

**UNIVERSIDAD NACIONAL MAYOR DE SAN MARCOS**

FACULTAD DE MEDICINA VETERINARIA

E.A.P. DE MEDICINA VETERINARIA

**Evaluación de los efectos tóxicos del contenido de dos  
tamaños de quistes de *Sarcocystis aucheniae* en conejos  
inoculados experimentalmente**

TESIS

para optar el título profesional de Médico Veterinario

AUTORA

María Antonieta Chileno Morán

**Lima – Perú**

**2009**

## INDICE

<b>INDICE</b> .....	ii
<b>RESUMEN</b> .....	v
<b>ABSTRACT</b> .....	vi
<b>LISTA DE ABREVIATURAS</b> .....	vii
<b>LISTA DE CUADROS</b> .....	viii
<b>LISTA DE FIGURAS</b> .....	ix
<b>I. INTRODUCCIÓN</b> .....	1
<b>II. REVISIÓN BIBLIOGRÁFICA</b> .....	3
<b>2.1. Etiología</b> .....	3
<b>2.2. Características morfológicas</b> .....	6
2.2.1. Quiste .....	6
2.2.2. Ooquiste .....	8
<b>2.3. Ciclo biológico del sarcocystis</b> .....	8
<b>2.4. Patogenicidad</b> .....	11
2.4.1 en el hospedador intermediario .....	11
2.4.2. En el hospedador definitivo .....	12
<b>2.5. Sintomatología</b> .....	12
2.5.1. En el hospedador intermediario .....	12
2.5.2. En el hospedador definitivo .....	15
<b>2.6. Inmunidad</b> .....	15
2.6.1 Estructura antigenica .....	16

2.6.2. Respuesta celular .....	16
2.6.3. Respuesta inmune humoral. ....	17
2.6.3.1. Sarcocystiosis crónica y toxinas .....	17
<b>2.7. Toxicidad y letalidad de la proteína del macroquiste de <i>S. aucheniae</i>: “sarcocistina” .....</b>	<b>18</b>
<b>2.8. Epidemiología .....</b>	<b>19</b>
<b>2.9. Diagnóstico de sarcocystis .....</b>	<b>21</b>
2.9.1. En el hospedero definitivo .....	21
2.9.2. En el hospedero intermediario .....	21
2.10. <b>Prevalencia .....</b>	<b>24</b>
2.11. <b>Importancia en salud pública de la sarcocystiosis .....</b>	<b>25</b>
2.12. <b>Control y prevención .....</b>	<b>26</b>
<b>III. MATERIALES Y METODOS .....</b>	<b>27</b>
<b>3.1. Lugar de estudio .....</b>	<b>27</b>
<b>3.2. Animales.....</b>	<b>27</b>
<b>3.3. Preparación de extractos antigénicos .....</b>	<b>28</b>
<b>3.4. Determinación de la proteína .....</b>	<b>29</b>
<b>3.5. Prueba de esterilidad .....</b>	<b>29</b>
<b>3.6. Diseño experimental .....</b>	<b>29</b>
3.6.1. Distribución de los animales .....	29
3.6. 2. Metodología Experimental .....	30
<b>3.7. Evaluación de la toxicidad del contenido antigénico de <i>Sarcocystis aucheniae</i> .....</b>	<b>31</b>
<b>3.8. Análisis de Datos .....</b>	<b>31</b>

<b>IV.</b>	<b>RESULTADOS .....</b>	<b>32</b>
<b>4.1.</b>	<b>Determinación de Proteínas .....</b>	<b>32</b>
<b>4.2.</b>	<b>Signos clínicos .....</b>	<b>32</b>
<b>4.3.</b>	<b>Evaluación de la temperatura .....</b>	<b>34</b>
<b>4.4.</b>	<b>Hallazgos de Necropsia .....</b>	<b>34</b>
4.4.1.	Grupo 1 .....	34
4.4.2.	Grupo 2 .....	34
<b>4.5</b>	<b>Hallazgos de Histopatología .....</b>	<b>35</b>
4.5.1.	Grupo 1 .....	35
4.5.2.	Grupo 2 .....	36
<b>4.6.</b>	<b>Evaluación de la toxicidad de la proteína antigénica del <i>Sarcocystis acheniae</i> según tamaño de los macroquistes ...</b>	<b>36</b>
<b>4.7.</b>	<b>Análisis de Datos .....</b>	<b>37</b>
4.7.1.	Función de Supervivencia .....	38
<b>V.</b>	<b>DISCUSIÓN .....</b>	<b>41</b>
<b>VI.</b>	<b>CONCLUSIONES .....</b>	<b>45</b>
<b>VII.</b>	<b>LITERATURA CITADA .....</b>	<b>46</b>
<b>VIII.</b>	<b>APENDICE .....</b>	<b>54</b>

## LISTA DE ABREVIATURAS

CSA	Camélidos Sudamericanos
°C	Grados Celsius
ELISA	Ensayo por inmunoabsorción ligado a enzimas
g	Gramos
HAI	Hemaglutinación Indirecta
IFI	Inmunofluorecencia indirecta
IgM	Inmunoglobulina M
IgG	Inmunoglobulina G
KDa	Kilo Daltons
Kg	Kilogramos
m <sup>2</sup>	Metros cuadrados
ml	Mililitros
mm.	Milímetros
µm	Micrometros
µg	Microgramos
mg	Miligramos
PPP	Periodo prepatente
PP	Periodo patente
p.i.	Post-infeccion
%	Porcentaje
Rpm	Revoluciones por minutos
TNF	Factor de Necrosis Tumoral
UI	Unidades internacionales

## LISTA DE CUADROS

<b>Cuadro 1</b>	Dosis de proteína antigénica administrada a conejos, según el tamaño de los macroquistes .....	30
<b>Cuadro 2</b>	Evaluación de la temperatura promedio en conejos inoculados con extracto quístico de dos tamaños de macroquiste de <i>S. aucheniae</i> ....	34
<b>Cuadro 3</b>	Período (horas) de supervivencia de conejos, inoculados con contenido antigénico de dos tamaños de macroquiste de <i>S. aucheniae</i> .....	37
<b>Cuadro 4</b>	Porcentaje de mortalidad de conejos inoculados con el contenido antigénico según tamaño de macroquiste de <i>Sarcocystis aucheniae</i>	37
<b>Cuadro 5</b>	Período (horas) de supervivencia de conejos inoculados con el contenido antigénico de dos tamaños de macroquiste de <i>Sarcocystis aucheniae</i> .....	38

## LISTA DE FIGURAS

Figura 1	Mecanismos patogénicos de la sarcocistiosis .....	10
Figura 2	Tiempo de supervivencia de conejos inoculados con 2.5 µg/Kg .....	39
Figura 3	Tiempo de supervivencia de conejos inoculados con 5 µg/Kg .....	39
Figura 4	Tiempo de supervivencia de conejos inoculados con 10 µg/Kg .....	39
Figura 5	Tiempo de supervivencia de conejos inoculados con 15 µg/Kg .....	40
Figura 6	Tiempo de supervivencia de conejos inoculados con 25 µg/Kg .....	40

## Resumen

El objetivo del presente estudio fue determinar los efectos tóxicos de dos tamaños de quistes de *S. aucheniae* (>0.5mm y 1-3 mm) en conejos inoculados experimentalmente, evaluando las manifestaciones clínicas y alteraciones anatómo-histopatológicas en función a las dosis administradas. El estudio fue realizado en 52 conejos distribuidos en 2 grupos tratados: 25 animales con macroquistes grandes, 25 animales con macroquistes pequeños y 2 animales controles. Los grupos tratados estuvieron compuestos por 5 subgrupos de 5 conejos cada uno, donde se aplicaron dosis de 2.5; 5; 10; 15 y 25 µg de proteína por kg de peso vivo, vía intramuscular. Fueron colectados diferentes tamaños de macroquistes de *S. aucheniae* de cuellos de alpacas procedentes del Camal Municipal de la ciudad de Huancavelica. Posteriormente fueron clasificados en macroquistes grandes (>5 mm) y pequeños (1-3 mm) y mediante el método de Biuret se determinó que las concentraciones de proteínas antigénicas para los macroquistes grandes y pequeños fueron de 3.3 y 2.4 mg/ml respectivamente. Se halló la dosis mínima letal para macroquistes grandes (2.5 µg/Kg); no así para los macroquistes pequeños debido a su alta toxicidad. Las manifestaciones clínicas frecuentes fueron: hipertermia, taquipnea, diarrea, inapetencia, incoordinación y postración. A la necropsia se observó que la principal lesión fue la congestión de los vasos sanguíneos en diversos órganos y el cerebro, la presencia de líquido en la cavidad abdominal, torácica y pericárdica. Observación histopatológica mostró daño degenerativo en el cerebro, hígado y riñón. También edema interfolicular en bazo y ganglio linfático poplíteo. En el caso de los músculos no se observó alteración a nivel estructural. La severidad de las lesiones estuvo relacionada al tamaño de quiste de *Sarcocystis* inoculado.

**Palabras clave:** Sarcocistiosis, macroquistes, toxicidad

<sup>1</sup> Practica privada

<sup>2</sup> Laboratorio de Microbiología y Parasitología Veterinaria, FMV – UNMSM



## ABSTRACT

The aim of this study was to determine the toxic effects of two sizes of *Sarcocystis aucheniae* macrocystic (> 0.5 mm and 1.3 mm) in rabbits experimentally inoculated through survival time, clinical manifestations and pathological changes. For the study were collected neck macrocystic of alpacas from the slaughterhouse of Huancavelica. The concentrations of antigenic proteins for macrocystic large and small, measured by the Biuret method, were 3.3 and 2.4 mg/mL, respectively. Fifty-two (52) rabbits were used of which 25 were inoculated with large macrocystic extracts, 25 with small macrocystic extracts and 2 animals were used as controls. Each treatment group consisted of 5 sub-groups of 5 rabbits each, which were applied in doses of 2.5, 5, 10, 15 and 25 µg of protein per kg of body weight, IM route. The evaluation of survival time was 72 hours, the average time of death occurs at 7 hrs post-inoculation and increased lethality dose is 15 µg for both sizes of microcysts. Frequent clinical manifestations were: hyperthermia, tachypnea, diarrhea, inappetence, incoordination and prostration. The principal lesion at necropsy was congestion of blood vessels in various organs and brain fluid in the abdominal, thoracic and pericardial cavities. We also found degenerative damage in the brain, liver and kidney, and brain edema. No changes were observed in skeletal muscle. The severity of the injury was related to the size of cyst. There were statistical differences in survival time of rabbits, the effect of the dose and size of macrocystic, showing 96% survival for animals inoculated with large macrocystic and 68% for animals inoculated with small macrocystic.

Keywords: sarcocystiosis, macrocystic, toxicity, alpacas, rabbits

## I. INTRODUCCIÓN

La sarcocistiosis es una infección parasitaria causada por varias especies de protozoos del género *Sarcocystis*; de amplia distribución mundial (Cordero del Campillo *et al.*, 1999). Su ciclo de vida es indirecto; es decir de tipo predador-presa; en donde los hospederos definitivos son carnívoros y actúan como predadores y los hospederos intermediarios son sus presas. La transmisión del hospedero definitivo se realiza por ingestión de carne infectada con formas quísticas de *Sarcocystis* sp. y del intermediario por ingestión de ooquistes eliminados con las heces del hospedero definitivo (Quiroz, 2000).

Desde el punto de vista veterinario los estadios de desarrollo del parásito de importancia se encuentran en los hospedadores intermediarios (Urquhart *et al.*, 2001). Sin embargo desde el punto de vista en salud pública; es una enfermedad importante no solo porque el hombre puede actuar como hospedador definitivo de dos especies: *S. bovi hominis* y *S. sui hominis* sino además se considera como una zoonosis tóxica; debido a que se han reportado evidencias de trastornos gastroentéricos en personas que consumieron carne insuficientemente cocida, infectada con *S. aucheniae* (Leguía, 1989) y con *S. bovi hominis* (Hiepe *et al.*, 1979). Además, estos cuadros son ampliamente

conocidos por los campesinos de las zonas altoandinas de nuestro país y son atribuidos a la “frescura de la carne” (Leguía, 1991).

La sarcocistiosis presente en los Camélidos Sudamericanos (CSA) es causada por tres especies: *S. lamacanis*, *S. aucheniae* y *S. guanicoecanis* entre ellos la de mayor importancia es de *S. aucheniae* que produce quistes macroscópicos de color blanco presentes principalmente en el esófago, cuello, costillares, brazuelo, lomo, pierna o cualquier lugar del músculo esquelético (Guerrero *et al.*, 1967; Castro, 1974; White, 1998). Esta especie ocasiona importantes pérdidas económicas para la industria alpaquera, al producir disminución en la producción y la productividad del animal, además de generar pérdidas en su valor comercial por los decomisos de carcasa (Leguía, 1989).

Los quistes de *Sarcocystis* tienen en su interior una sustancia proteica, denominada sarcocistina, la cual tiene una actividad neurotóxica que fue demostrada por Hiepe *et al* en 1981. La sarcocistina, es considerada como una endotoxina que actúa a nivel del músculo cardíaco y tejido nervioso gastrointestinal (Briggs y Foreyt, 1985). Además se demostró su acción letal y biológica en conejos, utilizando proteínas de bradizoitos de quistes de *S. aucheniae* obtenidas por sonicación (Sam, 1998). De igual manera se demostró el efecto tóxico en conejos usando proteínas de quistes obtenidos de tejido cárnico tratado física y químicamente (Céspedes, 2004).

Por otro lado, Cornejo, (2007) al clasificar los macroquistes de *Sarcocystis aucheniae* en 2 tamaños (pequeños: 1-3mm y grandes: >5mm) e infectar a canes domésticos, encontró diferencias biológicas entre ellos. Así halló diferencias en el periodo prepatente, en la de carga de esporoquistes eliminados y en el porcentaje de mortalidad. Sin embargo, el uso de estos dos tamaños de macroquistes de *S. aucheniae*, con fines diagnósticos requiere de evaluaciones previas de la inocuidad del inoculo y la respuesta inmune que genere.

Por lo expuesto anteriormente, el objetivo del presente trabajo fue determinar los efectos tóxicos de dos tamaños de quistes de *S. aucheniae* (>0.5mm y 1-3 mm) en

conejos inoculados experimentalmente, evaluando las manifestaciones clínicas y alteraciones anatómo-patológicas en función a las dosis administradas.

## II. REVISIÓN BIBLIOGRAFICA

### 2.1. ETIOLOGÍA

La sarcocistiosis es una enfermedad parasitaria causada por organismos del género *Sarcocystis*; reportada por primera vez en Suiza (1843) por Miescher, quién lo encontró en el músculo esquelético del ratón (*Mus musculus*), lo que llegó a conocerse como túbulos de Miescher (Dubey, 1976; Levine, 1986). Sin embargo, la posición taxonómica de *Sarcocystis* fue incierta y su ciclo de vida era desconocido, hasta que se realizaron estudios en el cual se emplearon cultivos celulares a los que se inocularon bradizoitos liberados de quistes de *Sarcocystis* de un Grackle (variedad de ave), que resultó en el desarrollo de gametos coccidiales y estados parecidos a ooquistes demostrándose así el ciclo de vida heteróxico, con los estadios asexuales en la presa y los estadios sexuales en el predador (Dubey, 1976). Levine (1986) hace referencia de los siguientes autores que proponen la siguiente clasificación taxonómica:

Phylum **APICOMPLEXA** Levine, 1970

Clase **SPOROZOASIDA** Leuckart, 1879

Subclase **COCCIDIASINA** Leuckart, 1879

Orden **EUCOCCIDIORINA** Léger y Diboscq, 1910

Suborden **EIMERIORINA** Léger, 1911

Familia **SARCOCYSTIDAE** Poche, 1913

Subfamilia **SARCOCYSTINAE** Poche, 1913

Género **SARCOCYSTIS**, Lankester, 1882

El género *Sarcocystis* está compuesto por más de 130 especies (Tenter, 1995), con diferencias en la patogenicidad, en la estructura, y en el ciclo de vida. La última revisión taxonómica situó a más de 122 especies de *Sarcocystis* (Levine, 1986), desde entonces se han nombrado nuevas especies, encontrándose parásitos similares en músculos y tejido nervioso de varios vertebrados. *Sarcocystis* es un parásito prevalente de un amplio rango de hospedadores vertebrados, incluyendo a mamíferos, reptiles, aves y peces (Tenter, 1995).

La mayoría de *Sarcocystis* encontrados en animales domésticos son especie-específico para sus hospedadores intermediarios y familia-específico para sus hospedadores definitivos. No explicándose aun como diferentes *Sarcocystis* pueden infectan a un mismo hospedador (Tenter, 1995).

En bovinos se ha reportado tres especies diferentes: *Sarcocystis cruzi* (sin. *S. bovicanis*), cuyo hospedador definitivo es un carnívoro (perro, coyote, zorro, lobo y posiblemente el mapache); *Sarcocystis hirsuta* (sin. *S. bovifelis*) que tiene al gato domestico y al gato silvestre como hospedador definitivo y *Sarcocystis hominis* (sin. *S. bovihominis*) cuyos hospedadores definitivos son los primates (humanos, monos rhesus y monos babuinos). La especie más patógena es *Sarcocystis cruzi*, la cual produce cuadros clínicos agudos tanto experimentalmente como naturalmente (Soulsby, 1987; Dubey *et al.*, 1989).

Los ovinos pueden ser parasitados por 4 especies: *Sarcocystis tenella* (sin. *S. ovicanis*) es muy patógeno, produce quistes microscópicos y tienen como hospedadores definitivos al perro, coyote y zorro; *Sarcocystis gigantea* (sin. *S. ovifelis* ), tiene como hospedador definitivo al gato y zorro; *Sarcocystis arieticanis*, es patógeno produce quistes microscópicos y tiene como hospedador definitivo al perro y *Sarcocystis*

*medusiformis* que tiene como hospedador al gato doméstico (Levine, 1986; Dubey *et al.*, 1989). *Sarcocystis tenella* y *Sarcocystis gigantea* son de distribución mundial, *Sarcocystis arieticanis* se ha encontrado en Europa, Australia, Nueva Zelanda y los Estados Unidos y *Sarcocystis medusiformis* ha sido encontrado en Australia y Nueva Zelanda (Dubey *et al.*, 1989).

En los caprinos se han reportado tres especies: *Sarcocystis capracanis* tiene como hospedador definitivo al perro, coyote y zorro, *Sarcocystis hircicanis*, su hospedador definitivo es el perro y de *Sarcocystis capraefelis* al gato (Levine, 1986).

Los porcinos pueden ser parasitados por tres especies: *Sarcocystis miescheriana* (sin. *S. suicanis*) cuyo hospedador definitivo es el perro, lobo, zorro y mapache; mientras que para el; *S. porcifelis* es el gato y *S. sui hominis*, que tiene al hombre, chimpancé, mono rhesus como hospedador definitivo, (Levine, 1986; Soulsby, 1987).

En los equinos se han descrito infecciones por *Sarcocystis bertrami*, *Sarcocystis fayeri* los cuales tienen como hospedador definitivo al perro (Levine, 1986; Dubey *et al.*, 1989). Sin embargo, algunos autores consideran que los equinos son infectados por una sola especie de *Sarcocystis* y que el tamaño de los quistes y morfología no son suficientes para la diferenciación de *Sarcocystis* spp. en los equinos (Tenter, 1995). También se ha descrito *Sarcocystis neurona*, en donde los equinos actúan como hospederos aberrantes porque solo se han encontrado en ellos esquizontes y merozoitos (no sarcoquistes) (Dubey *et al.*, 1989; Dubey *et al.*, 2001)

Los búfalos de agua (*Bubalus bubalis*) son hospederos intermediarios de cuatro especies de *Sarcocystis* dos especies de sarcoquistes son macroscópicamente visibles: *Sarcocystis fusiformis* y *Sarcocystis buffalonis*, ambos tienen a los felinos como hospedador definitivo. Las otras dos especies tienen sarcoquistes microscópicos: *Sarcocystis levinei* y *Sarcocystis dubeyi*, ambos tienen a los caninos como hospedador definitivo (Huong *et al.*, 1997a; Huong *et al.*, 1997b; Huong, 1999).

Los renos (*Rangifer tarantus*) son hospederos intermediarios de seis especies de *Sarcocystis*; tres de ellas (*Sarcocystis tarandivulpis*, *Sarcocystis grueneri* y *Sarcocystis tarandi*) tienen como hospedero definitivo al zorro y las otras tres (*Sarcocystis hardangeri*, *Sarcocystis rangi* y *Sarcocystis rangiferi*) el hospedero definitivo se desconoce (Gjierde, 1984)

En los camélidos sudamericanos (CSA) se han reportado tres especies de *Sarcocystis*: *Sarcocystis aucheniae*, *Sarcocystis lamacanis* propuesto por Leguía *et al.* (1989), y el *Sarcocystis tilopodi* (sin. *S. guanicoecanis*), reportado en guanacos en Argentina (Quiroga *et al.*, 1969).

El hombre es el hospedador definitivo de *Sarcocystis hominis* y *Sarcocystis porcihominis*; pero al parecer actúa también como hospedador intermediario de *Sarcocystis lindemanni* porque desarrolla sarcoquistes en los músculos esqueléticos. Se desconoce el hospedador definitivo de *Sarcocystis lindemanni* (Soulsby, 1987; Tello, 2000).

## **2.2. CARACTERÍSTICAS MORFOLOGICAS**

En el ciclo biológico de *Sarcocystis* se han identificado dos estadios: los quistes tisulares con bradizoitos o cistozoitos y los ooquistes.

### **2.2.1. Quiste**

Los microquistes del músculo cardíaco de alpacas y llamas, mostraron resistencia a la acción de la tripsina. Se diferenciaron dos tipos de microquistes, unos fusiformes y otros elípticos con dimensiones entre 38.68 x 19.83  $\mu\text{m}$ . y 252.39 x 39.67  $\mu\text{m}$ . Los cistozoitos miden aproximadamente 10-11  $\mu\text{m}$  x 3-3.5  $\mu\text{m}$ . y están dentro del quiste y son de forma ameboidea y otro de forma redondeada, y aparece en forma semilunar, presentando un polo afilado (conoide) y el otro ligeramente redondeado; con una mayor aproximación se pueden distinguir las fibrillas de las células sarcosporídicas que están



dispuestas en forma longitudinal al parásito hasta llegar al conoide, ambos tipos celulares están en proceso de división. Consideran que estos cistozoitos son células progenitoras o metrocitos que dan origen a bradizoitos.

Los quistes estudiados de animales infectados en forma natural presentan formas ovoides y fusiformes, midiendo entre 0.1 y 1 cm. de largo. Los quistes ovoides tienen una pared primaria gruesa con protrusiones en forma de «Coliflor», mientras que los quistes fusiformes, presentan una pared con protrusiones en forma de papilas (lengüetas) (Melo, 1992). Ambas formas de quistes presentan compartimientos o septas donde se hallan los cistozoitos. Estas protusiones van aumentando conforme avanza la edad; así como, la pared del quiste (Böttner *et al.*, 1987)

Los bradizoitos están cubiertos externamente por una película delgada consistente en tres membranas: una externa llamada plasmolema y dos membranas internas. El plasmolema es una membrana continua completa que engloba al parásito, mientras que las otras dos membranas internas son interrumpidas en sus extremos por microporos. En *Sarcocystis aucheniae* se halló que la pared primaria se encuentra compuesta por tres láminas (superficial, media e interna), las cuales presentan diferencias. La lámina superficial mide aproximadamente 3  $\mu\text{m}$ , de menor densidad electrónica (más clara) en su cara externa presenta protrusiones a manera de cúmulos semiesféricos, la lámina intermedia mide 9  $\mu\text{m}$ , también es la de mayor densidad electrónica (más oscura), su cara externa presenta una superficie irregular en forma aserrada (dentada) y la lámina profunda, tiene una densidad electrónica intermedia a los dos anteriores y mide aproximadamente 2  $\mu\text{m}$ . A partir de ésta lámina emergen proyecciones hacia al interior del macroquiste y contiene formaciones saculares dispuesta en empalizada (Melo, 1974; Cordero del Campillo *et al.*, 1999); cuya diversidad morfológica ayuda a diferenciar las especies de *Sarcocystis* (Melo, 1974). Sin embargo debe tenerse en cuenta que tales diferencias pueden estar influenciadas por la interacción del parásito con el hospedador, por lo que deben considerarse otras características para la diferenciación (Melhorn, 1993).

En el caso de *S. aucheniae* estas proyecciones son cortas, anchas y en forma de lengua y una pared interna de donde parten prolongaciones hacia el interior del quiste

formando cavidades multiloculares donde se encuentran los bradizoitos. Algunas especies contienen en el interior de las vellosidades las llamadas fibrillas, estas pueden ser dobles, entrecruzadas y en *S. aucheniae* son equidistantes entre sí y corren toda la extensión de la vellosidad, es en esta especie que existe una capa de apariencia estriada que recubre las vellosidades, no descritas en otros *Sarcocystis* (Melo, 1974).

### **2.2.2. Ooquistes.**

El tamaño promedio de los esporoquistes de macroquistes de *S. aucheniae* fue 14.35  $\mu\text{m}$  de largo (13.1-15.5) por 10.55  $\mu\text{m}$  de ancho (9.08-15.55). Por otro lado, los perros inoculados con macroquistes, tuvieron el tamaño promedio fue de 14.59  $\mu\text{m}$  de largo (13.2-15.84) por 10.3  $\mu\text{m}$  de ancho (9.9-10.56), (Leguía *et al.*, 1989).

## **2.3. CICLO BIOLÓGICO DEL SARCOCYSTIS**

*Sarcocystis sp.*, presenta un ciclo indirecto, es decir requiere de dos hospedadores obligatorios en donde se desarrollen el estadio sexual (predador, hospedador definitivo) y el ciclo asexual (presa, hospedero intermediario) (Leguía *et al.*, 1989; Barriga, 2002). Los miembros de este género son protozoos intracelulares obligatorios, su ciclo de vida consiste en merogonia, gametogonia y esporogonia (Tenter, 1995).

El parásito vive y se reproduce sexualmente en el intestino del perro (hospedador definitivo), quien elimina grandes cantidades de esporoquistes en las heces dependiendo de la especie de *Sarcocystis* y la evolución de la infección en el perro. La eliminación de ooquistes continua por un periodo de 4 a 8 semanas y cesa cuando se produce la recuperación (White, 1998).

El hospedador definitivo se infecta al alimentarse de carne con sarcoquistes, los bradizoitos contenidos en los quistes son liberados por la digestión en el estómago e intestino del predador, estos se mueven activamente e ingresan a la pared intestinal donde se dividen en gametos (femenino y masculino) produciéndose luego la fecundación y dando como resultado los ooquistes (zigotes). El ooquiste, al poseer una membrana muy frágil, esporula en la lámina propia del intestino, cada ooquiste contiene

dos esporoquistes y cada uno de estos tiene cuatro esporozoítos. El esporoquiste, es evacuado al exterior junto con las heces (Levine, 1986; Soulsby, 1987; Dubey *et al.*, 1989; Rojas, 1990; Mehlorn, 1993, Barriga, 2002).

En infecciones experimentales en perros y gatos realizadas para definir al hospedador definitivo de *Sarcocystis* de alpaca, se demostró que el perro e indirectamente los cánidos silvestres (zorros, lobos, etc.) se comportan como hospederos definitivos y se descartó a los felinos domésticos e indirectamente a los felinos silvestres (gato montes, puma, etc.) como posibles hospedadores definitivos. Se reportó además que los perros infectados con microquistes, tuvieron un periodo prepatente (PPP) de 9 a 14 días (promedio de 11 días) y un periodo patente (PP) de 60 a 72 días (promedio de 65 días). La mayor cantidad promedio de esporoquistes eliminados se produjo al día 22 post-infección (p.i.), alcanzando la cantidad de 50,000 esporoquistes por gramos de heces. Por otro lado, los perros inoculados con macroquistes, tuvieron un periodo prepatente (PPP) de 11 a 20 días (promedio de 16 días), la mayor cantidad promedio de esporoquistes eliminados se produjo a los 15 días p.i., con 1,8000 esporoquistes por gramo de heces (Leguía *et al.*, 1989). Del mismo modo, Schneider *et al.*, (1984), aislaron quistes de *Sarcocystis aucheniae* de llama y los suministraron a un perro y a un gato, eliminando solo el perro esporoquistes a los 21 días p.i. por un periodo de 21 días. En otro estudio se suministró carne de guanaco altamente infectada con macroquiste de *Sarcocystis* en perros, gatos y ratones. Luego de colectar y examina las heces diariamente se encontró que solo los perros eliminaron esporoquistes (Gorman *et al.*, 1984).

Cornejo *et al.*, (2007), clasificó a los macroquistes de *S. aucheniae* según su tamaño, pequeños (1-3mm) y grandes (>5 mm) para evaluar la relación de estos con su viabilidad en caninos; demostrando que los de menor tamaño presentaban un PPP mas corto (11-12 días) que los que recibieron macroquistes de mayor tamaño (15-18 días); así como la carga de esporoquistes eliminados en las heces de perros infectados con los macroquistes pequeños fue mayor que con macroquistes grandes y se encontró una mayor mortalidad en caninos infectados con macroquistes pequeños de *S. aucheniae*.

El hospedador intermediario adquiere la infección al ingerir alimento (pasturas) o agua contaminada con los esporoquistes, liberándose los esporozoitos en el intestino para luego entrar a la circulación sanguínea y desarrollar la primera generación de esquizonte en las células endoteliales o subendoteliales de los vasos sanguíneos de casi todos los órganos. Los merozoítos producidos en la primera generación de esquizontes entran a las nuevas células endoteliales y subendoteliales donde se realiza la segunda generación de esquizontes. La segunda generación de merozoítos entran a las células musculares esqueléticas, cardíacas y algunas veces también en las células del sistema nervioso central donde realizan la tercera generación de esquizontes, que finalmente termina conformando el quiste sarcoquistes que (microquistes o macroquistes), en cuyo interior se forman los bradizoítos o cistozoítos. Con la ingestión del sarcoquiste del predador, se cierra el ciclo. (Levine, 1986; Soulsby, 1987; Dubey *et al.*, 1989; Rojas, 1990; Mehlorn, 1993; Barriga, 2002).

En camélidos, por lo menos una especie de *Sarcocystis* ocasiona quistes microscópicos (*S. lamacanis*) y la otra ocasiona quistes macroscópicos (*S. aucheniae*). En infecciones naturales, es común que ambas infecciones afecten al hospedero intermediario en forma simultánea (White, 1998). Los quistes microscópicos (12-14 x 30-32  $\mu\text{m}$ ) preferentemente se ubican en las fibras cardíacas (Leguía *et al.*, 1989). Los quistes macroscópicos (3-6 x 1.5-2.5 mm) de color blanco y del tamaño de un grano de arroz se ubican principalmente en el esófago y cuellos así como en cualquier lugar del músculo esquelético, pero nunca en el corazón (Leguía, 1991; White, 1998). Estos quistes no ocasionan reacción inflamatoria alguna mientras se encuentran en el músculo, pero a medida que la concentración de quistes aumenta, estos pueden interferir con la eficiencia muscular (White, 1998).

En los últimos años se han realizado investigaciones con el objeto de dar a conocer el ciclo de vida del *Sarcocystis neurona*, cuyo ciclo es diferente a otras especies de *Sarcocystis*, el cual tiene como hospedador definitivo a la zarigüeya (*Didelphys virginia*). Recientemente se ha descubierto que el hospedador intermediario natural del *S. neurona* es el armadillo de 9 bandas (*Dasyus novemcinctus*) (Cheadle *et*

al., 2001). Se han reportado infecciones de *S. neurona* en mapaches, gato montes, visones y zorrillos (Dubey y Hamir, 2000; Hamir y Dubey, 2001; Butcher *et al.*, 2002).

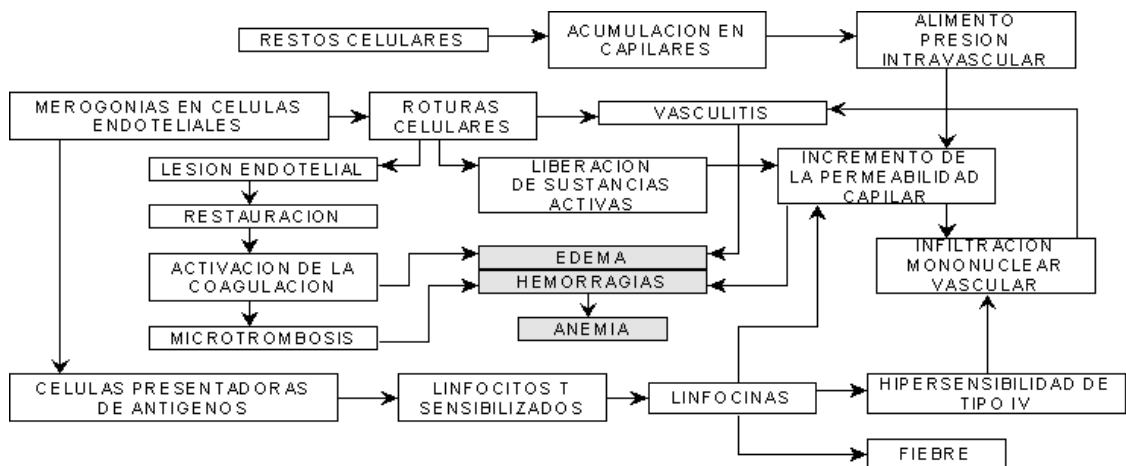
Ha sido frecuentemente reportado casos naturales de encefalitis y miocarditis debido a *S. neurona* o parásito similar a *S. neurona* en mapaches (*Procyon lotor*) en los Estados Unidos (Lindsay *et al.*, 2001; Hamir y Dubey, 2001). Los caballos son los hospederos intermediarios aberrantes, donde se ha identificado solo un estadio asexual de *S. neurona*. Los merozoitos y esquizontes se han encontrado en el sistema nervioso central, desde la parte anterior del cerebro hasta el final de la médula espinal; pero no se ha reportado dentro de los nervios periféricos en los equinos (Dubey *et al.*, 1991a; Dubey *et al.*, 2001)

## 2.4. PATOGENICIDAD

### 2.4.1 En el hospedador intermediario

La patogenicidad del *Sarcocystis* fue considerada por muchos como incierta, hasta que se realizaron diversos estudios con el cual se pudo determinar su ciclo de vida y además la patogenicidad causada en diversos animales. Donde se ha demostrado que causa destrucción masiva del endotelio vascular de capilares y arteriolas de casi todos los órganos del animal, como consecuencia de la reproducción asexual del parásito (Cuadro1) (Leguía y Casas, 1999).

FIGURA 1: MECANISMOS PATOGENICOS DE LA SARCOCISTIOSIS



Fuente: Cordero del Campillo *et al.*, 1999.

Se infecto experimentalmente con ooquistes de *S. cruzi*, en terneros permitiendo determinar los signos clínicos y observar hasta la muerte (33 días pos inoculación). A la necropsia se observo linfadenopatía generalizada y petequias en membranas serosas.

Muchas especies de sarcocystis ocasionan enfermedad aguda solo en su hospedero intermediario, la enfermedad aguda es causada principalmente en las fases iniciales de la merogonia, la cual es llevada a cabo en las células endoteliales de casi todos los órganos internos y la enfermedad crónica es causada por la última fase de la infección. La severidad de los signos clínicos depende de la dosis de los esporoquistes ingeridos y del estado inmune del hospedero. Sin embargo, no hay signos clínicos específicos para sarcocistiosis (Tenter, 1995).

En los Estados Unidos se reporto un caso clínico de *Sarcocystis* en una alpaca hembra importada de 6 años de edad. Describiendo una mitosis eosinofílica diseminada, asociada con macroquistes. Dos horas antes de su muerte, la alpaca abortó un feto de 8 meses de gestación, pero no se hallaron lesiones en el útero, placenta o feto. Hallazgos macroscópicos adicionales incluye hemorragias en cavidad abdominal, hemorragias en miofibras, degeneración y necrosis (La Perle *et al.*, 1999)

#### **2.4.2. En el hospedador Definitivo**

Se ha demostrado experimentalmente, que los microquistes (*S. lamacanis*) pueden ser altamente patógenos en los perros. Así, un cachorro presentó a los 10 días p.i., signos clínicos caracterizados por anorexia, pirexia (41°C), palidez de las membranas mucosas, diarrea muco sanguinolenta, incoordinación y postración, muriendo dos días después. A la necropsia se observó contenido biliar en la mucosa del yeyuno e íleon, hiperémica, edematosa y congestionada, además de hemorragias longitudinales en mucosa del colon. Los otros cachorros del mismo estudio, presentaron una ligera diarrea mucosa entre los días 9-14 p.i. Por otro lado, los perros inoculados con macroquistes (*S. aucheniae*) sin precisiones de tamaño presentaron una diarrea mucosa

(Leguía *et al.*, 1989). Alva *et al.* (1981) y Schneider *et al.* (1984) reportan la infección de perros con quistes macroscópicos de alpacas y llamas respectivamente.

## **2.5. SINTOMATOLOGIA**

### **2.5.1. En el hospedador intermediario**

La sintomatología clínica de la enfermedad se puede dividir en sobreaguda, aguda y crónica (Dubey *et al.*, 1989). Los signos clínicos de la fase sobreaguda no son muy evidentes, caracterizados principalmente por fiebre recurrente que coincide con la parasitemia o fase proliferativa y leve lesión orgánica (Radostis *et al.*, 2002; Cordero del Campillo *et al.*, 1999).

Muchas de las especies patógenas de *Sarcocystis* causan enfermedad aguda solo en su hospedador intermediario, pero no en el hospedador definitivo. En los hospedadores intermediarios, la enfermedad aguda es causada principalmente en las fases iniciales de la merogonia, la cual es llevada a cabo en las células endoteliales de casi todos los órganos internos y la enfermedad crónica es causada en la última fase de la infección. La severidad de los signos clínicos depende de la dosis de esporoquistes ingeridos y del estado inmune del hospedador. Sin embargo, no hay signos clínicos específicos para Sarcocistiosis (Dubey *et al.*, 1989; Tenter, 1995).

Con la finalidad de determinar el cuadro patológico de la fase aguda producido por *Sarcocystis lamacanis* tres alpacas de 4 meses de edad, libres de parásitos, fueron inoculadas oralmente con 16,000 esporoquistes procedentes de heces de perros infectados con músculo cardiaco con microquistes (*Sarcocystis lamacanis*). Produciendo ellas un cuadro clínico agudo entre los 19 y 21 días p.i. Este cuadro clínico se caracterizó por: anorexia, pirexia, pérdida de peso, salivación, disnea, palidez de las mucosas, incoordinación, postración y muerte entre 3 a 4 días después. A la necropsia se hallaron hemorragias equimóticas de moderadas a severas, en serosas del tracto gastrointestinal, órganos torácicos, abdominales y sistema nervioso central; observándose además, hidrotórax hidropericardio, hidroperitoneo y necrosis de tipo zenkeriana asociada con hemorragias focalizadas a difusas en la musculatura esquelética

y cardiaca. Los cambios histopatológicos observados fueron: congestión severa y hemorragias en los tejidos afectados, asociados con la presencia de esquizontes en el endotelio vascular e infiltración moderada a severa de células linfocíticas. También se halló la presencia de quistes inmaduros de *Sarcocystis* en la musculatura cardiaca y esquelética, acompañada con severa hemorragia, degeneración y/o necrosis neural o de células de Purkinge (Sam, 1988).

Se han reportado casos de enfermedad clínica aguda en diferentes especies de animales. Así por ejemplo, en ovinos (*Sarcocystis tenella*) (Dubey *et al.*, 1989); bovinos (*Sarcocystis cruzi*) (Carrigan, 1986); caballos (*Sarcocystis neurona*) (Dubey *et al.*, 1991a) perros (*Sarcocystis canis*) (Dubey *et al.*, 1991b); cacatúas cockatiles y loros africanos (*Sarcocystis falcatula*) (Clubb *et al.*, 1992); el hombre (*Sarcocystis hominis*, *Sarcocystis sui hominis*) (Tello, 2000); osos polares en cautiverio (*Sarcocystis* sp.) (Garner *et al.*, 1997); mapaches (*Sarcocystis neurona*) (Hamir *et al.*, 2001), etc.

La fase aguda de la enfermedad es considerada la más peligrosa, al ser dependiente de la cantidad de esporoquistes ingeridos (Leguía y Clavo, 1989) y la edad del animal (Castro *et al.*, 2004), presentando fiebre salivación, anemia, anorexia, disminución de la ganancia de peso, pérdida de peso, aborto, postración y muerte generalmente 20 a 30 días después de la infección. Estos síntomas se producen cuando el parásito en su fase de segunda generación de esquizontes sale al torrente sanguíneo, destruyendo muchas células del endotelio vascular (arterias), provocando múltiples hemorragias en diferentes órganos del cuerpo (Sam, 1988; Dubey *et al.*, 1989; Leguía y Clavo, 1989).

La fase crónica no tiene signos clínicos visibles, se manifiesta cuando la alpaca consume pequeñas cantidades de esporoquistes durante un largo tiempo, por esta razón es que se ha creado la errónea idea en el ganadero de que sarcocistiosis no ocasiona enfermedad, ya que el animal si esta sufriendo pequeñas hemorragias internas y se manifiesta con retardo en su desarrollo, no engordan presentan fatiga, dificultad para respirar después de caminatas normales (Ramírez *et al.*, 1998; Leguía y Clavo, 1989). Esta fase se relaciona con la presencia de quistes como granos de arroz, blanquecino, en



la musculatura esquelética y cardíaca y no se debe olvidar que el *Sarcocystis* continua dividiéndose con un metabolismo bastante alto (Leguía *et al.*, 1990) a demás cuanto mas adulto se sacrifica a la alpaca o llama, la carne se encontrara severamente invadida por quistes. Se presume que los signos de la fase crónica se deban a la presencia de la toxina (sarcocistina) en la sangre, que es mortal para conejos (Sam *et al.*, 1998).

Investigaciones realizadas en terneros a los cuales se le infecto experimentalmente con ooquistes de *Sarcocystis cruzi*, permitieron determinar los signos clínicos: anorexia, pirexia y caquexia; y observar que luego les ocasiona la muerte (33 días p.i.). A la necropsia se observó linfadenopatía generalizada y petequias en membranas serosas. Así como, fueron hallados esquizontes en las células endoteliales de los vasos sanguíneos (Fayer y Jonson, 1973). Estos signos clínicos y los hallazgos a la necropsia, fueron similares a los reportados para la enfermedad de Dalmeny en vacas en Canadá (Dubey, 1976).

En los Estados Unidos, se reportó un caso clínico de *Sarcocystis* en una alpaca hembra importada de 6 años de edad. La que se describe con una miositis eosinofílica diseminada, asociada con macroquistes de *Sarcocystis aucheniae*, estos fueron caracterizados histopatológicamente por compartimentos segmentados conteniendo bradizoitos y estructuralmente o en paredes quísticas compuesto de vellosidades anastomosadas. Dos horas antes de su muerte, la alpaca abortó un feto de 8 meses de gestación, pero no se hallaron lesiones en el útero, placenta o feto. Hallazgos macroscópicos adicionales incluyen hemorragias en cavidad abdominal, hemorragias en miofibrillas, degeneración y necrosis. La probable causa de sarcocistiosis en este caso fue debido a *Sarcocystis aucheniae* (La Perle *et al.*, 1999).

### **2.5.2. En el hospedador definitivo**

Leguía y Casas (1999) afirman que el *Sarcocystis sp.* puede producir una enfermedad grave en perros después del consumo de carne masivamente infectada con quistes, presentando un cuadro con fiebre, falta de apetito, anemia, diarrea sanguinolenta, debilidad, tembladera, postración y muerte

En personas voluntarias, después de la ingestión de carne de cerdo infectada con *S. suis*, se observó vómitos, diarreas, sudoración y escalofríos, empezando de 6 a 24 horas luego del consumo y continuaron por 12 a 24 horas después. Los esporoquistes fueron eliminados entre 11 y 71 días luego de la ingesta. El consumo de carne de vacuno infectada con *S. bovis* fue seguido por malestar abdominal y en algunos voluntarios, por náuseas y diarreas; los esporoquistes se eliminaron entre 13 y 39 días después de la ingestión y continuaron por 9 a 179 días. La enteritis eosinofílica y enteritis obstructiva ulcerativa pueden ser complicaciones ocasionales (Frenkel, 2000).

## **2.6. INMUNIDAD**

La respuesta inmune en el hospedero intermediario que se desarrolla frente a los protozoos es similar a la que se desencadena en bacterias. Donde los antígenos protectores están asociados con la formación de fases sexuales; la expresión de la inmunidad depende de la actividad de las células T las cuales colaboran con la producción de anticuerpos neutralizantes contra los esporozoitos así como también la liberación de linfocinas que tratan de inhibir la multiplicación de las fases intracelulares; tratando de conseguir la disminución de los síntomas clínicos y la reducción del número de ooquistes (Urquhart *et al*, 2001).

### **2.6.1 Estructura antigénica**

Los componentes antigénicos del *Sarcocystis aucheniae* fueron caracterizados parcialmente mediante la separación electroforética en el gel SDS poliacrilamida al 10%, que reveló la existencia de 9 polipéptidos en el rango de 13 kDa a 124 kDa para el lisado de macroquistes. Estas proteínas transferidas a la membrana de nitrocelulosa reaccionaron frente a los sueros anti *Sarcocystis*. (Sam, 1988).

La diversidad de formas evolutivas que se desarrollan en el transcurso de la infección, contiene diferentes tipos de proteínas antigénicas, cuyos pesos moleculares difieren tanto en función de la especie como de la forma parasitaria. Es por eso que la

detección de anticuerpos circulantes, así como su concentración y evolución, son valores variables, dependientes de la técnica empleada como también de la fuente de antígeno (Cordero del Campillo *et al.*, 1999).

En un trabajo realizado por Sam *et al.* (1996b) encontraron 15 bandas proteicas entre 25 a 127 KDa para lisados de macroquistes de *Sarcocystis aucheniae*, en gel SDS-PAGE al 15%. Sin embargo, Cabrera (1996) encuentra 7 bandas proteicas de importancia localizadas entre 190 a 33.5 KDa de peso molecular.

### **2.6.2. Respuesta Celular**

Durante la infección por *Sarcocystis* se ha observado infiltración celular en los tejidos viscerales y musculares afectados, siendo esta infiltración en su mayoría macrófagos y linfocitos. Esta infiltración puede permanecer por largo tiempo (Dubey *et al.*, 1989; Sam, *et al.*, 1988; Leguía *et al.*, 1990)

No solo en los tejidos viscerales afectados se ha demostrado una respuesta celular. A demás en bovinos se han observado linfocitos específicos a *Sarcocystis* en la circulación periférica dentro de los 15 días p.i., pero su actividad decrece rápidamente. Por otro lado, en los ovinos la actividad de los linfocitos no fue evidente hasta la tercera y cuarta semana luego de la inoculación; pero su actividad permaneció por más de cinco y seis meses. Esta respuesta coincide con la liberación de la primera generación de merozoitos en bovinos y ovinos (Gasbarre *et al.*, 1984).

La intensidad de la respuesta celular vista en animales que sobrevivieron a desafíos letales indica inmunidad mediada por células contra *Sarcocystis*. (Dubey *et al.*, 1989). Se ha estudiado, además; que en ratones inoculados con *Sarcocystis cruzi*, activan a los macrófagos y producen el factor de necrosis tumoral (FNT) alfa y esto también puede liberarse por los LPS que produce el parásito (Nakamura *et al.*, 1999).

### **2.6.3. Respuesta inmune humoral.**

La respuesta humoral en animales domésticos ha sido estudiada en animales inoculados con *Sarcocystis*. Así, los bovinos inoculados con *Sarcocystis cruzi*

desarrollaron IgM anti *Sarcocystis* a la tercera y cuarta semana post - inoculación (p.i.) y retorna a niveles de preinfección a los 2 meses, y la respuesta de IgG1 se incremento a la quinta y sexta semana p.i. permaneciendo alto por 5 a 6 meses. En ovinos inoculados con *S. ovicanis* los anticuerpos IgG1 tuvieron un curso similar a los observados en los bovinos, pero los incrementos se presentaron ligeramente mas tarde (sexta y octava semana). No se observo respuesta IgM cuantificable en ovinos. Los anticuerpos IgG2 anti *Sarcocystis* no fueron detectados en bovinos ni en ovinos (Gasbarre *et al.*, 1984).

De acuerdo a los resultados de las investigaciones, la primera exposición y la persistencia de anticuerpos a *sarcocystis* varia con la especie de hospedero, especie de parasáo, fuente de antígeno, y la prueba serológica empleada para medir la respuesta humoral (Dubey, 1989).

#### **2.6.3.1. Sarcocystiosis crónica y toxinas**

Es posible que las sustancias relacionadas con *Sarcocystis* simulen la producción del TNF y se sabe también que el TNF esta asociado con la producción de líquidos en el organismo (Fayer et al 1989).

Nakamura *et al*, (1999) demostraron en un estudio que el extracto quístico de *Sarcocistis cruzi* era un potente inductor del TNF- $\alpha$  en conejos. Esta sustancia es producida por macrófagos, estimula la fase -aguda de la reacción inflamatoria. Esta relacionado con los glóbulos blancos de la sangre, endotelio y otros tejidos en transcurso de distintas agresiones celulares. Su estimulación esta relacionada con otros mediadores celulares Interleucina-1 y endotoxinas.

TNF-alfa produce activación local del endotelio vascular, liberación de oxido nitrosos con vasodilatación y aumento de la permeabilidad vascular, que conduce al reclutamiento de células inflamatorias, inmunoglobulinas y complemento, provocando activación de linfocitos T y B (Dubey *et al.*,1989).

## **2.7. TOXICIDAD Y LETALIDAD DE LA PROTEINA DEL MACROQUISTE DE *S. aucheniae*: “SARCOCISTINA”**

Los quiste de *Sarcocystis* en su interior tienen una sustancia proteica la cual tiene una actividad neurotóxica que fue demostrada por Hiepe *et al.* en 1981, denominandola Sarcocistina, considerada como una endotoxina que actua a nivel del músculo cardiaco y tejido nervioso gastrointestinal (Briggs y Foreyt, 1985).

Los esporozoitos de *S. tenella* albergan una toxina de característica hemolítica y hemaglutinante, la cual se le atribuye una acción neuromparalizante. Tras la muerte de los sarcosporidios, la sarcocistina liberada desarrolla su acción tóxico degenerativa sobre el tejido circundante y se produce la calcificación del parásito y de la estructura que lo rodea (Hiepe, 1972)

Los quistes ubicados en la musculatura liberan la toxina al romperse, pasando la toxina al torrente sanguíneo y se propaga por todo el organismo, lo que producirá, entre otras lesiones aborto en el ganado, así como daño a nivel cardiaco, hepático y en otros órganos. En muchos casos llega a ser letal (Sam *et al.*, 1998)

La capacidad tóxica reside en sus características intrínsecas como molécula proteica, esta característica la perderá si la molécula se altera ya sea estructuralmente en su forma y esto se logra por desnaturalización proteica o fraccionándose (Duran, 2004; Céspedes 2004).

Hiepe *et al.*, (1981) y Sam *et al.* (1998), demostraron su acción letal de las proteínas de bradizoitos de macroquistes de *S. aucheniae* al inocularla en conejos pero no así en otros animales como cobayos y ratones.

Los distintos trabajos en conejos, han demostrado que es un animal muy susceptible a la tóxina obtenida de extractos de diferentes especies de Sarcosystis. Saito *et al.* (1995) demostraron que la inoculación subcutánea de 20ug de proteínas a más, de extracto de quistes de *S. cruzi* causó sintomatología en conejos y posteriormente la

muerte; mas no en cobayos, ratones y pollos. Concluyendo en el caso de los conejos que la dosis de inoculación es inversamente proporcional al tiempo de muerte del animal.

Los extractos quísticos de otras especies como *S. gigantea* y *S. fusiformis* también resultan ser tóxicos para los conejos e incluso ratones y según la vía de administración, la muerte puede suceder en menor tiempo (Saleque *et al.*, 1991) y que la inoculación endovenosa ocasiona muerte violenta del animal (Hiepe *et al.*, 1981)

Por otro lado con el estudio realizado por Cornejo (2007), halló que los macroquistes de *S. aucheniae* de menor tamaño (1-3 mm) resultaron ser mas patógenos que los de mayor tamaño (>5 mm) debido a que causaron una mortalidad elevada en los animales; pudiéndose inferir de este estudio que los macroquistes que tienen menor tamaño (1-3 mm) fueron mas tóxicos y letales para los animales que los de mayor tamaño (>5 mm).

## **2.8. EPIDEMIOLOGIA**

La infección causada por el genero *Sarcocystis* es muy común en muchas especies de animales alrededor del mundo (Dubey *et al.*, 1989).

Aparentemente todos los camélidos mayores de 2 años están infectados con el ciclo asexual de *Sarcocystis*, tanto en alpacas (Guerrero *et al.*, 1967) como en llamas (Castro, 1974) en el altiplano del sur del Perú. Así por ejemplo, se realizo un estudio en 200 alpacas sacrificadas para consumo, con edades que fluctúan entre los 2 y 15 años, se hallaron quistes al examen macroscópico en el 16.5% de las muestras de esófago, 26.5% en la pierna y 27.5% en el cuello. Mientras que quistes visibles al microscopio se hallaron 100% en el corazón, 99.5% en las muestras del esófago, 95.5% en las muestras de la pierna y 87.5% en las muestras del cuellos (Guerrero *et al.*, 1967).

Las condiciones que permiten una prevalencia alta de la infección son varias, entre ellas la gran eliminación de esporoquistes en las heces de los hospederos definitivos durante largos periodos de tiempo (Leguía *et al.*, 1989) y la viabilidad de los

esporoquistes durante muchos meses en los pastizales debido a su resistencia a la temperaturas extremas (Savini *et al.*, 1996).

Además, los esporoquistes podrían ser esparcidos o protegidos por invertebrados (Dubey *et al.*, 1989). A diferencia de otras especies de coccidia, *Sarcocystis* sale con las heces en su forma infectiva y no depende de condiciones climáticas para su maduración e infectividad. Al parecer los perros desarrollan poca o ninguna inmunidad protectora, pudiendo reinfectarse y eliminar constantemente los esporoquistes (Dubey *et al.*, 1989; Rojas, 1990).

En CSA se especula con la posibilidad que la crianza conjunta de alpacas y llamas con perros sería determinante en la alta prevalencia de la infección. Pero, es muy probable también una participación importante de la transmisión de los cánidos silvestres en la transmisión y en la prevalencia (Guerrero *et al.*, 1967). Las características socioculturales y la cosmovisión del criador permiten el consumo de carne cruda de alpaca infectada por los perros. Así mismo, la matanza clandestina o domiciliaria y en camales de centros urbanos que no permiten mínimas condiciones higiénicas y sanitarias, contribuyen a que los cánidos tengan acceso a las carnes infectadas (Leguía *et al.*, 1989).

## **2.9. DIAGNÓSTICO DE SARCOCYSTIS**

### **2.9.1. En el Hospedero definitivo:**

El examen coproparasitológico sirve de gran ayuda para el diagnóstico, tal como reportan Alva *et al* (1980) y Schneider *et al* (1984) en infecciones experimentales de perros con quistes microscópicos de alpacas y llamas respectivamente.

Por otro lado Leguía *et al.* (1989a) en el examen parasitológico de las heces de perros infectados experimentalmente con macroquistes, revelaron la presencia de gran cantidad de ooquistes y esporoquistes de *Sarcocystis aucheniae*.

Para el diagnóstico se debe buscar en las deposiciones los ooquistes maduros de tipo *Isospora* de unos 12.15 x 16-20 µm con cuatro esporozoitos en su interior (Barriga, 2002).

### **2.9.2. En el Hospedero Intermediario:**

El diagnóstico *in vivo* de la sarcocystiosis aguda es difícil, debido a que los síntomas no son muy específicos y por tanto, fácilmente confundibles con otros procesos patológicos, no obstante algunos datos clínicos como la anemia, fiebre, sialorrea, alopecia e incremento de niveles de las enzimas plasmáticas (GOT, CPK y LDH), pueden ofrecer un valor orientativo (Cordero del Campillo *et al.*, 1999).

Un diagnóstico presuntivo de la sarcocystiosis aguda está basado en la eliminación de otros posibles agentes causales, una buena evaluación epidemiológica del hato y su relación con otros animales (especialmente perros) y hallazgos clínicos (Dubey, *et al.*, 1989).

Sarcocystis puede detectarse mediante observación macroscópica o microscópica directa. Además se puede realizar cortes histológicos o mediante métodos de digestión. El método de digestión mediante el uso de tripsina al 1% es una prueba cualitativa y poco sensible, la ventaja de este método que solo necesita 50 grs de musculatura y se puede encontrar hasta más de 100 bradizoitos y la desventaja de este método son: 1.- que no es posible diferenciar la especie de sarcocystis porque se pierde parte de la pared. 2. Los metrozoitos no son resistentes a la digestión, tampoco los sarcocystis inmaduros, 3. Tampoco puede detectarse bradizoitos menores a 5 - 6 µm. (Dubey, *et al.*, 1989).

Para ver el desarrollo del ciclo biológico, sobre todo en la obtención de los estadios de esquizonte y merozoito. Para cada especie de sarcocystis se utiliza un medio de cultivo especial: Por ejemplo Bowman *et al.*, (2001) para el desarrollo de *Sarcocystis neurona*, usó como medio células del cornete nasal, de igual manera Uzuriaga (2006) uso cultivo de células de cornete nasal de fetos de alpacas para el desarrollo de estadios asexuales de *Sarcocystis aucheniae*.



Otra prueba utilizada para el diagnóstico de *Sarcocystis* es la prueba de ELISA. En China se evaluó una prueba de ELISA para detectar anticuerpos contra *Sarcocystis* en bovinos infectados naturalmente. Los resultados de la prueba se compararon con los resultados encontrados en microscopía y microscopia de las carcasas. Se detectaron anticuerpos específicos en el 79.25 % (126), mientras que los bradizoitos fueron detectados en el 77.36 % (123) y quistes en el 64.78% (103) de los bovinos. La sensibilidad y especificidad fueron de 99% y 91%. En el Perú se desarrolló una prueba de ELISA con alta sensibilidad para la detección de anticuerpos contra *Sarcocystis aucheniae* en alpacas (Sam 1988) pero que da reacción cruzada con *S. lamacanis*. Con la finalidad de mejorar la especificidad en la detección de anticuerpos de alpacas con la técnica de ELISA se estandarizó utilizando Proteína A conjugada con peroxidasa, resultando ser una opción confiable, ya que fue capaz de detectar anticuerpos en pequeñas cantidades y con buena especificidad (López y Gonzáles, 1992).

La Inmunodifusión Doble es utilizada para determinar una reacción de antígeno y anticuerpo determinado. Se conocen tres patrones básicos de reacción: Identidad, no identidad e identidad parcial. Para esta prueba se utiliza azarosa, la cual se prepara hirviendo lentamente los gránulos en un baño de agua. La mayoría de los tipos de azarosa se disuelven a un poco más de 90 °C y melifican a 45°C. En el soporte de azarosa se colocan el antígeno y el anticuerpo (siempre es necesario conocer uno de ellos, pues el desconocido será el que se trata de identificar); ambos migran en todas direcciones y cuando encuentran a su contrario presentan una banda de precipitación fácilmente observable. Esta técnica constituye la base común de una gran variedad de técnicas que permiten realizar desde un análisis cualitativo hasta una estimación cuantitativa de un antígeno (Orlando y Kubi, 2003).

La prueba de Hemaglutinación Indirecta (HAI) se utilizó en un estudio para la detección de anticuerpos en vacas experimentalmente infectadas con *Sarcocystis*. Se utilizó antígeno soluble preparado de bradizoitos obtenidos de corazón de bovino infectado experimentalmente. Los títulos de HAI aumentaron 30 días después de la infección y tuvieron un máximo a los 90 días. Se consideró que títulos de 1:1458 a más

podrían ser considerados como diagnóstico significativo de *Sarcocystis* aguda en bovinos. Así mismo esta prueba no hubo reacción cruzada con *Toxoplasma gondii* (Lunde y Fayer, 1977).

La prueba de IFI resulta más sensible que la prueba de ELISA para periodos más tempranos en la infección con *Sarcocystis muris*, entre los 11 y 25 días después de la infección, frente a los 18 a 49 días del ELISA (Tenter, 1988). En otro estudio, donde se empleó como antígeno los cistozoitos de *S. gigantea* para la prueba de ELISA e IFI, no mostraron reacción cruzada con *Toxoplasma gondii* (Svobdova y Nevole, 1992).

Para la detección de IgG anti *Sarcocystis aucheniae* se usó la técnica de Western blot. Esta técnica es adecuada para el diagnóstico en animales jóvenes (López y González, 1992). Para el desarrollo de la prueba de EITB se utilizaron sueros procedentes de alpacas positivas y negativas a la infección confirmada por necropsia y procedentes de zonas libres de sarcocistiosis. Asimismo se utilizaron sueros de alpacas neonatos carentes de calostro (Sam *et al.*, 1998).

A pesar de la importancia de la sarcocistiosis para la industria ganadera y en Medicina Veterinaria, aun no se encuentra una prueba de diagnóstico de rutina que permita diferenciar entre las especies de *Sarcocystis*. Sin embargo, mediante PCR se puede realizar el diagnóstico diferencial entre las especies de *Sarcocystis* (Tenter *et al.*, 1994).

La prueba de PCR (basada en una pequeña subunidad de secuencia de gen de ARN ribosomal de *S. tenella* y *S. arieticanis*, específicamente detectó ADN de especies homólogas en muestras de sangre de ovinos, y no mostró reacción cruzada en otras especies heterólogas (*Sarcocystis gigantea*), ni con especies cercanas a *Toxoplasma gondii* y *N. caninum* (Heckeroth y Tenter, 1999).

## 2.10. PREVALENCIA

La infección por *Sarcocystis* es común en muchas especies de animales alrededor del mundo. Los estudios iniciales sobre *Sarcocystis* en camélidos sudamericanos se realizaron en los camales donde se beneficiaban a llamas y alpacas, durante los años 1973 – 1974 se sacrificaron 5 873 animales, decomisando aquellos órganos y/o carcasas con mala presentación para la comercialización, el decomiso de carcasa fue 9% por *Sarcocystis aucheniae* (Alva *et al.*, 1980).

Castro en 1974, estudio 131 llamas de 1.5 a 7 años y dio como resultado; 74 % en diafragma, 98.4 % en esófago y en pierna de *S. aucheniae* y 98.4 % en corazón, 90.1 % en diafragma y fue similar al estudio realizado por Guerrero *et al.* (1967); 26.5 % en la pierna y 27.5 % en cuello, 16.5 % esófago, mientras los microquistes se hallaron en el 100 % de las muestras del corazón, 99.5 % esófago, 95% en las de pierna y 87.5 % en las del cuello. Por el mal aspecto de la carne por presencia de los macroquistes se produce el decomiso de la carne altamente afectada, implicando pérdidas económicas para el productor llegando al 9% de la carcasa (Vilca, 1991).

En Bolivia se realizó un estudio sobre la ocurrencia de *Sarcocystis aucheniae* mediante la inspección directa de la carcasa que se comercializaban en diferentes centros de expendio de carne de camélidos. De un total de 1023 canales de camélidos se halló 24.64 % de las canales afectadas (Ayala, 1999). Las prevalencias en otras especies animales son también altas, por ejemplo en humanos se encontró 21 % de los casos positivos a *Sarcocystis*. (Wong y Pathmanathan, 1992).

En la especie bovina presenta una prevalencia muy alta para sarcocistiosis. En Nueva Zelanda, se reporta que el 100% de un total de 500 muestras estaban afectadas con *Sarcocystis cruzi* (Böttner *et al.*, 1987) y en Japón se reportó 15.7 % de un total de 83 vacas (Omata *et al.*, 1994) y en Australia se reporta el 52% de infección (Savini *et al.*, 1992). En búfalos de agua también se reportan altas prevalencias, hallando 79% de 396 muestras para *Sarcocystis levinei*, *S. fusiformis* con 41 %, *S. buffalonis* 33 % y 12 % para *S. dubeyi* (Huong *et al.*, 1997a; Huong *et al.*, 1997b; Huong, 1999).

*S. neurona* en los Estados Unidos y Sur América es aproximadamente 50 y 35 % respectivamente (MacKay, 1997; Dubey y Hamir, 2000). Así también se reporta en Uruguay un 57.2 % de un total de 269 cerdos infectados con *S. miescheriana* (Dubey y Powell, 1994).

## **2.11. IMPORTANCIA EN SALUD PÚBLICA DE LA SARCOCYSTIOSIS**

La sarcocystiosis se debe considerar como una zoonosis tóxica, ya que se han reportado evidencias de trastornos gastroentéricos en personas que consumieron carne insuficientemente cocida, infectada con *Sarcocystis aucheniae* (Leguía *et al.*, 1989) y con *S. hominis* (Hiepe *et al.*, 1979), y que es atribuido por los campesinos a la “frescura de la carne” (Leguía, 1991).

Los cuadros clínicos causados por la toxina del *Sarcocystis* se han venido estudiando en las últimas décadas, tal es el caso de Leguía (2003), que produjo un cuadro clínico de gastroenteritis en monos y voluntarios humanos alimentados con carne de alpaca infectada con micro y macroquistes, cruda o insuficientemente cocida. Caracterizándose por manifestar anorexia, diarrea, cólicos abdominales y escalofríos, posteriormente se recuperaron sin tratamiento alguno.

Se han realizado estudios para hallar la solución al problema de la toxina mediante el saneamiento y detoxificación de la carne; es decir, volverla inocua recurriendo a la desnaturalización proteica de la toxina presente en los quistes para que pierda su acción biológica mediante algunos procesos físicos y químicos. Lográndose efectos detoxificantes de la carne. Para evaluar esta detoxificación se realizaron inoculaciones en conejos determinando así toxicidad y letalidad del contenido proteico de los quistes; observándose daños severos, como congestión y degeneración de diferentes órganos en estos animales (Céspedes, 2004; Granados, 2007; Godoy, 2007).

## 2.12. CONTROL Y PREVENCIÓN

No existe una vacuna para proteger al ganado contra sarcocystiosis clínica, aunque las investigaciones indican que los bovinos, ovinos, caprinos y cerdos pueden ser inmunizados con bajas dosis de esporoquistes (Dubey *et al.*, 1989) por lo tanto la prevención es el único método disponible y practico de control.

Evitar que el hospedero definitivo difunda al *Sarcocystis* con sus heces, es la llave para eliminar la expansión de la infección de *Sarcocystis*:

- Los carnívoros (perros) deberían ser excluidos del hábitat de los camélidos, alimentos, agua y dormitorio de las alpacas.
- La cocción (80°C), congelación (-10°C por 10 días) y el deshidratado (charqui de carcasas infectadas) de la carne, constituyen medios eficaces para la inactivación de *Sarcocystis*, pudiendo ser utilizados dichos procedimientos en el tratamiento de carcasas infectadas para evitar el decomiso (Leguía *et al.*, 1990). Por otro lado, Ayala (1999) expone carne contaminada con quistes de *Sarcocystis* a la acción de saturación con sal común y a la irradiación solar por un periodo de 5 días, luego de este tiempo se observó macro y microscópicamente la destrucción completa de los quistes, considerando está técnica como una alternativa al procesamiento de carnes infectadas.
- Las alpacas muertas deberán ser incineradas. Esto es particularmente importante porque donde los animales muertos son dejados en el campo están expuestos a los carnívoros salvajes.

Sin embargo estos apuntes resultan muy difíciles de alcanzar por las arraigadas costumbres socioculturales y por las limitaciones económicas de los criadores de alpacas.

### **III. MATERIALES Y METODOS.**

#### **3.1. Lugar de estudio:**

Se colectaron cuellos de alpacas infectadas naturalmente con los macroquistes de *S. aucheniae* fueron recolectados del Camal Municipal de la ciudad de Huancavelica ubicada en el departamento de Huancavelica.

Los macroquistes fueron clasificados en pequeños (1-3 mm) y grandes (>5 mm), y su procesamiento para la obtención de diferentes antígenos se realizó en el Laboratorio de Parasitología de la FMV-UNMSM.

El mantenimiento de los conejos para su evaluación se realizó en el Bioterio de la FMV-UNMSM.

#### **3.2. Animales:**

Se utilizaron 52 conejos de la raza Nueva Zelanda de 3 meses de edad, procedentes del bioterio de la FMV-UNMSM, con pesos de 2.0–3.0 kilos. Los animales fueron ubicados en jaulas individuales de 0.5 m<sup>2</sup>. A todos ellos se les realizó análisis

coproparasitológico seriado para descartar la presencia de parásitos gastrointestinales. La alimentación estuvo basada en alimento comercial para conejos (aproximadamente 80 g. diarios) y agua *ad libitum*.

### **3.3. Preparación de extractos de *Sarcocystis aucheniae* .**

#### **a.- Colección de macroquistes:**

Los macroquistes fueron recolectados de la musculatura esquelética cervical de las alpacas, de forma manual con ayuda de un equipo de disección; una vez liberados los macroquistes fueron depositados en PBS (solución buffer fosfato) a una temperatura baja (2-3°C) para su posterior procesamiento.

Se lavaron los macroquistes liberados con PBS + antibiótico (penicilina 100 UI + estreptomicina 100 mg), posteriormente fueron medidos y clasificados según su tamaño como: macroquistes pequeños (1-3mm) y grande (>5mm) mediante una regla esterilizada.

#### **b.- Obtención y purificación del contenido proteico crudo:**

Luego de clasificados los macroquistes, se procedió a romper cuidadosamente cada quiste en una canaleta con pinza plana y el contenido fue absorbido con una jeringa de tuberculina.

Los bradizoitos obtenidos luego se filtraron a través de un embudo que contenía una gasa estéril, siendo colocados en un tubo Falcón y llevados a la centrifuga refrigerada automática (Sorvall Super Speed RC-2) a 500 rpm por 15 minutos 3 veces con PBS + Antibiótico obteniéndose el sedimento.

El sedimento se colocó en un Beaker de 10 ml y se llevó al sonicador Fisher (modelo 300) por 60 ciclos/s en 4 intervalos de 30 segundos (Sam *et al*, 1998). Obtenido el sonicado nuevamente se llevó a centrifugar a 14,000 rpm por media hora, y el sobrenadante, se filtró a través de un filtro 0,22 µm. Dichos filtrados se conservaron en refrigeración a -20°C previa rotulación en viales de 1.5 a 2ml. Se midieron los

niveles de proteína de cada lote de antígeno mediante el método de Biuret y se realizó un cultivo bacteriológico garantizando su esterilidad.

### **3.4. Determinación de la proteína.**

La concentración de proteínas, contenidas en los sonicados de macroquistes fueron estimados por el método de Biuret.

Este método fue usado para determinar la cantidad de proteínas; siendo esta directamente proporcional a la intensidad de color, la reacción es bastante específica, de tal manera que pocas sustancias interfieren, en su procesamiento, dando lugar a un complejo de color púrpura al reaccionar con una solución de sulfato de cobre en medio alcalino. Las proteínas reaccionan de un modo semejante. Los iones cobre forman un complejo de coordinación con cuatro cuerpos NH nucleofilos del biuret, y en el caso de las proteínas provienen de los enlaces peptídico de los aminoácidos. La sensibilidad del método es muy baja y sólo se recomienda para la cuantificación de proteínas en preparados muy concentrados (Bradford, 1976; Arce *et al.*, 2007).

### **3.5. Prueba de esterilidad**

El objetivo de esta prueba fue indicar la presencia de microorganismos en el extracto antigénico de macroquistes de *Sarcocystis aucheniae* para que no produzca alteraciones al momento de la inoculación e interferir con los resultados del estudio. Dentro de los medios de cultivos utilizados para la identificación de diferentes agentes bacterianos, están los cultivos aerobios como: Agar Trypticosa de soya (TSA), caldo Trypticosa de soya, Agar Mac Conkey, Caldo verde brillante, Caldo Tetrionato y entre los medios para el aislamiento, identificación y conservación de hongos patógenos, saprófitos y levaduras se hayan los cultivos anaerobios como: Caldo Tryoglicolato, Agar Saboraud glucosado.



### 3.6. Diseño experimental

#### 3.6.1. Distribución de los animales

La medición de los efectos citotóxicos se realizó en los 52 conejos divididos en dos grupos tratados, los cuales fueron inoculados intramuscularmente con extracto quístico macroquistes de *S. aucheniae* (pequeños y grandes), como se señala en el cuadro 1 y el grupo control inoculados intramuscularmente solo con 1 ml de Suero fisiológico. Los animales fueron divididos de la siguiente manera:

**Cuadro 1.** Dosis de proteína inoculada administrada a conejos, según el tamaño de los macroquistes.

Dosis ( $\mu\text{g/Kg}$ )	Grupo 1	Grupo 2	Grupo 3
	Macroquistes pequeños (1-3 mm)	Macroquistes grandes ( $>5$ mm)	Control No tratado
2.5	5	5	-
5	5	5	-
10	5	5	-
15	5	5	-
25	5	5	-
<b>Total de animales</b>	<b>25</b>	<b>25</b>	<b>2</b>

#### 3.6. 2. Metodología Experimental

- Frecuencia de observación: Luego de la inoculación los animales fueron monitoreados durante 72 horas como máximo.
- Toma de temperatura*, se realizó la medición de temperatura rectal previa a la inoculación y posterior a ella cada hora hasta alcanzar las 72 horas post inoculación.
- Inoculación de Animales*, Los animales fueron inoculados con los extractos antigenicos puros, por vía intramuscular.
- Necropsias*: Fueron necropsiados todos los conejos muertos posterior a la inoculación , así como los conejos que lograron sobrevivir las 72 horas post inoculación y que posteriormente fueron sacrificados, en ambos casos las

lesiones y alteraciones anatómicas fueron evaluadas macroscópicamente . Colectándose muestras de cerebro, pulmón, hígado, intestino delgado, bazo, riñón, ganglio linfático (poplíteo) y músculo.

- e. *Histopatología*, todas las muestras remitidas fueron coloreadas por tinción convencional de H-E. para su posterior observación de las lesiones microscópicas.

### **3.7. Evaluación de la toxicidad del contenido antigénico de *Sarcocystis aucheniae*.**

Para evaluar la toxicidad se tomó en cuenta el numero de animales que sobrevivieron luego de recibir diferentes dosis de proteína proveniente de quiste de *Sarcocystis aucheniae* (pequeños de 1-3 mm y grandes >5 mm) por vía intramuscular.

### **3.8. Análisis de Datos:**

Se realizara a través del análisis tiempo a un evento (Curva de Kaplan Meier), se determino el tiempo de supervivencia de los conejos inoculados por los dos tamaños de macroquiste de *S. aucheniae*, considerando el tiempo máximo de observación de 72 horas.

Se utilizaron las variables dosis, tamaño de macroquiste, tiempo de vida y número de animales sobrevivientes para el análisis de Regresión de Cox, donde se determinará las variables estadísticamente significativas que intervienen sobre la supervivencia de los animales inoculados con los dos tamaños de macroquistes de *S. aucheniae*.

## IV. RESULTADOS

Del estudio realizado se obtuvieron los siguientes resultados:

### 4.1. Determinación de Proteínas:

El extracto quístico de *S. aucheniae* pequeño (1-3mm) y grande (>5mm) después de su procesamiento (homogenizado, lisado y centrifugado), contenía 2.4 mg de proteína /ml y 3.3 mg de proteína /ml respectivamente, determinado por el método de Biuret.

### 4.2. Signos clínicos:

Los signos clínicos para el grupo de animales inoculados con extracto de macroquistes pequeños (1-3mm) fueron: postración, taquipnea, pupila contraída, lagrimeo, pérdida de apetito, diarrea, hipertermia, incoordinación y salivación.

Los signos clínicos para el grupo de animales inoculados con extracto de macroquistes grandes (>5mm) fueron similares a los presentados por el grupo anterior con la diferencia que presentaron hipotermia. La recuperación de los animales hasta el

término de la evaluación (72 Horas) fue progresiva, iniciando con la ingesta de agua y comida, mayor actividad y estabilizándose posteriormente sus constantes fisiológicas.

Para ambos grupos los signos clínicos se presentaron una hora post-inoculación y fueron incrementando su severidad hasta el momento de su muerte.

**Figura 2:** Signos clínicos observados en conejos inoculados con dos tamaños de macroquistes de *Sarcocystis aucheniae*.

<b>Grupo 1:</b> Conejos inoculados con extracto quístico de macroquistes pequeños (1-3 mm) de <i>S. aucheniae</i> .	<b>Grupo 2:</b> Conejos inoculados con extracto quístico de macroquistes grandes (>5 mm) de <i>S. aucheniae</i> .
Animales alertas (Pre-inoculación)	
	
Animales postrados (Post-inoculación)	
	
Animales con diarrea (Post-inoculación)	
	

### 4.3. Evaluación de la temperatura.

Se tomo temperatura rectal a todos los animales. Esta fue evaluada una hora antes y cada hora después de la inoculación.

**Cuadro 2:** Evaluación de la temperatura promedio en conejos inoculados con extracto quístico de dos tamaños de macroquiste de *S. aucheniae*.

Dosis ( $\mu\text{g/kg}$ )	T° Pre-inoculación		T° máx. Post- inoculación		Rango de la presentación de la T° max. (Horas)	
	Pequeño	Grande	Pequeño	Grande	Pequeño	Grande
	(1-3 mm)	(>5mm)	(1-3 mm)	(>5mm)	(1-3 mm)	(>5mm)
<b>2.5</b>	38.2	38.7	40.3	40.3	2-7	2-4
<b>5</b>	38.3	38.5	40.2	40	3-4	4-8
<b>10</b>	38.6	38.4	40	40	3	2-4
<b>15</b>	38.1	38.3	40.2	40.5	3	3-4
<b>25</b>	38.4	38.6	40.5	40.3	2-3	2-7
<b>Control</b>	38.2	38.5				

### 4.4. Hallazgos de Necropsia:

**4.4.1. Grupo 1:** conejos inoculados con extracto quístico de macroquistes pequeños (1-3 mm) de *S. aucheniae*.

El 88% (22/25) de animales presentó líquido en la cavidad abdominal entre 1 a 2 mL; todos los animales presentaron congestión intestinal, hepática y renal; el 60% (15/25) presentó pequeñas zonas hemorrágicas en la mucosa intestinal. También se observó la presencia de líquido en el tórax y pericardio aproximadamente 1 mL en más 84% (21/25) de los animales. Todos los animales presentaron congestión pulmonar. El 80% (20/25) de los animales el bazo presentó el doble del tamaño con respecto al normal. En el 92% (23/25) de los animales en el cerebro se observó de moderada a severa congestión de vasos sanguíneos y el 84% (21/25) presentó líquido en pequeña cantidad (Cuadro 3).

**4.4.2. Grupo 2:** conejos inoculados con extracto quístico de macroquistes Grandes (>5 mm) de *S. aucheniae*.

El 80% (20/25) de animales presentó líquido en la cavidad abdominal entre 1 a 2 mL; congestión intestinal, hepática y renal se observó en 100 (25/25), 96 (24/25) y 92% (23/24) respectivamente; el 40% (10/25) presentó pequeñas zonas hemorrágicas en la mucosa intestinal. También se observó la presencia de líquido en el tórax y pericardio aproximadamente 1 mL en el 96% (24/25) de los animales. El 84% (21/25) presentó congestión pulmonar. En el 76% (19/25) de los animales el bazo se presentó el doble del tamaño con respecto al normal. En el cerebro el 56% (14/25) de se observó moderada congestión de vasos sanguíneos y el 44% (11/25) presentó líquido en pequeña cantidad (Cuadro 3).

**Cuadro 3** Hallazgos de necopsia observados en conejos inoculados con extracto quístico de dos tamaños de macroquiste de *S. aucheniae*.

Observaciones	Grupo 1 Macroquistes pequeños (1-3 mm)	Grupo 2 Macroquistes grandes (>5 mm)
Líquido cavidad abdominal	88%	80%
Congestión intestinal, hepática y renal	100%	90%
Congestión pulmonar	84%	84%
Esplenomegalia	80%	76%
Congestión cerebral	92%	56%
Líquido cavidad craneana	84%	44%

**4.5 Lesiones Histopatológicas:**

**4.5.1. Grupo 1:** conejos inoculados con extracto quístico de macroquistes pequeños (1-3 mm) de *S. aucheniae*. Presentaron las siguientes alteraciones histopatológicas:

**Cerebro:** Presento degeneración neuronal con edema perivascular y perineuronal, figuras de satelitosis y neuronofagia. La presencia de microtrombos. En todos los casos se observo edema cerebral.

**Pulmón:** Presentó engrosamiento del septo alveolar, restos de polimorfos nucleares, leve a moderada congestión, formación de microtrombos, enfisema y pequeñas áreas hemorrágicas.

**Hígado:** Perdida de la citoarquitectura trabecular, tumefacción turbia y en algunos casos vacuolar de los hepatocitos, con presencia de múltiples focos de polimorfos nucleares, moderada congestión de sinusoides y leve a moderada hiperplasia de los conductos biliares.

**Intestino:** Se observó severa descamación de las vellosidades, los tamaños de las mismas fueron variables, también presentaron infiltración de células mononucleares, edema, congestión trombosis y pequeñas zonas hemorrágicas.

**Bazo:** En la mayoría presentó moderada depleción linfocítica, incremento de la pulpa roja, moderada hemorragia, la presencia de hemosiderina y edema interfolicular.

**Riñón:** A nivel de la corteza se observó cambios como tumefacción turbia de los túbulos renales con obliteración de sus lúmenes. Los glomérulos mostraron moderado aumento de tamaño y congestión. A nivel medular los túbulos presentaron lesión similar a los de la corteza además de la congestión.

**Ganglio linfático:** Presentaron en su mayoría hiperplasia folicular linfocítica, moderada congestión y edema intrafolicular linfocítico.

**Músculo:** Los músculos remitidos no presentaron cambios estructurales a nivel de las fibras.

**4.5.2. Grupo 2:** conejos inoculados con extracto quístico de macroquistes grandes (>5 mm) de *S. aucheniae*. Presentaron las siguientes alteraciones histopatológicas:

**Cerebro:** Se observó en la mayoría de los casos degeneración neuronal con edema perivascular y perineuronal, figuras de satelitosis y neuronofagia. En todos los casos se

observo edema cerebral. Y en algunos casos se presentó reduplicación celular y la presencia de maguitos perivasculares.

**Pulmón:** Presentó engrosamiento del septo alveolar, restos de polimorfos nucleares, leve a moderada congestión, enfisema y pequeñas áreas hemorrágicas.

**Hígado:** Perdida de la citoarquitectura trabecular, tumefacción turbia de los hepatocitos, con presencia de múltiples focos de polimorfos nucleares, leve a moderada congestión de sinusoides y proliferación de los conductos biliares.

**Intestino:** Se observó severa descamación de las vellosidades, los tamaños de las mismas fueron variables, también presentaron infiltración de células mononucleares, edema, congestión y pequeñas zonas hemorrágicas.

**Bazo:** En la mayoría de los casos se observó leve a moderada depleción linfocítica, incremento de la pulpa roja, moderada hemorragia, la presencia de hemosiderina y edema interfolicular.

**Riñón:** A nivel de la corteza se observó cambios como tumefacción turbia de los túbulos renales con obliteración de sus lúmenes. Los glomérulos mostraron de leve a moderado aumento de tamaño y congestión. A nivel medular los túbulos presentaron lesión similar a los de la corteza además de la congestión.

**Ganglio linfático:** Presentaron en su mayoría hiperplasia folicular linfocítica, moderada congestión y edema intrafolicular linfocítico.

**Músculo:** Los músculos remitidos no presentaron cambios estructurales a nivel de las fibras.



#### 4.6. Evaluación de la toxicidad del extracto quístico del *Sarcocystis acheniae* según tamaño de los macroquistes:

La toxicidad fue evaluada según la dosis del inóculo del tamaño de macroquiste (pequeños de 1-3 mm y grandes >5 mm), tiempo de supervivencia (Cuadro 4 y 5) y el número de animales vivos durante 72 horas, observándose que dentro de las primeras 24 horas sobrevivieron el 24 % (12/50) de los animales inoculados con ambos tamaños de quiste, a las 48 horas sobrevivieron el 25% de los que quedaron (3/12) y finalmente a las 72 horas sobrevivieron el 100% (9/9) de los animales en su mayoría los animales inoculados con macroquistes grandes.

**Cuadro 4** Período (horas) de supervivencia de conejos, inoculados con extracto quístico contenido antigénico de dos tamaños de macroquiste de *S. aucheniae*.

Tamaño del Macroquiste	Numero de Animales	Dosis de inoculación (ug/kg)				
		2.5	5	10	15	25
Macroquiste pequeño (1-3 mm)	1	16	44	10	10	9
	2	7	10	8	8	7
	3	72	9	7	8	8
	4	20	20	10	8	8
	5	19	12	9	7	7
Macroquiste grande (>5 mm)	1	72	72	13	17	13
	2	72	9	10	9	72
	3	72	35	10	23	20
	4	72	39	11	20	19
	5	72	72	11	18	18

**Cuadro 5:** Porcentaje de mortalidad de conejos inoculados con el extracto quístico según tamaño de macroquiste de *Sarcocystis aucheniae*.

Tamaño del Macroquiste	Numero de Muestra	Numero de muertos	Numero de sobrevivientes	Mortalidad (%)
Pequeño	25	24	1	96.0
Grande	25	17	8	68.0

#### 4.7. Análisis de Datos:

Mediante el análisis estadístico usando la Curva de Kaplan Meier (**Cuadro 6**) y la prueba de Regresión de Cox se determinó que existían diferencias estadísticas significativas para el tiempo de supervivencia de los conejos y el tamaño de los macroquistes de *S. aucheniae*, obteniéndose los siguientes resultados:

**Cuadro 6:** Supervivencia de conejos inoculados con el extracto quístico de dos tamaños de macroquiste de *Sarcocystis aucheniae*.

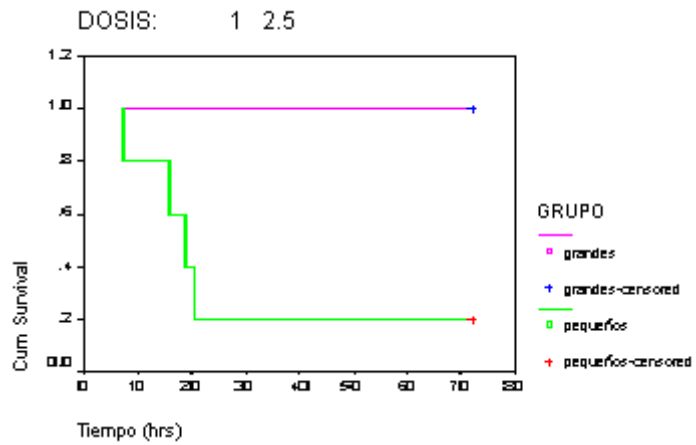
Dosis µg/Kg.	Tamaño de Macroquiste	Numero de Muestra	Media de supervivencia	Error estándar	Intervalo de confianza	
					mínimo	máximo
2.5	Pequeño	5	27 <sup>a</sup>	10	7	47
	Grande	5	72 <sup>*a</sup>	-	-	-
5.0	Pequeño	5	19 <sup>a</sup>	7	6	32
	Grande	5	45 <sup>a</sup>	11	24	66
10.0	Pequeño	5	9 <sup>a</sup>	1	8	10
	Grande	5	11 <sup>a</sup>	1	10	12
15.0	Pequeño	5	8 <sup>a</sup>	0	8	9
	Grande	5	17 <sup>b</sup>	2	13	22
25.0	Pequeño	5	8 <sup>a</sup>	0	7	9
	Grande	5	28 <sup>a</sup>	10	9	48

a, b letras diferentes indican que las medias son diferentes.

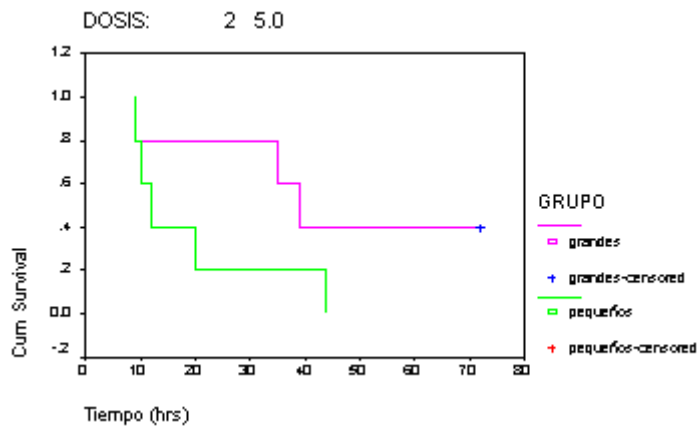
\* Todos los conejos sobrevivieron hasta la última medición (72 horas).

##### 4.7.1. Función de Supervivencia

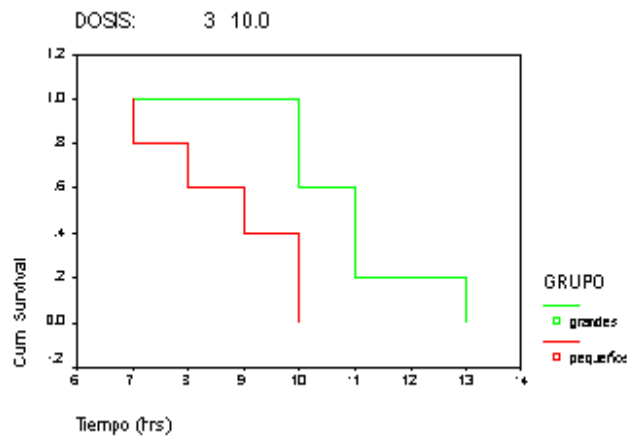
Al realizar las inoculaciones a los animales con las mismas concentraciones de dosis 2.5; 5; 10; 15 y 25 µg de proteína por peso vivo, se observa que existe diferencia con respecto al tiempo de supervivencia, donde los animales inoculados con macroquistes grandes sobreviven más tiempo que los inoculados con macroquistes pequeños, como se observa en las figuras 2, 3, 4, 5 y 6



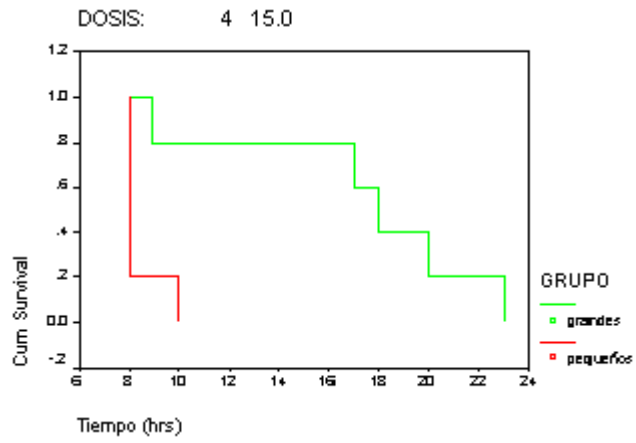
**Fig 2:** Tiempo de sobrevivencia de conejos inoculados con 2.5 µg/Kg.



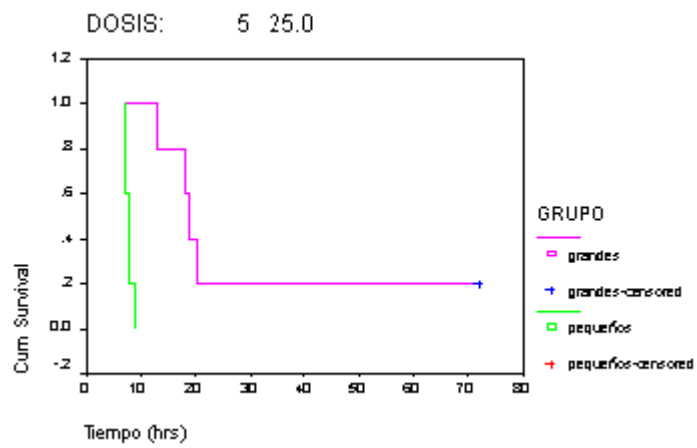
**Fig 3:** Tiempo de sobrevivencia de conejos inoculados con 5 µg/Kg.



**Fig 4:** Tiempo de sobrevivencia de conejos inoculados con 10 µg/Kg.



**Fig 5:** Tiempo de supervivencia de conejos inoculados con 15 µg/Kg.



**Fig 6:** Tiempo de supervivencia de conejos inoculados con 25 µg/Kg.

## V. DISCUSIÓN

Existen diferencias biológicas en base al tamaño de los macroquistes de *S. aucheniae*, las cuales han sido demostradas en *Canis familiaris* (Cornejo *et al.*, 2007) y antigénicas en conejos (Romero, 2009), utilizando dos tamaños de *S. aucheniae*. De allí la importancia y necesidad de evaluar los efectos tóxicos de los dos tipos de quistes, para usarlos como alternativa en la obtención de antisueros.

La composición exacta de la sarcocistina presente en los quistes de *Sarcocystis* no está bien definida y solo se conoce la actividad biológica de los extractos de quistes de diversas especies de *Sarcocystis*; y esta actividad varía según la especie del parásito o del hospedador y de dosis de proteína antigénica (Hiepe *et al.*, 1981; Saleque, 1991; Mansilla, 1993; Saito *et al.*, 1995).

Los signos clínicos post-inoculación identificados en el estudio confirman el efecto toxico del contenido antigénico de quistes de *S. aucheniae* en conejos (Mansilla, 1993; Dubey *et al.* (1989) señalan la probabilidad que algunos *Sarcocystis* se rompan con el tiempo y liberen los productos tóxicos como la sarcocistina. Esta toxina desarrolla su acción toxico-degenerativa sobre el tejido circundante produciendo la

calcificación del parásito y de la estructura que lo rodea. Asimismo, es posible que las sustancias liberadas estimulen la producción del factor de necrosis tumoral (TNF) (Hiepe, 1972), que promueve la fase aguda del proceso inflamatorio (Fayer y Jonhson, 1973; Dubey *et al.*, 1989; Nakamura *et al.*, 1999).

Dentro de los signos clínicos observados, la hipertermia observada fue similar a los hallados en otras especies de *Sarcocystis* (Mansilla, 1993; Saito *et al.*, 1995; Céspedes, 2004; Godoy *et al.*, 2007; Granados *et al.*, 2007). Esta hipertermia puede atribuirse al mecanismo de defensa del organismo frente a la toxina. Asimismo, la taquipnea observada es una manifestación clínica evidente frente a pequeñas elevaciones de temperatura, debido a un aumento del metabolismo para atender la mayor demanda periférica de oxígeno y de nutrientes (Guinart y López, 1997).

Alteraciones más severas se observaron en el cerebro observado en ambos grupos y la formación de microtrombos en animales inoculados con macroquistes pequeños y en aquellos inoculados con la dosis más alta de macroquistes grandes, debida a la coagulación intravascular causada por la toxina (Trigo, 1993), demuestra su capacidad neurotóxica.

En órganos detoxificadores como riñón e hígado, sus células presentan un metabolismo muy activo y su función es la degradación de productos nocivos como toxina (Trigo, 1993), los procesos degenerativos observados en los órganos son modificaciones celulares debido a la alteración del equilibrio intra-extracelular (Trigo, 1993). Las lesiones observadas fueron similares a los obtenidos por Mansilla (1993) y Céspedes (2004).

El contenido antigénico en los quistes resultó letal en el 96% de los conejos inoculados con extracto de quistes pequeños y de 68% en el caso de quistes grandes. Asimismo, se observó grandes diferencias en términos de supervivencia en conejos inoculados con 2.5 µg de proteínas de macroquistes grandes o pequeños. Estos resultados confirman otros reportes que señalan que la dosis letal mínima para

*Sarcocystis* sp. se encontraría por debajo de los 50 µg de proteína/kg (Mansilla, 1993). En el presente estudio, la dosis letal mínima fue de 2.5 µg /kg. para macroquistes grandes, en tanto que la dosis para macroquistes pequeños estaría en rangos menores, debido al 80% de mortalidad observada en animales inoculados con la misma dosis de macroquistes pequeños. La diferencia de la toxicidad observada es probable que sea debido al estado de desarrollo que se encuentran los quistes más pequeños que contienen en su interior mayor número de metrozoitos que taquizoitos. Esta determinación de la dosis mínima letal es importante para la producción de antisueros y su uso posterior en diferentes pruebas de diagnóstico serológico (Romero, 2009).

## VI. CONCLUSIONES

- Los macroquistes pequeños (1-3 mm) fueron mas tóxicos que los macroquistes grandes (> 5 mm).
- Los conejos inoculados con macroquistes pequeños y grandes presentaron manifestaciones clínicas post-inoculación hasta su muerte, observando que existía diferencia estadística significativa a la dosis de 15 µg/kg.
- La dosis de 2.5 µg/kg de extracto antigénico de macroquiste grande de *S. aucheniae* no causo la muerte en conejos.



## VII. LITERATURA CITADA

1. Alva J, Rojas M, Nuñez A. 1980. Decomisos por parásitos y su importancia económica en alpacas (*Lama pacos*). Rev Inv Pec IVITA.5:61-63.
2. Alva J, Bazalar H, Guerrero D, Núñez L. 1981. Observaciones del ciclo de vida del *Sarcocystis aucheniae* de alpacas (*Lama pacos*). Res. V Cong. Per. Microb. y Parasit. Arequipa.
3. Arce A, Rosas A, Rodríguez L. 2007. Practica de Inmunología General Aplicada y Veterinaria. México: Manual Moderno.276p.
4. Ayala C. 1999. Estudio detallado de la ocurrencia de *Sarcocystis* en el altiplano Boliviano. En: Progress in South American Camelids research. Germany: The European Association for Animal Production. 181-185 p
5. Barriga O. 2002. Las enfermedades parasitarias de los animales domésticos en la América Latina. Santiago: Germinal. 247p.
6. Böttner A, Charleston W, Hopcroft D. 1987. The structure and identity of macroscopically visible *Sarcocystis* cysts in cattle. Parasitol vet. 24: 35-45
7. Bowman D, Iordanescu M, Chou H, Horton K. 2001. *Sarcocystis neurona* and *Sarcocystis falcatula*: monitoring of schizogony in cell culture using fluorescent nuclear labeling Veterinary Parasitology. 95: 353–356

8. Bradford MM. 1976. A rapid and sensitive method for the quantitation of microgram quantities of protein utilizing the principle of protein-dye binding. *Anal Biochem.* 72: 248-254
9. Briggs M, Foreyt W. 1985. Sarcocystis in Cattle. *Continuing Education* 6,(7):3.
10. Butcher M, Lakaritz J, Halaney A, Branson K, Gupta GD, Kreeger J, Marsh A. 2002. Experimental inoculations of domestic cats (*Felis domesticus*) with *Sarcocystis neurona* or *S. neurona-like* merozoites. *Vet. Parasitol.* 107:1-14
11. Cabrera M. 1996. Caracterización proteica de *Sarcocystis* en alpacas de la Zona de Cajamarca. En: I Congreso Mundial Sobre Camélidos. Perú. 55p.
12. Carrigan MJ. 1986. An outbreak of sarcocystosis in dairy cattle. *Aust. Vet. J.* 63:22-24.
13. Castro J. 1974. *Sarcocystis aucheniae* en llamas (*Lama glama*). *Rev. Inv. Pec. IVITA, UNMSM*, 3:91-92
14. Castro E, Sam R, Lopez T, Gonzáles A, Silvia M. 2004. Evaluación de la edad como factor de riesgo de seropositividad a *Sarcocystis* sp. En alpacas. *Rev Inv Vet, Perú.* 15: 83-86.
15. Céspedes C. 2004. Saneamiento y detoxificación de la carne de alpaca con *Sarcocystis* mediante tratamientos físicos apropiados para uso doméstico. Tesis de Médico Veterinario. Lima: Univ. Nac. Mayor de San Marcos. 68 p.
16. Cheadle MA, Tanhauser SM, Dame JB, Sellon DC, Hines M, Gim PE, Mackay RJ, Greiner EC. 2001. The nine-banded armadillo (*Dasypus novemcinctus*) is an intermediate host for *Sarcocystis neurona*. *Int. J. Parasitol.* 31: 330-335.
17. Clubb SL, Frenkel JK. 1992 *Sarcocystis falcatula* of opossums: transmission by cockroaches with fatal pulmonary disease in psittacine birds. *J. Parasitol.* 78: 116-124.
18. Cordero del Campillo, Rojas M, Fernández M, Sánchez M, Rodríguez S, López I. 1999 *Parasitología Veterinaria*. España: Editorial Mc. Graw-Hill. 968 p.
19. Cornejo RT. 2007. Viabilidad de los diferentes tamaños de Macroquistes de *S. aucheniae* en *Canis familiaris*. Tesis de Médico Veterinario. Lima: Univ. Nac. Mayor de San Marcos. 51 p.
20. Dubey JP. 1976. A review of *Sarcocystis* of domestic animals and other coccidia of cats and dogs. *J. Am. Vet. Med. Assoc.* 169: 1061-1078.

21. Dubey JP, Speer CA, Fayer R. 1989. *Sarcocystis* of animals and man. CRC Press. Boca Ratón, FL, USA. 215p.
22. Dubey JP, Davis SW, Speer CA, Bowman DD, De Lanuta A, Granstrom DE, Topper MJ, Hamir AN, Cummings JF, Suter MM, 1991a. *Sarcocystis neurona* n. Sp. (Protozoa: Apicomplexa), the etiologic agent of equine protozoal myeloencephalitis. *J. Parasitol.* 77: 212-218
23. Dubey JP, Speer CA. 1991b. *Sarcocystis canis* n.sp. (Apicomplexa: Sarcocystidae), the etiologic agent of generalized coccidiosis in dogs. *J. Parasitol.* 77: 525-7.
24. Dubey JP, Powell E. 1994. Prevalence of *Sarcocystis* in sows from Iowa. *Vet Parasitol.* 52: 151 – 155.
25. Dubey JP, Hamir AN. 2000. Immunohistochemical confirmation of *Sarcocystis neurona* infections in raccoons, mink, cat, shunk and pony. *J. Parasitol.* 86:1150-2.
26. Dubey JP, Lindsay DS, Saville WJ, Reed SD, Granstrom DE, Speer CA. 2001. A review of *Sarcocystis neurona* and equine protozoal myeloencephalitis (EPM). *Vet. Parasitol.* 95: 89-131.
27. Duran J. 2004. Saneamiento y detoxificación de la carne de alpaca con *Sarcocystis* mediante tratamientos físicos-químicos apropiados para uso doméstico. Tesis de Médico Veterinario. Lima: Univ. Nac. Mayor de San Marcos. 54 p.
28. Fayer R, Johnson AJ. 1973. Development of *Sarcocystis fusiformis* in calves infect with sporocysts from dogs. *J. Parasitol.* 59:1135-1137.
29. Frenkel JK. 2000. Sarcosporidiosis. En: Hunter's tropical Medicine and Emerging Infectious Diseases. Ed. G. Thomas Strickland. 5<sup>th</sup> edition. Philadelphia: Edit. W.B. 707-709 p.
30. Garner MM, Barr BC, Packham AE, Marsh AE, Burek-Huntington KA, Wilson RK, Dubey JP. 1997. Fatal hepatic *Sarcocystis* in two polar bears (*Ursus maritimus*). *J. Parasitol.* 83: 523-6.
31. Gjerde B. 1984. The domestic reindeer (*Rangifer tarandus*) for northern Norway as intermediate host for three species of *Sarcocystis*. *Acta Vet. Scand.* 25. 187-194.

32. Gasbarre LC, Suter P, Fayer R. 1984. Humoral and cellular immune responses in cattle and sheep inoculated with *Sarcocystis*. *Am. J. Vet. Res.* 45:1592-6
33. Gorman TR, Alcaino HE, Muñoz H, Cunazza C. 1984. *Sarcocystis* in guanaco (*Lama guanicoe*) and effect of temperature on its viability. *Vet Parasitol.* 15:95-101.
34. Godoy R. 2007. Saneamiento y detoxificación de la carne de llama (*Lama glama*) infectada con *Sarcocystis aucheniae* mediante cocción, horneado, fritura y congelado. *Rev. Inv. Vet. Perú.* 18(1):51-56
35. Granados L. 2007. Saneamiento y detoxificación de la carne de llama (*Lama glama*) infectada con *Sarcocystis aucheniae* mediante métodos químicos: Marinado, ahumando, curado seco y curado húmedo. *Rev. Inv. Vet. Perú.* 18(1):57-63
36. Guerrero C, Hernández J, Alva J. 1967. *Sarcocystis* en alpacas. *Rev. Fac. Med. Vet. UNMSM* 21:69-73.
37. Guinart N, Lopez J. 1997. ¿Que sabemos de fiebre? *Rev. Cubana Med. Gen. Integr.* 13 (2) [Internet] [Acceso 20 marzo 2007]. Disponible en : [http://www.bvs.sld.cu/revistas/mgi/voll3\\_2\\_97/mgi09297.htm](http://www.bvs.sld.cu/revistas/mgi/voll3_2_97/mgi09297.htm)
38. Hamir A, Dubey JP. 2001. Miocarditis and encephalitis associated with *Sarcocystis neuona* infections in raccoons (*Procyon lotor*). *J. Parasitol.* 95: 335-340.
39. Heckerth AR, Tenter AM. 1999. Development and validation of species-specific nested. PCRs for diagnosis of acute sarcocistiosis in sheep. *Int. J. Parasitol.* 29: 1331-1349.
40. Hiepe T. 1972. *Enfermedad de la oveja*. España: Ed. Acribia. 391 p.
41. Hiepe F, Hiepe T, Hlinak R, Jungmann R, Horsch R, Weidaner B. 1979. Experimentelle Infektion des Menschen und Von Tieraffen (*Ureopithecus allitrichus*) mit SarKosporidien-Zysten Von Rind und schwein. *Arch. Exp. Veterinaermed.* 33: 819
42. Hiepe E, Lietzke LF, Scheibner G, Jungmann R, Hiepe T, Montag T. 1981. Untersuchungen zur toxischen wirkung von extrakten aus *Sarcocystis ovifelis* Macrozysten auf Kanichen. *Mli. Vet. Med.* 36: 908-910.
43. Huong LT, Dubey JP, Nikkiat, Uggla A. 1997a. *Sarcocystis buffalonis* n.sp.

- (Protozoa: Sarcocystidae) from water buffalo (*Bubalus bubalis*) in Vietnam. J. Parasitol. 83: 471-474.
44. Huong LT, Dubey JP, Uggla A. 1997b. Redescription of *Sarcocystis levinei* Dissanaïke and Kan. 1978 (Protozoa: Sarcocystidae) from water buffalo (*Bubalus bubalis*) in Vietnam. J. Parasitol. 83: 1148-1151.
  45. Huong LT. 1999. Prevalence of *Sarcocystis* spp. in water buffalo in Vietnam. Vet. Parasitol. 86:33-39.
  46. Jensen R, Alexander F, Dahlgren. 1986. Eosinophilic myositis and muscular sarcocystiosis in the carcasses of slaughtered cattle and lambs. J. Vet. Res. 47 (3): 587-593.
  47. La Perle KM, Silverio F, Anderson DE, Blomme EA. 1999. Dalmeni disease in an alpaca (*Lama pacos*): Sarcocystosis, eosinophilic, myositis and abortion. J. Comp. Pathol. 121: 287-293.
  48. Leguía G, Guerrero C, Sam R, Chavez A. 1989a. Infección experimental de perros y gatos con micro y macroquistes de *Sarcocystis* de alpacas (*Lama pacos*). M.V Rev. Clen. Vet. 5(3): 10-13.
  49. Leguía G, Clavo N. 1989b. Sarcocistiosis o "triquina". Boletín técnico N° 7- CICC UNMSM IVITA agosto-Lima-Perú. p. 5-19.
  50. Leguía G, Arévalo F. 1990. Efecto de la cocción, refrigeración, congelación y deshidratación (charqui) sobre la viabilidad del *Sarcocystis* de alpacas. MV rev. Cienc. Vet. 6(1): 19-28
  51. Leguía G, Guerrero C, Chavez A, Arévalo F, Sam R. 1990. Estudio de la sarcocistiosis en alpacas. Avances sobre investigación en salud animal Camélidos Sudamericanos. UNMSM: Bol. Div. N° 23. p43-46.
  52. Leguía G. 1991 Enfermedades parasitarias. En: Avances y perspectivas del conocimiento de los camélidos sudamericanos. FAO. Santiago, Chile. 429p.
  53. Leguía G, Casas E. 1999. Enfermedades parasitarias y atlas parasitológico de camélidos sudamericanos. Lima: La Mar. 30p.
  54. Leguía G. 2003. Infección experimental en primates no humanos (*Saimiri boliviensis*) y voluntarios humanos con micro y macroquistes de *Sarcocystis* de alpacas. Rev. Acad. Perú Cienc. Vet. 4 (1):11-15.
  55. Levine N. 1986. The taxonomy of *Sarcocystis* (Protozoa: Apicomplexa)

- species. *Parasitology Today*. 7:54-56
56. Lindsay DS, Rosypal C, Spencer JA, Cheadle MA, Zajac AM, Rupprecht CH, Dubey JP, Blagburn B. 2001. Prevalence of agglutinating antibodies to *Sarcocystis neurona* in raccoons, *Procyon lotor*, from the United States. *Vet. Parasitol.* 100: 131-134.
  57. López M, González A. 1992. Estandarización del Sistema Inmunoenzimático de detección de Anticuerpos de alpaca (*Lama pacos*) Utilizando Proteína A Conjugada con Peroxidasa. *Theorema*, UNMSM, Lima, 2:44-45.
  58. Lunde M, Fayer R. 1977. Serologic test for antibody *Sarcocystis* in cattle. *J. Parasitology*. 63: 222-225.
  59. MacKay R. 1997. Equine protozoal myeloencephalitis. *Vet. Clin. N. Am. Equine Pract.* 13: 79-96.
  60. Mansilla D. 1993. Efecto histopatológico del lisado de macroquistes de *Sarcocystis aucheniae* en ratones, conejos y cobayos. Tesis de Médico Veterinario. Lima: Univ. Nac. Mayor de San Marcos. 60 p.
  61. Mehlhorn. 1993. *Parasitología veterinaria*. Bogota: Grosslatros. 195p.
  62. Melo D. 1974. Estudio del *Sarcocystis aucheniae* Brump, 1913 (Protozoa: Sarcocystidae) con el microscopio electrónico. Tesis para obtener el título de Biólogo. Lima: Univ. Nac. Mayor de San Marcos. 60 p.
  63. Melo D, Rojas N, Neira E. 1992. *Sarcocystis* en musculo de alpaca. II estudio en el microscopio electronico de las formas celulares en los macroquistes. *Teorema UNMSM* 2:27
  64. Nakamura T, Saito M, Shibata Y, Itagaki H. 1999. Induction of tumor necrosis factor  $\alpha$  and nitric oxide in rabbits inoculated with a cyst extract of *Sarcocystis cruzi*. *Vet. Parasitol.* 38 (4):236-243
  65. Omata Y, XuS, Igarashi I, Saito A, TobaH, Suzuki N.1994. Survey of *Sarcocystis* infection in cattle in east Hokkaido, Japon. *J Vet Med Sci.* 56: 557-558.
  66. Orlando H, Kuby J. 2003. *Inmunológica, Diagnostico e interpretación de pruebas de laboratorio*. Immunology, 5 ed. New York: WH Freeman and Company, cop. 18p.
  67. Quiroga D, Lombardero O, Zorrilla R. 1969. *Sarcocystis tilopi* n. sp. en

- guanacos (*Lama guanicoe*) de la República de Argentina. Gaceta Veterinaria. 31:67-70.
68. Quiroz H. 2000. Parasitología y Enfermedades Parasitarias de animales domesticos. México: Limusa. 876p.
69. Radostis O, Gay C, Blodd D, Keneth W, Cliff H. 2002. Medicina veterinaria: Tratado de las enfermedades del Ganado bovino, ovino, porcino, caprino, equino. España.: Mc Graw – Hill. 2215p
70. Ramírez A, Franco E, Pezo D, Garcia W. 1998. Diagnostico y control de las enfermedades en camélidos sudamericanos. Publ. Téc. Fac. Med. Vet. Lima 34: 70-74.
71. Romero J. 2009. Respuesta inmune en conejos a dos tamaños de *Sarcocystis aucheniae*. Tesis de Médico Veterinario. Lima: Univ. Nac. Mayor de San Marcos. 78 p.
72. Rojas M. 1990. Parasitismo de los Rumiantes Domésticos. Terapia, Prevención y Modelos para su aprendizaje. Perú: Edit. Mijosa. 383p.
73. Saito M, Taguchi K, Shibata Y, Kobayashi T, Shimura K, Itagaki H. 1995. Toxicity and properties of the extract from *Sarcocystis cruzi* cysts. J. Vet. Med. Sci. 57(6):1049-1151.
74. Saleque A, Bhatia B, Juyal P, Arman H. 1991. Toxicity of cyst extrac of *Sarcocystis* from buffalo in rabbits and mice. Vet. Parasitol. 38:61-65
75. Sam R. 1988. *Sarcocystis aucheniae*: Caracterización parcial de componentes antigénicos y patología clínica experimental en alpacas. Tesis Doctoral en Ciencias Biológicas. Facultad de Ciencias Biológicas. Lima: Univ. Nac. Mayor de San Marcos. 118 p.
76. Sam R, Mansilla I, Morales C, Ramírez A. 1998. Efecto tóxico de macroquistes de *Sarcocystis aucheniae* en ratones, coballos y conejos. Rev. Inv. Pec. IVITA (Perú) 1998 (Nº extraordinario); 9(2):11-18.
77. Sam R, Verastegui M, Mallqui V, Ramirez A. 1996b. Detección de anticuerpos contra *Sarcocystis aucheniae* en alpacas mediante electroinmunotransferencia. En: I Congreso Mundial sobre Camélidos. Cajamarca-Perú.
78. Savini G, Dunsmore J, Robertson I, Seneviratna P. 1992. The epidemiology of

- the *Sarcocystis* sp. In cattle of Western Australia. *Epidemiol Infect.* 108:181-189.
79. Savini G, Robertson I, Dunsmore JD. 1996. Viability of the sporocysts or merozoites of *Sarcocystis cruzi* after exposure to different temperature and relative humidities. *Vet Parasitol.* 67: 153-160.
  80. Schnieder T, Kanp FJ, Drommer W, Thiel W, Rommel M. 1984. Fine structure and development of *Sarcocystis aucheniae* in llamas. *Z. Parasitenkd.* 70: 451-458.
  81. Soulsby EJ. 1987. *Parasitología y enfermedades parasitarias en los animales domésticos.* 7 ed. México: Interamericana. 823p.
  82. Svobodova V, Nevole M. 1992. Diagnosis of sarcocystosis in sheep using the indirect fluorescence test and ELISA. *Vet Med.* 37: 109-112.
  83. Tello R. 2000. Coccidiosis. *Diagnóstico.* 39: 118-119
  84. Tenter AM. 1988. Comparison of Dot-ELISA and IFAT for the detection of IgG antibodies to *Sarcocystis muris* in experimentally infected and immunized mice. *Vet Parasitol.* 29:89-104.
  85. Tenter A, Luton K, Johnson A. 1994. *Appl Parasitol.* 35: 173-188.
  86. Tenter AM. 1995. Current research on *sarcocystis* species of domestic animals. *Int. J. Parasitol.* 25:1311-1330
  87. Tizard, I. 2002. *Inmunología Veterinaria.* 6ª Ed. Edit. Mc.Graw Hill. México. 515 p.
  88. Trigo, 1993. *Patología General Veterinaria.* 2ª Ed. México: Edit. Interamericana Mc. Graw Hill. 242 p.
  89. Urquhart G, Armour J, Duncan J, Jenmings F. 2001. *Parasitología Veterinaria.* 2 ed. Zaragoza: Acribia. 355p
  90. Uzuriaga M. 2006. Desarrollo de estadios asexuales de *Sarcocystis aucheniae* en cultivo de células. Tesis de Médico Veterinario. Lima: Univ. Nac. Mayor de San Marcos. 68 p.
  91. Vilca M. 1991. Producción, tecnología e higiene de la carne. En: *Avances y perspectivas del conocimiento de los camélidos sudamericanos.* Chile: FAO. 429p.
  92. White S. 1998. *Sarcocystis: A parasite Endemic to Andean Alpacas.* Vol III. N°1. The Alpaca registry Journal; en: [www.alpacaregistry.net/journal/win98j-](http://www.alpacaregistry.net/journal/win98j-)



12.html 16/09/08

93. Wong K, Pathmanathan, R. 1992. High prevalence of human skeletal muscle sarcocystosis in south-east Asia. *Trans R Soc Trop Med Hyg.* 86: 631-632.

## **VII. APENDICE**

## ANALISIS DE DATOS

### KAPLAN-MEIER

Porcentaje de animales supervivencia a la inoculación del contenido antigénico de dos tamaños de macroquiste de *Sarcocystis aucheniae*.

Dosis µg/Kg.	Tamaño del Macroquiste	Numero de Muestra	Numero de Eventos	Numero de sobrevivientes	Supervivencia (%)
2.5	Pequeño	5	4	1	20.0
	Grande	5	0	5	100.0
5.0	Pequeño	5	5	0	00.0
	Grande	5	3	2	40.0
10.0	Pequeño	5	5	0	00.0
	Grande	5	5	0	00.0
15.0	Pequeño	5	5	0	00.0
	Grande	5	5	0	00.0
25.0	Pequeño	5	5	0	00.0
	Grande	5	4	1	20.0

### Cox Regression

#### Warnings

Since coefficients did not converge for split file Dosis (ug/Kg) = 2.5, no further models will be fitted.

Since coefficients did not converge for split file Dosis (ug/Kg) = 10.0, no further models will be fitted.

Since coefficients did not converge for split file Dosis (ug/Kg) = 25.0, no further models will be fitted.

Dosis (ug/Kg) = 2.5

**Case Processing Summary<sup>a</sup>**

		N	Percent
Cases available in analysis	Event <sup>b</sup>	4	40.0%
	Censored	6	60.0%
	Total	10	100.0%
Cases dropped	Cases with missing values	0	.0%
	Cases with negative time	0	.0%
	Censored cases before the earliest event in a stratum	0	.0%
	Total	0	.0%
Total		10	100.0%

a. Dependent Variable: Tiempo (hrs)

b. Dosis (ug/Kg) = 2.5

**Block 0: Beginning Block**

**Omnibus Tests of Model Coefficients**

-2 Log Likelihood
17.050

a. Dosis (ug/Kg) = 2.5

**Block 1: Method = Enter**

**Iteration History<sup>b,c</sup>**

	-2 Log Likelihood <sup>a</sup>	Coefficient
		GRUPO
1	10.504	-2.560
2	9.887	-3.696
3	9.686	-4.741

a. Beginning Block Number 0, initial Log Likelihood function: -2 Log likelihood: 17.050

b. At least one coefficient is tending to infinity after 3 iterations

c. Dosis (ug/Kg) = 2.5

**Omnibus Tests of Model Coefficients**

-2 Log Likelihood	Overall (score)			Change From Previous Step			Change From Previous Block		
	Chi-square	df	Sig.	Chi-square	df	Sig.	Chi-square	df	Sig.
9.686	6.132	1	.013	7.364	1	.007	7.364	1	.007

a. Beginning Block Number 1. Method = Enter

b. Dosis (ug/Kg) = 2.5

**Variables in the Equation**

	B	SE	Wald	df	Sig.	Exp(B)
GRUPO	-4.741	4.291	1.221	1	.269	.009

a. Dosis (ug/Kg) = 2.5

**Covariate Means<sup>a</sup>**

	Mean
GRUPO	1.500

a. Dosis (ug/Kg) = 2.5

**Dosis (ug/Kg) = 5.0**

**Case Processing Summary<sup>b</sup>**

		N	Percent
Cases available in analysis	Event <sup>c</sup>	8	80.0%
	Censored	2	20.0%
	Total	10	100.0%
Cases dropped	Cases with missing values	0	.0%
	Cases with negative time	0	.0%
	Censored cases before the earliest event in a stratum	0	.0%
	Total	0	.0%
Total		10	100.0%

a. Dependent Variable: Tiempo (hrs)

b. Dosis (ug/Kg) = 5.0

**Block 0: Beginning Block**

**Omnibus Tests of Model Coefficients<sup>d</sup>**

-2 Log Likelihood
29.033

a. Dosis (ug/Kg) = 5.0

**Block 1: Method = Enter**

**Omnibus Tests of Model Coefficients<sup>e</sup>**

-2 Log Likelihood	Overall (score)			Change From Previous Step			Change From Previous Block		
	Chi-square	df	Sig.	Chi-square	df	Sig.	Chi-square	df	Sig.
26.968	2.138	1	.144	2.065	1	.151	2.065	1	.151

a. Beginning Block Number 0, initial Log Likelihood function: -2 Log likelihood: 29.033

b. Beginning Block Number 1. Method = Enter

c. Dosis (ug/Kg) = 5.0

**Variables in the Equation<sup>f</sup>**

	B	SE	Wald	df	Sig.	Exp(B)
GRUPO	-1.058	.752	1.979	1	.159	.347

a. Dosis (ug/Kg) = 5.0

**Covariate Means<sup>a</sup>**

	Mean
GRUPO	1.500

a. Dosis (ug/Kg) = 5.0

**Dosis (ug/Kg) = 10.0**

**Case Processing Summary<sup>b</sup>**

		N	Percent
Cases available in analysis	Event <sup>c</sup>	10	100.0%
	Censored	0	.0%
	Total	10	100.0%
Cases dropped	Cases with missing values	0	.0%
	Cases with negative time	0	.0%
	Censored cases before the earliest event in a stratum	0	.0%
	Total	0	.0%
Total		10	100.0%

a. Dependent Variable: Tiempo (hrs)

b. Dosis (ug/Kg) = 10.0

**Block 0: Beginning Block**

**Omnibus Tests of Model Coefficients<sup>d</sup>**

-2 Log Likelihood
33.120

a. Dosis (ug/Kg) = 10.0

**Block 1: Method = Enter**

**Iteration History<sup>b,c</sup>**

	-2 Log Likelihood <sup>a</sup>	Coefficient
		GRUPO
1	29.200	-1.640
2	29.194	-1.572
3	29.194	-1.573

a. Beginning Block Number 0, initial Log Likelihood function: -2 Log likelihood: 33.120

b. At least one coefficient is tending to infinity after 3 iterations

c. Dosis (ug/Kg) = 10.0

**Omnibus Tests of Model Coefficients<sup>a</sup>**

-2 Log Likelihood	Overall (score)			Change From Previous Step			Change From Previous Block		
	Chi-square	df	Sig.	Chi-square	df	Sig.	Chi-square	df	Sig.
29.194	4.161	1	.041	3.926	1	.048	3.926	1	.048

a. Beginning Block Number 1. Method = Enter

b. Dosis (ug/Kg) = 10.0

**Variables in the Equation<sup>a</sup>**

	B	SE	Wald	df	Sig.	Exp(B)
GRUPO	-1.573	.846	3.456	1	.063	.207

a. Dosis (ug/Kg) = 10.0

**Covariate Means<sup>a</sup>**

	Mean
GRUPO	1.500

a. Dosis (ug/Kg) = 10.0

**Dosis (ug/Kg) = 15.0**

**Case Processing Summary<sup>a</sup>**

		N	Percent
Cases available in analysis	Event <sup>b</sup>	10	100.0%
	Censored	0	.0%
	Total	10	100.0%
Cases dropped	Cases with missing values	0	.0%
	Cases with negative time	0	.0%
	Censored cases before the earliest event in a stratum	0	.0%
	Total	0	.0%
Total		10	100.0%

a. Dependent Variable: Tiempo (hrs)

b. Dosis (ug/Kg) = 15.0

**Block 0: Beginning Block**

**Omnibus Tests of Model Coefficients<sup>a</sup>**

-2 Log Likelihood
31.579

a. Dosis (ug/Kg) = 15.0

**Block 1: Method = Enter**

**Omnibus Tests of Model Coefficients**

-2 Log Likelihood	Overall (score)			Change From Previous Step			Change From Previous Block		
	Chi-square	df	Sig.	Chi-square	df	Sig.	Chi-square	df	Sig.
26.083	5.339	1	.021	5.496	1	.019	5.496	1	.019

- a. Beginning Block Number 0, initial Log Likelihood function: -2 Log likelihood: 31.579
- b. Beginning Block Number 1. Method = Enter
- c. Dosis (ug/Kg) = 15.0

**Variables in the Equation**

	B	SE	Wald	df	Sig.	Exp(B)
GRUPO	-2.280	1.142	3.985	1	.046	.102

- a. Dosis (ug/Kg) = 15.0

**Covariate Means**

	Mean
GRUPO	1.500

- a. Dosis (ug/Kg) = 15.0

**Dosis (ug/Kg) = 25.0**

**Case Processing Summary**

		N	Percent
Cases available in analysis	Event	9	90.0%
	Censored	1	10.0%
	Total	10	100.0%
Cases dropped	Cases with missing values	0	.0%
	Cases with negative time	0	.0%
	Censored cases before the earliest event in a stratum	0	.0%
	Total	0	.0%
	Total	10	100.0%

- a. Dependent Variable: Tiempo (hrs)
- b. Dosis (ug/Kg) = 25.0

**Block 0: Beginning Block**

**Omnibus Tests of Model Coefficients**

-2 Log Likelihood
30.687

- a. Dosis (ug/Kg) = 25.0

**Block 1: Method = Enter**



**Iteration History <sup>b,c</sup>**

	-2 Log Likelihood <sup>a</sup>	Coefficient
		GRUPO
1	21.578	-2.784
2	20.791	-3.958
3	20.543	-5.016

- a. Beginning Block Number 0, initial Log Likelihood function: -2 Log likelihood: 30.687
- b. At least one coefficient is tending to infinity after 3 iterations
- c. Dosis (ug/Kg) = 25.0

**Omnibus Tests of Model Coefficients<sup>a,b</sup>**

-2 Log Likelihood	Overall (score)			Change From Previous Step			Change From Previous Block		
	Chi-square	df	Sig.	Chi-square	df	Sig.	Chi-square	df	Sig.
20.543	8.583	1	.003	10.144	1	.001	10.144	1	.001

- a. Beginning Block Number 1. Method = Enter
- b. Dosis (ug/Kg) = 25.0

**Variables in the Equation<sup>a</sup>**

	B	SE	Wald	df	Sig.	Exp(B)
GRUPO	-5.016	3.899	1.655	1	.198	.007

- a. Dosis (ug/Kg) = 25.0

## LESIONES HISTOPATOLÓGICAS.

Macroquistes Grandes

**Dosis 2.5 ug/kg.**

**G-1:**

Cerebro	Congestión, reduplicación del endotelio vascular, manguitos perivascuales, edema perivascular. Degeneración neuronal, edema perineuronal, satelitosis, neuronofagia. Foco neurótico con infiltración mononuclear (inflamación focal mononuclear) Dx. <b><i>Moderada Meningo encefalitis no supurativa difusa aguda y edema.</i></b>
Pulmón	Engrosamiento del septo alveolar, restos de moderado número de PMN Dx. <b><i>Moderada neumonitis intersticial supurativa difusa aguda.</i></b>
Hígado	Necrosis, destrucción de hepatocitos, pérdida de citoarquitectura trabecular, tumefacción turbia de los hepatocitos, restos de PMN, moderada proliferación de conductos biliares. Dx. <b><i>Moderada hepatitis supurativa multifocal aguda con proliferación de conductos biliares.</i></b>
Intestino	Descamación del epitelio de revestimiento de las vellosidades, hiperplasia intestinal, con infiltración mononucleares. Dx. <b><i>Leve enteritis no supurativa difusa aguda.</i></b>
Bazo	Leve depleción linfocítica, incremento de la pulpa roja, moderada hemorragia con presencia de hemosiderina. Dx. <b><i>Moderada esplenitis hemorrágica multifocal aguda con depleción linfocítica.</i></b>
Riñón	Corteza: tumefacción tubular, pérdida del lumen tubular, degeneración turbia de las células de los tubulillos, glomérulos tumefactos y congestionados. Médula: tumefacción tubular, pérdida del lumen tubular (degeneración turbia de las células de los tubulillos), congestión. Dx. <b><i>Leve nefrosis tubular difusa aguda.</i></b>
Ganglio Linfático	Hiperplasia folicular linfocítica. Dx. <b><i>Moderada hiperplasia folicular ganglionar linfocítica.</i></b>
Músculo	No se observa alteración aparente.

**G-2:**

Cerebro	Reduplicación del endotelio vascular, edema perivascular. Degeneración neuronal, edema perineuronal, satelitosis, neuronofagia. Dx. <b><i>Severa encefalomalacia y edema.</i></b>
Pulmón	Engrosamiento del septo alveolar, congestión, enfisema bular, restos de PMN Dx. <b><i>Moderada neumonitis intersticial supurativa difusa aguda.</i></b>
Hígado	(Problema de fijación no se puede observar la lesión)
Intestino	Descamación del epitelio de revestimiento de las vellosidades, leve hiperplasia intestinal, con infiltración mononucleares. Dx. <b><i>Leve enteritis no supurativa difusa aguda.</i></b>
Bazo	Leve depleción linfocítica, incremento de la pulpa roja, moderada hemorragia con presencia de hemosiderina. Dx. <b><i>Leve a moderada esplenitis hemorrágica difusa aguda con depleción linfocítica.</i></b>
Riñón	Corteza: tumefacción tubular, pérdida del lumen tubular, degeneración turbia de las células de los tubulillos, glomérulos tumefactos y congestionados. Médula: tumefacción tubular, pérdida del lumen tubular, degeneración turbia de las células de los tubulillos, congestión. Dx. <b><i>Leve nefrosis tubular difusa aguda.</i></b>
Ganglio Linfático	Hiperplasia folicular linfocítica.

	Dx. <b><i>Moderada hiperplasia folicular ganglionar linfoide.</i></b>
Músculo	No se observa alteración aparente.

### G-3:

Cerebro	Edema perivascular. Degeneración neuronal, edema perineuronal, satelitosis, neuronofagia. Dx. <b><i>Severa encéfalomalacia y edema.</i></b>
Pulmón	Hemorragia multifocal (presencia de glóbulos rojos en espacio alveolar) Dx. <b><i>Moderada Neumonía hemorrágica multifocal aguda.</i></b>
Hígado	Perdida de citoarquitectura trabecular, tumefacción turbia de los hepatocitos, restos de PMN, congestión, moderada proliferación de conductos biliares. Dx. <b><i>Leve hepatitis supurativa multifocal aguda con proliferación de conductos biliares.</i></b>
Intestino	Descamación del epitelio de revestimiento de las vellosidades, hiperplasia intestinal, infiltración mononucleares Dx. <b><i>Moderada enteritis no supurativa difusa aguda.</i></b>
Bazo	Leve depleción linfoide, incremento de la pulpa roja, moderada hemorragia con presencia de hemosiderina. Dx. <b><i>Leve a moderada esplenitis hemorrágica aguda con moderada depleción linfoide.</i></b>
Riñón	Corteza: Hiperplasia de tubular, tumefacción tubular, pérdida del lumen tubular degeneración turbia de las células de los tubulos, glomérulos tumefactos y congestionados. Médula: tumefacción tubular, pérdida del lumen tubular, degeneración turbia de las células de los tubulos, congestión. Dx. <b><i>Leve nefritis intersticial no supurativa subaguda - crónica.</i></b>
Ganglio Linfático	Hiperplasia folicular linfoide Dx. <b><i>Moderada hiperplasia folicular ganglionar linfoide.</i></b>
Músculo	No se observa alteración aparente.

### G-4

Cerebro	Reduplicación del endotelio vascular, edema perivascular. Degeneración neuronal, edema perineuronal, satelitosis, neuronofagia. Dx. <b><i>Severa encéfalomalacia y edema.</i></b>
Pulmón	Engrosamiento del septo alveolar, congestión, enfisema bular, restos de PMN Dx. <b><i>Moderada neumonitis intersticial supurativa difusa aguda.</i></b>
Hígado	(Problema de fijación no se puede observar la lesión)
Intestino	Descamación del epitelio de revestimiento de las vellosidades, leve hiperplasia intestinal, con infiltración mononucleares. Dx. <b><i>Leve enteritis no supurativa difusa aguda.</i></b>
Bazo	Leve depleción linfoide, incremento de la pulpa roja, moderada hemorragia con presencia de hemosiderina. Dx. <b><i>Leve a moderada esplenitis hemorrágica difusa aguda con depleción linfoide.</i></b>
Riñón	Corteza: tumefacción tubular, pérdida del lumen tubular, degeneración turbia de las células de los tubulos, glomérulos tumefactos y congestionados. Médula: tumefacción tubular, pérdida del lumen tubular, degeneración turbia de las células de los tubulos, congestión. Dx. <b><i>Leve nefrosis tubular difusa aguda.</i></b>
Ganglio Linfático	Hiperplasia folicular linfoide. Dx. <b><i>Moderada hiperplasia folicular ganglionar linfoide.</i></b>
Músculo	No se observa alteración aparente.

**G-5:**

Cerebro	Edema perivascular. Degeneración neuronal, edema perineuronal, satelitosis, neuronofagia. Dx. <b><i>Severa encéfalomalacia y edema.</i></b>
Pulmón	Hemorragia multifocal (presencia de glóbulos rojos en espacio alveolar) Dx. <b><i>Moderada Neumonía hemorrágica multifocal aguda.</i></b>
Hígado	Perdida de citoarquitectura trabecular, tumefacción turbia de los hepatocitos, restos de PMN, congestión, moderada proliferación de conductos biliares. Dx. <b><i>Leve hepatitis supurativa multifocal aguda con proliferación de conductos biliares.</i></b>
Intestino	Descamación del epitelio de revestimiento de las vellosidades, hiperplasia intestinal, infiltración mononucleares Dx. <b><i>Moderada enteritis no supurativa difusa aguda.</i></b>
Bazo	Leve depleción linfoide, incremento de la pulpa roja, moderada hemorragia con presencia de hemosiderina. Dx. <b><i>Leve a moderada esplenitis hemorrágica aguda con moderada depleción linfoide.</i></b>
Riñón	Corteza: Hiperplasia de tubular, tumefacción tubular, pérdida del lumen tubular degeneración turbia de las células de los tubulos, glomérulos tumefactos y congestionados. Médula: tumefacción tubular, pérdida del lumen tubular, degeneración turbia de las células de los tubulos, congestión. Dx. <b><i>Leve nefritis intersticial no supurativa subaguda - crónica.</i></b>
Ganglio Linfático	Hiperplasia folicular linfoide Dx. <b><i>Moderada hiperplasia folicular ganglionar linfoide.</i></b>
Músculo	No se observa alteración aparente.

**Dosis 5ug/Kg.****G-6:**

Cerebro	Congestión de vasos sanguíneos, reduplicación de epitelio vascular, edema perivascular. Degeneración neuronal, edema perineuronal, satelitosis, neuronofagia. Dx. <b><i>Severa encéfalomalacia y edema.</i></b>
Pulmón	Hemorragia alveolar focal (presencia de glóbulos rojos en espacio alveolar), microtrombosis, restos de PMN Dx. <b><i>Leve neumonía hemorrágica intersticial aguda.</i></b>
Hígado	Perdida de citoarquitectura trabecular, tumefacción turbia de los hepatocitos, restos de PMN, moderada congestión, leve hiperplasia de conductos biliares. Dx. <b><i>Leve a moderada hepatitis supurativa multifocal crónica con hiperplasia de conductos biliares.</i></b>
Intestino	Severa descamación del epitelio de revestimiento de las vellosidades, pérdida de tamaño de las vellosidades, hiperplasia intestinal, infiltración mononucleares. Dx. <b><i>Severa enteritis no supurativa difusa aguda.</i></b>
Bazo	Leve depleción linfoide, incremento de la pulpa roja, moderada hemorragia con presencia de hemosiderina, edema. Dx. <b><i>Moderada esplenitis hemorrágica multifocal aguda con depleción linfoide.</i></b>
Riñón	Corteza: Hiperplasia de tubular, tumefacción tubular, pérdida del lumen tubular, degeneración turbia de las células de los tubulos, glomérulos tumefactos y congestionados. Médula: tumefacción tubular, pérdida del lumen tubular, degeneración turbia de las células de los tubulos, moderada congestión. Dx. <b><i>Moderada nefrosis tubular difusa aguda.</i></b>

Ganglio Linfático	Hiperplasia folicular linfoide Dx. <b><i>Moderada hiperplasia folicular ganglionar linfoide.</i></b>
Músculo	No se observa alteración aparente.

**G-7:**

Cerebro	Congestión de vasos sanguíneos, reduplicación de epitelio vascular, edema perivascular. Degeneración neuronal, edema perineuronal, satelitosis, neuronofagia. Dx. <b><i>Severa encéfalomalacia y edema.</i></b>
Pulmón	Hiperplasia de nódulo linfático, leve engrosamiento del septo alveolar, microtrombosis, restos de PMN Dx. <b><i>Moderada neumonitis supurativa difusa aguda.</i></b>
Hígado	Perdida de citoarquitectura trabecular, tumefacción turbia de los hepatocitos, restos de PMN, moderada congestión, proliferación de conductos biliares. Dx. <b><i>Leve Hepatitis supurativa multifocal aguda con leve proliferación de conductos biliares.</i></b>
Intestino	Severa descamación del epitelio de revestimiento de las vellosidades, edema (en muscular-mucosae) Dx. <b><i>Severa enteritis no supurativa difusa aguda.</i></b>
Bazo	Leve depleción linfoide, incremento de la pulpa roja, moderada hemorragia con presencia de hemosiderina. Dx. <b><i>Moderada esplenitis hemorrágica multifocal aguda con depleción linfoide.</i></b>
Riñón	Corteza: Hiperplasia de tubular, tumefacción tubular, pérdida del lumen tubular, degeneración turbia de las células de los tubulos, glomérulos leve tumefacción y congestionados. Médula: tumefacción tubular, pérdida del lumen tubular, degeneración turbia de las células de los tubulos, congestión. Dx. <b><i>Leve nefrosis tubular difusa aguda.</i></b>
Ganglio Linfático	Hiperplasia folicular y edema intrafolicular Dx. <b><i>Moderada hiperplasia folicular linfoide con edema ganglionar.</i></b>
Músculo	No se observa alteración aparente.

**G-8:**

Cerebro	Edema perivascular. Degeneración neuronal, edema perineuronal, satelitosis, neuronofagia. Dx. <b><i>Severa encéfalomalacia y edema.</i></b>
Pulmón	Leve engrosamiento del septo alveolar, microtrombosis, congestión, restos de PMN Dx. <b><i>Moderada neumonía supurativa difusa aguda.</i></b>
Hígado	Perdida de citoarquitectura trabecular, tumefacción turbia y vacuolar de los hepatocitos, restos de PMN, severa congestión, proliferación de conductos biliares. Dx. <b><i>Severa hepatitis supurativa multifocal aguda con moderada proliferación de conductos biliares.</i></b>
Intestino	Las vellosidades se observan chatas, descamación del epitelio de revestimiento de las vellosidades, severa congestión, edema (en muscular-mucosae) Dx. <b><i>Severa enteritis no supurativa difusa aguda.</i></b>
Bazo	Moderada depleción linfoide, incremento de la pulpa roja, moderada hemorragia con presencia de hemosiderina. Dx. <b><i>Moderada esplenitis hemorrágica multifocal aguda con moderada depleción linfoide.</i></b>
Riñón	Corteza: Hiperplasia de tubular, tumefacción tubular, pérdida del lumen tubular, degeneración turbia de las células de los túbulos, glomérulos tumefactos y congestionados.

	Médula: tumefacción tubular, pérdida del lumen tubular, degeneración turbia de las células de los túbulos, congestión. Dx. <b><i>Leve nefrosis tubular difusa aguda.</i></b>
Ganglio Linfático	Hiperplasia folicular y edema intrafolicular. Dx. <b><i>Moderada hiperplasia folicular linfoide con edema ganglionar.</i></b>
Músculo	Hemorragia interfascicular, las fibras no se observa alteración aparente Dx. <b><i>Miosistis hemorrágica difusa.</i></b>

#### G-9:

Cerebro	Edema perivascular. Degeneración neuronal, edema perineuronal, satelitosis, neuronofagia. Dx. <b><i>Severa encéfalomalacia y edema.</i></b>
Pulmón	Hemorragia multifocal (presencia de glóbulos rojos en espacio alveolar) Dx. <b><i>Moderada Neumonía hemorrágica multifocal aguda.</i></b>
Hígado	Perdida de citoarquitectura trabecular, tumefacción turbia de los hepatocitos, restos de PMN, congestión, moderada proliferación de conductos biliares. Dx. <b><i>Leve hepatitis supurativa multifocal aguda con proliferación de conductos biliares.</i></b>
Intestino	Descamación del epitelio de revestimiento de las vellosidades, hiperplasia intestinal, infiltración mononucleares Dx. <b><i>Moderada enteritis no supurativa difusa aguda.</i></b>
Bazo	Leve depleción linfoide, incremento de la pulpa roja, moderada hemorragia con presencia de hemosiderina. Dx. <b><i>Leve a moderada esplenitis hemorrágica aguda con moderada depleción linfoide.</i></b>
Riñón	Corteza: Hiperplasia de tubular, tumefacción tubular, pérdida del lumen tubular degeneración turbia de las células de los tubulos, glomérulos tumefactos y congestionados. Médula: tumefacción tubular, pérdida del lumen tubular, degeneración turbia de las células de los tubulos, congestión. Dx. <b><i>Leve nefritis intersticial no supurativa subaguda - crónica.</i></b>
Ganglio Linfático	Hiperplasia folicular linfoide Dx. <b><i>Moderada hiperplasia folicular ganglionar linfoide.</i></b>
Músculo	No se observa alteración aparente.

#### G-10:

Cerebro	Congestión de vasos sanguíneos, reduplicación de epitelio vascular, edema perivascular. Degeneración neuronal, edema perineuronal, satelitosis, neuronofagia. Dx. <b><i>Severa encéfalomalacia y edema.</i></b>
Pulmón	Hiperplasia de nódulo linfático, leve engrosamiento del septo alveolar, microtrombosis, restos de PMN Dx. <b><i>Moderada neumonitis supurativa difusa aguda.</i></b>
Hígado	Perdida de citoarquitectura trabecular, tumefacción turbia de los hepatocitos, restos de PMN, moderada congestión, proliferación de conductos biliares. Dx. <b><i>Leve Hepatitis supurativa multifocal aguda con leve proliferación de conductos biliares.</i></b>
Intestino	Severa descamación del epitelio de revestimiento de las vellosidades, edema (en muscular-mucosae) Dx. <b><i>Severa enteritis no supurativa difusa aguda.</i></b>
Bazo	Leve depleción linfoide, incremento de la pulpa roja, moderada hemorragia con

	presencia de hemosiderina. Dx. <b><i>Moderada esplenitis hemorrágica multifocal aguda con depleción linfoide.</i></b>
Riñón	Corteza: Hiperplasia de tubular, tumefacción tubular, pérdida del lumen tubular, degeneración turbia de las células de los tubulos, glomérulos leve tumefacción y congestionados. Médula: tumefacción tubular, pérdida del lumen tubular, degeneración turbia de las células de los tubulos, congestión. Dx. <b><i>Leve nefrosis tubular difusa aguda.</i></b>
Ganglio Linfático	Hiperplasia folicular y edema intrafolicular Dx. <b><i>Moderada hiperplasia folicular linfoide con edema ganglionar.</i></b>
Músculo	No se observa alteración aparente.

**Dosis 10 ug/kg.**

**G-11:**

Cerebro	Congestión de los vasos sanguíneos de la meninges. Edema perivascular. Degeneración neuronal, edema perineuronal, satelitosis, neuronofagia. Dx. <b><i>Severa encéfalomalacia y edema.</i></b>
Pulmón	Engrosamiento del septo alveolar, restos de PMN Dx. . <b><i>Leve neumonía supurativa difusa aguda.</i></b>
Hígado	Perdida de citoarquitectura trabecular, tumefacción turbia de los hepatocitos, restos de PMN, severa congestión, leve hiperplasia de conductos biliares. Dx. <b><i>Moderada hepatitis supurativa multifocal aguda con leve hiperplasia de conductos biliares.</i></b>
Intestino	Las vellosidades se observan irregulares, descamación del epitelio de revestimiento de las vellosidades, severa congestión, edema (en muscular-mucosae) Dx. <b><i>Severa enteritis no supurativa difusa aguda.</i></b>
Bazo	Depleción linfoide, incremento de la pulpa roja, moderada hemorragia con presencia de hemosiderina, edema Dx. <b><i>Moderada esplenitis hemorrágica multifocal aguda con moderada depleción linfoide.</i></b>
Riñón	Corteza: Hiperplasia de tubular, tumefacción tubular, pérdida del lumen tubular, degeneración turbia de las células de los túbulos, glomérulos tumefactos y congestionados. Médula: tumefacción tubular, pérdida del lumen tubular, degeneración turbia de las células de los túbulos, congestión. Dx. <b><i>Leve a moderada nefrosis tubular difusa aguda.</i></b>
Ganglio Linfático	Hiperplasia folicular y edema intrafolicular. Dx. <b><i>Moderada hiperplasia folicular linfoide con edema ganglionar.</i></b>
Músculo	Hemorragia interfascicular y necrosis en un área pequeña, las fibras no se observan alteración aparente Dx. <b><i>Leve miosistis hemorrágica necrótica focal aguda.</i></b>

**G-12:**

Cerebro	Reduplicación del endotelio vascular, manguitos perivasculares, edema perivascular. Degeneración neuronal, edema perineuronal, satelitosis, neuronofagia. Dx. <b><i>Severa encéfalomalacia y edema.</i></b>
Pulmón	Engrosamiento del septo alveolar, microtombosis, congestión, restos de PMN Dx. . <b><i>Leve neumonitis supurativa difusa aguda.</i></b>
Hígado	Perdida de citoarquitectura trabecular, tumefacción turbia y vacuolar de los

	hepatocitos, restos de PMN, leve a moderada hiperplasia de conductos biliares. Dx. <b><i>Severa hepatitis supurativa multifocal aguda con moderada hiperplasia de conductos biliares.</i></b>
Intestino	Severa descamación del epitelio de revestimiento de las vellosidades, necrosis celular al borde de las vellosidades. Dx. <b><i>Severa enteritis catarral no supurativa difusa aguda.</i></b>
Bazo	Moderada hemorragia con presencia de hemosiderina, restos de PMN Dx. <b><i>Leve esplenitis supurativa multifocal aguda con hemorragia.</i></b>
Riñón	Corteza: Hiperplasia de tubular, tumefacción tubular, pérdida del lumen tubular, degeneración turbia de las células de los tubulos, algunos glomérulos tumefactos y congestionados. Médula: tumefacción tubular, pérdida del lumen tubular, degeneración turbia de las células de los tubulos, congestión. Dx. <b><i>Leve nefrosis tubular difusa aguda.</i></b>
Ganglio Linfático	Hiperplasia folicular y edema intrafolicular intrafolicular. Dx. <b><i>Moderada hiperplasia folicular linfoide con edema ganglionar.</i></b>
Músculo	Hemorragia entersticial leve en la region interfascicular, las fibras no se observa alteración aparente Dx. <b><i>Leve miosistis hemorrágica focal aguda.</i></b>

**G-13:**

Cerebro	Congestión de vasos sanguíneos, reduplicación de epitelio vascular, edema perivascular. Degeneración neuronal, edema perineuronal, satelitosis, neuronofagia. Dx. <b><i>Severa encéfalomalacia y edema.</i></b>
Pulmón	Hiperplasia de nódulo linfático, leve engrosamiento del septo alveolar, microtrombosis, restos de PMN Dx. <b><i>Moderada neumonitis supurativa difusa aguda.</i></b>
Hígado	Perdida de citoarquitectura trabecular, tumefacción turbia de los hepatocitos, restos de PMN, moderada congestión, proliferación de conductos biliares. Dx. <b><i>Leve Hepatitis supurativa multifocal aguda con leve proliferación de conductos biliares.</i></b>
Intestino	Severa descamación del epitelio de revestimiento de las vellosidades, edema (en muscular-mucosae) Dx. <b><i>Severa enteritis no supurativa difusa aguda.</i></b>
Bazo	Leve depleción linfoide, incremento de la pulpa roja, moderada hemorragia con presencia de hemosiderina. Dx. <b><i>Moderada esplenitis hemorrágica multifocal aguda con depleción linfoide.</i></b>
Riñón	Corteza: Hiperplasia de tubular, tumefacción tubular, pérdida del lumen tubular, degeneración turbia de las células de los tubulos, glomérulos leve tumefacción y congestionados. Médula: tumefacción tubular, pérdida del lumen tubular, degeneración turbia de las células de los tubulos, congestión. Dx. <b><i>Leve nefrosis tubular difusa aguda.</i></b>
Ganglio Linfático	Hiperplasia folicular y edema intrafolicular Dx. <b><i>Moderada hiperplasia folicular linfoide con edema ganglionar.</i></b>
Músculo	No se observa alteración aparente.

**G-14:**

Cerebro	Edema perivascular. Degeneración neuronal, edema perineuronal, satelitosis, neuronofagia. Meninges presenta congestión y edema.
---------	---



	Dx. <b><i>Severa encéfalomalacia y edema.</i></b>
Pulmón	Engrosamiento del septo alveolar, microtrombosis, restos de PMN y fibrina Dx. . <b><i>Leve neumonitis supurativa multifocal aguda con microtrombosis.</i></b>
Hígado	Perdida de citoarquitectura trabecular, tumefacción turbia y vacuolar de los hepatocitos, restos de PMN, severa congestión, moderada hiperplasia de conductos biliares. Dx. <b><i>Leve a moderada hepatitis supurativa multifocal aguda con moderada hiperplasia de conductos biliares.</i></b>
Intestino	Severa descamación del epitelio de revestimiento de las vellosidades, edema y congestión. Dx. <b><i>Severa enteritis no supurativa difusa aguda.</i></b>
Bazo	Moderada hemorragia con presencia de hemosiderina, edema folicular. Con restos de PMN. Dx. <b><i>Leve esplenitis supurativa multifocal aguda con hemorrágica.</i></b>
Riñón	Corteza: Hiperplasia de tubular, tumefacción tubular, pérdida del lumen tubular, degeneración turbia de las células de los tubulos, algunos glomérulos tumefactos y congestionados. Médula: tumefacción tubular, pérdida del lumen tubular, degeneración turbia de las células de los tubulos, congestión. Dx. <b><i>Leve nefrosis tubular difusa aguda.</i></b>
Ganglio Linfático	Hiperplasia folicular Dx. <b><i>Leve a moderada hiperplasia folicular ganglionar linfoide.</i></b>
Músculo	Hemorragia interfascicular, las fibras no se observa alteración aparente Dx. <b><i>Miosistis hemorrágica difusa.</i></b>

#### G-15:

Cerebro	Congestión de los vasos sanguíneos de la meninges. Edema perivascular. Degeneración neuronal, edema perineuronal, satelitosis, neuronofagia. Dx. <b><i>Severa encéfalomalacia y edema.</i></b>
Pulmón	Engrosamiento del septo alveolar, restos de PMN Dx. . <b><i>Leve neumonía supurativa difusa aguda.</i></b>
Hígado	Perdida de citoarquitectura trabecular, tumefacción turbia de los hepatocitos, restos de PMN, severa congestión, leve hiperplasia de conductos biliares. Dx. <b><i>Moderada hepatitis supurativa multifocal aguda con leve hiperplasia de conductos biliares.</i></b>
Intestino	Las vellosidades se observan irregulares, descamación del epitelio de revestimiento de las vellosidades, severa congestión, edema (en muscular-mucosae) Dx. <b><i>Severa enteritis no supurativa difusa aguda.</i></b>
Bazo	Depleción linfoide, incremento de la pulpa roja, moderada hemorragia con presencia de hemosiderina, edema Dx. <b><i>Moderada esplenitis hemorrágica multifocal aguda con moderada depleción linfoide.</i></b>
Riñón	Corteza: Hiperplasia de tubular, tumefacción tubular, pérdida del lumen tubular, degeneración turbia de las células de los túbulos, glomérulos tumefactos y congestionados. Médula: tumefacción tubular, pérdida del lumen tubular, degeneración turbia de las células de los túbulos, congestión. Dx. <b><i>Leve a moderada nefrosis tubular difusa aguda.</i></b>
Ganglio Linfático	Hiperplasia folicular y edema intrafolicular. Dx. <b><i>Moderada hiperplasia folicular linfoide con edema ganglionar.</i></b>
Músculo	Hemorragia interfascicular y necrosis en un área pequeña, las fibras no se observan

	alteración aparente Dx. <i>Leve miosistis hemorrágica necrótica focal aguda.</i>
--	---

**Dosis 15ug/kg.**

**G-16:**

Cerebro	Edema perivascular. Degeneración neuronal, edema perineuronal, satelitosis, neuronofagia. Dx. <i>Severa encéfalomalacia y edema.</i>
Pulmón	Engrosamiento del septo alveolar, microtrombosis, restos de PMN y fibrina Dx. <i>Leve neumonitis supurativa multifocal aguda con microtrombosis.</i>
Hígado	Perdida de citoarquitectura trabecular, tumefacción turbia de los hepatocitos, severa congestión. Dx. <i>Moderada congestión hepática.</i>
Intestino	Descamación del epitelio de revestimiento de las vellosidades, severa congestión edema (en muscular-mucosae) Dx. <i>Severa enteritis no supurativa difusa aguda.</i>
Bazo	Moderada depleción linfoide, incremento de la pulpa roja, moderada hemorragia con presencia de hemosiderina. Dx. <i>Moderada esplenitis hemorrágica aguda con moderada depleción linfoide.</i>
Riñón	Corteza: Hiperplasia de tubular, tumefacción tubular, pérdida del lumen tubular, degeneración turbia de las células de los tubulos, glomérulos tumefactos y congestionados. Médula: tumefacción tubular, pérdida del lumen tubular, degeneración turbia de las células de los tubulos, congestión. Dx. <i>Leve nefrosis tubular difusa aguda.</i>
Ganglio Linfático	Hiperplasia folicular. Dx. <i>Leve hiperplasia folicular ganglionar linfoide.</i>
Músculo	No se observa alteración aparente

**G-17:**

Cerebro	Congestión de los vasos sanguíneos de la meninges. Edema perivascular. Degeneración neuronal, edema perineuronal, satelitosis, neuronofagia. Dx. <i>Severa encéfalomalacia y edema.</i>
Pulmón	Engrosamiento del septo alveolar, restos de PMN Dx. <i>Leve neumonía supurativa difusa aguda.</i>
Hígado	Perdida de citoarquitectura trabecular, tumefacción turbia de los hepatocitos, restos de PMN, severa congestión, leve hiperplasia de conductos biliares. Dx. <i>Moderada hepatitis supurativa multifocal aguda con leve hiperplasia de conductos biliares.</i>
Intestino	Las vellosidades se observan irregulares, descamación del epitelio de revestimiento de las vellosidades, severa congestión, edema (en muscular-mucosae) Dx. <i>Severa enteritis no supurativa difusa aguda.</i>
Bazo	Depleción linfoide, incremento de la pulpa roja, moderada hemorragia con presencia de hemosiderina, edema Dx. <i>Moderada esplenitis hemorrágica multifocal aguda con moderada depleción linfoide.</i>
Riñón	Corteza: Hiperplasia de tubular, tumefacción tubular, pérdida del lumen tubular, degeneración turbia de las células de los túbulos, glomérulos tumefactos y congestionados. Médula: tumefacción tubular, pérdida del lumen tubular, degeneración turbia de las células de los túbulos, congestión.

	Dx. <b><i>Leve a moderada nefrosis tubular difusa aguda.</i></b>
Ganglio Linfático	Hiperplasia folicular y edema intrafolicular. Dx. <b><i>Moderada hiperplasia folicular linfoide con edema ganglionar.</i></b>
Músculo	Hemorragia interfascicular y necrosis en un área pequeña, las fibras no se observan alteración aparente Dx. <b><i>Leve miositis hemorrágica necrótica focal aguda.</i></b>

**G-18:**

Cerebro	Edema perivascular. Degeneración neuronal, edema perineuronal, satelitosis, neuronofagia. Congestión. Dx. <b><i>Severa encéfalomalacia y edema.</i></b>
Pulmón	Engrosamiento del septo alveolar, microtrombosis, restos de PMN. Dx. <b><i>Moderada neumonitis intersticial difusa aguda.</i></b>
Hígado	Perdida de citoarquitectura trabecular, tumefacción turbia de los hepatocitos necrosis coagulativa, restos de PMN, severa congestión, trombo en el espacio porta leve proliferación de conductos biliares. Dx. <b><i>Leve a moderada hepatitis con leve proliferación de conductos biliares y trombosis.</i></b>
Intestino	Descamación del epitelio de revestimiento de las vellosidades, trombosis vascular generalizada, rezagos de las glándulas de Lieberkühn. Dx. <b><i>Severa enteritis necrotizante difusa aguda.</i></b>
Bazo	Moderada hemorragia con presencia de hemosiderina. Dx. <b><i>Moderada esplenitis hemorrágica difusa aguda.</i></b>
Riñón	Corteza: Hiperplasia de tubular, tumefacción tubular, pérdida del lumen tubular, degeneración turbia de las células de los tubulos, glomérulos tumefactos y congestionados. Médula: tumefacción tubular, pérdida del lumen tubular, degeneración turbia de las células de los tubulos, congestión. Dx. <b><i>Leve nefrosis tubular difusa aguda.</i></b>
Ganglio Linfático	Hiperplasia folicular y edema intrafolicular Dx. <b><i>Moderada hiperplasia folicular ganglionar linfoide.</i></b>
Músculo	No se observa alteración aparente

**G-19:**

Cerebro	Congestión, reduplicación del endotelio vascular, leve salida de linfocitos, manguitos perivascuales, microtrombosis edema perivascular. Degeneración neuronal, edema perineuronal, satelitosis, neuronofagia. Foco neurótico con infiltración mononuclear (inflamación focal mononuclear) Plexo coroideo: congestionado, edematoso con tumefacción celular. Meninges: infiltración de linfocitos y edema Dx. <b><i>Severa meningitis encefalitis no supurativa difusa aguda</i></b>
Pulmón	Engrosamiento del septo alveolar, microtrombosis, congestión, restos de PMN, edema. Dx. <b><i>Moderada neumonía supurativa hemorrágica difusa aguda.</i></b>
Hígado	Perdida de citoarquitectura trabecular, tumefacción turbia y vacuolar de los hepatocitos, restos de PMN, severa congestión, hiperplasia de conductos biliares. Dx. <b><i>Severa hepatitis supurativa multifocal crónica con leve hiperplasia de conductos biliares.</i></b>
Intestino	Descamación del epitelio de revestimiento de las vellosidades, severa congestión edema (en muscular-mucosae), infiltración mononuclear. Dx. <b><i>Severa enteritis no supurativa difusa aguda con edema intersticial.</i></b>

Bazo	Severa depleción linfoide, incremento de la pulpa roja, moderada hemorragia con presencia de hemosiderina. Dx. <b><i>Moderada esplenitis hemorrágica difusa aguda con severa depleción linfoide.</i></b>
Riñón	Corteza: Hiperplasia de tubular, tumefacción tubular, pérdida del lumen tubular, degeneración turbia de las células de los tubulos, glomérulos tumefactos y congestionados. Leve exudado linfocítico multifocal. Médula: tumefacción tubular, pérdida del lumen tubular, degeneración turbia de las células de los tubulos, moderada congestión. Dx. <b><i>Leve nefritis intersticial no supurativa multifocal aguda.</i></b>
Ganglio Linfático	Hemorragia, restos de neutrofilos, edema, congestión, necrosis focalizada y depleción linfoide. Dx. <b><i>Linfoadenitis eosinofílica con depleción linfoide y hemorragia.</i></b>
Músculo	No se observa alteración aparente

**G-20:**

Cerebro	Edema perivascular. Degeneración neuronal, edema perineuronal, satelitosis, neuronofagia. Dx. <b><i>Severa encéfalomalacia y edema.</i></b>
Pulmón	Engrosamiento del septo alveolar, microtrombosis, restos de PMN y fibrina Dx. <b><i>Leve neumonitis supurativa multifocal aguda con microtrombosis.</i></b>
Hígado	Perdida de citoarquitectura trabecular, tumefacción turbia de los hepatocitos, severa congestión. Dx. <b><i>Moderada congestión hepática.</i></b>
Intestino	Descamación del epitelio de revestimiento de las vellosidades, severa congestión edema (en muscular-mucosae) Dx. <b><i>Severa enteritis no supurativa difusa aguda.</i></b>
Bazo	Moderada depleción linfoide, incremento de la pulpa roja, moderada hemorragia con presencia de hemosiderina. Dx. <b><i>Moderada esplenitis hemorrágica aguda con moderada depleción linfoide.</i></b>
Riñón	Corteza: Hiperplasia de tubular, tumefacción tubular, pérdida del lumen tubular, degeneración turbia de las células de los tubulos, glomérulos tumefactos y congestionados. Médula: tumefacción tubular, pérdida del lumen tubular, degeneración turbia de las células de los tubulos, congestión. Dx. <b><i>Leve nefrosis tubular difusa aguda.</i></b>
Ganglio Linfático	Hiperplasia folicular. Dx. <b><i>Leve hiperplasia folicular ganglionar linfoide.</i></b>
Músculo	No se observa alteración aparente

**Dosis 25 ug/kg.**

**G-21:**

Cerebro	Reduplicación del endotelio vascular, manguitos perivascuales, edema perivascular. Degeneración neuronal, edema perineuronal, satelitosis, neuronofagia. Foco neurótico con infiltración mononuclear (inflamación focal mononuclear) Dx. <b><i>Leve meningo encefalitis no supurativa difusa aguda.</i></b>
Pulmón	Engrosamiento del septo alveolar, microtrombosis, congestión, edema alveolar Dx. <b><i>Moderada neumonía no supurativa difusa aguda.</i></b>
Hígado	Perdida de citoarquitectura trabecular, tumefacción turbia y vacuolar de los hepatocitos, restos de PMN, severa congestión, proliferación de conductos biliares. Dx. <b><i>Severa hepatitis supurativa multifocal aguda con moderada proliferación de</i></b>

	<b>conductos biliares.</b>
Intestino	Las vellosidades se observan anchas y chatas, descamación del epitelio de revestimiento de las vellosidades, leve hemorragia, infiltración mononuclear, severa congestión, edema (en muscular-mucosae), dilatación de vasos linfáticos. Presencia de coccidias. Dx. <b>Severa enteritis no supurativa aguda hemorrágica de tipo parasitaria.</b>
Bazo	Leve depleción linfoide, incremento de la pulpa roja, moderada hemorragia con presencia de hemosiderina, edema intrafolicular Dx. <b>Moderada esplenitis hemorrágica con leve depleción linfoide.</b>
Riñón	Corteza: Hiperplasia de tubular, tumefacción tubular, pérdida del lumen tubular, degeneración turbia de las células de los tubulos, glomérulos tumefactos y congestionados. Médula: tumefacción tubular, pérdida del lumen tubular, degeneración turbia de las células de los tubulos, congestión. Dx. <b>Leve nefrosis tubular difusa aguda.</b>
Ganglio Linfático	Depleción linfoide y edema. Dx. <b>Depleción linfoide con edema ganglionar.</b>
Músculo	No se observa alteración aparente

#### G-22:

Cerebro	Edema perivascular. Degeneración neuronal, edema perineuronal, satelitosis, neuronofagia. Dx. <b>Severa encéfalomalacia y edema.</b>
Pulmón	Engrosamiento del septo alveolar, microtombosis, hemorragia, hiperplasia de folículo linfoide. Dx. <b>Moderada neumonitis supurativa difusa aguda.</b>
Hígado	Perdida de citoarquitectura trabecular, tumefacción turbia y vacuolar de los hepatocitos, restos de PMN, severa congestión, hiperplasia de conductos biliares. Dx. <b>Leve a moderada hepatitis supurativa multifocal aguda con leve hiperplasia de conductos biliares.</b>
Intestino	Vellosidades disminuidas de tamaño, descamación del epitelio de revestimiento de las vellosidades, severa congestión, hemorragia focal, infiltración linfoplastocítico. Dx. <b>Severa enteritis no supurativa difusa aguda con severa congestión y hemorragia multifocal.</b>
Bazo	Moderada hemorragia con presencia de hemosiderina y edema folicular. Dx. <b>Moderada esplenitis hemorrágica difusa aguda.</b>
Riñón	Corteza: Hiperplasia de tubular, tumefacción tubular, pérdida del lumen tubular, degeneración turbia de las células de los tubulos, glomérulos tumefactos y congestionados. Médula: tumefacción tubular, pérdida del lumen tubular, degeneración turbia de las células de los tubulos, congestión. Dx. <b>Leve nefrosis tubular difusa aguda.</b>
Ganglio Linfático	Hiperplasia folicular, áreas hemorrágicas y edema intrafolicular. Dx. <b>Leve hiperplasia folicular ganglionar linfoide con hemorragia folicular.</b>
Músculo	No se observa alteración aparente

#### G-23:

Cerebro	Reduplicación del endotelio vascular, manguitos perivascuales, edema perivascular. Degeneración neuronal, edema perineuronal, satelitosis, neuronofagia. Foco neurótico con infiltración mononuclear (inflamación focal mononuclear) Dx. <b>Leve meningo encefalitis no supurativa difusa aguda.</b>
---------	---

Pulmón	Hemorragia intersticial Dx. <b><i>Leve a moderada neumonía hemorrágica difusa aguda.</i></b>
Hígado	Perdida de citoarquitectura trabecular, congestión tumefacción turbia de los hepatocitos, restos de PMN, severa congestión, infiltración de tejido conectivo en el parénquima (cirrosis hepática) hiperplasia de conductos biliares. Dx. <b><i>Severa hepatitis supurativa multifocal crónica con leve hiperplasia de conductos biliares.</i></b>
Intestino	Hiperplasia de vellosidades con fusión de las mismas, descamación del epitelio de revestimiento de las vellosidades, infiltración de mononucleares. Dx. <b><i>Moderada enteritis no supurativa difusa aguda.</i></b>
Bazo	Moderada hemorragia con presencia de hemosiderina y edema folicular. Dx. <b><i>Moderada esplenitis hemorrágica difusa aguda.</i></b>
Riñón	Corteza: Hiperplasia de tubular, tumefacción tubular, pérdida del lumen tubular, degeneración turbia de las células de los tubulos, glomérulos tumefactos y congestionados. Médula: tumefacción tubular, pérdida del lumen tubular, degeneración turbia de las células de los tubulos, congestión. Dx. <b><i>Leve a moderada nefrosis tubular difusa aguda.</i></b>
Ganglio Linfático	Hiperplasia folicular, atípicas celulares, células con núcleos grandes y con figuras de mitosis. Dx. <b><i>Linfoma ganglionar</i></b>
Músculo	No se observa alteración aparente

**G-24:**

Cerebro	Edema perivascular. Degeneración neuronal, edema perineuronal, satelitosis, neuronofagia. Dx. <b><i>Severa encéfalomalacia y edema.</i></b>
Pulmón	Engrosamiento del septo alveolar, microtombosis, hemorragia, hiperplasia de foliculo linfoide. Dx. <b><i>Moderada neumonitis supurativa difusa aguda.</i></b>
Hígado	Perdida de citoarquitectura trabecular, tumefacción turbia y vacuolar de los hepatocitos, restos de PMN, severa congestión, hiperplasia de conductos biliares. Dx. <b><i>Leve a moderada hepatitis supurativa multifocal aguda con leve hiperplasia de conductos biliares.</i></b>
Intestino	Vellosidades disminuidas de tamaño, descamación del epitelio de revestimiento de las vellosidades, severa congestión, hemorragia focal, infiltración linfoplástico. Dx. <b><i>Severa enteritis no supurativa difusa aguda con severa congestión y hemorragia multifocal.</i></b>
Bazo	Moderada hemorragia con presencia de hemosiderina y edema folicular. Dx. <b><i>Moderada esplenitis hemorrágica difusa aguda.</i></b>
Riñón	Corteza: Hiperplasia de tubular, tumefacción tubular, pérdida del lumen tubular, degeneración turbia de las células de los tubulos, glomérulos tumefactos y congestionados. Médula: tumefacción tubular, pérdida del lumen tubular, degeneración turbia de las células de los tubulos, congestión. Dx. <b><i>Leve nefrosis tubular difusa aguda.</i></b>
Ganglio Linfático	Hiperplasia folicular, áreas hemorrágicas y edema intrafolicular. Dx. <b><i>Leve hiperplasia folicular ganglionar linfoide con hemorragia folicular.</i></b>
Músculo	No se observa alteración aparente

**G-25:**

Cerebro	Reduplicación del endotelio vascular, manguitos perivascuales, edema perivascular. Degeneración neuronal, edema perineuronal, satelitosis, neuronofagia. Foco neurótico con infiltración mononuclear (inflamación focal mononuclear) Dx. <b><i>Leve meningo encefalitis no supurativa difusa aguda.</i></b>
Pulmón	Engrosamiento del septo alveolar, microtrombosis, congestión, edema alveolar Dx. <b><i>Moderada neumonía no supurativa difusa aguda.</i></b>
Hígado	Perdida de citoarquitectura trabecular, tumefacción turbia y vacuolar de los hepatocitos, restos de PMN, severa congestión, proliferación de conductos biliares. Dx. <b><i>Severa hepatitis supurativa multifocal aguda con moderada proliferación de conductos biliares.</i></b>
Intestino	Las vellosidades se observan anchas y chatas, descamación del epitelio de revestimiento de las vellosidades, leve hemorragia, infiltración mononuclear, severa congestión, edema (en muscular-mucosae), dilatación de vasos linfáticos. Presencia de coccidias. Dx. <b><i>Severa enteritis no supurativa aguda hemorrágica de tipo parasitaria.</i></b>
Bazo	Leve depleción linfoide, incremento de la pulpa roja, moderada hemorragia con presencia de hemosiderina, edema intrafolicular Dx. <b><i>Moderada esplenitis hemorrágica con leve depleción linfoide.</i></b>
Riñón	Corteza: Hiperplasia de tubular, tumefacción tubular, pérdida del lumen tubular, degeneración turbia de las células de los tubulos, glomérulos tumefactos y congestionados. Médula: tumefacción tubular, pérdida del lumen tubular, degeneración turbia de las células de los tubulos, congestión. Dx. <b><i>Leve nefrosis tubular difusa aguda.</i></b>
Ganglio Linfático	Depleción linfoide y edema. Dx. <b><i>Depleción linfoide con edema ganglionar.</i></b>
Músculo	No se observa alteración aparente

### Macroquistes Pequeños

Dosis 2.5ug/kg

P-1:

Cerebro	Edema perivascular. Degeneración neuronal, edema perineuronal, satelitosis, neuronofagia. Dx. <b><i>Severa encéfalomalacia y edema.</i></b>
Pulmón	Hemorragia multifocal (presencia de glóbulos rojos en espacio alveolar) Dx. <b><i>Moderada Neumonía hemorrágica multifocal aguda.</i></b>
Hígado	Perdida de citoarquitectura trabecular, tumefacción turbia de los hepatocitos, restos de PMN, congestión, moderada proliferación de conductos biliares. Dx. <b><i>Leve hepatitis supurativa multifocal aguda con proliferación de conductos biliares.</i></b>
Intestino	Descamación del epitelio de revestimiento de las vellosidades, hiperplasia intestinal, infiltración mononucleares Dx. <b><i>Moderada enteritis no supurativa difusa aguda.</i></b>
Bazo	Leve depleción linfoide, incremento de la pulpa roja, moderada hemorragia con presencia de hemosiderina. Dx. <b><i>Leve a moderada esplenitis hemorrágica aguda con moderada depleción linfoide.</i></b>
Riñón	Corteza: Hiperplasia de tubular, tumefacción tubular, pérdida del lumen tubular, degeneración turbia de las células de los tubulos, glomérulos tumefactos y

	<p>congestionados.  Médula: tumefacción tubular, pérdida del lumen tubular, degeneración turbia de las células de los tubulos, congestión.  Dx. <b><i>Leve nefritis intersticial no supurativa subaguda - crónica.</i></b></p>
Ganglio Linfático	<p>Hiperplasia folicular linfoide  Dx. <b><i>Moderada hiperplasia folicular ganglionar linfoide.</i></b></p>
Músculo	No se observa alteración aparente.

**P-2:**

Cerebro	<p>Edema perivascular.  Degeneración neuronal, edema perineuronal, satelitosis, neuronofagia.  Dx. <b><i>Severa encéfalomalacia y edema.</i></b></p>
Pulmón	<p>Engrosamiento del septo alveolar, microtombosis, congestión, edema alveolar  Dx. . <b><i>Moderada neumonía no supurativa difusa aguda.</i></b></p>
Hígado	<p>Perdida de citoarquitectura trabecular, tumefacción turbia de los hepatocitos  agregación de linfocitos, severa congestión. Necrosis licuefactiva rodeada por tejido conjuntivo.  Dx. <b><i>Severa hepatitis supurativa crónica absevente multifocal</i></b></p>
Intestino	<p>Descamación del epitelio de revestimiento de las vellosidades, severa congestión.  Dx. <b><i>Severa enteritis catarral difusa aguda.</i></b></p>
Bazo	<p>Moderada depleción linfoide, incremento de la pulpa roja, moderada hemorragia con presencia de hemosiderina.  Dx. <b><i>Moderada esplenitis hemorrágica con moderada depleción linfoide.</i></b></p>
Riñón	<p>Corteza: Hiperplasia de tubular, tumefacción tubular, pérdida del lumen tubular, degeneración turbia de las células de los tubulos, glomérulos tumefactos y congestionados.  Médula: tumefacción tubular, pérdida del lumen tubular, degeneración turbia de las células de los tubulos, congestión.  Dx. <b><i>Leve nefrosis tubular difusa aguda.</i></b></p>
Ganglio Linfático	<p>Hiperplasia folicular y edema  Dx. <b><i>Moderada hiperplasia folicular ganglionar linfoide.</i></b></p>
Músculo	No se observa alteración aparente

**P-3:**

Cerebro	<p>Reduplicación del endotelio vascular, manguitos perivascuales, edema perivascular.  Degeneración neuronal, edema perineuronal, satelitosis, neuronofagia.  Foco neurótico con infiltración mononuclear (inflamacionfocal mononuclear)  Meninges: congestionada y con infiltración linfoide.  Dx. <b><i>Severa meningo encefalitis no supurativa difusa aguda y edema.</i></b></p>
Pulmón	<p>Engrosamiento del septo alveolar, microtombosis, severa congestión, restos de PMN, enfisema  Dx. . <b><i>Severa neumonitis supurativa difusa aguda.</i></b></p>
Hígado	<p>Perdida de citoarquitectura trabecular, tumefacción turbia y vacuolar de los hepatocitos, restos de PMN, severa congestión de vasos portales, leve proliferación de conductos biliares.  Dx. <b><i>Leve a moderada hepatitis supurativa multifocal aguda con leve proliferación de conductos biliares.</i></b></p>
Intestino	<p>Descamación del epitelio de revestimiento de las vellosidades, severa congestión  congestión, infiltración linfoplastocítico, hiperplasia de las glándulas de Liberkun  Dx. <b><i>Severa enteritis no supurativa difusa aguda.</i></b></p>
Bazo	Moderada depleción linfoide, incremento de la pulpa roja, moderada hemorragia con



	presencia de hemosiderina. Dx. <b><i>Moderada esplenitis hemorrágica con moderada depleción linfoide.</i></b>
Riñón	Corteza: Hiperplasia de tubular, tumefacción tubular, pérdida del lumen tubular, degeneración turbia de las células de los tubulos, glomérulos tumefactos y congestionados, agregado mononuclear. Médula: tumefacción tubular, pérdida del lumen tubular, degeneración turbia de las células de los tubulos, congestión. Dx. <b><i>Moderada nefritis intersticial no supurativa multifocal crónica</i></b>
Ganglio Linfático	Hiperplasia folicular y edema Dx. <b><i>Moderada hiperplasia folicular ganglionar linfoide.</i></b>
Músculo	No se observa alteración aparente

**P-4:**

Cerebro	Edema perivascular. Degeneración neuronal, edema perineuronal, satelitosis, neuronofagia. Dx. <b><i>Severa encéfalomalacia y edema.</i></b>
Pulmón	Engrosamiento del septo alveolar, microtombosis, congestión, edema alveolar Dx. <b><i>Moderada neumonía no supurativa difusa aguda.</i></b>
Hígado	Perdida de citoarquitectura trabecular, tumefacción turbia de los hepatocitos, agregación de linfocitos, severa congestión. Necrosis licuefactiva rodeada por tejido conjuntivo. Dx. <b><i>Severa hepatitis supurativa crónica absevente multifocal</i></b>
Intestino	Descamación del epitelio de revestimiento de las vellosidades, severa congestión. Dx. <b><i>Severa enteritis catarral difusa aguda.</i></b>
Bazo	Moderada depleción linfoide, incremento de la pulpa roja, moderada hemorragia con presencia de hemosiderina. Dx. <b><i>Moderada esplenitis hemorrágica con moderada depleción linfoide.</i></b>
Riñón	Corteza: Hiperplasia de tubular, tumefacción tubular, pérdida del lumen tubular, degeneración turbia de las células de los tubulos, glomérulos tumefactos y congestionados. Médula: tumefacción tubular, pérdida del lumen tubular, degeneración turbia de las células de los tubulos, congestión. Dx. <b><i>Leve nefrosis tubular difusa aguda.</i></b>
Ganglio Linfático	Hiperplasia folicular y edema Dx. <b><i>Moderada hiperplasia folicular ganglionar linfoide.</i></b>
Músculo	No se observa alteración aparente

**P-5:**

Cerebro	Reduplicación del endotelio vascular, manguitos perivascuales, edema perivascular. Degeneración neuronal, edema perineuronal, satelitosis, neuronofagia. Dx. <b><i>Severa encéfalomalacia y edema.</i></b>
Pulmón	Severa congestión. No hay lesión pulmonar.
Hígado	Perdida de citoarquitectura trabecular, tumefacción turbia y vacuolar de los hepatocitos, restos de PMN, necrosis multifocal, severa congestión, dilatación de vasos sanguíneos centrolobulillar, leve hiperplasia de conductos biliares. Dx. <b><i>Leve a moderada hepatitis necrotizante multifocal aguda con cambio graso y leve hiperplasia de conductos biliares.</i></b>
Intestino	Las vellosidades se observan chatas, descamación del epitelio de revestimiento de las vellosidades, severa congestión, edema (en muscular-mucosae) Dx. <b><i>Severa enteritis no supurativa difusa aguda.</i></b>

Bazo	Leve hiperplasia linfoide, incremento de la pulpa roja, moderada hemorragia con presencia de hemosiderina. Dx. <b><i>Moderada esplenitis hemorrágica con leve hiperplasia linfoide.</i></b>
Riñón	Corteza: Hiperplasia de tubular, tumefacción tubular, pérdida del lumen tubular, degeneración turbia de las células de los túbulos, glomérulos tumefactos y congestionados. Médula: tumefacción tubular, pérdida del lumen tubular, degeneración turbia de las células de los tubulos, congestión. Dx. <b><i>Leve a moderada nefrosis tubular difusa aguda.</i></b>
Ganglio Linfático	Hiperplasia folicular y edema Dx. <b><i>Moderada hiperplasia folicular ganglionar linfoide.</i></b>
Músculo	No se observa alteración aparente

**Dosis 5ug/kg.**

**P-6:**

Cerebro	Edema perivascular. Degeneración neuronal, edema perineuronal, satelitosis, neuronofagia. Dx. <b><i>Severa encéfalomalacia y edema.</i></b>
Pulmón	Sin lesión aparente.
Hígado	Perdida de citoarquitectura trabecular, tumefacción turbia y vacuolar de los hepatocitos, hiperplasia de conductos biliares. Dx. <b><i>Leve a moderada hepatitis difusa aguda con hiperplasia de conductos biliares.</i></b>
Intestino	Hiperplasia de vellosidades con fusión de las mismas, descamación del epitelio de revestimiento de las vellosidades, infiltración de mononucleares. Dx. <b><i>Moderada enteritis no supurativa difusa aguda.</i></b>
Bazo	Moderada depleción linfoide, incremento de la pulpa roja, moderada hemorragia con presencia de hemosiderina. Dx. <b><i>Moderada esplenitis hemorrágica con moderada depleción linfoide.</i></b>
Riñón	Corteza: Hiperplasia de tubular, tumefacción tubular, pérdida del lumen tubular, degeneración turbia de las células de los tubulos, glomérulos tumefactos y congestionados. Médula: tumefacción tubular, pérdida del lumen tubular, degeneración turbia de las células de los tubulos, congestión. Dx. <b><i>Leve nefrosis tubular difusa aguda.</i></b>
Ganglio Linfático	Hiperplasia folicular y edema Dx. <b><i>Moderada hiperplasia folicular ganglionar linfoide.</i></b>
Músculo	No se observa alteración aparente

**P-7:**

Cerebro	Edema perivascular. Degeneración neuronal, edema perineuronal, satelitosis, neuronofagia. Dx. <b><i>Severa encéfalomalacia y edema.</i></b>
Pulmón	Engrosamiento del septo alveolar, microtombosis, congestión, edema alveolar Dx. <b><i>Moderada neumonía no supurativa difusa aguda.</i></b>
Hígado	Perdida de citoarquitectura trabecular, tumefacción turbia de los hepatocitos agregación de linfocitos, severa congestión. Necrosis licuefactiva rodeada por tejido conjuntivo. Dx. <b><i>Severa hepatitis supurativa crónica absevente multifocal</i></b>
Intestino	Descamación del epitelio de revestimiento de las vellosidades, severa congestión. Dx. <b><i>Severa enteritis catarral difusa aguda.</i></b>

Bazo	Moderada depleción linfoide, incremento de la pulpa roja, moderada hemorragia con presencia de hemosiderina. Dx. <b><i>Moderada esplenitis hemorrágica con moderada depleción linfoide.</i></b>
Riñón	Corteza: Hiperplasia de tubular, tumefacción tubular, pérdida del lumen tubular, degeneración turbia de las células de los tubulos, glomérulos tumefactos y congestionados. Médula: tumefacción tubular, pérdida del lumen tubular, degeneración turbia de las células de los tubulos, congestión. Dx. <b><i>Leve nefrosis tubular difusa aguda.</i></b>
Ganglio Linfático	Hiperplasia folicular y edema Dx. <b><i>Moderada hiperplasia folicular ganglionar linfoide.</i></b>
Músculo	No se observa alteración aparente

**P-8:**

Cerebro	Edema perivascular, microtrombosis multiple Degeneración neuronal, edema perineuronal, satelitosis, neuronofagia. Dx. <b><i>Severa encéfalomalacia y edema.</i></b>
Pulmón	Leve engrosamiento del septo alveolar, microtrombosis, restos de PMN, enfisema Dx. <b><i>Severa neumonitis supurativa difusa aguda.</i></b>
Hígado	Perdida de citoarquitectura trabecular, tumefacción turbia de los hepatocitos, restos de PMN, severa congestión. Dx. <b><i>Severa hepatitis supurativa multifocal aguda</i></b>
Intestino	Descamación del epitelio de revestimiento de las vellosidades, severa congestión. Dx. <b><i>Leve a moderada enteritis catarral difusa aguda.</i></b>
Bazo	Leve depleción linfoide, incremento de la pulpa roja, moderada hemorragia con presencia de hemosiderina. Dx. <b><i>Moderada esplenitis hemorrágica con leve depleción linfoide.</i></b>
Riñón	Corteza: Hiperplasia de tubular, tumefacción tubular, pérdida del lumen tubular, degeneración turbia de las células de los tubulos, glomérulos tumefactos y congestionados. Médula: tumefacción tubular, pérdida del lumen tubular, degeneración turbia de las células de los tubulos, congestión. Dx. <b><i>Severa nefrosis tubular difusa aguda.</i></b>
Ganglio Linfático	Hiperplasia folicular Dx. <b><i>Moderada hiperplasia folicular ganglionar linfoide.</i></b>
Músculo	No se observa alteración aparente

**P-9:**

Cerebro	Edema perivascular, microtrombosis multiple Degeneración neuronal, edema perineuronal, satelitosis, neuronofagia. Dx. <b><i>Severa encéfalomalacia y edema.</i></b>
Pulmón	Engrosamiento del septo alveolar, microtrombosis, congestión, restos de PMN, enfisema Dx. <b><i>Severa neumonitis supurativa difusa aguda.</i></b>
Hígado	Perdida de citoarquitectura trabecular, tumefacción turbia y vacuolar de los hepatocitos, restos de PMN, severa congestión, leve hiperplasiade conductos biliares. Dx. <b><i>Severa hepatitis supurativa multifocal aguda con modeada proliferación de conductos biliares.</i></b>
Intestino	Descamación del epitelio de revestimiento de las vellosidades, severa congestión edema de las vellosidades, focos hemorragicos Dx. <b><i>Severa enteritis catarral difusa aguda.</i></b>
Bazo	Moderada depleción linfoide, incremento de la pulpa roja, moderada hemorragia con

	presencia de hemosiderina. Dx. <b>Severa esplenitis hemorrágica con leve depleción linfoide.</b>
Riñón	Corteza: Hiperplasia de tubular, tumefacción tubular, pérdida del lumen tubular, degeneración turbia de las células de los tubulos, glomérulos tumefactos y congestionados. Médula: tumefacción tubular, pérdida del lumen tubular, degeneración turbia de las células de los tubulos, severa congestión. Dx. <b>Severa nefrosis tubular difusa aguda.</b>
Ganglio Linfático	Hiperplasia folicular Dx. <b>Moderada hiperplasia folicular ganglionar linfoide.</b>
Músculo	No se observa alteración aparente

**P-10:**

Cerebro	Edema perivascular, microtrombosis multiple Degeneración neuronal, edema perineuronal, satelitosis, neuronofagia. Dx. <b>Severa encéfalomalacia y edema.</b>
Pulmón	Leve engrosamiento del septo alveolar, microtrombosis, restos de PMN, enfisema Dx. <b>Severa neumonitis supurativa difusa aguda.</b>
Hígado	Perdida de citoarquitectura trabecular, tumefacción turbia de los hepatocitos, restos de PMN, severa congestión. Dx. <b>Severa hepatitis supurativa multifocal aguda</b>
Intestino	Descamación del epitelio de revestimiento de las vellosidades, severa congestión. Dx. <b>Leve a moderada enteritis catarral difusa aguda.</b>
Bazo	Leve depleción linfoide, incremento de la pulpa roja, moderada hemorragia con presencia de hemosiderina. Dx. <b>Moderada esplenitis hemorrágica con leve depleción linfoide.</b>
Riñón	Corteza: Hiperplasia de tubular, tumefacción tubular, pérdida del lumen tubular, degeneración turbia de las células de los tubulos, glomérulos tumefactos y congestionados. Médula: tumefacción tubular, pérdida del lumen tubular, degeneración turbia de las células de los tubulos, congestión. Dx. <b>Severa nefrosis tubular difusa aguda.</b>
Ganglio Linfático	Hiperplasia folicular Dx. <b>Moderada hiperplasia folicular ganglionar linfoide.</b>
Músculo	No se observa alteración aparente

**Dosis 10 ug/kg**

**P-11:**

Cerebro	Edema perivascular, microtrombos. Degeneración neuronal, edema perineuronal, satelitosis, neuronofagia. Dx. <b>Severa encéfalomalacia y edema.</b>
Pulmón	Engrosamiento del septo alveolar, microtrombosis, congestión, restos de PMN, enfisema Dx. <b>Moderada neumonía intersticial supurativa difusa aguda.</b>
Hígado	Perdida de citoarquitectura trabecular, tumefacción turbia y vacuolar de los hepatocitos, restos de PMN, severa congestión, formación de trombos, hiperplasia de conductos biliares. Dx. <b>Severa hepatitis supurativa difusa aguda con leve hiperplasia de conductos biliares.</b>
Intestino	Las vellosidades se observan chatas y gruesas, descamación del epitelio de revestimiento de las vellosidades, severa congestión, focos hemorrágicos. Severo exudado linfocítico con áreas de necrosis.

	Dx. <b><i>Severa enteritis no supurativa catarral difusa aguda.</i></b>
Bazo	Moderada hemorragia con presencia de hemosiderina, edema Dx. <b><i>Moderada esplenitis hemorrágica</i></b>
Riñón	Corteza: Hiperplasia de tubular, tumefacción tubular, pérdida del lumen tubular, degeneración turbia de las células de los tubulos, glomérulos tumefactos y congestionados. Médula: tumefacción tubular, pérdida del lumen tubular, degeneración turbia de las células de los tubulos, congestión. Dx. <b><i>Leve nefrosis tubular difusa aguda.</i></b>
Ganglio Linfático	Hiperplasia folicular a nivel de la corteza , moderada congestión y edema Dx. <b><i>Severa hiperplasia folicular ganglionar linfoide.</i></b>
Músculo	No se observa alteración aparente

**P-12:**

Cerebro	Edema perivascular, microtrombos. Degeneración neuronal, edema perineuronal, satelitosis, neuronofagia. Dx. <b><i>Severa encéfalomalacia y edema.</i></b>
Pulmón	Engrosamiento del septo alveolar, microtrombos, hemorragia, hiperplasia de folículo linfoide, restos de PMN, severa congestión Dx. <b><i>Severa neumonía intersticial supurativa difusa aguda.</i></b>
Hígado	Perdida de citoarquitectura trabecular, tumefacción turbia y vacuolar de los hepatocitos, restos de PMN, severa congestión, formación de trombos, hiperplasia de conductos biliares. Dx. <b><i>Severa hepatitis supurativa difusa aguda con leve hiperplasia de conductos biliares.</i></b>
Intestino	Descamación del epitelio de revestimiento de las vellosidades, severa congestión edema (en muscular-mucosae), moderado exudado mononuclear. Dx. <b><i>Severa enteritis no supurativa difusa aguda.</i></b>
Bazo	Moderada depleción linfoide, incremento de la pulpa roja, Severa hemorragia con presencia de hemosiderina. Dx. <b><i>Severa esplenitis hemorrágica con moderada depleción linfoide.</i></b>
Riñón	Corteza: Hiperplasia de tubular, tumefacción tubular, pérdida del lumen tubular, degeneración turbia de las células de los tubulos, leve tumefacción glomerular y congestionados. Médula: tumefacción tubular, pérdida del lumen tubular, degeneración turbia de las células de los tubulos, congestión. Dx <b><i>Leve nefrosis tubular difusa aguda.</i></b>
Ganglio Linfático	Hiperplasia folicular, moderada congestión y edema Dx. <b><i>Severa hiperplasia folicular ganglionar linfoide con edema folicular.</i></b>
Músculo	No se observa alteración aparente

**P-13:**

Cerebro	Edema perivascular, microtrombosis múltiple Degeneración neuronal, edema perineuronal, satelitosis, neuronofagia. Dx. <b><i>Severa encéfalomalacia y edema.</i></b>
Pulmón	Leve engrosamiento del septo alveolar, microtrombosis, restos de PMN, enfisema Dx. <b><i>Severa neumonitis supurativa difusa aguda.</i></b>
Hígado	Perdida de citoarquitectura trabecular, tumefacción turbia de los hepatocitos, restos de PMN, severa congestión. Dx. <b><i>Severa hepatitis supurativa multifocal aguda</i></b>
Intestino	Descamación del epitelio de revestimiento de las vellosidades, severa congestión. Dx. <b><i>Leve a moderada enteritis catarral difusa aguda.</i></b>

Bazo	Leve depleción linfoide, incremento de la pulpa roja, moderada hemorragia con presencia de hemosiderina. Dx. <b>Moderada esplenitis hemorrágica con leve depleción linfoide.</b>
Riñón	Corteza: Hiperplasia de tubular, tumefacción tubular, pérdida del lumen tubular, degeneración turbia de las células de los tubulos, glomérulos tumefactos y congestionados. Médula: tumefacción tubular, pérdida del lumen tubular, degeneración turbia de las células de los tubulos, congestión. Dx. <b>Severa nefrosis tubular difusa aguda.</b>
Ganglio Linfático	Hiperplasia folicular Dx. <b>Moderada hiperplasia folicular ganglionar linfoide.</b>
Músculo	No se observa alteración aparente

**P-14:**

Cerebro	Edema perivascular, microtrombos. Degeneración neuronal, edema perineuronal, satelitosis, neuronofagia. Dx. <b>Severa encéfalomalacia y edema.</b>
Pulmón	Engrosamiento del septo alveolar, microtrombosis, congestión, restos de PMN, edema en bronquillos, hemorragia y enfisema Dx. <b>Severa neumonía supurativa hemorrágica con edema pulmonar y trombosis.</b>
Hígado	Perdida de citoarquitectura trabecular, tumefacción turbia y vacuolar de los hepatocitos, restos de PMN, severa congestión, leve proliferación de conductos biliares. Dx. <b>Severa hepatitis supurativa multifocal aguda con leve proliferación de conductos biliares.</b>
Intestino	Las vellosidades se observan chatas, descamación del epitelio de revestimiento de las vellosidades, severa congestión, edema (en muscular-mucosae) Dx. <b>Severa enteritis no supurativa difusa aguda.</b>
Bazo	Leve depleción linfoide, incremento de la pulpa roja, moderada hemorragia con presencia de hemosiderina. Dx. <b>Moderada esplenitis hemorrágica con leve depleción linfoide.</b>
Riñón	Corteza: Hiperplasia de tubular, tumefacción tubular, pérdida del lumen tubular, degeneración turbia de las células de los tubulos, glomérulos tumefactos y congestionados. Médula: tumefacción tubular, pérdida del lumen tubular, degeneración turbia de las células de los tubulos, congestión. Dx. <b>Leve nefrosis tubular difusa aguda.</b>
Ganglio Linfático	Congestión, trombosis, edema y hemorragia multifocal. Dx. <b>Linfoadenitis hemorrágica multifocal.</b>
Músculo	No se observa alteración aparente

**P-15:**

Cerebro	Edema perivascular, microtrombos. Degeneración neuronal, edema perineuronal, satelitosis, neuronofagia. Dx. <b>Severa encéfalomalacia y edema.</b>
Pulmón	Engrosamiento del septo alveolar, microtrombos, hemorragia, hiperplasia de foliculo linfoide, restos de PMN, severa congestión Dx. <b>Severa neumonía intersticial supurativa difusa aguda.</b>
Hígado	Perdida de citoarquitectura trabecular, tumefacción turbia y vacuolar de los hepatocitos, restos de PMN, severa congestión, formación de trombos, hiperplasia de conductos biliares.

	Dx. <b><i>Severa hepatitis supurativa difusa aguda con leve hiperplasia de conductos biliares.</i></b>
Intestino	Descamación del epitelio de revestimiento de las vellosidades, severa congestión edema (en muscular-mucosae), moderado exudado mononuclear. Dx. <b><i>Severa enteritis no supurativa difusa aguda.</i></b>
Bazo	Moderada depleción linfoide, incremento de la pulpa roja, Severa hemorragia con presencia de hemosiderina. Dx. <b><i>Severa esplenitis hemorrágica con moderada depleción linfoide.</i></b>
Riñón	Corteza: Hiperplasia de tubular, tumefacción tubular, pérdida del lumen tubular, degeneración turbia de las células de los tubulos, leve tumefacción glomerular y congestionados. Médula: tumefacción tubular, pérdida del lumen tubular, degeneración turbia de las células de los tubulos, congestión. Dx <b><i>Leve nefrosis tubular difusa aguda.</i></b>
Ganglio Linfático	Hiperplasia folicular, moderada congestión y edema Dx. <b><i>Severa hiperplasia folicular ganglionar linfoide con edema folicular.</i></b>
Músculo	No se observa alteración aparente

**Dosis 15 ug/kg.**

**P-16:**

Cerebro	Edema perivascular, microtrombosis. Degeneración neuronal, edema perineuronal, satelitosis, neuronofagia. Dx. <b><i>Severa encéfalomalacia y edema.</i></b>
Pulmón	Engrosamiento del septo alveolar, microtrombosis, congestión, restos de PMN, edema en bronquillos, hemorragia y enfisema Dx. <b><i>Severa neumonía supurativa hemorrágica con edema pulmonar y trombosis.</i></b>
Hígado	Perdida de citoarquitectura trabecular, tumefacción turbia y vacuolar de los hepatocitos, restos de PMN, severa congestión, leve proliferación de conductos biliares. Dx. <b><i>Severa hepatitis supurativa multifocal aguda con leve proliferación de conductos biliares.</i></b>
Intestino	Las vellosidades se observan irregulares, descamación del epitelio de revestimiento de las vellosidades, severa congestión, edema (en muscular-mucosae) Dx. <b><i>Severa enteritis no supurativa difusa aguda.</i></b>
Bazo	Leve hemorragia con presencia de hemosiderina. Dx. <b><i>Leve esplenitis hemorrágica difusa aguda.</i></b>
Riñón	Corteza: Hiperplasia de tubular, tumefacción tubular, pérdida del lumen tubular, degeneración turbia de las células de los tubulos, glomérulos tumefactos y congestionados. Médula: tumefacción tubular, pérdida del lumen tubular, degeneración turbia y vacuolar de las células de los tubulos, congestión. Dx. <b><i>Moderada nefrosis tubular difusa aguda.</i></b>
Ganglio Linfático	Hiperplasia folicular y edema Dx. <b><i>Moderada hiperplasia folicular ganglionar linfoide.</i></b>
Músculo	No se observa alteración aparente

**P-17:**

Cerebro	Edema perivascular, microtrombosis. Degeneración neuronal, edema perineuronal, satelitosis, neuronofagia. Dx. <b><i>Severa encéfalomalacia y edema.</i></b>
Pulmón	Engrosamiento del septo alveolar, microtrombosis, congestión, restos de PMN,

	enfisema Dx. <i>. Severa neumonía intersticial supurativa difusa aguda.</i>
Hígado	Perdida de citoarquitectura trabecular, tumefacción turbia de los hepatocitos, restos de PMN, severa congestión, leve hiperplasia de conductos biliares. Dx. <i>Leve a moderada hepatitis supurativa multifocal aguda con leve hiperplasia de conductos biliares.</i>
Intestino	Las vellosidades se observan irregulares, descamación del epitelio de revestimiento de las vellosidades, exudado mononuclear, severa congestión, edema y trombosis (en muscular-mucosae) Dx. <i>Severa enteritis no supurativa difusa aguda.</i>
Bazo	Leve hemorragia con presencia de hemosiderina. Dx. <i>Leve esplenitis hemorrágica difusa aguda.</i>
Riñón	Corteza: Hiperplasia de tubular, tumefacción tubular, pérdida del lumen tubular, degeneración turbia de las células de los tubulos, glomérulos tumefactos y congestionados, depósitos de calcio metastásico. Médula: tumefacción tubular, pérdida del lumen tubular, degeneración turbia de las células de los tubulos, congestión. Dx. <i>Moderada nefrosis tubular difusa aguda con calcificación metastásica intratubular.</i>
Ganglio Linfático	Hiperplasia folicular y edema Dx. <i>Moderada hiperplasia folicular ganglionar linfoide.</i>
Músculo	No se observa alteración aparente

**P-18:**

Cerebro	Edema perivascular, microtrombosis. Degeneración neuronal, edema perineuronal, satelitosis, neuronofagia. Dx. <i>Severa encéfalomalacia y edema.</i>
Pulmón	Engrosamiento del septo alveolar, microtrombosis, congestión, restos de PMN, edema en bronquillos, hemorragia y enfisema Dx. <i>. Severa neumonía supurativa hemorrágica con edema pulmonar y trombosis.</i>
Hígado	Perdida de citoarquitectura trabecular, tumefacción turbia y vacuolar de los hepatocitos, restos de PMN, severa congestión, leve proliferación de conductos biliares. Dx. <i>Severa hepatitis supurativa multifocal aguda con leve proliferación de conductos biliares.</i>
Intestino	Las vellosidades se observan irregulares, descamación del epitelio de revestimiento de las vellosidades, severa congestión, edema (en muscular-mucosae) Dx. <i>Severa enteritis no supurativa difusa aguda.</i>
Bazo	Leve hemorragia con presencia de hemosiderina. Dx. <i>Leve esplenitis hemorrágica difusa aguda.</i>
Riñón	Corteza: Hiperplasia de tubular, tumefacción tubular, pérdida del lumen tubular, degeneración turbia de las células de los tubulos, glomérulos tumefactos y congestionados. Médula: tumefacción tubular, pérdida del lumen tubular, degeneración turbia y vacuolar de las células de los tubulos, congestión. Dx. <i>Moderada nefrosis tubular difusa aguda.</i>
Ganglio Linfático	Hiperplasia folicular y edema Dx. <i>Moderada hiperplasia folicular ganglionar linfoide.</i>

**P-19:**

Cerebro	Edema perivascular, microtrombos
---------	----------------------------------



	Degeneración neuronal, edema perineuronal, satelitosis, neuronofagia. Dx. <b>Severa encéfalomalacia y edema.</b>
Pulmón	Engrosamiento del septo alveolar, microtrombosis, congestión, restos de PMN, enfisema Dx. . <b>Severa neumonía intersticial supurativa difusa aguda.</b>
Hígado	Perdida de citoarquitectura trabecular, tumefacción turbia de los hepatocitos, restos de PMN, trombosis, severa congestión, leve hiperplasia de conductos biliares. Dx. <b>Moderada hepatitis supurativa con leve hiperplasia de conductos biliares.</b>
Intestino	Las vellosidades se observan irregulares, descamación del epitelio de revestimiento de las vellosidades, exudado mononuclear, severa congestión, edema y trombosis (en muscular-mucosae) Dx. <b>Severa enteritis no supurativa difusa aguda.</b>
Bazo	Leve depleción linfoide, incremento de la pulpa roja, moderada hemorragia con presencia de hemosiderina, edema Dx. <b>Moderada esplenitis hemorrágica con leve depleción linfoide.</b>
Riñón	Corteza: Hiperplasia de tubular, tumefacción tubular, pérdida del lumen tubular, degeneración turbia de las células de los tubulos, glomérulos tumefactos y congestionados. Médula: tumefacción tubular, pérdida del lumen tubular, degeneración turbia de las células de los tubulos, congestión. Dx. <b>Moderada nefrosis tubular difusa aguda.</b>
Ganglio Linfático	Hiperplasia folicular y edema Dx. Severa <b>hiperplasia folicular ganglionar linfoide.</b>
Músculo	Leve congestión enterfascicular. Infiltración de neutrofilos, necrosis coagulativa. Dx. <b>Leve miositis supurativa focal aguda.</b>

**P-20:**

Cerebro	Edema perivascular, microtrombosis. Degeneración neuronal, edema perineuronal, satelitosis, neuronofagia. Dx. <b>Severa encéfalomalacia y edema.</b>
Pulmón	Engrosamiento del septo alveolar, microtrombosis, congestión, restos de PMN, enfisema Dx. . <b>Severa neumonía intersticial supurativa difusa aguda.</b>
Hígado	Perdida de citoarquitectura trabecular, tumefacción turbia de los hepatocitos, restos de PMN, severa congestión, leve hiperplasia de conductos biliares. Dx. <b>Leve a moderada hepatitis supurativa multifocal aguda con leve hiperplasia de conductos biliares.</b>
Intestino	Las vellosidades se observan irregulares, descamación del epitelio de revestimiento de las vellosidades, exudado mononuclear, severa congestión, edema y trombosis (en muscular-mucosae) Dx. <b>Severa enteritis no supurativa difusa aguda.</b>
Bazo	Leve hemorragia con presencia de hemosiderina. Dx. <b>Leve esplenitis hemorrágica difusa aguda.</b>
Riñón	Corteza: Hiperplasia de tubular, tumefacción tubular, pérdida del lumen tubular, degeneración turbia de las células de los tubulos, glomérulos tumefactos y congestionados, depósitos de calcio metastásico. Médula: tumefacción tubular, pérdida del lumen tubular, degeneración turbia de las células de los tubulos, congestión. Dx. <b>Moderada nefrosis tubular difusa aguda con calcificación metastásica intratubular.</b>
Ganglio Linfático	Hiperplasia folicular y edema Dx. <b>Moderada hiperplasia folicular ganglionar linfoide.</b>
Músculo	No se observa alteración aparente

**Dosis 25 ug/kg****P-21:**

Cerebro	Edema perivascular, microtrombos Degeneración neuronal, edema perineuronal, satelitosis, neuronofagia. Dx. <b><i>Severa encéfalomalacia y edema.</i></b>
Pulmón	Engrosamiento del septo alveolar, microtombosis, congestión, restos de PMN, enfisema Dx. . <b><i>Severa neumonía intersticial supurativa difusa aguda.</i></b>
Hígado	NO SE REMITIO.
Intestino	Las vellosidades se observan irregulares, descamación del epitelio de revestimiento de las vellosidades, exudado mononuclear, severa congestión, edema y trombosis (en muscular-mucosae) Dx. <b><i>Severa enteritis no supurativa difusa aguda.</i></b>
Bazo	Leve depleción linfoide, incremento de la pulpa roja, moderada hemorragia con presencia de hemosiderina, edema Dx. <b><i>Moderada esplenitis hemorrágica con leve depleción linfoide.</i></b>
Riñón	Corteza: Hiperplasia de tubular, tumefacción tubular, pérdida del lumen tubular, degeneración turbia de las células de los tubulos, glomérulos tumefactos y congestionados. Médula: tumefacción tubular, pérdida del lumen tubular, degeneración turbia de las células de los tubulos, congestión. Dx. <b><i>Moderada nefrosis tubular difusa aguda.</i></b>
Ganglio Linfático	Hiperplasia folicular y edema Dx. <b><i>Moderada hiperplasia folicular ganglionar linfoide.</i></b>
Músculo	No se observa alteración aparente

**P-22:**

Cerebro	Edema perivascular, microtrombosis. Degeneración neuronal, edema perineuronal, satelitosis, neuronofagia. Dx. <b><i>Severa encéfalomalacia y edema.</i></b>
Pulmón	Engrosamiento del septo alveolar, microtombosis, congestión, restos de PMN, enfisema Dx. . <b><i>Severa neumonía intersticial supurativa difusa aguda.</i></b>
Hígado	Perdida de citoarquitectura trabecular, tumefacción turbia de los hepatocitos, restos de PMN, severa congestión, leve hiperplasia de conductos biliares. Dx. <b><i>Leve a moderada hepatitis supurativa multifocal aguda con leve hiperplasia de conductos biliares.</i></b>
Intestino	Las vellosidades se observan irregulares, descamación del epitelio de revestimiento de las vellosidades, exudado mononuclear, severa congestión, edema y trombosis (en muscular-mucosae) Dx. <b><i>Severa enteritis no supurativa difusa aguda.</i></b>
Bazo	Leve hemorragia con presencia de hemosiderina. Dx. <b><i>Leve esplenitis hemorrágica difusa aguda.</i></b>
Riñón	Corteza: Hiperplasia de tubular, tumefacción tubular, pérdida del lumen tubular, degeneración turbia de las células de los tubulos, glomérulos tumefactos y congestionados, depósitos de calcio metastásico. Médula: tumefacción tubular, pérdida del lumen tubular, degeneración turbia de las células de los tubulos, congestión. Dx. <b><i>Moderada nefrosis tubular difusa aguda con calcificación metastásica intratubular.</i></b>
Ganglio Linfático	Hiperplasia folicular y edema

	Dx. <b><i>Moderada hiperplasia folicular ganglionar linfoide.</i></b>
Músculo	No se observa alteración aparente

**P-23:**

Cerebro	Edema perivascular, microtrombos Degeneración neuronal, edema perineuronal, satelitosis, neuronofagia. Dx. <b><i>Severa encéfalomalacia y edema.</i></b>
Pulmón	Engrosamiento del septo alveolar, microtrombosis, congestión, restos de PMN, enfisema Dx. <b><i>Severa neumonía intersticial supurativa difusa aguda.</i></b>
Hígado	Perdida de citoarquitectura trabecular, tumefacción turbia de los hepatocitos, restos de PMN, trombosis, severa congestión, leve hiperplasia de conductos biliares. Dx. <b><i>Moderada hepatitis supurativa con leve hiperplasia de conductos biliares.</i></b>
Intestino	Las vellosidades se observan chatas, descamación del epitelio de revestimiento de las vellosidades, severa congestión, edema (en muscular-mucosae) Dx. <b><i>Severa enteritis no supurativa difusa aguda.</i></b>
Bazo	Leve depleción linfoide, incremento de la pulpa roja, moderada hemorragia con presencia de hemosiderina. Dx. <b><i>Leve esplenitis hemorrágica con leve depleción linfoide.</i></b>
Riñón	Corteza: Hiperplasia de tubular, tumefacción tubular, pérdida del lumen tubular, degeneración turbia de las células de los tubulos, glomérulos tumefactos y congestionados. Médula: tumefacción tubular, pérdida del lumen tubular, degeneración turbia de las células de los tubulos, congestión. Dx. <b><i>Leve nefrosis tubular difusa aguda.</i></b>
Ganglio Linfático	Hiperplasia folicular y edema Dx. <b><i>Leve hiperplasia folicular ganglionar linfoide.</i></b>
Músculo	No se observa alteración aparente

**P-24:**

Cerebro	Edema perivascular, microtrombos Degeneración neuronal, edema perineuronal, satelitosis, neuronofagia. Dx. <b><i>Severa encéfalomalacia y edema.</i></b>
Pulmón	Engrosamiento del septo alveolar, microtrombosis, congestión, restos de PMN, enfisema Dx. <b><i>Severa neumonía intersticial supurativa difusa aguda.</i></b>
Hígado	Perdida de citoarquitectura trabecular, tumefacción turbia de los hepatocitos, restos de PMN, trombosis, severa congestión, leve hiperplasia de conductos biliares. Dx. <b><i>Moderada hepatitis supurativa con leve hiperplasia de conductos biliares.</i></b>
Intestino	Las vellosidades se observan chatas, descamación del epitelio de revestimiento de las vellosidades, severa congestión, edema (en muscular-mucosae) Dx. <b><i>Severa enteritis no supurativa difusa aguda.</i></b>
Bazo	No se observa alteración aparente
Riñón	Corteza: Hiperplasia de tubular, tumefacción tubular, pérdida del lumen tubular, degeneración turbia de las células de los tubulos, necrosis tubular, glomérulos tumefactos y congestionados. Médula: tumefacción tubular, pérdida del lumen tubular, degeneración turbia de las células de los tubulos, congestión. Dx. <b><i>Moderada nefrosis tubular con necrosis multifocal.</i></b>
Ganglio Linfático	Hiperplasia folicular y edema Dx. <b><i>Leve hiperplasia folicular ganglionar linfoide.</i></b>
Músculo	No se observa alteración aparente

**P-25:**

Cerebro	Edema perivascular, microtrombos Degeneración neuronal, edema perineuronal, satelitosis, neuronofagia. Dx. <b>Severa encéfalomalacia y edema.</b>
Pulmón	Engrosamiento del septo alveolar, microtrombosis, congestión, restos de PMN, enfisema Dx. <b>Severa neumonía intersticial supurativa difusa aguda.</b>
Hígado	Perdida de citoarquitectura trabecular, tumefacción turbia de los hepatocitos, restos de PMN, trombosis, severa congestión, leve hiperplasia de conductos biliares. Dx. <b>Moderada hepatitis supurativa con leve hiperplasia de conductos biliares.</b>
Intestino	Las vellosidades se observan chatas, descamación del epitelio de revestimiento de las vellosidades, severa congestión, edema (en muscular-mucosae) Dx. <b>Severa enteritis no supurativa difusa aguda.</b>
Bazo	Leve depleción linfoide, incremento de la pulpa roja, moderada hemorragia con presencia de hemosiderina. Dx. <b>Leve esplenitis hemorrágica con leve depleción linfoide.</b>
Riñón	Corteza: Hiperplasia de tubular, tumefacción tubular, pérdida del lumen tubular, degeneración turbia de las células de los tubulos, glomérulos tumefactos y congestionados. Médula: tumefacción tubular, pérdida del lumen tubular, degeneración turbia de las células de los tubulos, congestión. Dx. <b>Leve nefrosis tubular difusa aguda.</b>
Ganglio Linfático	Hiperplasia folicular y edema Dx. <b>Leve hiperplasia folicular ganglionar linfoide.</b>
Músculo	No se observa alteración aparente