

**UNIVERSIDAD NACIONAL MAYOR DE SAN MARCOS**

**FACULTAD DE MEDICINA**

**E.A.P. DE TECNOLOGÍA MÉDICA**

**Influencia del acortamiento del pectoral menor en el  
síndrome de hombro doloroso Lima – 2016 Hospital  
Nacional Dos de Mayo**

**TESIS**

Para optar el Título Profesional de Licenciada en Tecnología  
Médica en el área de Terapia Física y Rehabilitación

**AUTOR**

Angélica Wendy Caballero Calampa

**ASESORES**

Olga Jenny Cornejo Jurado

Cirilo Carrasco Hurtado

Lima - Perú

2017

## **AGRADECIMIENTO:**

A mis asesores:

Quisiera agradecer a la Lic. Olga Jenny Cornejo Jurado por su apoyo y sus aportes para el desarrollo de este trabajo de investigación. Al Lic. Cirilo Carrasco Hurtado por sus consejos e incentivo en la elaboración de este trabajo que ayudó a enriquecer y ampliar el conocimiento en nuestra carrera

Al Hospital Nacional Dos de Mayo:

Por permitirme ejecutar la tesis

Al personal del Hospital Nacional Dos de Mayo:

Agradezco a la Lic. Liliana Bocanegra por orientarme en el procedimiento en cómo realizar este trabajo, a la Dra. Karina Artica y a la Lic. Mariela Romero por permitirme convocar a sus pacientes para este trabajo.

A los pacientes:

Por aceptar formar parte de esta investigación

**DEDICATORIA:**

Dedico este trabajo a mis padres, por su confianza, su incondicional apoyo y su amor a lo largo de los años, por haberme enseñado a no desistir y siempre avanzar. A mis hermanos por las alegrías y la unión que aún tenemos. A Bryan Tito por apoyar con el conocimiento para que este proyecto salga adelante. Por último dedico este trabajo a mi querida Universidad Nacional Mayor de San Marcos por haberme brindado por medio de mis grandes profesores el conocimiento y la dedicación por la carrera, sin ello no se hubiese concluido este trabajo.

## INDICE

<b>I. RESUMEN:</b> .....	5
<b>II. INTRODUCCIÓN:</b> .....	7
<b>III. MARCO TEÓRICO</b> .....	9
<b>3.1. ANTECEDENTES:</b> .....	9
<b>3.2. MARCO TEÓRICO:</b> .....	13
<b>3.3. Definición de términos</b> .....	25
<b>IV. HIPÓTESIS Y OBJETIVOS:</b> .....	27
4.1. Hipótesis: .....	27
4.2. Objetivos: .....	27
4.2.1. Objetivo Generales: .....	27
4.2.2. Objetivos Específicos: .....	27
<b>V. METODOLOGÍA:</b> .....	28
5.1. Tipo de Investigación: .....	28
5.2. Recolección de la muestra: .....	28
5.3. Muestra: .....	29
5.4. Variables: .....	29
5.5. Técnica e Instrumento .....	31
5.6. Plan de Recolección .....	34
5.7. Análisis estadístico de datos .....	35
5.8. Consideraciones éticas .....	35
<b>VI. RESULTADOS</b> .....	36
<b>VII. DISCUSIÓN</b> .....	43
<b>VIII. CONCLUSIONES Y RECOMENDACIONES</b> .....	45
8.1. Conclusiones: .....	45
8.2. Recomendaciones: .....	46
<b>IX. BIBLIOGRAFÍA</b> .....	47
<b>X. ANEXO</b> .....	50

## I. RESUMEN:

**Objetivos:** Este estudio tiene como objetivo determinar la Influencia del Acortamiento del Pectoral Menor en pacientes con Síndrome de Hombro Doloroso del Hospital Nacional Dos de Mayo en el año 2016. **Materiales y Método:** este estudio es Observacional de tipo Transversal, descriptivo, prospectivo, correlacional; se estudió durante los meses de octubre a diciembre del 2016 a 35 pacientes diagnosticados con Síndrome de Hombro Doloroso del Hospital Nacional Dos de Mayo. Se utilizó como instrumento de medición de la longitud del pectoral menor un centímetro antropométrico, la medida fue tomada desde el ángulo medial inferior de la apófisis coracoides y la unión esternocostal de la cara inferior de la cuarta costilla y se utilizó un tallímetro para medir la estatura del paciente. **Principal medida de resultado:** para determinar el acortamiento se usó el Índice del Pectoral Menor, este se toma entre la división de la medida del pectoral con la talla de los pacientes multiplicada por 100, las personas con PMI inferior a 7.44 podría considerarse que tiene un acortamiento de pectoral menor. **Resultados:** Se determinó la influencia del acortamiento de pectoral menor en los pacientes con diagnóstico de hombro doloroso en un 88.6%, ya que la mayoría de este grupo presentó acortamiento muscular. El diagnóstico etiológico más frecuente en hombro doloroso fue tendinitis de manguito de rotadores, este se encontró en un 41,94% de la población que presentaba acortamiento del pectoral menor. El grupo etario más afectado fue de 49 a 60 años. También se determinó que las mujeres tienen 15,60 veces el riesgo de presentar acortamiento del pectoral menor (IC 95%: 1.336 – 182.090). **Conclusiones:** El acortamiento del musculo pectoral menor influye en la sintomatología del hombro doloroso.

**Palabras clave:** acortamiento de pectoral menor, hombro doloroso, índice de pectoral menor

## ABSTRACT

**Objetives:** we aimed to determine influence of Pectoralis Minor's shortening in patients with shoulder pain' syndrome at Dos de Mayo National Hospital, 2016.

**Materials and Methods:** observational study, cross – sectional, prospective, correlational. We evaluated 35 patients with shoulder pain' syndrome at Dos de Mayo National Hospital, 2016. To measure the Pectoralis Minor we use dan antropométric centimeter. The antropométric points were coracoid process' lower angle and fourth rib's lower edge. To measire the height, we used a wall stengthometer. **Main outcome**

**measure:** To measure Pectoralis minor's shortening we used Pectoralis Minor Index (PMI). This is calculated as the division between Pectoralis minor's length and patient height multiplied by 100. Patients' score with 7.44 or less have Pectoralis minor' shortening. **Results:** we determinate influence of Pectoralis Minor' shortening in patients with shoulder pain' síndrome by 88.6% because most of patients had muscle shortening. The most frecuent diagnosis was rotator cuff tendinitis, this was 41.94% of patients with muscle shortening. The most affected age group was from 49 to 60 years. Women have more risk than men OR: 15.60 (IC95%: 1.336 – 182.090)

**Conclutions:** Pectoralis minor' shortening influences in sintomatology of shoulder pain.

**Word keys:** Pectoralis minor' shortening, shoulder pain, Pectoralis Minor Index

## II. INTRODUCCIÓN:

El síndrome doloroso de hombro es una de las afecciones más comunes del miembro superior, según estudios una de cada tres personas ha experimentado dolor de hombro al menos una vez en su vida (1); frecuencia que aumenta conforme va avanzando la edad, la cual tiene una gran importancia por el actual crecimiento de la población adulta mayor. También está comprometida las personas que realizan actividades con las manos por encima de la cabeza o acciones altamente repetitivas, siendo esta afección un problema social y económico que limita las actividades diarias, perjudicando principalmente a nivel laboral dada la incapacidad de lograr a cabalidad sus funciones en el trabajo(2).

Una de las causas de este síndrome es la disminución de la elasticidad tisular, fuerza y aumento de dolor, si estos tres componente prosiguen se tendrá como resultado a un acortamiento muscular y por consecuente, una disfunción muscular. Esta alteración del funcionamiento muscular genera un comportamiento cinético alterado de escápula, el cual lleva a una inadecuada congruencia articular glenohumeral que se manifiesta con la limitación de los movimientos de hombro y dolor.

Son muchos los músculos que participan en la cinemática escápular y la conjugación del movimiento del cinturón escápular, dentro de los cuales se encuentra el músculo pectoral menor; que muy pocas veces es tomado en cuenta en los protocolos de evaluación y por lo tanto en los tratamientos fisioterapéuticos. La consecuencia de este músculo acortado es que desplaza a la escápula, reduciendo el espacio subacromial sin mencionar la alteración postural, que llevara a largo plazo a generar dolor a nivel del hombro y limitación en los movimientos.

Este estudio se enfocó en determinar la influencia del acortamiento del músculo pectoral menor en pacientes que presenten Síndrome Doloroso de Hombro, por lo cual es un estudio cuantitativo, observacional, transversal, descriptivo aplicativo, prospectivo. Con el fin de encontrar un factor a tomar en cuenta en las futuras evaluaciones y tratamientos, sin mencionar que obtener una herramienta más objetiva en nuestras evaluaciones.



### III. MARCO TEÓRICO

#### 3.1. ANTECEDENTES:

- Jun Umehara, Masatoshi Nakamura, Kosuke Fujita, 2017, “Shoulder horizontal abduction stretching effectively increases shear elastic modulus of pectoralis minor muscle”. Verificaron la efectividad de las maniobras de estiramientos para el musculo pectoral menor en vivo utilizando elastografía ultrasónica de ondas de corte, para ellos reclutaron a 18 hombres sanos, el estiramiento del pectoral menor se hizo en tres maniobras. Concluyendo que la abducción horizontal del hombro más una flexión de 90° y la abducción horizontal más una flexión de 150° fueron las maniobras de estiramiento más efectivas para el musculo pectoral menor en vivo.
- Nitaya Viriyatharakij, Chatchada Chinkulprasert, Jetjaree Patumrat, 2017, “Change of pectoralis minor length, and acromial distance, during scapular retraction at 60° shoulder elevation”. Evaluaron los efectos sobre la longitud del pectoral menor y la distancia acromial después de la retracción escapular activa, se tomó la participación de sesenta participantes diestros (11 varones y 49 mujeres), formaron al azar un grupo de intervención y un grupo control, al grupo intervención se le realizó estiramientos del musculo pectoral menor por retracción escapular activa, mientras al grupo control le pidieron que realicen estiramiento del brazo en posición vertical. El resultado muestra que las longitudes medias de pectoral menor en el grupo de intervención fueron significativamente mayores en comparación con las del grupo control ( $p = 0,004$  y  $p = 0,014$  respectivamente).

Simultáneamente, la reducción de la distancia subacromial de este grupo de intervención fue sustancialmente mayor que la del grupo control ( $p < 0,001$  y  $p = 0,001$  respectivamente).

- Nuno Morais, Joana Cruz, 2015, “The pectoralis minor muscle and shoulder movement-related impairments and pain: Rationale assessment and management”. Los autores plantean en un meta análisis que el acortamiento adaptativo u opresión del músculo pectoral menor es uno de los posibles mecanismos biomecánicos asociados con la alineación escapular alterada en reposo y en movimiento escapular durante la elevación del brazo, la cual atribuyen como discinesia escapular en pacientes con quejas del hombro.
- Birgit Castelein, Barbara Cagnie, Thierry Parlevliet, Lieven Danneels, Ann Cools, 2015, “Optimal Normalization Tests for Muscle Activation of the Levator Scapulae, pectoralis Minor, and Rhomboid Major: An Electromyography Study Using maximum Voluntary isometric Contractions”. En este estudio fueron reclutados 21 personas sanas entre los 21 y 55 años, se realizaron ejercicios isométricos específicos para los músculos escapulotorácicos, haciendo un seguimiento con la combinación de electromiografía de superficie e intramuscular, como conclusión se dio que los cinco ejercicios establecidos en el estudio hacen reclutamiento entre el elevador de la escapular, pectoral menor y romboide mayor. Por tanto, se hace evidente la importancia en la mejora de los movimientos del hombro.

- Christian Weber, Marcel Enzler, Karl Wieser Jaap Swanenburg, 2015, “Validation of the pectoralis minor length test: A novel approach”. Se contó con la participación de 16 personas con inestabilidad de hombro. El procedimiento fue realizar una medición al musculo pectoral menor. Se concluyó que el hallazgo sugiere que el pectoral menor podría contribuir en la alteración de la cinemática escápular.e
- Ji-Hyun Lee, Heon-Seock Cynn, Tae-Lim Yoon, 2015, “Comparison of scapular posterior tilting exercise alone and scapular posterior tilting exercise after pectoralis minor stretching on scapular alignment and scapular upward rotators activity in subjects with short pectoralis minor” realizaron un estudio con 15 sujetos asintomáticos con acortamiento del pectoral menor, se le realizo a cada persona el índice del pectoral menor, es la división de la longitud en reposo del pectoral menor y la estatura de la persona multiplicada por 100, para confirmar el acortamiento de dicho musculo, el índice de inclinación anterior de escápula, la distancia del borde posterior del acromio a la camilla en posición supina, y el ángulo de rotación superior de la escápula, se midieron después del ejercicio de estiramiento de pectoral menor y ejercicios que llevan a la inclinación escápular posterior, el objetivo de este estudio fue comparar efecto de la inclinación escápular posterior y el estiramiento del pectoral menor, se llegó a la conclusión que después del ejercicio de la inclinación escápular posterior tiene un efecto significativamente menor que los estiramiento del pectoral menor en los resultado del PMI, índice de inclinación anterior de escápula y el ángulo de rotación superior de la escápula, pudiendo ser un

método eficaz en el alineamiento escápular y la actividad de los rotadores hacia arriba de la escápula.

- Cools AM, Struyf F, De Mey K, Maenhout A, Castelein B, Cagnie B, 2014, “Rehabilitation of scapular dyskinesis: from the office worker to the elite overhead athlete”. En su revisión hacen hincapié en la importancia de la restauración de la cinemática escápular normales a través del ejercicio y la terapia manual del pectoral menor. Concluyen que los enfoques de la rehabilitación escápular tanto para los pacientes con dolor de hombro, así como los pacientes con problemas de cuello son insuficientes.
- Jhon D. Borstad y and paula M, Ludewing, 2006, “Comparison of three stretches for the pectoralis minor muscle”. Fue un estudio en el cual participaron 50 individuos sanos, sin dolor y además sujetos con antecedentes traumáticos en el hombro entre los 20 y 40 años. Fueron reclutados por contacto personal e informados sobre la investigación, se realizaron tres tipos de estiramientos para el pectoral menor. Se concluye que los autoestiramientos del pectoral menor tuvo mayor efecto en regresar la elasticidad y mejorar la cinemática de la escápula por tanto reducir el dolor de hombro.
- Jhon D. Borstad y and paula M, Ludewing, 2005, “The Effect of Long versus Short Pectoralis Minor Resting Length on Scapular Kinematics in Healthy Individuals”, se contó con 50 voluntarios sin dolor de hombro, se dividieron en dos grupos, un grupo sin acortamiento del pectoral menor y otro con acortamiento del pectoral menor, con un sistema electromagnético

se capturara la orientación angular de la escápula, humero y tronco durante la elevación del brazo ( 30°, 60°, 90° y 120°) se concluyó que los sujetos con un pectoral menor acortados presentan cinemática similares a la cinemáticas de estudios antes expuesto a personas con dolencia de hombro, estos resultados apoyan la teoría del que el acortamiento del pectoral menor influye en la cinemática escápular y su mecanismo potencial en el pinzamiento de hombro.

### **3.2. MARCO TEÓRICO:**

#### **Anatomía funcional y biomecánica del complejo del Hombro:**

##### **Osteocinemática del hombro:**

Cuando se habla del miembro superior debemos hablar del complejo articular del hombro que consta de cinco articulaciones divididos en dos grupos: el primero comprendido por la articulación Glenohumeral y de la articulación Subdeltoidea; el segundo grupo está conformado por tres articulaciones, la primera es la articulación escapulotorácica, acromioclavicular y la esternoclavicular.(3)

En el primero grupo encontramos la articulación glenohumeral, que une al húmero con la escápula, es la más representativa del hombro. Esta articulación es esferoidea conformada por la cabeza del húmero que representa la tercera parte de una esfera de 30mm de radio, más extensa en sentido vertical que anteroposterior revestida por una capa de cartílago de 2 mm de espesor aproximadamente y de la cavidad glenoidea de la escápula, esta cavidad es menos extensa que la cabeza del húmero, al igual que el húmero este también

presenta revestimiento de cartílago pero la ligera concavidad de la cavidad glenoidea no llega a adaptarse a la curvatura esférica de la cabeza del húmero, para ello es necesario la intervención del rodete glenoideo, el cual está constituido por un anillo fibrocartilaginoso que suele ser más ancho inferior que en la parte superior, aumentando así la concavidad de la cavidad glenoidea.

La otra articulación de este grupo es la subdeltoidea llamada también “segunda articulación del hombro”, desde un punto de vista anatómico, esta no es una articulación propiamente dicha por ello toma del nombre de articulación falsa pero desde el punto de vista fisiológico si lo es, puesto que está compuesta por dos superficies que se deslizan entre sí. Esta articulación está mecánicamente unida a la articulación glenohumeral ya que cualquier movimiento que realice la articulación glenohumeral tiene efecto en la articulación subdeltoidea (articulación sinsarcósica)(3, 4)

En el segundo grupo, la primera es la articulación escapulotorácica (articulación sinsarcósica), así como la anterior esta también es una articulación falsa y la más importante del grupo por eso no implica que pueda actuar sola puesto que está unida mecánicamente con las dos otras articulaciones del grupo. Presenta dos espacios de deslizamiento, el espacio escapuloserrático, comprendido entre la escápula recubierta por el músculo subescápolo y el músculo serrato mayor, y el espacio tóraco o parietoserrático, comprendido entre la pared torácica y el músculo serrato anterior. (3, 4)

La segunda articulación de este grupo es la acromioclavicular, esta si es una articulación verdadera ubicada en la porción externa de la clavícula, es una articulación muy inestable debido a la ausencia de “encajadura”, mal protegida

por un aparato ligamentoso débil, y por tanto expuesta en exceso a las luxaciones. Por último, la articulación esternoclavicular, al igual que la anterior también es una articulación verdadera, localizada en la porción interna de la clavícula, es una articulación en forma de silla de montar que posee dos grados de libertad, pero mediante la combinación de los dos movimientos básicos, también puede efectuar movimientos sobre el eje longitudinal, o rotación conjunta por lo tanto en la clavícula también existen movimiento pasivos de rotación longitudinal. (3)

En cada grupo las articulaciones esta mecánicamente unidas, eso quiere decir que trabajan simultáneamente, en la práctica los dos grupos interactúan simultáneamente en proporciones variables de un grupo a otro.

Ya que la articulación del hombro es una articulación esferoide posee tres grados de libertad, lo que permite que el miembro superior pueda movilizarse en los tres planos del espacio a disposición de tres ejes (3).

El eje transversal incluye el plano frontal que permite el movimiento de flexoextensión realizados en el plano sagital; la extensión es un movimiento de poca amplitud,  $45^{\circ}$  a  $50^{\circ}$ , está representada en una visión posteroexterna y llevada en dos niveles sinérgicos: Extensión de la articulación glenohumeral y adducción de la articulación escapulotorácica,

La flexión es un movimiento de gran amplitud,  $180^{\circ}$ , llevada a cabo en tres fases: flexión de  $0^{\circ}$  a  $50-60^{\circ}$  realizado únicamente por la articulación glenohumeral, flexión de  $60^{\circ}$ -  $120^{\circ}$  que incluye la participación de la articulación escapulotorácica y la flexión de  $120^{\circ}$ -  $180^{\circ}$  que utiliza la intervención del raquis.(3)

El eje anteroposterior incluye el plano sagital permitiendo el movimiento de abducción y aducción en el plano frontal; la aducción se lleva a cabo de la posición anatómica, pero es mecánicamente imposible por la presencia del tronco por lo cual se asocia con una extensión que llega a realizar una aducción leve y a una flexión que llega a realizar una aducción entre los 30 y 45°. (3,4)

La abducción es un movimiento que aleja el miembro superior del tronco (hasta los 90°), su amplitud alcanza hasta los 180° coincidiendo con la posición final de la flexión, la abducción es llevada por tres estadios que igual a la flexión cumple: abducción de 0° a 50-60° realizado únicamente por la articulación glenohumeral, abducción de 60°- 120° que incluye la participación de la articulación escapulotorácica y la abducción de 120°- 180° que utiliza además de la articulación glenohumeral y escapulotorácica la inclinación del lado opuesto del raquis. (3,4)

El eje vertical que incluye el plano horizontal, se realiza los movimientos de flexoextensión con abducción a 90° este movimiento es también llamado abducción horizontal llega a su totalidad a una amplitud de 180°; la abducción horizontal asociado con la flexión más la aducción llega a 140° de amplitud, la extensión horizontal se asocia a la extensión más a la aducción, este movimiento tiene menor amplitud llegando a 30- 40°. (3)

El eje longitudinal humero se realiza el movimiento de la rotación externa y la rotación interna del brazo y del miembro superior en dos distintas formas: la rotación voluntaria o adjunta que consiste en el movimiento que puede realizar las articulaciones que poseen los tres ejes y tres grado de libertad y la rotación conjunta consiste en el movimiento que puede realizar las articulaciones que



poseen dos ejes y dos grados de libertad, la rotación voluntaria se mide en posición anatómica: esta se compone en la rotación interna que tiene una amplitud de 100- 110°( para alcanzarla se requiere necesariamente que el antebrazo pase por detrás del tronco) El eje longitudinal húmero se realiza el movimiento de la rotación externa y la rotación interna del brazo y del miembro superior en dos distintas formas: la rotación voluntaria o adjunta que consiste en el movimiento que puede realizar las articulaciones que poseen los tres ejes y tres grado de libertad, la rotación voluntaria se mide en posición anatómica: esta se compone en la rotación interna que tiene una amplitud de 100- 110°( para alcanzarla se requiere necesariamente que el antebrazo pase por detrás del tronco) y la rotación externa con una amplitud de 80°. (3, 4)

#### **Osteocinematica de la escápula:**

La función de la escápula como un medio de comunicación entre el hombro y la columna vertebral, juega un papel importante de estabilización y movilidad tanto en el complejo del hombro y el cuello. Por ello el análisis de movimiento es importante, cuando hay una elevación del brazo el movimiento de la escápula es de rotación superior y desplazamiento anterior.(1, 5).

Se pueden distinguir tres tipos de movimientos de la escápula, y por tanto de la cintura escapular; movimientos laterales, movimientos verticales y movimientos de rotación; estos tres movimientos están siempre asociados entre sí en diversos grados.(3,4)

En un corte horizontal puede apreciarse que la escápula realiza movimientos laterales, esto hace que la clavícula rote entorno a la articulación esternoclavicular, gracias a la movilidad de la articulación acromioclavicular.

Cuando se lleva el hombro hacia atrás (retropulsión), la dirección de la clavícula es más oblicua hacia atrás y ángulo omoclavicular aumenta hasta alcanzar los  $70^\circ$ . Cuando se lleva el hombro hacia delante (antepulsión), la clavícula es más frontal y el plano de la escápula se aproxima a la dirección sagital, el ángulo omoclavicular tiende a disminuir por debajo de los  $60^\circ$ , la glenoide tiende a orientarse hacia delante. (6)

En una visión posterior se puede constatar que la antepulsión de hombro aleja el borde espinal de la escápula entre 10 y 12 cm respecto de la línea de la apófisis espinosa, en esta misma visión se aprecia los desplazamiento verticales de entre 10 y 12 cm, que se acompaña con una basculación así como un descenso o elevación del borde externo de la clavícula. También muestra los importantes movimientos de báscula de la escápula, esta rotación se efectúa en torno a un eje perpendicular al plano de la escápula, pasando por un centro localizado próximo al ángulo súperoexterno.

Durante la rotación hacia abajo, el ángulo inferior se desplaza hacia dentro y la glenoide tiende a mirar hacia abajo, mientras que durante la rotación hacia arriba, el ángulo inferior se desplaza hacia afuera y la glenoide se orienta hacia arriba. (3)

**Anatomía funcional del Hombro:**

<b>ACCIÓN</b>	<b>MUSCULOS</b>	
<b>EXTENSION</b>	Fibras post. del Deltoides Cabeza larga del tríceps braquial Dorsal ancho Redondo mayor Subescápular y redondo menor (Accesorios)	
<b>FLEXION</b>	<90°	Fascículo acromiales y claviculares del deltoides Porción esternal y clavicular del pectoral mayor Coracobraquial
	>90°	Fibras inferiores del trapecio Serrato anterior
	120-180	Lumbares
<b>ADDUCIÓN</b>	Pectoral mayor Dorsal ancho Redondo menor Romboides	
<b>ABDUCCION</b>	Deltoides Supraespinoso Fibras superiores e inferiores del trapecio Serrato anterior Músculos espinales del lado contrario	
<b>ROTACION INT.</b>	Dorsal ancho Redondo mayor Subescapular Pectoral mayor	
<b>ROTACION EXT</b>	Infraespinoso Redondo menor	

**Dolor de Hombro:**

Las afecciones de hombro son muy comunes, según estudios una de cada tres personas ha experimentado dolor de hombro en algún momento de su vida (1), que aumenta conforme va avanzando la edad de la persona lo cual tiene gran importancia por el actual crecimiento de población adulta mayor, también está comprometida las personas que realizan actividades con las manos por encima de la cabeza o acciones altamente repetitivas, siendo esta afección un problema social y económico que limita las actividades diaria, perjudicando

principalmente a nivel laboral dada la incapacidad de lograr a cabalidad sus funciones en el trabajo (2).

Algunos autores plantean que los hombres tiene mayor incidencia de lesiones del hombro desde el punto de vista laboral, por estar sometidos a mayores cargas y trabajo que demanda mayor esfuerzo físico que las mujeres, siendo las lesiones de parte blanda en el sexo masculino.(7)

Las alteraciones músculoesqueléticas son las razones más frecuentes por la cual se va a consultorio médico, y entre ellos el dolor de hombro es el más diagnosticado después del dolor de rodilla. Gran cantidad de dolores de hombro llegan a los servicios de rehabilitación diagnosticados como bursitis, tendinitis, tendinosis, pinzamiento subacromial, parte del problema a una alteración de espacio en la región subacromial. (8)

- ***El síndrome de pinzamiento subacromial (impactación subacromial)*** es una alteración común del hombro e implica un estrechamiento del espacio, el espacio subacromial en sujetos sanos en varios ángulos de elevación del brazo y planos de elevación es de 0 a 11,1mm, a 90° de elevación, el espacio subacromial se reduce a 4,1mm; es por aquí donde pasan los tendones del manguito de los rotadores y se encuentra la bursa, llevando a una inflamación, degeneración de la bursa y tendones del espacio subacromial hasta terminar en rupturas totales y parciales de los tendones; como origen de ellos se tiene el sobre uso de estructuras periarticulares, las alteraciones estructurales, el desbalance muscular y desequilibrio kinésico entre otros, llevando a una reducción del espacio subacromial hasta más de 1,4mm.(9)

- ***La tendinitis del manguito de los rotadores*** es otra alteración del hombro, algunos autores piensan que se debe al rozamiento del manguito rotador contra el margen anterolateral del acromion y el ligamento córacohumeral. Esto puede ser una de las causas como alteración congénita o adquirida de la propia anatomía córacoacromial de la persona, otra corresponde a la inestabilidad glenohumeral esto se debe a movimientos extremos del brazo. Otro factor es la degeneración del tendón, esto se debe a alteraciones a la hipovascularización, produciendo a lo largo micro traumatismo llegando a la rotura del tendón por el sobre uso. (8)
- ***La tendinitis calcificante*** es otra de las alteraciones del hombro que llega a un síndrome doloroso de hombro, también llamada tendinitis calcificante del manguito rotador es un proceso doloroso que se asocia con el depósito de sales cálcicas sobre todo la hidroxapatita, esto se debe a la degeneración del tendón que conduce a su calcificación, esto ocurre en mayor frecuencia a la personas mayores y 76,7% de los pacientes son mujeres. (10)
- ***La capsulitis adhesiva:*** También conocido como hombro congelado es un término general que incluye todas las causas de pérdida de los movimientos del hombro. Existe una limitación de los movimientos debido a una contractura de las partes blandas por el resultado de un

bloqueo mecánico. Esta contractura de las partes blandas puede ocurrir en combinación de otras condiciones (11).

### **Pectoral Menor:**

El pectoral menor es un musculo delgado, aplanado y triangular, se inserta mediante tres lengüetas distintas en el borde superior y la cara lateral de la costilla tercera, cuarta y quinta, cerca de los cartílagos costales, cada digitación se inserta siguiendo un sentido oblicuo de anterior a posterior y de superior a inferior, esta digitaciones se reúnen en una lámina muscular cuya fibras convergen superior, lateral y ligeramente posterior, terminando en un tendón aplanado en la parte anterior del borde medial de la apófisis coracoides (la inserción suele realizarse en la cara anterior de la apófisis coracoides), situado inferior al musculo subclavio del cual se encuentra separado por el espacio clavipectoral.

El pectoral menor está cubierto por la extensión de la fascia clavipectoral que inicia envolviendo al musculo subclavio y reforzada por el ligamento córacoclavicular medial (conoideo), de la parte inferior de esta fascia desciende hasta la parte superior del pectoral, donde se desdobra en dos para revestir al pectoral menor hasta adosarse en forma incompleta quedado separadas por un intersticio celular, de allí desciende hasta la fascia axilar o ligamento suspensorio axilar.

También podemos encontrar que por debajo del pectoral menor discurren la Arteria Subclavia, la Vena subclavia y el Plexo Braquial. (4, 12) La acción del pectoral menor cuando toma como punto fijo en las costillas, permite descender

el muñón del hombro, cuando toma punto fijo en la escápula, eleva las costillas y se convierte en inspirador. (4)

### **Alteración biomecánica de la escápula ocasionada por el Pectoral Menor:**

La alteración del Pectoral Menor producirá un cambio postural a nivel del hombro llevándolo hacia delante, provocando una disminución de longitud adaptativa del pectoral menor (13), lo que puede producir limitaciones en el movimiento y/o dolor. El uso repetitivo del brazo que presente acortamiento del pectoral menor contribuye a adaptaciones y acortamientos de los músculos periescápulares, asociando a cambios en la posición de reposo de la escápula como también en la cinemática escapular durante la elevación del brazo. (8) La escápula alterada en posición de reposo se encuentra en una rotación interna con un desplazamiento hacia delante (14); cuando se eleve el brazo hará que el hombro vaya a una antepulsión, esto implica que el acromio descienda y el humero se aproxime, reduciendo así el espacio subacromial.

Estudios con sujeto con pinzamiento subacromial han demostrado aumento en la rotación interna de la escápula, acercándose el acromio y la tuberosidad mayor del humero conllevando a un estrechamiento del espacio subacromial.(15)

Los investigadores han especulado que el pectoral menor, mediante el aumento de la tensión activa o pasiva, puede afectar a la cinemática escapular normales en individuos con inflamación del hombro. (5, 16)

Las actividades repetitivas como se mencionó anteriormente llevarán a una alteración de pectoral menor y consigo a la compresión del conjunto de arteria,

vena y plexo braquial, esta última ocasionara alteraciones neurogénicas a nivel de todo el miembro superior afectado. (12)

Se puede apreciar tres datos que nos indican el acortamiento funcional del pectoral menor y la fascia clavipectoral:

- La restricción del movimiento de las costillas superiores durante la inspiración, hasta el punto de que los hombros y las costillas se mueven en absoluta coordinación.
- El paciente tiene problemas para flexionar el brazo y elevar los hombros para alcanzar el estante superior de un armario.

La escápula presenta una inclinación anterior o los hombros están redondeados; esto hará que la escápula este en un ángulo en forma de tejado y es probable que el pectoral menor acortado este tirando de la apófisis coracoides hacia abajo, provocando la inclinación de la escápula.(17)

Vladimir Janda (1982) detallo que patrones de desequilibrio denominados Síndromes Cruzados Superiores e Inferiores, en lo que determinados músculos se acortan en respuesta al estrés (de diferente tipo), produciendo patrones posturales, fácilmente reconocibles; en el caso del Síndrome Cruzado Superior presenta desequilibrio en pectoral mayor, pectoral menor, trapecio superior, elevador de la escápula, esternocleidomastoideo se acortan en cambio el trapecio medio e inferior, serrato mayor y romboides se inhibirán.(18)

Para que la cintura escapular se integre al tronco es necesario partir de los rectos abdominales y del esternón que actúan como “correas” laterales, pero para que estas transmitan fuerza eficaces, es preciso que la apófisis coracoides este relativamente fijada hacia atrás.



La cintura escapular presenta verdaderas potencias, las apófisis coracoides de donde salen los pectorales menor que unen la 3ª, 4ª y 5ª costilla; en la cara profunda de estas costillas, se encuentra el triangular del esternón que asegura la continuación de las fuerzas hacia el esternón, estas cadenas musculares continúan hacia atrás: por la porción inferior del trapecio para controlar la elevación de la escápula, por el romboides para controlar el movimiento de aleteo, la resultante de la acción de estos dos músculos está inscrita a nivel de la escápula por el relieve espinal.

La acción no controlada del pectoral menor podrían subluxar las articulaciones condrocostales de las costillas donde se aloja dicho músculo, para que esto no suceda el triangular del esternón refuerza por la cara profunda. (19)

### 3.3. Definición de términos

- **Acortamiento Muscular:** Es la retracción muscular que se caracteriza por la disminución de la elasticidad de la musculatura en su totalidad, eso debido al uso excesivo, el mal uso o el desuso, esto produce un desequilibrio muscular, esta disminución de la elasticidad se dará gradualmente por la presencia de fibroblastos que se presentan tanto a nivel muscular y fascias formando posteriormente adherencias.
- **Síndrome Doloroso de Hombro:** El Síndrome de doloroso de hombro es un problema clínico frecuente en la enfermedad ósteomuscular, existen múltiples causas extrínsecas e intrínsecas que pueden producir un hombro doloroso. Como causas extrínsecas se encuentran, por un lado, aquellos procesos regionales que causan dolor por proximidad (patología del codo, de la columna cervical, del desfiladero torácico, etc.), y por otro lado, procesos viscerales que causan dolor de hombro por un mecanismo de dolor referido

(patología mediastínica, coronariopatías, procesos frénicos, etc.). Como causas intrínsecas están las patologías que asientan en el propio hombro, tanto articulares como periarticulares (artritis, bursitis, tendinopatías, capsulitis, artropatías degenerativas, etc.).

#### **IV. HIPÓTESIS Y OBJETIVOS:**

##### 4.1. Hipótesis:

- Hay Influencia del acortamiento del pectoral menor en el síndrome de hombro doloroso.
- No existe influencia del acortamiento del pectoral menor en el síndrome de hombro doloroso.

##### 4.2. Objetivos:

###### 4.2.1. Objetivo Generales:

Determinar la Influencia del acortamiento del pectoral menor en el Síndrome de Hombro Doloroso en los pacientes del Hospital Nacional Dos de Mayo.

###### 4.2.2. Objetivos Específicos:

- Determinar en qué patología relacionada al Síndrome de Hombro Doloroso se encuentra mayor influencia del acortamiento del acortamiento del Pectoral Menor en los paciente del Hospital Nacional Dos de Mayo.
- Determinar la frecuencia de pacientes que presentan acortamiento de Pectoral Menor según la edad en el Hospital Nacional Dos de Mayo.
- Determinar la frecuencia de pacientes que presentan acotamiento de Pectoral Menor según el sexo en el Hospital Nacional Dos de Mayo.

## V. METODOLOGÍA:

### 5.1. Tipo de Investigación:

Estudio cuantitativo observacional de tipo transversal, descriptivo aplicativo, prospectivo.

### 5.2. Recolección de la muestra:

Se reclutó pacientes del Hospital Nacional Dos de Mayo desde el mes de Septiembre hasta el mes de Diciembre del 2016, con los siguientes criterios de inclusión y de exclusión.

- Criterios de Inclusión:
  - Todo paciente que presente Síndrome Doloroso de Hombro.
  - Todo paciente mayor de 18 hasta los 60 años.
  - Todo paciente con antecedente reumático directo.
  - Todo paciente con antecedentes traumatológico indirecto.
  
- Criterio de Exclusión:
  - Todo paciente con antecedente neurovasculares.
  - Paciente con patología de columna cervical.
  - Todo paciente que haya cursado proceso de mastectomía.
  - Pacientes con lesiones deportivas.
  - Paciente con secuelas traumáticas o luxación de hombro.

El procedimiento de reclutamiento fue:

- Se identificó al paciente que presente Síndrome Doloroso de Hombro en la cartilla que identifica al paciente del hospital.

- Se procedió en la obtención de la talla del paciente con un tallímetro.
- Se realizó la medición del Pectoral menor por medio de una cinta métrica (Lufkin), para esto el paciente debe estar en bipedestación, en una postura relajada.

#### 5.3.Muestra:

El estudio está conformado por 35 paciente diagnosticado de Síndrome Doloroso de Hombro entre los meses de septiembre a diciembre del 2016 del Hospital Nacional Dos de mayo.

#### 5.4.Variables:

- Acortamiento del Pectoral Menor.
- Síndrome Doloroso de Hombro.
- Edad
- Sexo

**Operacionalización de Variables:**

<b>Variable</b>	<b>Tipo</b>	<b>Dimensión</b>	<b>Indicador</b>	<b>Instrumento</b>	<b>Valor final</b>
Acortamiento del pectoral menor	Categórica	Prueba antropométrica	$\frac{\text{Pectoral Menor}}{\text{Talla (cm)}} \times 100$	PMI Pectoralis minor index (Índice del pectoral menor)	- Presenta - No Presenta
Síndrome doloroso de hombro	Categórica	Síndrome Doloroso de Hombro	Presencia de Síndrome Doloroso de Hombro	Diagnóstico Médico	- Presenta
Edad	Numérica	Paciente	< de 18 años > 60 años	Hoja de recolección de datos	Edad
Sexo	Categórica	Paciente	Masculino/ Femenino	Hoja de recolección de datos	Masculino/ Femenino

### 5.5. Técnica e Instrumento

Las técnicas que se utilizó incluyen pruebas clínicas para determinar el acortamiento del Pectoral Menor.

- Para determinar el acortamiento del Pectoral Menor; Índice del Pectoral Menor.

Las alteraciones a nivel postural como encontrar el hombro hacia delante es una de las alteraciones más frecuentes, se puede identificar con simples pruebas de la posición del hombro desde un plano coronal en el cual se puede observar que el hombro no coincide con la alineación del hombro con el trocánter o con el lóbulo de la oreja, implicando al acortamiento del pectoral menor con un desplazamiento del hombro hacia delante.

Actuales estudios realizados en sujetos sanos con acortamiento han demostrado limitaciones en la elevación de brazo, esto debido a la reducción del espacio subacromial, contribuyendo al dolor del hombro.

Con estas alteraciones se le dio importancia al pectoral menor, para encontrar una relación con las alteraciones en el movimiento del brazo y de la escápula, Borstad y Ludewig describen métodos de validación de un instrumento para la medición del pectoral menor. Para ello se tomará dos puntos de referencia del pectoral menor para determinar la longitud del musculo en estado de reposo, estos puntos de referencia son el ángulo medial inferior de la apófisis coracoides y la unión esternocostal de la cara inferior de la cuarta costilla.

Se tomó la medición con una cinta métrica de los puntos de referencia ya mencionados, con la ayuda de la palpación de estos puntos, con la medida de longitud del pectoral menor se planteó el índice del pectoral menor, que consta en la división de la longitud en centímetros del pectoral menor en reposo y la altura de la persona en centímetros y multiplicado por 100.

- Para la obtención de todos los datos se necesitó:
  - Para la medición del pectoral menor : Cinta métrica Lufkin
  - Para obtener la talla del paciente: uso de tallímetro.
  - Para determinar el síndrome doloroso de hombro: revisión de la cartilla de atención del paciente.
  - El instrumento para la recolección de datos es una Hoja de Recolección de datos ejecutada por el tesista ANEXO 2, con la participación de los pacientes que acepten en forma voluntaria formar parte del estudio.

El Instrumento que se utilizó fue el Índice del Pectoral menor que consta como se mencionó anteriormente en la división de la longitud del pectoral menor en centímetros y la altura de la persona en centímetro a este resultado se le multiplicara por 100, obteniendo el índice del pectoral menor que nos indica que si el resultado es menor a 7.44 estamos hablando de un acortamiento del pectoral menor.



Para la validación de este instrumento se utilizó cadáveres, en los cuales se manejó un sistema de captura del movimiento electromagnético Polhemus FASTRAK, para determinar los dos puntos de referencia del pectoral menor entre sí. El análisis clínico se utilizó un sistema de captura del movimiento electromagnético de Ascension Technologies Flock of Birds, con sensores MiniBIRD para medir la longitud de reposo del músculo pectoral menor en individuos sanos.

Ambos sistemas incluyen un transmisor de fuente magnética de alta frecuencia, 3 receptores con sistemas de eje ortogonales empotrados y un cuarto receptor situado en un lápiz para digitalizar marcas anatómicas. Una salida de señal eléctrica de posición tridimensional. Se convocó a 26 sujetos para la medición de la longitud del pectoral menor (11 hombre y 15 mujeres) sin antecedentes de patología de hombro, se le colocó los receptores en esternón y los sistemas de ejes se colocaron en las referencias del pectoral menor. A los sujetos se le pidió mantener una postura normal y relajada durante la recopilación de datos. Siguiendo esta secuencia se usó la cinta métrica para la medición de la longitud del pectoral menor; antes de la recolección de datos, el estudio fue aprobado por The Ohio State University, Juntas Institucionales de Revisión para la Investigación de Temas Humanos, todas las medidas fueron con un consentimiento informado para participar en el estudio y los derechos de los seres humanos fueron protegidos. (20)

Los datos se analizaron con 4 métodos diferentes: correlación intraclase Coeficiente (ICC), error RMS, regresión lineal y prueba T pareada fijado en  $P < 0.5$ , como resultado de las estadísticas descriptiva

de las longitudes de los pectorales menores, la prueba T pareada que comparo las mediciones de los 11 cadáveres no mostró diferencia estadística ( $t=0,79$ ;  $P=0,45$ ). El error RMS se calculó en 0,66 cm, mientras que el análisis de regresión lineal dio como resultado una pendiente de 1,02 y un valor de  $r_{\{2\}}$  de 0,85. Los resultados de ICC oscilan entre 0,82 y 0,87, lo que indica un muy buen acuerdo entre las mediciones hechas con la Flock of Birds y la medida de cinta métrica.

#### 5.6. Plan de Recolección

El estudio se llevó a cabo en los meses de Octubre a Diciembre del 2016. Durante los meses de ejecución de la tesis, se recopiló las hojas de recolección de datos de todos los pacientes que aceptaron a participar en el estudio. Se realizaron los siguientes procedimientos:

- Se identificó si el paciente presenta Síndrome de Hombro Doloroso en la cartilla del paciente.
- Se procedió en la obtener la talla del paciente en el tallímetro.
- Se realizó la medición del pectoral menor por medio de una cinta métrica (Lufkin), para la medición de la longitud del pectoral menor debe estar en bipedestación, en una postura relajada.

### 5.7. Análisis estadístico de datos

Se procedió al llenado de la hoja de recolección de datos. Posteriormente se introdujo los datos al programa estadístico IBM SPSS 22 para determinar tablas y gráficos de frecuencia, moda, media y porcentaje de la población estudiada. Así mismo, se elaboró tablas cruzadas para el análisis de diagnóstico vs acortamiento muscular. También se estimó el riesgo de presentar acortamiento muscular según el sexo.

### 5.8. Consideraciones éticas

Las consideraciones éticas están sustentadas por el consentimiento informado que se le brinda a la población objetivo, el cual garantiza una total confidencialidad de sus datos. La decisión de participar es voluntaria y para ello en el ANEXO N°2 se dan las especificaciones necesarias. Además el estudio no genera gasto alguno, los aspectos éticos se presentaron a la Escuela Académico Profesional de Tecnología Médica – facultad de medicina “San Fernando”.

## VI. RESULTADOS

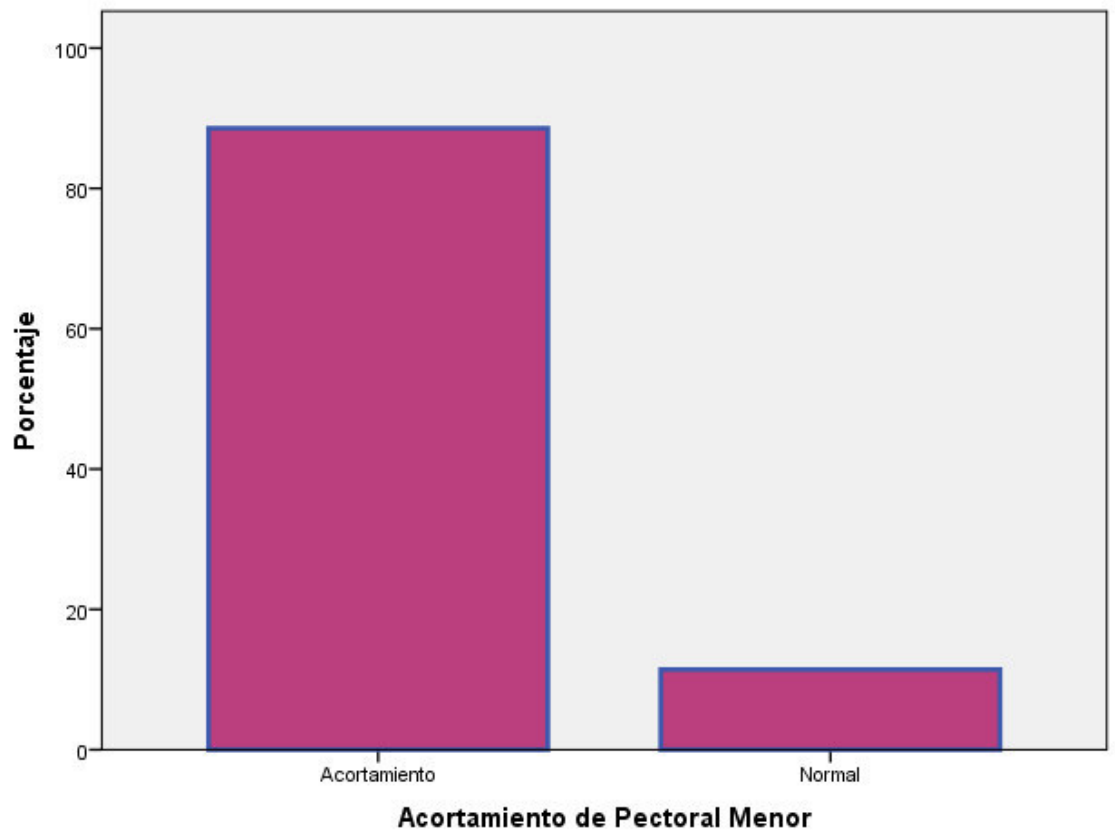
Se obtuvieron los resultados de la evaluación de 35 pacientes que presentan el diagnóstico de Síndrome Doloroso de hombro y asisten al servicio de terapia física durante el periodo de octubre a diciembre en el Hospital Nacional Dos de Mayo, obteniendo lo siguiente:

**TABLA N°1**

**FRECUENCIA DEL ACORTAMIENTO DEL PECTORAL MENOR EN PACIENTE QUE PRESENTAN SINDROME DE HOMBRO DOLOROSO**

		Frecuencia	Porcentaje	Porcentaje acumulado
Válido	Acortamiento	31	88.6	88.6
	Normal	4	11.4	100.0
	Total	35	100.0	

Según los resultados, el 88,6% de los pacientes presenta acortamiento del pectoral menor teniendo como diagnóstico Síndrome de Hombro Doloroso.

**GRAFICA N°1**

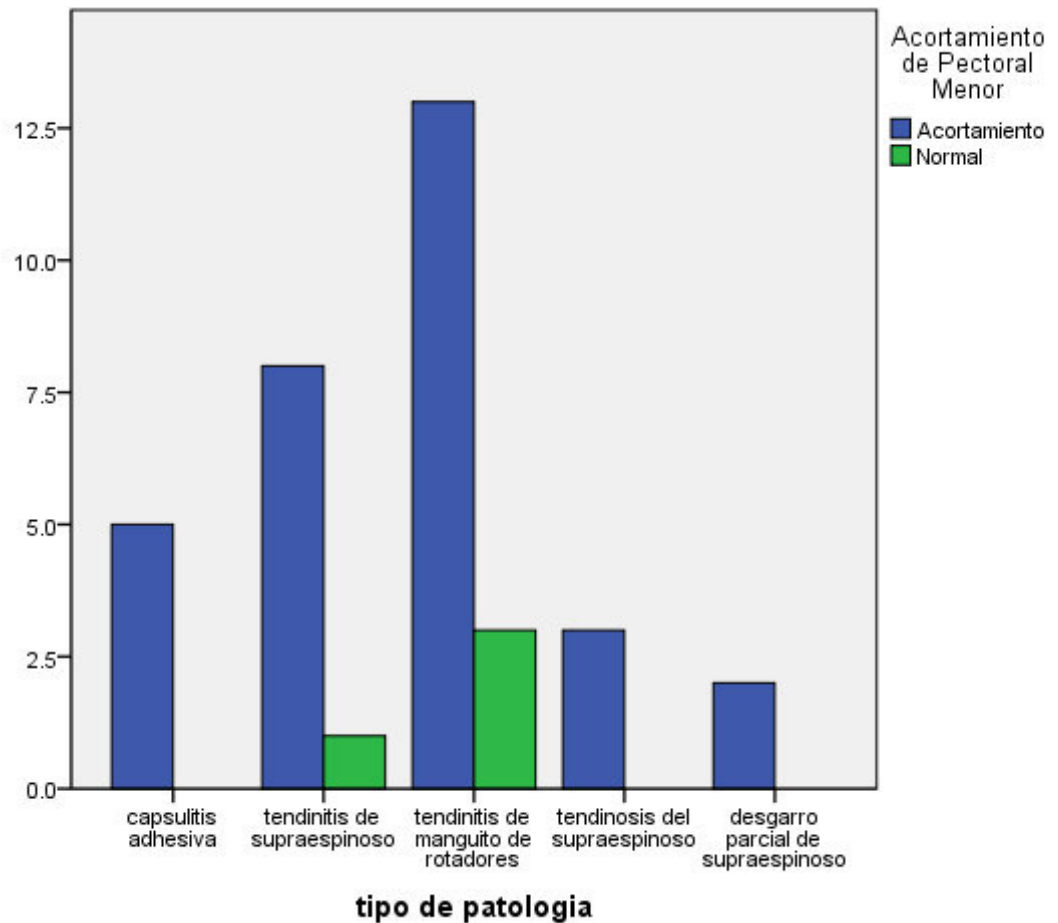
En el gráfico, se observa el mayor porcentaje de pacientes de Síndrome de Hombro Doloroso que presenta acortamiento de pectoral menor.

TABLA N°2

## DISTRIBUCION DE FRECUENCIA POR DIAGNOSTICO

tipo de patología	de capsulitis adhesiva	Acortamiento de Pectoral Menor		Total
		Acortamiento	Normal	
		5	0	5
	tendinitis de supraespinoso	8	1	9
	tendinitis de manguito de rotadores	13	3	16
	tendinosis del supraespinoso	3	0	3
	desgarro parcial de supraespinoso	2	0	2
Total		31	4	35

Según el resultado, hay mayor proporción de acortamiento en la patología de tendinitis del manguito de los rotados.

**GRAFICO N°2**

Se observa, las proporciones de acortamiento/ normalidad según patología. Nótese la diferencia proporcional de tendinitis del manguito de rotadores

TABLA N°3

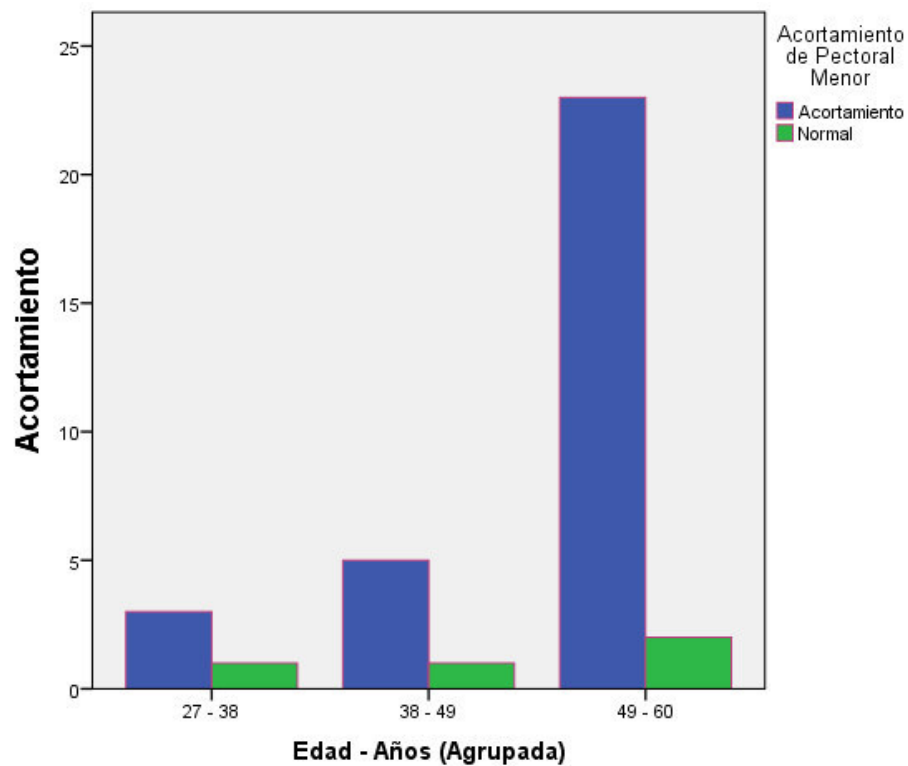
**FRECUENCIA DE ACORTAMIENTO PECTORAL MENOR SEGÚN LA  
EDAD DEL PACIENTE**

Edad - Años (Agrupada)	Acortamiento		Normal
	Acortamiento	Normal	
27 - 38	3	1	4
38 - 49	5	1	6
49 - 60	23	2	25
<b>Total</b>	<b>31</b>	<b>4</b>	<b>35</b>

Según los resultados, se encuentra 23 pacientes con acortamiento de pectoral menor entre los 49 – 60 años, siendo la mayor cantidad de afectados.

GRAFICO N°3

Se



observa, mayor frecuencia de acortamiento de pectoral menor entre los 49 a 60 años, seguido por los de 38 a 49 años.



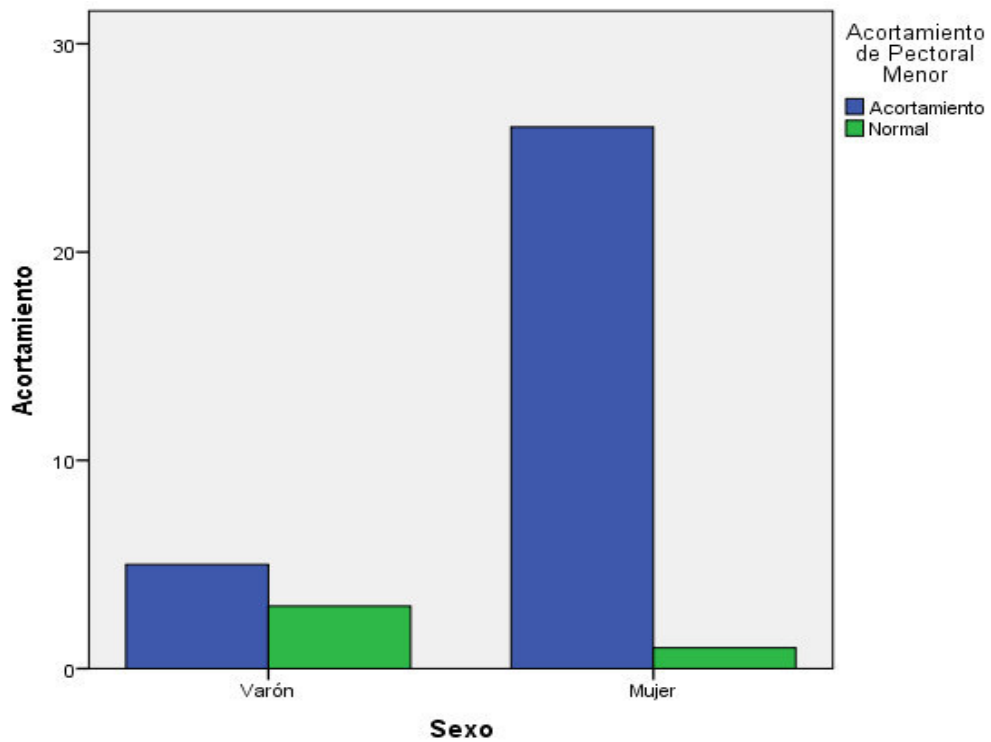
TABLA N°4

**FRECUENCIA DE ACORTAMIENTO DE PECTORAL MENOR SEGÚN EL SEXO**

		Acortamiento	Normal	
Sexo	Varón	5	3	8
	Mujer	26	1	27
Total		31	4	35

Según los resultados, 26 pacientes con acortamiento del pectoral menor son mujeres, siendo las más afectadas.

GRAFICA N°4



Se observa, la mayor cantidad que presenta acortamiento de pectoral menor son las mujeres.

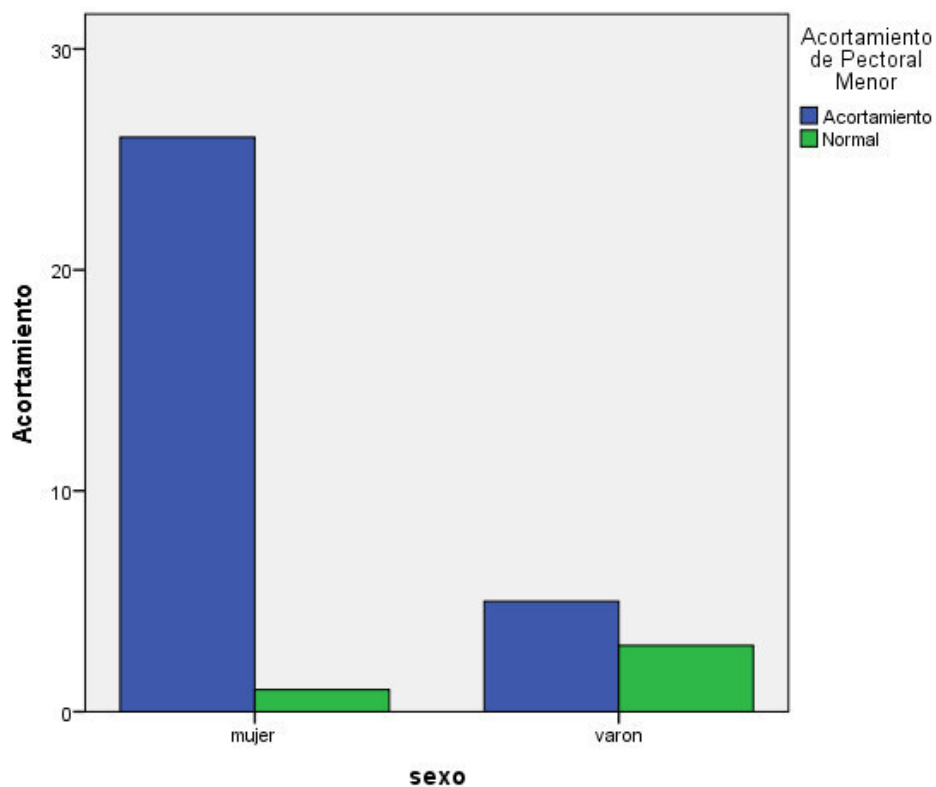
TABLA N°5

**RIESGO DE PRESENTAR ACORTAMIENTO DE PECTORAL MENOR  
SEGÚN EL SEXO**

	Valor	Intervalo de confianza de 95 %	
		Inferior	Superior
Razón de ventajas para sexo (mujer / varón)	15.600	1.336	182.090

Según los resultados, los pacientes con síndrome de hombro dolorosos tienen 15,600 veces el riesgo de ser mujeres.

GRAFICO N°5



Se observa, el mayor riesgo de presentar acortamiento de pectoral menor son en las mujeres.

## VII. DISCUSIÓN

El síndrome de hombro doloroso es una de las patologías más comunes, representa el tercer malestar musculoesquelético más común de la población general, conlleva el 5% de todas las consultas musculoesqueléticas del médico general. La incidencia del hombro doloroso es de 6.6 a 25 casos de 1000 pacientes, con una incidencia pico en la cuarta a sexta década de la vida y frecuentemente conlleva a una discapacidad. El hombro doloroso es la segunda causa de referencia, solo después de la rodilla, hacia los traumatólogo y reumatólogos, además el 8 a 13% de injuria atléticas compromete al hombro y representa el 3.9% de las nuevas visitas en emergencia. (21)

Borstad en el año 2005, comparó la cinemática escapular durante la elevación del brazo en personas con acortamiento y sin acortamiento del pectoral menor llegando a la conclusión de que la cinemática (rotación interna y desplazada hacia delante de la escápula) de las personas que presentan acortamiento de pectoral menor al elevar el brazo es similar a las personas que presenta estrechamiento del espacio subacromial, en el estudio encontramos estas mismas características en la alteración de la cinemática de la escápula ya que el mayor porcentaje de los pacientes con hombro doloroso presento acortamiento de pectoral menor.

Bravo Acosta y Lotti en su estudio realizado en 2007, mencionan que existe una mayor frecuencia de hombro doloroso en varones, lo cual se contradice con el presente estudio. Ya que se encontró que la mayoría de pacientes que padecen esta patología son de sexo femenino. Al igual que los autores mencionados, suponemos que dicha sintomatología está asociada a factores mecánicos.

Ji – Hun Lee en el 2015 se encargó de comparar ejercicios de inclinación posterior escapular, aun grupo sin estiramiento de pectoral menor y otro con estiramiento de pectoral menor, obtuvo como resultado que los ejercicios previo estiramiento de pectoral menor podría ser un método eficaz para modificar la alineación escapular y las actividad de los rotadores externos, esto corrobora lo mencionado anteriormente, remarcando la importancia de la intervención al pectoral menor.

Birgit Castelein en el 2015, resalta la importancia de ejercicios de contracción isométricas en cinco posiciones para los músculos escapulotorácicos profundos (Elevador de la escápula, pectoral menor, romboides mayor) ya que estos ayudaran a aumentar la probabilidad de reclutar la máxima actividad en los músculos escapulotorácico y mejorar así el movimiento del hombro; aquí hace hincapié al trabajo de musculo escapulotorácico incluyendo al pectoral menor para la mejora de la cinemática del pectoral menor.

Ann MJ Cools en el 2014, realiza un análisis de la restauración de la cinemática de la escápula a través de ejercicios y terapia manual a los músculos periescapulares incluyendo pectoral menor, ya que esta alteración compromete también a nivel de cuello; esto demuestra la importancia de intervenir al pectoral menor para evitar mayores complicaciones.

Morais en el 2015, en su aporte menciona que el acortamiento del pectoral menor es uno de los posibles mecanismos biomecánicos asociados a la alteración de la alineación de la escápula tanto en reposo como en movimiento, durante la elevación del brazo, lo cual atribuye esta alteración a los pacientes con dolencia en el hombro; esto recalca el porcentaje que presenta acortamiento de pectoral menor en pacientes con hombro doloroso, y por lo cual la importancia que se le debe dar en los tratamiento.

Los últimos estudios de Umehara y Viriyatharakij realizados en el presente año, corrobora en la importancia de la intervención del musculo pectoral menor ya que este es uno de los causantes de la alteración biomecánica de la escápula con respecto al movimiento del hombro.

## VIII. CONCLUSIONES Y RECOMENDACIONES

### 8.1. Conclusiones:

- Se determinó la influencia del acortamiento muscular ya que un 88,6% presenta acortamiento del pectoral menor en pacientes diagnosticado con síndrome de hombro doloroso.
- Se encontró que de los pacientes con acortamiento de pectoral menor, el 41.94% con el diagnostico de tendinitis del manguitos de rotadores, seguidos por el 25.81% con el diagnostico de tendinitis del supraespinoso, el 16,13% con el diagnostico de capsulitis adhesiva, el 9,68% con el diagnostico de tendinosis del supraespinoso y por ultimo 6,45% con el diagnostico de ruptura parcial de supraespinoso.
- Se encontró que el 74,16% de los pacientes que presentaron acortamiento de pectoral menor oscilan entre los 49 a 60 años, el 16,13% se encuentran entre los 38 a 49 años y el 9,68% están entre los 27 a 38 años.
- Se encontró que de los pacientes que presentaron acortamiento de pectoral menor el 83.87% son mujeres y el 16, 13% son varones.
- Se identificó que de los pacientes con síndrome de hombros doloroso las mujeres tienen el 15,600 veces el riesgo de presentar acortamiento de pectoral menor.

## 8.2.Recomendaciones:

- El fisioterapeuta debe realizar evaluaciones para la elasticidad y los cambios posturales del pectoral menor.
- El fisioterapeuta debe replantear los protocolos de tratamiento para la patología de síndrome de hombro doloroso, incidiendo en la recuperación de la elasticidad de la musculatura en la que debe incluirse el pectoral menor.
- Realizar programas preventivos de control postural en personas desde jóvenes hasta adultos, específicamente a mujeres y personas que realizan trabajo usando los miembros superiores.
- Realizar programas de autoestiramiento para personas jóvenes y adultos en específicamente a mujeres y personas que realizan trabajo usando los miembros superiores ya que según Borstad en el 2006 el auto estiramiento del pectoral menor mejoraba la cinética de la escápula y reduce el dolor de hombro
- Se recomienda continuar la investigación con estudios experimentales.

**IX. BIBLIOGRAFÍA**

1. Cools AM, Struyf F, De Mey K, Maenhout A, Castelein B, Cagnie B. Rehabilitation of scapular dyskinesis: from the office worker to the elite overhead athlete. *Br J Sports Med.* 2014;48(8):692-7.
2. Bailón Cerezo J. Dolor de Hombro en Nadadores de Competición: Universidad de Alcalá; 2013.
3. Kapandji AI. Fisiología Articular. 6 ed. Lacomba MT, editor. Madrid 2006. 351 p.
4. Henri Rouvière Ad. Anatomía Humana. 11 ed. Barcelona: Masson S.A; 2005. 652 p.
5. Borstad JD, Ludewig PM. Comparison of three stretches for the pectoralis minor muscle. *J Shoulder Elbow Surg.* 2006;15(3):324-30.
6. Castelein B, Cagnie B, Parlevliet T, Danneels L, Cools A. Optimal Normalization Tests for Muscle Activation of the Levator Scapulae, Pectoralis Minor, and Rhomboid Major: An Electromyography Study Using Maximum Voluntary Isometric Contractions. *Arch Phys Med Rehabil.* 2015;96(10):1820-7.
7. T. Bravo Acosta EQR, Y. López Pérez, S. Hernández Tápanes., Lotti IPMyAG. Tratamiento físico rehabilitador en el hombro doloroso. Elsevier España. 2007.
8. García Díaz MF, Medina Sánchez M. [Evolution and characteristics of primary care patients with painful shoulder]. *Aten Primaria.* 2005;35(4):192-7.

9. Borstad JD, Ludewig PM. The effect of long versus short pectoralis minor resting length on scapular kinematics in healthy individuals. *J Orthop Sports Phys Ther.* 2005;35(4):227-38.
10. Duran FS. *Rehabilitación en Salud.* 2 edición ed. Colombia: Editorial Universidad de Antioquia; 2008.
11. Dr. Ricardo J. Monreal González DHDR, Dr. Pastor León Santana y Dr. Luis F. Paredes González. *Capsulitis adhesiva del hombro: tratamiento con distensión hidráulica y anestesia local.* Ciudad de La Habana, Cuba: *Rev Cubana Ortop Traumatol* v.20 n.2; 2006.
12. Sanders RJ, Anest SJ. Thoracic outlet and pectoralis minor syndromes. *Semin Vasc Surg.* 2014;27(2):86-117.
13. Viriyatharakij N, Chinkulprasert C, Rakthim N, Patumrat J, Ketruang B. Change of pectoralis minor length, and acromial distance, during scapular retraction at 60° shoulder elevation. *J Bodyw Mov Ther.* 2017;21(1):53-7.
14. Umehara J, Nakamura M, Fujita K, Kusano K, Nishishita S, Araki K, et al. Shoulder horizontal abduction stretching effectively increases shear elastic modulus of pectoralis minor muscle. *J Shoulder Elbow Surg.* 2017.
15. Weber C, Enzler M, Wieser K, Swanenburg J. Validation of the pectoralis minor length test: A novel approach. *Man Ther.* 2015.
16. Morais N, Cruz J. The pectoralis minor muscle and shoulder movement-related impairments and pain: Rationale, assessment and management. *Phys Ther Sport.* 2016;17:1-13.
17. Myers TW. *Vías Anatómicas.* 2 edición ed. Barcelona: Elsevier España; 2010.
18. Leon Chaitow ND JWD. *Aplicación Clínica de las Técnicas Neuromusculares.* 1 edición ed. Wernike CG, editor. España: Editorial Paidotribo; 2007. 470 p.



19. Busquet L. Las Cadenas Musculares. 7º edición ed. Casals CUN, editor. barcelona: Editorial Paidotribo; 2004. 177 p.
20. Borstad JD. Measurement of pectoralis minor muscle length: validation and clinical application. J Orthop Sports Phys Ther. 2008;38(4):169-74.
21. Saldaña Del Pielago J. Comparación de los hallazgos ecográficos y el examen físico en pacientes con hombro doloroso. Peru: Universidad Nacional Mayor de San Marcos. Programa Cybertesis PERÚ; 2004.

**X. ANEXO**

**ANEXO 1**

**CÓDIGO:** \_ \_ \_ \_ \_

**HOJA DE RECOLECCIÓN DE DATOS DEL PACIENTE**

**I. ANAMNESIS**

1. Edad: .....
2. Fecha de evaluación:.....
3. Sexo:.....
4. Ocupación:.....
5. Diagnostico Medico:.....

**II. ASPECTO MEDICO:**

<b>DIAGNOSTICO</b>	<b>PRESENTA</b>
Síndrome Doloroso de Hombro	
Tiempo que presenta la dolencia	

**III. RECOLECCION DE DATOS**

<b>RECOPIACIÓN DE DATOS</b>	<b>MEDICIÓN EN CENTIMETROS</b>
TALLA	
LONGITUD DEL PECTORAL MENOR	

Obs:.....  
 .....  
 .....  
 .....

## ANEXO 2

### CONSENTIMIENTO INFORMADO

**TITULO:** Influencia del Acortamiento del Pectoral Menor en el Síndrome de Hombro Doloroso

**INVESTIGADORA PRINCIPAL:** Bachiller Angélica Wendy Caballero Calampa

Jr. Las Azucenas 693 - El Agustino / Celular: 951 223 671

---

Estimado paciente:

Usted está haciendo invitado a participar de este estudio de investigación. El propósito de este formulario de autorización es para darle toda la información que necesita saber para ayudarlo a decidir si usted debe participar del estudio o no. Por favor lea cuidadosamente el formulario. Usted puede hacer todas las preguntas necesarias sobre el propósito del estudio y sobre cualquier duda que encuentre en este formulario que no esté claro. Cuando haya respondido a toda sus preguntas, usted puede decidir si desea ser parte del estudio de investigación o no. Le daremos una copia de este formulario.

Por favor tenga presente que su participación en este estudio de investigación es completamente **VOLUNTARIA**, usted puede decidir dejar de ser parte del estudio en cualquier momento *sin perder ninguno de los beneficios regulares de atención médica*.

Muchas Gracias

***¿Cuál es el propósito de este estudio?***

El dolor de Hombro es una de las dolencias más comunes en las consultas médicas, y su recuperación generalmente es lenta. El propósito de este estudio es identificar el acortamiento del pectoral menor, el resultado de esta medición generará una evidencia para fomentar la mejora en el tratamiento y así pueda obtener una recuperación más rápida.

***¿Cuánto tiempo estaré en el estudio?***

El estudio consta de algunas preguntas como su edad, sexo, ocupación y luego se pasara a la toma de medida de su Pectoral Menor y de su altura. Todo este procedimiento durara un promedio de 15 a 20 min.

***¿Qué sucede si participo en este estudio?***

Si está de acuerdo con participar en este estudio. Pasaremos a tomar sus datos se su tarjeta de atención y procederemos a la medición del Pectoral Menor y de su altura,

cabe resaltar que la medición es un proceso no doloroso ni pondrá en riesgo la condición del paciente.

La medición del Pectoral Menor se realizará con una cinta métrica y de su altura lo tomaremos con un tallímetro. Ambas medidas se tomarán de pie (parado).

***¿Cuáles son los posibles beneficios por participar en este estudio?***

La participación en este estudio permitirá dar información para diseñar protocolos específicos y preventivos para poder abordar una dolencia de hombro más rápida y eficaz.

***¿Cuáles son las posibles incomodidades o riesgos por estar en este estudio?***

En el caso de que usted sea mujer se tomara la medida del pectoral menor en un ambiente privado donde solo este la investigadora para evitar incomodidades o pase vergüenza.

Usted puede tener temor de que su resultado de la prueba se entregue a otras personas, tenga por seguro que los datos recolectados se mantendrán en confidencialidad mediante el uso de códigos generados para que el participante no pierda su privacidad.

***¿Habrá algún costo para usted y/o recibirá algo por estar en el estudio?***

No habrá ningún costo por participar en el estudio, tampoco habrá ningún pago por participar en el estudio.

***¿Cómo protegemos su información?***

Toda información será totalmente confidencial, los datos estarán resguardados permanentemente por el investigador principal. Los datos recolectados se mantendrán en confidencialidad mediante el uso de códigos generados para que el participante no pierda su privacidad. El acceso a los datos será restringido y solo el personal autorizado podrá acceder utilizando el código del participante.

***¿Qué pasa si usted quiere retirar su participación antes de haber terminado el estudio?***

La participación en el estudio es voluntaria. Usted es libre de decidir no participar en cualquier momento, sin tener consecuencias que lo afecten de alguna manera y su atención en la entidad hospitalaria no tendrá ninguna variación.

***¿Qué sucede si tiene pregunta sobre el estudio?***

En el caso de tener alguna pregunta o comentario acerca de su participación en este estudio, por favor póngase en contacto con la Srta Angélica Wendy Caballero Calampa al número 95122367, al correo electrónico tefi10angcab@hotmail.com

En el caso que tenga dudas sobre sus derechos como voluntario o piense que sus derechos están siendo vulnerados se pueden comunicar con el Presidente del CEIB del

Hospital Nacional Dos de Mayo el Dr. Jorge Alejandro Yarinsueca Gutiérrez al número 3280028 – 8234, correo: comite.etica.hndm@gmail.com

***Declaración de consentimiento:***

Yo voluntariamente doy mi consentimiento para formar parte de este estudio, he leído atentamente la información de este formato de consentimiento (o el personal de investigación ha leído en voz alta este formato para mi) y he entendido el propósito y la dinámica de este estudio. He discutido plenamente el estudio con el personal de investigación, y he tenido oportunidad de hacer preguntas, recibiendo respuestas satisfactorias. La información que me a dado a descrito los posibles riesgos y los beneficios de participar en el estudio.

Yo comprendo que soy libre de no participar de este estudio o de abandonarlo en cualquier momento. Mi decisión de participar o abandonar el estudio no afectara en mi tratamiento futuro o de algún servicio que actualmente recibo.

\_\_\_\_\_  
Nombre de Paciente                      Firma de Paciente                      Fecha

\_\_\_\_\_  
Nombre del Investigador                      Firma de Investigador                      Fecha

\_\_\_\_\_  
Nombre del Testigo                      Firma del Testigo                      Fecha