

UNIVERSIDAD NACIONAL MAYOR DE SAN MARCOS

FACULTAD DE MEDICINA HUMANA

UNIDAD DE POSTGRADO

**Factores asociados que intervienen en el pronóstico
visual de los pacientes vitrectomizados por cuerpo
extraño intraocular en el INO**

TESIS

para optar el título de Especialista en Oftalmología

AUTOR

Robinson Richard Escobedo Arriola

Lima-Perú

2009

Agradecimiento al servicio de Ecografía y Retina por el material proporcionado, Al Dr Ernesto Herrera y Julio Espejo por su apoyo en el Servicio de Retina , al Dr Dante Qulqui medico epidemiólogo por su apoyo en el análisis de los casos, al Sr Lostanau por el apoyo en el material bibliográfico en el Instituto de Oftalmología y a mis padres por su apoyo constante.

INDICE

Resumen	Pág.4
Planteamiento del problema	Pág.8
Marco Teórico.....	Pág.10
Antecedentes	Pág.23
Justificación	Pág.25
Objetivos	Pág.26
Material y Método.....	Pág.27
Resultados.....	Pág.36
Discusión de los Resultados.....	Pág.47
Factores de asociados que intervienen en el pronóstico visual por CEIO	Pag.53
Conclusiones.....	Pág.57
Recomendaciones.....	Pág.58
Bibliografía.....	Pág.59

RESUMEN

UNIVERSIDAD NACIONAL MAYOR DE SAN MARCOS

FACTORES ASOCIADOS QUE INTERVIENEN EN EL PRONOSTICO VISUAL DE LOS PACIENTES VITRECTOMIZADOS POR CUERPO EXTRAÑO INTRAOCULAR EN EL INO

ROBINSON RICHARD ESCOBEDO ARRIOLA, OFTAMOLOGIA SEDE INO, 98A 398

ASESOR: Dr. MARIO LA TORRE, MEDICO OFTALMOLOGO, ASISTENTE DE ECOGRAFIA OCULAR DEL INO, PROFESOR PRINCIPAL DE LA UNMSM. DANTE CULQUI, MEDICO EPIDEMIOLOGO.

OBJETIVO: Determinar los factores relacionados al mal pronóstico visual de los pacientes con diagnóstico de Trauma ocular penetrante asociado a cuerpo extraño intraocular del Segmento Posterior (CEIO) en el Instituto Nacional de Oftalmología durante Enero del 1999 a Diciembre del 2005.

Describir los aspectos clínicos epidemiológicos de los pacientes con diagnóstico de Trauma ocular penetrante con presencia CEIO del Segmento Posterior en el periodo enero 1999 – Diciembre del 2005

DISEÑO: Retrospectivo, transversal analítico.

METODO: Estudio retrospectivo de noventa casos con CEIO a sesenta y nueve se les realizó la extracción de CEIO durante el periodo enero 1999 – diciembre 2005 en el Instituto Nacional de Oftalmología (INO).

La asociación entre el resultado visual y varias variable preoperatoria, operatorias y post operatorias fueron analizadas estadísticamente.

RESULTADOS: Entre los principales resultados se identifico que la edad de presentación fue de 29 años, el grupo etario más comprometido fue de 15-40 años (74%), los varones (95,4%). En cuanto al mecanismo del CEIO más importante fue el martilleo metal contra metal (32%), artefactos explosivos (26%), principal método diagnostico ecografía (89%), el CEIO metálico representó al 90%. Los hallazgos clínicos más significativos fueron: hemorragia vítrea (48%), herida corneal (43%) catarata traumática

(27 %), prolapso de úvea (24%), herida corneoescleral (17%), desprendimiento de retina (15%). El procedimiento quirúrgico realizado para la extracción del CEIO fue la vitrectomía (76%), requirió procedimientos adicionales aceite de silicona (25%), lensectomía (22%), depresión escleral (8%). Los casos muy comprometidos requirieron evisceración (12%). La evolución de la cirugía con retina aplicada 42,3%, DR y proliferación vitreoretinal (PVR)(23,9%),PVR (9,9%)proliferación macular (4,2%).

Finalmente se identificó una agudeza visual final corregida 20/200 o más en el 17% de los pacientes, la presentación la agudeza visual final fue predictiva para resultado visual. Se realizó análisis estadístico X^2 y test de Fisher encontrándose asociación estadística para el prolapso de úvea (p 0,006) y mala función visual.

CONCLUSIONES Y RECOMENDACIONES:

Los cuerpos extraños están constituidos de naturaleza metálica en su mayoría, diagnosticados principalmente por medio de ecografía y se precisó de una vitrectomía por pars plana para realizar su extracción.

Los resultados visuales finales fueron buenos en el 17% de los pacientes. La pérdida de úvea fue el más fuerte predictor de resultado visual final de esta serie. Sería recomendable que todos los pacientes con una visible o se sospecha CEIO sean investigados con TAC o ecografía .Factores predictivos adicionales incluyen el mecanismo de lesiones, la presencia de un defecto pupilar aferente, y hemorragia vítrea.

Los traumas oculares penetrantes asociados a cuerpos extraños intraoculares afectaron sobre todo a varones siendo en su mayoría en edad productiva, relacionado como consecuencia de accidentes laborales relacionados con la industria, sería recomendable promover la salud visual y su protección ocular.

PALABRAS CLAVES: Cuerpo extraño intraocular, vitrectomía, factores asociados a pronóstico visual:

ABSTRACT
UNIVERSIDAD NACIONAL MAYOR DE SAN MARCOS

ASSOCIATED FACTORS INVOLVED IN THE VISUAL PROGNOSIS
OF PATIENTS BY VITRECTOMIES FOR POSTERIOR SEGMENT
INTRAOCULAR FOREIGN BODY AT THE NATIONAL INSTITUTE
OF OPHTHALMOLOGY

ROBINSON RICHARD ARRIOLA ESCOBEDO, Resident ophthalmology UNMSM.

ADVISOR: Dr. MARIO LA TORRE, ophthalmologist, Ocular Ultrasound Medical Assistant INO, PROFESSOR UNMSM. DANTE CULQUI Medical Epidemiologist .

OBJECTIVE: To determine the factors related to the visual prognosis of patients with penetrating ocular trauma associated with intraocular foreign body from posterior segment (CEIO) at the National Institute of Ophthalmology in January 1999 to December 2005. To describe the clinical epidemiology of patients with penetrating ocular trauma with posterior segment of the presence CEIO in the period January 1999 - December 2005

DESIGN: Retrospective, descriptive analytical cross.

METHODS: A retrospective study of ninety cases CEIO sixty-nine patients underwent extraction CEIO during the period January 1999 - December 2005 at the National Institute of Ophthalmology of Perú (INO). Best corrected visual acuity was the final main outcome measure. The association between visual outcome variable and several preoperative, operative and post operative were analyzed statistically.

RESULTS: The age at presentation was 29 years, the most affected age group of 15-40 years 74% male (95.4%), most important mechanism hammering metal against metal 32%, explosive devices 26%, and primary diagnostic method was diagnostic ultrasound (89%). CEIO represent the 90% of cases. The most significant clinical findings: vitreous hemorrhage (48%), corneal wound (43), traumatic cataract (27%), Uvea prolapsed (24%), wound corneoescleral (17%), retinal detachment(15%). The surgical procedure performed Vitrectomy (76%), evisceration (12%). The evolution

of surgery applied retina 42.3%, and retinal detachment (RD) Vitreoretinal proliferation (VRP) (23.9%), PVR (9.9%) macular proliferation (4.2%). Finally identified a final corrected visual acuity 20/200 or more in 17% of patients, presenting visual acuity was predictive for final visual outcome .The prognostic factor for a poor visual outcome (p 0.006) for prolapsed Uvea.

CONCLUSIONS AND RECOMMENDATION: Intraocular foreign bodies were formed mainly by metal, diagnosed primarily by ultrasound and require a pars plana vitrectomy for removal. Uvea loss was the strongest predictor of final visual outcome in this series. It is recommended that all patients with visible or suspected CEIO be investigated with CT or ultrasound.

It is recommended evaluated additional predictive factors: the mechanism of injury, the presence of an afferent pupillary defect, retinal detachment, vitreous hemorrhage and ubication and length Intraocular foreign bodies Penetrating ocular trauma associated with intraocular foreign bodies tend to be mostly men of productive age, associated as a result of accidents related to industry, it would be advisable to promote eye health and eye protection.

WORDS: Intraocular foreign body, vitrectomy, associated factors involved in the visual prognosis.

PLANTEAMIENTO DEL PROBLEMA

La injuria ocular es una de las causas frecuentes de pérdida visual en niños y adultos jóvenes(9,11,12,20,34,35), dentro de las injurias oculares el Cuerpo Extraño Intraocular (CEIO) es una de las patologías de peor pronóstico visual, ya que conlleva a compromiso de estructuras intraoculares y su manejo oportuno es importante para un pronóstico visual apropiado(2,9,20,27,30,34,35,40).

Los traumatismos perforantes del globo ocular con introducción de CEIO, en particular por metal, donde el pedazo de metal que se introduce dentro del globo ocular por accidente, principalmente dentro del ámbito laboral, constituye una causa importante de morbilidad ocular en nuestro país siendo una causa no despreciable de ceguera unilateral y de visión subnormal(6,8,9,12,20,22,30,34,35,40).

En la práctica clínica se observa que muchos pacientes proceden de provincia, donde hay poco acceso a atención especializada y en elevado porcentaje se producen dentro del ámbito laboral (11,34,37,40)

Las consecuencias del CEIO son devastadoras que van desde cataratas, endoftalmitis, desprendimientos de retina hasta ptisis bulbi, (2,3,8,9,12,20,30,34,35,40).

El nivel de complejidad del cuadro clínico en estos traumatismos y las dificultades para el exacto diagnóstico de los CEIO por la opacidad de medios (Leucoma corneal, catarata traumática, opacidad vítrea) requiere y precisa del uso, no solo del examen clínico oftalmológico, sino también de exámenes de apoyo al diagnóstico especiales como: la radiografía de orbita, la Tomografía Axial Computarizada (TAC), la ecografía. Se debe mencionar, la Resonancia Magnética está contraindicada, si el cuerpo extraño es ferromagnético por el riesgo de movilización(11,30,34,37,40). Además, estos exámenes son importantes para la ubicación y la localización anatómica del CEIO para la decisión del tratamiento apropiado (7,9,11,29,30,34,37,39).

Los pacientes que acuden al Institución Nacional de Oftalmología (INO) son en su mayoría de pocos recursos económicos y uno de los exámenes más utilizados es la ultrasonografía, este examen auxiliar es no invasivo y nos ayuda a determinar la presencia de cuerpos extraños de una manera rápida y eficaz aun con medios

turbios, sin riesgos de radiación, ni activación magnética del CEIO. (7,9,11,12,18,29,30,34,37,39).

En general las lesiones oculares penetrantes tienen una mala función visual, por los daños ocasionados por el impacto de cuerpo extraño en la anatomía ocular, como por la presencia del mismo(2,8,9,20,27,30,34,35,40).

La entrada de un cuerpo extraño en el globo ocular produce lesiones a nivel del punto de penetración y a las estructuras aledañas, además provoca complicaciones secundarias por su toxicidad para los tejidos oculares a los componentes del cuerpo extraño, por su contaminación (endofalmitis), desprendimiento de retina, entre otras patologías que son condiciones que afectan el pronóstico visual(2,8,9,11,14,20,27,30,34,35,40,43,44).

El manejo de estos pacientes requiere de actuaciones quirúrgicas de urgencia, cirugía diferida para extraer el CEIO, y cobertura con antibióticos tópicos y sistémicos de amplio espectro para evitar la endofalmitis(1,3,5,9,11,15,18,23,26,34,35,40).

La vitrectomía es el procedimiento quirúrgico realizado en Retina que se utiliza para ayudar a eliminar la opacidad de los medios (Hemorragia vítrea, vitreitis, catarata traumática), realizar la extracción de los cuerpos extraños; al ser este procedimiento un acto invasivo es traumático e incómodo para el paciente; por ello es importante determinar previamente, mediante la ultrasonografía la presencia de algún cuerpo extraño y el estado anatómico del globo ocular(1,3,5,9,11,15,18,23,26,34,35,40).

Al revisar la bibliografía a nivel nacional nos propusimos elaborar el trabajo de investigación con el objeto encontrar una relación entre los factores asociados que intervienen en la función visual en pacientes con diagnóstico de trauma ocular penetrante con cuerpo extraño intraocular sometidos a vitrectomía.

MARCO TEORICO

Los cuerpos extraños intraoculares (CEIO) son de presentación, resultados y pronóstico inconstante. La presencia de un cuerpo extraño intraocular (CEIO) constituye una pequeña parte de las injurias oculares, es responsable del 8 al 10% de los traumas oculares relacionado a la admisión en hospitales de series relativamente importantes(6,9,11,20,24,34,37,40,42). Sin embargo, entre el 18-40% de las heridas oculares penetrantes existe retención de un CEIO(11,20,24,34,37,40,42). Un CEIO puede causar graves lesiones oculares, incluyendo daños mecánicos, toxicidad retiniana (Ej., hierro y cobre) e inflamación estéril e infecciosa. Con el aumento del conocimiento de esta patología y las avanzadas técnicas quirúrgicas aproximadamente el 60% de los ojos que sufren un traumatismo con CEIO alcanza una visión ambulatoria; sin embargo, el factor limitante es todavía la magnitud de la lesión inicial(1,3,9,19,25,27,35,40,42,44).

La mayoría de los afectados son varones y por lo general por lo debajo de los 40 años de edad (9,11,34,37,40). El martilleo metal contra metal es la fuente de CEIO en el 56 al 80 % de casos, otras importantes fuentes incluyen trabajo con herramientas, cortar el césped, explosión, caída de vehículos motores, trabajo con madera(9,11,34,37,40).

Fisiopatología

La lesión ocular producida por un cuerpo extraño tiene lugar de 2 mecanismos : 1: la lesión penetrante en si con sus complicaciones secundarias, y 2: la presencia del cuerpo extraño, que causa daño por endoftalmitis microbiana, por toxicidad u otra reacción inflamatoria(3,8,10,21,32,38).

El daño principal infligido es primariamente determinado por el tamaño, la forma, la composición y la velocidad del CEIO y el compromiso del tejido vital de la visión comprometida. El pronóstico empeora cuando el CEIO está contaminado. Las materias vegetales, de origen agrícola o contaminación del suelo, frecuentemente llevan bacterias altamente patógenas (ej. Especies Bacillus) y pueden desarrollar una endoftalmitis muy severa (9,38,40).

En la lesión inicial un CEIO normalmente produce menos daño al ojo en comparación con otras lesiones como los traumas contusos; sin embargo, cuerpos extraños más grandes con menos formas aerodinámicas causarían un daño inicial significativo. (8,9,27,35,40,42,44)

La composición influye también el grado de reacción ocular. Los cuerpos extraños inertes se toleran mejor, entre ellos como el oro, la plata, el tantalio , otros materiales como la piedra, el cristal, el plástico , la porcelana, la pólvora.(9,40,42). Cuya presencia no implica mayor inflamación ocular. Sin embargo ciertas propiedades de algunos CEIO inertes (ej Bordes agudos de los fragmentos de vidrio) pueden causar daño mecánico tardío. Normalmente puede averiguarse la composición a través del interrogatorio del paciente (ej En caso de golpear metal sobre metal). En otros casos, merece la pena que algún familiar o amigo traiga el objeto u otro objeto similar (por Ej., En el caso de perdigones) para comprobar las propiedades magnéticas. Si no se aclara la composición del CEIO, debe de suponerse que es ferromagnético, ya que del 80 al 90% de los CEIO son metálicos y la mayoría contienen hierro.(9,11,22,34,37,40,42)

Siderosis: Su grado y extensión dependerá por una parte del contenido férrico del cuerpo extraño, del tiempo de permanencia dentro del ojo, de su tamaño y de su forma. Los CEIO irregulares, tienden a corroerse más rápidamente que los regulares, y los pequeños se oxidan completamente antes que los grandes; por ello los irregulares y grandes son los más peligrosos. El hierro tiene una gran afinidad por el epitelio pigmentario de la retina, siendo la parte de ella que primero se afecta. Las células del epitelio pigmentario, incorporan hierro y sufren una migración perivascular, produciendo una imagen que recuerda a la retinosis pigmentaria y que es responsable de la retracción concéntrica del campo visual que se afecta primeramente. Posteriormente, se van afectando el resto de las capas de la retina hasta que, en estadios avanzados, su arquitectura normal sustituida por células gliales. La mácula puede presentar depósitos de hierro y a veces degeneración quística. El hierro reacciona con el ácido hialurónico produciendo licuefacción del vítreo. En estadios finales la siderosis cursa con glaucoma

absoluto y pan uveítis. Los ojos con CEIO retenidos de hierro o acero, necesitan un campo visual, test de adaptación a la oscuridad y ERG cada 3-4 meses (9,23,35,40).

Chalcosis: El cobre es el metal más frecuente encontrado en CEIO no magnéticos, y él mismo o los metales que lo contienen como el bronce, pueden causar chalcosis. El cobre tiene una especial afinidad por las membranas basales de ciertas estructuras oculares. Así la afectación de la membrana de Descemet produce el anillo de Kayser-Fleischer en la córnea, que aparece clínicamente como un anillo verde azulado periférico. Los depósitos en la cápsula del cristalino producen una catarata en girasol marrón verdosa. También se han encontrado depósitos cúpricos en la membrana limitante interna de la retina y en su tejido glial intrarretiniano. La mayor localización extracelular del cobre, puede explicar porque los cambios oculares en la chalcosis son más reversibles después de extraer tardíamente los CEIO, que los cambios en la siderosis, en la cual el hierro se deposita intracelularmente. A diferencia de los CEIO que contienen hierro, se han encontrado CEIO, que contienen cobre, que han permanecido durante años dentro del ojo sin producir chalcosis, bien por la formación de una cápsula fibrosa alrededor de él, que limitaría la evolución hacia la chalcosis o bien por la reabsorción espontánea del CEIO. Además de los cambios que ocurren en la chalcosis, CEIO con alto contenido de cobre, producen una reacción inflamatoria severa, con hipopión y un absceso estéril. A diferencia de la chalcosis la reacción inflamatoria ocurre inmediatamente después de la agresión y precisa la extracción inmediata del CEIO. La toxicidad del CEIO de contenido cúprico, viene determinada por la concentración de este elemento. Metales con menos de un 70% de cobre son relativamente inertes; entre 70-90% producen chalcosis, y entre 90-100% una reacción inflamatoria aguda (9,35,40,42).

Evaluación Preoperatorio

Diagnostico y localización: La historia clínica es esencial, a menudo revela la composición del cuerpo extraño y el riesgo de infección pos- trauma. Se deben de obtener muestras del material sospechoso, y si es posible, determinar su toxicidad y propiedades magnéticas. En ojos con medios transparentes, la composición

exacta, el tamaño, y la situación de un CEIO es revelada por la oftalmoscopia. (9,20, 30,34)

El paso inicial del examen oftalmológico es la determinación de la agudeza visual con una cartilla de visión cercana o una de Snellen. Algunos estudios, han demostrado que la agudeza visual inicial es el factor determinante más importante en el resultado visual final (2,8,9,20,27,30,34,35,40).

La visualización por lámpara de hendidura u oftalmológica indirecta debe ser realizada sin presión externa en el globo ya que podría causar un prolapso mayor del volumen ocular.

La tarea de evaluar a pacientes con trauma ocular penetrante es más compleja en el caso de sospecha de un cuerpo extraño intraocular. Confirmar la presencia o ausencia de un CEIO es crítica para determinar el manejo; existen casos en las que el cuerpo extraño puede ser identificado en lámpara de hendidura o con oftalmoscopia indirecta. Sin embargo, cuando los medios oculares están opacos por daño corneal, hipphema, catarata o hemorragia vítreas, las técnicas auxiliares son necesarias (11,34,37,40)

En la evaluación se debe determinar la presencia de infecciones intraoculares en el momento de la evaluación inicial. La endoftalmitis es una complicación de las lesiones penetrantes, y su pronóstico es relacionado con varios factores. Clásicamente, ojos con endoftalmitis presentan quemosis conjuntival, hinchazón palpebral e incluso hipopión, sin embargo, estos signos son más difíciles de identificar en un globo ocular traumatizado.(11, 27,35,43)

Pruebas de imagen.

Ayudan a confirmar la presencia o ausencia de un cuerpo extraño intraocular ,además ayuda a evaluar la integridad ocular en los traumatismos oculares. La información aportada por estas pruebas puede orientar sobre cuándo debe de intervenir y el tipo de intervención quirúrgico aconsejable.(34, 30, 26,11,36)

Radiografía

Los estudios radiológicos son esenciales para la valoración inicial de los CEIO el segmento posterior. La utilización de Rayos X con proyecciones Caldwell, Waters, la radiografía simple de órbita en 2 vistas y las de localización de CEIO (Comberg Baltin modificado) o las antero-posteriores pueden demostrarnos la presencia, pero no la localización, de un CEIO radiopaco y no detectará CEIO radiotransparentes, como la madera o el cristal.(11,34,37)

En el Instituto de Oftalmología se utiliza la incidencia de cadwell modificada (utiliza una incidencia de los rayos X de 30 grados no muy penetrante) permite evaluar el tamaño del CEIO.(45)

En Hospital Oftalmológico Santa Lucía utilizaron la radiografía Sweet localizadora, que mediante diferentes incidencias y superponiendo la información obtenida, permite localizar el cuerpo extraño dentro del ojo o de la órbita, y da un tamaño aproximado.(30,34)

Tomografía axial computarizada

La tomografía axial computarizada (TAC), es el examen diagnóstico de elección porque descubre y localiza cuerpos extraños radiolucientes y radiopacos en tres dimensiones (3,22,29) Se ha convertido en la técnica de exploración más útil en caso de traumatismo ocular. La TAC no requiere manipulación, puede localizar cuerpos extraños (Ej.; vidrio, cerámica, metal, madera, piedra y porcelana), en el globo ocular puede demostrar alteraciones esclerales y la presencia de sangre intraocular. La TAC tiene ciertas limitaciones y los CEIO metálicos crean artefactos significativos, que pueden dificultar la localización exacta. Algunos CEIO metálicos aparecerán de un 50% a un 100% más grande en la TAC que su tamaño real. Esto puede ser un inconveniente a la hora de determinar si la localización de un CEIO es intrarretiniana o intraescleral. Asimismo, la TC puede presentar problemas a la hora de identificar algunos CEIO de baja densidad en unidades Hounsfield (similares al aire), como la madera y por tanto pueden pasar desapercibidos en la TAC.(18,34,11). Chacko, nos presenta en su artículo una interesante comparación entre la Tomografía Computerizada clásica y el TAC

helicoidal, demostrándose esta última más eficaz para la localización espacial de cuerpos extraños intraoculares o intraorbitarios.

Tomografía computarizada tridimensional diseñado por Siemens Somatom DR3 proporciona un mejor diagnóstico, localización, descripción y etiología de los cuerpos extraños intraoculares y orbitales. El programa permite que la información se analice en dos diferentes formatos de visualización. - Un formato es el de la reconstrucción multiplanares de los ojos y la órbita y - el otro formato la visualización los cuerpos extraños intraoculares y orbitales no metálicos pueden ser diferenciados de los cuerpos extraños metálicos, aunque el cuerpo extraño metálico no puede ser diferenciado de su composición específica.(41)

Ecografía

La ultrasonografía es un examen no invasivo que nos ayuda a determinar la presencia de CEIO de manera más rápida y eficaz, ofrece una imagen general de la localización del CEIO y es más útil cuando existe opacidad de los medios oculares, valiosa para explorar ojos con opacidad de medios que impiden la visualización apropiada del cristalino y del segmento posterior (la presencia o ausencia de cristalino, rotura o dislocación lenticular, membranas ciclólicas, desprendimiento de retina, desprendimiento coroidea y la presencia de una herida escleral posterior). En ocasiones ayuda a conocer las propiedades magnéticas del CEIO (19, 10,30,34,39).

La ecografía en modo A y B con un estudio sistemático, con abordaje transversal y longitudinal puede determinar la localización del CEIO, posee una capacidad de resolución de hasta 1 mm. y puede detectar si un cuerpo extraño pequeño está dentro o justo por fuera del ojo.(34) La importancia de la ultrasonografía incrementa especialmente en casos con injuria perforante severa en los cuales el fondo de ojo no es posible.

Al realizar esta exploración, han de tomarse precauciones para no comprimir el globo, sobre todo en los que presentan grandes heridas, y no producir prolapsos adicionales de su contenido, otros inconvenientes son la atenuación causada por las superficies muy reflectantes como el aire, los artefactos de reverberación creados

por algunos cuerpos extraños y la influencia de la pericia y la experiencia del examinador.(11,34, 37)

La ultrasonografía biomicroscópica nos aporta algo más a la hora de diagnosticar cuerpos extraños ocultos o de polo anterior

En el trabajo realizado por **Shiver SA** en modelos animales (cerdo) para la detección de CEIO metálico pudo identificarse su presencia. El valor predictivo positivo (VPP) permite un alto grado de certeza de que un CEIO está presente y si puede negar la necesidad de TAC orbitales. Sin embargo el valor predictivo negativo (VPN) fue 85,2%. Dadas las posibles graves consecuencias de la pérdida de un CEIO, la ecografía no puede utilizarse como prueba definitiva para descartar la presencia de un CEIO metálicos, y en la presencia de resultados negativos, imágenes adicionales se justifica.(39)

Resonancia Magnética nuclear

La resonancia magnética está contraindicada debido a que se utilizan campos magnéticos fuertes para estimular al de los átomos, los CEIO se pueden desplazar incontroladamente, como demostró Lagouros, con partículas ferromagnéticas en la cavidad vítrea del conejo

El principal problema de su uso son los intensos campos magnéticos empleados para alinear y rotar las moléculas de hidrógeno. Estos campos pueden mover cuerpos extraños ferromagnéticos 7 a 8 mm. en el espacio subaracnoideo y hasta 10 mm. en la cavidad vítrea.

La resonancia magnética ofrece pocas ventajas sobre la TAC o la ecografía. La resonancia magnética no muestra hueso, su principal ventaja es que puede detectar con precisión y seguridad la madera y los cuerpos extraños de plástico mejor que la TAC o la ecografía. Se contraindica la resonancia magnética nuclear (RM) porque el movimiento de un CEIO magnético puede causar un daño intraocular significativo.(11,37)

Tratamiento

El tratamiento inmediato de los CEIO del segmento posterior constituye una emergencia oftalmológica, la que consiste en el cierre óptimo de la herida, la restauración de la anatomía ocular normal y, posteriormente en la mayoría la eliminación del CEIO (21,22)

El tiempo de remoción es controversial; una posible ventaja de la remoción muy temprana y vitrectomía concurrente es la prevención temprana de la proliferación vitreoretinal por la remoción del vítreo sanguinolento. Sin embargo en un estudio experimental, no hubo diferencia estadística en el hallazgo de desprendimiento traccional postoperatorio si la cirugía fue realizada 1 día versus 2 semanas después de la injuria. Otros estudios clínicos demostraron lo mismos (19,10,9,4). Los que postulan a la vitrectomía durante la segunda semana y la simultánea remoción del CEIO argumentan la ventaja de la seguridad y técnicamente quirúrgica más fácil (debido a que la hemorragia severa disminuye, la claridad corneal incrementa, desprendimiento de vítreo posterior se encuentra presente).(4,5,15,18)

El tratamiento conservador, depende de la naturaleza y localización del CEIO, así como del tipo de lesión. La encapsulación del CEIO protege de la disociación y de la toxicidad metálica; Los CEIO inertes o crónicos que no causan signos ni síntomas suelen diferir el tratamiento.

Indicaciones para la extracción:

- Se extraen todos los cuerpos extraños durante la reparación primaria de las lesiones penetrantes debido a su potencial toxicidad (en su mayoría son objetos metálicos) y asociación relativamente frecuente con endoftalmitis post-trauma.(4,8,11,18,20,34,37)
- De acuerdo a su toxicidad debemos considerar:
 - El zinc causa una leve inflamación no granulomatosa del ojo.
 - La toxicidad de los cuerpos extraños con contenido de cobre está determinada por la concentración de cobre.(22, 23)

- Metales con menos del 70% de cobre son relativamente inertes, con 70% a 90% de cobre se produce chalcosis ocular, que no es más que una inflamación supurativa aguda producida por cuerpos extraños con un alto contenido de cobre.
- La toxicidad crónica del hierro causa siderosis ocular.

- Para evitar el riesgo de complicaciones supurativas.

En los cuerpos extraños encapsulados que han estado presentes por mucho tiempo sin causar toxicidad ocular, la observación puede ser una alternativa a la extracción. Se puede valorar la aparición de toxicidad ocular a través de la realización de electroretinogramas de control.(34,37)

Se dispone de diferentes técnicas para extraer cuerpos extraños alojados en el segmento posterior. Generalmente, los cirujanos deben elegir entre una incisión escleral con el uso de un imán externo o la realización de una vitrectomía.

La creación de una esclerotomía o una herida límbica lo suficientemente grande para permitir el paso del cuerpo extraño; la limpieza de los medios para permitir la visualización durante la cirugía y el tratamiento de todos los desgarros y desprendimiento de retina .(4,8,21,34,37)

La extracción externa con imán es útil en casos en los que un CEIO ferromagnético se sitúa bajo la retina o en el vítreo cercano a la pars plana. Los cuerpos extraños subretinianos se localizan mediante oftalmoscopia indirecta o transiluminación y la esclera por encima se marca con diatermia o un lápiz estéril. Se crea un colgajo escleral de espesor total lo suficientemente grande para que pase el cuerpo extraño y se trata la coroides con diatermia. Se realiza una incisión en las coroides y se saca el cuerpo extraño usando un imán externo o una pinza, se cierra el colgajo escleral con sutura de nailon 8-0.(4,17,23,24)

Un cuerpo extraño magnético intravítreo puede extraerse mediante un imán externo o una vitrectomía por pars plana. Es fundamental la preparación de la herida en pars plana si se va a usar un imán externo. La incisión debe de tener la longitud suficiente para que pase el objeto, estar próxima al mismo, ser paralela al

limbo y técnicamente adecuada. Así, debe localizarse 4 mm. por detrás del limbo en los ojos fáquicos y 3 a 3,5 mm. detrás del limbo en ojos afáquicos o pseudofáquicos. (25, 26)

El procedimiento para extraer un cuerpo extraño magnético intravítreo con un imán externo es más azaroso que la vitrectomía por pars plana, ya que:

1. Puede ser difícil de calcular el tamaño de la herida necesario para sacar el cuerpo extraño.
2. No se controla la orientación del cuerpo extraño al ser extraído.
3. El trayecto del objeto a través del vítreo puede que no sea recto.(36)

La vitrectomía se aplica a los CEIO magnéticos y no magnéticos, de gran tamaño o subretinianos, a los globos con opacidad de medios oculares o en las situaciones en la que no es posible extraer con un imán (4,8,21,30,37,40,44). La técnica quirúrgica: Vitrectomía pars plana se realiza de forma habitual de la parte anterior a la parte posterior. Sus objetivos aclarar la opacidad de medios oculares, eliminar el CEIO y reparar cualquier daño posible del segmento posterior como un desgarro o desprendimiento de retina.

La vitrectomía por pars plana permite una instrumentación más controlada, proporciona mejor visualización durante el procedimiento, sobre todo en presencia de opacidad de medios (p. Ej., Catarata o hemorragia vítrea), reduce el riesgo de encarceración de retina o vítreo y puede usarse para extraer cuerpos extraños no magnético. (5,21, 22, 23)

Tras empezar la vitrectomía estándar con tres entradas, se estabiliza el cuerpo extraño con una pinza de iluminación o el imán intraocular mientras el cirujano libera el objeto del vítreo mediante el vitreotomo. Debe de eliminarse el vítreo que rodea al objeto de forma completa y segura mientras mueve el objeto a través del vítreo o la esclera.

Si está encapsulado, se utiliza una hoja de miringotomía para cortar la cápsula y movilizar el cuerpo extraño. El cuerpo extraño siempre debe de extraerse con una pinza porque si se hace con el imán existe el riesgo de que se desenganche, cayendo hacia atrás y lesionando la retina.(26)

Si no existe desprendimiento de vítreo posterior, debe de crearse con el instrumento de vitrectomía, una cánula de extrusión de punta blanda o una hoja curva de miringotomía. Esto es fundamental ya que hasta el 90% de los ojos con vítreo adherido posteriormente desarrollan desprendimientos de retina o membranas epirretinianas.

Los cuerpos extraños intraoculares mayores de 4 mm. son más difíciles de manejar por que con frecuencia originan heridas de entrada complicadas que son difíciles de cerrar, causan alteración significativa de las estructuras intraoculares y se asocian con profusa hemorragia intraocular.(25, 26,42)

Los cuerpos extraños grandes a menudo deben de ser extraídos a través de una incisión límbica. Tras cerrar la herida, se aspira el cristalino destruido, se extrae la cápsula y se realiza una vitrectomía por pars plana.(4,18,22,26)

Cuando la herida corneal es demasiado grande para ser cerrada o impide la visualización adecuada del segmento posterior, puede realizarse la cirugía tras estabilizar el globo con un anillo de Flieringa mediante el abordaje a cielo abierto, usando una queratoprótesis temporal o tras queratoplastía penetrante. En estos casos, se recomienda colocar un cerclaje ancho como la banda 42 o la 287/240.

Complicaciones

La endoftalmitis es una complicación rara de una lesión penetrante, aunque el trauma causa aproximadamente el 25% de los casos de endoftalmitis con cultivo positivo. La endoftalmitis se produce entre el 2% y 7% de los traumas oculares penetrantes.(26) El diagnóstico temprano es por el alto índice de sospecha. La infección es más a menudo en lesiones penetrantes producidas por objetos filosos.

En general, se debe de usar los mismos criterios y técnicas quirúrgicas como si se tratara de endoftalmitis postquirúrgica (inyección de antibióticos intraoculares). (9,21, 22)

Evaluar el pronóstico de los casos de endoftalmitis traumática es difícil debido al efecto de la lesión penetrante. El pronóstico también se basa en el microorganismo específico y al intervalo del diagnóstico. De forma global, se ha informado en

algunas series que el 42% de los casos obtiene agudeza visual de 20/ 400 o mejor y 26% con 20/800 o mejor.(38,43)

Prevención-Protección

Los protectores oculares: los lentes de Policarbonato que otorgan mayor resistencia a la ruptura, protegiendo más adecuadamente al globo ocular. Asimismo cristal templado química o térmicamente, Resina plástica de Alil (CR-39) de 1,9 Mm. para uso Industrial y en Deportes se citan entre los protectores oculares.(20,37)

Factores asociados que intervienen en el pronóstico visual en pacientes vitrectomizados por CEIO

Los factores que intervienen en el pronóstico visual en la mayoría de estudios concuerdan la agudeza visual inicial, otros factores a considerar son las lesiones asociadas al globo ocular tenemos: el desprendimiento de retina, endoftalmitis, hemorragia vítrea, catarata, defecto pupilar aferente relativo, el leucoma corneal. Es importante mencionar el tamaño del cuerpo extraño intraocular mayores de 4 mm conlleva un peor pronóstico visual, tipo de material que constituye el CEIO, las características físicas del CEIO.

Uno de los estudios demostró que la naturaleza, masa y forma del CEIO está relacionado con el mecanismo, localización y resultado de la injuria (Malcom, G.) Un incremento en la masa estuvo asociado con injuria del segmento posterior, impacto retinal, presentando una AV menor de 20/200, la necesidad de reparo primario del globo ocular antes de la remoción secundaria del CEIO incrementando las complicaciones y el desarrollo de desprendimiento de retina (9,42)

Lieb, encontró que el cultivo de gérmenes no virulentos presentaron mejor agudeza visual, otros factores que tienen mejor agudeza visual mejor agudeza visual previa, la falta de desprendimiento de retina, ausencia de endoftalmitis y menor longitud de herida(43).

El-Asrar AM, El análisis univariado, predictores de mala visión (movimientos de la mano o menos) eran AV inicial pobre, entrada de la herida corneoescleral, prolapso uveal, el prolapso del vítreo, traumatizados del iris, y el desarrollo de desprendimiento de retina. En contraste, los predictores de buena agudeza visual (20/200 o mejor) fueron la ausencia de prolapso uveal, no endoftalmitis, no desprendimiento de retina

ANTECEDENTES

Dentro de los antecedentes de trabajos realizados se encontró el estudio en nuestro país, en el Instituto Nacional de Oftalmología realizado por la Dra. Li, Tomihama, sobre Diagnóstico de Trauma Ocular a globo abierto en un año encontrándose un 5,5% de CEIO.

Yanna, Amoreti, en el INO en estudio realizado en pacientes con diagnóstico de CEIO por radiología usando la técnica Cadwell modificada evaluaron 35 pacientes encontraron que el metal, los perdigones y piedra con elementos radioopacos identificables hasta en un 87%, además mediante esta técnica se pudo identificar el vidrio (7,5%)(45).

Ramiro, Medina, en el Hospital Oftalmológico de Santa Lucía, Buenos Aires, Argentina Se encontró la edad promedio de 33 años, hombres (95,1%). Todos los cuerpos extraños fueron metálicos, la zona de entrada fue corneal (58,5%), el tiempo entre la lesión y la consulta fue de 10,3 días, el tiempo entre la consulta y la vitrectomía fue de 5,4 días, los pacientes estaban trabajando (75,6%), la complicación más frecuente fue catarata que se presentó en 26,8%(34).

Gonzales, Espinoza; en el centro Nacional de oftalmología – Managua encontraron el grupo etario más afectado entre 15 y 49 años con 80.3%, Acudieron a la consulta oftalmológica inicial en las primeras 48 hrs 76,4%, al momento de la lesión en su mayoría realizaban labores industriales 64.7% Los hallazgos iniciales al examen oftalmológico hemorragia vítrea (48%), catarata traumática (23%), hiphema (11.5%), prolapso del contenido ocular (5.7%) y defecto pupilar aferente (1.9%) de los casos. De las pruebas diagnósticas más utilizada la ecografía (82,6%), la clínica (13.4%) y la radiografía de órbita (3.8%), donde el CEIO metálico el mas encontrado 84.5%; piedra (7.6%), vidrio (3.8%) y madera (1.9%). (37).

Jost encontró que la Agudeza visual inicial buena preoperatoria tenía mejor pronóstico visual ($p < 0,01$ hospital de ojos de Alemania, población 130 pacientes, periodo 1989-1997). Justis ($p < 0,01$ Instituto de Ojos de Pensilvania USA, población de 96 pacientes, periodo 1991-2002). Vivek ($p < 0,01$ Instituto de Oftalmología Kuwait, población de 40 pacientes, periodo 1991-2000). (40,42,44) Justis encuentra

esta asociación estadística pronóstico visual ($p < 0,01$ Instituto de Ojos de Pensilvania USA, periodo 1991-2002).(40,42,44).

ViveK (Kuwait) encontró una asociación estadística con el desprendimiento de retina.

Criag lo considera un factor de pobre pronóstico visual (Carolina del Norte USA) en una revisión de 65 pacientes encuentra una asociación estadística (9).

JUSTIFICACIÓN

La injuria ocular penetrante del globo ocular con presencia de cuerpo extraño intraocular (CEIO) es una de las causas importantes de pérdida visual en adultos jóvenes(6,8,9,12,20,22,30,34,35,40).

El trauma ocular penetrante con presencia de cuerpo extraño intraocular esta agravado por la dificultad por el exacto diagnostico y oportuno por la opacidad de medios de los CEIO así como su manejo oportuno. (30,37).

En nuestro país, al igual que en otros países en desarrollo hay dificultades de acceso a una atención y al manejo oportuno, además que se requiere de un adecuado examen clínico oftalmológico y precisar el diagnostico mediante exámenes de ayuda al mismo. Además, hay que considerar, que las complicaciones son todas graves y ocasionan incapacidad visual, lo que va a repercutir en la actividad laboral de los pacientes.

Por lo que es importante conocer las características epidemiológicas de CEIO y los factores asociados que intervienen en la función visual final, debido a su repercusión en la salud pública.

FORMULACIÓN DEL PROBLEMA

¿Cuáles son los factores asociados que se relacionan con la disminución de la función visual en pacientes que acuden al INO con diagnóstico de Trauma ocular penetrante con presencia de a cuerpo extraño intraocular sometidos a vitrectomía en el período comprendido de Enero 1999 a diciembre del 2005?

¿Cuáles son las características epidemiológico de los pacientes con trauma ocular penetrante con presencia del cuerpo extraño intraocular en el INO comprendido entre Enero 1999 a diciembre del 2005?

OBJETIVOS

GENERAL:

Determinar los factores relacionados al deterioro de la función visual final de los pacientes con diagnóstico de Trauma ocular penetrante asociado a cuerpo extraño intraocular del Segmento Posterior (CEIO) en el Instituto Nacional de Oftalmología durante Enero del 1999 a Diciembre del 2005.

ESPECÍFICOS:

1. Identificar los aspectos clínicos epidemiológicos de los pacientes con diagnóstico de Trauma ocular penetrante con presencia cuerpo extraño intraocular del Segmento Posterior en el periodo enero 1999 – Diciembre del 2005
2. Identificar las pruebas diagnósticas, la naturaleza de los cuerpos extraños, así como también, el grado de afectación de las estructuras intraoculares.
3. Determinar la relación entre los hallazgos oftalmológicos iniciales y el resultado visual.
4. Identificar los principales procedimientos realizados en el tratamiento quirúrgico.

MATERIALES Y METODO

DISEÑO DE LA INVESTIGACION

Tipo de estudio: Descriptivo analítico transversal

Tiempo: Retrospectivo

Área de estudio: Instituto Nacional de Oftalmología (INO)

Tiempo de estudio: Enero 1999 – Diciembre 2005

Universo: Conformado por todos los pacientes que acudieron a los servicios del INO (Retina y ecografía) con diagnóstico de Trauma Ocular Penetrante con presencia de CEIO del Segmento Posterior.

Población: Historias clínicas de pacientes que acuden al servicio de retina y ecografía del INO con el diagnóstico de trauma ocular con cuerpo extraño intraocular y operados de vitrectomía con el diagnóstico de CEIO.

Muestra: Considerando que el universo es relativamente pequeño, se tomó como muestra al total del Universo.

Unidad de análisis: Constituido por 90 pacientes y 90 ojos afectados con cuerpo extraño intraocular.

CRITERIO DE INCLUSION

- Antecedente de trauma ocular con diagnóstico confirmado de CEIO mediante: diagnóstico clínico, radiografía y / o ultrasonido ocular y que tuvieran un seguimiento clínico al menos tres meses.

CRITERIO DE EXCLUSION

- Falta de CEIO.

DEFINICION DE TERMINOS

Cuerpo extraño intraocular: Presencia de una partícula intraocular extraña en los traumas oculares penetrantes, cuya presencia y compromiso de la anatomía ocular influye en el pronóstico visual, siendo motivo de la intervención quirúrgica por el contenido metálico, por la endoftalmitis, por el compromiso de las estructuras oculares.(14,15)

Ultrasonografía: Procedimiento auxiliar de importancia que mediante el uso de ondas sonoras permite evaluar la integridad ocular y determinar la presencia de CEIO cuando existe la opacidad de medios impide su evaluación. (14,15)

Factores asociados que influyen en el pronóstico visual: Son las variables que pueden afectar el pronóstico visual: - Compromiso del globo ocular (desprendimiento de retina, defecto pupilar aferente relativo, pérdida de úvea, pérdida de vítreo, presencia de herida corneal, herida escleral, hemorragia vítrea, entre otros).- CEIO (Tamaño, forma, constitución)

Vitrectomía: Procedimiento quirúrgico invasivo realizado en la cavidad vítrea a través vía pars plana que se utiliza cuando hay opacidad de medios (hemorragia vítrea, vitreitis) para extraer el CEIO y reparar el segmento posterior, para lo cual se utiliza vías de entrada a la cavidad vítrea para la: endoiluminación, vitrector y mantenedor de cámara.

DEFINICION DE VARIABLES

Variables independientes:

Deterioro de la función visual: Determinado mediante la evaluación de la agudeza visual mediante la cartilla de snellen en comparación con la agudeza visual inicial.

Variables dependientes:

Factores a evaluar su participación en el pronóstico visual

El pronóstico visual está en relación directa:

- La agudeza visual inicial
- **Características demográficas:**
 - Grupo etario
 - Mecanismo del trauma ocular penetrante.
 - Tiempo de enfermedad.
- **Estructuras oculares afectadas :**
 - Ubicación de la herida del segmento anterior
 - Extensión de la herida de la herida corneal o esclero corneal.
 - Hifema
 - Injuria del cristalino

- Hemorragia vítrea
- Prolapso de úvea
- Prolapso vítreo
- Desprendimiento coroideo
- Desprendimiento de retina
- **CEIO**
 - Tamaño.
 - Composición del CEIO causando siderosis, calcosis.
 - Propiedades físicas del CEIO bordes afilados ej. vidrio
- **Infección asociada:** Endoftalmitis
 - Presencia de endoftalmitis.

PROCEDIMIENTO

El presente estudio de investigación se realizó en el Instituto Nacional de Oftalmología mediante recolección de historias clínicas de pacientes que cumplan con los criterios de inclusión de diagnósticos de CEIO.

Metodología de la Recolección.

La información se obtuvo de las historias clínicas de los pacientes que ingresan al estudio, la cual será recopilada en fichas de trabajo.

Primeramente se hizo una revisión de las historias clínicas de los pacientes que acudieron al Instituto Nacional de Oftalmología con el diagnóstico de Trauma ocular penetrante con presencia de CEIO del Segmento Posterior diagnosticado en el servicio de sala de operaciones y el servicio de ecografía en el periodo 1999 al 2005; se seleccionaron los casos, se identificaron las historias clínicas de los pacientes de los cuales fueron seleccionados para el estudio aquellos que cumplían con los criterios de inclusión.

Instrumento: para la recolección y ordenamiento de los datos se diseñó una ficha en la cual se plasmaron las variables a investigar.

Los datos que se tomaron del expediente clínico incluyen edad, sexo, procedencia, actividad que realizaban, ojo afectado y la actividad que realizaban al momento de la lesión, así como también el tiempo transcurrido entre el momento de la lesión y la consulta oftalmológica.

A todos los pacientes se les valoró la agudeza visual inicial por medio de la prueba estandarizada de la cartilla de Snellen y se les solicitó exámenes complementarios para confirmar el diagnóstico. Como parte del examen oftalmológico se les realizó biomicroscopía y oftalmoscopia directa e indirecta para describir los hallazgos y la extensión del daño de las estructuras intraoculares. A muchos de ellos se les realizó un procedimiento inicial de cierre primario de la herida y se les administró antibióticos sistémicos y tópicos de amplio espectro para disminuir el riesgo de infecciones.

Se revisó el tratamiento quirúrgico realizado en sala de operaciones del Instituto Nacional de Oftalmología, las complicaciones y la agudeza visual final; con un seguimiento clínico de al menos tres meses posterior a la cirugía.

Metodología de análisis estadístico:

- Análisis distribución de frecuencia
- Análisis estratificado
- Prueba estadística χ^2 (Chi cuadrado) prueba para contrastar hipótesis.
- Test de fisher valores menores de 5
- Control de calidad de información
- Criterios éticos (confidencialidad de la información)

Enumeración de variables.

1. - Edad.
2. - Sexo.
3. - Ocupación
4. - Antecedente del mecanismo del trauma ocular.
5. - Tiempo de enfermedad del trauma ocular al momento de consulta.
6. - Tipo de Cirugía por el trauma ocular
7. - Tiempo transcurrido entre la lesión y la 1ra cirugía por trauma ocular .
8. - Motivo de consulta
9. - Ojo afectado al momento de la lesión.
10. - Agudeza visual al ingreso.
11. - Signos clínicos.
12. - Fondo de ojo.
13. - Ubicación del ceio en el Fondo de ojo
14. - Medios diagnóstico.
15. - Tiempo de la ecografía luego del diagnostico del trauma ocular
16. - Hallazgos por ecografía
17. - Naturaleza del cuerpo extraño intraocular por ecografía
18. - Ubicación del ceio por ecografía
19. - Tiempo entre la cirugía y el trauma ocular

- 20.- Procedimiento quirúrgico realizado
- 21.- Naturaleza del cuerpo extraño intraocular hallado durante la cirugía
- 22.- Localización del cuerpo extraño intraocular descrito por la cirugía
- 23.- Agudeza visual final.
- 24.- Evolución

Plan de análisis.

- 1. - Edad – Grupo etario
- 2. - Procedencia.
- 3. - Actividad.
- 4. – Mecanismo de trauma/Agudeza visual final.
- 5.- Hallazgos oftalmológicos iniciales.
- 6. - Métodos diagnósticos / Naturaleza del cuerpo extraño intraocular.
- 7. - Complicaciones / Agudeza visual final.
- 8. - Hallazgos oftalmológicos iniciales / Agudeza visual final.
- 9. - Tratamiento quirúrgico
- 10. - Agudeza visual inicial / Agudeza visual final.

Operacionalización de las variables.

Variable	Concepto	Indicador	Escala
Edad.	Tiempo transcurrido desde el nacimiento en años cumplidos.	Historia Clínica.	Menor de 1 año. 1 a 4 años. 5 a 14 años. 15 a 49 años. 50 años o más.
Sexo.	Características fenotípicas de una persona que lo identifican como hombre o mujer.	Historia Clínica	Masculino. Femenino
Ocupación	Labor que realizaba al momento de producirse la lesión	Historia Clínica	1 ama de casa 2 comerciante 3 empleado 4 escolar 5 estudiante 6 infante -prescolar 7 jubilado 8 obrero

Antecedente del mecanismo del trauma ocular	Mecanismo del trauma ocular al momento de producirse la lesión	Historia Clínica	1 Impacto de cuerpo extraño 2 perdigón (2,5,8) 3 accidente de tránsito 4 estallamiento de vidrio o botella 5 explosión de dinamita 6 explosión de balón de agua 7 impacto de astilla VEGETAL 8 Impacto de bala 9 impacto de piedra 10 martilleo de metal 13 explosión de granada 12 trauma ocular
Tipo de Cirugía por el trauma ocular	1er Procedimiento realizado por el trauma ocular	Historia Clínica	1 sutura corneal 2 sutura escleral 3 sutura esclero corneal 4 sutura corneal + vitrectomía anterior 5 No sutura
Zona de entrada del CEIO.	zona anatómica por donde penetra el CEIO.	Historia Clínica	Cornea. Esclera. Corneo-escleral.
Agudeza visual inicial.	Determinación de grabados en una cartilla de Snellen colocados a 6 metros, que evalúa visión central al ingreso.	Historia Clínica	NPL PL MM CD 1m CD 2m - CD 5m 20/200-20/400 mayor 20/100
Función visual final.	Re categorización de la agudeza visual final al egreso.	Historia Clínica	Pésima NPL Mala MM , PL Regular CD 1m- CD 5m Buena mayor 20/200
Signos clínicos.	Signos biomicroscópicos y oftalmoscópicos relevantes al ingreso.	Historia Clínica	catarata sutura corneal sutura -herida corneal sutura escleral -esclero corneal prolapso uvea hifema DPA Pérdida de vítreo preptisis
Fondo de ojo.	Signos biomicroscópicos y oftalmoscópicos relevantes al ingreso.	Historia Clínica	1 Ceio 2 Ceio + HV 3 Ceio+ EDEMA MACULAR 4 Ceio+ Desprendim Coroideo 5 HV 6 Cicatriz corioretinal 7 Aplicado no ceio 8 DR, HV
Ubicación del ceio en el Fondo de ojo	Signos oftalmoscópicos relevantes del examen en la ubicación del Ceio.	Historia Clínica	1 macula 2 periferia 3 vítreo

Medios diagnóstico	Exámenes que permiten confirmar la presencia de un cuerpo extraño intraocular	Historia Clínica	1 eco 2 Radiografía de orbita 3 FO 4 cirugía 5 Tomografía axial
Hallazgos por ecografía	Signos y hallazgos relevantes al ingreso	Historia Clínica	1 ceio 2 HV , ceio ,rupt de pared posterior 3 banda vítrea ceio endoftalmitis 4 desp corioideo, HV, DR hemorrag, CEIO 5 coroides engrosado, HV, ,CEIO 6 DR + ceio 7 DR total, coroides engrosado, ceio hemorrágico 8 preptisis
Naturaleza del CEIO por ecografía	Material o sustancia del que esta conformado el CEIO.	Historia Clínica	1 metálico 2 piedra 3 vidrio 4 vegetal
Ubicación del CEIO por ecografía	Sitio anatómico donde se encuentra el CEIO.	Historia Clínica	1 vítreo 2 vit ant 3 papila 4 polo post 5 cerca de la inserc musc 6 orbita 7 periferia
Procedimiento quirúrgico realizado	Medidas quirúrgicas encaminadas a restaurar la integridad anatómica y/o funcional	Historia Clínica	VPP,Lx,ext ceio VPP,ext ceio,ac silicona VPP , ext ceio VPP , no ceio VPP , buck, ext ceio VPP,ext ceio,buck,ac silicona QPP, Vitrect, ext CEIO Evisceración
Naturaleza del CEIO hallado durante la cirugía	Material o sustancia del que esta conformado el CEIO hallado durante la cirugía.	Historia Clínica	1 metálico 2 piedra 3 vegetal 4 vidrio
Localización del CEIO descrito por la cirugía	Sitio anatómico donde se encuentra el CEIO.	Historia Clínica	0 No consigna 1 polo posterior 2 haz papilo macular 3 periferia 4 intralenticular 5 vítreo
Agudeza visual final.	Determinación de grabados en una cartilla de Snellen colocados a 6 metros, que evalúa la visión central al egreso.	Historia Clínica	NPL PL MM CD 1m CD 2m - CD 5m 20/200-20/400 mayor 20/100
Función visual final.	Re categorización de la agudeza visual final al	Historia Clínica	Pésima NPL Mala MM , PL Regular CD 1m- CD 5m

	egreso.		Buena mayor 20/200
Evolución	Signos oftalmoscopios relevantes al egreso.	Historia Clínica	Aplicado DR, PVR/ redespndimiento PVR, fibrosis subretinal packer macular preptisis endofalmitis leucoma

RESULTADOS

Se realizó la revisión de 90 historias clínicas de pacientes con cuerpo extraño intraocular en el segmento posterior diagnosticados principalmente por ecografía que acudieron al Instituto Nacional de Oftalmología (INO) durante el período de enero 1999 a diciembre del 2005, se presentara a continuación los resultados:

1. CARACTERISTICAS EPIDEMIOLOGICO
2. MECANISMO DE TRAUMA
3. CARACTERISTICAS CLINICAS
4. PROCEDIMIENTO DIAGNOSTICO
5. HALLAZGOS ECOGRAFICOS
6. PROCEDIMIENTO QUIRURGICO
7. TIPO DE CEIO
8. EVOLUCION DE LOS PACIENTES SOMETIDOS A PROCEDIMIENTO QUIRURGICO
9. FACTORES ASOCIADOS A PRONOSTICO VISUAL EN PACIENTES SOMETIDOS A PROCEDIMIENTOS QUIRURGICOS

1. CARACTERISTICAS EPIDEMIOLOGICO

El trauma ocular penetrante asociado a cuerpo extraño intraocular del segmento posterior la edad promedio de 29 años (Tabla1), es más frecuente en población adulta joven entre 15 a 49 años (cuadro1).

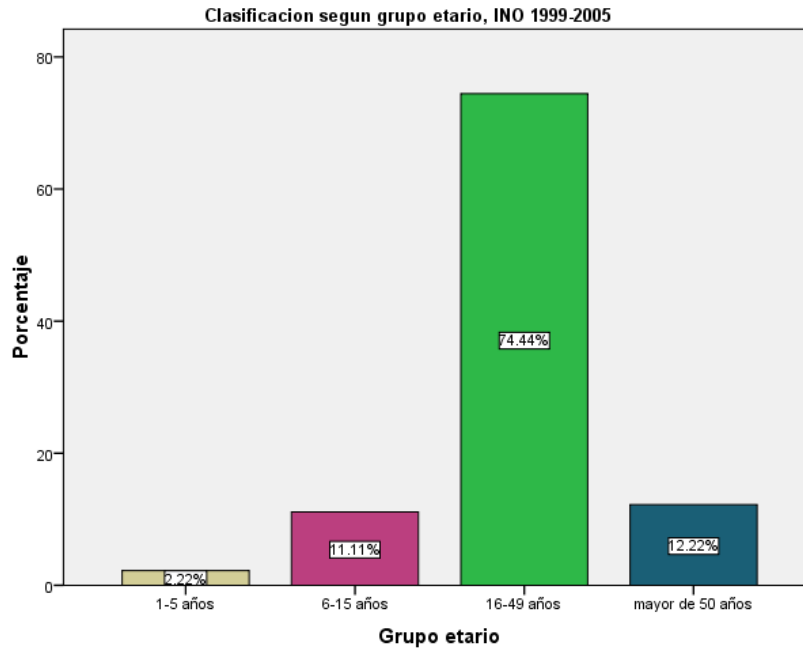
Tabla1 Principales hallazgos clínicos en trauma ocular penetrante con CEIO 1999-2005 INO

CARACTERISTICAS EPIDEMIOLOGICAS	
Edad promedio	29 años
Moda	19 años
Rango	2-77 años
Masculino	95,4%
Femenino	4,6%
Grupo etario 15-49	74,4%

Fuente: Estadística e informática INO

En la distribución de pacientes por edad se encontró que el grupo etario más afectado fue el de las edades comprendidas entre 16 y 49 años representa el 74,4%, grupo que se encontraba en actividad laboral; El grupo menor de 15 años se encontraba en el colegio y estuvieron expuestos a artefactos explosivos (Cuadro 1). Al considerar, la actividad ocupacional al momento de la lesión, obrero 32% seguido de los estudiantes 32%, empleado 9%.

Cuadro 1: Grupo etario en trauma ocular penetrante con CEIO 1999-2005 INO



Fuente: Estadística e informática INO

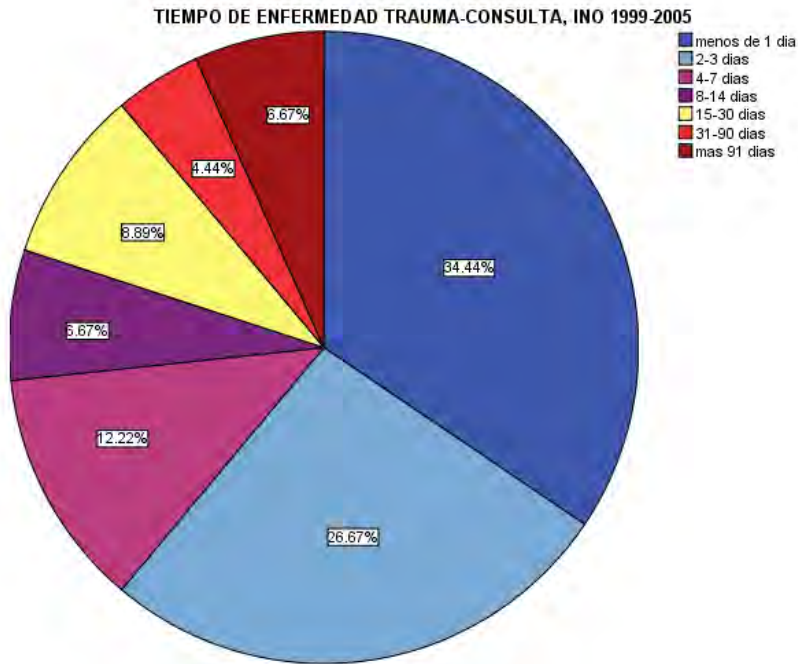
Al evaluar el tiempo de enfermedad se encontró un 59,9% venía en los primeros 3 días a la consulta luego del trauma ocular, sin embargo en las primeras 2 semanas se atendieron el 79,2 % importante para el manejo posterior del CEIO y por las alteraciones anatómicas que ocasiona la presencia del CEIO. (Cuadro 2)

Tabla2 Tiempo entre el trauma ocular y la primera consulta en pacientes con trauma ocular penetrante con CEIO 1999-2005 INO

CARACTERISTICAS EPIDEMIOLOGICAS	
Promedio	24 días
Moda	2 días
Rango	1-330 días
Primeros 3 días	59,9%
Primeras 2 semanas	79,2%

Fuente: Estadística e informática INO

Cuadro 2: Tiempo de enfermedad en trauma ocular penetrante con CEIO 1999-2005 INO



Fuente: Estadística e informática INO

2. MECANISMO DEL TRAUMA OCULAR

Con respecto al antecedente del mecanismo del trauma ocular se encontró el martilleo del metal contra metal (47%), artefactos explosivos (26,7%), impacto de piedra (5,6 %), frecuente durante la actividad laboral; sin embargo es considerable las lesiones por artefacto explosivo: perdigón (14,4%), explosión de dinamita (7,8%).

3. CARACTERISTICAS CLINICAS

En lo que respecta a los signos clínicos iniciales al examen oftalmológico se presentan en la tabla 3. Además al examen clínico se presentan lesiones

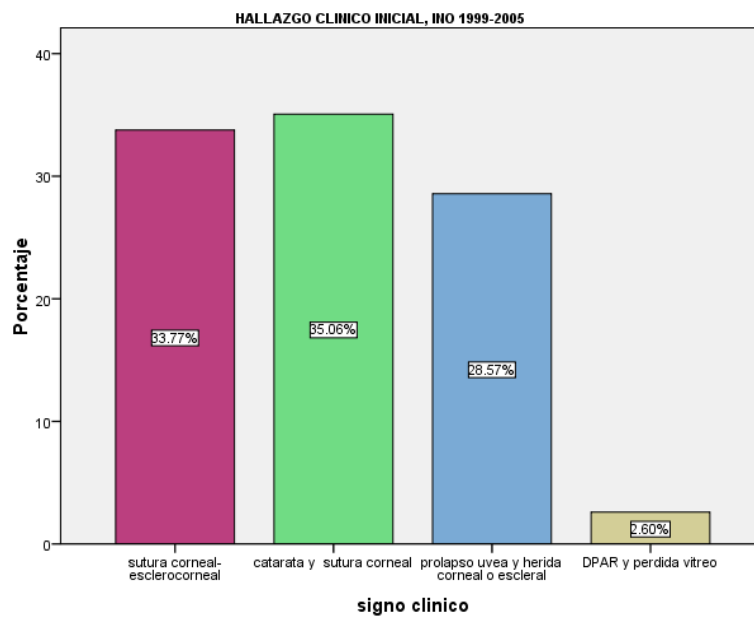
combinadas y muchos de ellos acudían con una atención previa: cierre de la herida corneal o corneoescleral Cuadro3.

Tabla3 Principales hallazgos clínicos en trauma ocular penetrante con CEIO 1999-2005 INO

HALLAZGOS CLINICOS	
	%
Herida corneal	43
herida escleral	8,8
Herida corneo escleral	17,8
Leucoma	2,2
Prolapso de uvea	24,4
Prolapso de vítreo	2,2
Catarata traumática	27,8
Defecto pupilar aferente	2,2
Hemorragia vítreo	48,9
Desprendimiento de retina	15,6
Desprendimiento corioideo	10
Endoftalmitis	2,2

Fuente: Estadística e informática INO

Cuadro 3: Hallazgo clínico inicial en trauma ocular penetrante con CEIO 1999-2005 INO



Fuente: Estadística e informática INO

La zona de entrada del cuerpo extraño y la extensión de la laceración se encontró que la cornea fue afectada predominantemente (43%), seguida por la corneo-escleral (17,8%) y afectación escleral (8,8%) de los casos. Las dimensiones de las laceraciones no se consignan debido a que no se registraron en la historia clínica.

4. PROCEDIMIENTOS DIAGNOSTICOS

El procedimiento diagnóstico más realizado para determinar la presencia de CEIO y de las lesiones anatómicas del globo ocular asociadas es la ecografía (89%) (cuadro 4), seguido por la clínica (13.3%) cuando la transparencia de medios lo permite y la radiografía de órbita (10%), y en 1 de los casos durante la cirugía. No se envió ninguna Tomografía computarizada ni Resonancia nuclear magnética.

5. HALLAZGOS ECOGRAFICOS

La ecografía ocular es el procedimiento frecuentemente utilizado Tabla 3

Tabla 3: Hallazgos clínicos en trauma ocular penetrante con CEIO 1999-2005 INO

HALLAZGOS ECOGRAFICOS	n/unid
Diagnostico por ecografía	89%
Tiempo eco /trauma	22,4 días
Valor más frecuente	2 días
Rango	1 a 330 días
Primeras 2 semanas	74,7% días

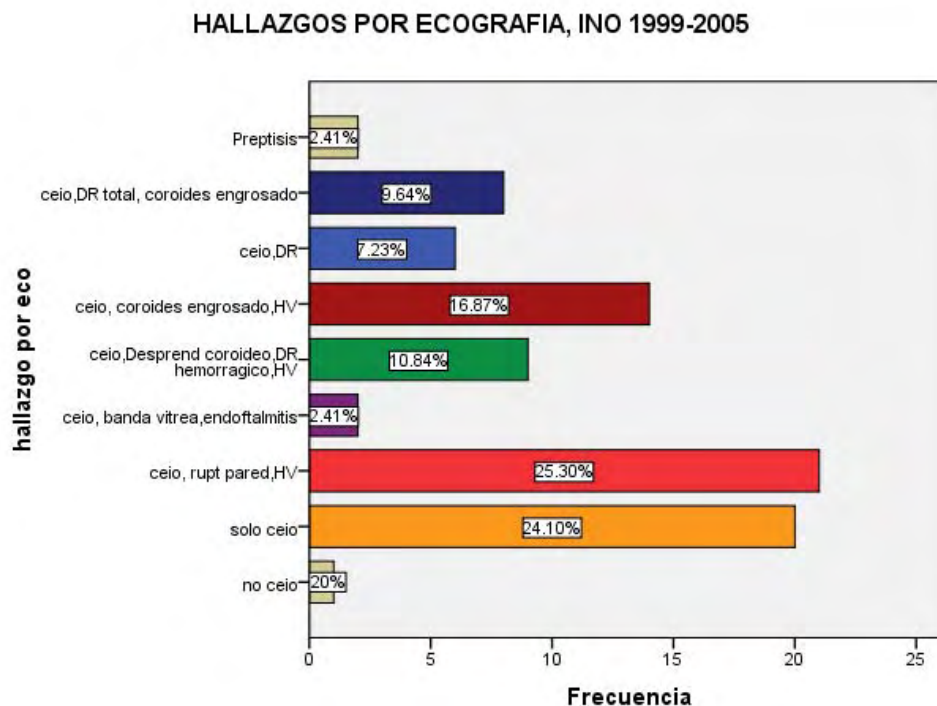
INO

Fuente: Estadística e informática INO

El 74,7 % se hizo en las 1ras 2 semanas posteriores al trauma ocular; y el 25 % se realizó la ecografía después de las 2 semanas procedían de provincias del interior del país. Es importante resaltar por las alteraciones que se produce en el vítreo y la retina por la presencia del CEIO y la sangre. Los hallazgos asociados a la presencia de CEIO por ecografía se presentan en la cuadro 4, es importante destacar la presencia de

hemorragia vítrea acompañado con desprendimiento de retina (17%), desprendimiento coroideo (10%), Endoftalmitis (2,4%).

Cuadro 4: Grupo etario en trauma ocular penetrante con CEIO 1999-2005 INO



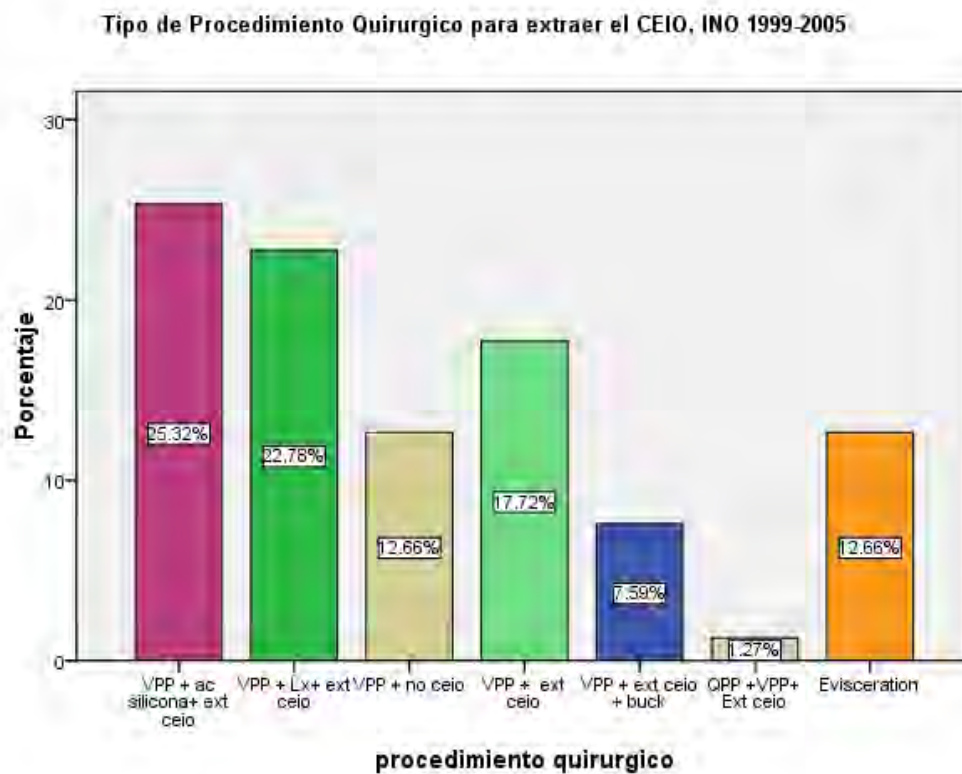
Fuente: Estadística e informática INO

6. PROCEDIMIENTO QUIRURGICO PARA LA EXTRACCION DE CEIO

El tiempo entre la intervención quirúrgica y el trauma ocular promedio de 41 días 9 (mediana de 18 días, moda 7 días) en las primeras 3 semanas se operaron el 57%.

El procedimientos quirúrgico empleado dependió de las estructuras comprometidas del globo ocular por el CEIO (Cuadro 5) se realizó extracción del CEIO mediante la vitrectomía (76.7%) y evisceración (12,7%). Además de la vitrectomía requirieron lensectomia (22,8%), procedimientos combinados para aplicar la retina uso de aceite de silicona, buckling escleral. QPP y vitrectomía (1,3%).

Cuadro 5: Procedimiento quirúrgico en trauma ocular penetrante con CEIO 1999-2005 INO



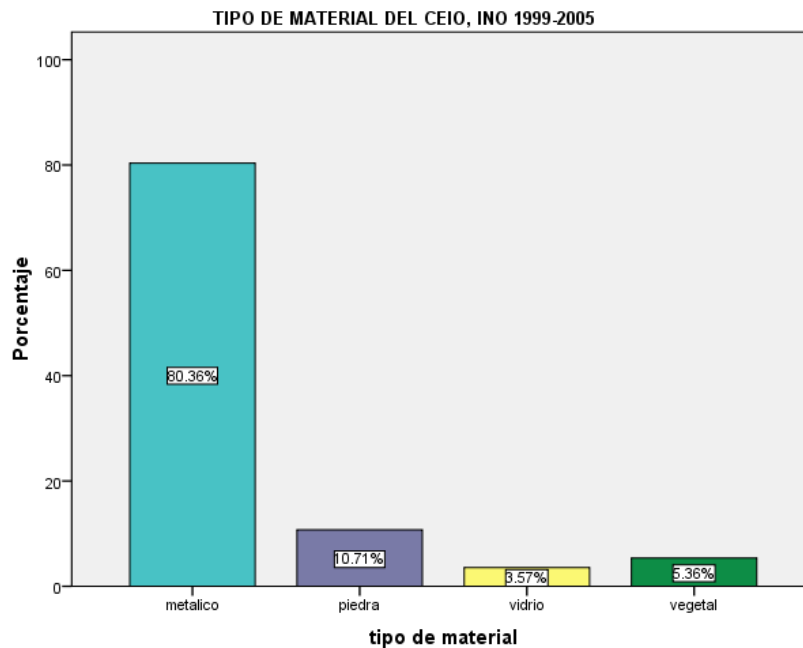
Fuente: Estadística e informática INO

7. TIPO DE MATERIAL DEL CEIO

El tipo de material del CEIO (Cuadro5) fue predominantemente metálico (80,4%), es importante considerar el contenido vegetal (5,4%) por el grado de contaminación.

Se diagnosticó mediante la historia clínica (78,6%), ecografía (46,4%) y cirugía (41,1%).

Cuadro 6: Tipo de material en trauma ocular penetrante con CEIO 1999-2005 INO



Fuente: Estadística e informática INO

8. EVOLUCION DE LA CIRUGIA

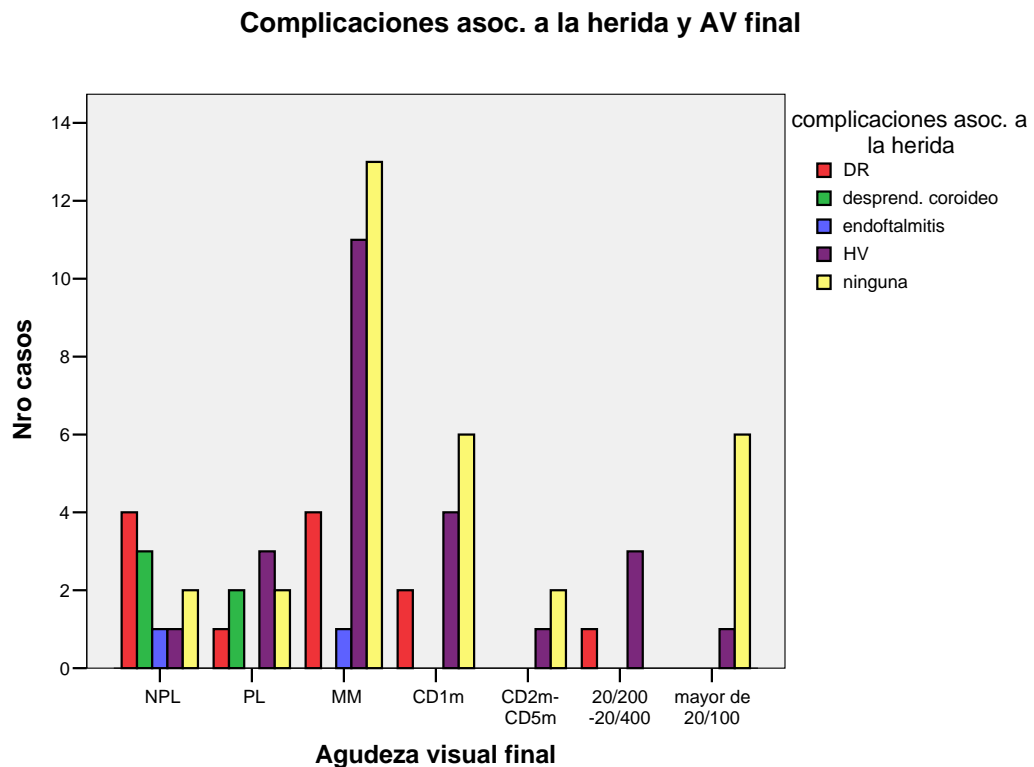
La evolución de la cirugía se encontró retina aplicado (42,3%), DR mas PVR (23,9%), PVR y fibrosis subretinal (9,9%), packer macular (7%), cicatriz macular (4,2%), endoftalmitis (2,8%).

9. FACTORES ASOCIADOS A LA FUNCION VISUAL

Al relacionar las **complicaciones asociadas a la herida primaria con la agudeza visual final** Con desprendimiento de retina en la escala de Snellen de > 20/200 (2,6%), de CD 1m (5.3%), de MM (10,5%),de PL (2,6%),de NPL (7,9%) para un total (28.9%). Endoftalmitis en la escala de Snellen de MM (2,6%) para un total de 2.6%. Con desprendimiento coroideo en la escala de Snellen de PL (5,3%), de NPL (5,3%) para un total de 10.5%. Con Hemorragia vítrea en la escala de Snellen de

PL (7.9%), de MM (26,3%), CD1m (10.5%), 20/200 (10,5%), de > 20/100 (2,6%), para un total de 57,9%. No se reporta uveítis, ni glaucoma secundario.

Cuadro 7: Relación complicaciones asociadas a la herida y la agudeza visual final en trauma ocular penetrante con CEIO 1999-2005 INO



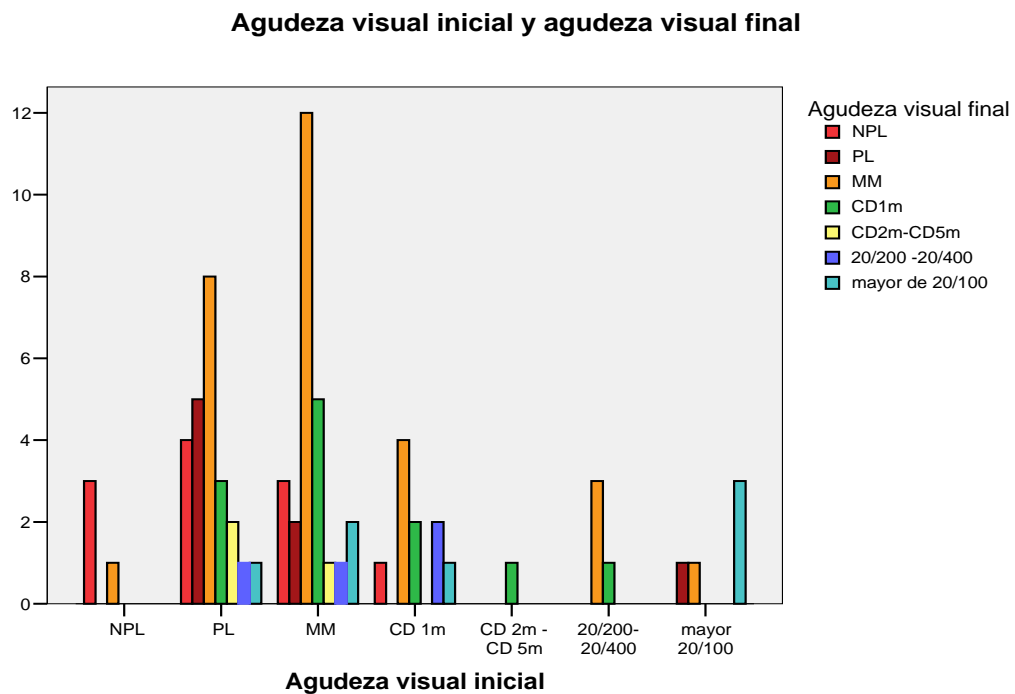
Fuente: Estadística e informática INO

En lo que se refiere a los **hallazgos clínicos iniciales y la agudeza visual final** (Cuadro 5) se encontró con mayor frecuencia la sutura escleral -esclero corneal y prolapso úvea las que tuvieron peor AV final en la escala de Snellen siendo NPL 7,4% y con <MM en un 10,4% . Con respecto a sutura corneal y prolapso úvea se encontró baja AV final 4,4% con NPL, con <MM en un 5,9%. y CD2m-CD5m 1,5%. En cuanto a la sutura -herida corneal se encontró 4,4% con NPL, 8,8 % <CD 1m , mayor de 20/100 en 2,9%. La herida escleral- esclero corneal 2,9% con NPL,

8,8% <CD 1m. En cuanto a la catarata y sutura corneal 1,5% con NPL, 17,7% con <MM, 4,4% con CD 1m , 1,5% con CD2m-CD 5m y 5,9% con mayor de 20/200.

Al **comparación entre la agudeza visual inicial y final** (Cuadro 8) en la escala de Snellen se encontró con AV inicial PL de 33,3% los cuales presentaron luego de la intervención quirúrgica una AV final de NPL (4,4%), de MM (18.8%), de CD 1m (4.4%),de CD 2m-5m (2,9%), de 20/200 (1.4%) y > 20/100 (1.4%). Los que tuvieron AV inicial MM en 36,2% presentaron AV final de NPL (2.9%), de MM (20.3%), de CD 1m (7.2%),de CD 2m-5m (1.4%), de 20/200 (1.4%),y > 20/100 (2.9%). Los de AV inicial CD 1m fue de 14,4 tuvieron AV final de NPL (1.4%), de MM (5.8%), de CD 1m (2,9%), de 20/200 (2.9%),y > 20/100 (1.4%). Los de AV inicial 20/200 es el 5,8% presentaron AV final de MM (4,4%), de CD 1m (4.4%). Y los de AV inicial > 20/100 (7,2%) presentaron con AV final de PL en 1.4%, de MM (1.4%), de CD 1m 1.4%, de > 20/100 (4.4%).

Cuadro 7: Grupo etario en trauma ocular penetrante con CEIO 1999-2005 INO



Fuente: Estadística e informática INO

DISCUSIÓN DE LOS RESULTADOS.

Al analizar los datos obtenidos del presente estudio, las características clínico epidemiológico en las heridas penetrantes con CEIO afectan en su gran mayoría al sexo masculino (9,11,34,40,42,44) representando el 95,6% de los casos, la edad promedio es de 29 años (Ramiro 33 años, Fonolla 38,7 años), se encontró que el grupo etario más comprometido fue las edades 15 y 49 años la serie con el mayor porcentaje (74,4%) de los pacientes, es importante porque son grupo comprendidas en el periodo de mayor rendimiento laboral, este tipo de patología se acompaña de una pérdida económica considerable(9,11,34,40,42,44). La procedencia muestra una mayor parte de pacientes afectados de Lima (75%), y menor porcentaje de provincias (25%) en comparación con el trabajo Gonzales-Espinoza realizado en Managua (37) que una mayor parte de pacientes afectados (84.5%), procedía del sector urbano.

En cuanto al tiempo de evolución transcurrido entre la lesión y la consulta oftalmológica acudieron en menos de 24 horas 33 % de pacientes, en comparación con Gonzales-Espinoza realizado en Managua 49%, y Fonolla en España 71,4%(11,36), lo que muestra las barreras de acceso oportuno a centros de atención especializada, probablemente por la distancia geografía (25% procede del interior del país) a centros hospitalarios de menor complejidad. Sin embargo, se encuentra que un 72,4 % venía en la primera semana de consulta luego del trauma ocular y después de los 30 días un 11 %, la mayoría procedían de provincias del interior del país, habiendo recibido un tratamiento previo transferidos con diagnostico de trauma ocular.

Las tres cuartas partes de los afectados pertenece a la población económicamente activa (15-49 años), de ellos el 47 % se encontraba realizando alguna actividad laboral, concuerda con otros trabajos que la principal actividad era golpear metal contra metal (47%), los expuestos a artefactos explosivos y manipulaciones de armas de fuego (26,7 %) (perdigón, dinamita, granada, bala). La actividad metal

contra metal es la principal causa hallazgos similares se encontraron en los trabajos de Medina B Ramiro, Gonzales-Espinoza (21,34,37) relacionada con la industria metalúrgica.

Entre los principales hallazgos oftalmológicos la zona de ingreso fue la corneal (47,2%), seguida esclerocorneal (17,8%). Con respecto al compromiso del globo ocular del segmento anterior presento: catarata (27,8), prolapso úvea (24,6%), defecto pupilar aferente relativo (2,2%). El segmento posterior: hemorragia vítrea (48%), desprendimiento de retina (15,6%) y endoftalmitis (2,2%) (En comparación con Gonzales-Espinoza(37) encuentra Hemorragia vítrea 48% similar a las series realizadas por Craig M, Greven (9) , no así con el estudio realizado por Medina B, Ramiro (34) donde se destaca el hallazgo oftalmológico de la catarata traumática 26,7% asociando este resultado a la extensión y al sitio de penetración del cuerpo extraño) . Y con un mayor compromiso de la anatomía ocular en preptisis 2,2%.

El 80,4% de los cuerpos extraños hallados fueron metálicos, con resultados similares en otras series (Medina 100%, Gonzales-Espinoza 82,6%, Greven y Fonolla Gil 71,4%, 34,8,21,37) estos resultados se explican porque los fragmentos metálicos se desprenden con suficiente velocidad y energía llegando con mayor facilidad al segmento posterior en contraposición de los cuerpos extraños vegetales. Este hecho de ser metálicos nos permitiría visualizarlos en una radiografía simple. Sin embargo esto no siempre es así, como lo demuestra el trabajo de Srmen, debido a que el tamaño del CEIO y no permite su visualización es muy pequeño. La ecografía se usa con frecuencia ante la sospecha de un cuerpo extraño intraocular, sin embargo requiere de experiencia para la localización y tamaño del cuerpo extraño, debido a los artefactos de técnica que estos producen por ser metálicos. La ecografía sigue siendo un medio muy útil para diagnosticar daño ocular asociado en el segmento posterior cuando no contamos con medios transparentes.

Hay que considerar la presencia de otros materiales de CEIO vegetal (5,4%) por su naturaleza contaminante puede complicar con la endoftalmitis, el CEIO vidrio

(3,6%) que podría ser bien tolerado, sin embargo; los bordes cortantes podría ser peligrosos de permanecer en el polo posterior.

La principal prueba diagnóstica enviada fue la ecografía en un 89 %, (Gonzales-Espinoza 82,6%, Fonolla 19% por ecografía y 62% por Tomografía axial computarizada(TAC) , Ramiro por ecografía a 78%, sweet localizadora a 65,8%, UBM a 2,4 %, TAC 14,6%)(34,8,21,37) utilizada en gran parte por la opacidad de medios de acuerdo a la literatura. Cuando los medios son claros, la exploración con oftalmoscopio binocular permite en muchos casos confirmar la presencia de un cuerpo extraño intraocular (en el presenta trabajo el 13,3%). Si bien la ecografía se usa bastante ante la sospecha de cuerpo extraño es un método confiable para determinar la localización y tamaño del cuerpo extraño, sin embargo cuando existen artefactos requiere de pericia y técnica adecuada además nos permite evaluar el compromiso del globo ocular.

Algunos autores como Fonolla realizan siempre radiología simple de órbita en dos proyecciones como apoyo diagnóstico y sobre todo por su interés médico legal (11) y para aquellos casos en que no se visualizaba el cuerpo extraño por opacidad de medios, se solicitaron pruebas complementarias de diagnóstico por imagen: TAC y ecografía en modo B.

En nuestro estudio no se utilizo TAC debido a que el INO no cuenta con este examen y también por los escasos recursos de la población que se acude a atenderse; sin embargo, la TAC es una técnica adecuada para localizar CEIOs. El cristal y el plástico se ven bien en todos los planos de corte y pueden ser localizados con exactitud (29). Con el TAC convencional los cuerpos extraños metálicos causan artefactos de imagen en el plano axial que alteran la evaluación de la localización. Este problema se soluciona con el TAC helicoidal puesto que los artefactos son menores y la exactitud mejora y ofrece ventajas adicionales como son: imágenes obtenidas en un solo plano, menor tiempo de examen, disminución de la exposición a la radiación y demostración de la localización, forma y tamaño del cuerpo extraño en tres planos (29). Sin embargo, para algunos autores, la tomografía axial convencional sigue siendo una técnica perfectamente válida que ofrece imágenes de calidad similar al TAC helicoidal (7). La resonancia

magnética nuclear está contraindicada ante la sospecha de cuerpo extraño intraocular ya que la mayoría son metálicos.

El sitio de penetración del cuerpo extraño fue a nivel corneal en el 53,4% de los casos (Gonzales-Espinoza 61.5%, Ramiro 58,5%, Fonolla 71,4%), no se precisa la extensión de la laceración que es importante para el pronóstico visual, algunos estudios encontraron que laceraciones mayores de 4mm tienen peor pronóstico visual tal como lo demuestran los trabajos de Chiquet, Williams, y Al-Asrar AM (8, 35, 36)

Las complicaciones más frecuentes (7,11,37) descritas en el presente estudio son:

- Desprendimiento de retina (15,6% de casos en nuestra serie). Los factores de riesgo asociados son: hemorragia vítrea (48% de casos en nuestra serie), tamaño grande del cuerpo extraño, inflamación intraocular y salida de vítreo (2,2%), prolapso de úvea (24,4%).
- Ptisis bulbi: 2,2% presentaban al momento de la primera valoración, y otro paciente evolucionó a preptisis presentó DR masivo y roturas en la retina con afectación macular con un perdigón que provocó gran hipotonía ocular con salida de vítreo estos son pacientes con pronóstico visual muy malo.
- Catarata: 27,8% de nuestros pacientes la presentaban al ingreso.
- Leucomas corneales 2,2 %..
- Glaucoma: no se reportó; algunas series reportan algunos casos 4,7%.
- Endoftalmitis: 2,8% reportándose en la literatura de 0-14% descrita en otros trabajos (28,38). (Descritas en otros trabajos Gonzales-Espinoza; Medina B, Ramiro y Fonolla Gil, M (34,37)
- Siderosis no se reportaron casos en nuestra serie sin embargo hay que tener presente debido a las alteraciones pupilares tipo pupila de Adie y Heterochromia y degeneración del epitelio pigmentario de la retina que se

expresan con alteraciones del electroretinograma y chalcosis con depósitos en córnea, cristalino, iris y limitante interna (29):

El procedimiento quirúrgico realizado es la vitrectomía se realizó al 76,6% de los pacientes para la extracción de cuerpo extraño (85,5% Gonzales-Espinoza 78,8%). Estos datos concuerdan con otras series donde la vitrectomía es normalmente el método utilizado para extraer cuerpos extraños. Sin embargo se realizaron evisceración 12,7% por el compromiso complejo de la anatomía ocular. La técnica quirúrgica para remover el cuerpo extraño del vítreo y retina/coroides es la vitrectomía pars plana, su ventaja incluye la capacidad para remover la opacidad de medios concomitantemente tales como: Hemorragia vítrea, catarata y la visualización directa del CEIO para la remoción con forceps.

La naturaleza compleja de las lesiones asociadas a la presencia de CEIO requirió procedimientos combinados como: lensectomía (22,8%), aceite de silicona (19%), bucling escleral (7,6%), buckling + aceite de silicona (6,3%), QPP + vitrectomía (1,3%) (este procedimiento requirió la participación de cirujano de cornea).

La técnica más recomendada es la vitrectomía por tres puertos, que desde luego está indicada en cuerpos extraños > 2 mm pero que, incluso para CEIOs de pequeño tamaño, permite que la extracción se haga bajo control en todas las fases. Además nos ofrece la posibilidad de extraer la sangre y bandas vítreas que pueden estimular una PVR, así como de realizar una fotocoagulación de roturas retinianas en la misma intervención (18,11). Es importante pelar la hialoide posterior y cualquier membrana epirretiniana identificable por el elevado riesgo de «pucker» que puede desarrollarse posteriormente (24). La fotocoagulación que se realizó en el mismo tiempo quirúrgico de toda rotura retiniana que preconizan algunos autores (36). Para otros autores, si se hace una vitrectomía completa liberando todas las tracciones, el riesgo de desprendimiento es bajo aunque no se fotocoagulen las roturas, ya que el traumatismo retinocoroideo a nivel del punto de impacto estimula la formación de una cicatriz y adherencia coriorretiniana por lo que el

endoláser debería reservarse para los casos de rotura retiniana sin traumatismo coroideo asociado (28).

El uso de electroimán para los CEIOs ferromagnéticos pequeños (1-2 mm) y localizados en vítreo anterior, no adherido a la retina, sin encapsulamiento, la que es visualizado por la presencia de medios transparentes, siendo estos requisitos poco frecuente en estos pacientes, eran extraídos con imán sin causar gran daño a la retina en manos de cirujanos experimentados; sin embargo, es difícil predecir el trayecto del cuerpo extraño y esto puede producir muchas complicaciones por lo que muchos autores lo han abandonado (18). En casos reportados no se utilizó la extracción de cuerpo extraño con electroimán.

- Una actitud conservadora, se consideró para los CEIO no metálicos inertes que no presenta toxicidad ocular y no produce inflamación vítrea que pueda estimular una PVR. Así, algunos estudios presentan a pacientes que no se intervinieron que presentaban CEIOs de cristal, cerámica y aluminio por ser bien tolerados en el seguimiento no han producido inflamación ni otras alteraciones oculares; en el caso del paciente que tenía pestañas arrastradas por un alambre en la cavidad vítrea, la indicación para la cirugía fue la presencia de un DR aunque no habría sido necesario extraerlas porque suelen tolerarse bien (12).

La evolución de la cirugía se encontró retina aplicado (42,3%), proliferación fibrosa (55%) y la mitad curso con redespaldamiento de la retina, endoftalmitis (2,8%). En nuestra serie no se encontró Glaucoma secundario que es reportado en otras series en un 2-4%.

Factores de asociados que intervienen en el pronóstico visual en pacientes vitrectomizados por CEIO

El pronóstico visual está en relación directa con las estructuras oculares afectadas (30); la localización de un cuerpo extraño en el segmento posterior es determinante por los daños irreversibles que puede causar y por la complejidad del abordaje a la hora del tratamiento quirúrgico para su extracción.(2) Esta localización en el segmento posterior se explica por la energía cinética que despliegan estas partículas al vulnerar el globo ocular.(14). La energía transmitida al ojo por un CEIO está directamente proporcional a su masa y velocidad (14).

Se contrastó los hallazgos clínicos encontrados de pacientes que fueron sometidos a vitrectomía se excluyo a los pacientes eviscerados.

Se encontró una baja agudeza visual en pacientes con: desprendimiento de retina (49,3 %), desprendimiento coroideo (10%), hemorragia vítrea (50,7%), catarata traumática (36%), prolapso de úvea (21,7%), prolapso de vítreo (10,7%) , endoftalmitis (2,8%), CEIO mayor de 3mm. Esta complejidad hizo necesario la realización de procedimientos adicionales como lensectomía, uso de depresión escleral, uso de taponamiento vítreo: aceite de silicona, gas.

El-Asrar AM, en un análisis univariado, identificó a los siguientes factores como predictores de mala visión (movimientos de la mano o menos): Agudeza visual (AV) inicial pobre, entrada de la herida, el prolapso uveal, el prolapso del vítreo, iris traumatizados, y el desarrollo de desprendimiento de retina. En contraste, encontró como predictores de buena agudeza visual (20/200 o mejor): la ausencia de prolapso uveal, no endoftalmitis, no desprendimiento de retina

Tabla 3: Factores asociados a mal pronóstico de la función visual en trauma ocular penetrante con CEIO 1999-2005 INO

FACTORES ASOCIADOS	N (si/t)	%	<i>p</i>
	12		
Función visual buena inicial	(69)	17,4	0,64
Función visual mala inicial	36(69)	52,2	0,31
Tiempo enf. menor de 2 semanas	38(43)	88	0,30
Tiempo enf. menor de 2 semanas	20(46)	43	0,69
Mecanismo trauma perdigon	8(11)	72	0,68
	15		
Prolapso de úvea	(69)	21,7	0,006(*)
Prolapso de vítrea	7 (69)	10,7	0,71
Catarata traumática	25(69)	36	0,23
Hemorragia vítrea	35(69)	50,7	0,71
Desprendimiento coroideo	2(4)	50	0,66
Desprendimiento de retina	34(69)	49,3	0,72
Endotalmitis	2(69)	2,8	0,52
CEIO vegetal	1(2)	50	0,472
Tamaño del CEIO mayor 3mm	12(24)	50	0,65

INO

Fuente: Estadística e informática INO

(*) Factor asociado

En el presente trabajo no se encontró asociación entre el mal pronóstico de la función visual y con la agudeza visual inicial buena (17,4%) ($p 0,46$). Sin embargo, la agudeza visual inicial, es considerada como un factor predictivo importante a tener en cuenta en el pronóstico funcional (2,8,9,27,35,40,42,44). Jost encontró que la Agudeza visual inicial buena preoperatoria tenía mejor pronóstico visual ($p 0,01$ hospital de ojos de Alemania, población 130 pacientes, periodo 1989-1997). Justis ($p 0,01$ Instituto de Ojos de Pensilvania USA, población de 96 pacientes, periodo 1991-2002). Vivek ($p 0,01$ Instituto de Oftalmología Kuwait, población de 40 pacientes, periodo 1991-2000). (40,42,44) Los pacientes que acuden al INO son referidos de centros poblados distantes donde no tienen atención especializada

acuden con una agudeza visual inicial mala con un prolongado tiempo de enfermedad.(34,11)

No se encontró asociación estadística entre el mal pronóstico visual y la demora de la atención (p 0,30), tampoco se encontró asociación con el mecanismo de trauma ocular (p 0,68)(44). El tiempo de permanencia de los CEIO es importante en el pronóstico de recuperación funcional, en particular los materiales de contenido metálico constituido por fierro o cobre que continúan dañando la retina por su toxicidad (25,30).

El prolapso de úvea (21,7%) se encontró una asociación estadística (p 0,006) esta pérdida del contenido intraocular en relación con la extensión de la herida y la masa del CEIO afecta marcadamente el pronóstico visual. Justis encuentra esta asociación estadística pronóstico visual (p 0,01 Instituto de Ojos de Pensilvania USA, periodo 1991-2002).(40,42,44).

La mayor complicación es el desprendimiento de retina, sin embargo en nuestro trabajo, no se encontró asociación estadística; ViveK (Kuwait) encontró una asociación estadística.

La hemorragia vítrea es considerada un factor predictivo de pobre resultado funcional, es un factor inflamatorio, pues al parecer el plasma contiene proteínas que estimulan la proliferación vitreoretinal, el mismo que contribuye a la tracción retinal empeorando el pronóstico visual (9,36,37.) Criag lo considera un factor de pobre pronóstico visual (Carolina del Norte USA) en una revisión de 65 pacientes encuentra una asociación estadística (9); sin embargo en nuestro estudio no se encontró relación estadística.

El defecto pupilar aferente es un factor de pobre pronóstico visual encontrado por Craig (Carolina del Norte), no se encontró asociación en el presente estudio, sin embargo es necesario considerarlo porque su hallazgo se encuentra cuando hay compromiso del nervio óptico.

Un factor predictivo visual importante es el tamaño del cuerpo intraocular ya que ello conlleva al mayor compromiso de estructuras oculares, Jost encontró asociación estadística para CEIO mayores de 3mm (p 0,01 hospital de ojos de Alemania, periodo 1989-1997). Vivek hizo lo mismo para CEIO mayores de 4mm

(*p* 0,01 Instituto de Oftalmología Kuwait, periodo 1991-2000). En nuestro estudio no se encontró asociación, se reportó el tamaño del CEIO en 24 casos, de los cuales los CEIO mayores de 3mm tuvieron peor función visual (9/12) en comparación a los que presentaron CEIO menores de 3mm (7/12). Además; se debe tener presente que hay una relación entre el tamaño del CEIO y el compromiso de las estructura intraocular (prolapso de úvea, desprendimiento de retina), extensión de la herida de ingreso. En nuestro estudio, se realizó la evisceración en 11 casos (90 casos de CEIO) debido al gran compromiso del globo ocular .

Con respecto al tipo de material que constituye el CEIO no se encontró asociación, no se considero la ubicación anatómica debido a que no en todos los casos fueron descritos.

La endoftalmitis estuvo presente en 2 pacientes (2,8%) encontrándose en la literatura entre 0 y 10%, se debe mencionar que su presencia ensombrece significativamente el pronóstico de la recuperación visual postoperatoria (18,23,24). En nuestro trabajo no se tuvo los resultados del cultivo; sin embargo Lieb, encontró que el cultivo de gérmenes no virulentos presentaron mejor agudeza visual, entre otros factores como: agudeza visual previa, la falta de desprendimiento de retina, ausencia de endoftalmitis y menor longitud de herida (43).

CONCLUSIONES

- Se identifico asociación entre la presencia de prolapso de úvea y el mal pronóstico visual.
- Se observo un incremento en la frecuencia de desprendimiento de retina total, pérdida de vítreo, mala agudeza visual inicial, hemorragia vítrea y cuerpo extraño intraocular mayor de 3 mm en los casos con mala agudeza visual final, sin poderse demostrar una asociación estadística.
- Los cuerpos extraños están constituidos de naturaleza metálica en su mayoría, diagnosticados principalmente por medio de ecografía y se precisó de una vitrectomía por pars plana para realizar su extracción.
- Los traumas oculares penetrantes asociados a cuerpos extraños intraoculares afectaron sobre todo a varones siendo en su mayoría población económicamente activa. Así mismo, se observó que la mayoría de los traumatismos son consecuencia de accidentes laborales relacionados con la industria.
- El grado de afectación visual depende de la extensión de las estructuras intraoculares lesionadas y de la presencia de complicaciones producto de la herida primaria, las que se presentaron en un tercio de los pacientes, siendo las más frecuentes el desprendimiento de retina y la endoftalmitis.

RECOMENDACIONES

- Promover salud visual de los trabajadores en las industrias, implementando programas de prevención desarrollados por el médico para la protección ocular, ya que estos repercutirá en años por discapacidad al disminuir significativamente los gastos por la intervención quirúrgica, la invalidez que genera y los días no trabajados.
- Sería recomendable que los reportes de emergencia e intervención quirúrgica precisen la ubicación de la laceración, la extensión de la misma, el material, el tamaño del CEIO; todos ellos importante factores para el pronóstico visual.
- Sería recomendable disponer de tomografía computarizada porque es el examen recomendado para la ubicación de CEIO porque no requiere manipulación del globo ocular, además es importante seguir contando de valiosos instrumentos auxiliares de diagnóstico (ultrasonografía, tomografía) así poder determinar la presencia del CEIO, el compromiso de las estructuras intraoculares (Desprendimiento de retina, HV, Coroides) y con ello definir el pronóstico visual.
- Sería recomendable que las autoridades laborales para que implementen supervisiones estrictas en las industrias con el fin de reducir los accidentes laborales, evitando violaciones de las normas técnicas de trabajo, el uso inadecuado de herramientas y la no utilización o falta de gafas protectoras para las actividades realizadas de golpear metal sobre metal. (gafas de resina plástica de Alil (CR-39) de 1,9 Mm. para uso Industrial)
- Gestionar una mayor participación del MINSA a través de la vía presupuestaria o de la cooperación externa para que se brinde insumos y equipos para realizar los procedimientos de extracción de cuerpos extraños intraoculares de manera oportuna en el Instituto Nacional de Oftalmología. Así también estimular la creación de otros centros en el interior del país para el manejo oportuno del CEIO.

BIBLIOGRAFÍA

1. Ahmadiéh H, Sajjadi H, Azarmina M, Soheilian M, Baharivand N. **Surgical management of intraretinal foreign bodies.** Retina 1994; 14: 397-403.
2. Adhikary HP, Taylor P, Fitzmaurice DJ. **Prognosis of perforating eye injury.** Br J Ophthalmol 1984;97:715-22.
3. Abebe Bejiga MD, **Report: Causes and Visual Outcomes of Perforating Ocular Injuries among Ethiopian Patients.**Journal of Community Eye Health.
4. BJ, Hersh PS, Kenyon KR (eds) **Management of Intraocular foreign bodies.** In: Shingleton Eye Trauma. St Louis: Mosby Year Book 1991; 158 – 182.
5. Beatriz Arin Alvarez, Maria Elena Arin Valdez. **La vitrectomía por pars plan en la extracción de cuerpo extraño Intraocular.** Revista Cubana Oftalmol 1995; 8(2).
6. Canavan, Y.M. O' Flajerty .: A 10 years survey of eye injuries in Northern Ireland 1967-76 Brit. J. Ophthalmol. 1980;64:618-626
7. Chacko JG, Figueroa RE, Johnson MH, Marcus DM, Brooks SE. Detection and localization of steel intraocular foreign bodies using computed tomography. A comparison of helical and conventional axial scanning. Ophthalmology 1997; 104: 319-323.
8. Chiquet C, Zech J, Denis P, et al **Intraocular foreign bodies. Factors influencing final visual outcome.** Acta Ophthalmol. Scand. 1999; 77:321-325. [Medline].
9. Craig M. Greven, MD1, Nicholas E. Engelbrecht, MD1, M. Madison Slusher, MD1 and Stephen S. Nagy, MD1 **Intraocular foreign bodies. Management, prognostic factors, and visual outcomes.** Ophthalmology. 2000; 56:84-92. [Medline].

10. De Bustros S, Michels RG, Glaser BM. **Evolving concepts in the management of posterior segment penetrating ocular injuries.** Retina 1990; 10: 72-75.[Medline].
11. Fonolla Gil M, Castro Navarro J., González Castan C., et al. **Posterior segment Intraocular foreign bodies. Clinical and epidemiological features.** Arch Soc Esp Oftalmol. 2001; 79: 537-44. www.oflamo.com/se0/2001/09sep01/06.htm
12. García campos juan. **cuerpos extraños intraoculares del segmento posterior; influencia de sus características físicas y de la clinica en el resultado visual** 2001universidad: santiago de compostela
13. K. Heimann, H. Paulmann, and U. Tavakolian Intraocular foreign body. Principles and problems in the management of complicated cases by pars plana vitrectomy by K. Heimann, H. Paulmann, and U. Tavakolian. Int Ophthalmol 6:235–242, 1983 Available online 16 March 2004
14. Ilutton WL, Fuller DG. Factors influencing final visual result in several injuries eyes. Am J Ophthalmol 1984;97:715-22.
15. Jonas JB, Budde WM, **Early versus late arin l of retained Intraocular foreign bodies.**Retina 1999; 19:193-197.
16. Khan. M.D.Kundi.: A 6 years survey of intraocular and intraorbital foreing bodies in North-west Frontier province,. Pakistan. Brit. J. Ophthalmol. 1987;71:716-719
16. Korobelnik JF. **Les corps étrangers intraoculaires du segment postérieur.** J Fr Ophtalmol 1995; 18: 238-247.
17. Kuhn.F, and Kovacs.: **Management of postequatorial magnetic intraretinal foreign** bodies. Int Ophtahlmol.. 1989;13:321-325
18. Kuhn, F., Pieramici, D.,**Considerations: Ocular Trauma: Principals and Practices.** Thieme Publishers, Eds. 3:9-12, 2002.

19. Kuhn, F., Morris, R., Witherspoon, C D. **Effective management key in visual rehabilitation after Intraocular foreign body removal.** Vitreoretinal Surgery and Technology 5:1-3, 1993.
20. Kuhn, F., Mester, V., Mann, L., Witherspoon, C.D., Morris, R., Maisiak, R. **Eye injury epidemiology and prevention of ophthalmic injuries.** Section I: General Considerations, (Chapter in book): Ocular Trauma: Principals and Practice. Thieme Publishers, Kuhn, F., Pieramici, D., Eds. 4:14-20, 2002.
21. Kuhn, F., Halda, T., Witherspoon, C.D., Morris, R., Mester, V. **Intraocular foreign bodies: Myths and truths.** European Journal of Ophthalmology, 6: 464-471, 1996.
22. Kuhn, F., Morris, R., Witherspoon, C.D. **Intraocular foreign body (posterior segment).**Chapter in book: Master Techniques in Ophthalmic Surgery; ed. Hampton Roy, Williams & Wilkins, Baltimore, 1201-1212, 1995.
23. Kuhn, F., Mester, V., Kiss, Gy. Kovacs, B.Hungarian **Magnetic Intraocular foreign bodies in the posterior segment: management by vitrectomy.** Journal of Ophthalmology (Szemeszet) 136:19-26,1999.
24. Kuhn, F., Mester, V., Kiss, Gy. Kovacs, B. **Magnetic Intraocular foreign bodies in the posterior segment: management using the external (“giant”) magnet.** Hungarian Journal of Ophthalmology (Szemeszet) 136:27-36,1999.
25. Kuhn, F., Morris, R., Witherspoon, C.D., Harris, Ch. L., Brown, S. **Management of magnetic posterior segment Intraocular foreign bodies: Current concepts.** phthalmology, 90:539-548, 1993. [Medline].
26. Kuhn, F. **Management of subretinal foreign bodies.** Vitreoretinal Surgery and Technology 1(3): 6, 1989.
27. Kuhn, F., Maisiak, R. Morris, R., Witherspoon, C.D., Mann, L. **OTS: Prognosticating the final vision of the seriously injured eye.**
28. Korobelnik JF. Les corps étrangers intraoculaires du segment postérieur. J Fr Ophtalmol 1995; 18: 238-247

29. Lakits A, Steiner E, Scholda C, Kontrus M. Evaluation of intraocular foreign bodies by spiral computed tomography and multiplanar reconstruction. *Ophthalmology* 1998; 105: 307-312.
30. Mayra Mier Armas, Violeta Rodríguez Rodríguez y María Carolina Salazar Campos. **Función visual en pacientes operados con cuerpo extraño Intraocular.** *Revista Cubana de Oftalmol* 1999; 12(1): 53-7.
31. Morris R., Camesasca, F., John, G.R. **Optic nerve injury from metallic projectiles without penetration of the globe.** *Ital J Ophth* 5(2): 107-112, 1991.
32. Pieramici, D.J., Sternberg, Jr., P., Aaberg, Sr., T.M., Bridges, Jr., W.Z., Capone, Jr., A., Cardillo, J.A., DeJuan, Jr., E., Kuhn, F., Meredith, T.A., Mieler, W.F., Olsen, T.W., Rubsamen, P., Stout, T. **A system for classifying mechanical injuries of the eye (globe).** *American Journal of Ophthalmology* 123: 820-831, 1997. [Medline].
33. Punnoen.: Prognosis and perforating eye injuries with intraocular foreign bodies. *Acta Ophthlmlol.* 1989;66:483-421
34. Ramiro Medina Boiko MD. **Cuerpo extraño endoocular. Estudio clínico epidemiológico.** [www.hospitalsantalucia.com.ar/osl/osl4_Cuerpo - extraendocular.html](http://www.hospitalsantalucia.com.ar/osl/osl4_Cuerpo_extraendocular.html)
35. Williams DF, Mieler WF, Abrams GW, Lewis H . **Results and prognostic factors in penetrating ocular injuries with retained Intraocular foreign bodies.** *ophthalmology* 1988 Jul; 95(7): 911-6
36. El-Asrar AM, Al-Amor SA, Khan NM, Kangave D. **Retinal detachment after posterior segment Intraocular foreign body injuries.** In *Ophthalmol* 1998; 22:369-75.
37. Orlando José González Picado, Luis Eduardo Espinoza Guerra, Charles Wallace Boudier. **Aspectos Clínicos y epidemiológicos cuerpos extraños intraoculares del segmento posterior centro nacional de oftalmología (enero 2000 – junio 2003)** Managua, Febrero 2004

38. Thompson JT, Parver LM, Enger CL, Mieler WF, Liggett PE. **Infectious endophthalmitis after penetrating injuries with retained aocular foreign bodies.** *Ophthalmology* 1993; 11: 1468-1474.
39. Shiver SA, Lyon M, Blaiivas M. **Detection of metallic ocular foreign bodies with handheld sonography in a porcine model.** *J Ultrasound Med.* 2005 Oct;24(10):1341-6.
Medical College of Georgia, 1120, USA.
40. Williams DF, Mieler WF, Abrams GW, Lewis H. **Results and prognostic factors in penetrating ocular injuries with retained intraocular foreign bodies.** *Ophthalmology.* 1988 Jul;95(7):911-6
Department of Ophthalmology, Medical College of Wisconsin, Milwaukee 53226.
41. Zinreich SJ, Miller NR, Aguayo JB, Quinn C, Hadfield R, Computed tomographic three-dimensional localization and compositional evaluation of intraocular and orbital foreign bodies. 1: *Arch Ophthalmol.* 1986 Oct;104(10):1477-82.
- 42 Malcom G.L. Mass and shape in intraocular foreign body injuries. June 2006. *Ophthalmology*, Volume 113, Issue 12, December 2006, Pages 2262-2269
- 43 Lieb DF, Scott IU. Open globe injuries with positive intraocular cultures: factors influencing final visual acuity outcomes. *Ophthalmology.* 2003 Aug;110(8):1560-6.
- 44 El-Asrar AM, Al-Amro SA, Visual outcome and prognostic factors after vitrectomy for posterior segment foreign bodies. *Eur J Ophthalmol.* 2000 Oct-Dec;10(4):304-11.
- 45 Yanna, Amoreti, Radiologia convencional de CEIO, INO 2000.