Universidad Nacional Mayor de San Marcos

Universidad del Perú. Decana de América

Dirección General de Estudios de Posgrado

Facultad de Odontología

Unidad de Posgrado

Uso del prototipaje en el tratamiento de reconstrucción por secuela de trauma en reborde orbitario derecho. Reporte de caso

TRABAJO ACADÉMICO

Para optar el Título de Segunda Especialidad Profesional en Cirugía Bucal y Maxilofacial

AUTOR

Ursula Esther SÁNCHEZ TOLEDO

ASESOR

Dr. Jhames Iván ORÉ DE LA CRUZ

Lima, Perú

2022

Reconocimiento - No Comercial - Compartir Igual - Sin restricciones adicionales

https://creativecommons.org/licenses/by-nc-sa/4.0/

Usted puede distribuir, remezclar, retocar, y crear a partir del documento original de modo no comercial, siempre y cuando se dé crédito al autor del documento y se licencien las nuevas creaciones bajo las mismas condiciones. No se permite aplicar términos legales o medidas tecnológicas que restrinjan legalmente a otros a hacer cualquier cosa que permita esta licencia.

Referencia bibliográfica

Sánchez U. Uso del prototipaje en el tratamiento de reconstrucción por secuela de trauma en reborde orbitario derecho. Reporte de caso [Trabajo académico de segunda especialidad]. Lima: Universidad Nacional Mayor de San Marcos, Facultad de Odontología, Unidad de Posgrado; 2022.

Metadatos complementarios

Datos de autor	
Nombres y apellidos	Ursula Esther Sánchez Toledo
Tipo de documento de identidad	DNI
Número de documento de identidad	20070867
URL de ORCID	https://orcid.org/0000-0003-2464-8218
Datos de asesor	
Nombres y apellidos	Dr. Esp. Jhames Ivan Oré De la Cruz
Tipo de documento de identidad	DNI
Número de documento de identidad	20576287
URL de ORCID	https://orcid.org/0000-0003-2384-4874
Datos del jurado	
Presidente del jurado	
Nombres y apellidos	C.D. Esp. Arturo Alberto Rodríguez Flores
Tipo de documento	DNI
Número de documento de identidad	06967696
Miembro del jurado 1	
Nombres y apellidos	Mg. Esp. José Luis Cornejo Salazar
Tipo de documento	DNI 07349888
Número de documento de identidad	07349888
Miembro del jurado 2	
Nombres y apellidos	C.D. Esp. Alejandro Alberto Cornejo García
Tipo de documento	DNI 10474146
Número de documento de identidad	10474146
Datos de investigación	
Línea de investigación	No aplica.

Grupo de investigación	No aplica.
Agencia de financiamiento	Sin financiamiento.
Ubicación geográfica de la investigación	Edificio: Hospital Nacional "Arzobispo Loayza" País: Perú Departamento: Lima Provincia: Lima Distrito: Lima Calle: Av. Alfonso Ugarte 848, Cercado de Lima Latitud: -12.0497651 Longitud: -77.0443704222461
Año o rango de años en que se realizó la investigación	Diciembre 2019 – Enero 2020
URL de disciplinas OCDE	**Odontología, Cirugía oral, Medicina oral** **https://purl.org/pe-repo/ocde/ford#3.02.14**

Facultad de Odontología
Universidad Nacional Mayor de San Marcos
UNIDAD DE POSGRADO

"Año del Fortalecimiento de la Soberanía Nacional""

ACTA N° 003-FO-UPG-2022

ACTA DE SUSTENTACIÓN DE TRABAJO ACADÉMICO MODALIDAD VIRTUAL PARA OPTAR EL TÍTULO DE SEGUNDA ESPECIALIDAD PROFESIONAL EN CIRUGÍA BUCAL Y MÁXILOFACIAL

Autorizado con RR N°01357-R-20

En la ciudad de Lima, a los seis días del mes de abril del año dos mil veintidós, siendo las 08:00 horas, se reunieron los miembros del Jurado para llevar a cabo la sustentación del trabajo académico titulado: **"USO DEL PROTOTIPAJE EN EL TRATAMIENTO DE RECONSTRUCCIÓN POR SECUELA DE TRAUMA EN REBORDE ORBITARIO DERECHO. REPORTE DE CASO",** presentado por la C.D. Doña **URSULA ESTHER SÁNCHEZ TOLEDO,** para optar el Título de Segunda Especialidad Profesional en Cirugía Bucal y Máxilofacial.

Concluida la exposición, se procedió a la evaluación correspondiente, después de la cual obtuvo la siguiente calificación:

MUY BUENO	**18**	**DIECIOCHO**
Escala	Número	Letras

A continuación, el Presidente del Jurado, en virtud de los resultados favorables, recomienda que la Facultad de Odontología proponga que la Universidad le otorgue a la C.D. Doña **URSULA ESTHER SÁNCHEZ TOLEDO** el Título de Segunda Especialidad Profesional en Cirugía Bucal y Máxilofacial.

Se expide la presente acta en cuatro originales y siendo las 09:00 horas, se da por concluido el acto académico de sustentación.



C.D. Esp. Arturo Alberto Rodríguez Flores
Presidente



Mg. Esp. José Luis Cornejo Salazar
Miembro

C.D. Esp. Alejandro Alberto Cornejo García
Miembro



Dr. Esp. Jhames Iván Oré De la Cruz
Miembro Asesor

Escala de calificación

- Excelente 20, 19
- Muy bueno 18, 17
- Bueno 16, 15
- Aprobado 14
- Desaprobado 13 o menos

AGRADECIMIENTO

"Sueña, sueña…pero empieza a construir ese sueño"

Con esta frase, quiero expresar lo que significó empezar este gran desafío y pasión por la Cirugía Bucal y Máxilofacial. Todos tenemos un sueño y sabemos todo el trabajo, tiempo, esfuerzo, dedicación y cariño que le hemos dedicado para hacerlo realidad; por eso quiero dar gracias:

A Dios, por regalarme esta oportunidad de alcanzar este sueño a través de mis hermanas de la Delegación de Perú, Religiosas Franciscanas Misioneras de la Madre del Divino Pastor, quienes me apoyaron día a día con sus oraciones, palabras de aliento y la paciencia durante estos 4 años.

A mi familia, que con su cariño y alegría me trasmitieron fortaleza para perseverar en mis estudios.

A los docentes de la Especialidad y compañeros de la residencia, por ser como nuestra segunda familia, quienes nos van formando y guiando con sus enseñanzas y ejemplos de vida.

Al Dr. Jhames Oré, que me acompañó como mi asesor, por haber apostado por este trabajo académico dándome sus orientaciones y consejos.

DEDICATORIA

Dedico este Trabajo Académico a Dios, quien a través de mis Hermanas de Congregación y Familia me apoyaron y me animaron hasta culminar mi Especialidad… ¡muchas Gracias!

1. TÌTULO

Uso del Prototipaje en el tratamiento de Reconstrucción por Secuela de Trauma en Reborde Orbitario derecho. Reporte de caso.

2. PALABRAS CLAVE

Estereolitografía. - Es la elaboración de prototipos o modelos físicos sólidos en tres dimensiones, con un alto grado de exactitud en tamaño real o a escala. Para su construcción utiliza fotopolímeros, laser y sistemas de diseño asistidos por computadora (CAD/CAM).

Computer-Aided Design (CAD) - Computer-Aided Manufacturing (CAM).- CAD: diseño asistido por computadora y CAM: fabricación asistida por computadora (FAC).Son programas que se usan para planificar y predecir los procedimientos y tratamientos de las regiones craneal, maxilar y facial, utilizando las imágenes tomográficas en el formato DICOM, produciendo reconstrucciones idénticas de la estructura ósea facial en 3D.

Trauma Maxilofacial. - Lesiones que afectan al macizo facial, determinado por tres áreas bien definidas el tercio superior, medio e inferior del rostro, que incluye la afectación del tejido óseo, blando y las estructuras alveolo dentarias.

Secuela. - En latín es 'lo que sigue' o 'consecuencia'. Trastorno o lesión que queda tras la curación de una enfermedad o un traumatismo, y que es consecuencia de ellos.

Prototipaje. – Es una técnica novedosa para la elaboración de prototipos. Un prototipo es un modelo físico que se visualiza a través de un diseño

3. RESUMEN

El fin de todo tratamiento de las fracturas de órbita, es reconstruir la forma tridimensional de las paredes orbitarias, es decir reconstruir la anatomía orbitaria para así, restablecer su función ocular y su volumen.

Una reconstrucción inadecuada de la anatomía orbitaria, produce enoftalmos y diplopía, considerándose ambas como una secuela de esta fractura al ser tratadas. En el presente trabajo, se describirá el uso del modelo estereolitográfico en el tratamiento de fractura orbitaria, así como la importancia de la tomografía computarizada para la elaboración de este modelo de prototipaje. La planificación preoperatoria permite, además, importar y seleccionar preoperatoriamente una malla premoldeada y determinar la adecuación de esta, en forma y tamaño, para tratar la fractura. La planificación en el computador y el modelo estereolitográfico, contribuyen favorablemente en a la reconstrucción de la órbita.

Este reporte de caso presenta a un paciente joven, examinado detalladamente, se diagnostica Secuela de trauma de reborde orbitario derecho, donde por las características del trauma, se optó por la planificación preoperatoria con el uso del prototipaje para la reconstrucción como tratamiento.

Siendo el **Objetivo:** Reportar un caso clínico donde se determine en qué medida el uso del prototipaje contribuye en el tratamiento de reconstrucción por secuela de trauma en reborde orbitario derecho.

Caso Clínico: Paciente masculino de 26 años, acude al Servicio de Cirugía Bucal y Maxilofacial, refiriendo que siente incomodidad por su rostro y visión doble, después de un accidente de tránsito que sufrió hace 03 meses.

Presentando los signos y síntomas principales

- Diplopía ojo derecho.
- Deformidad facial.

A la evaluación intraoral se evidencia fractura de pieza dental 2.2 y 3.1, ausencia de pieza dental 2.3. Oclusión conservada.

- Se plantea como diagnóstico Secuela de Trauma Facial en Reborde Orbitario Derecho y se opta como tratamiento la Reconstrucción facial con material de osteosíntesis (mallas)+ exodoncia pieza dental 2.2 + endodoncia pieza dental 3.1+ restauración pieza dental 2.1

Conclusiones

La mayoría de traumas faciales, afectan la cavidad orbitaria, teniendo como finalidad principal en el tratamiento de estas fracturas la reconstrucción de la forma (anatomía) y función (fisiología) del globo ocular, restaurando su forma tridimensional y su volúmen. La reconstrucción de la cavidad orbitaria está acompañado del uso de técnicas craneofaciales, dichas técnicas usan con frecuencia una diversidad de materiales aloplásticos y autogénicos; logrando resultados óptimos.

La estereolitografía es una gran ayuda para el diagnóstico y, sobretodo, para elaborar una cuidadosa planificación del tratamiento y cirugías en la reconstrucción de la cavidad orbitaria.

4. INTRODUCCIÓN

La estereolitografía surge con los sistemas de diseño asistido por computadora (CAD). El CAD, son programas que aligeran la elaboración de los diseños[1, 11]. En año 1963, en Estados Unidos nace el primer programa de sistema CAD; consolidándose el uso del diseño asistido por computadora en el año 1982. Es así, que el área de salud, incorpora esta nueva tecnología en la solución de problemas con mayor rapidez, seguridad y eficacia[1, 21]. La estereolitografía se lleva a cabo ayudándose de la tomografía axial computarizada (TAC) con cortes de 0.5mm. Y para obtener diseños en 3D, se pasan dichos antecedentes a una computadora, se configuran ubicando los ejes: vertical, horizontal y antero-posterior, visualizándose al detalle toda la estructura anatómica para, poder realizar diferentes mediciones longitudinales en relación al defecto o trauma. Seguidamente se procesa esta información y se produce mediante la

estereolitografía, un modelo o prototipaje en 3D, firme, a tamaño real, con un 99% de fiabilidad; para poder aplicarse[1,2], en varias especialidades, especialmente en cirugía maxilofacial, odontología forense, rehabilitación, periodoncia, ortodoncia e implantología.

La importancia de este sistema es poder brindar al paciente de una manera objetiva y entendible el tratamiento a realizar, así como aumentar su precisión; se pueden prever complicaciones, acorta el tiempo de trabajo: en la preparación prequirúrgico y durante la misma cirugía, disminuir costos y brindar tratamientos de buena calidad. Es la alternativa actual de más eficacia en el mundo para el diagnóstico y tratamiento de pacientes con defectos congénitos y/o adquiridos[2, 12]. La aplicación en traumatología maxilofacial, lesiones tumorales, congénitos y deformidades, son de valioso aporte para el tratamiento.

Estereolitografía en Traumatología Maxilofacial

La naturaleza exacta de las lesiones en la región cráneo maxilofacial se determina por el grado de la fuerza y la resistencia a la fuerza presentada por los huesos craneofaciales; produciendo alteraciones en el rostro de la persona. *"Las lesiones faciales crean una alteración muy obvia y notable del perfil y de los tejidos blandos faciales". (Morales, Vila. 2016. p.7)* [25]

La cavidad orbitaria, es una estructura anatómica de forma piramidal, constituida por 7 huesos y con un volumen aproximado de 30ml. El piso y la pared medial de la órbita son particularmente frágiles y expuestos a traumas aislados como la fractura blowout o fracturas en Combinación con los huesos contiguos. [3,4.]

Las fracturas del suelo de la órbita, es de origen traumático y pueden provocar un atrapamiento de las partes blandas: grasa periorbitaria, músculo recto inferior y oblicuo inferior. Clínicamente se presenta diplopía, enoftalmos, ptosis parpebral y hematoma de partes blandas.[5,6.]

En estas fracturas de órbita, está indicado cirugía cuando se evidencia: defecto mayor a 2cm., aumento del volumen orbitario mayor al 10 -15%, fractura entre el piso y la pared medial, diplopía persistente, enoftalmos

mayor a 2mm., hipoftalmo, movilidad ocular disminuida, atrapamiento muscular ocular e hipoestesia del nervio infraorbitario. [7,8,9,10.]

Para la reconstrucción orbitaria es de vital importancia el uso del prototipaje o estereolitografía, para poder adaptar la malla de titanio de acuerdo a la fractura; en consecuencia, el tiempo de la cirugía disminuirá.

5. INFORMACIÒN DEL PACIENTE

5a. Datos de Filiación

Paciente masculino de 26 años de edad, de raza mestiza, soltero, de ocupación estudiante, católico y procedente de Lima.

5b. Principales síntomas del Paciente

Paciente que acude a consulta de la especialidad de CBMF nos refiere como motivo de consulta: **"Quisiera mejorar mi apariencia".**

Presentando como principales signos y síntomas:

- Deformidad facial
- Enoftalmos globo ocular derecho
- Cicatriz facial
- Diplopía ojo derecho

Relato de la Enfermedad:

Paciente refiere que hace 03 meses aproximadamente sufre accidente de tránsito ocupante; recibiendo atención primaria en hospital de Chimbote y es referido al HNAL ingresando por emergencia; donde es evaluado por nuestro servicio y demás especialidades. Paciente decide irse y ser tratado en clínica privada, donde no recibe tratamiento quirúrgico. Actualmente el paciente regresa al servicio de CBMF, por la incomodidad de su rostro y visión doble, ingresando por consulta externa.

Antecedentes Personales: No refiere.

Antecedentes Familiares: Aparentemente sanos

5d. Enfermedades concomitantes pertinentes, intervenciones anteriores y sus resultados

- **Patológico:**

  Enfermedades Depresión- ansiedad (En tratamiento)

  Hospitalizaciones No refiere

  Quirúrgicos No refiere

  Hábitos nocivos No refiere

- **RAMs:** No refiere

Perspectiva del paciente

El paciente desde el momento que ingresa y es evaluado por la especialidad de CBMF, nos refería su incomodidad por su rostro y la visión doble que presentaba en el ojo derecho, expresando que lo operemos con prontitud y mejoremos su apariencia y la función ocular.

Durante el proceso Pre quirúrgico, el paciente se mostró colaborador y responsable en asistir a sus citas y exámenes solicitados. Se le explicó sobre el prototipaje o modelo estereolitográfico que nos ayudaría en la planificación de la cirugía; a la vez se le explicó que este modelo personalizado llevaría tiempo; aceptándolo con agrado. Posteriormente a la cirugía nos expresó su conformidad con la cirugía y los logros alcanzados.

Actualmente el paciente se encuentra siendo evaluado por las especialidades de Otorrinolaringología y Cirugía Plástica.

6. EXAMEN CLÍNICO

- **EXAMEN CLINICO GENERAL**

ABEG, ABEN, ABEH, LOTEP.

Funciones vitales, conservadas.

EXAMEN CLINICO ESTOMATOLÓGICO

Examen extraoral

Se evidencia simetría facial alterada por depresión, en región frontal lado derecho, no doloroso a la palpación y con escalón óseo. Cicatriz hipertrófica lineal en dicha región de aproximadamente 4 cm., con extensión a nivel de ceja lado derecho. Telecanto, puente nasal ancho y con escalón óseo no doloroso a la palpación. Pérdida de continuidad en reborde supra e infraorbitario lado derecho, no doloroso a la palpación y se evidencia escalón óseo. Reborde orbitario izquierdo presencia de escalón óseo, no doloroso a la palpación.

Enoftalmo globo ocular derecho acompañado de diplopía. Cicatriz hipertrófica lineal en región nasal a predominio del lado derecho de aproximadamente 3 cm. Ala nasal derecha descendida, punta nasal desviada hacia el lado izquierdo.

Depresión en región geniana lado derecho no doloroso a la palpación.

Cicatriz hipertrófica en bermellón con extensión a labio superior. (Figuras 1 y 2)

Figura 1: a. Alteración de la simetría facial a predominio de hemicara derecha.

Figura 1: b. Apertura bucal conservada.

Figura 1: c. Foto lateral derecha con alteración de la simetría facial.

Figura 1: d. Foto lateral izquierda aparentemente conservada.

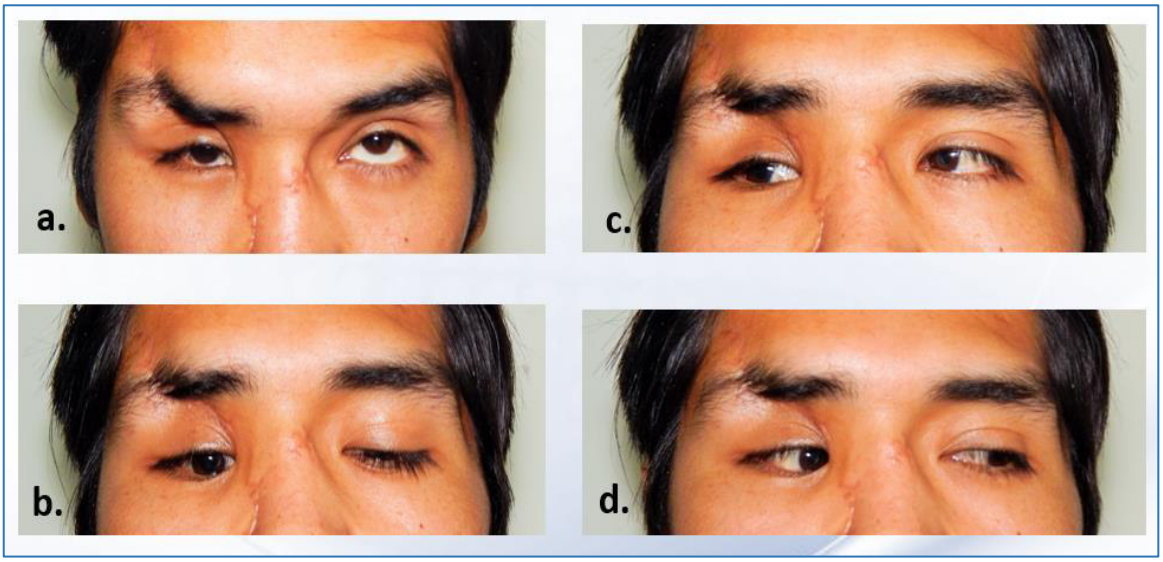

Figura 2: a. Movimiento ocular hacia arriba limitado.

Figura 2: b. c. d. Movimientos oculares conservados.

Examen intraoral

Apertura bucal conservada. Fondo de surco conservado, presencia de escalón óseo a nivel del I cuadrante. Se evidencia brida cicatrizal en fondo de surco del II cuadrante desde la pieza dentaria 2.1 hasta 2.4 comprometiendo frenillo lateral superior. Fractura de pieza dental 2.2 y 3.1, ausencia de pieza dental 2.3. Apiñamiento dental y mordida anterior profunda. Oclusión conservada. (Figura 3)

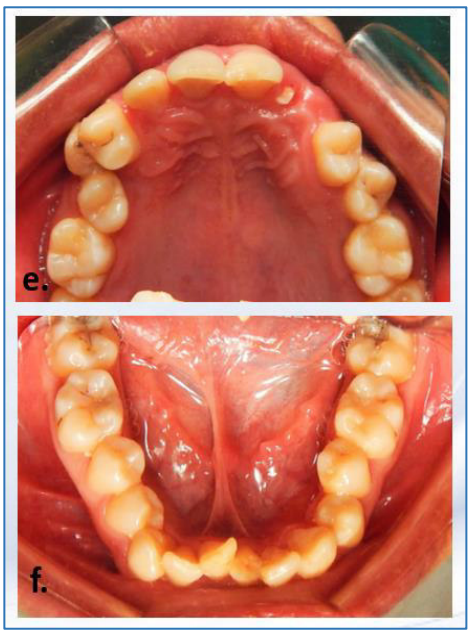

Figura 3: e. Maxilar con apiñamiento dental y fractura de pieza dental 2.2

Figura 3: f. Mandíbula con apiñamiento dental y fractura de pieza dental 3.1

Figura 3: g. Lateral Derecho con apiñamiento dental.

Figura 3: h. Presencia de brida cicatrizal a nivel de cuadrante II que compromete frenillo lateral. Mordida profunda.

Figura 3: i. Lateral izquierdo brida cicatrizal superior, fractura pieza dental 2.2

7. LINEA DE TIEMPO

04 SETIEMBRE 2019

Paciente sufre accidente de transito ocupante en Chimbote.

04 SETIEMBRE 2019

Recibe atenciòn primaria en Hospital de Chimbote, y es referido al Hospital Nacional Arzobispo Loayza - Lima.

06 SETIEMBRE 2019

Ingresa al Hospital Nacional Arzobispo Loayza por Emergencia.

Evaluado por CBMF y otras especialidades

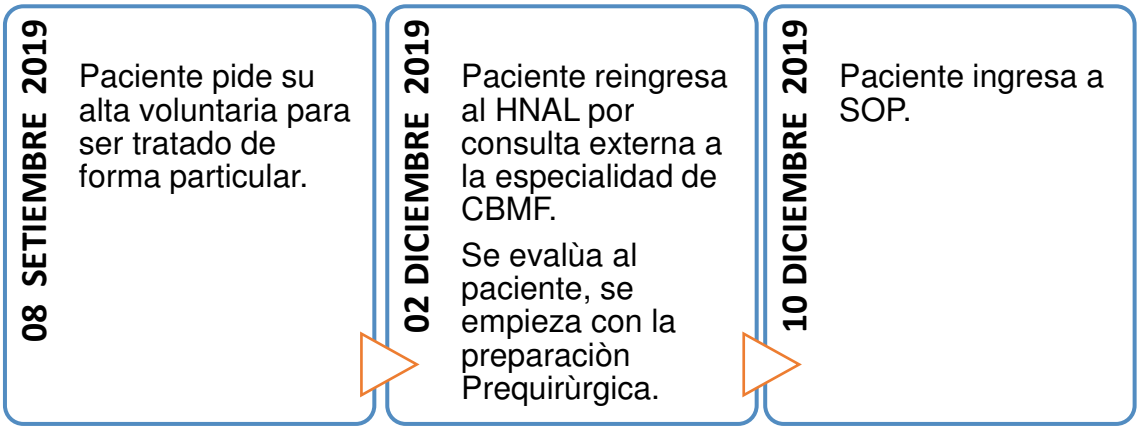

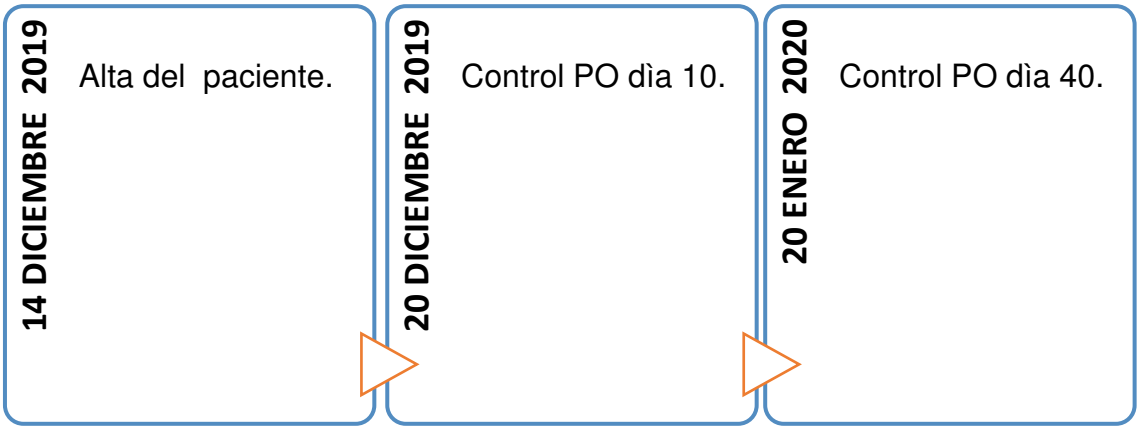

DIAGNOSTICO

8a. Métodos de Diagnóstico

✓ **THEM MACIZO FACIAL + Reconstrucción en 3D**

A la imagen tomográfica de macizo óseo facial en el corte axial se evidencia solución de continuidad con conminuciòn de la pared anterior y posterior del seno frontal derecho. Solución de continuidad en pared anterior y lateral de seno maxilar derecho e izquierdo, con ocupación de seno maxilar derecho (Imagen isodensa) Solución de continuidad en huesos propios de la nariz y septum nasal. Depresión de globo ocular derecho. En el corte coronal, se evidencia solución de continuidad en reborde supra e infraorbitario lado derecho y reborde

infraorbitario lado izquierdo. Solución de continuidad de pared anterior de seno maxilar bilateral.

(Figura 4 y 5)

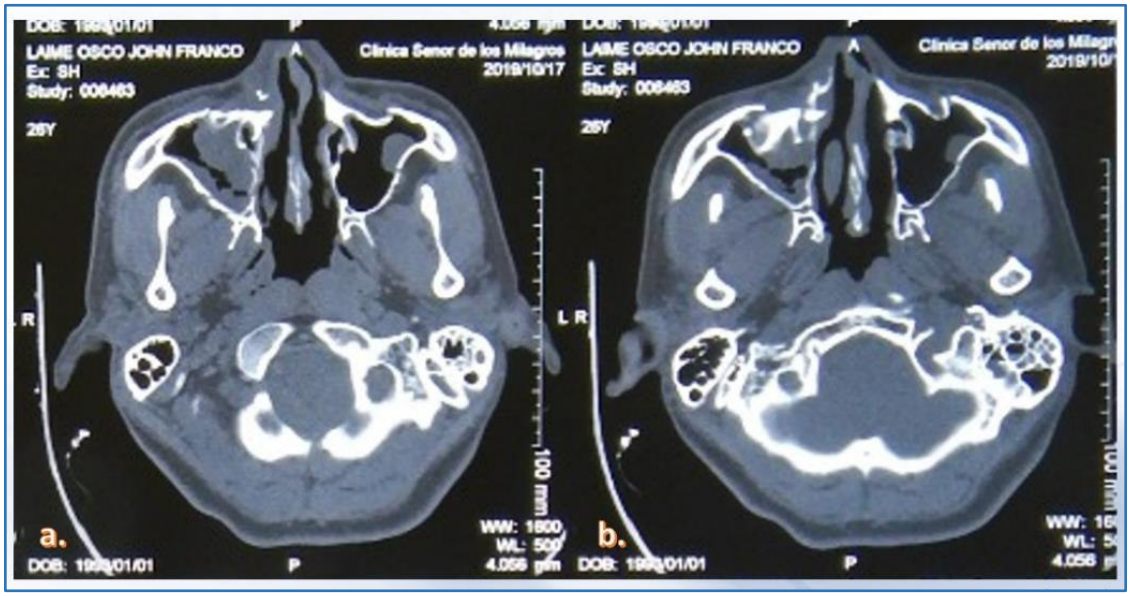

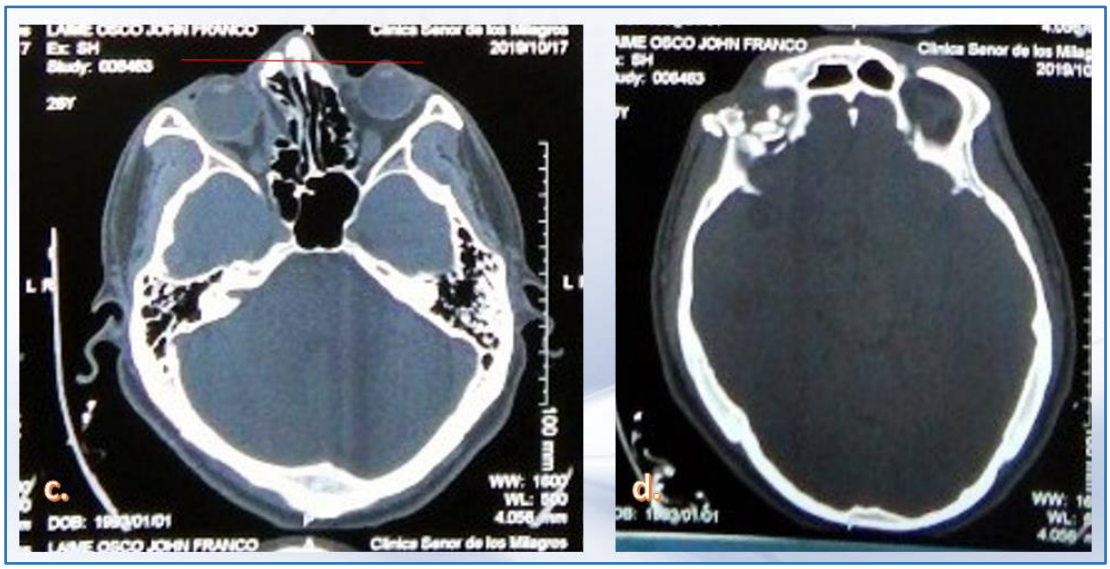

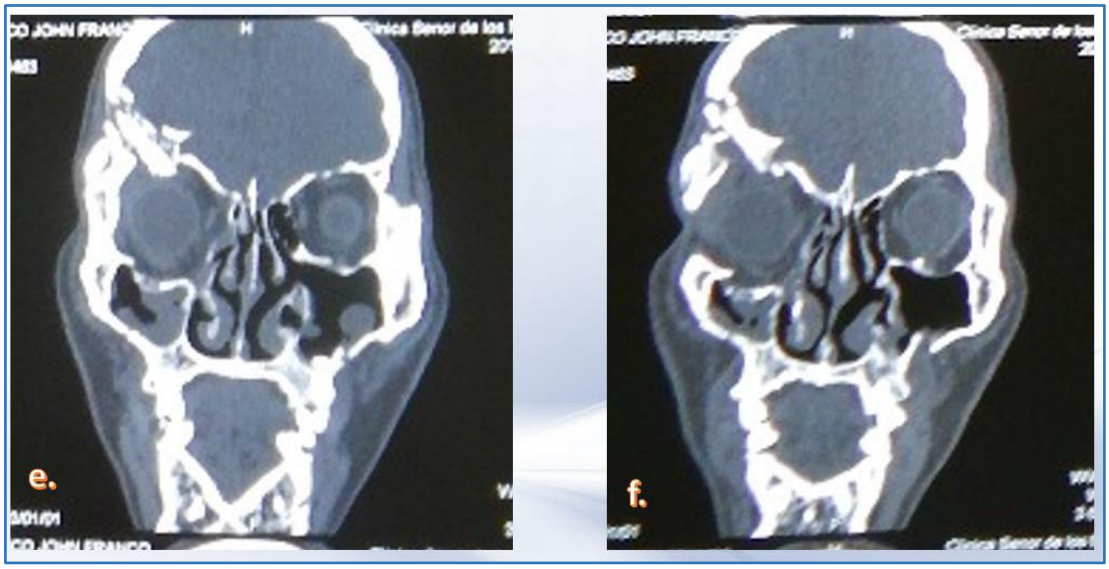

Figura 4: a. b. c. d. Cortes tomográficos que evidencian la solución de continuidad en hueso frontal, reborde orbitario derecho e izquierdo, huesos propios de la nariz, paredes de seno maxilar.

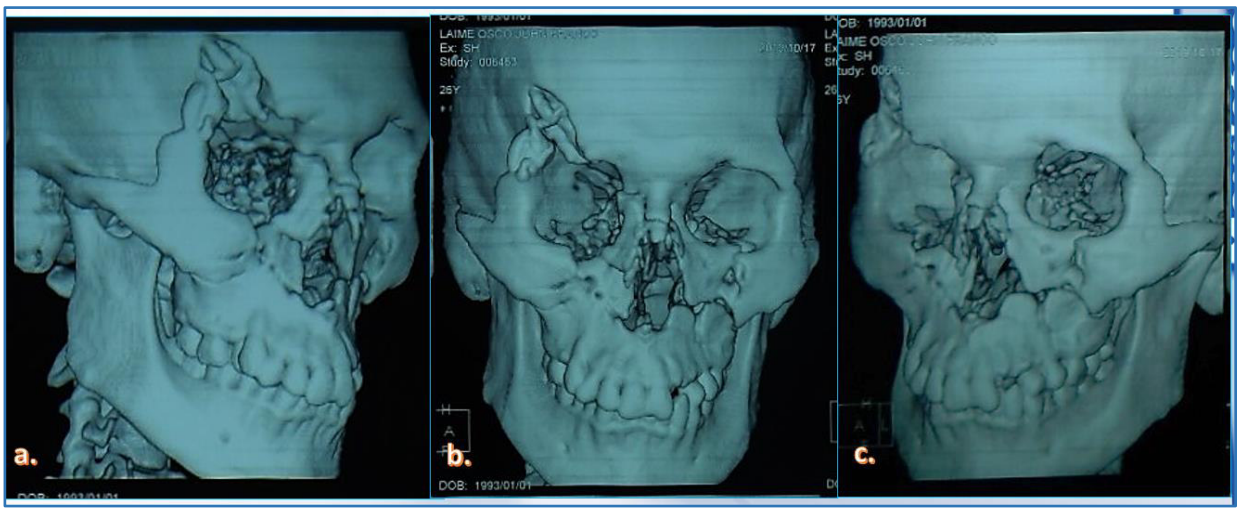

Figura 5: a. b. c. Reconstrucción 3D que evidencia la extensión de las fracturas.

- ✓ **MODELO ESTEREOLITOGRÁFICO Y ADAPTACIÓN DEL MATERIAL DE OSTEOSÍNTESIS.** (Figura 6)

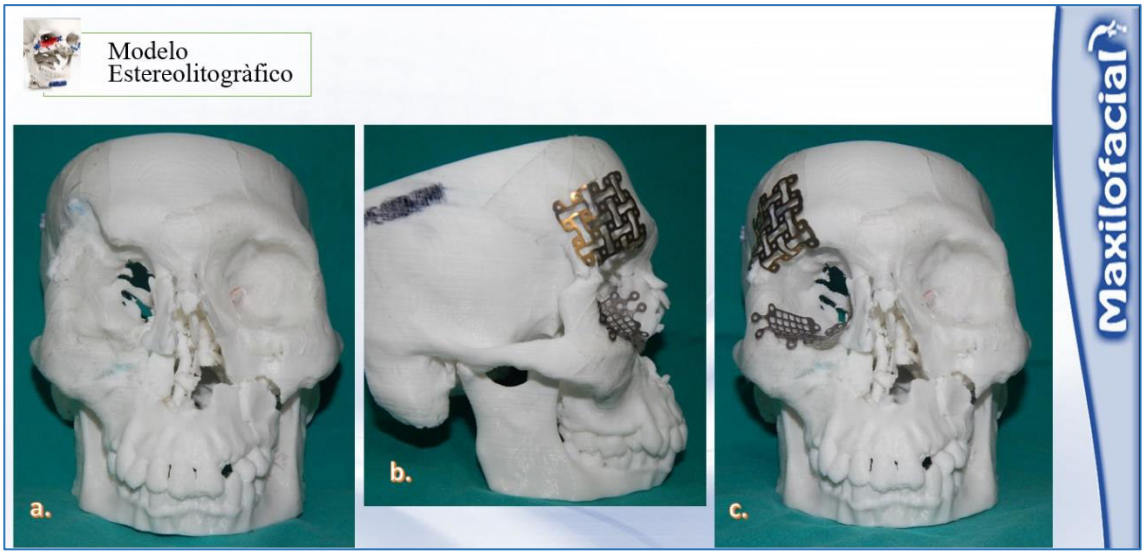

Figura 6: a. b. c. Prototipaje con la adaptación de las mallas.

- ✓ **EXÀMENES DE LABORATORIO**

HEMOGRAMA COMPLETO	
Hematíes	5.750 (en miles)
Hemoglobina	14.90 gr/dl
Hematocrito	42.70%
Plaquetas	353,000 mm3
Leucocitos	7.190 mm3
TP / TTP	11.9 seg. / 29.5 seg.
INR	1.0
Grupo y factor	O (+)

EXAMENES BIOQUIMICOS	
G - U - C	Dentro de los rangos normales.
EXAMEN DE ORINA	
Leucocitos	1 – 3 x C
Hematíes	1 – 2 x C
Ph	6

EXAMENES SEROLÒGICOS	
VDRL	No reactivo
VIH1 VIH2	No reactivo
HEPATITIS	No reactivo

- ✓ **INTERCONSULTAS POR ESPECIALIDADES:**

CARDIOLOGÍA	**RQ**	**I**
NEUMOLOGÍA	**RN**	**II**
NEUROLOGÍA	---	**Alta.**
OTORRINOLARINGOLOGIA	**---**	**Alta**
ANESTESIOLOGIA	**ASA**	**II**

8b. Problemas para el Diagnóstico

- ✓ Se presentó dificultad en el costo y tiempo al solicitar el Modelo Estereolitográfico que retrasó la cirugía planteada.

8c. Diagnósticos

- **SECUELA DE TRAUMA FACIAL**

  Secuela de fractura frontal conminuta lado D.

  Secuela de fractura orbita lado derecho

  Secuela de fractura reborde infraorbitario lado izquierdo

  Secuela de fractura complejo cigomático maxilar lado derecho

  Secuela de fractura Le fort II

  Secuela de Fractura de huesos propio de la nariz

  Fractura coronaria 2.1; 2.2; 3.1

8d. Características de pronóstico

- ✓ Favorable, por toda la preparación quirúrgica del paciente, al contar con resultados de laboratorio en rangos normales o adecuados y contar con el modelo estereolitográfico que nos permite proyectarnos y planificar la cirugía, adaptar las mallas y disminuir el tiempo operatorio.

9. TRATAMIENTO

9a. Intervención Quirúrgica (Acto quirúrgico)

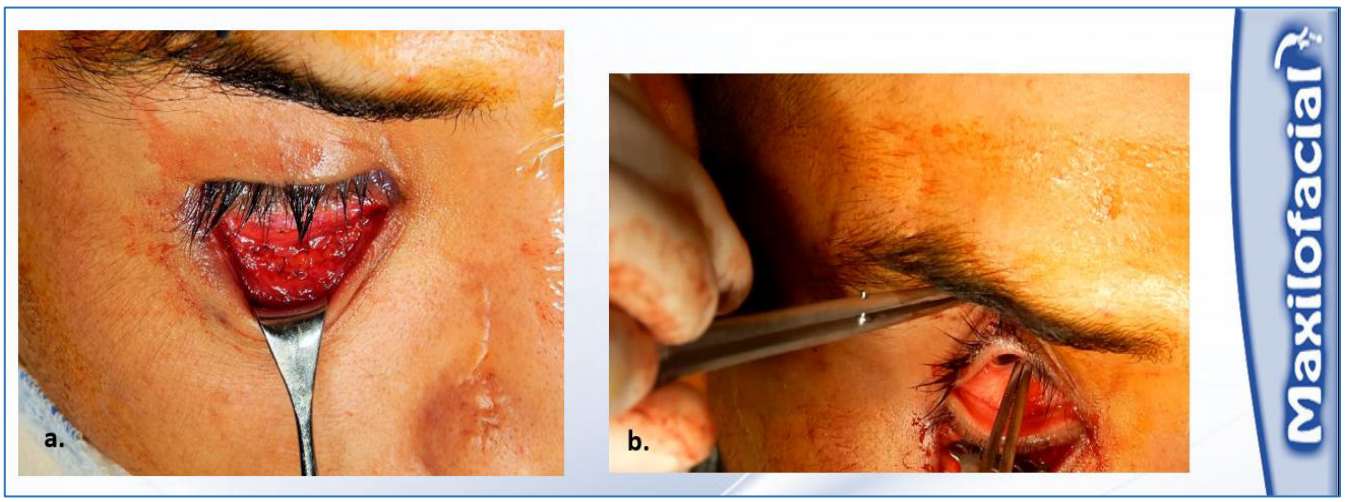

Acto quirúrgico a.
Abordaje subciliar.

Acto quirúrgico b.
Prueba de ducciòn forzada, maniobra que nos indica que no hay atrapamiento muscular del globo ocular derecho.

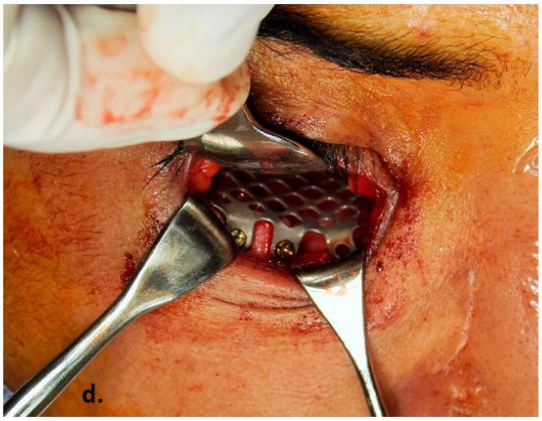

Acto quirúrgico c.
Disección por planos que nos permiten llegar hasta la fractura infraorbitaria lado derecho.

Acto quirúrgico d.
Reducción de la fractura infraorbitaria más la adaptación y colocación de malla con microtornillos como material de osteosíntesis.

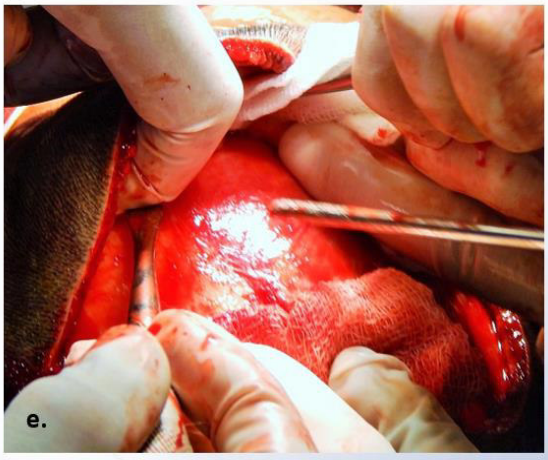

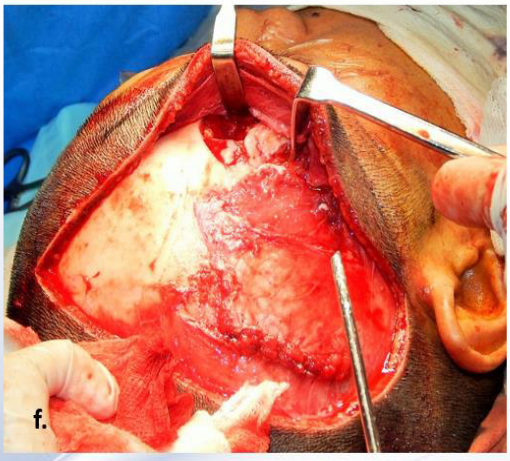

Acto quirúrgico e.
Abordaje Hemicoronal lado derecho, Después de buscar y marcar la línea de incisión del cuero cabelludo en la región temporal y la preparación se procede con la elevación del colgajo visualizándose la fascia del temporal.

Acto quirúrgico f.
Incisión del periostio y extensión de la disección hacia abajo llegando a reborde supraobitario hasta exponer la fractura.

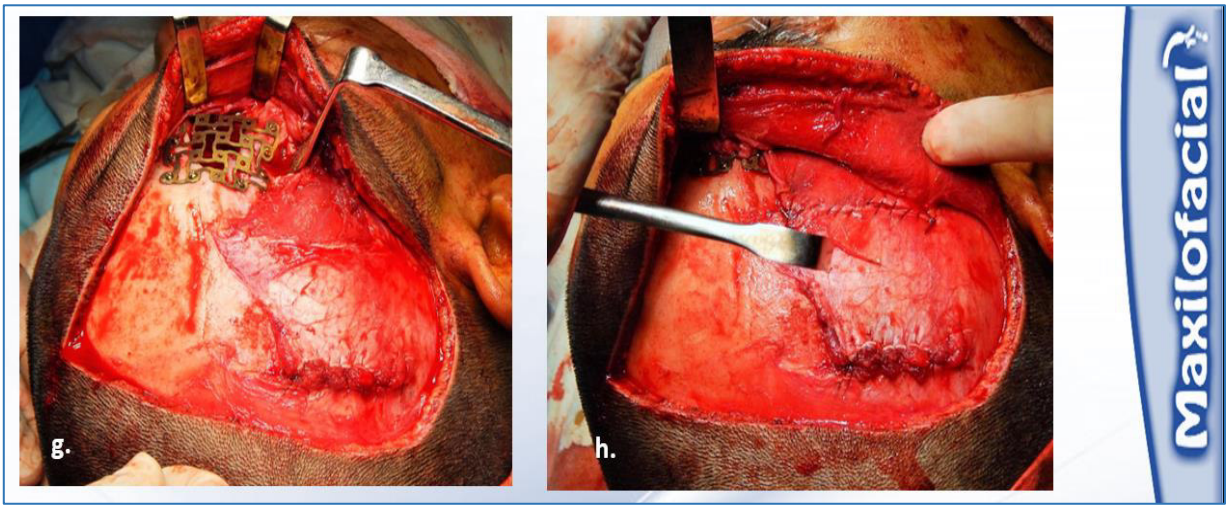

Acto quirúrgico g.
Adaptación y colocación del material de osteosíntesis.

Acto quirúrgico h.
Sutura por capas, sutura de la capa superficial de la fascia del temporal

Acto quirúrgico i.
Sutura del cuero cabelludo, puntos continuos.

REPORTE OPERATORIO

PACIENTE: NN	**EDAD:** 26 años	**SEXO: Masculino**
FECHA: 10-12-2019	**SERVICIO:** CIRUGÍA BUCAL Y MAXILOFACIAL	
DIAGNÓSTICO PREOPERATORIO: FRACTURA ORBITA LADO DERECHO		
DIAGNÓSTICO POSTOPERATORIO: FRACTURA ORBITA LADO DERECHO		
CIRUGÍA PROPUESTA: Reconstrucción facial con material de osteosíntesis.		
CIRUGÍA REALIZADA: Reconstrucción facial con material de osteosíntesis (mallas y minitornillos)		
CIRUJANO: Dr. Ochoa	**2do. Cirujano:** Dr. Oré	
	3er. Cirujano: R4. Mosquera	
ANESTESIA: General inhalatoria	**ANESTESIOLOGO:** Dr. Macedo	
Enfermera instrumentista: Lic. Vásquez	**Enfermera circulante:** Lic. Maquera	
Muestra o pieza quirúrgica a AP: No		

Hallazgos:

Se evidencia trazo de fractura a nivel infraorbitario y supraorbitario lado derecho con abundante tejido fibroso. Fractura supraorbitaria conminuta.

Procedimiento:

A.- Estando el paciente intubado orotraquealmente, se procede con asepsia y antisepsia más la colocación de campos estériles

Protección del globo ocular derecho con la tarsorrafia temporal. Se realiza prueba de ducciòn forzada, no se evidencia atrapamiento muscular.

Identificación y señalización de la línea de incisión e infiltración de agente vasoconstrictor.

Incisión cutánea y disección subcutánea.

Disección suborbicular, se diseca a través del músculo orbicular de los párpados y el septum orbitario, hasta tener el colgajo mucocutáneo.

Incisión perióstica teniendo cuidado con el nervio infraorbitario.

Disección subperióstica del maxilar superior anterior y órbita hasta evidenciar el trazo de fractura. Se diseca el tejido fibroso.
Reducción de la fractura, adaptación de la malla y colocación de dicha malla con minitornillos de titanio.
Sutura por planos: el periostio con sutura reabsorbible y piel con sutura no reabsorbible (nylon 6/0) puntos continuos.
Retiro de tarsorrafia. Limpieza de zona operatoria y colocación de apósito de gasa.

B.- Abordaje hemicoronal derecho: ubicación de la línea de incisión y preparación con el campo quirúrgico para cubrir el cuero cabelludo.
Se infiltra vasoconstrictor en el plano subgaleal.
Incisión a través de la piel, tejido subcutáneo y galea extendiéndose desde la línea temporal superior lado derecho hasta aproximadamente línea media del hueso frontal. Se levanta el colgajo hasta el borde supraorbitario derecho, y se diseca sobre el pericráneo.
Incisión en el pericráneo hasta la fascia superficial del temporal y elevación del colgajo pericraneal. Incisión en el periostio.
Disección y liberación del fascículo neurovascular supraorbital derecho.
Exposición del trazo de fractura a nivel supraorbitario, disección de tejido fibroso.
Lavado profuso con cloruro de sodio 9%, hemostasia.
Reducción de la fractura, adaptación y colocación de malla y minitornillos de titanio.
Lavado profuso con cloruro de sodio 9%.
Reposición del colgajo. Sutura por planos: periostio y músculo temporal con ácido poliglicòlico 3/0 con puntos continuos. Sutura de cuello cabelludo con nylon 3/0 puntos continuos.
Lavado de zona quirúrgica, colocación de apósitos de gasa.
Paciente tolera cirugía. Sin complicaciones, pasa a recuperación con signos vitales estables.

9b. Órdenes médicas

- ✓ **TERAPEUTICA POSOPERATORIO INMEDIATO – PO. I.**

Indicaciones	Dosis
NPO x 4 Hr. Luego tolerancia oral	
Dextrosa 5%x 1000cc 01 Fco. Hipersodio 20%x20ml 02 Amp.	100 cc hora Endovenoso (EV.)
Ceftriaxona 2gr. Amp.	c/24 hr. Endovenoso
Clindamicina 600mg. Amp.	c/6 hr. Endovenoso en volutrol
Ketoprofeno 100mg/5ml. Amp.	c/8 hr. Endovenoso
Tramadol 100 mg. Amp.	PRN dolor intenso Endovenoso.
Dexametasona 4mg. Amp.	c/8 hr. Endovenoso
Dimenhidrinato 50 mg. Amp.	PRN nauseas o vómitos Endovenoso
Omeprazol 40 mg. Amp.	c/24 hr. Endovenoso
Vistagel (tubo)	Aplicar en ojo Derecho c/8hr.
Ciprofloxacino gel (tubo)	Aplicar en ojo Derecho c/8hr.
CFV + BHE	---
Posiciòn semi-fowler	---

Paciente después de ser intervenido quirúrgicamente pasa a recuperación, posteriormente después de ser evaluado por el médico anestesiólogo da el alta para que el paciente pueda pasar a su piso de hospitalización.

Pasada las 24 horas después de la intervención quirúrgica comenzamos con el pos-operatorio mediato, donde se continúa con la siguiente terapéutica:

✓ TERAPEUTICA POSOPERATORIO MEDIATO

Indicaciones	Dosis – PO 1	Dosis – PO 2
Dieta líquida amplia + líquidos a voluntad	✓	**Suspender**
Dieta completa + LAV	✓	✓
Vía salinizada.	✓	✓
Ceftriaxona 2gr. Amp.	c/24 hr. Endovenoso	✓
Clindamicina 600mg. Amp.	c/6 hr. EV. En Volutrol	c/8 hr. En Volutrol
Ketoprofeno 100mg/5ml. Amp.	c/8 hr. Endovenoso	✓
Tramadol 100 mg. Amp.	PRN dolor intenso EV.	Suspender
Dexametasona 4mg. Amp.	c/8 hr. Endovenoso	c/12 hr. Endovenoso
Dimenhidrinato 50 mg. Amp.	PRN nauseas o vómitos EV.	Suspender
Omeprazol 40 mg. Amp.	c/24 hr. Endovenoso	✓
Vistagel (tubo)	Aplicar en ojo Der. c/8hr.	✓
Ciprofloxacino gel (tubo)	Aplicar en ojo Der. c/8hr.	✓
CFV + BHE	✓	✓
Posición semi-fowler	✓	✓
Deambulación asistida	✓	✓

Indicaciones	Dosis – PO 3	Dosis – PO 4
Dieta completa + LAV	✓	**ALTA DEL PACIENTE CON INDICACIONES**
Vìa salinizada.	✓	
Ceftriaxona 1gr. Amp.	c/24 hr. Endovenoso	
Clindamicina 600mg. Amp.	c/6 hr. EV. En Volutrol	
Ketoprofeno 100mg/5ml. Amp.	c/12 hr. Endovenoso	
Dexametasona 4mg. Amp.	c/8 hr. Endovenoso	
Omeprazol 40 mg. Amp.	c/24 hr. Endovenoso	
Vistagel (tubo)	Aplicar en ojo Der. c/8hr.	
Ciprofloxacino gel (tubo)	Aplicar en ojo Der. c/8hr.	
CFV	✓	
Posiciòn semifowler	✓	
Deambulación	✓	

Paciente recibe la última dosis de su tratamiento antes de salir de alta, pasa por el servicio y se le da las siguientes indicaciones:

- ✓ Cita de control en 03 días.
- ✓ Dieta completa rica en proteínas y líquidos a voluntad.
- ✓ No hacer esfuerzos físicos ni deporte.
- ✓ Terapéutica pasa a vía Oral:

  Clindamicina 300mg. 01 cap. c/8 hr. Por 07 días.

  Cefalexina 500mg. 01 cap. c/12 hr. Por 07 días.

  Ketoprofeno 100mg. 01 tab. c/8 hr. Por 03 días luego condicional al dolor.

  Omeprazol 20mg. 01 cap. c/24 hr. En ayunas por 07 días.

  Aplicar en el Ojo derecho c/12 hr. Vistagel y Ciprofloxacino gel por 3 días.

10. SEGUIMIENTO

- ✓ **CONTROL POSOPERATORIO**

PRE-SOP
PO 10
PO 40
Maxilofacial
Activar Windows

PRE-SOP
PO 40
Maxilofacial
Activar Windows
Ir a Configuración de PC para activar Windows.

Evaluación de movimiento ocular preoperatorio

Evaluación de movimiento ocular posoperatorio:

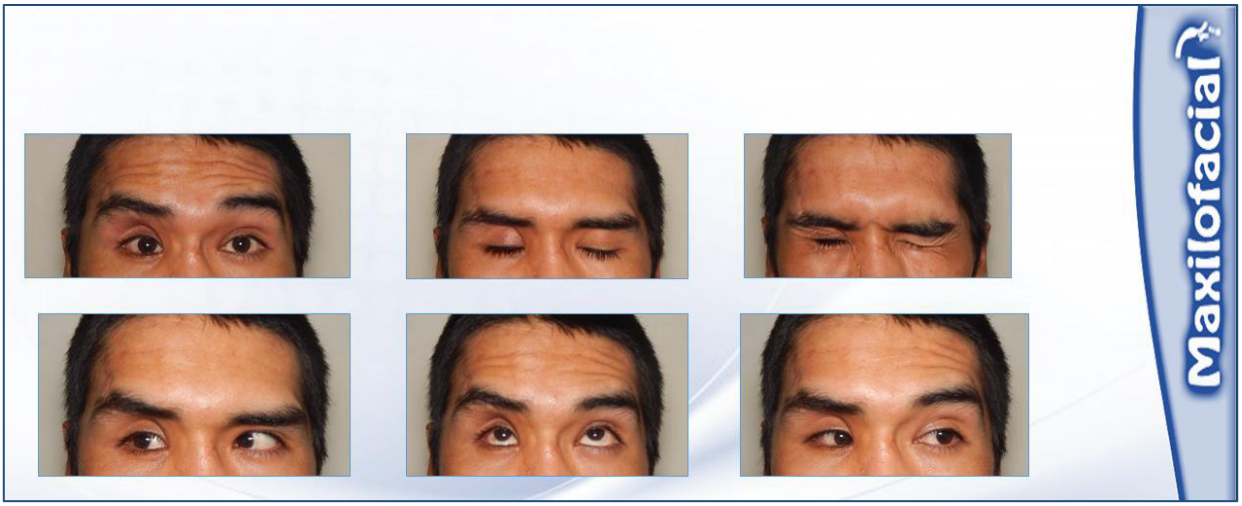

Control tomográfico

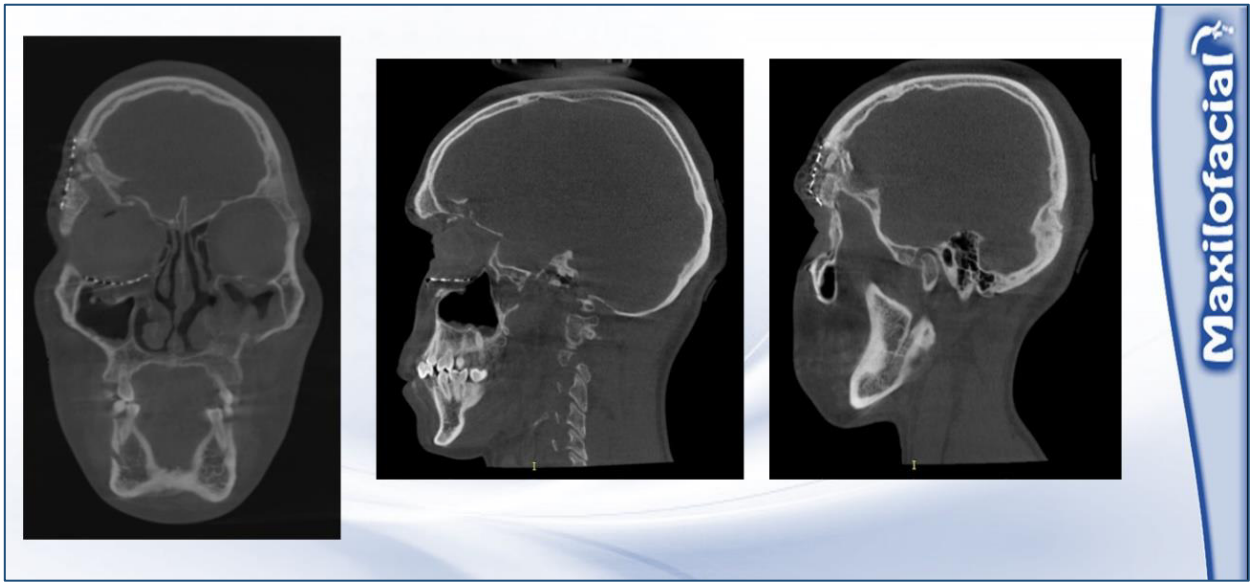

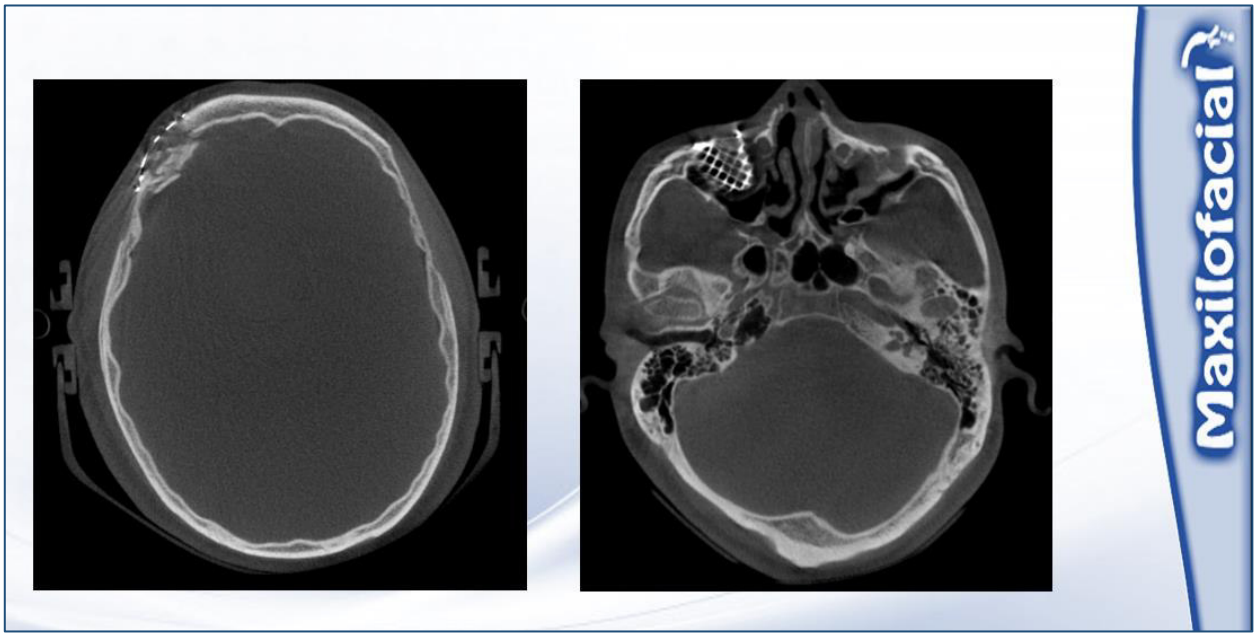

- ✓ Se evalúa al paciente en sus controles, donde nos refiere que se va recuperando favorablemente, y que la visión doble es menor en comparación cuando ingresó al servicio de CBMF.
- ✓ En las tomografías de control, se evidencia las mallas y los minitornillos en posición y las fracturas en proceso de consolidación ósea favorable.

SEGUIMIENTOS Y RESULTADOS

11. DISCUSIÓN

En el presente trabajo se han revisado artículos y casos clínicos de los pacientes que han recibido tratamiento con mallas de reconstrucción orbitaria y el uso del modelo estereolitográfico. Esto con el fin de valorar aspectos relacionados con dichos modelos, tanto en el pre como en el posoperatorio. Y el caso clínico que presento, es un paciente que fue tratado con mallas de reconstrucción orbitaria previo la utilización del prototipaje para un mejor diagnóstico y tratamiento.

El desarrollo reciente de técnicas asistidas por computadora para reconstrucciones craneofaciales, ofrece una planificación quirúrgica precisa y adecuada, con el objetivo de restaurar la anatomía y contornos faciales de víctimas de trauma facial.[15, 17]

"En nuestra experiencia, el uso de modelos estereolitográficos, ha contribuyó a una mejor reconstrucción de la forma y función, disminuyó el tiempo de la sala de operaciones debido a la avanzada planificación del tratamiento, y capacidad para realizar un tratamiento más preciso y procedimientos quirúrgicos precisos" (Mehra, 2011. P. 12).

Los escáneres 3D se han convertido cada vez más utilizados en la evaluación de defectos craneofaciales traumáticos y en el diagnóstico de anomalías congénitas. Además, la impresión 3D permitió la producción individual utilizando datos de tomografías computarizadas individualmente, teniendo un mayor uso en la medicina a favor del paciente.[13]

El modelo estereolitográfico permite la reconstrucción sintética de la anatomía y defecto del paciente, teniendo el defecto real, proporciona a los cirujanos buco maxilofaciales la oportunidad física y no solo virtualmente, del manejo de materiales de osteosíntesis que optimizará la reconstrucción craneofacial.[14]

Kermer nos explica: *Los modelos estereolitográficos, han demostrado ser muy útiles para la planificación del modelo preoperatorio y simulación de cirugía. (1999, p. 2).*

Tal es así que se han introducido técnicas para el tratamiento de defectos craneofaciales traumáticos, como en fracturas de pared frontal orbitaria, medial y anterior.

Los avances han llevado al uso de imágenes espectaculares, cuando se han producido defectos craneofaciales traumáticos unilaterales, que se llevan a cabo reflejando imágenes del lado contralateral no afectado, hacia el lado traumatizado, obteniendo una reconstrucción satisfactoria de

la zona afectada. El beneficio de esta técnica es proporcionar estructuras simétricas, características del esqueleto facial. [23]

"La tecnología SL proporciona una comprensión superior de las relaciones anatómicas, la capacidad de realizar una simulación prequirúrgica del procedimiento propuesto, la adaptación preoperatoria de biomateriales, la reducción del tiempo en el quirófano y la morbilidad asociada del paciente, y una mejor capacitación en residencia y educación del paciente"
(Powers. 1998. p. 21)

Las imágenes reconstruidas se pueden utilizar como referencia para construir como prototipo de cráneo con material sintético. La premisa de los modelos, es que los cirujanos bucomaxilofaciales pueden preformar las placas o mallas de titanio, que permite el montaje en la anatomía de los defectos de las paredes orbitarias, restaurando su contorno original, optimizando los resultados de la reconstrucción.

En una serie de casos de tratamiento de fracturas de pared ósea frontal anterior y reconstrucciones orbitales Toro el al (2007) recomienda la planificación virtual, como en pacientes con gran conminuciòn del hueso frontal, logrando restaurar la morfología de las regiones afectadas, destacando los beneficios de menor tiempo quirúrgico y recuperando el contorno y anatomía facial de forma predecible y eficaz.[18]

"Realizaron un estudio en donde se encontró una disminución de 1 – 1,5 horas al momento de utilizar modelos realizados mediante estereolitografía, durante las cirugías de cinco casos clínicos; en comparación con la realización del mismo tipo de cirugía donde no se utilizaron este tipo de modelos."(p.5)

Para Adhitya et al (2020) el enfoque reconstructivo en casos de mayor pérdida de tejido óseo además del prototipaje sugiere el uso de mallas de titanio. Debido a su tamaño y facilidad de manejo, la malla de titanio se puede adaptar para cubrir el defecto y permite detalles individuales el contorno craneofacial. *"El metal utilizado como placa de reconstrucción es titanio, se considera la mejor opción para la reconstrucción, ya que la*

placa tiene un bajo riesgo de reacción alérgica y suficientemente ligero en peso." (p.83)[24]

Las mallas de titanio prefabricadas, proporcionan un soporte sostenible para tejidos blando superpuestos; incluso en casos de mayor pérdida ósea y tejidos blandos. Gonzales et al (2013), estandarizó la reconstrucción orbitaria mediante mallas de titanio o material sintético prefabricado, según modelo estereolitográfico, informando el éxito en reconstrucción orbitaria. *"Las mallas de titano, especialmente conformadas y fijadas al reborde orbitario, donde su propia rigidez soportará el contenido de la órbita, previniendo el enoftalmos." (p.282)*[16]
Los autores describen un seguimiento hasta los 6 meses, obteniendo resultado final de los casos favorables: estéticamente satisfactorio, alcanzando excelente contorno de órbita. Funcionalmente la pared de la órbita reconstruida permaneció en la posición correcta, sin atrapar el tejido adyacente.[19]
"La estereolitografía tiene un uso preciso y satisfactorio en el diagnóstico, planeación y reconstrucción de las deformidades craneomaxilofaciales". (Villasana, 2014. p.61)

La planificación virtual, realizada desde la tomografía computarizada con imágenes e impresión 3D, es de gran beneficio cuando se utiliza para la reconstrucción de defectos orbitarios y frontales complejos, utilizando modelos de cráneo prototipados y material sintético prefabricado. Estas técnicas pueden ser aplicadas extensamente para la reconstrucción ideal de defectos orbitarios y deformidades postraumáticas y la predicción segura de contornos funcionales y anatómico.[20, 22]
Khalifa nos explica: "La tecnología de modelado estereolitográfico es superior a la hora de reflejar la anatomía ósea para la placa, ya que la placa se dobla previamente en dicho modelo, eliminando el reajuste intraoperatorio de la placa y tratar una mejor adaptación de la placa con un mejor contorno." (2017. p.3129)
Kermer nos dice: *"En la reparación primaria tardía, cuando la reducción abierta y la fijación interna tenían que esperar a una disminución de la*

hinchazón facial o el edema cerebral, la cirugía asistida por computadora ha demostrado ser útil en términos de facilitar la reducción anatómica, minimizar los abordajes quirúrgicos, ahorrar tiempo operatorio y conducir a mejores resultados posoperatorios, lo que puede reducir el número de correcciones secundarias de deformidades postraumáticas" (1998. p. 138)

El sistema CAD/CAM puede ofrecer muchos beneficios, pero es necesario enfatizar la necesidad de profesionales especializados para realizar una planificación adecuada y segura. Asociada al costo del profesional subcontratado, también podemos señalar los costos de hacer modelos y guías, que, a pesar de aportar comodidad y seguridad para la cirugía, puede hacer que el valor final del procedimiento sea inaccesible.[26]
"La planificación virtual y los sistemas CAD / CAM, tiene capacidad de aportar seguridad al procedimiento propuesto, permitiendo la confección de modelos, guías procedimientos quirúrgicos, que se asocian con la formación del cirujano reduce el tiempo del procedimiento y permite una mayor previsibilidad y reproducibilidad de los resultados esperados en cada caso." (Texeira, Marques, De Paula, Gómez, Guedes, 2020, p.5)

CONCLUSIONES

El uso de ayudas tecnológicas se ha vuelto cada vez más frecuente en los procedimientos quirúrgicos de complejidad alta, media e incluso baja.
Tales recursos, como la planificación virtual y los sistemas CAD/CAM, tienen la capacidad de aportar seguridad al procedimiento propuesto, permitiendo la confección de modelos, guías y asociado con la formación del cirujano bucomaxilofacial reduce el tiempo del procedimiento y permite una mayor predictibilidad y reproducibilidad de los resultados esperados y logrados.

La estereolitografía tiene una utilidad segura, precisa y confiable en el diagnóstico y tratamiento de los traumas maxilofaciales, pues contribuye en la planificación y reconstrucción de dichos traumas; ya que se cuenta con el modelo físico tridimensional: el prototipaje que disminuye hasta en un 20% el tiempo de la cirugía.[19]

Mediante la estereolitografía se tiene una percepción táctil de la anatomía del paciente para así confirmar el diagnóstico obtenido en un modelo 3D, y de esta forma adquirir la confianza de realizar lo más seguro, adecuado y benéfico para el paciente.

La adaptación de las mallas de titanio en el prototipaje favorece con exactitud el premoldeado de dichas mallas para el defecto tratado, reduciendo así el tiempo operatorio, ya que permite la simulación y plantación del procedimiento quirúrgico, marca parámetros de resección, medir volúmenes y distancias, pronosticar los resultados.

La predicción quirúrgica en prototipos estereolitográficos anatómicos otorga un adiestramiento, predicción, efectividad y seguridad quirúrgica para el cirujano maxilofacial y, en especial, para la formación de los alumnos de residencia en cirugía maxilofacial, permitiendo explicarle al paciente en detalle su tratamiento y su probable futuro, además de una correcta identificación de los detalles de las técnicas quirúrgicas, adaptación y selección del material de osteosíntesis idóneo para cada paciente, influyendo en los resultados óptimos del tratamiento quirúrgico, con la disminución de los tiempos quirúrgicos.

El uso de un modelo estereolitográfico, facilita la comunicación del caso con el paciente, la familia y profesionales de la salud.

12. ANEXOS

Consentimiento informado del paciente

El paciente dio su consentimiento informado firmándolo.

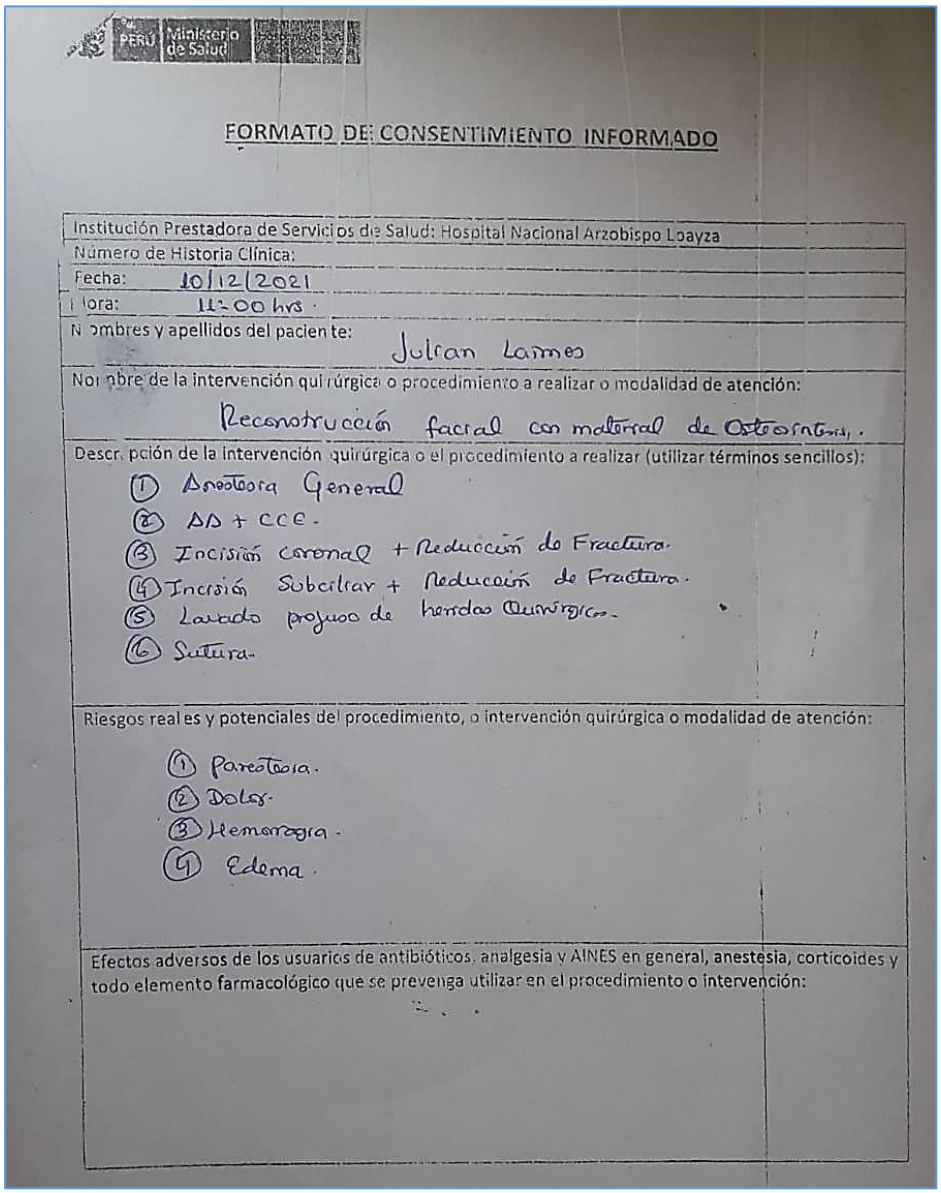

PERÚ Ministerio de Salud

FORMATO DE CONSENTIMIENTO INFORMADO

Institución Prestadora de Servicios de Salud: Hospital Nacional Arzobispo Loayza

Número de Historia Clínica:

Fecha: 10/12/2021

Hora: 11:00 hrs.

Nombres y apellidos del paciente: Julian Lamos

Nombre de la intervención quirúrgica o procedimiento a realizar o modalidad de atención:

Reconstrucción facial con material de Osteosintesis.

Descripción de la intervención quirúrgica o el procedimiento a realizar (utilizar términos sencillos):

1. Anestesia General
2. AD + CCE.
3. Incisión coronal + Reducción de Fractura.
4. Incisión Subciliar + Reducción de Fractura.
5. Lavado prolijo de heridas Quirúrgicas.
6. Sutura.

Riesgos reales y potenciales del procedimiento, o intervención quirúrgica o modalidad de atención:

1. Parestesia.
2. Dolor.
3. Hemorragia.
4. Edema.

Efectos adversos de los usuarios de antibióticos, analgesia y AINES en general, anestesia, corticoides y todo elemento farmacológico que se prevenga utilizar en el procedimiento o intervención:

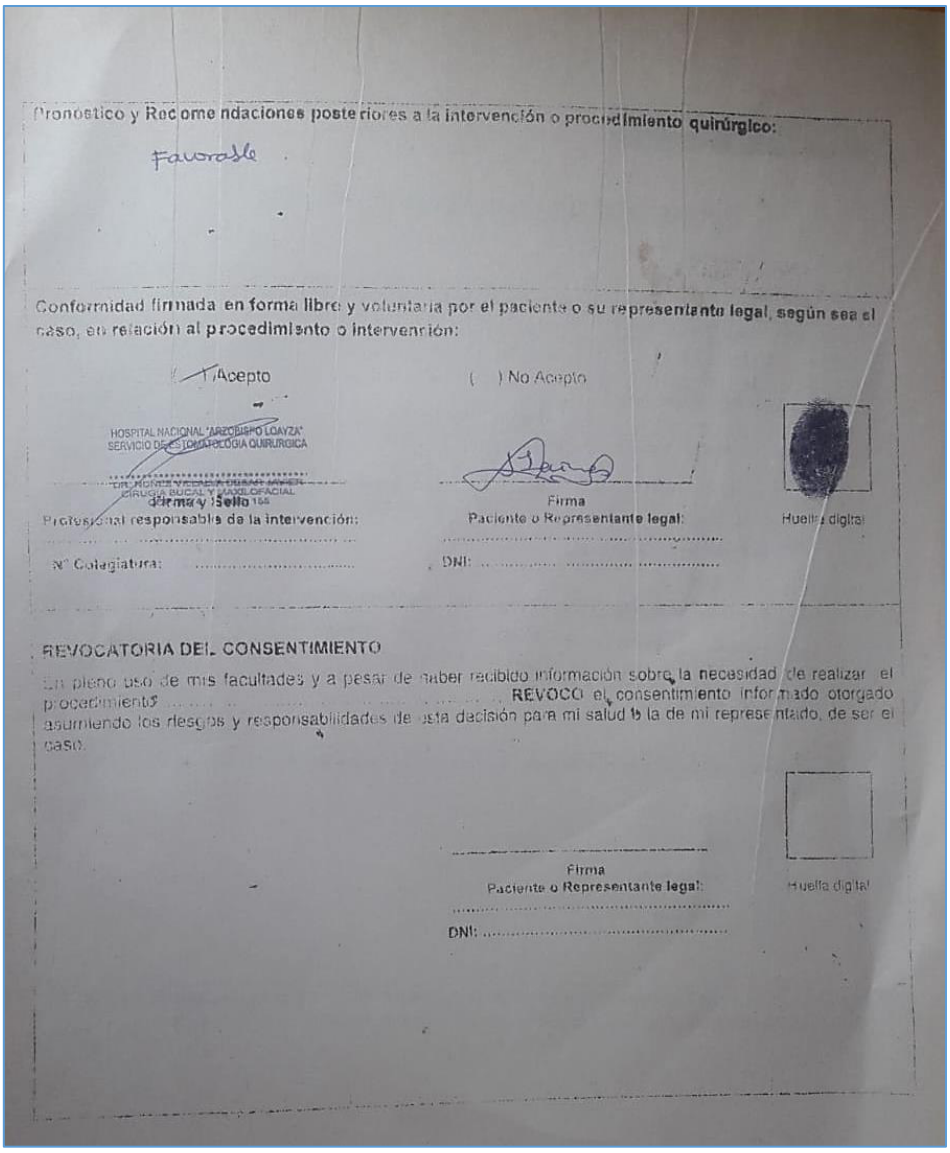

Pronóstico y Recomendaciones posteriores a la intervención o procedimiento quirúrgico:

Favorable

Conformidad firmada en forma libre y voluntaria por el paciente o su representante legal, según sea el caso, en relación al procedimiento o intervención:

(✓) Acepto ( ) No Acepto

HOSPITAL NACIONAL "ARZOBISPO LOAYZA"
SERVICIO DE ESTOMATOLOGIA QUIRURGICA
DR. NOÑEZ VILLALVA DUSAN JAVIER
CIRUGIA BUCAL Y MAXILOFACIAL
Firma y Sello

Profesional responsable de la intervención: .....

N° Colegiatura: .....

Firma
Paciente o Representante legal: .....

DNI: .....

Huella digital

REVOCATORIA DEL CONSENTIMIENTO

En pleno uso de mis facultades y a pesar de haber recibido información sobre la necesidad de realizar el procedimiento ..... REVOCO el consentimiento informado otorgado asumiendo los riesgos y responsabilidades de esta decisión para mi salud o la de mi representado, de ser el caso.

Firma
Paciente o Representante legal: .....

DNI: .....

Huella digital

REFERENCIAS BIBLIOGRÁFICAS

1. Jiménez R, Benavides A., La estereolitografía en la Facultad de Odontología de la UNAM. Rev Odontológica Mex. Vol. 9, Núm. 1. 2005; 9(1):48-50.

2. Álvarez C, Carrillo J, Fernández J, Grille C. Avances en equipamientos (I): la Estereolitografía y sus materiales, un paso hacia el futuro. Cient Dent. 2006;3(2):151-156.

3. Chow LK, Cheung LK. The usefulness of stereomodels in maxillofacial surgical management. J Oral Maxillofac Surg Off J Am Assoc Oral Maxillofac Surg. 2007 Nov; 65(11):2260-8.

4. D'Urso PS, Barker TM, Earwaker WJ, Bruce LJ, Atkinson RL, Lanigan MW, et al. Stereolithographic biomodelling in cranio-maxillofacial surgery: a prospective trial. J Cranio-Maxillo-Facial Surg Off Publ Eur Assoc Cranio-Maxillo-Facial Surg. 1999 Feb; 27(1):30-7.

5. Mehra P., Miner J, D'Innocenzo R, Nadershah M. Use of 3-d stereolithographic models in oral and maxillofacial surgery. J Maxillofac Oral Surg. 2011 Mar;10(1):6-13.

6. Cunningham LL Jr, Madsen MJ, Peterson G. Stereolithographic modeling technology applied to tumor resection. J Oral Maxillofac Surg Off J Am Assoc Oral Maxillofac Surg. 2005 Jun;63(6):873-8.

7. Zhang S, Liu X, Xu Y, Yang C, Undt G, Chen M, et al. Application of rapid prototyping for temporomandibular joint reconstruction. J Oral Maxillofac Surg Off J Am Assoc Oral Maxillofac Surg. 2011 Feb;69(2):432-8.

8. Ramirez H, Goñi I, Contreras R, Zuñiga R, Vargas A. Cirugía reconstructiva de la articulación temporomandibular. Rev Chile Cirugía. 2013 Feb;165(1):85-93.

9. Eweida AM, Nabawi AS, Marei MK, Khalil MR, Elhammady HA. Mandibular reconstruction using an axially vascularized tissue-engineered construct. Ann Surg Innov Res. 2011 Dec 1;5(1):1-8.

10.Cohen A, Laviv A, Berman P, Nashef R, Abu-Tair J. Mandibular reconstruction using stereolithographic 3-dimensional printing modeling technology. Oral Surg Oral Med Oral Pathol Oral Radiol Endod. 2009 Nov;108(5):661-6.

11. García M., Ramos M., Janeiro S., Molina I., Iriarte JI., Reconstrucción de la articulación temporomandibular postraumática con prótesis a medida. Revista Española de Cirugía Oral y Maxilofacial. 2011 jun; 33(2)

12. Rivera C.; Aguirre E.; Medrano J.; Rojas P. Tecnología CAD/CAM en la consulta dental. Facultad Piloto de Odontología, Universidad de Guayaquil. Vol. 3, núm. 2, marzo, 2017, pp. 799-821

13. **Lopez R.** Impresión 3D y sus aplicaciones en Medicina, Universidad Nacional de Tucumán Jornadas de jóvenes investigadores, Argentina 2018

14.- Kermer Ch., Preoperative Stereolithographic model planning in craniomaxillofacial Surgery University Clinic for Maxillofacial Surgery, University of Vienna, Austria 1999.

15. Mehra P.; Miner J.; D'Innocenzo R.; Nadershah M., Use of 3-D Stereolithographic Models in Oral and Maxillofacial Surgery Association of Oral and Maxillofacial Surgeons of India 2011. Jan-Mar 2011, 10(1):6–13

16. González G.,* Gómez A., Use of titanium mesh to rebuild «blow-out» fractures, clinical case report, Revista Odontológica Mexicana, Vol. 16, Núm. 4 Octubre-Diciembre 2012 pp 279-284

17.Leiva N., Carranza F., Sat I. Estereolitografía en Odontología: Revisión bibliográfica. Revista Odontología Sanmarquina de la Facultad de Odontología, Universidad Nacional Mayor de San Marcos. Odontol. Sanmarquina 2017; 20(1): 27- 30

18.Toro C, Robiony M, Costa F, Zermanand N, Politi M. Feasibility of preoperative planning using anatomical facsimile models for mandibular reconstruction. Head Face Med. 2007; 3:5

19. Villasana M. y cols. Efectividad del modelo estereolitográfico en cirugía predictiva craneomaxilofacial Revista Mexicana de Cirugía Bucal y Maxilofacial 2014;10 (2): 57-64

20. Khalifa El-Sayed A. and Mohammed A., Assessment of stereolithographic modeling technology versus conventional reconstructive plate in patients with mandibular discontinuity defects egyptian dental journal.. Vol. 63, October, 2017 3125:3132,

21.Díaz A. and Lafont P. Rapid Prototyping for Biomedical Engineering: Current Capabilities and Challenges. Biomed Eng. 2012.

22. Kermer Ch., Friede I., Wagner A., Millesi W. Preoperative stereolithographic model planning for primary reconstruction in craniomaxillofacial trauma surgery. Journal of Cranio-Maxillofacial Surgery Volume 26, Issue 3, June 1998, Pages 136-139

23. Powers D, Edgin W, Tabatchnick L., Stereolithography: a historical review and indications for use in the management of trauma, The Journal Craniomaxillofac Trauma, Fall 1998;4(3):16-23

24. M. Adhitya Latief*, Benny S. Latief*, Lilies D.S.* THE ROLE OF 3D MODEL AS SURGICAL GUIDANCE IN MANDIBULAR RECONSTRUCTION SURGERY, Department Oral and Maxillofacial Surgery, Faculty of Dentistry, Universitas Indonesia, JITEKGI 2020, 16 (2): 79-85

25. Morales D., I Vila D., Aspectos generales del trauma maxilofacial. Artículo para definición de términos. Revista Cubana de Estomatol. Universidad de Ciencias Médicas de La Habana. Cuba. 2016;53(3):116-127

26. Teixeira L., Marques De Oliveira V., De Paula A., Gomes B., Guedes F. three-dimensional reconstruction of orbitary cavity fracture sequel and through frontal customized implants using the 3d stereolitographic model: Case report Journal of Surgery and Clinical Research. Brazilian, Vol.31, n.1, 2020, pp.52-56