Universidad Nacional Mayor de San Marcos

Universidad del Perú. Decana de América

Dirección General de Estudios de Posgrado

Facultad de Farmacia y Bioquímica

Unidad de Posgrado

Efecto cicatrizante del látex de *Himatanthus sucuuba* (Spruce) Woodson en ratones (*Mus musculus*) cepa Balb/C

TESIS

Para optar el Grado Académico de Magíster en Farmacología con mención en Farmacología Experimental

AUTOR

Lisbeth Lucía CALERO ARMIJOS

ASESOR

Mg. Oscar HERRERA CALDERÓN

Lima, Perú

2021

Reconocimiento - No Comercial - Compartir Igual - Sin restricciones adicionales

https://creativecommons.org/licenses/by-nc-sa/4.0/

Usted puede distribuir, remezclar, retocar, y crear a partir del documento original de modo no comercial, siempre y cuando se dé crédito al autor del documento y se licencien las nuevas creaciones bajo las mismas condiciones. No se permite aplicar términos legales o medidas tecnológicas que restrinjan legalmente a otros a hacer cualquier cosa que permita esta licencia.

Referencia bibliográfica

Calero, L. (2021). *Efecto cicatrizante del látex de Himatanthus sucuuba (Spruce) Woodson en ratones (Mus musculus) cepa Balb/C*. [Tesis de maestría, Universidad Nacional Mayor de San Marcos, Facultad de Farmacia y Bioquímica, Unidad de Posgrado]. Repositorio institucional Cybertesis UNMSM.

Metadatos complementarios

Datos de autor	
Nombres y apellidos	Lisbeth Lucía Calero Armijos
Carnet de extranjería	EC / 001641992
URL de ORCID	https://orcid.org/0000-0002-8209-9184
Datos de asesor	
Nombres y apellidos	Oscar Herrera Calderón
DNI	40556214
URL de ORCID	https://orcid.org/0000-0001-7264-0961
Datos de investigación	
Línea de investigación	B.1.3.2. Recursos Naturales con Potencial Fitoterapéutico: estudios de farmacología experimental y clínica.
Grupo de investigación	Procesos biotecnológicos y alimentarios - PROBIOAL
Agencia de Financiamiento	Sin financiamiento
Ubicación geográfica de la investigación	Edificio: Laboratorio de Investigación y Desarrollo, Universidad Peruana, Cayetano Heredia País: Perú Departamento: Lima Provincia: Lima Distrito: San Martín de Porres Urbanización: Urb. Ingeniería Avenida: Av. Honorio Delgado 430 Latitud: -11.77453 Longitud: -76.98543 Edificio: Bioterio de la Facultad de Medicina, Universidad Nacional Mayor de San Marcos. País: Perú Departamento: Lima Provincia: Lima Distrito: Lima Avenida: Av. Almirante Miguel Grau 865, Santa Beatriz. Latitud: -12.058048 Longitud: -77.022899
Año o rango de años en que se realizó la investigación	2019-2020
URL de disciplinas OCDE	Farmacología, Farmacia https://purl.org/pe-repo/ocde/ford#3.01.05

Universidad Nacional Mayor de San Marcos
Universidad del Perú. Decana de América
Facultad de Farmacia y Bioquímica
Unidad de Posgrado

ACTA DE SUSTENTACIÓN VIRTUAL DE TESIS PARA OPTAR AL GRADO ACADÉMICO DE MAGÍSTER EN FARMACOLOGÍA CON MENCIÓN EN FARMACOLOGÍA EXPERIMENTAL

Siendo las **14:00 hrs. del 22 de junio de 2021** se reunieron mediante la plataforma de Google meet de la Unidad de Posgrado de la Facultad de Farmacia y Bioquímica de la Universidad Nacional Mayor de San Marcos, el Jurado Evaluador de Tesis, presidido por el Dr. César Máximo Fuertes Ruiton e integrado por los siguientes miembros: Mg. Oscar Herrera Calderón (asesor), Dr. Jorge Luis Arroyo Acevedo y Dr. César Aquiles Lázaro De La Torre; para la sustentación oral y pública de la Tesis intitulada: **"Efecto cicatrizante del látex de *Himatanthus sucuuba* (Spruce) Woodson en ratones (*Mus musculus*) cepa Balb/C"**, presentado por la Químico Farmacéutico **LISBETH LUCÍA CALERO ARMIJOS.**

Acto seguido se procedió a la exposición de la Tesis, con el fin de optar al Grado Académico de **Magíster en Farmacología con mención en Farmacología Experimental**. Formuladas las preguntas, éstas fueron absueltas por la graduando.

A continuación, el Jurado Evaluador de Tesis procedió a la calificación, la que dio como resultado el siguiente calificativo:

.... Diecisiete (17) Muy Bueno .....

Luego, el Presidente del Jurado recomienda que la Facultad proponga que se le otorgue a la Químico Farmacéutico **LISBETH LUCÍA CALERO ARMIJOS**, el Grado Académico de Magíster en **Farmacología con mención en Farmacología Experimental.**

Siendo las 16: 00 hrs. se levanta la sesión.

Se extiende el acta en Lima, a las 16: 10. hrs. del 22 de junio de 2021.

.....
Dr. César Máximo Fuertes Ruiton (P. P, D.E.)
Presidente

.....
Mg. Oscar Herrera Calderón (P. Aux. T.C.)
Miembro - Asesor

.....
Dr. Jorge Luis Arroyo Acevedo (P. P., T.C.)
Miembro

.....
Dr. César Aquiles Lázaro De La Torre (P. Asoc. D.E.)
Miembro

Observaciones:

.....

DEDICATORIA

Dedico esta tesis a Dios, por permitirme tenerme con vida hasta este momento de mi trayectoria académica y que me supo dar la sabiduría e inteligencia necesaria para poder cumplir mis metas.

A mis padres Juana Armijos y Francisco Calero por brindarme su amor incondicional y apoyarme en cada una de mis decisiones y que con su gran paciencia me han sabido guiar en cada uno de mis pasos; a mis hermanos Jonathan, Yesica, Amelia, David y Juan que con su amor incondicional de hermandad me supieron brindar.

Al Mg. Oscar Herrera docente de la Facultad de Bioquímica y Farmacia de la Universidad Nacional Mayor de San Marcos que con sus conocimientos y dedicación permitió la elaboración del presente trabajo de investigación.

Al Dr. Jorge L. Arroyo Acevedo de la Facultad de Medicina Humana de la Universidad Nacional Mayor de San Marcos que supo encaminarme para poder elegir mi proyecto de investigación.

Al Sr. Madrid miembro del Bioterio de la Universidad Nacional Mayor de San Marcos que con su experiencia en la utilización de animales de experimentación pudo guiarme y apoyarme en esta investigación.

ÍNDICE GENERAL

	Pág.
Dedicatoria	ii
Resumen	iii
Abstract	iv
Índice de tablas	v
Índice de figuras	vi
CAPÌTULO I. INTRODUCCIÒN	7
1.1. Objetivos	8
1.1.1. Objetivo general	8
1.1.2. Objetivos específicos	8
CAPÌTULO II. MARCO TEÓRICO	9
2.1. Antecedentes de la Investigación	9
2.2. Bases Teóricas	12
2.2.1. Descripción botánica	12
2.2.2. Descripción de la familia Apocynaceae	12
2.2.3. Clasificación taxonómica	13
2.2.4. Composición química	13
2.2.5. Propiedades medicinales	14
2.3. La piel, estructura y función	14
2.3.1. Capas de la piel	15
2.4. Herida	15
2.4.1. Tipos de herida	15
2.5. Cicatrización	15
2.5.1. Fases de la cicatrización	15
2.5.2. Factores que influyen en la cicatrización	17
2.6. Glosario	19
CAPÌTULO III: METODOLOGÌA	20
3.1. Tipo y diseño de la investigación	20
3.2. Población de estudio	20
3.2.1. Recolección de material de trabajo	20
3.2.2. Obtención de los animales de experimentación	20
3.3. Tamaño de muestra	20
3.3.1. Preparación y tratamiento del látex de H. sucuuba	20
3.3.2. Especie Animal	20
3.4. Técnicas de recolección de datos	21
3.4.1. Identificación cualitativa de los componentes químicos identificados por Cromatografía líquida de ultra-alta performance acoplada a Espectrometría de Masas (UHPLC/MS) del látex de *H. sucuuba.*	21
3.4.2. Evaluación del efecto cicatrizante del látex de *H. sucuuba.*	23
3.4.3. Evaluación de la toxicidad dérmica	24

3.5. Análisis e interpretación de datos 26
3.6. Consideraciones éticas 26
CAPÍTULO IV: RESULTADOS. 27
4.1. Identificación de los componentes químicos identificados por Cromatografía Líquida de Ultra Alta Eficiencia acoplada a Espectrometría de Masas (UHPLC/MS) del látex de *H. sucuuba* 27
4.2. Análisis del efecto cicatrizante del látex de *H. sucuuba* 36
4.3. Determinación de la toxicidad dérmica del látex 42
CAPÍTULO V: DISCUSIÒN 44
CAPÍTULO VI: CONCLUSIONES 49
CAPÍTULO VII: REFERENCIAS BIBLIOGRÁFICAS 50
ANEXOS 55

RESUMEN

Objetivo: Evaluar el efecto cicatrizante del látex de *Himatanthus sucuuba* (*Spruce*) Woodson en ratones *Mus musculus* de la cepa BALB/c. **Materiales y métodos:** El látex fue recolectado en la provincia de Iquitos, Perú. Se realizó el análisis fitoquímico cualitativo del látex por cromatografía líquida de ultra alta eficiencia acoplado a espectrometría de masa (UHPLC/MS). Para evaluar el efecto cicatrizante, se distribuyeron los animales aleatorizadamente en tres grupos, denominados Grupo I: control negativo; II: control positivo Gold estándar (crema comercial conteniendo ZnO), III: Látex *H. sucuuba*; las heridas fueron inducidas con un bisturí en la parte dorso-cervical y el látex fue aplicado de forma tópica sobre la incisión de los ratones durante 15 días, hasta el término del estudio una sola vez al día. La evaluación macroscópica y microscópica fue evaluada a las 24h, día 7 y 15. La toxicidad dérmica se determinó según la guía 404 de la Organización para la Cooperación y el Desarrollo Económico (OCDE). **Resultados:** En el análisis cualitativo se determinaron compuestos tipo flavonoides. Se utilizó la prueba de Mann-Whitney para determinar las fases de cicatrización y se consideró $P < 0,05$ estadísticamente significativo lo que equivale a un nivel de confianza del 95%. Durante la fase de inflamación entre el grupo Gold standard y el Látex durante los días 1 y 7 demostraron tener una diferencia estadísticamente significativa ($p<0,001$) en la reducción de la calificación dada en la fase de inflamación. En cambio, en el día 7 y 15 en el grupo Látex en comparación con el grupo control positivo Gold Standard tuvieron una diferencia estadísticamente significativa ($p< 0,001$) en el aumento de la fase de reepitelización. Pero sin embargo en el día 15 el grupo del Látex en comparación con el grupo control positivo Gold Standard también tuvo una diferencia significativa ($P<0,001$) en la formación del tejido de granulación. **Conclusión:** Se ha demostrado que el látex de *H. sucuuba* presentó efecto cicatrizante en ratones BALB/c y no mostró toxicidad dérmica a nivel preclínico según el protocolo de la OECD 404.

Palabras clave: *Himatanthus sucuuba;* látex; cicatrización de heridas, toxicidad dérmica, flavonoides, etnofarmacología.

ABSTRACT

Objective: To evaluate the healing effect of *Himatanthus sucuuba* (Spruce) Woodson latex in *Mus musculus* mice of the BALB / c strain. **Materials and methods:** The latex was collected in the province of Iquitos, Peru. The qualitative phytochemical analysis of the latex was performed by ultra-high-performance liquid chromatography tandem to mass spectrometry (UHPLC/MS). To evaluate the healing effect, the animals were randomized into three groups, named: Group I: positive control; II: control Gold standard (commercial cream containing ZnO), III: *H. sucuuba* latex; the wounds were induced with a scalpel in the back-cervical part and the latex was applied topically on the incision of the mice for 15 days, until the end of the study only once a day. The macroscopic and microscopic evaluation was evaluated at 24h, day 7 and 15. Dermal toxicity was determined according to guide 404 of the Organization for Economic Cooperation and Development (OECD). **Results**: In the qualitative analysis, flavonoid-type compounds were determined. The Mann-Whitney test was used to determine the healing phases and $P < 0.05$ was considered statistically significant, which is equivalent to a 95% confidence level. During the inflammation phase between the gold standard group and the Latex during days 1 and 7 they showed a statistically significant difference ($p < 0.001$) in the reduction of the score given in the inflammation phase. On the other hand, on days 7 and 15 in the Latex group compared to the Gold Standard group they had a statistically significant difference ($p < 0.001$) in the increase in the re-epithelialization phase. But nevertheless, on day 15 the Latex group compared to the Gold Standard group also had a significant difference ($P < 0.001$) in the formation of the granulation tissue. **Conclusion:** It has been shown that *H. sucuuba* latex had a healing effect in BALB / c mice and did not show dermal toxicity at the preclinical level according to the OECD 404 protocol.

Keywords: *Himatanthus sucuuba;* latex; wound healing, dermal toxicity, flavonoids; ethnopharmacology.

ÍNDICE DE TABLAS

Tabla 1. Sistema de calificación para el análisis histopatológico del tejido de cicatrización.

Tabla 2. Grado de las reacciones cutáneas.

Tabla 3. Componentes químicos identificados por Cromatografía Líquida de Ultra Alta Eficiencia acoplada a Espectrometría de Masas (UHPLC/MS) del látex de *H. sucuuba.*

Tabla 4. Datos estadísticos en base al sistema de calificación utilizada para la histopatología en la cicatrización de heridas. Media de inflamación, reepitelización y tejido de granulación.

Tabla 5.- Prueba Inicial de irritabilidad dérmica del látex de *H. sucuuba* a los 3 minutos de observación.

Tabla 6.- Prueba Confirmación de irritabilidad dérmica del látex de *H. sucuuba* a las 4 horas de observación.

ÍNDICE DE FIGURAS

Figura 1. Especie de *Himatanthus sucuuba (Spruce)* Woodson

Figura 2. Esquema de evaluación del ensayo de toxicidad dérmica en conejos albinos según la OECD 404.

Figura 3. Cromatogramas TIC en modo ESI negativo (superior) y positivo (inferior) del látex de *H. sucuuba.*

Figura 4. Cortes macroscópicos del tejido de la epidermis en el ensayo del efecto cicatrizante del látex de *H. sucuuba.*

Figura 5. Corte histopatológico del control negativo del día 1. (Tinción H&E. 40x)

Figura 6. Corte histopatológico del control negativo del día 7. (Tinción H&E. 40x)

Figura 7. Corte histopatológico del control negativo del día 15. (Tinción H&E. 40x)

Figura 8. Corte histopatológico del grupo control positivo Gold standard (ZnO) del día 1 (Tinción H&E. 40x)

Figura 9. Corte histopatológico del grupo control positivo Gold standard (ZnO) del día 7 (Tinción H&E. 40x)

Figura 10. Corte histopatológico del grupo control positivo Gold standard (ZnO) del día 15 (Tinción H&E. 40x)

Figura 11. Corte histopatológico del grupo del látex de *Himatanthus sucuuba* (*Spruce*) Woodson del día 1 (Tinción H&E. 40x).

Figura 12. Corte histopatológico del grupo del látex de *Himatanthus sucuuba* (*Spruce*) Woodson del día 7 (Tinción H&E. 40x).

Figura 13. Corte histopatológico del grupo del látex de *Himatanthus sucuuba* (*Spruce*) Woodson del día 15 (Tinción H&E. 40x).

Figura 14. Fotografía de la piel de conejo antes (A) y después de 4 horas de exposición (B).

CAPÍTULO I: INTRODUCCIÓN

Las heridas son la principal causa de mortalidad y discapacidad en todo el mundo, cada año mueren aproximadamente 5,8 millones de personas y se estima que el 16% de la carga mundial se debe a este tipo de anomalía y de ello el 90% se concentra en países medianos y de bajos ingresos. Tanto así que la Organización Mundial de la Salud ha desarrollado junto con expertos mundiales, pautas para la organización y planificación en la atención de traumas[1,2]. Las lesiones se basan en dos tipos de prevención como es la prevención primaria la cual consiste en evitar que se produzca o se agrave la herida y la otra es la prevención secundaria la cual es dar una solución médica con un tratamiento para impedir posibles daños después de una lesión[3].
Según la Organización Panamericana de la Salud, indica que anualmente en el Perú las lesiones que se producen se deben a causas externas como: la violencia en mujeres, accidentes de tránsito, quemaduras accidentales o caídas, representando así un problema de salud pública y con ello un efecto negativo para el desarrollo y el bienestar de las personas y de la comunidad[4].

El tratamiento de las lesiones es motivo frecuente de consulta médica, pero sin embargo debido al extremo cuidado que cada herida esta puede ser de fácil y compleja cicatrización, además del tiempo que lleva que la piel se regenere por sí sola**.** El manejo inadecuado de una herida puede involucrar la calidad de vida, retrasando la cicatrización y con ello ocasionar infecciones, sepsis o inclusive la muerte[5,6]. De acuerdo con el tipo de herida, la epidermis como la dermis pueden verse afectadas y estas pueden ser mejoradas mediante la reparación tisular. El proceso fisiológico de cicatrización tiene la finalidad de restaurar la integridad de la piel y fundamentalmente mantener la homeostasis y el bienestar general de cualquier ser humano[7,8].

La Organización Mundial de la Salud estima que el 80% de la población mundial utiliza plantas medicinales como principal recurso de atención primaria de salud, ya que han sido de gran utilidad en el tratamiento de muchas enfermedades. Pero, la mayoría de ellas, carecen de estudios etnobotánicos y etnofarmacológicos, que especifican con exactitud su composición para la correcta aplicación en diferentes procesos terapéuticos[9,10].

Con el fin de aprovechar el potencial terapéutico que tienen las especies de la familia Apocynaceae, se ha pretendido considerar la importancia de estudiar el látex de la especie de *Himatanthus sucuuba* (*Spruce*) Woodson. La presente investigación tiene como finalidad contribuir al conocimiento de los recursos naturales que son usados por nuestros ancestros para curar ciertas dolencias o enfermedades, y que además no se ha logrado obtener la suficiente información en investigación científica sobre la composición química del látex.

1.1. Objetivos

1.1.1. Objetivo general

- Determinar el efecto cicatrizante del látex *Himatanthus sucuuba* (Spruce) Woodson en ratones *(Mus musculus)* cepa Balb/C.

1.1.2. Objetivos específicos

- Identificar los componentes fitoquímicos presentes en el látex de *Himatanthus sucuuba* (Spruce) Woodson mediante Cromatografía Líquida de Ultra Alta Eficiencia acoplada a Espectrometría de Masas (UHPLC/MS).

- Evaluar el efecto cicatrizante del látex de *H. sucuuba* mediante el análisis macroscópico y anatomopatológico durante el día 1, 7 y 15 de evaluación.

- Evaluar la toxicidad del látex obtenido de *H. sucuuba* (Spruce) Woodson, mediante el protocolo de toxicidad dérmica de la Organización para la Cooperación y el Desarrollo Económicos (OCDE) 404.

CAPÍTULO II: MARCO TEÓRICO

2.1. Antecedentes de la investigación

De Sousa T, Damasceno D, Kempinas W, Resende F, Correa dos Santos M, Hiruma-Lima C, *et al,* en el 2015, evaluaron el efecto de *Himatanthus sucuuba* sobre el resultado reproductivo materno y la incidencia de anomalías fetales en ratas; utilizando el modelo de experimentación de ratas preñadas que fueron divididas en grupos y tratadas a concentraciones diferentes por vía oral durante la preimplantación y el periodo organogénico. Concluyendo que el extracto de *Himatanthus sucuuba* causó restricción del crecimiento intrauterino, pérdida previa a la implantación y retraso en el desarrollo en las dosis altas probadas[11].

De Miranda A, Silva J, Rezende C, Neves J, Parrini S, Pinheiro M, *et al,* en el 2000, evaluaron las actividades antiinflamatorias y analgésicas del látex que contiene triterpenos de *Himatanthus sucuuba*; utilizando fracciones de látex con el fin de verificar el popular uso en el edema de la pata de rata inducido por carragenina y en las pruebas de constricción de ratón inducida por ácido acético. Concluyendo que los triterpenos presentes en la fracción de hexano se identificaron como acetato de lupeol, alfa-amirina y cinamatos de lupeol[12].

Silva JRA*,* Rezende CM, Pinto AC, Pinheiro MLB y Cordeiro MC, *et al*, en1998, analizaron el estudio fitoquímico del extracto hexagonal de las cortezas del tallo de *H. sucuuba*. Woodson; utilizando un extracto de una mezcla de ésteres triterpénicos, que corresponde a aproximadamente 7% del peso del extracto. Concluyendo que hubo una mayor inhibición contra *C. sphaerospermum* que el antibiótico nistatina y la presencia de iridoides como: plumericina, isoplumericina y una mezcla de ésteres triterpénicos de la serie lupano y ursano, como componentes en mayor proporción en la mezcla[13].

Fakhrudin N, Waltenberger B, *et al,* en el 2014, realizaron una investigación cuyo objetivo fue la caracterización del producto natural plumericina como un inhibidor altamente potente de la vía NF-κB con un nuevo andamio químico; utilizando como metodología la técnica de Western blot para investigar el mecanismo de acción de la

plumericina. Concluyendo que la plumericina es un potente inhibidor de las vías de NF-κB con un nuevo andamio químico. Garantizando una mayor explotación de la plumericina como una estructura líder para el desarrollo de nuevos fármacos antiinflamatorios[14].

Yadav K, Yadav N, Rawat B, *et al*, en el 2014, realizaron una investigación con el objetivo de encontrar evidencia científica sobre la utilización tradicional de las hojas de *A. speciosa* en la cicatrización de heridas; utilizando como metodología experimentos en ratones albinos con incisión de heridas de aproximadamente 3 cm de longitud y 2 mm de profundidad y una herida de escisión circular de 1,77 mm^2 de espesor total en la región dorsal. Concluyendo que apoya el uso tradicional de las hojas de *Argyreia speciosa* para la cicatrización de heridas y significa su potencial terapéutico relevante[15].

Waltenberger B, Rollinger J, Griesser U, *et al,* en el 2011, investigaron los compuestos químicos contenidos en el material de la corteza del árbol amazónico *Himatanthus sucuuba* (*Spruce*) Woodson; utilizando como metodología la extracción, partición líquido-líquido, diversas técnicas cromatográficas y cristalización de disolventes. Concluyendo que la purificación cromatográfica de esta fracción condujo al aislamiento de una lactona iridoide conocida, la plumericina, responsable de la actividad dañina del ADN del extracto y la purificación cromatográfica condujo al aislamiento de cuatro triterpenos pentacíclicos[16].

Wu X, Luo X, Gu S, *et al*, en el 2012, investigaron el extracto de la hierba medicinal *Polygonum cuspidatum* sobre su actividad en la curación de heridas; utilizando como modelo de experimentación heridas in vivo en lomos de ratas. El análisis histológico demostró que en la cicatrización las bandas de colágeno estaban bien organizadas, más fibroblastos y crecimiento de folículo piloso y menos células inflamatorias; el análisis inmunohistoquímico también revelo que TGF-β1 aumentó en el grupo del extracto. Concluyendo que el extracto *Polygonum cuspidatum* posee actividad de curación de heridas y, por lo tanto, proporciona la evidencia de su valor de uso tradicional[17].

Bhaskar A y Nithya V, en el 2012, realizaron un estudio sobre la curación de heridas del extracto etanólico de las flores de *Hibiscus rosa sinensis*; utilizando tres modelos experimentales diferentes: escisión, incisión y herida en el espacio muerto de ratas albinas Wistar. Los parámetros estudiados fueron la resistencia a la rotura en el modelo de incisión, el peso seco del tejido de granulación, la resistencia a la rotura y el contenido de colágeno en el modelo de herida en el espacio muerto, el porcentaje de contracción de la herida y el período de epitelización en el modelo de herida por escisión. Concluyendo que el extracto de *Hibiscus rosa sinensis* aumentó la proliferación celular y la síntesis de colágeno en la herida, mejorando así la epitelización y contracción de la herida[18].

Wood CA, Lee K, Vaisberg AJ, Kingston DGI, Neto CC y Hammond GB, en el 2001, analizaron un iridoide bioactivo llamado espironolactona y triterpenoides de *Himatanthus sucuuba*; utilizando espectrometría de masas y cromatografía en columna. Concluyendo que los componentes polares y apolares condujo al aislamiento de plumericina, un iridoide espironolactona bioactivo y cuatro triterpenos pentacíclicos conocidos: acetato de lupeol, cinamato de lupeol, propionato de beta-fenilo de lupeol y cinamato de alfa-amirina[19].

2.2. Bases teóricas

2.2.1. Descripción botánica de la especie

Figura 1. Especie de *Himatanthus sucuuba (Spruce)* Woodson[20].

Himatanthus sucuuba (Apocynaceae) es un árbol de selva tropical que crece de 8 a 16 m de altura con una corona piramidal alta y angosta. El tronco tiene 30-40 cm de diámetro con corteza moteada áspera. El árbol produce flores blancas perfumadas y una vaina de semillas de 20 cm con numerosas semillas aladas en su interior. Las hojas son de color verde brillante y de unos 25-30 cm de largo por 3-5 cm de ancho. Cuando las hojas se rompen de sus tallos y los tallos se rompen de las ramas, se exuda un látex blanco lechoso[20,21].

2.2.2. Descripción de la familia Apocynaceae

El género *Himatanthus* pertenece a la familia Apocynaceae, que es una de las fuentes vegetales más importantes de varios compuestos químicos farmacológicamente activos. La familia Apocynaceae está compuesta por solo catorce especies, utilizadas en medicina tradicional para el tratamiento de enfermedades bacterianas, parasitarias e inflamatorias, cáncer, trastornos endocrinos, gastrointestinales, sistema nervioso central y dolor en general. La distribución del género está restringida a Panamá y Sudamérica y, entre otras especies, comprende *Himatanthus articulatus* (Vahl) Woodson; *Himatanthus attenuatus* (Benth.) Woodson; *Himatanthus bracteatus* Woodson;

Himatanthus drasticus (Mart.) Plumel; *Himatanthus obovatus* (Müll Arg.) Woodson *Himatanthus phagedaenicus* (Mart.) Woodson; *Himatanthus semilunatus* Markgr; *Himatanthus tarapotensis* (Schum ex Markgr.) Plumel; *Himatanthus revolutus* (Huber) Spina & Kinoshita (Spruce) Woodson[22].

2.2.3. Clasificación taxonómica

La especie fue clasificada taxonómicamente, según el sistema de clasificación de Croquist, en el Museo de Historia Natural de la Universidad Nacional Mayor de San Marcos (Lima, Perú).

División: Magnoliophyta
Clase: Magnoliopsida
Subclase: Asteridae
Orden: Gentianales
Familia: Apocynaceae
Género: *Himatanthus*
Especie: *Himatanthus sucuuba (Spruce ex Müll.Arg.) Woodson*

2.2.4. Composición química

Los compuestos químicos encontrados en la corteza de *Himatanthus sucuuba* son: ácido 2'-O-metil-perlatólico, ácido 4-hidroxibenzoico, amirina, alfa-amirina, cinamato de alfa-amirina, ácido beta-dihidro-plumbericínico, beta-fenil- propionato lupeol, cis-poliisopreno, ácido confluentico, demetho-oxy-aspidospermine, fulvoplumierina, isoplumericina, iso-uleine, lupeol acetato, lupeol cinamato, para-cumarico acido, plumericina, plumeride, uleine, y ácido vanillico[23].

Los estudios químicos han indicado que la presencia de los iridoides como la fulvoplumierina, plumericina e isoplumericina, posee efecto antifúngico, antibiótico y actividades citotóxicas[12].

Según Waltenberger[16], aisló 11 compuestos de la corteza, identificándose como los iridoides, plumeridoide C, plumericina, plumieridina y alamandicina, los flavonoides biochanina A, dihidrobiochanina A, dalbergioidina, naringenina, ferreirina y dihidrocajanina, y el lignano pinoresinol. El látex y la corteza del tallo de *H. sucuuba*

consisten en triterpenos, α-amirina y ésteres de lupeol además de los iridoides, plumericina e isoplumericina[11].

2.2.5. Propiedades medicinales

Los derivados de la especie de *Himatanthus sucuuba,* se usa para tratar diferentes anomalías de la piel, como cicatrizante de úlceras, heridas en la piel; así también para dolor lumbar, antipirético, gastritis, hernia, herpes, inflamación del útero entre otras[20,21]. La forma que es utilizado el látex es colocando un trozo de tela y se pone como cataplasma en la espalda y hombros. La cataplasma se deja hasta que se despegue espontáneamente en el trayecto de una semana. Cuando se despega la cataplasma se repite de nuevo el mismo procedimiento hasta que la persona se encuentre sin dolor. La manera en que se utiliza la cataplasma también puede ser realizada en los niños. Cuando hay incrustación de algún cuerpo extraño en la piel de la persona se aplica leche sobre la herida y luego se limpia y se coloca el látex y se deja secar para luego absorber el cuerpo extraño. Además, también se usa el fruto de la especie como cataplasma para tratar forúnculos[24].

2.3. La piel, estructura y función

La piel es el órgano más grande del cuerpo humano; el área promedio de la piel adulta es de alrededor de 2 m^2 y contiene una multitud de diferentes tipos de células queratinocitos, melanocitos, fibroblastos, células de Langerhans, células de Merkel entre otras[25]. Es la primera línea de defensa inmunológica del cuerpo contra la agresión física, química o biológica del ambiente y desempeña las siguientes funciones[26]:

a) Da protección contra la radiación ultravioleta (UV), agresiones térmicas y mecánicas;
b) Sensitiva: por los diferentes receptores cutáneos que posee para el tacto, presión, dolor y la temperatura; un mecanismo metabólico que se produce dentro del cuerpo es la síntesis de la vitamina D3 (colecalciferol) gracias a la exposición de los rayos solares;
c) Termorregulación: es fundamental para obtener el equilibrio dinámico en el interior del cuerpo, la cual puede ser disminuida por la perspiración y la transpiración;
d) Social: como una apariencia física para un atractivo sexual.

2.3.1. Capas de la piel

La piel se encuentra constituida por tres capas: la epidermis, la dermis y la hipodermis, las cuales proporcionan una barrera de permeabilidad física para los diferentes agentes nocivos de la piel[27]. La epidermis contiene queratinocitos, melanocitos, células dendríticas, células de Langerhans y otras células inmunes, axones sensoriales y la membrana basal epidérmica-dérmica[28]. La dermis tiene los apéndices de la piel, mastocitos, fibroblastos, células dérmicas presentadoras de antígeno, células inmunes residentes y circulantes; además incluye el complejo de matriz extracelular que proporciona soporte a las conexiones intercelulares, el movimiento celular y regula la citosina y funciones de factores de crecimiento. La hipodermis está formada por tejido adiposo subcutáneo[29].

2.4. Herida

La herida o también llamada lesión es el área anatómica donde hay una abertura de piel en donde se rompen tejidos externos, capas de revestimiento y fibras de colágeno entre otras. Toda lesión es el origen de todo trauma y esta se ve reflejada de muchas formas así tenemos que va ocasionando con el tiempo dolores neuronales, déficit de fluidos y libera sustancias celulares al torrente sanguíneo[30].

2.4.1. Tipos de heridas

Dependiendo del tipo de herida la cicatrización llevará un proceso diferente, en una herida aguda la restauración se da ordenadamente y en un determinado tiempo para así restaurar la integridad anatómica y funcional. En cambio, la herida crónica no tiene un proceso de reparación sistemático en la restauración de la piel[31].

2.5. Cicatrización

La cicatrización es un proceso fisiológico complejo cuyo fin es restaurar la integridad de la piel y servir como barrera para evitar desprendimiento y eliminación de diferentes tejidos y fluidos, es decir conservar la homeostasis en el cuerpo[32].

2.5.1. Fases de la cicatrización

Todos los tejidos del cuerpo son capaces de curarse por regeneración o por mecanismos de reparación. El proceso de cicatrización de las heridas se divide en cuatro fases como son: hemostasia, fase inflamatoria, fase proliferativa, y fase de remodelación y reconstitución[33].

a) **Hemostasia:** es un fenómeno fisiológico y de procedencia inmediata ante una lesión física llamada vasoconstricción, originada por prostaglandinas y

tromboxanos; además las plaquetas también se ven involucradas en la hemostasia ayudando a las células que se adhieran al colágeno expuesto y que liberen el contenido en gránulos para que el factor tisular active el complejo de coagulación y plaquetas[34].

b) **Fase inflamatoria:** esta fase empieza cuando los tejidos son dañados por diferentes bacterias, químicos, traumas entre otros; cuando sucede este daño las plaquetas mediante mediadores como fibronectina, serotonina, etc., incitan un proceso de desgranulación y activan el complejo de la coagulación provocando así que las células inflamatorias lleguen al lugar de la herida. Los neutrófilos son las primeras células en ingresar en la herida para limpiar las bacterias y restos de tejido que producen que el tejido se encuentre inflamado, este proceso lo hacen mediante las enzimas proteolíticas. Al cabo de 24 a 48 horas otra línea celular empieza a migrar y es que los monocitos sufren un proceso de transformación y se convierten en macrófagos activados causando la fagocitosis y produciendo factores de crecimiento como son las interleucinas que ayudan al proceso de transformación de la fase proliferativa[35].

c) **Fase proliferativa:** La fase proliferativa se identifica por (a) fibroplasia, incluida la proliferación y diferenciación de fibroblastos en miofibroblastos, depósito de matriz extracelular y contracción de la herida, (b) reepitelización e interacción mesenquimal epitelial entre queratinocitos y fibroblastos, (c) angiogénesis, incluida la proliferación de células endoteliales y la formación de nuevos vasos, y (d) reparación nerviosa periférica, que consiste en la reinervación colateral y la regeneración nerviosa. Los macrófagos son las células inflamatorias dominantes que orquestan la fase proliferativa de la reparación de heridas en la piel[36].

d) **Fase de diferenciación y reconstitución:** En esta última fase de la cicatrización de heridas, el tejido de granulación sufre un proceso de disminución gradual. La vasculatura dérmica de la epidermis, los nervios y las miofibrillas del músculo esquelético se remodelan, formando un tejido funcional. Los componentes vasculares de los fibroblastos y miofibroblastos del tejido de granulación disminuyen y las células mononucleares de sangre periférica sufren apoptosis o abandonan la herida. Del mismo modo, las cantidades de proteoglicanos y glucosaminoglicanos que proporcionaron un papel estructural y de hidratación disminuyeron. Las metaloproteinasas de colágeno liberadas por fibroblastos y

macrófagos degradan el colágeno Tipo III del tejido de granulación y lo reemplazan con colágeno Tipo I, que se reorganiza en fibrillas paralelas, formando una cicatriz de baja celularidad[37].

2.5.2. Factores que influyen en la cicatrización

Los factores internos son los siguientes[38]:

- Tipo y localización de heridas: cuando las lesiones tienen un área muy extensa toman mucho más tiempo en curarse, lo cual es lo normal durante el proceso de cicatrización. Existen partes anatómicas que tienen una cicatrización muy rápida como son las zonas del rostro en donde hay bastante vascularización en la dermis lo cual permite apresurar la curación de la herida;
- Limpieza de la herida: cuando hay una lesión que se encuentra muy colonizada o necrosada la forma de cicatrización no es de la mejor manera, porque la inflamación que se produce es mucho más penetrante y el encuentro con los leucocitos impide que otras actúen en el sitio de cicatrización;
- Presencia de objetos extraños en el lugar de la herida.

Los factores externos son los siguientes[39]:

- La edad y la condición física de la persona son factores muy críticos para la cicatrización, así sucede que en las personas de tercera edad sufren un enlentecimiento en el proceso de curación o cicatrización de heridas debido a que al pasar de los años se va perdiendo la cantidad de células que intervienen en la reparación tisular
- El ámbito genético: los síndromes y enfermedades congénitas es otro de los factores que afecta el proceso de cicatrización; el síndrome de Marfan y de Ehlers-Danlos las cuales poseen un tipo de trastorno en la producción colágeno y la fragilidad tisular;
- La falta de una buena alimentación puede afectar los nutrientes como aminoácidos y proteínas pueden ser fundamentales para que las células que participan en la curación de heridas puedan disminuir la cicatrización;
- Otro factor externo es el tabaco o cigarrillo, lo cual provoca una vasoconstricción periférica que evita una oxigenación vital en las células;
- Una de las enfermedades más conocidas que es la diabetes, produce ciertos cambios metabólicos muy influyentes en la curación de heridas.

- Los compuestos farmacológicos como: corticoides, antiinflamatorios, inmunosupresores y medicamentos utilizados en radioterapia también afectan los mecanismos de cicatrización.

2.6. Glosario

Látex. - Sustancia de aspecto lechoso constituida por resinas, alcaloides, etc., que se obtiene de los cortes hechos en el tronco de algunos árboles y de ciertas materias primas, como el caucho y la laca.

Antifúngico. - Toda sustancia que tiene la capacidad de evitar el crecimiento de algunos tipos de hongos o incluso de provocar su muerte.

Iridoides. - Son compuestos monoterpénicos, con estructura ciclopenta piranica.

Proliferación. - Reproducción o multiplicación de algún organismo vivo, especialmente de las células.

Inflamación. - Es la respuesta del sistema inmunológico a invasores extraños tales como virus y bacterias.

Hemostasia. - detención de una hemorragia mediante los mecanismos fisiológicos del organismo o por medio de procedimientos manuales, químicos, instrumentales o quirúrgicos.

Cataplasma. - Sustancia medicamentosa en forma de pasta blanda que se extiende entre dos gasas y se aplica caliente sobre alguna parte del cuerpo con fines calmantes, curativos o emolientes.

CAPÍTULO III. METODOLOGÍA

3.1. Tipo y diseño de investigación

Cuantitativa, Experimental y Exploratorio.

3.2. Población de estudio

Ratones albinos de la especie *Mus musculus,* obtenidos del Centro Nacional de Productos biológicos del Ministerio de Salud, ubicado en el distrito de Chorrillos, provincia y región de Lima.

3.2.1. Recolección de material de trabajo

El látex fue recolectado en un vivero que se ubica en la carretera Nauta. Km 1 de la ciudad de Iquitos, (10°00´13" S, 76°12´17" W), departamento de Loreto, Perú (Anexo Nº 1). La identificación taxonómica de la especie vegetal fue realizada llevando una muestra de la planta colectada en el Museo de Historia Natural de la Universidad Nacional Mayor de San Marcos (UNMSM), para su clasificación correspondiente y emitido mediante documento de Ref. CONSTANCIA No. 010-USM-2020. (Anexo Nº 2).

3.2.2. Obtención de los animales de experimentación

Los animales de experimentación utilizados fueron ratones albinos macho especie *Mus musculus* cepa BALB/c y conejo albino macho obtenidos en el Centro Nacional de Productos biológicos (CNPB) del Ministerio de Salud, y con las condiciones sanitarias para el desarrollo de las evaluaciones. Luego fueron trasladados al Bioterio de la Facultad de Medicina de la UNMSM.

3.3. Tamaño de muestra

3.3.1. Preparación y tratamiento del *látex de Himatanthus sucuuba*

El látex *de Himatanthus sucuuba* se recolectó haciendo un corte transversal en la corteza del árbol. El látex obtenido se guardó en un recipiente de vidrio color ámbar y conservado a temperatura de 8°C, hasta su empleo en los estudios químicos de identificación y la medición del efecto cicatrizante.

3.3.2. Especie animal

Para el ensayo de evaluación del efecto cicatrizante, se utilizó un total de 54 ratones albinos macho de la especie *Mus musculus* cepa BALB/c/CNPB, obtenidos del Instituto Nacional de Salud, con la aclimatación apropiada, sanos y edad de 8 semanas, con un peso entre 20-25 g. Todos los animales se alojaron en una habitación bien ventilada con ciclos de luz/oscuridad de 12 horas a 22 ± 1°C y acceso libre a los alimentos y agua *ad libitum* y para la toxicidad dérmica se aclimato conejos con un peso de 1200 g ± 50g.

Transcurridos los días del tratamiento se evaluó la cicatrización, para ello se administró una sobredosis de 40 mg/kg de tiopental sódico por vía intraperitoneal para evitar el sufrimiento del animal. Los protocolos de cuidado e investigación de animales se basaron en los principios y directrices adoptados por la Guía para el Cuidado y uso de animales de laboratorio (publicación de los NIH No: 85-23, revisada en 1985).

3.4. Técnicas de recolección de datos

3.4.1. Identificación cualitativa de los componentes químicos identificados por Cromatografía Líquida de Ultra Alta Eficiencia acoplada a Espectrometría de Masas (UHPLC/MS) del látex de *H. sucuuba*.

a) **Tratamiento de la muestra:** El tratamiento del látex previo al análisis respectivo se llevó a cabo de acuerdo con el siguiente flujograma

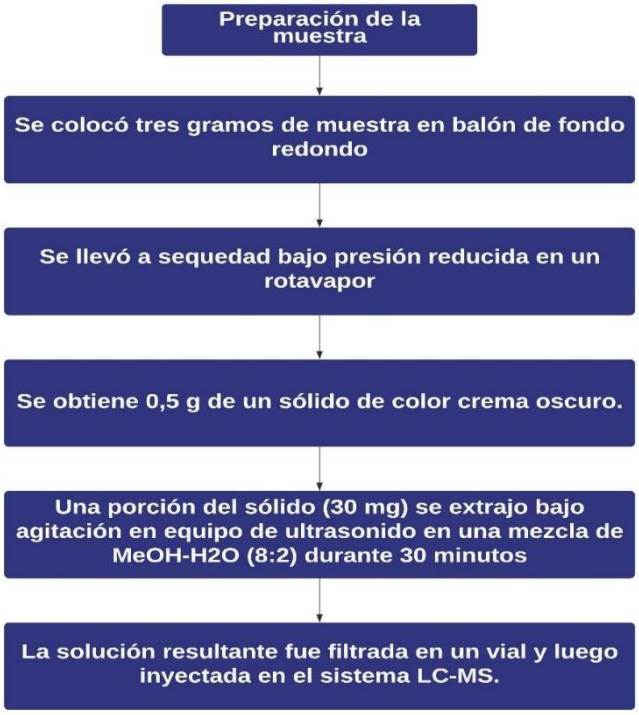

Flujograma 1: Preparación del látex de *H. sucuuba* previo al análisis por el UHPLC/MS

b) Condiciones de análisis.

- **Cromatógrafo UHPLC**
  - Modelo: Dionex Ultimate 3000 UHPLC Systems (Thermo Scientific)
  - Volumen de inyección: 3 µL
  - Columna: Luna© Omega C18 100 Å, Phenomenex (150 x 2.1 mm, 1.6µm)

- Temperatura de columna: 30 °C
- Flujo: 0.3 mL/min
- Eluyentes A: H_2O 1% HCOOH B: ACN 1% HCOOH

Tiempo (min)	A	B
0	90	10
1	90	10
20	5	95
21	5	95
23	90	10
30	90	10

- **Espectrómetro de masas:**
  - Instrumento: Q Exactive Plus (Thermo Scientific)

  Parámetros de scan Full MS:
  - Rango: 120 - 1500 m/z
  - Resolución: 35 000
  - Microscans: 1
  - AGC target: 5x 106
  - Maximun IT: 80ms
- **Parámetros MS2**
  - Resolución: 17 500
  - AGC target: 1x 106
  - Maximun IT: 100ms
- **Parámetros de fuente de ionización:**
  - Fuente y modo de ionización: ESI (positivo y negativo)
  - Voltaje de spray: 3.5 / 2.5 KV
  - Temperatura de capilar: 260 °C
  - Gas carrier: N2 (Sheath gas flow rate: 48, Sweep gas flow rate: 1)
  - Gas heater temp: 300 °C
  - S-lens RF level: 100
  - Normalized collision energy: 30,

3.4.2. Evaluación del efecto cicatrizante del látex de *H. sucuuba*.

a) Diseño experimental

Después del periodo de adaptación de 15 días de los animales de experimentación, se distribuyó aleatorizadamente los ratones en 3 grupos de 18 animales por grupo. El grupo I: control negativo, el grupo II: Control positivo Gold estándar; se aplicó crema conteniendo óxido de zinc (ZnO) y el grupo III: látex de *H. sucuuba* al 100%. Con un periodo de 24 horas de anticipación se depilo el área dorsal del ratón con una crema depiladora Depile®. Transcurrido el día de depilación, se realizó una incisión transversal con un bisturí N° 20 en la parte dorso-cervical de 7 mm de longitud[40].

La aplicación tópica de la crema y el látex se realizó todos los días con un hisopo tratando de cubrir toda la parte de la herida; así mismo se procedió con las respectivas eutanasias en los días 1, 7 y 15 para realizar el análisis macroscópico y microscópico correspondiente a 6 animales por grupo escogidos al azar[41]. El diseño experimental se realizó de acuerdo con el flujograma 2.

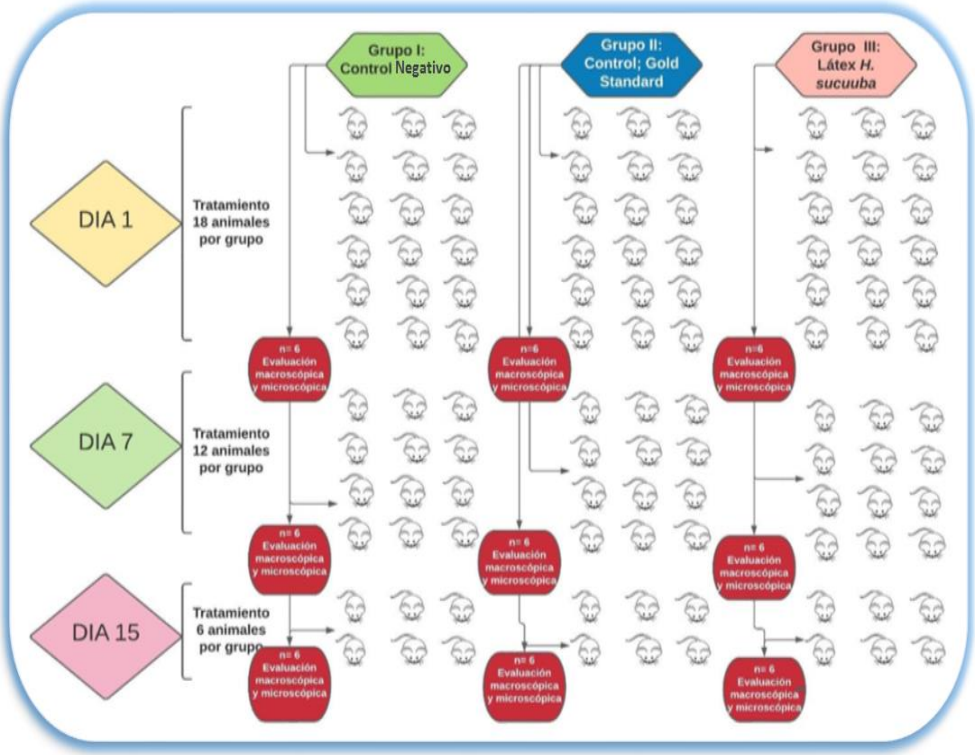

Flujograma 2: Flujograma del diseño experimental en la evaluación del efecto cicatrizante.

b) Análisis Histopatológico

Se realizaron escisiones quirúrgicas de aproximadamente 1x1 cm del área dorso-cervical de cada ratón. La fijación de la muestra de tejido fue con formol neutro buffer al 10 %, procesándose por la técnica tradicional de inclusión en parafina. Los especímenes se cortaron con un grosor de 5 a 8 µm, en bloques de parafina y se tiñeron con hematoxilina y eosina para evaluar los aspectos histopatológicos de la herida[7].

En la tabla 1, se puede observar el método de calificación que se realizó según Asadi et al. (2003)[40], para analizar los cortes histopatológicos en base a parámetros como: inflamación, reepitelización y la formación de tejido de granulación en el sitio de la cicatrización de la herida. Estos resultados serán analizados por la prueba Mann-Whitney para calcular la media y mediana respectivamente.

Tabla 1. Sistema de calificación para el análisis histopatológico del tejido de cicatrización.

Calificación	Inflamación	Reepitelización	Formación de tejido de granulación
0-1	Leve	Leve	Capa granular delgada
1.1-2	Moderada	Moderada	Capa granular moderada
2.1-3	Severa	Completa	Capa granular abundante

Fuente: Asadi et al. (2003)[40]

3.4.3. Evaluación de la toxicidad dérmica

Para evaluar la toxicidad dérmica del látex obtenido de *Himatanthus sucuuba* se procedió según la guía 404 para la prueba de irritación dérmica aguda de la OECD (Organization for Economic Cooperation and Development) la cual detalla los grados de reacciones cutáneas (Tabla 2) que se evaluaron para determinar la toxicidad del látex. Se utilizó tres conejos macho albino de 1200± 50 g de peso corporal, se depilo en la parte dorsal y se dejó en reposo durante 24 horas.

Seguido de ello se dividió con marcador permanente tres áreas dorsales de un conejo en donde se aplicó el látex y el área no tratada sirvió de control. Se procedió a aplicar 0.5 ml del látex sobre la gasa estéril y se colocó en el área marcada y se selló con esparadrapo hipoalérgico para sostener la gasa.

Para la prueba Inicial se realizó secuencialmente tres parches en tres tiempos diferentes. El primer parche se retiró después de 3 minutos. Si no se observa reacción cutánea grave se aplica un segundo parche en un área distinta y se retira después de una hora. Si la observación del parche sigue siendo la misma, se procede a colocar un tercer parche con una exposición de 4 horas seguidas y se califica la respuesta. Terminada la calificación se procedió a dar seguimiento durante 24 h, 48 h, 72h y 14 días después de la administración tópica [42].

Cabe mencionar que la guía refiere un solo animal, pero si no se presenta irritación en el primer animal, se continúa una prueba de confirmación en dos animales adicionales para su comprobación. Para la prueba de confirmación se utilizó dos conejos adicionales en donde se aplicó un solo parche con látex para cada conejo durante un periodo de exposición de 4 horas.

Tabla 2. Grado de las reacciones cutáneas.

Eritema y formación de escaras	Formación de edemas	Calificación
Sin eritema	Sin edema	0
Eritema muy leve	Edema muy leve	1
Eritema bien definido	Edema leve	2
Eritema moderado o severo	Edema moderado	3
Eritema severo a la formación de escaras que previenen la graduación del eritema	Edema severo	4

Fuente: OECD 404 [41]

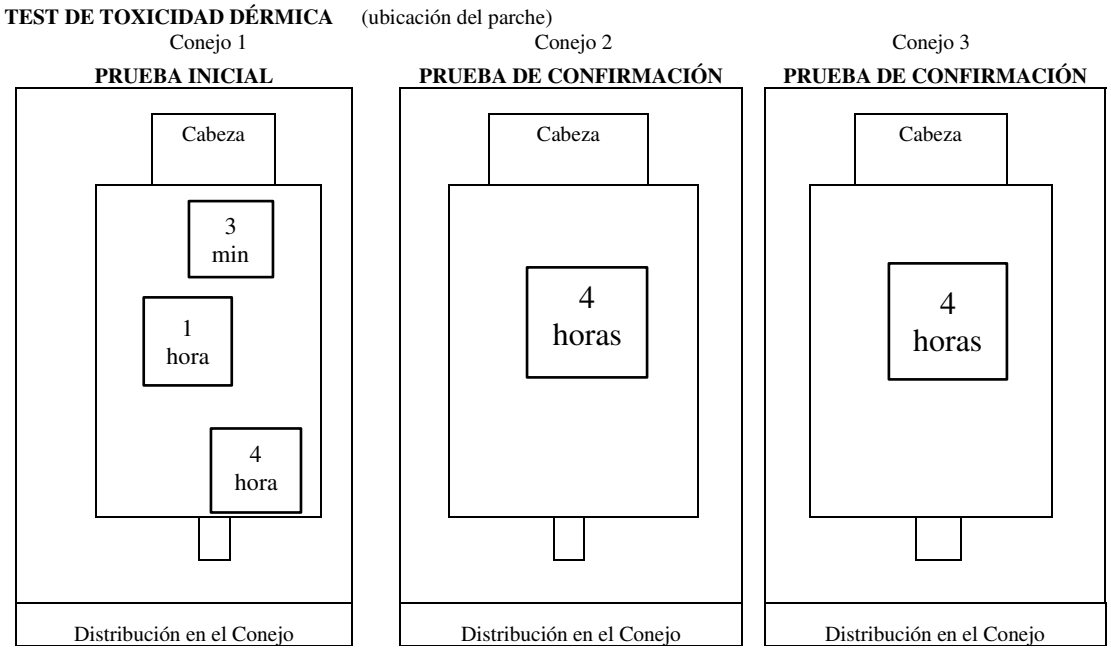

Figura 2. Esquema de evaluación del ensayo de toxicidad dérmica en conejos albinos según la OECD 404.

3.5. Análisis e interpretación de datos

Los análisis de los datos se expresaron por el programa SPSS Versión 24.0. Para el análisis de histopatología se utilizó la prueba de Mann-Whitney $P < 0,05$ fue considerado como estadísticamente significativo, que equivale a un nivel de confianza de un 95%. Los resultados se expresaron como la media ± error estándar de la media (SEM) o como valores medianos, variando con el tipo de parámetro evaluado. Las medianas se evaluaron mediante la prueba de Kruskal-Wallis y Ji cuadrado, y para las variables nominales se utilizó la prueba de Wilcoxon.

3.6. Consideraciones éticas

Se consideró las indicaciones descritas en la guía para los cuidados y uso de animales de laboratorio, el cual establece que los animales que son utilizados para laboratorio deben ser considerado como ser vivo y ayudarle a evitar el sufrimiento innecesario; existen leyes que obligan al personal que trabaja con animales de experimentación a velar por el bienestar y salud del animal mientras se encuentre vivo. Además, se emplearon las recomendaciones para la eutanasia en caso de sacrificio del animal[43].

CAPÍTULO IV. RESULTADOS

4.1. Identificación de los componentes químicos identificados por Cromatografía Líquida de Ultra Alta Eficiencia acoplada a Espectrometría de Masas (UHPLC/MS) del látex de *H. sucuuba.*

En el látex de *H. sucuuba* se detectaron 25 compuestos, principalmente C-flavonoides. Según la tabla 3, los compuestos 14, 15, 17 y 18 corresponderían a nuevos compuestos, a fin de verificar las estructuras, los compuestos deberían ser aislado y analizados mediante técnicas espectroscópicas (Resonancia magnética nuclear del protón y carbono).

En la tabla 3 también se indican los valores m/z de los iones detectados en full ESI-MS (positivo y/o negativo) y los fragmentos obtenidos mediante MS/MS para cada uno de ellos, también se indica el error en ppm del cálculo de la fórmula molecular (≤ 5 ppm). En la figura 3 se muestra los cromatogramas de corriente iónica total (TIC) de la muestra identificándose los compuestos en sus respectivos tiempos de retención (tr) en minutos.

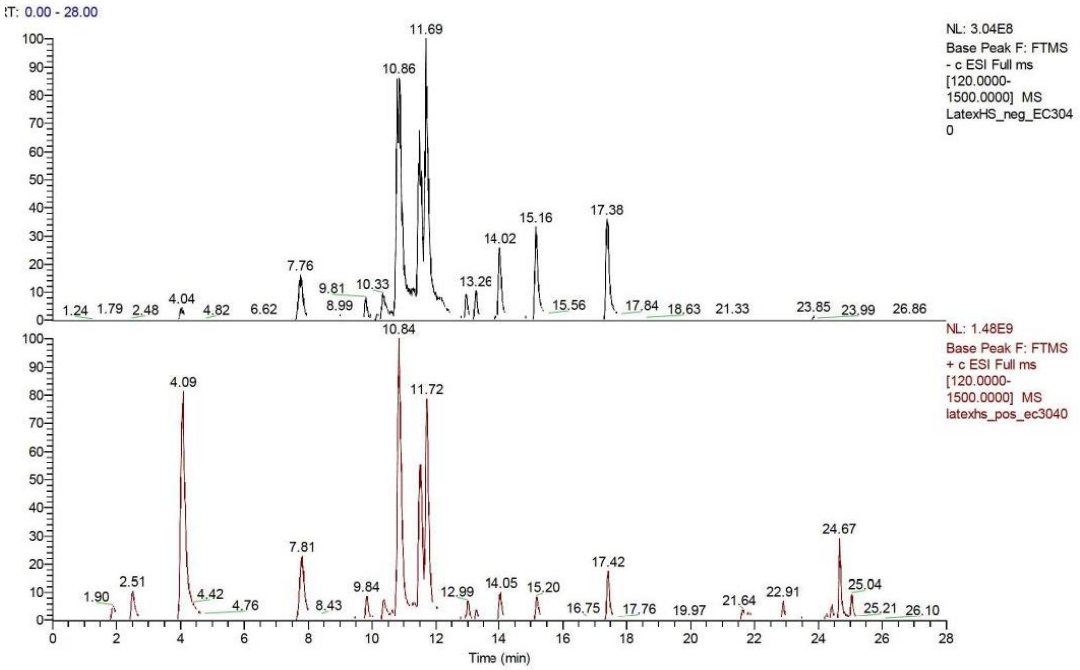

Figura 3. Cromatogramas TIC en modo ESI negativo (superior) y positivo (inferior) del látex de *H. sucuuba*

Tabla 3. Componentes químicos identificados por Cromatografía Líquida de Ultra Alta Eficiencia acoplada a Espectrometría de Masas (UHPLC/MS) del látex de *H. sucuuba*.

N°	Nombre	tR	MS-ES-	MS^2	Error (ppm)	$MS\text{-}ES^+$	MS^2	Error (ppm)	Masa molecular	Fórmula molecular	Estructura química
1	Ácido trans-4-cumarico	2.49	163.0393	119.0492 93.0335	2.14	-	-	-	164	$C_9H_8O_3$	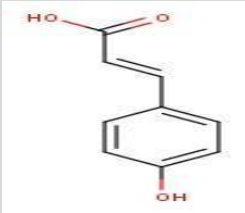
2	Fenilalanina betaína	4.09	-	-	-	208.1331	149.0596 131.0491 107.0494 103.0545 60.0814	-0.65	209	$C_{12}H_{17}NO_2$	
3	Lenticina	7.76	-	-	-	247.1439	188.0706 146.0599 144.0807 118.0653 98.8784 60.0815	-0.76	204	$C_{14}H_{18}N_2O_2$	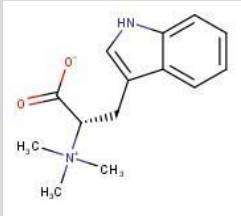

4	apigenina 6,8-dihexósido	9.77	593.1501	519.1136	-0.01	595.1644	457.1128 439.1006 421.0898 409.0913 379.0808 349.0703 337.0703 325.0703 307.0597 295.0598	-2.12	594	$C_{27}H_{30}O_{15}$	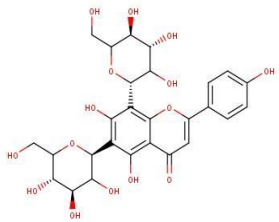
5	Desconocido 1 (isómero 1) (Posible estructura: Acacetina 7-neohesperidosido)	9.81	591.1718	559.1453 487.1243 469.1133 439.1027 395.0767 367.0814 335.0559 307.0604	1.65	593.1863	539.1544 513.139 437.1228 419.1122 393.0963 369.0967 339.0861	-0.34	592	$C_{28}H_{32}O_{14}$	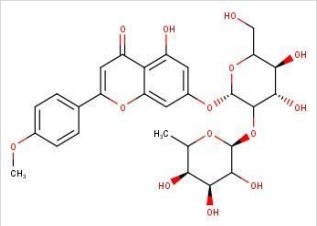
6	6-C-hexosil-8-C-Desoxihexosil-apigenina (isómero 1)	9.96	577.1562	545.1295 485.108 459.0927 429.0818 395.0765 365.066 335.0557 247.0607	1.74	579.1708	483.1281 459.1285 429.1177 423.1069 393.0964 369.0966 339.0862	-0.09	578	$C_{27}H_{30}O_{14}$	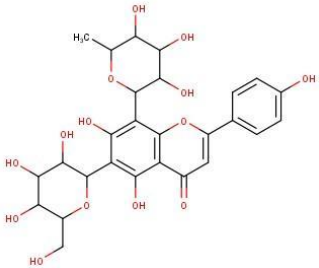

7	8-C-hexosil-6-C-Pentosil-apigenina (isômero 1)	10.16	563.1404	545.129 503.1188 473.1083 443.0977 425.0871 383.0768 353.0663 325.0713	1.51	565.1552	427.1027 409.0913 391.0806 379.0807 361.07 349.0701 337.0701 325.0702 295.0597	0.05	564	$C_{26}H_{28}O_{14}$	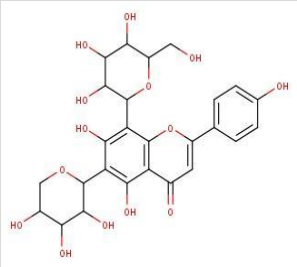
8	8-C-hexosil-6-C-Hexosil-apigenina	10.33	593.1501	519.1136 489.103 471.0919 429.0821 399.0716 369.0609 339.0504	0.09	595.1644	523.1227 481.1125 463.1015 427.1019 409.0911 365.0649 353.065 341.065 323.0546	-2.21	594	$C_{27}H_{30}O_{15}$	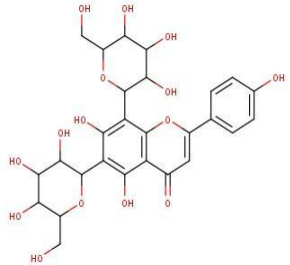
9	6-C-hexosil-8-C-pentosil-apigenina (isómero 2)	10.55	563.1401	545.1302 503.1188 473.1079 443.0976 425.0867 383.0766 353.0661	0.97	565.1548	433.0915 409.0913 391.0807 379.0809 361.07 349.0703 337.0703	-0.69	564	$C_{26}H_{28}O_{14}$	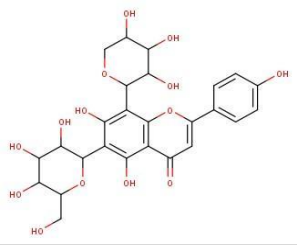

				325.071			325.0704 295.0597				
10	Desconocido 1 (isómero 2)	10.6	591.1717	559.1453 487.1243 469.1133 455.0978 395.0767 365.0661 335.0558 307.0604	1.45	593.1863	539.1544 513.139 437.1228 419.1122 393.0963 369.0967 339.0861	-0.31	592	$C_{28}H_{32}O_{14}$	N. D.
11	6-C-hexosil-8-C- Desoxihexosil- apigenina (isómero 2)	10.84	577.1559	487.1239 457.1134 413.0872 383.0768 353.0664 325.0701 191.0342	1.21	579.1707	447.1071 423.1071 405.0964 393.0964 379.088 349.0703 337.0703 325.0703	-0.31	558	$C_{27}H_{30}O_{14}$	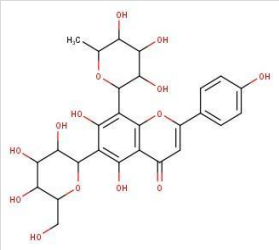
12	8-C-pentosil-6-C- Hexosil-crisina (isómero 1)	10.95	547.145	529.1349 487.1238 457.1133 427.1028 409.0924 367.0818 337.0714	0.96	549.1599	307.0598 393.0963 375.086 363.0859 333.0754 321.0754 309.0753	-0.76	578	$C_{26}H_{28}O_{13}$	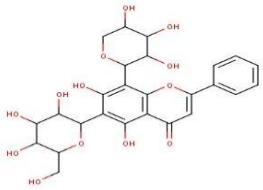

				309.0765			291.0648 279.0649				
13	8-C-pentosil-6-C-Hexosil-crisina (isómero 2)	11.31	547.1451	529.1342 487.1237 457.1133 427.1026 397.0923 367.0817 337.0714 309.0763	0.85	549.16	393.0963 375.0859 363.0859 333.0754 321.0755 309.0753 291.0647 279.0648	-0.43	578	$C_{26}H_{28}O_{13}$	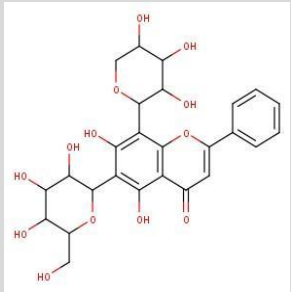
14	Desconocido 2 (isómero 1) (Posible estructura)	11.5	561.1609	487.1239 457.1133 441.1184 423.1078 367.0818 337.0714 309.0763	1.11	563.1757	407.1119 389.1014 371.0908 363.0856 339.0859 321.0754 309.0752 291.0646 279.0648	-0.46	562	$C_{27}H_{30}O_{13}$	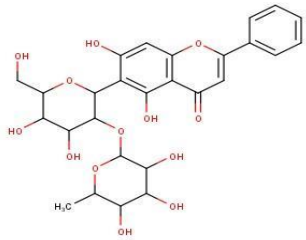

15	Desconocido 2 (isómero 2)	11.69	561.1606	471.1287 457.1133 441.1183 397.0921 367.0817 337.0713 309.0763 191.0342	0.66	563.1757	431.1121 387.0858 377.1016 363.0858 333.0754 321.0755 309.0754 291.0648	-0.35	562	$C_{27}H_{30}O_{13}$	N.D.
16	Desconocido 3 (C-flavonoide)	12.83	543.1503	469.1133 453.1186 423.1079 379.0816 361.0712 349.0713 319.0607 95.0607	1.16	545.1655	455.1122 431.1123 389.1016 377.1018 359.0912 333.0755 321.0757 309.0755 279.065	0.22	544	$C_{27}H_{28}O_{12}$	N.D.
17	Desconocido 4 (isómero 1) Posible estructura	12.98	385.0925	325.0714 307.0607 295.0607 267.0659	1.83	387.1073	369.0965 351.0861 327.0859 321.0755 297.0755 267.0649 205.0494 105.0338	-0.45	386	$C_{20}H_{18}O_8$	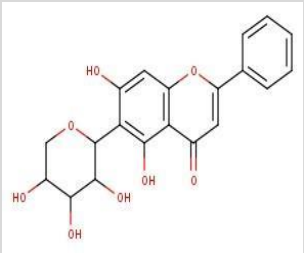

18	Desconocido 4 (isómero 2)	13.26	385.0926	325.0714 307.0608 295.0608 267.0659 253.0502	2.06	387.1073	369.0964 351.0861 333.0754 321.0755 305.0806 297.0756 281.0805 267.065 105.0338	-0.37	386	$C_{20}H_{18}O_8$	N.D.
19	Daidzeína-8-C-hexosido	14.02	415.103	399.1069 381.0965 363.0858 337.0702 313.0703 283.0598 219.0649	-0.5	417.1178	341.066 311.0557 283.0606 269.0449	1.47	416	$C_{21}H_{20}O_9$	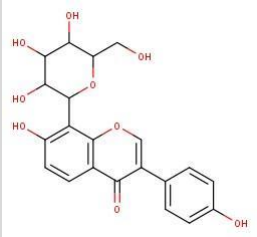
20	Luteolina	14.1	285.04	175.0392 151.0027 133.0283	2.37	287.0547	153.0179	-1.13	286	$C_{15}H_{10}O_6$	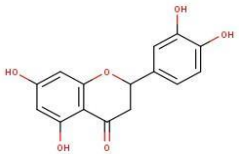
21	Apigenina	15.16	269.0453	225.0551 201.0548 181.0649 151.0027 149.0235 117.0333	3.01	271.0598	153.018 119.0492	-0.959	270	$C_{15}H_{10}O_5$	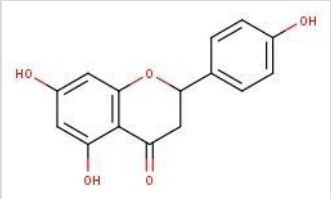

22	Fitoesfingosina	17.26	-	-	-	318.3001	300.2893 282.2788 270.2787 270.2787 60.0451	-0.6	289	$C_{18}H_{39}NO_3$	
23	Crisina	17.38	253.0503	209.0601 181.065 143.0492 107.0127 63.0228	3.18	255.0649	209.0597 171.0286 153.0181 129.0334 67.0185	-1.12	254	$C_{15}H_{10}O_4$	
24	Palmitamida	24.41	-	-	-	256.2633	130.1227 116.1072 102.0917 88.0762 74.0606	-0.59	255	$C_{16}H_{33}NO$	
25	9-Octadecenamida	24.67	-	-	-	282.279	265.2522 247.2418 177.1636 149.1324 135.1168 121.1013 97.1016 83.086 69.0705	-0.64	281	$C_{18}H_{35}NO$	

4.2. Evaluación del efecto cicatrizante del látex de *H. sucuuba.*

Tabla 4. Datos estadísticos en base al sistema de calificación utilizada para la histopatología en la cicatrización de heridas. Media de inflamación, reepitelización y tejido de granulación.

Día	Grupo experimental	Inflamación		Reepitelización		Tejido de granulación	
		Media ± SEM	**Mediana (IC: 95%)**	**Media ± SEM**	**Mediana (IC: 95%)**	**Media ± SEM**	**Mediana (IC: 95%)**
1	Control Negativo	2,67 ± 0,211	3 (2,12-3,21)	1,33 ± 0,211	1 (0,79-1,88)	1,67 ± 0,422	1 (0,58-2,75)
	Control positivo (Gold standard)	1,17 ± 0,167	1 (0,74-1,60)	1,33 ± 0,330	1 (0,48-2,19)	1,17 ± 0,167	1 (0,74-1,60)
	Látex de *H. sucuuba*	1,17 ± 0,167 *	1 (0,74-1,60)	1,83 ± 0,167	2 (1,40-2,26)	2,00 ± 0,365	2 (1,06-2,94)
7	Control Negativo	2,50 ± 0,224	2,5 (1.93-3.07)	1,33 ± 0,211	1 (0,79-1,88)	1,17 ± 0,167	1 (0,74-1,60)
	Control positivo (Gold standard)	1,50 ± 0,224	1,5 (0,93-2,07)	2,17 ± 0,307	2 (1,38-2,96)	1,50 ± 0,224	1,5 (0,93-2,07)
	Látex de *H. sucuuba*	1,17 ± 0,167 *	1 (0,79-1.88)	2,83 ± 0,167 *	3 (2,40-3,26)	1,83± 0,167	2 (1,44-2,26)
15	Control Negativo	1,50 ± 0,342	1 (0,62-2,38)	1,67 ± 0,211	2 (1,12-2,21)	1,17 ± 0,167	1 (0,74-1,60)
	Control positivo (Gold standard)	1,33 ± 0,211	1 (0,79-1.88)	2,17 ± 0,167	2 (1,74-2,60)	1,50 ± 0,224	1,5 (0,93-2,07)
	Látex de H. sucuuba	0,00 ± 0,00 *#	0 (0,00-0,00)	2,83 ± 0,167 *	3 (2,40-3,26)	2,83 ± 0,167 *	3 (2,40-3,26) #

Los datos son medias ± SEM. *P <0,001 en comparación con el grupo de control negativo; #P <0,001 en comparación con el grupo de la crema comercial (Gold standard).

En la figura 4, se puede observar que el tejido del control Gold standard en el día 1 se encuentra con restos de sangre y exudado mientras que en el látex se conserva la herida sin alguna sustancia drenante; sin embargo en el día 7 el control positivo Gold standard muestra que la herida tiene una leve cicatrización mientras que en el grupo evaluado con el látex la herida se encuentra totalmente cerrada y cicatrizada; en el día 15 se observa que se completó el proceso de cicatrización en el grupo control positivo Gold estándar.

Cabe recalcar que el control negativo son los animales de experimentación sin tratamiento, pero que mantiene su proceso de cicatrización normal en el tiempo esperado.

Figura 4. Cortes macroscópicos del tejido de la epidermis en el ensayo del efecto cicatrizante del látex de *H. sucuuba.*

Grupo experimental	Día 1	Día 7	Día 15
Control negativo			
Control Gold standard			
Látex de *H. sucuuba*			

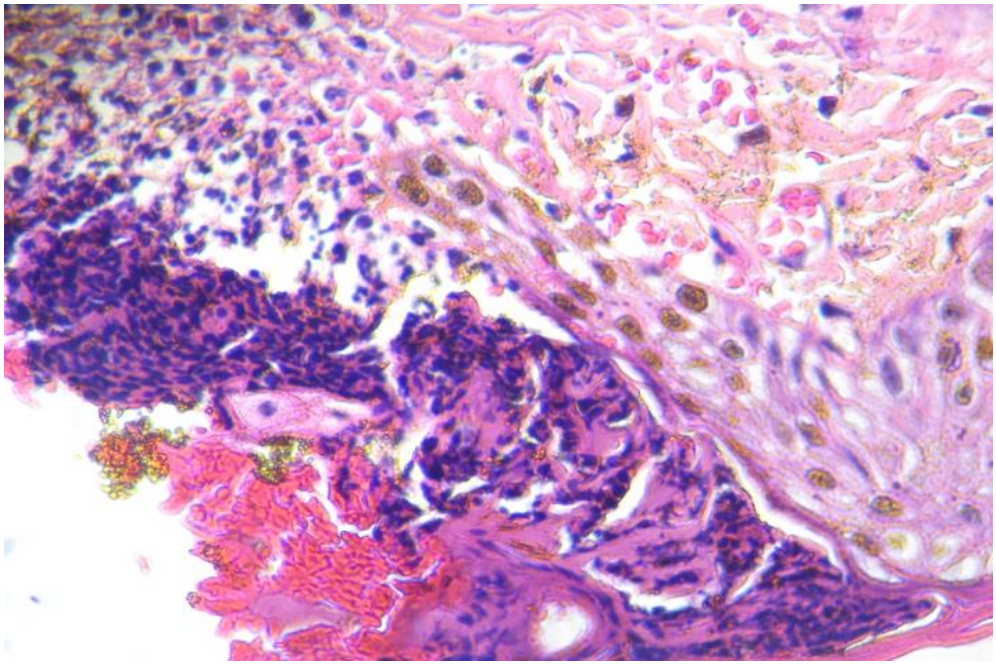

Figura 5. Corte histopatológico del control negativo del día 1. (Tinción H&E. 40x). Pérdida de epitelio con hemorragia y exudado fibrinoide, denso infiltrado de leucocitos polimorfonucleares a nivel de la unión dermo-epidérmica.

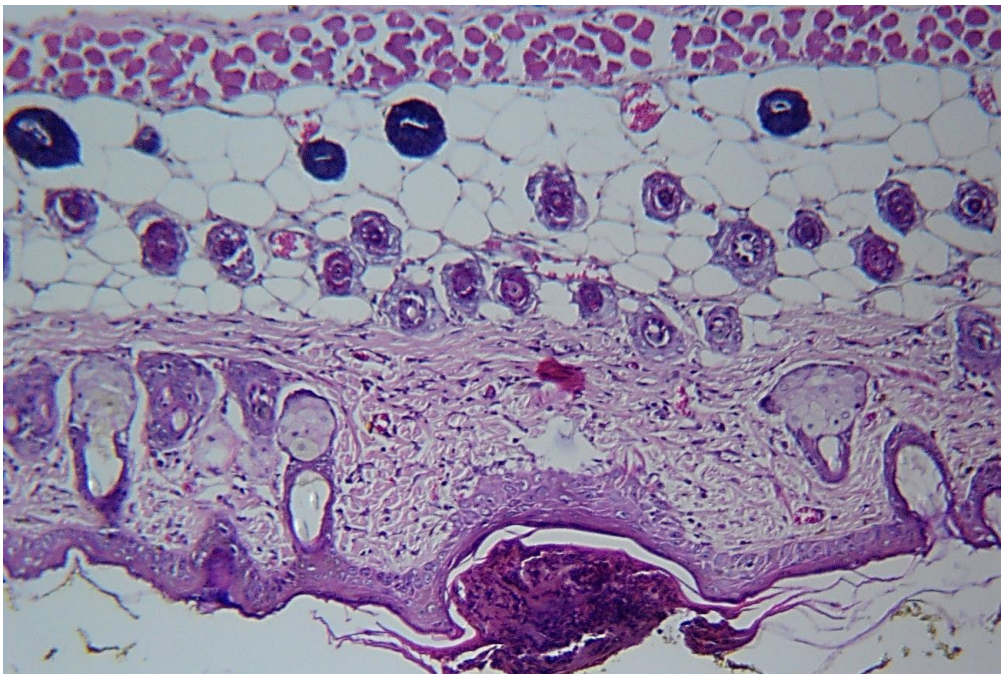

Figura 6. Corte histopatológico del control negativo del día 7. (Tinción H&E. 40x). Absceso en la epidermis, reacción inflamatoria, filtrado de leucocitos polimorfonucleares y eosinófilos, que se extendió desde la dermis superficial hasta la dermis más profunda.

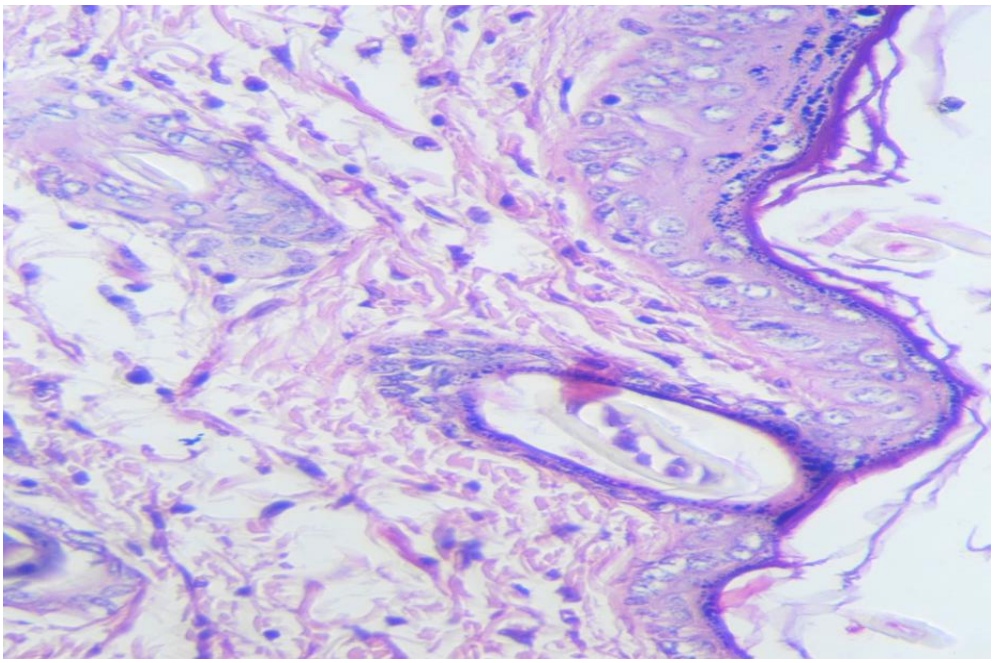

Figura 7. Corte histopatológico del grupo control negativo día 15. (Tinción H&E. 40x). Todavía se observa inflamación con leucocitos polimorfonucleares y eosinófilos, que se extendió desde la dermis superficial hasta la dermis más profunda.

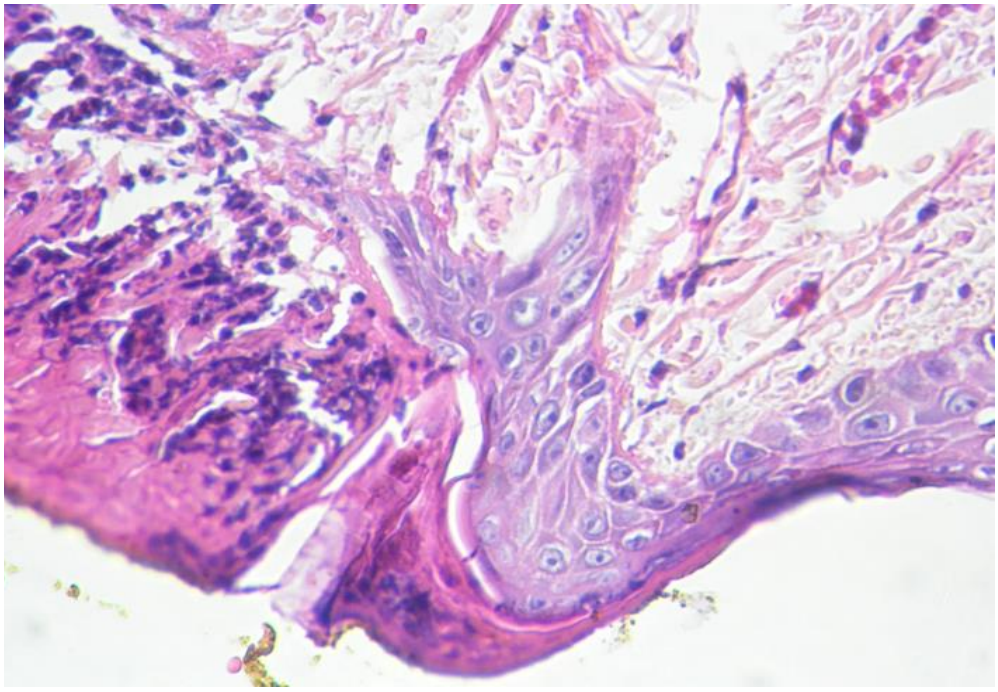

Figura 8. Corte histopatológico del grupo control positivo Gold standard (ZnO) del día 1 (Tinción H&E. 40x). Reacción inflamatoria a leucocitos polimorfonucleares, un poco menos intensa, pero igualmente con lesión.

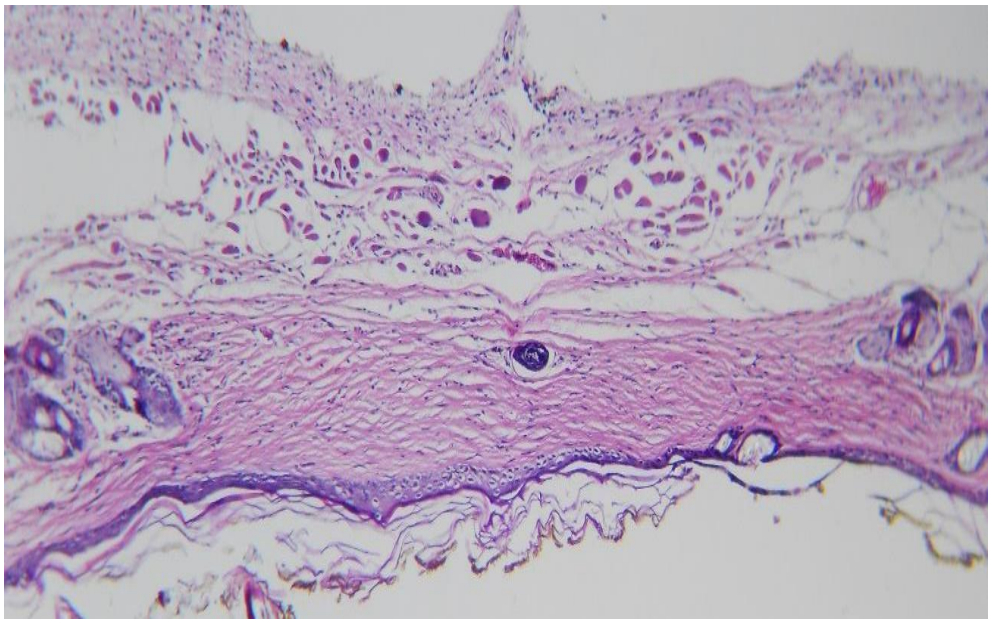

Figura 9. Corte histopatológico del grupo control positivo Gold standard (ZnO) del día 7. (Tinción H&E. 40x). La piel tratada se observa normal; ausencia de anexos (pelos y glándulas sebáceas), que sería atrofia debido a la lesión realizada

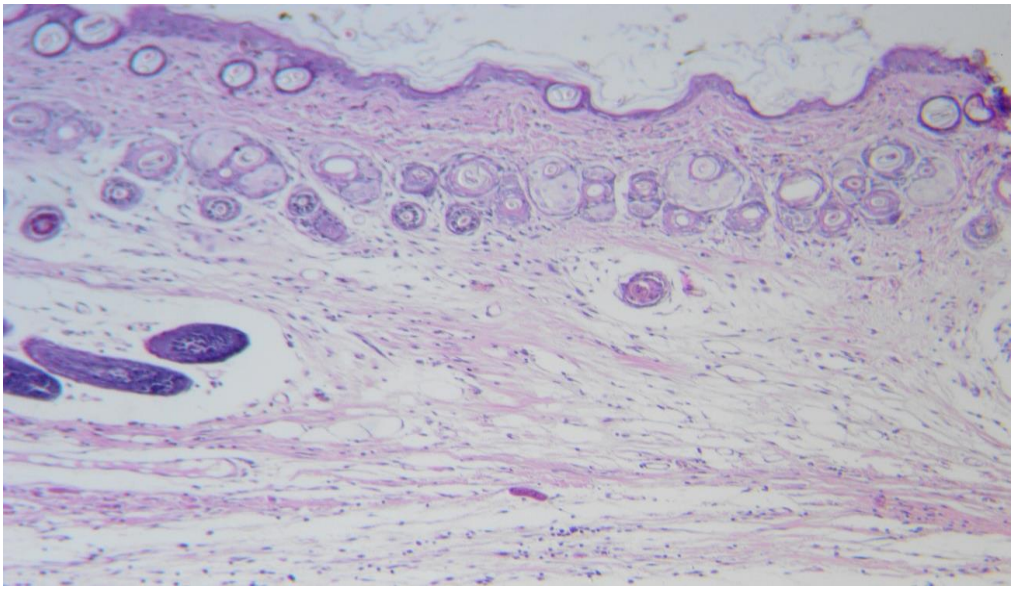

Figura 10. Corte histopatológico del grupo control positivo Gold standard (ZnO) del día 15. (Tinción H&E. 40x). La piel bastante conservada, disminución de pelo y glándulas; y un infiltrado inflamatorio de células leucocitos polimorfonucleares, pero también células mononucleares, como linfocitos y macrófagos, que indican una inflamación menos intensa, de tipo crónico.

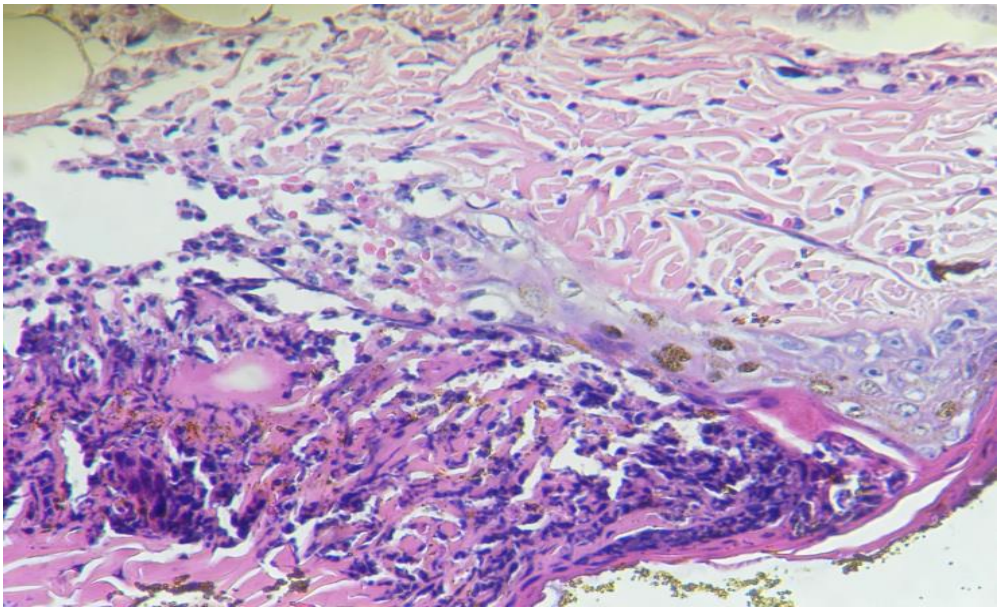

Figura 11. Corte histopatológico del grupo del látex de *Himatanthus sucuuba* (*Spruce*) Woodson del día 1 (Tinción H&E. 40x). Denso infiltrado inflamatorio a leucocitos polimorfonucleares se extiende hasta la dermis profunda, y la epidermis está totalmente despulida en la zona de la lesión.

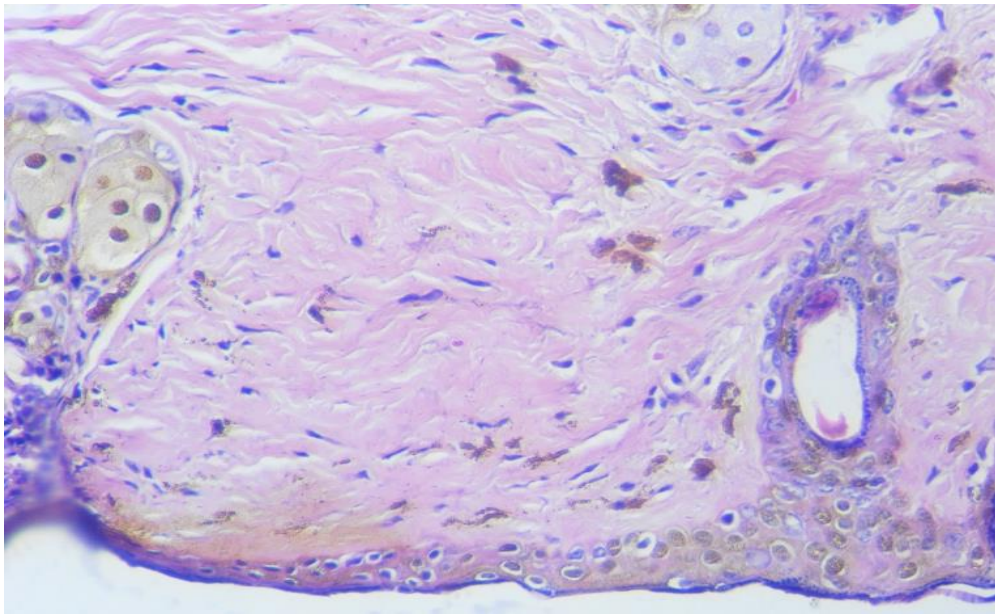

Figura 12. Corte histopatológico del grupo del látex de *Himatanthus sucuuba* (*Spruce*) Woodson del día 7 (Tinción H&E. 40x). Un área con menos anexos (pelos y glándulas sebáceas) que, en el resto de la piel, y un poco más de colágeno (más fibras, más denso o grueso). La piel tratada se observa normal.

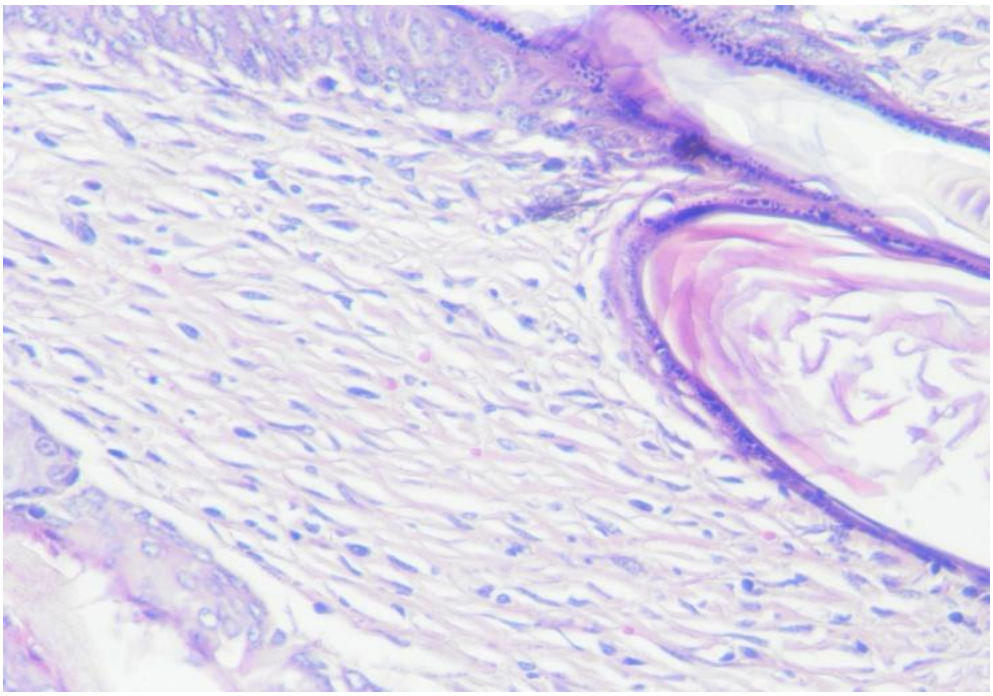

Figura 13. Corte histopatológico del grupo del látex de Himatanthus sucuuba (Spruce) Woodson del día 15 (Tinción H&E. 40x). No se encuentra cicatriz, pero se observa una zona fibrosa, con disminución de anexos cutáneos.

4.3. Determinación de la Toxicidad dérmica del látex según la OECD 404.

En la tabla 5 se presenta los resultados de la irritación dérmica (sin eritema ni edema) en la prueba inicial y en la tabla 6 se presenta los resultados de la prueba de confirmación. Evidenciando que no se observó irritación dérmica visible e inflamación (figura 14) durante el periodo de exposición del látex.

Tabla 5.- Prueba Inicial de irritabilidad dérmica del látex de *H. sucuuba* a los 3 minutos de observación.

Reacción	3 min		1 hora		4 horas		24 horas		48 horas		72 horas		7 días		14 días	
	C	T	C	T	C	T	C	T	C	T	C	T	C	T	C	T
Eritema	0	0	0	0	0	0	0	0	0	0	0	0	0	0	0	0
Edema	0	0	0	0	0	0	0	0	0	0	0	0	0	0	0	0

Calificación: no presenta (0), muy leve (1), leve (2), moderado (3) y severo (4).
C=control y T= tratamiento.

Tabla 6.- Prueba Confirmación de irritabilidad dérmica del látex de *H. sucuuba* a las 4 horas de observación.

Reacción	4 horas		24 horas		48 horas		72 horas		7 días		14 días	
	C	T	C	T	C	T	C	T	C	T	C	T
Eritema	0	0	0	0	0	0	0	0	0	0	0	0
Edema	0	0	0	0	0	0	0	0	0	0	0	0

Calificación: no presenta (0), muy leve (1), leve (2), moderado (3) y severo (4). C=control y T= tratamiento.

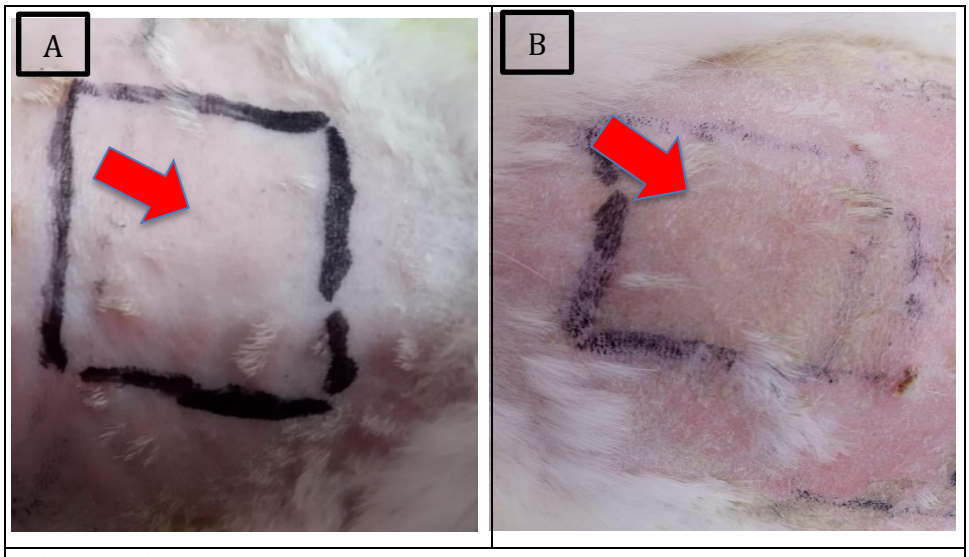

Figura 14. Fotografía de la piel de conejo antes (A) y después de 4 horas de exposición (B).

CAPÍTULO V. DISCUSIÓN

La investigación efectuada sobre el látex *Himatanthus sucuuba* (*Spruce*) Woodson demostró que tiene efecto cicatrizante sobre incisiones realizadas en ratones cepa Balb/c. En la Amazonia de peruana esta especie tiene diferentes usos así tenemos que la corteza es utilizada en infusión preparada con 5 g de corteza en un litro de agua y se debe tomar un vaso después de cada comida durante quince días para cicatrizar úlceras gástricas y gastritis; sin embargo, para eliminar parásitos de la malaria y calmar inflamaciones de las articulaciones, músculos y tendones se necesita 10 g de cocción de la corteza y se debe tomar cada 8 horas[20]. En cambio, el látex se diluye en 10 ml en un vaso de agua hervida fría y se toma en ayunas para curar las inflamaciones del útero y para dolores lumbares el látex se aplica en forma de cataplasma directamente en la zona afectada. Otra de las partes que utilizan son las hojas trituradas que se aplican sobre la parte afectada para tratar el herpes[21].

En la tabla 3 se detalla la identificación de la composición química del látex por Cromatografía Líquida de Ultra Alta Eficiencia acoplada a Espectrometría de Masas (UHPLC/MS) se detectaron 25 compuestos, principalmente C-flavonoides. La gran mayoría de los investigaciones realizadas sobre la composición química de varias especies de plantas, indican que la presencia de metabolitos secundarios tales como: flavonoides, taninos y triterpenos actúan disminuyendo los radicales libres y promueven el cierre de las heridas por sus propiedades astringentes y anti bacterianos, mientras que las saponinas, poseen actividad antioxidante y antimicrobiana contribuyendo también al cierre de la herida y aumento de la tasa de reepitelización[22]**.** Otros estudios indican que el látex de la especie *Himatanthus drasticus* presenta triterpenos a los cuales se les alude una potente acción antiinflamatoria en varios modelos de inflamación en ratones[45]**.**

Según Waltenberger (2011)[16], aisló compuestos como: iridoides, plumeridoide C, plumericina, plumieridin y alamandicina, además flavonoides como: biochanina A, dihidrobiochanina A, dalbergioidina, naringenina, ferreirina y dihidrocajanina, y el lignano pinoresinol de la corteza de la especie de *H. sucuuba*. Nuestros resultados confirman lo que los autores anteriormente mencionados identifican con respecto a la composición química de la especie, teniendo como resultado en la presente investigación la presencia de varios flavonoides, pero sin embargo en otros estudios fitoquímicos de la

familia Apocynaceae se han determinado el aislamiento de múltiples metabolitos con actividades biológicas especialmente las anticancerosas, leishmanicidas, antibacteriana y anti-VIH (virus de inmunodeficiencia humana). Esta familia se caracteriza por biosintetizar glicósidos cardiotónicos, flavonoides, cumarinas, iridoides, ciclitoles, triterpenoides y particularmente alcaloides esteroidales e indólicos[46].

Actualmente los que metabolitos que encuentran en uso clínico para el tratamiento de quimioterapia para el cáncer de hígado, pulmón, leucemia y linfomas son la vinblastina, la vincristina; y la ajmalicina y reserpina que es utilizada por sus propiedades antiarrítmicas e hipotensoras[47, 48].

En la tabla 4 se detalla el estudio del proceso de cicatrización en donde se determinó que en el día 1 y 7 del grupo que recibió el látex de *H. sucuuba* se observó una diferencia significativa (P<0,001) en la reducción de la calificación dada para la inflamación con una media de 1,17 ± 0,167 en ambos días respectivamente, en comparación con los valores del control negativo. En el día 15 la inflamación producida en el grupo Látex, fue reducida totalmente en comparación al grupo control Gold standard que es una crema de marca comercial para acelerar el proceso de cicatrización y cuya composición química principal es a base de óxido de zinc (ZnO). Asimismo, se observó que en la fase de reepitelización del grupo látex hubo un porcentaje muy significativo (P<0,001) en el día 7 y 15 con una media de 2,83 ± 0,167 y 2,83 ± 0,167 en comparación con el grupo Control positivo Gold standard que no tuvo mucha significancia en la media 2,17 ± 0,307 y 2,17 ± 0,167 respectivamente. Pero sin embargo en la fase del tejido de granulación en el día 15 del grupo del látex tuvo una media muy significativa (P<0,001) 2,83 ± 0,167 en comparación con el grupo control positivo Gold standard que tuvo una media 1,50 ± 0,224 respectivamente. Según Rengifo (2007)[20] y Mejía (2000)[21] especifican que el látex es usado ancestralmente para curar anomalías de la piel, cicatrizar[21] úlceras o heridas en la piel y úlceras gástricas y también para otro tipo de afectaciones. Como podemos evidenciar en la figura 4 de los cortes macroscópicos un mayor cierre de la herida del látex y en la tabla 4 los datos estadísticos sobre las fases de cicatrización se observan que el látex tiene la propiedad de poseer el efecto cicatrizante en comparación al grupo Control Gold standard.

Durante el proceso de la cicatrización en el día 1 el látex obtuvo una inflamación leve, una reepitelización leve y una delgada capa de tejido de granulación; mientras que en comparación con el control positivo Gold standard se observó una inflamación severa, una reepitelización leve y una capa también delgada de tejido de granulación. En el día 7 los resultados fueron cambiando dentro del grupo del látex teniendo como resultado una inflamación leve, pero con una reepitelización completa y un tejido de granulación moderado, mientras que en el grupo de la crema los resultados fueron una inflamación, reepitelización y tejido de granulación moderados. Durante el día 15, que fue la fase culminación de la investigación los resultados para el grupo del látex la inflamación fue reducida en su totalidad, pero la reepitelización fue completa y el tejido de granulación fue abundante sin embargo en el grupo del control positivo Gold standard la inflamación era leve mientras que su reepitelización y tejido de granulación eran moderadas. En base a estos resultados se puede decir que el látex posee un mayor proceso de cicatrización en comparación al control positivo Gold standard en un tiempo de tratamiento iniciado a las 24 horas después de su aplicación.

En el análisis histopatológico se comprobó el efecto cicatrizante del látex de *Himatanthus sucuuba* (*Spruce*) Woodson sobre las heridas de los ratones y se comparó con un control positivo Gold standard (ZnO) y un control negativo sin tratamiento. Los cortes histopatológicos de cada tratamiento indican que en el día 1, el grupo control negativo (ver figura 5) presentó pérdida de epitelio con sangrado, exudado fibrinoide, denso infiltrado de leucocitos polimorfonucleares a nivel de la unión dermo-epidérmica; en cambio el grupo control positivo Gold standard (ZnO) (ver figura 8) presentó una reacción inflamatoria con leucocitos polimorfonucleares, un poco menos intensa, pero el grupo del látex (ver figura 11) tuvo un denso infiltrado inflamatorio a leucocitos polimorfonucleares se extiende hasta la dermis profunda, y la epidermis estaba totalmente despulida en la zona de la lesión; según evidencia científica durante la fase de inflamación, la diferenciación de macrófagos, monocitos, linfocitos y neutrófilos se infiltran en el sitio de la herida al mismo tiempo que la hemostasia, ocasionando así la acumulación de leucocitos en la herida tal y como se observó en nuestros resultados después de 24 horas de producida la lesión[49].

En el día 7, se observó que el grupo control negativo (ver figura 6) presentó un absceso en la epidermis, reacción inflamatoria filtrado de leucocitos polimorfonucleares y

eosinófilos, que se extendió desde la dermis superficial hasta la dermis más profunda; mientras que en el grupo control positivo Gold standard (ZnO) (ver figura 9) se caracterizó por la ausencia de anexos (pelos y glándulas sebáceas) y atrofia debido a la herida realizada. Pero sin embargo el grupo del látex (ver figura 12) reveló menos anexos (pelos y glándulas sebáceas) que la zona de la herida, y un poco más de colágeno (más fibras, más denso o grueso). Según algunos científicos expresan que a partir del día tercero o cuarto de haber una lesión empieza la etapa de proliferación que se caracteriza por la formación de vasos sanguíneos, acumulación de colágeno, epitelización y encogimiento de la herida[33,50]. Con ello puedo acotar que, según el resultado obtenido por el grupo del látex, la presencia de colágeno que se evidencio puede deberse a la etapa de proliferación de la cicatrización de heridas.

En el día 15, se comprobó cicatrización en los tres tratamientos, pero con diferencias en cada uno, para el grupo control negativo (ver figura 7) todavía se observó inflamación con leucocitos polimorfonucleares y eosinófilos, que se extendió desde la dermis superficial hasta la dermis más profunda, pero en el grupo del control positivo Gold standard (ZnO) (ver figura 10) se observó la piel bastante conservada, disminución de los anexos cutáneos (pelo y glándulas) y un infiltrado inflamatorio de células leucocitos polimorfonucleares pero también células mononucleares, como linfocitos y macrófagos, que indican una inflamación menos intensa, de tipo crónico. En cambio, el grupo del látex (ver figura 13) no se encuentra cicatriz, pero se observó una zona fibrosa, con disminución de anexos cutáneos; según esta última fase de diferenciación y reconstitución del tejido de granulación va perdiendo fibroblastos mediante apoptosis disminuyendo así gradualmente la herida, mientras que la vasculatura dérmica de la epidermis, los nervios y las miofibrillas del músculo esquelético se remodelan formando un tejido más estructural[33,35 ,38].

Sin embargo de acuerdo a los dos compuestos mayoritarios que se encontraron debidamente identificados se puede determinar con fuente bibliografía que la betaína ha demostrado tener capacidad para potenciar la cicatrización sobre heridas dérmicas en animales de experimentación a través de la aplicación tópica; indicando que la betaína puede suprimir eficazmente las respuestas inflamatorias al minimizar el estrés oxidativo en los sitios de la herida, aumentando la deposición de colágeno y la angiogénesis[51,52]. En cambio la apigenina aplicada tópicamente inhibe la inflamación cutánea aguda y

subaguda experimentada en modelos murinos; inhibiendo la expresión de la metaloproteinasa-1 en la matriz la cual es una enzima que se encuentra implicada en el proceso de la inflamación cutánea; pero también inhibe otras moléculas que intervienen en el proceso de inflamación como son: la molécula de adhesión intercelular 1, la molécula de adhesión celular vascular 1 y la selectina E, inducida por TNF-alfa e IL-1 alfa, sugiriendo así que la apigenina realiza la inhibición a través de dos vías muy importantes en el proceso de la inflamación como son la vía NF- κB (factor nuclear κB) y la vía MAPK (proteína quinasa activada por mitógeno)[53]. Otros estudios demuestran que la apigenina tiene actividad antioxidante eliminando radicales libres, pero también modulando indirectamente las defensas celulares a través de la vía del elemento sensible al factor 2 antioxidante relacionado con NF-E2 que regula la expresión de varios genes antioxidantes[54]. Pero todavía se necesitan más estudios a nivel clínico para poder validar el uso tradicional que posee el látex en la cicatrización de heridas.

La prueba de toxicidad dérmica demostró que el látex de *Himatanthus sucuuba* aplicado tópicamente y de forma pura no causaba irritación dérmica; en la tabla 5 se presenta los resultados obtenidos en la prueba inicial, los cuales fueron determinados en base a la tabla 2 en donde se detalla los grados de reacciones cutáneas, obteniéndose puntuaciones de "0" en los diferentes tiempos de exposición. En la tabla 6 también se presenta las puntuaciones de la prueba de confirmación obteniéndose los mismos resultados de la prueba inicial. En la figura 14 se evidenció que la piel del conejo no presentó irritación dérmica (sin eritema ni edema) visible ni inflamación durante el tiempo de exposición del látex.

Pero sin embargo los conejos se mantuvieron en periodo de observación y se siguió una trazabilidad para las 24 horas, 48 horas, 72 horas y 14 días, no observándose ninguna reversibilidad de los efectos observados. Según la OECD es necesario analizar una sustancia para comprobar si es corrosiva antes de ser aplicada in vivo y para evitar que se realicen pruebas innecesarias en animales con fines experimentales[42]. Es por ello por lo que se eligió un solo animal en la prueba inicial y para la prueba de confirmación dos más para evitar el daño y sufrimiento según las 3R (reducir, reutilizar y reciclar). Por lo tanto, en base a la evidencia y resultados obtenidos el látex no es tóxico de acuerdo con prueba de toxicidad dérmica a nivel preclínico en conejos albinos neozelandés a una aplicación natural y de forma directa.

CAPÍTULO VI. CONCLUSIONES

- En el análisis por Cromatografía Líquida de Ultra Alta Eficiencia acoplada a Espectrometría de Masas (UHPLC/MS) del látex de *H. sucuuba* se identificaron 25 compuestos químicos como son: el ácido trans-4-cumarico, fenilalanina betaína, lenticina, apigenina 6,8-dihexósido, acacetina 7-neohesperidosido, 6-C-hexosil-8-C-Desoxihexosil-apigenina (isómero 1), 8-C-hexosil-6-C-Pentosil-apigenina (isómero 1), 8-C-hexosil-6-C-hexosil-apigenina, 6-C-hexosil-8-C-pentosil-apigenina (isómero 2), 6-C-hexosil-8-C-Desoxihexosil-apigenina (isómero 2), 8-C-pentosil-6-C-Hexosil-crisina (isómero 1), 8-C-pentosil-6-C-Hexosil-crisina (isómero 2), Daidzeína-8-C-hexosido, luteolina, apigenina, fitoesfingosina, crisina, palmitamida y 9-Octadecenamida.

- El látex obtenido de la especie vegetal *Himatanthus sucuuba* (Spruce) Woodson que se desarrolla en la ciudad de Iquitos, departamento de Loreto ha demostrado tener efecto cicatrizante en ratones cepa Balb/C, en los diferentes tiempos de evaluación (24 h, dia 7 y dia 15), mostrando una reducción en el tiempo de cicatrización a nivel macroscópico e histopatológico, disminución de infiltrado polimorfonuclear y aumento de las fibras de colágeno.

- El látex de *H. sucuuba* no mostró toxicidad dérmica a nivel preclínico en el modelo de evaluación en conejos albinos neozelandés siguiendo el protocolo de la OECD 404.

REFERENCIAS BIBLIOGRÁFICAS

1. Heng Y Van, Husum H, Murad MK, Wisborg T, Zakariah A, Arreola-Rissa C, et al. Strengthening care for the injured: Success stories and lessons learned from around the world WHO Library Cataloguing-in-Publication Data. World Health Organization. 2010; 1-74.
2. Rosales-Mayor E, Miranda J, Lema C, López L, Paca-Palao A, Luna D, et al. Recursos y capacidades de servicios de emergencia para atención de lesiones por traumas en Perú. Cad Saude Publica. 2011;27(9):1837–1846.
3. Organización Mundial de la Salud (OMS). Guías para la atención prehospitalaria de los traumatismos. Washington, DC 20037, EUA. 2007;47–8.
4. Goodarzi A, Mozafarpoor S, Dodangeh M, Seirafianpour F, Shahverdi MH. The role of topical timolol in wound healing and the treatment of vascular lesions; a narrative review. Dermatol Ther. 2021:3(1): e14847.
5. Calderón M. Apósito de colágeno y glucosaminoglucano en pacientes pediátricos con heridas abiertas, cicatrices y otras lesiones de piel. Revista Peruana de Medicina Experimental y Salud Publica. 2018.
6. Tickle J. Wound infection: A clinician's guide to assessment and management. Wound Care. 2013;16–22.
7. Crisóstomo KC, Letona BC, Cortez DF, Briones B, Barrios P, Cervera Y, et al. Efecto cicatrizante de una crema formulada a partir de homogenizado de cordón umbilical humano en heridas incisas inducidas en ratones. Rev Int Salud Materno Fetal. 2017;02(4):8–14.
8. Zielins ER, Brett EA, Luan A, Hu MS, Walmsley GG, Paik K, et al. Emerging drugs for the treatment of wound healing. Expert Opin Emerg Drugs. 2015;20(2):235-246.
9. Silina EV, Manturova NE, Litvitskiy PF, Stupin VA. Comparative Analysis of the Effectiveness of Some Biological Injected Wound Healing Stimulators and Criteria for Its Evaluation. Drug Des Devel Ther. 2020; 14(1):4869-4883.
10. De Moura Sperotto ND, Steffens L, Veríssimo RM, Henn JG, Péres VF, Vianna P, et al. Wound healing and anti-inflammatory activities induced by a *Plantago australis* hydroethanolic extract standardized in verbascoside. J Ethnopharmacol. 2018; 225(1):178-188.
11. De Sousa Soares T, Damasceno DC, Kempinas WDG, Resende FMC, Correa dos Santos MA, Hiruma-Lima CA, et al. Effect of *Himatanthus sucuuba* in maternal

reproductive outcome and fetal anomaly frequency in rats. Birth Defects Research. 2015;104(5):190–195.

12. De Miranda ALP, Silva JRA, Rezende CM, Neves JS, Parrini SC, Pinheiro MLB, et al. Anti-inflammatory and analgesic activities of the latex containing triterpenes from *Himatanthus sucuuba*. Planta Medica. 2000; 66(3):284-286
13. Silva, Jefferson Rocha de A. et al. Ésteres triterpenicos de *Himatanthus sucuuba* (Spruce) Woodson. Quím. Nova. 1998; 21 (6):1–3.
14. Fakhrudin N, Waltenberger B, Cabaravdic M, Atanasov AG, Malainer C, Schachner D, et al. Identification of plumericin as a potent new inhibitor of the NF-κB pathway with anti-inflammatory activity in vitro and in vivo. Br J Pharmacol. 2014;171(7):1676-1686.
15. Yadav KS, Yadav NP, Rawat B, Rai VK, Shanker K, Venkateswara Rao C. An Assessment of Wound Healing Potential of Argyreia speciosa Leaves. The Scientific World Journal. 2014;2014: 1–6.
16. Waltenberger B, Rollinger JM, Griesser UJ, Stuppner H, Gelbrich T. Plumeridoid C from the Amazonian traditional medicinal plant *Himatanthus sucuuba*. Acta Crystallographica. 2011;67(10):409-412.
17. Wu XB, Luo XQ, Gu SY, Xu JH. The effects of Polygonum cuspidatum extract on wound healing in rats. Journal of Ethnopharmacology. 2012;141(3):934–937.
18. Bhaskar A, Nithya V. Evaluation of the wound-healing activity of Hibiscus rosa sinensis L (Malvaceae) in Wistar albino rats. Indian Journal of Pharmacology. 2012;44(6):694-698.
19. Wood, CA, K. Lee, AJ Vaisberg, DGI Kingston, CC Neto y GB Hammond.Un iridoide bioactivo de espironolactona y triterpenoides de *Himatanthus sucuuba*. Chem. Pharm. Bull. 2001; 49(11): 1477-1478.
20. Rengifo E. Las ramas floridas del bosque: experiencias en el manejo de plantas medicinales Amazónicas. Primera. Peruana I de investigaciones de la A, editor. Instituto de investigaciones de la Amazonía Peruana. Perú. 2007. 49–51.
21. Mejía K, Rengifo E. Plantas medicinales de uso popular en la Amazonía Peruana. Segunda. Agencia Española de Cooperación Internacional. Perú. 2000. 1–286.
22. De Almeida, S.C.X., Monteiro, Á.B., da Costa, G.M. et al. *Himatanthus drasticus*: a chemical and pharmacological review of this medicinal species, commonly found in the Brazilian Northeastern region. Rev. Bras. Farmacogn. 2017; 27 (6), 788–793.

23. Akihisa T, Kojima N, Kikuchi T, Yasukawa K, Tokuda H, Masters ET, et al. Anti-inflammatory and chemopreventive effects of triterpene cinnamates and acetates from shea fat. Journal of Oleo Science. 2010;59(6):273–280.
24. Muñoz V, Rojas I, Bourdy G, Deharo E, Quenevo C, Frade C SM. Actividad citotoxica de plantas medicinales usadas por el grupo étnico Boliviano Tacana. Cuadernos del Hospital de Clínicas. 2004;49(2):133–145.
25. Capallere C, Plaza C, Meyrignac C, Arcioni M, Brulas M, Busuttil V, et al. Property characterization of reconstructed human epidermis equivalents, and performance as a skin irritation model. Rev. Toxicology in Vitro. 2018; 53(1):45–56.
26. Chaput B, Courtade-Saïdi M, Bonnecaze G, Eburdery H, Crouzet C, Chavoin J-P, et al. Anomalías de la cicatrización. Rev. Cirugía Plástica Reparadora y Estética. 2012;20(3):1–13.
27. Crizón Díaz DP, Franco Correa VE. Barrera cutánea y productos reparadores de la misma. Rev. Piel. 2018;33(9):596–601.
28. Kur-Piotrowska A, Bukowska J, Kopcewicz MM, Dietrich M, Nynca J, Slowinska M, et al. Foxn1 expression in keratinocytes is stimulated by hypoxia: Further evidence of its role in skin wound healing. Scientific Reports. 2018;8(1): 1–14.
29. Navarrete, Franco G. Histología de la piel. Rev Fac Med UNAM. 2003; 46(4):1-5.
30. Ramírez G. Fisiología de la cicatrización cutánea. Rev. Facultad de la salud. 2010; 2(2):69–78.
31. Andrade P, Sepúlveda S, González J. Curación avanzada de heridas. Rev. Chilena de Cirugía. 2004;56 (4):1–9.
32. Castellanos-Ramirez DK, Gonzalez-Villordo D, Gracia-Bravo LJ. Manejo de heridas. Rev. Cirujano General. 2014;36(2):112–120.
33. Chen J, Jayachandran M, Xu B, Yu Z. Sea bass (*Lateolabrax maculatus*) accelerates wound healing: A transition from inflammation to proliferation. Journal of Ethnopharmacology. 2019; 236(1):263–76.
34. Senet P. Fisiología de la cicatrización cutánea. Dermatología. 2008; 42 (1): 1–10.
35. Cañedo-Dorantes L, Cañedo-Ayala M. Skin acute wound healing: a comprehensive review. International Journal of Inflammation. 2019;2019: 1–15.
36. Téllez Lozada A, Franco Correa V. Fisiología de la reparación de las heridas y dianas terapéuticas en la cicatrización anormal. Rev. Piel. 2017;32(4):207–213.
37. Valencia C. Cicatrización: Proceso de reparación tisular. Aproximaciones

terapéuticas. Investigaciones Andina. 2010;12(20):85–98.

38. Tanno H, Kawakami K, Kanno E, Suzuki A, Takagi N, Yamamoto H, *et al.* Invariant NKT cells promote skin wound healing by preventing a prolonged neutrophilic inflammatory response. Wound Repair Regen. 2017; 25(5):805–815.
39. Salem Z. C, Pérez P. JA, Henning L. E, Uherek P. F, Schultz O. C, Butte B. JM, et al. Heridas: Conceptos generales. Cuadernos de Cirugía. 2000;14(1):90–99.
40. Asadi SY, Parsaei P, Karimi M, Ezzati S, Zamiri A, Mohammadizadeh F, Rafieian-Kopaei M. Effect of green tea (*Camellia sinensis*) extract on healing process of surgical wounds in rat. Int J Surg. 2013; 11(4):332-337
41. Bryony C, Baumans V, Bernoth E, Bunyan J, Erhardt PW, Flecknell P, et al. Recomendaciones para la Eutanasia de los Animales de Experimentación: Parte 2. Laboratorio de animales. Europa. 1995.
42. OECD. OECD Guideline for the testing of chemicals: Acute Dermal Irritation / Corrosion. 2002; 404:1–13.
43. Fuentes F, Mendoza R, Rosales A, Cisneros A. Guía de manejo y cuidado de animales de laboratorio: Ratón. Instituto Nacional de Salud. 2008. 1–54.
44. Vega-Ávila E, Velasco-Lezama R, Jiménez-Estrada M. Las plantas como fuente de compuestos antineoplásicos. Rev. Bioquimia. 2006; 31(3): 97-111.
45. Lucetti DL, Lucetti EC, Bandeira MA, Veras HN, Silva AH, Leal LK, Lopes AA, Alves VC, Silva GS, Brito GA, Viana GB. Anti-inflammatory effects and possible mechanism of action of lupeol acetate isolated from *Himatanthus drasticus* (Mart.) Plumel. J Inflamm. 2010;7(60):1-11.
46. Abad A, Bahsas A, Delgado P, Amaro-Luis J, Neil Toers G. Actividad antimicrobiana y estudio fitoquímico preliminar de *Mandevilla veraguasensis* (Seem.) Helms. (Apocynaceae). Avances en Química. 2006; 1(3): 29 -34.
47. Soares D, Andrade A, Delorenzi J, Silva J, Freire de Lima L, Falcão C, Pinto A, Rossi-Bergmann B, Saraiva E. Leishmanicidal activity of *Himatanthus sucuuba* latex against Leishmania amazonensis. Parasitol Int. 2010; 59 (2): 173-177.
48. Vega S, Watanabe R. Análisis de la Ley 30407 «Ley de Protección y Bienestar Animal» en el Perú. Rev Investig Vet del Perú. 2016; 27 (2):388-396.
49. Mahibalan S, Stephen M, Nethran RT, Khan R, Begum S. Dermal wound healing potency of single alkaloid (betaine) versus standardized crude alkaloid enriched-ointment of Evolvulus alsinoides. Pharm Biol. 2016; 54(12):2851-2856.

50. Chen A, AnY, Huang W, Xuan T, Zhang Q, Ye M, Luo S, Xuan X, He H, Zheng J, Wu J. Highly Water-Preserving Zwitterionic Betaine-Incorporated Collagen Sponges With Anti-oxidation and Anti-inflammation for Wound Regeneration. Front Cell Dev. Biol. 2020; 8 (491):1-15.
51. Mao M, Hupe M, Sun R, Man G, Mauro T, Peter, Elias P. Topical Apigenin Alleviates Cutaneous Inflammation in Murine Models. Evidence-Based Complementary and Alternative Medicine. 2012; 2012 (912028,): 1-7.
52. Smeriglio A, Denaro M, D'Angelo V, Germanò MP, Trombetta D. Antioxidant, Anti-Inflammatory and Anti-Angiogenic Properties of Citrus lumia Juice. Front Pharmacol. 2020; 11(593506): 1-14.
53. Vilchez H, Inocente M, Flores O. Actividad cicatrizante de seis extractos hidroalcohólicos de plantas en heridas incisas de Rattus norvegicus albinus. Rev Cub Med Mil. 2020; 49(1): e489
54. Nayak BS, Pinto Pereira LM. Catharanthus roseus flower extract has wound-healing activity in Sprague Dawley rats. BMC Complementary and Alternative Medicine. 2006; 6(1):1–6.

ANEXOS

ANEXO 1

LUGAR DE RECOLECCIÓN EN IQUITOS, VIVERO QUE SE UBICA EN LA CARRETERA NAUTA. KM 1.

ANEXO 2

CLASIFICACIÓN TAXONÓMICA DE LA ESPECIE VEGETAL UTILIZADA EN EL ESTUDIO DE LA ACTIVIDAD CICATRIZANTE.

UNIVERSIDAD NACIONAL MAYOR DE SAN MARCOS
Universidad del Perú, DECANA DE AMÉRICA
VICERRECTORADO DE INVESTIGACIÓN Y POSGRADO
MUSEO DE HISTORIA NATURAL

"Año de la lucha contra la corrupción y la impunidad"

C O N S T A N C I A Nº 010-USM-2019

LA JEFE (e) DEL HERBARIO SAN MARCOS (USM) DEL MUSEO DE HISTORIA NATURAL, DE LA UNIVERSIDAD NACIONAL MAYOR DE SAN MARCOS, DEJA CONSTANCIA QUE:

La muestra vegetal (rama estéril) recibida de **Lisbeth Lucia Calero Armijos,** estudiante de la Universidad Nacional Mayor de San Marcos, Facultad de Farmacia y Bioquímica- Maestría en Farmacología con mención en Farmacología Experimental, ha sido estudiada y clasificada como: ***Himatanthus sucuuba*** (Spruce ex Mull. Arg.) Woodson**.** y tiene la siguiente posición taxonómica, según el Sistema de Clasificación de Cronquist (1988).

DIVISION: MAGNOLIOPHYTA

CLASE: MAGNOLIOPSIDA

SUBCLASE: MAGNOLIDAE

ORDEN: GENTIANALES

FAMILIA: APOCYNACEAE

GENERO: ***Himatanthus***

ESPECIE: ***Himatanthus sucuuba*** (Spruce ex Mull. Arg.) Woodson

Nombre vulgar: "bellaco caspi"
Determinado por: Blgo. Mario Benavente Palacios

Se extiende la presente constancia a solicitud de la parte interesada, para los fines que considere conveniente.

Lima, 18 enero de 2019

MUSEO DE HISTORIA NATURAL – Herbario San Marcos – JEFE

Dra. JOAQUINA ALBAN CASTILLO
JEFA (e) DEL HERBARIO SAN MARCOS (USM)

JAC/ddb

ANEXO 3

EVALUACIÓN DEL EFECTO CICATRIZANTE DEL LÁTEX DE *H. SUCUUBA*

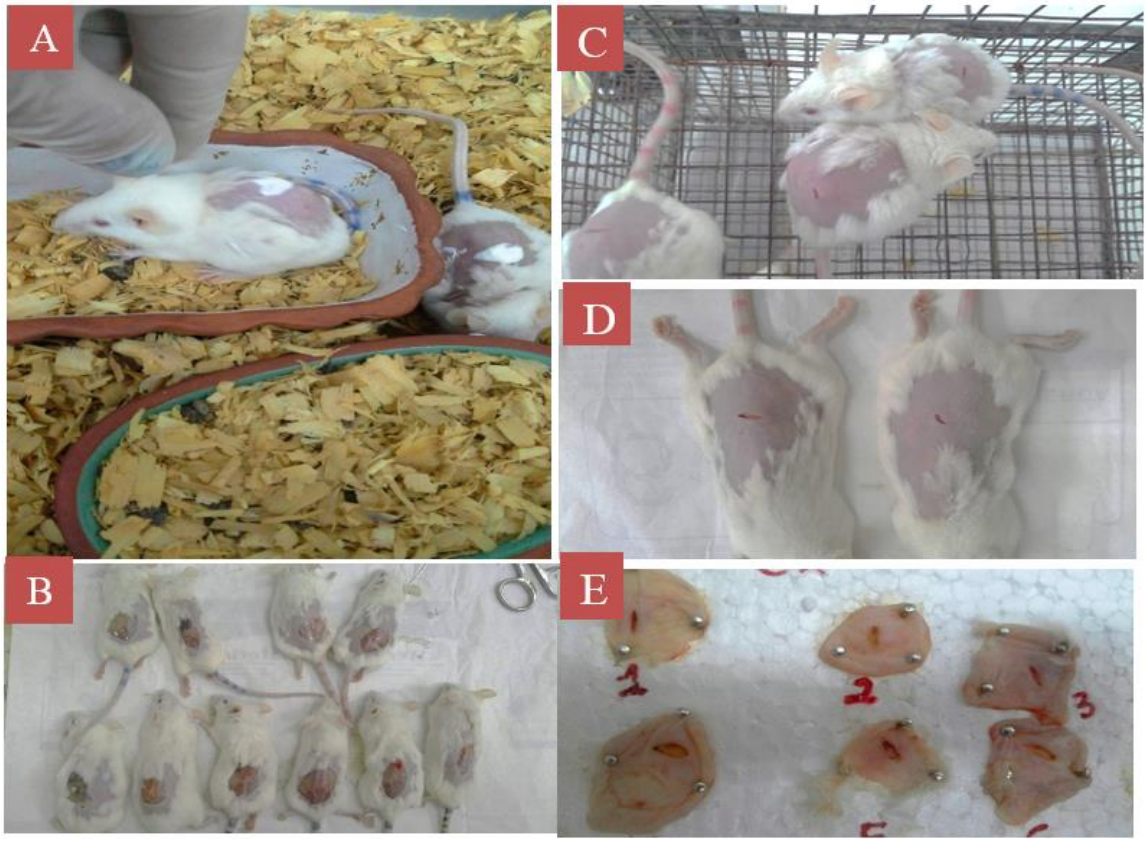

A. Aplicación del tratamiento; BCD; Evaluación macroscópica a nivel dérmico durante el tratamiento con el látex de *H. sucuuba*. E. Extracción de tejido para realizar el estudio histopatológico.

ANEXO 4
TRATAMIENTO ESTADÍSTICO DE LAS VARIABLES EVALUADAS EN EL ESTUDIO DEL EFECTO CICATRIZANTE

Inflamación_D7
Reepitelización_D7 Granulación_D7 Inflamación_D15 Reepitelización_D15 Granulación_D15 BY Tratamiento
/PLOT BOXPLOT STEMLEAF NPPLOT
/COMPARE GROUPS
/STATISTICS DESCRIPTIVES
/CINTERVAL 95
/MISSING LISTWISE
/NOTOTAL.

Kruskal-Wallis Test

Ranks			
	Tratamiento	N	Mean Rank
Día 1: Inflamación	Control positivo	6	15,17
	Crema comercial (ZnO)	6	6,67
	Látex H. sucuuba	6	6,67
	Total	18	
Día 1: Reepitelización	Control positivo	6	8,33
	Crema comercial (ZnO)	6	7,58
	Látex H. sucuuba	6	12,58
	Total	18	
Día 1: Formación de tejido de granulación	Control positivo	6	9,50
	Crema comercial (ZnO)	6	7,17
	Látex H. sucuuba	6	11,83
	Total	18	
Día 7: Inflamación	Control positivo	6	14,50
	Crema comercial (ZnO)	6	8,25
	Látex H. sucuuba	6	5,75
	Total	18	
Día 7: Reepitelización	Control positivo	6	4,83
	Crema comercial (ZnO)	6	9,75
	Látex H. sucuuba	6	13,92
	Total	18	
Día 7: Formación de tejido de granulación	Control positivo	6	6,50
	Crema comercial (ZnO)	6	9,50
	Látex H. sucuuba	6	12,50
	Total	18	
Día 15: Inflamación	Control positivo	6	10,25
	Crema comercial (ZnO)	6	9,83
	Látex H. sucuuba	6	8,42
	Total	18	

Día 15: Reepitelización	Control positivo	6	5,50
	Crema comercial (ZnO)	6	8,83
	Látex H. sucuuba	6	14,17
	Total	18	
Día 15: Formación de tejido de granulación	Control positivo	6	5,58
	Crema comercial (ZnO)	6	7,75
	Látex H. sucuuba	6	15,17
	Total	18	

Test Statistics[a,b]				
	Día 7: Formación de tejido de granulación	Día 15: Inflamación	Día 15: Reepitelización	Día 15: Formación de tejido de granulación
Chi-Square	5,037	,633	10,153	12,195
df	2	2	2	2
Asymp. Sig.	,081	,729	,006	,002

Test Statistics[a,b]					
	Día 1: Inflamación	Día 1: Reepitelización	Día 1: Formación de tejido de granulación	Día 7: Inflamación	Día 7: Reepitelización
Chi-Square	12,533	3,966	3,022	10,045	9,831
df	2	2	2	2	2
Asymp. Sig.	,002	,138	,221	,007	,007

a. Kruskal Wallis Test
b. Grouping Variable: Tratamiento

PRUEBA DE MANN-WHITNEY: PRUEBA DE MANN-WHITNEY: GRUPO CONTROL POSITIVO Y EL GRUPO LÁTEX DE *H. SUCUUBA*

Ranks				
	Tratamiento	N	Mean Rank	Sum of Ranks
Día 1: Inflamación	Control positivo	6	9,33	56,00
	Látex H. sucuuba	6	3,67	22,00
	Total	12		
Día 1: Reepitelización	Control positivo	6	5,00	30,00
	Látex H. sucuuba	6	8,00	48,00
	Total	12		
Día 1: Formación de tejido de granulación	Control positivo	6	5,83	35,00
	Látex H. sucuuba	6	7,17	43,00
	Total	12		
Día 7: Inflamación	Control positivo	6	9,25	55,50
	Látex H. sucuuba	6	3,75	22,50
	Total	12		
Día 7: Reepitelización	Control positivo	6	3,67	22,00
	Látex H. sucuuba	6	9,33	56,00
	Total	12		
Día 7: Formación de tejido de granulación	Control positivo	6	4,50	27,00
	Látex H. sucuuba	6	8,50	51,00
	Total	12		
Día 15: Inflamación	Control positivo	6	7,08	42,50
	Látex H. sucuuba	6	5,92	35,50
	Total	12		
Día 15: Reepitelización	Control positivo	6	3,83	23,00
	Látex H. sucuuba	6	9,17	55,00
	Total	12		
Día 15: Formación de tejido de granulación	Control positivo	6	3,58	21,50
	Látex H. sucuuba	6	9,42	56,50
	Total	12		

Test Statistics[a]				
	Día 1: Inflamación	Día 1: Reepitelización	Día 1: Formación de tejido de granulación	Día 7: Inflamación
Mann-Whitney U	1,000	9,000	14,000	1,500

Wilcoxon W	22,000	30,000	35,000	22,500
Z	-2,900	-1,682	-,699	-2,815
Asymp. Sig. (2-tailed)	,004	,093	,484	,005
Exact Sig. [2*(1-tailed Sig.)]	,004[b]	,180[b]	,589[b]	,004[b]

Test Statistics[a]				
	Día 7: Reepitelización	Día 7: Formación de tejido de granulación	Día 15: Inflamación	Día 15: Reepitelización
Mann-Whitney U	1,000	6,000	14,500	2,000
Wilcoxon W	22,000	27,000	35,500	23,000
Z	-2,900	-2,211	-,738	-2,768
Asymp. Sig. (2-tailed)	,004	,027	,461	,006
Exact Sig. [2*(1-tailed Sig.)]	,004[b]	,065[b]	,589[b]	,009[b]

Test Statistics[a]	
	Día 15: Formación de tejido de granulación
Mann-Whitney U	,500
Wilcoxon W	21,500
Z	-3,028
Asymp. Sig. (2-tailed)	,002
Exact Sig. [2*(1-tailed Sig.)]	,002[b]

a. Grouping Variable: Tratamiento
b. Not corrected for ties.

PRUEBA DE MANN-WHITNEY: GRUPO CONTROL GOLD STANDARD Y EL GRUPO LÁTEX DE *H. SUCUUBA*

Ranks				
	Tratamiento	N	Mean Rank	Sum of Ranks
Día 1: Inflamación	Gold Standard (ZnO)	6	6,50	39,00
	Látex H. sucuuba	6	6,50	39,00
	Total	12		
Día 1: Reepitelización	Gold Standard (ZnO)	6	4,92	29,50
	Látex H. sucuuba	6	8,08	48,50
	Total	12		
Día 1: Formación de tejido de granulación	Gold Standard (ZnO)	6	4,83	29,00
	Látex H. sucuuba	6	8,17	49,00
	Total	12		
Día 7: Inflamación	Gold Standard (ZnO)	6	7,50	45,00
	Látex H. sucuuba	6	5,50	33,00
	Total	12		
Día 7: Reepitelización	Gold Standard (ZnO)	6	4,92	29,50
	Látex H. sucuuba	6	8,08	48,50
	Total	12		
Día 7: Formación de tejido de granulación	Gold Standard (ZnO)	6	5,50	33,00
	Látex H. sucuuba	6	7,50	45,00
	Total	12		
Día 15: Inflamación	Gold Standard (ZnO)	6	7,00	42,00
	Látex H. sucuuba	6	6,00	36,00
	Total	12		
Día 15: Reepitelización	Gold Standard (ZnO)	6	4,50	27,00
	Látex H. sucuuba	6	8,50	51,00
	Total	12		
Día 15: Formación de tejido de granulación	Gold Standard (ZnO)	6	3,75	22,50
	Látex H. sucuuba	6	9,25	55,50
	Total	12		

Test Statistics[a]				
	Día 1: Inflamación	Día 1: Reepitelización	Día 1: Formación de tejido de granulación	Día 7: Inflamación
Mann-Whitney U	18,000	8,500	8,000	12,000
Wilcoxon W	39,000	29,500	29,000	33,000
Z	,000	-1,693	-1,805	-1,173
Asymp. Sig. (2-tailed)	1,000	,091	,071	,241
Exact Sig. [2*(1-tailed Sig.)]	1,000[b]	,132[b]	,132[b]	,394[b]

Test Statistics[a]				
	Día 7: Reepitelización	Día 7: Formación de tejido de granulación	Día 15: Inflamación	Día 15: Reepitelización
Mann-Whitney U	8,500	12,000	15,000	6,000
Wilcoxon W	29,500	33,000	36,000	27,000
Z	-1,734	-1,173	-,638	-2,211
Asymp. Sig. (2-tailed)	,083	,241	,523	,027
Exact Sig. [2*(1-tailed Sig.)]	,132[b]	,394[b]	,699[b]	,065[b]

Test Statistics[a]	
	Día 15: Formación de tejido de granulación
Mann-Whitney U	1,500
Wilcoxon W	22,500
Z	-2,815
Asymp. Sig. (2-tailed)	,005
Exact Sig. [2*(1-tailed Sig.)]	,004[b]

a. Grouping Variable: Tratamiento
b. Not corrected for ties.

ANEXO 5
ESPECTROS COMPUESTOS MAYORITARIOS EN MUESTRA (LÁTEX)

COMPUESTO 2

Espectro MS2 ESI positivo

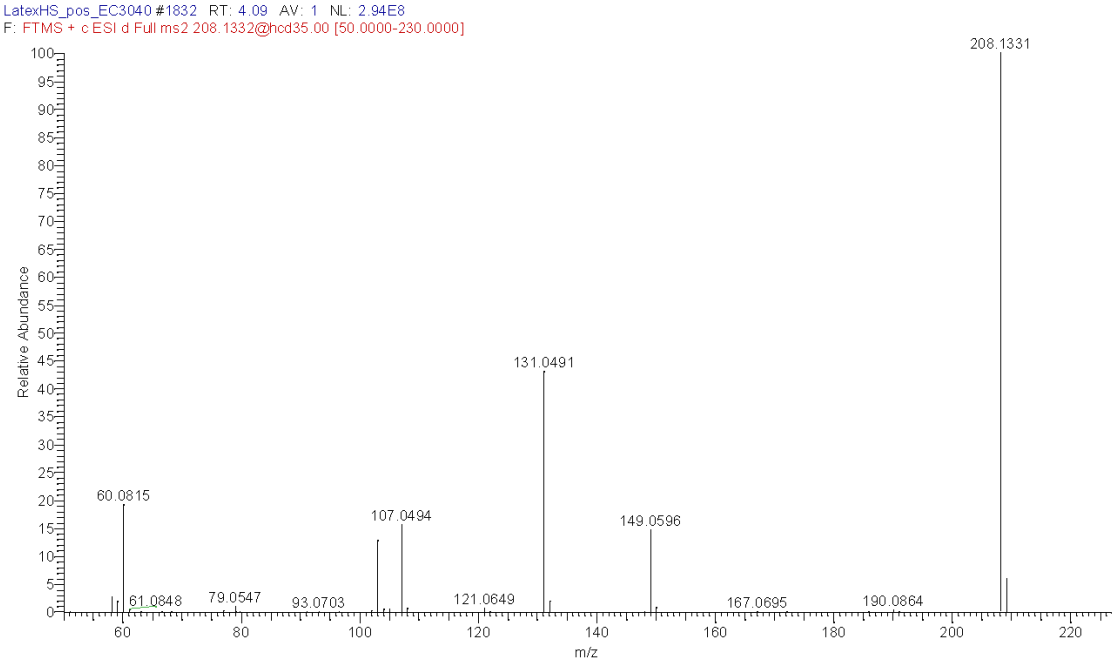

Espectro MS2 ESI negativo

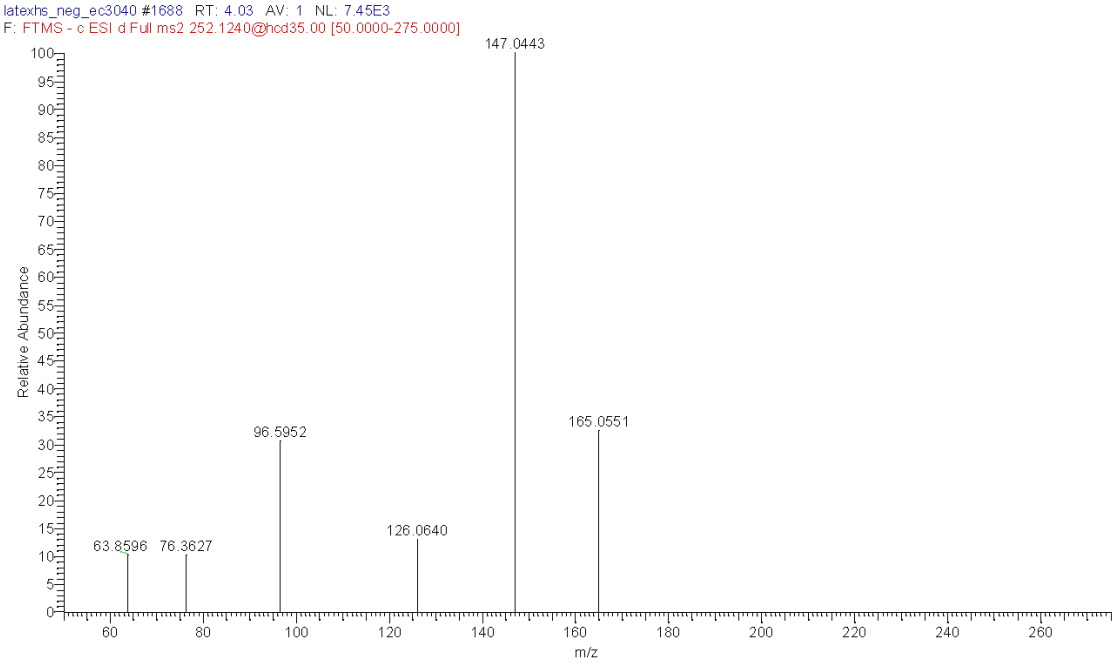

COMPUESTO 11

Espectro MS2 ESI negativo

LatexHS_neg_EC3040 #4848 RT: 10.81 AV: 1 NL: 1.54E7
F: FTMS - c ESI d Full ms2 577.1559@hcd35.00 [50.0000-605.0000]

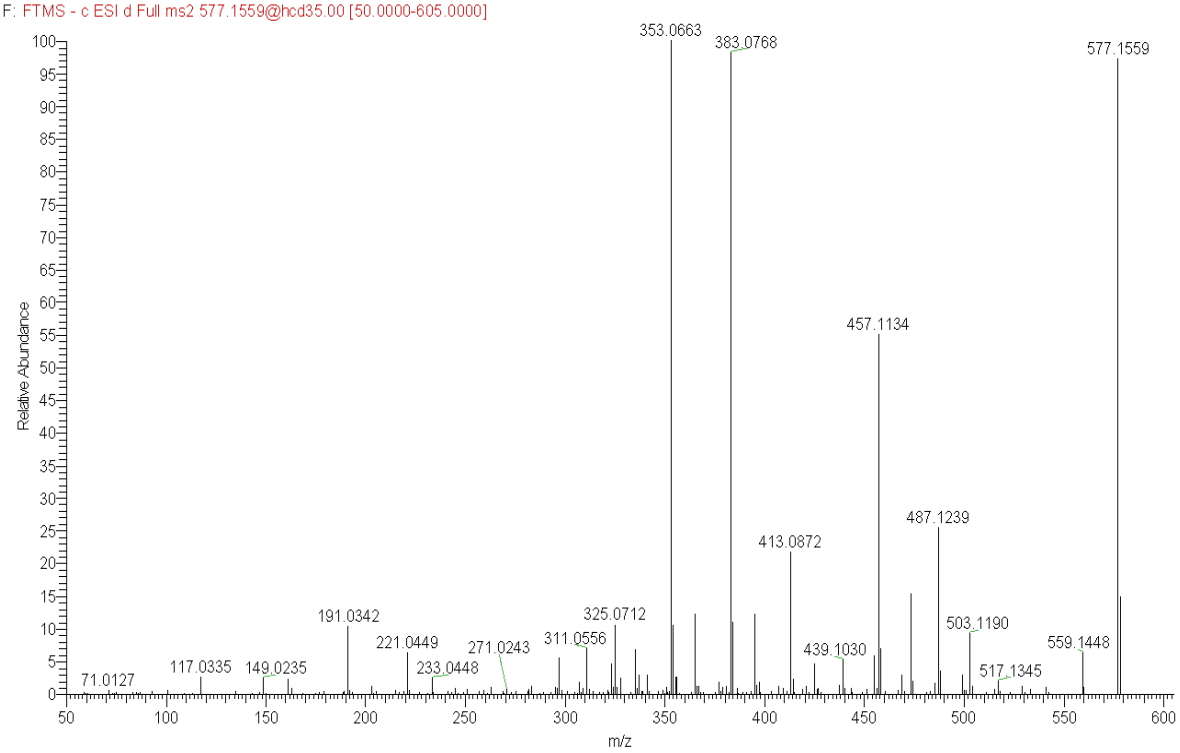

Espectro MS2 ESI positivo

latexhs_pos_ec3040 #5156 RT: 10.83 AV: 1 NL: 2.47E7
F: FTMS + c ESI d Full ms2 579.1707@hcd35.00 [50.0000-610.0000]

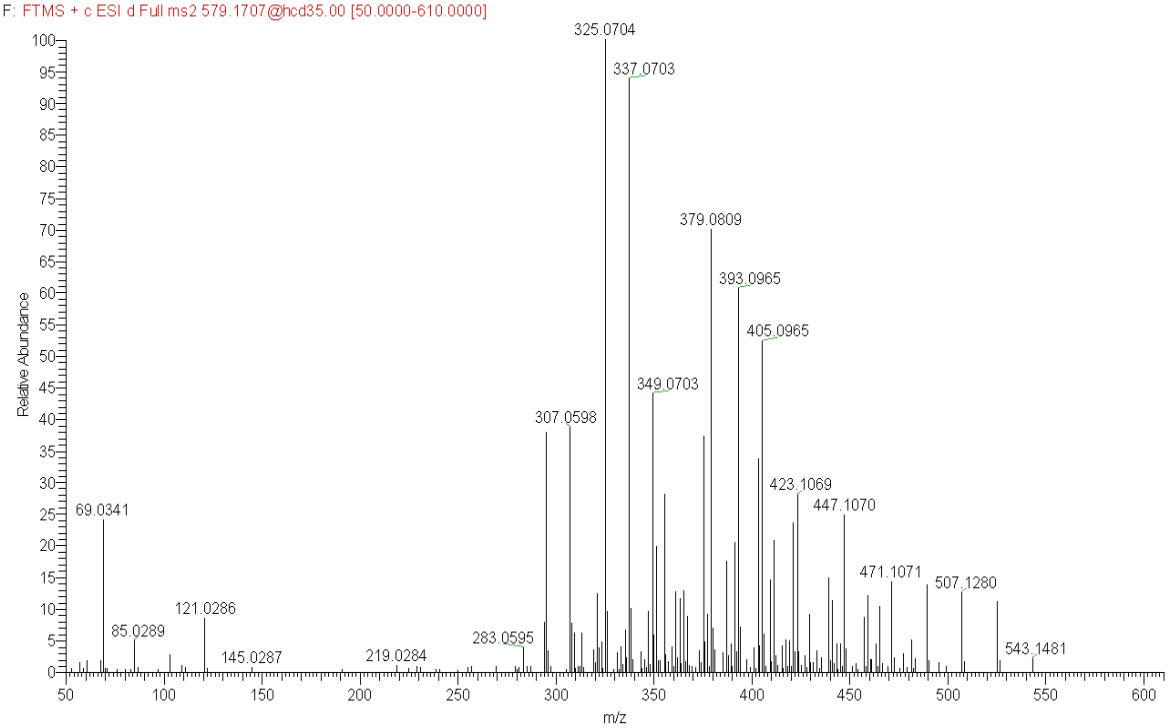

COMPUESTO 14

Espectro MS2 ESI negativo

LatexHS_neg_EC3040 #5180 RT: 11.49 AV: 1 NL: 1.45E7
F: FTMS - c ESI d Full ms2 561.1608@hcd35.00 [50.0000-590.0000]

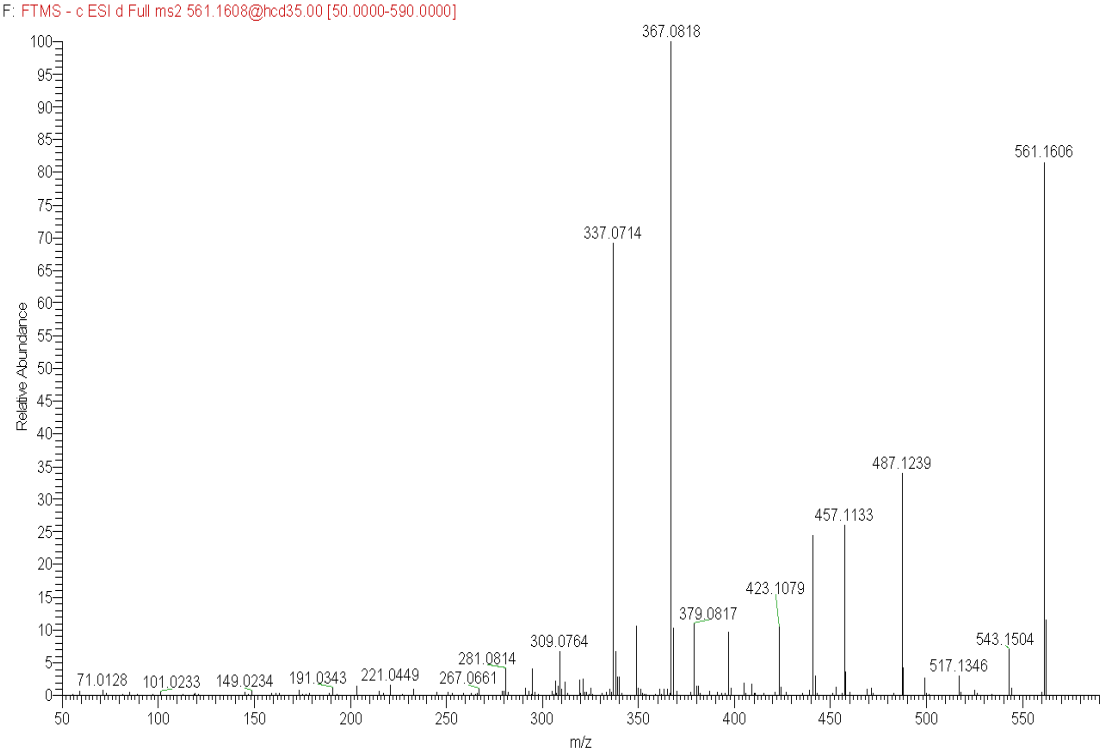

Espectro MS2 ESI positivo

latexhs_pos_ec3040 #5492 RT: 11.49 AV: 1 NL: 1.95E7
F: FTMS + c ESI d Full ms2 563.1758@hcd35.00 [50.0000-595.0000]

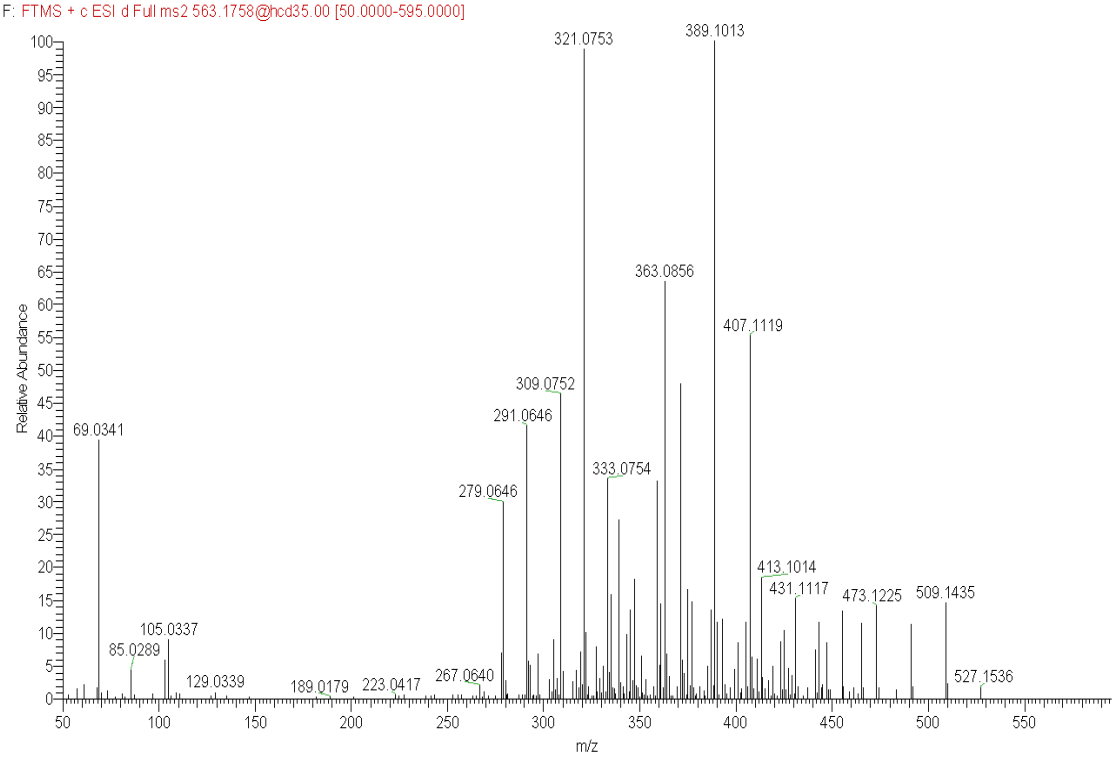

COMPUESTO 15

Espectro MS2 ESI negativo

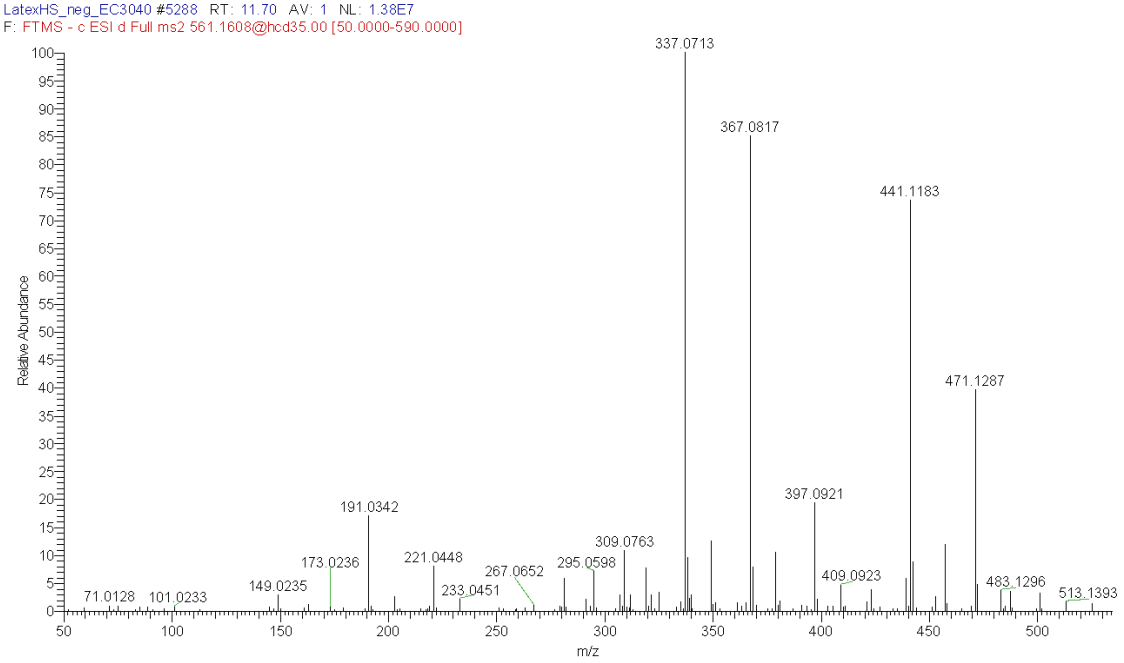

Espectro MS2 ESI positivo

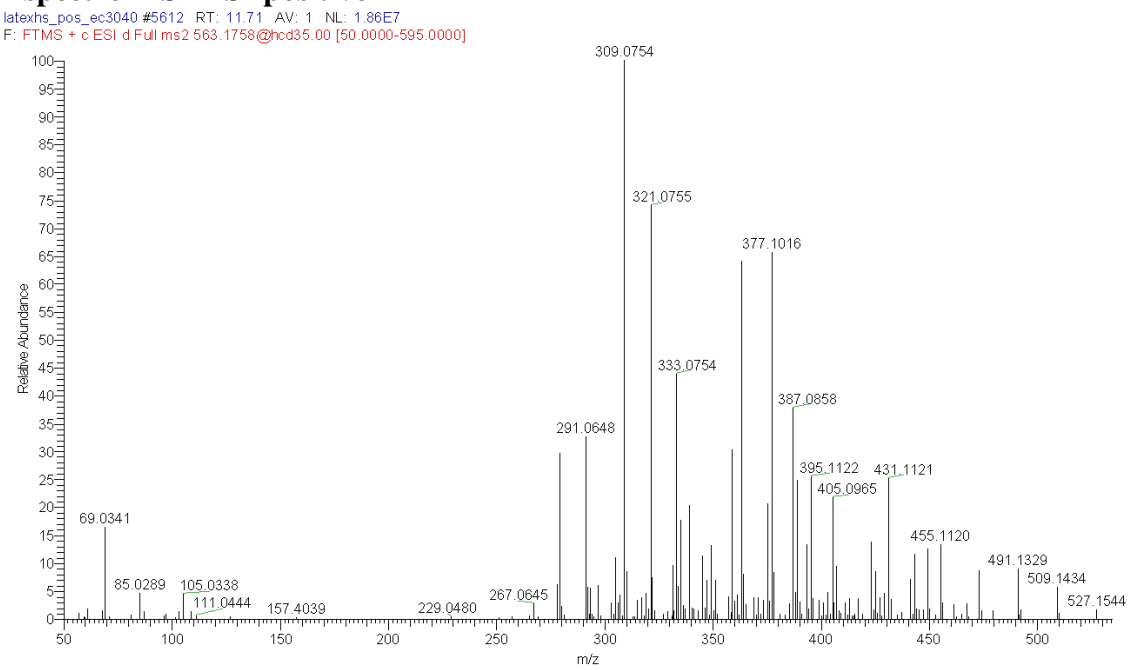

ANEXO 6

ENSAYO DE TOXICIDAD DÉRMICA

En la Imagen 1 se puede observar que la prueba de toxicidad dérmica no presenta formación de escaras ni eritema y hay presencia de edema en la piel del conejo. Observándose que en el área donde se colocó el látex se encuentra una piel sin irritación.

A) ADECUACION DE LOS CONEJOS

B) PRUEBA INICIAL
CONEJO 1



3 min	1 hora	4 horas
		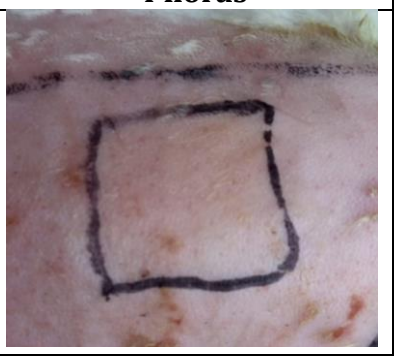

C) PRUEBA DE CONFIRMACIÓN	
CONEJO 2 **DEPILACIÓN**	**CONEJO 3** **DEPILACIÓN**
Aplicación del látex	**Aplicación del látex**
	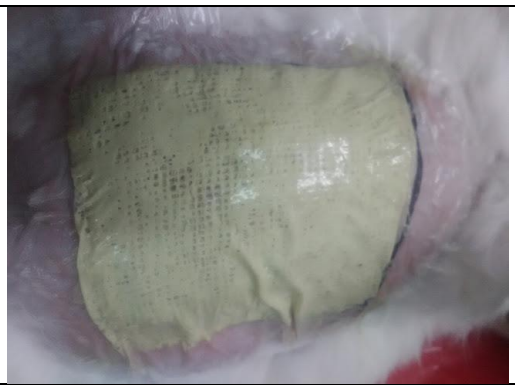
Transcurrido 4 horas	Transcurrido 4 horas

Imagen 1. A= ambientación de los conejos; B= depilación y marcado del área para realizar la prueba inicial en un conejo con diferentes tiempos de exposición (3 min, 1 hora y 4 horas) del látex y C= prueba de confirmación con dos conejos con una exposición de 4 horas.