UNIVERSIDAD NACIONAL MAYOR DE SAN MARCOS

FACULTAD DE ODONTOLOGÍA

ESCUELA DE POST-GRADO

Rehabilitación con cerómero en odontopediatría

REPORTE CLÍNICO

Para optar el Título de Especialista en Odontopediatría

AUTOR

Dorys Lidia Guerrero Villalba

LIMA – PERÚ

2015

"…El que quiera ser grande entre ustedes que sea su servidor, y el que quiera ser primero entre ustedes, será el último. De la misma manera que el hijo del hombre no ha venido a ser servido, si no a servir y dar su vida en rescate por muchos…" (Mt 20, 17-28)

Quisiera agradecer ante todo a Nuestro Amado Creador y a la Madre del Cielo la Stma. Virgen María, por permitir llegar en mi vida profesional a este nivel, con vida, salud y trabajo.

A mis padres, hermanos, familiares y amigos en general por todo su apoyo constante durante mis años en el residentado y en la elaboración de este trabajo de investigación.

Y un especial agradecimiento a mi MENTOR al Dr. Gilmer Torres Ramos, por su apoyo incondicional y desinteresado en mi formación como especialista y en la elaboración del presente trabajo, por quien pido a Dios lo bendiga por dar lo mejor de sí a los demás, como profesional, amigo y persona.

DEDICADO a todos mis pacientes niños y sus familias quienes ponen su confianza a diario en ésta pequeña servidora, quien no hace más que devolver en algo lo mucho que ha recibido de Dios.

INDICE

I. RESUMEN……..…..5

II. ABSTRACT…….……..6

III. INTRODUCCIÓN……..…….....7

IV. OBJETIVOS…….….8

V. MARCO TEÓRICO……..9

1. ANTECEDENTES…….……..……...9
2. BASES TEÓRICAS……..10

2.1 Rehabilitación Oral……...10

2.1.1 Rehabilitación en el Sector Posterior y anterior…….....10

2.1.2 Dientes Deciduos……...11

a) Morfometría
b) Color

2.1.3 Prótesis fija……..…..18

2.1.3.a Coronas con matriz de celuloide.

2.1.3.b Coronas con Matriz de Acetato.

2.1.3.c Coronas de Policarbonato

2.1.3.d. Coronas de Resina con relleno cerámico o Cerómero.

1) Definición. ……..30

2) Composición…….....31

3) Caracteristicas……32

a) Fisicas & Mecanicas
b) Ventajas Tecnicas
c) Ventajas Clinicas

4) Tipos de Ceromeros…….... 36

a) Directos
b) Indirectos
c) Cerómeros más usados

i. Resinas Primm

ii. Resinas Art Glass
iii. Resinas Belle Glass
iv. Resinas Targis
v. Resinas Sr. Adoro

5) Indicaciones……...45
6) Tecnica de preparación de una corona en rehabilitación. ……..….46
a) Simulación Clínica
b) Maniobras Previas
c) Tallado del Diente
d) Toma de Impresiónes
e) Coronas Provisionales.
f) Envío de las Impresiones al laboratorio
g) Prueba de las Coronas
h) Preparación del diente
i) Prueba final de Coronas.
j) Cementación
k) Tecnica de pulido
l) Control y Mantenimiento

VI. CASO CLÍNICO.-
1. Historia clínica…….52
2. Diagnóstico……..67
3. Plan de tratamiento……68
4. Tratamiento realizado……68
5. Evolución del caso……69

VII. DISCUSIÓN…….88

VIII. CONCLUSIONES……...90

IX. RECOMENDACIONES…….92

X. REFERENCIAS BIBLIOGRAFÍCAS……93

I. RESUMEN.-

El objetivo del presente estudio es revisar y describir las técnicas más conocidas y eficaces que se utilizan en el tratamiento con dispositivos protésicos en niños . Enfocándonos propiamente al uso de coronas estéticas de resinas de fototermocurado (Ceromeros) que detallaremos a más precisión por ser el material estéticamente más usado en la consulta protésica. Así como el detallar los criterios a considerar para la reconstrucción estética y funcional, detallando la anatomía, dimensiones, proporciones y colores, para conseguir la mimética futura ideal en relación a los dientes naturales deciduos.

- ***PALABRAS CLAVE.- REHABILITACIÓN, DIENTES DECIDUOS, CEROMEROS,.***

II. ABSTRACT.-

The aim of this study is to review and describe the most popular and effective techniques that are used to treat children with prosthetic devices for reconstruction of anterior teeth. Focusing strictly aesthetic crowns to use resin or accession, strengthening them with the use of precast poles like fiberglass that will detail more precisely it is the most used in our daily practice. As well as detailing the criteria to be considered for aesthetic and functional reconstruction, detailing the anatomy, dimensions, proportions and colors, to get the ideal future mimetic relationship to natural deciduous teeth.

- ***KEY WORDS.- Rehabilitation, reconstruction, deciduous teeth, PREVIOUS SECTOR***

III. INTRODUCCIÓN

Es conocido que, se requiere la integridad de las arcadas dentarias durante las diferentes fases de la dentición para el correcto desarrollo de todas las funciones de los dientes: masticatoria, estética/expresividad, deglución, fonación, defensiva y facilitar el correcto desarrollo de las arcadas dentarias y sucesores permanentes. (1)

Históricamente ha sido un gran problema y un reto a la vez, para la odontología infantil, restaurar y promover la función y la estética a los dientes temporales. Estos dientes primarios generalmente son afectados por múltiples factores, dentro de los cuales se encuentran principalmente la caries dental y los traumatismos. Por otro lado también existen diferentes defectos del desarrollo tales como: amelogénesis imperfecta, dentinogénesis, Hipocalcificación, hipomaduración del esmalte, fluorosis o pigmentación (2)

Vemos que aunque los odontopediatras han buscado diversas alternativas preventivas y de rehabilitación para los dientes temporales, en la mayoría de los casos, los tratamientos indicados han sido las extracciones o bien las pulpectomías. (2) Ante la ausencia prematura de un diente temporal aislado, es el desarrollo del sucesor permanente, lo que principalmente nos preocupa, y el control del espacio el que rige nuestros principios de tratamiento. En la medida en que dicha ausencia afecte a mayor número de dientes el compromiso de otras funciones, claves para el correcto desarrollo de un organismo se verá comprometido y en consecuencia debemos plantearnos su restitución.

La especificidad de la prótesis del niño viene marcada por la necesidad de adaptación a los cambios continuos fruto de los procesos de crecimiento y maduración. Serán evolutivas según el estadio de crecimiento del niño y, por tanto, necesitan una revisión regular. (3). La técnica restaurativa ideal para estos casos debe tener las siguientes características: fuerza, durabilidad, estética y eficiencia en su colocación, además de un precio accesible. (2)

IV. OBJETIVOS.-

IV.1. Objetivo Principal

- Describir la técnica en rehabilitación con cerómeros en odontopediatría .

IV.2. Objetivos Específicos

- Conocer las ventajas y desventajas de los diferentes tipos de ceromeros en el tratamiento estomatológico rehabilitador con protesis fija.
- Reconocer las indicaciones de los diferentes tipos de ceromeros en el tratamiento rehabilitador con protesis fija.
- Indicar la técnica empleada en el uso del ceromero en el tratamiento rehabilitador con protesis fija.

V. MARCO TEORICO

V.1 ANTECEDENTES.-

- Waggoner.(2002) realizó una revisión bibliográfica en 90 artículos sobre la restauración estética de los dientes primarios con coronas preformadas y uso de fundas de policarbonato. Se comparó la duración y eficacia de cada restauración, sin encontrar diferencias significativas. (4)
- Rivera (2005) propone una modificación de las coronas de celuloide con resina que podría cumplir con las expectativas que las otras técnicas no cumplen como son: la estética, la resistencia y el bajo costo.Pero que en lesiones sub gingivales estas no tienen buen pronóstico. (4)
- Croll (1996) en un estudio mencionó que se desarrollaron coronas de acero cromo pre-revestidas para dientes primarios, como solución durable, confiable y estética al desafío difícil de restaurar los incisivos primarios seriamente cariados. Pero su principal desventaja es que no pueden tener un buen contorneado por vestibular por lo que es susceptible a la microfractura y al cambio de color.(4)
- Yanover (1999). Describe en un estudio piloto sus experiencias en la restauración de dientes anteriores temporales con Art-glass® (95 coronas). Concluyó, que este tipo de restauraciones presentan una gran durabilidad desde el punto de vista clínico, así como un buen aspecto estético, similar al de las coronas hechas de resina. Estas coronas realizadas mediante Art-glass® nos brindan resistencia, estética y bajo costo. Su coloración no cambia con el tiempo y al dejar espacio sin cerómero en el borde cervical nos permite adaptarla perfectamente al diente sin fracturarla. (4)

V.2 BASES TEÓRICAS

V.2.1 Rehabilitación Oral.-

Es una especialidad Odontológica que realiza el diagnóstico y plan de tratamiento adecuado al paciente de alta complejidad que requiere recuperar su salud bucal a través de las técnicas más modernas. A su vez, establece estrecha relación con las demás disciplinas de la odontología, como periodoncia, endodoncia y rehabilitación (1).

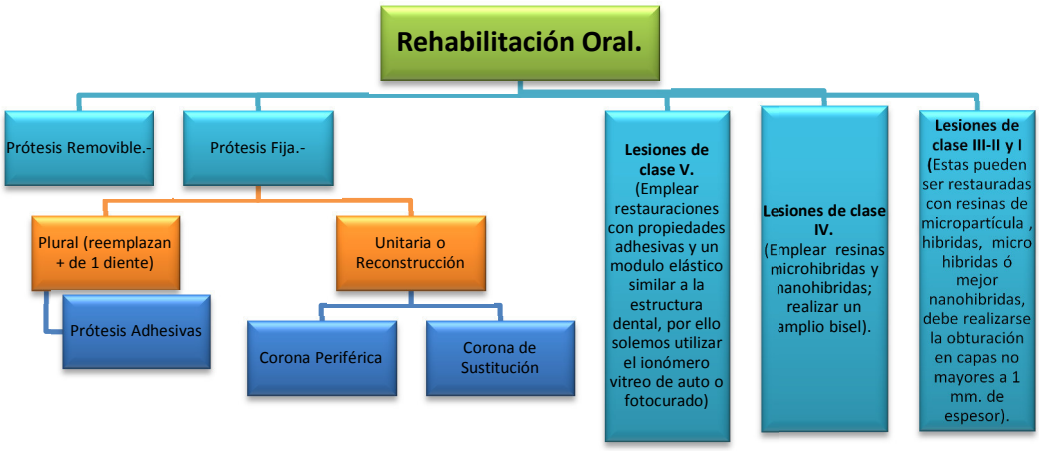

*** Clasificación según Black & Ribbond (**Camargos Roberta, Sérgio Fonseca. alternativas estética y funcional para la reconstrucción de dientes anteriores deciduos con destrucción excesiva.)

V.2.1.1 Rehabilitación en el sector anterior y posterior.-

Cabe recordar, que existe una multiplicidad de causas y de manifestaciones que pueden conducir a la pérdida o ausencia dental de una o varias piezas dentarias ya sea prematura en el niño entre las que podemos incluir. (1) (figura n° 01)

Fig. N° 01. Factores que generan la perdida de dientes

La colocación de una restauración protésica permite la restitución funcional de las arcadas dentarias con el fin de asegurar los objetivos siguientes:

- ✓ Mantener el espacio y dimensiones de las arcadas, incluida la dimensión vertical de oclusión.
- ✓ Facilitar la masticación: la prótesis debe favorecer una alimentación sana y equilibrada, devolver una función muscular normal y permitir la masticación de la deglución.
- ✓ Evitar interferir con el propio desarrollo del niño y permitir un crecimiento armónico.
- ✓ Contribuir a la adquisición de una correcta articulación de lenguaje, elemento importante de la vida relación del niño.
- ✓ Devolver la estética y el bienestar psicológico.
- ✓ Evitar la adquisición de hábitos perniciosos. (1)

V.2.1.2 Dientes deciduos.-

Como bien sabemos los individuos pasamos por tres momentos en nuestra dentición a lo largo de nuestras vidas, la primera dentición que es la decidua, caduca, temporal o primaria que comprende hasta los 5 a 6 años desde el nacimiento, la 2° que es la dentición mixta, de recambio o transición que va desde la aparición de la primera molar permanente hasta la exfoliación de la molar decidua, que dará origen

a la consolidación de la dentición permanente propiamente dicha (1,5,6). Dentro de las funciones de los dientes temporales tenemos: Preparar el alimento para su digestión y asimilación. Mantener el espacio para la posterior dentición permanente y actuar como guía de erupción. Estimular el crecimiento de los maxilares. Desarrollo de la fonación (sobre todo de dientes anteriores). Función estética.(5,6)
Dentro de las características de los dientes deciduos veremos dos aspectos:

a) Morfometria.-

- *Corona.* Es más pequeña que la de los dientes permanentes. Predominio de los diámetros M-D sobre los cervico incisales. Se produce un desgaste o abrasión fisiológica, por lo que los dientes parecen achatados (5,6) Superficies V y L de los molares temporales convergentes a oclusal, por lo que la superficie o cara oclusal es más estrecha. Puntos de contacto: áreas muy amplias y aplanadas. En lugar de producirse contacto en un punto se produce un área de contacto. Los surcos cervicales están muy pronunciados, sobre todo en los primero molares, tanto en maxilar como en la mandíbula. Cuello muy estrecho (anchura 1/3 medio>cuello>cara oclusal). Capas de esmalte y dentina muy delgadas. El espesor del esmalte es de 1mm. Los prismas del esmalte en el 1/3 gingival se dirigen a oclusal. El esmalte termina en un borde bien definido. Color más claro que el de los permanentes. Se debe a que su tiempo de maduración es más corto, por ello se forma menos dentina, por lo que obtienen un color más blanquecino. (3,4)

- *Raiz.* Más larga y delgada con relación a la corona que la de los permanentes. Raíces de los dientes anteriores M-D más estrechas que la de los permanentes. Los dientes unirradiculares presentan en su tercio apical una desviación hacia V y D, ya que por palatino se encuentra el germen del

diente permanente. Las raíces de los molares son muy divergentes ya que debajo tienen el germen del permanente. Además se bifurcan muy cerca del cuello, lo que se denomina cinodoncia. Las raíces son estrechas en sentido M-D y muy anchas en sentido V-L. Además, es importante el conocimiento de cuánto mide la longitud total de los dientes primarios, es como sigue: incisivos, entre 14 a 19 mm; caninos, 17,5 a 22 mm; la 1ºM, 14 a 17 mm y la 2º M, 17,5 a 19,5 mm. Así También la longitud de las raíces que varía para los Incisivos entre 10mm y Caninos 12mm apróximadamente.

- *Pulpa.* Cámara pulpar mayor. La cámara pulpar sigue la morfología externa del diente. En molares, generalmente, nos encontramos un cuerno pulpar debajo de cada cúspide. Cuernos pulpares muy marcados, sobretodo en molares. Los molares mandibulares tienen mayor cámara que los maxilares. En los dientes anteriores, no existe separación clara entre cámara y conducto radicular. (7,6)

* Los Incisivos Centrales Superiores.-

Cara vestibular:

- Convexa, bastante lisa, sin surcos de desarrollo.
- Corona más ancha que alta (MD > C-I).(ver tabla Nº de valores)
- Borde incisal prácticamente recto. Ángulo mesioincisal recto. Ángulo distoincisal más obtuso y redondeado. Diámetro M-D > V-P. (7,6)

Cara palatina :

- Cíngulo y rebordes marginales marcados.

Raíz:

- Única, cónica, siendo la longitud dos veces y media la de la corona. El ápice está dirigido hacia vestibular y un poco hacia distal. La Cámara pulpar: No existe límite entre la cámara y el

conducto radicular. Dos cuernos pulpares muy marcados, siendo más prominente el mesial. (7,6)

* Los Incisivos Laterales Superiores.- Igual que el anterior,

Cara vestibular:

- Convexa, bastante lisa, sin surcos de desarrollo.
- Corona más ancha que alta (MD > C-I).(ver tabla Nº de valores)
- Borde incisal prácticamente recto. Ángulo mesioincisal recto. Ángulo distoincisal más obtuso y redondeado. Diámetro M-D > V-P. (7,6)

Cara palatina:

- Cíngulo y rebordes marginales marcados.

Raíz:

- Más larga en proporción a la corona.

* Los Caninos Superiores.-

Cara vestibular:

- Convexa y presenta una potente cúspide que divide el borde incisal en dos porciones: Porción distoincisal, Porción mesioincisal, de mayor tamaño.
- Hay dos surcos de desarrollo M-V y D-V, que nos delimitan tres lóbulos: mesial> central >distal. (7,6)

Cara palatina:

- Convexa, con unos accidentes muy marcados.
- Potente cíngulo que se dirige hacia incisal.
- Dos fosas, mesial y distal. Superficies mesial y distal: Son convexas. Con bordes vestibulares convexos y linguales cóncavos, lo cual le da un aspecto globoso. (7)

Raíz:

- Única, cónica, relativamente larga y gruesa. El ápice está ligeramente inclinado hacia distal. Su diámetro labial es más largo que el lingual. Engrosamiento justo por encima de la línea cervical. (7,6)

Cámara Pulpar:

- Sigue la forma externa del diente. Existen tres cuernos pulpares muy marcados: central, distal y mesial (por orden de mayor a menor). No existe límite entre cámara y conducto.(7)

MORFOMETRÍA DE LOS DIENTES DECIDUOS EN NIÑOS CHILENOS

N° Pza. Dentaria Sup.	**Media**	**Desviación Standar**
53	6.868	0.6432
52	5.500	0.5641
51	6.753	0.6026
61	6.794	0.6527
62	5.559	0.6001
63	6.897	0.6603
N° Pza. Dentaria Inf.		
73	6.206	0.5382
72	4-897	0.5474
71	4.309	0.5077
81	4.338	0.4880
82	4.821	0.5227
83	6.162	0.5737

Fig. N° 2. Estudio de Anchos mesiodistales de caninos e incisivos en niños y niñas de la ciudad de Concepción, Chile-

b) Color.-

Cabe mencionar que respecto al color del esmalte de los dientes primarios están dados por tres dimensiones que son: Matiz, Valor y Saturación según Sproull (1973). El matiz de los dientes deciduos es anaranjado muy claro, con tyendencia hacia el rojo o el amarillo, en un porcentaje muy pequeño. El Valor, de los dientes deciduos es alto(gris muy claro). Respecto a la saturación los caninos son los de más saturación, en el resto de dientes es difícil de determinar pues son muy blancos. Eberson & Col (2004). Encontraron en un estudio de 50 niños

brasileros donde analizaron el nivel de concordancia entre el color de los dientes deciduos y los materiales resinosos del mercado. Para ello analizaron las piezas 61 y 81 de cada niño, llegando a un resultado estadísticamente aceptable que: Los Colores B1(Filtek A110- 3M), B1-Amelogem (Ultradent) y B 0.5- Filtek Z250, fueron los que más se aproximaron a la coloración de los dientes deciduos. Y los colores B1-TPH Spectrum (Denstply), P- Z100(3M) y A1- Z100(3M): Obtuvieron los siguientes resultados: 14.7%, 5.3% y 1.3% respectivamente permaneciendo como opciones posibles de color para dientes deciduos. No observaron diferencia significativa entre los resultados obtenidos de ambas piezas. (ver siguiente Tabla. Fig N°3) (7,6)

MORFOMETRIA Y COLOR DE LOS DIENTES DECIDUOS

	ICS ***d** ***i**	**ILS** ***d** ***i**	**CS** ***d** ***i**	**ICI** ***d** ***i**	**ILI** ***d** ***i**	**CI** ***d** ***i**
Color	B1 (filtek A110-3m)	B1- (ultradent-amelogen)	B 0.5 Z250-3M	B1 (filtek A110-3m)		B 0.5 Z250-3M
Ancho M-D	6.7mm 6.7mm	5.5mm 5.5mm	6.8mm 6.8mm	4.3mm 4.3mm	4.8mm 4.8mm	6.1mm 6.2mm
Altura C-I	4.5mm 4.5mm	<4.5mm <4.5mm	5.5mm 5.5mm	4mm 4mm	4mm 4mm	<5.5mm <5.5mm
Longitud radicular	*10mm*	*10mm*	*12mm*	*10mm*	*10mm*	*12mm*

Fig. N° 3. *Tabla elaborada en base a un Estudio Morfométrico en niños Chilenos y un Estudio Comparativo*

Los dientes anteriores tienen fuerzas de flexión que son mayores, debido al ángulo de carga con respecto al eje longitudinal de diente, por lo que tienen una relación corona-radicular de aproximadamente 1:2. Por esta razón, es más común que se empleen pernos para la restauración en este sector. Además, los conductos son más rectos y gruesos que en los molares. En la zona anterior, el tipo de tratamiento post-endodóntico, viene determinado en gran medida por el grado de destrucción coronal, la necesidad de corregir la dirección y la morfología del canal después de la preparación. (1,2)

Cabe mencionar que en los tratamientos en dientes deciduos la medida del poste en su porción intrarradicular es de un máximo de 2mm desde el nivel del hombro hacia apical.(2)

Así pues, deberemos atender con arreglo a la siguiente clasificación:

1.- Lesión coronaria mínima. Cuando nos encontramos dientes endodonciados con una mínima lesión en donde podemos observar rebordes marginales intactos, reborde incisal intacto, ángulo intacto, oclusión favorable y una estética aceptable

2.- Lesión coronaria moderada. Aquellos dientes anteriores que presentan lesiones proximales marginales leves, leve afectación del reborde incisal, leve afectación del cíngulo, y con fuerzas oclusales moderadas.

3.- Lesión coronaria importante. En este grupo consideramos a los que presentan gran afectación de los rebordes, fractura corono-radicular, problemas estéticos y oclusión desfavorable. (2)

V.2.1.3 Prótesis Fija.-

Es aquella que no puede ser retirada a voluntad del paciente de su boca. Consta de:

- Porción biológica → del paciente.

- Elemento mecánico → sobre la biológica.

La prótesis repone forma y función del sistema estomatognático, tanto la función mecánica como la estética.(4)

Clasificación:

- ✓ Prótesis fija unitaria → coronas
- ✓ Prótesis fija plural → Puentes.

Como sabemos la prescripción de una ***prótesis fija*** será la fase inicial de un tratamiento planificado. En el plan de tratamiento previo al diseño de la prótesis ha de contemplarse el control previo de la enfermedad dental. Si el niño necesita tratamiento restaurador, éste deberá realizarse antes de la confección de la prótesis, esto nos servirá para tener unos dientes de apoyo o pilares adecuados para la retención de ésta, y, a la vez, nos indicará la cooperación y comportamiento del niño frente al tratamiento odontológico, lo cual ayudará a determinar el tipo de prótesis más conveniente para él. (5)

Para que la prótesis infantil cumpla su función de forma ideal debería:

- Mejorar la función masticatoria: la prótesis debe ser de un material cuya dureza soporte la masticación.
- Restablecer la armonía estética dentaria y facial.
- Evitar el movimiento de los dientes adyacentes y la extrusión de los antagonistas.
- Permitir el crecimiento normal de las arcadas dentarias su diseño debe permitir realizar ajustes reparaciones.
- No interferir con el habla.
- Requerir una mínima preparación dental. Por ende menor tiempo de trabajo, que disminuirá el estrés y la ansiedad del paciente en la consulta
- Ser de fácil limpieza y manipulación por el propio paciente. En el caso de la prótesis infantil vamos a seguir esta clasificación, describiendo las prótesis fija que serán ***por Reconstrucción***, éstas últimas son

motivo principal de la presente monografía y de la cual a detallaremos a profundidad más adelante (5,6)

Prótesis Fija Unitaria.- Reconstruye forma, función y estéticas. Así también la restauración va cementada. Cuando hablamos de ***Forma***: Es cuando reconstruye la forma en relación a los tejidos blandos (gingival). Si no se adecua a la encía puede producir acumulación de Placa Blanda o impacto del alimento contra la pieza → puede producir enfermedad periodontal. (1)

Función:

Debe ser igual a que si no tuviera PFU. Protege el remanente biológico de futuros daños: caries 2°(biológicos), fracturas(mecánicos). (1)

Características:

El ajuste entre los elementos biológicos y mecánicos debe ser perfecto, de lo contrario puede producirse una colonización (caries). Puede construirse sólo de metal, sólo de porcelana o resina, o combinada. Puede ser: Completa o Parcial. (2)

Indicación:

Gran destrucción de la pieza dentaria (por caries o traumatismos que impliquen reponer gran parte de la corona). Cambio de coloración (que no pueda ser solucionado con blanqueamiento vital o carillas). Mal-posición dentaria que no pueda ser solucionada con ortodoncia o cirugía.(3)

Clasificación de Pròtesis Fija Unitaria:

- Corona de Sustitución.- Simple de construir. Espiga (perno) incluido dentro del conducto radicular previamente tratado endodónticamente. La espiga está hecha de metal más un

elemento estético o de otro material como la fibra de vidrio como veremos a continuación. (1)

- Corona periférica**.-** Cubren totalmente el elemento biológico. Si el diente mantiene su tejido pulpar, se llama preparación Vital. Si al diente se la ha efectuado endodoncia se debe hacer previamente un sistema Espiga-Muñón (porción radicular o perno y porción coronaria o muñon) o Perno–Muñón.(1)

Dentro de esta clasificación las *Coronas Unitarias de Sustitución***,** son las de mayor uso en Odontopediatría por presentarse la mayor cantidad de casos en la consulta ambulatoria diaria.

De acuerdo a la Técnica y el tipo de Material elaborado dentro de los más empleados en la rehabilitación del Sector Anterior y Posterior en Odontopediatría tenemos:

V.2.1.3.a Coronas Con Matriz De Celuloide.-

Como bien sabemos la forma más usada de restaurar las piezas con caries extensas es colocar coronas de acero estas no cumplen los requisitos de estética, aunque también se pueden utilizar coronas de acero con frente estético (veneer), pero son costosas; otra manera de restaurar y obtener estética y economía son las coronas de resina directa, pero estas no ofrecen resistencia. Para obtener estética, resistencia y buen precio tenemos la opción de restaurar con coronas de celuloide con resina, pero tienen la desventaja de causar daño en la encía durante la adaptación. (2,3)

*Coronas de Celuloide***,** son moldes para la elaboración rápida y segura de restauraciones, utilizándolas como matrices para la colocación del material restauradoro provisional que pueden ser: resina, ionómero de vidrio o acrílico. Estas coronas tienen las propiedades de ser transparentes, delgadas y elásticas, para poder ser bien recortadas, adaptadas y rellenadas posteriormente con el material restaurador, con menor riesgo a dejar burbujas de aire gracias a su transparencia. Una vez terminado el fotocurado de la resina se pueden separar fácilmente y dejan la superficie de la restauración tersa, además posen paredes

delgadas que a nivel proximal nos permiten un buen acabado de los puntos de contacto. (2)

Además también tenemos la opción de confeccionar coronas pre tratamiento Endodóntico, es decir se confecciona la corona normal, se cementa y luego se hace el tratamiento endodóntico, pero estas serian solo coronas provisionales.

Dentro de las coronas provisionales también tenemos que si la destrucción es muy extensa o no es posible restaurar por la existencia de hemorragia, edema, sensibilidad, o falta de tiempo se puede colocar una corona de celuloide rellena de acrílico.

Indicaciones .-

- Incisivos con lesiones interproximales extensas
- Incisivos con tratamiento pulpar
- Incisivos fracturados con perdida considerable de la estructura dental
- Incisivos pigmentados
- Incisivos con defectos hipoplásicos (2)

Según Shafer y col. para los casos de amelogénesis imperfecta no se pueden hacer restauraciones protésicas permanentes, ya que la dentina es débil. Si en este tipo de pacientes se producen fracturas a nivel o por debajo del borde gingival es preferible hacer exodoncia. (3,4)

Técnicas.-

Las coronas de celuloide con resina se pueden colocar con dos técnicas: una tradicional y otra modificada.

La técnica modificada para coronas de celuloide con resina se crea a causa de que las coronas tradicionales tienden a fracturarse o a desalojar el diente, además son muy aceptables en lo que se refiere a la respuesta periodontal y pulpar. (2)

Fig. N° 4. Paciente varón de 9 años con Amelogénesis del tipo Hipoplásico.

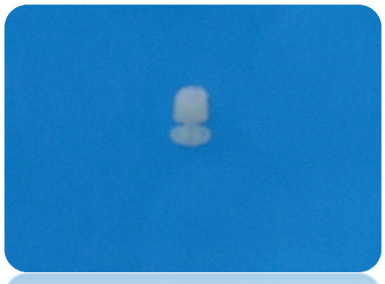

Fig. N° 5. Cofia pre formada de Celuloide- New Stetic.

Fig. N°6. Instalación de la Cofia con resina de fotocuración

Fig. N° 7. Fotocurado de la Cofia con resina

Fig. N° 8. Remosión de la Cofia con resina de fotocuración

Tecnica Tradicional

- Anestesia infiltrativa
- Eliminar la caries
- Aislamiento del campo operatorio
- Selección de corona de celuloide, según el tamaño de la pieza, hay diferentes tamaños de coronas para incisivos
- Selección del color de resina que se puede hacer fotocurando solo resina en la superficie vestibular para comparar los colores
- Reducción de las superficies dentales con fresa punta de lápiz. 1,5 mm del borde incisal, 0,5 – 1 mm las superficies interproximales buscando paralelismo entre estas, 0,5 – 1 mm la superficie vestibular y 0,5 mm la superficie lingual-palatina
- Preparar una pequeña rielera en el tercio gingival en vestibular para aumentar la retención, como se observa en la figura 9
- Recorte y adaptación de la corona de acetato, la cual debe ir 1 mm por debajo del borde gingival, también debe quedar adaptada con sus puntos de contacto proximales
- Se debe tener mucho cuidado en la reducción y colocación, pues es difícil evitar el sangrado de la encía al adaptar el borde gingival. Para disminuir esto podemos tomar una impresión con alginato para ajustar las coronas de celuloide. (5,10,12)
- Hacer perforación pequeña en la zona incisal de la corona de celuloide con un explorador, para que sirva como un lugar de escape de la resina y del aire atrapado
- Grabar la superficie dentaria por 30 segundos y colocar el adhesivo polimerizando por 10 segundos.
- Rellenar la corona preformada con el material restaurador hasta sus dos terceras partes, teniendo cuidado de no dejar burbujas .
- Colocar la corona de celuloide suavemente en sentido gingival, retirar los excesos con sonda o explorador y fotopolimerizar por 60 segundos en cada cara o según las instrucciones del fabricante.

- Se retira la corona de celuloide cortando por vestibular en sentido axial, desde gingival a incisal. La corona de celuloide debe ser retirada cuidadosamente.
- Verificar la oclusión y pulir con discos con piedra de arkansas. (2,3)

Tecnica Modificada

- Se realizan los mismos procedimientos de la técnica tradicional hasta el punto donde se realizan las reducciones y recortes.
- Se coloca vaselina a la superficie dentaria.
- Rellenamos la corona de celuloide en sus 2/3 partes y lo colocamos sobre el diente
- Retiramos los excedentes de resina y fotopolimerizamos por 60 segundos en cada cara.
- Procedemos a retirar la corona (corona de celuloide y resina)
- Se recorta y pule dándole la estética deseada
- Se hace retenciones con una fresa fisura.
- Se graba y se coloca el adhesivo, fotopolimerizamos
- Se cementa la corona con una resina fluida y se le da el acabado final (2,7)

Ventajas

- Buena estética
- Buena resistencia y retención
- Restablecen adecuadamente la función
- Bajo precio (2)

Desventajas

- Se necesita mucha estructura dentaria remanente para su adecuada retención
- No se puede colocar subgingival (2)

Marcas en mercado

Las principales marcas de coronas de celuloide en el mercado nacional tenemos:

- 3M ESPE
- TDV
- New Stetic
- Frasaco. (2)

Fig. N° 9. Matriz de celuloide Marca 3M

Se utilizan para la técnica de capas múltiples durante la colocación de la última capa. Indicado en la protección temporal de dientes preparados, para la protección de grandes obturaciones y como matriz en la reconstrucción de los bordes de las piezas. (2)

Selección del tamaño de la corona.
La selección de la corona se hace de acuerdo a la pieza que se va a restaurar, las coronas se venden por tamaños y códigos. Cada corona tiene la forma anatómica exacta de la pieza que le corresponde. (2)

V.2.1.3.B Coronas De Acetato.-

La realización de coronas protésicas o carillas de resina compuestas es una alternativa que se utiliza habitualmente cuando hay la necesidad de restablecer la anatomía y el color de los dientes anteriores. (4)

La técnica de matriz de acetato facilita la técnica de reproducción anatómica durante la restauración de una pieza dentaria, que se puede realizar incluso por profesionales principiantes. (4)

El restablecimiento de la salud dental también significa un retorno armonioso de la sonrisa que se pierden por manchas extrínsecas o intrínsecas, caries, trauma o por tratamientos de conducto.(6)

Indicaciones.
Este tratamiento está indicado en los casos donde se ha afectado las dos terceras partes de la estructura dental, ya sea en color, forma o textura que sean imposibles de recuperar por medio de restauraciones convencionales (3)

Los factores que se deben tener en cuenta para la colocación de restauraciones con matriz de acetato son:

- Revisar la carga oclusal que recibe la pieza dentaria afectada
- Cantidad y calidad de la estructura dentaria remanente
- El grado de limpieza del paciente (3)

Técnicas.- La técnica se realiza:

- Se toma una impresión de la zona a restaurar
- Se lleva el modelo al laboratorio para la confección de la matriz de acetato que se hace al vacío
- Se aplica gel de ácido fosfórico al 37% por 30 segundos
- Se aplica adhesivo fotocurando por 20 segundos
- A continuación, el molde se llenó de resina y se coloca en el diente
- Se fotocura por 40 segundos
- El acabado final, texturado y pulido se realizan en otra sesión, utilizando discos abrasivos . (3)

Una limitación para el uso de esta técnica es la necesidad de enviarlo al laboratorio para hacer la matriz al vacío, pero los resultados obtenidos con esta técnica son muy satisfactorios ya que se puede devolver los detalles anatómicos de la pieza dentaria, aunque también esto depende de la habilidad artística y profesional del odontólogo. En la actualidad se cuenta en el mercado con unos troqueles de acrílico de curado lento que se disponen en diferentes tamaños y anatomías de coronas de dientes

deciduos del sector anterior, así como también una pinza o ansa de acero que cogerá la lámina de acetato recortada al tamaño de la boquilla de la ansa y que ésta al ser expuesta al fuego del mechero se reblandecerá y permitirá la impresión del troquel en ella contra la silicona pesada dispuesta como amortiguador para la copia fiel del mismo (simulando lo que sucede en el laboratorio con nuestros troqueles, ahorramos tiempo al poder confeccionar nuestras propias cofias de acetato en el consultorio). Todos estos accesorios son parte de un Kit para confección de núcleo para dientes deciduos de marca "BABY FORM" provenientes de Londrina. Estado de Paraná- Brasil. (3)

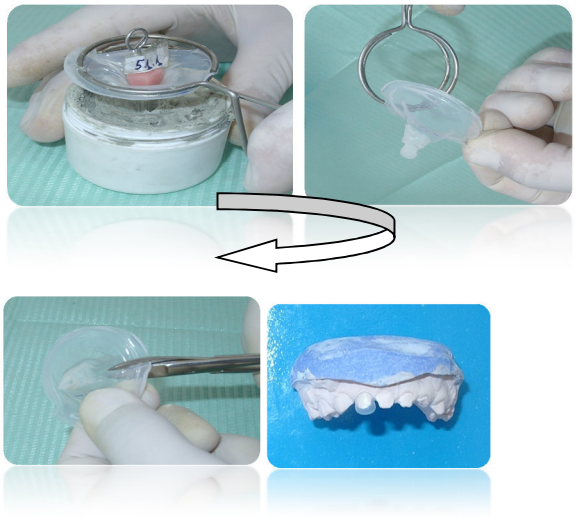

Fig. N ° 10. Foto 1,2,3 y 4.- Donde se puede apreciar la confección paso a paso de las cofias de poliacetato para coronas de resina

* Fotos tomadas del Manual Clínico de Odontopediatria- UIGV del Dr. Gilmer Torres

V.2.1.3.C. Coronas De Policarbonato.-

Este prototipo de la gran variedad de coronas es una buena opción de tratamiento y restauración ideal para dientes temporales anteriores o dientes permanentes jóvenes, ya que la rehabilitación en niños tiene que ser lo más rápido y accesible para el paciente. (5)

Indicaciones

- Dientes temporales anteriores con caries rampantes.
- Dientes temporales anteriores con gran perdida de estructura dental.
- Dientes temporales anteriores con caries interproximal.

- Dientes temporales anteriores con tratamiento pulpar o que tengan un núcleo de ionómero de vidrio.
- Dientes temporales anteriores fracturados.
- Dientes temporales anteriores Hipoplásicos.
- En el tratamiento de transición en dientes permanentes jóvenes fracturados, hasta que la erupción y desarrollo dentarios permitan la colocación de una corona funda de porcelana. (6,3)

Ventajas

- Es durable y de gran estética (aceptable).
- No va a requerir la intervención de laboratorio ni colaboración de un técnico.
- Sencillo de manejar, gracias a su elasticidad.
- El material de policarbonato se contornea y ajusta de una manera similar a las coronas metálicas para permitir la fácil adaptación de los márgenes.
- Fabricadas con resina de policarbonato con micro fibras de vidrio para mayor resistencia y durabilidad.
- Tono universal estético U62.
- El estuche de coronas tiene un diseño único para un almacenamiento fácil y cómodo.
- De bajo costo, siendo accesible su uso.
- Anatomía oclusal similar a los dientes naturales.
- Inserción y retención rápidas y sencillas.

Desventajas

- Presenta una pobre adaptación gingival que puede provocar problemas gingivales debido al depósito de placa bacteriana, si no se actúa correctamente. (6,3)

Técnica

- Con un muestrario, seleccionar primero el color de la corona, la forma y el tamaño adecuado en cuanto a altura cervico-incisal y ancho mesiodistal para establecer el contacto proximal apropiada.
- Para el exceso de longitud, ajustar el margen cervical de la corona a la línea de terminación marginal de la preparación, no debe tocarse el margen gingival hasta no probar antes la corona y si hay zonas de isquemia en la encía marginal se reduce el borde hasta que desaparezcan, siguiendo el contorno original; proximalmente con una fresa de diamante o carburo de baja velocidad y eliminar una capa fina de acrílico interior con una fresa redonda, de manera que se adapte al diente preparado y no roce en ningún punto.
- Se rebasa con resina acrílica de rápida polimerización o una mezcla de resina acrílica. Esperar hasta que se haya disipado el monómero superficial (es decir, hasta que haya desaparecido el brillo superficial estado plástico) y asentar cuidadosamente la corona sobre la preparación (rebase). Como un consejo para conseguir un buen asentamiento, comprobar que el borde incisal o la superficie oclusal se corresponden con los dientes adyacentes.
- Alcanzada la consistencia elástica de la resina acrílica de rebase, recortar el exceso con una tijera para facilitar su remoción o hacer uso de fresas o excavador Hollenback.
- Retirar la corona una vez que haya fraguado el material de rebase, y una vez que la resina polimerizo y previa demarcación del margen cervical con un lápiz de grafito se eliminan los excesos utilizando un fresón cónico de carburo tungsteno.
- Recortar y alisar
- Rebasar o remarginar si es necesario (la resina acrílica fluida aplicada directamente sobre el margen cervical de la preparación asegura el ajuste final).
- Acabar y pulir la restauración con discos de goma o soflex.
- Colorear o caracterizar según las necesidades

- Cementar con un cemento resinoso o con cemento de fosfato de zinc o con resina de composición o policarboxilato, según la preferencia y experiencia del odontólogo.
- Asegurarse de que no queden restos de cemento subgingival, ya que pueden favorecer la irritación y la recesión gingival. (3,2)

Fig. N ° 11. Estuche de Coronas de Policarbonato U62 (color universal)

Fig. N° 12. Rebasado y ajuste con Resina Acrilica para una mejor adaptación

V.2.1.3.d Coronas de Resina con Rellano Cerámico ó CEROMEROS.-

1) Definición.-

Cerómero → Ceramic **O**ptimed Poly**mer.** Los cerómeros son biomateriales odontológicos utilizados para la restauración de piezas dentarias. (8)

Forman parte de la familia de las resinas que se trabajan con una técnica indirecta, después de la toma de una impresión funcional. Las resinas de obturación indirecta, son aquellas resinas que no se trabajan en boca, sino que en una impresión. Siendo resinas con relleno cerámico mejorado.(9,10). Por ejemplo:

- Targis.
- Artglass.
- Belleglass.

- Primm.
- Sr. Adoro

Cabe recordar un poco de **Historia**

1950 → Resinas Acrílicas patentadas por Kulzer, usadas para prótesis totales y parciales, reemplazando al caucho.

1960 → Con la fórmula de Bowen (Bisfenol A Glicidin Metacrilato), se mejoran las resinas, y pasan a ser utilizadas como resinas compuestas en boca.

1995 → Aparecen en el mercado los **cerómeros,** compuestos de una matriz (resina) y partículas sólidas (de relleno). Los cerómeros fueron creados en 1995, y salieron al mercado con el nombre de Ceramic Optimed Polymer (Polímeros de Cerámica Optimizada). (11)

Estos biomateriales combinan lo mejor de las resinas, con lo mejor de las porcelanas y son indicados para incrustaciones inlay y onlay, coronas libres de metal, puentes no más de 3 piezas y carillas indirectas. (11, 12)

2) Composición De Los Ceromeros.-

Los cerómeros son resinas con relleno cerámico mejorado (75%-85%), donde se combina la estética de los vidrios (sílice y bario) de fácil manejo. (8)

Se compone de aproximadamente una cuarta parte de vidrio orgánico, que debe considerarse como un compuesto reactivo altamente reticulante, de tres cuartas partes de material de relleno inorgánico, absolutamente estable desde el punto de vista cromático y no adhesivo para la placa bacteriana. Con un 90% de material de relleno donde incluye fluoruro de estroncio 5-10% (similar a los ionómeros), por lo que posee la propiedad de liberar flúor. (9)

De tal manera que Cerómero y Polividrio son lo mismo, llamadas de una u otra manera por las diferentes compañías.

En teoría, los cerómeros deberían asociar las ventajas de la cerámica a la de las resinas compuestas. La primera le confiere la calidad de resistencia a la abrasión, de estabilidad cromática y dimensional, mientras que el componente resinoso le da capacidad de pulido, elasticidad, eficacia de unión con los cementos compuestos y fácil maniobrabilidad. (9)

Los cerómeros, polímero optimizado, incorpora en su composición:

Relleno inorgánico cerámico

Matriz orgánica de monómeros

Puentes de unión (silanos)

Aditivos

Activadores

Y los tipos de relleno pueden clasificarse en:

- Macrorellenos (muy rugosos) , Cuarzo , vidrio, boro silicado, cerámicas
- Microrellenos: Sílice disperso en dióxido de silicio
- Híbridos. (los más usados)
- Microhíbridos.

El cerómero es un material hibrido que otorga a la odontología buenos resultados estéticos y un gran comportamiento clínico que combina los atributos positivos de las restauraciones indirectas compuestas, cerámicas feldespáticas y restauraciones de oro fundido. (8,9,10,11)

3) Características De Los Cerómeros.-

Esta masa de resina + cerámica posee una dureza similar a la del diente natural y le confiere un aspecto extremadamente vital, lo que lo hace una buena alternativa estética de rehabilitación, además de su buena capacidad de absorber las cargas, debido a que es un material elástico, lo que lo hace casi irrompible y con alta resistencia a la fractura además de su desgaste muy parecido al de la dentición natural (12,13)

Esta estructura homogénea y tridimensional se caracteriza por su alta estética y se diferencia de las porcelanas por su elevada biocompatibilidad que presenta con la estructura dental, además de poder ser utilizados libres

de metal y tener mayor resistencia ante las fracturas y menor abrasividad a las estructuras antagonistas.(14)

Otras de las características importantes de los cerómeros refieren a su control de contracción al polimerizar, colaborando con la buena adaptación marginal. (15)

a) Características Fisico-Mecanicos.-

- Indice de desgaste mínimo

  En la restauración clínica como vemos en el siguiente cuadro donde se compara el índice desgaste producido en composites directos hibridos y en el cerómero para este estudio se utilizó el Art Glass.

Índice de Desgaste de restauraciones Clínicas	
Composites directos convencionales	**15m**
Premise Indirect	**1,2m**

Cuadro 1 (Cuadro comparativo de las mediciones de desgaste producido en ambos materiales en un periodo de 5 años, cuadro tomado de Informe interno de la UAB para Kerr Corp, Feb 29, 1996)

- Biocompatibilidad

  En el presente estudio se evaluó el comportamiento de los materiales como el cerómero, la cerámica pura y el diente frente a la adhesión y abrasión en la masticación (no desgasta al diente antagonista)

Estudio del comportamiento abrasivo de Art Glass

Superficies	Comportamiento Abrasivo
Esmalte sobre Esmalte	**125j.Jm**
Esmalte sobre cerámica	**163j.Jm**
Esmalte sobre Art Glass	**95j.Jm**

Cuadro 2 (Estudio del comportamiento abrasivo de Art Glass en una simulación de masticación. Puente adhesivo de Arlglass libre de metal. PD. Aarón Ledesma / Dr. José. L. Castillo, México D.F. http://odontologiaa.mx.tripod.com/artglass.html)

- Fuerzas de Resilencia, Comprensión y Flexión

  Lo que hace que este material sea el preferido para la rehabilitación de coronas sobre implantes. Tiene una gran resistencia a la fuerza de comprensión y flexión parecidos al de la dentina

Propiedades Físico -Mecánicas del Cerómero Belle-Glass	
Resistencia Compresiva	**442Mpa**
Resistencia Flexural	**158 Mpa**
Resistencia Tensil-Diametral	**63 Mpa**
Coeficiente de expansión térmica	**13.1ppm/c**
Grado de Conversión	**98.5%**

Cuadro 3 (Cuadro de las propiedades Físico Mecánicas del cerómero Belle-Glass.)

- Filtración Marginal

  Es menor al de la restauración por tener mejor ajuste cervical y menor coeficiente de expansión térmica en comparación a un composite hibrido y similar al del esmalte y dentina.

Coeficiente de expansión térmica	
Composite Hibrido	30,3
Dentina	11,4
Esmalte	12
Premise Indirect dentina Primaria (CEROMERO)	13,1

Cuadro 4 (Cuadro del coeficiente de expansión térmica, tomado del informe interno de la UAB para Kerr Corp, Feb 29, 1996.)

- Alta Estética

  Por ser un material con alto contenido de vidrio en su composición, brinda un efecto mimético a los dientes naturales al ser pulido. Tiene menor susceptibilidad a manchas o pigmentación. A continuación veremos la composición del Cerómero Targis, en dos presentaciones para reconstrucción de dentina e Incisal en donde se denota la diferencia en la concentración de Vidrio de Bario entre uno y otro (9,10,11 y 12)

Composición de Targis en % de peso		
Composición estándar	**Targis dentina**	**Targis Incisal**
Bis-GMA	**9**	**8,7**
Decandiol Dimetacrilato	**4,8**	**4,6**
Dimetacrilato de Uretano	**9,3**	**9**
Vidrio de Bario Silinizado	**46,2**	**72**
Oxido mixto Silinizado	**18,2**	**0**
0xigeno altamente disperso	**11,8**	**5**
Catalizadores estabilizadores	**0,6**	**0,6**
Pigmentos	**-0,1**	**-0,1**

Cuadro 5 (Composición de Targis en % de peso)

b) Ventajas De Los Cerómeros.-

- Técnicas:

- Aumento de Adhesión de las cadenas entrelazadas de moléculas, producto de los métodos mejorados de polimerización del relleno orgánico que corresponden al 75-85% por peso, lo que permite una alta resistencia al desgaste flexural, según publica Romero Félix en la Revista Dental de Chile (8).
- Control de contracción durante la polimerización, la que es mínima, debido a que esta se produce en una caja de polimerización fuera de la boca y el cemento a base de resina que se emplea para su cementación la compensa. Esta característica es una de las mayores motivaciones para el uso de este material restaurador (8).
- Fácil de manipular por su alta resistencia flexural.
- Fácil de corregir errores de ajuste, de contacto y color.
- Alta estabilidad de color.
- Fácil de tallar y Pulir.
- Presenta mejor ajuste oclusal al utilizar modelo de piezas antagonistas. (9,10)

- Clínicas:

  - No se compromete la salud gingival
  - Los contactos proximales permanecen cerrados a través del tiempo
  - El desgaste del material con el pasar del tiempo es similar al del diente.
  - Fácil de pulir en boca. (9,10)

4) Tipos De Cerómeros.-

Existen 2 tipos de cerómeros.

a) *Cerómeros de Restauración Directa*

Los de técnica directa poseen características más similares a los composites comercializados bajo la denominación de Híbridos. (10,11,17)

Hoy en día, los cerómeros de restauración directa más utilizados son:

Tetric Ceram, de la casa comercial Vivadent

Solitaire, de la casa comercial Kulzer.

b) *Cerómeros de Restauración Indirecta*

Hoy en día, los Cerómeros de Restauración indirecta con uso de laboratorio para su elaboración, más utilizados son:

Art Glass, de la casa comercial Heraus-Kulzer.

Belle Glass y el **Sistema Premise Indirect**, de la casa comercial Kerr.

Targis, de la casa comercial Ivoclar-Vivadent.

Estos son la indicación mas prometedora de todos los cerómeros, según publicaciones de la revista Operatoria Dental y Biomateriales de Colombia(17,18)

Descripción de los Cerómeros de restauración indirecta más utilizados:

i. Resina Primm:

Es una resina **condensable posterior.** Compuesta por una malla de fibras cerámicas en cuyo interior está la resina.

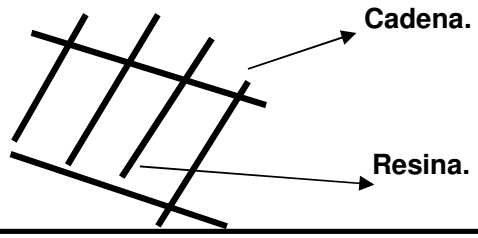

Fig. N° 14. Resina Primm o Condensable posterior.

Fibras Cerámicas → compuestas por Alúmina y Óx. De Silicona (= al Óx. De Silice). Tienen un grosor de 2 um. Y dejan una cámara de 25 um. Las fibras no se unen químicamente a la resina, las fibras se silanizan, es decir se forma una capa de silano que permite la unión con resina.

- **Resina** → BIS-GMA, UDMA.
- **Fotopolimerización** → alcanza hasta más menos 6 mm.
- **Ventaja** → Son condensable.

→ Menor contracción por parte del material, ya que tiene más material de relleno.

→ Se utiliza para el cultivo de tejido.

→ Obtiene tallado oclusal perfecto.

→ Mejor pulido.

→ Buenos puntos de contacto.

→ La obturación en general es mucho mejor y más duradera.

→ Se fijan con cemento dual (resina sin o muy poco relleno), para que así polimerice igual (foto. y autopol.).

El **cemento dual** sirve para fijar el cerómero a la cavidad, con la luz se logra la polimerización (**fotocurado**) y luego polimeriza la parte de **autocurado.**

El fin principal de este tipo de resina, es mejorar las resinas compuestas, trabanjándola fuera de la boca. (17,18)

ii. Resina Artglass:

- **Matriz** → Vitríde, (vidrio orgánico).
- **Relleno** → Vidrio de Ba-Al-Silicato de 0,7 a 2 um.
- **Adhesivo** → Copolímero de Acrilonitrilo (flexible).
- **Fotopolimerización** → se requiere de una luz estroboscópica (320 – 500 nn), intermitente y que favorezca la formación de cadenas. Si se llegara a utilizar luz continua, sólo se logra una polimeración superficial.
- **Ventajas** → Más resistente al desgáste. (11,17,19)

  → Excellente estética (similar a la porcelana).

- **Usos** → Coronas.

  → Puentos.
  → Carillas.
  → Incrustaciones (principalmente, ya que en los implantes antes se usaba cerámica, pero este material permite absorber las fuerzas de la masticación). (11,18,20)

Art Glass, de la casa comercial Heraus-Kulzer. Fabricado en Alemania en 1995.
Es un polímero de 2da generación no convencional que posee relleno de silicato de bario de un tamaño bastante uniforme (0.7 um) y monómeros multifuncionales que al permitirle un mayor número de enlaces dobles y

cadenas cruzadas le darían sus condiciones de mayor resistencia al desgaste (4 a 5 um anuales).

Artglass representa a una nueva clase de material -el poli- vidrio -, el cual reúne las ventajas de la cerámica.

El Composite. Artglass es 100% vidrio, siendo un 75% vidrio inorgánico y 25% vidrio orgánico. Es en el vidrio orgánico donde radica la verdadera diferencia entre el Artglass y los Composites. Mientras que los Composites aglutinan sus Componentes inorgánicos mediante una matriz orgánica denominada BIS-GMA, el Artglass emplea para este fin un vidrio orgánico llamado VITROID. El BIS-GMA es una matriz bifuncional, la cual genera una estructura con baja densidad de enlace. Sin embargo, el VITROID es un vidrio orgánico multifuncional que permite realizar una estructura con alta densidad de enlace,

parecida a los cristales naturales. Esta propiedad de enlace del VITROID, confiere Artglass una serie de propiedades inexistentes en los Composite (13)

Composición:

Matriz: vitroid, (vidrio orgánico)

Relleno: vidrio de Ba-Al-Silicato de 0.7 a 2 um.

Adhesivo: copolímero de Acrilonitrilo (flexible). (19)

Ventajas:

Presenta una dureza ligeramente superior a los dientes naturales, posee más resistencia que las restauraciones metal cerámicas.

Desgasta en menor medida a su antagonista natural, permite obtener el color exacto con grosores de capa entre 0.5 mm y 1.5 mm lo que permite realizar trabajos mínimamente invasivos.

Tiene una gran gama de colores para dar a las restauraciones una caracterización totalmente individual, en todas las tonalidades y en cualquier intensidad deseada.

Presenta excelente estética (similar a la porcelana), tiene calidad de detalle.

Es un simulador de masticación con proyección a 5 años, el material presenta un mínimo de desgaste.

Usos:
Coronas, Puentes, Carillas e Incrustaciones (principalmente, ya que en los implantes antes se usaba cerámica, pero este material permite absorber las fuerzas de la masticación)
Fotopolimerización:
El curado se realiza por Fotopolimerización en una unidad especial denominada UniXS, que consiste en una luz estroboscópica de xenón (320-500nn). El sistema trabaja en forma intermitente, con una exposición a la luz de 20 milisegundos y luego sin exposición por 80 milisegundos. Este ciclo se repite varias veces, lo que aseguraría una polimerización óptima.
Presentación:
Artglass está disponible en 16 colores Vita.
Con el programa de Artglass, se pueden dar a las restauraciones una caracterización totalmente individual, en todas las tonalidades y en cualquier intensidad deseada. (20)

iii. Resinas Belle Glass:

- **Resina** → BIS-GMA.
- **Polimerización** → Presión de 291 b/pulg2 y alta temperatura (138 ºC), bajo cubierta de Nitrógeno. La presión impide la vaporización del monómero. El Oxígeno interviene en la polimerización, dejando la superficie opaca, en cambio el N2 la deja brillante, traslúcida y con más resistencia al desgaste. (9,11)

- **Ventajas**

→ Buena estática.

→ Baja tasa de desgaste (se desgasta 50% y menos).

→ Mejor polimerización, ya que el monómero es de mejor calidad.

- **Presentación** → Una sola pasta, sin necesidad de mezcla, por lo que se debe evitar la incorporación de aire. (9,11)

Belle Glass y el Sistema Premise Indirect, de la casa dental Kerr.

Se introduce en el mercado dental en el año 1996, inicialmente por la compañía Belle y en la actualidad por la casa comercial Kerr, que presenta un sistema mejorado con el nombre de Premise Indirect para uso de laboratorio, que utiliza la misma polimerización Trimodal optimizada que Belle Glass.

Es un composite basado en la molécula tradicional de Bis-GMA con un elevado porcentaje de relleno inorgánico (74% en peso).

Posee dos diferentes tipos de materiales (pirex/bario), tiene tres sistemas de curado: luz, calor y presión.

Posee gran fortaleza a la flexión y tiene un desgaste de 1.2 a 1.5 um por año. (9,11)

Ventajas:

Según las descripciones de la casa dental Kerr, el material posee aspecto y desgaste natural, imitando con exactitud las características de desgaste de la dentadura natural, así como un aspecto opalescente que reproduce prácticamente el esmalte natural como ningún otro material de restauración.

Además de esto incluyen su alto rendimiento, dado por la polimerización trimodal (luz, calor y presión), que alcanza aproximadamente el 98% de la conversión del material, comparado con el 60-70% que se obtiene con materiales que solo se polimerizan con luz.

En otras investigaciones se agrega la estabilidad de color después de 5 años y su desgaste similar al del diente.

Según Leinfelder el desgaste de una incrustación de Belle Glass en el sector posterior seria solo 1.3 um mas que el desgaste del esmalte Humano al cabo de 5 años. (10)

Presenta características superficiales similares al diente natural, es fácil de manipular y fácil de pulir en boca, presenta resistencia al desgaste, mejor polimerización, ya que el monómero es de mejor calidad, según lo indica

Romero Felix en la revista Dental de Chile y Ugalde Vargas en su publicación científica. (10,11)
Ausencia de poros, gracias a la alta presión que es sometida durante el proceso de curado. (12)

Fotopolimerización:

Su sistema de curado es totalmente diferente de los conocidos ya que se realiza bajo elevada presión (29 libras/pulg), elevada temperatura (138ºC) y en una atmosfera de nitrógeno, lo que determina un alto grado de conversión de los monómeros en polímeros y por ende una mayor resistencia al desgaste, además de dejar su superficie brillante y traslucida diferente cuando el oxígeno interviene en la polimerización, dejando una superficie opaca, Siendo esta característica una de las más llamativas para que Rehabilitadores la prefieran. (13)

Presentación:

El sistema Premise Indirect de la casa dental Kerr incluye:

- 1 jeringa de dentina primaria (5gr) de cada tono: A2, A3, A3.5, B0, C2, D2. Utilizada para las capas base y de recubrimiento, con el fin de mejorar la resistencia, croma y el poder enmascarador, contribuyendo así a la vitalidad. Coeficiente de expansión térmica
- Composite Hibrido 30,3
- Dentina 11,4
- Esmalte 12
- Premise Indirect dentina Primaria 13,1
- 1 jeringa de dentina facial (5gr) de cada tono: A2, A3, A3.5, B0, C2, D2. Utilizada para cubrir las capas base y de recubrimiento optimizando la translucidez y la vitalidad.
- 1 jeringa incisal (4g) de cada tono: cúspide, neutro, claro, gris, transparente, blanco. Alta translucidez y opalescencia, se adapta cuando es necesario reproducir la vitalidad del esmalte dental.

- 1 Botella de Kolor+Plus (2ml) Son modificadores de colores opacos para restauraciones de composites, es la manera perfecta para extender su habilidad de igualar a los dientes naturales, con Kolor+Plus, puede crear un efecto natural en la zona gingival, simular los detalles oclusales, y faciales para hacer una restauración verdaderamente natural.
- 1 Unidad separador Rubber Sep (14 ml) Un separador y agente liberador extraíble de látex que se aplica a todos los moldes y zonas de contacto creando un espacio de 20 micrones.
- Resina para modelos (10 ml) Agente humectante universal sin relleno que se utiliza para esculpir.
- Imprimador de silano (10 ml) Se aplica en la superficie de ajuste de la restauración antes de la fijación.
- Instrumento de composite. Instrumento para el composite con mango de aluminio ligero, recubierto con nitruro de titanio de dos extremos.
- Cepillo nº1
- 100 puntas aplicadoras.
- Accesorios para pulidos
- Unidad de polimerización, Un horno con trabaja a altas temperatura presurizada con nitrógeno para la polimerización de Premise Indirect, que funciona a 138ºC y 4, 13 Bar de Presión.
- Lámpara de polimerización
- Armario pequeño de composite
- Paleta de mezclas
- Comporoller
- Regulador de Nitrógeno
- Tubo flexible

La casa dental Kerr cuenta además con un sistema Máster, el cual incluye una gama mas variada de colores y tonos para dar una mejor mimetización de las piezas a reconstruir. (17,18)

iv. Targis.-

De la casa dental Ivoclar-Vivadent

Es un composite con un elevado porcentaje de carga mineral (75% a 85%) que le asegura propiedades estéticas similares a las de la porcelana, posee una elevada resistencia flexural (150-160 Mpa). Incluye en su matriz orgánica polímeros de refuerzo o carga de finas partículas cerámicas en forma tridimensional. Es de resina compuesta con fibras de vidrio silanizadas. (18)

Ventajas:

Su matriz orgánica, compuesta por monómeros polimerizables, permite una fácil manipulación y un buen curado. (19)

Propiedades Físico Mecánicas de Targis		
Propiedades Fisicas	**Targis dentina**	**Targis Incisal**
Resistencia Flexión	**170+-20 Mpa**	**200+-20Mpa**
Modulo Elástico	**12300+-900Mpa**	**11000+-1200Mpa**
Dureza Vickers	**640+-60Mpa**	**700+-60Mpa**
Sorción de agua	**16,5+- 1,2 ug/mm3**	**16,5+-1,3ug/mm3**
Contenido de Carga	**55,9% en volumen**	**55,5% en volumen**
76,2 en peso		**77,0% en peso**

Cuadro 6 (Propiedades Físico Mecánicas de Targis)

Polimerización

Se la realiza en cámaras especiales de luz y calor.

Fig. N° 13. Corona con Resina Fototermocurable y Horno de termocurado TARGIS.

v. Sistema Adoro.-

SR Adoro de Ivoclar Vivadent es un nuevo composite de revestimiento de microrelleno fotopolimerizable y con atemperamiento por calor indicado para revestimientos completos y parciales. SR Adoro es un material idóneo en la fabricación de restauraciones con o sin apoyo metálico.
SR Adoro se caracteriza por sus propiedades de manipulación similares a las propiedades de los composites fotopolimerizables. La manipulación del material es versátil y agradable, gracias a la suave consistencia y sus excelentes cualidades de modelado, lo que permite llevar a cabo un proceso de aplicación suave y seguro. Para realizar una adecuada polimerización de luz y calor, es necesario tener la unidad Lumamat 100 (o la actualización del Targis Power). Gracias al paso adicional de atemperamiento, que se lleva a cabo a una temperatura de 104°C, se logra obtener las óptimas propiedades del material y una excelente calidad en la superficie en las restauraciones. La moderna estructura de los microrellenos ofrece una mejor resistencia frente a la pérdida de brillo, a las pigmentaciones y a la formación de placa. SR Adoro es fácil de pulir lo que es una clara ventaja en cuanto a estética se refiere. Además, SR Adoro posee excelentes características de pulido y valores lo que favorece el brillo similar al esmalte natural y la elevada estética de la restauración. Propiedades como la estabilidad del color, la fluorescencia y opalescencia natural hacen que la restauración terminada tenga una apariencia estética natural. Estética y brillo gracias a la nueva estructura de microrellenos excelentes propiedades de pulido, manipulación versátil, alta estética, optima calidad de la superficie gracias al atemperamiento de luz/calor. (8,9,10)

5) Indicaciones.-

Las indicaciones para el uso de estos materiales poliméricos son:

- Coronas unitarias anteriores
- Incrustaciones (Inlay/onlay)

- Coronas metaloplásticas.
- Prótesis fija con armazón metálico.
- Coronas posteriores y prótesis fijas reforzadas con fibras –Metal free. (13,15)

6) Tecnica De Preparación De Una Corona De Cerómero.

7) Tecnica De Preparación De Una Corona De Cerómero.

(a) Maniobras Previas

- Análisis de la oclusión: Se la realiza con el papel articular, y se define donde se encuentran los puntos de contacto de la zona incisiva, con el fin de tallar sobre o por debajo de los puntos indicados en la zona palatina, para que la fuerza que se ejerza sobre esta zona no perjudique la retención de la corona indirecta de cerómero sobre el diente que la sostiene
- Verificación de pigmentaciones: Si las pigmentaciones se encuentran en el esmalte se pueden resolver con éxito con un blanqueamiento previo, para bbobtener así una estética ideal de las piezas a tallar, las piezas vecinas y las antagonistas. Este procedimiento se lo realiza 12 días antes del tallado de las piezas, seguido de la colocación diaria de flúor para sellar el esmalte y obtener así un color definitivo de las piezas de referencia.
- Evaluación del Esmalte: el esmalte existente en la cara vestibular debe ser suficiente en cantidad y calidad para asegurar la resistencia de la corona de cerómero.
- Observación de las características anatómicas: Debe observarse la curvatura de la cara vestibular en ambos sentidos para reproducirla luego en la corona, además de evaluar el estado y espesor del borde incisal. Es importante evaluar el tamaño de los

mamelones de desarrollo, ya que con el Sistema Premise podremos reproducir fielmente estas características anatómicas.

- Control de la vitalidad Pulpar: es necesario considerar la vitalidad del diente, a partir de pruebas vitalométricas y con una radiografía de diagnostico.
- Análisis Periodontal: el diente deberá estar sano desde el punto de vista periodontal, ya que la salud de la encía es un factor predeterminante para conseguir buenos resultados estéticos y funcionales. Realizar sondaje de las piezas a Tallar.
- Análisis del surco Gingival: con la obtención de datos del sondaje podremos determinar el límite gingival de la preparación, además de seleccionar el tipo y la cantidad de hilo Retractor que se va a utilizar.
- Fotografía: además de aportar con un valor legal, las fotografías nos ayudan para mostrarle al paciente los resultados alcanzados.
- Limpieza: Con cepillo, hilo y pasta para profilaxis se limpian las caras bucales, proximales y palatinas de las piezas a tallar.
- Selección del color: Los dientes deben de estar húmedos y es conveniente realizar la selección bajo la luz natural. El paciente debe de participar en la selección del color y para esto se le facilitara un espejo facial. En el caso de los colores del Sistema Premise se deberán seleccionar uno para el cuello, uno para el cuerpo, uno incisal, además de observar manchas o pigmentaciones que se quieran reproducir. Se dibuja sobre un papel el esquema y se anota cuidadosamente los colores seleccionados, el que servirá de guía para el laboratorista que confeccione la carilla de cerómero.
- Anestesia: Aunque no es imprescindible, es mejor administrarla para poder aislar cómodamente el campo, además de trabajar con más tranquilidad y seguridad, ya que estaremos seguros que el paciente no realizara movimientos bruscos por dolor. También es recomendable para poder colocar sin problemas el hilo Retractor de encía.

- Aislamiento: Se puede trabajar con aislamiento absoluto mediante dique de goma o con aislamiento relativo con materiales absorventes, según las condiciones del caso clínico.

(18)

(b) Tallado del diente

Se delimita con lápiz el término periférico de la preparación cavitaria a efectuarse en la cara vestibular.

El límite gingival debe estar situado más o menos a 0,5mm supragingivalmente.

Con una punta diamantada esférica o troncocónica de punta redondeada se ejecuta una canaleta en esmalte con profundidad mínima de 0,2mm y máxima de 0,6mm, siguiendo la delimitación anteriormente establecida.

Luego con la fresa diamantada troncocónica de extremo redondeado se ejecutan dos surcos de orientación en sentido gingivo cervical, con profundidad de 0,2 a 0,6 mm, siendo uno en el centro de la cara vestibular y el otro próximo a la arista distal en tres planos, es decir, siguiendo la convexidad de la cara vestibular.

Con la misma fresa diamantada se unen los surcos de orientación de la porción distal, y con la misma técnica se procede al desgaste de la porción mesial.

Con fresas multihojas y puntas diamantadas de grano fino se realiza el acabado de la cara vestibular. La reducción incisal se la realiza igual que para Coronas de Porcelana, en donde la reducción deberá ser de aproximadamente 1,0mm, siguiendo la inclinación del borde incisal, para proteger el cerómero de fracturas o desplazamientos.

Con una punta diamantada troncocónica se pueden hacer 3 surcos de orientación, siendo uno en el centro y los otros próximos a las caras proximales.

Enseguida se unen los surcos con la misma punta diamantada.

La reducción incisal por lingual deberá ser en forma de chanfer, por sobre o debajo de los puntos de contacto anteriormente marcados, con extensión de 0,5 a 1.0 mm.

El acabado de toda la preparación se la puede realizar con fresas diamantadas de grano fino, y por la zona proximal el uso de tiras de lija plástica nos ayudará para obtener mejores acabados.
Una vez terminada la preparación cavitaria de la corona para cerómero, procedemos a la colocación del hilo Retractor. (18,19)

(c) Toma de Impresiónes

Una vez que la preparación queda definitivamente delimitada, retiramos el aislamiento a fin de proceder al manejo de tejidos blandos para la toma de impresión definitiva, que será tomada con silicona de adición hidrofilica, la que nos ayudara a realizar una copia exacta de la preparación sin sufrir cambios de dimensión que nos puedan perjudicar a futuro.
La toma de impresión incluye además de nuestra preparación, la toma de los registros de oclusión y las tomas del maxilar antagonista.
La técnica a utilizar puede ser a opción del operador, de un paso o de dos pasos.
Es necesario recordar quitar el hilo Retractor para la toma de la impresión definitiva.
Una vez que verificamos que la impresión ha sido tomada correctamente, estamos aptos para continuar con el último paso de la primera cita. (18,19)

(d) Coronas Provisionales

Se las puede realizar con acrílico de autocurado, a mano alzada, adhiriendo un poco vaselina en la superficie dental, como aislante, con la finalidad de que sean fáciles de retirar para su confeccion y colocación inmediata.
La confección de las coronas provisionales es importante para mantener la gingiva en la posición deseada, para que cuando se cementen las coronas definitivas no existan problemas de recesión o de obstáculo. (18,19)

(e) Envío de las impresiones al Laboratorio

Para todo odontólogo es necesario el conocimiento de lo que ocurra en el laboratorio dental, es imprescindible una visita previa a este, con el fin de

constatar como se trabaja, bajo que técnicas, con que materiales y las instalaciones que posean.

En este caso, para la confección de Coronas Indirectas de Cerómero, es necesario que el laboratorio posea la gama de colores y principalmente el horno donde se fotocuran estos cerómeros, si el laboratorio no consta con estos materiales e instalaciones es necesario buscar otro que nos ayude con lo solicitado.

Una vez que tenemos la seguridad de con quien trabajamos, podemos enviar confiadamente las impresiones de nuestros casos, además del mapeo de los colores y forma de nuestros dientes, algunos laboratorios piden además las fotos de nuestros pacientes, ya que con eso ellos también se apoyan para darle la forma a los dientes que solicitamos confeccionar.

Una vez que el laboratorio nos indica que el trabajo está terminado, podemos llamar a nuestro paciente para la segunda cita. (18,19)

(f) Prueba de las Coronas

Con el cuidado debido, se procede a retirar las coronas provisionales, teniendo especial cuidado en no dañar la preparación cavitaria, luego procedemos a probar las coronas indirectas en nuestro paciente, efectuando desgastes si es necesario para su adaptación. (18,19)

(g) Preparación del diente y del tejido

Limpiar las superficies preparadas con una pasta preparada a base de agua y bicarbonato de sodio, ya que la pasta profiláctica normal puede perjudicar la cementación definitiva de la carilla, por su formula a base de aceites. (18)

(h) Prueba Final de las Coronas

Deben ser colocadas individualmente para verificar la exactitud y posteriormente, deben ser asentadas una junto a las otras para verificar punto de contacto y contorno.

Si se requieren ajustes se debe realizar con gran precaución, a alta velocidad y refrigeración. El proceso de pasivación es muy importante, ya que cualquier tensión que se le aplique a la corona de cerómero puede generar fracturas por su alto módulo elástico y su espesor. No deben

generarse interferencias en el trayecto de la vía de inserción hasta el asentamiento final. La oclusión de las coronas en cerómero se ajusta luego de cementada, por el riesgo de fractura antes de estar integrada por adhesión al diente. (18)

(i) Cementación

Se selecciona la resina cementante con la cual vamos a adherir la restauración, la corona de cerómero debe estar previamente arenada en su parte interna.

Se graba el diente con acido fosfórico al 37% por 15 segundos al igual que la superficie interna de la restauración. Se lava y seca, para luego impregnar con el sistema adhesivo, se fotopolimeriza.

Se emplea cemento resinoso, preferiblemente de acción dual. Recuérdese pre-polimerizar por 5 o 10 segundos, para facilitar la remoción de los excesos, sobre todo los proximales. Previo a la Fotopolimerización final, se coloca el sellador buscando bloquear la interface diente-restauración y una delgada capa de glicerina, para evitar la capa inhibida de oxigeno que ocasiona posibles micro filtraciones a mediano plazo. (18)

(j) Técnica de pulido

Se pueden lograr superficies lisas y brillantes con el uso de puntas de silicona de baja velocidad puliendo progresivamente de la más abrasiva a la menos abrasiva y puede utilizarse pasta diamantada. Seguidas por cepillos duros que ya vienen impregnados con óxido de aluminio que también, van a dar el brillo final. (18)

(k) Control y Mantenimiento

Se le indica al paciente las medidas higiénicas que debe seguir para prolongar la vida útil de la restauración en boca. Se puede controlar a los 6 meses y si el paciente no presenta problemas, solo se vuelve a pulir y sacar brillo. (18)

VI. CASO CLINICO.-

HISTORIA CLINICA.-

i. ANAMNESIS:

a. FILIACIÓN

Nombre: Johao	Apellidos: Yarleque Montero
Edad: 3 años 4 meses	HC – ISN: 01020535
Sexo: Masculino	Peso: 13.8 Kg
Procedencia: Los Olivos	Teléfono:
Condición: Hospitalizado	Servicio: Odontopediatría
Titular: Javier Yarleque Sandoval	Cip: 01020535

b. MOTIVO DE CONSULTA

"Mi hijo tiene Caries dental"
Desde hace un tiempo he notado cavidades en las piezas de mi hijo y cuando le cepillo parece como si se deshiciera su diente.

c. ANTECEDENTES DE SALUD

ANTECEDENTES DEL NIÑO (TIPO DE PACIENTE)
• Infante (Primogénito)
PRE NATALES (DE LA MADRE DURANTE EL PERIODO DE GESTACION)
• No refiere enfermedad o patología previa • Se detectó retardo en el desarrollo del feto en el 3° mes de gestación • Madre presento Alza térmica en 4° o 6° mes de gestación • Controles completos. Dieta balancea.
ANTECEDENTES NATALES
• Distócico • Pre término (35 ½ semanas) • Peso:1.676 kg • Talla: 39 cm • Apgar 8-9 • Presento Alza térmica por Sepsis generalizada • Hipoglicemia
ANTECEDENTES POST NATALES
• Lactancia Mixta (hasta los 7 meses) • Vacunas completas.
ENFERMEDADES DE LA INFANCIA
• Se le ha hospitalizado 14 veces, por fiebres, convulsiones, insuficiencia respiratoria • hace 6 meses se le hospitalizó debido una celulitis necrotizante testicular complicada + sepsis. • Al 1 ½ año de edad de le realizó una cirugía hematoma subdural. • Sufre de convulsiones y fiebres constantes. (hasta 26 convul/dia)
TIPO DE PACIENTE:
Conducta Psicosocial del niño • Especial (disociado con el mundo)
DE LOS PADRES
• Sobreprotegen
DEL ESTADO ESTOMATOLÓGICO DEL NIÑO
Tratamiento Odontológico anteriores • Ninguno
Habitos - De la higiene Oral: NO se cepilla los dientes por su condición sistémica
- Nocivos: Respiracion mixta

ii. EXAMEN CLINICO-

a. GENERAL:

ECTOSCOPIA
• Peso: 13.8 kg • Temperatura: 36.5 °C • Locomoción: No cordinado • Piel y anexos: Trigueña, Suave, tibia, elástica • TCSC: con buena distribución. • Fascie: No característica. • Linfáticos: No adenopatías • Miembros Sup. e Inf**:** Asimetría marcada • Genitales**:** Hipospadia. **EXAMEN PSIQUICO ELEMENTAL.-** Por sus condiciones sistémicas se concluye Retardo Mental moderado, disociado con su entorno

b. REGIONAL:

EXTRAORAL
• Cráneo: Mesocéfalo • Cara: Mesofacial • Perfiles: Convexo y Normodivergente. • Facies: Asimétrico • Respiración: Bucal • Ganglios: No Infartados (sin adenopatías) • ATM: Aparente normalidad • Fonación: No registrable • Deglución: No Registrable • Hábitos: Ausente

INTRAORAL
• Labios: Delgados, Simétricos, tónicos, color rosa pálido, deshidratados • Carrillos: Lubricados, color rosa pálido, liso y sin cicatrices • Frenillos: Superior e Inferior único, mucoso de inserción media • Paladar Duro: Con rugas palatinas en buena distribución • Paladar Blando: Depresible, móvil, úvula única.

- Orofaringe: No congestiva
- Lengua: Mediana Ovalada, móvil, saburral en 1/3 medio y posterior
- Piso de boca: Vascularizado y Conductos salivales permeables
- Encía Papilar: Triangular de color palo rosa, firme y lisa.
- Encía Marginal: Rosada, festoneada con inflamación.
- Encía Adherida: Palo rosa con presencia de manchas melánicas, presencia de edema con fístula a nivel de la pieza 64.
- Saliva: Serosa

OCLUSION
• Relación Molar Derecha: No Registrable • Relacion Molar Izquierda: No Registrable • Relación Canina Derecha: No Registrable • Relación Canina Izquierda: No Registrable • Arco Inferior:Forma Ovoide, No aplica • Arco Superior: Forma Ovoide, Baume II • Over Jet: +2mm • Over Bite: No Registrable • Linea Media: No Registrable

c. ODONTOGRAMA.-

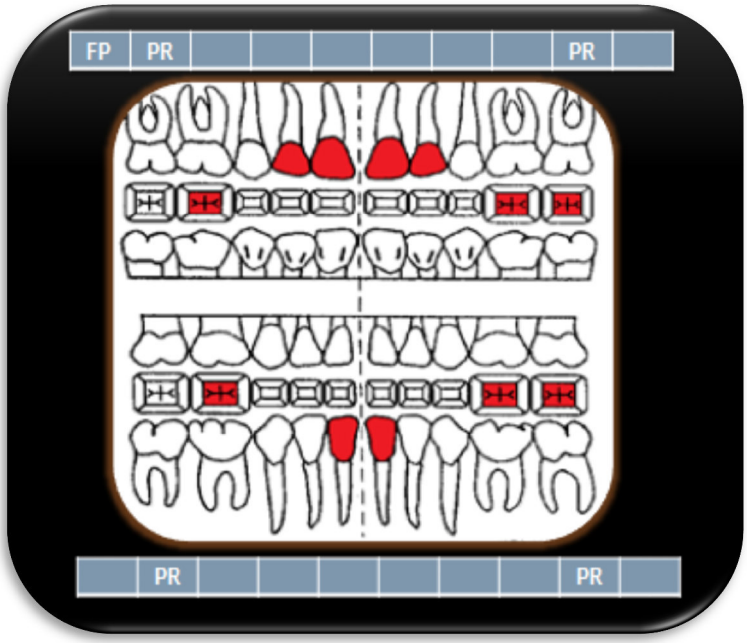

Fig. N° 15. Odontograma realizado en la evaluación clínica

iii. DIAGNOSTICO PRESUNTIVO

a) DIAGNOSTICO GENERAL
➢ Paciente de 3 años 4 meses de edad que presenta: • Sd. De Opitz • Sd. Convulsivo • Retardo Mental moderado • Hipotonia Muscular

b) DIAGNOSTICO ESTOMATOLOGICO
➢ Tejidos Blandos: o **Gingivitis marginal y papilar asociado a placa bacteriana.** ➢ Tejidos Duros: o **HIPOPLASIA DEL ESMALTE PZAS. 55, 52, 51, 61, 62, 65, 75, 71, 81** o **PULPITIS REVERSIBLE: 54, 64, 74, 84** ➢ Oclusión: o No registrable ➢ Conducta: o No colaborador

iv. EXÁMENES COMPLEMENTARIOS

1) Análisis Radiográfico.-

Fig. N° 16. Radiografias periapicales seriados

Pieza 54	Imagen RL en MOD Próximo a Camara Pulpar (PAP) compatible con pulpitis Reversible.	Tto: Pulpotomia + Corona de Cerómero

Pieza 64	Imagen RL en MOD Próximo a Camara Pulpar (PAP).	Tto: pulpotomia+ corona de cerómero

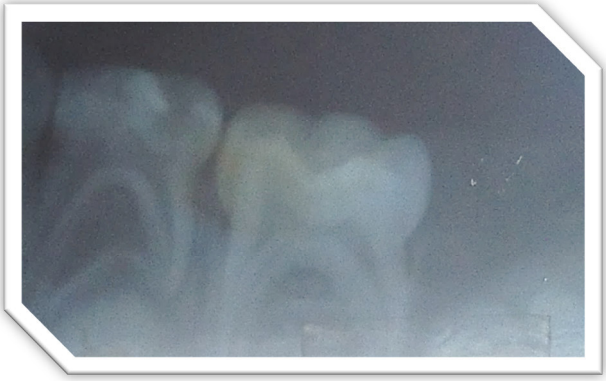

Pieza 74	Imagen Radiolúcida en OD Probable Compromiso Pulpar.	TTo Pulpotomia + corona de cerómero

Pieza 84	Imagen Radio Lucida en OM, Probable Compromiso Pulpar	Tto: pulpotomia+ Corona de cerómero

2) Análisis Fotográfico.-

ANALISIS DE LINEA MEDIA

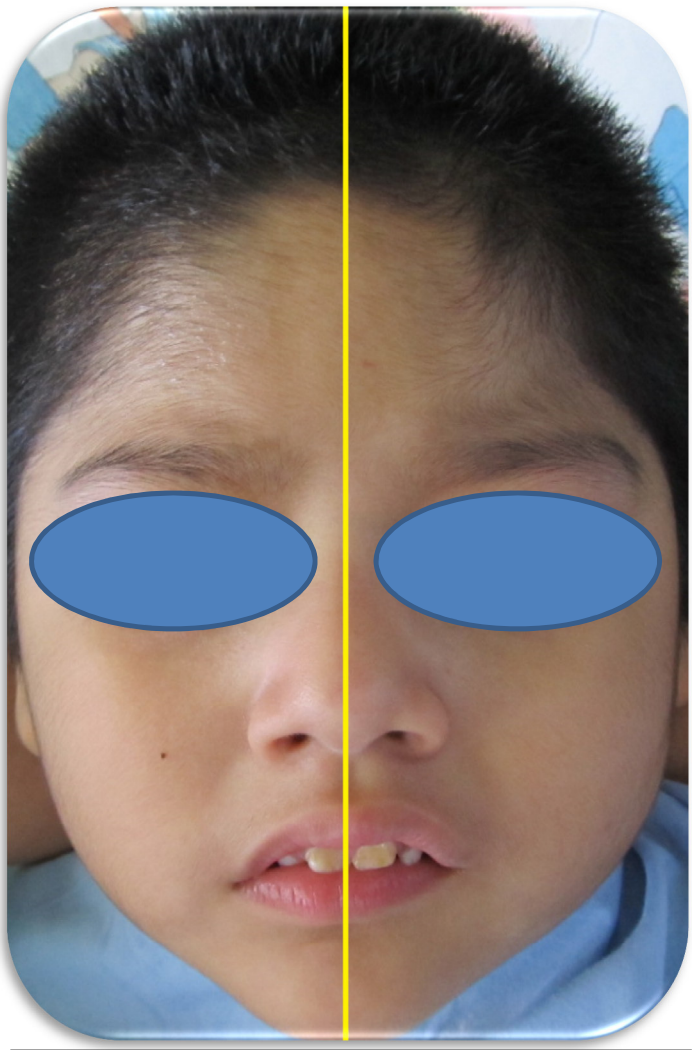

FIG. N° 17 FOTOGRAFIA FRONTAL.

• Cabeza	Mesocéfalo
• Biotipo facial	Mesofacial
• Cabello	Negro con buena implantación
• Nariz	Delgada con ligera desviación derecha
• Labios	Asimetricos, Incompetentes, delgados

+ Presenta asimetría bilateral con respecto a la línea media

ANALISIS DE LOS TRES TERCIOS

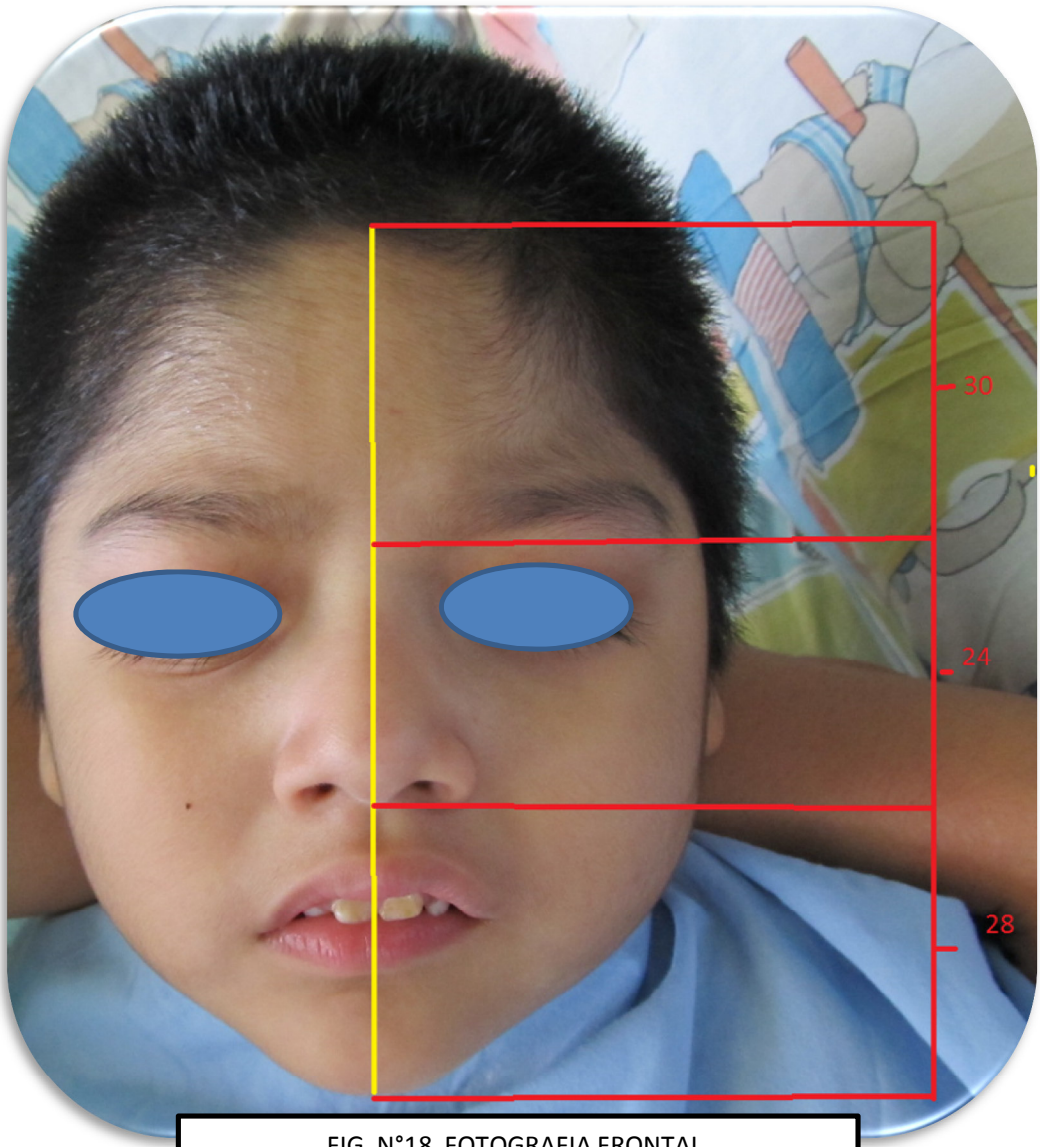

FIG. N°18 FOTOGRAFIA FRONTAL.

VALOR HALLADO	CONCLUSION
Tr- G = 30mm	-Los tercios son desproporcionales entre si.
G-Sn = 24mm	-El 1° tercio aumentado ligeramente
Sn-Me=28mm	-El 2° tercio disminuido
	-Mesofacial
	-1/3 medio de la cara menos desarrollado y con menor desarrollo de la rama mandibular izquierda.

+ Presenta mayor crecimiento del tercio frontal y una disminución leve del tercio medio

ANALISIS DEL TIPO DE PERFIL

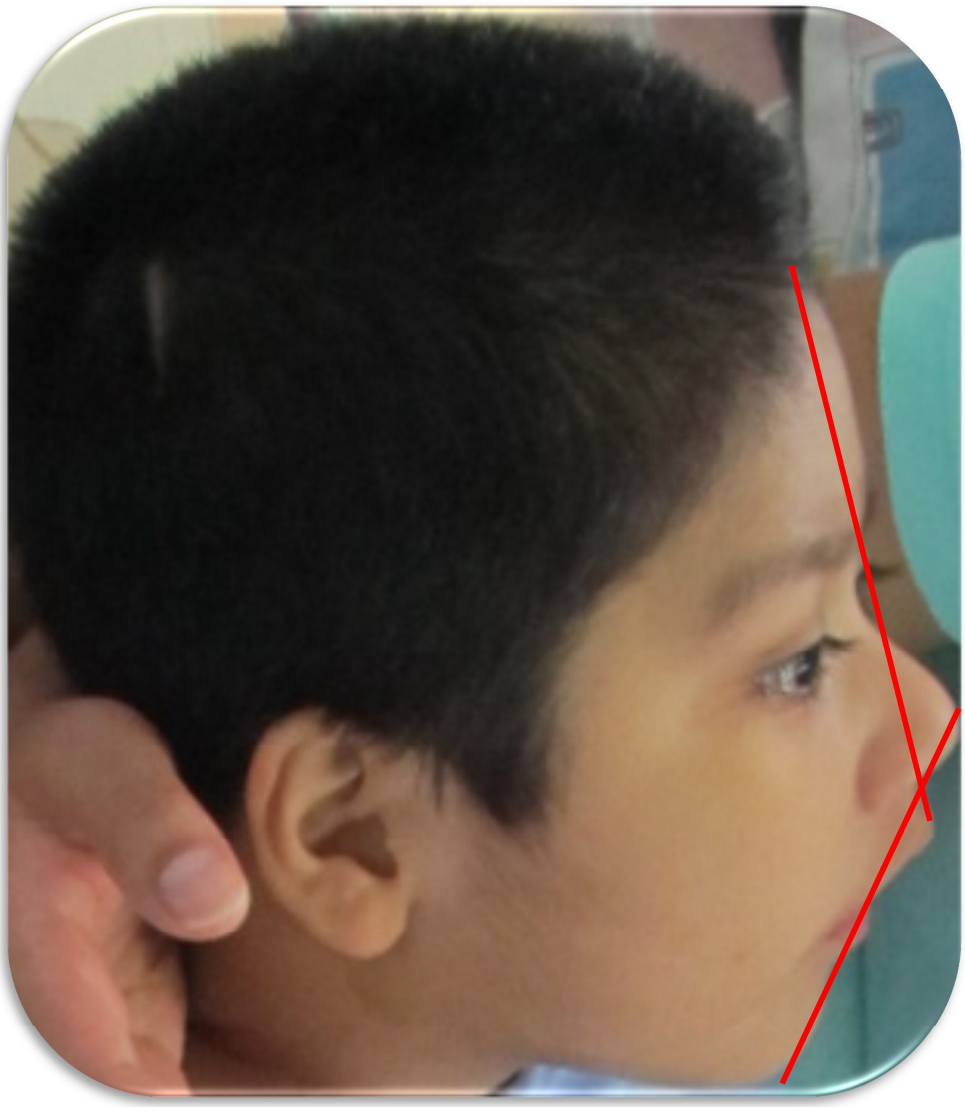

FIG. N° 19 FOTOGRAFIA DE PERFIL.

El angulo se encuentra al trazar los puntos glabela, sub nasal y pogonión blando dando como resultado un angulo =160° y tipo de perfil convexo.

ANALISIS DEL BIOTIPO Y CRECIMIENTO FACIAL

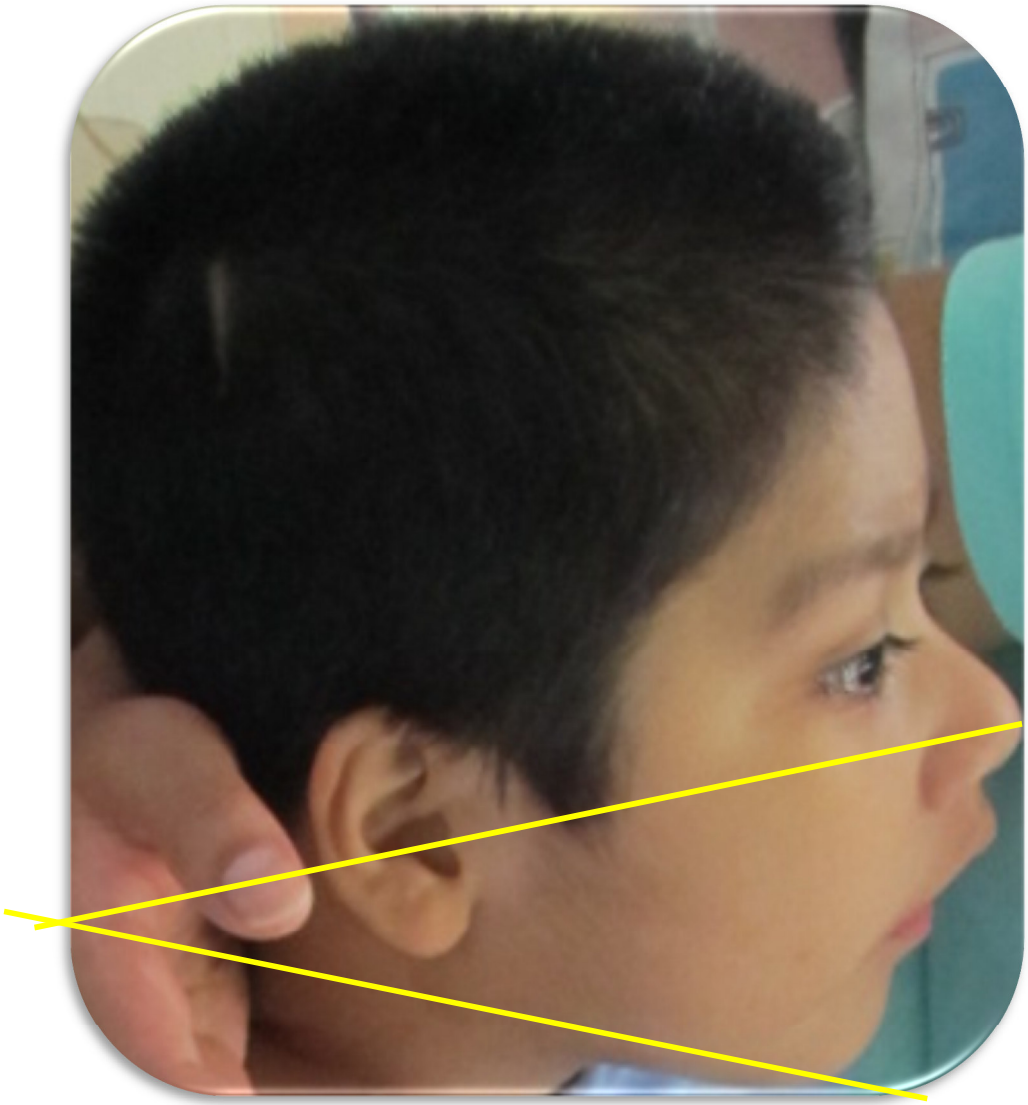

FIG. N° 20 FOTOGRAFIA Y ANALISIS DE PLANO MANDIBULAR

Cuando el plano de Camper y el plano mandibular se une muy por detrás del pabellón auricular, el paciente tiene un crecimiento HIPODIVERGENTE, relacionado a una Clase II.

MÁXIMA INTERCUSPIDACION

FIG. N° 21 FOTOGRAFIA FRONTAL DE LA BOCA Y LINEA DE SONRISA

- Tejidos Blandos:

  Encias adheridas de color rosa coral y encia libre eritematosa.

- Tejidos Duros:

  Se observa dentición decidua incompleta.

- Oclusión:

  Baume: II superior e Inferior

  Over bite: No Registrable

  Over jet: No Registrable

- Conclusiones:

  Presenta mordida profunda aparente, No Registrable del todo por el problema sistémico que presenta

FIG. N°22 FOTOGRAFIA ARCO DENTARIO SUPERIOR.

- Tejidos Blandos:

-Paladar Blando Rosado.

-Papila Incisiva levemente eritematosa.

- Tejidos Duros:

-Se observa Dentición Decidua Incompleta

-Forma de arco ligeramente Parabólico

-Paladar Duro color rosado pálido, profundo, rafe medio simétrico, rugas palatinas levemente marcadas.

-Presencia de lesiones hipoplásicas en la totalidad de sus dientes superiores

FIG. N°23 FOTOGRAFIA ARCO DENTARIO INFERIOR.

- Tejidos Blandos:

-Piso de boca hidratado, vascularizada, sin alteraciones.

- Tejidos Duros:

-Se observa DENTICION DECIDUA incompleta.

-Forma de arco Cuadrado

-Presencia de lesiones hipoplásicas en las molares. Correspondiente a Amelogénesis hipoplásica.

v. DIAGNOSTICO DEFINITIVO.-

DIAGNOSTICO DEFINITIVO
DE SALUD GENERAL
➢ Paciente Varón de 3 años 4 meses de edad que presenta: • Sd. De Opitz • Sd. Convulsivo • Retardo Mental moderado • Hipotonia Muscular
i. DIAGNOSTICO ESTOMATOLOGICO
➢ Tejidos Blandos: o **Gingivitis marginal y papilar asociado a placa bacteriana.** ➢ Tejidos Duros: o **HIPOPLASIA DEL ESMALTE: 55, 52, 51, 61, 62, 65, 75, 71, 81** o **PULÍTIS REVERSIBLE PZA. 54, 64, 74, 84** ➢ Oclusión: o No registrable ➢ Conducta: o No colaborador

vi. PLAN DE TRATAMIENTO:

1) Fase educativa	• Motivación: **Sensibilización a la madre.** • Educación: **Higiene bucal** ** Toma de Impresiones de ambas arcadas dentarias, y Registro de mordida.
2) Fase preventiva	• Fisioterapia Bucal con Clorhexidina 0.05% y Flúor 0.05%, colutorio. • Profilaxis de los 4 cuadrantes. • Topicación del Fluór gel 1.23% (4C)
3) Fase curativa	• Pulpotomias: (54) (64) (74) (84)
4) Fase Rehabilitadora	5) Rehabilitación con coronas de cerómero: (55) (54) (64) (65) (74) (84) (52) (51) (61) (62)
6) Fase de mantenimiento	• Primer control a la semana (clinico y aplicación de flúor) • Segundo control al mes (clinico y aplicación de flúor)

vii. EVOLUCIÓN.-

1º CITA.-

a) Se realizó la sensibilización a la Madre del paciente sobre la importancia de la higiene para la salud bucodental empleando la correcta Técnica de cepillado y accesorios de limpieza así como el uso de colutorios con antimicrobianos y colutorios fluorados. Dependiendo de las Condiciones Sistémicas del paciente se personalizó la fisioterapia. Se le programa la próxima cita para tratamiento preventivo ambulatorio por el servicio de Odontopediatría.

FIG. N°24 FASE EDUCATIVA. Charla de motivación a la madre del paciente

b) Se revisó la Historia Clínica del Paciente por ser hospitalizado, donde se sugirió los exámenes de laboratorio faltantes como parte del Pre Operatorio para SOP y también se indicó actualizar algunos que ya habían sido tomados, así como los riesgos operatorios de las especialidades como neurología quien es la especialidad que dirigía la atención del paciente en la hospitalización y tenía a su cargo al paciente por el Síndrome que

padece; adicionalmente se solicitó el riesgo a las especialidades de cardiología, neumología y anestesiología.

EXAMENES DE LABORATORIO.-

Hto.	36%	14-01-14	Orina:	Negativo	14-01-14
Hb.	11.6 g/dl	14-01-14	Test de Elisa para VIH	Negativo	14-01-14
Leucocitos	10.07 X1000/uL	14-01-14	Anticore Hepatitis B	Negativo	14-01-14
Plaquetas	372 x1000/uL	14-01-14	Antígeno de superficie	Negativo	14-01-14
T.S	1,15 min	14-01-14	GRUPO Y Rh	"O" POSITIVO	14-01-14
T.C.	6 min	14-01-14			

FIG. N°25 Resultados de algunos exámenes de laboratorio del paciente

2º CITA.-

a) En el Servicio de Odontopediatría de manera ambulatoria, se procedió al tratamiento preventivo mediante la higiene del paciente con clorhexidina 0.05% y una escobilla de robbins (profilaxis), acorde a las condiciones sistémicas del paciente. Así como también, la topicación de Fluór gel 1.23% con hisopos y por cuadrantes.

b) Se procedió a la Revision de los Exámenes Pre Operatorios. El riesgo quirúrgico Cardiológico y Pediátrico resultó ser: I. y; el Riesgo Neurologico II, quienes sugirieron no suspender medicación terapéutica. Luego se procedió a hacer la programación del paciente y a la espera del turno operatorio con

fecha y hora exacta, se pidió al servicio de anestesiología que le hiciese el riesgo el cual fue un ASA (del tipo III). A sugerencia del Serv. De Neurología la administración de sus medicamentos se le administraría normalmente de acuerdo a su horario ya establecido.

c) Para la Fase Pre Rehabilitadora. Se tomó Impresiones de ambas arcadas dentarias, luego se envió al laboratorio para la confección de las coronas de Cerómero. El Registro de mordida no se tomó debido a la Hipotonicidad y al Retardo Mental severo del paciente.

FIG. N° 25 TOMA DE IMPRESIÓN MAXILAR SUPERIOR.

FIG. N° 26 TOMA DE IMPRESIÓN MAXILAR INFERIOR.

FIG. N° 27 IMPRESIONES ANTES DE SER ENVIADAS AL LABORATORIO.

3ºCITA

a) Se realizó la Revisión y prueba de las coronas de Cerómero previo al día de la intervención (Fase Pre Rehabilitadora).

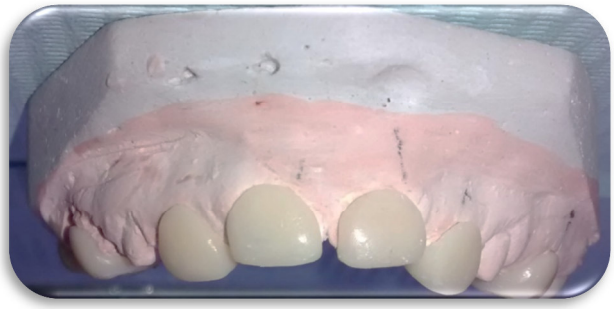

FIG. N°28 CORONAS DE CERÓMERO Pza. 51-61-52- y 62

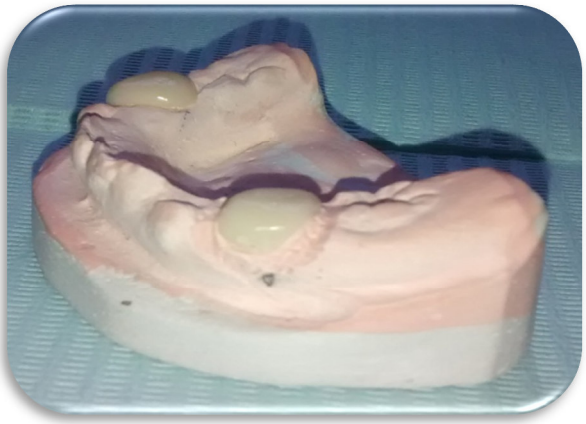

cFIG. N°29 CORONAS DE CERÓMERO en maxilar INFERIOR Pzas. 84 y 74

4ºCITA

a) Pre Quirurgico; Al paciente se le indicó Nada Por Via Oral 12 horas antes de la hora de la intervención. Fue trasladado de la sala de hospitalización V-1 de Pediatría a primera hora al Quirofano del Servicio de Cirugía Bucomaxilofacial del Dpto. de Odontoestomatologia. Se le pre medicó antes Cefalotina 1gr (VE), (fig.30). Cabe mencionar que la inducción anestésica demoro 40 mins. Aprox. Y casi se suspende la Sala x presentar cuadro de Cianosis y Taquicardia en una sola oportunidad que luego fue controlado.

FIG .30 : Inducción Anestésica

b) Intraoperatorio; Se comenzó el operatorio con:
-La asepsia y antisepsia del campo operatorio a sí como la colocación de los campos fenestrados y el apósito orofaringeo (tapón vaginal)
-Se colocó el abreboca en el lado contrario a los cuadrantes donde se comenzaría a trabajar, en este caso entre los cuadrantes V y VI

FIG . 31: Colocación de apósito orofaringeo para evitar la aspiración del paciente con residuos o secreciones en las vías respiratorias

FIG . 32. Colocación de abreboca Mc.kensson unilateral.

CUADRANTES VI Y VII

- Luego se procedió a la des focalización de los Cuadrantes VI y VII. Con los tratamientos pulpares de las Piezas 64 y 74

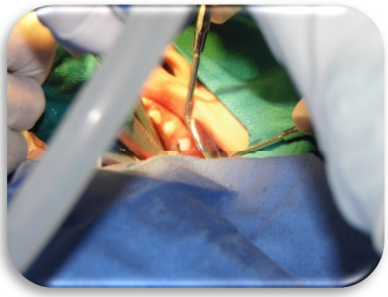

FIG . 33: Apertura Cameral Pza. 64. Con la Pieza de mano de alta velocidad se utilizó la fresa N° 23 y la fresa cilíndrica mediana

- Simultáneamente se trabajaron ambas piezas, con la fresa redonda n°23 y la fresa de diamante cilíndrica mediana

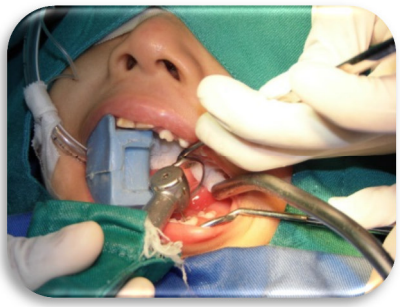

FIG .34. Apertura Cameral Pza. 74, con ayuda de la fresa de diamante n° 23

- Luego de la apertura se procedió a realizar la remoción de la pulpa cameral con electrocauterio en 5 mmA/seg aprox. Por un tiempo de 30 a 60 segundos.

FIG . 35. Pulpotomia con Electrocauterio Pzas. 74. El electrocauterio en 5 mmA/seg durante 30 segundos.

- Continuamos con el lavado de la cámara pulpar con suero fisiologico, el secado con bolitas de algodón para finalmente colocar la pasta de ZOE compacta para la obturación definitiva de la cámara.

FIG . 36. Lavado de la Pza. 74 con Hisol al 5 %, secamos con bolitas de algodón y obturamos con Pasta de Oxido Zinc Eugenol ZOE.

FIG . 37. Continuamos con el Lavado, secado y colocación de pasta de obturación – ZOE. (Pzas. 64)

- Una vez que obturamos definitivamente la pulpotomía, procedimos a la colocación de un ionomero base (linner) de fotoactivación para comenzar la fase rehabilitadora, reconstruyendo el diente en la cara oclusal con ionomero y luego procedimos a desgastar las paredes proximales en 1mm aprox. Y la cara oclusal en 1,5mm de acuerdo a lo establecido en la literatura y lo ensayado en los modelos de trabajo que se enviaron al laboratorio.

FIG . 38. Aplicación de Ionomero Linner-Odontho y Fotocuración con Lampara LED Editión- Ivoclar por 20 seg. (Pzas. 64 y 74)

FIG . 39. Tallado y Bisel de todo el contorno Coronal de 1 a 1.5mm aprox. (Pzas. 64, 65 y 74).

- Luego continuamos con la preparación del diente, lavando efusivamente con agua y bicarbonato 5 a 1 por 2 mins. Aproximadamente. Preparando los pilares para la cementación definitiva.

FIG. 40. Lavado con Agua esteril y bicarbonato de Na en proporción de 5 a 1

- Comenzamos la cementación con la aplicación del Ac. Grabador Ortofosforico al 37% x un espacio de 30 segundos, continuamos con el lavado y el secado de las preparaciones dentarias, finalmente aplicamos el Adhesivo Single Bond-3M (V generación) una capa, aireamos por 10 segundos y aplicamos la 2° capa por todo el contorno de la preparación dentaria, No fotocuramos.

FIG. 41. Acondicionamiento con Ac. Grabador al 37% (Pzas. 64 y 74)

FIG . 42. Aplicamos el Adhesivo Single Bond-3M (Pzas. 64 y 74)

- Por otro lado, comenzamos con la preparación de las coronitas de cerómero, para ser cementadas. Cabe mencionar que antes de la intervención se envió las Coronas de Cerómero para ser Arenados con Fosfatos de Silice. Se silanizó con Prosil- FGM por 30 segundos, se le aplica el adhesivo de V generación por doble capa

FIG . 43. Silanizamos las coronas con Prosil de FGM por 30 segundos (Pzas. 64 ,65 y 74)

FIG . 44 Aplicación de Adhesivo V generación en doble capa aireamos por 5 segundos entre capa y capa, no se fotocura (Pzas. 64 ,65 y 74)

- Se procede a la cementación con Cemento Dual Rely X U100- 3M, Sobre un papel de acetato dispensamos una porción de este cemento y espatulamos por un espacio de 60 seg. Luego cargamos las coronas con este cemento y procedemos a posicionar cada una de las coronitas en sus respeas preparaciones dentarias

FIG .45 Espatulado del cemento dual pasta-pasta en una proporción de 1 a 1 (sist. Clicker) sobre una lámina de poliacetato por

FIG . 46 Cargamos la corona con el cemento dual, tratando de condensar bien y evitar las burbujas

- Fotocuramos por 5 seg. Para luego retirar los excedentes con un explorador paraterminar fotocurando cada una de las caras de cada corona por 60 seg.

FIG .47 Fotocuramos el cemento dual primero por 5 segundos pza 64 y 65 (Lampara LED edition. Ivoclar)

Fig. 48. Removemos los excedentes del cemento dual que se extravasaron con un explorador y completamos la fotocuración luego por 20 segundos por lado(Pzas. 74)

- Volvimos a repetir el mismo protocolo de preparación y cementación que en las coronas antes mencionadas, cuidando que para el sector anterior el desgaste de los pilares dentarios es de 0.5 mm en las caras vestibular, palatina y proximales; así como de 1mm en el borde incisal de acuerdo a lo realizado en los modelos de trabajo y empleamos las mismas fresas tanto en el modelo como en el paciente.

FIG .49. Tallado con fresa de Fisura Gruesa punta Redonda y biselado con Fresa de diamante en forma de Flama de todo el contorno. Pzas. 52,51,61 y 62

FIG .50. Lavado con Agua esteril y Bicarbonato (Pzas. 52,51,61 y 62)

- La secuencia de pasos en la cementación es la misma.

FIG . 51.Acondicionamiento con Ac. Ortofosforico al 37% y Aplicación de Adhesivo Single bond (Pzas. 52,51,61 y 62)

FIG . 52. Cementación con Cemento dual (Pzas. 52,51,61 y 62)

FIG .53. Fotocuración con luz LED por 5 segundos primero y luego se hace la remoción de los excesos para luego terminar de fotocurar 20 segundos por cada lado (Pzas.

CUADRANTES V - VIII

- Una vez finalizado la rehabilitación del Cuadrante VI y VII. Coan ayuda del Medico Anestesiólogo se cambio la posición del Tubo Endotraqueal de un lado al otro, para tener la libertad de poder trabajar los cuadrantes V y VIII. Se colocó el abreboca en los cuadrantes VI y VII.
- Continuamos con los tratamientos pulpares de las piezas 54 y 84. Empezamos con las aperturas camerales de las mismas con la fresa redonda N° 23 y Cilindrica mediana.

FIG .54 Apertura cameral (Pzas. 54 y 84) con Fresa Redonda N° 23.

- Así como en los dientes descritos anteriormente el protocolo en la pulpotomia fue el mismo con electrocauterio, la punta activa que se empleó fue la redonda.

FIG . 55. Exceresis de pulpa cameral con Electrocauterio en 5mm A/seg aprox. Por 30 segundos (Pzas. 54 y 84)

FIG . 56. Obturación de cámara pulpar con Eugenato hasta el tercio medio de la cámara pulpar (Pzas. 54 y 84)

- Aplicamos el ionomero Linner siguiendo el protocolo antes descrito, hasta el nivel oclusal y fotocuramos completamos así el diente donde luego después relizamos la preparación de nuestros pilares.

FIG .57. Aplicación de Linner- Odhonto como base y a nivel del borde oclusal para completar el muñon (Pzas. 54 y 84)

FIG .58. Fotocuramos con la lámpara de Luz LED por 20 segundos (Pzas. 54 y 84)

- Procedimos a realizar el tallado y biselado en nuestros pilares de las piezas 54-55 y 84. Desgastando 1mm en las caras proximales aprox. Asi como 1.5mm en la cara oclusal. Empleamos las mismas fresas que se utilizaron en el modelo así como utilizar los mismos parámetros empleados antes en los modelos de trabajo

FIG . 59. Tallamos desgastando 0.5 mm por lado con la fresa fisura gruesa de diamante grano grueso. Luego biselamos con fresa en flama (Pzas. 54, 55 y 84)

- Comenzamos luego a realizar el lavado respectivo de los pilares con suero y bicarbonato, cabe mencionar que constantemente tratamos de ir corroborando que las coronas puedan calzar en los pilares de lo contrario desgastamos siguiendo la orientación planificada en los modelos hasta que puedan ingresar las coronas sin problemas.

FIG .60. Acondicionamiento con Ac. Ortofosforico 37% por 20 segundos. Pzas. 54-55

- La hibridización y el grabado de los pilares se realizaranteriormente describimos.

FIG . 61. Aplicación de Adhesivo en doble capa con aireado de 5 segundos entre capa y capa; fotocuramos x 20 segundos (Pzas. 54-55 y 84)

- Para la cementación tratamos de Comenzar a fijar las coronas de la Pza 54, continuamos con la 55 para finalmente apoyar la 84, en ese orden para tener un mejor control del espacio y orden de los mismos.

FIG .62. Espatulado y dispensado del Cemento Dual, movimientos envolventes y continuos evitando la mala mezcla y burbujas (Pzas. 54- 55 y 84)

- La secuencia fue la misma para la cementación y el fotocurado, respetando los 5 segundos para la remoción de los excedentes

FIG. 63. Colocación y fijación de las coronas (Pzas. 54 y 84)

FIG . 64. Fotocurado por 5 segundos sólo para fijar la corona y retirar el excedente (Pzas. 54 y 84)

FIG .65.Remosión de Excesos con una cureta de dentina (Pzas. 54 y 84)

- Una vez concluido con la cementación de todas las coronas procedimos al pulido y acabado de los mismos a la vez, se empleo una piedra de Arkansas y una fisura de grano extrafino tipo fisura.

FIG .66. Termino de Fotocurado (Pzas. 54 y 84) y Pulido de todas las Coronas con piedra de Arkansas tipo troncocónica.

Cabe resaltar que en el acto quirúrgico se optó por la conservación de las piezas deciduas con probable compromiso pulpar, debido a la calidad de tejido dentario presente que nos garantizaba un buen pronóstico para nuestros tratamientos pulpares y protésicos. (1)

El tiempo operatorio fue de aproximadamente 50 mins. Sin complicación alguna en el operatorio de sus funciones vitales, como sucedió en la inducción anestésica.

c) Post Operatorio; Luego nuestro paciente es trasladado a sala de recuperación para control de funciones vitales y aspiración de secreciones, despierta sin complicación alguna, estable, y se decide su retorno a su servicio de origen (sala de Pediatría 5-1). Con indicaciones de dieta líquida por 12 horas.

FIG.67. Pcte. Trasladado a sala de Recuperación

d) Control a las 24 horas; Al día siguiente se le realiza la visita médica de rigor y no refiere complicación o eventualidad alguna, se le hace un control de 24 horas y se encuentra Tejidos Blandos conservados y tejidos dentarios con Tratamientos protesicos en buen estado. Se le indica: Higiene con gasa + Clorhexidina al 0.05% 1 vez por día, reposo, dieta completa liquida y continuar con medicación antibiótica de Amoxicilina (250mg) + ac. Clavulánico a 20 mg/ kg de peso x 5 dias (VO). Se le da de alta por el Servicio a los 2 días de la intervención y se le cita a un control en 10 días.

FIG .68. Control a las 24 horas Max. Superior. Cuadrante V y VIII. Presencia de ligera inflamación del periodonto marginal de las piezas tratadas y rehabilitadas, no signos de gingivorragias u otra patología periodontal. Tratamientos protésicos conservados. Evolución Favorable.

FIG . 69. Control a las 24 horas Max. Superior. Cuadrante VI y VII. Presencia de ligera inflamación del periodonto marginal de las piezas tratadas y rehabilitadas, no signos de gingivorragias u otra patología periodontal. Tratamientos protésicos conservados. Evolución favorable.

e) Control a la semana; En el control madre refiere que el paciente no ha tenido complicación alguna, en su recuperación, que su alimentación es completa y que no

manifiesta en su conducta signos de stress o disconformodidad, asi como también, han disminuido los episodios de convulsiones, últimamente se habían hecho más frecuentes, sobre todo al ingerir sus alimentos, al examen clínico se evidencia tratamientos dentarios con evolución favorable.

FIG .70. Control a la Semana. Tejidos Duros y blandos recuperándose favorablemente

- Cabe mencionar que la madre se mostró disconforme con la forma y el tamaño de estas coronas ella refiere textualmente “que los ve muy grandes y globulares”, si es posible que se los desgasten y a pedido de la madre se realizó el desgaste ligero en consultorio, para ello tuvimos que hacerle restricción física con ayuda de la madre, el procedimiento fue rápido.

FIG . 71. Control a la Semana . Tejidos Duros y blandos recuperándose favorablemente

VII. DISCUSIÓN.

Una prioridad como odontopediatra es el restaurar los dientes anteriores, para que éstos se mantengan hasta su exfoliación, ya que son indispensables en la fonación, estética y la correcta erupción de los dientes permanentes. Sin embargo, en la revisión de la literatura la mayoría de los artículos versan sobre las restauraciones tradicionales de coronas de acero-cromo y de celuloide, pocos son los que mencionan alternativas que nos brinden estética, fuerza y durabilidad. (2)

En el presente estudio, hemos podido corroborar que lo que mencionó **Waggonner** en su revisión bibliográfica de 90 artículos sobre la restauración estética de los dientes primarios con coronas preformadas y uso de fundas de policarbonato. No hay estudios a largo plazo y controlados de las diferentes técnicas y materiales, a pesar de que nuestro estudio pretende contribuir en algo a la comunidad científica, aún falta más estudios sobre Cerómeros en la rehabilitación de dientes deciduos, que enfoque los protocolos a seguir que se diferencien de los empleados en la dentición permanente, mucho más acordes a la anatomía y dimensiones de los dientes temporales. (3)

De acuerdo a lo que pudimos observar en nuestro estudio discrepamos con lo que propone **Rivera** pues él empleó las Coronas de celuloide con resina fotocurable, proponiendo que se brindaba a las coronas mucho más estética, resistencia y bajo costo al emplear esta técnica, pero también observaron que la desventaja fue que la adhesión no era muy buena si la caries se extendía sub gingivalmente. Algo que nosotros pudimos corregir a pesar de tener amelogénesis nuestro paciente y de extenderse las lesiones muy subgingivalmente no tuvimos impedimento con la cementación ni con la adhesión de nuestras coronas, en los controles pudimos observar la buena adherencia y fijación de los mismos. A diferencia de **Valenzuela** quien menciona que existe la falta de un buen sellado en las coronas con resina fotocurable permiten que se pigmente la resina con mucha facilidad, no olvidemos que las coronas de Ceromero, presentan una porción cerámica

que hace posible que el color de las resinas no se vean alterados con facilidad aparte de que el procesamiento de estas es con calor y en horno. (3,20)

Con el uso de las Coronas de Cromo y acero con frente estético empleados por **Croll**, podemos mencionar que dichas coronas son mucho más caras y menos flexibles en el manejo y adaptación de los mismos, no olvidemos que nuestros pacientes son niños y que si deseamos realizar buenos tallados o preparaciones de los pilares necesitaríamos una gran colaboración por parte de los pacientes algo que no se ajusta a la realidad en la práctica diaria, esto hace que la precisión en los tallados sea menor y en el caso de nuestro paciente que no colabora esta alternativa de tratamiento sea inviable. (20)

Finalmente podemos comentar que al igual que Yanover quien realizó un estudio piloto en 1999, en dientes anteriores cerómeros Art- Glass, coincidimos en decir que la adhesión, la resistencia, la estética son muy buenas y favorables así también, los costos que son no tan altos a diferencia de los de Cromo y acero con frente estético, cabe mencionar que la practicidad con la que se confeccionan permite al clínico celeridad y comodidad en el tratamiento, sobre todo para pacientes que no colaboran. (13,20)

VIII. CONCLUSION.-

- En el presente trabajo concluimos que; si bien los materiales de uso convencional en Odontopediatría como Cr y acero, celuloide, entre otros antes descritos, presentan ciertos inconvenientes, ya sea en relación con su uso o indicación.

- Las coronas de Cerómero son una excelente opción para una restauración estética, debido a que se cuenta con una gran gama de colores, es de fácil fabricación y al ser una técnica indirecta nos permite dejar un espacio libre de cerómero para un buen ajuste coronal. Sin embargo se necesita mayor tallado en los dientes para que el incremento en el grosor mesio-distal y vestíbulo-palatino de la corona, no altere la estética facial del paciente.

- Las coronas de Cerómero son una alternativa buena para el caso de dientes con problemas de amelogénesis y otra alteración del esmalte coronario, por su alta esteticidad y resistencia que favorecerá la salud emocional de nuestro paciente y de su entorno.

- Es una alternativa favorable para la rehabilitación de pacientes con gran compromiso sistémico como en este caso Sindrómico, PCI, entre otros.

  Al poder en solo una sesión previa al día de la intervención hacer la toma de impresiones de las arcadas dentarias y poder luego en el laboratorio hacer la confección de las coronitas de manera indirecta, para luego en el día de la intervención hacer los ajustes necesarios y cementar las coronas. Sin necesidad de tener que comprometer al paciente es más sesiones actuando con prudencia pues así sus condiciones sistémicas nos lo exigen.

- Cabe concluir que de acuerdo a la literatura el frente estético perdurará sin variar el croma por lo menos en 3 a 5 años aproximadamente justo el tiempo necesario para el cambio de dientes temporales a permanentes, una razón más por la que esta alternativa de tratamiento sería mas elegible.

IX. RECOMENDACIONES.-

- Se recomienda una buena comunicación con el laboratorio, que llevará acabo la confección de las coronas para que en la medida de las posibilidades se encuentren al momento de obtención de las impresiones, y las especificaciones requeridas así como las características estéticas propias de los dientes naturales del paciente puedan ser plasmados. No olvidemos que en los pacientes niños en general debemos ser lo más prudentes en el número de sesiones a programar.

- Que al tallar los dientes de nuestros pacientitos desgastemos más de lo que la técnica nos recomienda (1.5 a 2mm) pues se obtendrá una mejor estética en todas las caras de la pieza. Para el caso de los Dientes posteriores en las caras proximales y vestibulares en 2mm podría ser una buena opción, en el caso de la cara oclusal hasta 2.5mm.

- Que es necesario que la elección del color de nuestra corona se realice con luz natural, pues los dientes deciduos así lo ameritan y así poder alcanzar un buen mimetismo sin caer en la exageración de los tonos claros.

- Muy importante la fisioterapia y el control del paciente, así como la motivación al padre de familia para vigilar la buena higiene del paciente.

- Se recomienda un estudio longitudinal que evalúe las coronas de cerómero y su permanencia en boca sobretodo de sus características estéticas y mecánicas.

X. REFERENCIA BIBLIOGRAFICA

1. Camargos Roberta, Sérgio Fonseca. ALTERNATIVAS ESTÉTICA Y FUNCIONAL PARA LA RECONSTRUCCIÓN DE DIENTES ANTERIORES DECIDUOS CON DESTRUCCIÓN EXCESIVA. Arquivos Brasileiros de Odontología Pp. 17-25.
2. Rivera Ruben, Ramirez Gerardo. MODIFICACIÓN DE LA TÉCNICA DE CORONAS CON CELULOIDE EN DIENTES TEMPORALES. Revista de la Asociación Dental Mexicana. Vol LXII, Nº 2. 2005. Pp 52-57.
3. Bellet Lluis, Sanclemente Cristina. CORONAS EN ODONTOPEDIATRÍA.- REVISIÓN BIBLIOGRÁFICA. Dentum 2006, 6(3): Pp. 111-117.
4. Barrios, Zayda. Salas María. TRATAMIENTOS PROTÉSICOS EN DENTICIÓN PRIMARIA. REVISIÓN DE LA LITERATURA. Revista Odontológica de los Andes. Vol 1 Nº 2. 2006- Venezuela. Pp 61- 69
5. Boj Quezada, Juan R. ODONTOPEDIATRIA. Edit. Masson. 2005 Barcelona. Pp. 179-220.
6. Salete N.; M. ODONTOPEDIATRÍA, 2010, Edit. Santos. Sao Paulo pp 223-259.
7. Cuello-Salas, Jose Luis. Carillas directas con resinas compuestas una alternativa en operatoria dental. Rev. RCOE, 2003. Vol 8, N° 4, 415-421
8. Romero Félix Mario. Diastema. UNA SOLUCIÓN CON UNA RESTAURACIÓN PROVISORIA DE CERÓMERO. Revista Dental de Chile, Noviembre 2005; Vol. 25: p. 20-25.
9. Rev. ADM, CERÓMEROS; Saldaña Acosta Fidel, Ramírez Estrada Juan Jose; Vol. 1; Núm. 40, Noviembre-Diciembre 1998.Mexico, DF.
10. Ugalde Vargas Ligia María. RESTAURACIONES INDIRECTAS DE CERÓMEROS. Publicación Científica; Facultad de Odontología, UCR, 2004; Vol. 6: p. 54-58.

11. Macchi. MATERIALES DENTALES. 4ª edición. Editorial Médica Panamericana. p. 204-205.
12. Vargas Beltran Omar A. Ceramicas Feldespaticas. Revista De Operatoria Dental Y Biomateriales. http://www.encolombia.com/scodb3-carillas.htm
13. PUENTE ADHESIVO DE ARLGLASS LIBRE DE METAL P:D. Aarón Ledesma / Dr. José. L. Castillo, México D.F: http://odontologiaa.mx.tripod.com/artglass.html.
14. Max Doria Costa. Challenges in reconstructing an isolated anterior tooth with a metal- free Crown. Rev. Dental hypotheses. Vol 4.Oct-Dic 2013. Pp 143-148
15. Nevarez Rascón, Alfredo. Características de los materiales cerámicos empleados en la práctica odontológica actual. Rev. ADM. Vol LXIX N° 4. Julio- Agosto 2012. Pp. 157-163
16. Sudhir N., Hari Parkash. Full Mouth Rehabilitation with group function occlusal scheme in a patient with severe dental fluorosis. Rev. IJDA, 3(3), July- Sep, 2011. Pp. 627- 631
17. Teixeira rodrigues Carlos, Dos reis Goyata, Frederico. Prótese adesiva em resina composta reforcada por fibra de vidrio. Relato de caso clínico. Rev. IJD, 9(1). 48-51, jan/mar 2010. Pp 48-51
18. Rios Figueroa Patricia. Tesis: “Indicación de los beneficios y Descripción del protocolo de carillas Indirectas de Cerómero con el Sistema Premise Indirect para la rehabilitación de pacientes con diastemas en el sector antero superior”. Facultad de Odontología. Universidad de Guayaquil. Ecuador, Junio 2012.
19. Cisneros Trujillo, Pedro Martin. “Incrustación cerámicas vs Cerómeros como tomar la decisión de cual emplear”. Facultad de Estomatología Roberto Beltran. Universidad Peruana Cayetano Heredia. 2010.
20. Pimentel, Elizabeth; Trejo, Patricia; De león, Claudia. Coronas de acero –cromo ceramizadas (art-glass) como una alternativa para la restauración de dientes temporales anteriores. Caso clínico. Rev. Estomatologica; 2009, 17(1): Pp. 26 – 29.