Universidad Nacional Mayor de San Marcos
Universidad del Perú. Decana de América
Facultad de Medicina Veterinaria
Escuela Profesional de Medicina Veterinaria

Técnicas quirúrgicas aplicadas en patologías del colon mayor equino relacionadas al síndrome abdominal agudo

TESINA

Para optar el Título Profesional de Médico Veterinario

AUTOR

Noé OVIEDO LLERENA

ASESOR

Mg. Ceesar Nilthom AGUILAR GUEVARA

Lima, Perú

2024



Reconocimiento - No Comercial - Compartir Igual - Sin restricciones adicionales

https://creativecommons.org/licenses/by-nc-sa/4.0/

Usted puede distribuir, remezclar, retocar, y crear a partir del documento original de modo no comercial, siempre y cuando se dé crédito al autor del documento y se licencien las nuevas creaciones bajo las mismas condiciones. No se permite aplicar términos legales o medidas tecnológicas que restrinjan legalmente a otros a hacer cualquier cosa que permita esta licencia.

Referencia bibliográfica

Oviedo N. Técnicas quirúrgicas aplicadas en patologías del colon mayor equino relacionadas al síndrome abdominal agudo [Tesina de pregrado]. Lima: Universidad Nacional Mayor de San Marcos, Facultad de Medicina Veterinaria, Escuela Profesional de Medicina Veterinaria; 2024.

Metadatos complementarios

Datos de autor	
Nombres y apellidos	Noé Oviedo Llerena
Tipo de documento de identidad	DNI
Número de documento de identidad	40836653
Datos de asesor	
Nombres y apellidos	Ceesar Nilthom Aguilar Guevara
Tipo de documento de identidad	DNI
Número de documento de identidad	40122086
URL de ORCID	https://orcid.org/0000-0001-6060-5157
Datos del jurado	
Presidente del jurado	
Nombres y apellidos	Alfredo Delgado Castro
Tipo de documento	DNI
Número de documento de identidad	06155381
Miembro del jurado 1	
Nombres y apellidos	Nieves Nancy Sandoval Chaupe
Tipo de documento	DNI
Número de documento de identidad	07011047
Miembro del jurado 2	
Nombres y apellidos	Rose Mary Barreto Ríos.
Tipo de documento	DNI
Número de documento de identidad	40740191

Datos de investigación	
Línea de investigación	No aplica
Grupo de investigación	No aplica.
Agencia de financiamiento	Sin financiamiento.
Ubicación geográfica de la investigación	Facultad de Medicina Veterinaria de la Universidad Nacional Mayor de San marcos. País: Perú Departamento: Lima Provincia: Lima Distrito: San Borja Av circunvalación 2800, San borja
Año o rango de años en que se realizó la investigación	Dic 2023 - Abril 2024 2023– 2024
URL de disciplinas OCDE	Ciencia Veterinaria https://purl.org/pe-repo/ocde/ford#4.03.01

Universidad Nacional Mayor de San Marcos
Universidad del Perú, Decana de América
Facultad de Medicina Veterinaria
Escuela Profesional de Medicina Veterinaria

ACTA DE SUSTENTACIÓN DE TESIS PARA OPTAR EL TÍTULO PROFESIONAL DE MÉDICO VETERINARIO

PROGRAMA DE TUTORÍA EN INVESTIGACIÓN PARA OPTAR EL TÍTULO PROFESIONAL DE MÉDICO VETERINARIO POR LA MODALIDAD DE EXAMEN DE APTITUD PROFESIONAL

En el auditorio Principal de la Facultad de Medicina Veterinaria, el día lunes 20 de mayo de 2024, a las 12**:00** horas, se constituyó el Jurado Examinador designado mediante Resolución Directoral **Nº020-PROGR-TUTORIA /FMV-2024**, integrado por los siguientes profesores:

MV. Mg. DELGADO CASTRO ALFREDO	**Presidente del Jurado**
MV. Mg. AGUILAR GUEVARA CEESAR NILTHOM	**Tutor**
MV. Mg. SANDOVAL CHAUPE NIEVES NANCY	**Miembro del Jurado**
MV. Mg. BARRETO RIOS ROSE MARY	**Miembro del Jurado**

Luego de la instalación del Jurado a cargo del Presidente y bajo la dirección del mismo, el Bachiller Don: **NOÉ OVIEDO LLERENA**, para optar el Título Profesional de Médico Veterinario, procedió a la sustentación pública de la Tesina:

"TÉCNICAS QUIRÚRGICAS APLICADAS EN PATOLOGÍAS DEL COLON MAYOR EQUINO RELACIONADAS AL SÍNDROME ABDOMINAL AGUDO"

Luego de absolver las preguntas del Jurado y del público asistente, el Jurado deliberó con la abstención reglamentaria del Tutor y acordó su **APROBACIÓN** por **UNANIMIDAD**, otorgándole la nota de **diecisiete (17)**.

Habiéndose aprobado la sustentación pública de la Tesina, el Presidente en representación del Jurado recomienda que la Escuela Profesional de Medicina Veterinaria proponga la aprobación del **TÍTULO PROFESIONAL DE MÉDICO VETERINARIO** a la Facultad de Medicina Veterinaria y que esta proponga al Rectorado el otorgamiento respectivo.

Siendo las 12:55 **horas**, concluyó el acto académico de sustentación pública de la Tesina en fe de lo cual suscriben la presente acta por cuadruplicado los integrantes del Jurado:

UNMSM
Firmado digitalmente por DELGADO CASTRO Alfredo FAU 20148092282 soft
Motivo: Soy el autor del documento
Fecha: 05.06.2024 12:54:22 -05:00

……
Delgado Castro Alfredo: MV. Mg. Prof. Principal, TC

UNMSM
Firmado digitalmente por AGUILAR GUEVARA Ceesar Nilthom FAU 20148092282 soft
Motivo: Soy el autor del documento
Fecha: 05.06.2024 14:10:43 -05:00

……
Aguilar Guevara, Ceesar Nilthom: MV. Mg. Prof. Auxiliar, TC

UNMSM
Firmado digitalmente por SANDOVAL CHAUPE Nieves Nancy FAU 20148092282 soft
Motivo: Soy el autor del documento
Fecha: 06.06.2024 17:29:57 -05:00

……
Sandoval Chaupe Nieves Nancy MV. Mg.Prof. Asociado DE

……
Barreto Ríos Rose Mary MV. Mg. Prof. Auxiliar TC

CERTIFICADO DE SIMILITUD

Yo, Ceesar Nilthom Aguilar Guevara, en mi condición de asesor acreditado con la Resolución Decanal N° 020-PROG-TUTORÍA/FMV-2024 de la tesis/monografía/informe de investigación/trabajo académico, cuyo título es "Técnicas quirúrgicas aplicadas en patologías del colon mayor equino, relacionadas al síndrome abdominal agudo", presentado por el bachiller Noe Oviedo Llerena, para optar el título de Médico Veterinario. CERTIFICO que se ha cumplido con lo establecido en la Directiva de Originalidad y de Similitud de Trabajos Académicos, de Investigación y Producción Intelectual. Según la revisión, análisis y evaluación mediante el software de similitud textual, el documento evaluado cuenta con el porcentaje de 15 % de similitud, nivel PERMITIDO para continuar con los trámites correspondientes para su publicación en el repositorio institucional.

Se emite el presente certificado en cumplimiento de lo establecido en las normas vigentes, como uno de los requisitos para la obtención del título correspondiente.

atentamente,

_____
CEESAR NILTHOM AGUILAR GUEVARA
DNI: 40122086

INDICE

I. INTRODUCCIÓN 5
2.1. Consideraciones anatómicas y fisiológicas del colon mayor equino 6
2.1.1. La cavidad abdominal 6
2.1.2. El colon mayor y su relación con la cavidad abdominal 6
2.1.3. Anatomía microscópica 10
2.1.4. Fisiología intestinal 11
2.1.5. Consideraciones clínicas en la fisiopatología general del síndrome abdominal agudo en colon mayor 13
2.2. Principales etiologías del colon mayor que generan síndrome abdominal agudo. 14
1.2.1. Obstrucción simple de colon mayor 14
1.2.1.1. Enterolitiasis 15
2.2.1.3. Impacción de arena en colon mayor 17
2.2.1.4. Impacción alimenticia 18
2.2.2. Desplazamiento o torsión no estrangulante del colon mayor 20
2.2.2.1. Desplazamiento dorsal izquierdo o atrapamiento nefro-esplénico 20
2.2.2.2. Desplazamiento dorsal derecho del colon mayor 21
2.2.3. Vólvulo e intususcepción del colon mayor: 22
2.2.3.1. Vólvulo del colon mayor 22
2.2.3.2. Intususcepción del colon mayor 25
2.3. Técnicas quirúrgicas 26
2.3.1. Enterotomía del colon mayor 26
2.3.2. Colopexia 28
2.3.3. Anastomosis con resección de colon mayor 30
2.3.4. Anastomosis con grapas del colon mayor 34
III. CONCLUSIONES 37
IV. RECOMENDACIONES 38
V. REFERENCIAS BIBLIOGRÁFICAS 39

ÍNDICE DE FIGURAS

Figura 1. A la izquierda: Posición topográfica del colon mayor derecho después de la resección de los planos musculares. Al centro: Extracción del arco costal derecho con vista de las porciones dorsal y ventral del colon. A la derecha: Proyección topográfica izquierda del colon mayor después de la resección del hígado (Ashdown *et al*., 2012)..... 7
Figura 2. (A) Colon ventral izquierdo (LVC) y colon dorsal izquierdo (LDC) en vista medio caudal. (B) Flexura esternal en colon ventral y flexura diafragmática en colon dorsal. (C) Ramas ventral y dorsal izquierdas del colon mayor (The Glass Horse) 7
Figura 3. Gráfico anatómico del tracto intestinal equino. El sombreado diferencial (CLAVE) indica las porciones que pueden (1) exteriorizarse; (2) visualizarse y palpar, pero no exteriorizarse; y (3) palparse únicamente mediante un abordaje estándar de celiotomía ventral media (Auer y Stick, 2018) 8
Figura 4.-Ciclo del flujo entero-sistémico en un equino pony de 100 Kg (Blikslager y Gonzalez, 2018) 12
Figura 5.(Izq) Enterolito hallado en colon mayor (Borráez, 2007). (Der) Puntos comúnes de impactación en colón: (A) Flexura pélvica. (B).Unión del colon dorsal derecho con el colon tranverso (Merck, 2007)..... 17
Figura 6.- A. Enterolitiasis. Vista radiográfica en el colon dorsal derecho. b. Evacuación de grava desde la flexura pélvica. c. Se visualiza la arena que se deposita en los dedos de una manga rectal después de agregar agua a las heces colocadas en la manga como evidencia de impacción de arena d. Colecta de ingesta de la enterotomía del ángulo pélvico intestinal en recipiente con drenaje (Blikslager y Gonzalez, 2018). 20
Figura 7. Desplazamiento dorsal izquierdo con atrapamiento del ligamento nefroesplénico del colon ascendente. Fuente: Auer et al., 2019**.** 21
Figura 8.Vólvulo de colón evidenciando zonas hemorrágicas (Calderón y Gonzales, 2023) 23
Figura 9. Timpanismo de ciego como consecuencia de una previa torsión del colon mayor (Velasquez et al., 2009)..... 24
Figura 10. Representación esquemática del vólvulo ventromedial dorsolateral del colon mayor en un equino (Auer et al., 2019) 25
Figura 11. Intususcepción colocólica (asterisco)[intussuscepetum] y flecha [intussuscipiens]) después de la exteriorización y antes de la corrección. El colon dorsal izquierdo está a la izquierda de la imagen. LDC: colon dorsal izquierdo; LVC: colon ventral izquierdo; PF: flexura pélvica (Barnes et al., 2023) 26
Figura 12.- (Izq). Posicionamiento de un caballo previamente sedado sobre una mesa quirúrgica en posición de decúbito supino. B. Examinación intestinal (Blikslager, at. 2017) 28
Figura 13. Enterotomia de colon mayor en equino sobre campo quirurgico (Velasquez et al., 2009) 28
Figura 14. Esquematización de la colopexia en el colon mayor del equino. A. Vista ventral. B. Esquema de la relación de los segmentos intestinales con la pared corporal (Hance, 1997). 30
Figura 15. Resección terminoterminal y anastomosis del colón mayor equino (Hughes & Slone, 1997). 32
Figura 16. Anastomosis laterolateral del colon ascendente, suturada manualmente. (A) Suturas de sujeción en los extremos de la anastomosis. Las capas seromusculares de los colones ventral y dorsal se unen utilizando un patrón continuo simple con un material de sutura absorbible. (B) Después de la incisión del intestino, los dos lados del estoma se cierran en un patrón continuo simple de espesor total (C). (D) El estoma completado se sutura para completar la anastomosis (Auer, 2019)..... 33
Figura 17. Resección anastomosis laterolateral del colon mayor en equino en campo quirúrgico por un caso de obstrucción (Velásquez et al., 2009)..... 34
Figura 18. Resección de lado a lado con grapas y anastomosis del colón mayor equino (McIlwraith & Robertson, 1998**)**..... 35

RESUMEN

El síndrome abdominal agudo o cólico es el término que se utiliza para referirse a afecciones de etiologías y gravedad muy variadas. Cabe considerar que la anatomía digestiva del equino es altamente compleja debido a sus flexuras, saculaciones, tenias, etc. El colon mayor, es la primera porción de unos 4 metros de longitud, cuyo aspecto externo presenta estrechamientos transversales y un diámetro variable de 20 cm, doblados en cuatro tramos continuos y sus asas correspondientes, además del aspecto anatómico, se debe considerar la fisiopatología involucrada en el tránsito de la digestión y sensibilidad incrementada innata de la especie equina a los efectos deletéreos de las endotoxinas de origen bacteriano proveniente del lumen intestinal. Las principales patologías del colon mayor del equino corresponden a obstrucciones, impactaciones, vólvulos, timpanismos, las cuales dependiendo de su gravedad es necesario la intervención de procedimientos quirúrgicos como la enterotomía, enterectomia, colopexia, anastomosis latero-lateral con resección del colón, anastomosis latero- lateral con grapas y anastomosis termino terminal con resección del colón, como las cuales han considerado en el presente trabajo de revisión.

Palabras claves: Cirugía intestinal, caballos, cólico agudo

I. INTRODUCCIÓN

La medicina y cirugía equina es un área que se ha desarrollado ampliamente en muchos países y abarca un área de especialización para los médicos veterinarios que se involucran en esta área, así pues, el equino se considera un animal especialmente distinto a otros animales domésticos, su temperamento y su complicada anatomía y fisiología propicia a que el médico veterinario que se quiere dedicar a caballos, tenga que realizar estudios específicos en esta especie. Sin embargo, la medicina y cirugía equina es un área poca atendida en nuestro país, así lo demuestra las escasas investigaciones en caballos en las principales bases de datos de búsqueda bibliográfica que involucran al Perú.

Los principales textos médicos y de cirugía en equinos provienen de autores de habla inglesa por lo que es indispensable que el estudiante de medicina veterinaria tenga las capacidades y aptitudes para la comprensión de textos de esta índole; ya que, en la búsqueda de textos especializados, se podría inferir que esto sería una limitante, sin embargo, mediante la presente revisión bibliográfica se resume y se detalla cuidadosamente los temas previos como anatomía macroscópica y microscópica, fisiología y estudio de las principales patologías que ocurren en el colon mayor previamente al introducirse al área de las técnicas quirúrgicas.

Las principales técnicas quirúrgicas abarcadas en la presente revisión se describen mediante una metodología sistemática que abarca primero: recabar los antecedentes e historia del animal afectado, reconocer clínicamente el síndrome de abdomen agudo mediante un adecuado diagnóstico, describir las bases anatómicas afectadas y como abordarlas, además, de tener los criterios adecuados para la toma de decisiones asegurando un éxito quirúrgico y un pronóstico adecuado en los pacientes afectados a nivel del colon mayor. Por lo tanto, el objetivo general del presente trabajo de revisión bibliográfica, es exponer todos los criterios necesarios previamente para finalmente, abarcar y detallas las técnicas quirúrgicas de las principales patologías del colon mayor.

II. REVISIÓN BIBLIOGRÁFICA

2.1. Consideraciones anatómicas y fisiológicas del colon mayor equino

2.1.1. La cavidad abdominal

La cavidad abdominal por delante está perfectamente delimitada por el diafragma que lo separa de la cavidad torácica; aunque por caudal, no ostenta una estructura de separación en la cavidad pélvica (Konig *et al*., 2008). Hacia craneal tiene forma cónica ocupando la cúpula del diafragma y hacia caudal un extremo romo que ocupa la entrada de la cavidad pélvica; por lo que, el examen clínico es más fácil a través de la pared abdominal blanda caudal debido a la barrera del arco costal (Klauss-Dieter *et al.,* 2009).

2.1.2. El colon mayor y su relación con la cavidad abdominal

Al color mayor se le conoce como colon ascendente debido a la terminología utilizada en medicina humana, pero no es aplicable en medicina veterinaria porque el colon proximal equino asciende y desciende a diferencia del colon humano (Krunkosky *et al.,* 2017). El colon mayor debido a su fijación laxa puede desplazarse patológicamente, y gracias al conocimiento de la anatomía interna de los órganos abdominales y su topografía exterior, se puede realizar un correcto examen físico, a nivel palpación rectal, percusión, auscultación y abdominocentesis e incluso permite utilizar correctamente los exámenes auxiliares (Klauss-Dieter *et al*., 2009).

El colon mayor presenta cuatro divisiones de acuerdo al su localización abdominal, las partes ventral derecho e izquierdo, y el colon dorsal izquierdo y derecho. Asi mismo, presenta las flexuras esternal y diafragmática en dirección craneal y la flexura pélvica en dirección caudal izquierda. El colon ventral derecho comienza en la curvatura menor de la base cecal a nivel de la 18ª costilla y se dirige craneodorsal a craneoventral por el flanco derecho, en posición ventral a la altura del cartílago xifoides de derecha a izquierda, para continuar como flexura esternal y dar paso al colon ventral del lado izquierdo (Figura 1).



Figura 1. Vista anatómica del colon mayor. A la izquierda: Posición topográfica del colon mayor derecho después de la resección de los planos musculares. Al centro: Extracción del arco costal derecho con vista de las porciones dorsal y ventral del colon. A la derecha: Proyección anatómica izquierda del colon mayor después de la resección del hígado (Ashdown *et al*., 2012)

El colon ventral izquierdo continua en dirección caudal hacia la entrada de la pelvis ventro-lateralmente, donde se dobla de manera dorsal sobre sí mismo formando la flexura pélvica y da inicio al colon dorsal izquierdo que discurre sobre el colon ventral izquierdo de caudal a craneal. En la zona diafragmática y en la región hepática izquiera, el colon presenta un giramiento dextrógiro con la cual se genera la flexura diafragmática y pasa a convertirse en el colon dorsal derecho que va en dirección de craneal a caudal dorsalmente a la zona ventral derecha. En la zona de la base del ciego, el colon pasa cruzando el abdomen a nivel dorsal para formar el colon transverso para posteriormente convertirse en la porción menor del colon aproximadamente en la región renal izquierda craneal a la zona mesentérica (Sisson, 1975). El colon transverso presenta una banda mesentérica y antimesentérica (Krunkosky *et al.*, 2017).

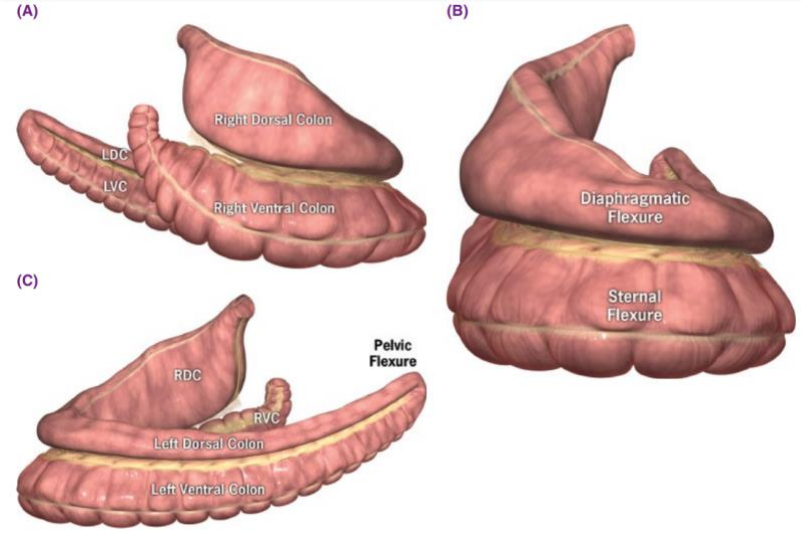

Figura 2. Esquemas gráficos del colón. (A) Colon ventral izquierdo (CVI) y colon dorsal izquierdo (CDI) en vista medio caudal. (B) Flexura esternal en colon ventral y flexura

diafragmática en colon dorsal. (C) Ramas ventral y dorsal izquierdas del colon mayor (The Glass Horse)

Sólo el colon dorsal y ventral izquierdo y parte del colon dorsal y ventral derecho pueden exteriorizarse mediante una celiotomía de la línea media ventral (Figura 2). La base del ciego, la región colónica dorsal derecha aboral y la porción transversa no llegan a exteriorizarse pero son palpables (Konig *et al.,* 2008; Auer y Stick, 2018).

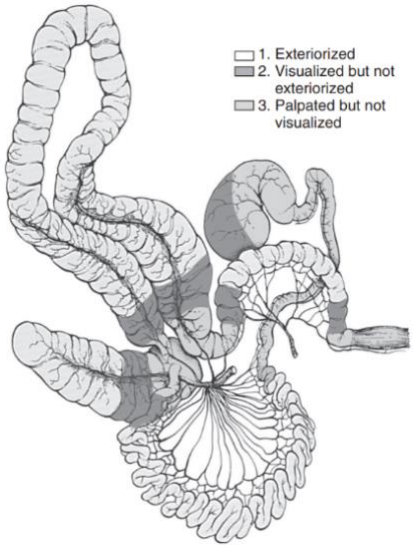

Figura 3. Representación esquemática del tracto intestinal equino. El sombreado diferencial (CLAVE) indica las porciones que pueden (1) exteriorizarse; (2) visualizarse y palpar, pero no exteriorizarse; y (3) palparse únicamente mediante un abordaje estándar de celiotomía ventral media (Auer y Stick, 2018)

El colon mayor se estrecha en la flexura pélvica y en el colon transverso, lo que explica que estos sean sitios comunes de impacción cuando se provee de forrajes de mala calidad (Dabareiner *et al.*, 1995). Las porciones dorsal y ventral colónicas se encuentran unidos mediante un mesocolon, que contiene una doble capa peritoneal, siendo denominadas parietal y visceral, que contienen tejido grado y conjuntivo donde se pueden asentar nódulos linfáticos, nervios, arterias y venas. El colon dorsal tiene tenias pero no saculaciones. En cambio, el colon ventral presenta constricciones (plicae semilunares coli) y saculaciones (haustra coli) alternadas (koning *et al*., 2008) y cuatro bandas teniales (teniae coli): bandas libres laterales y mediales, y bandas mesentéricas laterales y mediales. La banda mesentérica lateral se encuentra detrás del mesocolon y la medial por la vasculatura sanguínea y los nódulos linfáticos. La flexura pélvica posee una tenia mesentérica que discurre a nivel de la zona ventral colónica de la porción dorsal izquierda.

La porción colónica dorsal derecha presenta tres bandas teniales que se constituyen de músculatura lisa y tejido conjuntiva con grandes cantidades de elastina y colágeno, de modo que las bandas colónicas de la porción ventral presentan una estructura elástica mientras que la de la porción colónica dorsal son de naturaleza muscular. El colon ventral derecho se une al ciego mediante el ligamento cecocólico que une la banda lateral libre (no mesentérica) del colon ventral derecho a la banda cecal lateral. La porción colónica transversa está unida con el mesocolon a cara ventral páncreatica, a la base del ciego a nivel lateral y de manera indirecta con la región diafragmática y hepática. Las demás porciones no se encuentran adheridas, por lo cual podrían ser susceptibles al desplazamiento de colón (Sisson, 1975).

La porción colónica se encuentra perfundida por la rama cólica de la arteria ileocólica proveniente de la división de la arteria mesentérica craneal y la región colónica dorsal se encuentra perfundida por la arteria cólica derecha, que proviene de un arteria en común con las arterias cólicas derecha y media (Figura 3). La vasculatura sanguínea se encuentra a nivel de la región media de ambas porciones colónicas dorsal y ventral. Los vasos arteriales van ramificándose desde la vasculatura colónica en una distancia aproximadamente de 2 cm y se van anastomosándose de mod0o adyacente generando redes de conexión colónica previo a su recorrido por la submucosa mediante la túnica muscular. A nivel de la submucosa, la vasculatura sanguínea forma un complejo plexo de anastomosis. Los vasos arteriolares van distribuuyendose del plexo submucoso hacia la región mucosa, generándose una gran red capilar rodeando a las criptas, además se encuentra rodeadas por vénulas que no presentan un patrón definido de distribución (Krunkosky *et al.*, 2017).

La gran irrigación colónica brinda una protección resistente hacia los tromboembolos, sin embargo, el punto en contra es el riesgo colónico a presentar rexis de vasculatura posterior a un procedimiento de enterotomía. La vena cólica de la región derecha se confluye hacia la mesentérica caudal y la de la región izquierda confluye asi misma en la craneal, posteriormente, ambas se conectan para llegar a la vena porta. La vasculatura linfática llegan a los nódulos linfáticos de la región mesocolónica, luego se dirigen a los mesentéricos craneales para finalmente llegar hacia la cisterna del quilo (Auer y Stick, 2018).

Las impacciones de contenidos no digeribles, como arena obstruyen la flexura más distal entre la rama dorsal derecha colon y el colon transverso (Ragle *et al*., 1989). Este es también, el sitio donde se encuentran enterolitos, típicamente compuestos de estruvita que rodea un pequeño nido mineral central (Hassel *et al*., 2001) que pueden obstruir el flujo de ingesta (Blikslager y Gonzales, 2018) (Fig. 2).

2.1.3. Anatomía microscópica

La evaluación histológica del colon puede ser beneficiosa para reconocer las causas del cólico recurrente y evaluar la lesión de la mucosa colónica asociada con el vólvulo. Lo cual es sumamente de interés para la determinación de las diferentes regiones colónicas en el proceso de laparotomía exploratoria (Auer y Stick, 2018).

El colon histológicamente está conformado desde el interior al exterior: de mucosa, submucosa, túnica muscular (circular interna y longitudinal externa) y serosa. Éste no presenta vellosidades. La mucosa está constituida por epitelio columnar en criptas glandulares, donde las células caliciformes están interpuestas entre las células epiteliales. La

lámina propia de la región mucosa del colón en la que se encuentran las distintas criptas se compone de tejido conjuntivo laxo, asi mismo por una variable cantidad dde fibroblastos, linfocitos, células plasmáticas, macrófagos, leucocitos eosinófilos y mastocitos (Krunkosky *et al.*, 2017).

La submucosa se compone de tejido conectivo denso y vasculatura sanguínea, linfática y nervios; además, pequeños ganglios parasimpáticos aisladamente conforman el plexo submucoso (de Meissner), que se originan en plexo mioentérico, donde las neuronas parasimpáticas preganglionares establecen sinapsis con fibras nerviosas posganglionares que inervan la muscular de la mucosa y confieren función secretora y motora a la mucosa. El plexo mientérico (plexo de Auerbach) se deriva de los plexos nerviosos parasimpáticos alrededor de la arteria mesentérica craneal, se encuentra entre las capas musculares circulares y longitudinales y es responsable de su inervación motora; además, proporciona información tanto parasimpática como simpática; aunque los cuerpos de células ganglionares pertenecen a la inervación parasimpática, las fibras de la inervación simpática también llegan a este plexo, en tanto la capa lisa muscular circular interna está en todo el colon mayor; y la capa longitudinal externa de músculo liso es delgada excepto donde forma bandas teniales que también contienen fibras elásticas (Krunkosky *et al.*, 2017).

2.1.4. Fisiología intestinal

Los equinos poseen una estrategia digestiva con fermentación en el intestino posterior (ciego y colon mayor). El forraje consumido por el caballo transita de modo rápido desde el estómago hacia el trayecto total del intestino delgado (20 metros en un adulto promedio de 500 kg en un tiempo de aproximado de 120 a 180 minutos), para fermentar en el ciego y colon mayor (Clarke *et al.*, 1990). Esta estrategia adaptativa es menos eficaz que la observada en rumiantes, donde el forraje digerido en el rumen ingresa al intestino delgado para una eficiente absorción de nutrientes (Janis, 1976).

En el equino, la presión de selección debida a la necesidad de huir de depredadores, probablemente indujo el desarrollo del intestino posterior (Blikslager y Gonzáles, 2018). Siendo que, el intestino posterior es voluminoso y el colon ventral (en herradura inferior) presenta la función de cámara de fermentación, en tanto que, el colon dorsal (en herradura superior) asume la función de absorción hídrica (Clarke *et al.*, 1990). La rápida digestión a través del trayecto del intestino delgado necesita de volúmenes cuantiosos diarios de líquidos (Fig 4), secretados principalmente por las glándulas salivales, el páncreas y la mucosa del

intestino delgado, más un volumen líquido adicional proveniente desde el espacio extracelular (Clarke *et al.*, 1990)

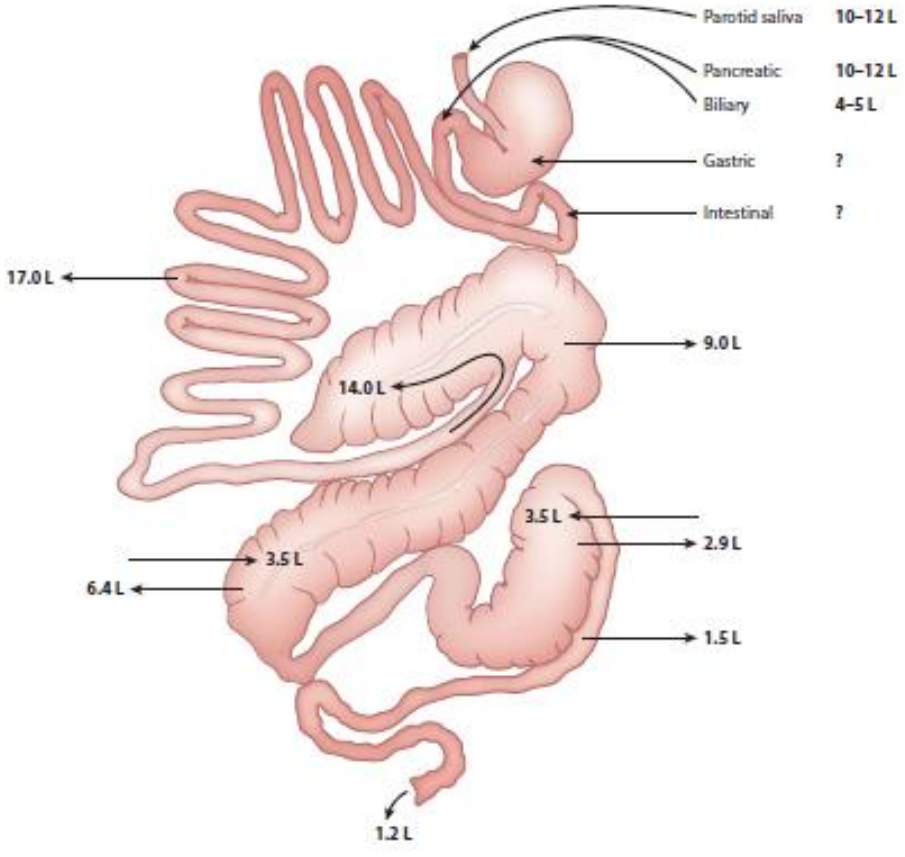

Figura 4.-Ciclo del flujo entero-sistémico en un equino pony de 100 Kg (Blikslager y Gonzalez, 2018)

En relación a la fisiología del control de la absorción del cloruro de sodio y el movimiento hídrico a nivel del colon localmente y sistémicamente, el eje endocrino-intestino es importante para el equilibrio homeostático teniendo en cuenta el movimiento hidríco hacia el colon que se produce durante la digestión de una ingesta alimenticia, activándose el sistema renina-angiotensina-aldosterona (Clarcke y Argenzio, 1990; Clarke *et al.*, 1990b; Clarke *et al.*, 1992). Ante la respuesta a una única ingestión completa para un equino en forma de gránulos de heno, la actividad de la renina en el plasma se incrementa seguida de elevaciones de la aldosterona plasmática. Su salida se considera como una consecuencia de una baja de la volemia transitoria, ya que se incrementa los niveles de la proteína plasmática y el nivel del volumen del hematocrito (Clarke *et al*., 1990b). La hipovolemia es una consecuencia del movimiento de líquido vascular hacia el tracto digestivo. Se ha evidenciado que el incremento de los niveles de la aldosterona equina provoca el doble de la absorción de sodio a nivel del colon proximal y un triple aumento de la absorción de sodio a nivel del colon distal, con el objetivo de retener volúmenes de líquido que llegan a secretarse en el tracto intestinal (Clarke *et al*., 1992). Cabe considerar que la alimentación con harina significa un

riesgo de sufrir enfermedades como distensión colónica, que puede provocar desplazamiento del colon o inclusive podría producirse vólvulo. Siendo ésta la forma más fatal del síndrome abdominal agudo, que requiere una intervención quirúrgica rápida para aumentar la probabilidad de supervivencia (Hackett *et al*., 2015) (Blikslager y Gonzales, 2018).

2.1.5. Consideraciones clínicas en la fisiopatología general del síndrome abdominal agudo en colon mayor

En equinos con síndrome abdominal agudo, fisiopatológicamente podemos determinar que la motilidad gastrointestinal puede estar aumentada, en aquellos que padecen cólicos espasmódicos o fases de colitis y, si bien, pueden controlarse eficazmente con terapéutica médica. La disminución o ausencia de borborigmos se encuentran asociados a patologías obstructivas o vólvulos, o inclusive por patologías sistémicas, siendo de mayor evidencia en casos de deshidratación, desequilibrios hidrico-electroliticos o problemas cardiovasculares (Friki *et al*., 2023).

Los equinos sin evidencias de borborigmos son mas sugerentes de que sean pacientes que requieran procedimientos quirúrgicos en compración de los que presentan sonidos entéricos. Asimismo, si un caballo con cólico demuestra evidencia de motilidad intestinal progresiva detectable (mediante diagnóstico de asucultación o por observación de evacuación fecal rápida) generalmente no se requiere cirugía, por lo tanto, la mayor parte de los casos de cólicos agudos tienen una resolución con éxito cuando son tratados en menos de 12 horas, pero una gran minoría (33%) que no reciben una exploración médica, pueden permanecer con la etiología aún sin resolver y por lo tanto, complicarse con tratamientos quirúrgicos que se deban llevar a cabo (Cook *et al*., 2014). Además, el retraso en la presentación de información clínica por parte del propietario al médico veterinario puede aumentar el riesgo de mortalidad en caballos con cólico (Christophersen *et al*., 2014).

Los aspectos clínicos como el manejo del dolor, la descompresión del tracto gastrointestinal, la corrección de los desequilibrios hídrico-electrolítico, y promover la motilidad gastrointestinal son los objetivos principales de la terapéutica de cólicos para el tratamiento de caballos (Gitari *et al*., 2016). Sin embargo, las intervenciones quirúrgicas pueden ser necesarias en casos graves, como en equinos cuyo dolor no responde a terapias farmacológicas, además de angustia asociada con dolor intenso, aumento del ritmo cardíaco, movimientos peristálticos profundos e hipovolemia y posible shock, siendo estos, signos

importantes de cólico crítico, por lo que cabe resaltar, que es esencial una evaluación exhaustiva de estos parámetros (Gleerup y Lindegaard, 2017).

Además de determinar el historial de la enfermedad, el examen físico se debe considerar, la evaluación de los factores de riesgo, los cuales son esenciales para determinar la causa subyacente, así como la selección del manejo óptimo para el cólico equino. Cabe así mismo resaltar que es fundamental considerar valoraciones como el porcentaje de hidratación, la intensidad del dolor, gravedad de la inflamación, daño en órganos particulares y riesgo de endotoxemia para establecer un diagnóstico correcto y un pronóstico adecuado (Friki *et al*., 2023).

2.2. Principales etiologías del colon mayor que generan síndrome abdominal agudo.

1.2.1. Obstrucción simple de colon mayor

El colon mayor del caballo presenta funciones de suma importancia como el almacén de ingesta, la digestión microbiana y la absorción de fluidos. Dentro del lapso de un día, el intestino grueso debe obtener un volumen hidríco similar al volumen hidríco extracelular del equino (20-30% Peso Vivo o 90-135 litros en un equino de 454 kg) (Argenzio, 1975). La capacidad de almacén del colon mayor prolonga el tiempo para que se pueda realizar digestión microbiana y el proceso de absorción de ácidos grasos volátiles, la cual representa el origen energético del caballo (Lopes y Pfeiffer, 2000). La actividad de retropulsión proveniente de la zona del marcapaso tiene como principal función disminuir el transito alimenticio en el equino (Sellers *et al*., 1982). Las contracciones coordinadas que se originan en la región del marcapaso de la flexura pélvica promueven la separación física de partículas pequeñas y bien digeridas que son impulsadas cranealmente las partículas más gruesas con el objetivo de incrementar la digestión (Sellers y Lowe, 1986). Siendo evidente que una mala alimentación es consecuente a problemas de impactación en las regiones colónicas.

La impactación colónica mayor se considera como la seunda afección de cólico y además, representa la razón de mayor frecuencia en casos obstructivos de tipo simple en el equino (Cohen *et al*., 1995; Proudman, 1991), siendo un 13,4% de los equinos con cólico evaluados en centros de diagnósticos (White, 1990; Dabareiner & White, 1995). Este tipo de patología

suele afectar a equinos de mayor de 1 año de edad, aunque han existido casos de esta índole en equinos miniatura cuando han sido potros. Por lo general, los equinos con procesos de impactación colónica evidencian signos de dolor abdominal que puede ser inclusive mayor a 24 horas (Dabareiner y White, 1995).

Los factores de riesgo son similares a los que ocurren en caso de timpanismo de colon mayor, como morder la cuna o querer inhalar viento, un mayor tiempo confinado en un solo establo, un cambio en la rutina de ejercicio, reportes donde no se han aplicado antihelmínticos como ivermectina o moxidectina hace un año pasado y reportes de viaje en el ultimo día (Hillyer *et al.*, 2002). Asi mismo, otros factores de riesgo de impactación del colon mayor incluyeron reportes de cólicos con anterioridad, claudicación reciente menor a 4 semanas de ocurrencia y ausencia de atención odontológica. Sin embargo, otros estudios indican que las patologías dentales no influyeron en la presentación de impactación colónica (Gunnarsdottir *et al.*, 2014). En otro reporte, 79 de 147 (53,7%) de los equinos que presentaron variación de rutina de sus actividades, y 17 de 147 (11,5%) que se encontraron hospitalizados por otras patologías no gastrointestinales presentaron impactación colónica (Dabareiner y White, 1995).

1.2.1.1. Enterolitiasis

La obstrucción colónica a causa de enterolitos es una patología que se observa con frecuencia en la práctica diaria en equinos. Estos son definidos como concreciones formadas por cristales de fosfato amónico magnésico que rodea a un objeto o núcleo como, por ejemplo, alambres, piedras, o clavos (Merck, 2007) (Fig. 5). Los factores de riesgo incluyen la ubicación geográfica, predisposición racial como los árabes y cruces árabes, y razas como Morgans, Saddlebreds americanos, burros, y caballos miniatura; una alimentación a base de heno de alfalfa generando un aumento del pH e incremento de los niveles de calcio, magnesio y azufre a nivel del colon mayor (Merck, 2007), y, asimismo, aproximadamente 50% de equinos al pastoreo (Cohen *et al.*, 2000). Sin embargo, existen otros factores aún no identificados, los cuales podrían explicar al detalle por qué otros caballos teniendo la misma dieta en la misma zona geográfica no se desarrollan enterolitos (Blikslager *et al.*, 2017). En cuanto a la edad, la mayoría de caballos son aproximadamente de 10 años, además cabe considerar que la enterolitiasis raramente se presenta en equinos menores de 4 años de edad; en relación a la dieta, existen reportes de estudios clínicos indicando que el contenido del colon mayor en equinos con enterolitos posee concentraciones altas de magnesio calcio y

fósforo y, además, de presentar un pH más alto que en pacientes que presentan cólicos cuya causa no es la enterolitiasis (Merck, 2007).

Cabe considerar que estas formaciones al quedarse atascado al inicio del color transverso, el colon próximo a la localización del proceso obstructivo se dilata y el dolor es elevado. La distensión abdominal puede ser marcada. Los niveles de las frecuencias cardíaca y respiratoria se encuentran elevadas y la membrana mucosa se podrían evidenciar pálidas o rosáceas. Usualmente, la distensión colónica y cecal son palpables a la exploración rectal. Aunque la masa rara vez es palpable ya que el colon transverso se posiciona cranealmente a la arteria mesentérica craneal. En los análisis clínicos, se evidencia que el líquido peritoneal podría alterarse en un proceso isquémico de la pared colónica que cubre al enterolito. Se puede aplicar la valoración radiográfica para identificar la patología. El tratamiento por lo general, es aplicando técnicas quirúrgicas (Merck, 2007).

Múltiples casos de equinos con enterolitiasis presentan una historia clínica de cólicos que recidivan lo que podría indicar que el enterolito haya podido obstruir parcial o temporalmente la luz del colón, evidenciando cuadros clínicos de curso agudo y grave (Merck, 2007). La obstrucción causa signología leve intermitente de cólico, teniendo en cuenta la localización del enterolito. Asi mismo, en regiones intestinales del colón de gran tamaño tienden a presentarse en la región dorsal derecha y genera en el equino un malestar a nivel del intestino (Merck, 2007). Al llegar al colon transverso o pequeño, se pueden generar signos de enfermedad aguda debido a la obstrucción luminal, con obstrucción abdominal progresiva y distensión. Este escenario genera una obstrucción de colón, podría presentarse necrosis por causa presión transmural (Cohen *et al*., 2000). El aumento en la concentración de proteínas totales y un aumento en el recuento de glóbulos blancos por encima del rango normal denotan desvitalización intestinal (necrosis) lo que concuerda con variaciones notables en los parámetros vitales del animal (Blikslager *et al*., 2017).

En un reporte que incluye a 236 equinos sometidos a cirugía para la extracción de enterolitos en el colon ascendente (n = 97) o colon descendente (n = 139), se determinó que la supervivencia global fue del 94% para los pacientes con enterolitos en el colon ascendentes y 88% para pacientes que tuvieron enterolitos en el colon descendente, y la supervivencia a largo plazo fue del 89% y 85% respectivamente (Pierce *et al*., 2010). Aunque no hubo diferencia significativa en el resultado basado en la ubicación, se pudo determinar que un mayor número de equinos fueron sacrificados cuando presentaron enterolitos a nivel del colon descendente, probablemente a la inaccesibilidad del hallazgo lesional en esta zona.

Los enterolitos suelen encontrarse a nivel del colon dorsal derecho, colon transverso y colon menor, donde ocurren impactaciones frecuentemente (Fig 5) y donde, son fáciles de identificar objetos sólidos cubierto por pared intestinal estirada. Se debe tener en cuenta que se pueden hallar materiales menos sólidos, como bolsas de plástico pudiendo ser menos obvio cuando se incorpora a una masa del contenido intestinal. Asi mismo, un enterolito que presenta una estructura lisa (Fig 6) podría ser indicio de la ocurrencia de otros más, siendo de difícil localización, además podrían haber enterolitos de tamaños menores que podrían no ser ubicados por el contenido alimenticio (Merck, 2007; Blikslager *et al*., 2017).

El tratamiento para enterolitiasis es quirúrgica, vía celiotomía a nivel de la línea media ventral, de este modo, se puede descomprimir las regiones colónicas y/o cecal para retirar el enterolito. La región izquierda del colon mayor se procede a exteriorizar y luego se expone en un recipiente estéril específico para la colostomía (Fig. 6A), se procede a extraer el contenido alimenticio mediante una enterotomía y se retira el enterolito. Si la formación evidencia una superficie plana o presenta un área poliédrica se analiza con mucho cuidado lo que resta de la región colónica con el objetivo de buscar otras formaciones. La supervivencia puede llegar al 95% en zonas donde se reporta frecuentemente enterolitiasis (Merck, 2007).

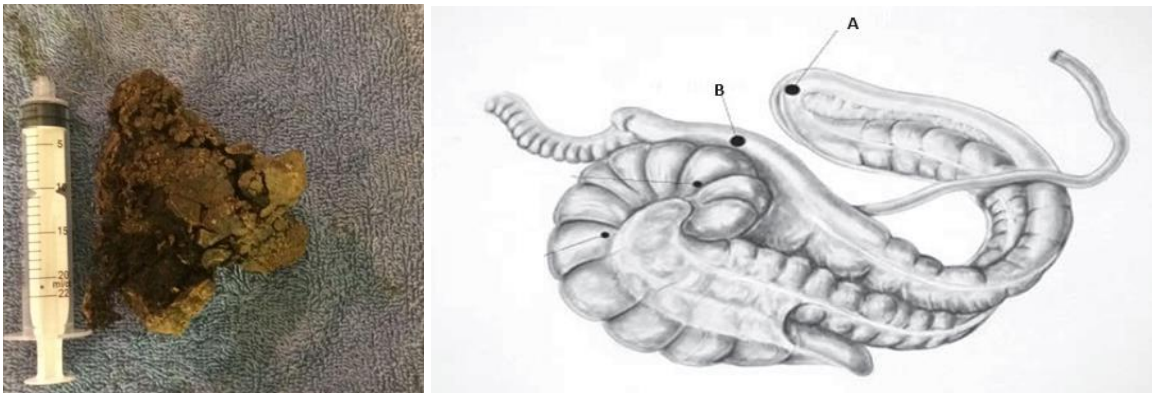

Figura 5. Enterolitiasis en equinos. **(**Izq) Enterolito hallado en colon mayor (Borráez, 2007). (Der) Puntos comúnes de impactación en colón: (A) Flexura pélvica. (B).Unión del colon dorsal derecho con el colon tranverso (Merck, 2007).

2.2.1.3. Impacción de arena en colon mayor

Los equinos que acceden a suelos de composición arenosa, con alimentación directamente colocada en el suelo, la arena se acumula particularmente a nivel del colon dorsal derecho y en la flexura pélvica e incluso en otros segmentos colónicos (Specht y Colahan, 1988; Ragle *et al*., 1989). En impacción de arena, los signos clínicos son equivalentes a otras

impacciones, aunque puede inducir diarrea como resultado de la irritación mucosa (Bertone *et al*., 1988). A la auscultación de la región abdominal ventral podría evidenciarse sonidos de arena moviéndose contantemente. Se puede diagnosticar la presencia de arena en heces, al disolver porciones fecales dentro de un guante de palpación rectal con agua después de un tiempo prudente de sedimentación (Fig. 6C) (Ragle *et al*., 1989).

La vista radiográfica craneoventral del abdomen puede ser útil para detectar arena dentro del colon mayor y puede servir para monitorear la resolución poscirugía. Inicialmente, podría justificarse la terapéutica a base de un laxante como aceite mineral, sulfato de magnesio para facilitar el paso de la arena, combinado con fluidoterapia enteral o intravenosa, resultándose en éxito en el tratamiento de la enteropatía por arena no complicada (Hart *et al*., 2013; Hammock *et al*., 1998). Si el cólico no responde al tratamiento médico se debe realizar la evacuación quirúrgica, que puede mantener un buen pronóstico, aunque se debe tener cuidado para evitar el desgarro del colon durante la exteriorización debido al peso de la arena (Granot *et al.*, 2008).

2.2.1.4.Impacción alimenticia

Las impactaciones alimenticias del colon ocurren con mayor frecuencia a nivel del colon ventral izquierdo (flexura pélvica); así mismo, las porciones dorsal y transverso del colon derecho son otros sitios comunes de impactación alimenticia (Dabareiner y White 1995). Se han diagnosticado impactaciones alimenticias a nivel del colon en aproximadamente el 15% de los caballos con cólicos de origen primario diagnosticados ambulatoriamente (Proudman 1991).

Epidemiológicamente, los caballos menores de 1 año rara vez desarrollan una impactación voluminosa a nivel del colon, pero sí en equinos de raza miniatura. Los potros pueden estar predispuestos a impactaciones alimenticias. (Dabareiner y White 1995). Así mismo, el cambio de localización de los equinos previos a impactación alimenticia y las lesiones musculoesqueléticas son factores predisponentes de consideración. Del mismo modo, la impactación alimenticia suele ir precedida de un cambio en la dieta, por ejemplo, la adición de un alto contenido de cereales que pueden predisponer a impactaciones colónicas, ya que la alimentación con cereales está asociada con un flujo de fluido interno y posterior deshidratación de la ingesta, predisponiendo el ambiente necesario para el desarrollo de la impactación (Clarke *et al*., 1990). La disminución de la temperatura podría generar menor

ingesta de agua conllevando a la predisposición de procesos de impactación (Kristula y McDonnell, 1994).

Los factores de riesgo involucrados son aquellos referente a la aplicación de antiparasitarios, atención odontológica, variación de clima, disminución en el consumo de agua, hospitalización y procesos anestésicos generales (Jennings *et al*. 2014). La ocurrencia de la impactación por alimentos se repite con un patrón de ciclos de aproximadamente un año que llega al pico de presentación entre los meses de diciembre y enero (Jennings *et al*., 2014). Los caballos con una gran impactación alimenticia del colon mayor generalmente presentan signos de dolor abdominal leve a moderado, disminución o ausencia de ruidos intestinales a nivel del flanco donde se localiza la impactación (Dabareiner y White 1995). Se ha reportado que existen equinos que pueden presentar distensión abdominal en distintos grados de presentación (Dabareiner y White 1995). Existe una disminución en la producción fecal y los signos vitales son normales o podrían encontrarse ligeramente elevados. Cabe considerar que la palpación abdominal es de una gran utilidad diagnóstica para la detección de impactación a nivel de la fléxura pélvica.

Es importante diferenciar una impactación alimenticia a nivel de la flexura pélvica por un desplazamiento del colon con relación a la impactación secundaria del colon dorsal derecho en la que el colon mayor tiene contenido intestinal deshidratado (Mueller y Moore 2000). De este modo, la ecografía abdominal y la evaluación del grosor de la pared colónica constribuyen en el diagnóstico certero, asi mismo, la historia y el examen físico son de gran valoración (Schumacher *et al*. 1988; Pease *et al*. 2004).

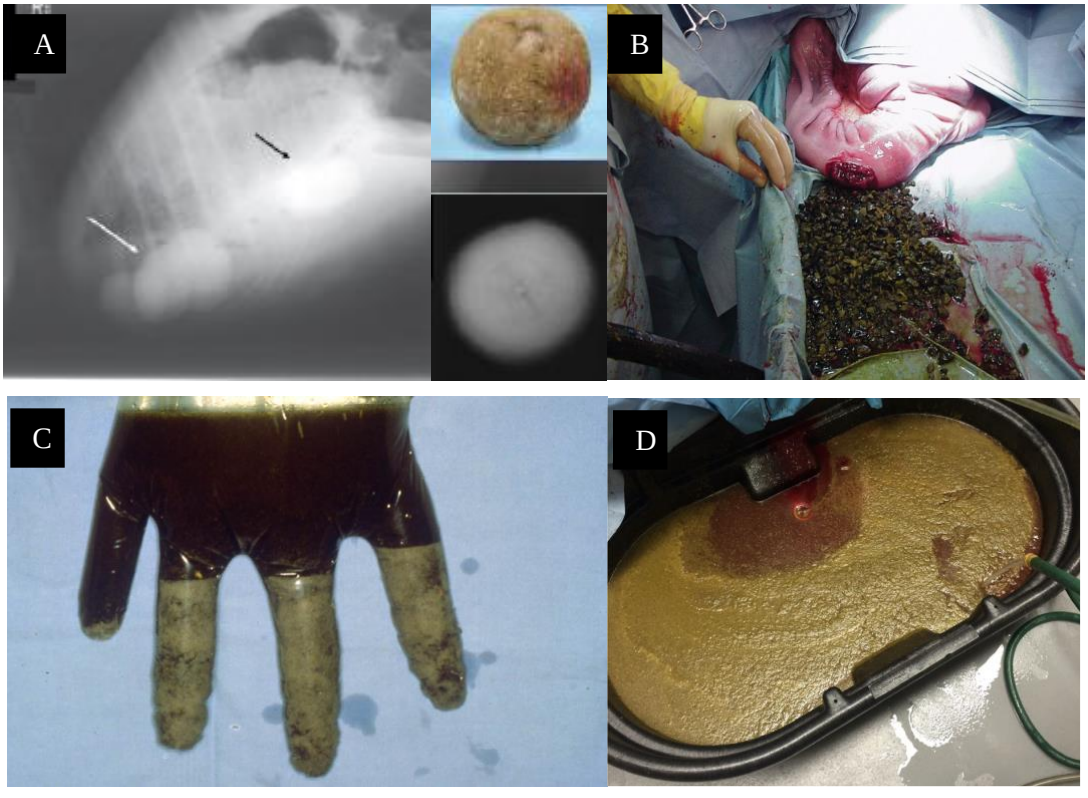

Figura 6.A. Enterolitiasis. Vista en radiografía de la región dorsal derecha del colón. B. Evacuación de grava desde la flexura pélvica. C. Se visualiza la arena que se deposita en los dedos de una manga rectal después de agregar agua a las heces colocadas en la manga como evidencia de impacción de arena D. Colecta de ingesta de la enterotomía del ángulo pélvico intestinal en recipiente con drenaje (Blikslager y Gonzalez, 2018).

2.2.2. Desplazamiento o torsión no estrangulante del colon mayor

2.2.2.1.Desplazamiento dorsal izquierdo o atrapamiento nefro-esplénico

El colon mayor se encuentra desplazado y se ubica entre el bazo y la pared corporal izquierda (desplazamiento dorsal izquierdo sin atrapamiento). La región colónica podría quedar encarcelada en relación al ligamento nefroesplénico (desplazamiento dorsal izquierdo con atrapamiento). El colon se desplaza cranealmente hacia caudal con la flexura pélvica en dirección al abdomen caudal, sin embargo, el colon podría localizarse de caudal a cranealmente con la flexura pélvica localizado de modo craneal al diafragma (Auer *et al*., 2019).

En relación a la signología, los caballos con desplazamiento dorsal izquierdo sin atrapamiento suelen tener un dolor leve y transitorio. Sin embargo, el atrapamiento del ligamento nefroesplénico conlleva a distintos grados de dolor, desde los mas leves e inconstantes hasta de nivel moderado. Los sonidos intestinales se encuentran disminuidos a nivel del lado izquierdo abdominal y la distensión es mas evidente en la zona izquierda en

relación a la derecha. El reflujo después de la intubación nasogástrica puede ocurrir en 30% a 40% de los caballos con atrapamiento nefroesplénico debido a a la reducida capacidad gástrica en la especie equina (Hardy *et al*., 2000)

El diagnóstico puede realizarse mediante palpación rectal y respaldarse con una evaluación ecográfica transabdominal de la región del flanco izquierdo (Santschi *et al*., 1993). La evaluación ecográfica es particularmente útil si la región nefroesplénica no es palpable debido a la distensión del colon o al tamaño o temperamento del paciente (Hardy *et al*., 2000). Mediante la palpación rectal es posible comprobar que el colon mayor que es desplazado hacia el cuadrante izquierdo se encuentra distendido por acumulo de gas. Es importante destacar que el colon se encuentra atrapado sobre el ligamento nefroesplénico lateral al riñón izquierdo y medial y a menudo dorsal al borde caudodorsal del bazo (Fig. 7) (Auer *et al*., 2019). El bazo suele estar desplazado ventral y medialmente, alejándose de la pared corporal. El riñón izquierdo no se puede palpar y el borde dorsal del bazo normalmente no es detectable debido al colon distendido por gas (Auer *et al*., 2019).

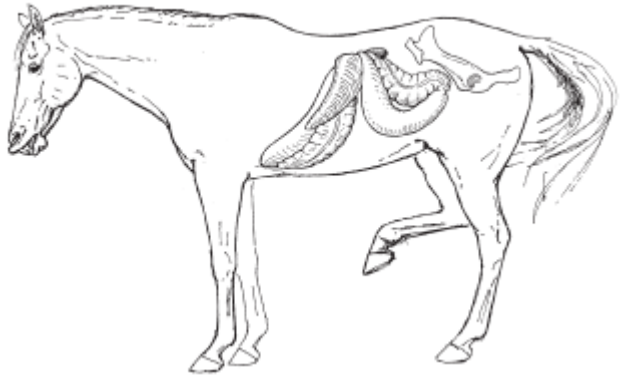

Figura 7. Colón dorsal izquierdo desplazado con el ligamento nefroesplénico del colon ascendente atrapado. Fuente: Auer *et al*., 2019.

2.2.2.2.Desplazamiento dorsal derecho del colon mayor

El desplazamiento del colon derecho se define como una mala posición no estrangulante que resulta en una obstrucción del paso de la ingesta y del gas sin interrupción del suministro de sangre o pérdida de la viabilidad del colon (Rakestraw, 2012). Se cree que este tipo de desplazamiento es iniciado por movimiento retropulsivo de la flexura pélvica, con la posterior migración del colon izquierdo a nivel craneal y luego hacia el cuadrante abdominal derecho, hasta el ventral derecho, hallándose al colon dorsal derecho entre el ciego y la pared corporal (Auer *et al*., 2019).

La localización colónica en el diagnóstico clínico se encuentra relacionado con la signología del equino. Cuando el colon se desplaza cranealmente, todos los parámetros se encuentran dentro de los límites normales, teniéndose en cuenta que el dolor abdominal es leve e intermitente. A la palpación rectal no se halla distensión del abdomen, no localizándose la flexura pélvica, y como el colon migra de manera horaria, se afecta el flujo de lo ingerido y se genera una impactación secundaria del colon dorsal derecho (Auer *et al*., 2019).

La corrección quirúrgica suele ser necesaria y puede resultar todo un desafío externalizar el colon para su correcta evaluación. Se debe realizar una descomprensión del colon aplicando una aguja de calibre 14 y se debe succionar. Se localiza flexura pélvica y se palpa el colon dorsal para localizar el sentido y dirección del desplazamiento. Se exterioriza la flexura pélvica luego del colon dorsal/ventral izquierdo y posterior el derecho. Se ubica el ciego y se exterioriza. A menudo, es necesario girar el colon y el ciego 180 grados alrededor del eje longitudinal del colon y el ciego en el sentido de las agujas del reloj para corregir el desplazamiento (Blikslager *et al*., 2017).

La intervención quirúrgica del desplazamiento dorsal derecho presenta un pronóstico excelente (>90%) (McGovern *et al*., 2012). Existen reportes de recurrencia en el 15% de equinos que se han sometido a laparotomía exploratoria por desplazamiento dorsal derecho o vólvulo colónico (Hance y Embertson, 1992). Por lo tanto, se podría optar por la resección colónica o la colopexia en equinos donde haya recurrencia sea un constante reporte. Los equinos operados por desplazamiento dorsal derecho o la retroflexión de la flexura pélvica podrían tener cólicos de manera mas constante (40%–45%) en comparación con equinos con desplazamiento dorsal izquierdo (8%) (Smith y Mair, 2010).

2.2.3. Vólvulo e intususcepción del colon mayor:

2.2.3.1.Vólvulo del colon mayor

El vólvulo del colon mayor se define como la rotación o torsión del colon a través o alrededor de su mesenterio, pudiendo ocurrir en cualquier zona a lo largo de la longitud colónica (Barclay, 1980) pudiendo ser en la base del colon o al nivel del ligamento cecocólico en dirección contraria a las agujas del reloj (ventromedial dorsolateral). El giro del vólvulo suele ser en el sentido horario visto desde caudal, la rotación en 360 grados o más se considera una obstrucción estrangulante (ventrolateral-dorsomedial). En un reporte de 109 casos de equinos con vólvulo, 47 (43%) se originó en el pliegue cecocólico y de la ampolla coli, 33

(30%) en el colon izquierdo y flexuras diafragmáticas, 26 (24%) en la base del ciego y en el colon transverso y 3 (3%) fueron en el colon derecho en el pliegue cecocólico (Harrison, 1988). La signología asociada con el vólvulo va acorde al grado y la gravedad de éste. Asi pues, el vólvulo permanece sin movimiento dentro de un tiempo en varios equinos. Sin embargo, cabe considerar que en algunos equinos el giramiento progresa con el paso del tiempo (horas o días) intensificándose los signos clínicos (White y Lessard, 1986). Así mismo, dependiendo de grado de obstrucción vascular (Fig 8), se produciría un vólvulo de colon no estrangulado o vólvulo de colon estrangulado.

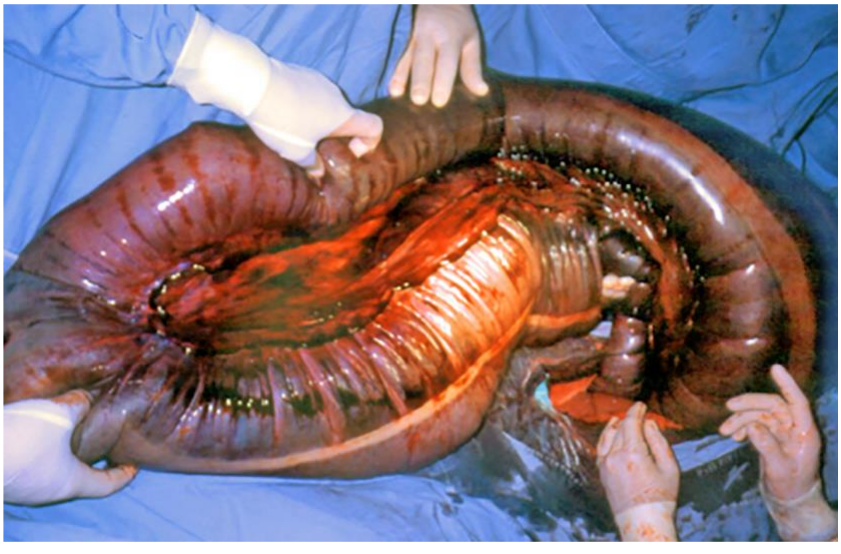

Figura 8.Vólvulo de colón evidenciando zonas hemorrágicas (Calderón y Gonzales, 2023)

Los factores de riesgo asociados con un vólvulo de colon mayor incluyen múltiples episodios de cólico durante los últimos 12 meses, además, el historial de yeguas, con partos previos, también tienen un mayor riesgo (Suthers, 2013), así, en un estudió se reportó que las yeguas que desarrollaron vólvulo de colon posparto lo hicieron entre 2 y 104 días post parto (Weese *et al*., 2015).

La administración reciente de medicamentos, un aumento de más de 8 horas de estabulación en los 14 días previos, el cambio de pasto, alimentación con heno y remolacha azucarera, una densidad poblacional incrementada y la participación de varias personas en el cuidado del caballo también fueron factores de riesgo (Suthers, 2013). La alteración de la microbiota puede preceder al desarrollo de un vólvulo de colon mayor (Weese *et al*., 2015) e incluso generar timpanismo cecal (Velasquez *et al*., 2009) (Fig 9). Las yeguas que desarrollaron cólico posparto con un vólvulo de colon mayor posteriormente, presentaron una mayor

abundancia relativa de *Firmicutes* (71% vs. 50%), *Proteobacteria* (26% vs. 1%) y menor proporción de fusobacterias (0,0016 % frente a 0,0065 %) en yeguas con vólvulo de colon mayor en comparación con las yeguas de control (Weese *et al*., 2015).



Figura 9. Timpanismo de ciego como consecuencia de una previa torsión del colon mayor (Velasquez *et al*., 2009)

En relación a los signos clínicos, los caballos con un vólvulo de colon mayor ventromedial dorsolateral (Fig 10) suelen ser muy dolorosos, no responden a la analgesia y tienen una marcada distensión abdominal. El compromiso cardiovascular surge prontamente y, acorde al tiempo transcurrido en aparecer los signos clínicos, los caballos presentan taquicardia y taquipnea con un llenado yugular disminuido, las membranas mucosas se encuentran secas y pálidas, las extremidades con disminución notable de la temperatura al llegar al quirófano (Auer *et al*., 2019). La evaluación ecográfica da información en equinos que no tienen grados severos de dolor. La recopilación de una anamnesis con detalle, la valoración de los signos clínicos, la fiebre y los valores hematológicos de leucopenia, hipoproteinemia, hiponatremia y una concentración elevada de amoníaco a nivel hematológico son útiles para tener la diferencia entre un vólvulo y una colitis (Hackett *et al*., 2015).

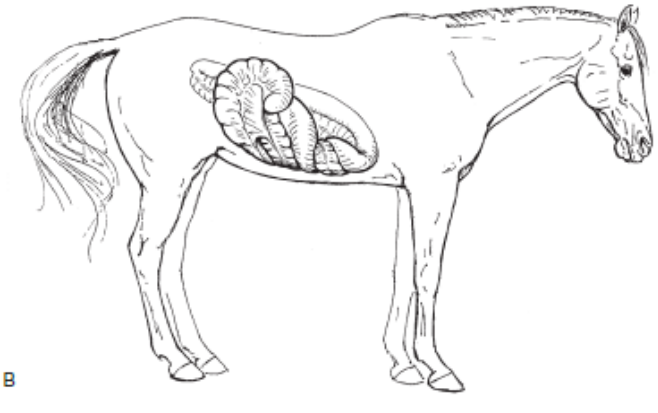

Figura 10. Representación esquemática del vólvulo ventromedial dorsolateral del colon mayor en un equino (Auer *et al*., 2019)

2.2.3.2. Intususcepción del colon mayor

Las lesiones estrangulantes del colon mayor del equino (Foerner *et al*., 1993), ocurren en zonas como a nivel del ligamento gastroesplénico (Trostle y Markel, 1993), el vólvulo asociado con alteraciones mesentéricas y la intususcepción del colon mayor (Robertson y Tate, 1982). Los reportes de intususcepción a nivel de esta sección intestinal en la literatura, son escasos, asi, Dyson y Orsini, (1983) reportan un caso de un equino con síndrome de abdomen agudo, en el cual se le instituyó tratamiento médico, con una reevaluación durante las 12 horas siguientes, sin embargo, el animal continuó teniendo signos de malestar abdominal leve con taquicardia, por lo cual ante los hallazgos clínicos, se le realizó celiotomía exploratoria, que reveló una intususcepción colónica del ángulo pélvico. Sin embargo, no fue necesaria la resección de esta porción colónica, teniéndose al paciente recuperado sin incidentes posterior a la intervención quirúrgica. Pero casos de mayor gravedad pueden requerir intervenciones quirúrgicas (Fig 11).



Figura 11. Intususcepción colocólica (asterisco)[intussuscepetum] y flecha [intussuscipiens]) después de la exteriorización y antes de la corrección. Se evidencia el colon dorsal izquierdo . CDI: Colon dorsal izquierdo; CVI: colon ventral izquierdo; FP: flexura pélvica (Barnes *et al.*, 2023)

2.3. Técnicas quirúrgicas

2.3.1. Enterotomía del colon mayor

Es una técnica que consiste en realizar una incisión para explorar el intestino o extraer objetos extraños según sea el requerimiento necesario, para esta cirugía, es importante definir la necesidad de realizarla, y para este fin, se deben realizar exámenes complementarios como tomografía, ecografía o rayos X (Hardy y Bertone, 1992). En equinos las intervenciones por enterotomía suelen ser frecuentes por problemas patológicos como la formación de ovillos parasitarios, cuerpos extraños, enterolitos, fecolitos, bezoars asi como la remoción de gas, fluido e ingesta. De estos, se puede indicar que los parásitos en equinos suelen ser muy comunes en el tracto intestinal. La mayoría de los caballos que padecen una infección por parásitos intestinales suelen ser asintomáticos o presentar signos leves y poco alarmantes (Anderson y May, 1992; Proudman *et al*., 1998).

a) ***Procedimiento***

Luego de haber procedido a preparar al paciente (posición, protocolo anestésico y cortes cutáneos) (Fig. 12). De acuerdo a Auer *et al*. (2019) y Doyle *et al*. (2003), se expone el colon mayor y se sigue los siguientes pasos:

1. El colón mayor generalmente se coloca en una bandeja o una telon estéril (Fig 13) sobre el lado derecho del abdomen del caballo.
2. Se debe colocar un paño estéril impermeable sobre la bandeja del colon y debajo del colon. Se puede colocar un segundo paño sobre el colon una vez colocado en la bandeja
3. Recubrir el colon con carboximetilcelulosa de sodio u otra solución análoga puede ayudar a mantener el colon limpio durante el procedimiento de enterotomía.
4. Se realiza corte de aproximadamente 10 cm con una hoja de bisturí n.º 10 en el borde anti mesentérico del ángulo pélvico, extender la incisión de enterotomía a la longitud adecuada.
5. Se lava el intestino al evacuar el total del colon y se introduce otra manguera a través de la enterotomía hasta la luz del colon. Con el tubo en la luz, el colon se distiende con líquido ocluyendo el sitio proximal a la enterotomía.

6. El colon se vacía comenzando con la sección del colon izquierdo más cercana a la enterotomía y avanzando secuencialmente hacia el colon dorsal o ventral derecho.
7. Una vez que el colon se ha vaciado lo suficiente, el ángulo pélvico se lava con varios litros de solución salina estéril previamente y, además, al finalizar cada capa del cierre de la enterotomía.
8. Se debe tener cuidado de eliminar todos los desechos macroscópicos que contaminan la superficie serosa del colon. El sitio de la enterotomía generalmente se cierra usando material de sutura absorbible sintético 2-0 en un patrón continuo simple de espesor total y luego se sutura con un patrón de Cushing. El cierre de dos capas da como resultado una mejor alineación del tejido, hemostasia y una mejor cicatrización.
9. Es importante captar la menor cantidad de tejido posible para evitar la estenosis de la luz. Una grapadora TA-90 se aplica a través de la enterotomía inmediatamente adyacente a las pinzas para tejidos de Allis. El TA-90 debe dispararse dos veces en un patrón superpuesto si la enterotomía mide más de ~8 cm. Una vez que se dispara la grapadora, el tejido evertido capturado con las pinzas se corta utilizando tijeras mayo o de Metzenbaum.
10. El cierre de la enterotomía con grapas disminuye el tiempo de la cirugía y mantiene el diámetro de la luz preoperatoria mejor que el cierre de dos capas suturadas manualmente.
11. La superficie serosa del colon se lava nuevamente a fondo y se eliminan meticulosamente cualquier residuo importante antes de devolver el colon a la cavidad abdominal.




Figura 12.- (Izq). Posicionamiento de un caballo previamente sedado sobre una mesa quirúrgica en posición de decúbito supino. B. Examinación intestinal (Blikslager *et al*., 2017)

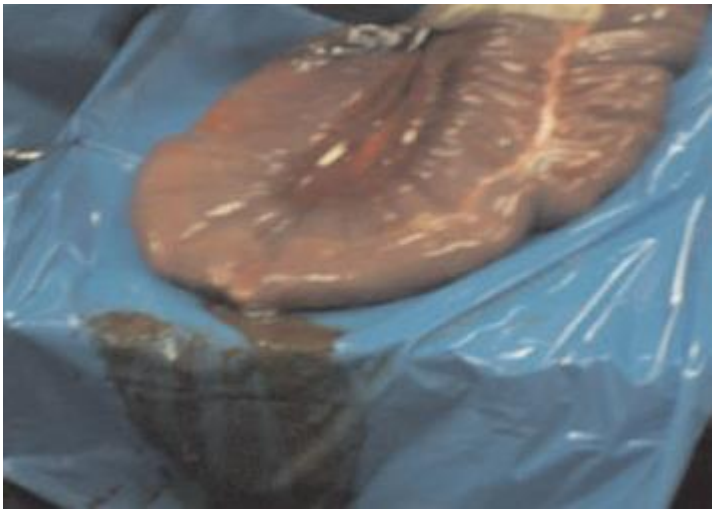

Figura 13. Enterotomia de colon mayor en equino sobre campo quirurgico (Velasquez et al., 2009)

2.3.2. Cierre de la línea alba

Para el cierre de la línea alba se aplica una sutura de ácido poliglicólico 5 USP, de punta triangular, de 140 cm, no incluyendo el peritoneo además, el tejido a suturar se encuentra a un centímetro de corte y dejando una separación entre puntos de aproxidamente 1 cm, además se procede a levantar la capa muscular previo al corte con la aguja para no incluir la grasa retroperitoneal o asas intestinales. Se sutura con un patrón continuo simple, sin puntos en X. Se debe tener un adecuado aposicionamiento de los bordes para una cicatrización efectiva. Luego se procede a lavar con suero estéril y aplicación de antibióticos como la gentamicina (Vásquez y Fuente, 2021).

2.3.3. Colopexia

La colopexia es una técnica que se realiza para prevenir un gran desplazamiento del colon y reincidencia de vólvulo. Si bien, el procedimiento a menudo se realiza durante la laparotomía repetida para el desplazamiento recurrente del colon o el vólvulo (Hance y Embertson, 1992) puede realizarse durante la cirugía inicial en yeguas de cría jóvenes que parecen tener un alto riesgo de recurrencia (Hunt y Spirito, 1995). La colopexia es realizada al término de la evaluación del abdomen previo al cierre de la incisión de laparotomía. Probablemente no se debe realizar la colopexia en caballos con colon severamente edematoso o si la viabilidad del colon se encuentre deteriorado (Hance y Embertson, 1992; Hunt y Spirito, 1995).

a) Procedimiento

Luego de haber procedido a preparar al paciente (protocolo anestésico y cortes cutáneos). De acuerdo a Auer *et al*. (2019), Markel *et al*. (1988) y Hance, (1997), se sigue los siguientes pasos:

1. Se recomienda realizar la enterotomía del ángulo pélvico con evacuación del colon antes de la colopexia, particularmente si el colon está lleno de contenido indigerible pesado.
2. Suturar una sección de 20 a 35 cm de la banda tenial libre lateral del colon ventral izquierdo hacia la pared corporal, aproximadamente de 6 a 10 cm a la izquierda de la línea media y paralela a la incisión de laparotomía.
3. La pared izquierda del cuerpo se eleva con pinzas y se realiza una incisión a través del peritoneo parietal y la grasa retroperitoneal para exponer la vaina interna del músculo recto abdominal.
4. Se realiza una incisión a través de la piel y el tejido subcutáneo directamente ventral a la incisión para exponer la vaina externa del músculo recto abdominal para facilitar la colocación de la sutura a través de la pared corporal, incluida la vaina externa del recto abdominal.
5. La colopexia se realiza entre el ángulo esternal y pélvico usando polipropileno o nylon N° 2 en un patrón cruzado simple continuo o preferiblemente interrumpido. Cada punto de sutura debe abarcar todo el ancho de la banda tenial y estar separadas entre 10 y 15 mm, sin penetrar la luz.
6. Un patrón de sutura alternativo implica colocar previamente tres o cuatro segmentos de suturas continuas y unir la sutura al principio y al final de cada segmento.
7. La colocación de suturas a través de la pared corporal también se puede lograr diseccionando la piel y el tejido subcutáneo de la vaina externa del músculo recto abdominal en el lado izquierdo de la incisión durante aproximadamente 10 cm, seguido de anudar las suturas para la colopexia en el tejido subcutáneo (Fig. 14).
8. Cerrar el espacio muerto que se crea en la intervención quirúrgica para evitar la formación de seromas y de procesos infecciosos.
9. Tener en cuenta que la incisión ventral en la línea media y el tejido subcutáneo y la piel en el sitio de la colopexia se cierran de forma rutinaria.

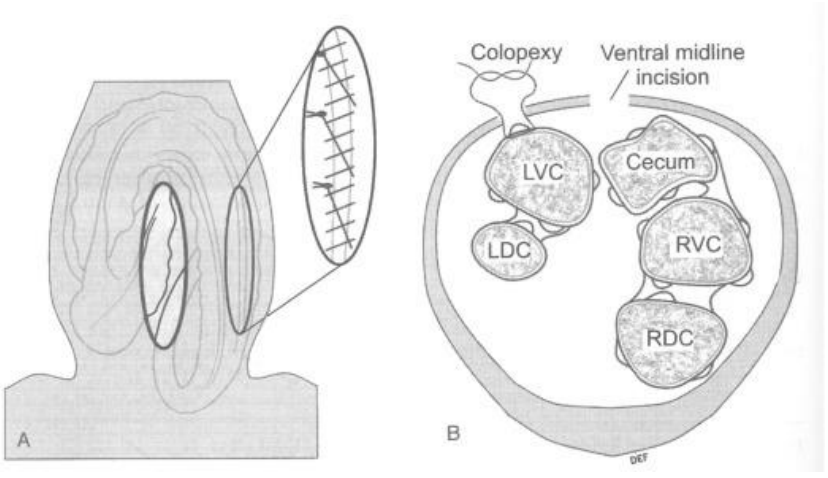

Figura 14. Esquematización de la colopexia en el colon mayor del equino. A. Vista ventral. B. Esquema de la relación de los segmentos intestinales con la pared corporal (Hance, 1997).

2.3.4. Anastomosis con resección de colon mayor

Cuando existe la necesidad de una extirpación intestinal, se evalúa el caso del paciente, para devolverle la funcionalidad natural sin alterar la continuidad y permeabilidad, a este procedimiento conocemos como anastomosis (Hardy y Bertone, 1992). La extirpación del colon, se lleva a cabo, para eliminar los defectos que se han producido dentro del órgano. Las causas incluyen estrangulación, infarto, enfermedad tromboembólica, neoplasia o formación de tejido cicatricial. Además, se puede recomendar una extirpación del colon mayor, para prevenir la recurrencia del desplazamiento o vólvulo (Embertson *et al*., 1982). Para la realización de esta cirugía, es importante contar con el material quirúrgico apropiado dependiendo del procedimiento y la técnica que se llegará a emplear. Así mismo es importante contar con equipos adecuados y un lugar implementado para el logro de la cirugía. En cuanto a técnicas, existen procedimientos quirúrgicos que son utilizados en la mayoría de los casos, de acuerdo a la enfermedad o situación presentada, para extirpar parcialmente del 50 al 95% del colon, según sea el caso (Blikslager, 2017).

Para el uso de una de las técnicas se debe regir al posicionamiento de los extremos para la resección del colón mayor, estas pueden ser:

1. Extirpación y anastomosis terminoterminal. *Cuando los dos extremos se unen,*
2. Extirpación y anastomosis laterolateral. *Cuando se cierran los extremos y se hacen una abertura en la parte lateral*

Cuando se requiere la resección del colon más cerca o proximal al ligamento cecocólico, se prefiere la técnica de anastomosis laterolateral, ya que la técnica de anastomosis terminoterminal genera demasiada tensión en el sitio de la anastomosis. Este incremento de la tensión genera que el lugar de anastomosis pueda separarse (Auer *et al*., 2019).

Procedimiento para una resección terminoterminal de acuerdo a Hughes y Slone, (1998) (Fig. 15):

1. El colon se exterioriza en una bandeja de colon y se cubre; el ciego se vuelve a colocar en el abdomen.
2. Toda la ingesta se masajea en el segmento que se va a eliminar.
3. Si el colon está lleno, se realiza una enterotomía del ángulo pélvico para evacuar el contenido del colon.
4. Se debe tener cuidado de eliminar toda la ingesta y el agua del colon dorsal y ventral derecho para minimizar la contaminación durante la resección.
5. El sitio de resección se identifica eligiendo un sitio que el cirujano asistente pueda sujetar fácilmente sin tensión en el mesenterio
6. El colon se coloca para exponer la arteria cólica derecha y la rama cólica de la arteria ileocólica dentro del mesocolon; los vasos colónicos se aíslan mediante disección roma con los dedos y se ligan dos veces usando poliglactina 910 n.° 1. Alternativamente, dos filas dobles.
7. Se aplican varias grapas escalonadas (TA 90) a través del mesocolon seguidas de una tercera fila doble escalonada con 4 cm de distancia.
8. El mesocolon se corta entre las líneas de grapas proximal y distal.
9. Se verifica la hemostasia y se ligan los vasos sangrantes.
10. El colon ventral derecho se secciona en una línea transversal a su eje longitudinal.
11. El colon dorsal se corta en un ángulo de 30° con respecto a su eje longitudinal, con el borde anti mesentérico más corto para que los diámetros del colon dorsal y ventral sean similares.
12. Se crea una abertura en forma de V entre el borde mesentérico de los colones dorsal y ventral utilizando un instrumento anastomótico lineal invertido reforzado con un patrón continuo simple de doble capa (Hughes y Slone, 1997).
13. Comenzando en el borde mesentérico y suturando desde la luz, los dos puntos se oponen con un patrón continuo simple de doble fila utilizando polidioxanona n.° 0 o poliglactina 910.
14. Una vez que se completa la porción mesentérica de la anastomosis, el resto de la anastomosis de extremo a extremo se realiza utilizando una doble capa comenzando con un patrón de Connell seguido de un patrón de Lembert.

15. El colon se lava y se reemplaza en el abdomen.

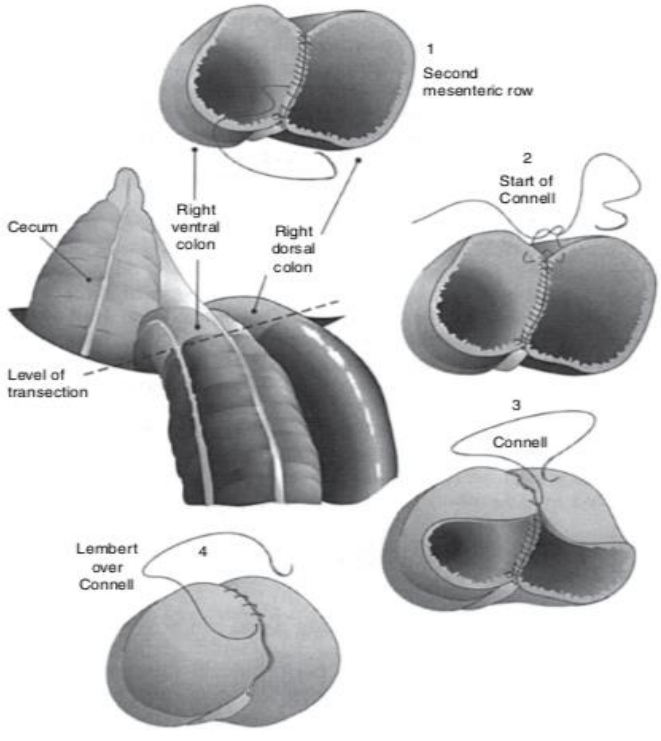

Figura 15. Resección terminoterminal y anastomosis del colón mayor equino (Hughes & Slone, 1997).

Para usa anastomosis laterolateral, el sitio de resección suele estar al nivel del ligamento cecocólico o cerca de él. El procedimiento consiste en (Fig 16) (Fig 17):

1. El colon se exterioriza a la izquierda del caballo en una bandeja de colon y la vasculatura del colon se secciona como se describe anteriormente.
2. Primero se crea la abertura aprovechando el peso del colon para facilitar la exposición del sitio anastomótico.
3. Se identifica el sitio para la creación de la abertura, teniendo cuidado, al nivel en el que se ligaron los vasos colónicos, para que no se forme un saco ciego. Se crea una abertura de tres niveles de lado a lado; la primera capa se une al colon utilizando poliglactina 910 N.° 1 en una capa de Lembert o Cushing a lo largo de 20 cm.
4. Se realiza una incisión de espesor total en cada colón y se realiza un cierre circunferencial continuo simple de espesor total, interrumpido en la marca de 180°, para crear el cierre.
5. Luego se superpone la capa superior usando un patrón de Cushing o Lembert.

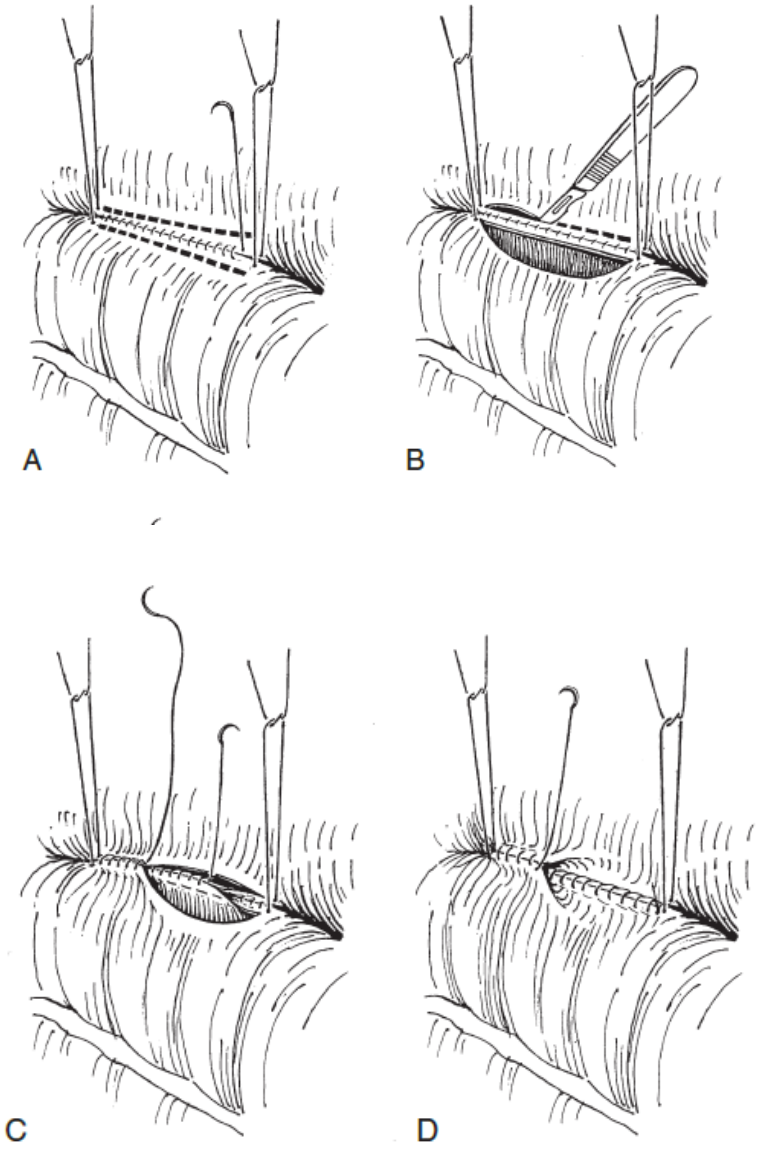

Figura 16. Anastomosis laterolateral del colon ascendente, suturada manualmente. (A) Suturas de sujeción en los extremos de la anastomosis. Las capas seromusculares de los colones ventral y dorsal se unen utilizando un patrón continuo simple con un material de sutura absorbible. (B) Después de la incisión del intestino, los dos lados del estoma se cierran en un patrón continuo simple de espesor total (C). (D) El estoma completado se sutura para completar la anastomosis (Auer, 2019)



Figura 17. Resección anastomosis laterolateral del colon mayor en equino en campo quirúrgico por un caso de obstrucción (Velásquez *et al*., 2009)

2.3.5. Anastomosis con grapas del colon mayor

Esta técnica quirúrgica tiene la ventaja del cierre de la anastomosis que limita la posible contaminación. Además, la configuración moldeada del cierre de grapas produce mejor flujo sanguíneo tisular, otras ventajas son la rapidez de la técnica y el tejido disminuido a emplear. Sin embargo, las ventajas disminuyen si se sutura demasiado la línea grapada. Las principales desventajas de esta técnica son el costo y la necesidad de familiarizarse con el uso y los peligros del equipo y la incapacidad de crear anastomosis termino terminal (Mair *et al*., 2002), así mismo, Auer *et al*. (2019) indica además que algunas desventajas de esta técnica incluyen estenosis de la anastomosis y la creación de una bolsa ciega entre la anastomosis y el sitio de resección si no se tiene cuidado con la colocación de la resección

Para esta técnica se puede emplear la sutura mecánica con grapas quirúrgicas, el procedimiento de acuerdo a Mair *et al*. (2002).

1. Esto puede minimizar la contaminación, pero puede no ser posible si el colon es demasiado grueso y edematoso como resultado del proceso patológico subyacente.
2. Para una abertura de tamaño adecuado, el instrumento de grapado se dispara dos veces si se usa el ILA-100 o el GIA 90, y tres veces si se usa el GIA 55, (teniendo en cuenta que las grapas en este último instrumento de grapado tienen una longitud de grapa más corta).

3. Antes de la aplicación del instrumento de grapado. Una vez creado la abertura, se resecan los dos puntos, comenzando por el colon ventral, teniendo cuidado de resecarlos en el lugar de ligadura de los vasos colónicos.
4. Las luces se cierran utilizando un patrón continuo simple o de Connell de espesor total, y se cosen con un patrón de Lembert o Cushing (Fig. 18).
5. Los dos puntos resecados se lavan y se reemplazan en el abdomen.

Cabe considerar que la resección del colón mayor se ha procedido con instrumentos de grapado, sin embargo, este procedimiento no es posible de efectuar luego de la corrección del vólvulo del colón mayor, ya que es evidente que el edema y la congestión del intestino son procesos consecuentes que no facilitan el cierre correcto de los instrumentos a emplear y la formación de la posición de las grapas en el tejido (Mair *et al*., 2002).

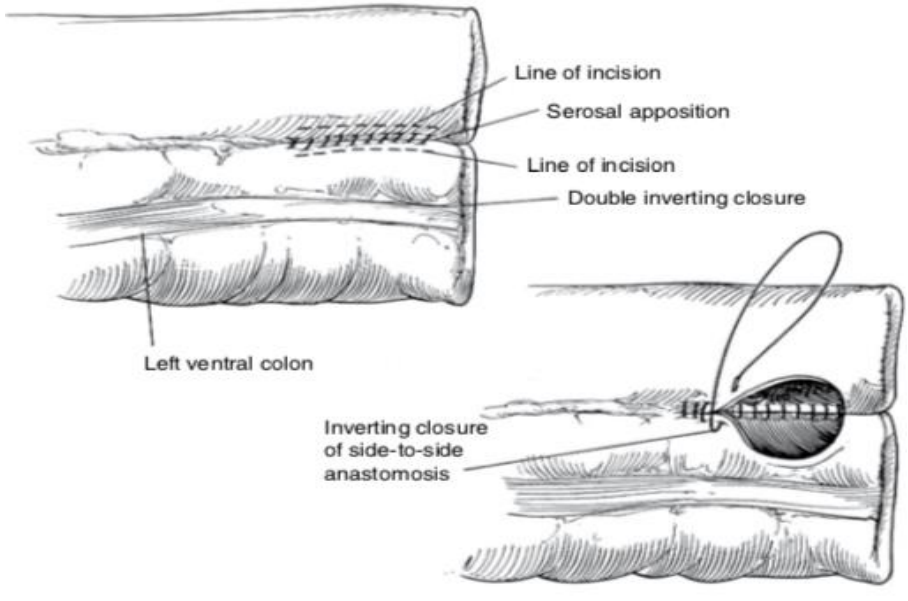

Figura 18. Resección de lado a lado con grapas y anastomosis del colón mayor equino (McIlwraith & Robertson, 1998**)**

No es lo mismo realizar una operación manual a una operación mecánica, los instrumentos que se emplean presentan una variación, como también el costo para el procedimiento quirúrgico. Una anastomosis con grapas quirúrgicas suele ser más costosa por el uso del equipo, reduciendo el tiempo de la cirugía y el proceso de cicatrización es menor. En cambio, una anastomosis manual, suele ser menos costosa, ya que el procedimiento no necesita equipo costoso y especializado, lo que hace menos costosa a esta operación es el uso de sutura monofilamentos, otra característica de esta intervención es que el cirujano puede tener una variación en cuanto al tamaño y la forma del diseño de la cirugía, por otro lado, son

muchos los cirujanos que optan por el uso de sutura absorbibles de polipropileno. (Milovancev *et al*., 2004).

Los órganos intestinales tienden a presentar una mayor cicatrización, cabe considerar más aún que el empleo de poliglactina 910 y lactómero 9-1 presentan mejor comodidad en su manejo y los nudos tienen una seguridad muy buena. La principal desventaja de una sutura de polifilamento a nivel intestinal es el arrastre de tejidos que se puede obtener, por lo cual se debe tener precaución de no realizar incisiones a nivel de la pared del intestino cuando se anuden las suturas. Las suturas absorbibles se hallan como suturas de púas, las cuales no necesitan de un nudo y, por lo tanto, se disminuye la cantidad de material de sutura disminuyendo la formación de adherencias tisulares (Nelson & Hassel, 2014).

III. CONCLUSIONES

- La enterotomía es un proceso quirúrgico indicado para la extracción de enterolitos, areña o gravilla de piedra, impacciones de alimento entre otras patologías similares, cuando no habido compromiso de la viabilidad intestinal.
- La colopexia es una técnica quirúrgica que tiene la función de evitar recidivas de patologías como vólvulos o desplazamientos, sin embargo, se debe tener en cuenta que se aplica en intestino viable y no edematoso.
- La anastomosis del colon mayor, con técnica manual o con técnica mecánica grapada, se utilizan insdistintamente como tratamiento quirúrgico para patologías por estrangulación, infarto, tromboembolismo, neoplasias o para evitar la recurrencia de desplazamientos o vólvulo del colón mayor.
- La aplicación de las técnicas quirúrgicas en colom mayor, exigen un adecuado conocimiento de la anatomía y fisiología, un examen clínico exahustivo sumado a exámenes auxiliares para alcanzar, sobre todo, un diagnóstico temprano que permita la aplicación de las respectivas técnicas quirúrgica y asegurar el éxito quirúrgico evitando secuelas graves.

IV. RECOMENDACIONES

- Conocer los planos anatómicos y característicos, así como los procesos básicos fisiológicos para establecer un diagnóstico y terapéutica médica y/o quirúrgica en casos de patologías del colon mayor.

- Instaurar protocolos adecuados de diagnóstico temprano para determinar la causa del síndrome abdominal agudo para evitar una terapéutica quirúrgica tardía y pronósticos reservados.

- Aplicar todos los protocolos de asepsia y antisepsia para evitar complicaciones postquirúrgicas en un paciente con síndrome abdominal agudo por patología colónica.

- Realizar todos los pasos detallados en cada procedimiento quirúrgico, si bien cada caso es especial, se deben cumplir con los procedimientos básicos y fundamentales quirúrgicos para un éxito de la resolución del caso.

V. REFERENCIAS BIBLIOGRÁFICAS

1. ***Argenzio R. 1975.*** Functions of the equine large intestine and their interrelationship in disease. *Cornell Vet*. 65:303–330. PMID: 237739
2. ***Ashdown RR, Done SH. 2012.*** Color Atlas of Veterinary Anatomy, Volume 2, The Horse. Elsevier: España. 363 p.
3. ***Auer JA, Stick JA. 2018.*** Equine surgery-E-book. Elsevier Health Sciences.
4. ***Auer S, Kummerle y Prange. 2019***. Equine Surgery. Fifth Edition. Elsevier, Inc.
5. ***Barclay W P, Foerner JJ, Phillips TN. 1980.*** Volvulus of the large colon in the horse. *J Am. Vet. Med. Assoc*. 177:629-30. PMID: 7440357
6. ***Barnes H, Wilkinson S, Gillen A, Stack JD. 2024.*** Colon resection and nastomosis as treatment of an idiopathic colo-colic intussusception in an adult horse. *Equine Veterinary Education*, *36*(2), e44-e49. DOI: 10.1111/eve.13890
7. ***Bertone JJ, Traub-Dargatz JL, Wrigley RW, et al.*** **1988.** Diarrhea associated with sand in the gastrointestinal tract of horses. *J Am Vet Med Assoc* 193:1409. PMID: 3209452
8. ***Blikslager A, Gonzalez L. 2018***. Equine Intestinal Mucosal Pathobiology. *Annu. Rev. Anim. Biosci* 6:157-175. PMID: 29144770
9. ***Blikslager A, White N, Moore J, Sair T. 2017.*** The equine acute abdomen. Third edition. John Wiley & Sons, Inc.
10. ***Blue MG. 1979.*** Enteroliths in horses—a retrospective study of 30 cases. Equine veterinary journal, 11(2), 76-84. doi: 10.1111/j.2042-3306.1979.tb01307.x.
11. ***Borráez DF. 2018.*** Enterolitiasis en colón transverso en una yegua de raza criolla colombiana (reporte de caso). Trabajo de grado. Facultad de Ciencias Agropecuarias. Universidad de Ciencias Aplicadas y Ambientales.
12. ***Calleja N. 2008.*** Anatomía topográfica del caballo. Segunda edición. Editorial Labor S.A. España: Barcelona. 405 p.
13. ***Christophersen MT, Dupont N, Berg-Sørensen KS, Konnerup C, Pihl TH. and Andersen PH. 2014***. Short-term survival and mortality rates in a retrospective study of colic in 1588 Danish horses. *Acta Vet. Scand.*, 56(1): 1–7. DOI: 10.1186/1751-0147-56-20
14. ***Clarke LL, Argenzio RA, Roberts MC. 1990.*** Effect of meal feeding on plasma volume and urinary electrolyte clearance in ponies. *Am. J. Vet. Res.* 51:571–76. PMID: 2327617

15. ***Clarke LL, Argenzio RA. 1990.*** NaCl transport across equine proximal colon and the effect of endogenous prostanoids. *Am. J. Physiol.* 259:G62–69. doi: 10.1152/ajpgi.1990.259.1.G62.
16. ***Clarke LL, Ganjam VK, Fichtenbaum B, Hatfield D, Garner HE. 1988.*** Effect of feeding on reninangiotensin-aldosterone system of the horse. *Am. J. Physiol.* 254:R524–530. DOI: 10.1152/ajpregu.1988.254.3.R524
17. ***Clarke LL, Roberts MC, Argenzio RA. 1990.*** Feeding and digestive problems in horses: physiologic responses to a concentrated meal. *Vet. Clin. N. Am. Equine Pract.* 6:433–50. DOI: 10.1016/s0749-0739(17)30550-3
18. ***Clarke LL, Roberts MC, Grubb BR, Argenzio RA. 1992.*** Short- -term effect of aldosterone on Na-Cl transport across equine colon. *Am. J. Physiol* 262:R939–46. DOI: 10.1152/ajpgi.1990.259.1.G62
19. ***Cohen ND, Matejka PL, Honnas CM, Hooper N. 1995.*** Case-control study of the association between various management factors and development of colic in horses. *J Am Vet Med Assoc*. 206:667–673. PMID: 7744689
20. ***Cohen ND, Vontur CA, Rakestraw PC. 2000.*** Risk factors for enterolithiasis among horses in Texas. *J Am Vet Med Assoc*.216:1787–1794. DOI: 10.2460/javma.2000.216.1787
21. ***Cook V, Hassel D. 2014.*** Evaluation of the Colic in Horses: Decision for Referral. *Vet Clin Equine*. http://dx.doi.org/10.1016/j.cveq.2014.04.001
22. ***Dabareiner RM,White NA. 1995***. Large colon impaction in horses: 147 cases (1985–1991). *J. Am. Vet.* Med Assoc. 206(5):679-85. PMID: 7744691
23. ***Doyle AJ, Freeman DE, Rapp H, Murrell JA, Wilkins, PA. 2003***. Life-threatening hemorrhage from enterotomies and anastomoses in 7 horses. *Vet Surg*, 32, 553–558. DOI: 10.1111/j.1532-950x.2003.00553.x
24. ***Dyson S. Orsini J. 1983.*** Intussusception of the large colon in a horse. *JAVMA*, 182, 720. PMID: 6841262
25. ***Ellis CM, Lynch TM, Slone DE, Hughes FE, Clark CK. 2008.*** Survival and complications after large colon resection and end-to-end anastomosis for strangulating large colon volvulus in seventy-three horses. *Vet Surg*, 37, 786–790. doi: 10.1111/j.1532-950X.2008.00449.x.
26. ***Fikri F, Hendrawan D, Wicaksono AP, Purnomo A, Khairani S, Chhetri S, Maslamama ST, and Purnama MTE. 2023.*** Incidence, risk factors, and therapeutic management of equine colic in Lamongan, Indonesia, *Veterinary World*, 16(7): 1408–1414. doi: 10.14202/vetworld.2023.1408-1414

27. ***Fischer AT, Meagher DM. 1986.*** Strangulating torsions of the equine large colon. *Comp Cont Ed* 8: S25–S30. https://doi.org/10.1111/j.2042-3292.1999.tb00955.x
28. ***Foerner JJ, Ringle MJ, Junkins DS, et al. 1993.*** Transection of the pelvic flexure to reduce incarceration of the large colon through the epiploic foramen in a horse. J Am Vet Med Assoc. 203:1312–1313. PMID: 8253626
29. ***Vázquez FJ, Fuente S. 2021.*** Complicaciones incisionales tras la cirugía del cólico en la especie equina. Trabajo de fin de grado de Veterinaria. Universidad squezZaragoza. 41 p.
30. ***Gleerup KB. and Lindegaard C. 2016.*** Recognition and quantification of pain in horses: *A tutorial review. Vet. Educ*., 28(1): 47–57. DOI:10.1111/eve.12383
31. ***Granot N, Milgram J, Bdolah-Abram T, et al. 2008.*** Surgical management of sand colic impactions in horses: a retrospective study of 41 cases. *Aust Vet J* 86:404. doi: 10.1111/j.1751-0813.2008.00348.x.
32. ***Gunnarsdottir H, Van der Stede Y, De Vlamynck C et al. 2014.*** Hospital-based study of dental pathology and faecal particle size distribution in horses with large colon impaction. *Vet J*, 202, 153–156. https://doi.org/10.1016/j.tvjl.2014.07.013
33. ***Hackett ES, Embertson RM, Hopper SA, et al. 2015.*** Duration of disease influences survival to discharge of Thoroughbred mares with surgically treated large colon volvulus. *Equine Vet J*. 47:650–654. doi: 10.1111/evj.12358.
34. ***Hammock PD, Freeman DE, Baker GJ. 1998.*** Failure of psyllium mucilloid to hasten evaluation of sand from the equine large intestine. Vet Surg 27:547 DOI: 10.1111/j.1532-950x.1998.tb00530.x
35. ***Hance SR, Embertson RM. 1992.*** Colopexy in broodmares: 44 cases (1986-1990). *J Am Vet Med Assoc.* 1992;201:782–787. PMID: 1399786
36. ***Hance SR. 1997.*** Colopexy. *Vet Clin North Am Equine Pract*. 13:351–358. DOI: 10.1016/s0749-0739(17)30244-4
37. ***Hardy J, Minton M, Robertson JT, et al. 2000.*** Nephrosplenic entrapment in the horse: a retrospective study of 174 cases. Equine *Vet J Suppl*. 32:95–97. DOI: 10.1111/j.2042-3306.2000.tb05342.x
38. ***Hardy, J. & Bertone, A. 1992.*** Surgery of the equine large colon. Compend Contin *Educ Pract Vet*, 14, 1501–1506. https://doi.org/10.1002/9781119063254.ch45
39. ***Harrison I W. 1988.*** Equine large intestinal volvulus. A review of 124 cases. *Vet. Surg.* 17:77-81. DOI: 10.1111/j.1532-950x.1988.tb00281.x
40. ***Hart KA, Linnenkohl W, Mayer JR, et al. 2013.*** Medical management of sand enteropathy in 62 horses. *Equine Vet J* 45:465. DOI: 10.1111/evj.12014

41. ***Hassel DM, Schiffman PS, Snyder JR. 2001.*** Petrographic and geochemic evaluation of equine enteroliths. *Am. J. Vet. Res.* 62:350–58 DOI: 10.2460/ajvr.2001.62.350
42. ***Hillyer, M. H., Taylor, F. G. R., Proudman, C. J., et al. 2002.*** Case control study to identify risk factors for simple colonic obstruction and distension colic in horses. *Equine Vet J*, 34, 455–463. DOI: 10.2746/042516402776117746
43. ***Hughes FE. Slone DE. 1998.*** A modified technique for extensive large colon resection and anastomosis in horses. *Vet Surg*, 27, 127–131. DOI: 10.1111/j.1532-950x.1998.tb00108.x
44. ***Hughes FE, Slone, DE Jr. 1997***. Large colon resection. Vet Clin North Am *Equine Pract*, 13, 341–350. DOI: 10.1016/s0749-0739(17)30243-2
45. ***Hunt RJ, Spirito MA. 1995.*** Ventral midline colopexy as a prevention of large colon volvulus. Proc Am Assoc *Equine Pract*. 41:202–203.
46. ***Janis C. 1976.*** The evolutionary strategy of the Equidae and the origins of rumen and cecal digestion. *Evolution* 30:757–74 https://doi.org/10.2307/2407816
47. ***Jennings KM, Curtis L, Burford JH, Freeman SH. 2014.*** Prospective survey of veterinary practitioners' primary assessment of equine colic: clinical features, diagnosis, and treatment of 120 cases of large colon impaction. *BMC Vet Res*.10(suppl 1):S2. doi: 10.1186/1746-6148-10-S1-S2
48. ***Jubb KVF, Kennedy P, Palmer N. 2007.*** Pathology of Domestic. Animals. 5ta. ed. Grant Maxie. USA.
49. ***Klaus-Dieter B, Wolfgang O, Sack y Sabine Röck 2005.*** Atlas de anatomía del caballo, Barcelona, Ediciones S. Butnariu, Silvia, Florin Gîrbacia y Alex Orman
50. ***Klaus-Dieter B, WO, Sack SR. 2009.*** Anatomy of the horse. Schlutersche. 5ta edición. Alemania. p. 208.
51. ***Konig E, Viena LHG. 2008.*** Anatomía de los animales domésticos Tomo 2 Órganos sistema circulatorio y sistema nervioso. 2ª Edición: Munich 50-59 p.
52. ***Kristula M, McDonnell S. 1994.*** Effect of drinking water temperature on consumption and preference of water during cold weather in ponies. In: Proceedings of the 40th Annual Convention of the American Association of Equine Practitioners, 1994, Vancouver, BC. 95–96 p.
53. ***Krunkosky TM, Jarrett CL, Moore JN. 2017.*** Gross and microscopic anatomy of the equine gastrointestinal tract. The equine acute abdomen, 1-18.

54. ***Lopes MA, Pfeiffer CJ. 2000.*** Functional morphology of the equine pelvic flexure and its role in disease. A review. *Histol Histopathol.* 15:983–991. DOI: 10.14670/HH-15.983
55. ***Markel MD, Dreyfuss DJ, Meagher DM. 1988.*** Colopexy of the equine large colon: comparison of two techniques. *J Am Vet Med Assoc*. 192:354–357. PMID: 3356571
56. ***McGovern KF, Bladon BM, Fraser BS, Boston RC. 2012.*** Attempted medical management of suspected ascending colon displacement in horses. *Vet Surg*. 41:399–403. DOI: 10.1111/j.1532-950X.2011.00915.x
57. ***Milovancev M, Weisman DL, Palmisano MP. 2004.*** Foreign body attachment to polypropylene suture material extruded into the small intestinal lumen after enteric closure in three dogs. *JAVMA*, 225(11), 1713–1715. DOI: 10.2460/javma.2004.225.1713
58. ***Mueller PO, Moore J. 2000.*** Rectal examination of horses with acute abdominal pain. *Compend Contin Educ Pract Vet*, 22, 606–615.
59. ***Nelson BB. Hassel DM. 2014.*** *In vitro* comparison of V-LocTM versus BiosysTM in a one-layer end-to-end anastomosis of equine jejunum. *Vet Surg*, 43, 80–84. DOI: 10.1111/j.1532-950X.2013.12081.x
60. ***Pease AP, Scrivani PV, Erb HN, et al. 2004.*** Accuracy of increased large-intestine wall thickness during ultrasonography for diagnosing large-colon torsion in 42 horses. *Vet Radiol Ultrasound*. 45:220– 224. DOI: 10.1111/j.1740-8261.2004.04038.x
61. ***Pierce RL, Fischer AT, Rohrbach BW, Klohnen A. 2010.*** Postoperative complications and survival after enterolith removal from the ascending or descending colon in horses. *Vet Surg*. 39:609–615. DOI: 10.1111/j.1532-950X.2010.00647.x
62. ***Proudman CJ. 1991.*** A two year, prospective survey of equine colic in general practice. *Equine Vet J*, 24, 90–93. DOI: 10.1111/j.2042-3306.1992.tb02789.x
63. ***Ragle CA, Meagher DM, Lacroix CA, Honnas CM. 1989.*** Surgical treatment of sand colic: results in 40 horses. *Vet. Surg.* 18:48–51 DOI: 10.1111/j.1532-950x.1989.tb01042.x
64. ***Ragle CA, Meagher DM, Schrader JL, et al. 1989.*** Abdominal auscultation in the detection of experimentally induced gastrointestinal sand accumulation. J Vet Intern Med 3:12. DOI: 10.1111/j.1939-1676.1989.tb00322.x
65. ***Rakestraw PC, Hardy J. 2002.*** Large intestine. In: Auer JA, Stick JA, eds. Equine Surgery. 4th ed. St. Louis: Elsevier Saunders; 454–494.

66. ***Robertson, JT. & Tate LP. 1982.*** Resection of intussuscepted large colon in a horse. *JAVMA*, 181, 927–928. PMID: 7141994
67. ***Santschi EM, Slone DE, Frank WM. 1993.*** Use of ultrasound in horses for diagnosis of left dorsal displacement of the large colon and monit DOI: 10.1111/j.1532-950x.1993.tb00398.xoring its non surgical correction. *Vet Surg*. 22:281–284.
68. ***Schumacher J, Schumacher J, Spano JS, et al. 1988.*** Effects of castration on peritoneal fluid constituents in the horse. *J Vet Intern Med*. 2:22–25. DOI: 10.1111/j.1939-1676.1988.tb01973.x
69. **Sellers AF, Lowe JE, Rendano VT, *et al*. 1982**. The reservoir function of the equine cecum and ventral large colon - its relation to chronic non-surgical obstructive disease with colic. *Cornell Veterinarian.* 72:233–241. ID: 7105758
70. ***Sellers AF, Lowe JE. 1986.*** Review of large intestinal motility and mechanisms of impaction in the horse. *Equine Vet J*. 18:261–263. DOI: 10.1111/j.2042-3306.1986.tb03621.x
71. ***Sisson S. 1975.*** Equine digestive system. The anatomy of the domestic animals, 1, 454-497.
72. ***Smith LJ, Mair TS. 2010.*** Are horses that undergo an exploratory laparotomy for correction of a right dorsal displacement of the large colon predisposed to post operative colic, compared to other forms of large colon displacement?. *Equine Vet J.* 42:44–46. DOI: 10.2746/042516409X464122
73. ***Specht TE, Colahan PT. 1988.*** Surgical treatment of sand colic in equids: 48 cases (1978-1985). Journal of the American Veterinary Medical Association, 193(12), 1560-1564. PMID: 3215819
74. ***Suthers JM, Pinchbeck GL, Proudman CJ, Archer DC. 2013.*** Risk factors for large colon volvulus in the UK. *Equine Vet J*. 45:558–563. DOI: 10.1111/evj.12039
75. ***Trostle SS, Markel MD. 1993.*** Incarceration of the large colon in the gastrosplenic ligament of a horse. *J Am Vet Med Assoc*. 202:773–775. PMID: 8454514
76. ***Velásquez CA, Medina L, Bermúdez V, Cegarra J, De Vera M, Giron J, Urdaneta L. 2009.*** Obstrucción estrangulante del intestino grueso en equinos: evaluación clínica y tratamiento quirúrgico en dos casos. *Revista Científica,* 19(3), 242-252.
77. ***Weese JS, Holcombe SJ, Embertson RM, et al. 2015.*** Changes in the faecal microbiota of mares precede the development of post partum colic. *Equine Vet J.* 47:641–649. DOI: 10.1111/evj.12361
78. ***White NA, Lessard P. 1986.*** Risk factors and clinical signs associated with cases of equine colic. *Proc. Am. Assoc. Equine Pract*. 32:637-44.

79. ***White NA. 1990.*** Epidemiology and etiology of colic. In: The Equine Acute Abdomen, N. A. White, ed., pp. 50–64. Lea & Febiger, Philadelphia.