Universidad Nacional Mayor de San Marcos
Universidad del Perú. Decana de América
Facultad de Odontología
Unidad de Posgrado

Cirugía plástica periodontal, manejo de encía queratinizada con injertos gingivales libres

REPORTE CLÍNICO

Para optar el Título de Segunda Especialidad Profesional en Periodoncia

AUTOR

Luis Rolando CARREÑO PÉREZ

ASESOR

Sixto GRADOS POMARINO

Lima, Perú

2016



Reconocimiento - No Comercial - Compartir Igual - Sin restricciones adicionales

https://creativecommons.org/licenses/by-nc-sa/4.0/

Usted puede distribuir, remezclar, retocar, y crear a partir del documento original de modo no comercial, siempre y cuando se dé crédito al autor del documento y se licencien las nuevas creaciones bajo las mismas condiciones. No se permite aplicar términos legales o medidas tecnológicas que restrinjan legalmente a otros a hacer cualquier cosa que permita esta licencia.

Referencia bibliográfica

Carreño L. Cirugía plástica periodontal, manejo de encía queratinizada con injertos gingivales libres [Reporte clínico de segunda especialidad]. Lima: Universidad Nacional Mayor de San Marcos, Facultad de Odontología, Unidad de Posgrado; 2016.

UNIVERSIDAD NACIONAL MAYOR DE SAN MARCOS
(Universidad del Perú, DECANA DE AMÉRICA)

FACULTAD DE ODONTOLOGÍA

UNIDAD DE POSGRADO

N° 003-FO-UPG-2016

ACTA DEL EXAMEN DE CAPACITACIÓN PROFESIONAL

En la ciudad Universitaria, Unidad de Posgrado, Facultad de Odontología de la Universidad Nacional Mayor de San Marcos, siendo las 12:00 hrs. del jueves 14 de abril de 2016, se reunieron los Miembros del Jurado de Examen de Titulación en el salón de consejo de la Facultad para llevar a cabo el Examen de Capacitación Profesional del **C.D. LUIS ROLANDO CARREÑO PÉREZ,** referente al Reporte Clínico **"CIRUGÍA PLÁSTICA PERIODONTAL, MANEJO DE ENCÍA QUERATINIZADA CON INJERTOS GINGIVALES LIBRES"**, para obtener el Título de Segunda Especialidad Profesional en **PERIODONCIA.**

El Jurado en pleno, luego de evaluar las respuestas al interrogatorio del Examen de Capacitación emitió el calificativo de:

EXCELENTE	19	DIECINUEVE
Escala	Número	Letras

El Presidente del Jurado de Examen de Titulación, en virtud de los resultados favorables, recomienda que la Facultad proponga que la Universidad le otorgue el Título de Segunda Especialidad Profesional en **PERIODONCIA** al **C.D. LUIS ROLANDO CARREÑO PÉREZ.**

Siendo las _____, concluyó el acto académico, por lo cual los Miembros del Jurado de Examen de Titulación dan fe de lo actuado, firmando la presente Acta por cuadruplicado.

C.D. Esp. SIXTO GRADOS POMARINO
Presidente

C.D. ESP. SIXTO GARCÍA LINARES
Miembro

C.D. Esp. LIVIA ZAMBRANO DE LA PEÑA
Miembro

Escala de calificación

- Excelente 20, 19
- Muy bueno 18, 17
- Bueno 16, 15
- Aprobado 14
- Desaprobado 13 o menos

A mis padres quienes siempre me brindaron su amor y apoyo incondicional para cumplir cada meta trazada.

A mis hermanos por demostrarme su apoyo, unión y ser un motivo de superación e inspiración constante

Agradecimientos

A mi asesor, el Dr. Sixto Grados Pomarino, Coordinador de la especialidad de Periodoncia de la Facultad de Odontología de la UNMSM por su asesoramiento, ayuda y confianza durante todo el proceso de elaboración de la investigación.

Al Dr. Pastor Jorge Allende Rojas, docente de la especialidad de Periodoncia de la Facultad de Odontología de la UNMSM por su asesoramiento en el proceso de quirúrgico durante el tratamiento del caso clínico realizado.

A los residentes de la segunda especialidad de Periodoncia (2013 - 2014) de la Facultad de Odontología de la UNMSM por su constante motivación por el desarrollo del conocimiento y amor por la periodoncia

ÍNDICE

INTRODUCCION 5

I. OBJETIVOS 6

1.1. OBJETIVO GENERAL 6

1.2. OBJETIVOS ESPECÍFICOS 6

II. MARCO TEÓRICO 6

2.1. ANTECEDENTES 6

2.2. BASES TEÓRICAS 8

2.3. DEFINICIÓN DE TÉRMINOS 25

III. CASO CLÍNICO 26

3.1. HISTORIA CLÍNICA 26

3.2. DIAGNÓSTICO 33

3.3. PLAN DE TRATAMIENTO 34

3.4. TRATAMIENTO REALIZADO 35

3.5. EVOLUCIÓN DEL CASO 38

IV. DISCUSIÓN 39

CONCLUSIONES 43

REFERENCIAS BIBLIOGRÁFICAS 45

INTRODUCCION

La cirugía muco-gingival incluye procedimientos quirúrgicos diseñados a preservar la encía, remover los frenillos aberrantes o adherencias musculares e incrementar la profundidad del fondo vestibular, el término fue introducido por Friedman en 1957 para luego Miller en 1988 plantear el término cirugía plástica periodontal como un conjunto de procedimientos quirúrgicos diseñados para prevenir o corregir la anatomía, el desarrollo, el trauma o los defectos inducidos por la enfermedad en la encía, mucosa y el hueso alveolar. Actualmente se realiza por motivos fisiológicos, funcionales y estéticos.

Se define recesión gingival como el desplazamiento del margen gingival apical a la unión del cemento y esmalte con la exposición de la superficie radicular al ambiente oral. Es una condición frecuente tanto en pacientes con buena y mala higiene oral, así como en pacientes con enfermedad periodontal incipiente o enfermedad avanzada; es un trastorno de instalación lenta, progresiva y destructiva. Las principales quejas que ocasiona en los pacientes son los problemas estéticos y de hipersensibilidad siendo esta última un factor que dificulta la remoción de placa bacteriana en la zona del defecto, también son comunes los problemas de caries radicular, molestias y mayor susceptibilidad a la inflamación.

En el presente caso clínico se muestra el diagnóstico y planificación terapéutica de un paciente con recesiones gingivales anteroinferiores y con escaza encía queratinizada que necesitó de procedimientos de aumento de tejido gingival con injertos gingivales libres.

I. OBJETIVOS

1.1. OBJETIVO GENERAL

- Planificar y tratar a un paciente con múltiples defectos mucogingivales alrededor de dientes anteroinferiores.

1.2. OBJETIVOS ESPECÍFICOS

- Describir la base teórica sobre los defectos mucogingivales alrededor de dientes, recesiones gingivales.
- Describir la base teórica sobre los defectos mucogingivales alrededor de dientes, reducción de la encía queratinizada.
- Describir el diagnóstico y plan de tratamiento del caso clínico.
- Describir el seguimiento del caso clínico.

II. MARCO TEÓRICO

2.1. ANTECEDENTES

a. Susin y cols [35] 2004 realizaron un estudio epidemiológico con el objetivo de determinar la prevalencia de la recesión gingival y los indicadores de riesgo en una población urbana representativa del Brasil. Seleccionaron una muestra de 1460 personas las cuales fueron entrevistadas con un cuestionario estructurado y examinadas en una clínica móvil. Determinaron que el 83,4% de las personas examinadas tenía una recesión gingival mayor o igual a 1 mm. Los investigadores concluyeron que el alto nivel de recesión gingival en esta población de Brasil estaría relacionado primariamente a una enfermedad periodontal destructiva asociado a un alto nivel de cálculo dental supragingival y al hábito de fumar.

b. Maethara 2006 [38] realizó un estudio donde evaluó la prevalencia, extensión y severidad de las recesiones gingivales en pacientes del

Hospital Central de la Policía Nacional del Perú. Evaluó periodontalmente a 133 pacientes, los dientes que presentaron recesión gingival fueron clasificados de acuerdo a la clasificación propuesta por Miller. Los resultados mostraron una prevalencia de 72,9% de pacientes afectados por algún grado de recesión gingival De acuerdo a la clasificación de Miller encontró el 64,7% de Clase I, el 9,4% de clase II, 17,5% de Clase III y 8,4% de Clase IV.

c. John y cols[39] acotan que se aumentará la cantidad de encía queratinizada para: mejorar el control de placa bacteriana, mejorar el confort del paciente e incrementar la adherencia gingival y ayudar en la prevención de la progresión de la recesión gingival.

d. El injerto epitelial posee una contracción vertical de aproximadamente el 25-40%, es principalmente indicado para zonas no estéticas, ampliamente indicado para el sector anteroinferior. El aumento de encía queratinizada varía entre 3.1-5.6m[40].

e. Miyasato[41] demostró que con una apropiada higiene oral y en ausencia de placa la salud gingival existe incluso en áreas de mínima o ausencia de encía adherida.

f. Lang y Loe[42] sugieren un mínimo de 2mm de encía para que exista salud gingival, así que áreas con 1mm o menos de encía adherida presentarán frecuentemente signos clínicos de inflamación.

g. Wilson[43] encontró que el 18% de casos sin una adecuada encía adherida mostraban más recesiones gingivales y pérdida de adherencia.
h. Kenedy[44] encontró que los lugares con escaza encía no mostraron pérdida de adherencia o aparición de recesiones gingivales al cabo de 6años de mantenimiento constante; sin embargo, las piezas que no recibieron un adecuado mantenimiento sí mostraron pérdida de más adherencia.

i. Stetler[45] recomienda aumentar la encía en casos donde la encía queratinizada es menor a 2mm de piezas restauradas. Observaciones clínicas sugieren que sitios con mínima o ausencia de encía asociadas a restauraciones marginales son más propensas al desarrollo de una recesión gingival; sin embargo existe una limitada evidencia de ensayos clínicos y revisiones sistemáticas.

j. Agudio[46] en 27 años de control de aumentaciones gingivales no encuentra mayor progresión de la recesión de dichas piezas.

k. Wennstrom[47] encuentra que los dientes que son desplazados en sentido lingual tienden a aumentar el espesor de su encía a nivel vestibular. Sin embargo, no existen estudios prospectivos que analicen la verdadera influencia del ancho de la encía queratinizada.

l. Coatoam[48] en un estudio retrospectivo de 100 pacientes encuentra que dientes con escaza cantidad de encía queratinizada antes del tratamiento ortodóntico no formaron nueva encía luego del tratamiento, se encontró una incidencia del 6.1% de pérdida completa de la encía queratinizada en dientes con menos de 2mm de encía queratinizada.

m. Joss-Vassalli[49] en su revisión sistemática falla que los dientes con tendencia a ser protruidos tienen más probabilidad de desarrollar recesiones, recalca que son pocos los estudios en humanos que avalan esta conclusión.

2.2. BASES TEÓRICAS

La recesión gingival se define recesión gingival como el desplazamiento del margen gingival apical a la unión del cemento y esmalte con la exposición de la superficie radicular al ambiente oral.[1]

La clasificación más utilizada es la clasificación propuesta por Miller en 1985. Es una clasificación básicamente morfológica y enfocada en el pronóstico del cubrimiento radicular. Se basa en la posición del margen gingival en relación a la línea mucogingival y el tejido perdido interproximal (hueso y encía).[2]

Miller (1985) clasifica la recesión gingival en 4 clases:

Clase I = Migración apical de la encía pero que no pasa la unión mucogingival y mantiene a las papilas sanas

Clase II = Migración apical de la encía que sí pasa la unión mucogingival y mantiene a las papilas sanas

Clase III = Migración apical de la encía que puede o no pasar la unión mucogingival y genera una pérdida leve del tejido interproximal

Clase IV = Migración apical de la encía que puede o no pasar la unión mucogingival y genera una pérdida severa del tejido interproximal.[2]

Cuadro 1. Clasificación de las recesiones según Miller

Etiología de las recesiones gingivales

Patel y cols consideran la presencia de factores indirectos o predisponentes y factores directos o desencadenante.[3]

a. Factores indirectos o predisponentes

En referencia a la cantidad y localidad de la encía queratinizada; se ha relacionado más fuertemente el biotipo gingival con la aparición de recesiones que la cantidad de encía queratinizada. En piezas con tejido gingival delgado, se ha encontrado que el tejido conectivo es afectado más rápidamente.[3]

En piezas dentarias con raíces prominentes o fuera del alineamiento normal del arco se asocian a dehiscencias óseas. Es así que se pueden asociar a recesiones especialmente cuando se encuentra un biotipo gingival delgado.[3] En

relación al tratamiento ortodóntico, no se ha demostrado que éste en sí cause recesiones gingivales. Sin embargo, se ha reportado que el movimiento de dientes hacia vestibular fuera de la envoltura del hueso alveolar genera pérdida de hueso bucal y una disminución del grosor de la encía debido al estrechamiento de las fibras tisulares gingivales.[2] En la revisión sistemática de Joss-Vassalli y cols no se encontró evidencia contundente que avale o descarte la relación entre movimientos ortodónticos y aparición de recesiones gingivales. No obstante, reportan que estudios clínicos han mostrado que piezas inclinadas e incisivos movilizados fuera de su alveolo tienen una mayor tendencia a desarrollar una recesión gingival.[4]

La presencia de frenillos aberrantes ha sido mencionada como un factor predisponente para la aparición de recesiones por la tracción hacía apical que se produciría. Sin embargo, la evidencia científica aún no es concluyente.[3]

b. Factores directos o desencadenantes

Una causa de la recesión es la presencia de enfermedad periodontal. Es así que la reacción inflamatoria de los tejidos favorece la migración apical de los tejidos gingivales.[5]

El cepillado dental traumático se ha considerado por mucho tiempo como una causa común para la aparición de recesiones. Usualmente se han reportado en pacientes con buena higiene oral y periodontalmente sanos. Sin embargo la información científica que avala o refuta la presencia de la asociación entre el cepillado dental y la aparición de recesiones es aún inconclusa. Una revisión sistemática reciente realizada por Rajapakse y cols. Fallaron en encontrar evidencia científica que respalde esta relación. Sin embargo, se reportó que los principales factores que asociaban al cepillado dental con el desarrollo y progresión de recesiones son su duración y frecuencia, la técnica utilizada, la fuerza aplicada, la frecuencia de cambio del cepillo y la dureza de las cerdas.[6] Por otro lado, la invasión del espacio biológico o la presencia de márgenes inadecuados pueden ser causantes de recesión gingival. Asimismo la instalación de restauraciones marginales o submarginales en piezas con escasa encía queratinizada puede generar estas alteraciones en el tejido blando.[7]

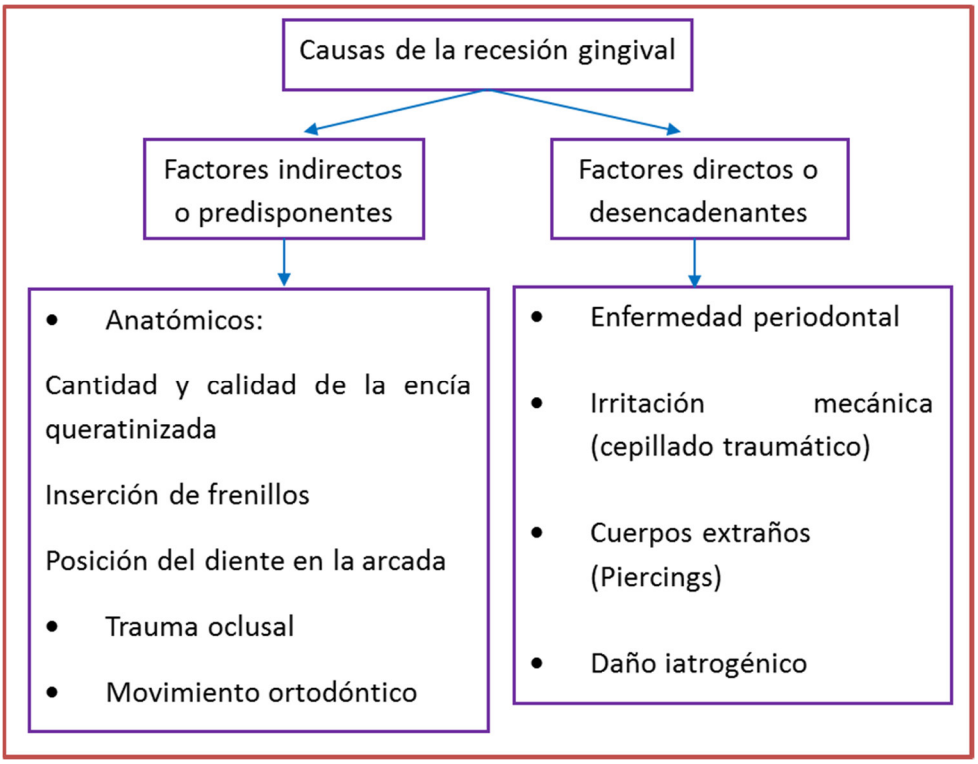

Cuadro 2. Causas de la recesión gingival

Indicaciones y contraindicaciones para el tratamiento de las recesiones gingivales

Gray menciona tres indicaciones fundamentales para realizar un tratamiento de cubrimiento radicular en recesiones gingivales[8]:

- Preocupación estética del paciente
- Hipersensibilidad dentinaria radicular
- Inadecuado ancho de la encía queratinizada[9]

Asimismo Gray considera que existen dos grandes contraindicaciones para realizar un tratamiento de cubrimiento quirúrgico de una recesión gingival. Estas son la persistencia de una inadecuada higiene oral y la presencia de tabaquismo.[8]

Tratamiento de las recesiones gingivales

a. Planificación de la terapia

Romanelli considera que el tratamiento de recesiones gingivales debe dividirse en dos etapas: fase etiológica y fase correctiva. [10]

La fase etiológica se enfoca en el manejo y corrección de los factores que intervienen en la aparición y progresión de las recesiones gingivales. Es así que en esta fase del tratamiento se buscará controlar tanto los factores predisponentes como desencadenantes del proceso de la recesión gingival. Es así que se buscará corregir hábitos nocivos como el cepillado traumático. Así mismo, se deberá eliminar condiciones presentes en la boca que favorezcan la aparición de recesiones tales como restauraciones defectuosas, aparatología ortodóntica y prótesis inadecuadas o mal diseñadas, piercings orales, entre otros.[10]

La fase correctiva tiene como objetivo resolver las preocupaciones principales del paciente en relación a sensibilidad y estética. Diversos autores consideran que se pueden manejar las recesiones gingivales tanto de manera quirúrgica como con técnicas no quirúrgicas.[3]

El tratamiento no quirúrgico está dirigido a resolver las preocupaciones principales del paciente en lo referente a la sensibilidad y estética.[3] Uno de los tratamientos más comúnmente ejecutados se basa en la utilización de agentes desensibilizantes como pastas medicadas, oclusión mecánica y química de los túbulos dentinarios y terapia con láser.

Una revisión sistemática reciente encontró que existen diferencias significativas en los resultados clínicos obtenidos con los diferentes con los diferentes métodos terapéuticos.[11] Otros métodos utilizados son el cubrimiento de la superficie radicular expuesta con un material resinoso. Asimismo, se pueden utilizar mascarillas o carillas rosadas removibles en pacientes con múltiples recesiones que usualmente están asociadas a una enfermedad periodontal previa tratada. En estos pacientes realizar el cubrimiento radicular con técnicas de injertos o colgajos puede ser imposible o poco predecible. [3]

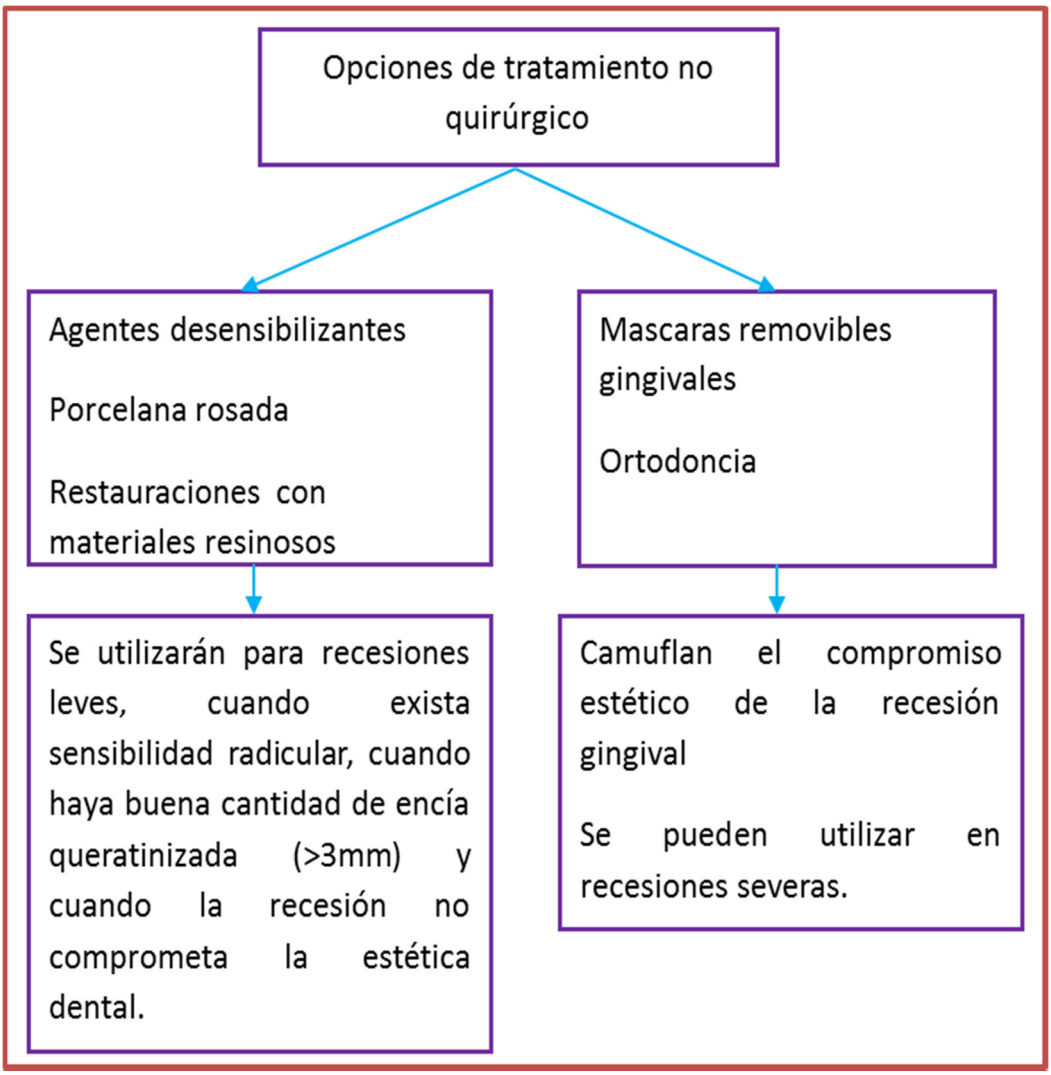

Cuadro 3. Opciones de tratamiento no quirúrgico de la recesión gingival

Los procedimientos quirúrgicos para el manejo de recesiones se pueden realizar mediante tres grupos de técnicas:

- Colgajos pediculados o desplazados
- Injertos de tejidos blandos
- Regeneración tisular guiada[29]

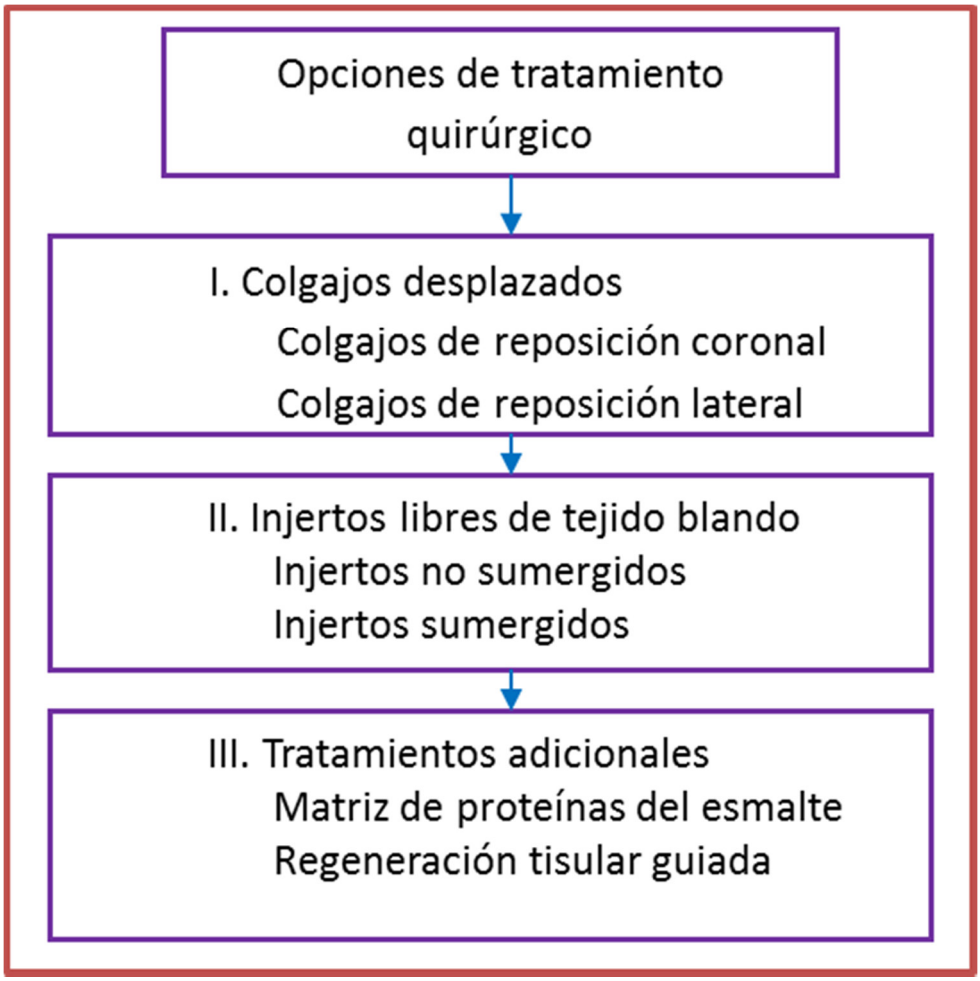

Cuadro 4. Opciones de tratamiento quirúrgico de la recesión gingival

b. Factores que afectan el cubrimiento radicular

Patel y cols [3] describen 6 factores que afectan el resultado de los procedimientos de cubrimiento radicular así como la elección de la técnica quirúrgica:

- Condición de la superficie radicular
- Frenillos de inserción aberrante
- Profundidad del vestíbulo
- Biotipo gingival
- Tamaño de la recesión y material de injerto
- Grosor y tensión del colgajo[3]
- La condición de la raíz es de gran importancia ya que se busca que el tejido utilizado para cubrir la recesión se adhiera. De especial importancia, son las restauraciones cervicales y las lesiones dentarias a nivel del cuello de la pieza dentaria. En un estudio controlado y aleatorizado reciente evaluaron los resultados del cubrimiento radicular con colgajos de recolocación coronal en piezas con raíces intactas y en piezas con raíces que presentaban ionómeros de vidrio. Ambos tipos de tratamiento mostraron ganancia de inserción y cubrimiento de tejidos blandos; sin diferencias significativas en el sangrado al sondaje, profundidad de sondaje, recesión gingival y nivel de inserción clínica. Se concluyó que ambos procedimientos brindan un aceptable cubrimiento de tejidos luego de dos años.[32] El manejo de la superficie radicular debe realizarse antes de la aplicación de cualquier técnica quirúrgica. De este modo se mejorará la inserción de los tejidos en la superficie radicular. Se han descrito dos métodos: mecánico y químico.
- El manejo mecánico de la raíz consiste en la instrumentación física de la superficie radicular. Se puede realizar mediante un minucioso alisado radicular. Se puede hacer también mediante la

instrumentación rotatoria. Este método debe ser siempre realizado antes de cada procedimiento de cubrimiento radicular.[12] Para el manejo químico de la raíz se utilizan sustancias químicas para la descontaminación y preparación de la superficie radicular. Se ha descrito el uso de sustancias como ácido cítrico, tetraciclinas y EDTA.

Sin embargo, diversos estudios no han encontrado que este método brinde un beneficio clínico adicional en la inserción del nuevo tejido sobre la superficie radicular.[13, 14] Asimismo, la revisión sistemática de Mariotti que incluyó estudios clínicos e histológicos no encontró ninguna mejora significativa con el uso de modificadores químicos en lo referente a inserción clínica o profundidad de sondaje. [15]

Tratamientos quirúrgicos de la recesión gingival

1. Colgajos desplazados o pediculados

Los colgajos pediculados son aquellos procedimientos que involucran la reposición del tejido donante de un área adyacente a la recesión para cubrir la raíz expuesta. Los primeros colgajos pediculados fueron descritos por Grupe y Warren en 1956 como un colgajo de reposición lateral de espesor completo.[16]

Sato considera que los colgajos pediculados presentan las siguientes ventajas:

- Una sola área quirúrgica (no hay lecho donante).
- Mantenimiento de la irrigación del colgajo que cubre la superficie radicular.
- Armonía de color postoperatorio en relación al tejido circundante.[17]

A. Colgajo desplazado coronalmente

Es una de las primeras técnicas descritas en la literatura; sin embargo, es una de las técnicas más usadas en la actualidad y que reporta importantes resultados clínicos y alta predictibilidad.[18] Es un colgajo utilizado para desplazar coronalmente los tejidos blandos con el fin de cubrir una raíz expuesta.[16]

Las indicaciones para realizar un colgajo de reposición coronal son:

- En recesiones Miller tipo I (a menos que se combine con un injerto conectivo) [8]
- En recesiones únicas o múltiples
- Cantidad de tejido queratinizado en vestibular mayor de 2 mm
- Biotipo gingival relativamente grueso[19]

Esta técnica abre un colgajo de espesor parcial en la misma zona de recesión gingival y la reposiciona en sentido coronal tratando de cubrir la recesión gingival. Esta técnica está indicada para recesiones leves en las que exista buena cantidad de encía queratinizada para desplazarla en sentido coronal.[17]

B. Colgajo semilunar

Es una técnica descrita inicialmente por Tarnow en 1986. Es un colgajo utilizado para desplazar coronalmente una franja de tejido queratinizado para cubrir una raíz expuesta.[20]

C. Colgajo de reposición lateral

Esta técnica utiliza la encía lateral adyacente a la recesión gingival y mediante un colgajo la desplaza hacia lateral para cubrir la recesión gingival.[17]

2. Injertos libres de tejidos blandos

La Academia Americana de Periodontología define los define como injertos de mucosa masticatoria o tejido colagenoso completamente desinsertados de su sitio original y colocados en zonas receptoras preparadas.[21]

Se les puede clasificar en dos grandes grupos[21]:

- Injertos no sumergidos
    - Injerto gingival libre

- Injertos sumergidos
    - Injertos de tejido conectivo en sobre
    - Injerto de tejido conectivo mixto
    - Injerto de tejido conectivo más colgajo de reposición coronal

Injertos no sumergidos

A. Injerto gingival libre

Haggerty presenta el primer reporte de utilización de injertos gingivales libres. Inicialmente fueron realizados para el aumento de tejido queratinizado y no para el cubrimiento de recesiones. Posteriormente se desarrollaron técnicas para el manejo de recesiones con injertos epitelizados. Una de las técnicas más utilizadas es la modificación presentada por Miller [21].

El injerto gingival libre o injerto epitelial retira de una zona donante el epitelio de la encía y la injerta en la zona de recesión gingival, esta técnica es muy útil para aumentar la cantidad de encía queratinizada de un lugar pero no muy útil para cubrir la recesión gingival.[21]

Injertos sumergidos

Son denominados también injertos de tejido conectivo. Estas técnicas son variadas y se clasifican en[6]:

- Injertos en sobre
- Injertos conectivos mixtos
- Injerto de tejido conectivo más colgajo de reposición lateral
- Injerto de tejido conectivo más colgajo de doble papila
- Injerto de tejido conectivo más colgajo de reposición coronal

Las técnicas de injerto de tejido conectivo fueron descritas inicialmente por Edel en 1974 y se desarrollaron inicialmente para el aumento de tejido

queratinizado. Posteriormente se modificaron para el manejo de recesiones gingivales y lograr el cubrimiento radicular.[22]

Oates y cols en una revisión sistemática reportaron que el aumento de tejidos blandos es un procedimiento efectivo para el cubrimiento radicular. Asimismo, concluyó que las técnicas de injerto de tejido conectivo son las más efectivas para el manejo de recesiones presentando la mayor tasa de cubrimiento radicular y la más alta predictibilidad.[23]

Las principales ventajas de un injerto de tejido conectivo son su mayor irrigación (recibe tanto del lecho como del colgajo) así como una mejor adaptación del injerto al lecho [24]. Wessel reportó que la cicatrización del injerto conectivo presentaba un menor dolor posoperatorio que el injerto epitelizado[25]. Orsini y cols reportan un resultado estético adecuado sin mayores diferencias en el color en relación al lecho receptor.[5]

A. Injerto conectivo en sobre

Esta técnica fue descrita por Raeztcke en 1985. La colocación de un injerto de tejido conectivo puro en un bolsillo preparado alrededor de la recesión dejando parte de dicho injerto expuesto para su posterior epitelización.[26]

Vergara y Caffesse reportan que la técnica de bolsillo representa una manera simple para el tratamiento de las recesiones gingivales. La técnica favorece el mantenimiento de la vascularización del tejido evitando las incisiones liberantes. Permite una excelente mezcla de color y una estética adecuada. Sin embargo, la técnica es especialmente sensible en caso con ausencia de encía queratinizada o biotipos gingivales delgados.[27]

La técnica ha sido modificada para el mayor cubrimiento del injerto conectivo y reposición coronal del colgajo. Por su parte, Zuchelli y Sanctis proponen una técnica modificada para la recolocación coronal del colgajo. Para esto se suplementan incisiones en base de papila y no se realizan incisiones liberantes.[28]

B. Técnica del injerto conectivo mixto

Esta técnica fue descrita inicialmente por Langer y Langer en 1986. Consiste en la colocación de un injerto de tejido conectivo con una franja de tejidos epitelial junto con la reposición coronal del colgajo.[29]

La técnica original consiste en el levantamiento de un colgajo a espesor parcial similar al que se realiza para la técnica de reposición coronal. Luego se procede a extraer un injerto de tejido conectivo mixto. [17] Se coloca en injerto en el lecho y se afronta el colgajo.

Bruno modifica la técnica para hacerla más sencilla. De este modo se elimina las liberantes o incisiones verticales.[30]

La principal ventaja de este tipo de es la presencia de la franja de tejido epitelial que permite la formación de tejido queratinizado en la zona receptora. Es así que a diferencia de las técnicas de injertos de sobre, el injerto mixto permite la formación de tejido queratinizado. Por lo tanto se podrían indicar en recesiones con poca o nula encía queratinizada o recesiones Miller tipo II.[17]

Elección de la técnica quirúrgica

En la práctica clínica periodontal, el cubrimiento de raíces requiere de una toma de decisiones constante. Los estudios clínicos evalúan las técnicas de cirugía mucogingival mayormente en términos de cantidad de cubrimiento radicular. Sin embargo, no logran demostrar la superioridad de estos procedimientos evaluados en determinadas condiciones. Adicionalmente, las investigaciones clínicas no proveen un guía clara de cuando usar una determinada técnica

Chambrone y cols en su revisión sistemática concluyeron que el uso de los colgajos avanzados coronalmente son seguros y predictivos en el cubrimiento radicular. Cuando este procedimiento es asociado con un injerto de tejido conectivo o con la matriz derivada del esmalte, la probabilidad de obtener un cubrimiento radicular completo y la reducción de la recesión se incrementa. Su asociación con la regeneración tisular guidada no brinda beneficios clínicos

adicionales. Los resultados obtenidos con injertos de matriz dérmica acelular son contradictorios.[1]

Rasperini considera que se deben tener en cuenta varios parámetros al momento de elegir la técnica quirúrgica[19]:

- Clasificación de Miller
- Cantidad de tejido queratinizado
- Biotipo gingival
- Profundidad de vestíbulo

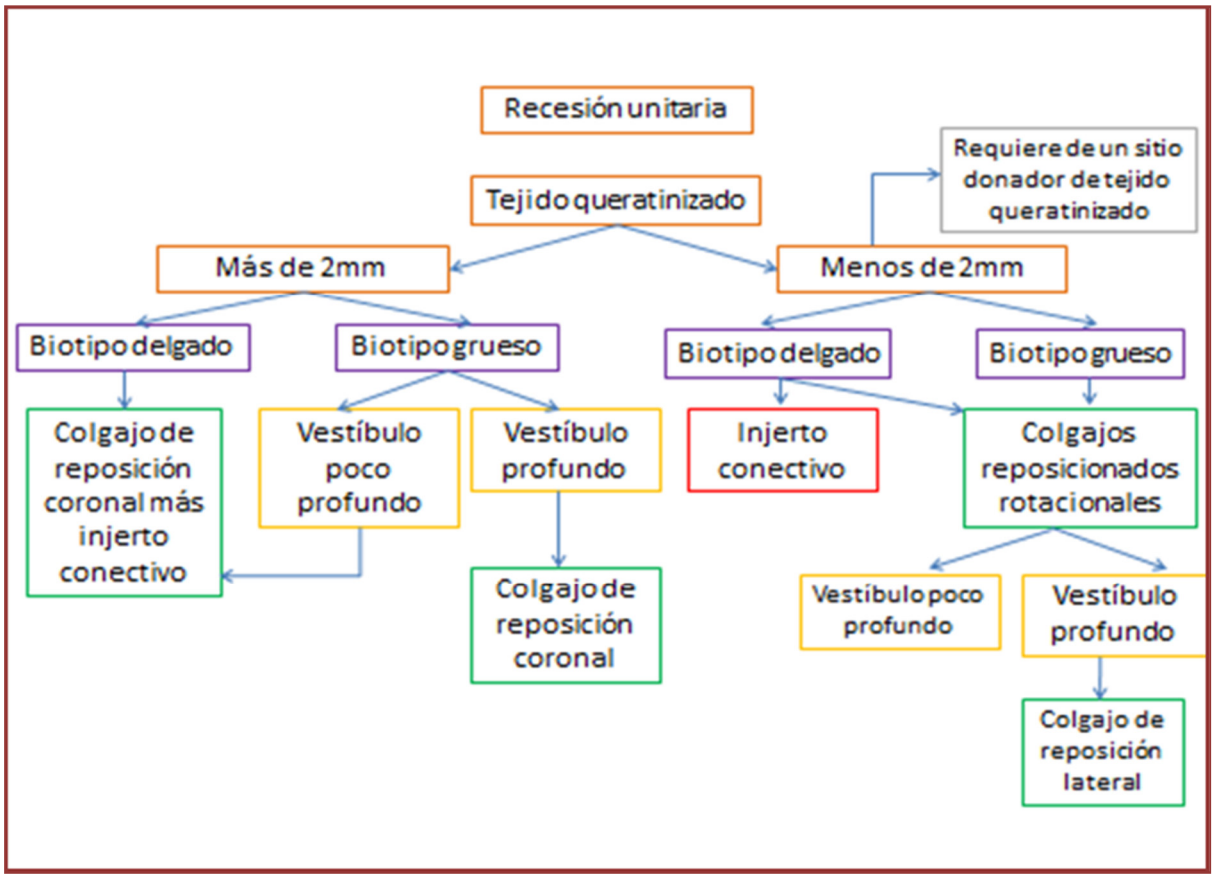

Cuadro 5. Opciones de tratamiento quirúrgico de la recesión unitaria

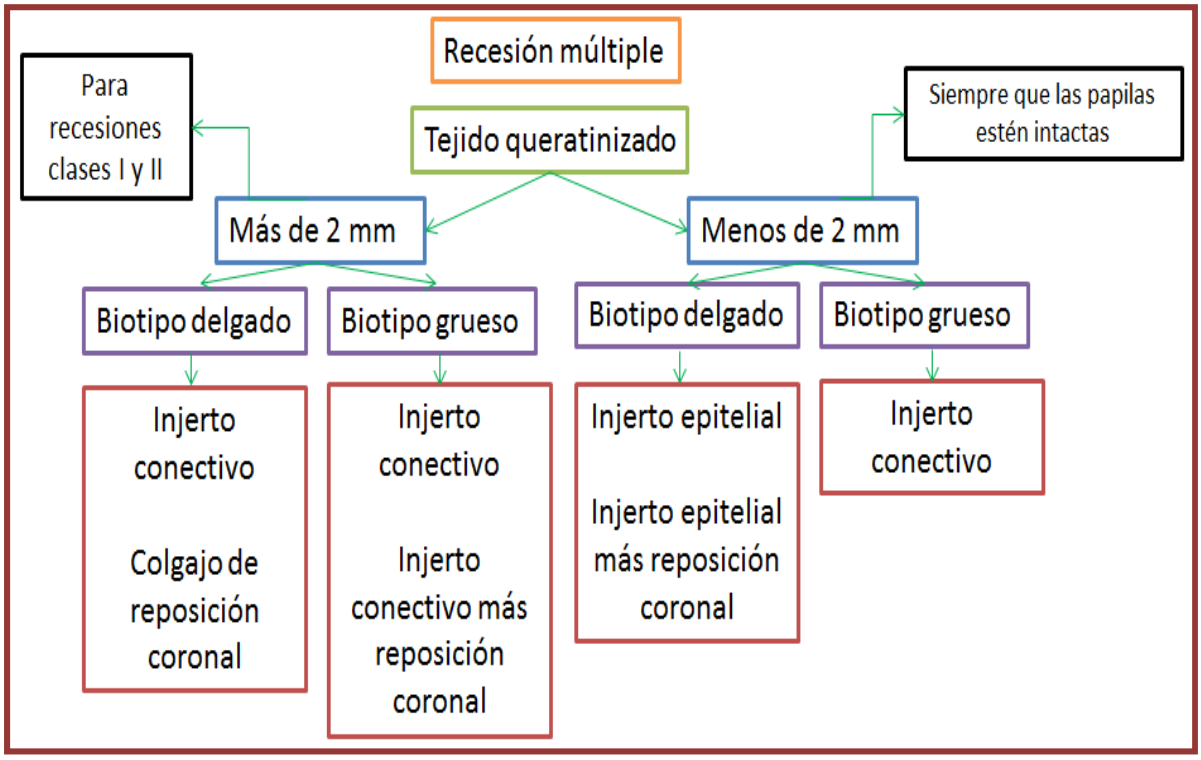

Cuadro 6. Opciones de tratamiento quirúrgico de las recesiones múltiples

En recesiones tipo III se consideraba que sólo se puede conseguir un cubrimiento parcial de la recesión. Las técnicas antes descritas pueden ser aplicadas pero se esperarían resultados parciales. Sin embargo, se ha encontrado que es posible obtener el cubrimiento radicular total también en este tipo de recesiones. Un estudio clínico aleatorizado reciente comparó el cubrimiento radicular con la técnica del injerto de tejido conectivo y con la matriz derivada del esmalte. El cubrimiento radicular promedio luego de 1 año fue de 82% para el grupo de estudio y 83% en el grupo control. Se concluyó que la técnica de injerto conectivo es un método altamente predictivo para el tratamiento de recesiones gingivales múltiple Miller tipo III. Asimismo, no se encontró un beneficio adicional con el uso de matriz derivada del esmalte.[31]

Procedimientos para aumentación gingival

Estos procedimientos facilitan el control de placa por parte del paciente, mejoran el confort del paciente, incrementan la zona de encía adherida ya sea producto de una restauración, el tratamiento ortodóntico o protésico y evitan la aparición de una futura recesión[28].

❖ Injerto epitelial

El injerto epitelial o injerto libre de encía es una técnica que permite trasladar un epitelio de encía queratinizado con su tejido conectivo adyacente desde un área dadora a un área receptora; recordemos que el lecho donde se ubica el problema (ya sea recesión gingival o ausencia de encía queratinizada) es el área receptora, mientras que la zona de donde se sacará el epitelio de encía es la zona dadora (que por lo general es el paladar, pero también pueden ser zonas edéntulas)

El injerto epitelial es una técnica muy utilizada para los casos que posean poca cantidad de encía queratinizada, pero no es muy útil para cubrir por completo a la superficie radicular de una recesión gingival, el motivo es que el injerto necesita de un lecho vascular que le permita adherirse a la zona receptora, la superficie radicular no ofrece un lecho vascular para el injerto, por lo que difícilmente el injerto se adhiere a esta zona.

El no tener un lecho vascular en la superficie radicular limita mucho los usos del injerto epitelial, pues cubrir recesiones con injertos epiteliales será de difícil pronóstico, se recomiendan utilizarlos para aumentar la cantidad de encía queratinizada.

❖ Membranas xenogénicas

Las matrices de colágeno de origen porcino y bovino se han planteado como alternativas para aumentar la cantidad de encía queratinizada y evitar el uso te los tejidos palatinos como zonas donadoras. McGuire compara la matriz de colágeno versus el injerto gingival libre en 30 pacientes al cabo de 6 meses: El

injerto epitelial produjo 1.5mm más de encía queratinizada pero la matriz otorgó mejor textura y color de encía queratinizada.

Nevins utiliza la matriz de colágeno de origen porcino unilaminar y encuentra 2.6mm ±1.1mm de ganancia de encía queratinizada, encuentra un mejor resultado estético. En otro de sus estudios Nevin utiliza la matriz de colágeno bilaminar rica en colágeno tipo I y II y encuentra una ganancia de encía queratinizada de 2.3mm ±1.1mm. Al parecer la matrices son efectivas pero son necesarias más estudios a largo plazo.

- **Matriz dérmica acelular**

La matriz dérmica acelular mantiene la membrana basal y la matriz extracelular de la piel humana. Harris[351] encuentra similares ganancias de encía queratinizada al compararla con el injerto epitelial. Wei compara los resultados de la matriz dérmica acelular versus el injerto gingival libre:

Encuentra una amplia contracción de la matriz dérmica acelular en comparación con el injerto epitelial (71% versus 16%)

- **Cultivo celular**

Es un compuesto de fibroblastos humanos más queratinocitos mezclados con fibras de colágeno bovino y proteínas extracelulares humanas.

Produce factores de crecimiento y citoquinas que inducen a las células del huésped. McGuire, Nevins y Morelli la utilizan y en reportes de casos encuentran buena ganancia de encía queratinizada.

Consideraciones intraquirúrgicas para el aumento gingival

- **Espesor del injerto epitelial**

Un injerto delgado (0.5-0.6mm) demuestra una excelente coloración con los tejidos adyacentes. El incremento de la resistencia funcional se atribuye al grosor del injerto. Sin embargo, injertos gruesos suelen dar resultados estéticos pobres y generar una mayor profundidad de la herida del sitio donante. El espesor óptimo varía entre 1.5mm – 2mm.

Injertos delgados se revascularizan y cicatrizan más rápido que injertos gruesos, Sullivan plantea que injertos delgados (0.5-0.75mm) demuestran un mayor rango de supervivencia que los gruesos pues la lámina propia genera mayor contracción causando colapso de vasos sanguíneos y retardando la revascularización de las zonas más distantes. Soehern demuestra que el promedio del espesor palatino es de 0.34mm (0.1-0.6mm) por lo que el espesor del injerto debe variar entre 0.75-1.25mm.

Orsini encuentra una contracción del injerto entre 10.2-43.25% en sentido vertical al cabo de 52 semanas luego de colocado el injerto. Mormann encuentra una contracción del 42.3% al cabo de un año en injertos de <1mm de espesor. Hatipoglu encuentra una contracción horizontal de 3.6-10.2% y vertical de 15.8%-24.8% al cabo de 180 días. La contracción horizontal varía entre 32-45% . La mayor contracción del injerto se da en el primer año pos cirugía, su ancho se mantiene estable en los siguientes años.

2.3. DEFINICIÓN DE TÉRMINOS

- **Recesión gingival**

  Definida como la migración apical del margen gingival libre con la consiguiente exposición de la superficie radicular.

- **Injerto gingival libre**

  Tejido retirado de la mucosa palatina o de alguna otra zona subcutánea o submucosa compuesta por fibras colágenas, células fibroblásticas, fibras reticulares y epitelio gingival. Principalmente indicado para el aumento de ancho d encía queratinizada.

- **Cirugía plástica periodontal**

  Conjunto de procedimientos diseñados para corregir o modificar las patologías que abarcan al periodonto, el hueso alveolar y la mucosa alveolar.

- **Éxito de la cirugía**

  Principios y protocolos que indican que una terapia quirúrgica ha dado resultados favorables a corto y largo plazo en el paciente.

III. CASO CLÍNICO

3.1. HISTORIA CLÍNICA

3.1.1 ANAMNESIS

a. FILIACIÓN:

Edad	: 21
Sexo	: Masculino
Lugar de nacimiento	: Lima
Raza	: Mestizo
Estado civil	: Soltero
Religión	: Católica
Domicilio	: Lima
Grado de instrucción	: Superior

3.1.2 MOTIVO DE CONSULTA:

"Deseo restaurarme toda la boca"

3.1.3. EVALUACIÓN DE LOS ANTECEDENTES DE SALUD

ANTECEDENTES FAMILIARES

¿Algún miembro de la familia sufrió o sufre de:

Diabetes	(--)	Corazón	(--)	Hepatitis	(--)
Respiratorios	(--)	Fiebre reumática	(--)	Virales	(--)
Cardiacas	(--)	Alergias	(--)	Anemia	(--)
Hematológicas	(--)	Trastornos del lenguaje	(--)	Otros	(-)
Asma	(--)	Alergias	(--)	Tuberculosis	(--)

ANTECEDENTES DEL PACIENTE

a. DEL ESTADO DE SALUD GENERAL DEL PACIENTE

Diabetes	(--)	Corazón	(--)	Hepatitis	(--)
Respiratorios	(--)	Fiebre reumática	(--)	Virales	(--)
Cardiacas	(--)	Alergias	(--)	Anemia	(--)
Hematológicas	(--)	Trastornos del lenguaje	(--)	Otros	(--)
Asma	(--)	Alergias	(--)	Tuberculosis	(--)

b. DEL ESTADO DE SALUD ESTOMATOLÓGICO DEL PACIENTE

HÁBITOS DE HIGIENE.

¿Tuvo alguna consulta odontológica anterior? (SI)
¿Hace cuánto tiempo? (Hace 2 meses)
¿Qué procedimiento le realizaron? (Curaciones de caries)

¿Cuántas veces se cepilla al día? (3)

¿Sangran sus encías al cepillarse? (Sí)

¿Le duele algún diente al cepillarse? (NO)

¿Usa hilo dental? (NO)

Usó flúor

(NO)

HÁBITOS NOCIVOS

Queilofagia (--) Onicofagia (--)

Morder objetos (--) Apretar dientes (--) Fumador (--)

Bruxismo (--) Respiración bucal (--) Otros: (No)

3.1.4.- EXAMEN CLÍNICO GENERAL

a. ECTOSCOPÍA

ABEG, ABEH, ABEN.

Peso: 65kg. Talla: 1.65 cm.

Funciones vitales:

P.A: 130/90

Resp: 18 resp /minuto

Temperatura: 36.5 ^{0}

Pulso: 78 puls/min

Piel y anexos:

Tez morena, ligeramente seca. Cabello lisótrico, blanquecino, mediano y bien implantado, uñas bien insertadas.

Sin adenopatías a la palpación a nivel cervical.









Examen extraoral del paciente.

Se observa paciente dolicofacial de perfil convexo

La mordida manifiesta un tipo de mordida abierta anterior y una brecha edéntula a nivel del Sexante 6 con reducción del ancho y grosor de los tejidos blandos de dicha zona.

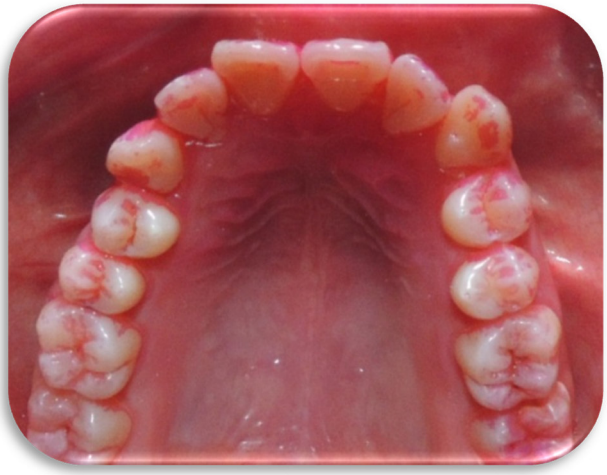









Examen intratraoral del paciente.

Se observa paciente con moderada cantidad de placa bacteriana blanda.

A nivel del sector anteroinferior se observa un diastema entre las piezas 31 y 32.

Se observa además migración apical de la encía a nivel de la pieza 31 con persistencia de inflamación, acúmulo de placa bacteriana y reducción del ancho de encía queratinizada de dicha área.

b. EXAMEN EXTRAORAL

Cráneo: Normocéfalo, Mesocéfalo

Cara: Leptoprosopo

Facies: Simétrico

Respiración: Normal

A.T.M. Apertura normal. Sin dolor a la palpación, ni a la apertura ni al cierre. Sin ningún ruido al abrir y cerrar la boca, sin desviación de la mandíbula a la apertura y cierre.

Cuello: Cilíndrico, medianamente largo, móvil, flexible.

c. EXAMEN INTRAORAL

Labios: Isotónicos, resecos, color rosado y presenta simetría.

Carrillos: Color rosado, carúncula de Stenon permeable, indentación bilateral, presencia de gránulos de Fordyce.

Frenillos: Centrados; frenillo lingual con inserción media, frenillo labial con inserción media en maxilar.

Paladar: **Duro**: Rojizo, edematoso e inflamado, rugas palatinas pequeñas, ligeramente atrofiadas, paladar medianamente profundo, forma elíptica.

Blando: Color rojizo y edematoso, buena humectación, Móvil y sin reflejo nauseabundo.

Orofaringe: Úvula céntrica, larga y móvil, amígdalas simétricas y normales.

Lengua: Macroglosia. Papilas gustativas bien distribuidas, bordes regulares, buena movilidad y presencia de saburra en el tercio medio y tercio anterior.

Piso de boca: Inserción del frenillo baja, buena vascularización y

Glándulas salivales permeables, piso de boca depresible y profundo.

Encía libre: Rosada en la parte anterior y ligeramente eritematosa en inferior.

Encía adherida: Conservada, ausencia de puntillado. Hipertrofica y rojiza parcialmente, alteración del reborde alveolar por extracciones dentarias

Saliva: Escaza, fluida y transparente.

DIENTES

Tamaño: Normales, ligeramente extruidos **Forma:** Rectangulares
Color: Blanco - amarillentos
Dolor: frío **(NO)** Calor **(NO)** Percusión **(NO)**
Movilidad: Fisiológica (NO) **Número de Piezas**: 26 piezas

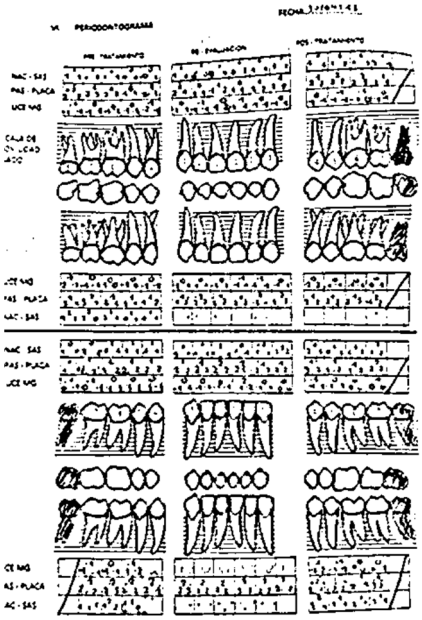



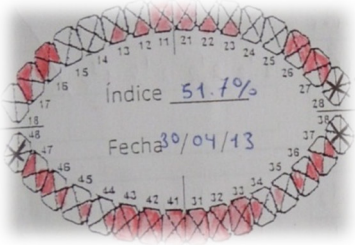

El índice de higiene oral de O'Leary inicial mostró un 51.7% de placa bacteriana blanda. El periodontograma de entrada no mostró signos de movilidad dentaria ni profundidades de sondaje mayores a 4mm.

3.2. DIAGNÓSTICO

a. DEL ESTADO GENERAL

Paciente aparentemente sano

b. DE LAS CONDICIONES ESTOMATOLÓGICAS

I. Enfermedad Gingival

A. Gingivitis Inducida por Placa Dental
A.1 Gingivitis asociada solo por placa dental
A.1.1 Sin factores locales contribuyentes

VIII. Deformidades y Condiciones Adquiridas o del Desarrollo

B. Deformidad y condiciones mucogingivales adquirida alrededor de los dientes:
B.1. Recesión en tejidos blandos
a. Recesión gingival vestibular o lingual
Recesiones gingivales clase I de Miller: 3.1y 3.2
C. Deformidades y condiciones mucogingivales en rebordes alveolares edéntulos
C.1. Deficiencia de reborde vertical/horizontal
Deficiencia de reborde tipo II de Seibert en el sextante 6 (Kennedy III en el maxilar inferior)

3.3. PLAN DE TRATAMIENTO

Fase I

Educación y motivación del paciente.

Fase II

- ✓ **Periodoncia**
- ✓ Raspaje y alisado radicular
- ✓ Injerto de tejido epitelial más aumento de fondo de surco piezas 23 22 21 11 12 13

Fase III

Controles periódico

3.4. TRATAMIENTO REALIZADO

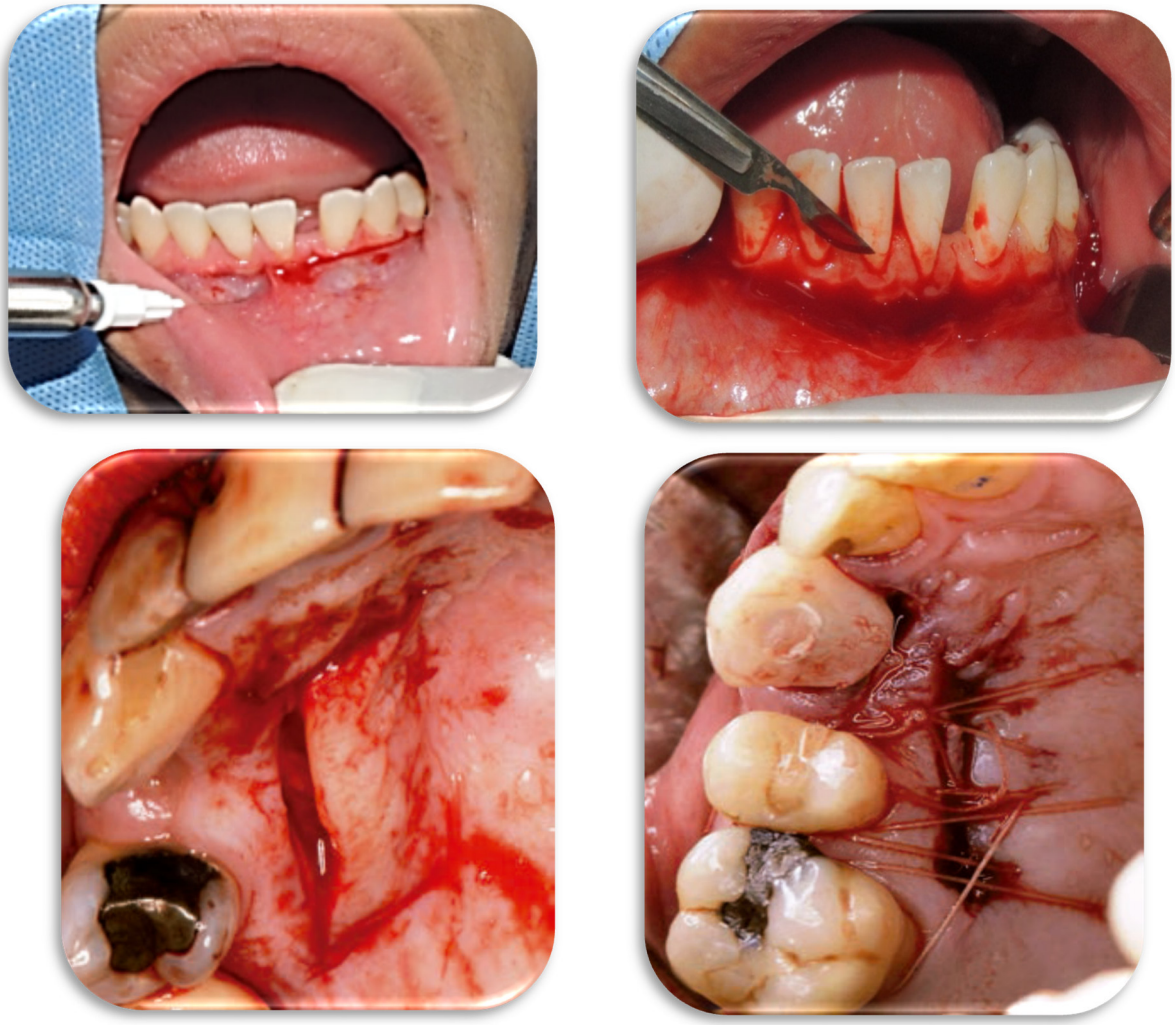

Procedimiento de injerto gingival libre.

Se utilizó como tejido donante al tejido palatino.

Se obtuvo dos injertos epiteliales de 12 por 8mm de longitud.

La zona receptora incluyó todo el sector anteroinferior en el cual se realizó un colgajo de espesor parcial a partir de la línea mucogingival.

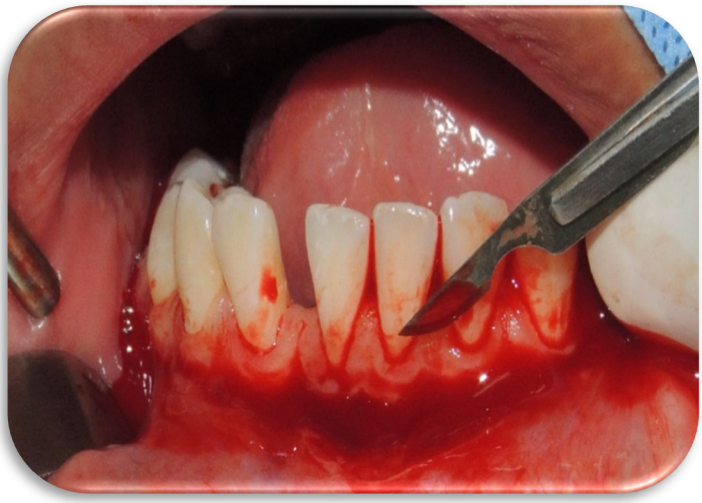



El tejido donador incluyó a las dos hemiarcadas palatinas. La zona fue cubierta por una placa de contención palatina.

Los injertos gingivales libres fueron adaptados en la zona receptora y suturados a través de puntos suspensorios en cruz.

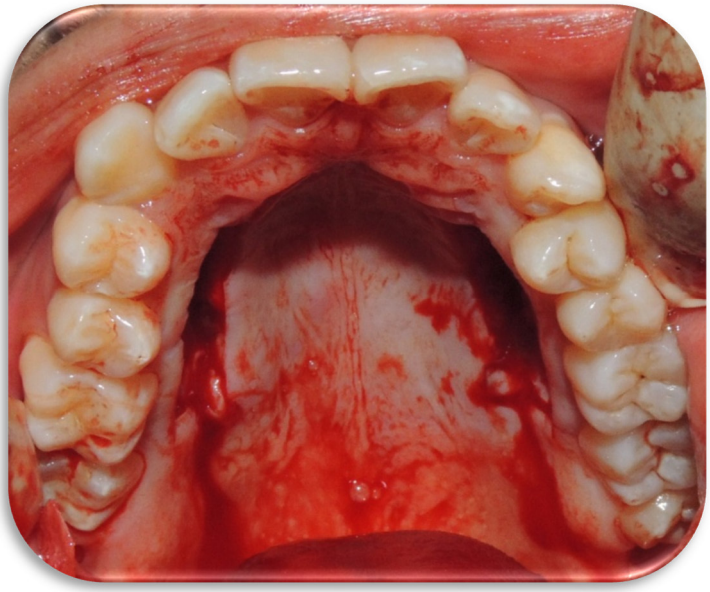

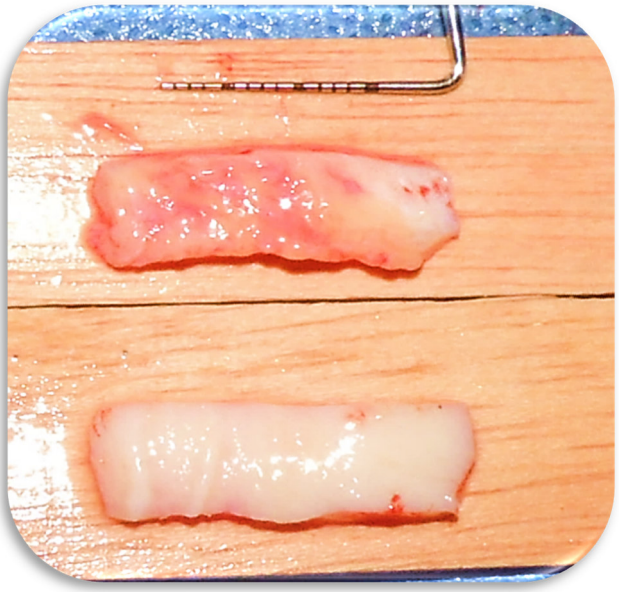



La zona dadora es protegida con una placa palatina previamente realizada, es colocada en la zona dadora haciendo compresión en la zona con cemento quirúrgico

Se procede a fijar el injerto con puntos de sutura suspensorio, simples y se hace compresión por 2 minutos sobre los injertos.



3.5. EVOLUCIÓN DEL CASO









El seguimiento clínico al cabo de 2 semanas muestra una buena cicatrización de los tejidos operados.

Al cabo de tres meses de cicatrización se observa la integración total de los injertos gingivales, reducción de la profundidad de la recesión gingival, disminución de la inflamación gingival y un notorio aumento del ancho de la encía queratinizada.

IV. DISCUSIÓN

La importancia de la encía queratinizada radica en que es el lecho que mantiene fijo al diente protegiendo al periodonto de inserción (hueso, ligamento periodontal y cemento radicular) [31]. Aún existe controversia sobre la cantidad necesaria de encía que debe existir para mantener una correcta salud periodontal. Valderhaug menciona que su escasez predispone a un aumento de la inflamación con la consiguiente pérdida de inserción [32]. Esto procedimientos introducidos en los años 60 y se basan principalmente en aumentar la cantidad de encía queratinizada alrededor de dientes con ausencia o reducido ancho de periodonto de protección. Se indican en casos de dientes con restauraciones que invadan la zona intracrevicular[33]. En casos de sobredentaduras con pilares con poca encía queratinizada. En dientes con reducida encía queratinizada y biotipos gingivales delgados. En piezas con inflamación persistente a nivel del margen gingival. En recesiones gingivales que se extiendan hasta la unión mucogingival con evidencia de pérdida interproximal[34]. Posiciones elevadas de los frenillos con presencia de recesiones gingivales. Marcada evidencia de la progresión de una recesión gingival. En los casos de cirugía preprotésica y preortodóntica. John y cols[65] acotan que se aumentará la cantidad de encía queratinizada para: mejorar el control de placa bacteriana, mejorar el confort del paciente e incrementar la adherencia gingival y ayudar en la prevención de la progresión de la recesión gingival. El injerto epitelial posee una contracción vertical de aproximadamente el 25-40%, es principalmente indicado para zonas no estéticas, ampliamente indicado para el sector anteroinferior. El aumento de encía queratinizada varía entre 3.1-5.6mm[35].

El margen gingival suele encontrarse entre 0.5 – 2mm por encima de la unión cemento esmalte[36]. La encía adherida es firme, resilente y se encuentra firmemente unida al periostio del hueso alveolar, su cantidad es determinada genéticamente y sus dimensiones cambian a través de las denticiones y durante toda la vida[37].

La estructura de los tejidos gingivales es la base para la función saludable, el epitelio queratinizado es una barrera resistente al daño físico de la masticación y al daño térmico y químico de los alimentos[38, 39]. El tejido conectivo que se ubica por debajo de este epitelio mantiene fijo al tejido queratinizado así como contrarresta la fuerza aplicada por los músculos de la masticación y de la expresión sobre la encía[40].

A diferencia de la encía, la mucosa oral es delgada y no queratinizada con una submucosa pobre en fibras de colágeno y elásticas; su función es la de ser un tejido dinámico y móvil para proveer flexibilidad durante la masticación, el habla y la expresión facial; por lo tanto no se encuentra diseñada para cumplir la función de la encía.

La mayoría de los estudios concuerdan que no hay una cantidad absoluta de encía adherida requerida para que exista salud gingival. Miyasato[41] demostró que con una apropiada higiene oral y en ausencia de placa la salud gingival existe incluso en áreas de mínima o ausencia de encía adherida. Lang y Loe[42] sugieren un mínimo de 2mm de encía para que exista salud gingival, así que áreas con 1mm o menos de encía adherida presentarán frecuentemente signos clínicos de inflamación[43]. Wilson[44] encontró que el 18% de casos sin una adecuada encía adherida mostraban más recesiones gingivales y pérdida de adherencia. Kenedy[45] encontró que los lugares con escaza encía no mostraron pérdida de adherencia o aparición de recesiones gingivales al cabo de 6años de mantenimiento constante; sin embargo, las piezas que no recibieron un adecuado mantenimiento sí mostraron pérdida de más adherencia.

Se concuerda que áreas con <2mm de encía adherida poseen un alto riesgo de desarrollar una recesión gingival[46].

Cuando se realiza el examen clínico se debe evaluar las dimensiones de la encía, la presencia o ausencia de una recesión, el grado de inflamación y la tensión que ejercen los labios y carrillos sobre el tejido gingival. Bajo condiciones adecuadas el margen gingival se mantiene inamovible durante la tensión, si existiese movilidad ésta indica que esta región gingival tiene riesgo para continuar con la inflamación y desarrollar una recesión gingival[47]. El movimiento del margen gingival es un signo absoluto de necesidad de

tratamiento quirúrgico[48]; sin embargo no siempre que el margen gingival adquiera la tonalidad pálida será un indicador de tratamiento quirúrgico, pero si hay necesidad de tratamiento ortodóntico o la colocación de una restauración con bordes submarginales; los procedimientos quirúrgicos deben precederlos.

En algunas zonas con adecuada cantidad de encía adherida, el test de tensión puede desplazar al margen gingival, esto puede ser debido a una bolsa periodontal que ha destruido las fibras de colágeno adhiriendo la encía al cemento radicular. En estos casos la cirugía mucogingival para incrementar la zona queratinizada no resultará beneficiosa sino que se debe tratar la causa, la bolsa periodontal.

Un problema mucogingival se define como la presencia de inflamación gingival y recesión gingival en áreas con poca o ausencia de encía adherida, los tres signos deben estar presentes para que sea un problema mucogingival, mientras que la recesión gingival es el desplazamiento apical del margen gingival con la consiguiente exposición de la superficie radicular[49]. Estas deformidades mucogingivales frecuentemente tienen un impacto en los pacientes en términos de estética y función[50-55].

Acorde al workshop de la academia americana de periodoncia de 1989 los procedimientos de aumentación gingival se indican cuando:

- Casos de restauraciones con márgenes intrasulculares.
- Piezas donde recaiga el conector mayor o conector menor de una prótesis parcial removible.
- Sobredentaduras donde exista reducción o ausencia de encía queratinizada.

También se benefician piezas restauradas con encía queratinizada reducida asociada o no a fondos vestibulares cortos[56-58].

El objetivo de la aumentación gingival es aumentar la resistencia funcional de las áreas con mínima encía (<2mm). Stetler[59] recomienda aumentar la encía en casos donde la encía queratinizada es menor a 2mm de piezas restauradas.

Observaciones clínicas sugieren que sitios con mínima o ausencia de encía asociadas a restauraciones marginales son más propensas al desarrollo de una recesión gingival; sin embargo existe una limitada evidencia de ensayos clínicos y revisiones sistemáticas[60,61].

CONCLUSIONES

- Para recesiones unitarias de clase I y II: Todas las técnicas reducen significativamente la profundidad de la recesión. El injerto conectivo subepitelial provee los mejores resultados en porcentaje de cobertura radicular y cobertura radicular completa así como significativos incrementos en la cantidad de encía queratinizada al ser comparada con otros procedimientos. El uso del colgajo de avance coronal con matriz dérmica acelular, matriz derivada del esmalte y matrices xenogénicas proveen similares resultados por lo que pueden ser considerados como sustitutos adecuados del injerto conectivo. Las recesiones mandibulares y en zonas posteriores pueden ser tratados satisfactoriamente y seguramente.

- Para recesiones múltiples de clase I y II: Los procedimientos de cobertura radicular son efectivos pero la evidencia es limitada. Los procedimientos que involucren al injerto conectivo subepitelial parecen ser la mejor opción; la matriz dérmica acelular y la matriz derivada del esmalte son buenos sustitutos.

- Histológicamente la mayoría de técnicas forman un epitelio de unión de largo y una adherencia de tejido conectivo con fibras orientadas paralelamente a la superficie radicular. La regeneración tisular guiada y la matriz derivada del esmalte pueden generar una regeneración periodontal parcial (formación de nuevo cemento, hueso alveolar y fibras del ligamento periodontal insertadas en el cemento).

- Los resultados a largo plazo (≥24 meses) indican que el injerto conectivo subepitelial, la matriz dérmica acelular y la matriz derivada del esmalte asociada al colgajo de avance coronal proveen mejores resultados y son más estables.

- La biomodificación química de la superficie radicular no provee mejores resultados clínicos (a corto y largo plazo) al ser comparados con los grupos que no reciben dicha biomodificación.
- El uso del injerto conectivo con bandas de epitelio o periostio no provee mejoras significativas que el injerto conectivo solo; sin embargo, la evidencia es limitada aún.

- El injerto conectivo, la matriz dérmica acelular y las matrices xenogénicas pueden cambiar positivamente los biotipos gingivales delgados a gruesos.

- El recubrimiento radicular en dientes molares y zonas palatinas/linguales es posible pero la evidencia para predecirlos es limitada.

- Los colgajos solos o con el uso de biomateriales son menos dolorosos, el manejo del paladar se asocia con más complicaciones. Existe poca evidencia sobre el efecto positivo de los procedimientos de cobertura radicular en la reducción de la hipersensibilidad dentaria.

REFERENCIAS BIBLIOGRÁFICAS

1.- Chambrone L, Sukekava F, Araujo MG, Pustiglioni FE, Chambrone LA, Lima LA. Root coverage procedures for treatment of localized recession type defects – A Cochrane Systematic Review. J Periodontol 2010; 81: 452 – 478.

2.- Miller P. A classification of marginal tissue recession. Int J Periodontics Restorative Dent 1985; 5: 9 -13.

3.- Patel M, Nixon P, Chan W. Gingival recession. Part 1. Aetiology and non-surgical management. Br Dent J 2011; 211: 251 – 254.

4.- Joss-Vassalli I, Grebenstein C, Topouzelis N, Sculean A, Katsaros C. Orthodontic therapy and gingival recession: a systemic review. Ortho Craneofac Res 2010; 13: 127 – 141.

5.- Orsini M, Orsini G, Benlloch D, Aranda JJ, Lázaro P, Sanz M. Esthetic and dimensional evaluation of free connective tissue graft in prosthetically treated patients - A 1 year clinical study. J Periodontol 2004; 75: 470 – 477.

6.- Rajapakse PS, McCracken GI, Gwynnett E, Steen ND, Guentsch A, Heasman PA. Does tooth brushing influence the development and progression of non-inflammatory gingival recession? A systemic review. J Clin Periodontol 2007; 34: 1046 – 1061.

7.- Miller P. A classification of marginal tissue recession. Int J Periodontics Restorative Dent 1985; 5: 9 -13.

8.- Gray J. When not to perform root coverage procedures. J Periodontol 2000; 71: 1048 – 1050.

9.- Agudio G, Nieri M, Rotundo R, Franceschi D, Cortellini P, Pini Prato GP. Periodontal conditions of sites treated with gingival augmentation surgery compared to untreated contralateral homologous sites – A 10 – 27 years long term study. J Periodontol 2009; 80: 1399 – 1405.

10.- Romanelli H, Adams E. Principios de Cirugía Periodontal. Buenos Aires.1ª Edición. Amolca; 2004.

11.- Leichter J, Monteih B. Prevalence and risk of traumatic gingival recession following elective lip piercing. Dent Traumatol 2006; 22: 7 – 13.

12.- Suvan J. Effectiveness of mechanical nonsurgical pocket therapy. Periodontol 2000. 2005; 37: 48 – 71.

13.- Bittencourt S, Del Peloso E, Sallum EA, Nociti FH, Casati MZ. Root Surface Biomodification with EDTA for the Treatment of Gingival Recession With a Semilunar Coronally Repositioned Flap. J Periodontol 2007; 78: 1695 – 1701.

14.- Caffesse RG, De La Rosa M, Garza M, Munne-Travers A, Mondragon JC, Weltman R. Citric acid demineralization and subepithelial connective tissue graft. J Periodontol 2000; 71: 568 – 572.

15.- Mariotti A. Efficacy of Chemical Root Surface Modifiers in the Treatment of Periodontal Disease. A Systematic Review. Ann Periodontol 2003; 8: 205- 226.

16.- Pini Prato G, Pagliaro U, Baldi C, Nieri M, Saletta D, Cairo F, Cortellini P. Coronally advanced flap procedure for root coverage. Flap with tension versus flap without tension: A randomized controlled clinical study. J Periodontol 2000; 71: 188 – 20.

17.- Sato N. Cirugía Periodontal. Atlas clínico. 2ª edición. Quintessence; 2003.

18.- Clauser C, Nieri M, Franceschi D, Pagliaro U, Pini-Prato G. Evidence based mucogingival therapy. Part 2. Ordinary and Individual patient data Meta analyses of surgical treatment of recession using complete root coverage as the outcome variable. J Periodontol 2003; 74: 741 – 756.

19.- Rasperini G, Acunzo R, Limiroli E. Decision making in gingival recession treatment: Scientific evidence and clinical experience. Clin Adv Periodontics 2011; 1: 41 – 52.

20.- Tarnow D. Semilunar coronally repositioned flap. . J Periodontol 1986; 13: 182 – 185.

21.- Bouchard P, Malet J, Borghetti A. Decision making in aesthetic root coverage revised. Periodontol 2000. 2001; 27: 97 – 120.

22.- Edel A. Clinical evaluation of free connective tissue graft used to increase the width of keratinized gingiva. J Clin Periodontol 1974; 1: 185 – 196.

23.- Oates T, Robinson M, Gunsolley J. Surgical therapies for the treatment of gingival recession. A systematic review. Ann Periodontol 2003; 8: 303 – 320.

24.- Henriquez P. Estética en Periodoncia y Cirugía Plástica Periodontal. Bogotá.1ª Edición. Amolca; 2006.

25.- Wessel J, Tatakis D. Patient outcomes following subepithelial connective tissue grafts and free gingival graft procedures. J Periodontol 2008; 79: 425 - 430.

26.- Raeztke P. Covering localized areas of root exposure employing the envelope technique. J Periodontol 1985; 56: 397 – 402.

27.- Vergara J, Caffesse R. Localized gingival recessions treated with the original envelope technique: A report of 50 consecutive patients. J Periodontol 2004; 75: 1397 - 1403.

28.- Mazzocco F, Comuzzi L, Stefani R, Milan Y, Favero G, Stellini E. Coronally advanced flap combined with a subepithelial connective tissue graft using full or partial thickness flap reflection. J Periodontol 2011; 82: 1524 – 1929.

29.- Langer B, Langer L. Subepithelial connective tissue graft technique for root coverage. J Periodontol 1985; 56: 715 – 720.

30.- Bruno J. Connective tissue graft technique as suring wide root coverage. Int J Periodontics Restorative Dent 1994; 20: 127 – 137.

31.- Aroca S, Keglevich T, Nikolidakis D, Gera I, Nagy K, Azzi R, Etienne D. Treatment of class III multiple gingival recessions: a randomized clinical trial. J Clin Periodontol 2010; 37: 88 – 97.

32.- Santamaria MP, da Silva Feitosa D, Nociti FH Jr, Casati MZ, Sallum AW, Sallum EA. Cervical restoration and the amount of soft tissue coverage achieved by coronally advanced flap. A 2 year follows up randomized controlled clinical trial. J Clin Periodontol 2009; 36: 434 – 441.

33.- Randall H. A Comparative Study of Root Coverage Obtained with an Acellular Dermal Matrix Versus a Connective Tissue Graft: Results of 107 Recession Defects in 50 Consecutively Treated Patients. J Periodont Rest Dent 2000; 20 (1): 52-58.

34. Paolantonio M, Dolci M. Subpedicle acelular dermal matrix graft and autogenous connective tissue graft in the treatment of gingival recessions: a comparative 1-year clinical study. J Periodontol 2002; 73 (11): 1299- 1305.

35. Susin C, Haas A. Gingival Recession: Epidemiology and Risk Indicators in a representative urban Brazilian population. J Periodontol 2004; 75: 1377-1386.

36. Hirsch A, Goldstein M. A 2-Year Follow-Up of Root Coverage Using Subpedicle Acellular Dermal Matrix Allografts and Subepithelial Connective Tissue Autografts. J Periodontol 2005; 76 (8): 1323- 1327.

37. Oliveira C, Spolidorio L. Acellular derma matrix allograft used alone and in combination with enamel matrix protein in gingival recession: Histologic study in dogs. Int J Periodontol Rest Dent 2005; 25:595-603.

38. Maetahara RD. Prevalencia, extensión y severidad de las recesiones gingivales en pacientes del Hospital Central de la Fuerza Aérea del Perú. [Tesis de bachiller].[Lima]. Universidad Nacional Mayor de San Marcos; 2006. 110p.

39. Vicario M, Pascual A. Técnicas de cirugía mucogingival para el recubrimiento radicular. RCOE 2006; 11(1): 61-73.

40. Sanz M, Lorenzo R. Clinical evaluation of a new collagen matrix (Mucografts prototype) to enhance the width of keratinized tissue in patients with fixed prosthetic restorations: a randomized prospective clinical trial. J Clin Periodontol 2009; 36: 868–876.

41. Ardilla C, Guzmán I. Aplicación clínica del aloinjerto de matriz dérmica acelular en cirugía plática periodontal. Rev Haban Cien Méd 2010; 9(3): 697-704.

42. Mahajan A. Patient Satisfaction with Acellular Dermal Matrix Graft in the Treatment of Multiple Gingival Recession Defects - A Clinical Study. Webmed Central 2010; 1(7):1-5.

43. Castro R, Vargas A. Tratamiento de recesiones gingivales mediante colgajo desplazado coronal modificado más injerto de tejido conectivo subepitelial. Serie de casos. Rev Mex Periodontol 2012; 3(1):15-16.

44. Molnár B, Aroca S. Treatment of multiple adjacent Miller Class I and II gingival recessions with collagen matrix and the modified coronally advanced tunnel technique. Periodontol 2013; 44(1): 17- 24.

45. Lindhe J. Periodontología Clínica e Implantología Odontológica. Madrid. 1era ed. Médica Panamericana. 2000. Pg: 234.

46. Valderhaug J, Birkeland JM. Periodontal conditions in patients 5 years following insertion of fixed prostheses. Pocket depth and loss of attachment. J Oral Rehab 1976; 3: 237–243.

47. Lorenzo R, García V, Orsini M, Martin C, Sanz M. Clinical efficacy of a xenogeneic collagen matrix in augmenting keratinized mucosa around implants: a randomized controlled prospective clinical trial. Clin Oral Impl Res 2012; 23: 316-324.

48. Grusovin MG, Coulthard P, Worthington HV, Esposito M. Maintaining and recovering soft tissue health around dental implants: a Cochrane systematic review of randomised controlled clinical trials. European J Oral Implantol 2008; 1: 11–22.

49. Palacci P, Nowzari H. Soft tissue enhancement around dental implants. Periodontol 2000. 2008; 47: 113-132.

50. Schallhorn RA, Charles A, Clem D, McClain PK, Newman MG. Practice-Based Case Series Evaluation of a Porcine Collagen Matrix to Thicken Soft Tissue, Increase Keratinized Tissue and Improve Esthetics Around Existing Dental Implants. Clin Adv Periodontics 2012: 1-7.

51. Mandelaris GA, Lu M, Rosenfeld AL. The Use of a Xenogeneic Collagen Matrix as an Interpositional Soft-Tissue Graft to Enhance Peri-Implant Soft-Tissue Outcomes: A Clinical Case Report and Histologic Analysis. Clin Adv Periodontics 2011; 1: 193-198.

52. Simion M, Rocchietta I, Fontana F, Dellavia C .Evaluation of a resorbable collagen matrix infused with rhPDGF-BB in peri-implant soft tissue: A preliminary report with 3.5 years of observation. Int J Periodontics Restorative Dent 2012; 32: 273-282.

53. Jung RE, Hurzeler MB, Thoma DS, Khraisat A, Hammerle CH. Local tolerance and efficiency of two prototype collagen matrices to increase the width of keratinized tissue. J Clin Periodontol 2011; 38: 173–179.

54. McGuire MK, Scheyer ET. Xenogeneic Collagen Matrix With Coronally Advanced Flap Compared to Connective Tissue With Coronally Advanced Flap for the Treatment of Dehiscence-Type Recession Defects. J Periodontol 2010; 81: 1108-1117.

55. Castro Y, Grados S. Porcine collagen matrix for treating gingival recession. Randomized clinical trial. J Oral Res 2014; 3(1): 23-28.

56. Calderón IC, Castro YR. Cirugía periodontal e implantológica. Paso a paso. 1era edición. Lima; 2013.

57. Chung DM, Oh TJ, Shotwell JL, Misch CE, Wang HL. Significance of Keratinized Mucosa in Maintenance of Dental Implants With Different Surfaces. J Periodontol 2006; 77: 1410-1420.

58. Sanz M, Lorenzo R, Aranda JJ, Conchita M, Orsini M. Clinical evaluation of a new collagen matrix (Mucografts prototype) to enhance the width of keratinized tissue in patients with fixed prosthetic restorations: a randomized prospective clinical trial. J Clin Periodontol 2009; 36: 868-876.

59. Wei PC, Laurell L, Geivelis M, Lingen MW, Maddalozzo D. Acellular dermal matrix allografts to achieve increased attached gingiva. Part 1. A clinical study. J Periodontol 2000; 71, 1297–1305.

60. Park JB. Increasing the width of keratinized mucosa around endosseous implant using acellular dermal matrix allograft. Implant Dent 2006; 15, 275–281.

61. Thoma DS, Jung RE, Schneider D, Cochran DL, Ender A, Jones AA, et al. Soft tissue volume augmentation by the use of collagen-based matrices: a volumetric analysis.J Clin Periodontol 2010; 37: 659-666.

62. Rothamel D, Schwarz F, Sager M, Herten M, Sculean A, Becker J. Biodegradation of differently cross-linked collagen membranes: an experimental study in the rat. Clin Oral Impl Res 2005; 16, 369–378.