**Universidad Nacional Mayor de San Marcos**
**Universidad del Perú. Decana de América**

Dirección General de Estudios de Posgrado
Facultad de Medicina Veterinaria
Unidad de Posgrado

# Expresión de glicoconjugados en el epitelio intestinal de cuyes infectados con *Salmonella Typhimurium*

**TESIS**

Para optar el Grado Académico de Magíster en Salud Animal

**AUTOR**

Victor Raul CANO FUENTES

**ASESOR**

Dra. María Elith VÁSQUEZ CACHAY

Lima, Perú

2024



Reconocimiento - No Comercial - Compartir Igual - Sin restricciones adicionales

https://creativecommons.org/licenses/by-nc-sa/4.0/

Usted puede distribuir, remezclar, retocar, y crear a partir del documento original de modo no comercial, siempre y cuando se dé crédito al autor del documento y se licencien las nuevas creaciones bajo las mismas condiciones. No se permite aplicar términos legales o medidas tecnológicas que restrinjan legalmente a otros a hacer cualquier cosa que permita esta licencia.

**Referencia bibliográfica**

---

Cano V. Expresión de glicoconjugados en el epitelio intestinal de cuyes infectados con *Salmonella Typhimurium* [Tesis de maestría]. Lima: Universidad Nacional Mayor de San Marcos, Facultad de Medicina Veterinaria, Unidad de Posgrado; 2024.

---

## Metadatos complementarios

| | |
|---|---|
| **Datos de autor** | |
| Nombres y apellidos | Victor Raul Cano Fuentes |
| Tipo de documento de identidad | DNI |
| Número de documento de identidad | 01344368 |
| URL de ORCID | https://orcid.org/0000-0002-0046-0467 |
| **Datos de asesor** | |
| Nombres y apellidos | María Elith Vásquez Cachay |
| Tipo de documento de identidad | DNI |
| Número de documento de identidad | 09945245 |
| URL de ORCID | https://orcid.org/0000-0002-1698-0117 |
| **Datos del jurado** | |
| **Presidente del jurado** | |
| Nombres y apellidos | Miluska Beatriz Navarrete Zamora |
| Tipo de documento | DNI |
| Número de documento de identidad | 25782690 |
| **Miembro del jurado 1** | |
| Nombres y apellidos | Claudio Gustavo Barbeito |
| Tipo de documento | DNIX - LC - LE |
| Número de documento de identidad | 14.922.728 |
| **Miembro del jurado 2** | |
| Nombres y apellidos | José Manuel Angulo Tisoc |
| Tipo de documento | DNI |
| Número de documento de identidad | 44081403 |

| **Datos de investigación** | |
|---|---|
| Línea de investigación | B.4.1.3 Fisiología Animal |
| Grupo de investigación | Grupo de Investigación en Fisiología y Fisiopatología en Animales de Trópico y de Altura |
| Agencia de financiamiento | No aplica |
| Ubicación geográfica de la investigación | Institución: Laboratorio de Fisiología Animal, Facultad de Medicina Veterinaria, Universidad Nacional Mayor de San Marcos<br>País: Perú<br>Departamento: Lima<br>Provincia: Lima<br>Distrito: San Borja<br>Calle: Av. Circunvalación 2800<br>Latitud: -12.081539<br>Longitud: -76.987415 |
| Año o rango de años en que se realizó la investigación | 2008 – 2023 |
| URL de disciplinas OCDE | Ciencias veterinarias<br>https://purl.org/pe-repo/ocde/ford#4.03.00<br>Fisiología<br>https://purl.org/pe-repo/ocde/ford#3.01.08<br>Anatomía, Morfología<br>https://purl.org/pe-repo/ocde/ford#3.01.01 |

# ACTA DE SUSTENTACIÓN DE TESIS PARA OPTAR EL GRADO ACADÉMICO DE MAGÍSTER EN SALUD ANIMAL

En el Auditorio de la Facultad de Medicina Veterinaria de la Universidad Nacional Mayor de San Marcos, siendo las 14:00 horas del día miércoles 05 de junio del 2024, el Jurado Examinador de Tesis de Grado de Magíster, presidido por la Dra. Miluska Beatriz Navarrete Zamora y conformado por los siguientes miembros docentes: Dr. Claudio Gustavo Barbeito, Mg. José Manuel Angulo Tisoc y la Dra. María Elith Vásquez Cachay (asesora), se dio inicio a la sustentación oral y pública de la Tesis titulada:

"EXPRESIÓN DE GLICOCONJUGADOS EN EL EPITELIO INTESTINAL DE CUYES INFECTADOS CON *Salmonella* Typhimurium",presentada por el Bachiller

## VICTOR RAUL CANO FUENTES

**Quien sustentó la tesis para obtener el Grado Académico de** Magíster en Salud Animal, y absolvió satisfactoriamente las preguntas y objeciones formuladas por el Jurado y practicada la votación obtuvo la calificación de: **MUY BUENO, DIECIOCHO (18)** _____

A continuación, el Jurado por intermedio de su Presidente recomendó a la Unidad de Posgrado de la Facultad de Medicina Veterinaria, proponga el otorgamiento del Grado Académico de Magíster en Salud Animal, al Bachiller Victor Raul Cano Fuentes.

Siendo las 15:36 horas del día miércoles 05 de junio de 2024, se dio por concluido el acto académico, suscribiéndose la presente Acta.

Dra. Miluska Beatriz Navarrete Zamora (P.A.T.C.)
Presidente

Dr. Claudio Gustavo Barbeito
Miembro

Mg. José Manuel Angulo Tisoc (P.A.T.C.)
Miembro

Dra. María Elith Vásquez Cachay (P.P.D.E.)
Asesora

Dr. César Miguel Gavidia Chucán (P.P.D.E.)
Director de la Unidad de Posgrado

# CERTIFICADO DE SIMILITUD

Yo, MARIA ELITH VASQUEZ CACHAY en mi condición de asesora acreditada con la Resolución Directoral N°081-UPG-FMV-2020, de la tesis cuyo título es "**EXPRESIÓN DE GLICOCONJUGADOS EN EL EPITELIO INTESTINAL DE CUYES INFECTADOS CON *Salmonella* Typhimurium",** presentado por el M.V. Victor Raul Cano Fuentes para optar el grado académico de magíster, CERTIFICO que se ha cumplido con lo establecido en la Directiva de Originalidad y de Similitud de Trabajos Académicos, de Investigación y Producción Intelectual. Según la revisión, análisis y evaluación mediante el software de similitud textual, el documento evaluado cuenta con el porcentaje de 16% de similitud, nivel **PERMITIDO** para continuar con los trámites correspondientes y para su **publicación en el repositorio institucional.**

Se emite el presente certificado en cumplimiento de lo establecido en las normas vigentes, como uno de los requisitos para la obtención del grado/ título/ especialidad correspondiente.

Firma del Asesor _____

Documento de Identidad: 09945245

Nombres y apellidos de la asesora: MARIA ELITH VASQUEZ CACHAY



# DEDICATORIAS

Las ideas vertidas en este trabajo van dedicados a cada integrante de mi familia.

AGRADECIMIENTOS

Muy agradecido con Dios por darme salud y bienestar, en todos los días.

Expreso mi gratitud a cada uno de los docentes de la Unidad de Posgrado de Medicina Veterinaria de la Universidad Nacional Mayor de San Marcos, quienes contribuyeron de manera extraordinaria en formación académica.

Muy particularmente, expreso mi agradecimiento y reconocimiento a mi asesora de tesis, Dra. María Elith Vásquez Cachay quien con gran personalidad, esfuerzo y paciencia pudo apoyarme en la ejecución de esta investigación; asimismo, mi agradecimiento a la Dra. Madeleine García Leandro por su valioso aporte a este trabajo.

ÍNDICE

DEDICATORIAS ..... i
AGRADECIMIENTOS ..... ii
LISTA DE CUADROS ..... v
LISTA DE FIGURAS ..... vii
**RESUMEN** ..... xiv
**SUMMARY** ..... xv
**I. INTRODUCCIÓN** ..... 1
**II. REVISIÓN BIBLIOGRÁFICA** ..... 3
**2.1. Generalidades de la crianza de cuyes en el Perú** ..... 3
**2.2. Características anatómicas del tracto digestivo de los cuyes** ..... 4
**2.2.1. Intestino delgado** ..... 4
**2.2.2. Intestino grueso** ..... 4
**2.2.3. Características histológicas del intestino** ..... 5
**2.3. Salmonelosis en cuyes** ..... 7
**2.3.1. Patogenia y patogenicidad** ..... 7
**2.4. Barrera intestinal** ..... 9
**2.4.1. Respuesta de la barrera intestinal a *Salmonella* Typhimurium** ..... 11
**2.5. Glicoconjugados en el epitelio intestinal** ..... 12
**III. MATERIALES Y MÉTODOS** ..... 18
**3.1. Lugar de Ejecución** ..... 18
**3.2. Muestras** ..... 18
**3.3. Metodología** ..... 19
**3.3.1. Procesamiento de muestras** ..... 19
**3.3.2. Coloraciones y tinciones** ..... 19
**3.3.3. Lectinhistoquímica (LHQ)** ..... 20
**3.3.4. Lectura de láminas** ..... 21
**3.4. Análisis de Información** ..... 22
**3.5. Consideraciones Éticas** ..... 22
**IV. RESULTADOS** ..... 23
**4.1. Estudio de glicoconjugados en epitelio del intestino delgado y ciego** ..... 23
**4.1.1. Tinción con Ácido Peryódico de Schiff (PAS) – Azul Alcian (AA)** ..... 23
**4.2. Patrón de glicoconjugados en células caliciformes (CCal) del epitelio intestinal** .67

**4.2.1. Tinción con Ácido Peryódico de Schiff (PAS) – Azul Alcian (AA)**.....67

**4.2.2. Lectinhistoquímica** .....72

**V. DISCUSIÓN** .....105

**5.1 Glicoconjugados en el epitelio intestinal de intestino delgado y ciego de cuyes** .105

5.2 **Glicoconjugados en células caliciformes (CCAL) de intestino delgado y ciego de cuyes.** 111

**VI. CONCLUSIONES**.....116

**VII. BIBLIOGRAFÍA CITADA** .....118

LISTA DE CUADROS

Cuadro 1. Distribución de animales ..... 19
Cuadro 2. Lectinas utilizadas en el estudio, usando sus acrónimos y afinidades ..... 21
Cuadro 3. Tinción ácido peryódico de Schiff (PAS) – Azúl Alcian (AA) en intestino delgado de cuyes sanos e infectados con *Salmonella* Typhimurium ..... 27
Cuadro 4. Tinción ácido peryódico de Schiff (PAS) – Azúl Alcian (AA) en ciego de cuyes sanos e infectados con *Salmonella* Typhimurium ..... 28
Cuadro 5. Patrón de unión de la lectina PNA en epitelio intestinal de cuyes sanos e infectados con *Salmonella* Typhimurium ..... 36
Cuadro 6. Patrón de unión de la lectina SBA en epitelio intestinal de cuyes sanos e infectados con *Salmonella* Typhimurium ..... 41
Cuadro 7. Patrón de unión de la lectina RCA-1 en intestino de cuyes sanos e infectados con *Salmonella* Typhimurium ..... 46
Cuadro 8. Patrón de unión de la lectina WGA en intestino de cuyes sanos e infectados con *Salmonella* Typhimurium ..... 51
Cuadro 9. Patrón de unión de la lectina DBA en intestino de cuyes sanos e infectados con *Salmonella* Typhimurium ..... 56
Cuadro 10. Patrón de unión de la lectina Con A en intestino de cuyes sanos e infectados con *Salmonella* Typhimurium ..... 61
Cuadro 11. Patrón de unión de la lectina UEA-1 en epitelio intestinal de cuyes infectados con *Salmonella* Typhimurium ..... 66
Cuadro 12. Tinción ácido periódico de Schiff (PAS) – Azul Alcián (AA) de células caliciformes (CCAL) en epitelio de intestino delgado de cuyes sanos e infectados con *Salmonella* Typhimurium ..... 71
Cuadro 13. Tinción ácido periódico de Schiff (PAS) – Azul Alcián (AA) de células caliciformes (CCAL) en epitelio intestinal de ciego de cuyes sanos e infectados con *Salmonella* Typhimurium ..... 72
Cuadro 14. Patrón de unión de la lectina PNA en células caliciformes (CCAL) del epitelio intestinal de cuyes sanos e infectados con *Salmonella* Typhimurium ..... 77
Cuadro 15. Patrón de unión de la lectina SBA en células caliciformes (CCAL) del epitelio intestinal de cuyes sanos e infectados con *Salmonella* Typhimurium ..... 82
Cuadro 16. Patrón de unión de la lectina RCA-1 en células caliciformes (CCAL) del epitelio intestinal de cuyes sanos e infectados con *Salmonella* Typhimurium ..... 86

Cuadro 17. Patrón de unión de la lectina WGA en células caliciformes (CCAL) del epitelio intestinal de cuyes sanos e infectados con *Salmonella* Typhimurium.....89
Cuadro 18. Patrón de unión de la lectina DBA en células caliciformes (CCAL) del epitelio intestinal de cuyes sanos e infectados con *Salmonella* Typhimurium.....94
Cuadro 19. Patrón de unión de la lectina Con A en células caliciformes (CCAL) del epitelio intestinal de cuyes sanos e infectados con *Salmonella* Typhimurium.....99
Cuadro 20. Patrón de unión de la lectina UEA-1 en células caliciformes (CCAL) del epitelio intestinal de cuyes sanos e infectados con *Salmonella* Typhimurium.....104

LISTA DE FIGURAS

Figura 1. Tinción PAS-AA en intestino delgado y ciego de cuyes sanos. Duodeno: a) RN; b) 15 días de edad; yeyuno: c) RN, 10x; d) 5 días de edad; íleon: e) 15 días de edad, f) 21 días de edad; ciego: g) RN; h) 15 días de edad; 40x. RN: recién nacido, G: glicocalix .....26

Figura 2. Tinción PAS-AA en intestino delgado y ciego de cuyes infectados de 1 a 3 días de edad con *Salmonella* Typhimurium. a) duodeno 4 días de edad; b) yeyuno 10 días de edad, 10x; íleon: c) 5 días de edad; d) 10 días de edad; ciego: e) 5 días de edad, 40x, f) 10 días de edad; 10x. .....29

Figura 3. Tinción PAS-AA en intestino delgado y ciego de cuyes infectados de 6 a 9 días de edad con *Salmonella* Typhimurium. Duodeno: a) 11 días de edad, 40x, b) 18 días de edad; yeyuno c) 11 días de edad, 10x, d) 11 días de edad, 40x; íleon: e) 11 días de edad, f) 24 días de edad, 10x; ciego: g) 11 días de edad, h) 18 días de edad, 40x. G: glicocalix, ES: epitelio superficial. .....30

Figura 4. Marcación con lectina PNA en intestino delgado y ciego de cuyes sanos. Duodeno: a) 1 día de edad, 10x, b) 24 días de edad; yeyuno: c) 1 día de edad, d) 21 días de edad; íleon: e) RN, 40x, f) 21 días de edad, 10x; ciego: g) 5 días de edad; h) 15 días de edad, 40x. Coloración de contraste: Hematoxilina de Harris. RN: recién nacido, G: glicocalix, ES: epitelio superficial. .....32

Figura 5. Marcación con lectina PNA en intestino delgado y ciego de cuyes infectados de 1 a 3 días de edad con *Salmonella* Typhimurium. Duodeno: a) 4 días de edad, 40x, b) 8 días edad, 10x; yeyuno: c) 5 días de edad, 40x, d) 8 días de edad, 10x; íleon e) 5 días de edad, f) 10 días de edad, 10x; ciego: g) 4 días de edad, h) 8 días de edad, 40x. Coloración de contraste: Hematoxilina de Harris. .....34

Figura 6. Marcación con lectina PNA en intestino delgado y ciego de cuyes infectados de 6 a 9 días de edad con *Salmonella* Typhimurium. Duodeno: a) 15 días de edad, b) 18 días edad, 40x; yeyuno: c) 15 días de edad, 10x, d) 18 días de edad, 40x; íleon e) 11 días de edad, 10x, f) 21 días de edad; ciego: g) 15 días de edad, h) 24 días de edad, 40x. Coloración de contraste: Hematoxilina de Harris. G: glicocalix, ES: epitelio superficial. .....35

Figura 7. Marcación con lectina SBA en intestino delgado y ciego de cuyes sanos. Duodeno: a) 21 días de edad, 40x; yeyuno: b) 5 días de edad, 10x; íleon: c) RN, 40x, d) 1 día de edad; ciego: e) RN, 10x, f) 5 días de edad, 10x. Coloración de contraste: Hematoxilina de Harris. RN: recién nacido, G: glicocalix. .....38

Figura 8. Marcación con lectina SBA en intestino delgado y ciego de cuyes infectados de 1 a 3 días de edad con *Salmonella* Typhimurium. Duodeno: a) 5 días de edad, 40x, b) 10 días edad, 10x; yeyuno: c) 5 días de edad, 40x, d) 10 días de edad; íleon e) 5 días de edad, f) 8 días de edad; ciego: g) 5 días de edad, h) 10 días de edad, 10x. Coloración de contraste: Hematoxilina de Harris. G: glicocalix. .....39

Figura 9. Marcación con lectina SBA en intestino delgado y ciego de cuyes infectados de 6 a 9 días de edad con *Salmonella* Typhimurium. Duodeno: a) 24 días de edad; yeyuno: b) 24 días edad; íleon: c) 11 días de edad, d) 15 días de edad, 10x; ciego: e) 11 días de edad, f) 15 días de edad, 40x. Coloración de contraste: Hematoxilina de Harris. .....40

Figura 10. Marcación con lectina RCA-1 en intestino delgado y ciego de cuyes sanos. Duodeno: a) 10 días de edad, 10x; yeyuno: b) RN, c) 21 días de edad, 40x, íleon: d) 8 días de edad, 10x, e) 18 días de edad, 40x, ciego: f) RN, 10x. Coloración de contraste: Hematoxilina de Harris. RN: recién nacido, G: glicocalix.....43

Figura 11. Marcación con lectina RCA-1 en intestino delgado y ciego de cuyes infectados de 1-3 días de edad con *Salmonella* Typhimurium. Duodeno: a) 5 días de edad, b) 8 días edad; yeyuno: c) 4 días de edad, d) 8 días de edad, 10x; íleon: e) 5 días de edad, 40x, f) 10 días de edad, 10x; ciego: g) 4 días de edad, 40x, h) 10 días de edad, 10x. Coloración de contraste: Hematoxilina de Harris. G: glicocalix. .....44

Figura 12. Marcación con lectina RCA-1 en intestino delgado y ciego de cuyes infectados de 6 a 9 días de edad con *Salmonella* Typhimurium. Duodeno: a) 11 días de edad, 40x, b) 18 días edad; yeyuno: c) 11 días de edad, d) 15 días de edad, 10x; íleon: e) 11 días de edad, 40x, f) 15 días de edad, 10x; ciego: g) 11 días de edad, h) 15 días de edad, 40x. Coloración de contraste: Hematoxilina de Harris. G: glicocalix.....45

Figura 13. Marcación con lectina WGA en intestino delgado y ciego de cuyes sanos. Duodeno: a) RN, b) 5 días de edad; yeyuno: c) RN, 10x, d) 21días de edad; íleon: e) 8 días de edad, 40x, f) 10 días de edad; ciego: g) RN, 10x, h) 5 días de edad, 40x. Coloración de contraste: Hematoxilina de Harris. RN: recién nacido, G: glicocalix.....48

Figura 14. Marcación con lectina WGA en intestino delgado y ciego de cuyes infectados de 1 a 3 días de edad con *Salmonella* Typhimurium. Duodeno: a) 5 días de edad, b) 10 días edad; yeyuno: c) 5 días de edad, d) 8 días de edad, 40x; íleon: e) 5 días de edad, 10x, f) 8 días de edad; ciego: g) 5 días de edad, h) 10 días de edad, 40x. Coloración de contraste: Hematoxilina de Harris. .....49

Figura 15. Marcación con lectina WGA en intestino delgado y ciego de cuyes infectados de 6 a 9 días de edad con *Salmonella* Typhimurium. Duodeno: a) 15 días de edad, íleon b) 15 días edad; ciego: c) 15 días de edad, d) 18 días de edad, 40x. Coloración de contraste: Hematoxilina de Harris.....50

Figura 16. Marcación con lectina DBA en intestino delgado y ciego de cuyes sanos. Duodeno: a) RN, b) 11 días de edad, 40x; yeyuno: c) d) 15 días de edad, 10x; íleon: e) RN, f) 18 días de edad; ciego: g) RN, h) 18 días de edad, 40x. Coloración de contraste: Hematoxilina de Harris. RN: recién nacido, G: glicocalix. .....53

Figura 17. Marcación con lectina DBA en intestino delgado y ciego de cuyes infectados de 1 a 3 días de edad con *Salmonella* Typhimurium. Duodeno: a) 4 días de edad, 10x, b) 8 días edad, 40x; yeyuno: c) 5 días de edad, d) 8 días de edad; íleon: e) 4 días de edad, f) 10 días de edad, 10x; ciego: g) 5 días de edad, 40x, h) 10 días de edad, 10x. Coloración de contraste: Hematoxilina de Harris. .....54

Figura 18. Marcación con lectina DBA en intestino delgado y ciego de cuyes infectados de 6 a 9 días de edad con *Salmonella* Typhimurium. Duodeno: a) 15 días de edad, 10x, b) 24 días edad; yeyuno: c) 11 días de edad, d) 15 días de edad, 40x; íleon: e) 11 días de edad, f) 18 días de edad, 10x; ciego: g) 11 días de edad, 40x, h) 18 días de edad, 10x. Coloración de contraste: Hematoxilina de Harris. G: glicocalix, ES: epitelio superficial. .....55

Figura 19. Marcación con lectina Con A en intestino delgado y ciego de sanos. Duodeno: a) 1 día de edad, 40x, b) 15 días edad, 10x; yeyuno: c) 1 día de edad, d) 15 días de edad, 40x; íleon: e) RN, 10x, f) 18 días de edad; ciego: g) 1 día de edad, 40x, h) 15 días de edad, 40x. Coloración de contraste: Hematoxilina de Harris. RN: recién nacido, G: glicocalix, ES: epitelio superficial. .....58

Figura 20. Marcación con lectina Con A en intestino delgado y ciego de cuyes infectados de 1 a 3 días de edad con *Salmonella* Typhimurium. Duodeno: a) 4 días de edad, b) 8 días edad; yeyuno: c) 5 días de edad, d) 10 días de edad; íleon: e) 4 días de edad, f) 8 días de edad, 10x; ciego: g) 4 días de edad, 40x, h) 10 días de edad, 10x. Coloración de contraste: Hematoxilina de Harris. .....59

Figura 21. Marcación con lectina DBA en intestino delgado y ciego de cuyes infectados de 6 a 9 días de edad con *Salmonella* Typhimurium. Duodeno: a) 11 días de edad, b) 18 días edad; yeyuno: c) 11 días de edad, 10x, d) 18 días de edad, 40x; íleon: e) 11 días de edad, f) 18 días de edad, 10x; ciego: g) 15 días de edad, h) 18 días de edad, 40x. Coloración de contraste: Hematoxilina de Harris. ES: epitelio superficial. .....60

Figura 22. Marcación con lectina UEA-1 en intestino delgado y ciego de cuyes sanos. Duodeno: a) RN, b) 18 días edad, 40x; yeyuno: c) RN, 10x, d) 8 días de edad, 40x; íleon: e) RN, 10x, f) 18 días de edad, 40x; ciego: g) RN, 10x, h) 40x. Coloración de contraste: Hematoxilina de Harris. RN: recién nacido, G: glicocalix, GB: glándulas de Brünner. .....63

Figura 23. Marcación con lectina UEA-1 en intestino delgado y ciego de cuyes infectados de 1 a 3 días de edad con *Salmonella* Typhimurium. Duodeno: a) 8 días de edad, 40x, yeyuno: b) 8 días edad; íleon: c) 8 días de edad; ciego: d) 8 días de edad, 10x. Coloración de contraste: Hematoxilina de Harris. .....64

Figura 24. Marcación con lectina UEA-1 en intestino delgado y ciego de cuyes infectados de 6 a 9 días de edad con *Salmonella* Typhimurium. Duodeno: a) 15 días de edad, 40x, b) 24 días edad, 10x; yeyuno: c) 18 días de edad, 40x, d) 21 días de edad; íleon: e) 21 días de edad, 10x, f) 24 días de edad, 40x; ciego: g) 21 días de edad, 10x, h) 24 días de edad, 40x. Coloración de contraste: Hematoxilina de Harris. G: glicocalix.....65

Figura 25. Tinción PAS-AA en células caliciformes en epitelio intestinal de cuyes sanos. Duodeno a) 5 días de edad, b) 21 días de edad; yeyuno c) RN, d) 24 días de edad; íleon e) 5 días de edad, f) 24 días de edad; ciego g) h) RN. 40x. RN: recién nacido, ES: epitelio superficial. .....68

Figura 26. Tinción PAS-AA en células caliciformes en epitelio intestinal de cuyes infectados de 1 a 3 días con *Salmonella* Typhimurium. Duodeno a) 10 días de edad; yeyuno b) 10 días de edad; íleon c) 5 días de edad, d) 8 días de edad; ciego e) 5 días de edad, f) 10 días de edad. 40x. ES: epitelio superficial. .....69

Figura 27. Tinción PAS-AA en células caliciformes en epitelio intestinal de cuyes infectados de 6 a 9 días con *Salmonella* Typhimurium. Duodeno a) 11 días de edad, b) 18 días de edad; yeyuno c) 11 días de edad, d) 24 días de edad; íleon e) 11 días de edad, f) 24 días de edad; ciego g) 11 días de edad, h) 24 días de edad. 40x. .....70

Figura 28. Marcación con lectina PNA en CCAL de epitelio intestinal de cuyes sanos. Duodeno a) 1 día de edad, b) 21 días de edad; yeyuno c) 1 día de edad, d) 21 días de edad; íleon e) RN, f) 21 días de edad; ciego g) 5 días de edad, h) 24 días de edad. 40x. Coloración de contraste: Hematoxilina de Harris. RN: recién nacido, ➔: CCAL.....74

Figura 29. Marcación con lectina PNA en CCAL de epitelio intestinal de cuyes infectados de 1 a 3 días con *Salmonella* Typhimurium. Duodeno: a) 5 días de edad, b) 8 días de edad; yeyuno: c) 5 días de edad, d) 8 días de edad; íleon: e) 5 días de edad, f) 8 días de edad; ciego: g) 4 días de edad, h) 8 días de edad. 40x, →: CCAL. Coloración de contraste: Hematoxilina de Harris.....75

Figura 30. Marcación con lectina PNA en CCAL de epitelio intestinal de cuyes infectados de 6 a 9 días con *Salmonella* Typhimurium Duodeno: a) 15 días de edad, b) 24 días de edad; yeyuno: c) 15 días de edad, d) 18 días de edad; íleon: e) 11 días de edad, f) 18 días de edad; ciego: g) 15 días de edad, h) 24 días de edad. 40x; →: CCAL. Coloración de contraste: Hematoxilina de Harris. .....76

Figura 31. Marcación con lectina SBA en CCAL de epitelio intestinal de cuyes sanos. Duodeno: a) 1 día de edad, b) 21 días de edad; yeyuno: c) 5 días de edad, d) 8 días de edad; íleon: e) RN, f) 5 días de edad; ciego: g) RN, h) 5 días de edad. 40x. Coloración de contraste: Hematoxilina de Harris. RN: recién nacido; →: CCAL. .....79

Figura 32. Marcación con lectina SBA en CCAL de epitelio intestinal de cuyes infectados de 1 a 3 días con *Salmonella* Typhimurium. Duodeno: a) 8 días de edad; yeyuno: b) 4 días de edad, c) 8 días de edad, íleon: d) 5 días de edad, e) 8 días de edad, ciego: f) 5 días de edad. 40x, →: CCAL. Coloración de contraste: Hematoxilina de Harris. .....80

Figura 33. Marcación con lectina SBA en CCAL de epitelio intestinal de cuyes infectados de 6 a 9 días con *Salmonella* Typhimurium. Duodeno: a) 11 días de edad, b) 24 días de edad; yeyuno: c) 11 días de edad, íleon: d) 11 días de edad, e) 15 días de edad, ciego: f) 11 días de edad. 40x, →: CCAL. Coloración de contraste: Hematoxilina de Harris. ....81

Figura 34. Marcación con lectina RCA-1 en CCAL de epitelio intestinal de cuyes sanos. Duodeno: a) 21 días de edad; yeyuno: b) RN, c) 21 días de edad, íleon: d) 8 días de edad, e) 18 días de edad, ciego: f) 18 días de edad. 40x. Coloración de contraste: Hematoxilina de Harris. RN: recién nacido, →: CCAL.....84

Figura 35. Marcación con lectina RCA-1 en CCAL de epitelio intestinal de cuyes infectados con *Salmonella* Typhimurium. Infectados de 1 a 3 días de edad: duodeno a) 5 días de edad, b) 8 días de edad; yeyuno: c) 4 días de edad, d) 8 días de edad. Infectados de 6 a 9 días de edad: duodeno e) 11 días de edad, yeyuno f) 11 días de edad, íleon g) 11 días de edad, h) 15 días de edad. 40x, →: CCAL. Coloración de contraste: Hematoxilina de Harris.....85

Figura 36. Marcación con lectina WGA en CCAL de epitelio intestinal de cuyes sanos e infectados con *Salmonella* Typhimurium. Sanos: a) íleon, 10 días de edad, b) ciego, 8 días de edad. Infectados de 1 a 3 días de edad: c) duodeno, 10 días de edad, d) yeyuno, 10 días de edad; íleon e) 5 días de edad, f) 8 días de edad. Infectados de 6 a 9 días de edad: g) duodeno 18 días de edad; h) ciego, 18 días de edad. 40x, →: CCAL. Coloración de contraste: Hematoxilina de Harris. .....88

Figura 37. Marcación con lectina DBA en CCAL de epitelio intestinal de cuyes sanos. Duodeno: a) RN, b) 15 días de edad; yeyuno: c) RN, d) 15 días de edad; íleon: e) RN, f) 15 días de edad; ciego: g) RN, h) 15 días de edad. 40x. Coloración de contraste: Hematoxilina de Harris. RN: recién nacido, GB: Glándulas de Brünner, →: CCAL. .....91

Figura 38. Marcación con lectina DBA en CCAL de epitelio intestinal de cuyes infectados de 1 a 3 días de edad con *Salmonella* Typhimurium. Duodeno: a) 4 días de edad, b) 8 días de edad; yeyuno: c) 5 días de edad, d) 8 días de edad; íleon: e) 4 días de edad, f) 10 días

de edad. 40x. Coloración de contraste: Hematoxilina de Harris. GB: Glándulas de Brünner, →: CCAL. .....92
Figura 39. Marcación con lectina DBA en CCAL de epitelio intestinal de cuyes infectados de 6 a 9 días de edad con *Salmonella* Typhimurium. Duodeno: a) 15 días de edad, b) 24 días de edad; yeyuno: c) 15 días de edad, d) 24 días de edad; íleon: e) 18 días de edad, f) 24 días de edad; ciego: g) 11 días de edad, h) 18 días de edad. 40x, →: CCAL. Coloración de contraste: Hematoxilina de Harris. .....93
Figura 40. Marcación con lectina Con A en CCAL de epitelio intestinal de cuyes sanos. Duodeno: a) RN, b) 15 días de edad; yeyuno: c) 1 día de edad, d) 15 días de edad; íleon: e) RN, f) 18 días de edad; ciego: g) 1 día de edad, h) 15 días de edad. 40x. Coloración de contraste: Hematoxilina de Harris. RN: recién nacido, GB: glándulas de Brünner, →: CCAL. .....96
Figura 41. Marcación con lectina Con A en CCAL de epitelio intestinal de cuyes infectados de 1 a 3 días de edad con *Salmonella* Typhimurium. Duodeno: a) 4 días de edad, b) 8 días de edad; yeyuno: c) 5 días de edad, d) 8 días de edad; íleon: e) 5 días de edad, f) 8 días de edad; ciego: g) 4 días de edad, h) 8 días de edad. 40x. Coloración de contraste: Hematoxilina de Harris. GB: glándulas de Brünner, →: CCAL. .....97
Figura 42. Marcación con lectina Con A en CCAL de epitelio intestinal de cuyes infectados de 6 a 9 días de edad con *Salmonella* Typhimurium. Duodeno: a) 11 días de edad, b) 24 días de edad; yeyuno: c) 15 días de edad, d) 18 días de edad; íleon: e) 15 días de edad, f) 18 días de edad; ciego: g) 15 días de edad, h) 18 días de edad. 40x, →: CCAL. Coloración de contraste: Hematoxilina de Harris. .....98
Figura 43. Marcación con lectina UEA-1 en CCAL de epitelio intestinal de cuyes sanos. Duodeno: a) RN, b) 18 días de edad; yeyuno: c) RN, d) 8 días de edad; íleon: e) RN, f) 18 días de edad. 40x. Coloración de contraste: Hematoxilina de Harris. RN: recién nacido, GB: Glándulas de Brünner, →: CCAL. .....101
Figura 44. Marcación con lectina UEA-1 en CCAL de epitelio intestinal de cuyes infectados de 1 a 3 días de edad con *Salmonella* Typhimurium. Duodeno: a) 8 días de edad; yeyuno: b) 8 días de edad; íleon: c) 8 días de edad; ciego: 8 días de edad. 40x, →: CCAL. Coloración de contraste: Hematoxilina de Harris. .....102
Figura 45. Marcación con lectina UEA-1 en CCAL de epitelio intestinal de cuyes infectados de 6 a 9 días de edad con *Salmonella* Typhimurium. Duodeno: a) 18 días de edad, b) 24 días de edad; yeyuno: c) 21 días de edad; íleon: d) 21 días de edad, e) 24 días de edad; ciego: f) 24 días de edad. 40x, →: CCAL. Coloración de contraste: Hematoxilina de Harris. .....103

# ABREVIATURAS

| | |
|---|---|
| AA | : Azul alcián |
| CCAL | : Células caliciformes |
| Con A | : Concanavalina A – *Canavalia ensiformes* |
| DBA | : *Dolichos biflorus* Agglutinin – Aglutinina del *Dolichos biflorus* |
| Fuc | : Fucosa |
| Gal | : Galactosa |
| GalNac | : N-acetil galactosamina |
| GlcNac | : N-acetil glucosamina |
| Glc | : Glucosa |
| H-E | : Hematoxilina – Eosina |
| PAS | : Schiff-Acido Peryódico |
| PNA | : Peanut Agglutinin – Aglutinina del maní - *Arachis hypogaea* |
| Man | : Manosa |
| NeuNac | : Ácido N-acetilneuramínico (ácido siálico) |
| RCA-I | : *Ricinus communis* Agglutinin I – Aglutinina del *Ricinus communis* |
| RN | : recién nacido |
| SBA | : Soybean Agglutinin – Aglutinina de la soja - *Glycine maximus* |
| UEA-I | : *Ulex europaeus* I |
| WGA | : Wheat Germ Agglutinin – Aglutinina del trigo - *Triticum vulgaris* |

## RESUMEN

La salmonelosis en cuyes es una enfermedad entérica que causa grandes pérdidas económicas por producir la muerte de los animales, especialmente los jóvenes, o afectar su desarrollo productivo. El objetivo del presente estudio fue determinar el patrón de expresión de glicoconjugados en el epitelio intestinal de cuyes (*Cavia porcellus*) infectados con *Salmonella* Typhimurium. Se trabajó con muestras de intestino delgado y ciego incluidas en parafina que corresponden a 54 crías entre 0 a 24 días de edad, distribuidos en 3 grupos: animales sanos, animales infectados con *Salmonella* Typhimurium entre 1 y 3 días de edad y animales infectados entre 6 y 9 días de edad. De las muestras incluidas en parafina se prepararon láminas que fueron coloreadas con Hematoxilina-Eosina, ácido peryódico de Schiff – azul alcían (PAS-AA) y otro grupo fue trabajado mediante lectinhistoquímica (LHQ) para la identificación de glicoconjugados. Para el estudio de LHQ se utilizaron 7 lectinas biotiniladas: PNA, SBA, RCA-1, UEA, WGA, Con A y DBA, para determinar su afinidad en glicocalix y citoplasma de las células de vellosidades y criptas, así como en células caliciformes (CCAL). Se observó cambios en los patrones de marcación de todas las lectinas estudiadas en los animales infectados en comparación con animales sanos. Igualmente, la expresión de glicoconjugados en CCAL en animales infectados varió en comparación a animales sanos de las mismas edades, lo cual demuestra que la *Salmonella* Typhimurium produce cambios en la expresión de glicoconjugados tanto en vellosidades y criptas desde duodeno hasta ciego, así como en CCAL, lo cual estaría cambiando el patrón secretor de estas células.



**Palabras clave:** *cuy, glicoconjugados, glicosilación, intestino, lectinas*

## SUMMARY

In guinea pigs, the salmonellosis is an enteric disease that affects productive performance and causes death of young animals with great economic losses. The main of the study was to determine the expression pattern of glycoconjugates in the intestinal epithelium of guinea pigs (*Cavia porcellus*) infected with *Salmonella* Typhimurium. Samples of small intestine and cecum from 54 guinea pig babies between 0 to 24 days of age were obtained, processed and included in paraffin. The samples were distributed in 3 groups: healthy animals, animals of 1 to 3 days of life infected with *Salmonella* Typhimurium, and animals of 6 to 9 days of life infected. Slides were prepared from de the samples included in paraffin and stained with hematoxylin-eosin (H-E) and periodic acid-Schiff – alcian blue (PAS-AA). Other slides were processed by lectin histochemistry (LHQ). 7 biotinylated lectins were used (PNA, SBA, RCA-1, UEA, WGA, Con A, and DBA), for identify glycoconjugates in glycocalyx and cytoplasm of villi and crypts, as well as goblet cells. Changes in the pattern of glycoconjugates in villi, crypts and CCAL of both infected animal's groups were observed compared with healthy animal group. These results demonstrated that the infection with *Salmonella* Typhimurium produce changes in the intestinal epithelium from duodenum to cecum, as well as changes the secretory patterns of CCAL.



**Keywords:** *guinea pig, glycoconjugates, glycosylation, intestine, lectins.*

# I. INTRODUCCIÓN

El cuy (*Cavia porcellus*) es un mamífero roedor cuyos orígenes se encuentran en la región andina de América del Sur, el cual, generacionalmente ha sido considerado como la base de la alimentación de los pobladores altoandinos junto a la papa y el maíz entre otros alimentos. El cuy es un animal que tiene un ciclo reproductivo corto, es prolífico y se adapta a diferentes ecosistemas (Chauca, 1997, lo cual favorece su producción a gran escala. En diferentes paises de América del Sur como Perú, Colombia, Ecuador y Bolivia el cuy es producido para consumo humano, siendo parte de la cocina tradicional de cada región (Salinas, 2002). La producción de cuyes en el Perú está centrada principalmente en departamentos de la sierra tales como Junín, Ancash, Cusco, Apurímac, Ayacucho, Huánuco, Cajamarca y en departamentos de la costa como La Libertad y Lima (INEI, 2012).

En el Perú, la crianza de cuyes va desde una crianza familiar hasta crianzas de tipo familiar-comercial y en gran escala de tipo comercial (Chauca, 1997), siendo estas últimas dos las que están siendo promovidas por el Estado a través de diferentes programas de desarrollo de comunidades campesinas que lideran los Ministerios, Gobiernos Regionales y Gobiernos locales. En la producción de cuyes se presentan diversas enfermedades que limitan su desarrollo, siendo la salmonelosis una de las enfermedades más importantes que afectan a esta especie, originando grandes pérdidas económicas vinculadas con índices de morbilidad que pueden llegar hasta un 52.7% y elevados índices de mortalidad, reportados hasta un 95% en diversas edades o condición productiva (INEI, 2012; Morales *et al*., 2007), siendo la vía oral, la vía más frecuente de infección bajo condiciones ambientales favorables.

La salmonelosis en cuyes causa pérdidas económicas para los productores, debido a la disminución de índices productivos como menor ganancia de peso y conversión alimenticia (Bazán, *et al*., 2019), así como altas tasas de mortalidad por cuadros agudos septicémicos (Ramírez, 1972). Es una enfermedad de diseminación rápida entre la población de cuyes convirtiéndose inicialmente en una epizootia para mantenerse luego como enzootia (Morales *et al*., 2007).

La salmonela, así como otros microorganismos, producen cambios en la expresión de glicocojungados del epitelio intestinal con la finalidad de facilitar su adhesión e ingreso hacia la células del epitelio. El presente estudio tuvo por objetivo determinar la expresión de glicoconjugados en el epitelio intestinal de cuyes infectados con *Salmonella* Typhimurium, lo cual nos permitirá entender los cambios que produce la infección por salmonella en el epitelio intestinal durante el proceso de infección.

# II. REVISIÓN BIBLIOGRÁFICA

## 2.1. Generalidades de la crianza de cuyes en el Perú

El cuy (*Cavia porcellus*) es miembro de la familia Caviidae del orden Rodentia. Los cuyes, son nativos de las regiones andinas de Sudamérica y fueron domesticados hace aproximadamente 3000 años (Riggs, 2009). De acuerdo a la región donde son criados toman diversos nombres como conejillo de indias (Hispanoamérica), curi (Caribe), o cobayo (España) (Barrial y Huamán, 2020). En Sudamérica se encuentran distribuidos en Perú, Bolivia, Ecuador, Colombia (Chauca, 1997), Brasil, Argentina, Chile y Uruguay. Se han reportado también en Estados Unidos de Norteamérica, Canadá, Alemania entre otros países, donde son criados como animales de compañía (Spotorno *et al.*, 2004).

Estos animales tienen gran capacidad para adaptarse a diferentes ambientes, lo que permite ubicarlos desde hábitats a nivel del mar hasta los 4 500 m.s.n.m., logrando desarrollarse en ambientes cálidos y fríos (Dávila-Solarte, 2018), así como en condiciones de hipoxia ambiental, y en temperaturas altas como en la selva. Al nacimiento, los cuyes presentan un cuerpo cubierto totalmente de pelos. Tienen cuerpos alargados (Gil-Santos, 2007), anchos y con extremidades cortas, patas delanteras con cuatro dígitos y patas traseras con tres dígitos, que es una característica propia de la familia Caviidae (Barrial y Huamán, 2020). Los cuyes adultos tienen un peso que varía entre 700 y 1200 g, siendo los machos los que consiguen un mayor crecimiento; con un promedio de vida de aproximadamente 5 a 7 años (Gil-Santos, 2007; Riggs, 2009).

En la actualidad, el desarrollo de nuevas líneas cárnicas, prolíficas y multipropósito ha generado que los animales presenten un mayor peso de acabado, así como el número de crías por año, generando así un mayor rendimiento económico. Una de las líneas más difundidas en Perú, es la línea Perú, debido a su precocidad y su rápido crecimiento, logrando índices productivos favorables a los dos meses de edad, con una transformación de alimentos en ganancia de desarrollo corporal de 3.04 y un peso vivo superior a 1000 gramos y con un rendimiento de carcasa de 72% (Chauca *et al*., 2005). Este genotipo de cuyes se caracteriza por tener conformación cárnica, pelaje liso, con manto de coloración roja mezclado con puntuaciones o tonalidades blancas; registra una mayor masa muscular en comparación a otras líneas (Barrial y Huamán, 2020), además de ser altamente prolífico (Alenda y Bejar, 1995).

Estos sistemas productivos de cuyes no están exentos de problemas sanitarios, siendo atacados principalmente por bacterias, como las salmonellas, que generan alta mortalidad, así como disminución de los índices productivos. Por ejemplo, en un estudio realizado en Ecuador se encontró una prevalencia de salmonelosis en cuyes del 63.7% (Chavez-Tapia y Avilés-Esquivel, 2022).

## 2.2. Características anatómicas del tracto digestivo de los cuyes

Los cuyes son mamíferos herbívoros monocavitarios, fermentadores post gástricos, con un tracto digestivo constituido por el esófago, estómago y el intestino delgado, intestino grueso, que incluye al ciego, siendo el intestino grueso la porción con mayor longitud. En el cuy, el ciego es una de las porciones más importantes debido a que es aquí donde se realiza la fermentación de carbohidratos complejos gracias a la microbiota presente en esta porción del intestino, aprovechando nutrientes que no se pueden degradar en el intestino delgado (Johnson, 2006).

### 2.2.1. Intestino delgado

Se ubica anatómicamente al extremo derecho de la cavidad abdominal (Suckow *et al*., 2011), teniendo una longitud aproximada de 229 cm (Ramón, 2017). En esta porción se observan agregados linfáticos y placas de Peyer, que tienen un incremento en número siguiendo un eje craneo caudal (Johnson, 2006).

### 2.2.2. Intestino grueso

Se encuentra en la parte posterior del abdomen y se extiende desde la unión con el intestino delgado hasta el ano. Su forma general es alargada y relativamente ancha en comparación con el intestino delgado. El intestino grueso de los cuyes tiene aproximadamente 135 cm (Ramón, 2017), se divide en ciego, colon ascendente, colon transverso, colon

descendente, recto y ano (Suckow *et al*., 2011). En el colon ascendente se observa estructuras anatómicas prominentes como la ampolla y el asa espiral (Dellmann,1993).

El ciego tiene una longitud de 12,2 cm en adultos (Ramón, 2017); se divide en tres porciones: base, cuerpo y vértice (Jara *et al.,* 2018). El ciego se ubica dorsalmente a la izquierda en la cavidad abdominal; tiene forma de "V", presenta una flexura caudal marcada, y un vértice de forma alargada, el cual varía en su ubicación por falta de un pliegue cecal y colónico (Suckow *et al*., 2011), El pH de la mucosa es de 7.44 y tiene la función de fermentación (Ramón, 2017). Estas estructuras anatómicas específicas de esta especie, permiten que haya una adecuada adaptación a los procesos digestivos según tipo de alimento (Suckow, 2012).

La ubicación dorsal del ciego lo desplaza hacia la izquierda, mientras que en posición ventral se desplaza hacia la derecha. Las tenias son delgadas y claras, dividiendo las saculaciones del ciego en tres filas, destacándose la tenia dorsal como la principal en términos de ubicación y tamaño, la tenia craneal se considera media o medial (Jhonson, 2006). El ciego cuenta con filas de saculaciones que aumentan su capacidad de recibir alimento para digerir y que además estos facilitan el movimiento y desplazamiento de los alimentos. Estas estructuras varían en número según la edad del cuy, manteniéndose entre 10 en los que acaban de nacer y 13 en los animales que tienen 8 semanas de vida. Las saculaciones también presentan constricciones internas las cuales se representan mediante pliegues semilunares (Suckow *et al*., 2011).

### 2.2.3. Características histológicas del intestino

Histológicamente la pared del tracto intestinal del cuy es similar a las de otras especies animales. Está constituida por cuatro túnicas: mucosa, submucosa, muscular y serosa (Brüel *et al.,* 2012).

La túnica mucosa forma vellosidades y criptas en el intestino delgado (Chen *et al.,* 2008; Puente *et al*., 2019) y epitelio superficial y criptas en el intestino grueso (Jara *et al*., 2018). Está recubierto por el epitelio, el cual es cilíndrico simple y está formado por células absortivas (enterocitos), células secretoras (caliciformes, enteroendocrinas y células de Paneth) y, células madre o indiferenciadas (Specian y Oliver 1991; Barker *et al.,* 2008; Anglas *et al.,* 2012; Vásquez *et al.,* 2014, Grondin *et al*., 2020). En el intestino grueso, la tasa de migración celular en el eje cripta-epitelio superficial es más lenta que en el intestino delgado (Muhson *et al.*, 2022).

Los enterocitos tienen la función principal de absorber nutrientes; en su zona apical poseen microvellosidades que conforman el borde en cepillo y amplían el área absortiva (Geneser, 2000). Así mismo, estas células realizan un intercambio de iones con el medio lo cual ayuda en los procesos de tamponación (Brüel *et al*., 2012). En el cuy el transporte de glucosa se realiza a

través de 2 proteínas transportadoras, SGLT-1 y GLUT-2, las cuales se ubican en todo el eje cripta vellosidad, siendo en yeyuno donde se encuentra la mayor expresión de estos transportadores (Anglas *et al.,* 2012).

Las células caliciformes (CCAL) se encuentran distribuidas en las vellosidades y criptas y su número aumenta hacia las porciones posteriores del intestino delgado. Secretan mucina (MUC), especialmente MUC2, la cual al glicosilarse e hidratarse forma una capa de moco que recubre el epitelio intestinal (Birchenough *et al.,* 2015; Rieger *et al.,* 2019). La capa de moco influye sobre diferentes vías de señalización celular que modulan respuestas inflamatorias y facilitan las interacciones célula-célula. En el intestino grueso las CCAL se encuentran en mayor número ubicándose en toda la cripta, lo cual incrementa la capa de moco presente en este segmento intestinal (Muhson *et al.*, 2022). La ruptura de esta barrera y la penetración de bacterias en la capa de moco interna es una de las causas de las enfermedades inflamatorias intestinales y las infecciones entéricas (Johansson et al., 2014; Van der Post *et al*., 2019).

En el cuy, las células de Paneth (CP) se ubican en la base de las criptas de Lieberkühn; se observan desde el nacimiento y secretan lisozima, fosfolipasa A y defensinas (Pebe, 2012; Vásquez *et al.,* 2014). Las células enteroendocrinas secretan diferentes hormonas que regulan diversas funciones digestivas y absortivas a nivel intestinal, así como una función endocrina en otros órganos, como es el caso de las células L, que secretan péptido tipo glucagon 1 (GLP-1) (Anglas *et al*., 2012).

La submucosa es una capa con abundante tejido conectivo irregular denso, que contiene fibroblastos, mastocitos, vasos sanguíneos, linfáticos y plexos nerviosos, siendo esta túnica de mayor grosor en el intestino grueso. En el duodeno, se encuentran las glándulas de Brünner (Arce, 2016). En la submucosa también se encuentran agregados linfoides y placas de Peyer, los cuales son de mayor tamaño y en mayor número en el intestino grueso, especialmente en el ciego (Muhson *et al.*, 2022).

La túnica muscular está formada por dos capas, circular interna y longitudinal externa, siendo esta última la de mayor grosor. La túnica muscular se puede observar en todo el tracto digestivo siendo mas más gruesa en el intestino grueso (Muhson *et al.*, 2022). En la túnica muscular se encuentra el plexo mioentérico o de Aüerbach distribuido entre las dos capas, así como células nerviosas distribuidas entre las fibras musculares (Baluk y Gabella, 1987). La serosa recubre todo el tracto digestivo y está formado por tejido conectivo, encontrándose en ella vasos sanguíneos y linfáticos (Gásquez y Blanco, 2004).

## 2.3. Salmonelosis en cuyes

Uno de las grandes limitantes de la producción de cuyes es los problemas sanitarios, siendo la salmonelosis una de las más graves, debido a que ocasiona grandes pérdidas económicas, vinculada a la elevada mortalidad, morbilidad, abortos y muerte de neonatos (Chauca, 1997; Ortega *et al*., 2015). Diversos estudios en Perú han descrito a la salmonelosis como una enfermedad prevalente, con cuadros agudos (mortalidad entre 24 y 48 horas), o crónicos, con presencia de diferente sintomatología como diarrea, anorexia, caquexia, debilidad y parálisis de miembros, abortos, ascitis y neumonías (Morales-Cauti, 2017; Duran, 2019).

El género *Salmonella* es parte de las bacterias anaerobias facultativas gramnegativas de la gran familia Enterobacteriaceae, con gran capacidad de adaptación y está presente en el tracto intestinal de diversos animales incluido el humano (Grimont y Weill, 2007). El género *Salmonella* se divide en dos especies, *S. entérica* y *S. bongori*. La especie *S. entérica* se subdivide en seis subespecies que se designan con nombres taxonómicos. Dentro de esta especie se han identificado alrededor de 2800 serovariedades con el uso del esquema estándar de Kauffman-White. La mayoría de los serotipos de importancia veterinaria pertenecen a la subespecie entérica de *Salmonella enterica* (DCD, 2016).

Las subespecies se clasifican además por el serotipo para dar una designación final como por ejemplo *S. enterica* subespecie entérica serotipo Typhimurium (Quinn *et al*., 2011; Allerberger *et al*., 2003). Otro esquema para clasificar a las bacterias del género *Salmonella*, es por serotipo basado en tres determinantes antigénicos principales: somático (O), capsular (K) y flagelar (H). Algunas cepas muestran un cuarto tipo de antígeno en su superficie, que tiene funciones similares al de los antígenos tipo K, a este antígeno se le denominó antígeno VI (Brenner *et al*. 2000 ).

### 2.3.1. Patogenia y patogenicidad

La virulencia de los serotipos de salmonela se relaciona con su capacidad para invadir y replicarse en las células epiteliales del intestino y su supervivencia dentro de los macrófagos, que es necesaria para el desarrollo de enfermedad sistémica (Quinn *et al*., 2011). Una vez ingeridas, las salmonelas deben sobrevivir a la barrera del ácido gástrico, que en condiciones normales inactivan a las bacterias; sin embargo, algunos alimentos amortiguan eficazmente la acidez del estómago, permitiendo a las salmonelas atravesar el píloro y llegar al intestino delgado (Guerrant *et al*., 2011).

Las salmonelas pueden atacar la mucosa sana y adherirse e invadir las células epiteliales que se encuentran debajo de la capa de moco. La tasa de invasión tisular y progresión de la enfermedad se reduce en salmonelas mutadas no flageladas, lo que indica que la motilidad activa

y facilita la infección (Furter *et al*., 2019). Dependiendo de la disponibilidad de nutrientes, la fracción de salmonelas flageladas varía entre 0 y 90% (Koirala *et al*., 2014). Una vez que la salmonela ha logrado pasar la capa de moco y llega al epitelio intestinal, su adhesión se hace a través de la unión fimbrial. Se sabe que las salmonelas producen varios tipos diferentes de fimbrias, incluidas fimbrias de tipo 1 y fimbrias polares largas. Estos últimos parecen ser importantes para unirse a la superficie de las placas de Peyer y las células M (Quinn *et al*., 2011).

Para poderse unir la bacteria con las células eucarióticas, se hace fundamental la acción de un sistema proteíco conocido como T3SS-1 que permite el proceso de la translocación. Luego de esta unión, se observa que la fimbria se une por medio de oligomanósidos a la laminina (glicoproteína), ubicada en la membrana apical de las células epiteliales (Quinn *et al*., 2011). Una vez que las salmonelas ingresan a las células objetivo, esta es inmediatamente englobada dentro de una vacuola, formada por la membrana de la célula invadida.

En condiciones del ataque de antígenos diferentes, se activaría los mecanismos inmunes de la célula invadida concluyendo en la atracción de los lisosomas quienes secretaría las enzimas correspondientes para neutralizar a los antígenos. Pero de una manera estratégica la salmonela activa un mecanismo neutralizador de la respuesta inmune a través del sistema de secreción de tipo III, que permite a esta bacteria poder secretar diferentes tipos de proteínas dentro de la vacuola, que previenen el plegamiento de las membranas de lisosomas y fagosomas, lo que facilita la multiplicación de las salmonelas dentro de las células (Monack *et al*., 2004).

La virulencia de la *Salmonella* spp. depende de la capacidad de invadir las células huésped, que a su vez depende de un sistema de secreción de proteínas de tipo III codificado en la isla de patogenicidad 1 presente en la salmonela (SPI1). Varias proteínas dianas del sistema de secreción codificado por SPI1 se trasladan a las células huésped, donde subvierten los procesos celulares que contribuyen a la invasión bacteriana, el reordenamiento de la actina, la alteración de la membrana y otros aspectos de la virulencia (Jepson *et al*., 2001).

En algunos pacientes, la infección se propaga tras la invasión del epitelio intestinal, la internalización dentro de los fagocitos y su posterior diseminación (Fábrega y Villa, 2013), produciendo una bacteriemia, en la cual las bacterias ingresan al torrente sanguíneo; esta puede ser producida por casi todos los serotipos de salmonela (Shu-Kee *et al*., 2015).

La salmonela puede invadir el sistema digestivo sin producir signos clínicos o mostrando alto grado de gastroenteritis, también puede infectar a todo el organismo, incluso provocando abortos, inflamación de las meninges, puede atacar al sistema respiratorio, sistema cardiovascular, huesos (osteomielitis), y también puede provocar infecciones de tejidos en forma focalizada (Gray, 1995). Matssura *et al. (*2010) han reportado prevalencias de 61.5% causadas por

*Salmonella enterica*, lo cual es favorecido por el alto grado de virulencia de las salmonelas, inmunidad baja de los hospederos asociado a condiciones ambientales adecuadas para la supervivencia de la bacteria. El grado de la infección depende del serotipo bacteriano y de la dosis infectiva; dosis de $10^6$ - $10^8$, provocan la aparición de la enfermedad en forma sintomática (Jubb y Palmer, 1991). La etapa más crítica en la producción de cuyes es la de recría, ya que pueden infectarse más de la mitad de los individuos, luego le sigue la etapa adulta con un tercio de animales infectados y por último los lactantes, quienes toleran mejor la enfermedad. Generalmente la salmonelosis afecta al sistema digestivo conllevando a severos cuadros diarreicos (Matsuura *et al*., 2010).

Para que la salmonela pueda sobrevivir y desarrollarse dentro de los macrófagos deberá resistir las barreras naturales del individuo a quien ataca, como la acidez estomacal, barreras de mucosidad y enzimas digestivas del estómago e intestinos; todo esto es logrado por su poder de virulencia que es controlado por genes que se localizan en islas de patogenicidad (SPIs) y también gracias a sistemas de control como el conocido PhoPQ (Goyache y Briones, 2002; Amsterdam *et al*., 2004). La capa de mucus y la membrana celular de las células epiteliales poseen grandes cantidades de glicoconjugados, estas moléculas al estar formados por la unión de proteínas o lípidos a diversos polisacáridos, forman una gran barrera de defensa contra la invasión bacteriana; sin embargo cambios en el tubo digestivo producen cambios en la barrera intestinal (Gimeno y Barbeito, 2004).

## 2.4. Barrera intestinal

Es el conjunto de medios y mecanismos físicos, químicos, inmunológicos y no inmunológicos por los cuales la pared intestinal evita la invasión de la microbiota al organismo (Salvo-Romero *et al.*, 2015). Es una estructura heterogénea y funcional que separa los componentes presentes en el lumen intestinal y el medio interno del organismo. Está formado por diversos componentes tales como, elementos físicos (capa de moco, células del epitelio intestinal, microbiota), elementos químicos (bilis, ácido gástrico, enzimas, citoquinas) y elementos inmunológicos (péptidos antimicrobianos, inmunoglobulina A secretora, inmunidad celular) (Fuller *et al*., 2007; Duan *et al.*, 2023).

El epitelio intestinal es la barrera física de defensa más grande que tiene el organismo, y que está más expuesta a antígenos. Es una barrera física entre el medio externo y el medio interno y se origina a partir de las células madres pluripotenciales (Gómez *et al*, 2015), proporcionando una barrera ante la invasión de patógenos potencialmente (Turner, 2009). Es una barrera dinámica y semipermeable que se adapta a cambios externos e internos como la dieta, fármacos, microbiota, entre otros (Fasano y Shea-Donohue, 2005). Las células del epitelio intestinal están unidas a través de uniones estrechas, las cuales impiden el libre tránsito de sustancias o microbiota,

formando una barrera mecánica fuerte, densa y selectivamente impermeable (Alberts *et al*., 2011; Brüel *et al*., 2012).

Las uniones estrechas están formadas por proteínas integrales como claudina, ocludina y moléculas de adhesión, que al unirse forman uniones oclusivas en la membrana lateral de las células epiteliales (Brüel *et al*., 2012). Asimismo, presentan uniones comunicantes que permiten la relación directa entre células por medio de canales formadas por proteínas llamadas conexones (Salvo-Romero *et al.*, 2015). La pérdida de estas uniones produce polarización y apoptosis celular que conlleva a cuadros inflamatorios con alteración de la permeabilidad intestinal (Turner, 2009).

La microbiota intestinal comensal es considerada parte de esta barrera intestinal externa; tiene función metabólica, inmunológica y fisiológica, tales como la síntesis de vitaminas, degradación de alimentos, síntesis de ácidos grasos de cadena corta, activación de respuesta inmunológica, estimulación de los procesos de proliferación y diferenciación celular; así como activación de procesos secretores por parte del epitelio intestinal (Icaza-Chávez, 2013; Alarcón *et al*., 2016). Como parte de estos componentes extracelulares tenemos los productos de secreción de los diferentes tipos celulares del epitelio intestinal, como es la mucina secretada por las CCAL, que se hidrata y glicosila formando la capa de moco (Snyder y Hunter, 2023), secreciones de las CP como lisozima y fosfolipasa A, e inmunoglobulinas y defensinas secretadas por los linfocitos B (Salvo-Romero *et al.*, 2015).

La capa de moco está formada por mucina 2 (MUC2) glicosilada, que es secretada por las CCAL (Kim y Ho, 2010). La MUC2 es rica en serina y treonina, que están unidas a una amplia variedad de cadenas laterales de oligosacáridos unidas a O que constituyen más del 70% del peso de la molécula (Godl *et al*., 2002; Andrianifahanana *et al.,* 2006). La MUC2 se dimeriza en el retículo endoplásmico a través de su extremo C; se vuelve altamente glicosilada en el complejo de Golgi y se polimeriza a través del extremo N mediante trimerización mediante puentes disulfuro. El producto de traducción primario glicosilado de MUC2 tiene una masa de 2,5 MDa y el polímero secretado es voluminoso (Godl *et al.,* 2002).

Las mucinas secretadas se hidratan formando una capa, el que se expande rápidamente y forma una capa densa estratificada que se adhiere al epitelio (Ambort *et al*., 2012). Esta capa de moco se estructura en dos capas, una interna que es densa e impenetrable y una externa que es más laxa y que alberga bacterias comensales (Johansson *et al*., 2008). Este moco contiene proteínas adicionales, como FCGBP que puede estabilizar el moco mediante enlaces cruzados adicionales (Xavier y Podolsky, 2007). La capa de moco, es un componente estructural importante de la barrera frente a microorganismos y para la protección del epitelio frente a enzimas y secreciones digestivas (Hansson *et al.,* 1994).

La barrera intestinal puede ser modificada por diversos factores; es el caso de citoquinas inflamatorias tales como el factor de necrosis tumoral light (TNFSF14), interferón-γ, interleucina-13 (IL-13) e IL-17; quienes, a través de la activación de mecanismos de síntesis proteica, tráfico de membranas, activación de quinasas, modulación del citoesqueleto y apoptosis epitelial alteran la estructura y modifican la función de la barrera (Heazlewood *et al.,* 2008).

Cambios en la barrera intestinal, tales como una producción defectuosa de moco por falta del gen de MUC2 en diversas enfermedades inmunomediadas, conlleva a la presentación de colitis espontánea en ratones (Heazlewood *et al.,* 2008). Así también, en la enfermedad inflamatoria intestinal, el grado de presentación de los signos y la gravedad de la enfermedad están relacionados al aumento de la permeabilidad del epitelio y al grado de daño de las uniones estrechas (Kim y Ho, 2010).

### 2.4.1. Respuesta de la barrera intestinal a *Salmonella* Typhimurium

Se sabe que *Salmonella* Typhimurium (*S*. Typhimurium) regula ciertas proteínas de unión estrecha, lo que finalmente promueve la translocación de la bacteria a través de las células del epitelio. Tras la infección con *S.* Typhimurium, la ocludina se defosforila y posteriormente se elimina de las uniones comunicantes oclusivas epiteliales. Además, se conoce que la zonula occludens 2 (ZO-2) se recluta desde el citosol a la membrana, lo que indica que *S.* Typhimurium altera la distribución intracelular de esta proteína de unión estrecha. Sorprendentemente, la ZO-1, que normalmente está regulada por patógenos de manera similar a la ZO-2, parece degradarse durante la infección por *S.* Typhimurium. La manipulación de las proteínas de unión estrecha sirve para alterar la barrera epitelial al aumentar su permeabilidad, lo que permite que *S.* Typhimurium invada eficazmente el lado basolateral de las células epiteliales (Köhler *et al.,* 2007).

Para provocar una infección exitosa, *S.* Typhimurium debe alterar algunos aspectos de los mecanismos protectores empleados por el epitelio mucoso. Tanto la proteína T3SS y las proteínas efectoras bacterianas secretadas promueven la entrada, la inflamación y la supervivencia intracelular. Además, para subvertir la acción de los péptidos antimicrobianos, *S.* Typhimurium utiliza el sistema de dos componentes PhoQ/PhoP, que también regula la expresión de genes codificados por SPI-2. Específicamente, los reguladores PhoP/PhoQ promueven la remodelación de la envoltura bacteriana, lo que resulta en una mayor resistencia a los péptidos antimicrobianos que reconocen el lipopolisacárido (LPS). Además, los reguladores PhoP/PhoQ reprimen la transcripción de genes del T3SS, en un intento de evitar la detección, e inducen mecanismos protectores contra el peróxido de hidrógeno (Liévin-Le Moal y Servin, 2006). Además, de reorganizar el citoesqueleto de actina y apuntar a proteínas de uniones estrechas específicas, la *S.* Typhimurium también manipula las uniones estrechas mediante la acción de SipA, SopE, SopE2

y SopB. Estas proteínas efectoras inducen la activación de Rho-GTPasa y la inhibición de esta activación de Rho-GTPasa inducida por el efector previene la alteración de las uniones estrechas (Ashida *et al.,* 2012).

También, se ha demostrado recientemente que la manipulación de uniones estrechas facilita la transmigración de polimorfonucleares (PMN) a través de la monocapa de células epiteliales. El mecanismo principal de la migración de PMN en la infección por *S.* Typhimurium implica el reclutamiento de neutrófilos en el subepitelio y la formación de un gradiente quimioatrayente que dirige los neutrófilos hacia la luz. Sin embargo, estudios recientes muestran que la alteración de las uniones estrechas facilita la migración de PMN incluso en ausencia del gradiente de quimioatrayente (Köhler *et al.*, 2007). Por lo tanto, *S.* Typhimurium no solo modula la liberación de quimioatrayentes de neutrófilos que inducen la migración de PMN, sino que también influye directamente en las uniones estrechas que mantienen la fidelidad de la monocapa de células epiteliales para promover la translocación bacteriana y la migración transepitelial de PMN (Ashida *et al.,* 2012).

### 2.5. Glicoconjugados en el epitelio intestinal

El glicocálix es una estructura presente en la zona apical de los epitelios y que está constituido por glicosaminoglicanos, proteoglicanos y glicoproteínas (Vélez *et al*., 2019). Los glicoconjugados son moléculas formadas a partir de glúcidos unidos por enlaces covalentes a lípidos o proteínas (Fernández, 2019). La mayoría de las glicoconjugados unidos a la membrana de las células de las vellosidades son de gran importancia biológica, ya que juegan un papel clave para diversos procesos biológicos (Biol-N'garagba *et al*., 2002).

La glicosilación es mediada por enzimas que median la unión covalente de glicanos (porción carbohidrato de los glicoconjugados) a sitios específicos de las proteínas. La glicosilación en los mamíferos tiene lugar en las cadenas de proteínas cuando pasan a través del retículo endoplásmico (RE) y el complejo de Golgi. Posteriormente, estas proteínas y lípidos son transportados a diferentes organelos de la célula, a la membrana celular o son secretados por las células (Moran *et al.,* 2011). La glicosilación está mediada por diferentes enzimas como las glicosiltransferasas y glicosidasas (Taylor y Drickamer, 2003) conduciendo a la formación de enlaces de glicanos monoméricos y multiméricos que son esenciales para la viabilidad celular, la comunicación bioquímica y el funcionamiento normal.

El glicoma resultante abarca un repertorio diverso y abundante de glicanos, que forman uno de los cuatro componentes macromoleculares fundamentales de todas las células (junto con los ácidos nucleicos, las proteínas y los lípidos). En la superficie de las células intestinales, los oligosacáridos pueden estar involucrados en la comunicación celular, el reconocimiento de

patógenos y la modulación de la respuesta inmunológica (Ferraris y Diamond, 1989). Los glicanos tienen importantes funciones biológicas en los procesos de señalización, diferenciación, maduración, adhesión y migración celular. Estos procesos se pueden dar por cambios en los procesos de glicosilación producidos por microorganismos, quienes utilizan a estos glicoconjugados como receptores y, conllevan a cuadros inflamatorios y desarrollo de enfermedades que en algunos casos pueden ser crónicos (Ferraris y Diamond, 1989; Quinn *et al*., 2011).

La diversidad y característica compleja de los glicanos presentes en los glicoconjugados deriva de las muchas formas en que los monosacáridos pueden unirse durante su síntesis para formar estructuras complejas. A diferencia de los ácidos nucleicos y las proteínas que se sintetizan sobre la base de una plantilla y son moléculas lineales, la síntesis de glicanos no se basa en una plantilla y estos pueden ser tanto lineales como ramificados. Pueden producir una gran cantidad de isómeros debido a la posibilidad de enlaces anoméricos, que dan como resultado estructuras tridimensionales con actividades biológicas muy diferentes. Un monosacárido puede estar involucrado en más de dos enlaces glicosídicos, sirviendo, así como punto de ramificación (Moran *et al.*, 2011), siendo este enlace la parte más flexible de la estructura del disacárido, por lo tanto, un disacárido de estructura primaria bien definida puede adoptar múltiples conformaciones en solución, que difieren en la orientación relativa de los dos monosacáridos. La combinación de rigidez estructural y flexibilidad es típica de los carbohidratos complejos y, esencial para su función biológica (Walsh y Jefferis, 2006; Moran *et al*., 2011).

Los glicanos están unidos a otras biomoléculas, como lípidos o proteínas, a través de enlaces glicosídicos para formar glicoconjugados. El glicano puede ser un monosacárido único o un oligosacárido. La unión de muchos glicanos a una estructura polipeptídica crea una enorme diversidad de glicoproteínas. Por lo tanto, los glicoconjugados constituyen un sistema altamente dinámico capaz de participar en una amplia gama de interacciones biológicas (Walsh y Jefferis, 2006).

Uno de los monosacáridos componentes de estos glicoconjugados es la β-D-Galactosa (β-D-Gal), que es un oligosacárido compuesto de una unidad de galactosa unida a otra molécula a través de un enlace β (1-3). Esto significa que el carbono 1 de una unidad de galactosa se une al carbono 3 de otra unidad de azúcar a través de un enlace glucosídico β. Esta estructura puede formar parte de oligosacáridos más grandes o estar presente en la superficie de glicoproteínas o glicolípidos. Asimismo, se sabe que la β-D-Galactosa (B1-3), puede servir como sustrato para las enzimas digestivas en el intestino, que la descomponen en monosacáridos simples como la galactosa, para luego ser absorbidos por las células intestinales y utilizados como fuentes de energía (Ferraris y Diamond, 1989).

La N-acetilgalactosamina (D-GalNac), es un monosacárido que se encuentra comúnmente en los glicanos de la superficie de las células intestinales. Es un derivado de la galactosa y tiene una configuración D o dextrorrotatoria. Su estructura química es similar a la de la galactosa, pero contiene un grupo acetilo (CH3CO-) unido al grupo amino (NH2) del carbono número 2. Estas moléculas desempeñan un papel fundamental en la comunicación celular, el reconocimiento de patógenos y la absorción de nutrientes; asimismo, la D-GalNAC es un componente clave en la glicosilación de la mucina, como parte de la capa de moco que recubre al epitelio intestinal, manteniendo la integridad de la barrera intestinal (Fullerton y Parsons, 1956).

Así mismo, la D-GalNac sirve como fuente de carbono para las bacterias en el intestino, incluyendo las bacterias beneficiosas que forman parte de la microbiota intestinal, quienes pueden descomponerlo y utilizarlo como fuente de energía. Se sabe también que los glicolípidos y glicoproteínas que contienen D-GalNac pueden estar involucrados en la regulación de la respuesta inmunológica en el intestino, ayudando a mantener un equilibrio entre la tolerancia inmunológica y la defensa contra patógenos (Fullerton y Parsons, 1956; Galotta, 2006).

La β-D N-acetilglucosamina (β-D-GlcNAc) es un monosacárido derivado de la glucosa. Su estructura química es similar a la de la glucosa, pero con la adición de un grupo acetilo (CH3CO-) unido al grupo amino (NH2) del carbono número 2 (Fullerton y Parsons, 1956). La GlcNAc se encuentra comúnmente en glicoproteínas y glicolípidos de células del epitelio intestinal (Fullerton y Parsons, 1956; Galotta JM, 2006), promueve la expresión de mucina 2, procesos de morfogénesis del tracto digestivo por aumento en la actividad de las células madre a través de la activación de la vía *Lgr5+* y cromogranina A y aumenta los procesos absortivos intestinales (Wang *et al.,* 2021).

La β-D-Manosa (β-D-Man), es un monosacárido que se encuentra en la naturaleza y desempeña varios roles importantes en los sistemas biológicos. Pertenece al grupo de las hexosas, lo que significa que tiene seis átomos de carbono; su estructura química se caracteriza por la posición de su grupo funcional en el carbono número 2 y su orientación en forma de β (Takada y Ohnishi, 2006). La manosa se encuentra en la dieta de los animales y participa fundamentalmente en la síntesis de N-glicanos en el epitelio intestinal, es absorbida en el intestino delgado a través de sistemas de transporte específicos, como el transportador de manosa (SMVT) (Hernández *et al*., 2008; Ichikawa *et al*., 2014). La presencia de manosa incrementa la proliferación del ratio Bacteroidetes-Firmicutes en la microbiota intestinal del ratón; produce cambios en el metabolismo energético de la microbiota, induciendo resistencia frente a daños producidos por dietas altas en grasa (Sharma *et al*., 2018).

La α-D-glucosa (α-D-Glc), es un monosacárido que desempeña un papel fundamental como fuente primaria de energía para las células, siendo esencial para la producción de ATP. Pertenece al grupo de las hexosas, lo que significa que tiene seis átomos de carbono en su estructura. Su estructura química se caracteriza por la orientación de su grupo funcional en el carbono número 1, que es una α-glucosa (Kellett, 2001). La glucosa se encuentra en altos niveles en el lumen intestinal, sin embargo, dietas altas en glucosa no generan cambios sustanciales en la N-glicosilación de la superficie celular a nivel intestinal, lo cual indica que este monosacárido es absorvido casi en su totalidad (Park *et al.,* 2017). La glucosa genera N-glicanos de manosa a través de la fosfomanosa isomerasa, cuya deficiencia congénita produce desórdenes en los procesos de glicosilación en células del epitelio intestinal (Ichikawa *et al*., 2014)

La α-L-fucosa (α-L-fuc) es una 6-deoxihexosa, que se encuentra en una variedad de organismos. En los mamíferos la L fucosa es incorporada dentro de N-glicanos, O-glicanos y glicolípidos por trece fucosiltransferasas diferentes. Los cambios en las proteínas fucosiladas derivan en diferentes cambios celulares que llevan a diferentes enfermedades crónicas como el cáncer (Schneider *et al.,* 2017). Por otro lado, la L fucosa promueve la proliferación de células madre intestinales, lo cual genera procesos de recambio celular y reparación del epitelio en procesos inflamatorios (Tan *et al.,* 2022). La fucosilación terminal es una modificación en muchos N-glicanos, glicanos *O*-GalNAc en CCAL y glicolípidos (Schneider *et al.,* 2017).

### 2.5.1. Cambios en los glicoconjugados del epitelio intestinal generados por agentes patógenos

Cambios en la microbiota intestinal, modificaciones en la dieta, proliferación de microorganismos patógenos, así como procesos inflamatorios intestinales influyen directamente en la conformación de los glicoconjugados del epitelio intestinal. Los procesos inflamatorios están asociados con incremento en la expresión de O-glicanos incompletos, acompañados de mala conformación estructural de los glicanos terminales, desubicación de la glicosiltranferasa, mala estructuración de la glicosiltransferasa, y de la glicosidasa, los cuales van acompañados de disbiosis, promoviendo cambios muy notorios en los glicoconjugados intestinales, los que tienen efecto directo sobre la capa de moco intestinal, cambios en el glicocálix, dificultando las relaciones entre hospedero y la microbiota, que causa alteraciones en la respuesta inmune, facilitando la invasión bacteriana al hospedero (Kudelka *et al*. 2020).

Las bacterias necesitan modificar las funciones del epitelio intestinal para facilitar su invasión; para ello utilizan a la propia barrera mucosa y epitelial para beneficio propio (Lu y Walker, 2001). La primera etapa para poder invadir a sus hospederos es la adhesión de estructuras proteicas de la bacteria a compuestos del glicocálix ubicados en la membrana apical de las células epiteliales (Cho *et al*, 2022), para lo cual los antígenos bacterianos deben desintegrar a los

polisacáridos de la capa de moco para poder traspasar e iniciar el proceso infectivo (Arabyan *et al*., 2016).

La salmonela posee 47 enzimas denominadas glicosilhidrolasas (GH) con gran poder degradativo sobre los glicanos. En conejos está demostrado que durante la infección por salmonela, la bacteria utiliza dos GH, sialidasa nanH y amilasa malS, para realizar el proceso de internalización. Estas dos GH degradan y modifican la estructura de los glicanos, lo cual facilita la unión de la salmonela al glicocálix. Así mismo, la salmonela, induce cambios en las vías de biosíntesis de N- glicanos, lo que conlleva a un incremento en la formación y estructuración de fucosa y en la cantidad de manosa lo cual produce cambios en los tipos de glicanos, produciendo un incremento en la capa de moco. Por otro lado, junto a estos procesos, se da una disminución ligera en los procesos de sialilación (Arabyan *et al.*, 2016). Todos estos procesos permiten que la *S.* Typhimurium se una con el receptor del factor de crecimiento epidermal para aprovechar todos los mecanismos transduccionales de señalización que tiene este receptor (Lu y Walker, 2001).

La *S.* Typhimurium se une a la glicoproteína 2 (GP2) que es una proteína anclada al glicosilfosfatidilinositol (GPI) de 75 kDa, que se expresa específicamente en la superficie de la zona apical de la membrana de las células M. Esta unión lo hace a través de los pili bacterianos tipo I de estos patógenos como medio de entrada invasivo a través del epitelio intestinal del huésped (Hase *et al*., 2009). Hay estudios que demuestran que la fucosilación central catalizada por la fucosiltransferasa central (Fut8) regula la respuesta inmune, principalmente en células del sistema inmune innato tipo 3 (ILC3) y cumple un rol importante en la defensa contra la invasión por *S.* Typhimurium (Zahid *et al.*, 2021). Para la invasión del epitelio por S. Typhimurium es necesario la presencia de fucosa en las células, siendo el duodeno y ciego las zonas del intestino donde hay mayor afinidad de estas bacterias a la fucosa (Goto *et al*., 2014).

La infección por *Escherichia coli*, produce modificación de la estructura de las microvellosidades para con alteración de la actina se puedan unir al receptor de la bacteria, formando una estructura con forma de cúpula (Lu y Walker, 2001). En este proceso, la *E. coli* produce cambios en los glicoconjugados de las CCAL, donde hay disminución en la expresión de α-D-GalNac y de la β-D-Gal, pero a la vez estimula la síntesis α-D-GlcNac, Neu Nac, α-D-Man y de la α-D-Glc. En enterocitos se incrementa la síntesis de α-D-Man y de la α-D-Glc, y disminuye la expresión de la α-L-Fuc (Sohn y Chae, 2000).

En las vellosidades, el *Mycobacterium paratuberculosis* suprime la síntesis de la α-D-GalNac, β-D-Gal, α-D-GlcNac y Neu Nac en el citoplasma de los enterocitos, pero incrementa su

presencia en el glicocálix (Massone *et al*., 1991). En cuadros de infección por *Isóspora suis*, en los enterocitos y CCAL no se modifican la expresión de la α-GalNac, β-GlcNac; pero en las CCAL se incrementa la expresión de la β-GalNac, β-Gal y disminuye la expresión de la α-Fuc (Choi, *et al.,* 2002).

# III. MATERIALES Y MÉTODOS

## 3.1. Lugar de Ejecución

El estudio se realizó en el Laboratorio de Fisiología Animal de la Facultad de Medicina Veterinaria de la Universidad Nacional Mayor de San Marcos y en el Laboratorio de Sanidad Animal del Servicio Nacional de Sanidad Agraria, en la ciudad de Lima.

## 3.2. Muestras

Para el presente estudio se utilizaron muestras de duodeno, yeyuno, íleon y ciego, pertenecientes a 54 crías de cuyes entre 0 (recién nacidos) y 24 días de edad, distribuidas en 3 grupos animales sanos (27 animales), animales infectados *S.* Typhimurium entre 1 y 3 días de edad (12 animales) y animales infectados entre los 6 y 9 días de edad (15 animales) (Cuadro 1). Las muestras que pertenecen a estudios anteriores del Laboratorio de Fisiología Animal de la FMV se encuentran incluidas en parafina.

Las muestras del estudio pertenecen a animales a los cuales les realizaron las evaluaciones microbiológicas de aislamiento bacteriano a partir de hisopados rectales, así como posterior a su sacrificio, los animales fueron evaluados con lo cual verificaron su condición de positivos o negativos a *S.* Typhimurium.

Las muestras de animales infectados pertenecen a animales que fueron infectados experimentalmente vía oral según grupo experimental, con inóculos de 105 UFC de *S.* Typhimurium /mL, los cuales pertenecían a cepas aisladas de lesiones digestivas clínicas de cuyes y fueron serotipificadas en los Laboratorios de Investigaciones de la Facultad de Medicina de la Universidad Autónoma en México, en el año 2009.

Cuadro 1. Distribución de animales

| Grupo | Edad de sacrificio | N° crías |
|---|---|---|
| Sanos | Recién nacido | 3 |
| | 1 día | 3 |
| | 5 días | 3 |
| | 8 días | 3 |
| | 10 días | 3 |
| | 15 días | 3 |
| | 18 días | 3 |
| | 21 días | 3 |
| | 24 días | 3 |
| Infectados 1 a 3 días de edad | 4 días | 3 |
| | 5 días | 3 |
| | 8 días | 3 |
| | 10 días | 3 |
| Infectados 6 a 9 días de edad | 11 días | 3 |
| | 15 días | 3 |
| | 18 días | 3 |
| | 21 días | 3 |
| | 24 días | 3 |
| | Total de animales | 54 |

### 3.3. Metodología

#### 3.3.1. Procesamiento de muestras

Las muestras incluidas en bloques de parafina fueron cortadas en un micrótomo rotatorio (Microm, Thermo Fisher, Alemania) a 4 µm de grosor y colocadas en láminas portaobjetos. Se prepararon láminas coloreadas con Hematoxilina-Eosina (H-E) y con tinción Ácido Peryódico de Schiff – Azul Alcián (PAS-AA). Un juego de láminas, fueron embebidas con Poly-L-lisina (Sigma, EE.UU.), en ellas se montaron muestras para ser trabajadas mediante la técnica de lectinhistoquímica (LHQ) (Vásquez, 2021).

#### 3.3.2. Coloraciones y tinciones

Se realizó como estudio base la coloración de H-E, la cual nos sirvió como un patrón para identificación de estructuras. Además, se prepararon láminas teñidas con PAS-AA, que sirvieron para la identificación de polisacáridos.

##### 3.3.2.1 Hematoxilina Eosina (H-E)

La coloración de H-E es una coloración básica empleada para estudios en histología. Su fundamento se basa en la utilización de la hematoxilina como colorante básico y la eosina como colorante ácido, donde la hematoxilina colorea estructuras ácidas (basófilas) como núcleos y ribosomas coloreándolos de azul y púrpura; mientras que la eosina es un compuesto ácido y llega

a teñir estructuras básicas (acidófilas) de color rosado, tales como el citoplasma (AFIP; 1995; Bruce- Gregorios, 2006).

La técnica de H-E consistió en un proceso de desparafinado en xilol, seguido de desgrasado e hidratación a diferentes grados de alcohol y agua, coloración por inmersión en H y en E, seguido de deshidratación en grados ascendentes de alcohol, aclarado en xilol y montaje en permount (AFIP, 1995; Vásquez, 2021).

#### 3.3.2.2 Tinción Ácido Peryódico de Schiff – Azul Alcian (PAS-AA)

La tinción de PAS-AA se utilizó para la identificación de polisacáridos presentes en las células epiteliales del intestino delgado y ciego. El uso de esta tinción permite la identificación de polisacáridos tipo glucógeno y glicosaminoglicanos, así como conjugados como las glicoproteínas. El uso de esta técnica mixta facilita la identificación en un solo tejido de mucopolisacáridos ácidos como el ácido hialurónico (azul), como otros mucopolisacáridos tipo mucinas neutras que contienen hexosas y desoxihexosas (púrpura a rojo) (AFIP, 1995).

Para desarrollar el protocolo se utilizó el kit PAS de Merck Laboratories (EE.UU). El procesamiento consistió en desparafinar en sustituto de xilol (New Clear, Merck Laboratories), desengrasado y deshidratado en diferentes grados decrecientes de alcohol hasta terminar en agua, para luego continuar con la tinción en azul alcián pH 2.5 (Merck-Laboratories). Se continuó con un proceso de diferenciado en ácido peryódico, seguido del coloreado con reactivo de Schiff, viraje en agua, deshidratación en alcoholes, aclarado en new clear y montaje con new mount (Merck Laboratories) (Vásquez, 2021).

### 3.3.3. Lectinhistoquímica (LHQ)

La LHQ es una técnica de gran sensibilidad y especificidad para identificar, localizar, así como diferenciar cambios en las cadenas de carbohidratos presentes en los tejidos. Esta técnica permite evidenciar cambios en las estructuras celulares y/o secretoras de las células en diferentes condiciones fisiológicas o patológicas. Diferentes investigadores han utilizado la LHQ en muestras de intestino en diferentes especies de animales, para evidenciar cambios en patrones de glicosilación de los epitelios en diferentes condiciones tales como: durante el desarrollo (Takeuchi *et al*, 2007, Vásquez, 2021), presencia o ausencia de microbiota endógena (George *et al.*, 2007), efecto de la dieta (Schauer, 1997) o en diferentes enfermedades (Choi *et al*, 2003; Zanuzzi *et al*., 2010).

Para la evaluación de glicoconjugados se utilizaron 7 lectinas biotiniladas de Vector Laboratories (EE.UU) que tienen afinidad para glucosa, manosa, fucosa, galactosa, N-acetilgalactosamina, N-acetilglucosamina y ácido siálico (Goldstein y Hayes, 1978) (Cuadro 2).

El desarrollo de la técnica consistió en someter a los tejidos a través de un proceso de desparafinado en new clear (sustituto de xilol) y etanol absoluto (Merck Laboratories), bloqueo de peroxidasa endógena con peróxido de hidrógeno al 3%, proceso de hidratación en diferentes grados de alcohol y PBS. Una vez hidratado los tejidos se procedió al bloqueo de uniones específicas con albúmina sérico bovina al 1%, seguido de la incubación con la lectina en cámara húmeda durante 18 horas a 4°C. La amplificación de las uniones se realizó con el sistema estreptavidina peroxidasa-RTU (Vector laboratories), seguido del revelado con 3´3 diaminobenzidina (Vector Laboratories) (Zanuzzi *et al.,* 2010; Vásquez, 2021).

Cuadro 2. Lectinas utilizadas en el estudio, usando sus acrónimos y afinidades

| Abreviatura | Lectina | Afinidad[1] |
|---|---|---|
| PNA | *Arachis hypogaea* | β-D-Gal (B1-3)>D-GalNac |
| RCA-I | *Ricinus communis-I* | β-Gal; β-GalNac |
| SBA | *Glycine maximus* | α-D-GalNac; β-D-GalNac |
| DBA | *Dolichos biflorus* | α-D-GalNac |
| WGA | *Triticum vulgaris* | β-D-GlcNac; NeuNac |
| ConA | *Concanavalina ensiformis* | β-D-Man > α-D-Glc |
| UEA-I | *Ulex europaeus* | α-L-fuc |

Gal: galactosa; Glc: glucosa; Man: manosa; L-Fuc: L-fucosa; GalNAc: N-acetilgalactosamina; GlcNAc: N-acetilglucosamina; NeuNAc: ácido N-acetilneuramínico (ácido siálico).
[1]: (Golstein y Hayes, 1978).

### 3.3.4. Lectura de láminas

La lectura de las láminas se realizó en el microscopio Leica DM 4B (Leica, Alemania), con oculares HC Plan S 10x/22 M, con objetivos N PLAN 10x/0.25 PH1 y HC PL Fluotar 40x/0.80 PH2. La toma de imágenes se realizó con la cámara DFC7000 T (Leica, Alemania), y almacenadas en una laptop *Intel core i7* de 7ma generación (Inspiron 14 7000, Dell). Para la captura de imágenes se utilizó el programa LAS V4.12 (Leica, Alemania) y se realizó en formato Tiff (Vásquez, 2021).

**Lectura de la tinción Ácido Peryódico reactivo de Schiff – Azul Alcian (PAS-AA):** se realizó la identificación del color de tinción: PAS+ (color magenta), AA+ (color turquesa) y mixto (color púrpura). Se identificó el tipo de tinción en el glicocálix de las vellosidades en intestino delgado, epitelio superficial (ES) en ciego y criptas en todas las porciones, así como en el citoplasma de

las células del epitelio del intestino delgado y ciego. En cada uno se indicó el grado de tinción, 0: ausencia de tinción, 1: tinción leve, 2: tinción moderada y 3: tinción fuerte (Vásquez, 2021).

**Lectura con lectinhistoquímica:** la lectura de las laminas se hizo en panel de 2 personas, identificándo la marcación en epitelio y CCAL de las diferentes porciones. El valor que se le dio a cada grado de marcación fue, 0: ausencia, 1: leve, 2: moderado y 3: fuerte (Solano, 2012; Vásquez, 2021).

### 3.4. Análisis de Información

Los datos fueron colocados en tablas de resumen de cada lectina, por porción, por grupos (animales sanos, animales infectados 1 a 3 días y animales infectados de 6 a 9 días) y por edades de estudio.

### 3.5. Consideraciones Éticas

El uso y manejo de las muestras de los animales se realizó según los Principios Directrices Internacionales para la Investigación Biomédica que Implique el Uso de Animales de la Facultad de Medicina Veterinaria de la UNMSM (2010).

# IV. RESULTADOS

## 4.1. Estudio de glicoconjugados en epitelio del intestino delgado y ciego

En el estudio se observó un patrón de tinción y afinidad específica para PAS-AA y para cada lectina en glicocalix, epitelio y células caliciformes (CCAL) de duodeno, yeyuno, íleon y ciego, con variaciones entre edades y entre animales sanos y enfermos, observándose cambios según el tiempo de exposición a la bacteria.

### 4.1.1. Tinción con Ácido Peryódico de Schiff (PAS) – Azul Alcian (AA)

#### 4.1.1.1. Animales sanos

En duodeno de animales RN, la tinción del glicocalix de las vellosidades fue PAS+ - AA+ fuerte y mixta moderada; y, en el resto de las edades fue tinción AA+ fuerte con zonas de tinción mixta moderada (Figura 1a,b). En yeyuno e íleon el glicocalix presentó tinción con zonas de AA+ y zonas de tinción mixta de fuerte a moderado en todas las edades, a excepción de animales de 18 días, donde en íleon se observó además zonas con tinción PAS+ moderado (Cuadro 3, Figura 1d,f). En el ciego, el glicocalix del epitelio superficial fue AA+ entre moderado y fuerte en todas las edades; además en animales de 1 día, se observó zonas con tinción mixta moderada (Cuadro 4, Figura 1g,h).

En el duodeno de animales RN se observó zonas en las cuales el citoplasma tuvo tinción AA+ leve y otras zonas con tinción PAS+ fuerte; en cambio a 1 día de edad solo se observó citoplasma con tinción AA+, para luego y, en el resto de las edades ser mixta leve con zonas de AA+ leve en animales de 15 y 24 días.

En el citoplasma de las vellosidades de yeyuno e íleon se observó tinción principalmente mixta leve, con zonas de AA+ leve en animales RN y en los primeros días de edad (Cuadro 3, Figura 1d,f). En ciego, el citoplasma de las células del ES fue AA+ leve principalmente, con zonas mixtas leves en animales de 1 día y 15 días de edad (Cuadro 4).

En animales RN a 10 días se observó el glicocalix de las criptas con tinción AA+ entre leve y fuerte en todas las porciones mientras que el citoplasma fue AA+ leve en duodeno e íleon, para luego ser tinción AA+ y mixta leve hasta los 24 días en duodeno. En íleon se observó tinción mixta entre los 10 y 21 días y AA+ leve en animales de 24 días. En yeyuno la tinción fue AA+ leve, principalmente, excepto en animales de 10 y 24 días donde fue mixta leve (Cuadro 3, Figura 1e). En las criptas de ciego, el citoplasma fue AA+ leve en todas las edades con zonas de no tinción en animales RN y de 1 día de edad; además se observó zonas con tinción mixta leve en animales de 10 y 15 días (Cuadro 4, Figura 1g,h). Las glándulas de Brünner (GB) tuvieron tinción AA+ entre leve y fuerte en glicocálix y en el citoplasma tinción predominantemente de leve a moderado (Cuadro 3).

#### 4.1.1.2. Animales infectados entre 1 y 3 días de edad

En todas las edades, en las vellosidades del duodeno se observó tinción AA+ entre leve y moderada en el glicocálix; mientras que en yeyuno e íleon fue de leve a fuerte. Además, se observaron en el yeyuno zonas de tinción mixta leve en animales de 8 días y en íleon en animales de 5 y 8 días. El citoplasma de las células de las vellosidades de duodeno tuvo tinción AA+ leve a los 4 y 10 días de edad, AA+ leve y mixta leve a los 5 días de edad y mixta leve a los 10 días de edad (Figura 2a). En yeyuno e íleon el citoplasma presentó tinción AA+ leve en animales de 4 días. En animales de 5 días no se observó tinción del citoplasma en yeyuno y en el resto de las edades, el yeyuno e íleon se observó tinción AA+ leve, mixto leve (Cuadro 3, Figura 2b, c,d).

En criptas se observó que en duodeno, yeyuno e íleon, el glicocálix tuvo tinción AA+ entre leve y moderada con zonas de tinción mixta en animales de 5 días. El citoplasma, en duodeno presentó tinción AA+ leve principalmente, con zonas de tinción mixta en cuyes de 5 días, al igual que en yeyuno e íleon de animales de 5 y 8 días. Las GB presentaron un glicocálix y citoplasma AA+ entre leve y moderado en todas las edades con zonas de tinción mixta en el glicocálix de animales de 8 días de edad (Cuadro 3).

En ciego, tanto el glicocalix como el citoplasma del ES y las criptas se tiñeron predominantemente AA+. En animales de 5 días de edad, además se observaron zonas con tinción mixta. Las tinciones en glicocálix fueron entre leves y moderadas, mientras que en el citoplasma las tinciones fueron leves en todas las edades (Cuadro 4, Figura 2e,f).

#### 4.1.1.3. Animales infectados entre 6 y 9 días de edad

En estos animales se observó un patrón irregular de tinción a PAS-AA (Figura 3). En animales de 11 y 24 días de edad, tanto el glicocálix como el citoplasma del duodeno presentaron tinción AA+, siendo leve a los 11 días y entre leve y fuerte a los 24 días respectivamente, mientras que, en el resto de las edades, la tinción fue AA+ y mixta entre leve y moderado principalmente. La tinción del glicocalix del epitelio de las vellosidades y criptas de yeyuno e íleon fue AA+ y mixta, entre leve y fuerte, mientras que el citoplasma fue leve principalmente. En el yeyuno de animales de 15 días no se observó tinción en glicocalix de vellosidades y criptas (Cuadro 3, Figura 3 c,d).

El ES y criptas de ciego presentaron glicocálix con tinción AA+ leve y/o moderada en cuyes de 15 y 24 días de edad, tinción AA+ y mixta leve y/o moderada en animales de 11 y 18 días de edad y tinción mixta a los 21 días de edad. Los citoplasmas tuvieron principalmente tinción AA+ y tinción mixta, excepto en animales de 15 y 24 días en que la tinción fué AA+ (Cuadro 4, Figura 3g,h).

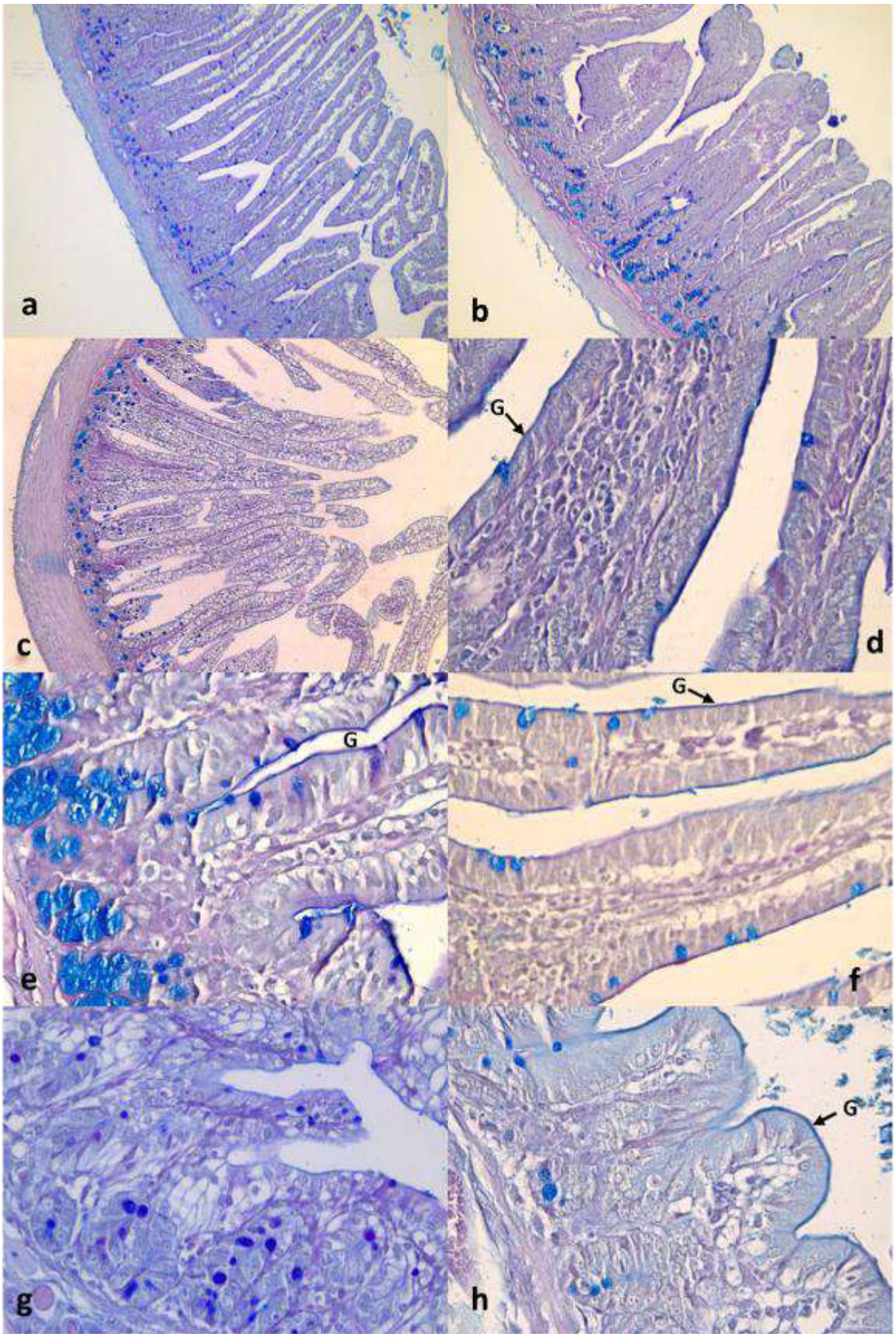

Figura 1. Tinción PAS-AA en intestino delgado y ciego de cuyes sanos. Duodeno: a) RN; b) 15 días de edad; yeyuno: c) RN, 10x; d) 5 días de edad; íleon: e) 15 días de edad, f) 21 días de edad; ciego: g) RN; h) 15 días de edad; 40x. RN: recién nacido, G: glicocalix

Cuadro 3. Tinción ácido peryódico de Schiff (PAS) – Azúl Alcian (AA) en intestino delgado de cuyes sanos e infectados con *Salmonella* Typhimurium

| Edad de sacrificio | Duodeno | | | | | | Yeyuno | | | | Íleon | | | |
|---|---|---|---|---|---|---|---|---|---|---|---|---|---|---|
| | Vellosidad | | Cripta | | Glándulas de Brünner | | Vellosidad | | Cripta | | Vellosidad | | Cripta | |
| | G | C | G | C | G | C | G | C | G | C | G | C | G | C |
| **Animales sanos** | | | | | | | | | | | | | | |
| RN | 3T/3M/2P | 1T/3M | 1T | 1T | 1-2T | 1-2T | 2T/2P | 1T/2P | 1T | 1T | 1-3T | 0-1T | 0-1T | 0-1T |
| 1 día | 2T | 1T | 2T | 1T | 2T | 2T | 3T/2-3P | 0-1P | 0-1T | 1T | 2-3T/3P | 1T/1P | 1-2T | 0-1T |
| 5 días | 3T/2P | 1P | 2T | 1T | 1-2T | 1-2T | 3T/2P | 1P | 1-2T | 1T | 2-3T/2P | 1T/1P | 2-3T | 1T |
| 8 días | 3T/2P | 1P | 3T | 1T | 2-3T | 2-3T | 3T/2P | 1P | 2-3T | 1T | 3T/2P | 1P | 2-3T | 1T |
| 10 días | 2-3T/2P | 1P | 3T | 0-1T | 0-2T | 1-2T | 3T/2-3P | 1T/1P | 3T | 1P | 3T/3P | 1P | 0-3T | 0-1P |
| 15 días | 3T/2P | 1T/1P | 2-3T | 1T/1P | 0-2T | 1-2T | 2-3T | 1P | 3T | 1T | 3T/2-3P | 1P | 3T | 1P |
| 18 días | 3T/2P | 1P | 2-3T | 1T/1P | 1-2T | 1-2T | 3T/2P | 1P | 1-2T | 1T | 3T/2M/2P | 1T/1M | 3T | 1P |
| 21 días | 2-3T/3P | 1P | 2-3T | 1P | 1-2T | 1-2T | 2-3T/2-3P | 1P | 2-3T | 1T | 2-3T/1-2P | 1P | 2-3T | 1P |
| 24 días | 3T/2P | 1T/1P | 1-2T | 1T/1P | 1-2T | 1-2T | 3T/2P | 1P | 2-3T | 1P | 2-3T | 1P | 2-3T | 1T |
| **Animales infectados entre 1 y 3 días de edad** | | | | | | | | | | | | | | |
| 4 días | 1-3T | 1T | 1-2T | 1T | 1-2T | 1-2T | 1-3T | 1T | 1-2T | 1T | 1-3T | 1T | 1-2T | 1T |
| 5 días | 1-3T | 1T/1P | 1-2T/1P | 1T/1P | 1-2T | 1-2T | 1-3T | 0/0/0 | 1T/1P | 1T/1P | 1-3T/1P | 1T/1P | 1T/1P | 1T/1P |
| 8 días | 1-3T | 1T | 1-2T | 1T | 1-2T/1P | 1-2T | 1-3T/1P | 1T/1P | 1T | 1T/1P | 1-3T/1P | 1T/1P | 1T | 1T/1P |
| 10 días | 1-3T | 1P | 1T | 1T | 1-2T | 1-2T | 1-2T | 1T/1P | 1T | 1T | 1-2T | 1T/1P | 1T | 1T |
| **Animales infectados entre 6 y 9 días de edad** | | | | | | | | | | | | | | |
| 11 días | 1T | 1T | 1T | 1T | 1-2T/1-2P | 1-2T/1-2P | 1-3T/1-2P | 1T/1P | 1-3T/1-2P | 1T | 1T/1-3P | 1T/1P | 1T/1-2P | 1T/1P |
| 15 días | 1-3T | 1T/1P | 1-2T | 1T/1P | 1-2T | 1-2T | 0/0/0 | 1T/1P* | 0/0/0 | 1T/1P | 1-3T | 1T/1P | 1-2T | 1T/1P |
| 18 días | 1T/1P | 1T/1P | 1T/1P | 1T/1P | 1T | 1T | 1-3T/1P* | 1T/1P* | 1-2T/1P | 1T/1P | 1-3T | 1T/1P | 1-2T/1P | 1T/1P |
| 21 días | 1-3T/1-2P | 2P | 1-3T/1-2P | 2T | 1-2T | 1-2T | 1-3T/1P | 1T/1-2P | 1-2T/1-2P | 1T/1-2P | 1-2T/1P | 1T/1P | 1-2T/1P | 1T/1P |
| 24 días | 1-3T | 1T | 1-3T | 1-T | 1T | 1T | 1-3T/1-2P | 1T/1P | 1-2T/1-2P | 1T/1P | 1-3T/1-2P | 1T/1P | 1-3T/1-2P | 1T/1P |

RN: recién nacidos. G: glicocálix, C: citoplasma. T: turquesa (Azul alcian +), M: magenta (PAS+), P: púrpura (mixta)

0: ausencia de tinción, 1: tinción leve, 2: tinción moderada, 3: tinción fuerte

*: Marcación púrpura en la zona apical de la vellosidad

Cuadro 4. Tinción ácido peryódico de Schiff (PAS) – Azúl Alcian (AA) en ciego de cuyes sanos e infectados con *Salmonella* Typhimurium

| Edad de sacrificio | Ciego | | | |
|---|---|---|---|---|
| | Epitelio Superficial | | Cripta | |
| | G | C | G | C |
| **Animales sanos** | | | | |
| RN | 2T | 0-1T | 1T | 0-1T |
| 1 día | 3T/2P | 1T/1P | 1-3T | 0-1T |
| 5 días | 3T/2P | 1-2P | 1-3T | 1T/1P |
| 8 días | 3T | 1T/1P | 3T | 1T |
| 10 días | 2-3T | 1T | 2-3T | 1T/1P |
| 15 días | 3T | 1T/1P | 1-3T | 1T/1P |
| 18 días | 2-3T | 1T | 1-2T | 1T |
| 21 días | 2-3T | 1T | 1-2T | 1T |
| 24 días | 1-3T | 1T | 1-3T | 1T |
| **Animales infectados entre 1 y 3 días de edad** | | | | |
| 4 días | 1-2T | 1T | 1T | 1T |
| 5 días | 1-2T/1-2P | 1-2T/1-2P | 1-2T/1-2P | 1-2T/1-2P |
| 8 días | 1-2T | 1T | 1-2T | 1T |
| 10 días | 1T | 1T | 1T | 1T |
| **Animales infectados entre 6 y 9 días de edad** | | | | |
| 11 días | 1T/1-2P | 1T/1P | 1T/1-2P | 1T/1P |
| 15 días | 1-2T | 1T | 1-2T | 1T |
| 18 días | 1-3T/1P | 1T/1P | 1T/1P | 1T/1P |
| 21 días | 1P | 1T/1P | 1P | 1T/1P |
| 24 días | 1-3T | 1T | 1-2T | 1T |

RN: recién nacidos. G: glicocálix, C: citoplasma.
T: turquesa (Azul alcian +), M: magenta (PAS+), P: púrpura (mixta),
0: ausencia de tinción, 1: tinción leve, 2: tinción moderada, 3: tinción fuerte

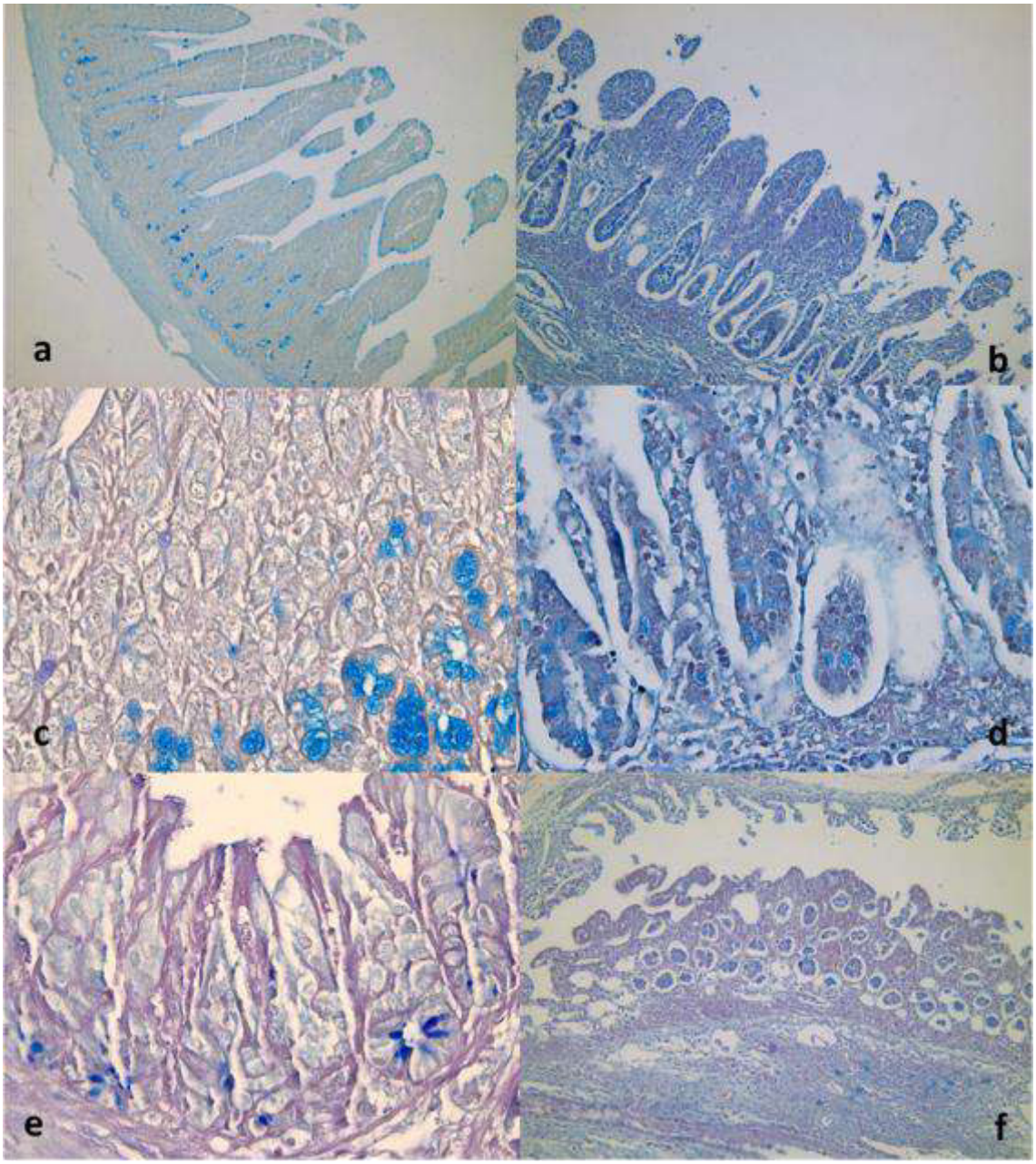

Figura 2. Tinción PAS-AA en intestino delgado y ciego de cuyes infectados de 1 a 3 días de edad con *Salmonella* Typhimurium. a) duodeno 4 días de edad; b) yeyuno 10 días de edad, 10x; íleon: c) 5 días de edad; d) 10 días de edad; ciego: e) 5 días de edad, 40x, f) 10 días de edad; 10x.

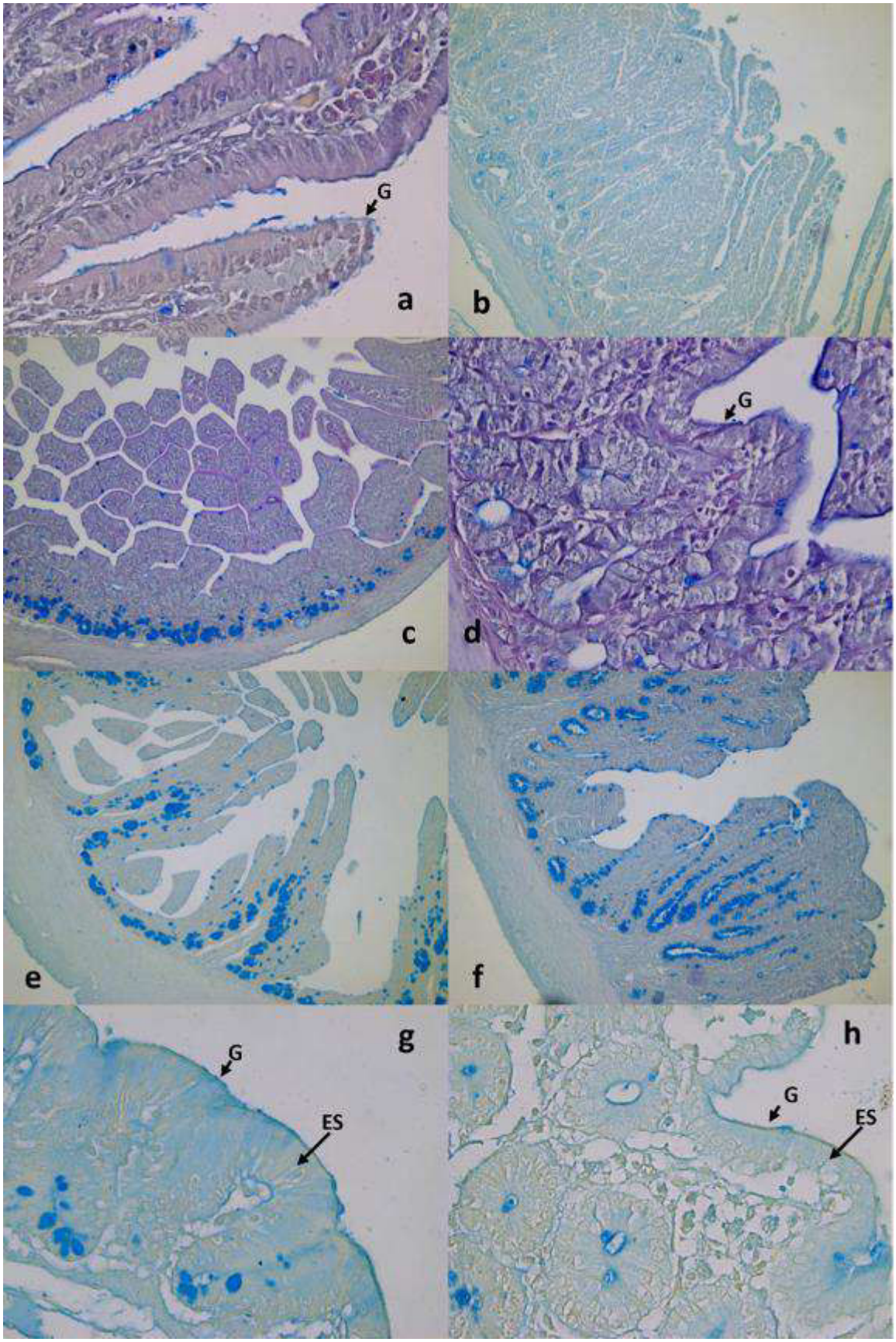


Figura 3. Tinción PAS-AA en intestino delgado y ciego de cuyes infectados de 6 a 9 días de edad con *Salmonella* Typhimurium. Duodeno: a) 11 días de edad, 40x, b) 18 días de edad; yeyuno c) 11 días de edad, 10x, d) 11 días de edad, 40x; íleon: e) 11 días de edad, f) 24 días de edad, 10x; ciego: g) 11 días de edad, h) 18 días de edad, 40x. G: glicocalix, ES: epitelio superficial.

### 4.1.1. Lectinhistoquímica (LHQ)

#### 4.1.2.1. Lectina PNA

En intestino delgado y ciego se observó afinidad del glicocalix y citoplasma de vellosidades y criptas por la lectina PNA, siendo ésta variable según porción, edad y grupo de animales sanos o animales infectados con *Salmonella* Typhimurium.

**Animales sanos**

El glicocalix de vellosidades del duodeno tuvoieron marcación fuerte en todas las edades, mientras que en yeyuno e íleon la marcación fue fuerte hasta los 5 días de edad (Figura 4 a,b,c), para luego variar a marcaciones irregulares, con zonas sin marcación en algunas edades (Figura 4d). El citoplasma de las células de las vellosidades del duodeno no presentó marcación en algunas edades; mientras que en yeyuno e íleon la marcación fue irregular, siendo moderada en RN y entre leve y moderado en las otras edades, con ausencia de marcación a los 8 y 10 días de edad (Figura 4c, d).

En criptas de intestino delgado, el glicocalix tuvo afinidad irregular para la lectina PNA, siendo esta moderada en la mayoría de las edades, con marcación entre leve y moderado o fuerte en otras edades, así como presencia de zonas de no marcación. El citoplasma de las células de las criptas de yeyuno e íleon no presentó afinidad por la lectina, mientras que en el duodeno solo se observó en animales de 1 y 5 días de forma leve (Figura 4 e,f). Las GB presentaron marcación fuerte en glicocalix y citoplasma en todas las edades en estudio (Figura 1a).

En el ciego, se observó afinidad fuerte del glicocalix del ES con la lectina PNA en todas las edades, mientras que en criptas solo se observó en animales RN y de 1 día de edad. Se observó marcación leve en el citoplasma de las células del ES en todas las edades, y en células de la cripta de animales de 1 día (Figura 4g, h, Cuadro 5).

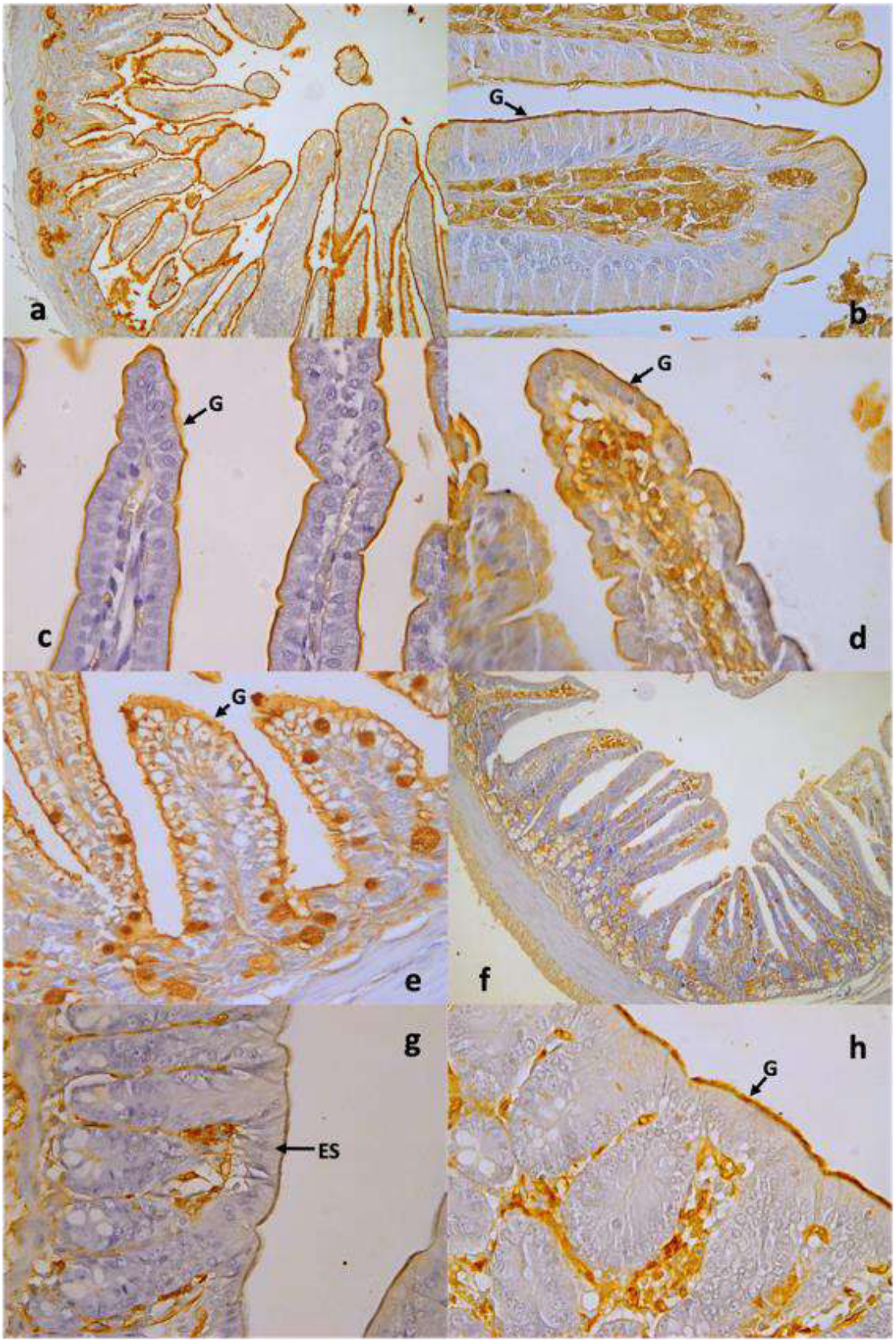

Figura 4. Marcación con lectina PNA en intestino delgado y ciego de cuyes sanos. Duodeno: a) 1 día de edad, 10x, b) 24 días de edad; yeyuno: c) 1 día de edad, d) 21 días de edad; íleon: e) RN, 40x, f) 21 días de edad, 10x; ciego: g) 5 días de edad; h) 15 días de edad, 40x. Coloración de contraste: Hematoxilina de Harris. RN: recién nacido, G: glicocalix, ES: epitelio superficial.

**Animales infectados entre 1 y 3 días**

En animales infectados se observó marcación fuerte en el glicocalix de vellosidades del duodeno y yeyuno (Figura 5b,d), así como en íleon de crias de 8 y 10 días y en ES del ciego (Figura 5g). En el íleon de cuyes de 4 y 5 días se observó marcación variable, presentando zonas con ausencia de marcación y zonas con marcación entre leve y fuerte (Figura 5e).

En el intestino delgado, se observó en el citoplasma de las células de las vellosidades marcación leve principalmente, de forma granular en algunas edades, así como presencia de zonas de no marcación; mientras el citoplasma del ES del ciego tuvo marcación entre leve y moderado.

En las criptas de intestino delgado se observó marcación irregular del glicocalix con presencia de zonas de no marcación (Figura 5a). En ciego hubo ausencia de marcación en cuyes de 4 días, leve en algunas zonas en cuyes de 5 días y entre moderado y fuerte por zonas, en cuyes de 8 y 10 días (Figura 5g,h). La afinidad de la lectina al citoplasma de las criptas de yeyuno, íleon y ciego varió según la zona en algunas edades y regiones, tales como yeyuno a los 10 días, íleon a los 4 días y ciego a los 5 días (Figura 5b, c,e,f).

La marcación de glicocalix y citoplasmas de las GB fue entre moderada y fuerte, a excepción de cuyes de 4 días donde fue solo moderada (Cuadro 5).

**Animales infectados entre 6 y 9 días**

Las vellosidades del intestino delgado y el ES de cuyes de 11 días tuvieron marcación moderada y/o fuerte en glicocalix; mientras que en los cuyes de otras edades fue en un rango de leve a fuerte con zonas de ausencia de marcación (Figura 6a,b). La lectina PNA tuvo poca afinidad para el citoplasma de las células de vellosidades y del ES, observándose zonas de no marcación, en algunas edades como 21 días (duodeno, íleon), 11 (yeyuno, íleon, ciego) y 15 días (yeyuno) no se observó marcación en ninguna zona (Figura 6 c,d,e,f).

El glicocalix de las criptas de todas las porciones estudiadas, presentó marcación entre leve y moderado por zonas, con ausencia de marcación en animales de 21 días (duodeno), 18 y 21 en yeyuno, 11 días en íleon y 24 días en ciego. En criptas, solo se observó marcación de citoplasma en íleon de animales de 24 días, mientras que en GB, la marcación fue principalmente fuerte tanto en citoplasma como glicocalix (Figura 6 g,h, Cuadro 5).

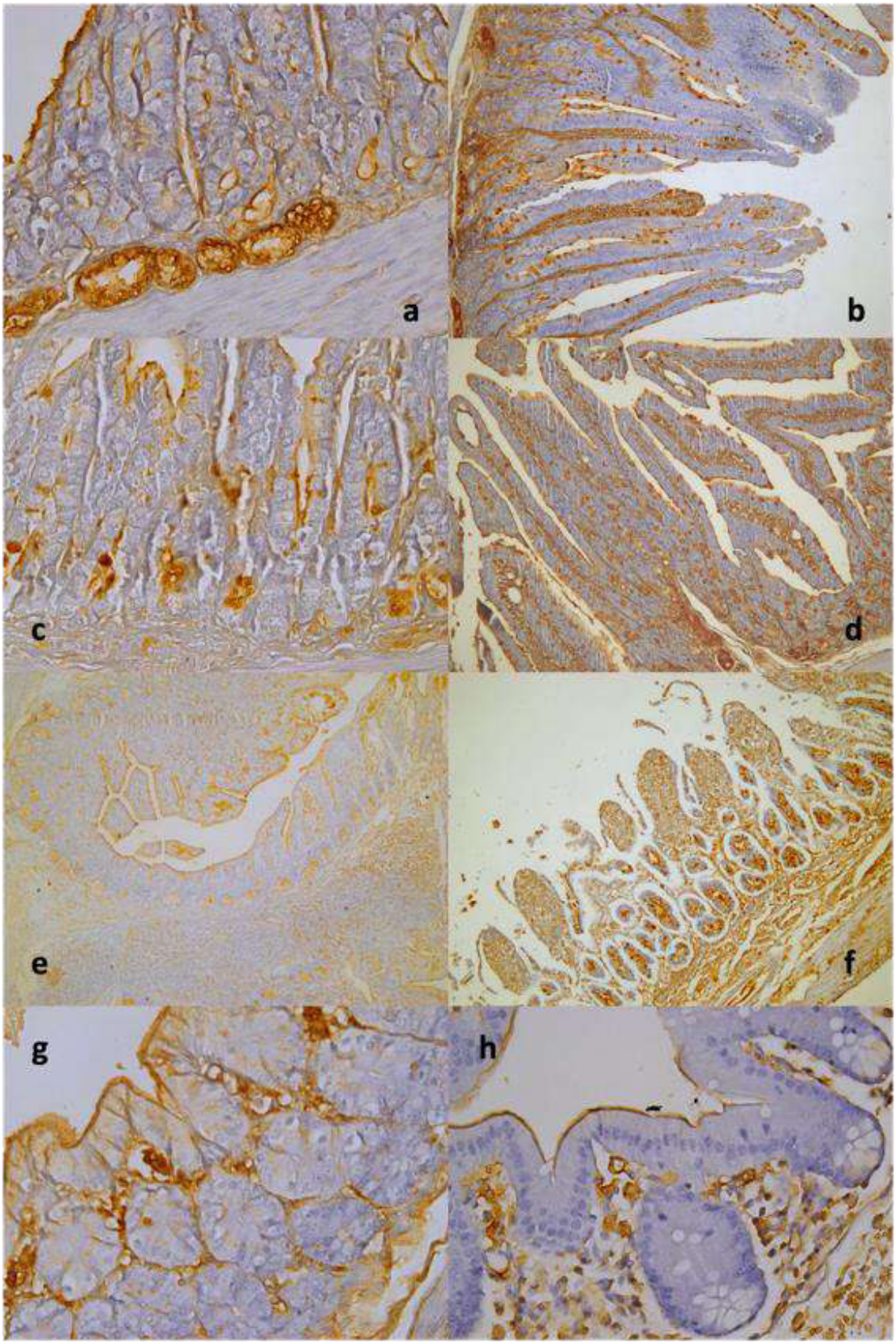


Figura 5. Marcación con lectina PNA en intestino delgado y ciego de cuyes infectados de 1 a 3 días de edad con *Salmonella* Typhimurium. Duodeno: a) 4 días de edad, 40x, b) 8 días edad, 10x; yeyuno: c) 5 días de edad, 40x, d) 8 días de edad, 10x; íleon e) 5 días de edad, f) 10 días de edad, 10x; ciego: g) 4 días de edad, h) 8 días de edad, 40x. Coloración de contraste: Hematoxilina de Harris.

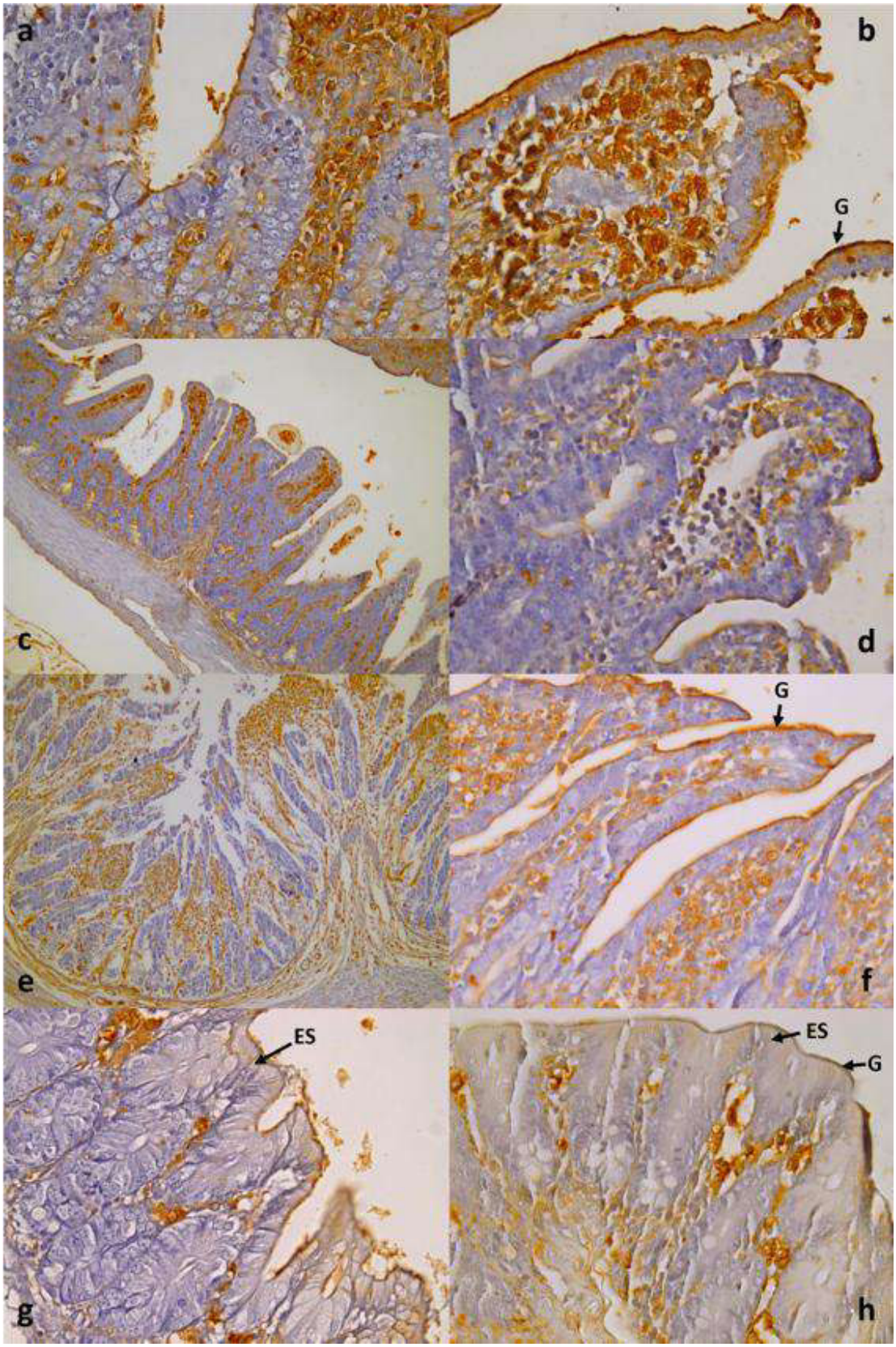

Figura 6. Marcación con lectina PNA en intestino delgado y ciego de cuyes infectados de 6 a 9 días de edad con *Salmonella* Typhimurium. Duodeno: a) 15 días de edad, b) 18 días edad, 40x; yeyuno: c) 15 días de edad, 10x, d) 18 días de edad, 40x; íleon e) 11 días de edad, 10x, f) 21 días de edad; ciego: g) 15 días de edad, h) 24 días de edad, 40x. Coloración de contraste: Hematoxilina de Harris. G: glicocalix, ES: epitelio superficial.

Cuadro 5. Patrón de unión de la lectina PNA en epitelio intestinal de cuyes sanos e infectados con *Salmonella* Typhimurium

| Edad de sacrificio | Duodeno | | | | | | Yeyuno | | | | Íleon | | | | Ciego | | | |
|---|---|---|---|---|---|---|---|---|---|---|---|---|---|---|---|---|---|---|
| | Vellosidad | | Cripta | | Glándulas de Brünner | | Vellosidad | | Cripta | | Vellosidad | | Cripta | | Epitelio superficial | | Cripta | |
| | G | C | G | C | G | C | G | C | G | C | G | C | G | C | G | C | G | C |
| **Animales sanos** | | | | | | | | | | | | | | | | | | |
| RN | 3 | 1 | 1-2 | 0 | 3 | 3 | 3 | 2 | 2 | 0 | 3 | 2[1] | 2 | 0 | 3 | 0-2 | 2-3 | 0 |
| 1 día | 3 | 1 | 2 | 1 | 2-3 | 2-3 | 3 | 0 | 1 | 0 | 3 | 0 | 2 | 0 | 3 | 1 | 2 | 0-1 |
| 5 días | 3 | 1 | 2-3 | 0-1 | 3 | 3 | 3 | 1 | 2 | 0 | 3 | 1 | 2 | 0 | 0-3 | 0-1 | 0 | 0 |
| 8 días | 3 | 0-1 | 2 | 0 | 3 | 3 | 3 | 0 | 1 | 0 | 1-3 | 0-1 | 2 | 0 | 3 | 1 | 0 | 0 |
| 10 días | 2-3 | 1[1] | 0 | 0 | 3 | 2-3 | 2-3 | 0 | 0-1 | 0 | 0-3 | 0 | 0-1 | 0 | 2 | 0-1 | 0 | 0 |
| 15 días | 3 | 1[1] | 0-3 | 0 | 3 | 3 | 2-3 | 1[1] | 0-2 | 0 | 1-3 | 1-2[1] | 2 | 0 | 3 | 0 | 0 | 0 |
| 18 días | 3 | 0-1 | 0-2 | 0 | 3 | 3 | 3[1] | 1[1] | 2-3 | 0 | 0-2 | 0-1 | 2 | 0 | 3 | 1 | 0 | 0 |
| 21 días | 3 | 1[1] | 1-2 | 0 | 2-3 | 3 | 0-2 | 0 | 0-1 | 0 | 2-3 | 0 | 1 | 0 | 3 | 1 | 0 | 0 |
| 24 días | 3 | 1 | 0-1 | 0 | 3 | 3 | 3 | 1 | 2-3 | 0 | 0-3 | 0-1 | 1-2 | 0 | 3 | 1 | 0 | 0 |
| **Animales infectados entre 1 y 3 días de edad** | | | | | | | | | | | | | | | | | | |
| 4 días | 1-3 | 1[1] | 0-2 | 0 | 0-2 | 0-2 | 3 | 1 | 2 | 0 | 0-3 | 0-1* | 0-3 | 0-1* | 2 | 1-2 | 0 | 0 |
| 5 días | 2-3 | 0 | 0-2 | 0 | 2 | 2-3 | 2 | 0-1 | 0-2 | 0 | 0-2 | 0-1 | 1-2 | 0 | 2-3 | 1 | 0-1 | 0-1* |
| 8 días | 3 | 0-1* | 2-3 | 0 | 3 | 3 | 3 | 1[1] | 1-2 | 0 | 3 | 0-1 | 0-1 | 0 | 3 | 2 | 2 | 0 |
| 10 días | 3 | 1 | 2 | 0 | 3 | 2-3 | 2 | 1 | 0-2 | 0-1 | 2 | 0-2 | 3 | 0 | 2 | 1 | 2-3 | 0 |
| **Animales infectados entre 6 y 9 días de edad** | | | | | | | | | | | | | | | | | | |
| 11 días | 2-3 | 1[1] | 0-2 | 0 | 3 | 2-3 | 2 | 0 | 0-1 | 0 | 2-3 | 0 | 0 | 0 | 2 | 0 | 0-1 | 0 |
| 15 días | 0-3 | 1 | 0-2 | 0 | 3 | 2-3 | 2 | 0 | 0-1 | 0 | 0-3 | 0-1 | 0-2 | 0 | 0-3 | 1 | 0-2 | 0 |
| 18 días | 0-3 | 0-1 | 0-2 | 0 | 2-3 | 2-3 | 0-3 | 0-1 | 0 | 0 | 0-2 | 0-1 | 0-2 | 0 | 0-3 | 0-1 | 0-2 | 0 |
| 21 días | 0-3 | 0 | 0 | 0 | 2 | 2-3 | 0-1 | 0-1 | 0 | 0 | 1-2 | 0 | 0-3 | 0 | 0-3 | 0-1 | 0-3 | 0 |
| 24 días | 0-3 | 0-2 | 0-1 | 0 | 3 | 3 | 0-3 | 0-1 | 0-2 | 0 | 0-3 | 0-1 | 0-2 | 0-1 | 0-2 | 0-1 | 0 | 0 |

RN: recién nacidos. G: glicocálix, C: citoplasma.
0: ausencia de marcación, 1: marcación leve, 2: marcación moderada, 3: marcación fuerte
*: Marcación con patrón granular;
[1]: marcación en punta de vellosidad

#### 4.1.2.2. Lectina SBA

**Animales sanos**

El glicocalix de las vellosidades de ID y el ES del ciego presentó marcación fuerte, pero en algunas edades no se marcaron todas las células. Este tipo de marcación se observó en yeyuno de animales de 8 a 21 días (Figura 7 a,b,d). En duodeno, el citoplasma no tuvo afinidad por la lectina SBA a excepción de algunas células de animales de 1 día donde se observó una marcación leve (Figura 7a). De igual manera, en yeyuno e íleon se observó marcación leve de forma granular en animales de 8 días y en algunas células en animales RN y 24 días. En el íleon de animales RN se encontró poca afinidad, siendo esto diferente al resto de edades y porciones (Figura 7c). En ciego se observó poca afinidad en RN, con zonas sin marcación, mientras que en el resto de edades la marcación fue leve a moderada y con un patrón granular (Figura 7 e,f).

Las criptas presentaron en glicocalix marcación fuerte en duodeno, yeyuno e íleon en todas las edades, mientras que en ciego la marcación fue irregular, observándose edades con marcación fuerte y otras con marcación leve o moderada. No se observó marcación en el citoplasma de las porciones intestinales estudiadas (Figura 7 b,d). Las GB tuvieron marcación fuerte en citoplasma y glicocalix (Cuadro 6).

**Animales infectados entre 1 y 3 días**

El glicocalix de vellosidades, ES y criptas presentaron marcación fuerte en todas las edades del grupo, mientras que en duodeno y yeyuno, el citoplasma del epitelio de vellosidades y criptas tuvo marcación entre leve y moderado, siendo este en algunas edades por zonas y de forma granular (Figura 8 a,b,c,d). En íleon, la afinidad del citoplasma por la lectina SBA fue entre leve y moderada en las vellosidades y escasa en criptas, mientras que en ciego el citoplasma del ES tuvo una afinidad moderada en animales de 4 y 5 días, y entre leve y fuerte en animales de 8 a 10 días (Figura 8 e,f). En criptas de ciego, la marcación observada fue leve en animales de 4, 5 y 8 días y entre leve y moderado en animales de 10 días (Figura 8 e,f), siendo esta de forma granular. La marcación en las GB fue entre moderado y fuerte en animales de 4 días y fuerte en el resto de las edades tanto en glicocalix como en citoplasma (Figura 8 b, Cuadro 6).

**Animales infectados entre 6 y 9 días**

En intestino delgado y ciego, el glicocalix de las vellosidades tuvo afinidad fuerte por la lectina SBA en todas las edades; siendo esta marcación sobre algunas células en duodeno de animales de 24 días, yeyuno de animales de 21 y 24 días, y en íleon de animales de 11, 21 y 24 días. El glicocalix de las criptas de ID presentaron marcación fuerte, a excepción del duodeno en RN donde fue moderado. En ciego se observó marcación moderada en animales de 11 y 15 días, leve a los 18 días y fuerte a los 21 y 24 días (Figura 9, Cuadro 6).

En el citoplasma de las células epiteliales de vellosidades y criptas de intestino delgado se observó principalmente marcación leve, siendo en algunas edades limitada a ciertas zonas y con patrón granular. No hubo marcación en algunas edades. En ciego el citoplasma de las células del epitelio superficial presentó marcación granular leve a los 11 y 21 días y moderada a los 15, 18 y 24 días de edad, mientras que en criptas fue leve a los 11, 15 y 18 días y moderada a los 24 días. En el glicocalix y citoplasma de las GB se observó marcación moderada en animales de 11 días, moderada o fuerte a los 15 días; y en le resto de las edades la marcación (Figura 9a, Cuadro 6).

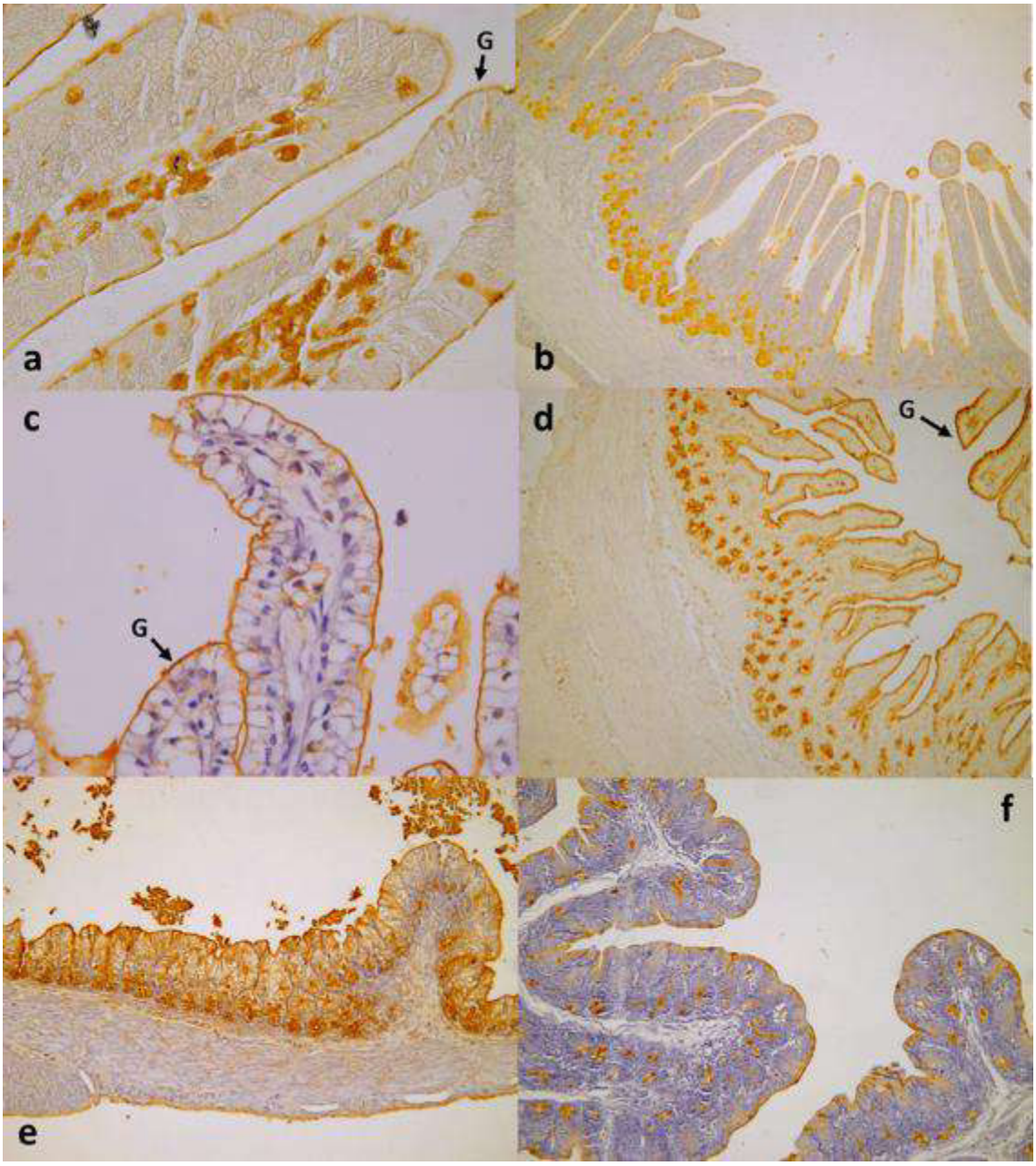


Figura 7. Marcación con lectina SBA en intestino delgado y ciego de cuyes sanos. Duodeno: a) 21 días de edad, 40x; yeyuno: b) 5 días de edad, 10x; íleon: c) RN, 40x, d) 1 día de edad; ciego: e) RN, 10x, f) 5 días de edad, 10x. Coloración de contraste: Hematoxilina de Harris. RN: recién nacido, G: glicocalix.

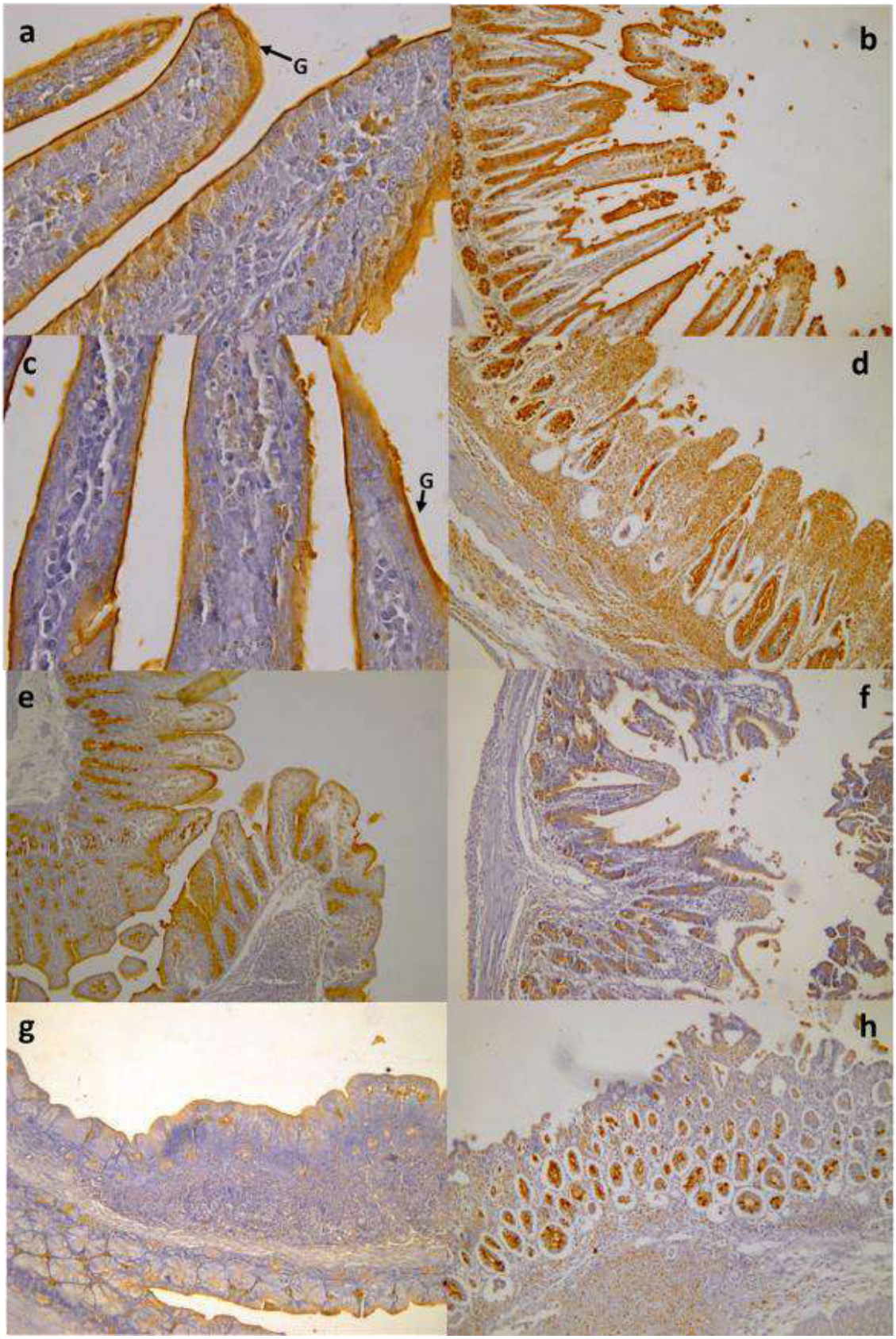


Figura 8. Marcación con lectina SBA en intestino delgado y ciego de cuyes infectados de 1 a 3 días de edad con Salmonella Typhimurium. Duodeno: a) 5 días de edad, 40x, b) 10 días edad, 10x; yeyuno: c) 5 días de edad, 40x, d) 10 días de edad; íleon e) 5 días de edad, f) 8 días de edad; ciego: g) 5 días de edad, h) 10 días de edad, 10x. Coloración de contraste: Hematoxilina de Harris. G: glicocalix.

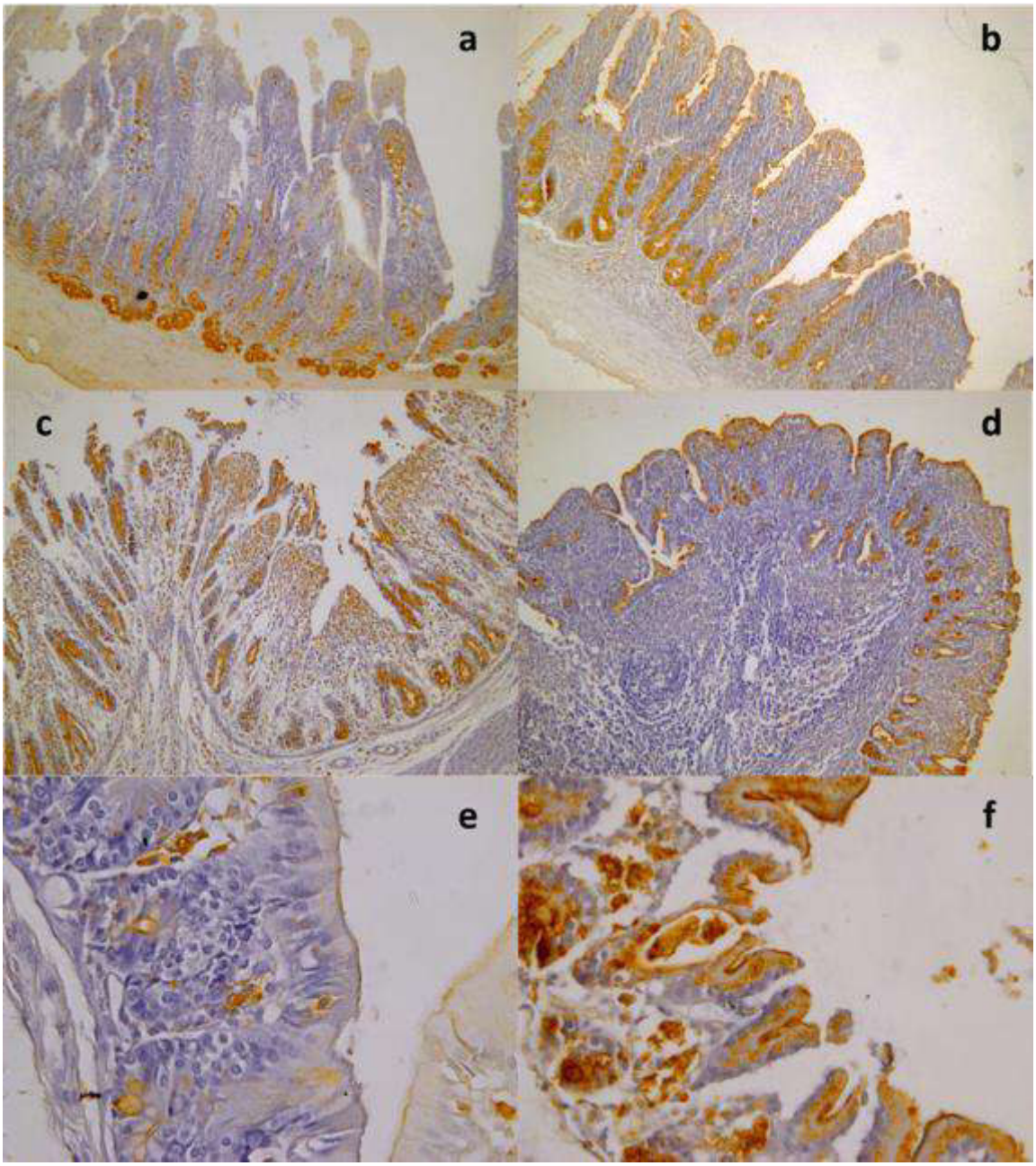


Figura 9. Marcación con lectina SBA en intestino delgado y ciego de cuyes infectados de 6 a 9 días de edad con *Salmonella* Typhimurium. Duodeno: a) 24 días de edad; yeyuno: b) 24 días edad; íleon: c) 11 días de edad, d) 15 días de edad, 10x; ciego: e) 11 días de edad, f) 15 días de edad, 40x. Coloración de contraste: Hematoxilina de Harris.

Cuadro 6. Patrón de unión de la lectina SBA en epitelio intestinal de cuyes sanos e infectados con *Salmonella* Typhimurium

| Edad de sacrificio | Duodeno | | | | | | Yeyuno | | | | Íleon | | | | Ciego | | | |
|---|---|---|---|---|---|---|---|---|---|---|---|---|---|---|---|---|---|---|
| | Vellosidad | | Cripta | | Glándulas de Brünner | | Vellosidad | | Cripta | | Vellosidad | | Cripta | | Epitelio superficial | | Cripta | |
| | G | C | G | C | G | C | G | C | G | C | G | C | G | C | G | C | G | C |
| **Animales sanos** | | | | | | | | | | | | | | | | | | |
| RN | 3 | 0 | 3 | 0 | 3 | 3 | 3 | 1[2] | 3 | 0 | 3 | 2 | 3 | 0 | 3 | 1 | 3 | 0 |
| 1 día | 3 | 1[2] | 3 | 0 | 3 | 3 | 3 | 0 | 3 | 0 | 3 | 0 | 3 | 0 | 3 | 2* | 3 | 0 |
| 5 días | 3 | 0 | 3 | 0 | 3 | 3 | 3 | 0 | 3 | 0 | 3 | 0 | 3 | 0 | 3 | 1-2* | 0-3 | 0 |
| 8 días | 3 | 0 | 3 | 0 | 3 | 3 | 3[2] | 1* | 3 | 0 | 3 | 1* | 3 | 0 | 3[2] | 1* | 0-3 | 0 |
| 10 días | 3 | 0 | 3 | 0 | 3 | 3 | 1-3[2] | 0 | 3 | 0 | 3 | 0 | 3 | 0 | 2 | 2* | 2-3 | 0 |
| 15 días | 3[2] | 0 | 3 | 0 | 3 | 3 | 3[2] | 0 | 3 | 0 | 3[2] | 0 | 3[2] | 0 | 0 | 1* | 1 | 0 |
| 18 días | 0 | 0 | 3 | 0 | 3 | 3 | 2[2] | 0 | 1-3 | 0 | 3[2] | 0 | 1-2 | 0 | 3[2] | 2* | 3 | 0 |
| 21 días | 3 | 0 | 2-3 | 0 | 3 | 3 | 3[2] | 0 | 3 | 0 | 3 | 0 | 3 | 0 | 2 | 1* | 2 | 0 |
| 24 días | 3 | 0 | 3 | 0 | 3 | 3 | 3[2] | 1[2]* | 3 | 0 | 3 | 1[2] | 3 | 0 | 3[2] | 1-2* | 2-3[2] | 0 |
| **Animales infectados entre 1 y 3 días de edad** | | | | | | | | | | | | | | | | | | |
| 4 días | 3 | 1* | 3 | 1* | 2-3 | 2-3 | 3 | 1* | 3 | 0-1* | 3 | 1 | 3 | 1* | 3 | 2* | 3 | 1* |
| 5 días | 3 | 1* | 3 | 1* | 3 | 3 | 3 | 0-2* | 3 | 1* | 3 | 1-2* | 3 | 1* | 3[2] | 2* | 3 | 1* |
| 8 días | 3 | 0-1* | 3 | 0-1* | 3 | 3 | 3 | 0-1* | 2-3 | 0-1 | 3 | 1* | 3 | 1* | 3 | 1-3* | 3 | 1* |
| 10 días | 3 | 2 | 3 | 1* | 3 | 3 | 3 | 1 | 3 | 1-2 | 3 | 1-2 | 3 | 1* | 3 | 1-3 | 3 | 1-2* |
| **Animales infectados entre 6 y 9 días de edad** | | | | | | | | | | | | | | | | | | |
| 11 días | 3 | 0-1 | 2 | 0-1 | 2 | 2 | 3 | 0-1 | 3 | 0-1 | 3 | 1 | 3 | 0-1 | 3[2] | 1* | 2 | 1* |
| 15 días | 3 | 0-2* | 3 | 0-1* | 2-3 | 2-3 | 3 | 1 | 3 | 0-1 | 3 | 0-1* | 3 | 0-1* | 3 | 2* | 2 | 1* |
| 18 días | 3 | 1 | 3 | 1 | 3 | 3 | 3 | 1-2* | 3 | 1* | 3 | 1-2* | 3 | 1* | 3 | 2* | 1 | 1* |
| 21 días | 3 | 0 | 3 | 1* | 3 | 3 | 3[2] | 1* | 3 | 0 | 3 | 1* | 3 | 0 | 3[2] | 1* | 3 | 0 |
| 24 días | 3[2] | 1* | 3 | 0 | 3 | 3 | 3[2] | 0-1 | 3 | 1 | 3 | 1* | 3 | 1 | 3[2] | 2* | 3 | 2* |

RN: recién nacidos. G: glicocálix, C: citoplasma.
0: ausencia de marcación, 1: marcación leve, 2: marcación moderada, 3: marcación fuerte
*: Marcación con patrón granular
[2]: marcación en algunas células

#### 4.1.2.3. Lectina RCA-1

**Animales sanos:**

El glicocalix de vellosidades del ID y el ES del ciego presentó fuerte afinidad para la lectina RCA-1 (Figura 10 a,d,e,f). En el glicocalix de las criptas se observó marcación entre moderado y fuerte en duodeno y yeyuno, moderado en íleon y de leve a fuerte en ciego, con ciertas variaciones entre edades (Figura 10 c). En ID y ciego, las células de las vellosidades y del ES presentaron marcación leve, siendo en algunas edades la marcación por zonas, al igual que en criptas del ciego de animales de 5, 8, 10, 21 y 24 días (Figura 10 f). En las GB la marcación fue moderada en glicocalix y citoplasma en animales de RN a 18 días y fuerte en animales de 21 y 24 días (Cuadro 7).

**Animales infectados entre 1 y 3 días**

En el glicocalix de vellosidades y ES de ID y ciego y de las criptas de yeyuno se observó marcación fuerte, en criptas de duodeno fue de moderado a fuerte a los 4 días y fuerte en los siguientes días. En íleon fue entre moderado y fuerte; en ciego fue moderado a los 4 y 5 días y fuerte a los 8 y 10 días (Figura 11 a,c,g).

El citoplasma de las células del epitelio de ID y ciego tuvo marcación leve a los 4 y 5 días, entre moderado y fuerte en ID del resto de edades y fuerte en ciego. En cripta se observó citoplasma con marcación entre leve y moderado en ID y entre leve y fuerte en ciego (Figura 11 b,d,e,f). En GB la marcación fue fuerte en citoplasma y glicocalix a excepción de animales de 5 días donde fue moderada (Figura 11 a, Cuadro 7).

**Animales infectados entre 6 y 9 días**

El glicocalix se observó con marcación fuerte en vellosidades y ES y entre moderado y fuerte en criptas de ID y ciego. El citoplasma en vellosidades y criptas del epitelio del ID presentó marcación leve. No hubo marcación en algunas edades. En ciego se observó marcación entre leve y moderada en citoplasma del ES y marcación por zonas en criptas de animales de 11 y 24 días. En GB se observó marcación entre moderada y fuerte en glicocalix y citoplasma (Figura 12; Cuadro 7).

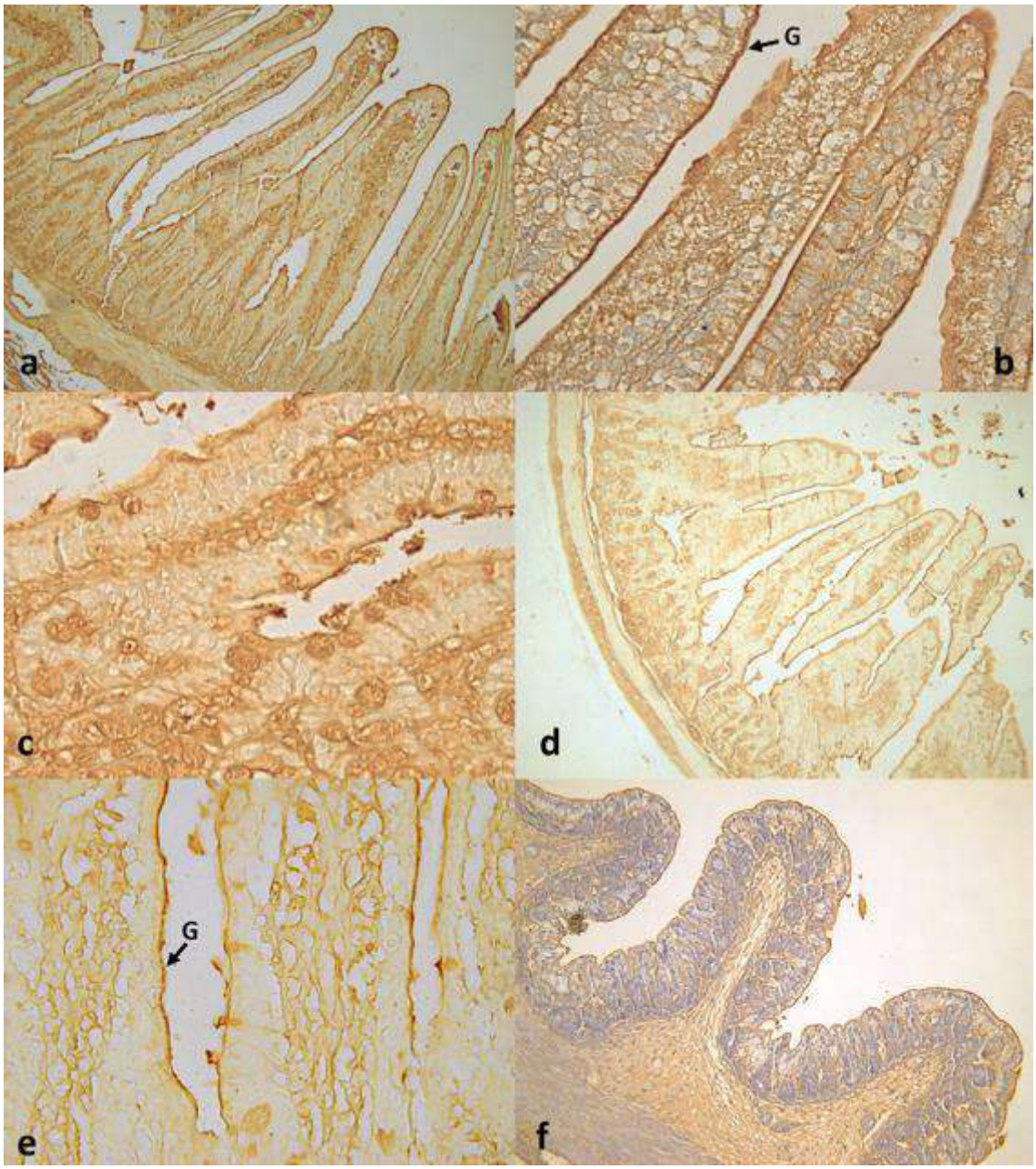

Figura 10. Marcación con lectina RCA-1 en intestino delgado y ciego de cuyes sanos. Duodeno: a) 10 días de edad, 10x; yeyuno: b) RN, c) 21 días de edad, 40x, íleon: d) 8 días de edad, 10x, e) 18 días de edad, 40x, ciego: f) RN, 10x. Coloración de contraste: Hematoxilina de Harris. RN: recién nacido, G: glicocalix.

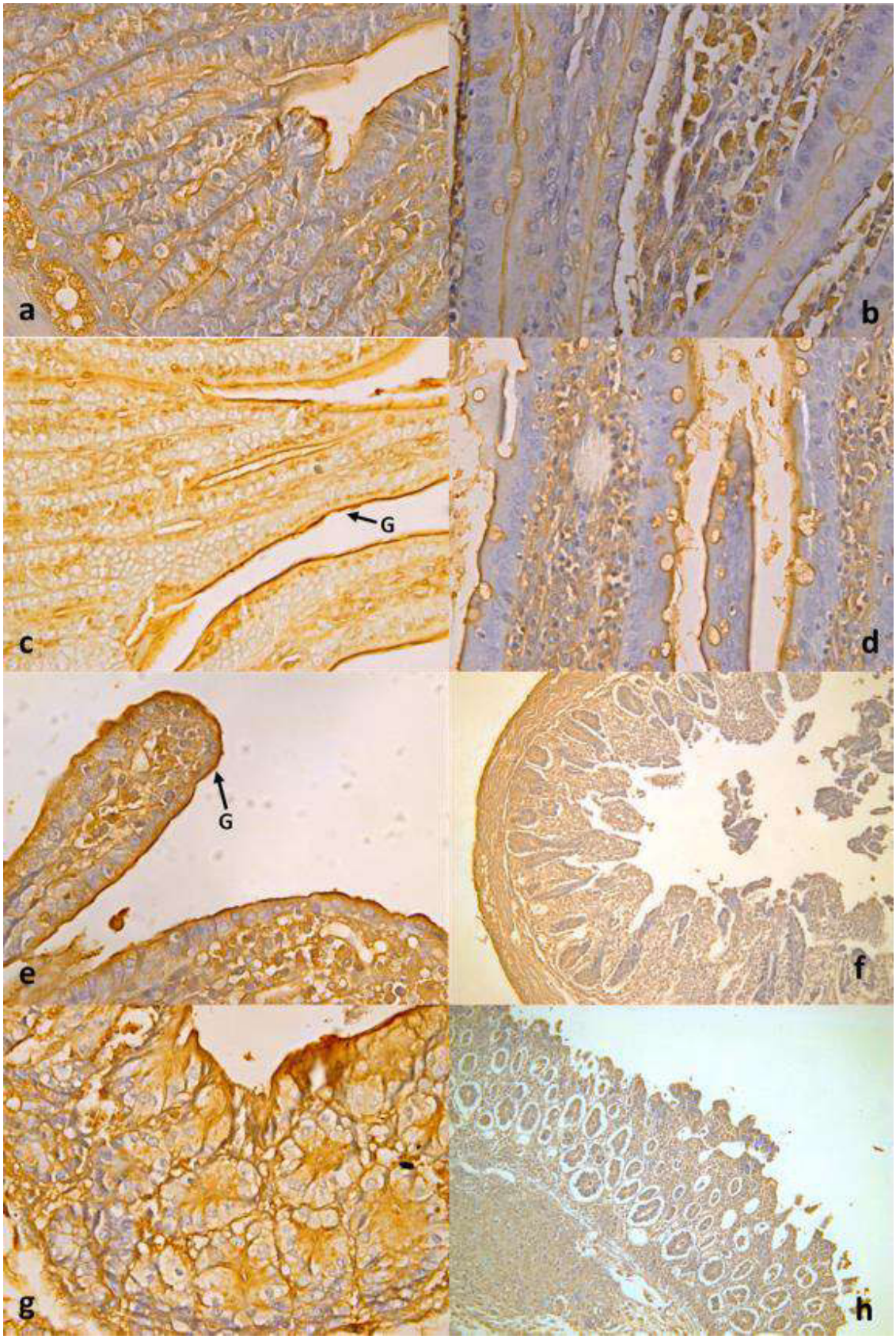

Figura 11. Marcación con lectina RCA-1 en intestino delgado y ciego de cuyes infectados de 1-3 días de edad con Salmonella Typhimurium. Duodeno: a) 5 días de edad, b) 8 días edad; yeyuno: c) 4 días de edad, d) 8 días de edad, 10x; íleon: e) 5 días de edad, 40x, f) 10 días de edad, 10x; ciego: g) 4 días de edad, 40x, h) 10 días de edad, 10x. Coloración de contraste: Hematoxilina de Harris. G: glicocalix.

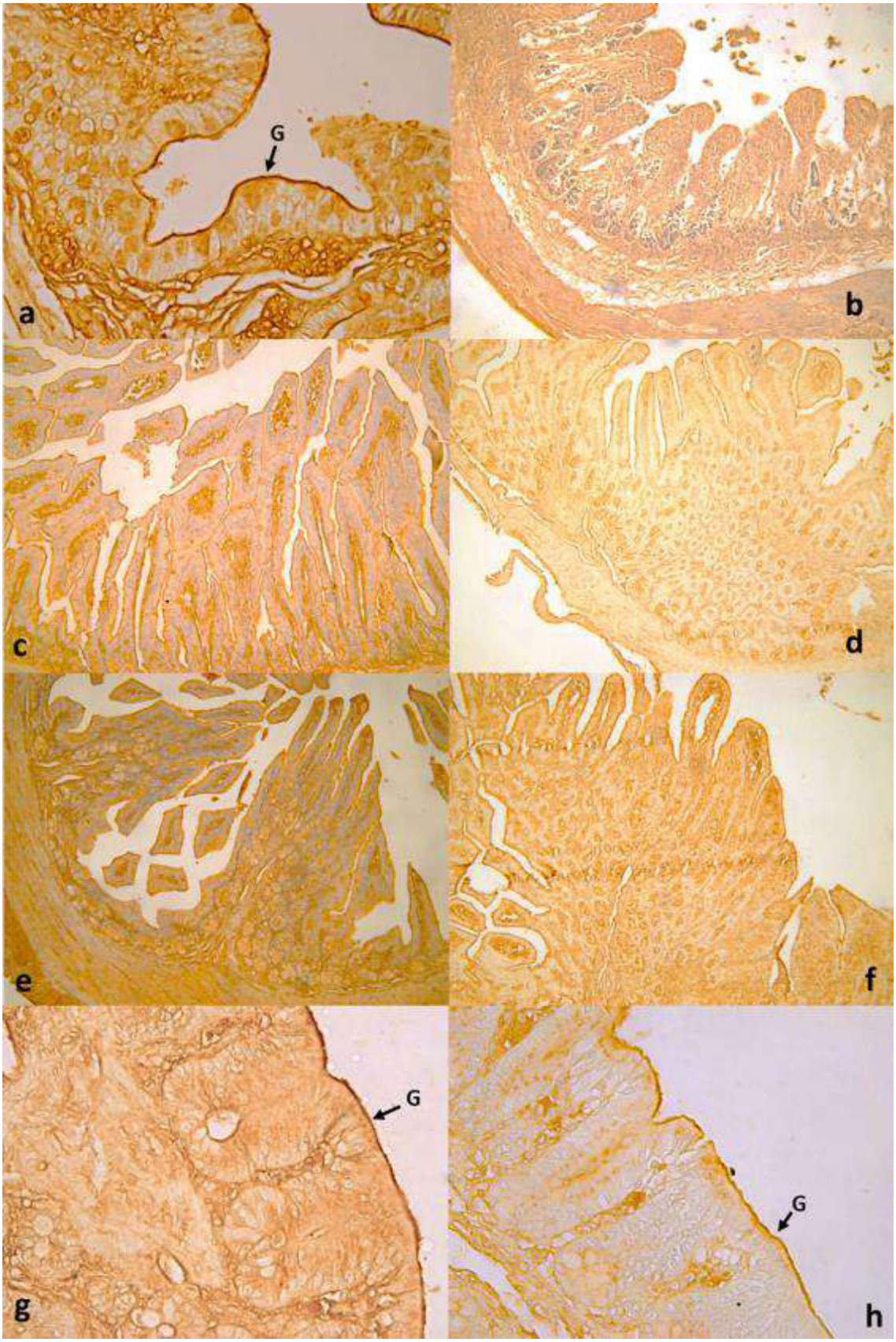

Figura 12. Marcación con lectina RCA-1 en intestino delgado y ciego de cuyes infectados de 6 a 9 días de edad con Salmonella Typhimurium. Duodeno: a) 11 días de edad, 40x, b) 18 días edad; yeyuno: c) 11 días de edad, d) 15 días de edad, 10x; íleon: e) 11 días de edad, 40x, f) 15 días de edad, 10x; ciego: g) 11 días de edad, h) 15 días de edad, 40x. Coloración de contraste: Hematoxilina de Harris. G: glicocalix.

Cuadro 7. Patrón de unión de la lectina RCA-1 en intestino de cuyes sanos e infectados con *Salmonella* Typhimurium

| Edad de sacrificio | Duodeno | | | | | | Yeyuno | | | | Íleon | | | | Ciego | | | |
|---|---|---|---|---|---|---|---|---|---|---|---|---|---|---|---|---|---|---|
| | Vellosidad | | Cripta | | Glándulas de Brünner | | Vellosidad | | Cripta | | Vellosidad | | Cripta | | Epitelio superficial | | Cripta | |
| | G | C | G | C | G | C | G | C | G | C | G | C | G | C | G | C | G | C |
| **Animales sanos** | | | | | | | | | | | | | | | | | | |
| RN | 3 | 1 | 2 | 0 | 2 | 2 | 3 | 1 | 2 | 0 | 3 | 1 | 3 | 0 | 3 | 0 | 1-2 | 0 |
| 1 día | 3 | 1 | 2 | 0 | 2 | 2 | 3 | 0 | 2 | 0 | 3 | 1 | 2 | 0 | 3 | 1* | 2 | 0 |
| 5 días | 3 | 1 | 2 | 0 | 2 | 2 | 3 | 1 | 2 | 0 | 3 | 1 | 2 | 0 | 3 | 1 | 2-3 | 1 |
| 8 días | 3 | 0 | 0 | 0 | 2 | 2 | 3 | 0-1 | 1-2 | 0 | 3 | 1 | 2 | 0 | 3 | 1 | 2 | 1 |
| 10 días | 3 | 1 | 2-3 | 0 | 2 | 2 | 3 | 1 | 2-3 | 0 | 3 | 1 | 2 | 0 | 3 | 1 | 2 | 1 |
| 15 días | 3 | 0-1 | 2 | 0 | 2 | 2 | 3 | 1 | 2 | 0 | 3 | 1 | 2 | 0 | 3 | 1 | 1 | 0 |
| 18 días | 3 | 1 | 2 | 0 | 2 | 2 | 3 | 1 | 2-3 | 0 | 3 | 1 | 2 | 0 | 3 | 1 | 2 | 0 |
| 21 días | 3 | 1* | 3 | 0 | 3 | 3 | 3 | 1 | 2 | 0 | 3 | 1 | 2 | 0 | 3 | 1* | 2 | 1* |
| 24 días | 3 | 1 | 3 | 0 | 3 | 3 | 3 | 1 | 3 | 0 | 3 | 1 | 3 | 0 | 3 | 1 | 2 | 1* |
| **Animales infectados entre 1 y 3 días de edad** | | | | | | | | | | | | | | | | | | |
| 4 días | 3 | 1 | 2-3 | 0-1 | 3 | 3 | 3 | 1 | 3 | 1 | 3 | 1* | 2-3 | 1 | 3 | 1* | 2* | 1-2' |
| 5 días | 3 | 1 | 3 | 1 | 2 | 2 | 3 | 1* | 3 | 1 | 3 | 1 | 2-3 | 0-1 | 3 | 1 | 2 | 1 |
| 8 días | 3 | 2 | 3 | 2 | 3 | 3 | 3 | 2-3 | 3 | 0-1 | 3 | 1-2* | 3 | 1 - 2 | 3 | 3 | 3 | 3 |
| 10 días | 3 | 2-3 | 3 | 1 | 3 | 3 | 3 | 3 | 3 | 2-3 | 3 | 2-3 | 2-3 | 2 | 3 | 3 | 3 | 3 |
| **Animales infectados entre 6 y 9 días de edad** | | | | | | | | | | | | | | | | | | |
| 11 días | 3 | 1* | 3 | 0-1 | 2-3 | 2-3 | 3 | 0-1 | 2-3 | 1 | 3 | 1 | 2-3 | 1 | 3 | 1* | 3 | 0-1 |
| 15 días | 3 | 1 | 3 | 0 | 2-3 | 2 | 3 | 1 | 3 | 0-1 | 3 | 1 | 3 | 1* | 3 | 1-2* | 2-3 | 1* |
| 18 días | 3 | 1-2 | 2 | 1-2 | 3 | 3 | 3 | 1* | 3 | 1 | 3 | 1 | 3 | 1 | 3 | 1 | 2-3 | 1 |
| 21 días | 3 | 1 | 3 | 1* | 2 | 2 | 3 | 1 | 3 | 0 | 3 | 0 | 3 | 0 | 3 | 1 | 3 | 1 |
| 24 días | 3 | 1* | 3 | 0-1 | 3 | 3 | 3 | 0-1 | 2-3 | 0-1 | 3 | 0 | 2-3 | 0 | 3 | 1-2* | 3 | 0-2* |

RN: recién nacidos. G: glicocálix, C: citoplasma. Marcación: 0: ausencia, 1: leve, 2: moderada, 3: fuerte
*: patrón granular

#### 4.1.2.4. Lectina WGA

**Animales sanos**

Esta lectina presentó un patrón de marcación irregular entre leve y moderado, se observó marcación por zonas principalmente basal y apical, y en algunas edades . A los 10 días se observó marcación en vellosidades de duodeno, glicocalix y citoplasma, en yeyuno a los 21 días en glicocalix, y en íleon a los 8 días en citoplasma. En criptas se observó en duodeno marcación de glicocalix y citoplasma en RN, 8 y 10 días (Figura 13 a,b,d), yeyuno en RN, 10 y 21 días y, en íleon en RN, 8, 21 y 24 días (Figura 13 c, f).

En el ciego se observó marcación en glicocalix del ES en animales de 1, 5 y 21 días y de criptas a partir de los 8 días, en citoplasma en algunas zonas desde RN hasta los 24 días (Figura 13 g,h). En las GB se observó glicocalix y citoplasma con marcación leve en algunas edades y entre moderada a fuerte en otras (Figura 13 a,b, Cuadro 8).

**Animales infectados entre 1 y 3 días**

En duodeno no se observó marcación (Figura 14 a,b). En yeyuno e íleon se observó marcación por zonas en glicocalix y citoplasma de vellosidades y criptas en algunas edades (Figura 14 b,c,d,e,f; Cuadro 8). En el ciego la marcación fue irregular en glicocalix y citoplasma, entre leve y fuerte, con zonas sin marcación. En las GB se observó marcación por zonas, entre leve y moderado en glicocalix y de leve a fuerte en citoplasma (Figura 14 a,b, Cuadro 8).

**Animales infectados entre 6 y 9 días**

No se observó marcación de glicocalix y citoplasma en vellodidades de duodeno y yeyuno (Figura 15 a). En íleon solo se observó marcación entre leve y fuerte de citoplasma en algunas zonas de vellosidades en animales de 15 días; y, en ciego se observó marcación en glicocalix del ES a los 24 días (Figura 15 b).

El glicocalix de las criptas del ID se observó con marcación irregular por zonas; en duodeno fue leve a los 24 días, en yeyuno fue fuerte a los 18 días, y leve a los 21 días, también se observó marcación leve de citoplasma en animales de 18 días. En íleon y ciego se observó marcación entre leve y fuerte, así también no se observó marcación a los 21 días en íleon y 21 y 24 días en ciego (Figura 15 c,d). En las GB se observó glicocalix con marcación entre leve y moderado por zonas, y citoplasma con marcación entre leve y fuerte (Cuadro 8).

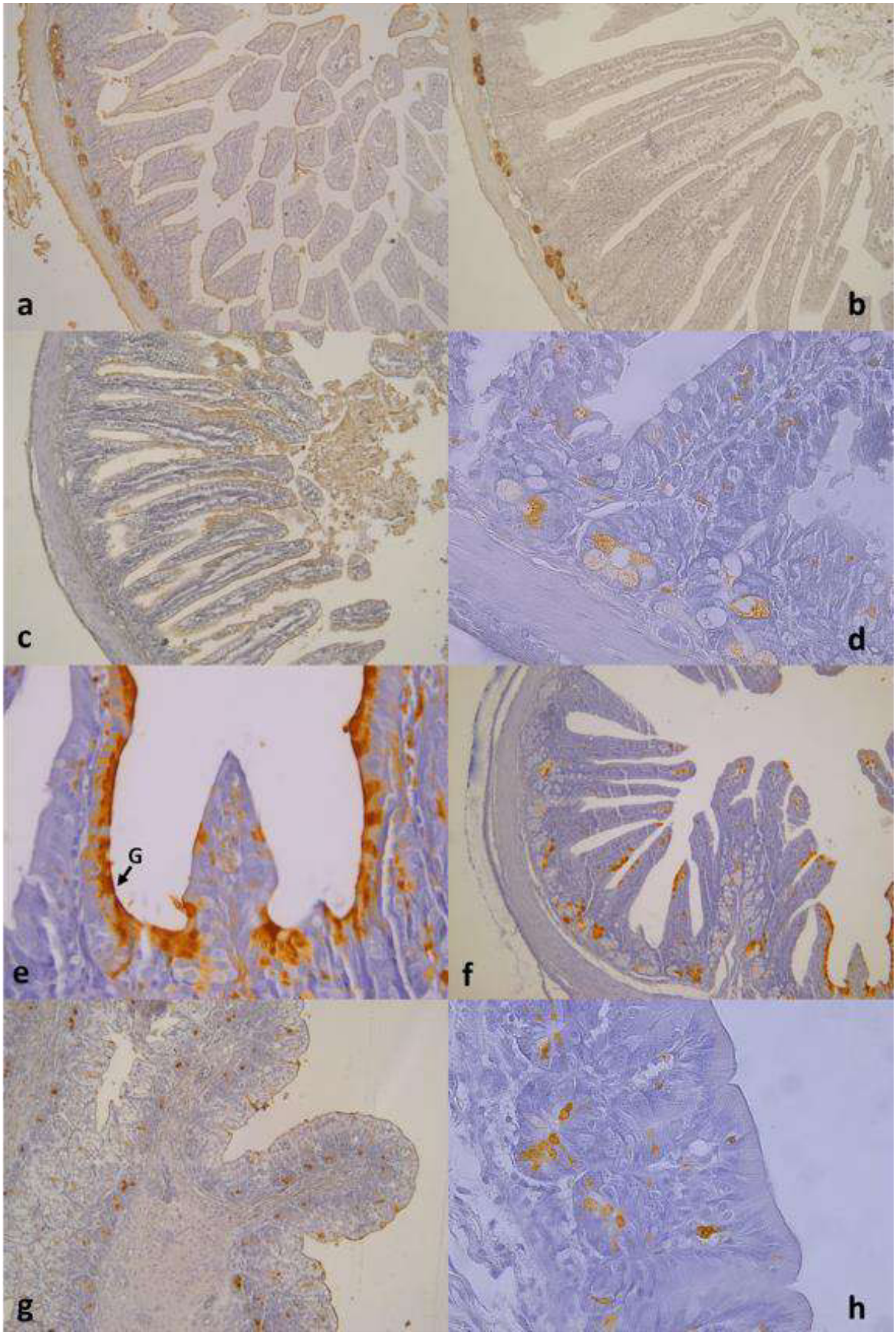

Figura 13. Marcación con lectina WGA en intestino delgado y ciego de cuyes sanos. Duodeno: a) RN, b) 5 días de edad; yeyuno: c) RN, 10x, d) 21días de edad; íleon: e) 8 días de edad, 40x, f) 10 días de edad; ciego: g) RN, 10x, h) 5 días de edad, 40x. Coloración de contraste: Hematoxilina de Harris. RN: recién nacido, G: glicocalix.

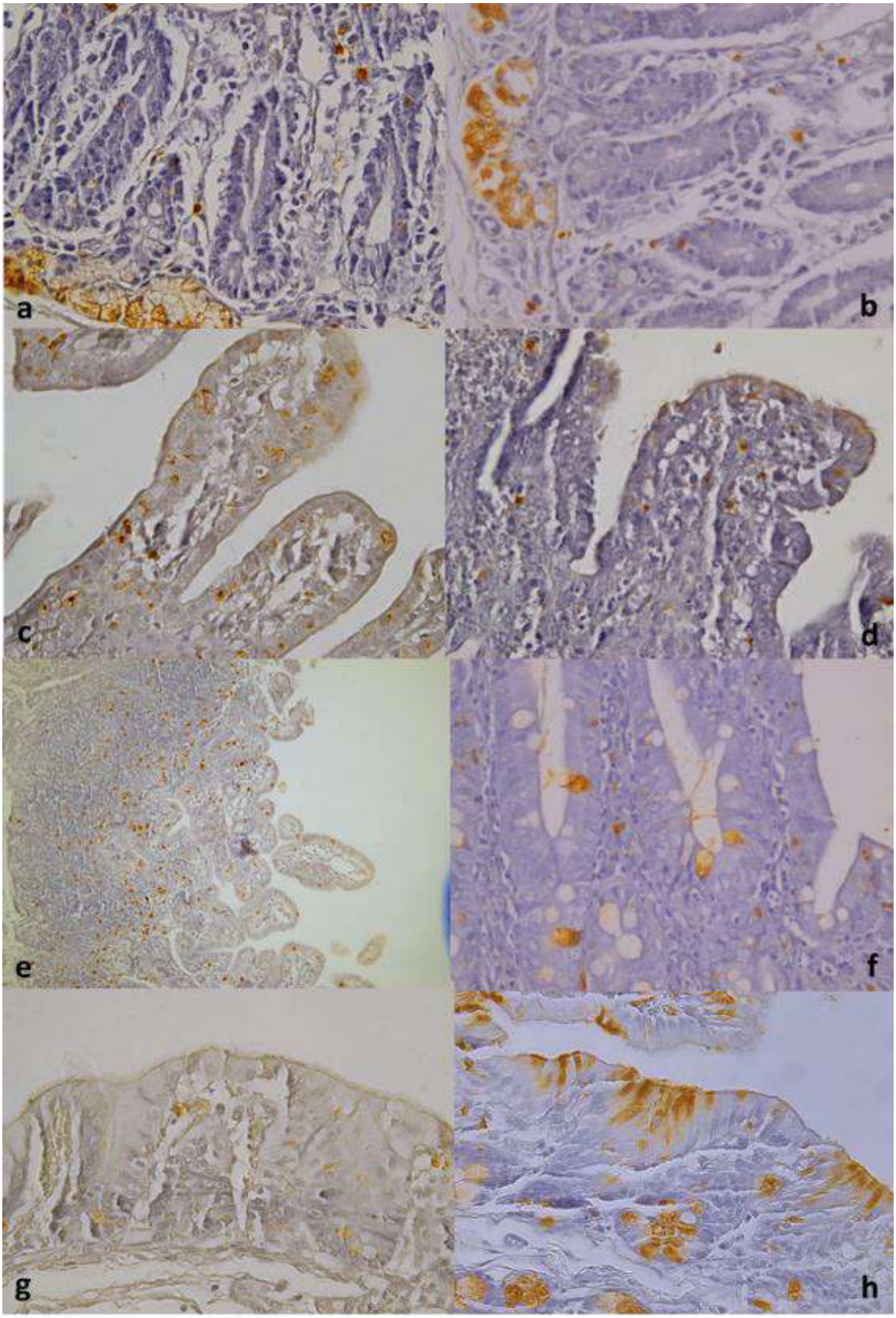

Figura 14. Marcación con lectina WGA en intestino delgado y ciego de cuyes infectados de 1 a 3 días de edad con *Salmonella* Typhimurium. Duodeno: a) 5 días de edad, b) 10 días edad; yeyuno: c) 5 días de edad, d) 8 días de edad, 40x; íleon: e) 5 días de edad, 10x, f) 8 días de edad; ciego: g) 5 días de edad, h) 10 días de edad, 40x. Coloración de contraste: Hematoxilina de Harris.

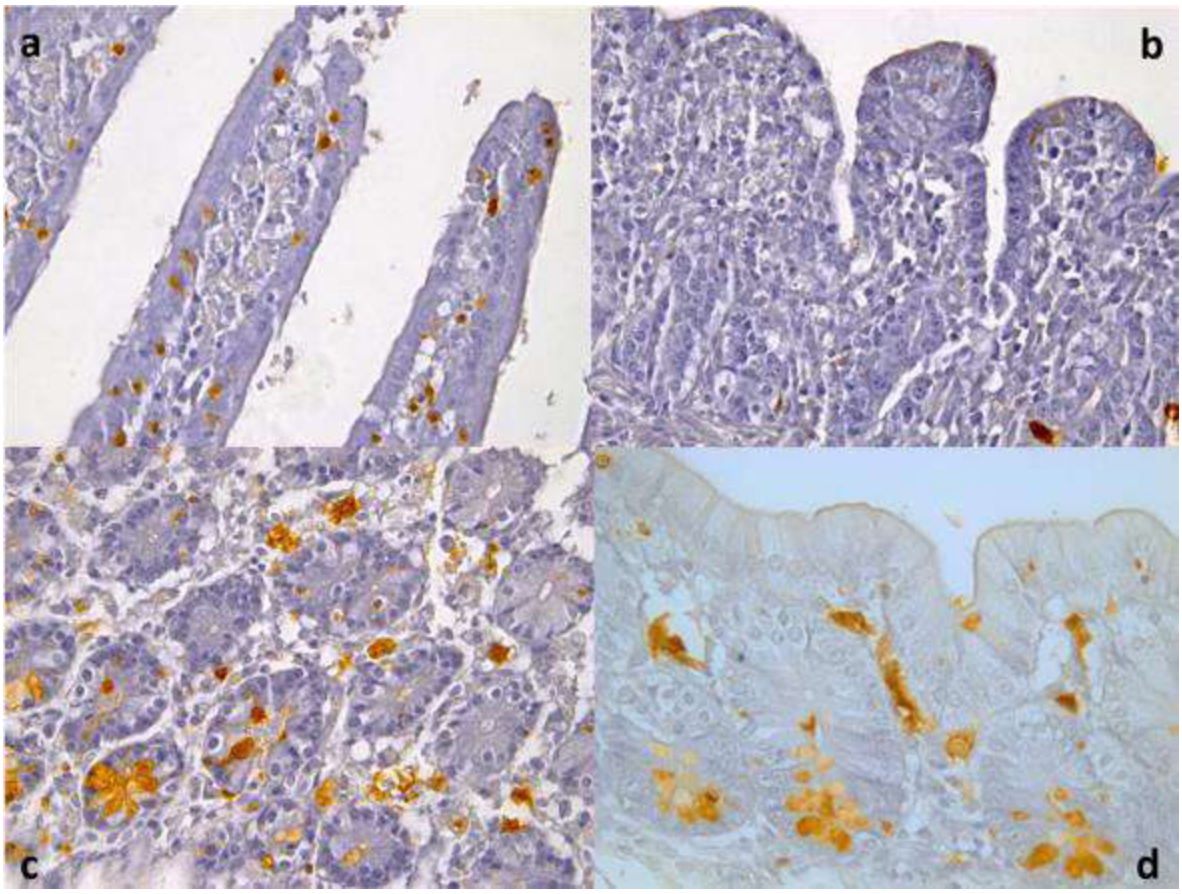

Figura 15. Marcación con lectina WGA en intestino delgado y ciego de cuyes infectados de 6 a 9 días de edad con *Salmonella* Typhimurium. Duodeno: a) 15 días de edad, íleon b) 15 días edad; ciego: c) 15 días de edad, d) 18 días de edad, 40x. Coloración de contraste: Hematoxilina de Harris.

.

Cuadro 8. Patrón de unión de la lectina WGA en intestino de cuyes sanos e infectados con *Salmonella* Typhimurium

| Edad de sacrificio | Duodeno | | | | | | Yeyuno | | | | Íleon | | | | Ciego | | | |
|---|---|---|---|---|---|---|---|---|---|---|---|---|---|---|---|---|---|---|
| | Vellosidad | | Cripta | | Glándulas de Brünner | | Vellosidad | | Cripta | | Vellosidad | | Cripta | | Epitelio superficial | | Cripta | |
| | G | C | G | C | G | C | G | C | G | C | G | C | G | C | G | C | G | C |
| **Animales sanos** | | | | | | | | | | | | | | | | | | |
| RN | 0 | 0 | 2-3[3] | 0-1[4] | 3 | 2-3 | 0 | 0 | 2-3[3] | 1[4] | 0 | 0 | 2[4] | 1[4] | 0 | 0 | 0 | 1-2[2] |
| 1 día | 0 | 0 | 0 | 0 | 2-3[3] | 2[3] | 0 | 0 | 0 | 0 | 0 | 0 | 0 | 0 | 0-2 | 0 | 0 | 1[2] |
| 5 días | 0 | 0 | 0 | 0 | 0-2 | 0-2 | 0 | 0 | 0 | 0 | 0 | 0 | 0 | 0 | 2-3 | 0 | 0 | 1* |
| 8 días | 0 | 0 | 1-2[4] | 1[4] | 0-1 | 0-2 | 0 | 0 | 0 | 0 | 0 | 2-3[2] | 2[3] | 3[2,3] | 0 | 0 | 1[3] | 1[3] |
| 10 días | 1[2] | 1[2] | 2[4] | 1[4] | 2 | 2 | 0 | 0 | 1[4] | 1[4] | 0 | 0 | 0 | 0 | 0 | 0 | 0 | 1[3] |
| 15 días | 0 | 0 | 0 | 0 | 0 | 0-2 | 0 | 0 | 0 | 0 | 0 | 0 | 0 | 0 | 0 | 0 | 2 | 0 |
| 18 días | 0 | 0 | 0 | 0 | 0 | 1[2] | 0 | 0 | 0 | 0 | 0 | 0 | 0 | 0 | 0 | 0 | 1[3] | 1 |
| 21 días | 0 | 0 | 0 | 0 | 0-1 | 0-2 | 0-2 | 0 | 2[3] | 0-1 | 0 | 0 | 1[4] | 1[3,4] | 1 | 0 | 1 | 1 |
| 24 días | 0 | 0 | 0 | 0 | 1-2 | 0-2 | 0 | 0 | 0 | 0-1 | 0 | 0 | 1[1] | 1[1] | 0 | 0 | 1 | 0-1 |
| **Animales infectados entre 1 y 3 días de edad** | | | | | | | | | | | | | | | | | | |
| 4 días | 0 | 0 | 0 | 0 | 0-1 | 0-2 | 0 | 0 | 0 | 0-2 | 0 | 0 | 0 | 2[2] | 2 | 0 | 1-3 | 0-2 |
| 5 días | 0 | 0 | 0 | 0 | 0-2 | 0-3 | 0 | 0 | 0 | 0-2 | 0 | 0 | 0 | 0 | 0-3 | 0-3 | 0 | 0 |
| 8 días | 0 | 0 | 0 | 0 | 0-2 | 0-3 | 0 | 0 | 0 | 0-3 | 0 | 0-2 | 0-3[4] | 2-3 | 0-2 | 0-1 | 0-2 | 0-2 |
| 10 días | 0 | 0 | 0 | 0 | 0-2 | 0-3 | 0 | 0 | 0 | 0 | 0 | 0-3 | 0 | 0 | 0-1 | 0 | 3[3] | 2-3 |
| **Animales infectados entre 6 y 9 días de edad** | | | | | | | | | | | | | | | | | | |
| 11 días | 0 | 0 | 0 | 0 | 1-2 | 0-3 | 0 | 0 | 0 | 0 | 0 | 0 | 0-3 | 0-3 | 0 | 0 | 0 | 0 |
| 15 días | 0 | 0 | 0 | 0 | 0-2 | 0-3 | 0 | 0 | 0 | 0 | 0 | 0-3 | 0 | 0-3 | 0 | 0 | 0-3 | 0-3 |
| 18 días | 0 | 0 | 0 | 0 | 0-2 | 0-3 | 0 | 0 | 3[4] | 1[4] | 0 | 0 | 0-3 | 0-3 | 0 | 0 | 0-2 | 0-1 |
| 21 días | 0 | 0 | 0 | 0 | 2-3 | 2-3 | 0 | 0 | 0-1 | 0 | 0 | 0 | 0 | 0 | 0 | 0 | 0 | 0 |
| 24 días | 0 | 0 | 1[4] | 0 | 0-2 | 0-3 | 0 | 0 | 0 | 0 | 0 | 0 | 0-1 | 1[4] | 0-3 | 0 | 0 | 0 |

RN: recién nacidos. G: glicocálix, C: citoplasma; 0: ausencia de marcación, 1: marcación leve, 2: marcación moderada, 3: marcación fuerte
*: Marcación con patrón granular
[1]: marcación en punta de vellosidad
[2]: marcación en algunas células
[3]: marcación por áreas
[4]: marcación en zona apical

#### 4.1.2.5. Lectina DBA

**Animales sanos**

En vellosidades de duodeno y yeyuno se observó marcación moderada del glicocalix en RN y fuerte en el resto de las edades (Figura 16 a,b). En íleon y ciego la marcación fue entre moderado y fuerte en todas las edades, a excepción de 21 días donde la marcación fue entre leve y fuerte y ubicado en la zona apical (Figura 16 e,h). En el citoplasma del epitelio de vellosidades del ID se observó marcación leve, por zonas, en todas las edades (Figura 16 b,c,f) y en ciego solo se observó en animales RN y de 21 días (Figura 16 h).

El glicocalix de las criptas tuvo afinidad moderada para lectina DBA, mientras que el citoplasma solo fue por zonas y en algunas edades (Figura 16 d,e,g). En las GB se observó el glicocálix con marcación entre moderada y fuerte en RN y de 1 día y fuerte en el resto de edades. En el citoplasma fue entre moderado y fuerte a excepción de 8 y 15 días donde fue moderado (Cuadro 9).

**Animales infectados entre 1 y 3 días**

En el glicocálix de las vellosidades del ID y ES del ciego se observó marcación entre moderado y fuerte, a excepción de duodeno y yeyuno de 8 días donde fue entre leve y fuerte. En el citoplasma de las células de vellosidades del duodeno y yeyuno se observó marcación leve por zonas, y en íleon y ciego la marcación fue de leve a moderado (Figura 17 c,e,g).

La marcación en las criptas fue irregular, el glicocalix en duodeno y yeyuno tuvo marcación entre leve y moderado a los 4 y 5 días, con zonas de no marcación a los 8 días y de moderada a fuerte a los 10 días (Figura 17 b,d). En íleon la marcación fue de leve a moderado a los 4 días y moderado en las otras edades (Figura 17 e,f). En ciego se observó marcación de leve a moderado en todas las edades, con zonas de no marcación a los 5 y 10 días (Figura 17 g,h). El citoplasma tuvo afinidad similar en todas las porciones, marcación leve en animales de 4 y 5 días y sin marcación en animales de 8 y 10 días. En las GB se observó marcación moderada o fuerte tanto en glicocalix como en citoplasma (Figura 17 a,b) (Cuadro 9).

**Animales infectados entre 6 y 9 días**

En el glicocálix de vellosidades y criptas del ID y ES del ciego se observó marcación fuerte, con zonas de marcación leve o moderada en algunas edades (Cuadro 9, Figura 18 b,d,g). En el citoplasma del epitelio de vellosidades y ES se observó marcación entre leve y moderado, a excepción de 21 días que no tuvo marcación. En criptas se observó que el citoplasma tuvo marcación leve, de forma granular y por zonas; no se observó marcación en RN y 21 días en duodeno, 21 días en yeyuno, 18 (Figura 18 f) y 21 días en íleon y 21 días en ciego (Cuadro 9).

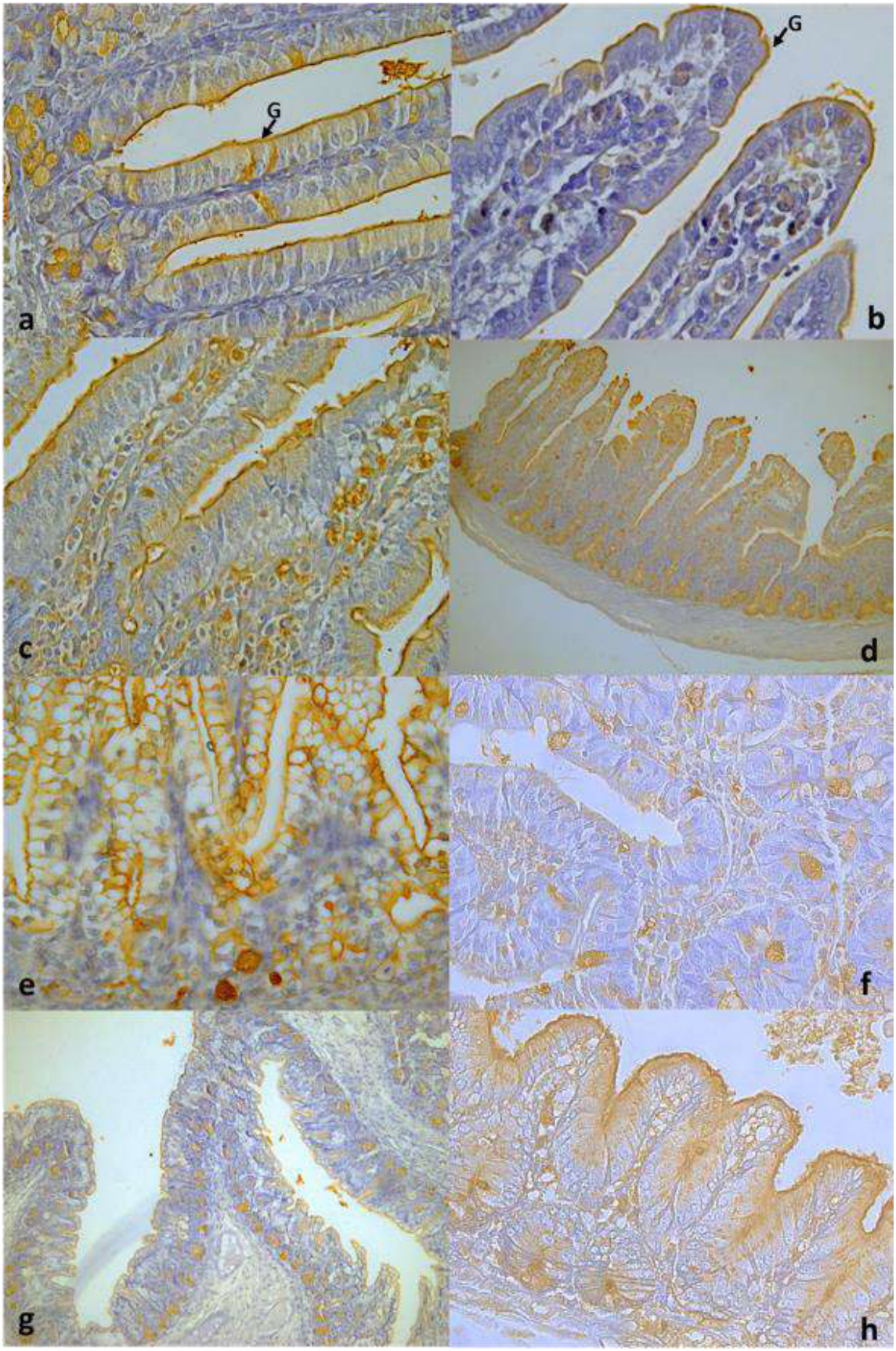

Figura 16. Marcación con lectina DBA en intestino delgado y ciego de cuyes sanos. Duodeno: a) RN, b) 11 días de edad, 40x; yeyuno: c) d) 15 días de edad, 10x; íleon: e) RN, f) 18 días de edad; ciego: g) RN, h) 18 días de edad, 40x. Coloración de contraste: Hematoxilina de Harris. RN: recién nacido, G: glicocalix.

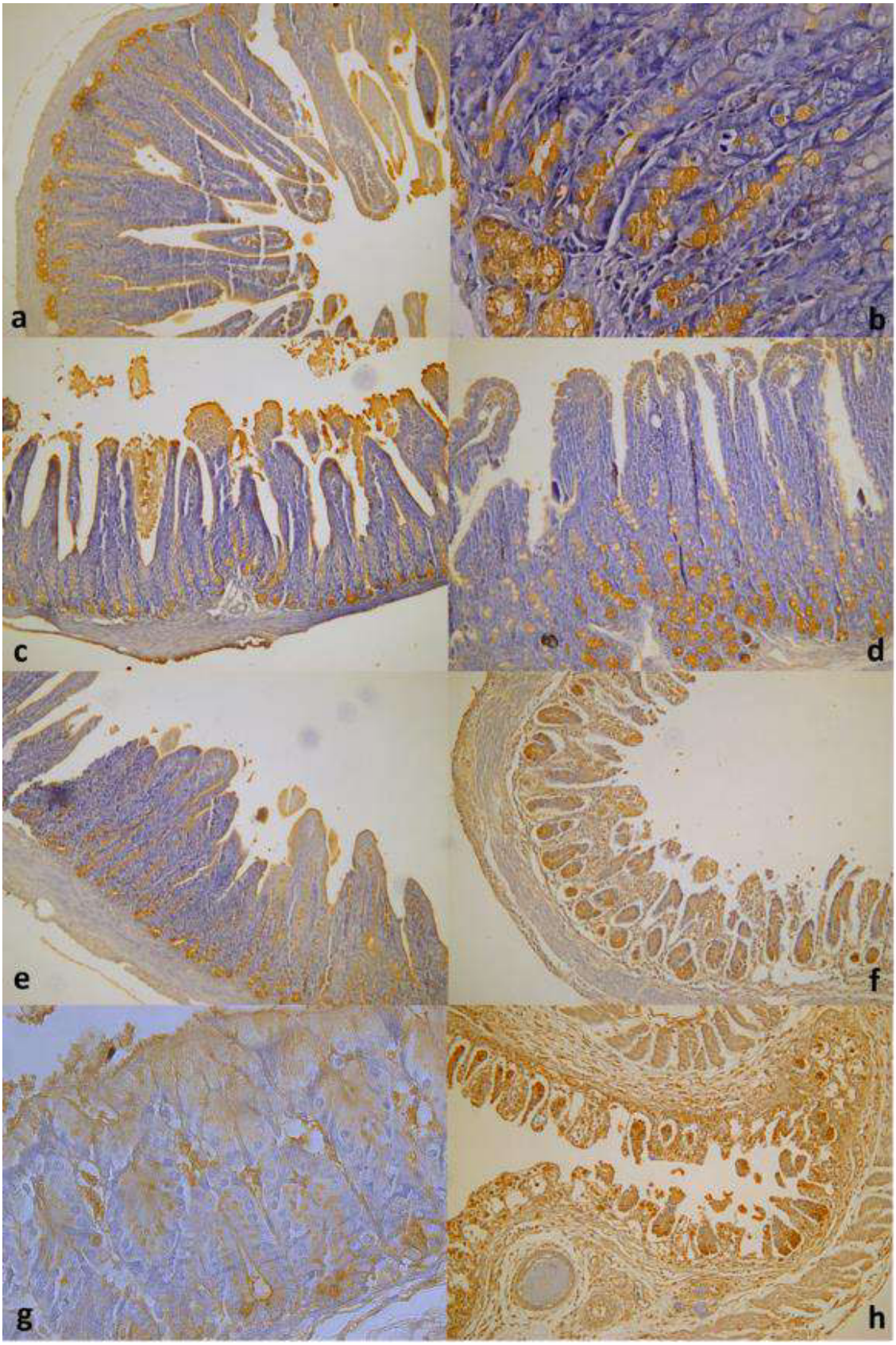


Figura 17. Marcación con lectina DBA en intestino delgado y ciego de cuyes infectados de 1 a 3 días de edad con *Salmonella* Typhimurium. Duodeno: a) 4 días de edad, 10x, b) 8 días edad, 40x; yeyuno: c) 5 días de edad, d) 8 días de edad; íleon: e) 4 días de edad, f) 10 días de edad, 10x; ciego: g) 5 días de edad, 40x, h) 10 días de edad, 10x. Coloración de contraste: Hematoxilina de Harris.

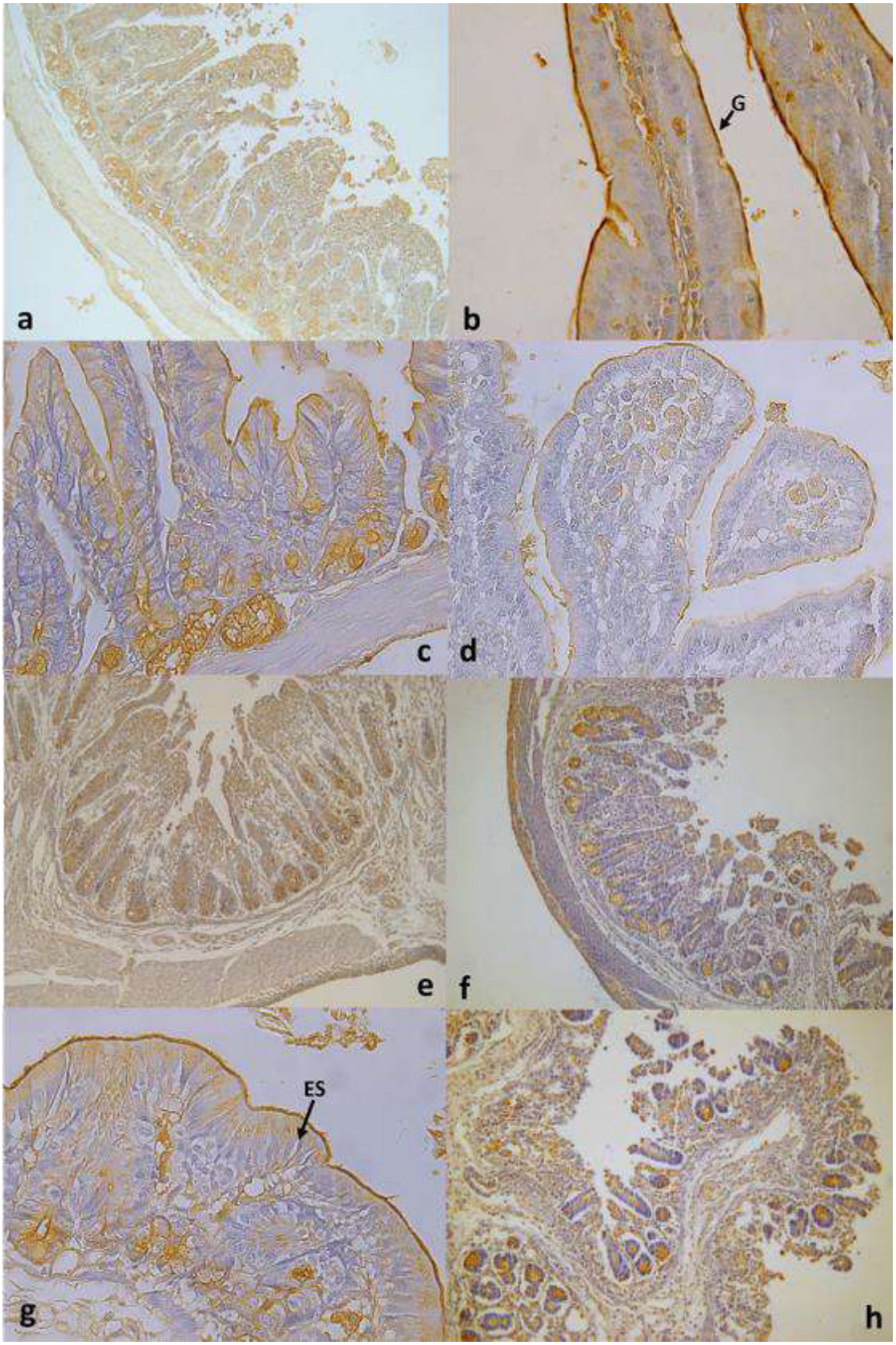

Figura 18. Marcación con lectina DBA en intestino delgado y ciego de cuyes infectados de 6 a 9 días de edad con *Salmonella* Typhimurium. Duodeno: a) 15 días de edad, 10x, b) 24 días edad; yeyuno: c) 11 días de edad, d) 15 días de edad, 40x; íleon: e) 11 días de edad, f) 18 días de edad, 10x; ciego: g) 11 días de edad, 40x, h) 18 días de edad, 10x. Coloración de contraste: Hematoxilina de Harris. G: glicocalix, ES: epitelio superficial.

Cuadro 9. Patrón de unión de la lectina DBA en intestino de cuyes sanos e infectados con *Salmonella* Typhimurium

| Edad de sacrificio | Duodeno | | | | | | Yeyuno | | | | Íleon | | | | Ciego | | | |
|---|---|---|---|---|---|---|---|---|---|---|---|---|---|---|---|---|---|---|
| | Vellosidad | | Cripta | | Glándulas de Brünner | | Vellosidad | | Cripta | | Vellosidad | | Cripta | | Epitelio superficial | | Cripta | |
| | G | C | G | C | G | C | G | C | G | C | G | C | G | C | G | C | G | C |
| **Animales sanos** | | | | | | | | | | | | | | | | | | |
| RN | 2-3 | 1 | 2-3 | 0 | 2-3 | 2-3 | 2 | 0-2 | 2 | 0 | 2-3 | 2 | 2-3 | 0 | 1-2 | 0-1 | 1-2 | 0 |
| 1 día | 3 | 0-1 | 2 | 0 | 2-3 | 2-3 | 3 | 0-1 | 2 | 0 | 3 | 0-1 | 2 | 0 | 2-3 | 1 | 1-3 | 0-1 |
| 5 días | 3 | 0-1 | 1-2 | 0-1 | 3 | 2-3 | 3 | 0-1 | 1-2 | 0-1 | 3 | 0-1 | 2 | 0-1 | 2-3 | 1 | 2 | 1 |
| 8 días | 3 | 1* | 2 | 0 | 3 | 2 | 3 | 1* | 2 | 0 | 2-3 | 1-2* | 2 | 0 | 3 | 1 | 2 | 0 |
| 10 días | 3 | 1 | 2 | 0-1 | 3 | 2-3 | 3 | 0-1 | 2 | 0-1 | 3 | 0-1 | 2 | 0-1 | 3 | 1 | 1-2 | 0-1 |
| 15 días | 3 | 1-2[2] | 2 | 1 | 3 | 2 | 3 | 1 | 2 | 0 | 3 | 1 | 2 | 0 | 2-3 | 1 | 2 | 0-1 |
| 18 días | 3 | 0-1 | 2 | 0-1 | 3 | 3 | 3 | 0 | 2 | 0-1 | 2-3 | 1 | 2 | 0-1 | 3 | 1 | 2 | 0-1 |
| 21 días | 3 | 0-2 | 2 | 0-1 | 3 | 2-3 | 3 | 0-1 | 2 | 0 | 1-3[4] | 0 | 2 | 0 | 3 | 0-1 | 2 | 0-1 |
| 24 días | 3 | 1 | 2 | 1 | 3 | 2-3 | 3 | 1[4] | 2-3 | 0 | 2-3 | 0-1* | 2-3 | 0-1* | 3 | 1* | 2 | 0-1* |
| **Animales infectados entre 1 y 3 días de edad** | | | | | | | | | | | | | | | | | | |
| 4 días | 2-3 | 0-1* | 1-2 | 0-1* | 3 | 2-3 | 3 | 0-1 | 1-2 | 0-1* | 3 | 0-1 | 1-3 | 0-1 | 2-3 | 1-2 | 1-2 | 1 |
| 5 días | 2-3 | 0-1 | 1-2 | 0-1* | 2 | 2-3 | 2-3 | 0-1*[3] | 2 | 0-1 | 2-3 | 1-2* | 2 | 0-1* | 2-3 | 1-2* | 0-2 | 0-1* |
| 8 días | 1-3 | 0-1 | 0-2 | 0 | 2 | 2 | 1-3[2] | 1[2] | 0-2 | 0 | 3 | 1* | 2 | 0 | 2 | 1 | 1-2 | 0 |
| 10 días | 3 | 1-2 | 2-3 | 0 | 3 | 3 | 2-3 | 1-2 | 2-3 | 0 | 2-3 | 1-2[1] | 1-2 | 0 | 2 | 0-2 | 0-2 | 0 |
| **Animales infectados entre 6 y 9 días de edad** | | | | | | | | | | | | | | | | | | |
| 11 días | 2-3 | 1[4] | 2 | 0 | 0-2 | 0-2 | 2-3 | 0-2* | 2 | 0-1* | 2-3 | 0-1* | 2 | 0-1* | 2 | 1* | 2-3 | 1* |
| 15 días | 3 | 0-2* | 2-3 | 0-1* | 3 | 3 | 3 | 1* | 2-3 | 0-1* | 3 | 1* | 2-3 | 0-1* | 3 | 1-2* | 1-2 | 0-1* |
| 18 días | 2-3 | 1 | 2-3 | 0-1* | 3 | 2-3 | 2-3 | 0-1* | 2-3 | 0-1* | 2-3 | 0-2 | 2-3 | 0 | 2-3 | 1-2 | 1-3 | 0-1* |
| 21 días | 1-3 | 0 | 1-2 | 0 | 2 | 2 | 1-3 | 0 | 1-3 | 0 | 2-3 | 0 | 1-2 | 0 | 1-3 | 0-1* | 2 | 0 |
| 24 días | 3 | 1* | 1-3 | 0-1* | 3 | 3 | 3 | 1* | 2-3 | 0-1* | 3 | 1* | 3 | 0-1* | 3 | 1* | 0-2 | 0-1* |

RN: recién nacidos. G: glicocálix, C: citoplasma
0: ausencia de marcación, 1: marcación leve, 2: marcación moderada, 3: marcación fuerte
*: Marcación con patrón granular
[1]: marcación en punta de vellosidad
[2]: marcación en algunas células
[3]: marcación por áreas
[4]: marcación en zona apical

#### 4.1.2.6. Lectina Con A

**Animales sanos**

En el glicocálix de las vellosidades de ID se observó marcación fuerte en todas las edades (Figura 19 a,b,c,d,e,f); y en ciego la marcación fue fuerte desde el nacimiento hasta los 18 días de edad; a los 21 días fue moderado y a los 24 días entre leve y fuerte. El citoplasma del epitelio de las vellosidades presento leve afinidad por la lectina en ID y ciego con algunas edades donde esta afinidad fue moderada.

En las criptas de ID y ciego se observó marcación entre moderada a fuerte en glicocalix y leve en citoplasma con algunas edades sin marcación (Figura 19 d,f). En las glándulas de Brünner se observó marcación fuerte en glicocalix y citoplasma (Cuadro 10).

**Animales infectados entre 1 y 3 días**

En vellosidades del ID la marcación del glicocálix de las vellosidades fue fuerte a excepción de 8 días donde fue moderado. En ciego la marcación fue entre leve y moderado. El citoplasma presentó marcación leve con zonas sin marcación (Figura 20 b). En criptas se observó marcación entre moderado y fuerte en glicocalix en todas las porciones; en citoplasma fue leve con zonas sin marcación en ID y leve en ciego (Figura 20 g, h). En el glicocalix y citoplasma de la GB se obsrvó marcación fuerte a los 4, 5 y 10 días y moderada a los 8 días (Cuadro 10).

**Animales infectados entre 6 y 9 días**

Se observó en ID y ciego que el glicocálix de las vellosidades y ES tuvo marcación fuerte; el citoplasma fue leve a moderado en duodeno y ciego, con zonas sin marcación y leve con zonas y edades sin marcación en yeyuno e íleon (Figura 21 a,b,c,d,e,f). En las criptas se observó marcación fuerte en glicocalix con algunas edades con marcación moderada. El citoplasma fue leve con zonas sin marcación a los 21 y 28 días en ID (Figura 21 g,h). El glicocalix de las GB tuvo alta afinidad por la lectina y en citoplasma est afinidad fue entre moderada a fuerte (Cuadro 10).

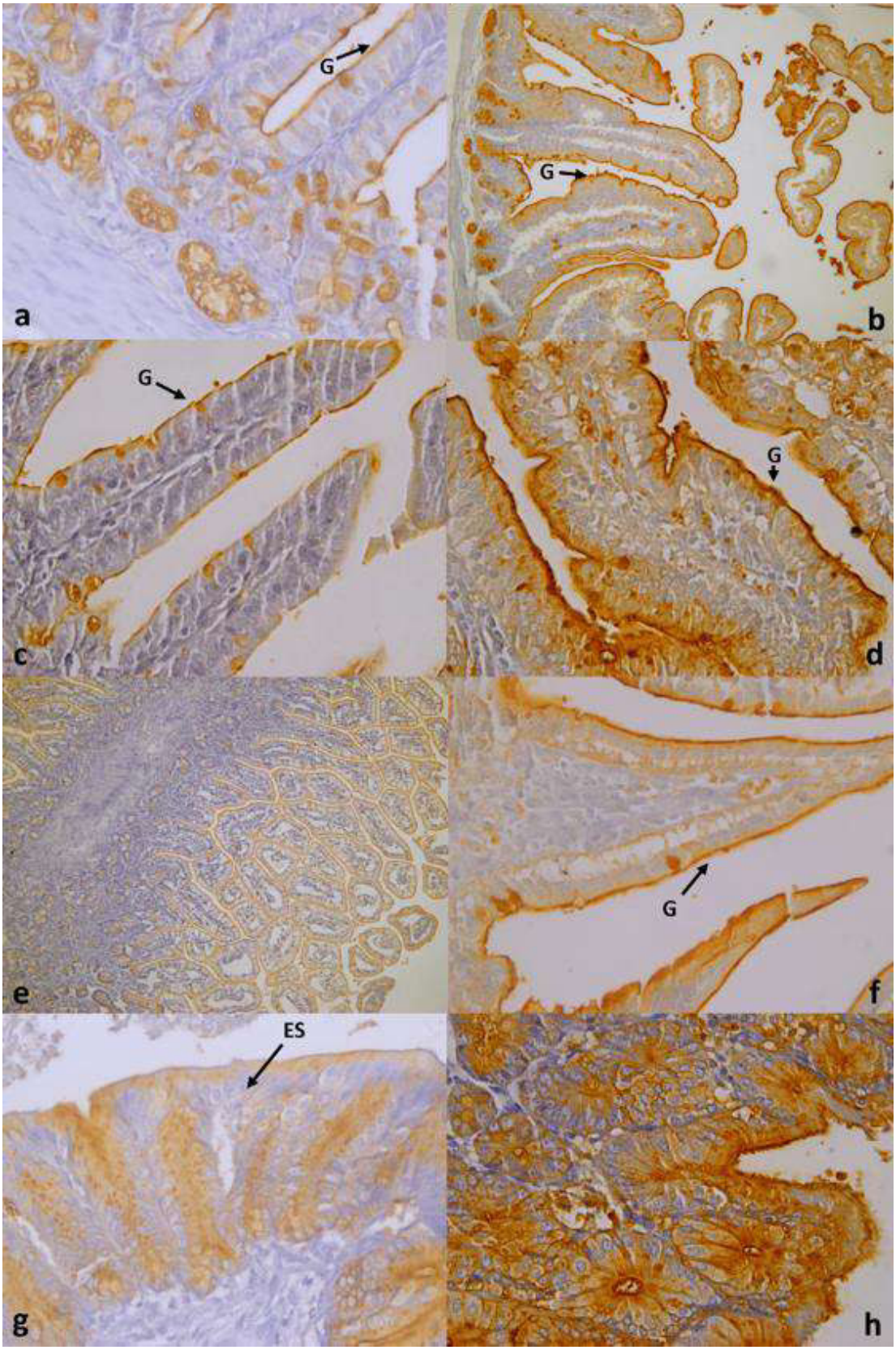

Figura 19. Marcación con lectina Con A en intestino delgado y ciego de sanos. Duodeno: a) 1 día de edad, 40x, b) 15 días edad, 10x; yeyuno: c) 1 día de edad, d) 15 días de edad, 40x; íleon: e) RN, 10x, f) 18 días de edad; ciego: g) 1 día de edad, 40x, h) 15 días de edad, 40x. Coloración de contraste: Hematoxilina de Harris. RN: recién nacido, G: glicocalix, ES: epitelio superficial.

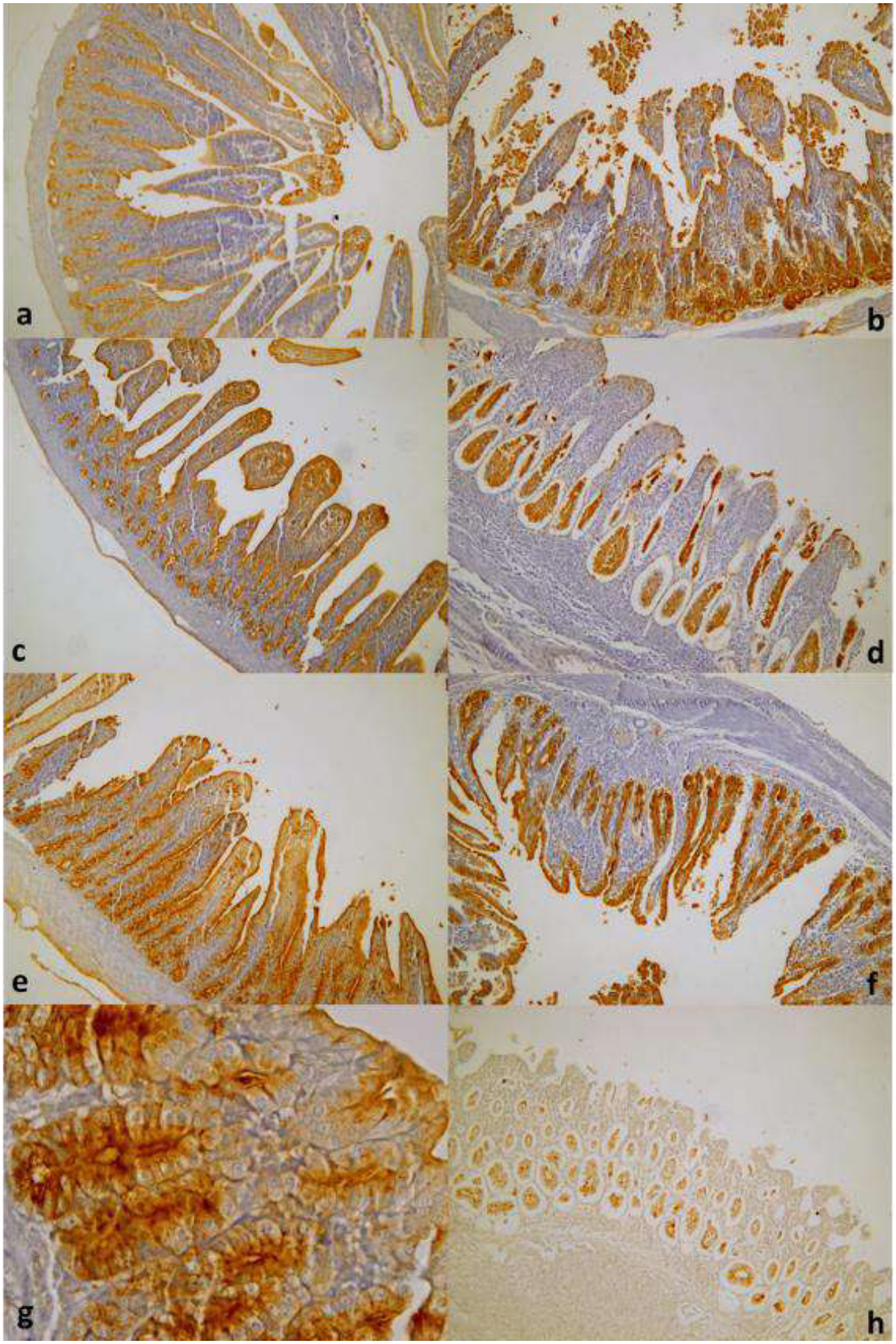

Figura 20. Marcación con lectina Con A en intestino delgado y ciego de cuyes infectados de 1 a 3 días de edad con *Salmonella* Typhimurium. Duodeno: a) 4 días de edad, b) 8 días edad; yeyuno: c) 5 días de edad, d) 10 días de edad; íleon: e) 4 días de edad, f) 8 días de edad, 10x; ciego: g) 4 días de edad, 40x, h) 10 días de edad, 10x. Coloración de contraste: Hematoxilina de Harris.

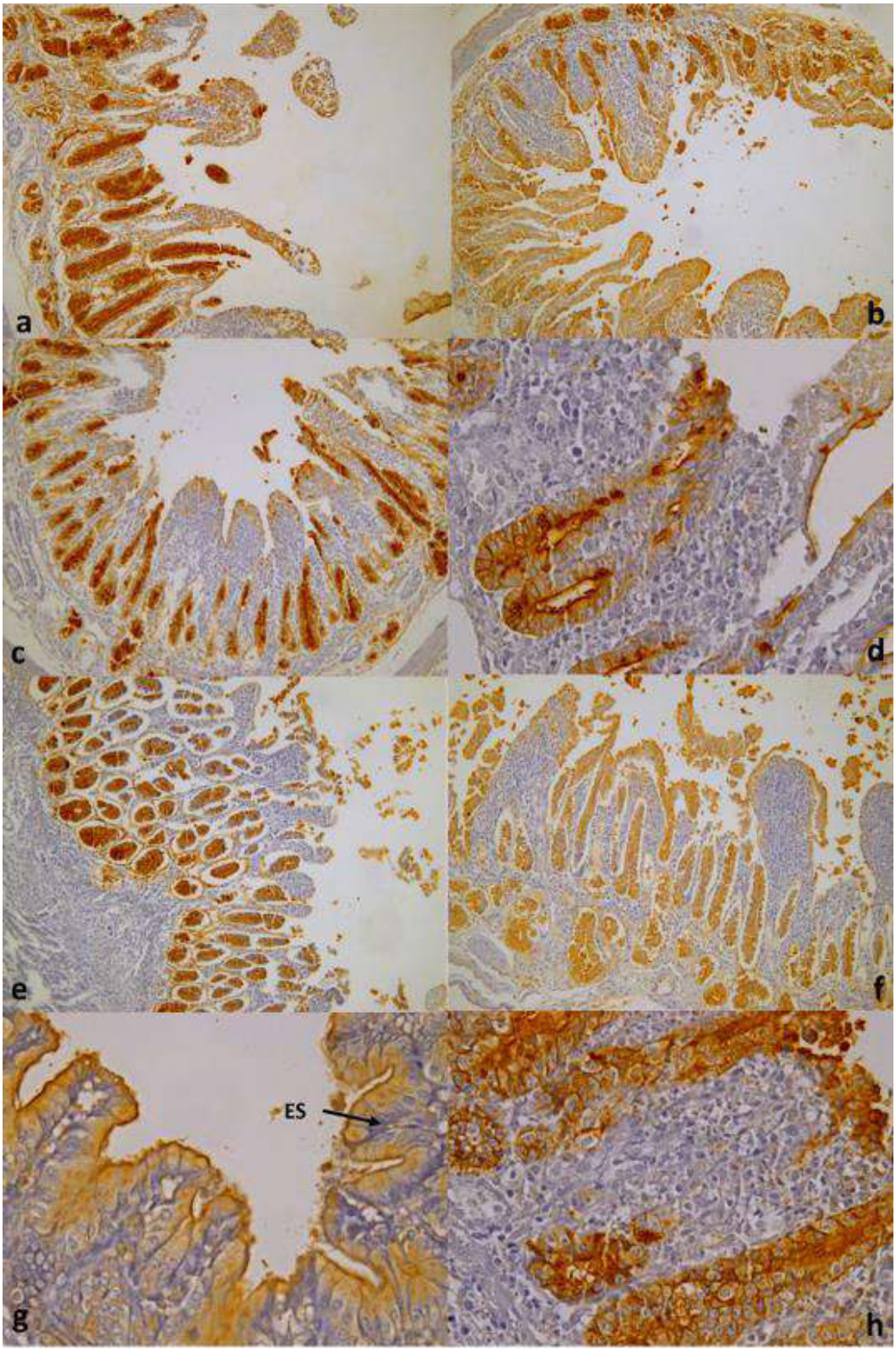


Figura 21. Marcación con lectina DBA en intestino delgado y ciego de cuyes infectados de 6 a 9 días de edad con *Salmonella* Typhimurium. Duodeno: a) 11 días de edad, b) 18 días edad; yeyuno: c) 11 días de edad, 10x, d) 18 días de edad, 40x; íleon: e) 11 días de edad, f) 18 días de edad, 10x; ciego: g) 15 días de edad, h) 18 días de edad, 40x. Coloración de contraste: Hematoxilina de Harris. ES: epitelio superficial.

.

Cuadro 10. Patrón de unión de la lectina Con A en intestino de cuyes sanos e infectados con *Salmonella* Typhimurium

| Edad de sacrificio | Duodeno | | | | | | Yeyuno | | | | Íleon | | | | Ciego | | | |
|---|---|---|---|---|---|---|---|---|---|---|---|---|---|---|---|---|---|---|
| | Vellosidad | | Cripta | | Glándulas de Brünner | | Vellosidad | | Cripta | | Vellosidad | | Cripta | | Epitelio superficial | | Cripta | |
| | G | C | G | C | G | C | G | C | G | C | G | C | G | C | G | C | G | C |
| **Animales sanos** | | | | | | | | | | | | | | | | | | |
| RN | 3 | 0 | 3 | 0 | 3 | 3 | 3 | 1 | 2 | 0 | 3 | 1 | 2-3 | 0 | 3 | 0 | 3 | 0 |
| 1 día | 3 | 1 | 2-3 | 0 | 3 | 3 | 3 | 1 | 1-2 | 0 | 3 | 2 | 2 | 0 | 3 | 2 | 3 | 2 |
| 5 días | 3 | 1 | 2-3 | 1 | 3 | 3 | 3 | 1 | 2 | 0 | 3 | 1 | 2 | 1 | 3 | 1 | 2 | 1 |
| 8 días | 3 | 1 | 3 | 1* | 3 | 3 | 3 | 1 | 2-3 | 1* | 3 | 1 | 2 | 1 | 3 | 1 | 2 | 1 |
| 10 días | 3 | 1 | 3 | 1 | 3 | 3 | 3 | 1 | 2 | 1 | 3 | 1 | 2 | 1 | 3 | 1 | 2 | 1 |
| 15 días | 3 | 1 | 3 | 1 | 3 | 3 | 3 | 1 | 2 | 1 | 3 | 1 | 2 | 1 | 3 | 1 | 2 | 1 |
| 18 días | 3 | 1 | 2 | 0 | 3 | 3 | 3 | 1 | 2-3 | 1 | 3 | 1-2 | 2-3 | 0-1 | 3 | 1 | 2-3 | 1 |
| 21 días | 3 | 1 | 3 | 1 | 3 | 3 | 3 | 1 | 3 | 1 | 3 | 1 | 2 | 0 | 2 | 1 | 2 | 1 |
| 24 días | 3 | 1 | 2-3 | 1 | 3 | 3 | 3 | 1 | 2 | 1 | 3 | 1 | 1-2 | 0 | 1-3 | 1 | 2-3 | 1 |
| **Animales infectados entre 1 y 3 días de edad** | | | | | | | | | | | | | | | | | | |
| 4 días | 3 | 0-1 | 3 | 0-1 | 3 | 3 | 3 | 1 | 3 | 1 | 3 | 1 | 3 | 0-1 | 1-3 | 0-1 | 3 | 1 |
| 5 días | 3 | 0-1 | 3 | 1 | 3 | 3 | 3 | 0-2 | 3 | 0-1 | 3 | 1 | 3 | 0-1 | 0-2 | 0-1 | 3 | 1 |
| 8 días | 2-3 | 0-1 | 2 | 0-1 | 2 | 2 | 3 | 0 | 2-3 | 0-1 | 3 | 1 | 2-3 | 1 | 2 | 1 | 3 | 1 |
| 10 días | 3 | 1-2 | 3 | 1-2 | 3 | 3 | 3 | 1 | 3 | 1-2 | 3 | 1 | 3 | 1-2 | 2 | 1 | 3 | 1 |
| **Animales infectados entre 6 y 9 días de edad** | | | | | | | | | | | | | | | | | | |
| 11 días | 3 | 0-2 | 3 | 1 | 3 | 2-3 | 3 | 1 | 3 | 1 | 3 | 1 | 3 | 1-2 | 2-3 | 1 | 3 | 1 |
| 15 días | 3 | 1 | 3 | 1 | 3 | 2-3 | 3 | 1 | 3 | 0-1 | 3 | 1 | 3 | 1 | 3 | 1 | 2-3 | 1 |
| 18 días | 3 | 1-2 | 3 | 1 | 3 | 3 | 3 | 1 | 3 | 1-2 | 3 | 1 | 3 | 1 | 3 | 0-2 | 3 | 1 |
| 21 días | 3 | 0-1 | 3 | 0-1 | 3 | 2 | 3 | 0 | 1-3 | 0 | 1-3 | 0-1 | 3 | 1 | 3 | 1 | 3 | 1 |
| 24 días | 3 | 0-1 | 3 | 0-1 | 3 | 3 | 3 | 0-1 | 3 | 0-1 | 3 | 1 | 3 | 1 | 3 | 1-2 | 3 | 1 |

RN: recién nacidos. G: glicocálix, C: citoplasma
0: ausencia de marcación, 1: marcación leve, 2: marcación moderada, 3: marcación fuerte
*: Marcación con patrón granular

#### 4.1.2.7. Lectina UEA-1

**Animales sanos**

Se observó marcación fuerte en glicocalix de vellosidades, con algunas edades con marcación leve o moderada (Figura 22 a,b, g, h). En las criptas se observó marcación moderada en ID, principalmente hasta los 15 días y a partir de ahí la marcación fue leve. En ciego la marcación fue leve a excepción de 5 y 10 días donde fue moderado o fuerte.

El citoplasma de las células de las vellosidades y criptas del ID y ciego tuvieron escasa o moderada afinidad por la lectina, siendo mayor la afinidad en los primeros días de vida (Figura 22 g,h). En el glicocalix y citoplasma de las GB se observó marcación moderada con edades con marcación fuerte (Cuadro 11, Figura 22 b).

**Animales infectados entre 1 y 3 días**

Se observó marcación fuerte en el glicocalix de vellosidades de ID y ES del ciego y leve en criptas en todas las edades (Figura 23 a,b,c,d). En el citoplasma de vellosidades y criptas se observó marcación leve a excepción de ciego donde en RN hubo zonas sin marcación (Figura 23 b, d). El glicocalix y citoplasma de las GB tuvieron moderada afinidad a la lectina en todas las edades (Cuadro 11).

**Animales infectados entre 6 y 9 días**

Se observó marcación fuerte en glicocalix de veollosidades y ES a los 11, 15, 18 y 24 días, y entre leve y moderada a los 21 días en duodeno y ciego, (Figura 24 a-h). En criptas la marcación fue leve con edades donde fue moderado en duodeno y yeyuno y a los 21 días que no se observó marcación en ciego (Figura 24 a,b,e,f). . El citoplasma fue leve principalmente en vellosidades y criptas con zonas de no marcación en duodeno y sin marcació en ciego a los 21 días. El glicocalix y citoplasma de las GB tuvieron afinidad a la lectina leve a moderada en RN y moderada en el resto de edades (Cuadro 11).

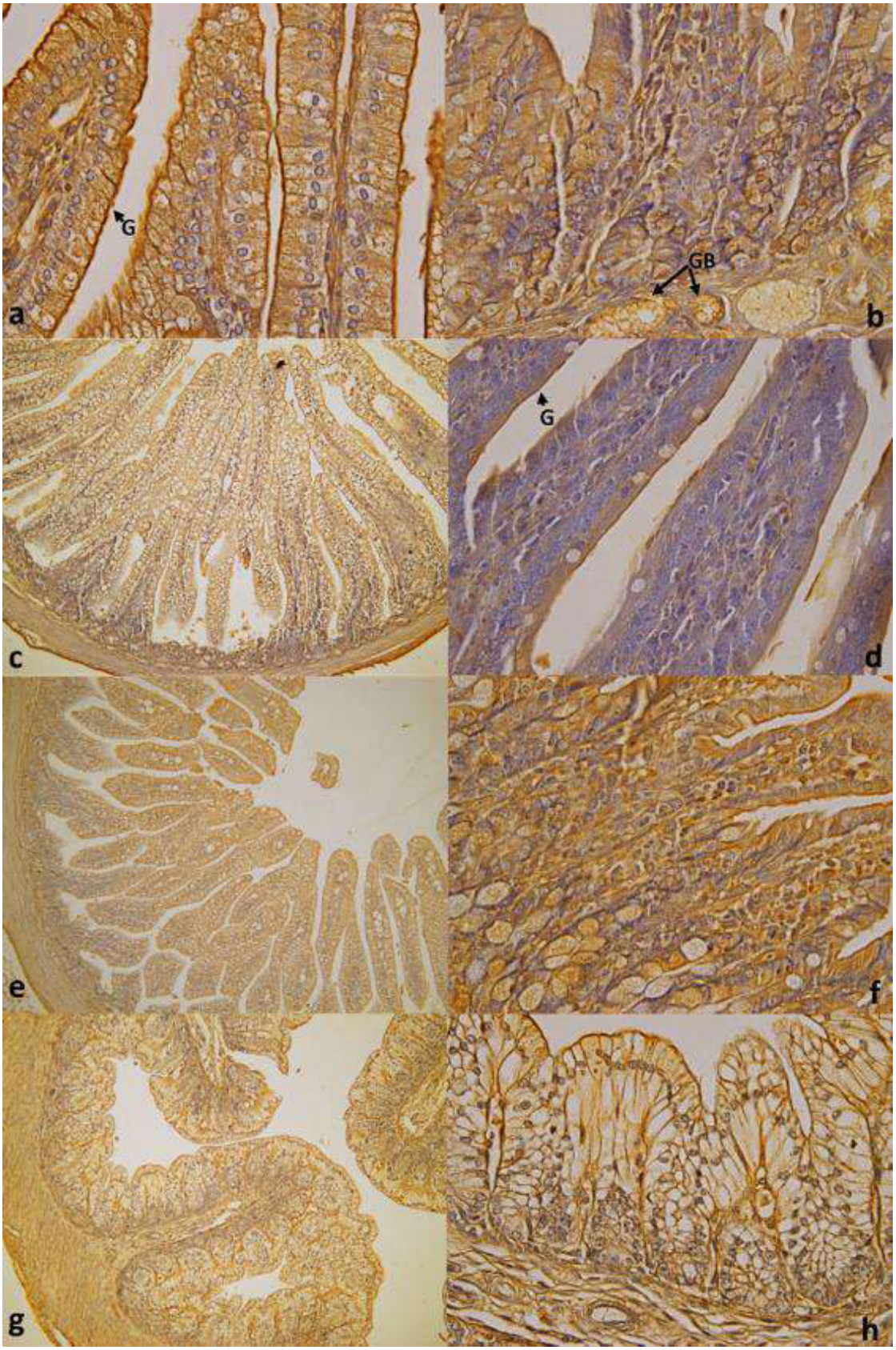

Figura 22. Marcación con lectina UEA-1 en intestino delgado y ciego de cuyes sanos. Duodeno: a) RN, b) 18 días edad, 40x; yeyuno: c) RN, 10x, d) 8 días de edad, 40x; íleon: e) RN, 10x, f) 18 días de edad, 40x; ciego: g) RN, 10x, h) 40x. Coloración de contraste: Hematoxilina de Harris. RN: recién nacido, G: glicocalix, GB: glándulas de Brünner.

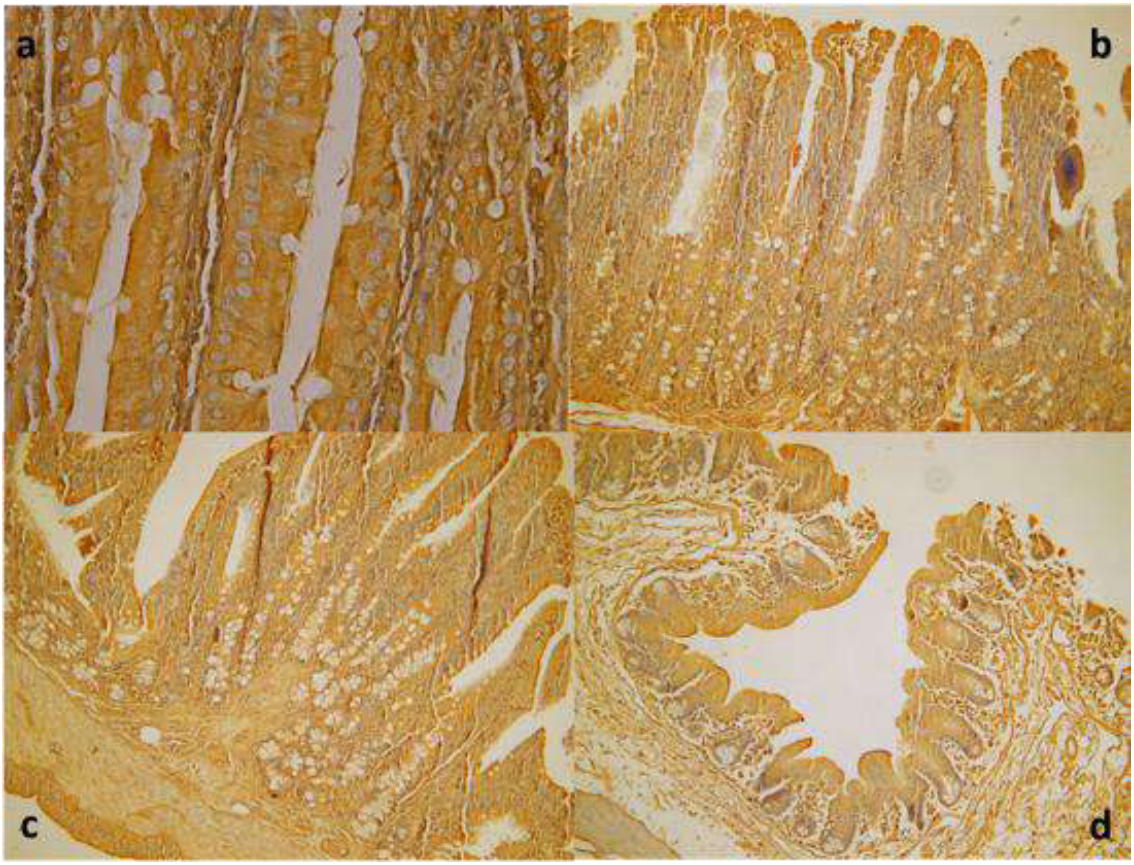

Figura 23. Marcación con lectina UEA-1 en intestino delgado y ciego de cuyes infectados de 1 a 3 días de edad con *Salmonella* Typhimurium. Duodeno: a) 8 días de edad, 40x, yeyuno: b) 8 días edad; íleon: c) 8 días de edad; ciego: d) 8 días de edad, 10x. Coloración de contraste: Hematoxilina de Harris.

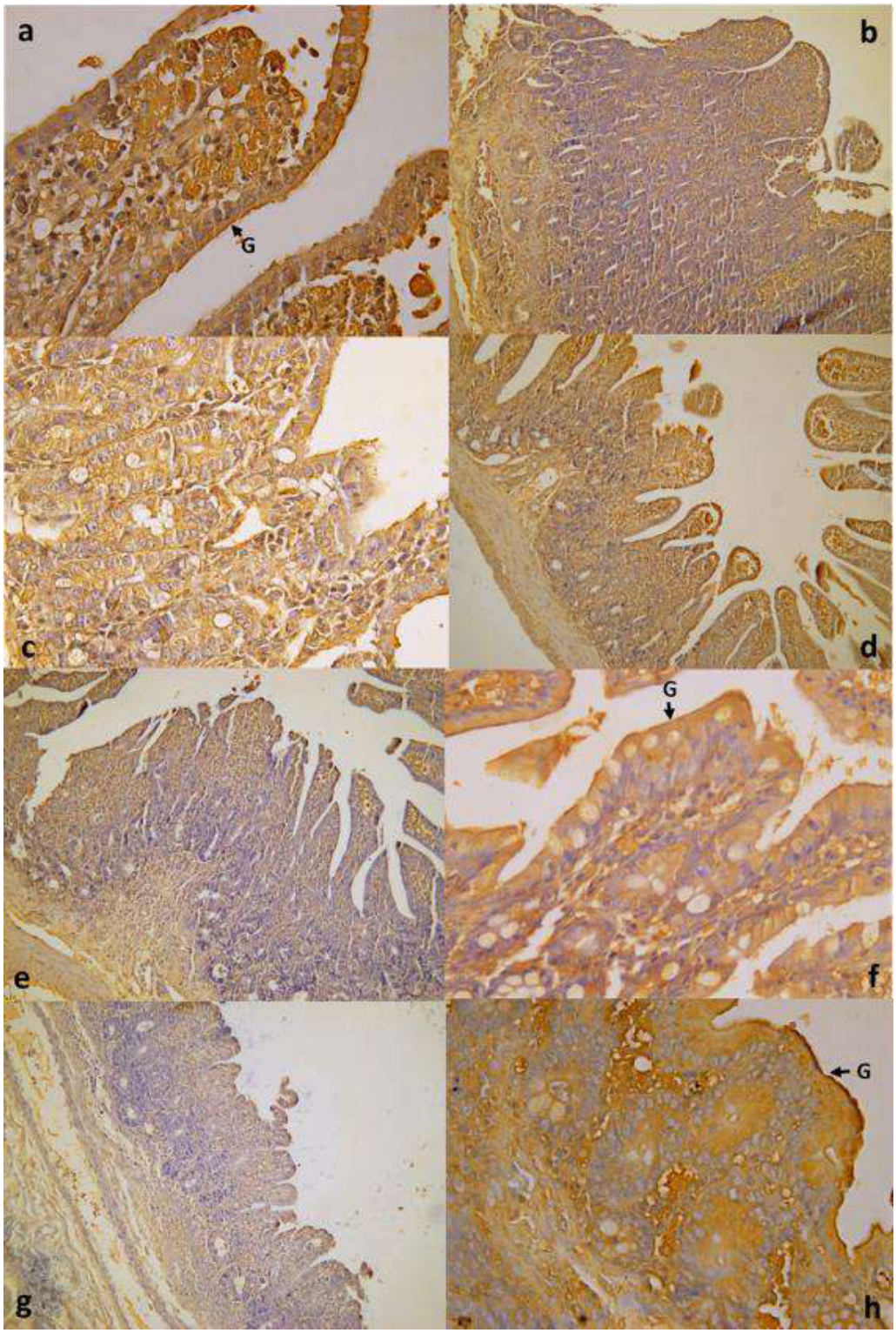

Figura 24. Marcación con lectina UEA-1 en intestino delgado y ciego de cuyes infectados de 6 a 9 días de edad con *Salmonella* Typhimurium. Duodeno: a) 15 días de edad, 40x, b) 24 días edad, 10x; yeyuno: c) 18 días de edad, 40x, d) 21 días de edad; íleon: e) 21 días de edad, 10x, f) 24 días de edad, 40x; ciego: g) 21 días de edad, 10x, h) 24 días de edad, 40x. Coloración de contraste: Hematoxilina de Harris. G: glicocalix.

Cuadro 11. Patrón de unión de la lectina UEA-1 en epitelio intestinal de cuyes infectados con *Salmonella* Typhimurium

| Edad de sacrificio | Duodeno | | | | | | Yeyuno | | | | Íleon | | | | Ciego | | | |
|---|---|---|---|---|---|---|---|---|---|---|---|---|---|---|---|---|---|---|
| | Vellosidad | | Cripta | | Glándulas de Brünner | | Vellosidad | | Cripta | | Vellosidad | | Cripta | | Epitelio superficial | | Cripta | |
| | G | C | G | C | G | C | G | C | G | C | G | C | G | C | G | C | G | C |
| **Animales sanos** | | | | | | | | | | | | | | | | | | |
| RN | 3 | 2 | 1 | 1 | 2 | 2 | 3 | 2 | 1 | 1 | 3 | 2 | 1 | 1 | 3 | 1 | 1 | 1 |
| 1 día | 3 | 2 | 2 | 2 | 2 | 2 | 3 | 2-3 | 2-3 | 1 | 3 | 2 | 2 | 2 | 3 | 2 | 2-3 | 1-2 |
| 5 días | 3 | 2 | 2 | 2 | 2 | 3 | 3 | 2 | 2 | 2 | 3 | 2 | 2 | 2 | 3 | 2 | 1 | 1 |
| 8 días | 3 | 1 | 1 | 1 | 2 | 2 | 3 | 1 | 1 | 1 | 1-3 | 1 | 1 | 1 | 3 | 2 | 1 | 1 |
| 10 días | 2-3 | 2 | 2 | 2 | 3 | 2-3 | 3 | 2 | 2 | 2 | 3 | 2 | 2 | 2 | 3 | 2 | 2 | 2 |
| 15 días | 3 | 2 | 2 | 1 | 2 | 2 | 3 | 2 | 1 | 1 | 3 | 2 | 1 | 1 | 3 | 2 | 1 | 1 |
| 18 días | 3 | 1 | 1 | 1 | 2 | 2 | 3 | 1 | 1 | 1 | 3 | 1 | 1 | 1 | 3 | 1 | 1 | 1 |
| 21 días | 3 | 1 | 1 | 1 | 3 | 3 | 2-3 | 1 | 1 | 1 | 2 | 1 | 1 | 1 | 3 | 1 | 1 | 1 |
| 24 días | 2-3 | 1 | 1 | 1 | 2 | 2 | 2-3 | 1 | 1 | 1 | 1-3 | 1 | 1-2 | 1 | 3 | 1-2 | 1 | 1 |
| **Animales infectados entre 1 y 3 días de edad** | | | | | | | | | | | | | | | | | | |
| 4 días | 3 | 1 | 1 | 1 | 2 | 2 | 3 | 1 | 1 | 1 | 3 | 1 | 1 | 1 | 3 | 1 | 0-1 | 0-1 |
| 5 días | 3 | 1 | 1 | 1 | 2 | 2 | 3 | 1 | 1 | 1 | 3 | 1 | 1 | 1 | 3 | 1 | 1 | 1 |
| 8 días | 3 | 1 | 1 | 1 | 2 | 2 | 3 | 1-2 | 1 | 1 | 3 | 1 | 1 | 1 | 3 | 1 | 1 | 1 |
| 10 días | 3 | 1 | 1 | 1 | 2 | 2 | 3 | 1 | 1 | 1 | 3 | 1 | 1 | 1 | 3 | 1 | 1 | 1 |
| **Animales infectados entre 6 y 9 días de edad** | | | | | | | | | | | | | | | | | | |
| 11 días | 3 | 1 | 1 | 1 | 1-2 | 1-2 | 3 | 1 | 1 | 1 | 3 | 1 | 1 | 1 | 3 | 1 | 1 | 1 |
| 15 días | 3 | 1 | 1 | 1 | 2 | 2 | 3 | 1 | 1 | 1 | 3 | 1 | 1 | 1 | 3 | 1 | 1 | 1 |
| 18 días | 3 | 1 | 1 | 1 | 2 | 2 | 3 | 1 | 1 | 1 | 3 | 1 | 1 | 1 | 3 | 1 | 1 | 1 |
| 21 días | 2-3 | 1 | 1 | 0-1 | 2 | 2 | 3 | 1 | 1 | 1 | 2 | 1 | 2 | 1 | 1-2 | 1 | 0 | 0 |
| 24 días | 3 | 1 | 2 | 1 | 2 | 2 | 3 | 1 | 1 | 1 | 3 | 1 | 1-2 | 1 | 3 | 1 | 1 | 1 |

RN: recién nacidos. G: glicocálix, C: citoplasma
0: ausencia de marcación, 1: marcación leve, 2: marcación moderada, 3: marcación fuerte

## 4.2. Patrón de glicoconjugados en células caliciformes (CCal) del epitelio intestinal

### 4.2.1. Tinción con Ácido Peryódico de Schiff (PAS) – Azul Alcian (AA)

**Animales sanos:**

En vellosidades y criptas el ID se observó CCAL con tinción AA positiva entre moderado y fuerte principalmente, con edades de RN a 10 días donde además se observaron células con tinción mixta entre moderado y fuerte y en RN donde además se observó CCAL con tinción PAS+ de moderado a fuerte (Figura 25 a,b,c,d,e,f, Cuadro 12). En ciego las CCAL fueron principalmente AA+ entre leve a fuerte en ES y entre moderado a fuerte en criptas. En RN y 5 días también se observó CCAL con tinción mixta. La característica en ciego fue que algunas edades se observó tinción solo de algunas células (Figura 25 g, h, Cuadro 13).

**Animales infectados entre 1 y 3 días de edad:**

Se observó CCAL con tinción AA+ entre leve y fuerte en animales de 4, 8 y 10 días de edad en ID (Figura 26 a,b). En animales de 5 días de edad se observó CCAL con tinción AA+ entre leve y fuerte y tinción mixta leve y fuerte (Cuadro 12). En el ES de ciego se observó CCAL con tinción leve a los 4 y 5 días y entre leve y fuerte a los 8 y 10 días. En criptas se observó tinción AA+ entre leve y fuerte con presencia de células sin tinción a los 10 días y presencia de células con tinción mixta a los 5 días (Cuadro 13, Figura 26 e).

**Animales Infectados entre 6 y 9 días de edad:**

Las CCAL presentaron tinción AA+ de leve a fuerte en las vellosidades y criptas del duodeno, yeyuno e íleon; también se observó tinción mixta de leve a fuerte en el duodeno a los 11 días (Cuadro 12, Figura 27 a). En el epitelio superficial y en las criptas del ciego, la tinción observada fue de AA+ de leve a fuerte (Cuadro 13, Figura 27 g,h).

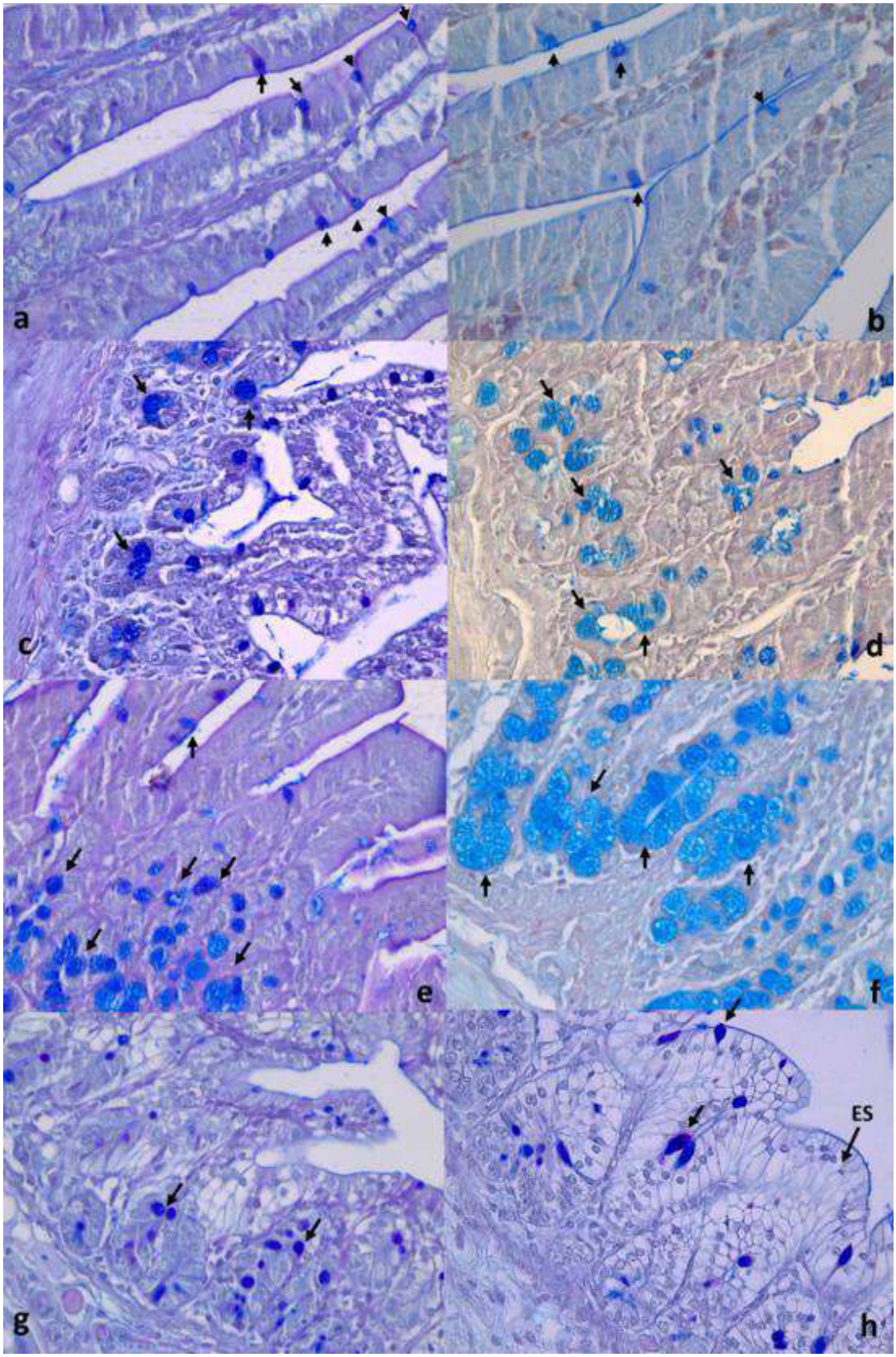


Figura 25. Tinción PAS-AA en células caliciformes en epitelio intestinal de cuyes sanos. Duodeno a) 5 días de edad, b) 21 días de edad; yeyuno c) RN, d) 24 días de edad; íleon e) 5 días de edad, f) 24 días de edad; ciego g) h) RN. 40x. RN: recién nacido, ES: epitelio superficial.

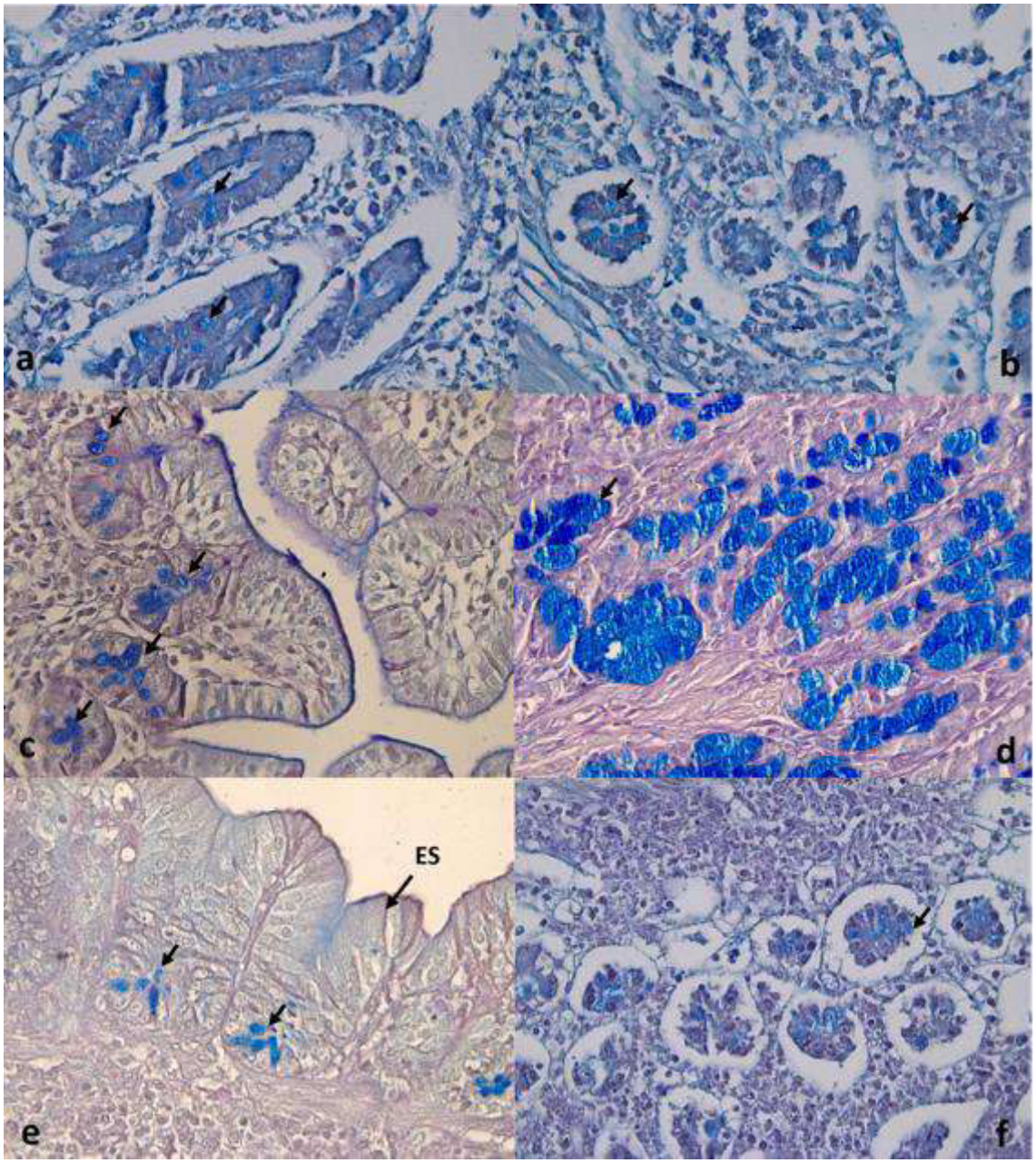

Figura 26. Tinción PAS-AA en células caliciformes en epitelio intestinal de cuyes infectados de 1 a 3 días con *Salmonella* Typhimurium. Duodeno a) 10 días de edad; yeyuno b) 10 días de edad; íleon c) 5 días de edad, d) 8 días de edad; ciego e) 5 días de edad, f) 10 días de edad. 40x. ES: epitelio superficial.

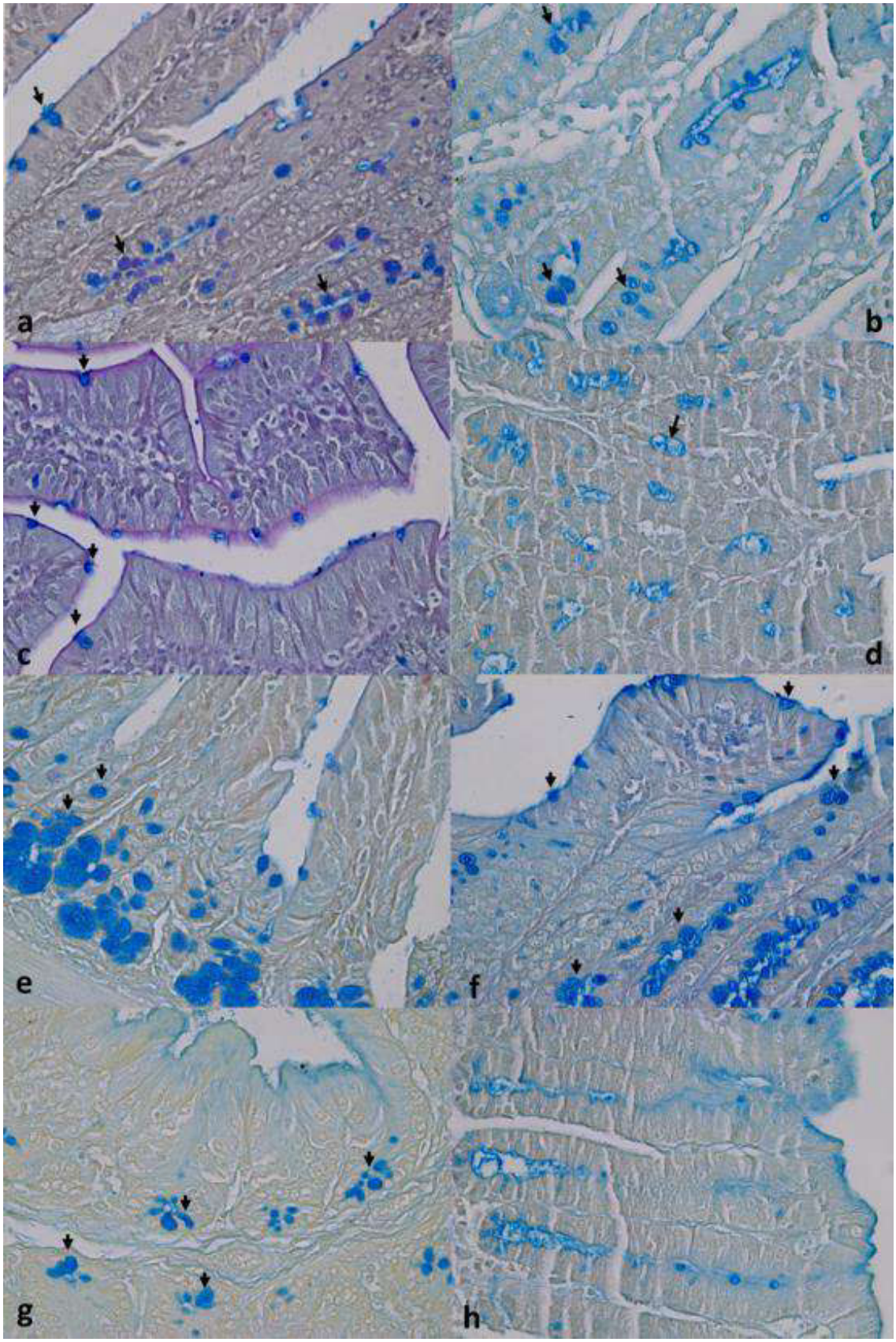

Figura 27. Tinción PAS-AA en células caliciformes en epitelio intestinal de cuyes infectados de 6 a 9 días con *Salmonella* Typhimurium. Duodeno a) 11 días de edad, b) 18 días de edad; yeyuno c) 11 días de edad, d) 24 días de edad; íleon e) 11 días de edad, f) 24 días de edad; ciego g) 11 días de edad, h) 24 días de edad. 40x.

Cuadro 12. Tinción ácido periódico de Schiff (PAS) – Azul Alcián (AA) de células caliciformes (CCAL) en epitelio de intestino delgado de cuyes sanos e infectados con *Salmonella* Typhimurium

| Edad de sacrificio | Duodeno | | | | Yeyuno | | | | Íleon | | | |
|---|---|---|---|---|---|---|---|---|---|---|---|---|
| | Vellosidad | | | Cripta | Vellosidad | | | Cripta | Vellosidad | | | Cripta |
| | Apical | Medio | Basal | | Apical | Medio | Basal | | Apical | Medio | Basal | |
| **Animales sanos** | | | | | | | | | | | | |
| RN | 2-3T | 3T/3P | 3T/3P | 2-3T | 2-3T | 3T/3P | 2T/2P | 2-3T/2P | 2T/2M/2P | 2-3T/3M | 2-3T/2M | 2T |
| 1 día | 2T[2] | 2T | 2T | 2T | 3T | 3T | 3T | 2P | 3T/3P | 2-3T/3P | 2-3T | 2-3T |
| 5 días | 3T/2P | 3T/2P | 2-3T | 3T/2-3P | 3T | 3T | 3T | 3T/2P | 2-3T | 2-3T/2P | 2-3T | 2-3T |
| 8 días | 3T | 3T | 3T/3P | 1-3T/3P | 2-3T | 2-3T | 2-3T | 2-3T | 2-3T | 2-3T | 2-3T | 2-3T/3P |
| 10 días | 2-3T | 3T | 2-3T | 2-3T | 1-2T | 2-3T | 3T | 3T | 3T | 3T | 3T | 2-3T/3P |
| 15 días | 2T | 2-3T | 3T | 3T | 2-3T | 2-3T | 2-3T | 2-3T | 2-3T | 2-3T | 2-3T | 2-3T |
| 18 días | 2-3T | 2-3T | 3T | 2-3T | 2-3T | 2-3T | 2-3T | 2-3T | 2-3T | 2-3T | 2-3T | 2-3T |
| 21 días | 3T | 3T | 3T | 3T | 2-3T | 2-3T | 2-3T | 2-3T | 2-3T | 2-3T | 2-3T | 2-3T |
| 24 días | 2-3T | 2-3T | 2-3T | 2-3T | 2-3T | 2-3T | 2-3T | 2-3T | 2-3T | 2-3T | 2-3T | 2-3T |
| **Animales infectados entre 1 y 3 días de edad** | | | | | | | | | | | | |
| 4 días | 1-3T | 1-2T | 1-2T | 1-3T | 1-3T | 1-3T | 1-3T | 1-3T | 1T | 1T | 1-2T | 1-3T |
| 5 días | 1T/1P | 1T/1P | 1-3T/1P | 1-3T/1P | 1-2T/1P | 1-2T/1P | 1-2T/1P | 1-3T/1P | 1-2T/1-2P | 1-2T/1-2P | 1-3T/1-2P | 1-3T/1-3P |
| 8 días | 1-3T | 1-3T | 1-3T | 1-3T | 1-3T | 1-3T | 1-3T | 1-3T | 1-3T | 1-3T | 2-3T | 2-3T |
| 10 días | 2T[2] | 2T[2] | 1-2T | 1-3T | 2-3T[2] | 2-3T[2] | 1-2T | 1-2T | 2T[2] | 2T[2] | 1-2T | 1-2T |
| **Animales infectados entre 6 y 9 días de edad** | | | | | | | | | | | | |
| 11 días | 1-3T/3P | 1-3T/3P | 1-3T/1-3P | 1-3T/1-3P | 1-3T | 1-3T | 1-3T | 1-3T | 1-3T | 1-3T | 1-3T | 1-3T |
| 15 días | 1-2T | 1-2T | 1-2T | 1-2T | 1-2T | 1-2T | 1-2T | 1-2T | 1-2T | 1-2T | 1-2T | 1-2T |
| 18 días | 1-3T | 1-3T | 1-2T | 1-3T | 1-3T | 1-3T | 1-2T | 1-2T | 1-3T | 1-3T | 1-2T | 1-2T |
| 21 días | 2T | 2T | 2T | 2T | 2T[2] | 2T[2] | 1T | 1T | 1T | 1T | 1-3T | 1-2T |
| 24 días | 2-3T | 2-3T | 2-3T | 2-3T | 1-3T | 1-3T | 1-2T | 1-2T | 2-3T | 2-3T | 1-3T | 1-3T |

RN: recién nacidos. T: turquesa (Azul alcian +), M: magenta (PAS+), P: púrpura (mixta), 0: ausencia de tinción, 1: tinción leve, 2: tinción moderada, 3: tinción fuerte

[2]: marcación en algunas células

Cuadro 13. Tinción ácido periódico de Schiff (PAS) – Azul Alcián (AA) de células caliciformes (CCAL) en epitelio intestinal de ciego de cuyes sanos e infectados con *Salmonella* Typhimurium

| Edad de sacrificio | Ciego | | | |
|---|---|---|---|---|
| | Epitelio superficial | Cripta | | |
| | | Apical | Medio | Basal |
| **Animales sanos** | | | | |
| RN | 2-3T/3P[1] | 2T/2P[2] | 3T/2P[2] | 2T |
| 1 día | 2T[1] | 2T[2] | 2T[2] | 2T |
| 5 días | 3T/2P | 3T | 3T/3P | 3T |
| 8 días | 3T[2] | 3T[2] | 3T[2] | 3T[2] |
| 10 días | 1-3T[2] | 3T[2] | 3T[2] | 3T[2] |
| 15 días | 3T[2] | 3T[2] | 3T[2] | 3T[2] |
| 18 días | 1-2T[2] | 2T[2] | 2-3T[2] | 2-3T |
| 21 días | 1-2T[2] | 2T[2] | 2T[2] | 2-3T[2] |
| 24 días | 1-2T[2] | 1T[2] | 2T[2] | 2-3T[2] |
| **Animales infectados entre 1 y 3 días de edad** | | | | |
| 4 días | 1T | 1T | 1-2T | 1-3T |
| 5 días | 1T | 1-3T/1-2P | 1-2T/1-2P | 1-3T/1-3P |
| 8 días | 1-3T | 1-3T | 1-3T | 1-3T |
| 10 días | 2T1 | 2T[2] | 1-2T[2] | 1-3T[2] |
| **Animales infectados entre 6 y 9 días de edad** | | | | |
| 11 días | 1-2T | 1-2T | 1-3T | 1-3T |
| 15 días | 1-2T | 1-2T | 1-3T | 1-3T |
| 18 días | 1T | 1T | 1-3T | 1-3T |
| 21 días | 1T | 1T | 1-3T | 1-3T |
| 24 días | 2-3T | 2-3T | 2-3T | 2-3T |

RN: recién nacidos. T: turquesa (Azul alcian +), M: magenta (PAS+), P: púrpura (mixta),
0: ausencia de tinción, 1: tinción leve, 2: tinción moderada, 3: tinción fuerte
[2]: marcación en algunas células

### 4.2.2. Lectinhistoquímica

#### 4.2.2.1. Lectina PNA

**Animales sanos**

En RN no se observó marcación de CCAL en zona apical de vellosidades de duodeno, zonal apical y media de yeyuno e íleon, así como en duondeno de animales de 1 día. En el resto de edades se observó marcación entre leve a fuerte en vellosidades y criptas; se observó CCAL sin marcación en en criptas de duodeno y yeyuno y en vellosidades y criptas de íleon. En ciego se observó marcación en algunas células entre leve y moderada en ES de animales de 1 día y entre 10 a 24 días, y en criptas de RN y 1 día (Figura 28 c,d, f,g,h, Cuadro 14).

**Animales infectados entre 1 y 3 días**

En el duodeno de animales de 4 y 5 días no se observaron CCAL con marcación en la zona apical de las vellosidades y en animales de 4 días en la zona media de la vellosidad, en animales de 8 y 10 días la marcación fue fuerte principalmente. En la zona basal la marcación fue de leve a fuerte pero con marcación de algunas células (Figura 29 a,b). En las criptas la marcación fue de leve a fuerte en algunas células. En yeyuno e íleon se observó marcación de leve a fuerte en vellosidades y criptas, siendo esta marcación en algunas células (Figura 29 c,d,e,f).

En ciego no se observó CCAL con marcación en ES de animales de 4 y 5 días (Figura 29 g). En criptas la marcación fue entre leve a moderado en algunas células en animales de 5 y 8 días y a los 10 días solo se observó solo en la zona apical de las criptas (Figura 29 h; Cuadro 14).

**Animales infectados entre 6 y 9 días**

En duodeno se observó marcación de algunas CCAL en vellosidades a los 11 días, siendo entre leve a fuerte, de los 15 a los 24 días la marcación fue principalmente entre moderado a fuerte. En criptas la marcación varió entre leve a fuerte en algunas células (Figura 30 a,b). En yeyuno la marcación de las CCAL fue en vellosidadades y criptas siendo esta entre leve a fuerte y en algunas células en vellosidades a los 11 días y criptas en todas las edades (Figura 30 c,d). En íleon se observó CCAL con marcación entre leve a fuerte siendo en algunas células en criptas en todas las edades y en vellosidades a los 18 y 21 días (Figura 30 e,f).

En ciego, las CCAL ubicadas en el ES tuvieron afinidad leve a moderada en algunas células. En criptas la marcación también fue irregular y se observó algunas edades como 11 y 18 días donde no se observó marcacipon en la zona media de la cripta y a los 21 días en la zona basal (Figura 30 g,h; Cuadro 14).

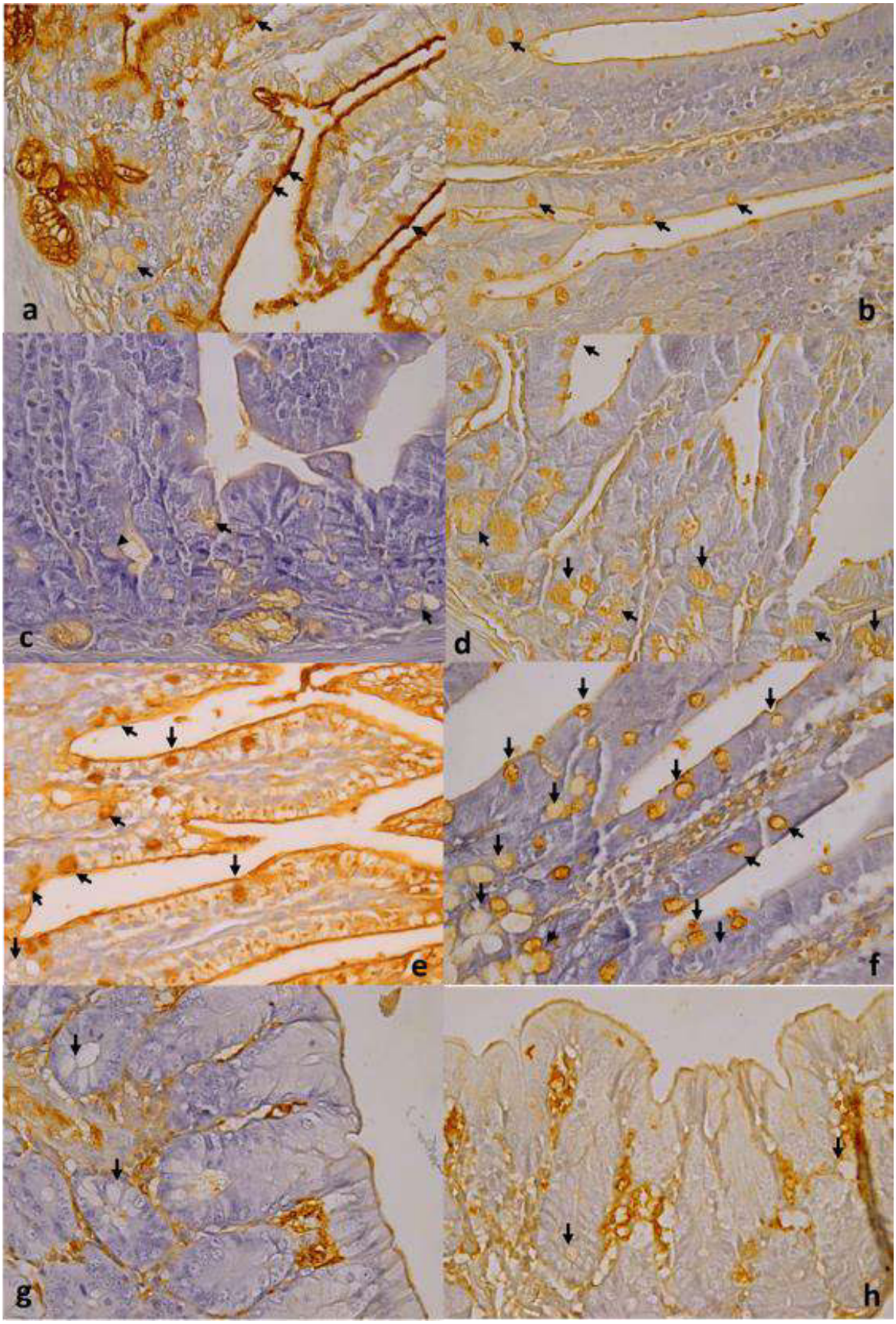


Figura 28. Marcación con lectina PNA en CCAL de epitelio intestinal de cuyes sanos. Duodeno a) 1 día de edad, b) 21 días de edad; yeyuno c) 1 día de edad, d) 21 días de edad; íleon e) RN, f) 21 días de edad; ciego g) 5 días de edad, h) 24 días de edad. 40x. Coloración de contraste: Hematoxilina de Harris. RN: recién nacido, ➔: CCAL.

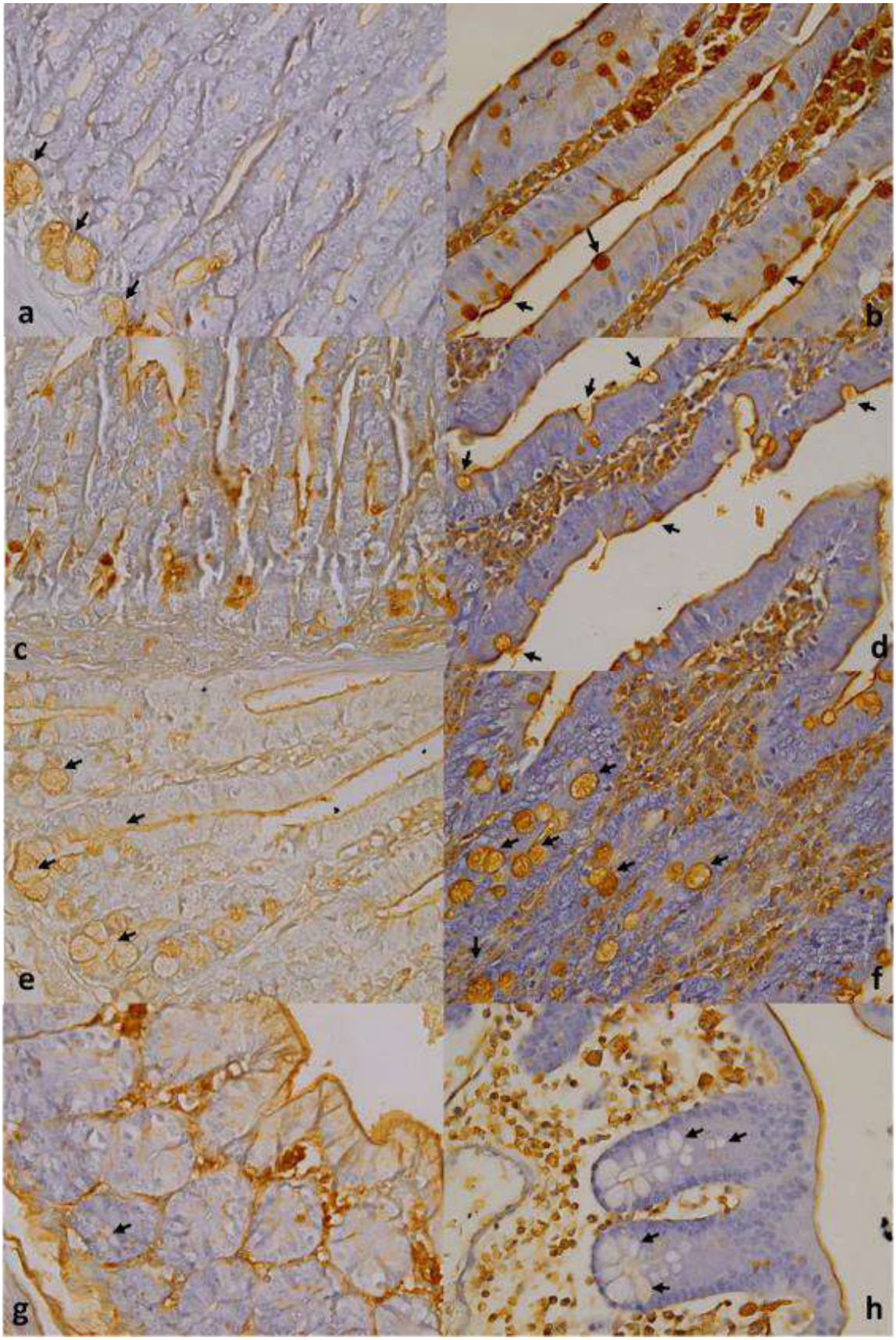

Figura 29. Marcación con lectina PNA en CCAL de epitelio intestinal de cuyes infectados de 1 a 3 días con *Salmonella* Typhimurium. Duodeno: a) 5 días de edad, b) 8 días de edad; yeyuno: c) 5 días de edad, d) 8 días de edad; íleon: e) 5 días de edad, f) 8 días de edad; ciego: g) 4 días de edad, h) 8 días de edad. 40x, →: CCAL. Coloración de contraste: Hematoxilina de Harris.

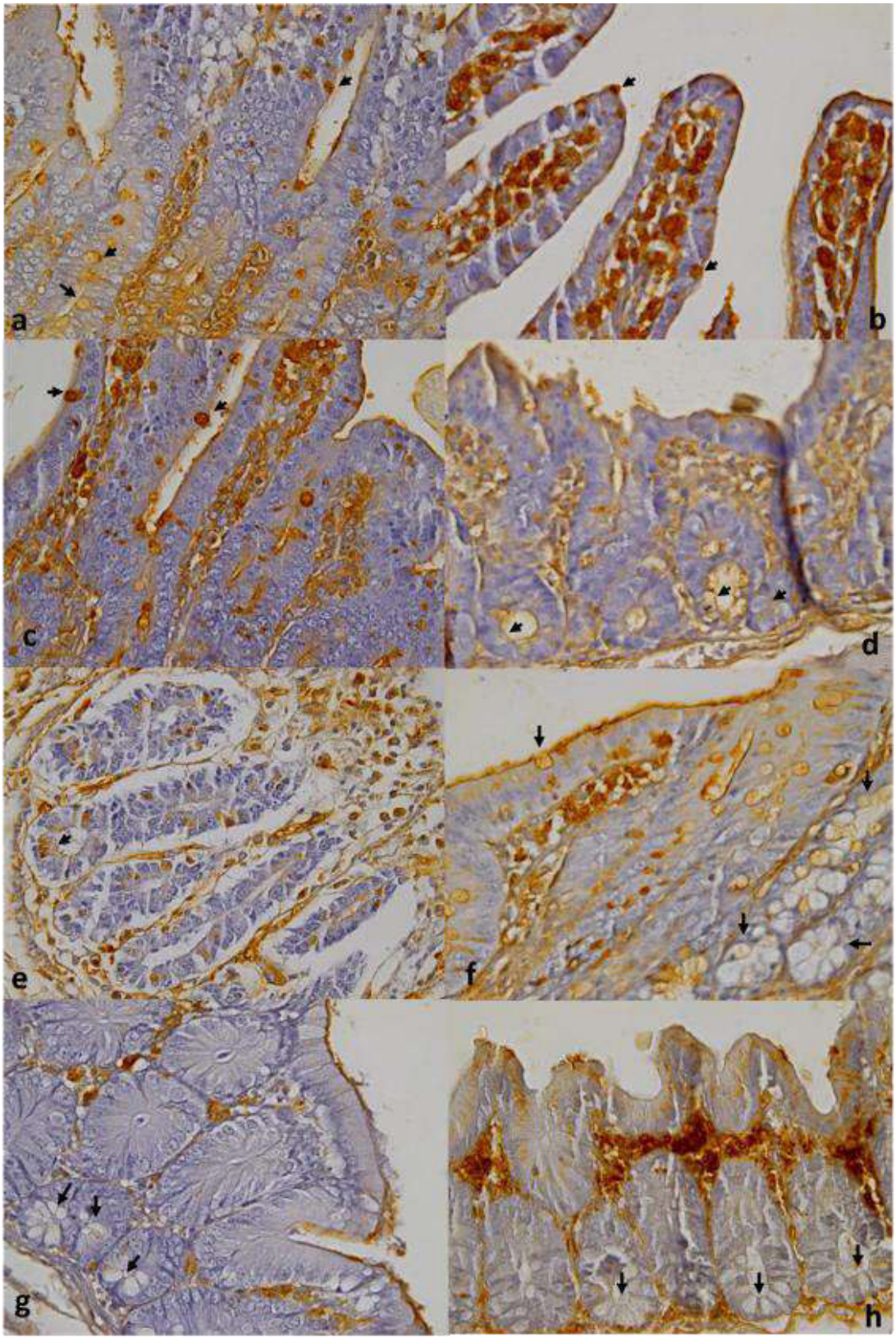


Figura 30. Marcación con lectina PNA en CCAL de epitelio intestinal de cuyes infectados de 6 a 9 días con *Salmonella* Typhimurium Duodeno: a) 15 días de edad, b) 24 días de edad; yeyuno: c) 15 días de edad, d) 18 días de edad; íleon: e) 11 días de edad, f) 18 días de edad; ciego: g) 15 días de edad, h) 24 días de edad. 40x; →: CCAL. Coloración de contraste: Hematoxilina de Harris.

Cuadro 14. Patrón de unión de la lectina PNA en células caliciformes (CCAL) del epitelio intestinal de cuyes sanos e infectados con *Salmonella* Typhimurium

| Edad de sacrificio | Duodeno | | | | Yeyuno | | | | Íleon | | | | Ciego | | | |
|---|---|---|---|---|---|---|---|---|---|---|---|---|---|---|---|---|
| | Vellosidad | | | Cripta | Vellosidad | | | Cripta | Vellosidad | | | Cripta | Epitelio superficial | Cripta | | |
| | Apical | Medio | Basal | | Apical | Medio | Basal | | Apical | Medio | Basal | | | Apical | Medio | Basal |
| **Animales sanos** | | | | | | | | | | | | | | | | |
| RN | 0 | 2-3 | 3 | 2-3 | 0 | 0 | 2 | 2 | 0 | 0 | 2-3 | 2-3 | 0 | 1-2[2] | 1-2[2] | 1-2[2] |
| 1 día | 0 | 2 | 2-3 | 1-2[2] | 1 | 1-2 | 1-2 | 1[2] | 2 | 2 | 2 | 1-2[2] | 1[2] | 1[2] | 1[2] | 1[2] |
| 5 días | 3 | 3 | 3 | 1-3[2] | 3 | 3 | 3 | 1-3[2] | 3 | 3 | 3 | 1-3[2] | 0 | 0 | 0 | 0 |
| 8 días | 3 | 3 | 3 | 1[2] | 1-2[2] | 2-3 | 2-3 | 1-3[2] | 1-3[2] | 1-3[2] | 1-3[2] | 1-3[2] | 0 | 0 | 0 | 1-2[2] |
| 10 días | 2-3 | 2-3 | 2-3 | 1[2] | 1[2] | 2 | 2-3 | 1[2] | 1-3[2] | 2-3 | 2-3 | 1-2[2] | 1[2] | 0 | 0 | 0 |
| 15 días | 1[2] | 2-3 | 2-3 | 1-3[2] | 2-3 | 2-3 | 2-3 | 1-2[2] | 2-3 | 3 | 3 | 1-3[2] | 1[2] | 0 | 0 | 0 |
| 18 días | 1-3[2] | 2-3 | 2-3 | 1-3[2] | 3 | 3 | 3 | 1-3[2] | 3 | 3 | 3 | 1-3[2] | 2 | 0 | 0 | 0 |
| 21 días | 2 | 2 | 2 | 1-2[2] | 2 | 2 | 2 | 1-2[2] | 1-3[2] | 1[2] | 1-2[2] | 1-3[2] | 1[2] | 0 | 0 | 1[2] |
| 24 días | 2 | 2-3 | 2 | 1[2] | 3 | 3 | 3 | 1-3 | 2-3 | 2-3 | 2-3 | 1-3[2] | 1[2] | 0 | 0 | 1[2] |
| **Animales infectados entre 1 y 3 días de edad** | | | | | | | | | | | | | | | | |
| 4 días | 0 | 0 | 1[2] | 1-2[2] | 1[2] | 1-2 | 1-2[2] | 1-2[2] | 1[2] | 1-2[2] | 1[2] | 1[2] | 0 | 0 | 0 | 0 |
| 5 días | 0 | 1[2] | 1[2] | 1-2[2] | 1[2] | 1-2[2] | 1-2[2] | 1-2[2] | 1[2] | 1-2[2] | 1-2[2] | 1-3[2] | 0 | 1-2[2] | 1[2] | 1[2] |
| 8 días | 3 | 2-3 | 2-3 | 1-3[2] | 1-2 | 1-3 | 1-2 | 1-3[2] | 2-3 | 2-3 | 1-2[2] | 1-3[2] | 1-3[2] | 2 | 2 | 2 |
| 10 días | 3 | 3 | 1-3[2] | 1-2[2] | 3 | 3 | 2 | 1-3[2] | 2-3 | 2-3 | 2-3 | 1-3[2] | 1-3 | 2-3 | 0 | 0 |
| **Animales infectados entre 6 y 9 días de edad** | | | | | | | | | | | | | | | | |
| 11 días | 1-2[2] | 2-3 | 1-2[2] | 1[2] | 1-2[2] | 1-2[2] | 1-3[2] | 1-2[2] | 1-2 | 1-2 | 1-2[2] | 1-3[2] | 1-2[2] | 1-3[2] | 0 | 1-3[2] |
| 15 días | 3 | 3 | 3 | 1-2[2] | 3 | 3 | 3 | 1-3[2] | 1-3 | 3 | 2 | 1-2[2] | 1-2[2] | 1 | 0 | 1[2] |
| 18 días | 2-3 | 2 | 2-3 | 1-3[2] | 2-3 | 2-3 | 1-3[2] | 1-3[2] | 1-3[2] | 1-3[2] | 1-3[2] | 1-3[2] | 1[2] | 1-2[2] | 1[2] | 1[2] |
| 21 días | 2 | 1-2 | 1-2 | 1[2] | 1-2 | 1-2 | 1-2 | 1-2[2] | 1-2[2] | 1-2[2] | 1-2[2] | 1[2] | 1[2] | 1[2] | 1-2[2] | 0 |
| 24 días | 3 | 3 | 3 | 1-3[2] | 3 | 3 | 3 | 1-2[2] | 3 | 3 | 3 | 1-3[2] | 1[2] | 1 | 1[2] | 1[2] |

RN: recién nacidos.
0: ausencia de marcación, 1: marcación leve, 2: marcación moderada, 3: marcación fuerte
[2]: marcación en algunas células

#### 4.2.2.2. Lectina SBA

**Animales sanos**

Las CCAL de las vellosidades de ID tuvieron afinidad entre moderada y fuerte. En las criptas las CCAL tuvieron afinidad similar pero en yeyuno e íleon en algunas edades estó se observó solo en algunas células (Figura 31 a,b,c,d,e,f). En ciego se observó marcación entre moderado y fuerte de algunas células en ES y criptas (Cuadro 15, Figura 31 g,h).

**Animales infectados entre 1 y 3 días**

Se observó CCAL con marcación entre moderado a fuerte en duodeno y en yeyuno e íleon la marcación fue fuerte, esta marcación se observó en CCAL ubicadas en vellosidades y criptas. En ciego la marcación fue en algunas células entre leve a fuerte en ES y criptas (Figura 32; Cuadro 15).

**Animales infectados entre 6 y 9 días**

En ID las CCAL ubicadas en las vellosidades tuvieron una alta afinidad a la lectina, al igual que las ubicadas en las criptas de yeyuno entre 18 y 24 días. Las CCAL ubicadas en las criptas de duodeno e íleon la afinidad varió entre moderado a fuerte. En el ciego la marcación fue en algunas células entre moderado a fuerte. En la zona media de las criptas entre 15 y 18 días no se observó CCAL con marcación (Cuadro 15, Figura 33).

.

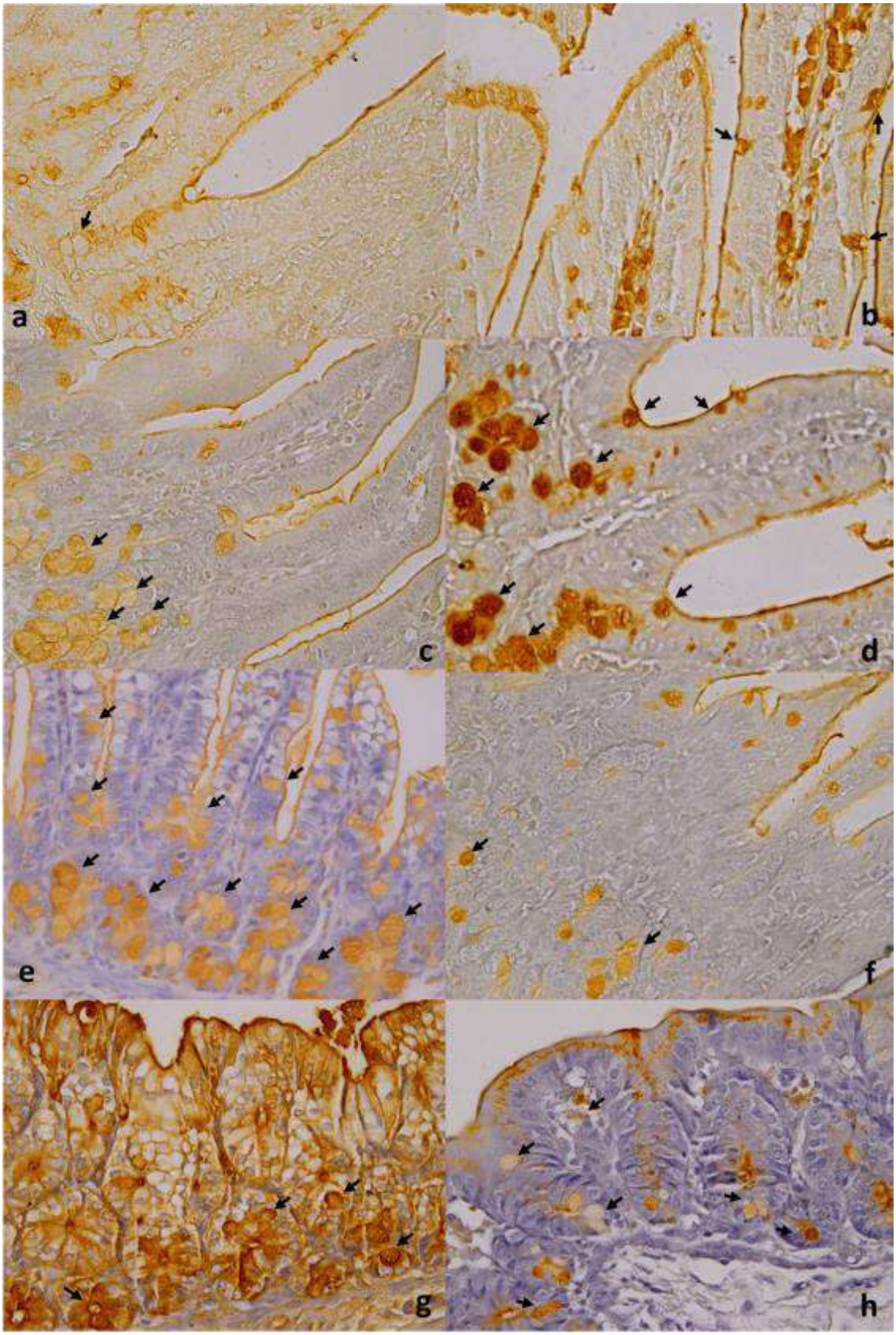

Figura 31. Marcación con lectina SBA en CCAL de epitelio intestinal de cuyes sanos. Duodeno: a) 1 día de edad, b) 21 días de edad; yeyuno: c) 5 días de edad, d) 8 días de edad; íleon: e) RN, f) 5 días de edad; ciego: g) RN, h) 5 días de edad. 40x. Coloración de contraste: Hematoxilina de Harris. RN: recién nacido; →: CCAL.

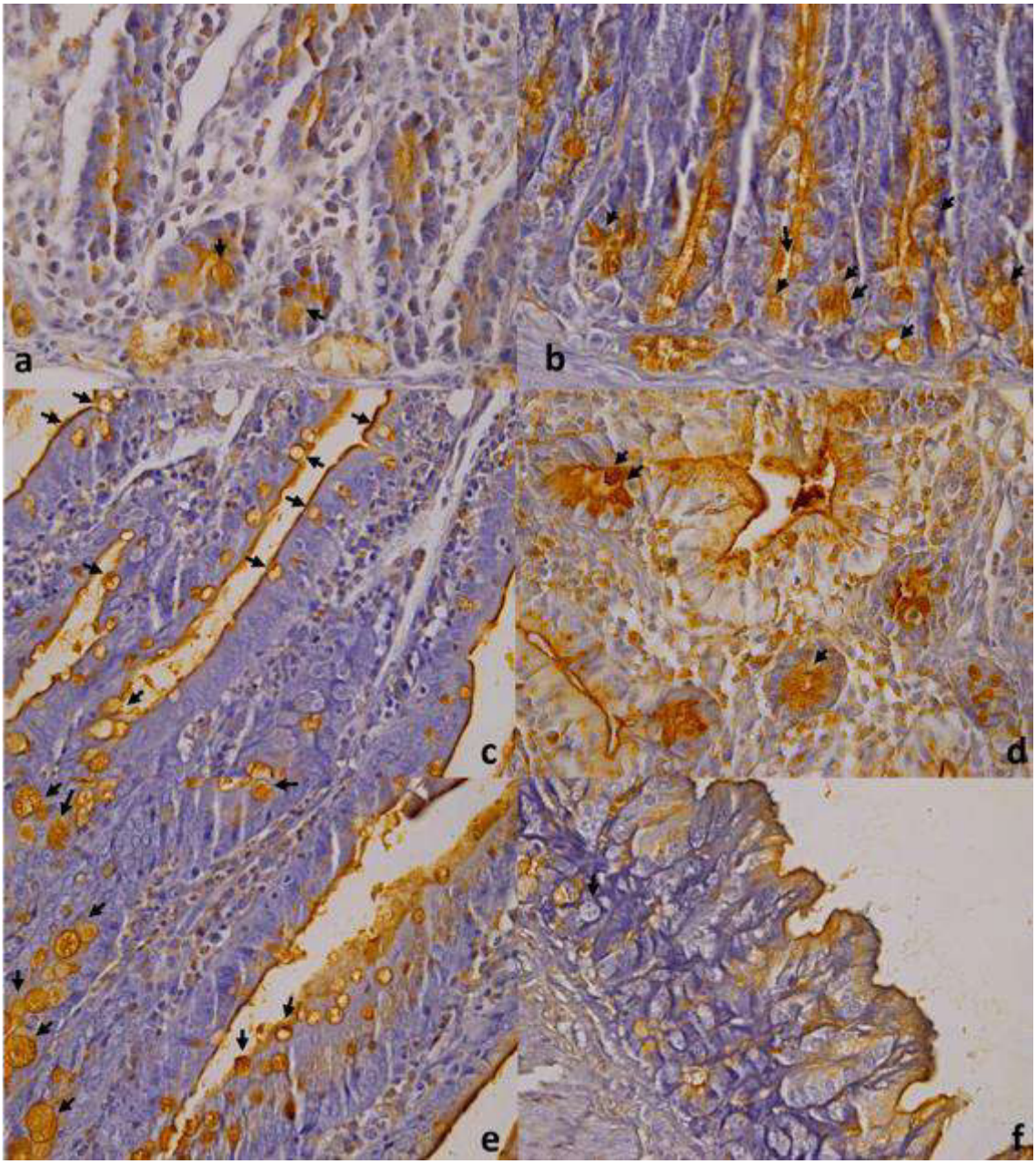

Figura 32. Marcación con lectina SBA en CCAL de epitelio intestinal de cuyes infectados de 1 a 3 días con *Salmonella* Typhimurium. Duodeno: a) 8 días de edad; yeyuno: b) 4 días de edad, c) 8 días de edad, íleon: d) 5 días de edad, e) 8 días de edad, ciego: f) 5 días de edad. 40x, →: CCAL. Coloración de contraste: Hematoxilina de Harris.

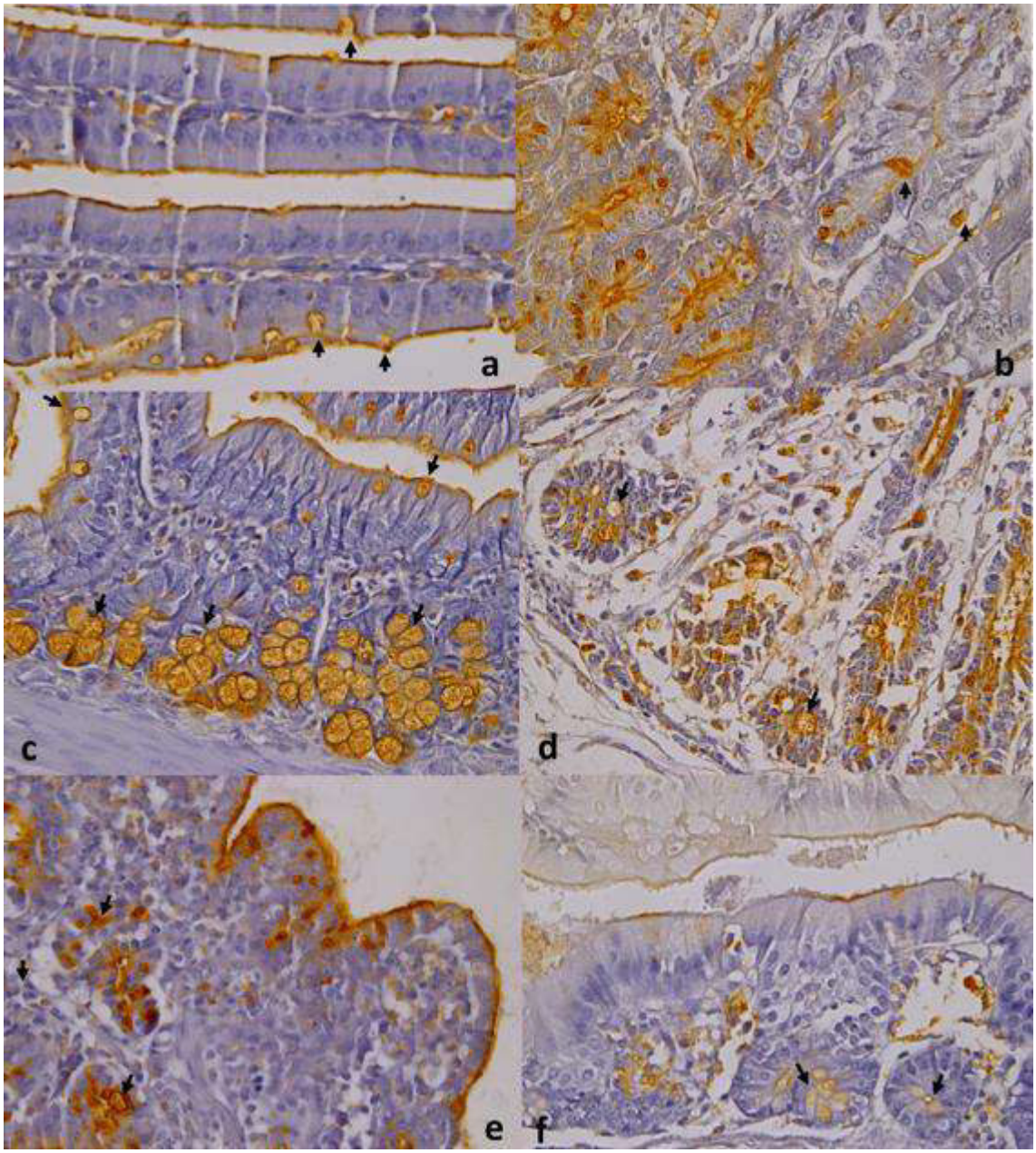

Figura 33. Marcación con lectina SBA en CCAL de epitelio intestinal de cuyes infectados de 6 a 9 días con Salmonella Typhimurium. Duodeno: a) 11 días de edad, b) 24 días de edad; yeyuno: c) 11 días de edad, íleon: d) 11 días de edad, e) 15 días de edad, ciego: f) 11 días de edad. 40x, →: CCAL. Coloración de contraste: Hematoxilina de Harris.

Cuadro 15. Patrón de unión de la lectina SBA en células caliciformes (CCAL) del epitelio intestinal de cuyes sanos e infectados con *Salmonella* Typhimurium

| Edad de sacrificio | Duodeno | | | | Yeyuno | | | | Íleon | | | | Ciego | | | |
|---|---|---|---|---|---|---|---|---|---|---|---|---|---|---|---|---|
| | Vellosidad | | | Cripta | Vellosidad | | | Cripta | Vellosidad | | | Cripta | Epitelio superficial | Cripta | | |
| | Apical | Medio | Basal | | Apical | Medio | Basal | | Apical | Medio | Basal | | | Apical | Medio | Basal |
| **Animales sanos** | | | | | | | | | | | | | | | | |
| RN | 2-3 | 3 | 3 | 2 | 3 | 3 | 3 | 3 | 3 | 3 | 3 | 3 | 3[2] | 3[2] | 3[2] | 3[2] |
| 1 día | 2 | 2-3 | 2 | 2 | 2 | 2 | 2 | 2 | 2 | 2-3 | 2-3 | 2 | 2[2] | 2[2] | 2[2] | 2[2] |
| 5 días | 3 | 3 | 3 | 2 | 3 | 3 | 3 | 3 | 3 | 3 | 3 | 2-3 | 2 | 2[2] | 2[2] | 2[2] |
| 8 días | 3 | 3 | 3 | 2 | 3 | 3 | 3 | 3 | 3 | 3 | 3 | 3 | 3 | 3[2] | 3[2] | 3[2] |
| 10 días | 3 | 3 | 3 | 3 | 3 | 3 | 3 | 3 | 3 | 3 | 3 | 3 | 3[2] | 3[2] | 3[2] | 3[2] |
| 15 días | 3 | 3 | 3 | 3 | 3 | 3 | 3 | 3[2] | 3 | 3 | 3 | 3[2] | 3[2] | 3[2] | 3[2] | 3[2] |
| 18 días | 2-3 | 2-3 | 2-3 | 2-3 | 2-3 | 2-3 | 2-3 | 2-3[2] | 2 | 2 | 2 | 1-2[2] | 3 | 2-3[2] | 3[2] | 3[2] |
| 21 días | 3 | 3 | 3 | 2-3 | 3 | 3 | 3 | 3 | 2-3 | 2-3 | 2-3 | 2-3 | 2[2] | 2[2] | 2[2] | 3[2] |
| 24 días | 3 | 3 | 3 | 2 | 3 | 3 | 3 | 3 | 3 | 3 | 3 | 3 | 2[2] | 2[2] | 2[2] | 3[2] |
| **Animales infectados entre 1 y 3 días de edad** | | | | | | | | | | | | | | | | |
| 4 días | 3 | 3 | 3 | 1-3 | 3 | 3 | 3 | 1-3 | 3 | 3 | 3 | 1-3 | 2[2] | 3 | 3[2] | 2[2] |
| 5 días | 3 | 3 | 2-3 | 2-3 | 3 | 3 | 3 | 3 | 3 | 3 | 3 | 3 | 2-3[2] | 3 | 3 | 2-3[2] |
| 8 días | 2-3 | 2-3 | 3 | 2-3 | 3 | 3 | 3 | 3 | 3 | 3 | 3 | 3 | 3[2] | 2 | 2-3[2] | 3[2] |
| 10 días | 3 | 3 | 3 | 3 | 3 | 3 | 3 | 3 | 3 | 3 | 3 | 3 | 3[2] | 3 | 3[2] | 3[2] |
| **Animales infectados entre 6 y 9 días de edad** | | | | | | | | | | | | | | | | |
| 11 días | 3 | 3 | 3 | 2 | 3 | 3 | 3 | 2 | 3 | 3 | 3 | 2-3 | 3[2] | 1* | 2[2] | 2[2] |
| 15 días | 3 | 3 | 3 | 2-3 | 3 | 3 | 3 | 2-3 | 3 | 3 | 3 | 2-3 | 2-3[2] | 3 | 0 | 3[2] |
| 18 días | 3 | 3 | 3 | 2 | 3 | 3 | 3 | 3 | 3 | 3 | 3 | 3 | 3[2] | 3[2] | 0 | 2[2] |
| 21 días | 3 | 3 | 3 | 1-2 | 3 | 3 | 3 | 3 | 3 | 3 | 3 | 3 | 3[2] | 3 | 3[2] | 3[2] |
| 24 días | 3 | 3 | 3 | 3 | 3 | 3 | 3 | 3 | 3 | 3 | 3 | 2-3 | 2-3[2] | 3 | 2* | 2* |

RN: recién nacidos.
0: ausencia de marcación, 1: marcación leve, 2: marcación moderada, 3: marcación fuerte
*: Marcación con patrón granular
[2]: marcación en algunas células

#### 4.2.2.3. Lectina RCA-1

**Animales sanos**

Las CCAL ubicadas en las vellosidades de duodeno y yeyuno tuvieron afinidad entre RNy 18 dias tuvieron una afinidad moderada a la lectina RCA-1, para luego tener una afinidad entre leve a fuerte y a los 24 días solo observarse en algunas células. En íleon la marcación moderada se observó entre RN y 8 días para luego ser entre leve a fuerte con marcación de algunas células a los 24 días. En criptas se observó marcación leve principalmente en duodeno e íleon y entre leve a fuerte en yeyuno (Figura 34 a,b,c,d,e). No se observó marcación en ciego (Figura 32 f).

**Animales infectados entre 1 y 3 días**

En animales de 4 y 5 días de edad, se observó algunas CCAL con marcación moderada en vellosidades y criptas de ID y ES de ciego, y en criptas de ciego solo se observó a los 4 días. En animales de 8 y 10 días la marcación fue fuerte en vellosidades y criptas de ID y ciego (Figura 35 a,b,c,d; Cuadro 16)

**Animales infectados entre 6 y 9 días**

En animales infectados entre los 6 y 9 días se observó marcación entre moderado a fuerte en las CCAL de vellosidades y criptas en algunas células de duodeno y yeyuno; en íleon esta marcación fue entre leve a fuerte. En ciego se observó marcación ente leve a fuerte en algunas CCAL a los 15, 18 y 24 días y zona apical de criptas a los 11 y 21 días (Figura 35 e,f,g,h; Cuadro 16).

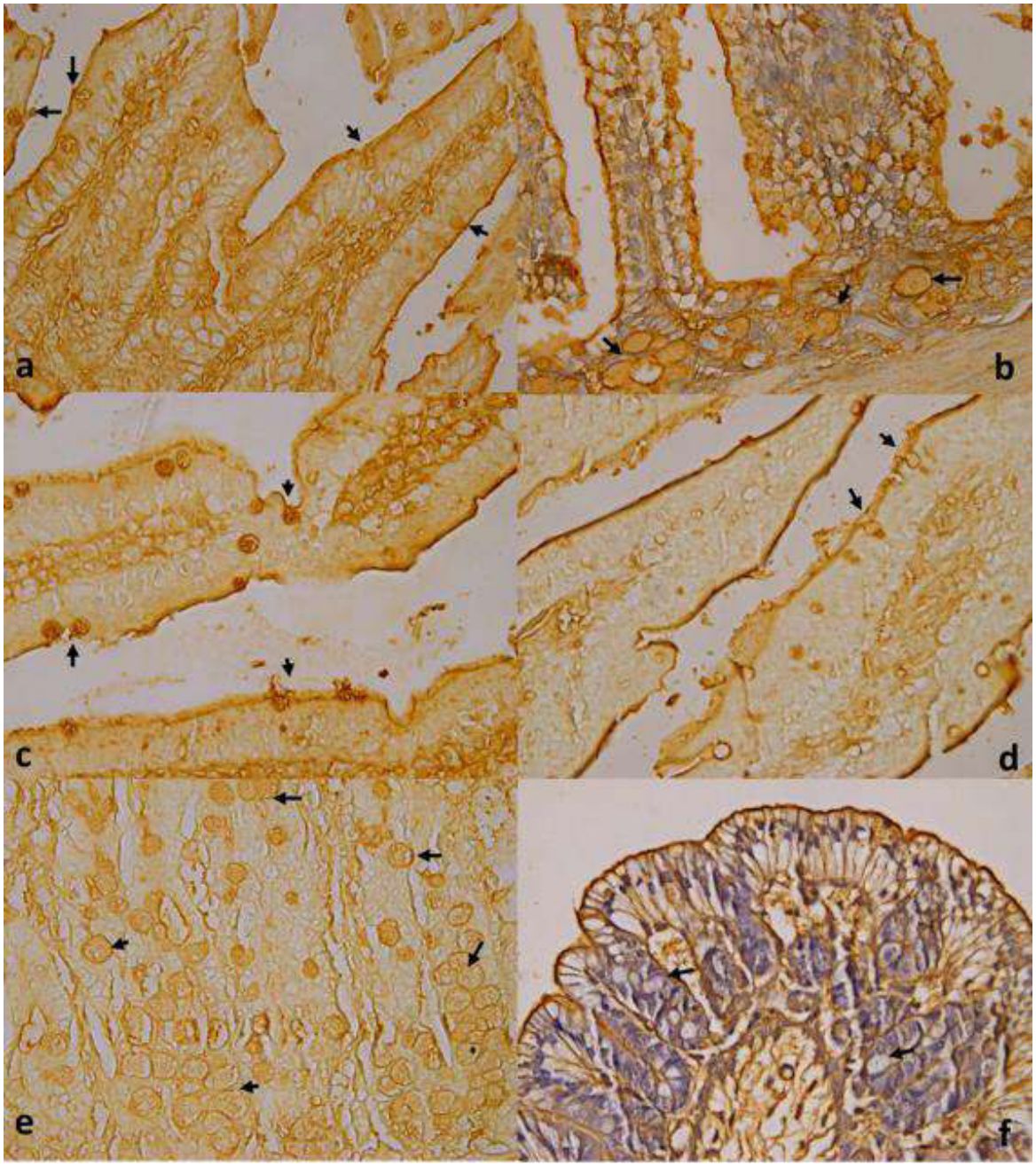

Figura 34. Marcación con lectina RCA-1 en CCAL de epitelio intestinal de cuyes sanos. Duodeno: a) 21 días de edad; yeyuno: b) RN, c) 21 días de edad, íleon: d) 8 días de edad, e) 18 días de edad, ciego: f) 18 días de edad. 40x. Coloración de contraste: Hematoxilina de Harris. RN: recién nacido, →: CCAL.

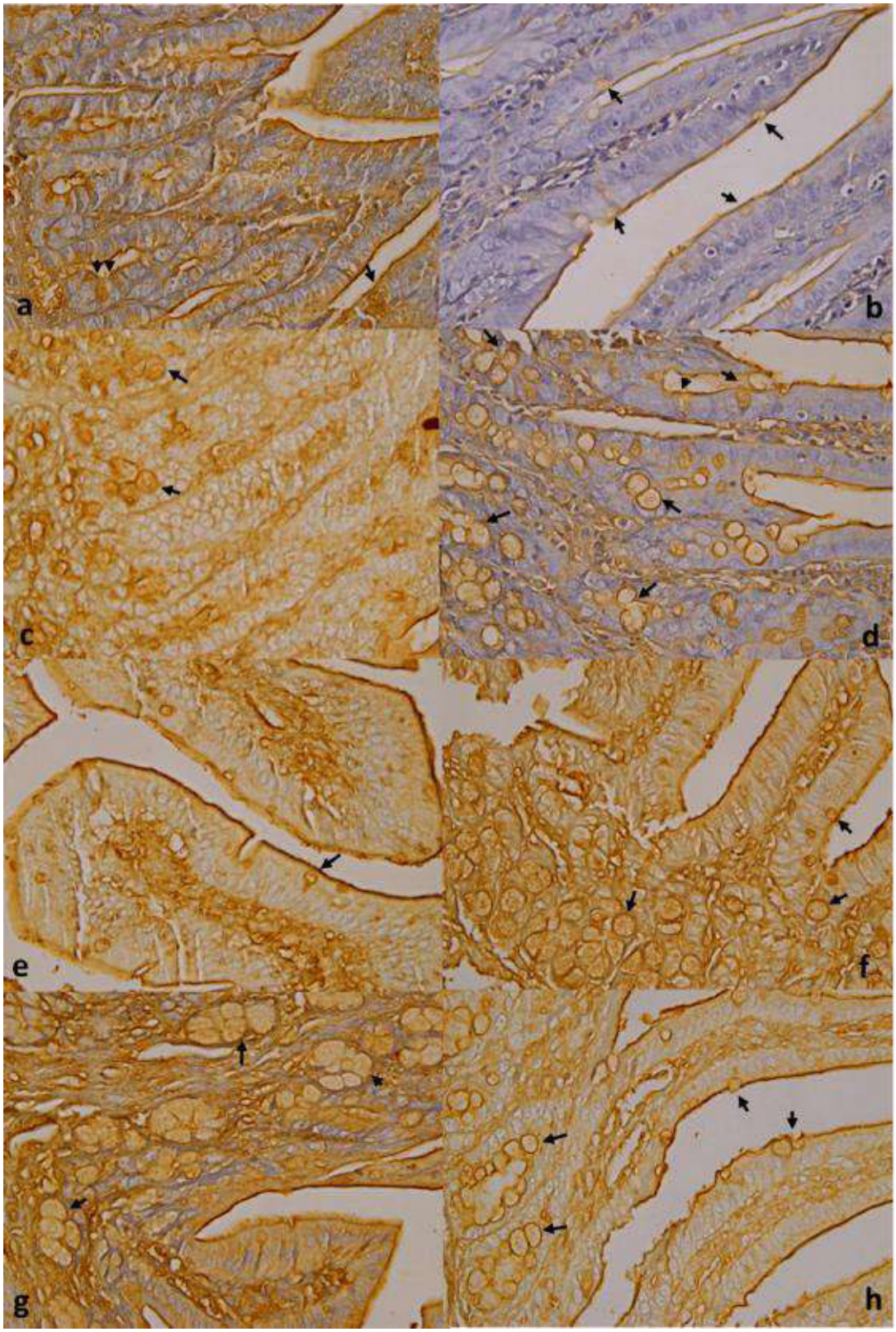

Figura 35. Marcación con lectina RCA-1 en CCAL de epitelio intestinal de cuyes infectados con *Salmonella* Typhimurium. Infectados de 1 a 3 días de edad: duodeno a) 5 días de edad, b) 8 días de edad; yeyuno: c) 4 días de edad, d) 8 días de edad. Infectados de 6 a 9 días de edad: duodeno e) 11 días de edad, yeyuno f) 11 días de edad, íleon g) 11 días de edad, h) 15 días de edad. 40x, →: CCAL. Coloración de contraste: Hematoxilina de Harris.

Cuadro 16. Patrón de unión de la lectina RCA-1 en células caliciformes (CCAL) del epitelio intestinal de cuyes sanos e infectados con *Salmonella* Typhimurium

| Edad de sacrificio | Duodeno | | | | Yeyuno | | | | Íleon | | | | Ciego | | | |
|---|---|---|---|---|---|---|---|---|---|---|---|---|---|---|---|---|
| | Vellosidad | | | Cripta | Vellosidad | | | Cripta | Vellosidad | | | Cripta | Epitelio superficial | Cripta | | |
| | Apical | Medio | Basal | | Apical | Medio | Basal | | Apical | Medio | Basal | | | Apical | Medio | Basal |
| **Animales sanos** | | | | | | | | | | | | | | | | |
| RN | 2 | 2 | 2 | 2 | 2 | 2 | 2 | 2 | 2 | 2 | 2 | 2 | 0 | 0 | 0 | 0 |
| 1 día | 2 | 2 | 2 | 1 | 2 | 2 | 2 | 1-2 | 2 | 2 | 2 | 2 | 0 | 0 | 0 | 0 |
| 5 días | 2 | 2 | 2 | 1 | 2 | 2 | 2 | 1-2 | 2 | 2 | 2 | 1 | 0 | 0 | 0 | 0 |
| 8 días | 2 | 2 | 2 | 1 | 2 | 2 | 2 | 1 | 2 | 2 | 2 | 1 | 0 | 0 | 0 | 0 |
| 10 días | 2 | 2 | 2 | 1 | 2 | 2 | 2 | 1-2 | 2-3 | 2-3 | 2-3 | 1 | 0 | 0 | 0 | 0 |
| 15 días | 2 | 2 | 2 | 1 | 2 | 2 | 2 | 2 | 2 | 2 | 2 | 1 | 0 | 0 | 0 | 0 |
| 18 días | 1-2 | 1-2 | 1-2 | 1 | 2 | 2 | 2 | 2 | 2 | 1-2 | 1-2 | 1 | 0 | 0 | 0 | 0 |
| 21 días | 2-3 | 2-3 | 3 | 1-2 | 3 | 2-3 | 2-3 | 1-3 | 2-3 | 2-3 | 3 | 2 | 0 | 0 | 0 | 0 |
| 24 días | 3[2] | 2[2] | 2[2] | 1-2[2] | 3[2] | 3[2] | 3[2] | 2-3[2] | 3[2] | 3[2] | 3[2] | 2[2] | 2 | 0 | 0 | 0 |
| **Animales infectados entre 1 y 3 días de edad** | | | | | | | | | | | | | | | | |
| 4 días | 2[2] | 2[2] | 2[2] | 2 | 2[2] | 2[2] | 2[2] | 2-3[2] | 2[2] | 2[2] | 2[2] | 2[2] | 2[2] | 0 | 0 | 2[2] |
| 5 días | 2[2] | 2[2] | 2[2] | 2[2] | 2[2] | 2[2] | 2[2] | 2[2] | 2[2] | 2[2] | 2[2] | 2[2] | 2[2] | 0 | 0 | 0 |
| 8 días | 3 | 3 | 3 | 3 | 3 | 3 | 3 | 3 | 3 | 3 | 3 | 3 | 3 | 3 | 3 | 3 |
| 10 días | 3 | 3 | 3 | 3 | 3 | 3 | 3 | 3 | 3 | 3 | 3 | 3 | 3 | 3 | 3 | 3 |
| **Animales infectados entre 6 y 9 días de edad** | | | | | | | | | | | | | | | | |
| 11 días | 2-3[2] | 2-3[2] | 2-3[2] | 2[2] | 2[2] | 2-3[2] | 2-3[2] | 2[2] | 2[2] | 2[2] | 2[2] | 1 | 0 | 2[2] | 0 | 0 |
| 15 días | 2 | 2 | 2 | 2 | 2-3 | 2-3 | 2-3 | 1-3 | 2-3 | 2[2] | 2[2] | 2[2] | 1[2] | 2-3 | 2[2] | 2[2] |
| 18 días | 2-3 | 2 | 2 | 1-2 | 2-3 | 2-3 | 2-3 | 2-3 | 2-3[2] | 2-3[2] | 2-3[2] | 2-3[2] | 1-2 | 2-3 | 1-2 | 3[2] |
| 21 días | 3[2] | 2[2] | 2[2] | 2[2] | 3[2] | 2[2] | 2[2] | 2[2] | 2[2] | 2[2] | 2[2] | 1-2 | 0 | 2 | 0 | 0 |
| 24 días | 2-3 | 1-3 | 2-3 | 2-3 | 3 | 3 | 3 | 3 | 2-3 | 2 | 2 | 2 | 3 | 2 | 2[2] | 2[2] |

RN: recién nacidos
0: ausencia de marcación, 1: marcación leve, 2: marcación moderada, 3: marcación fuerte
[2]: marcación en algunas células

#### 4.2.2.4. Lectina WGA

**Animales sanos**

La afinidad de las CCAL a la lectina WGA se observó solo en algunas células. En vellosidades de duodeno se observó células con afinidad leve en RN y entre 5 a 18 días, en yeyuno a a los 5, 8, 15 y 18 días. En 1 día y 18 días solo se observó CCAL con marcación en la zona apical de las vellosidades. En íleon se observó marcación en CCAL entre RN y 21 días. En íleon se observó marcación de las criptas entre leve a fuerte, en duodeno fue de leve a moderado entre 1 día y 18 días, en yeyuno a los 18 y 24 días (Cuadro 17, Figura 36 a).

En ciego se observó marcación de CCAL entre leve a moderado en ES desde 1 día hasta los 24 días. En cripta zona basal la marcación fue entre leve a fuerte en todas las edades, en zona apical de leve a moderado en RN , 18 y 21 días, zona media entre leve a fuerte en RN, 21 y 24 días y entre leve a moderado a los 15 y 18 días (Figura 36 b, Cuadro 17).

**Animales infectados entre 1 y 3 días**

En estos animales, la marcación fue solo de algunas CCAL, de algunas porciones. En vellosidades de duodeno y yeyuno y criptas de duodeno no se obsevó marcación. En criptas de yeyuno se observaron algunas CCAL con marcación de leve a moderado en animales de 10 días. En íleon solo se observó marcación de leve a fuerte en la zona media de las vellosidades de animales de 5 y 8 días, zona basal de las vellosidades de animales de 8 días y criptas de animales de 5, 8 y 10 días. En ES de ciego se observó marcación en a los 4 días entre leve a fuerte y entre leve a moderado a los 8 días. En criptas, zona apical no hubo marcación; en la zona media células a los 5 días y en la zona basal se observaron en todas las edades marcación de leve a fuerte (Figura 36 c,d,e,f; Cuadro 17).

**Animales infectados entre 6 y 9 días**

La marcación siguió el mismo patrón de los grupos anteriores, donde solo fue de algunas CCAL. En duodeno no se observó marcación en duodeno. En yeyuno solo se observó marcación en algunas CCAL en la zona apical de las vellosidades de animales de 11 días, entre leve y moderado (Figura 36 g). En íleon se observó marcación entre leve a moderado en animales de 11 días en la zona apical de las vellosidades, entre leve a fuerte en animales de 11 y 15 días en la zona media y en la zona basal a los 15 días. En criptas la marcación fue de leve a fuerte a excepción de 21 días donde no hubo células marcadas. En ciego se observó marcación en ES a los 15 y 18 días, en cripta zona apical a los 18 días, zona media entre 11 y 18 días, y zona basal en todas las edades siendo entre leve a fuerte (Figura 36 g,h; Cuadro 17).

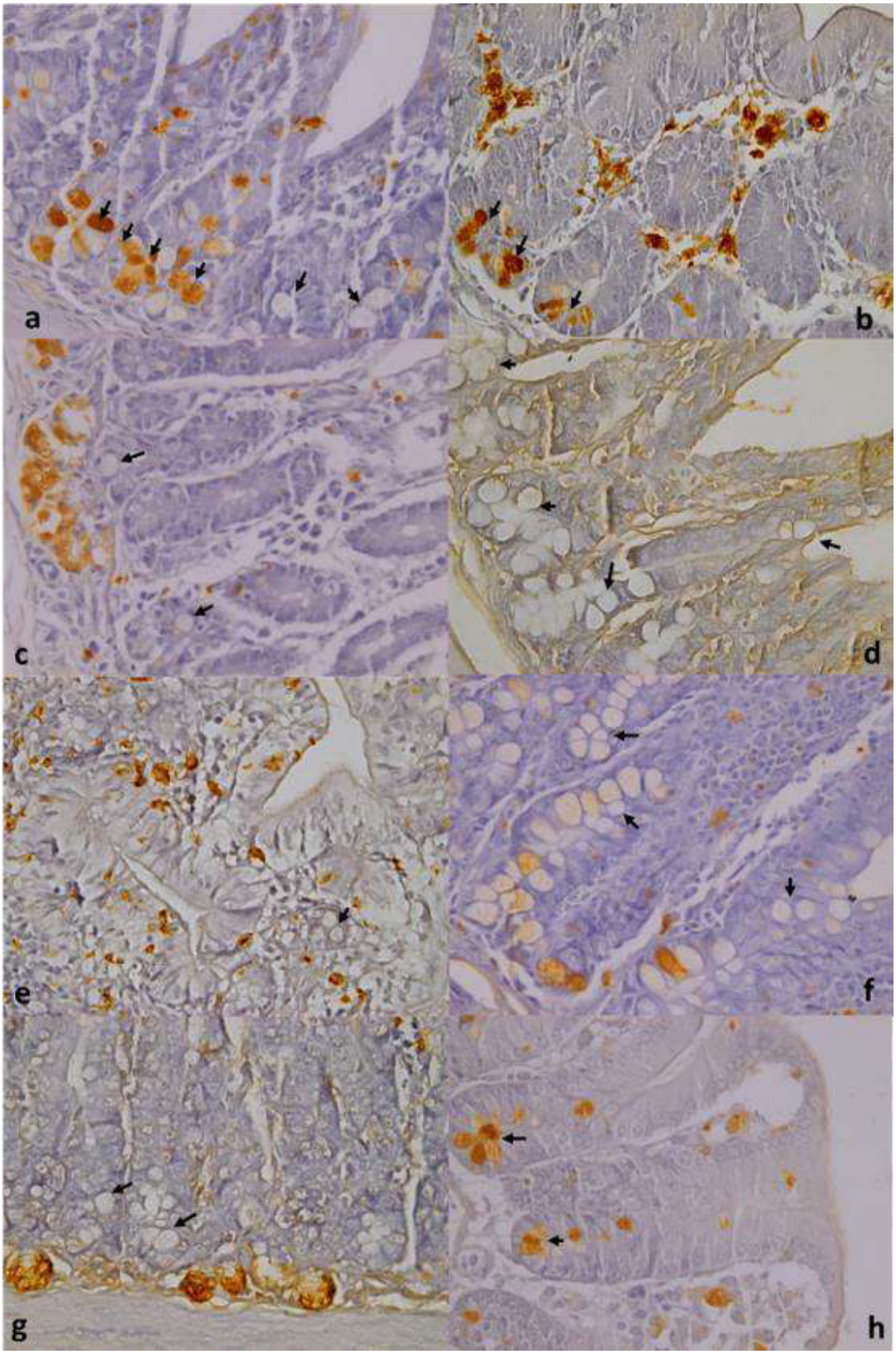

Figura 36. Marcación con lectina WGA en CCAL de epitelio intestinal de cuyes sanos e infectados con *Salmonella* Typhimurium. Sanos: a) íleon, 10 días de edad, b) ciego, 8 días de edad. Infectados de 1 a 3 días de edad: c) duodeno, 10 días de edad, d) yeyuno, 10 días de edad; íleon e) 5 días de edad, f) 8 días de edad. Infectados de 6 a 9 días de edad: g) duodeno 18 días de edad; h) ciego, 18 días de edad. 40x, →: CCAL. Coloración de contraste: Hematoxilina de Harris.

Cuadro 17. Patrón de unión de la lectina WGA en células caliciformes (CCAL) del epitelio intestinal de cuyes sanos e infectados con *Salmonella* Typhimurium

| Edad de sacrificio | Duodeno | | | | Yeyuno | | | | Íleon | | | | Ciego | | | |
|---|---|---|---|---|---|---|---|---|---|---|---|---|---|---|---|---|
| | Vellosidad | | | Cripta | Vellosidad | | | Cripta | Vellosidad | | | Cripta | Epitelio superficial | Cripta | | |
| | Apical | Medio | Basal | | Apical | Medio | Basal | | Apical | Medio | Basal | | | Apical | Medio | Basal |
| **Animales sanos** | | | | | | | | | | | | | | | | |
| RN | $1^2$ | $1^2$ | $1^2$ | $1^2$ | 0 | 0 | 0 | 0 | $1^2$ | $1^2$ | $1^2$ | 1-$2^2$ | 0 | 1-$2^2$ | 1-$3^2$ | 1-$3^2$ |
| 1 día | 0 | 0 | 0 | 0 | $1^2$ | 0 | 0 | 0 | $1^2$ | $1^2$ | $1^2$ | 1-$2^2$ | $1^2$ | 0 | 0 | 1-$2^2$ |
| 5 días | 1-2 | 1-2 | 1-2 | 1-2 | $1^2$ | $1^2$ | $1^2$ | 0 | $1^2$ | $1^2$ | $1^2$ | 1-$2^2$ | 1-$2^2$ | 0 | 0 | 1-$3^2$ |
| 8 días | 1-2 | 1-2 | 1 | $1^2$ | 1-$2^2$ | 1-$2^2$ | 1-$2^2$ | 0 | 1-$2^2$ | 1-$2^2$ | 1-$2^2$ | 1-$2^2$ | 1-$2^2$ | 0 | 0 | 1-$3^2$ |
| 10 días | 1-$2^2$ | 1-$2^2$ | 1-$2^2$ | $1^2$ | 1-$2^2$ | 0 | 0 | 0 | $1^2$ | $1^2$ | $1^2$ | 1-$2^2$ | 1-$2^2$ | 0 | 0 | 1-$3^2$ |
| 15 días | $1^2$ | $1^2$ | $1^2$ | $1^2$ | $1^2$ | $1^2$ | 0-1 | 0 | 0 | $1^2$ | $1^2$ | 1-$3^2$ | 1-$2^2$ | 0 | 1-$2^2$ | 1-$3^2$ |
| 18 días | 1-$2^2$ | $1^2$ | $1^2$ | 1-$2^2$ | $1^2$ | $1^2$ | $1^2$ | 1 | $1^2$ | $1^2$ | $1^2$ | 1-$3^2$ | 1-$2^2$ | 1-$3^2$ | 1-$2^2$ | 1-$3^2$ |
| 21 días | 0 | 0 | 0 | 0 | 0 | 0 | 0 | 0 | 1-$3^2$ | 1-$3^2$ | 1-$3^2$ | 1-$3^2$ | 1-$2^2$ | 1-$2^2$ | 1-$3^2$ | 1-$3^2$ |
| 24 días | 0 | 0 | 0 | 0 | 0 | 0 | 0 | 1-$3^2$ | 0 | 0 | 0 | 1-$3^2$ | $1^2$ | 0 | 1-$3^2$* | 1-$3^2$* |
| **Animales infectados entre 1 y 3 días de edad** | | | | | | | | | | | | | | | | |
| 4 días | 0 | 0 | 0 | 0 | 0 | 0 | 0 | 0 | 0 | 0 | 0 | 0 | 1-$3^2$ | 0 | 0 | 1-$3^2$ |
| 5 días | 0 | 0 | 0 | 0 | 0 | 0 | 0 | 0 | 0 | 1-$3^2$ | 0 | 1-$3^2$ | 0 | 0 | 1-$3^2$ | 1-$3^2$ |
| 8 días | 0 | 0 | 0 | 0 | 0 | 0 | 0 | 0 | 0 | 1-$3^2$ | 1-$3^2$ | 1-$3^2$ | 1-$2^2$ | 0 | 0 | 1-$3^2$ |
| 10 días | 0 | 0 | 0 | 0 | 0 | 0 | 0 | 1-$2^2$ | 0 | 0 | 0 | 1-$3^2$ | 0 | 0 | 0 | 1-$3^2$ |
| **Animales infectados entre 6 y 9 días de edad** | | | | | | | | | | | | | | | | |
| 11 días | 0 | 0 | 0 | 0 | 0-2 | 0 | 0 | 0 | 1-$2^2$ | 1-$3^2$ | 0 | 1-$3^2$ | 0 | 0 | 1-$3^2$ | 1-$3^2$ |
| 15 días | 0 | 0 | 0 | 0 | 0 | 0 | 0 | 0 | 0 | 1-$3^2$ | 1-$3^2$ | 1-$3^2$ | 1-$3^2$ | 0 | 1-$3^2$ | 1-$3^2$ |
| 18 días | 0 | 0 | 0 | 0 | 0 | 0 | 0 | 0 | 0 | 0 | 0 | 1-$3^2$ | 1-$2^2$ | 1-$3^2$ | 1-$3^2$ | 1-$3^2$ |
| 21 días | 0 | 0 | 0 | 0 | 0 | 0 | 0 | 0 | 0 | 0 | 0 | 0 | 0 | 0 | 0 | 1-$3^2$ |
| 24 días | 0 | 0 | 0 | 0 | 0 | 0 | 0 | 0 | 0 | 0 | 0 | 1-$3^2$ | 0 | 0 | 0 | 1-$3^2$ |

RN: recién nacidos.
0: ausencia de marcación, 1: marcación leve, 2: marcación moderada, 3: marcación fuerte
*: Marcación con patrón granular
$^2$: marcación en algunas células

#### 4.2.2.5. Lectina DBA

**Animales sanos**

Se observó en duodeno e íleon CCAL con marcación desde el nacimiento y a lo largo de todo el eje cripta vellosidad, siendo en vellosidades entre leve y moderado y en criptas entre moderado y fuerte (Figura 37 a,b,e,f). En yeyuno la marcación se observó en células en la base de las vellosidades al nacimiento, en el resto de edades se observó a lo largo de toda la vellosidad siendo entre leve y moderado, en criptas fue entre moderado y fuerte (Figura 37 c,d). En todo el ID se observó en la zona apical y media de las vellosidades marcación de algunas células en la mayoría de edades (Cuadro 18).

En ciego se observó marcación de CCAL ubicadas en ES y criptas. En el ES la marcación fue en algunas células y edades siendo leve. En criptas, la marcación fue entre leve y moderado en la zona apical, moderado principalmente en la zona media y entre moderado y fuerte en la zona basal, con algunas edades en donde solo se observó en algunas células (Figura 37 g,h; Cuadro 18).

**Animales infectados entre 1 y 3 días**

Se observó marcación de CCAL en todas las porciones estudiadas, siendo la marcación en la mayoría de edades en algunas células. En las vellosidades de ID la marcacion fue entre leve y moderada y en criptas entre leve y fuerte. En ciego, en el ES la marcación de las CCAL fue entre leve y fuerte y en criptas entre leve y moderado (Figura 38, cuadro 18).

**Animales infectados entre 6 y 9 días**

En ID y en ciego se observó en la mayoría de edades en vellosidades y criptas marcación de algunas CCAL. En duodeno animales de 11 días se observó marcación solo en la zona basal de las vellosidades y criptas, mientras que las demas edades fue en todo el eje cripta vellosidad, siendo entre leve y moderado en vellosidades y entre moderado a fuerte en criptas (Figura 39 a,b). En yeyuno la marcación fue entre leve a moderado en vellosidades a excepción de los 15 días donde fue entre leve a fuerte, en criptas fue entre leve a fuerte (Figura 39 c,d). En íleon la marcación fue entre leve a moderado en vellosidades y entre moderado a fuerte en criptas (Figura 39 e,f).

En ciego se observó marcación entre moderado a fuerte en ES entre 15 y 18 días para luego ser entre leve a moderado. En criptas la marcación fue entre leve y moderado en las zonas apical y media y entre leve a fuerte en la zona basal (Figura 39 g,h; Cuadro 18).

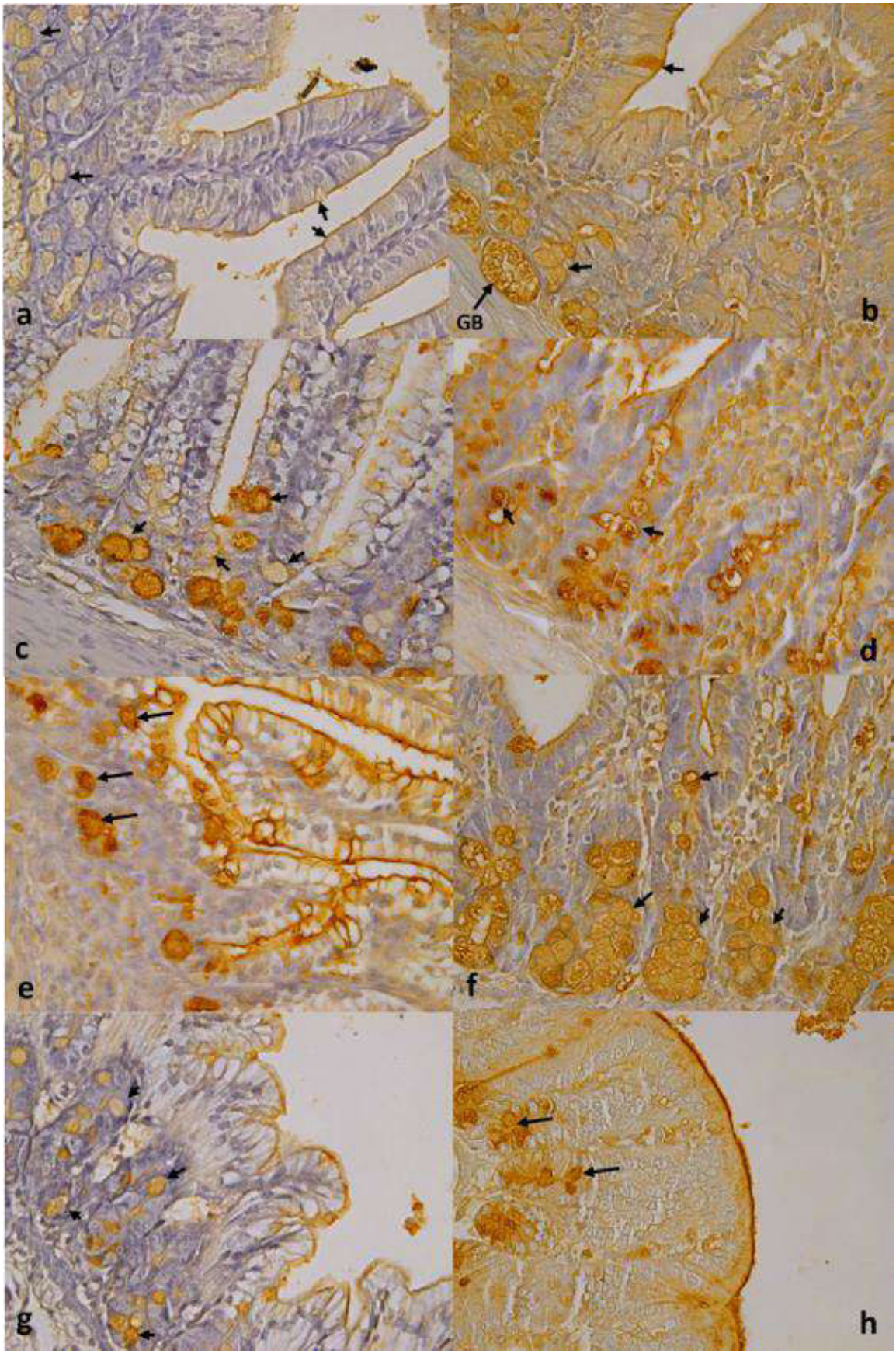

Figura 37. Marcación con lectina DBA en CCAL de epitelio intestinal de cuyes sanos. Duodeno: a) RN, b) 15 días de edad; yeyuno: c) RN, d) 15 días de edad; íleon: e) RN, f) 15 días de edad; ciego: g) RN, h) 15 días de edad. 40x. Coloración de contraste: Hematoxilina de Harris. RN: recién nacido, GB: Glándulas de Brünner, →: CCAL.

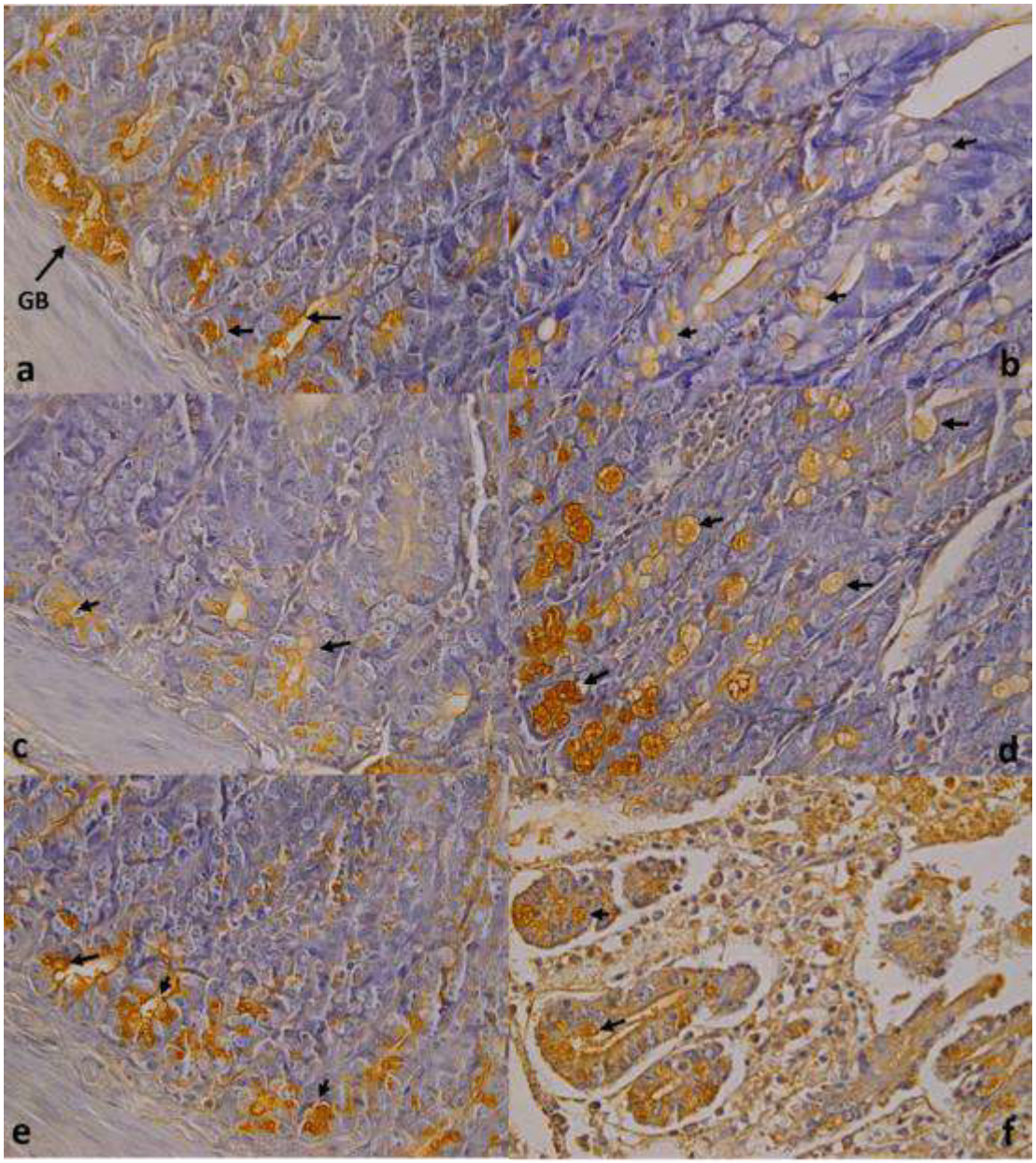

Figura 38. Marcación con lectina DBA en CCAL de epitelio intestinal de cuyes infectados de 1 a 3 días de edad con *Salmonella* Typhimurium. Duodeno: a) 4 días de edad, b) 8 días de edad; yeyuno: c) 5 días de edad, d) 8 días de edad; íleon: e) 4 días de edad, f) 10 días de edad. 40x. Coloración de contraste: Hematoxilina de Harris. GB: Glándulas de Brünner, →: CCAL.

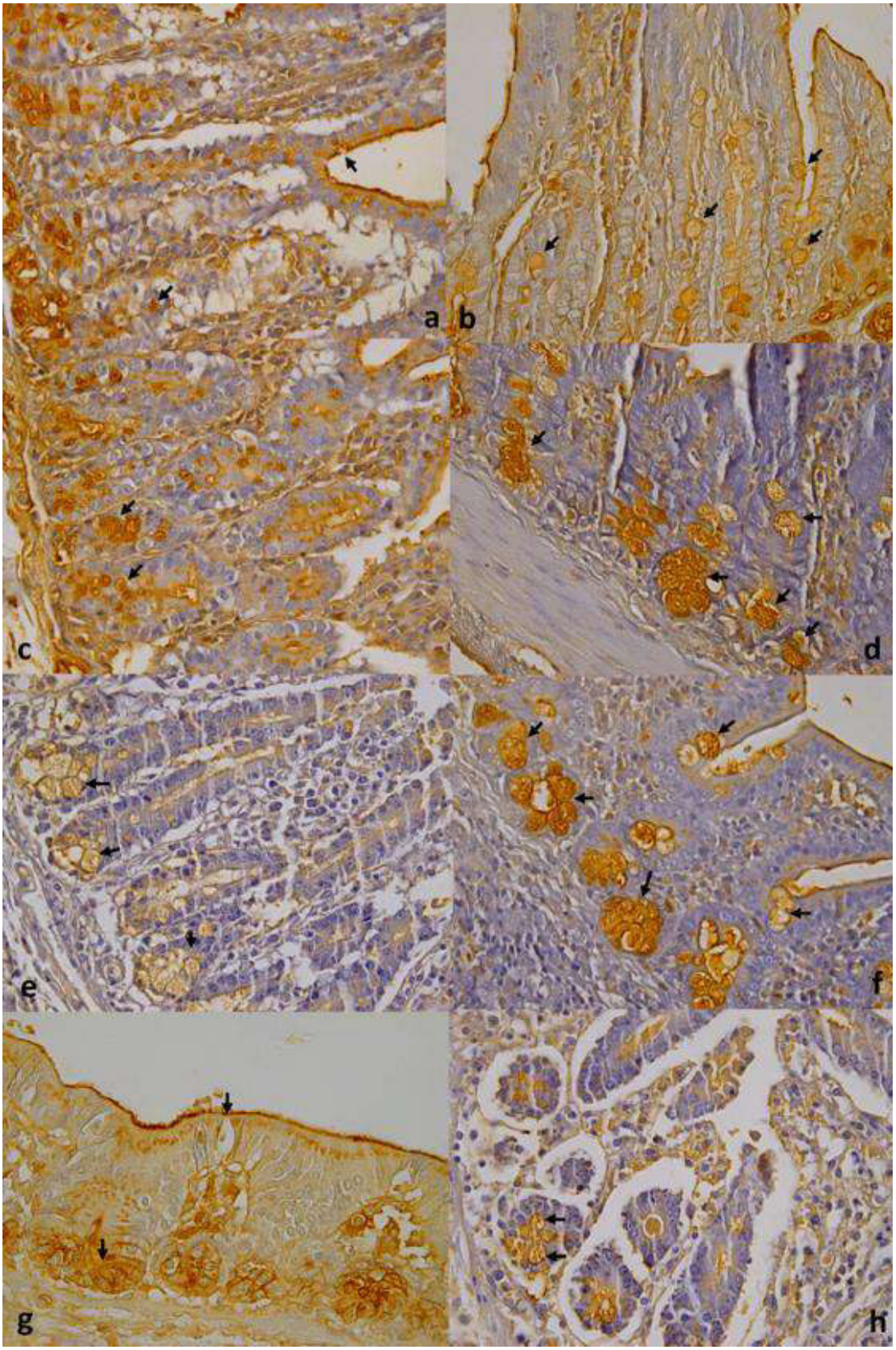


Figura 39. Marcación con lectina DBA en CCAL de epitelio intestinal de cuyes infectados de 6 a 9 días de edad con *Salmonella* Typhimurium. Duodeno: a) 15 días de edad, b) 24 días de edad; yeyuno: c) 15 días de edad, d) 24 días de edad; íleon: e) 18 días de edad, f) 24 días de edad; ciego: g) 11 días de edad, h) 18 días de edad. 40x, →: CCAL. Coloración de contraste: Hematoxilina de Harris.

Cuadro 18. Patrón de unión de la lectina DBA en células caliciformes (CCAL) del epitelio intestinal de cuyes sanos e infectados con *Salmonella* Typhimurium

| Edad de sacrificio | Duodeno | | | | Yeyuno | | | | Íleon | | | | Ciego | | | |
|---|---|---|---|---|---|---|---|---|---|---|---|---|---|---|---|---|
| | Vellosidad | | | Cripta | Vellosidad | | | Cripta | Vellosidad | | | Cripta | Epitelio superficial | Cripta | | |
| | Apical | Medio | Basal | | Apical | Medio | Basal | | Apical | Medio | Basal | | | Apical | Medio | Basal |
| **Animales sanos** | | | | | | | | | | | | | | | | |
| RN | 2 | 2 | 2 | 2 | 0 | 0 | 2 | 2 | 2 | 2 | 2 | 2 | 1[2] | 1-2[2] | 1-2[2] | 1-2[2] |
| 1 día | 1[2] | 1-2 | 1-3 | 2 | 1[2] | 1[2] | 2 | 2 | 1[2] | 1-2 | 2 | 2-3 | 1[2] | 1[2] | 2 | 1 |
| 5 días | 1[2] | 1[2] | 1-2 | 1-2 | 1[2] | 1[2] | 1-2 | 2-3 | 1[2] | 1-2 | 2 | 2-3 | 1[2] | 2 | 2 | 2 |
| 8 días | 1[2] | 1[2] | 1-2 | 2 | 1[2] | 1[2] | 2 | 2 | 1[2] | 1-2 | 2 | 2-3 | 1 | 1 | 2 | 2-3 |
| 10 días | 1-2 | 1-2 | 2-3 | 2-3 | 1-2 | 2 | 2 | 2-3 | 1-2 | 1-2 | 2-3 | 2-3 | 1-2 | 1-2 | 2 | 2-3 |
| 15 días | 1 | 1 | 2 | 2 | 1 | 1 | 2 | 2-3 | 1 | 1 | 2 | 3 | 1[2] | 1[2] | 1[2] | 2 |
| 18 días | 1-2[2] | 2 | 2 | 3 | 1[2] | 2 | 2 | 3 | 1[2] | 1-3[2] | 1-3[2] | 2-3 | 1[2] | 1-2[2] | 1-2 | 2-3 |
| 21 días | 1-2 | 2 | 2 | 2-3 | 1-2 | 2 | 2 | 2-3 | 1-2[2] | 1-2[2] | 2 | 2-3 | 1 | 1[2] | 1-2[2] | 2-3 |
| 24 días | 1-2 | 1-2 | 1-2[2] | 2-3 | 2 | 2 | 2 | 2-3 | 1-2 | 2 | 2 | 2-3 | 1 | 1-2[2] | 1-2[2] | 1-3 |
| **Animales infectados entre 1 y 3 días de edad** | | | | | | | | | | | | | | | | |
| 4 días | 1-3[2] | 1-2[2] | 1-2[2] | 1-3[2] | 1-2[2] | 1-2[2] | 1-2[2] | 1-3[2] | 1-2[2] | 1-2[2] | 1-2[2] | 1-3[2] | 1-3[2] | 1-2 | 1-2[2] | 1-2[2] |
| 5 días | 1[2] | 1[2] | 1-2 | 1-2[2] | 1[2] | 1-2[2] | 1-2[2] | 2-3 | 1-2[2] | 1-2 | 2 | 2-3 | 1-3[2] | 1[2] | 1[2] | 1[2] |
| 8 días | 1[2] | 1-2[2] | 1-2[2] | 1-3 | 1[2] | 1-2[2] | 1-2[2] | 1-3 | 1-2 | 1[2] | 1[2] | 1-2 | 1-3 | 1-2 | 1-2[2] | 1-2 |
| 10 días | 1-2[2] | 2 | 2 | 2-3 | 1-2[2] | 2 | 2 | 2-3 | 2 | 2 | 2 | 2-3 | 2-3 | 2 | 2 | 2 |
| **Animales infectados entre 6 y 9 días de edad** | | | | | | | | | | | | | | | | |
| 11 días | 0 | 0 | 1-2[2] | 2-3 | 1-2[2] | 1-2[2] | 1-2[2] | 1-2 | 1-2[2] | 1-2[2] | 2 | 2-3 | 2-3 | 1-2 | 1-2* | 2-3* |
| 15 días | 2 | 1-2[2] | 1-2[2] | 2 | 1-3[2] | 1-3[2] | 1-3[2] | 1-3[2] | 1-2[2] | 2-3 | 2-3 | 2-3 | 2-3 | 1-2[2] | 1[2] | 1-2[2] |
| 18 días | 2 | 1-2 | 2 | 2-3 | 1-2[2] | 1-2 | 1-2 | 2-3 | 1-2[2] | 1-2[2] | 1-2[2] | 2-3 | 2-3 | 1-2 | 1-2[2] | 2-3 |
| 21 días | 1[2] | 1-2[2] | 1-2 | 2 | 1[2] | 1-2[2] | 1-2 | 1-2[2] | 1[2] | 1[2] | 1-2[2] | 1-2[2] | 1-2[2] | 1[2] | 1[2] | 2 |
| 24 días | 2 | 1-2 | 1-2 | 1-3 | 2 | 2 | 2 | 3 | 2 | 2-3 | 2-3 | 3 | 1-2 | 1-2 | 1[2] | 1[2] |

RN: recién nacidos.
0: ausencia de marcación, 1: marcación leve, 2: marcación moderada, 3: marcación fuerte
*: Marcación con patrón granular
[2]: marcación en algunas células

#### 4.2.2.6. Lectina Con A

**Animales sanos**

En duodeno, se observó en la zona apical de las vellosidades marcación de CCAL moderado o fuerte, en la zona media en 1 día de edad fue moderado y en el resto fuerte, y en en la zona basal fue fuerte; en criptas las CCAL fueron entre moderado a fuerte (Figura 40 a,b). En yeyuno la marcación de las CCAL fue entre moderado a fuerte en la zona apical, moderado a 1 y 15 días y fuerte en el resto de edades en la zona media, y en la zona basal fue moderado en 1 día y fuerte en el resto de edades. En las criptas las CCAL tuvieron marcación entre leve a fuerte (Figura 40 c,d). En íleon la marcación fue entre moderado a fuerte en vellosidades y entre leve a fuerte en criptas (Figura 40 e,f)

En ciego, se observó marcación de CCAL en el ES de moderado a fuerte en RN y 21 días, moderado de 1 día a 18 días y de leve a fuerte en algunas células a los 24 días. En criptas la marcación fue de algunas células siendo entre leve principalmente en la zona apical y media y entre leve a fuerte en la zona basal (Figura 40 g,h; Cuadro 19).

**Animales infectados entre 1 y 3 días**

Se observó que las CCAL de vellosidades de duodeno, yeyuno e íleon tenían afinidad moderada entre 4 a 8 días y fuerte a los 10 días; en criptas la afinidad fue entre leve a moderada hasta los 8 días y entre leve a fuerte a los 10 días (Figura 41 a,b,c,d,e,f). En ciego se observó marcación de las CCAL entre leve a fuerte en el ES, entre leve a moderado en la zona apical de las criptas y moderado en la zona media y basal de las criptas (Figura 41 g,h; Cuadro 19).

**Animales infectados entre 6 y 9 días**

En duodeno se observó marcación entre moderado a fuerte en CCAL de vellosidades y entre leve a fuerte en criptas (Figura 42 a,b). En yeyuno la marcación fue moderada o fuerte en vellosdiades y entre leve a fuerte en criptas (Figura 42 c,d). En íleon en vellosidades la marcación fue entre moderado a fuerte y en criptas entre leve a fuerte (Figura 42 e,f). En ciego, la marcación de las CCAL en el ES fue entre leve a fuerte y moderado y/o moderado a fuerte en criptas (Figura 42 g, h, Cuadro 19).

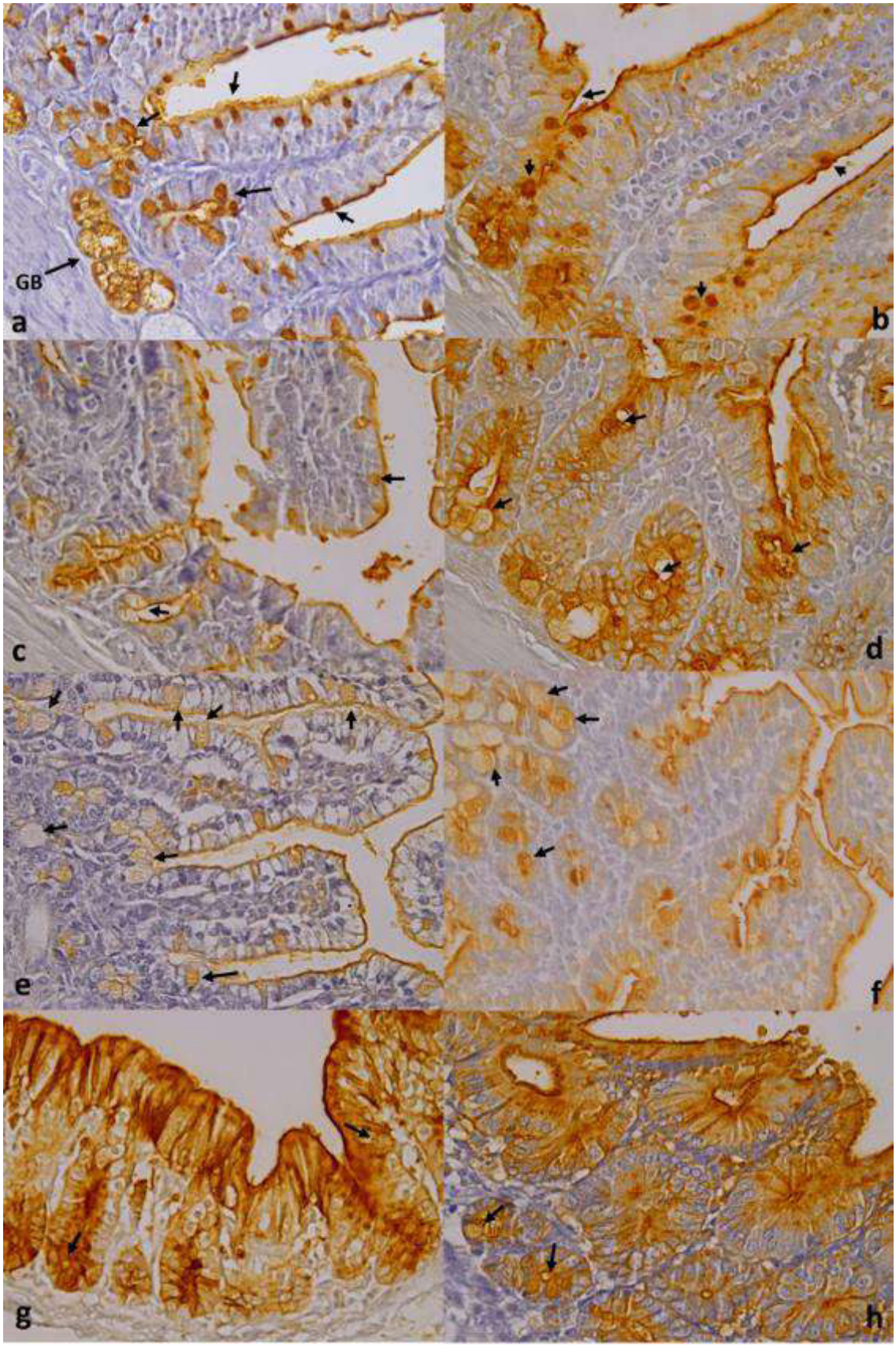


Figura 40. Marcación con lectina Con A en CCAL de epitelio intestinal de cuyes sanos. Duodeno: a) RN, b) 15 días de edad; yeyuno: c) 1 día de edad, d) 15 días de edad; íleon: e) RN, f) 18 días de edad; ciego: g) 1 día de edad, h) 15 días de edad. 40x. Coloración de contraste: Hematoxilina de Harris. RN: recién nacido, GB: glándulas de Brünner, →: CCAL.

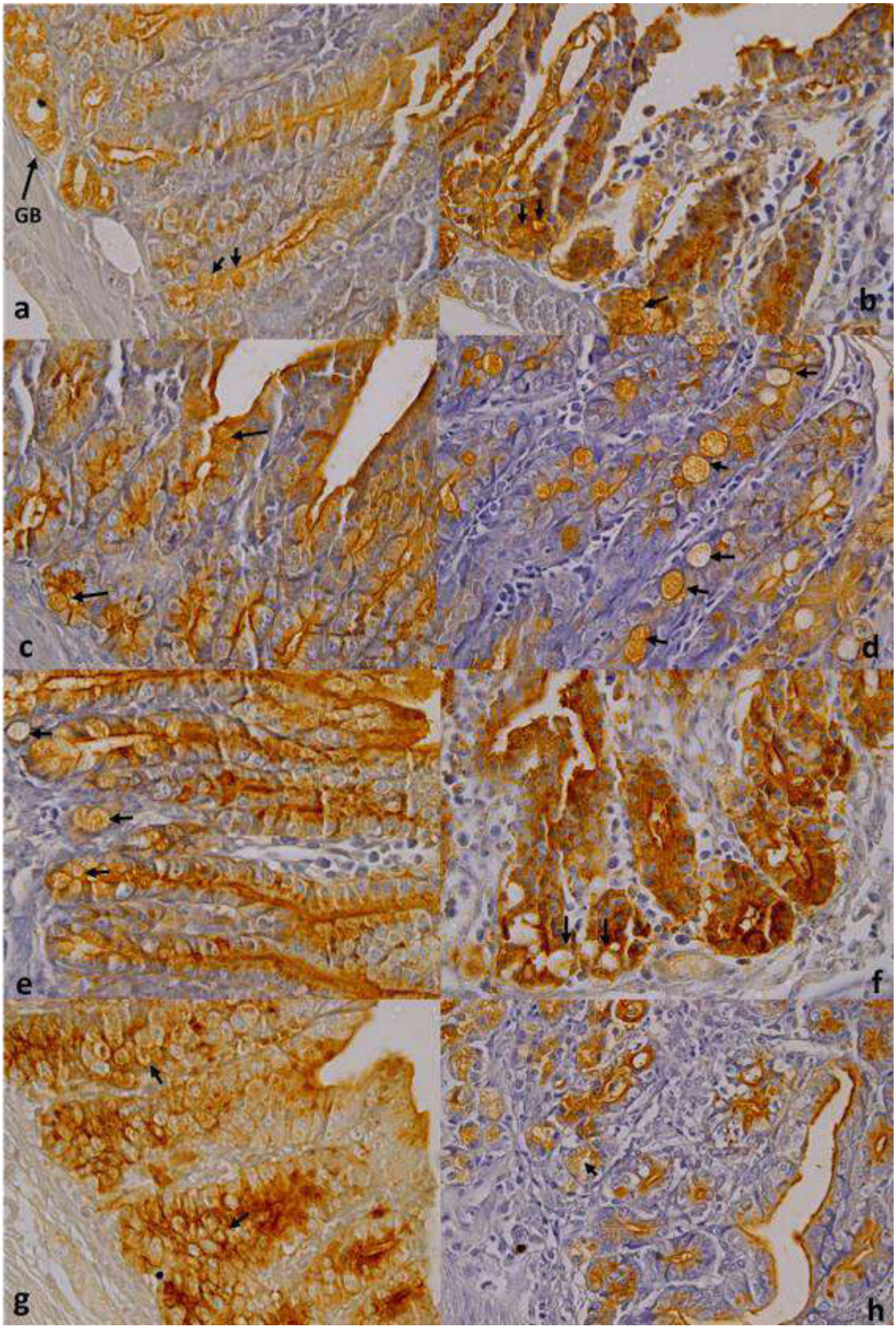

Figura 41. Marcación con lectina Con A en CCAL de epitelio intestinal de cuyes infectados de 1 a 3 días de edad con *Salmonella* Typhimurium. Duodeno: a) 4 días de edad, b) 8 días de edad; yeyuno: c) 5 días de edad, d) 8 días de edad; íleon: e) 5 días de edad, f) 8 días de edad; ciego: g) 4 días de edad, h) 8 días de edad. 40x. Coloración de contraste: Hematoxilina de Harris. GB: glándulas de Brünner, →: CCAL.

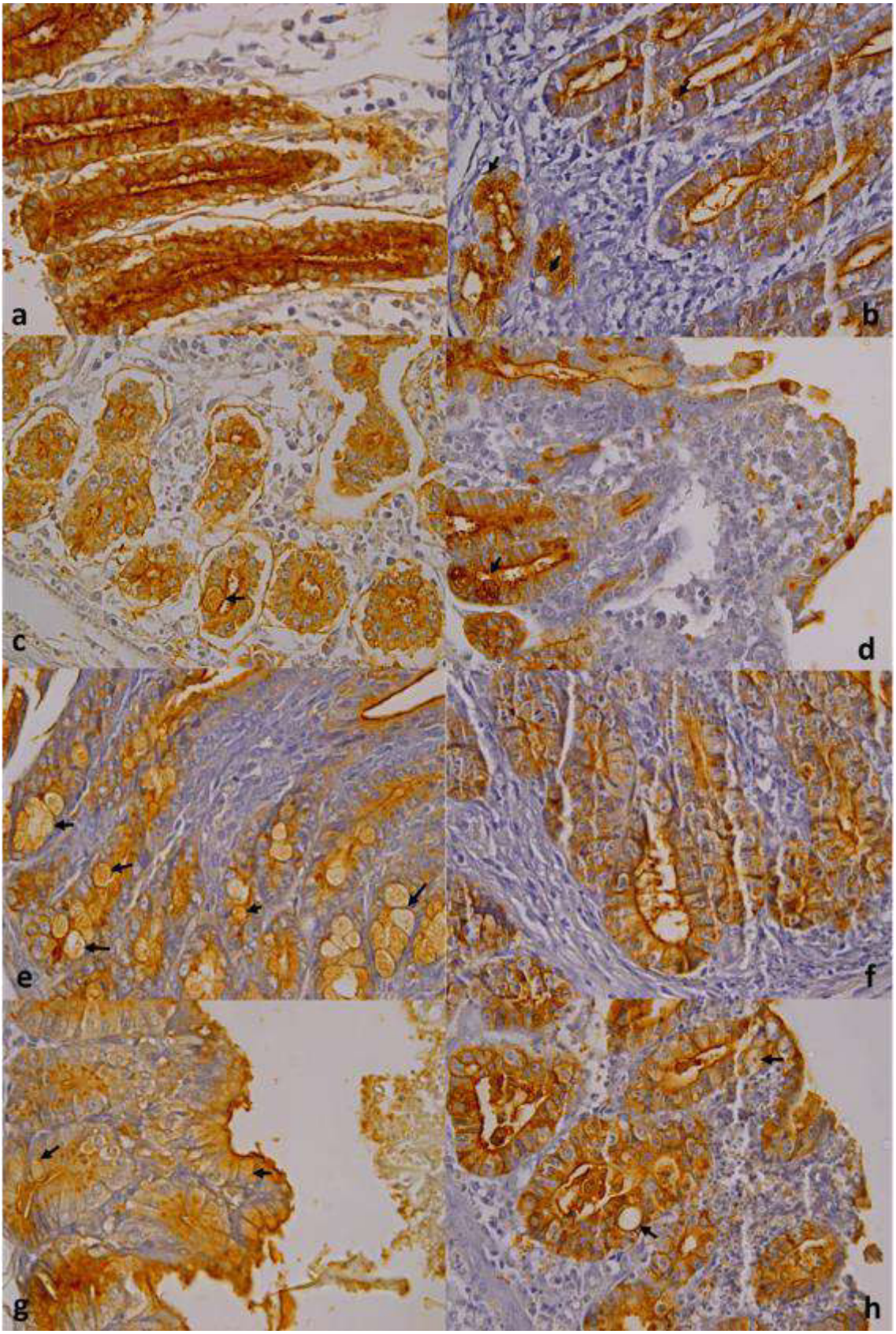

Figura 42. Marcación con lectina Con A en CCAL de epitelio intestinal de cuyes infectados de 6 a 9 días de edad con *Salmonella* Typhimurium. Duodeno: a) 11 días de edad, b) 24 días de edad; yeyuno: c) 15 días de edad, d) 18 días de edad; íleon: e) 15 días de edad, f) 18 días de edad; ciego: g) 15 días de edad, h) 18 días de edad. 40x, →: CCAL. Coloración de contraste: Hematoxilina de Harris.

Cuadro 19. Patrón de unión de la lectina Con A en células caliciformes (CCAL) del epitelio intestinal de cuyes sanos e infectados con *Salmonella* Typhimurium

| Edad de sacrificio | Duodeno | | | | Yeyuno | | | | Íleon | | | | Ciego | | | |
|---|---|---|---|---|---|---|---|---|---|---|---|---|---|---|---|---|
| | Vellosidad | | | Cripta | Vellosidad | | | Cripta | Vellosidad | | | Cripta | Epitelio superficial | Cripta | | |
| | Apical | Medio | Basal | | Apical | Medio | Basal | | Apical | Medio | Basal | | | Apical | Medio | Basal |
| **Animales sanos** | | | | | | | | | | | | | | | | |
| RN | 3 | 3 | 3 | 3 | 2 | 3 | 3 | 3 | 3 | 3 | 3 | 1-2[2] | 2-3 | 1-3[2] | 1-3[2] | 1-3[2] |
| 1 día | 2 | 2 | 3 | 3 | 2 | 2 | 2 | 1[2] | 2-3 | 2-3 | 2 | 1-2 | 2 | 1[2] | 1[2] | 1[2] |
| 5 días | 2 | 3 | 3 | 2 | 2-3 | 3 | 3 | 2-3 | 3 | 3 | 3 | 2-3 | 2 | 1[2] | 1[2] | 1-3[2] |
| 8 días | 3 | 3 | 3 | 2-3 | 3 | 3 | 3 | 1-2 | 2-3 | 3 | 2-3 | 1-2 | 2 | 1[2] | 1[2] | 1-2 |
| 10 días | 3 | 3 | 3 | 3 | 2-3 | 3 | 3 | 2 | 2-3 | 3 | 3 | 2 | 2 | 2-3 | 1-3[2] | 1-2 |
| 15 días | 3 | 3 | 3 | 2-3 | 1-2 | 2-3 | 3 | 1-3 | 3 | 3 | 3 | 2-3 | 2 | 1[2] | 1[2] | 1-2 |
| 18 días | 2 | 3 | 3 | 2 | 2 | 3 | 3 | 2-3 | 2-3 | 3 | 3 | 1-3 | 2 | 1 | 1 | 2-3 |
| 21 días | 3 | 3 | 3 | 2-3 | 2 | 3 | 3 | 1-3 | 2 | 2-3 | 2 | 1-3 | 2-3 | 1-2 | 1-3 | 1-3 |
| 24 días | 2 | 3 | 3 | 1-3 | 2 | 3 | 3 | 1-3 | 2 | 3 | 3 | 1-2[2] | 1-3[2] | 1[2] | 1-3 | 1-3 |
| **Animales infectados entre 1 y 3 días de edad** | | | | | | | | | | | | | | | | |
| 4 días | 2 | 2 | 2 | 1-2[2] | 2 | 2 | 2 | 2 | 2 | 2 | 2 | 2 | 1-3 | 1 | 2 | 2 |
| 5 días | 2 | 2 | 2-3 | 1-2[2] | 2 | 2 | 2 | 1-2[2] | 2 | 2 | 2 | 1-2[2] | 1-2 | 1-2 | 2 | 2 |
| 8 días | 2 | 2 | 2 | 1-2[2] | 2 | 2 | 2 | 2 | 2 | 2 | 2 | 1-3 | 1-2 | 2 | 2 | 2 |
| 10 días | 3 | 3 | 3 | 1-3 | 3 | 3 | 3 | 1-3 | 3 | 3 | 3 | 1-3 | 1-3 | 2 | 2 | 2 |
| **Animales infectados entre 6 y 9 días de edad** | | | | | | | | | | | | | | | | |
| 11 días | 2-3 | 2 | 2 | 2 | 2 | 2 | 2 | 1-3 | 2 | 2 | 2 | 2-3 | 1-2 | 2-3 | 2 | 2 |
| 15 días | 2-3 | 2-3 | 2-3 | 1-3 | 3 | 2-3 | 2 | 1-3 | 2-3 | 2-3 | 2-3 | 1-3 | 1-3 | 2-3 | 2 | 2 |
| 18 días | 1-2 | 2-3 | 2 | 2 | 3 | 3 | 3 | 1-2 | 2-3 | 2-3 | 2-3 | 1-3 | 1-3 | 2 | 2 | 2 |
| 21 días | 2-3 | 2 | 2 | 1-3[2] | 2 | 2 | 2 | 1-2[2] | 2 | 2 | 2 | 2 | 1-3 | 2 | 2 | 2 |
| 24 días | 3 | 3 | 3 | 1-3 | 3 | 3 | 3 | 1-3 | 3 | 3 | 3 | 1-3 | 1-3 | 2-3 | 2-3 | 2-3 |

RN: recién nacidos.
0: ausencia de marcación, 1: marcación leve, 2: marcación moderada, 3: marcación fuerte
[2]: marcación en algunas células

#### 4.2.2.7. Lectina UEA – 1

**Animales sanos**

En ID de animales sanos se observó desde RN hasta los 15 o 18 días marcación de CCAL entre leve y moderado en vellosidades y criptas, y a partir de esta edad la marcación de las CCAL fue leve y con marcación de algunas células. Este mismo patrón se observó en ciego donde en ES la marcación fue moderada hasta los 15 días para luego ser leve al igual que en criptas donde se observó hasta los 10 días marcación moderada en la zona apical y media y entre leve a moderado en la zona basal en todas las edades (Figura 43, Cuadro 20).

**Animales infectados entre 1 y 3 días**

La marcación de las CCAL fue de forma en todas las porciones y edades fue de forma leve siendo en la mayoría de edades la marcación de algunas células (Figura 44; Cuadro 20).

**Animales infectados entre 6 y 9 días**

Se observó que las CCAL tenían afinidad leve en todas las porciones y edades a excepción de algunas edades donde la marcación fue entre leve a moderado. Hay que resaltar que esta marcación principlamente en ciptas de duodenos, vellosidades y criptas de yeyuno e íleon y criptas de ciego fue en algunas células (Figura 45; Cuadro 20).

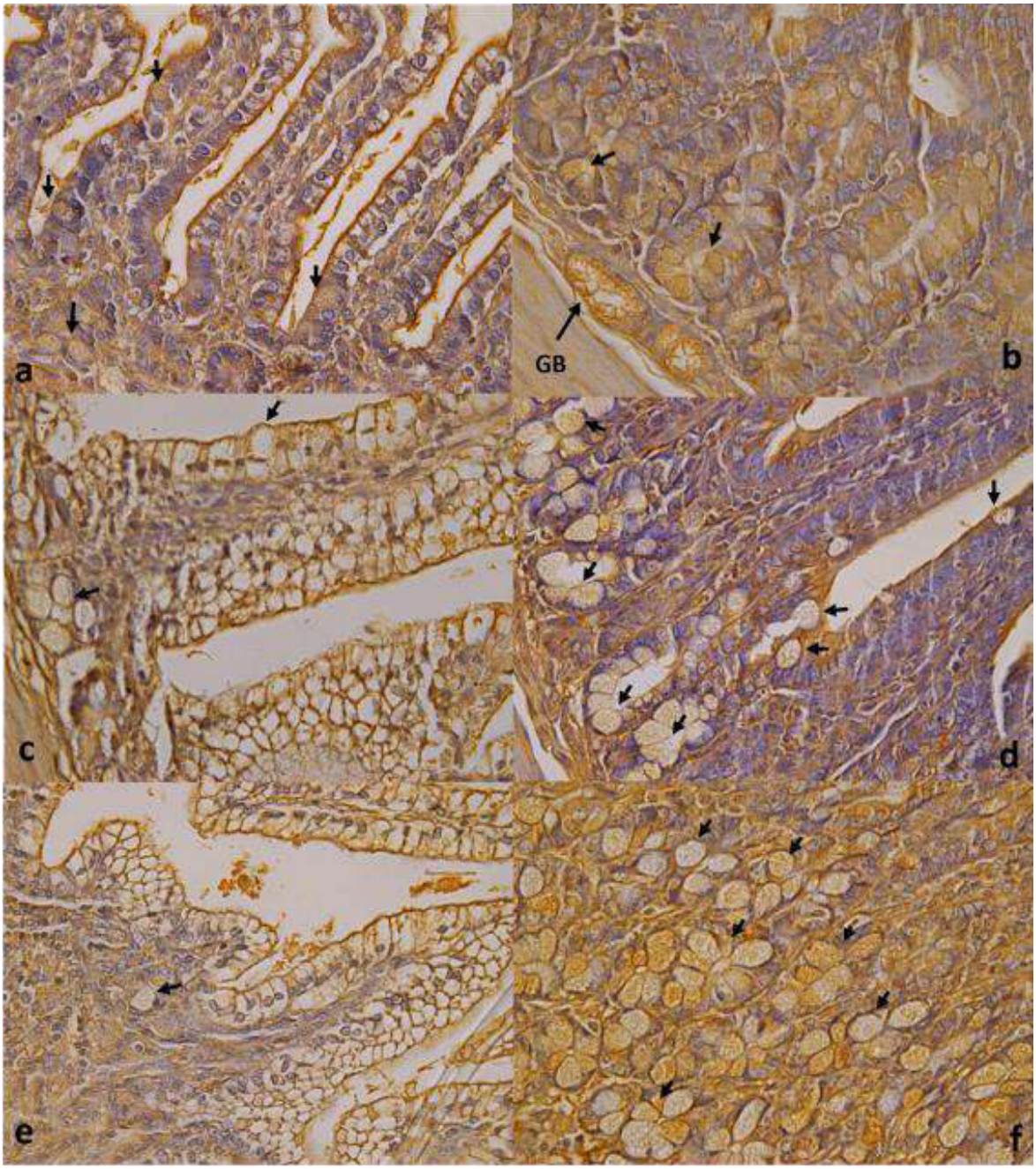

Figura 43. Marcación con lectina UEA-1 en CCAL de epitelio intestinal de cuyes sanos. Duodeno: a) RN, b) 18 días de edad; yeyuno: c) RN, d) 8 días de edad; íleon: e) RN, f) 18 días de edad. 40x. Coloración de contraste: Hematoxilina de Harris. RN: recién nacido, GB: Glándulas de Brünner, →: CCAL.

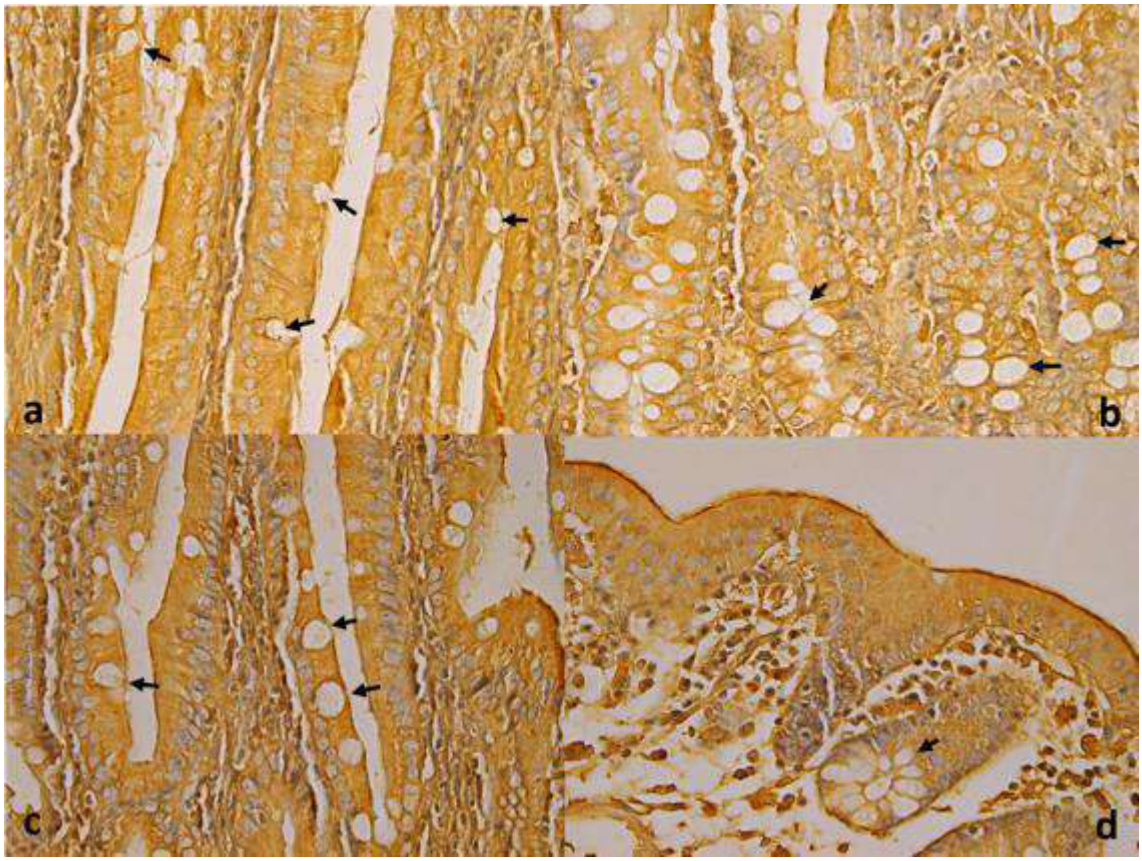

Figura 44. Marcación con lectina UEA-1 en CCAL de epitelio intestinal de cuyes infectados de 1 a 3 días de edad con *Salmonella* Typhimurium. Duodeno: a) 8 días de edad; yeyuno: b) 8 días de edad; íleon: c) 8 días de edad; ciego: 8 días de edad. 40x, →: CCAL. Coloración de contraste: Hematoxilina de Harris.

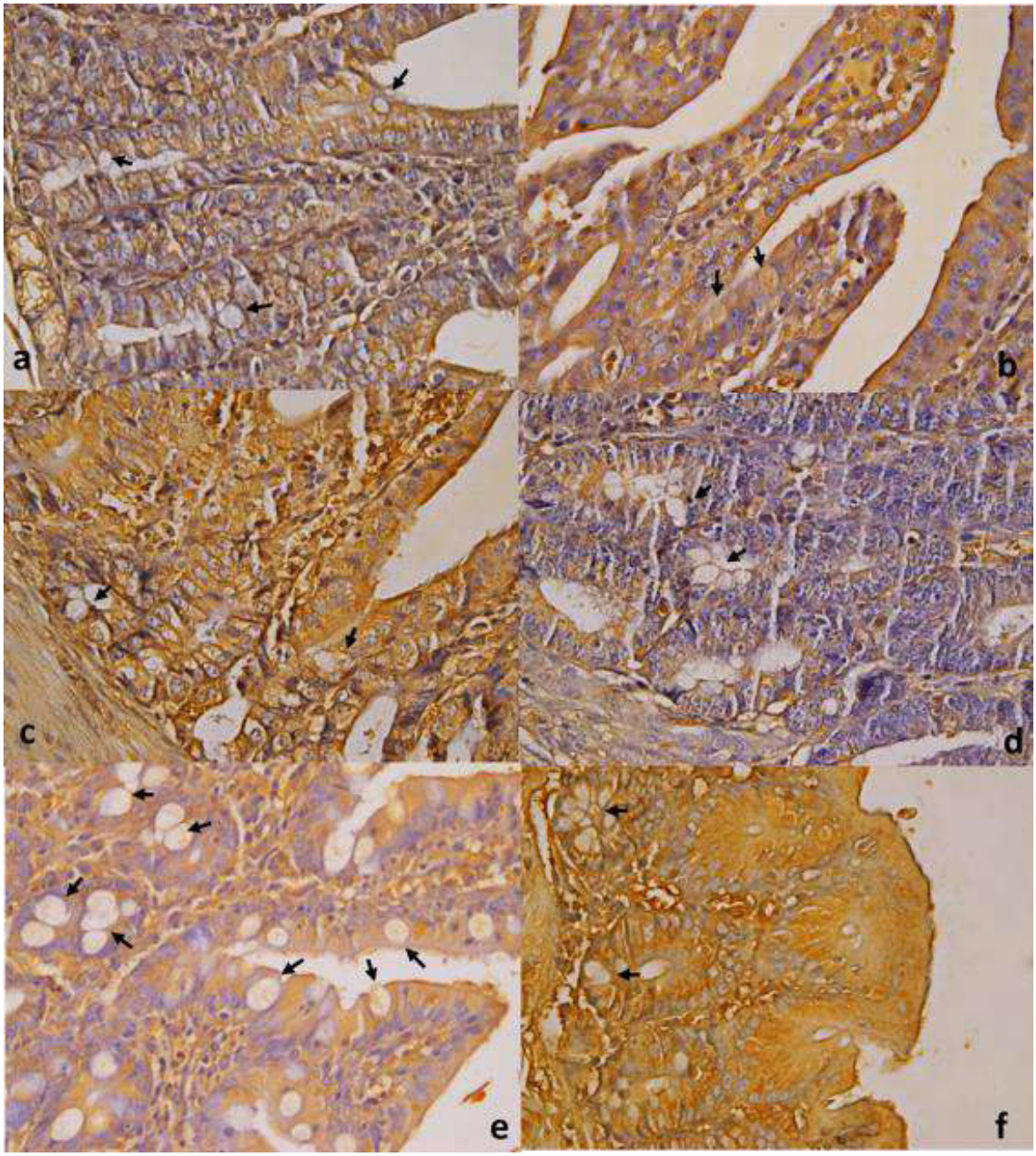

Figura 45. Marcación con lectina UEA-1 en CCAL de epitelio intestinal de cuyes infectados de 6 a 9 días de edad con *Salmonella* Typhimurium. Duodeno: a) 18 días de edad, b) 24 días de edad; yeyuno: c) 21 días de edad; íleon: d) 21 días de edad, e) 24 días de edad; ciego: f) 24 días de edad. 40x, →: CCAL. Coloración de contraste: Hematoxilina de Harris.

Cuadro 20. Patrón de unión de la lectina UEA-1 en células caliciformes (CCAL) del epitelio intestinal de cuyes sanos e infectados con *Salmonella* Typhimurium

| Edad de sacrificio | Duodeno | | | | Yeyuno | | | | Íleon | | | | Ciego | | | |
|---|---|---|---|---|---|---|---|---|---|---|---|---|---|---|---|---|
| | Vellosidad | | | Cripta | Vellosidad | | | Cripta | Vellosidad | | | Cripta | Epitelio superficial | Cripta | | |
| | Apical | Medio | Basal | | Apical | Medio | Basal | | Apical | Medio | Basal | | | Apical | Medio | Basal |
| **Animales sanos** | | | | | | | | | | | | | | | | |
| RN | 1 | 1-2 | 2 | 1-2 | 2 | 2 | 2 | 1-2 | 2 | 2 | 2 | 1-2 | 1-2 | 1[2] | 1[2] | 1[2] |
| 1 día | 2 | 2 | 2 | 2 | 2-3 | 2-3 | 2-3 | 1-2 | 1 | 1 | 1-2 | 2 | 2 | 2 | 2 | 1-2 |
| 5 días | 1-2 | 1 | 1 | 1-2 | 2 | 2 | 2 | 1-2 | 1 | 1 | 1 | 1 | 2 | 1-2 | 1-2 | 1-2 |
| 8 días | 1 | 1 | 1 | 1-2 | 1 | 1 | 1 | 1-2 | 1 | 1 | 1 | 1-2 | 2 | 2 | 2 | 1-2 |
| 10 días | 2 | 2 | 2 | 1-2 | 2 | 2 | 2 | 1-2 | 2 | 2 | 1-2 | 1-2 | 2 | 2 | 2 | 2 |
| 15 días | 2 | 2 | 1-2 | 1-2 | 2 | 2 | 2 | 1-2 | 2 | 2 | 2 | 1-2 | 2 | 1 | 1 | 1-2 |
| 18 días | 1 | 1-2[2] | 1[2] | 1[2] | 1 | 1[2] | 1[2] | 1[2] | 1[2] | 1[2] | 1[2] | 1[2] | 1 | 1[2] | 1[2] | 1[2] |
| 21 días | 1[2] | 1 | 1[2] | 1[2] | 1 | 1 | 1[2] | 1[2] | 1[2] | 1[2] | 1[2] | 1[2] | 1[2] | 1[2] | 1[2] | 1-2[2] |
| 24 días | 1-2 | 1[2] | 1[2] | 1[2] | 1-2 | 1-2 | 1[2] | 1-2[2] | 1[2] | 1[2] | 1[2] | 1[2] | 1 | 1 | 1 | 1[2] |
| **Animales infectados entre 1 y 3 días de edad** | | | | | | | | | | | | | | | | |
| 4 días | 1[2] | 1[2] | 1[2] | 1[2] | 1[2] | 1[2] | 1[2] | 1[2] | 1[2] | 1[2] | 1[2] | 1[2] | 1[2] | 1[2] | 1[2] | 1[2] |
| 5 días | 1 | 1 | 1[2] | 1[2] | 1 | 1 | 1[2] | 1[2] | 1[2] | 1[2] | 1[2] | 1[2] | 1[2] | 1[2] | 1[2] | 1[2] |
| 8 días | 1[2] | 1[2] | 1[2] | 1[2] | 1[2] | 1[2] | 1[2] | 1[2] | 1[2] | 1[2] | 1[2] | 1[2] | 1[2] | 1[2] | 1[2] | 1[2] |
| 10 días | 1[2] | 1[2] | 1[2] | 1[2] | 1[2] | 1[2] | 1[2] | 1[2] | 1[2] | 1[2] | 1[2] | 1[2] | 1[2] | 1[2] | 1 | 1[2] |
| **Animales infectados entre 6 y 9 días de edad** | | | | | | | | | | | | | | | | |
| 11 días | 1 | 1 | 1-2 | 1[2] | 1 | 1 | 1[2] | 1[2] | 1 | 1 | 1[2] | 1[2] | 1 | 1 | 1[2] | 1[2] |
| 15 días | 1 | 1 | 1 | 1[2] | 1[2] | 1[2] | 1[2] | 1[2] | 1[2] | 1[2] | 1[2] | 1[2] | 1 | 1[2] | 1[2] | 1[2] |
| 18 días | 1 | 1 | 1[2] | 1-2[2] | 1 | 1[2] | 1[2] | 1[2] | 1[2] | 1[2] | 1[2] | 1[2] | 1 | 1[2] | 1[2] | 1-2[2] |
| 21 días | 1 | 1 | 1[2] | 1[2] | 1 | 1 | 1 | 1-2[2] | 1 | 1 | 1 | 1[2] | 1[2] | 1[2] | 1[2] | 1[2] |
| 24 días | 1-2[2] | 1[2] | 1[2] | 1[2] | 1-2[2] | 1[2] | 1[2] | 1[2] | 1[2] | 1[2] | 1[2] | 1[2] | 1 | 1[2] | 1[2] | 1[2] |

RN: recién nacidos.
0: ausencia de marcación, 1: marcación leve, 2: marcación moderada, 3: marcación fuerte
[2]: marcación en algunas células

# V. DISCUSIÓN

En todas las especies animales, el intestino está en contacto permanente con diferentes productos como alimento, microbiota, sustancias secretadas por el propio epitelio gastrointestinal y glándulas anexas, tales como el ácido clorhídrico, iones, bicarbonato, anticuerpos, enzimas entre otros; creando un microambiente en donde la interacción de estos factores genera estímulos para el desarrollo intestinal, así como activación de mecanismos secretores y una simbiosis entre la microbiota y el epitelio intestinal.

Diversos autores han descrito la presencia de una barrera de defensa a nivel intestinal formada por el epitelio propiamente dicho y la capa de moco que está sobre el epitelio intestinal. En alpacas, Vásquez (2021) describe que el epitelio intestinal presenta una estructura organizada con presencia de un glicocalix en la membrana apical de las células epiteliales desde la etapa fetal, lo cual demuestra que hay un proceso de formación de glicanos desde edades muy tempranas, lo cual forma parte de los mecanismos de defensa a nivel intestinal.

Otros autores como, Liévin-Le y Servin (2006) y Dharmani *et al.* (2009), describen que la integridad funcional de la barrera intestinal depende de la regulación coordinada entre la capa de moco, la estructura de las células epiteliales, la existencia de uniones estrechas y la interacción con la microbiota. La composición de la capa de moco, especialmente de los glicanos que forman esta estructura, varía dependiendo del grado de maduración del epitelio, tipo de alimento, cambios en la microbiota y otros factores (Bergstrom y Xia, 2013; Kavanaugh *et al*., 2015).

## 5.1 Glicoconjugados en el epitelio intestinal de intestino delgado y ciego de cuyes

La presencia de glicanos a nivel del epitelio intestinal tienen una función importante en la fisiología digestiva, sirviendo como ligandos en la inducción de los sistemas de señalización del sistema inmune, en el control de los procesos de proliferación y diferenciación en la renovación del epitelio intestinal, y como nutrientes que participan en la regulación de la composición de la microbiota. También participan en la integración hospedero, microorganismos y medio ambiente intestinal, ayudando en el mantenimiento de la homeostasis de la mucosa (Kavanaugh *et al*., 2015; Tailford *et al*., 2015).

Diversos glicanos son producidos en el epitelio intestinal, tales como N-acetilgalactosamina, glucosa, galactosa, N-acetilglicosamina, fucosa, maltosa entre otros. Estos glicanos son producidos en los diferentes tipos celulares como enterocitos, CCAL, células de Paneth, formando estructuras complejas (glicoconjugados) con proteínas y lípidos (Sonnenburg *et al*., 2005; Goto *et al*., 2014; Rouhanifard *et al*., 2018). Los cambios en la producción y

expresión de estos glicanos produce alteraciones en la homeostasis intestinal y estan directamente relacionados a enfermedades inflamatorias y contribuye en la fisiopatología de enfermedades entéricas (Kelm *et al.,* 2020).

En cuyes sanos, mediante la técnica de PAS-AA se observó la presencia de mucopolisacáridos ácidos en casi todas la edades y porciones, a excepción de los animales RN donde, además de mucopolisacáridos neutros en citoplasma y glicocalix, se encontraron células con contenido mixto. Autores como Szentkuti y Lorenz (1995) y Domeneghini *et al*. (1998) demostraron la presencia de mucopolisacáridos ácidos y neutros (PAS+, AA+) en ID de ratas adultas y peces *Sparus aurata* juveniles y adultos, respectivamente, siendo estos resultados similares a lo encontrado en cuyes. En equinos, cerdos y conejos, tanto en vellosidades y criptas de yeyuno e íleon, Galotta (2006) encontró mucopolisacáridos neutros en glicocalix y citoplasma, siendo mínima o nula la presencia de mucopolisacáridos ácidos.

Scheper *et al*. (2023) indica que el patrón de glicosilación cambia en diferentes enfermedades, por ejemplo, en cuyes infectados con *S.* Typhimurium, donde la expresión de mucopolisacáridos ácidos y neutros diminuyó en animales infectados, al igual que la de mucopolisacáridos neutros y el contenido mixto en las células del epitelio intestinal, tanto a nivel de vellosidades como de criptas, lo cual fue observado en el presente estudio, donde en animales infectados se encontró una disminución en la tinción de PAS-AA, indicando que la presencia de mucopolisacáridos disminuye con la infección, lo cual nos estaría indicando que la *S.* Typhimurium estaría inhibiendo su producción o lo estaría degradando.

En cuyes sanos, mediante el uso de la lectina PNA se identificó β-D-Galactosa (B1-3)>D-N-acetilgalactosamina (β-D-Gal (B1-3)>D-GalNAC) en el glicocalix de vellosidades de duodeno, glicocalix y citoplasma de GB, glicocálix de vellosidades de yeyuno e íleon y del ES en ciego de cuyes sanos y en menor proporción en el citoplasma de las células epiteliales de las vellosidades, estando ausente en el citoplasma de las células de la cripta. Estos hallazgos coinciden con los de Choi (2003) y Sohn y Chae (2000), quienes reportaron en lechones de 7 días, presencia en glicocálix de enterocitos de yeyuno e íleon respectivamente; mientras que en lechones de 3 semanas, Chae (1997) demostró la presencia de este glicano en glicocalix de vellosidades en el íleon.

Por su parte, Brik *et al*., (1999) encontraron β-D-Gal (B1-3)>D-GalNAC en embriones de pollos de 18 a 21 días, y en pollos recién nacidos, confirmando que este glicano se expresa desde la etapa prenatal en distintas especies. Otros autores describieron, en animales sanos, la presencia de este glicano en el epitelio intestinal de ratones (Doehrn *et al.,* 1992), íleon de bovinos (Massone *et al*., 1991); ID de caballos (Takehana *et al*., 1989; Galotta, 2006), yeyuno e íleon de

ñandú (Sona, 2013) e ID de conejos (Galotta, 2006). Sin embargo, Vecchi *et al*. (1987) no encontraron presencia del glicano en yeyuno de humanos; lo que hace suponer en la complejidad de las respuestas que pudieran tener las diferentes células que conforman las vellosidades y criptas en diferentes porciones del intestino de las diversas especies animales incluidos los cuyes, lo cual podrían estar ligados a variados estímulos como la exposición a antígenos según lo manifestado por Gallegos *et al*. (2017).

Así mismo, diversos autores han demostrado que la expresión de β-D-Gal (B1-3)>D-GalNAC cambia cuando el animal es expuesto a diferentes agentes patógenos, tal es el caso de Sohn y Chae (2000), quienes en un estudio en lechones infectados con *Escherichia coli*, encontraron que la infección produce cambios en la expresión de β-D-Gal > D-GalNAc en el epitelio de íleon, al igual que *Isospora suis* produce disminución en la expresión del glicano en el glicocálix de enterocitos de yeyuno en lechones de 7 días de edad (Choi, 2003). En bovinos infectados con paratuberculosis (*Mycobacterium paratuberculosis*), Massone *et al*. (1991) observaron regular presencia de glicanos en citoplasma de enterocitos y abundante en el glicocálix.

Estos hallazgos confirmarían que diversos agentes patógenos producen cambios en la expresión del β-D-Gal (B1-3)>D-GalNAC en el epitelio intestinal de diferentes especies, incluyendo los cuyes, como es el caso del estudio donde en animales infectados, la expresión de β-D-Gal (B1-3)>D-GalNAC disminuyó en glicocalix y en citoplasma llegando a no expresarse en algunas porciones y zonas como duodeno y ciego, siendo esta disminución mayor conforme avanza el tiempo de infección.

Con la lectina SBA se demostró la presencia de α-D-N-acetilgalactosamina β-D-N-acetilgalactosamina (α-D-GalNac; β-D-GalNac) en el epitelio intestinal de cuyes sanos e infectados. En yeyuno de conejos sanos, Galotta (2006), encontró α-D-GalNac; β-D-GalNac en glicocalix de vellosidades y criptas, similar a lo encontrado en cuyes sanos; sin embargo, en citoplasma en cuyes no se observó a diferencia de lo reportado en conejos. Así mismo, en equinos y cerdos, Galotta (2006) no observó glicanos en vellosidades pero si en criptas entre leve y moderada. Por otro lado, las GB presentaron una marcada presencia de α-D-GalNac; β-D-GalNac, similar a lo encontrado por Takehana *et al*. (1989) en equinos.

Estas variaciones entre especies indican que cada especie animal tiene un patrón diferente de expresión y tendrían una función estructural permanente en las células del ID (Gallegos, 2018). Otros autores, han demostrado la presencia de α-D-GalNac; β-D-GalNac en diferentes especies, Sona (2013) demostró la expresión de este glicano en todo el epitelio intestinal de ñandúes, de igual forma Massone *et al.* (1991) encontró expresión moderada en glicocalix del epitelio de

íleon de toros. Estudios realizados en cerdos, demostraron su presencia en glicocalix de vellosidades de lechones desde la primera semana de vida hasta la semana 3, siendo esta expresión abundante (Chae, 1997; Sohn y Chae, 2000).

En el estudio, la infección por *S.* Typhimurium produjo incremento en la expresión de estos glicanos en el epitelio intestinal, especialmente en el citoplasma de enterocitos de vellosidades y criptas de ID y criptas de ciego, similar a lo reportado en cerdos, donde *Escherichia coli* e *Isospora suis* en lechones de 1 semana estimulan la producción de α-D-GalNac; β-D-GalNac, principalmente en el glicocalix (Sohn y Chae 2000; Choi, 2003). De igual manera, *Mycobacterium paratuberculosis* incrementa la producción de α-D-GalNac; β-D-GalNac, en el glicocalix de íleon de bovinos enfermos (Massone *et al*., 1991); por lo que se puede afirmar que la infección por diferentes agentes patógenos incrementan la producción de α-D-GalNac; β-D-GalNac, en diferentes especies.

La presencia de β-Galactosa, β-N-acetilgalactosamina (β-Gal, β-GalNAc) en el epitelio intestinal de cuyes fue observada con la lectina RCA-1. Se observó en glicocalix de vellosidades de todas las porciones estudiadas en animales sanos y enfermos, observándose un aumento con la edad, lo mismo sucedió en GB. Otros autores han demostrado la presencia de este glicano en diferentes especies animales, es el caso de ñandú donde Sona (2013), encontró expresión en epitelio de ID, Galotta (2006) encontró en criptas de yeyuno de equinos. En cerdos y conejos, Galotta (2006) y Chae (1997) encontraron presencia entre entre leve y moderada en glicocalix y citoplasma de vellosidades y criptas. Otro estudio en íleon de lechones de 1 semana de vida, demostró la presencia de abundante β-Gal, β-GalNAc en vellosidades (Sohn y Chae, 2000). En ratones, Freitas *et al*. (2002) encontraron este glicano principalmente en el complejo de Golgi de los enterocitos.

En animales enfermos, se observó aumento en la producción de este glicano en glicocálix de criptas y citoplasma de vellosidades y criptas, así como en GB. Estos resultados hacen inferir que la infección por *S.* Typhimurium estimula su producción y expresión del glicano. Estos cambios producidos en cuyes son similares a lo encontrado por Sohn y Chae (2000) en lechones de una semana de edad infectados con *Escherichia coli* 09:K103:NM, $987P^{+}ST^{+}$, quienes presencia entre moderada y abundante en glicocálix de vellosidades de íleon. Así mismo, otro estudio demostró que la infección con *Isospora suis* en cerdos incrementó la producción del glicano en el glicocálix del epitelio intestinal de yeyuno (Choi *et al*., 2003); demostrando que las infecciones intestinales bacterianas y coccidiales de los cerdos estimulan la síntesis de β-Gal, β-GalNAc.

La lectina WGA fue utilizada para la identificación de β-D-N-acetilglucosamina, ácido N-acetilneuramínico (β-D-GlcNac; NeuNac) en diferentes especies animales como la alpaca (Vásquez, 2021) y conejos (Zanuzzi *et al.,* 2010). Lo encontrado en cuyes en este estudio, difiere a lo reportado por Vásquez (2012) en alpacas, quien reportó presencia moderada o fuerte en glicocalix y citoplasma del eje cripta vellosidad, mientras que en cuyes se encontró presencia del glicano solo en GB y presencia leve en algunas zonas de las criptas en algunas edades.

Otros autores han descrito en conejos, equinos (Galotta, 2006), cerdos (Galotta, 2006; Sohn y Chae, 2000), y bovinos (Massone *et al*., 1991), presencia de β-D-GlcNac; NeuNac en glicocalix y citoplasma, similares a las descritas en alpacas (Vásquez, 2021). La infección con *S.* Typhimurium produjo un ligero aumento en la producción del glicano, principalmente en GB e íleon, a diferencia de otras especies animales donde la infección con diferentes agentes patógenos como *Mycobacterium paratuberculosis* en bovinos (Massone *et al*., 1991)*, Escherichia coli* 09:K103:NM, 987P$^{+}$ST$^{+}$ (Sohn y Chae, 2000) e *Isospora suis* (Choi *et al*., 2003) en cerdos producen disminución de la expresión de β-D-GlcNac; NeuNac en el epitelio intestinal, confirmando así que cambios en la microbiota produce cambios en la expresión de estos glicanos.

Otra lectina que se utilizó en el estudio fue DBA para la identificación de α-D-N-acetilgalactosamina (α-D-GalNac), glicano que se observó en cuyes sanos de forma abundante en el glicocalix de vellosidades, de forma moderada en glicocalix de criptas y escasa en citoplasma de vellosidades y criptas. Estos resultados son similares a lo reportado por Doehrn *et al*. (1992) en ratones, en alpacas por Vásquez (2021), en bovinos por Massone *et al*. (1991) y en ID de ñandúes por Sona (2013). Galotta (2006), describió presencia moderada del glicano en glicocalix y citoplasma de vellosidades y criptas en equinos y leve en conejos. En humanos Vecchi *et al*. (1987) describió moderada presencia de α-D-GalNac en glicocalix de vellosidades y leve en criptas. En cerdos, Galotta (2006) describió presencia del glicano en forma moderada en glicocalix en yeyuno; Sohn y Chae (2000) describieron presencia leve en glicocalix de vellosidades del íleon en lechones de 1 semana; Chae (1997) reportó presencia moderada del glicano a las 3 semanas de vida en ID y Chae y Lee (1995) reportaron presencia moderada en yeyuno y leve en íleon entre la 1 y 4 semana de vida, siendo estos resultados diferentes entre ellos.

En el estudio, se observó en ciego de cuyes, presencia de α-D-GalNac similar a lo encontrado en ID, lo que difiere de otros estudios como los realizados por Sona (2013) en ñandúes, por Brik *et al*. (1999) en embriones de pollos y pollos recién nacidos, donde hay escasa o nula presencia. En GB, en cuyes se observó presencia entre moderada y fuerte, lo cual indicaría una mayor producción en comparación a alpacas (Vásquez, 2021) y a caballos (Takehana *et al*., 1989) donde fue solo moderada.

La infección con *S.* Typhimurium en cuyes no produjo mayores cambios en la presencia de α-D-GalNac en glicocalix de vellosidades y criptas, mientras que en citoplasma hubo un ligero aumento a nivel de vellosidades de ID, principalmente en animales infectados entre los 6 y 9 días de edad, similar a lo reportado en bovinos infectados con *Mycobacterium paratuberculosis (*Massone *et al*., 1991), cerdos infectados con *E. coli* (Sohn y Chae, 2000) e *Isospora suis* (Choi, 2003). Estos resultados nos permiten inferir que la expresión de α-D-GalNac es parte de los procesos esenciales el epitelio intestinal, y su presencia juega un rol importante en el diferentes procesos tanto en salud como en enfermedad.

La presencia de β-D-Manosa > α-D-Glucosa (β-D-Man; α-D-Glc) en el epitelio intestinal de cuyes sanos e infectados con *S.* Typhimurium se observó de forma abundante en el glicocalix de vellosidades, glicocalix y citoplasma de GB y en forma moderada en glicocalix de criptas. Estos resultados son similares a los reportados por Sona (2013) en ñandúes y Galotta (2006) en yeyuno de caballos. Así mismo, Doehrn *et al.* (1992) reportó cambios en estos glicanos en el epitelio intestinal, conforme avanza la edad del animal, pasando de moderado en RN a fuerte hacia las 8 semanas de vida.

En cuyes, en el citoplasma de las vellosidades y criptas se observó escasa cantidad de β-D-Man, α-D-Glc, a partir de 1 día de edad; siendo esto similar a lo encontrado en yeyuno de cerdos por Galotta (2006) y Sohn y Chae (2000), y difiere de Choi (2003), quien reportó presencia moderada en cerdos de una semana, lo que es similar a lo observado en criptas de íleon en bovinos por Massone *et al*. (1991) y en humanos por Vecchi *et al.* (1987). Gallota (2006), no encontró al glicano en epitelio intestinal de conejos y caballos, de igual forma Brick et al. (1999) no encontro presencia de estos glicanos en epitelio intestinal de embriones y pollos RN, siendo esto similar a lo encontrado en el estudio en cuyes RN.

Diversos microorganismos como *Escherichia coli*, *Mycobacterium paratuberculosis, Isospora suis,* entre otros producen cambios en la expresión de β-D-Man; α-D-Glc en el epitelio intestinal. En cerdos, la infección con *E. coli* produce un aumento en la producción del glicano, diferente a lo reportado por Massone *et al*. (1999) en bovinos, donde la infección con *Mycobacterium paratuberculosis* produce disminución en el citoplasma de enterocitos de vellosidades. Este resultado es similar al encontrado en cuyes, donde se observó una disminución en la presencia de β-D-Man; α-D-Glc en el citoplasma de vellosidades de ID. En el caso de cerdos infectados con *Isospora suis* presentaron presencia moderada en el glicocalix de las vellosidades de yeyuno (Choi, 2003) .

En cuyes, la presencia de α-L-fucosa (α-L-fuc) en glicocalix y citoplasma del epitelio fue abundante en vellosidades en todas las edades, el cual no fue alterado por la infección con *S.*

Typhimurium, siendo estos resultados similares a lo reportado en bovinos (Massone *et al.,* 1991), ratones en los primeros días de vida (Doehrn *et al.,* 1992) y lechones (Sohn y Chae, 2000). Sin embargo, en estas especies con la edad disminuye la presencia de α-L-fuc en el glicocalix del epitelio intestinal pasando de fuerte a moderado o leve (Chae, 1997; Choi, 2003), al igual que en criptas de duodeno (Takehana *et al*., 1989) y yeyuno (Galotta, 2006) de equinos; o, a no estar presente en epitelio intestinal de ñandú (Sona, 2013), epitelio intestinal de íleon de equinos y de yeyuno e íleon de conejos (Galotta, 2006).

El glicocalix de las criptas de cuyes sanos presentó marcación moderada a la lectina UEA-1 hasta los 15 días de edad, para luego ser leve, al igual que en el citoplasma de vellosidades y criptas, algo que también diversos autores reportan en yeyuno de cerdos (Chae, 1997; Choi, 2003) y yeyuno e íleon de humanos (Vecchi *et al*., 1987). La infección con *S*. Typhimurium en cuyes produjo una disminución en la presencia de α-L-fuc en citoplasma de vellosidades y criptas así como en el glicocalix de criptas, similar a lo reportado por Choi (2003) en cerdos de 7 días de edad infectados con *Isospora suis* y por Massone *et al.* (1991) en bovinos infectados con *Mycobacterium paratuberculosis,* quienes no encontraron este glicano en el citoplasma de células de vellosidades y criptas de íleon.

## 5.2 **Glicoconjugados en células caliciformes (CCAL) de intestino delgado y ciego de cuyes.**

Las CCAL presentes en el intestino delgado y ciego de cuyes sanos e infectados con *S.* Typhimurium fueron principalmente positivos a azul alcian (AA+), lo cual nos indica la presencia de mucopolisacáridos neutros. En animales sanos en algunas edades se encontraron células con contenido mixto al igual que en animales de 5 días de edad que fueron infectados entre los 1 y 3 días de edad. Estos resultados difieren a lo reportado en otras especies como equinos, conejos (Galotta, 2006), cerdos (Galotta, 2006, More, 1987) donde la presencia de mucopolisacáridos ácidos (PAS+) fue predominante. Sin embargo, Gorelick *et al.* (1982) en colon de cerdos encontró presencia de células mixtas en criptas de colon, con diferente grado de tinción según nivel de la cripta, siendo fuerte hacia la base y leve hacia la zona mas apical, similar a algunas edades de los cuyes del estudio.

β-D-Galactosa (B1-3)>D-N-acetilgalactosamina (β-D-Gal (B1-3)>D-GalNac) no tuvo mayor variación en las CCAL del intestino delgado de cuyes. Se encuentra presente en forma moderada o fuerte desde el nacimiento en células de la zona basal de las vellosidades y criptas; sin embargo en ciego solo se observó en CCAL de ES (todas las edades) y de criptas de animales RN y de 1 día de edad; y en edades posteriores no se observó en la zona media y apical de las criptas. Estudios en diferentes especies como equinos, conejos (Galotta, 2006), cerdos (Sohn y Chae, 2000; Choi, 2003; Galotta, 2006), ñandú (Sona, 2013), embriones y pollos RN (Brik *et al*.,

1999) y bovinos (Massone *et al.,* 1991) encontraron la presencia de β-D-Gal (B1-3)>D-GalNac en CCAL del epitelio intestinal de forma irregular, pasando en algunos casos de ser moderada a leve a estar presente solo en algunas células o a no observarse en ninguna.

En cuyes, la infección con *S.* Typhimurium produce un aumento de la β-D-Gal (B1-3)>D-GalNac en CCAL de la zona media y apical de la criptas de ciego, mientras que en intestino delgado no sufre variación. Por su parte, Chandel *et al*. (2022) describe que la bacteria *Escherichia coli* induce la alteración de la glicosilación de las proteínas de las membranas celulares de las células epiteliales intestinales humanas. Massone *et al*. (1991) describe en bovinos infectados con *Mycobacterium paratuberculosis* qu las CCAL presentan entre alta y moderada presencia de β-D-Gal (B1-3)>D-GalNac, mientras que en cerdos infectados con *Isospora suis*, las CCAL no presentan en su citoplasma este glicano (Choi, 2003).

Diversos estudios en animales sanos han demostrado que α-D-GalNac; β-D-GalNac está presente en CCAL de ID y grueso en diferentes edades. En cuyes sanos, se observó abundante presencia del glicano en las CCAL de las vellosidades de ID y ciego así como en ID de animales infectados con *S.* Typhimurium; y menor presencia en CCAL de criptas. Estos resultados son similares a lo encontrado en otras especies como equinos, conejos (Galotta, 2006), pollos, (Brik *et al*., 1999), bovinos (Massone *et al.,* 1991) y cerdos (Chae, 1997; Choi, 2003; Sohn y Chae, 2000; Galotta, 2006). Otros estudios como el de Sohn y Chae (2000), que evaluaron a cerdos de una semana de edad, infectados con la cepa de *Escherichia coli* 09:K103:NM, $987P^{+}ST^{+}$ demostraron que en estos animales α-D-GalNac; β-D-GalNac se encuentra en pequeñas cantidades en la CCAL, caso contrario a toros infectados con *Mycobacterium paratuberculosis* donde existe alta presencia de este glicano (Massone *et al*., 1991). Estos resultados permite inferir que α-D-GalNac; β-D-GalNac es un glicano importante en el epitelio intestinal y que posiblemente estén involucrados en diversos mecanismos fisiológicos de la barrera intestinal.

Otro glicano presente en las CCAL del epitelio intestinal es la β-Galactosa, β-N-acetilgalactosamina (β-Gal; β-GalNac), la cual en cuyes fue observada de forma moderada principalmente en ID de animales sanos, pero estuvo ausente en ciego. En el caso de animales infectados se observó que hubo un aumento tanto en ID como en ciego, donde se observó mayor cantidad en animales infectados entre 6 y 9 días. Otros autores han encontrado que las CCAL de yeyuno o íleon de equinos, conejos o cerdos presentan este glicano de forma variada, siendo esta presencia moderada en conejos, abundante en equinos y leve en cerdos (Chae, 1997; Choi *et al*., 2003; Galotta, 2006, Sohn y Chae, 2000). De igual forma estudios en cerdos infectados con *Escherichia coli* (Sohn y Chae, 2000) y *Isospora suis* (Choi *et al*., 2003) describieron la presencia del glicano en forma moderada o abundante en CCAL de yeyuno e íleon.

La lectina WGA nos permitió evaluar la presencia del glicano β-D-N acetilglucosamina ácido N-acetilneuramínico (β-D-GlcNac; NeuNac) en las CCAL del epitelio intestinal de cuyes, donde se observó que la infección por *S.* Typhimurium produce una disminución en su expresión principalemnte en ID, donde no se observó presencia en las CCAL. Estudios en animales sanos han encontrado variaciones en según especie, Galotta (2006) no encontró CCAL con marcación entre leve y moderada equinos, cerdos y conejos. Choi *et al*. (2003), también reportó que existe marcación moderada en las CCAL de yeyuno de cerdos de 7 días de edad; asimismo, encontró marcación moderada en íleon de cerdos de una semana de vida (Sohn y Chae, 2000) y Massone *et al*. (1991) encontró marcación moderada en CCAL de las vellosidades del íleon de bovinos; mientras que en el estudio se encontró que la presencia de β-D-GlcNac; NeuNac es de forma leve con células sin presencia del glicano.

En cuyes infectados *S.* Typhimurium hubo una disminución del glicano, desapareciendo en algunas edades y porciones. Estos resultados difieren a otros autores como Sohn y Chae (2000), quienes encontraron marcación moderada hacia la lectina WGA en las CCAL de las vellosidades del íleon en lechones de una semana de edad, inoculados con la cepa de *Escherichia coli* 09:K103:NM, $987P^{+}ST^{+}$, así como al estudio en toros infectados con *Mycobacterium paratuberculosis*, Massone *et al*. (1991) encontró que las CCAL de las vellosidades del íleon presentan marcación fuerte; al igual que Choi *et al.* (2003) en cerdos infectados con *Isospora suis*.

La presencia del glicano α-D-N-acetilgalactosamina (α-D-GalNac) fue de forma irregular en CCAL del epitelio intestinal de cuyes, estando presente en CCAL de todas las porciones estudiadas pero con variaciones; se observó edades en las cuales la presencia del glicano estuvo solo en algunas células. Estas mismas variaciones fueron observadas por otros autores como Sona (2013), Brik *et al*. (1999) y Choi, 2003 y Sohn y Chae, 2000 quienes trabajaron con nandú, pollos (embriones y RN) y cerdos de 1 a 2 semanas respectivamente, no encontraron presencia del glicano en ninguna porción; mientras que en bovinos, Massone *et al.* (1991) encontraron presencia abundante del glicano en CCAL de yeyuno e íleon, al igual que Galotta (2006) en cerdos, equino y conejos. Sin embargo,

La infección con *S.* Typhimurium en cuyes no produjo mayor cambio frente a animales sanos, se observaron edades y porciones donde no hubo presencia de α-D-GalNac en las CCAL y en otras fue leve. Sohn y Chae (2000) encontraron que no hay presencia del glicano en lechones de una semana de edad infectados con *Escherichia coli*, al igual que animales infectados con *Isospora suis* (Choi, 2003). En bovinos con paratuberculosis, Massone *et al*. (1991) encontraron leve presencia del glicano en las CCAL.

En cuyes, la presencia del glicano β-D-Manosa > α-D-Glucosa (β-D-Man; α-D-Glc) se evaluó en las CCAL con la lectina Con A, encontrándose que está presente en animales sanos e infectados con *S*. Typhimurium, siendo abundante la presencia del glicano en CCAL de duodeno y yeyuno, de moderado a abundante en íleon y de leve a fuerte en ciego, pero en esta porción solo se observó en algunas células, lo cual difiere a lo reportado en conejos cerdos, equinos Galotta (2006), ñandú (Sona, 2003), embriones de pollos (17 a 21 días), pollos recién nacidos (Brik *et al*., 1999) y en bovinos (Massone *et al*., 1991) donde las CCAL no presentan β-D-Man; α-D-Glc.

En cuyes infectados entre 1 y días con *S*. Typhimurium disminuyó la presencia de α-Man>α-Glc en ID y aumentó en ciego, pasando de fuerte a moderado en ID y de leve a moderado en ciego con presencia en todas las CCAL, mientras que en cuyes infectados entre 6 a 9 días hubo una disminución en ID pero mínima, observándose presencia entre moderado a abundante, y en ciego la presencia del glicano aumento principalmente en criptas donde fue moderado y en todas las células. En otras especies como cerdos de 1 semana de vida infectados con cepas de *Escherichia coli* 09:K103:NM, 987P$^{+}$ ST$^{+}$, Sohn y Chae (2000) encontraron que las CCAL presentan moderada cantidad del glicano; mientras que en bovinos enfermos con paratuberculosis, Massone *et al*. (1991) no observaron el glicano en las CCAL; mientras que en la infección con *Isospora suis* en cerdos las CCAL presentan moderada cantidad del glicano (Choi, 2003), lo que sugiere que diferentes agentes patógenos tienen la capacidad de inducir o disminuír la producción de α-Man>α-Glc según especie.

La infección con *S*. Typhimurium produjo una disminución en la presencia de α-L-fuc en las CCAL de vellosidades y criptas de todas las porciones intestinales, pasando a estar presente de manera escasa en algunas células. En animales sanos también se observó una disminución en el glicano a partir de los 21 días de edad, lo cual podría estar relacionado a la cambios en la microbiota intestinal. Estos resultados en cuyes son similares a lo reportado por Galotta (2006), en yeyuno de cerdos y conejos, a diferencia de equinos, donde este mismo autor encontró que las CCAL de yeyuno tienen alta presencia del glicano, al igual que en bovinos (Massone *et al.,* 1991) lo cual indica alta presencia de α-L-fuc en el ID. Sin embargo, estos bovinos al ser sometidos a infección por *Mycobacterium paratuberculosis* presentaron una disminución el la presencia del glicano en las CCAL (Massone *et al.,* 1991).

En cerdos, los reportes son diversos en la presencia de α-L-fuc en las CCAL intestinales. Chae (1997) reportó alta presencial del glicano en las CCAL del epitelio intestinal de cerdos de 3 semanas de edad, mientras que Choi, (2003) encontró escasa presencia en animales de 7 días. Otro estudio, llevado a cabo por Sohn y Chae, (2000) encontró pocos cambios en las CCAL del epitelio intestinal de cerdos infectados con *Escherichia coli*, donde la presencia del glicano se

mantuvo en moderada en los animales no infectados y animales infectados. Sin embargo, la infección con *Isospora suis* produjo disminución en la presencia de α-L-fuc en las CCAL (Choi, 2003). Estos resultados nos hacen inferir que la *E. coli* a diferencia de la *S*. Typhimurium, *Isospora suis* y *Mycobacterium paratuberculosis* no produce mayores alteraciones en la producción de α-L-fuc en las CCAL intestinales.

## VI. CONCLUSIONES

- El epitelio intestinal de duodeno, yeyuno, íleon y ciego de crías de cuyes presenta un patrón de glicosilación que incluye la presencia de β-D-Galactosa, (B1-3)>D-N-acetilgalactosamina, β-Galactosa, β-N-acetilgalactosamina, α-D-N-acetilgalactosamina, β-D-N-acetilgalactosamina, β-D-N-acetilglucosamina ácido N-acetilneuramínico, β-D-Manosa > α-D-Glucosa, α-L-fucosa, el cual cambia por la infección con *Salmonella* Typhimurium, variando según edad, tiempo de exposición y porción intestinal.
- La infección con *Salmonella* Typhimurium produjo el aumento de β-Galactosa β-N-acetilgalactosamina en el epitelio de criptas del intestino delgado y ciego, así como en las células caliciformes de vellosidades y criptas en todas las porciones estudiadas.
- La presencia del polisacárido β-D-Galactosa (B1-3)>D-N-acetilgalactosamina disminuyó en el glicocálix de las vellosidades del duodeno y yeyuno en animales infectados con *Salmonella* Typhimurium entre 6 y 9 días de edad y en vellosidades y criptas de íleon de ambos grupos infectados, en cambio en ciego se incrementó su presencia en criptas. En ambos grupos infectados se observó que las células caliciformes de ciego presentan este polisacárido a diferencia de animales sanos que no se observó.
- La infección por *Salmonella* Typhimurium entre los 6 y 9 días produjo aumento del polisacárido α-D-N-acetilgalactosamina en el glicocálix de las criptas de yeyuno e íleon y citoplasma del epitelio superficial del ciego, así mismo, produjo la presencia del polisacárido compuesto α-D-N-acetilgalactosamina β-D-N-acetilgalactosamina en el citoplasma de las células epiteliales de vellosidades, y criptas de intestino delgado y ciego, a diferencia de los animales sanos donde solo está presente en el glicocalix.
- La infección por *Salmonella* Typhimurium en cuyes produjo una disminución en α-L-fucosa en el citoplasma de las células del epitelio intestinal de duodeno, yeyuno, íleon y ciego, desde el primer día post infección, al igual que su presencia en células caliciformes pasando de una expresión moderada a una leve.
- La infección en edad temprana con *Salmonella* Typhimurium produce un aumento en β-D-N-acetilglucosamina ácido N-acetilneuramínico en criptas de íleon, epitelio superficial

y criptas de ciego; mientras que las células caliciformes de criptas de íleon y ciego mostraron un aumento en estos polisacáridos en ambos grupos de animales infectados.

- La expresión de β-D-Manosa > α-D-Glucosa no sufrió cambios en glicocalix y citoplasma de las células epiteliales de intestino delgado y ciego; sin embargo, en células caliciformes hubo disminución en su presencia a nivel de intestino delgado, a diferencia de ciego donde se observó un aumento en su expresión en este tipo celular.

## VII. BIBLIOGRAFÍA CITADA


1. *Alberts B, Bray D, Hopkin K, Johnson A, Lewis J, Ralf M, Roberts K, Walter P. 2011.* Introducción a la biología celular. 3º Ed. Madrid: Editorial médica panamericana. 517 - 520 p.
2. *Alarcón P, González M, Castro E. 2016.* The role of gut micro-biota in the regulation of the immune response. Rev Med Chil 144(7): 910 - 916. doi: 10.4067/S0034-98872016000700013
3. *Alenda R, Bejar F. 1995.* Zootecnia. Bases de la producción animal. I ed. Madrid: Mundi prensa. 58 p.
4. *Allerberger F, Liesegang A, Grif K, Khaschabi D, Prager R, Danzl J, Hock F, Ottl J, Dierich MP, Berghold C, Neckstaller I, Tschäpe H, Fisher I. 2003*. Occurrence of Salmonella enterica serovar Dublin in Austria. Wien Med Wochenschr 153: 148 - 152. doi:10.2807/esm.07.04. 00325-en
5. *Ambort D, Johansson ME, Gustafsson JK, Nilsson HE, Ermund A, Johansson BR, Koeck PJ, Hebert H, Hansson GC. 2012.* Calcium and pH-dependent packing and release of the gel-forming MUC2 mucin. Proc Nat Acad Sci 109(15): 5645 - 5650. doi: 10.1073/pnas.1120269109
6. *Ambrosi M, Cameron NR, Davis BG. 2005.* Lectins: tools for the molecular understanding of the glycocode. Org Biomol Chem 3: 1593 - 1608. doi: 10.1039/b414350g
7. *Amsterdam L, De Jong W, De Jonge R, Hoebee B. 2004.* Genetic susceptibility for Salmonella infections. RIVM report. [Internet], [08 agosto 2022]. Disponible en: http://www.rivm.nl/bibliotheek/rapporten/340210001.html
8. *Andrianifahanana M, Moniaux N, Batra SK. 2006.* Regulation of mucin expression: mechanistic aspects and implications for cancer and inflammatory diseases. Biochim Biophys Acta, 1765: 189 - 222. https://doi.org/10.1016/j.bbcan.2006.01.002

9. *Anglas JC. 2012*. Identificación y evaluación de proteínas (SGLT1, GLUT2 y GLP1) que intervienen en la absorción intestinal y metabolismo de la glucosa en cobayos (Cavia porcellus) lactantes. Tesis de Médico Veterinario. Lima: Univ. Nac. Mayor de San Marcos. 31- 42 p.
10. *Anglas JC, Cueva S, Vásquez M, Lira B, Espinoza J, Lucas J, Rodríguez JL. 2012.* Identificación y evaluación de transportadores de glucosa SGLT1 y GLUT2 y la incretina GLP-1 en intestino delgado de cuyes (Cavia porcellus). Rev Inv Vet Perú, 23(4): 399-405.
11. *Arabyan N, Park D, Foutouhi S, Weis AM, Huang BC, Williams CC, Desai P, Shah J, Jeannotte R, Kong N, Lebrilla CB, Weimer BC. 2016*. Salmonella Degrades the Host Glycocalyx Leading to Altered Infection and Glycan Remodeling. Sci Rep 6: 29525. doi: 10.1038/srep29525
12. *Arce N. 2016.* Estudio histológico de las vellosidades intestinales de cuyes (*Cavia porcellus*) criollos y mejorados según el sistema de alimentación. Tesis de Médico Veterinario y Zootecnista. Trujillo: Univ. Priv. Antenor Orrego. 67 p.
13. *Artis D. 2008.* Epithelial-cell recognition of commensal bacteria and maintenance of immune homeostasis in the gut. Nat Rev Immunol. 8:411 - 420. doi: 10.1038/nri2316
14. *Ashida H, Ogawa M, Kim M, Mimuro H, Sasakawa C. 2012.* Bacteria and host interactions in the gut epithelial barrier. Nat Chem Biol 8(1): 36 - 45. https://doi.org/10.1038/nchembio.741
15. *Baluk P, Gabella G. 1987.* Microscopía electrónica de barrido de la capa muscular del intestino delgado del conejillo de Indias. Res de tejido celular 250: 551 - 561. https://doi.org/ 10.1007/ BF00218946
16. *Barker N, De Wetering MV, Clevers H. 2008.* The intestinal stem cells. Genes and Development 22:1856 - 1864. https://doi.org/10.1101/gad.1674008
17. *Barrial AI, Huamán ML. 2020.* La cavicultura, eje de desarrollo sostenible en las regiones andinas. 1ª ed. Andahuaylas: Universidad Nacional José María Arguedas. 76 p.
18. *Bazán V, Bezada S, Carcelén F, Yamada G. 2019.* Efecto de la infección subclínica de *Salmonella* Typhimurium sobre los parámetros productivos en la producción de cuyes de engorde (*Cavia porcellus*). Rev. Investig. Vet. Perú. vol.30 no.4. http://dx.doi.org/10.15381/ rivep.v30i4.17274
19. *Bergstrom KSB, Xia L. 2013*. Mucin-type O-glycans and their roles in intestinal homeostasis. Glycobiology 23: 1026–1037. https://doi.org/10.1093/glycob/cwt045
20. *Biol-N'garagba, MC, Greco SG, Hugueny I, Louisot P. 2002*. Polyamine Participation in the Maturation of Glycoprotein Fucosylation, but not Sialylation, in Rat Small Intestine. Pediatr Res 51: 625 - 634. https://doi.org/10.1203/00006450-200205000-00014

21. *Birchenough GMH, Johansson MEV, Gustafsson JK, Bergström JH, Hansson GC. 2015.* New developments in goblet cell mucus secretion and function. Mucosal Immunology. https://doi.org/10.1038/mi.2015.32
22. *Brazil JC, Parkos CA. 2022.* Finding the sweet spot: glycosylation mediated regulation of intestinal inflammation. Mucosal Immunology 15:211- 222; https://doi.org/10.1038/s41385-021-00466-8
23. *Brenner FW, Villar RG, Angulo FJ, Tauxe R, Swaminathan B. 2000*. Salmonella nomenclature. J Clin Microbiol 38: 2465 - 2467. doi: 10.1128/jcm.38.7.2465-2467.2000
24. *Brüel A, Christensen EI, Tranum J, Qvortrup K, Geneser F. 2012.* Geneser Histología. 4ª ed. Madrid: Editorial Médica Panamericana. 755 p.
25. *Bustos-Fernández LM, Hanna-Jairala I. 2022.* Eje cerebro intestino microbiota. Importancia en la práctica clínica. Rev Gastroenterol Peru 42(2):106 - 116. https://doi.org/10.47892/rgp. 2022.422.1438
26. *Caricilli AM, Castoldi A, Câmara NO. 2014*. Intestinal barrier: A gentlemen's agreement between microbiota and immunity. World J Gastrointest Pathophysiol 5: 18 - 32. doi: 10.4291/wjgp.v5.i1.18
27. *Carleton MD, Musser GG. 2005.* Order Rodentia. En Wilson, DE y Reeder, DM, eds. In Mammal Species of the World, 3ª ed. Baltimore U.S.A. Prensa de la Universidad Johns Hopkins. p 745-752.
28. *Carmanchahi PD, Ferrari CC, Aldana HJ, Affanni JM, Sonez CA, Paz DA. 2000.* Characterisation of glycoconjugate sugar residues in the vomeronasal organ of the armadillo Chaetophractus villosus (Mammalia, xenarthra). J Anat 196: 357 - 370. doi: 10.1046/j.1469-7580.2000.19630357.x
29. *CDC. Centers for Disease Control and Prevention. 2016.* National Salmonella Surveillance Annual Report. 2016. report. [Internet], [21 setiembre 2023] Disponible online: https://www.cdc.gov/nationalsurveillance/salmonella-surveillance.html
30. *Chae C. 1997.* Lectin Histochemical Characteristics of the Epithelial Surface of Ileal Peyer's Patches in 3-Week-Old pigs. J Vet Med Sci 59 (10): 931 - 934. doi: 10.1292/jvms.59.931
31. *Chae C, Lee YS. 1995.* Age-related lectinhistochemical changes in the porcine small intestine. J Vet Med Sci 57(5): 883 - 889. doi: 10.1292/jvms.57.883
32. *Chandel S, Joon A, Ghosh S. 2022.* Enteroaggregative Escherichia coli induces altered glycosylation in membrane proteins of cultured human intestinal epithelial cells. Bioquimia 199: 68 - 80. doi: 10.1016/j.biochi.2022.04.002
33. *Chauca LJ, Muscari J, Hirahona R. 2005.* Informe final sub-proyecto generación de líneas mejoradas de cuyes de alta productividad. Lima: INIA INCAGRO. 164 p.

34. *Chauca LJ. 1997.* Producción de cuyes (*Cavia porcellus*). Estudio FAO producción y sanidad animal 138. Organización de las naciones unidas para la agricultura y la alimentación, Roma.

35. *Chavez-Tapia I, Avilés-Esquivel D. 2022.* Caracterización del sistema de producción de cuyes del cantón Mocha, Ecuador. Rev Inv Vet Perú 33(2): 22576. https://dx.doi.org/10.15381/rivep. v33i2.22576

*36.* *Cho SH, Jun-young P, Kim CH. 2022.* Systemic lectin-glycan interaction of pathogenic enteric bacteria in the gastrointestinal tract. En t J Mol Ciencia 23 (3): 1451. https://doi.org/10.3390/ ijms23031451

37. *Choi BY, Sohn YS, Choi C, Chae C. 2003.* Lectin histochemistry for glycoconjugates in the small intestines of piglets naturally infected with Isospora suis. J Vet Med Sci 65(3): 389 - 392. doi: 10.1292/jvms.65.389

*38.* *Cobo ER, Campero CM, Gimeno EJ, Barbeito CG. 2004.* Lectin Binding Patterns and Immunohistochemical Antigen Detection in the Genitalia of Tritrichomonas. J Comp Path 131: 127 - 134

39. *Dávila-Solarte AP, Mora-Calvache CF, Córdova-Herrera CA. 2018.* Caracterización etológica del cuy (*Cavia porcellus*) en sistemas de producción tradicional y tecnificado. Rev Inv Pec 5(1): 5 - 15. https://doi.org/10.22267/revip.1851.1

40. *Deheragoda MG, Baithun S. 2006.* Deposits of fetal parts as a sequal to salpingectomy for ruptured ectopic pregnancy. Histopathology 49: 426. https://doi.org/10.1111/j.1365-2559. 2006.02371.x

41. *Dharmani, P., Srivastava, V., Kissoon-Singh, V., & Chadee, K. 2009.* Role of intestinal mucins in innate host defense mechanisms against pathogens. Journal of innate immunity 1(2): 123 - 135. doi: 10.1159/000163037

42. *Doehrn, S, Reipohl W, Lierse W, Romarnuk K, Young W. 1992.* Developmental Changes in the Distribution of Cecal Lectin-Binding Sites of Balb-c Mice. Acta anat. 145: 296 - 301. doi: 10.1159/000147381

43. *Duan Y, Huang J, Sun M, Jiang Y, Wang S, Wang L, Yu N, Peng D, Wang Y, Chen W, Zhang Y. 2023.* Poria cocos polysaccharide improves intestinal barrier function and maintains intestinal homeostasis in mice. Int J Biol Macromol 249: 125953. doi: 10.1016/j.ijbiomac. 2023.125953

44. *Duran C. 2019.* Evaluación de factores de virulencia de cepas de Salmonella spp aisladas de cuyes (*Cavia porcellus*) enfermos y sanos. Tesis. Lima, Perú: Univ. Nacional Mayor de San Marcos. 70 p.

45. *Fabrega, A. Vila, J. 2013. Salmonella enterica* serovar Typhimurium skills to succeed In the host: virulence and regulation. Clin Microbiol Rev 26: 308 - 341. doi: 10.1128/CMR.00066-12
46. *Fasano A, Shea-Donohue T. 2005.* Mechanisms of disease: the role of intestinal barrier function in the pathogenesis of gastrointestinal autoimmune diseases. Nat Clin Pract Gastroenterol Hepatol 2(9): 416 - 422. doi: 10.1038/ncpgasthep0259
47. *Fernández J. 2019.* Glycoconjugates (structures, biological functions, pathological activity, therapeutic use. Anales de la Real Academia Nacional de Farmacia: 71-76.
48. *Ferraris RP, Diamond J. 1989.* Specific regulation of intestinal nutrient transporters by their dietary substrates. Annu Rev Physiol 51: 125 - 141. doi:10.1146/annurev.ph.51.030189.001013
49. *Fiertak A, Kilarski WM. 2002.* Glycoconjugates of the intestinal goblet cells of four cyprinids. Cellular Molecular Life Science 59: 1724 - 1733. doi: 10.1007/pl00012500
50. *Freitas M, Axelsson LG, Cayuela CH, Midtvedt T, Trugnan G. 2002.* Microbial-host interactions specifically control the glycosylation pattern in intestinal mouse mucosa. Histochemistry and Cell Biology 118 (2): 149 - 161. doi: 10.1007/s00418-002-0432-0
51. *Fuentes-García G, Patlán-Castañeda C, Lefebvre T, Robles-Flores M. 2021.* La función de la O-β-N- acetilglucosamina (O-GlcNac) en los procesos de enfermedad. Rev Educ Bioquimica 40(3): 128 - 144.
52. *Fuller E, Duckham C, Wood E. 2007*. Disruption of epithelial tight junctions by yeast enhances the paracellular delivery of a model protein. Pharm Res 24(1): 37 - 47. doi: 10.1007/s11095-006-9124-0
53. *Fullerton PM, Parsons DS. 1956.* The absorption of sugars and water from rat intestine in vivo. Quarterly Journal Experimental Physiology. 41: 387 - 397.
54. *Furter M, Sellin ME, Hansson GC, Hardt WD. 2019.* Mucus Architecture and Near-Surface Swimming Affect Distinct *Salmonella* Typhimurium Infection Patterns along the Murine Intestinal Tract. Cell Reports 27: 2665 - 2678. https://doi.org/10.1016/j.celrep.2019.04.106
55. *Gallegos IB, Sosa C, García LM, Santiago BL,1 Hernández J, Hernández PA. 2018.* Relevancia biológica de los glicoconjugados. Tequio 1(2): 5 - 13. ISSN: 2594-0546
56. *Galotta JM. 2006.* Lectinhistoquímica del epitelio intestinal en los mamíferos domésticos. Estudio comparativo entre el equino, el cerdo y el conejo. Tesis de Maestría en Anatomía y Fisiología Veterinaria. Facultad de Agronomía y Veterinaria. Universidad Nacional de Río Cuarto. Argentina.
57. *García PP, López G. 2007.* Evaluación de la absorción y metabolismo intestinal. Nutr. Hosp. 22: 2. ISSN 1699-5198

58. *Gasquez A, Blanco A. 2004.* Tratado de histología veterinaria. 1a ed. España: Editorial Masson S.A. 512 p. 46.

59. *Geneser F. 2000*. Histología. Aparato Digestivo.4ta ed. Editorial: Médica panamericana. 755p

60. *George S, Oh Y, Lindblom S, Vilain S, Rosa AJ, Francis DH, Brözel VS, Kaushik RS. 2007.* Lectin binding profile of the small intestine of five-week-old pigs in response to the use of chlortetracycline as a growth promotant and under gnotobiotic conditions. J Anim Sci 85(7):1640 - 1650. doi: 10.2527/jas.2006-662

61. *Gimeno EJ, Barbeito CG. 2004.* Glicobiología, una nueva dimensión para el estudio de la biología y de la patología. Anales de la Academia Nacional de Agronomía y Veterinaria LVIII 58: 6-34.

62. *Godl, K., Johansson, ME, Lidell, ME, Mörgelin, M., Karlsson, H., Olson, FJ, Gum JR, Kim YS, y Hansson, GC. 2002.* The N terminus of the mucin MUC2 forms trimers that are held together within a trypsin-resistant central fragment. J Biol Chem 277 (49): 47248 - 47256. https://doi.org/10.1074/jbc.M208483200

63. *Gómez E, Pérez R, Martínez JE, Guerrero N, Mondragón P, Alcaráz SL, López LB, Suárez JA. 2015*. Permeabilidad intestinal y eje intestino–hígado. Rev Esp Med Quir. 20:83-89.

64. *Golstein I y Hayes C. 1978*. The lectins: carbohydrate binding protein of plants and animals. Adv Carbohydr Chem Biochem 35: 127 - 340. doi: 10.1016/s0065-2318(08)60220-6

65. *Goto Y, Obata T, Kunisawa J, Sato S, Ivanov II, Lamichhane A, Takeyama N, Kamioka M, Sakamoto M, Matsuki T, Setoyama H, Imaoka A, Uematsu S, Akira S, Domino SE, Kulig P, Becher B, Renauld JC, Sasakawa C, Umesaki Y, Benno Y, Kiyono H. 2014.* Innate lymphoid cells regulate intestinal epithelial cell glycosylation. Science 12: 345(6202):1254009. doi: 10.1126/science.1254009. PMCID: PMC4774895.

66. *Goyache J, Briones V. 2002.* Géneros Salmonella y Shiguella. En: Vadillo S, Piriz M. Manual de microbiología veterinaria. Cap 22. Madrid: McGraw-Hill. p 327-338.

67. *Gray LD. 1995.* Escherichia, Salmonella, Shigella and Yersinia. In Manual of Clinical Microbiology. 6th ed. pp. 450-456. Edited by P.R. Murny; E. J. Baron; M. A. Pfaller; F. C. Tenover & R. Ll. Yolken; Washinton DC: American Society for Microbiology.

68. *Grimont PA, Weill FX. 2007.* Antigenic formulae of the Salmonella serovars. 9ª ed. Paris, France: WHO Collaborating Centre for Reference and Research on Salmonella. 166 p

69. *Grondin JA, Kwon YH, Far PM, Haq S, Khan WI. 2020.* Mucins in intestinal mucosal defense and inflammation: learning from clinical and experimental studies. Frontiers in immunology 11: 2054. doi: 10.3389/fimmu.2020.02054

70. *Guerrant RL, Walker DH, Weller PF. 2011.* Enfermedades infecciosas tropicales. 3ª ed. Elsevier Inc. 1129 p.

71. *Gum JR Jr, Hicks JW, Toribara NW. 1994*. Molecular cloning of human intestinal mucin (MUC2) cDNA. Identification of the amino terminus and overall sequence similarity to preprovon Willebrand factor. J Biol Chem 269: 2440 - 2446. PMID: 8300571

72. *Hansson, G. C., Baeckstrom, D., Carlstedt, I., & Klingalevan, K. 1994.* Molecular cloning of a cDNA coding for a region of an apoprotein from the" insoluble" mucin complex of rat small intestine. Biochem Biophys Res Commun 198(1): 181 - 190. doi: 10.1006/bbrc.1994.1026

73. *Hase K, Kawano K, Nochi T, Pontes GS, Fukuda S, Ebisawa M, Kadokura K, Tobe T, Fujimura Y, Kawano S, Yabashi A, Waguri S, Nakato G, Kimura S, Murakami T, Iimura M, Hamura K, Fukuoka S, Lowe AW, Itoh K, Kiyono H, Ohno H. 2009*. Uptake through glycoprotein 2 of FimH$^{(+)}$ bacteria by M cells initiates mucosal immune response. Nature 462(7270): 226 - 230. doi: 10.1038/nature08529. PMID: 19907495

74. *Heazlewood, C. K., Cook, M. C., Eri, R., Price, G. R., Tauro, S. B., Taupin, D., Thornton DJ., Wen C., Crockford TL., Cornall RJ., Kato M., Nelms KA y McGuckin, M. A. 2008*. Aberrant mucin assembly in mice causes endoplasmic reticulum stress and spontaneous inflammation resembling ulcerative colitis. PLoS medicine 5(3): 54. doi: 10.1371/journal.pmed.0050054

75. *Instituto Nacional de Estadística e Informática (INEI). IV Censo Agropecuario - INEI. 2012.* [Internet]. [05 enero 2022]. Disponible en: https://proyectos.inei.gob.pe/web/documentos publicos/resultadosfinalesivcenagro.pdf

76. *Hernández EM, Vega AI, Pérez B, Ecay MJ, Leal F, López-Manzanares M, Ugarte M, Pérez S. 2008.* Defecto congénito de glucosilación tipo Ib. Experiencia en el tratamiento con manosa. Asociación española de pediatría 69 (4): 358 - 365. https://doi.org/10.1157/13126562

77. *Icaza-Chávez M. 2013.* Microbiota intestinal en la salud y la enfermedad. Revista Gastroenterol México 78(4): 240 - 248. doi: 10.1016/j.rgmx.2013.04.004

78. *Jara M, Valencia R, Chauca L, Torres L. 2018.* Contribución al estudio anatómico e histológico del ciego del cuy (Cavia porcellus) raza Perú. Salud Tecnol Vet 2: 100-114. DOI: http://doi.org/10.20453/stv.v612.3464.

79. *Jepson MA, Kenny B, Leard, AD. 2001.* Role of sipA in the early stages of Salmonella Typhimurium entry into epithelial cells. Microbiology Cellular 3: 417 - 426. https://doi.org/ 10.1046/j.1462-5822.2001.00124.x

80. *Johansson, M. E., & Hansson, G. C. 2016.* Immunological aspects of intestinal mucus and mucins. Nat Rev Inmunol 16(10): 639 - 649. doi: 10.1038/nri.2016.88

81. *Johansson, M. E., Gustafsson, J. K., Holmén-Larsson, J., Jabbar, K. S., Xia, L., Xu, H., Ghishan FK, Carvalho FA, Gewirtz AT, Sjövall H y Hansson, G. C. 2014.* Bacteria penetrate the normally impenetrable inner colon mucus layer in both murine colitis models and patients with ulcerative colitis. Gut, 63(2): 281 - 291. doi: 10.1136/gutjnl-2012-303207

82. *Johansson, M. E., Larsson, J. M. H., & Hansson, G. C. 2011.* The two mucus layers of colon are organized by the MUC2 mucin, whereas the outer layer is a legislator of host–microbial interactions. Proc Natl Acad Sci 108: 4659 - 4665. doi: 10.1073/pnas.1006451107

83. *Johansson, M. E., Phillipson, M., Petersson, J., Velcich, A., Holm, L., & Hansson, G. C. 2008.* The inner of the two Muc2 mucin-dependent mucus layers in colon is devoid of bacteria. Proc Natl Acad Sci 105(39): 15064 - 15069. doi: 10.1073/pnas.0803124105

84. *Jubb P, Palmer N. 1991.* Patología de los animales domésticos. 3ª ed. Uruguay: Agropecuaria hemisferio sur. 160-170 p.

85. *Kashyap PC, Marcobal A, Ursell LK, Smits SA, Sonnenburg ED, Elizabeth K. Costello EK, Higginbottom SK, Domino SE, Holmes SP, Relman DA, Knight R, Gordon JI, Sonnenburg JL. 2013*. Genetically dictated change in host mucus carbohydrate landscape exerts a diet dependent effect on the gut microbiota. Proc Natl Acad Sci 110: 17059 - 17064. doi: 10.1073/ pnas.1306070110

*86.* *Kavanaugh D, O'Callaghan J, Kilcoyne M, Kane M, Joshi L, Hickey RM.* The intestinal glycome and its modulation by diet and nutrition. Nutr Rev. 2015 Jun;73(6):359-75. doi: 10.1093/nutrit/nuu019. Epub 2015 Apr 15. PMID: 26011911 Kellett, GL. 2001. The facilitated component of intestinal glucose absorption. The Journal of Physiology. 531(3): 585 - 595. doi: 10.1111/j.1469-7793.2001.0585h.x

87. *Kelm M, Quiros M, Azcutia V, Boerner K, Cummings RD, Nusrat A, Brazil JC, Parkos CA*. 2020. Targeting epithelium-expressed sialyl Lewis glycans improves colonic mucosal wound healing and protects against colitis. JCI Insight. 18; 5(12): e135843. doi: 10.1172/jci.insight.135843.

88. *Kim, Y. S., & Ho, S. B. 2010.* Intestinal goblet cells and mucins in health and disease: recent insights and progress. Curr Gastroenterol Rep 12: 319 - 330. doi: 10.1007/s11894-010-0131-2

89. *Köhler H, Sakaguchi T, Hurley BP, Kase BA, Reinecker HC, McCormick BA. 2007.* Salmonella enterica serovar Typhimurium regulates intercellular junction proteins and facilitates transepithelial neutrophil and bacterial passage. Am J Physiol Gastrointest Liver Physiol 293(1): G178-187. doi: 10.1152/ajpgi.00535.2006.

90. *Koirala S, Mears P, Sim M, Golding I, Chemla YR, Aldridge PD, Rao CV. 2014.* A nutrient-tunable bistable switch controls motility in Salmonella enterica serovar Typhimurium. mbio 5: 1611 - 1614. doi: 10.1128/mBio.01611-14

*91.* *Kudelka MR, Stowell SR, Cummings RD, Neish AS. 2020.* Intestinal Epithelial Glycosylation in Homeostasis and Gut Microbiota Interactions in IBD. Nat Rev Gastroenterol Hepatol 17(10): 597 - 617. doi: 10.1038/s41575-020-0331-7

92. *Holthöfer H. 1983.* Lectin binding sites in kidney. A comparative study of 14 animal species. J Histochem Citochem. 31(4): 531 - 537. doi: 10.1177/31.4.6827083

93. *Ichikawa M, Scott DA, Losfeld ME, Freeze HH. 2014.* The metabolic origins of mannose in glycoproteins. J Biol Chem. 289(10): 6751 - 6761. doi: 10.1074/jbc.M113.544064. PMID: 24407290; PMCID: PMC3945336.

94. *Liévin-Le Moal V, Servin AL. 2006.* The front line of enteric host defense against unwelcome intrusion of harmful microorganisms: mucins, antimicrobial peptides, and microbiota. Clin Microbiol Rev 19(2): 315 - 337. doi: 10.1128/CMR.19.2.315-337.2006

95. *Lu L, Walker A. 2001.* Pathologic and physiologic interactions of bacteria with the gastrointestinal epithelium. Am J Clin Nutr 73(suppl):1124S - 1130S. https://doi.org/10.1093/ ajcn/73.6.1124S

96. *Madara JL, Stafford J. 1989.* Interferon-gamma directly affects barrier function of cultured intestinal epithelial monolayers. J Clin Invest 83: 724 - 727. doi: 10.1172/JCI113938

97. *Massone AR, Itagaki S, Doi K, Gimeno EJ. 1991.* Lectinhistochemical study on normal and paratuberculosis-affected bovine ileum. J Vet Med Sci 53 (4): 761 - 763. doi: 10.1292/jvms. 53.761

98. *Matsuura A, Morales S, Calle S, Ara M. 2010*. Susceptibilidad a antibacterianos in vitro de Salmonella enterica aislada de cuyes de crianza familiar-comercial en la provincia de Carhuaz, Áncash. Rev Inv Vet Perú 21(1): 93 - 99. ISSN 1609-9117

99. *Monack D, Müller A, Falkow S. 2004.* Persistent bacterial infections: the interface of the pathogen and the host immune system. Nat Rev Microbiol 2: 747 - 765. doi: 10.1038/nrmicro 955

100. *Morales S, Mattos J, Calle S. 2007.* Efecto de la muña (*Satureja parvifolia*) en la dinámica de la infección por Salmonella entérica en cobayos. XXX Reunión de la Asociación Latinoamericana de Producción Animal, Cuzco – Perú.

101. *Morales-Cauti S. 2017.* Patógenos bacterianos y parasitarios más frecuentes en cuyes de crianza familiar - comercial en tres distritos de la Provincia de Bolognesi, Departamento de Ancash en época de seca. Tesis de Maestría. Lima: Univ. Nac. Mayor de San Marcos. 15 - 28 p.

102. *Moran AP, Gupta A, Joshi L. 2011.* Sweet-talk: role of host glycosylation in bacterial pathogenesis of the gastrointestinal tract. Gut 60(10): 1412 - 1425. doi: 10.1136/gut.2010. 212704. Epub 2011 Jan 12. PMID: 21228430.

103. *Muhson S, khalaf TK, AL-Taai SA. 2022.* Histological structure and evaluation of cellular layers of large intestine in Guinea pig (*Cavia porcellus*). International Journal of Veterinary Sciences and Animal Husbandry 7(4): 55-61. https://doi.org/10.22271/veterinary.2022. v7.i4a.441

104. *Ortega G, Jiménez R, Ara M, Morales S. 2015.* La salmonelosis como factor de riesgo de mortinatalidad en cuyes. Rev Inv Vet Perú 26: 676 - 681. https://doi.org/10.15381/rivep. v26i4.11203

105. *Park D, Xu G, Barboza M, Shah IM, Wong M, Raybould H, Mills DA, Lebrilla CB. 2017.* Enterocyte glycosylation is responsive to changes in extracellular conditions: implications for membrane functions. Glycobiology 27(9): 847 - 860. doi: 10.1093/glycob/cwx041. PMID: 28486580; PMCID: PMC5881715.

106. *Pawlina W. 2015.* Ross Histología Texto y Atlas, Correlación con Biología Molecular y Celular. 7ª Ed. Barcelona: Wolters Kluwer. 1070 p.

107. *Pebe E. 2012.* Presencia de las células de Paneth en el intestino delgado de cobayos neonatos. Tesis de Médico Veterinario. Lima: Univ. Nac. Mayor de San Marcos. 47 p.

108. *Piñols C. 1999.* Estudio de los cambios en la mucosa colónica de rata y cinética celular durante la carcinogénesis experimental inducida con 1,2-Dimetilhidracina. Tesis Doctoral. Universidad de Lleida. España. 27-47 p.

109. *Puente J, Carcelén F, Ara M, Bezada S, Huamán A, Santillán G, Perales R, Guevara J, Asencios A. 2019.* Efecto de la suplementación con niveles crecientes de probióticos sobre la histomorfometría del intestino delgado del cuy (Cavia porcellus). Rev Inv vet Perú 30(2): 624-633. http://dx.doi.org/10.15381/rivep.v30i2.16086.

110. *Quinn P, Markey B, Leonard F, Fitz-Patrick E, Fanning S, Hartigan P. 2011.* Veterinary Microbiology and Microbial Disease. 2ª ed. USA: Wiley-Blackwell. 926p.

111. *Ramírez VLA. 1972.* Estudio bacteriológico y epidemiológico de un brote infeccioso en cobayos. Tesis de Médico Veterinario. Lima: Univ. Nac. Mayor de San Marcos.8-9 p.

112. *Ramón AM, 2017.* Determinación de características morfo-fisiológicas del tracto digestivo del cuy (*Cavia porcellus*). Tesis de Médico Veterinario y Zootecnista. Loja – Ecuador. Univ. Nac. De Loja. 21 p.

113. *Rieger J, Drewes B, Hünigen H, Plendl J. 2019.* Mucosubstances in the porcine gastrointestinal tract: Fixation, staining and quantification. Eur J Histochem 63(2): 3030. doi: 10.4081/ejh.2019.3030

114. *Riggs S. 2009.* Guinea Pigs. En: Manual of Exotic Pet Practice. 1ª ed. Saunders: Elsevier. p 456-473.
115. *Rouhanifard SH, Lopez Aguilar A, Meng L, Moremen KW, Wu P.* 2018. Engineered glycocalyx regulates stem cell proliferation in murine crypt organoids. Cell Chem. Biol. 25, 439–446 e435.
116. *Round JL, Mazmanian SK. 2009.* The gut microbiota shapes intestinal immune responses during health and disease. Nat Rev Inmunol 9(5): 313 - 323. doi: 10.1038/nri2515
117. *Salinas, M. 2002.* Crianza y Comercialización de Cuyes. Ed. Ripalme. Perú. p 9 -13.
118. *Salvo-Romero E, Alonso-Cotoner C, Pardo-Camacho C, Casado-Bedmar M, Vicario M. 2015.* Función de la barrera intestinal y su implicación en enfermedades digestivas. Rev Esp Enferm Dig (Madrid) 107 (11): 686 - 696.
119. *Scheper AF, Schofield J, Bohara R, Ritter T, Pandit A. 2023.* Understanding glycosylation: Regulation through the metabolic flux of precursor pathways. Biotechnol Adv 67:108184. doi: 10.1016/j.biotechadv.2023.108184
120. *Schneider M, Al-Shareffi E, Haltiwanger RS. 2017*. Biological functions of fucose in mammals. Glycobiology 27(7): 601 - 618. doi: 10.1093/glycob/cwx034. PMID: 28430973; PMCID: PMC5458543.
121. *Sharma R, Schunacher U, Ronnasen V, Coates M. 1995.* Rat intestinal mucosal responses to a microbial flora and different diets. Gut 36: 209-214. doi: 10.1136/gut.36.2.209
122. *Sharma V, Smolin J, Nayak J, Ayala JE, Scott DA, Peterson SN, Freeze HH. 2018.* Mannose Alters Gut Microbiome, Prevents Diet-Induced Obesity, and Improves Host Metabolism. Cell Rep 24(12): 3087 - 3098. doi: 10.1016/j.celrep.2018.08.064. PMID: 30231992; PMCID: PMC6207501.
123. *Shu-Kee E, Pusparajah P, Ab Mutalib NS, Ser HL, Chan KG,Lee LH. 2015.* Salmonella: A review on pathogenesis, epidemiology and antibiotic resistance. Frontiers in Life Science 8(3): 284 - 293. https://doi.org/10.1080/21553769.2015.1051243
124. *Siebler J, Galle PR, Weber MM. 2008*. The Gut-Liver axis: Endotoxemia, inflammation, insulin resistance and NASH. J Hepatol 48:1030 - 1034. doi: 10.1016/j.jhep.2008.03.007.
125. *Snyder KB, Hunter CJ. 2023.* Bugs and the barrier: A review of the gut microbiome and intestinal barrier in necrotizing enterocolitis. Semin Pediatr Surg 32(3):151310. doi: 10.1016/j.sempedsurgi.2023.151310
126. *Sohn Y-S, C. Chae. 2000.* Lectin-binding Capacity of Glycoconjugates in Escherichia coli Infected Porcine Lower Small Intestines. J Vet Med Sci 62(5): 543 - 547. doi: 10.1292/jvms. 62.543
127. *Sona LA. 2013.* Identificación cíe glicoconjugados en el tracto gastrointestinal del ñandú (*Rhea americana*). Tesis de maestría. Córdova: Univ. Nac. Del Rio Cuarto. 20 – 40 p.

128. *Sonnenburg JL, Xu J, Leip DD, Chen CH, Westover BP, Weatherford J, Buhler JD, Gordon JI.* 2005. Glycan foraging in vivo by an intestine-adapted bacterial symbiont. Science. 25; 307(5717):1955-9. doi: 10.1126/science.1109051. PMID: 15790854

129. *Specian RD, Oliver MG. 1991*. Functional biology of intestinal goblet cells. American Journal of Physiology - Cell Physiology 260(2): 29 - 32. https://doi.org/10.1152/ajpcell.1991.260.2. c183

130. *Spotorno ÁE, Valladares JP, Marín JC, Zeballos H. 2004*. Diversidad molecular entre los cuyes domésticos (*Cavia porcellus*) y su estrecha relación filogenética con la especie silvestre andina *Cavia tschudii.* Rev Chil Hist Nat 77 (2): 243 - 250. http://dx.doi.org/10.4067/S0716-078X2004000200004

131. *Suckow M. Stevens KA, Wilson RP. 2011.* The Laboratory Rabbit, Guinea Pig, Hamster, and Other Rodents. 1ª Edición New York: Elsevier. 575 - 602 p.

132. *Szentkuti L. y Lorenz K. 1995.* The thickness of the mucus layer in different segments of the rat intestine. Histochem J 27 (6): 466 - 472. PMID: 7558896

133. *Takeuchi T, Fujibuchi T, Imai Y, Kamei Y, Murase R, Kito K, Abe Y, Ueda N. 2007.* Differences in Lectin-binding properties between the common mucosal epithelium and follicle-associated epithelium in the rabbit small intestine. J Vet Med Sci 69(6): 645 - 647. doi: 10.1292/jvms.69.645

134. *Takada A, Ohnishi K. 2006.* Adherence of Bacteria to Mucosal Surfaces. In: Iwai H., Friedman H. (eds) Adherence of Microbial Pathogens. Advances in Experimental Medicine and Biology, 635.

135. *Takehana K, Abe M, Iwasa K, Hiraga T. 1989*. Histochemistry of complex carbohydrates in the horse duodenal gland. Nihon Juigaku Zasshi 51(5): 909 - 915. doi: 10.1292/jvms1939. 51.909

136. *Tan C, Hong G, Wang Z, Duan C, Hou L, Wu J, Qian W, Han C, Hou X. 2022.* Promoting Effect of L-Fucose on the Regeneration of Intestinal Stem Cells through AHR/IL-22 Pathway of Intestinal Lamina Propria Monocytes. Nutrients 14(22): 4789. doi: 10.3390/nu14224789. PMID: 36432480; PMCID: PMC9695883.

137. *Tappenden K, Deutsch A. 2007.* The physiological relevance of the intestinal microbiota-contributions to human health. J Am Coll Nutr 26: 679S - 683S. doi: 10.1080/07315724.2007. 10719647

*138. Tailford LE, Crost EH, Kavanaugh D, Juge N.* Mucin glycan foraging in the human gut microbiome. Front Genet. 2015 Mar 19;6:81. doi: 10.3389/fgene.2015.00081. PMID: 25852737; PMCID: PMC4365749.

139. *Taylor M, Drickamer K. 2003.* Introduction to Glycobiology. Oxford University Press, p. 207.

140. *Turner J. 2009.* Intestinal mucosal barrier function in health and disease. Nat Rev Immunol. 9:799 - 809. doi: 10.1038/nri2653

141. *Van der Post, S., Jabbar, K. S., Birchenough, G., Arike, L., Akhtar, N., Sjovall, H., Johansson ME, y Hansson, G. C. 2019.* Structural weakening of the colonic mucus barrier is an early event in ulcerative colitis pathogenesis. Gut 68(12): 2142 - 2151. doi: 10.1136/gutjnl-2018-317571

142. *Vásquez-Cachay ME. 2021*. Ontogenia del epitelio intestinal de la alpaca (*Vicugna pacos*). Tesis Doctoral Facultad de Medicina Veterinaria, Universidad Nacional Mayor de San Marcos. Lima, Perú. pp: 392.

143. *Vásquez-Cachay ME, Vega H. 2012*. Desarrollo del epitelio del tracto intestinal y su participación en la defensa del organismo en mamíferos. REDVET 13: 1 - 40.

144. *Vásquez-Cachay ME, Gomez EP, Rodríguez Gutiérrez JL, Lira Mejía B, Pérez NF, Zanuzzi CN, Barbeito C. 2014*. Paneth cell identification in the small intestine of guinea pig offsprings (*Cavia porcellus*). Anat Rec (Hoboken), 297(5): 856-863. doi: 10.1002/ar.22890. Epub 2014 Feb 12. PMID: 24591269.

145. *Vélez, J. L., Montalvo, M., Aguayo, S., Vélez, P. A., Velarde, G., Jara González, F. E., Barboza-Meca, J. 2019.* Glicocálix endotelial: relevancia clínica y enfoque traslacional. Horizonte Médico (Lima) 19(4): 84 - 92. http://dx.doi.org/10.24265/horizmed.2019.v19n4.12

146. *Walsh G, Jefferis R. 2006.* Post-translational modifications in the context of therapeutic proteins. Nat Biotechnol 24: 1241 - 1252. doi: 10.1038/nbt1252.

147. *Wang Z, Hu J, Yang X, Yin L, Wang M, Yin Y, Li J, Yang H, Yin Y. 2022.* N-Acetyl-D-glucosamine improves the intestinal development and nutrient absorption of weaned piglets via regulating the activity of intestinal stem cells. Anim Nutr 8(1): 10 - 17. doi: 10.1016/j.aninu. 2021.04.008. PMID: 34977371; PMCID: PMC8669262.

148. *Wolf AJ, Underhill DM. 2018.* Peptidoglycan recognition by the innate immune system. Nat Rev Immunol 18(4): 243 - 254. doi: 10.1038/nri.2017.136. PMID: 29292393.

149. *Xavier RJ, Podolsky DK. 2007.* Unravelling the pathogenesis of inflammatory bowel disease. Nature 448(7152): 427 - 434. doi: 10.1038/naturaleza06005.

150. *Zahid D, Zhang N, Fang H, Gu J, Li M, Li W*. 2021. Loss of core fucosylation suppressed the humoral immune response in Salmonella Typhimurium infected mice. J Microbiol Immunol Infect 54(4): 606 - 615. doi: 10.1016/j.jmii.2020.02.006. PMID: 32146162.

151. *Zanuzzi CN, Barbeito CG, Ortíz ML, Lozza FA, Fontana PA, Portiansky EL, Gimeno EJ. 2010*. Glycoconjugate histochemistry in the small and large intestine of normal and Solanum glaucophyllum-intoxicated rabbits. Res Vet Sci 89(2): 214 - 222. doi: 10.1016/j.rvsc.2010.03. 002