Universidad Nacional Mayor de San Marcos
Universidad del Perú. Decana de América

Dirección General de Estudios de Posgrado
Facultad de Odontología
Unidad de Posgrado

Relación entre la posición de la arteria alveolar postero superior con el reborde residual subantral en imágenes tomográficas

TESIS

Para optar el Grado Académico de Magíster en Estomatología

AUTOR

Andrew ALEJANDRO ESTRADA

ASESOR

Dr. Gilmer TORRES RAMOS

Lima, Perú

2025



Reconocimiento - No Comercial - Compartir Igual - Sin restricciones adicionales

https://creativecommons.org/licenses/by-nc-sa/4.0/

Usted puede distribuir, remezclar, retocar, y crear a partir del documento original de modo no comercial, siempre y cuando se dé crédito al autor del documento y se licencien las nuevas creaciones bajo las mismas condiciones. No se permite aplicar términos legales o medidas tecnológicas que restrinjan legalmente a otros a hacer cualquier cosa que permita esta licencia.

Referencia bibliográfica

Alejandro A. Relación entre la posición de la arteria alveolar postero superior con el reborde residual subantral en imágenes tomográficas [Tesis de maestría]. Lima: Universidad Nacional Mayor de San Marcos, Facultad de Odontología, Unidad de Posgrado; 2025.

Metadatos complementarios

Datos de autor	
Nombres y apellidos	Andrew Alejandro Estrada
Tipo de documento de identidad	DNI
Número de documento de identidad	40155330
URL de ORCID	https://orcid.org/0000-0002-9348-1135
Datos de asesor	
Nombres y apellidos	Gilmer Torres Ramos
Tipo de documento de identidad	DNI
Número de documento de identidad	10194229
URL de ORCID	https://orcid.org/0000-0002-2590-6736
Datos del jurado	
Presidente del jurado	
Nombres y apellidos	Elmo Sigifredo Palacios Alva
Tipo de documento	DNI
Número de documento de identidad	06628162
Miembro del jurado 1	
Nombres y apellidos	Janet Kely Tenorio Estrada
Tipo de documento	DNI
Número de documento de identidad	44542819
Miembro del jurado 2	
Nombres y apellidos	Frank Michael Paredes Nomberto
Tipo de documento	DNI
Número de documento de identidad	43337586
Miembro del jurado 3	
Nombres y apellidos	William Cárdenas Silva
Tipo de documento	DNI

Número de documento de identidad	10191752
Datos de investigación	
Línea de investigación	No aplica.
Grupo de investigación	No aplica.
Agencia de financiamiento	Sin financiamiento.
Ubicación geográfica de la investigación	Edificio: Facultad de Odontología de la Universidad Nacional Mayor de San Marcos Departamento: Lima Provincia: Lima Distrito: Lima Calle: Carlos Germán Amezaga 375 Latitud: -12.05642315 Longitud: -77.0843326901621
Año o rango de años en que se realizó la investigación	2017 - 2025
URL de disciplinas OCDE	Anatomía, Morfología https://purl.org/pe-repo/ocde/ford#3.01.01 Odontología, Cirugía oral, Medicina oral https://purl.org/pe-repo/ocde/ford#3.02.14 Radiología, Medicina nuclear, Imágenes médicas https://purl.org/pe-repo/ocde/ford#3.02.12

UNIVERSIDAD NACIONAL MAYOR DE SAN MARCOS
(Universidad del Perú, DECANA DE AMÉRICA)

FACULTAD DE ODONTOLOGÍA

UNIDAD DE POSGRADO

ACTA Nº 0039-FO-UPG-2025

GRADO ACADÉMICO DE MAGISTER EN ESTOMATOLOGÍA

En la ciudad de Lima, a los veintinueve días del mes de diciembre de 2025, se reunió el Jurado de Tesis de la tesis titulada **"RELACIÓN ENTRE LA POSICIÓN DE LA ARTERIA ALVEOLAR POSTERO SUPERIOR CON EL REBORDE RESIDUAL SUBANTRAL EN IMÁGENES TOMOGRÁFICAS",** sustentado por el bachiller:

ANDREW ALEJANDRO ESTRADA

para obtener el Grado Académico de Magíster en Estomatología; Concluida la exposición, los miembros del Jurado de Tesis formularon preguntas que fueron absueltas por el graduando y procedieron a la evaluación correspondiente, habiendo obtenido la siguiente calificación:

Excelente	20	veinte
Escala	Número	Letras

En tal virtud, firmamos la presente Acta en cuatro originales y damos por concluido el Acto Académico de Sustentación.

DR. ELMO SIGIFREDO PALACIOS ALVA
Presidente

DRA. ESP. JANET KELY TENORIO ESTRADA
Miembro

MG. ESP. FRANK MICHAEL PAREDES NOMBERTO
Miembro

MG. WILLIAM CÁRDENAS SILVA
Miembro

DR. GILMER TORRES RAMOS
Miembro Asesor

Escala de calificación

- Excelente 20, 19
- Muy bueno 18, 17
- Bueno 16, 15
- Aprobado 14
- Desaprobado 13 o menos

UNIVERSIDAD NACIONAL MAYOR DE SAN MARCOS
Universidad del Perú, Decana de América

Anexo 1
CERTIFICADO DE SIMILITUD

Yo, **Gilmer Torres Ramos**, en mi condición de asesor acreditado con el Dictamen de la UPG N° 0133-2025-UPG-VDIP de la Tesis, cuyo título es **RELACIÓN ENTRE LA POSICIÓN DE LA ARTERIA ALVEOLAR POSTERO SUPERIOR CON EL REBORDE RESIDUAL SUBANTRAL EN IMÁGENES TOMOGRÁFICAS** presentado por el bachiller ANDREW ALEJANDRO ESTRADA para optar el Grado Académico de Magíster en Estomatología.

CERTIFICO que se ha cumplido con lo establecido en la Directiva de Originalidad y de Similitud de Trabajos Académicos, de Investigación y Producción Intelectual. Según la revisión, análisis y evaluación mediante la plataforma PIDS, el documento evaluado cuenta con el 17**%** de similitud, nivel PERMITIDO para continuar con los trámites correspondientes y para su **publicación en el repositorio institucional.**

Se emite el presente certificado en cumplimiento de lo establecido en las normas vigentes, como uno de los requisitos para la obtención del **para optar el Grado Académico de Magíster en Estomatología** *

Lima, 11 de diciembre del 2025

Firma del Asesor

Nombres y Apellidos del asesor: Gilmer Torres Ramos

DNI: 10194229

* Según corresponda: bachiller, magíster, doctor; título profesional o título de segunda especialidad

La vigencia del presente certificado corresponde a un período de noventa (90) días desde la fecha de su emisión; siempre que no haya observaciones en el texto durante el proceso de revisión por el jurado informante o surja alguna contingencia.

MIEMBROS DEL JURADO DE LA SUSTENTACIÓN DE TESIS

- Presidente : Dr. Elmo Sigifredo Palacios Alva
- Miembro : Dra. Esp. Janet Kely Tenorio Estrada
- Miembro : Mg. Esp. Frank Michael Paredes Nomberto
- Miembro : Mg. William Cárdenas Silva
- Miembro Asesor : Dr. Gilmer Torres Ramos

Al único y sabio Dios, nuestro Salvador,

sea gloria y majestad, imperio y potencia,

ahora y por todos los siglos. Amén (Judas 1:25).

A mi hijo, Andrew Gael,

tu llegada es muestra bendición, te amaré por siempre.

A Jenny,

por acompañarme en el camino del amor en esta vida.

AGRADECIMIENTO

A mi esposa Jenny y mi hijo Andrew Gael por sacrificar tiempo y su amor que me impulsan a seguir cerrando etapas y cumpliendo metas.

A mis padres, Francisco y Victoria, por el esfuerzo material y espiritual que apoyaron mi formación profesional.

A mis docentes de la Maestría en Estomatología, en particular las gracias al Dr. Víctor Velezmoro Lartiga, por enseñarme los primeros pasos de la investigación científica.

A la Dra. Stephanny Castillo Quispe y Dr. Gilmer Torres Ramos, por su asesoría, ejemplo y motivación para culminar este trabajo de investigación.

A la Dra. Teresa Evaristo Chiyong, por su apoyo y ayuda en el desarrollo del presente trabajo.

A los Dres. Sixto Grados Pomarino y Luciano Soldevilla Galarza, compañeros y amigos de la Maestría en Estomatología, docentes de la facultad de Odontología UNMSM, de quienes aprendí como profesionales y personas.

A la Universidad Nacional Mayor de San Marcos por abrirme sus puertas para primero formarme en sus aulas de posgrado y desempeñarme como docente en la Facultad de Odontología.

RESUMEN

La Arteria Alveolar Postero Superior (AAPS) cumple un rol importante en la cirugía de elevación de piso sinusal; aun así, muchas veces es lesionada en el acto quirúrgico debido a la variación de los parámetros quirúrgicos generados por la pérdida dentaria, reabsorción ósea, neumatización de seno maxilar, inclusive la raza. **Objetivo:** Determinar la relación entre la posición de la arteria alveolar posterosuperior y el reborde residual subantral a nivel de primer molar evaluado por medio de imágenes tomográficas. **Métodos:** Se analizó 410 imágenes tomográficas *Cone Beam* de senos maxilares a nivel de la primera molar. Se ubicó la localización (superficial, intraósea, intrasinusal), diámetro y altura (distancia a la pared inferior sinusal) de la AAPS: además se midió la altura y espesor del reborde subantral y la neumatización del seno maxilar (distancia de la zona más profunda del seno maxilar al plano de proyección de la bóveda palatina); el sexo y edad fueron unidades de análisis. **Resultados:** La localización de la AAPS es mayormente intrasinusal, el diámetro es de 1,18 ± 0,70 mm y la altura de 6,18 ± 5,07 mm. El reborde residual subantral presenta una altura de 7,99 ± 4,03 mm y espesor de 12,35 ± 2,93 mm; la neumatización es de -5,09 ± 4,41 mm; a mayor altura del reborde mayor diámetro de la AAPS, a mayor altura del reborde menor altura de la AAPS y a mayor neumatización del seno menor altura de la AAPS. **Conclusiones:** Conocer la localización, diámetro y altura de la AAPS y su relación con el reborde alveolar subantral contribuye a una adecuada planificación de los procedimientos quirúrgicos porque, a mayor altura del reborde alveolar es mayor el diámetro y altura de la AAPS y su localización es intraósea; y, a mayor neumatización del seno maxilar es menor la altura de la AAPS localizándose a nivel superficial.

Palabras clave: Seno maxilar, arteria maxilar, tomografía computarizada de haz cónico, pérdida de hueso alveolar, diagnóstico por imagen, anatomía.

ABSTRACT

The posterior superior alveolar artery (PSAA) plays a significant role in sinus floor elevation surgery; however, it is often injured during surgery due to variations in surgical parameters generated by tooth loss, bone resorption, maxillary sinus pneumatization, and even race. **Objective:** To determine the relationship between the position of the posterior superior alveolar artery and the subantral residual ridge at the level of the first molar, assessed using CT images. **Methods:** 410 cone beam computed tomography images of maxillary sinuses at the level of the first molar were analyzed. The location (superficial, intraosseous, intrasinusal), diameter, and height (distance to the inferior sinus wall) of the anterior superior iliac spine (ASIS) were determined. Additionally, the height and thickness of the subantral ridge and maxillary sinus pneumatization (distance from the deepest part of the maxillary sinus to the projection plane of the palatal vault) were measured. Sex and age were the units of analysis. **Results:** The ASIS is mostly located intrasinusal, with a diameter of 1.18 ± 0.70 mm and a height of 6.18 ± 5.07 mm. The subantral residual ridge has a height of 7.99 ± 4.03 mm and a thickness of 12.35 ± 2.93 mm. The pneumatization is -5.09 ± 4.41 mm; the greater the height of the rim, the greater the diameter of the AAPS, the greater the height of the rim, the lower the height of the AAPS, and the greater the pneumatization of the sinus, the lower the height of the AAPS. **Conclusions:** Knowing the location, diameter, and height of the AAPS and its relationship with the subantral alveolar ridge contributes to adequate planning of surgical procedures because, the greater the height of the alveolar ridge, the greater the diameter and height of the AAPS and its location is intraosseous; and, the greater the pneumatization of the maxillary sinus, the lower the height of the AAPS, locating it at a superficial level.

.

Key words: Maxillary sinus, maxillary artery, cone-beam computed tomography, alveolar bone loss, diagnostic imaging, anatomy.

ÍNDICE

CAPÍTULO 1: INTRODUCCIÓN **1**
1.1 Situación problemática 2
1.2 Formulación del Problema 4
1.3 Justificación de la Investigación 4
1.4 Objetivos 7
1.4.1 Objetivo General 7
1.4.2 Objetivos Específicos 7
CAPÍTULO 2: MARCO TEÓRICO **8**
2.1 Antecedentes de la Investigación 8
2.2 Bases teóricas 12
2.2.1.Arteria alveolar postero superior 12
2.2.2 Reborde residual subantral 14
2.2.3 Tomografía computarizada de haz cónico 17
2.3 Definición de términos 20
CAPÍTULO 3: HIPÓTESIS Y VARIABLES **21**
3.1 Hipótesis 21
3.2 Identificación de variables 21
3.3 Operacionalización de variables 22
CAPÍTULO 4: METODOLOGÍA **23**
4.1 Aspectos Éticos 23
4.2 Tipo y diseño de Investigación 23
4.3 Unidad de análisis 24
4.4 Población de estudio 24
4.5 Tamaño y Selección de la Muestra 25
4.6 Técnica de recolección de datos 27
4.7 Análisis e interpretación de la información 28
CAPÍTULO 5: RESULTADOS **30**
CAPÍTULO 6: DISCUSIÓN **43**
CONCLUSIONES **46**
RECOMENDACIONES **47**
REFERENCIAS BIBLIOGRÁFICAS **48**
ANEXOS **58**
ANEXO N° 01 59
ANEXO N° 02 61
ANEXO N° 03 62
ANEXO N° 04 63
ANEXO N° 05 64
ANEXO N° 06 65

LISTA DE TABLAS

		Pág.
N° 01	Distribución entre sexo y grupo etario	41
N° 02	Localización, diámetro y altura de la arteria alveolar postero superior según sexo y edad.	43
N° 03	Altura, espesor y neumatización del reborde residual subantral según sexo y edad	46
N° 04	Asociación de la localización de la arteria alveolar posterior superior con la altura, espesor y neumatización del reborde residual subantral	48
N° 05	Relación entre el diámetro de la arteria alveolar postero superior con la altura, espesor y neumatización del reborde residual subantral	50
N° 06	Relación entre la altura de la arteria alveolar posterior superior con la altura, espesor y neumatización del reborde residual subantral.	51

LISTA DE FIGURAS

		Pág.
N° 01	Distribución entre sexo y grupo etario	42
N° 02	Localización de la arteria alveolar postero superior según sexo	43
N° 03	Diámetro y altura de la arteria alveolar postero superior según sexo	44
N° 04	Localización de la arteria alveolar postero superior según edad.	44
N° 05	Diámetro y altura de la arteria alveolar postero superior según edad.	45
N° 06	Altura, espesor y neumatización del reborde residual subantral según sexo.	47
N° 07	Altura, espesor y neumatización del reborde residual subantral según edad.	47
N° 08	Asociación entre la localización de la arteria alveolar postero superior con el reborde residual subantral	49
N° 09	Relación entre el diámetro de la arteria alveolar postero superior con la altura del reborde residual subantral	50
N° 10	Relación entre la altura de la arteria alveolar postero superior y la altura del reborde residual subantral	51
N° 11	Relación entre la altura de la arteria alveolar postero superior y neumatización reborde residual subantral.	52

CAPÍTULO 1: INTRODUCCIÓN

La arteria alveolar posterosuperior (AAPS) es una rama colateral de la arteria maxilar interna en su tercer tramo, al igual que la arteria infraorbitaria, con la cual se anastomosa. Irriga la pared lateral del seno maxilar, la mucosa sinusal y el periostio de la zona (1). Se ha descrito variabilidad en su detección, diámetro, localización, distancia a la cresta ósea y distancia al piso de seno maxilar (2).

La pérdida de los dientes produce cambios estructurales irreversibles, inmediatos y a largo plazo, en la altura y espesor del hueso alveolar residual, siendo más notorio a nivel de molares (3). En la zona posterior del maxilar superior el espesor y altura del reborde residual disminuirá no solo por el remodelado de la cicatrización ósea, sino por el tiempo, etiología, cantidad de dientes perdidos, trauma de la exodoncia y el proceso de neumatización (4).

La zona del primer molar superior se corresponde con la mayor concavidad que describe la trayectoria postero anterior de la AAPS, ubicándose más cercano a la cresta ósea en este punto (5,6); además la zona del primer molar es crítica para la ubicación de un implante en edéntulos parciales y totales ya que, es la zona determinante de la oclusión y la de mayor carga vertical o presión que ofrecen los maxilares (7,8).

En implantología oral, el abordaje con técnicas quirúrgicas permite el levantamiento de la mucosa del piso de seno maxilar, por vía externa o interna, para la colocación de injertos óseos o implantes dentales en la zona posterior del maxilar superior, por lo general hasta primeras molares en edéntulos totales, a pesar de la poca densidad ósea y la neumatización del seno maxilar (9,10). Durante el abordaje quirúrgico del seno maxilar, la segunda complicación más frecuente, después de la perforación de la membrana sinusal, es la hemorragia

por laceración de la AAPS que ocurre la mayoría de las veces durante la osteotomía de la pared lateral del seno maxilar con instrumentos rotatorios, con lo que se dificulta la visibilidad del operador en el intraoperatorio o la aparición de hematomas postoperatorios para el paciente (11-13). Incluso abordaje por vía interna del seno maxilar puede generar complicaciones por daño a la AAPS (14). La hemorragia es más profusa por las ramas intraóseas de la AAPS y su anastomosis con arteria infraorbitaria (15,16).

La planificación prequirúrgica mediante tomografía computarizada de haz cónico (TCHC) se ha convertido en una ayuda fundamental para el diagnóstico y abordaje quirúrgico para ortodoncistas al colocar dispositivos de anclaje temporal, cirujanos maxilofaciales cuando realizan cirugías ortognáticas e implantólogos al colocar injertos óseos o implantes dentales (17-19).

Dado estas consideraciones nos planteamos como objetivo determinar la relación entre la posición de la arteria alveolar posterosuperior y el reborde residual subantral a nivel de primer molar evaluado por medio de imágenes tomográficas.

1.1 Situación problemática

La colocación de implantes dentales es una alternativa de rehabilitación oral con tasas de supervivencia que van de 88.8% a 97.6% en relación con la densidad ósea (20-23). Sin embargo, en la zona edéntula posterior del maxilar superior, la reabsorción del reborde residual subantral sumada a la neumatización del seno maxilar, limita la colocación de implantes dentales de longitud adecuada (24-26). Ante esta necesidad, se ha propuesto la técnica quirúrgica de ventana ósea lateral de Tatum (27), con el fin de colocar implantes de longitud estándar y cuyo

éxito depende de conservar la integridad de la mucosa sinusal y reparos anatómicos subyacentes como la arteria alveolar posterosuperior (28).

La arteria alveolar posterosuperior (AAPS) que se origina en la arteria maxilar interna recorre la pared lateral externa del seno maxilar y se encarga de nutrir además del revestimiento de seno maxilar (membrana de Schneider) a la región de dientes molares, premolares y la encía vestibular de esa región, mediante sus ramos dentales y peridentales respectivamente (29). La posición de la arteria es variable pudiendo ser intrasinusal, intraóseo o intramembranoso lo que es necesario conocer previo a un procedimiento quirúrgico (30). La rotura de esta arteria es la segunda complicación más frecuente que se observa en procedimiento de elevación de piso de seno maxilar por vía externa por lo que su conocimiento anatómico es de relevancia quirúrgica (31). Ante la pérdida de los dientes premolares o molares superiores se producen cambios fisiológicos de pérdidas de volumen del reborde alveolar residual subantral que sumado a la neumatización del seno maxilar imposibilita la colocación convencional de implantes dentales (32), sobre todo a nivel del primer molar que es un área de importancia en el diseño protésico sobre implantes en edéntulos totales, por lo que desde décadas atrás se propone el abordaje quirúrgico de modo transalveolar o abordaje mediante ventana ósea lateral que incluyen materiales para la regeneración ósea intrasinusal (33-35). El manejo quirúrgico del seno maxilar es de interés no solo para los implantólogos sino ortodoncistas cuando colocan mini tornillos y cirujanos maxilofaciales cuando realizan cirugía Lefort I. La ejecución de cualquier intervención quirúrgica en la zona posterior del maxilar demanda una comprensión precisa de la posición de la arteria alveolar posterosuperior para evitar hemorragias, hematomas e incremento en el tiempo

operatorio quirúrgico, así como una consideración de las posibles variaciones anatómicas que puedan suscitarse en esta importante región (36, 37). Por consiguiente, resulta esencial adquirir un conocimiento profundo sobre la posición de la arteria alveolar postero superior a fin de reducir al mínimo las complicaciones que puedan surgir durante y después de procedimientos como levantamiento de seno maxilar y la colocación de implantes, tales como sangrado durante y post quirúrgico, perforación de la membrana y necrosis ósea (38,39).

La tomografía computarizada de haz cónico (TCHC) es una herramienta indispensable para el cirujano ya que brinda imágenes detalladas de las estructuras anatómicas en diversos planos: sagital, axial, coronal con lo que incluso se puede realizar reconstrucciones tridimensionales y así evaluar reparos anatómicos que son necesarios conocer previo a la intervención quirúrgica, esta herramienta ha permitido ubicar la AAPS en diversas poblaciones de estudio (40-44).

1.2 Formulación del Problema

¿Cuál es la relación entre la posición de la arteria alveolar posterosuperior y el reborde residual subantral a nivel de primer molar evaluado por medio de imágenes tomográficas?

1.3 Justificación de la Investigación

El daño o injuria quirúrgica de la arteria alveolar posterosuperior (AAPS) es la segunda complicación en procedimientos de levantamiento de piso de seno maxilar en el afán de colocar implantes de longitud estándar en la zona

posterosuperior de los maxilares (24, 45). No existe en la búsqueda del autor, un estudio en población peruana que relaciona la posición de la arteria alveolar postero superior con las dimensiones de altura y espesor del reborde alveolar subantral y neumatización a nivel de primera molar como área de importancia en implantología oral.

Para evitar complicaciones intraoperatorias, los clínicos deben examinar las estructuras anatómicas del seno maxilar como la AAPS para evitar hemorragias intraoperatorias, que dificultan la visión, prolonga la intervención y consiguientemente la perforación de la membrana de Schneider (11). Otras complicaciones son hemorragias postoperatorias, hemorragias nasales, congestión nasal, hematomas, empiema e infección sinusal (46). La perforación de la membrana de Schneider y el corte accidental de la anastomosis entre la AAPS y la arteria infraorbitaria se considera las complicaciones intraoperatorias más frecuente causando hemorragia que oscurece el campo quirúrgico (47). Cuando se realizan injertos óseos en el seno maxilar, la presencia e integridad de la AAPS es necesaria para evitar necrosis del relleno óseo, incluso en exodoncias de molares superiores pudiera verse afectada en el diseño del colgajo o el mismo procedimiento si la localización de la arteria es superficial (48). Dado las pocas referencias con nuestras variables de estudio creemos importante que los resultados de este estudio ayudaran a tener una referencia de nuestra población candidatos este tipo de cirugía y contrastar con las literatura actualizada.

La tomografía computarizada de haz cónico es un examen necesario en la evaluación de un paciente candidato a implantes dentales, en la zona posterosuperior nos permite evaluar las características del reborde, seno maxilar

y AAPS (49). Así, esperamos contribuir brindando información de medidas como la neumatización del seno maxilar con relación a la proyección de la bóveda palatina; altura y espesor del reborde alveolar subantral; y, altura y diámetro de la AAPS, así como su localización en una muestra peruana.

Los resultados obtenidos en este estudio tienen como finalidad contribuir a la precisión en la práctica clínica, mejorar la planificación y apoyar la toma de decisiones previas a la cirugía en los tratamientos que realizan tanto los odontólogos generales como los especialistas. Asimismo, se busca proporcionar una fuente de referencia de datos para médicos y odontólogos que se dedican al campo maxilofacial, con el fin de obtener resultados posoperatorios más predecibles y un mayor control durante el procedimiento quirúrgico. A través de los hallazgos obtenidos en este estudio, se busca ofrecer datos precisos y fiables que caracterizan a nuestra población. Además, se aspira a que este estudio fomente investigaciones posteriores que enriquezcan la base de conocimientos científicos al comparar y contrastar resultados de manera sistemática.

En consecuencia, resulta importante poseer un entendimiento preciso de la ubicación de la arteria alveolar postero superior a fin de evitar su laceración durante la intervención quirúrgica del seno maxilar, especialmente cuando se está planificando la colocación de implantes dentales, sabiendo que esta complicación puede limitar la visibilidad, incrementar el tiempo quirúrgico, aumentar del riesgo de perforación de la membrana sinusal, perdida del injerto óseo por necrosis de origen vascular y hematomas postoperatorios.

1.4 Objetivos

1.4.1 Objetivo General

Determinar la relación entre la posición de la arteria alveolar posterosuperior y el reborde residual subantral a nivel de primer molar evaluado por medio de imágenes tomográficas.

1.4.2 Objetivos Específicos

1. Determinar la localización, diámetro y altura de la arteria alveolar posterosuperior según edad y sexo, evaluado por medio de imágenes tomográficas.
2. Determinar la altura, espesor y neumatización del reborde residual a nivel de primer molar según edad y sexo, evaluado por medio de imágenes tomográficas.
3. Establecer la relación entre la localización de la arteria alveolar postero superior según altura, espesor y neumatización del reborde residual subantral a nivel de primer molar evaluado por medio de imágenes tomográficas.
4. Establecer la relación entre el diámetro de la arteria alveolar postero superior según altura, espesor y neumatización del reborde residual subantral a nivel de primer molar evaluado por medio de imágenes tomográficas.
5. Establecer la relación entre la altura de la arteria alveolar postero superior según altura, espesor y neumatización del reborde residual subantral a nivel de primer molar evaluado por medio de imágenes tomográficas.

CAPÍTULO 2: MARCO TEÓRICO

2.1 Antecedentes de la Investigación

Çam K y Zengin AZ (2025) en un estudio retrospectivo analizaron TCHC de 170 pacientes dentados de 18 a 62 años que acudían a la Universidad de Ondokus Mayis de Turquía, Su objetivo fue evaluar la prevalencia, localización y diámetro de las AAPS y arteria infraorbitaria (AIO). La AAPS fue encontrada en un 56.2% de casos. El diámetro vertical de la AAPS es ≥1 mm en el 92.1% (1.67±0.74mm), mientras el diámetro horizontal ≥1 se ubicó en 65.4% de los casos (1.14±0.4mm). Los valores eran mayores en varones. La localización de la AAPS fue intraósea (60.2%), Concluyen que la a mayor edad y en varones la probabilidad de sangrado es mayor (50).

Barka M y cols. (2024) tuvieron como objetivo analizar las variantes anatómicas y patologías del seno maxilar mediante TCHC de 660 pacientes, de 18 a 92 años, de la Universidad de Atenas, Grecia. Lograron detectar la AAPS en el 90.2% de los casos, pero solo el 28.2% tenían un diámetro ≥ 1 mm y estaba relacionado a varones, mayor edad y patologías como sinusitis, La distancia de la AAPS al piso de seno maxilar fue de 6.4 mm (DE 3.5 mm), Concluyen resaltando la importancia de la TCHC y la relación positiva del diámetro la AAPS con el género y edad (51).

McDaniel CR y cols. (2024) determinaron la distancia de la AAPS hasta la unión cemento esmalte desde primera premolar hasta segunda molar, además de evaluar factores que influencian su detención en la TCHC. Para este objetivo usaron 254 imágenes obtenidos por dos equipos tomográficos de pacientes de 18 a 94 años, que acudían a la Universidad de la Armada de Georgia, EEUU.

Encontraron que la distancia promedio de la AAPS hasta la UCE de la primera molar con el primer tomógrafo fue de 21.8±4.1 mm (3D Accuitomo 170; J. Morita Corp., Osaka, Japón) y con el segundo tomógrafo fue de 16.9±4.3 mm (CS 9300; Carestream, Rochester, NY, USA). Concluyen que la edad y el sexo no influencian en la detección de la AAPS, pero si el tipo de tomógrafo (52).

Mankar K y cols. (2024) evaluaron la posición, diámetro, detectabilidad y proximidad al reborde alveolar de la AAPS. Para ello usaron 120 TCHC de pacientes de 20 a 70 años de una población de India. En el 78% de los casos observaron la AAPS, siendo la localización intraósea la mas frecuente y el diámetro de la AAPS como la distancia al piso del seno maxilar fue mayor en los varones. Concluyen resaltando la importancia a la TCHC para evitar hemorragias quirúrgicas (53).

Padhye NM y cols. (2023) evaluaron la ubicación de la AAPS y su relación con el reborde alveolar y el seno maxilar usando TCHC. Para este objetivo evaluaron 226 zonas de maxilares de 200 pacientes de 32 a 83 años, edéntulos a nivel de molares. Fueron excluidos 54 zonas de análisis (23.89%) por no ser detectable la AAPS. El promedio de la distancia de la AAPS al piso del seno maxilar fue de 11.91 mm ± 3.63 mm, la distancia de la AAPS a la cresta alveolar fue de 16.05 mm ± 3.96 mm. Estas distancias son mayores a nivel de segunda molar comparado con la primera molar. Además, ambas distancias disminuyen en mayores de 40 años, pero son menores en mujeres. Concluyen que la AAPS puede ser detectable en TCHC en 76.11% de casos (54).

Staněk J y cols. (2023) tuvieron como objetivo describir el canal óseo en relación con el paladar duro, ancho del seno maxilar y la predictibilidad de la presencia de la AAPS de pacientes que acudían a la Universidad de Palacky, Olomouc, Republica Checa. De las 251 TCHC evaluadas, 103 fueron excluidas. La AAPS fue detectable en 57% de la

muestra final. A nivel de la primera molar la AAPS esta 2.6mm por encima del nivel de la bóveda palatina siendo el área mas cercano comparado con las premolares. La distancia de la AAPS al piso de seno maxilar a nivel de primera molar fue de 8.4 mm (DE 4.6 mm). El promedio de la altura y ancho del canal óseo de la AAPS fue de 0.9 mm. Concluyen que el nivel del paladar duro es una constante que permite la medición del AAPS mediante TCHC (55).

Tofangchiha M y cols. (2022) se plantearon como objetivo evaluar la posición anatómica de la AAPS usando TCHC. Usaron 245 TCHC de los archivos de la Clínica radiológica Maxilofacial en Qazvin, Irán, Los pacientes tenían entre 17 a 68 años, 80 varones y 165 mujeres. Encontraron relación entre la edad y observación de la AAPS, siendo más notoria en el rango de 40 a 50 años. El promedio de distancia de la AAPS al piso sinusal a nivel de la primera molar fue de 6.85 mm. El diámetro de la AAPS a nivel de la primera molar fue de 1.25 ±0.40 mm siendo el diámetro menor comparado con la región de premolares y segunda molar. La localización de la AAPS fue intraósea en 63.6%, intrasinusal en 28.9% y superficial en 7.5%. Concluyen que en el diseño quirúrgico de la ventana lateral sinusal no se exceda la altura de 7mm respecto al piso del seno maxilar (56).

Shams N y cols. (2022) se plantearon como objetivo analizar la anatomía de la AAPS en una población iraní. Utilizaron 400 imágenes de hemimaxilares en TCHC, de 226 pacientes con un promedio de edad de 43.8 años. El canal de la AAPS fue ubicado en 73.2% de los casos. El diámetro de la AAPS fue de 0.83 ± 0,33mm, el diámetro de la AAPS a nivel de la primera molar fue menor a 1 mm en el 68,4% y entre a 1 a 2 mm en el 31.2% de los casos. Concluyen que la AAPS en la población iraní tendrían un diámetro menor comparado con otro estudios y que el diámetro de la AAPS es mayor en los varones (57).

Rathod R y cols. (2022) evaluaron la prevalencia, diámetro y altura de la AAPS hacia el piso sinusal usando TCHC. Utilizaron 150 TCHC de pacientes de 20 a 80 años que

acudían al Departamento de Medicina Oral y Radiología del Pacific Dental College, Rajasthan, India. La AAPS fue detectada en el 87.3% de los casos. La ubicación más frecuente fue intraósea (53.3% en el lado derecho y 63.3% en el lado izquierdo). El diámetro de la AAPS fue de 1,30 ± 0,42 mm en el lado derecho y de 1,19 ± 0,40 mm en el lado izquierdo. La distancia de la AAPS al piso sinusal a nivel de la primera molar fue de 11,6 ± 2,66 mm en el lado derecho y de 11,65 ± 2,37 mm en el lado izquierdo. Concluyen que la AAPS a nivel de la primera molar no tiene diferencias entre dentados y edéntulos (58).

Ballarta F. y cols. (2022) analizaron 243 TCHC con el objetivo de medir el diámetro y posición de la AAPS según presencia de dientes, sexo y edad. Se encontró que la ubicación predominante de la AAPS fue intraósea (64,3%) y estuvo asociada a los premolares. El diámetro de la AAPS fue 1,45 ± 0,26mm y la longitud de la AAPS al reborde óseo fue 24,51 ± 5,82mm; en ambas se hallaron diferencias respecto al sexo, edad, presencia dentaria y tipo de diente. La longitud de la AAPS a la pared inferior sinusal fue 10,09 ± 4,71mm. Se concluye que conocer las medidas y recorrido de la AAPS contribuye a una adecuada planificación de los procedimientos quirúrgicos en esa área (59).

2.2 Bases teóricas

2.2.1. Arteria Alveolar Posterosuperior

La arteria alveolar postero superior (AAPS) se origina en el tercer tramo de la arteria maxilar interna como un ramo colateral anterior junto con la arteria infraorbitaria justo cuando el tronco del vaso pasa por la fosa pterigopalatina (1).

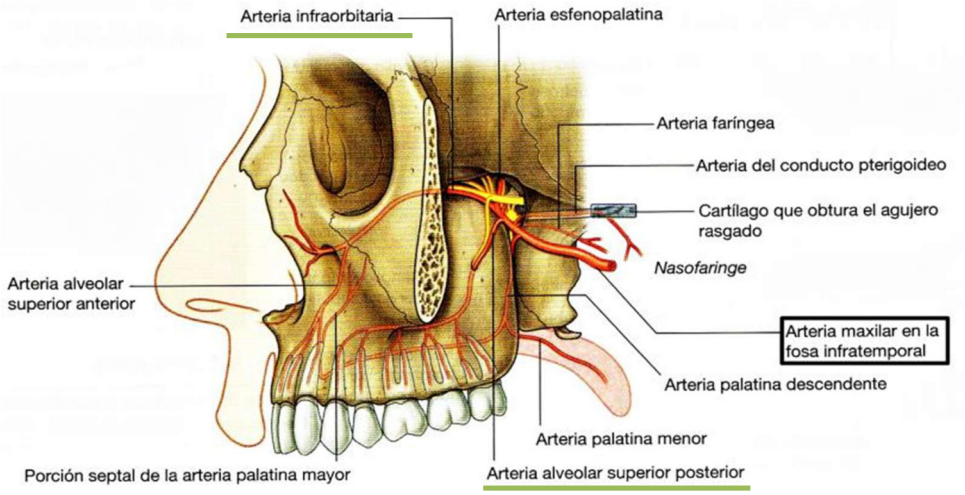

Figura N° 01 Arteria maxilar interna a su entrada en la fosa pterigopalatina
Drake RL, Vogl AW, Mitchell AWM. Gray Anatomía para Estudiantes. 3a ed. Barcelona: Elsevier; 2015 [Página 99]

La AAPS fue descrita en el año 1934 por Strong (60), en su estudio clínico – experimental describió el plexo "plexo antrodental" como el conjunto de vasos sanguíneos que irrigaban la mucosa sinusal y los dientes y que se verían comprometidos al realizar una enterostomía radical. Aunque estudios actuales evidencian la existencia de este plexo, llamado también "arteria alveolo-antral", aún no está contemplado en la terminología anatómica, por lo que se describen por separados (61).

La AAPS y la arteria infraorbitaria, se encargan de la nutrición del seno maxilar y la membrana de Schneider. Ambas arterias dan ramas extraóseas e intraóseas que se anastomosan entre sí; las ramas profundas atraviesan la tuberosidad del

maxilar para hacerse intraóseas e irrigar los premolares y molares, el recubrimiento del seno maxilar y parte de la mucosa bucal. Las ramas más superficiales irrigan la encía y la mucosa de la región posterior del maxilar. Otras ramas atraviesan la superficie del maxilar para irrigar el buccinador (15, 16).

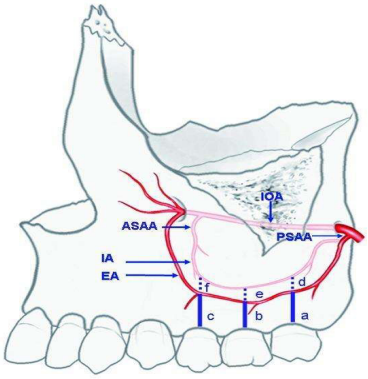

Figura N° 02 Anastomosis de arteria alveolar posterosuperior (PSAA) y arteria infraorbitaria (IOA) a nivel intraóseo (IA) y extraóseo (EA)
Tomado de Croat Med J. 22013; 54:1804

La localización de la AAPS respecto a la pared lateral posterior del seno maxilar se ha descrito de manera clásica en tres diferentes ubicaciones, intrasinusal, intraóseo o superficial e intrasinusal (30). Aunque existen observaciones contradictorias, la localización intraósea mediante TCHC es una de las más frecuentes (50, 53, 56); sin embargo, se debe anotar que no siempre (20 a 40% de las muestras) fue posible su ubicación en imágenes tomográficas, lo que lo diferenciaría con su ubicación anatómica (53-55).

El diámetro de la AAPS esta alrededor de 1mm, pero en imágenes tomográficas de estudios recientes muestran medidas mayores de 1mm sobre todo a nivel de primera y segunda molar, llegando hasta 2.7mm. (50-52), Ella señala que, a mayor diámetro de la AAPS el riesgo de hemorragia aumenta (30).

El recorrido postero anterior de la AAPS describe una concavidad acercándose al reborde alveolar subantral, alcanzando su mayor cercanía a nivel de primeras molares (5,6). Se han descrito diversas medidas de la AAPS en sentido vertical hasta la profundidad del piso sinusal, a la cresta ósea del reborde o a la UCE, incluso mas reciente se propone un punto de referencia poco variable como la techo sinusal o la proyección de la bóveda palatina (54,55).

Durante las técnicas de elevación del piso de seno maxilar con ventana ósea lateral (27), aunque también por vía intraalveolar, existen complicaciones que ponen en riesgo la regeneración ósea o la colocación de los implantes (31). Después de la perforación de la mucosa sinusal, la segunda complicación más frecuente es la hemorragia por perforación de la AAPS que generalmente se da en la osteotomía en sentido vertical de la pared lateral del seno maxilar. Por lo que conocer la anatomía vascular y sinusal son necesarios para evitar complicaciones (32–35).

2.2.2 Reborde residual subantral

La región de las molares y premolares superiores están relacionados con la pared inferior del seno maxilar, separándolas apenas una fina capa de hueso e incluso a veces los ápices dentales tienen relación directa con la mucosa del seno. El hueso cortical en la pared inferior del seno maxilar a nivel de segundas molares superiores mide 0.34 mm, y en primeras molares, 0.5mm (62).

Debido a la proximidad del seno maxilar con los ápices de dientes posteriores es más fácil que las infecciones que se originan en el interior del diente o en las estructuras de soporte de los dientes (muchos más en segundas molares) se extienden hacia el seno maxilar. Además, esta cercanía incrementa el riesgo de

complicaciones durante procedimientos quirúrgicos, como la extracción de molares posteriores, lo que puede resultar en la perforación del piso y mucosa sinusal y, por consiguiente, genera una comunicación bucosinusal (63).

El proceso de reabsorción ósea es una cascada de eventos fisiológicos que involucran cambios estructurales y funcionales que se producen desde el momento inmediato en que se pierden los dientes. No importando la causa de la pérdida dentaria el proceso de cicatrización del alveolo tendrá en mayor o menor porcentaje reabsorción ósea como un proceso natural agravado por factores físicos como la manipulación extrema de los tejidos o la pérdida de estructura ósea durante la extracción dental (64).

Ante la pérdida del diente, posiblemente a partir de células que se encontraban en el hueso fasciculado y el ligamento periodontal, el reborde alveolar sufre un proceso de remodelado con resultado de pérdida de altura y espesor del hueso alveolar residual (un tercio de dimensiones en los tres primeros meses y hasta la mitad después de un año) (65). Se ha descrito la secuencia biológica de este proceso de remodelado que inicia con el sangrado y la formación de un coágulo sanguíneo que a cabo de 24 a 48 horas es reemplazado por tejido de granulación, a partir de la cual la matriz orgánica estimula la llegada de osteoblastos formando inicialmente hueso reticular que luego de unos meses llegar a la mineralización (66).

La pérdida de una pieza dentaria ocasiona modificación de reparos anatómicos como arterias, nervios, tejidos blandos y duros; este proceso es mas notorio en el sector postero superior ya que sumado al traumatismo de la exodoncia esta el proceso neumatización del seno maxilar; por lo que, la recomendación clínica es

realizar la preservación del alveolo con diversas técnicas y materiales reportados en la literatura (67).

Este proceso de perdida de volumen óseo en altura y espesor a nivel del reborde residual subantral fue clasificada por Cawood y Howell en seis tipos (68):

- Clase I: dentada
- Clase II: postexodoncia inmediata (alvéolo vacío solo con relleno de coágulo o tejido de cicatrización)
- Clase III: cresta redondeada con suficiente ancho y altura para la colocación de implantes
- Clase IV: cresta en filo de cuchillo con suficiente altura, pero escaso ancho
- Clase V: cresta aplanada sin altura y sin ancho suficiente
- Clase VI, Cresta deprimida con pérdida evidente del hueso basal.

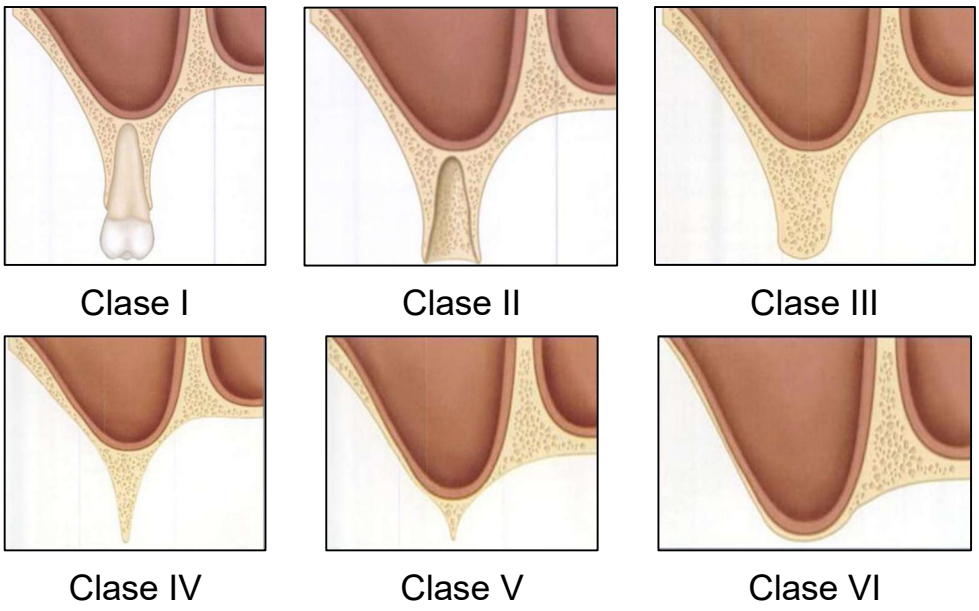

Figura N° 03 Clasificación de reborde edéntulo según J. L Cawood and R. A. Howell (1988)
Tomado de TÉCNICAS DE INJERTO DE SENO MAXILAR - Luis Martin Villa.

El proceso de neumatización o incremento fisiológico del seno maxilar va desde el nacimiento a la vida adulta de la mano del crecimiento y maduración del hueso maxilar y huesos de la cara; sin embargo, la perdida de los dientes, especialmente la primera y segunda molar superior, provocan un proceso de neumatización sinusal y reabsorción del hueso alveolar residual (69).

El piso del seno maxilar desciende hacia la cresta alveolar en la zona donde falta el diente, y la profundidad de este descenso está en relación con la ubicación radicular de las molares, la cantidad de dientes perdidos, y la técnica de preservación alveolar post exodoncia, ya que puede llegar a limites que se produzca una unión entre la cavidad neumatizada y la cresta ósea desdentada. En consecuencia, la expansión del seno maxilar y la reabsorción provocan la reducción de la altura en la región edéntula posterior del maxilar. según Levi aproximadamente el 30% de esta pérdida de altura se relaciona con la neumatización del seno maxilar, mientras que el 70% se atribuye a la remodelación ósea en la cresta alveolar, con lo que se dificulta la colocación posterior de implantes dentales convencionales en esta zona (4).

2.2.3 Tomografía computarizada de haz cónico

La tomografía computarizada es una herramienta radiológica que revolucionó el diagnóstico por imágenes desde su primer funcionamiento gracias al ingeniero británico Sir Godfrey Hounsfield en 1972, premio Nobel de física en el año 1979; sin embargo, a partir de los últimos años de la década de 1990, la Tomografía Computarizada de Haz Cónico (TCHC) de uso odontológico, en inglés "Cone Beam Computed Tomography" (CBCT), mejoró la reproducción de imágenes del

macizo craneofacial con una resolución submilimétrica, menor distorsión de imágenes y con la ventaja de emitir menor radiación al paciente (70).

La TCHC respecto a las tomografías convencionales permiten una mejor evaluación de estructuras anatómicas craneofaciales, como el seno maxilar, ya que evitan superposición de imágenes, discontinuidad entre cortes y mejora la calidad de las reconstrucciones multiplanares y tridimensionales en una escala real 1 a 1. Otra ventaja de las TCHC es que disminuye el tiempo de radiación para el paciente (10 a 40 segundos) y da como resultado imágenes de alta calidad y nitidez que con la diversidad de softwares permiten usar herramientas para manipular, medir y planear y reconstruir estructuras anatómicas para el diagnóstico o intervención quirúrgica. Las desventajas de la TCHC es que puede verse afectada por el movimiento del paciente, presencia de artefactos, costo del equipo y destreza para el manejo del software (17, 41).

El uso de la TCHC se aplica en diferentes áreas de la odontología como, en implantología oral, para evaluar la anatomía, morfología, cantidad y calidad ósea así como realizar mediciones exactas del reborde alveolar para elegir el tamaño del implante dental o la necesidad de un injerto óseo o levantamiento de piso del seno maxilar; en ortodoncia, para la comprensión diagnóstica de las estructuras dentales, óseas y de la ATM así como la planificación de la colocación de mini tornillos de anclaje temporal en la zona del seno maxilar; en endodoncia, permite ver con detalle la anatomía de los conductos pulpares y en la zona posterosuperior la relación de las raíces dentales con el seno maxilar; en patología oral, permite discriminar variantes anatómicas y patologías sinusales; en cirugía oral, para la planificación de cirugías menores hasta complejas como la distracción osteogénica de los maxilares (70).

La TCHC es la herramienta que permite mediciones lineales confiables y exactas de estructuras milimétricas como el diámetro y la altura de la AAPS comparables a las medidas reales obtenidas de la disección de cadáveres humanos (40); es la herramienta de elección para medir las distancias de la AAPS a reparos anatómicos como el piso de la cavidad sinusal o la cresta del reborde alveolar subantral, además es la herramienta usada por el implantólogo oral cuando se va realizar procedimientos de abordaje sinusal con injertos óseos o con implantes dentales (41-44).

Un estudio reciente demostraría que la resolución y las medidas que se toman de la AAPS estarían afectados por el tipo y marca del equipo tomográfico, así, la distancia de la AAPS hasta la UCE de la primera molar con el tomógrafo 3D Accuitomo 170 (J. Morita Corp., Osaka, Japón) fue de 21.8±4.1 mm mientras con un segundo tomógrafo modelo CS 9300 (Carestream, Rochester, NY, USA) fue de 16.9±4.3 mm demostrando la variabilidad por el equipo (52).

Otras evaluaciones que permite la TCHC a nivel sinusal es la medición del grosor de la mucosa sinusal, la presencia y ubicación de tabiques transeptales, desviación del tabique nasal, patologías de la mucosa sinusal y medidas del volumen sinusal (17).

En la planificación implantológica, la TCHC proporciona medidas exactas del reborde alveolar subantral, permite ver la morfología y densidad ósea para la elección del implante dental. Además, hoy en día nos permite la impresión tridimensional de las estructuras óseas y es base para la cirugía guiada de colocación de implantes dentales que hace mas predecible el tratamiento a nivel del seno maxilar (71).

2.3 Definición de Términos

Posición de la arteria alveolar posterosuperior (AAPS). Se define en tres parámetros a ser identificados en la imagen tomográfica: a) Localización tomográfica representado por una imagen radiolúcida nítida de forma circular a nivel de la pared lateral sinusal ya sea en posición periostal, intraósea o intramembranosa; b) Altura en línea recta medida en milímetros desde la imagen radiopaca que representa el piso del seno maxilar hasta la ubicación tomográfica de la AAPS; c) Diámetro en centésimas de milímetros de la imagen radiolúcida que representa la AAPS en la imagen tomográfica.

Reborde alveolar subantral. Conjunto de medidas en milímetros de las diferentes dimensiones del reborde edéntulo por debajo del piso del seno maxilar (altura, espesor) a nivel de la primera molar superior. Además, la medida de la neumatización medida en milímetros en sentido apical tomando como referencia la proyección de la bóveda palatina a nivel de la primera molar superior.

Imágenes tomográficas. Imágenes obtenidas en el computador gracias al uso del software radiológico que permite la manipulación en las tres dimensiones del espacio del maxilar superior total o parcialmente edéntulo a nivel posterosuperior, obtenido de los pacientes mediante la exposición a la tomografía computarizada de haz cónico (TCHC)

CAPÍTULO 3: HIPÓTESIS Y VARIABLES

3.1 Hipótesis

Existe relación entre la posición de la arteria alveolar posterosuperior con el reborde residual subantral en imágenes tomográficas.

Hipótesis especificas:

Existe relación entre la localización de la arteria alveolar posterosuperior con la altura, el espesor y la neumatización del reborde residual subantral a nivel de primer molar evaluado por medio de imágenes tomográficas.

Existe relación entre el diámetro de la arteria alveolar posterosuperior con la altura, el espesor y la neumatización del reborde residual subantral a nivel de primer molar evaluado por medio de imágenes tomográficas..

Existe relación entre la altura de la arteria alveolar posterosuperior con la altura, el espesor y la neumatización del reborde residual subantral a nivel de primer molar evaluado por medio de imágenes tomográficas.

3.2 Identificación de variables

- Posición de la arteria alveolar posterosuperior
    - Localización de la arteria
    - Diámetro de la arteria
    - Altura al piso sinusal
- Reborde residual subantral
    - Altura del reborde
    - Espesor del reborde
    - Neumatización

- Edad
- Sexo

3.3 Operacionalización de variables

Variable	Conceptualización	Indicador	Medida	Escala	Unidad de análisis
Posición de la arteria alveolar postero superior	Imagen radiolúcida en la TCHC que representa a la arteria alveolar postero superior con relación a la pared lateral sinusal a nivel de primer molar	Localización de la arteria	*Ella et al. (2008):* • *1: Superficial* • *2: Intraósea* • *3: Intrasinusal*	Nominal	Imagen del seno maxilar y reborde residual subantral a nivel de primer molar en la TCHC registradas en la ficha.
		Diámetro de la arteria	*En milímetros*	Razón	
		Altura de la arteria	*En milímetros*	Razón	
Reborde residual subantral	Dimensiones en diferentes planos del reborde residual a nivel de la primera molar	Altura del reborde	*En milímetros*	Razón	
		Espesor del reborde	*En milímetros*	Razón	
		Neumatización	*En milímetros*	Razón	
Edad	Tiempo transcurrido desde el nacimiento hasta la toma de la TCHC	Años indicados en el registro de la TCHC	• *1: < 30* • *2: 30-39* • *3: 40-49* • *4: 50-60* • *5: > 60*	Ordinal	TCHC
Sexo	Según sexo biológico de pertenencia	Características sexuales indicados en el registro de la TCHC	• *1: Masculino* • *2: Femenino*	Nominal	

CAPÍTULO 4: METODOLOGÍA

4.1 Aspectos Éticos

Por ser un estudio en imágenes tomográficas como unidad muestral se prescindió de la aprobación del Comité de Ética en Investigación Facultad de Odontología de la Universidad Nacional Mayor de San Marcos. Durante los procedimientos realizados se respetaron los criterios éticos para la investigación en humanos, tal como se encuentra estipulado en la Declaración de Helsinki. Estos criterios incluyen la no divulgación de identidad y protección de datos de las imágenes, análisis de los riesgos e inconvenientes posibles, así como usar las imágenes solo con fines de medición sin llegar a tener contacto con los pacientes lo que ofrece ciertas ventajas y desventajas al estudio. Todo lo mencionado anteriormente fue considerado para la ejecución del estudio.

4.2 Tipo y diseño de Investigación

El diseño del estudio es de origen observacional porque no se manipulan las variables para su estudio.

El tipo de estudio es descriptivo, retrospectivo y correlacional para describir, evaluar y relacionar las variables posición de la AAPS con el reborde residual subantral en imágenes tomográficas.

Descriptivo, porque identifican y explican las características de una a más variables en un determinado grupo. En este estudio se describió la posición de la AAPS y el reborde residual subantral.

Transversal, porque se analizaron y describieron los datos obtenidos en un solo corte de tiempo. Se estudió la localización, diámetro y altura de la AAPS (distancia de la AAPS a la pared inferior sinusal) con respecto al reborde residual subantral en imágenes de las TCHC obtenidas de los años 2017-2019. La recopilación de los datos requeridos se llevó a cabo en un único periodo de tiempo durante el desarrollo del estudio.

Retrospectivo, porque son estudios en los cuales se indaga sobre hechos ocurridos en el pasado y se considera de una base de datos. Las variables de estudio anteriormente mencionadas estuvieron presentes desde el inicio del trabajo de investigación, ya que fueron obtenidas en los años 2017, 2018 y 2019. Las imágenes tomográficas que se evaluaron se tomaron de una base de datos.

Correlacional, pues se analizó dos variables y se evaluó la relación entre ellas.

4.3 Unidad de análisis

La unidad de análisis del presente trabajo estuvo constituida por imágenes de TCHC de pacientes que acudieron al servicio de Imagenología de la Facultad de Odontología de la UNMSM, entre los años 2017 al 2019.

4.4 Población de estudio

La población de estudio corresponde a las imágenes tomográficas tomados a pacientes mayores de 18 años que acudieron a la clínica de la Facultad de Odontología de la UNMSM. Según los registros del servicio de la sección de Imagenología de la Facultad de Odontología de la UNMSM se ha registrado

un total de 2410 TCHC entre 2017 al 2019, de los cuales 495 pertenecen a adultos mayores de 18 años con reborde residual subantral a nivel de primera molar superior.

4.5 Tamaño y Selección de la Muestra

La muestra estará conformada por el conjunto de imágenes tomográficas de los pacientes que acudieron a la clínica de la Facultad de Odontología de la UNMSM, entre los años 2017 al 2019, la mayoría con necesidades de implantes dentales a los cuales como parte de sus exámenes preoperatorios se tomaban una TCHC donde es posible visualizar la radiolucidez en la pared lateral que corresponde a la AAPS a nivel de la primera molar superior.

Al utilizar el cálculo del tamaño muestral para calcular una media mediante software fisterra, y teniendo como antecedente el trabajo de Kang y cols. (72) para distancia de la AAPS al reborde residual subantral tenemos, N = 495, 1-α = 1.96, d = 0.059, S2=0.45

$$n = \frac{N * Z_{1-\alpha/2}{}^2 * p * q}{d^2 * (N-1) + Z_{1-\alpha/2}{}^2 * p * q}$$

Marco muestral	N =	**495**
Alfa (Máximo error tipo I)	α =	**0,050**
Nivel de Confianza	1- α/2 =	0,975
Z de (1-α/2)	Z (1- α/2) =	1,960
Prevalencia de la enfermedad	p =	**0,500**
Complemento de p	q =	0,500
Precisión	d =	**0,020**
Tamaño de la muestra	n =	**410,53**

Por lo que nuestra muestra, según el resultado, es un mínimo de 410 imágenes del seno maxilar con reborde alveolar edéntulo subantral obtenidas de TCHC de pacientes mayores de 18 años realizadas en el servicio de imagenología de la Facultad de Odontología de la UNMSM entre los años 2017-2019. La muestra supera ampliamente los antecedentes.

Para la selección de la muestra se realizó un muestreo tipo probabilístico aleatorio simple mediante el uso de la tabla de números aleatorios.

- **Criterios de Inclusión:**

- Imágenes obtenido por TCHC que abarquen uno o los dos senos maxilares de manera nítida.
- Imágenes obtenido por TCHC con por lo menos un área edéntula del sector posterosuperior a nivel de la primera molar.
- Imágenes de pacientes mayores de 18 años de ambos sexos.
- Imágenes que permitan su manipulación con los softwares radiológicos donde se pueda hacer medidas hasta por lo menos centésimas de milímetros.
- Imágenes de tomografía computarizada de haz cónico del seno maxilar con reborde edéntulo subantral a nivel de primer molar superior.

- **Criterios de Exclusión:**

- Mala resolución o artefactos que impidan la manipulación de las imágenes
- Procesos de reconstrucción del seno o reborde residual maxilar
- Patologías sinusales
- Tomografías de pacientes con cirugía ortognática

4.6 Técnica de recolección de datos

Se elaboró una ficha de recolección de datos (ANEXO N° 02) que registró los datos de las imágenes tomográficas de nuestra muestra, donde se especificó el código de cada paciente que hace referencia al número de ficha e iniciales de su apellido.

Se registró el sexo y edad del paciente según los datos registrados como parte de la información anotada al momento de hacer la tomografía. Estos dos indicadores se relacionan con las variables del estudio.

El reborde residual subantral y la AAPS se evaluaron a partir de las imágenes de TCHC de los pacientes obtenidos mediante la máquina Point 3D Combi 500. Los parámetros para la obtención de las imágenes se establecieron según la indicación del equipo (Type, Amorphous silicona; Pixel Sise 127; A/D convert, 14 bit; F.O.V 120 x 90mm; voxel size, 0.160mm; scan time, 19 segundos) y un campo de visión que abarcó los maxilares superiores incluyendo al seno maxilar. Las mediciones de las variables se realizaron utilizando una computadora de escritorio con programa de software de planificación de implantes (PointNix RealScan - Analysis 3D imaging software).

Para la ubicación de la AAPS y la medición del reborde residual subantral se alinearon los planos horizontales con la bóveda palatina, longitudinal con el tabique medio. En la vista sagital, se utilizó el centro mesiodistal del área el plano que corta el punto más profundo del seno maxilar (eje lateromedial) con el centro de la zona de primer molar (eje anteroposterior). La medición

se registró desde el centro de la primera molar; sin embargo, en áreas edéntulas se utilizó el centro de una distancia mesiodistal.

La ficha de recolección de datos se dividió en dos segmentos para cada variable, así primero se evaluó las características de la posición de la AAPS, donde el primer ítem corresponde a su relación con la pared sinusal, teniendo tres opciones, superficial, intraósea, periostal e intrasinusal. La altura de la AAPS al piso del seno maxilar fue medida en centésimas de milímetros, se tomará en cuenta la parte más profunda del seno maxilar para este registro. El diámetro de la AAPS será medido en centésimas de milímetros registrando el mayor diámetro distinguible en la tomografía. . Estos tres ítems serán registrados a nivel de primer molar.

La evaluación del reborde alveolar subantral considera tres ítems, 1) la altura del reborde medido en milímetros desde la cima más alta del reborde a la parte más profunda del seno maxilar, 2) el espesor del reborde medido en milímetros siguiendo el plano horizontal se registra la distancia máxima vestíbulo palatina del reborde, 3) neumatización, donde se midió la distancia en milímetros desde la zona más profunda del seno maxilar al plano de proyección de la bóveda palatina siendo negativo la medida si la neumatización está por debajo de la bóveda palatina y positivo si está por encima. Todos estos datos se relacionarán con el área de la primera molar.

4.7 Análisis e interpretación de la información

Previa autorización de la Unidad de Posgrado e Instituto de Investigación de la facultad de Odontología de la UNMSM, el investigador se capacitó y calibró con un especialista en el área de radiología (MEGA), se determinó el grado

de concordancia entre las observaciones con un coeficiente de correlación intraclase (CCI) mayor a 0.8 (buena), de acuerdo con la clasificación de Landis y Koch (73).

Se usó una laptop marca ACER Core I5 de 15 pulgadas donde se almacenó, visualizó y se tomó el registro de medidas de las tomografías previamente extraídas de la base de datos del servicio de Imagenología de la Facultad de Odontología UNMSM. Luego, cada registro se anotó en la ficha de recolección de datos (ANEXO N° 02) para luego ser vaciados en una base de datos del programa estadístico SPSS vs 26.0.

Se llevó a cabo un análisis de normalidad de los datos utilizando la prueba de Kolmogorov-Smirnov. La concordancia entre las dos observaciones se determinó mediante el coeficiente de correlación intraclase (ICC) (73). Se calcularon las medias y las desviaciones estándar del diámetro del canal en poblaciones de hombres y mujeres. Además, se empleó el coeficiente de correlación de Pearson para evaluar la relación entre las variables.

Para el análisis estadístico, se procedió primero a un análisis descriptivo para obtener porcentajes, frecuencias, medidas de tendencia central como la media y su desviación estándar donde se realizó gráficos de barras, histogramas, diagrama de dispersión y gráfico circular.

Para el análisis inferencial, según la prueba de normalidad de Kolmogorov-Smirnov ($P<0,001$) se empleó un análisis no paramétrico como U de Mann-Whitney, Kruskal-Wallis y coeficiente de correlación de Pearson

CAPÍTULO 5: RESULTADOS

Se analizaron 410 senos maxilares derechos e izquierdos en TCHC donde se examinó la arteria alveolar posterosuperior y el reborde residual subantral.

La mayoría de las imágenes analizadas de los maxilares eran de pacientes de sexo femenino (61,5%) en tanto el 38,5% fueron del sexo masculino. Asimismo, cerca de la mitad de la muestra eran menores de 39 años (47.3%) y la otra mitad eran mayores de 40 años (52.7%) (Tabla N° 01). Respecto al sexo, en mujeres predominó en el grupo etario de 30-39 años y en varones prevaleció en el grupo etario mayor a 60 años. (Figura N° 01).

Tabla N° 01 Distribución entre sexo y grupo etario

Edad	Sexo				Total	
	Mujeres		Varones			
	N	%	N	%	N	%
<30	30	11,9%	18	11,1%	48	11,7%
30-39	98	38,9%	48	32,6%	146	35,6%
40-49	62	24,6%	28	17,7%	90	22%
50-59	8	3,2%	8	3,2%	16	3,9%
>60	54	21,4%	56	35,4%	110	26,8%
Total	252	61,5%	158	38,5%	410	100%

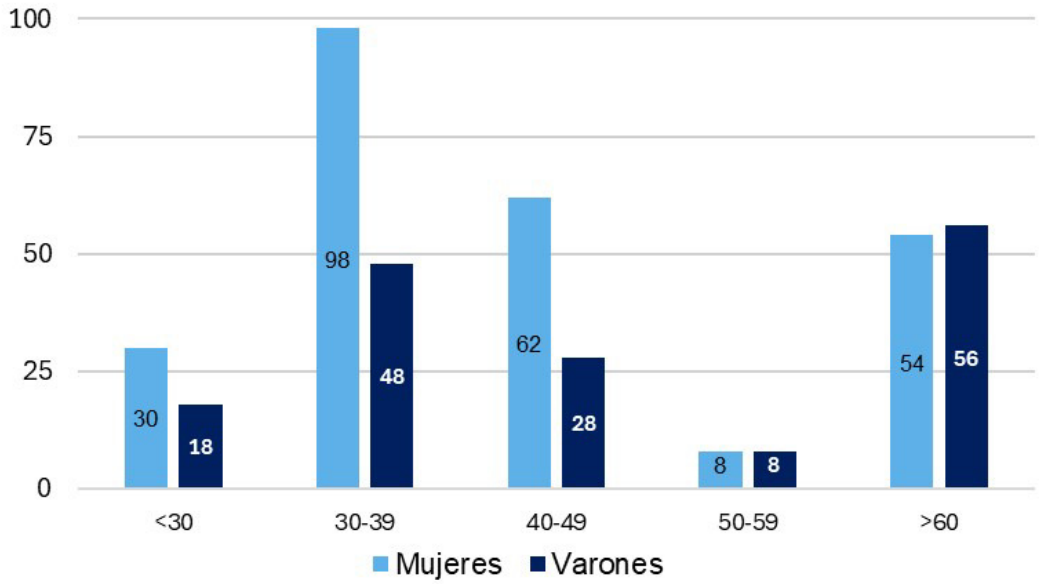

Figura N° 01 Distribución entre sexo y grupo etario.

En relación con la localización de la arteria, la mayoría de los casos se encontraron en posición intrasinusal en ambos sexos, siendo más frecuente en mujeres (71,8%) que en hombres (70,9%), con diferencias significativas (Fig. 02). Respecto al diámetro de la arteria, no se observaron diferencias entre ambos sexos (p= 0,307); y la altura de la arteria fue mayor en hombres (6,18) en comparación con el grupo femenino (5,65) (Fig. 03) (Tabla N° 02).

Al analizar los grupos etarios, se observó una mayor frecuencia de la localización intrasinusal en el grupo de 50-60 años (93,8%), con diferencias significativas entre grupos. No se encontraron diferencias significativas en el diámetro (p= 0,439) ni la altura de la arteria (p=0,923) (Fig. 04 y 05) (Tabla N° 02).

Tabla N° 02 Localización, diámetro y altura de la arteria alveolar posterosuperior según sexo y edad.

		Localización de la AAPS				Diámetro de la AAPS		Altura de la AAPS	
		Superficial	Intraósea	Intrasinusal					
		N	N	N	Sig	X	Sig	X	Sig
Sexo	Masculino	1	20	112	0,000*	1,24	0,307	6,18	0,517
	Femenino	2	29	181		1,14		5,65	
Edad	< 30	1	1	35	0,000*	1,07	0,439	5,47	0,923
	30-39	0	23	105		1,16		5,92	
	40-49	0	12	58		1,21		5,66	
	50-60	0	1	15		1,43		5,77	
	> 60	2	12	80		1,20		6,09	

Sig.: Significancia asintótica.
*p<0,05: existe una diferencia significativa entre los datos. **Pruebas utilizadas**: U de Mann-Whitney y Kruskal-Wallis y Chi-cuadrado

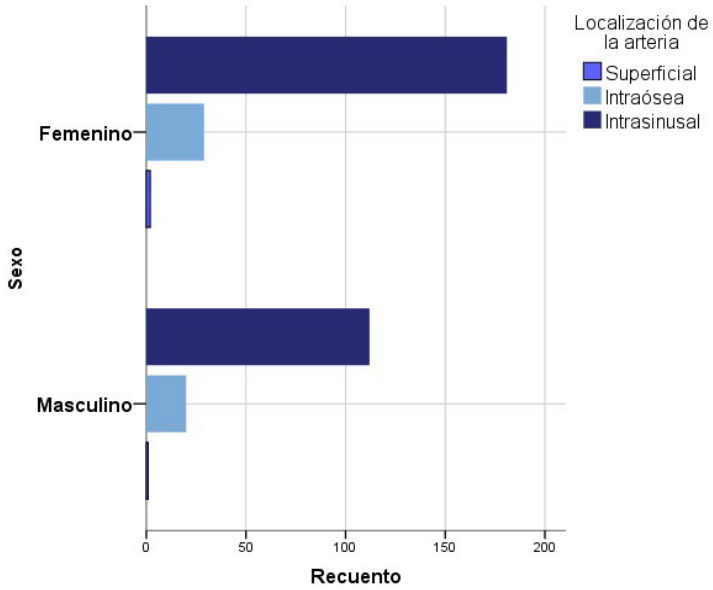

Figura N° 02 Localización de la arteria alveolar postero superior según sexo

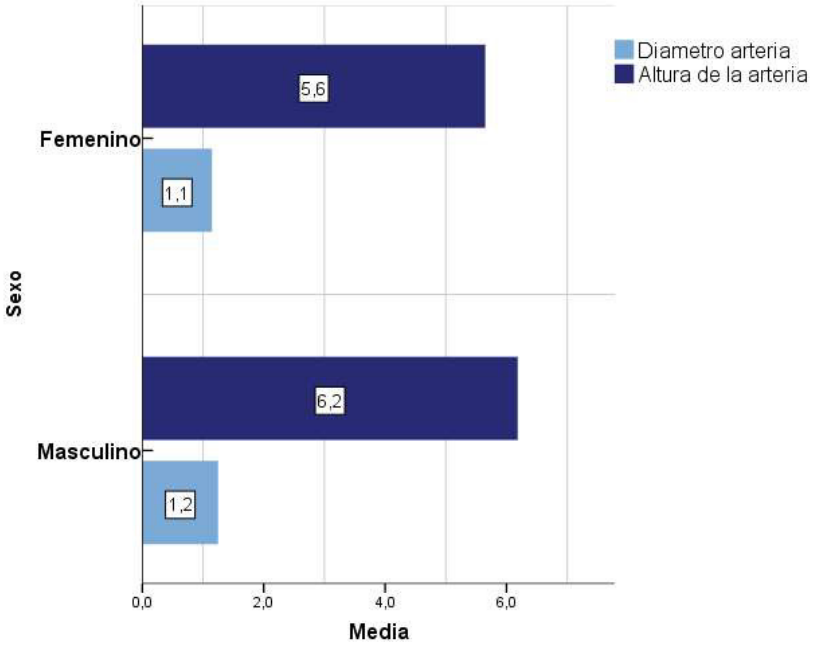

Figura N° 03 Diámetro y altura de la arteria alveolar postero superior según sexo

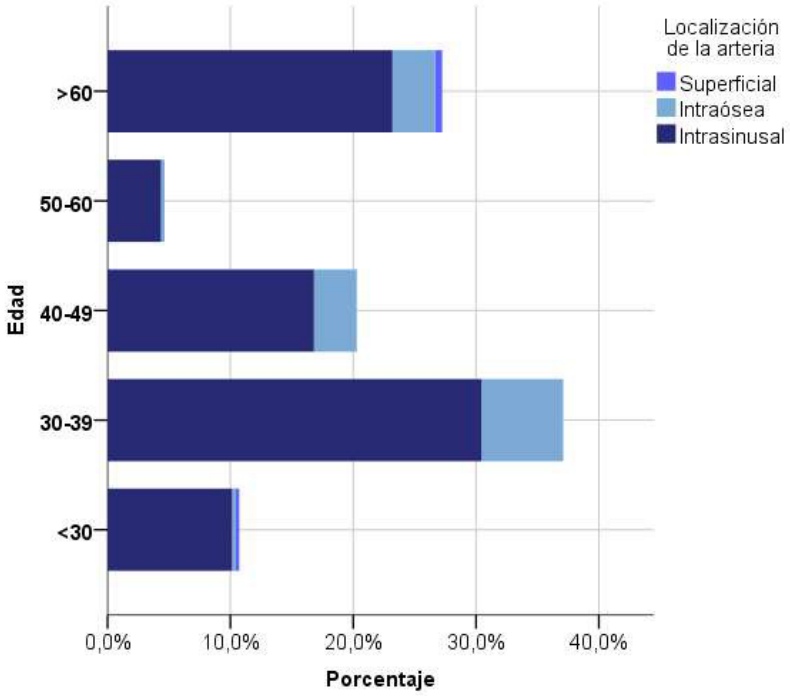

Figura N° 04 Localización de la arteria alveolar postero superior según edad

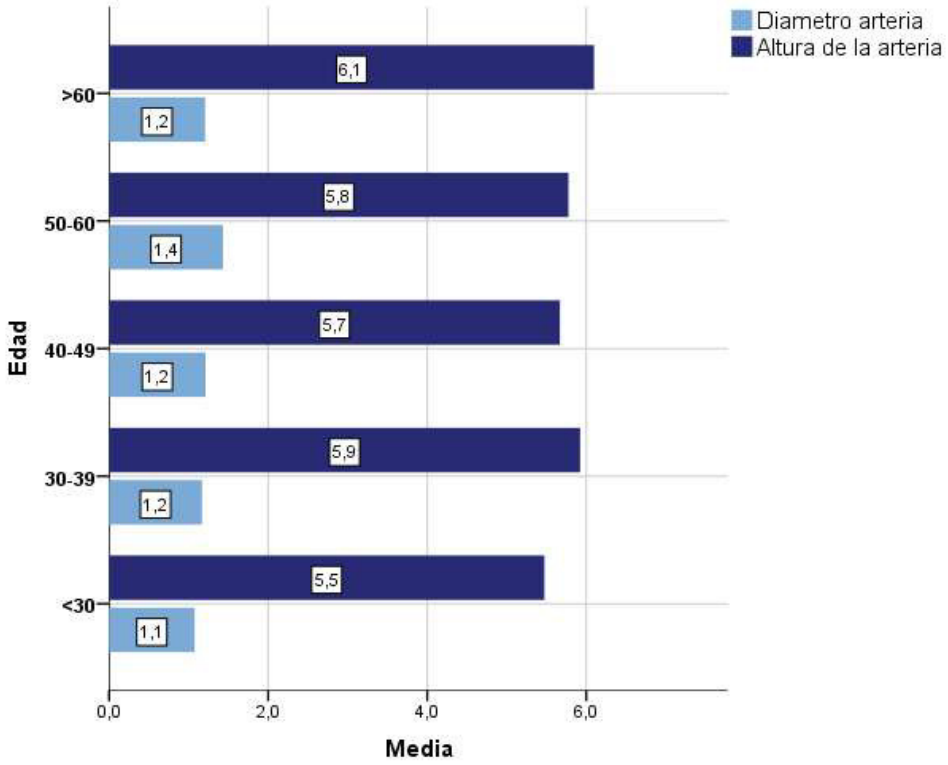

Figura N° 05 Diámetro y altura de la arteria alveolar postero superior según edad

La tabla N° 03 muestra los valores promedio de la altura, el espesor y el grado de neumatización del reborde residual subrantral, analizados según sexo y grupos de edad. En relación con el sexo, los hombres presentaron una mayor altura del reborde residual subantral (8,81 mm) en comparación con el grupo femenino (7,95 mm). De manera similar, el espesor del reborde fue ligeramente mayor en el grupo masculino (12,95 mm) respecto al femenino (12, 09 mm). En cuanto a la neumatización del reborde, se observaron valores comparables entre ambos sexos, con una medida de -4,61 mm en hombres y -4,54 mm en mujeres (Fig. 06).

En relación con los grupos etarios, los participantes entre 50- 60 años mostraron la mayor altura del reborde (10,11 mm), mientras que el promedio más bajo

correspondió al grupo etario <30 años (6,49 mm). El espesor del reborde presentó sus valores más altos en el grupo de 30-39 años (12,74 mm) y más bajos en el grupo >60 años (11,32 mm) (Fig. 07). En cuanto al grado de neumatización, se observaron valores más negativos en los grupos de menor edad, alcanzando -5,84 mm en menores de 30 años, mientras que la menor neumatización se registró en el grupo de 50-60 años (-2,94 mm), lo que sugiere una menor expansión del seno maxilar en este rango etario.

Tabla N° 03 Altura, espesor y neumatización del reborde residual subantral según sexo y edad

		Altura del reborde residual subantral			**Espesor del reborde residual subantral**			**Neumatización del reborde residual subantral**		
		Media	**N**	**Sig.**	**Media**	**N**	**Sig.**	**Media**	**N**	**Sig.**
Sexo	**Masculino**	8,81	158	0,027*	12,95	158	0,010*	-4,61	158	0,757
	Femenino	7,95	252		12,09	252		-4,54	252	
Edad	**< 30**	6,49	48	0,005*	13,69	48	0,000*	-5,84	48	0,181
	30-39	8,31	146		12,74	146		-4,46	146	
	40-49	8,87	90		12,60	90		-4,30	90	
	50-60	10,11	16		12,13	16		-2,94	16	
	> 60	8,30	110		11,32	110		-4,61	110	

Sig.: Significancia asintótica.
*p<0,05: existe una diferencia significativa entre los datos. **Pruebas utilizadas**: U de Mann-Whitney, Kruskal-Wallis y Chi-cuadrado

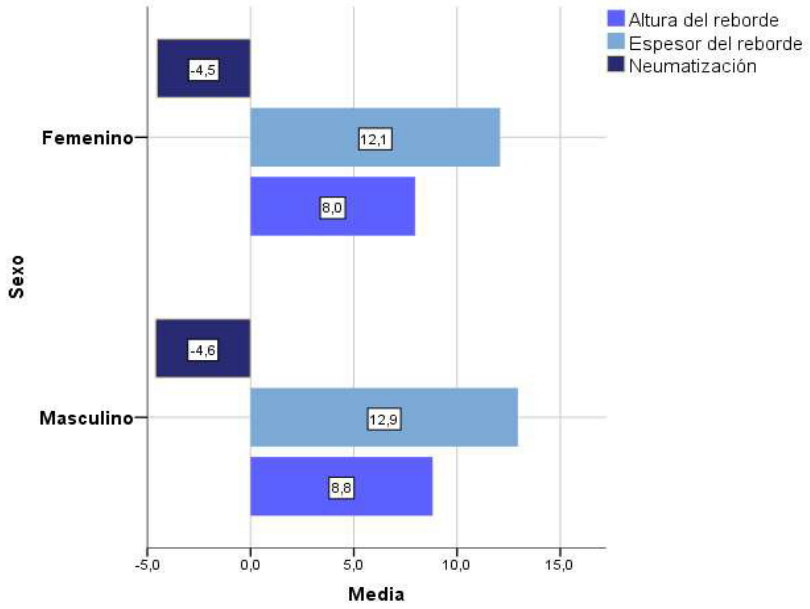

Figura N° 06 Altura, espesor y neumatización del reborde residual subantral según sexo

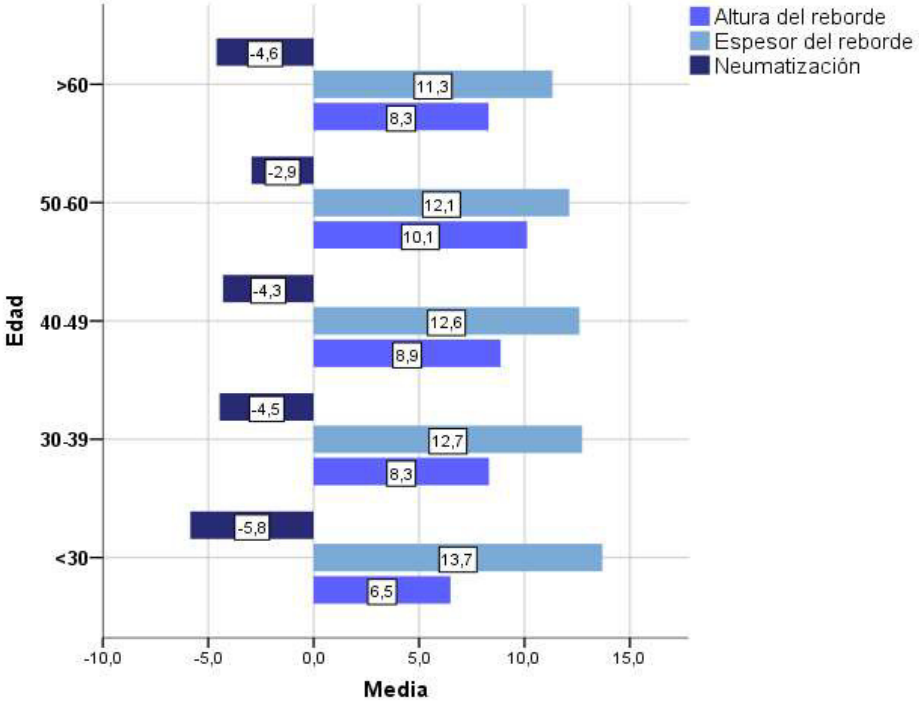

Figura N° 07 Altura, espesor y neumatización del reborde residual subantral según edad

Al relacionar la localización de la arteria alveolar posterosuperior con la altura del reborde residual subantral (Tabla N° 04) encontramos diferencias significativas, cuando la altura del reborde es menor, la localización de la arteria es superficial, mientras que a mayor altura la posición más frecuente fue la superficial o ausente (p= 0.029) (Fig.8).

De igual manera a mayor grado de neumatización la localización de la arteria alveolar posterosuperior fue superficial o intrasinusal, mientras que a menor grado de neumatización la localización de la arteria era intraósea o ausente, Estas diferencias fueron estadísticamente significativas (p= 0.011) (Fig.08).

La localización de la arteria alveolar posterosuperior no tuvo diferencias significativas relacionadas al espesor del reborde residual subantral (p= 0.172).

Tabla N° 04 Asociación de la localización de la arteria alveolar posterior superior con la altura, espesor y neumatización del reborde residual subantral.

	Superficial		**Intraósea**		**Intrasinusal**		**Ausente**		**Sig**
	X	**D.E**	**X**	**D.E**	**X**	**D.E**	**X**	**D.E**	
Altura de reborde residual subantral	6,90	4,39	9,86	4,36	7,99	4,03	8,28	4,21	0,029*
Espesor del reborde residual subantral	9,70	3,65	12,42	3,69	12,35	2,93	12,80	3,06	0,172
Neumatización del reborde residual subantral	-6,26	2,80	-2,59	5,32	-5,09	4,41	-3,58	5,53	0,011*

X: media **D.E.:** desviación estándar **Sig.:** Significancia asintótica
Prueba de Kruskal-Wallis. *p<0.05: existe diferencia significativa entre los datos.

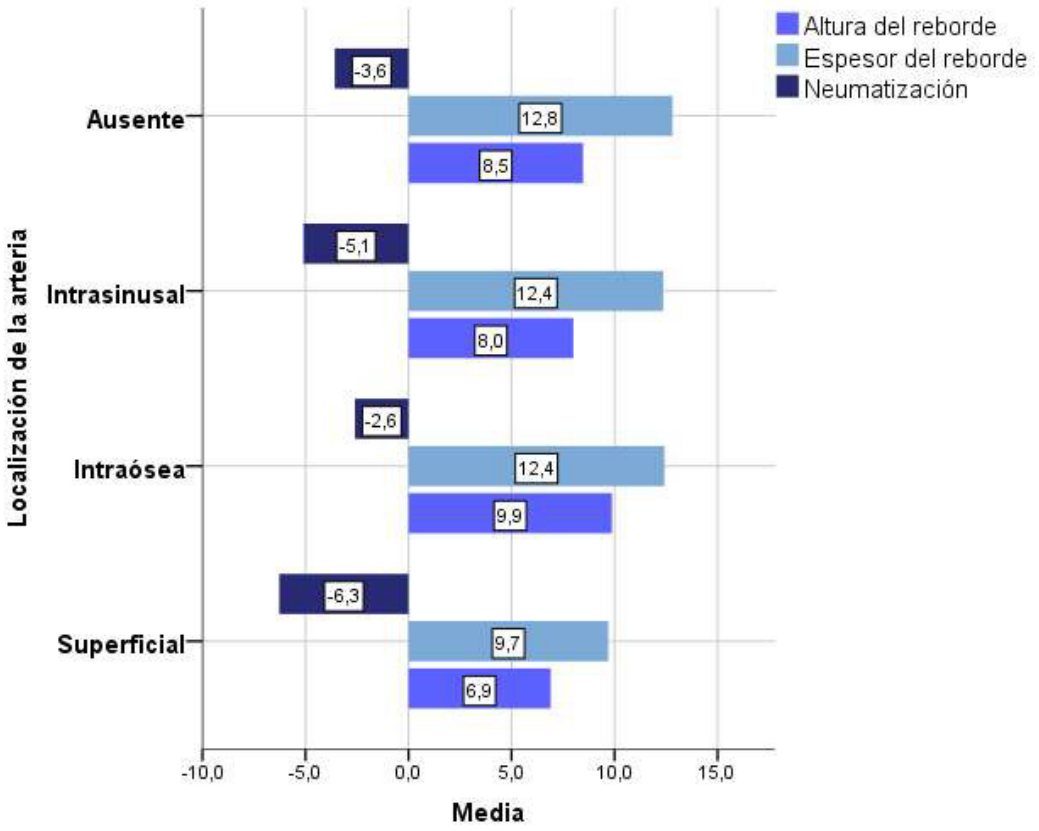

Figura N° 08 Asociación entre la localización de la arteria alveolar postero superior con el reborde residual subantral

Al evaluar la relación entre el diámetro de la AAS y la altura del reborde residual, se identificó una correlación positiva muy débil con un coeficiente de correlación Rho de Spearman 0,114 y un nivel de significancia de p=0,021, lo que indica una asociación estadísticamente significativa. En contraste, la relación entre el diámetro de la AAS y el espesor del reborde (p= 0,802) así como el grado de neumatización (p= 0,685) no mostró significancia estadística. En conjunto, estos resultados sugieren que, a mayor altura del reborde, se observa un ligero incremento en el diámetro de la AAS (Tabla N° 05) (Fig. 09).

Tabla N° 05 Relación entre el diámetro de la arteria alveolar postero superior con la altura, espesor y neumatización del reborde residual subantral.

	Diámetro de la arteria **Sig**
Altura de reborde	0,021*
Espesor de reborde	0,802
Neumatización	0,685

Prueba utilizada: Correlación de RHO Spearman
Sig.: Significancia asintótica

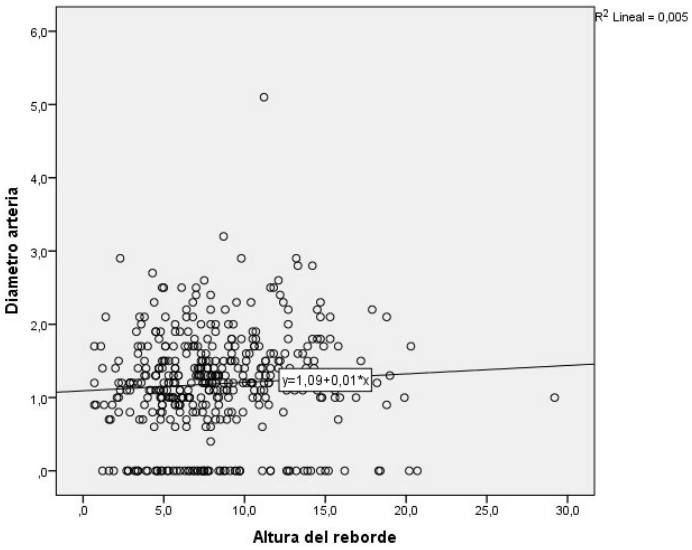

Figura N° 09 Relación entre el diámetro de la arteria alveolar postero superior con la altura del reborde residual subantral.

Al evaluar la relación entre la altura de la AAS y la altura del reborde residual, se observó una correlación débil y negativa, con un coeficiente de Rho de Spearman de -0,338 y un nivel de significancia de p = 0,000. En contraste, la relación entre el espesor del reborde y la altura de la AAS no fue estadísticamente significativa (p= 0,419). Por otro lado, el grado de neumatización mostró una correlación negativa moderada con la altura de la AAS, evidenciada por un coeficiente Rho de Spearman de -0,447 (p= 0,000)

(Tabla N° 06). Estos resultados indican que, a una mayor altura del reborde, menor es la altura de la AAS (Fig. 6), mientras que una mayor neumatización del seno se asocia con un incremento en la altura de la AAS (Fig. 10 y 11).

Tabla N° 06 Relación entre la altura de la arteria alveolar posterior superior con la altura, espesor y neumatización del reborde residual subantral.

	Altura de la arteria
	Sig
Altura de reborde	0,000*
Espesor de reborde	0,419
Neumatización	0,000*

Prueba utilizada: Correlación de RHO Spearman
Sig.: Significancia asintótica

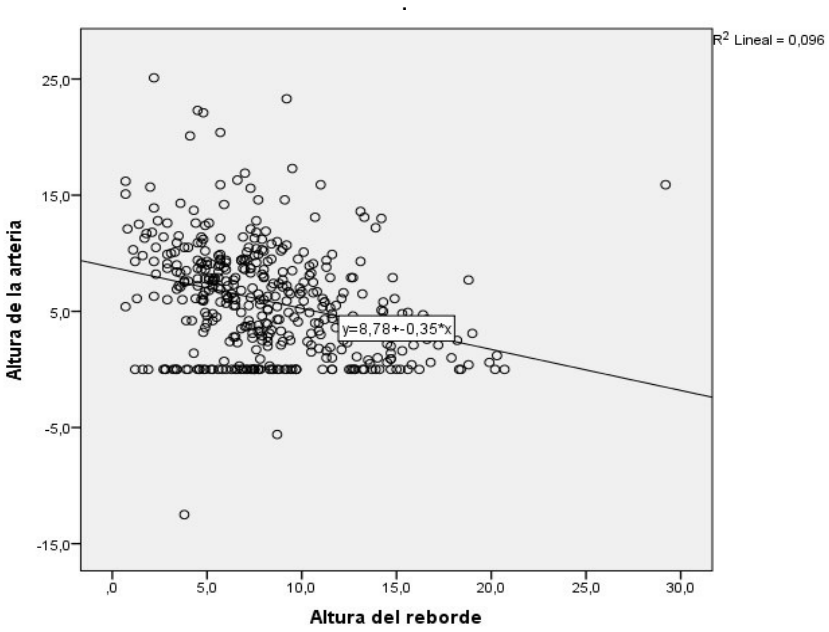

Figura N° 10 Relación entre la altura de la arteria alveolar postero superior y la altura del reborde residual subantral

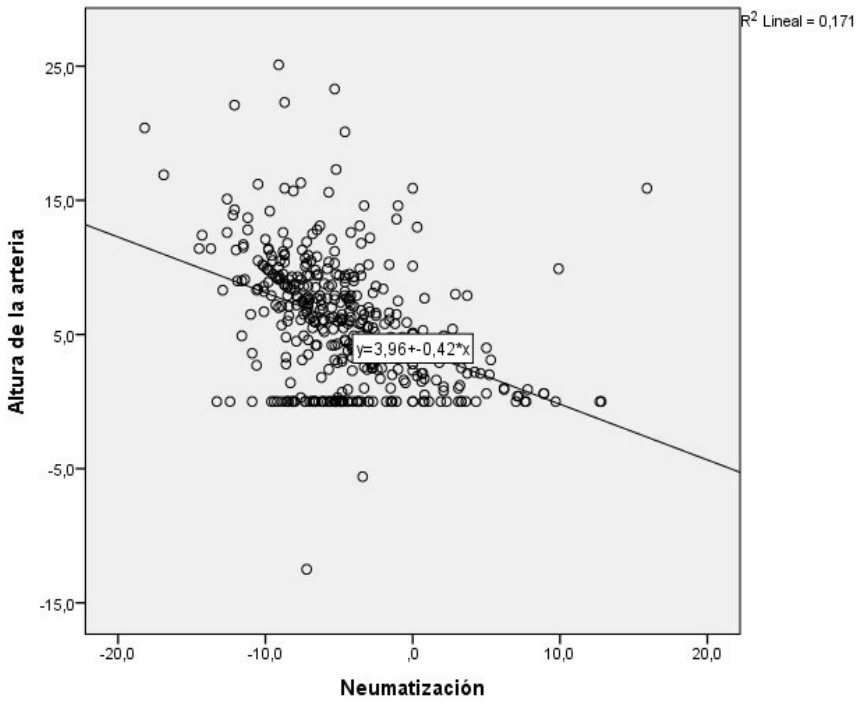

Figura N° 11 Relación entre la altura de la arteria alveolar postero superior y neumatización reborde residual subantral.

CAPÍTULO 6: DISCUSIÓN

La segunda complicación frecuente en el abordaje quirúrgico del seno maxilar es lesionar la arteria alveolar posterior superior (AAPS) causando hemorragia y comprometiendo el campo visual quirúrgico; por ello, es importante conocer la posición de la AASP respecto al reborde residual subantral especialmente en procedimientos quirúrgicos de implantología oral y otras especialidades odontológicas evitar complicaciones intra y postoperatorias. El propósito de este estudio fue evaluar la relación de la localización, diámetro y altura de la arteria alveolar postero superior con el reborde residual subantral y neumatización del seno maxilar a nivel de primer molar usando imágenes tomográficas.

A pesar de que el en estudio de Cam y Zengin (50) de este año, lograron ubicar la AAPS solo en 56.2% de las imágenes tomográficas evaluadas, otros estudios (53) lograron detectarlo en alrededor del 78 % de los casos evaluados, o en 73 % de los casos evaluados; (55) pero, Barka y col (51) lograron registrar su ubicación en 90.2% de los casos que evaluaron. En el presente estudio, se identificó a la AAPS en un 84,1% de los casos, estando dentro del promedio de los antecedentes.

Según la revisión de literatura de Valente (74) que toma en cuenta 19 estudios realizados en cadáveres y tomografías, el promedio de hallazgo fue 61,36% de prevalencia, concluyendo que la ubicación de la AAPS en TCHC depende de la experiencia del clínico, por el contrario, Tehranchi (75) en una población iraní encontró la AAPS en un 87% de las TCHC, advirtiendo que en casos de edéntulos totales es más difícil su detección (26.7%) comparado con edéntulos parciales (6.1%) concluyendo que en edéntulos totales se requiere un estudio más exhaustivo. Por su parte, Rosano y col. (16) que evaluó 30 senos maxilares

de 15 cadáveres humanos concluye que si bien no siempre se puede identificar la AAPS en una TCHC no significa que esté ausente, sino que estaría relacionado a un diámetro mínimo que no se puede percibir.

La localización de la AAPS en una TCHC puede ser variable según la clasificación de Ella (30). En los estudios de Rathod (58), Cam (50), Tofangchiha (56) y Mankar (53) la localización de la AAPS tuvo mayor prevalencia a nivel intraóseo (53.3%, 60.2%, 63.6 % 75% respectivamente). En nuestro estudio, la localización de la AAPS fue en su mayoría intrasinusal (71,4%), diferenciándose de otros antecedentes, pero coincidiendo con los estudios de Ballarta (59) realizado en población peruana, Duruel (76) donde predomina la ubicación intrasinusal cuando la AAPS está en la región de la primera molar. El estudio de Uchida y col. (40) refiere que la localización de la AAPS medidas con TCHC resultaron ser casi idénticas a las posiciones identificadas físicamente en las muestras de cadáveres por lo que estos datos nos son útiles para la planificación quirúrgica en el abordaje del seno maxilar.

Respecto al diámetro de la arteria alveolar superior en el presente estudio se encontró un promedio de 1,18 ± 0,70 mm; sin embargo, el estudio de Cam (50) ya no describe el diámetro de AAPS, sino una medida vertical (1.67±0.74mm) y otra horizontal (1.14±0.4mm); en el estudio de Tofangchiha (56) el diámetro de la AAPS a nivel de la primera molar fue de 1.25 ±0.40 mm siendo el diámetro menor comparado con la región de premolares y segunda molar; Ballarta y col, (59) halló un promedio de 1,45 ± 0,26mm; en el estudio de Kawakami (77) el promedio fue de 1.1 ± 0.4 mm. Sin embargo, en el estudio de Barka (51) en el 71.8% de los casos el diámetro de la AAPS fue ≤ 1mm; al igual que en el estudio de Duruel (76) donde se halló el diámetro promedio de la AAPS fue de 0.94mm. El diámetro de

la AAPS medido por Ella y col (30) directamente en cadáveres, obtuvieron un promedio de 1,2 mm. El estudio de Chitzai (43) concluye que el diámetro de la AAPS tiene una relación directa con la severidad de la hemorragia durante la cirugía sinusal, en consecuencia, diámetros superiores a 2mm, aumenta la probabilidad del sangrado, por ello es importante conocer y realizar una evaluación previa mediante la tomografía, con el fin de evitar posibles complicaciones.

En el presente estudio al relacionar el diámetro de la AAPS con el sexo, no hubo diferencias entre varones y mujeres, estos resultados coinciden con los estudio de Chitzai (43) y Mac Daniel (52); pero los estudios de Cam (50), Barka (51), Padhye (54) y Ballarta (59) encuentran un mayor diámetro de la AAPS en varones.

Al relacionar el diámetro de la AAPS con el grupo etario no obtuvimos diferencias, coincidiendo con los estudios de Danesh-Sani (44) y Mc Daniel (52), pero contrasta con los estudios de Barka (51) y Ballarta (59) en los que la relación entre el diámetro y la edad fue significativa. Cam (50) concluye en esta relación que, a mayor edad la probabilidad de sangrado es mayor por el diámetro de la AAPS.

En nuestro estudio la altura de la AAPS fue la distancia desde el punto más profundo del piso de seno maxilar al borde inferior del conducto de la AAPS y tuvo una media de 5,85 ± 4,80mm; este resultado es parecido al encontrado en el estudio de Tofangchiha, (56) con un promedio de 6,87 ±3,68mm; por el contrario, en el estudio de Ballarta (59) fue de 10,09 ± 4,71mm. Según la revisión de la literatura de Valente (74), la medida desde la AAPS al piso sinusal fue de 8.36 mm con rangos desde 5.8 a 10.4 mm.

En nuestro estudio la al analizar el reborde residual subantral encontramos que su altura medido desde la cima de la cresta al piso de seno maxilar tuvo un promedio 8,38 mm; y el espesor que era la mayor distancia del reborde residual subantral medido en sentido vestíbulo palatino fue de 12.52 mm. Estas medidas no tenían diferencias significativas comparados por sexo o edad. Radmand (2) sugiere que estas medidas se ven afectados directamente por el tiempo de realizado la exodoncia; Levi (4) y Lombardi (22) lo relacionan a la técnica y materiales de preservación del reborde alveolar postexodoncia; Illescu (62) y Yondon (63) relacionan las medidas del reborde residual con dimensiones de las raíces dentales de dientes posteriores; y Araujo (64), Schroop (65), Cardaropoli (66) y Sandoli (67) que depende de la integridad de las paredes óseas, la secuencia ordenade cicatrización alveolar, la extensión de la zona edéntula y el tiempo postexodoncia.

De la misma manera en nuestro estudio se midió la neumatización del seno maxilar tomando como referencia el punto más bajo del piso sinusal con relación a la proyección de la bóveda palatina ubicándose por debajo de esta en - 4.57 mm. sin encontrar diferencias ni por sexo ni por edad. Stanek (55) en un estudio reciente propone a la bóveda palatina como punto de referencia para la medición de la AAPS por considerarla un punto de referencia poco variable en el tiempo.

CONCLUSIONES

- La localización de la AAPS es predominantemente intrasinusal y se asocia con el sexo y la edad; pero, a mayor altura del reborde residual subantral, la localización de la AAPS es intraósea a nivel de primer molar.

- A mayor neumatización en el reborde residual subantral, la localización de la AAPS es superficial a nivel de primer molar.

- El diámetro de la AAPS no está asociado con el sexo ni la edad; pero, a mayor altura del reborde residual subantral es mayor el diámetro de la AAPS a nivel de primer molar.

- La altura de la AAPS no está relacionado al sexo ni la edad; pero, a mayor altura del reborde residual subantral es menor altura de la AAPS a nivel de primer molar.

- A mayor neumatización en el reborde residual subantral, es menor la altura de la AAPS a nivel de primer molar.

RECOMENDACIONES

- Seguir la línea de investigación ampliando el número de muestra y utilizando un campo pequeño en la tomografía computarizada de haz cónico y diferentes softwares de lectura tomográfica.

- Relacionar las medidas tomográficas con análisis in vivo de imágenes de endoscopia sinusal realizado por los otorrinolaringólogos.

- Realizar estudio prospectivo de los cambios que se producen en la posición de la arteria alveolar posterior superior a través de una tomografía computarizada de haz cónico después de realizado implantes dentales o levantamientos de piso de seno maxilar a nivel de primer molar

REFERENCIAS BIBLIOGRÁFICAS

1. Mularczyk, C., & Welch, K. (2024). Maxillary Sinus Anatomy and Physiology. Otolaryngologic clinics of North America, 57(6), 991–1006. https://doi.org/10.1016/j.otc.2024.07.004

2. Radmand, F., Razi, T., Baseri, M., Gavgani, L. F., Salehnia, F., & Faramarzi, M. (2023). Anatomic evaluation of the posterior superior alveolar artery using cone-beam computed tomography: A systematic review and meta-analysis. *Imaging science in dentistry*, *53*(3), 177–191. https://doi.org/10.5624/isd.20230009

3. Couso-Queiruga, E., Stuhr, S., Tattan, M., Chambrone, L., & Avila-Ortiz, G. (2021). Post-extraction dimensional changes: A systematic review and meta-analysis. Journal of clinical periodontology, 48(1), 126–144. https://doi.org/10.1111/jcpe.13390

4. Levi, I., Halperin-Sternfeld, M., Horwitz, J., Zigdon-Giladi, H., & Machtei, E. E. (2017). Dimensional changes of the maxillary sinus following tooth extraction in the posterior maxilla with and without socket preservation. Clinical implant dentistry and related research, 19(5), 952–958. https://doi.org/10.1111/cid.12521

5. Mardinger, O., Abba, M., Hirshberg, A., & Schwartz-Arad, D. (2007). Prevalence, diameter and course of the maxillary intraosseous vascular canal with relation to sinus augmentation procedure: a radiographic study. International journal of oral and maxillofacial surgery, 36(8), 735–738. https://doi.org/10.1016/j.ijom.2007.05.005

6. Jung, J., Yim, J. H., Kwon, Y. D., Al-Nawas, B., Kim, G. T., Choi, B. J., & Lee, D. W. (2011). A radiographic study of the position and prevalence of maxillary arterial endosseous anastomosis using cone beam computed tomography. The International journal of oral & maxillofacial implants, 26(6), 1273–1278.

7. Messias, A., Nicolau, P., & Guerra, F. (2021). Different Interventions for Rehabilitation of the Edentulous Maxilla with Implant-Supported Prostheses: An Overview of Systematic Reviews. The International journal of prosthodontics, 34, s63–s84. https://doi.org/10.11607/ijp.7162

8. Daudt Polido, W., Aghaloo, T., Emmett, T. W., Taylor, T. D., & Morton, D. (2018). Number of implants placed for complete-arch fixed prostheses: A systematic

review and meta-analysis. Clinical oral implants research, 29 Suppl 16, 154–183. https://doi.org/10.1111/clr.13312

9. Bhalla, N., & Dym, H. (2021). Update on Maxillary Sinus Augmentation. Dental clinics of North America, 65(1), 197–210. https://doi.org/10.1016/j.cden.2020.09.013

10. Kim, J., & Jang, H. (2019). A review of complications of maxillary sinus augmentation and available treatment methods. Journal of the Korean Association of Oral and Maxillofacial Surgeons, 45(4), 220–224. https://doi.org/10.5125/jkaoms.2019.45.4.220

11. Rosano, G., Vacher, C., Lazaroo, B., Strappa, E. M., & Gaudy, J. F. (2025). Anatomy of the Maxillary Sinus and the Role of CT Scans in Maxillary Sinus Augmentation Surgery. Clinical implant dentistry and related research, 27(2), e70019. https://doi.org/10.1111/cid.70019

12. Gandhi, Y., & Padhye, N. (2025). Clinical Comparison of Sinus Slot Versus Conventional Lateral Window Osteotomy for Sinus Floor Elevation. Is There a Way to Evade the Antral Anastomotic Artery?-A Prospective Cohort of 30 Cases. Journal of maxillofacial and oral surgery, 24(6), 1558–1564. https://doi.org/10.1007/s12663-024-02261-x

13. Chan, H. L., & Wang, H. L. (2011). Sinus pathology and anatomy in relation to complications in lateral window sinus augmentation. Implant dentistry, 20(6), 406–412. https://doi.org/10.1097/ID.0b013e3182341f79

14. Jensen, S. S., Eriksen, J., & Schiodt, M. (2012). Severe bleeding after sinus floor elevation using the transcrestal technique: a case report. European journal of oral implantology, 5(3), 287–291.

15. Elian, N., Wallace, S., Cho, S. C., Jalbout, Z. N., & Froum, S. (2005). Distribution of the maxillary artery as it relates to sinus floor augmentation. The International journal of oral & maxillofacial implants, 20(5), 784–787.

16. Rosano, G., Taschieri, S., Gaudy, J. F., & Del Fabbro, M. (2009). Maxillary sinus vascularization: a cadaveric study. The Journal of craniofacial surgery, 20(3), 940–943. https://doi.org/10.1097/SCS.0b013e3181a2d77f

17. Ozsoy, S. C., Bahrilli, S., Altiparmak, F., Yilmaz, H., Yuksel, I. B., Arslan, M. E., & Altindag, A. (2025). Volumetric evaluation of the maxillary sinus using cone-beam computed tomography. *BMC oral health*, *25*(1), 1800. https://doi.org/10.1186/s12903-025-07221-6

18. Barka, M., Donta, C., Damaskos, S., Chatzipetros, E., & Angelopoulos, C. (2024). Evaluation of anatomical variants and pathological findings of the maxillary sinus prior to sinus floor elevation: A Cone Beam CT retrospective study in 660 patients. *Journal of clinical and experimental dentistry*, *16*(6), e740–e748. https://doi.org/10.4317/jced.61624

19. Ilgüy, D., Ilgüy, M., Dolekoglu, S., & Fisekcioglu, E. (2013). Evaluation of the posterior superior alveolar artery and the maxillary sinus with CBCT. *Brazilian oral research*, *27*(5), 431–437. https://doi.org/10.1590/S1806-83242013000500007

20. Kupka, J. R., König, J., Al-Nawas, B., Sagheb, K., & Schiegnitz, E. (2024). How far can we go? A 20-year meta-analysis of dental implant survival rates. Clinical oral investigations, 28(10), 541. https://doi.org/10.1007/s00784-024-05929-3

21. Goiato, M. C., dos Santos, D. M., Santiago, J. F., Jr, Moreno, A., & Pellizzer, E. P. (2014). Longevity of dental implants in type IV bone: a systematic review. International journal of oral and maxillofacial surgery, 43(9), 1108–1116. https://doi.org/10.1016/j.ijom.2014.02.016

22. Lombardi, T., Bernardello, F., Berton, F., Porrelli, D., Rapani, A., Camurri Piloni, A., Fiorillo, L., Di Lenarda, R., & Stacchi, C. (2018). Efficacy of Alveolar Ridge Preservation after Maxillary Molar Extraction in Reducing Crestal Bone Resorption and Sinus Pneumatization: A Multicenter Prospective Case-Control Study. BioMed research international, 2018, 9352130. https://doi.org/10.1155/2018/9352130

23. Misch, C. E., Perel, M. L., Wang, H. L., Sammartino, G., Galindo-Moreno, P., Trisi, P., Steigmann, M., Rebaudi, A., Palti, A., Pikos, M. A., Schwartz-Arad, D., Choukroun, J., Gutierrez-Perez, J. L., Marenzi, G., & Valavanis, D. K. (2008). Implant success, survival, and failure: the International Congress of Oral Implantologists (ICOI) Pisa Consensus Conference. Implant dentistry, 17(1), 5–15. https://doi.org/10.1097/ID.0b013e3181676059

24. Rameh, S., Menhall, A., & Younes, R. (2020). Key factors influencing short implant success. Oral and maxillofacial surgery, 24(3), 263–275. https://doi.org/10.1007/s10006-020-00841-y

25. Abullais, ShahabeSaquib & AlQahtani, NabeehAbdullah & Kudyar, Nitin & N., Priyanka. (2016). Success of dental implants: Must-know prognostic factors. Journal of Dental Implants. 6. 44. 10.4103/0974-6781.190387.

26. Mokcheh, A., Jegham, H., & Turki, S. (2019). Short implants as an alternative to sinus lift for the rehabilitation of posterior maxillary atrophies: Systematic review and meta-analysis. Journal of stomatology, oral and maxillofacial surgery, 120(1), 28–37. https://doi.org/10.1016/j.jormas.2018.11.006

27. Tatum H., Jr (1986). Maxillary and sinus implant reconstructions. Dental clinics of North America, 30(2), 207–229.

28. Lin, Y. H., Yang, Y. C., Wen, S. C., & Wang, H. L. (2016). The influence of sinus membrane thickness upon membrane perforation during lateral window sinus augmentation. Clinical oral implants research, 27(5), 612–617. https://doi.org/10.1111/clr.12646

29. Shams, N., Dabbaghi, A., Shams, B., Naderi, L., & Rakhshan, V. (2022). Anatomy of the Posterior Superior Alveolar Artery: a Cone-Beam Computed Tomographic Study. Journal of maxillofacial and oral surgery, 21(1), 203–210. https://doi.org/10.1007/s12663-020-01386-z

30. Ella, B., Sédarat, C., Noble, R.daC., Normand, E., Lauverjat, Y., Siberchicot, F., Caix, P., & Zwetyenga, N. (2008). Vascular connections of the lateral wall of the sinus: surgical effect in sinus augmentation. The International journal of oral & maxillofacial implants, 23(6), 1047–1052.

31. Complications arising from maxillary sinus raising . (2022). Research, Society and Development, 11(10), e344111032714. https://doi.org/10.33448/rsd-v11i10.32714

32. Shah, D., Chauhan, C., & Shah, R. (2022). Survival rate of dental implant placed using various maxillary sinus floor elevation techniques: A systematic review and meta-analysis. Journal of Indian Prosthodontic Society, 22(3), 215–224. https://doi.org/10.4103/jips.jips_283_22

33. Guruprasad, M., Kulloli, A., Mehta, V., Fiorillo, L., & Cicciu, M. (2024). Maxillary Sinus Floor Augmentation With Allograft Alone Compared With Alternate Grafting Materials: A Systematic Review and Meta-Analysis. The Journal of craniofacial surgery, 35(2), 686–691. https://doi.org/10.1097/SCS.0000000000009913

34. Riben, C., & Thor, A. (2012). The Maxillary Sinus Membrane Elevation Procedure: Augmentation of Bone around Dental Implants without Grafts-A Review of a Surgical Technique. International journal of dentistry, 2012, 105483. https://doi.org/10.1155/2012/105483

35. Boyne, P. J., & James, R. A. (1980). Grafting of the maxillary sinus floor with autogenous marrow and bone. Journal of oral surgery (American Dental Association : 1965), 38(8), 613–616.

36. Takahashi, A., Kamada, K., Kudoh, T., Kudoh, K., Takamaru, N., Kurio, N., Sugawara, C., & Miyamoto, Y. (2022). Evaluation of anatomical references for locating the course of the posterior superior alveolar artery for dental implant surgery. International journal of oral and maxillofacial surgery, 51(2), 257–262. https://doi.org/10.1016/j.ijom.2021.05.013

37. Strong C. (1934). The Innervation and Vascular Supply of the Antrum: (Section of Laryngology). Proceedings of the Royal Society of Medicine, 27(6), 745–751. https://doi.org/10.1177/003591573402700657

38. Kawakami, S., Botticelli, D., Nakajima, Y., Sakuma, S., & Baba, S. (2019). Anatomical analyses for maxillary sinus floor augmentation with a lateral approach: A cone beam computed tomography study. Annals of anatomy = Anatomischer Anzeiger : official organ of the Anatomische Gesellschaft, 226, 29–34. https://doi.org/10.1016/j.aanat.2019.07.003

39. Bustillo, Dulce & Zuloaga, Maya. (2017). Elevación de piso de seno maxilar con técnica de ventana lateral y colocación simultánea de implantes: reporte de un caso.. Revista clínica de periodoncia, implantología y rehabilitación oral. 10. 159-162. 10.4067/S0719-01072017000300159.

40. Uchida, Y., Aijima, R., Danjo, A., Yamashita, Y., Shibata, K., & Kuraoka, A. (2019). Comparison of posterior alveolar canal location measured on computer tomography scan with cadaveric measurement of posterior superior alveolar

foramen in Japanese samples. International journal of oral and maxillofacial surgery, 48(8), 1122–1127. https://doi.org/10.1016/j.ijom.2019.02.016

41. Yu, S. J., Lee, Y. H., Lin, C. P., & Wu, A. Y. (2019). Computed tomographic analysis of maxillary sinus anatomy relevant to sinus lift procedures in edentulous ridges in Taiwanese patients. Journal of periodontal & implant science, 49(4), 237–247. https://doi.org/10.5051/jpis.2019.49.4.237

42. Duruel, O., Ataman-Duruel, E. T., Tözüm, M. D., Karabulut, E., & Tözüm, T. F. (2019). The radiological evaluation of posterior superior alveolar artery topography by using computed tomography. Clinical implant dentistry and related research, 21(4), 644–648. https://doi.org/10.1111/cid.12794

43. Chitsazi, M. T., Shirmohammadi, A., Faramarzi, M., Esmaieli, F., & Chitsazi, S. (2017). Evaluation of the position of the posterior superior alveolar artery in relation to the maxillary sinus using the Cone-Beam computed tomography scans. Journal of clinical and experimental dentistry, 9(3), e394–e399. https://doi.org/10.4317/jced.53213

44. Danesh-Sani, S. A., Movahed, A., ElChaar, E. S., Chong Chan, K., & Amintavakoli, N. (2017). Radiographic Evaluation of Maxillary Sinus Lateral Wall and Posterior Superior Alveolar Artery Anatomy: A Cone-Beam Computed Tomographic Study. Clinical implant dentistry and related research, 19(1), 151–160. https://doi.org/10.1111/cid.12426

45. Toledano, M., Fernández-Romero, E., Vallecillo, C., Toledano, R., Osorio, M. T., & Vallecillo-Rivas, M. (2022). Short versus standard implants at sinus augmented sites: a systematic review and meta-analysis. Clinical oral investigations, 26(11), 6681–6698. https://doi.org/10.1007/s00784-022-04628-1

46. Fischer, J. L., Riley, C. A., & Kacker, A. (2023). Sinonasal Complications Following the Sinus Lift Procedure. Ochsner journal, 23(2), 147–151. https://doi.org/10.31486/toj.22.0125

47. Molina, A., Sanz-Sánchez, I., Sanz-Martín, I., Ortiz-Vigón, A., & Sanz, M. (2022). Complications in sinus lifting procedures: Classification and management. Periodontology 2000, 88(1), 103–115. https://doi.org/10.1111/prd.12414

48. Saibene, A. M., Wallace, S. S., & Scaini, R. (2025). Maxillary Sinus Grafting Complications: Diagnosis, Management, Patient Outcomes, and Role of

Multidisciplinary Care. Clinical implant dentistry and related research, 27(2), e13420. https://doi.org/10.1111/cid.13420

49. Tavelli, L., Borgonovo, A. E., Re, D., & Maiorana, C. (2017). Sinus presurgical evaluation: a literature review and a new classification proposal. Minerva stomatologica, 66(3), 115–131. https://doi.org/10.23736/S0026-4970.17.04027-4

50. Çam, K., & Zengin, A. Z. (2025). Evaluation of the location of posterior superior alveolar artery and infraorbital foramen originating from the same source by using cone beam computed tomography. BMC oral health, 25(1), 105. https://doi.org/10.1186/s12903-024-05408-x

51. Barka, M., Donta, C., Damaskos, S., Chatzipetros, E., & Angelopoulos, C. (2024). Evaluation of anatomical variants and pathological findings of the maxillary sinus prior to sinus floor elevation: A Cone Beam CT retrospective study in 660 patients. Journal of clinical and experimental dentistry, 16(6), e740–e748. https://doi.org/10.4317/jced.61624

52. McDaniel, C. R., Johnson, T. M., Stancoven, B. W., & Lincicum, A. R. (2024). Distribution of the intraosseous branch of the posterior superior alveolar artery relative to the posterior maxillary teeth. Imaging science in dentistry, 54(2), 121–127. https://doi.org/10.5624/isd.20230160

53. Mankar, K., Siddique, H., Kolte, A., Siddique, A., Mishra, V., & Borkar, A. (2024). Prevalence, Location, and Variations of the Posterior Superior Alveolar Canal With Age and Gender in the Indian Population: A Cone Beam Computed Tomography (CBCT)-Based Retrospective Study. Cureus, 16(5), e60658. https://doi.org/10.7759/cureus.60658

54. Padhye, N. M., Shirsekar, V. U., & Bhatavadekar, N. B. (2023). Cone Beam Computed Tomography Analysis of Posterior-Superior Alveolar Canal from a Fixed Reference Point: Implications for Sinus Floor Elevation Procedure through Lateral Approach. Journal of maxillofacial and oral surgery, 22(4), 1110–1114. https://doi.org/10.1007/s12663-023-01894-8

55. Staněk, J., Machálková, K., Staňková, M., Zapletalová, J., & Kocurová, T. (2023). Alveolar antral artery: cone beam computed tomography study and clinical context. PeerJ, 11, e16439. https://doi.org/10.7717/peerj.16439

56. Tofangchiha, M., Hematzadeh, S., Vali, M. E., Ghonche, M. R. A., Mirzadeh, M., Reda, R., & Testarelli, L. (2022). Anatomical localization of posterior superior alveolar artery: A retrospective study by cone-beam computed tomography. Dental and medical problems, 59(3), 407–412. https://doi.org/10.17219/dmp/145894

57. Shams, N., Dabbaghi, A., Shams, B., Naderi, L., & Rakhshan, V. (2022). Anatomy of the Posterior Superior Alveolar Artery: a Cone-Beam Computed Tomographic Study. Journal of maxillofacial and oral surgery, 21(1), 203–210. https://doi.org/10.1007/s12663-020-01386-z

58. Rathod, R., Singh, M. P., Nahar, P., Mathur, H., & Daga, D. (2022). Assessment of Pathway and Location of Posterior Superior Alveolar Artery: A Cone-Beam Computed Tomography Study. Cureus, 14(2), e22028. https://doi.org/10.7759/cureus.22028

59. Ballarta F, Alejandro A, Mallma A, García S. (2022). Consideraciones anatómicas de la arteria alveolar posterior superior en pacientes dentados y desdentados utilizando tomografía computarizada cone beam. Revista de la Facultad de Odontología. 15. 6. 10.30972/rfo.1526274.

60. Strong C. (1934). The Innervation and Vascular Supply of the Antrum: (Section of Laryngology). Proceedings of the Royal Society of Medicine, 27(6), 745–751. https://doi.org/10.1177/003591573402700657

61. Alves, Nilton. (2017). Alveolar Antral Artery. International Journal of Morphology. 35. 797-798. 10.4067/S0717-95022017000300001.

62. Iliescu, V. I., Nimigean, V. R., Preoteasa, C. T., Georgescu, L., & Nimigean, V. (2025). Evaluation of the Proximity of the Maxillary Teeth Root Apices to the Maxillary Sinus Floor in Romanian Subjects: A Cone-Beam Computed Tomography Study. *Diagnostics (Basel, Switzerland)*, *15*(14), 1741. https://doi.org/10.3390/diagnostics15141741

63. Yondon, N., Erdenechuluun, U., Ulziisaikhan, K., Munkhtur, N., Batbayar, E. O., Rashsuren, O., & Jargaltsogt, D. (2025). Topographic Analysis of Maxillary Posterior Teeth and Maxillary Sinus in the Mongolian Population. *Cureus*, *17*(5), e84560. https://doi.org/10.7759/cureus.84560

64. Araújo, M. G., & Lindhe, J. (2005). Dimensional ridge alterations following tooth extraction. An experimental study in the dog. Journal of clinical periodontology, 32(2), 212–218. https://doi.org/10.1111/j.1600-051X.2005.00642.x

65. Schropp, L., Wenzel, A., Kostopoulos, L., & Karring, T. (2003). Bone healing and soft tissue contour changes following single-tooth extraction: a clinical and radiographic 12-month prospective study. The International journal of periodontics & restorative dentistry, 23(4), 313–323.

66. Cardaropoli, G., Araújo, M., & Lindhe, J. (2003). Dynamics of bone tissue formation in tooth extraction sites. An experimental study in dogs. Journal of clinical periodontology, 30(9), 809–818. https://doi.org/10.1034/j.1600-051x.2003.00366.x

67. Sandoli Arroteia, L., Lopes, M. P., Réa, M. T., Vieira E Oliveira, T. R., Oliveira, M. L., de Faveri, M., Santamaria, M. P., Queiroz, L. A., Casati, M. Z., & Casarin, R. C. V. (2025). Dimensional Changes After Different Alveolar Ridge Preservation Techniques for Posterior Region: A Randomised Controlled Clinical Trial. Journal of clinical periodontology, 52(11), 1584–1594. https://doi.org/10.1111/jcpe.70004

68. Cawood, J. I., & Howell, R. A. (1988). A classification of edentulous jaws. International journal of oral and maxillofacial surgery, 17(4), 232–236. https://doi.org/10.1016/s0901-5027(88)80

69. Cavalcanti, M. C., Guirado, T. E., Sapata, V. M., Costa, C., Pannuti, C. M., Jung, R. E., & César Neto, J. B. (2018). Maxillary sinus floor pneumatization and alveolar ridge resorption after tooth loss: a cross-sectional study. *Brazilian oral research*, *32*, e64. https://doi.org/10.1590/1807-3107BOR-2018.vol32.0064047-x

70. Baccher, S., Gowdar, I. M., Guruprasad, Y., Solanki, R. N., Medhi, R., Shah, M. J., & Mehta, D. N. (2024). CBCT: A Comprehensive Overview of its Applications and Clinical Significance in Dentistry. Journal of pharmacy & bioallied sciences, 16(Suppl 3), S1923–S1925. https://doi.org/10.4103/jpbs.jpbs_19_24

71. Bustamante, Gustavo & Díaz, Gustavo & Romero, Luis & Cedeño, Alejandro & Concho, Rafael. (2023). Herramientas digitales para la planificación de elevación de seno maxilar y cirugía guiada en implantología. Latin American Journal of Oral and Maxillofacial Surgery. 3. 181-186. 10.35366/115739.

72. Kang, S. J., Shin, S. I., Herr, Y., Kwon, Y. H., Kim, G. T., & Chung, J. H. (2013). Anatomical structures in the maxillary sinus related to lateral sinus elevation: a

cone beam computed tomographic analysis. Clinical oral implants research, 24 Suppl A100, 75–81. https://doi.org/10.1111/j.1600-0501.2011.02378.x

73. Landis, J. R., & Koch, G. G. (1977). The measurement of observer agreement for categorical data. *Biometrics*, *33*(1), 159–174.

74. Valente N. A. (2016). Anatomical Considerations on the Alveolar Antral Artery as Related to the Sinus Augmentation Surgical Procedure. Clinical implant dentistry and related research, 18(5), 1042–1050. https://doi.org/10.1111/cid.12355.

75. Tehranchi, M., Taleghani, F., Shahab, S., & Nouri, A. (2017). Prevalence and location of the posterior superior alveolar artery using cone-beam computed tomography. Imaging science in dentistry, 47(1), 39–44. https://doi.org/10.5624/isd.2017.47.1.39

76. Duruel, O., Ataman-Duruel, E. T., Tözüm, M. D., Karabulut, E., & Tözüm, T. F. (2019). The radiological evaluation of posterior superior alveolar artery topography by using computed tomography. Clinical implant dentistry and related research, 21(4), 644–648. https://doi.org/10.1111/cid.12794

77. Kawakami, S., Botticelli, D., Nakajima, Y., Sakuma, S., & Baba, S. (2019). Anatomical analyses for maxillary sinus floor augmentation with a lateral approach: A cone beam computed tomography study. Annals of anatomy = Anatomischer Anzeiger : official organ of the Anatomische Gesellschaft, 226, 29–34. https://doi.org/10.1016/j.aanat.2019.07.003

ANEXOS

ANEXO N° 01

Relación entre la posición de la arteria alveolar posterosuperior con el reborde residual subantral en imágenes tomográficas

Problema	Objetivos	Variables, indicadores y unidades de análisis
¿Cuál es la relación entre la posición de la arteria alveolar posterosuperior con el reborde residual subantral a nivel de primera molar evaluado por medio de imágenes tomográficas?	• **General** Evaluar la localización, diámetro y altura de la arteria alveolar posterosuperior con el reborde residual subantral y neumatización del seno maxilar a nivel de primera molar usando imágenes tomográficas. • **Específicos** -Relacionar la localización de la arteria alveolar posterosuperior con la altura, espesor, la clase del reborde alveolar y con la neumatización del seno maxilar. -Relacionar el diámetro de la arteria alveolar posterosuperior con la altura, espesor y clasificación del reborde alveolar y con la neumatización del seno maxilar. -Relacionar la altura de la arteria alveolar posterosuperior con la altura, espesor y clasificación del reborde alveolar y con la neumatización del seno maxilar. -Evaluar la influencia de las variables intervinientes en la relación de la localización, diámetro y altura de la arteria alveolar posterosuperior con el reborde residual subantral y neumatización del seno maxilar.	**Variable 1:** Arteria alveolar posterosuperior

Indicadores	*Items*	*Niveles o rangos*
Localización	*1: Superficial, 2: Intraósea, 3: Intrasinusal, 4: Ausente*	Nominal
Diámetro de la arteria	*En milímetros*	De razón
Altura al piso sinusal	*En milímetros*	De razón

Variable 2: Reborde residual subantral

Indicadores	*Items*	*Niveles o rangos*
Altura del reborde	*En milímetros*	De razón
Espesor del reborde	*En milímetros*	De razón
Neumatización	*En milímetros*	De razón

	Items	*Niveles o rangos*
Edad	*1: < 30, 2: 30-39, 3: 40-49, 4: 50-60, 5: > 60*	Ordinal
Sexo	1: Masculino, 2: Femenino	Nominal

ANEXO N° 02

FICHA DE REGISTRO DE DATOS

1. **SEXO:**

   1. Femenino ☐ 2. Masculino ☐ **CÓDIGO:……..**

2. **EDAD ……**años

4. POSICIÓN DE LA ARTERIA ALVEOLAR POSTEROSUPERIOR (AAPS)

Indicadores		A nivel de piezas dentarias	
		1.6	2.6
Localización de la arteria	Superficial		
	Intraósea		
	Intrasinusal		
	Ausente		
Diámetro la AAPS (mm)			
Altura desde la AAPS al piso sinusal (mm)			

5. REBORDE RESIDUAL SUBANTRAL

Indicadores	A nivel de piezas dentarias	
	1.6	2.6
Altura del reborde (mm)		
Espesor del reborde (mm)		
Neumatización (mm) en negativo		

ANEXO N° 03

SOLICITUD PARA USO DE BASE DE DATOS

SOLICITUD SIMPLE
Estimado Dr.,
JUAN JOSE PAZ FERNANDEZ
Director de CERSEU Facultad de Odontología
Universidad Nacional Mayor de San Marcos
Presente.-

De mi mayor consideración:

Es grato dirigirme a usted para saludarlo cordialmente, yo ANDREW ALEJANDRO ESTRADA identificado con D.N.I. N° 40155330, ante usted me presento respetuosamente y expongo lo siguiente, actualmente me encuentro realizando la ejecución de mi tesis para la optar el grado académico de Magíster en Estomatología titulada "**Relación entre la posición de la arteria alveolar postero superior con el reborde residual subantral en imágenes tomográficas"**.

Por lo que, solicito el uso de la base de datos correspondientes a las tomografías entre los años 2017 al 2019 de la base de datos registrados del servicio de la sección de Imagenología de la Unidad de Postgrado de la Facultad de Odontología de la UNMSM, espero pueda darme acceso para poder hacer análisis y continuar con el proceso de sustentación de mi tesis.

Sin otro particular, sea propicia la oportunidad para reiterarle los sentimientos de mi especial consideración y estima personal.

Atentamente,



Andrew Alejandro Estrada

ANEXO N° 04

FOTOS DE LA EJECUCIÓN

Uso del programa *PointNix RealScan* 2.0

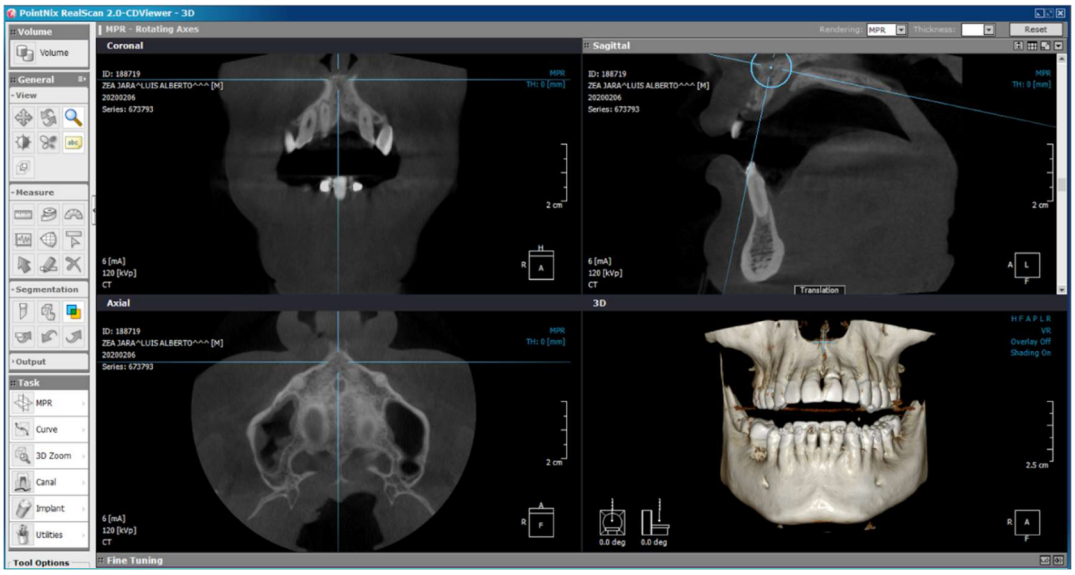

AAPS en ubicación intraósea

AAPS en ubicación intrasinusal

Diámetro de la AAPS

Distancia de la AAPS al piso sinusal

Longitud de la AAPS al reborde óseo

ANEXO N° 05

BASE DE DATOS

Vista de variables

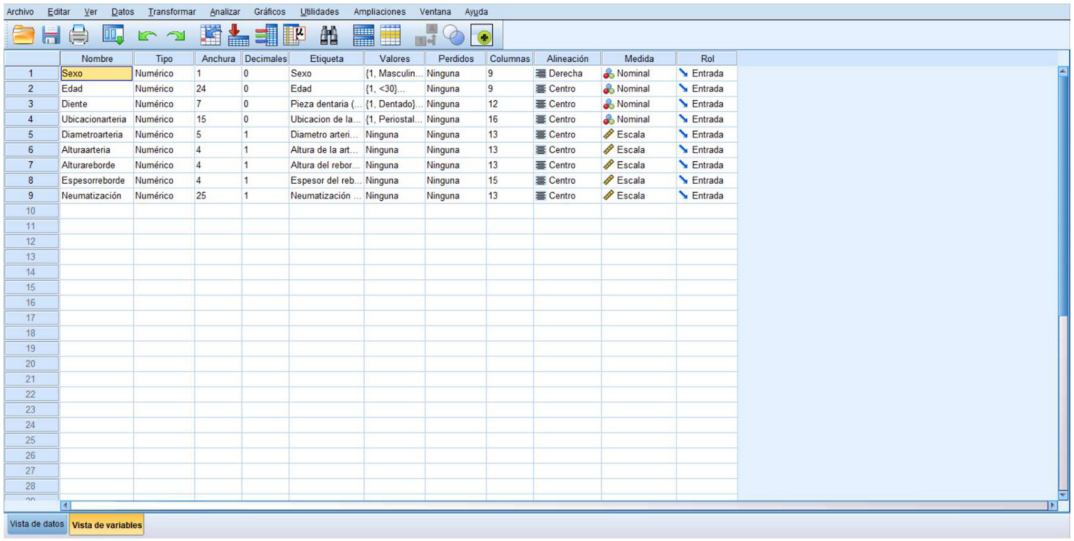

	Nombre	Tipo	Anchura	Decimales	Etiqueta	Valores	Perdidos	Columnas	Alineación	Medida	Rol
1	Sexo	Numérico	1	0	Sexo	{1, Masculin...	Ninguna	9	Derecha	Nominal	Entrada
2	Edad	Numérico	24	0	Edad	{1, <30}...	Ninguna	9	Centro	Nominal	Entrada
3	Diente	Numérico	7	0	Pieza dentaria (...	{1, Dentado}...	Ninguna	12	Centro	Nominal	Entrada
4	Ubicacionarteria	Numérico	15	0	Ubicacion de la...	{1, Periostal...	Ninguna	16	Centro	Nominal	Entrada
5	Diametroarteria	Numérico	5	1	Diametro arteri...	Ninguna	Ninguna	13	Centro	Escala	Entrada
6	Alturaarteria	Numérico	4	1	Altura de la art...	Ninguna	Ninguna	13	Centro	Escala	Entrada
7	Alturareborde	Numérico	4	1	Altura del rebor...	Ninguna	Ninguna	13	Centro	Escala	Entrada
8	Espesorreborde	Numérico	4	1	Espesor del reb...	Ninguna	Ninguna	15	Centro	Escala	Entrada
9	Neumatización	Numérico	25	1	Neumatización ...	Ninguna	Ninguna	13	Centro	Escala	Entrada

Vista de datos: 410 fichas registradas

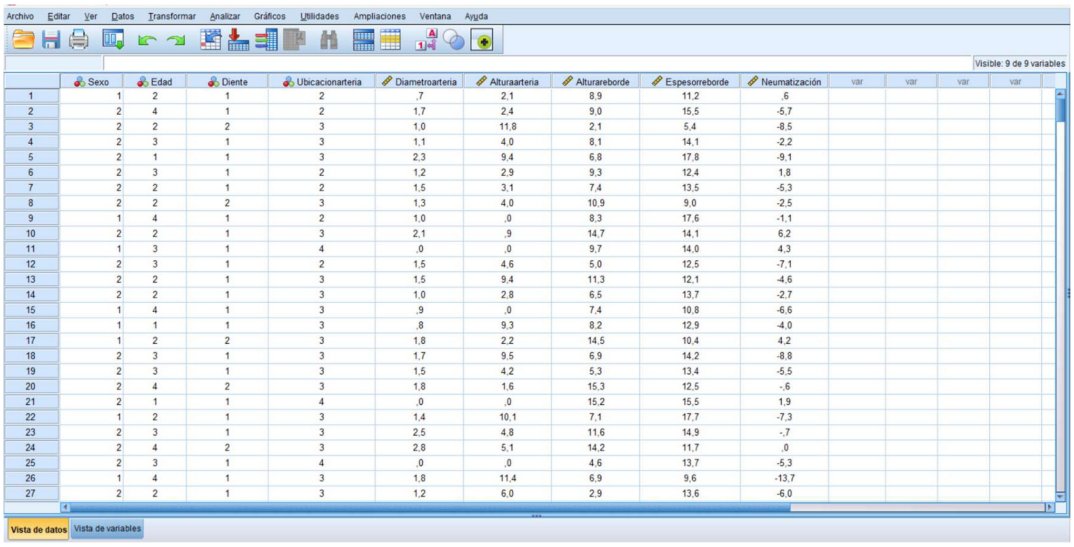

	Sexo	Edad	Diente	Ubicacionarteria	Diametroarteria	Alturaarteria	Alturareborde	Espesorreborde	Neumatización
1	1	2	1	2	,7	2,1	8,9	11,2	,6
2	2	4	1	2	1,7	2,4	9,0	15,5	-5,7
3	2	2	2	3	1,0	11,8	2,1	5,4	-8,5
4	2	3	1	3	1,1	4,0	8,1	14,1	-2,2
5	2	1	1	3	2,3	9,4	6,8	17,8	-9,1
6	2	3	1	2	1,2	2,9	9,3	12,4	1,8
7	2	2	1	2	1,5	3,1	7,4	13,5	-5,3
8	2	2	2	3	1,3	4,0	10,9	9,0	-2,5
9	1	4	1	2	1,0	,0	8,3	17,6	-1,1
10	2	2	1	3	2,1	,9	14,7	14,1	6,2
11	1	3	1	4	,0	,0	9,7	14,0	4,3
12	2	3	1	2	1,5	4,6	5,0	12,5	-7,1
13	2	2	1	3	1,5	9,4	11,3	12,1	-4,6
14	2	2	1	3	1,0	2,8	6,5	13,7	-2,7
15	1	4	1	3	,9	,0	7,4	10,8	-6,6
16	1	1	1	3	,8	9,3	8,2	12,9	-4,0
17	1	2	2	3	1,8	2,2	14,5	10,4	4,2
18	2	3	1	3	1,7	9,5	6,9	14,2	-8,8
19	2	3	1	3	1,5	4,2	5,3	13,4	-5,5
20	2	4	2	3	1,8	1,6	15,3	12,5	-,6
21	2	1	1	4	,0	,0	15,2	15,5	1,9
22	1	2	1	3	1,4	10,1	7,1	17,7	-7,3
23	2	3	1	3	2,5	4,8	11,6	14,9	-,7
24	2	4	2	3	2,8	5,1	14,2	11,7	,0
25	2	3	1	4	,0	,0	4,6	13,7	-5,3
26	1	4	1	3	1,8	11,4	6,9	9,6	-13,7
27	2	2	1	3	1,2	6,0	2,9	13,6	-6,0

ANEXO N° 06

ARTÍCULO PUBLICADO SOBRE EL TEMA DE TESIS

6
INVESTIGACIÓN

Revista de la Facultad de Odontología
Ballarta-Bernaola | Alejandro-Estrada | Mallma-Medina | García-Linares
http://dx.doi.org/

REFO
VOL. XV | N° 2 | AÑO 2022
ISSN 1668-7280
ISSN-E 2683-7986

Consideraciones anatómicas de la arteria alveolar posterior superior en pacientes dentados y desdentados utilizando tomografía computarizada cone beam

Anatomical considerations of the posterior superior alveolar artery in dentate and edentulous patients using cone beam computed tomography

Considerações anatômicas da artéria alveolar posterior superior em pacientes dentados e desdentados utilizando tomografia computadorizada de feixe cônico

Fecha de Recepción: 30 de septiembre 2022
Aceptado para su publicación: 14 de octubre 2022

Autores:
Fiorella Ballarta-Bernaola[1,a]
Andrew Alejandro-Estrada[2,b]
Adrian Mallma-Medina[2,c]
Sixto García-Linares[2,d]

1. Colegio de Odontólogos del Perú
2. Universidad Nacional Mayor de San Marcos (Lima, Perú)
a. Bachiller en Odontología/Cirujano Dentista (Universidad Nacional Mayor de San Marcos, Perú)
b. Especialista en Periodoncia e Implantología (Universidad Nacional Mayor de San Marcos, Perú)
c. Especialista en Medicina y Patología Estomatológica (Universidad Nacional Federico Villarreal, Perú).
d. Doctor en Estomatología (Universidad Nacional Mayor de San Marcos, Perú)

Correspondencia:
Fiorella Geraldine Ballarta Bernaola.
Urb. Mariscal Cáceres Mz F11 lote 7 SJL, Lima, Perú.
+51 972785873

Correo electrónico:
fiorella.ballarta@unmsm.edu.pe
fioreb.bernaola@gmail.com

Conflicto de intereses:
los autores declaran no tener conflictos de interés.

Fuente de financiamiento:
autofinanciado

Resumen

La Arteria Alveolar Posterior Superior cumple un rol importante en la elevación de piso sinusal, aunque muchas veces es lesionada en el acto quirúrgico debido a la reabsorción ósea y neumatización de seno maxilar. El objetivo de este estudio fue analizar la topografía de la arteria utilizando tomografía computarizada cone beam, y relacionarlas con el sexo, edad, posición de premolares y molares superiores y la presencia/ausencia dentaria. Se evaluó 243 tomografías, un total de 486 senos maxilares tanto derechos como izquierdos. Se analizó la presencia, el diámetro y la ubicación de la arteria. Se relacionó tanto el diámetro como la ubicación con la posición de las premolares y molares superiores, la presencia/ausencia de ellos, además del sexo y la edad. La tasa de presencia de la arteria fue de 61,8%. La arteria presentó una ubicación predominantemente intraósea (64,3%) la cual estuvo asociada a los premolares ($p < 0,05$). El diámetro promedio fue 1,45 ± 0,26 mm y se halló diferencias significativas respecto al sexo, edad, presencia/ausencia dentaria y posición de los premolares y molares superiores. El estudio actual demostró que la ubicación predominante de la arteria en los premolares fue la intraósea, mientras que en las molares tendió a ser intrasinusal. Además, el diámetro guardó relación con el sexo, la edad, la presencia/ausencia dentaria y se encontró diámetros ligeramente mayores en el lado derecho, aunque esto no significó que haya diferencias significativas de cada premolar o molar con su homólogo del lado contrario.

Palabras clave: Seno Maxilar / cirugía; Tomografía Computarizada de Haz Cónico; Resorción Ósea; Arteria Maxilar (fuente: DeCS BIREME).