Universidad Nacional Mayor de San Marcos
Universidad del Perú. Decana de América

Facultad de Medicina Veterinaria
Escuela Académica Profesional de Medicina Veterinaria

Sarcocistiosis y salud pública

TESINA

Para optar el Título Profesional de Médico Veterinario

AUTOR

Ysaac Silverio ZAMUDIO ARQUÍNIGO

ASESOR

Rosa Elena SAM TORRES

Lima, Perú

2009



Reconocimiento - No Comercial - Compartir Igual - Sin restricciones adicionales

https://creativecommons.org/licenses/by-nc-sa/4.0/

Usted puede distribuir, remezclar, retocar, y crear a partir del documento original de modo no comercial, siempre y cuando se dé crédito al autor del documento y se licencien las nuevas creaciones bajo las mismas condiciones. No se permite aplicar términos legales o medidas tecnológicas que restrinjan legalmente a otros a hacer cualquier cosa que permita esta licencia.

Referencia bibliográfica

Zamudio Y. Sarcocistiosis y salud pública [Tesina]. Lima: Universidad Nacional Mayor de San Marcos, Facultad de Medicina Veterinaria, Escuela Académica Profesional de Medicina Veterinaria; 2009.

Dedicado a mis padres:

Máxima y Silvestre, por su dedicación a la familia y por sus ejemplos de trabajo y perseverancia.

A mis hermanos:

Jacqueline, John, Jesús y Florencia, gracias por estar conmigo, por el apoyo que me han dado y sus ejemplos a seguir.

A mis sobrinos:

Que recibo de ellos sus alegrías y entusiasmos (seis sobrinos hasta el momento).

Agradecimientos:

A la Dra. Rosa Sam por su dedicación en la dirección y asesoramiento en el desarrollo de la presente tesina

A mis profesores, que me ayudaron en mi formación profesional.

A mis compañeros y amigos por acompañarme en mis años de estudios y por sus diversas formas de apoyo.

ÍNDICE GENERAL

Pag.

Índice general……... i

Relación de figuras ……. iii

Relación de cuadros……. iv

I INTRODUCCIÓN …… 1

II AGENTE ETIOLÓGICO ……. 3

Denominación de las especies del *Sarcocystis spp*..……... 3

Especificidad del *Sarcocystis spp*……..... 5

Morfología del sarcoquiste…… 5

Morfología de los bradizoítos…… 6

Morfología del ooquiste……. 7

Identificación por el gen 18 sRNA para la identificación del *Sarcocystis* …… 7

III CICLO BIOLÓGICO …… 9

Etapas en el hospedador definitivo…… 9

Etapas en el hospedador intermediario……..... 11

IV TRANSMISIÓN DE LA ENFERMEDAD…… 18

La transmisión en la sarcocistiosis instestinal en el hombre……. 18

La transmisión en la sarcocistiosis muscular en el hombre…..…….. 20

V MANIFESTACIONES CLÍNICAS……..... 21

Síntesis de la patología…….…….. …….. 21

5.1 Sarcocistiosis intestinal en humanos……..……... 22

Infección por *S. bovihominis*: ……...……... 22

Infección por *S. suihominis*……..... 23

5.2 Sarcocistiosis muscular en humanos…….…… 24

5.3 Sarcocistiosis intestinal y muscular en animales…….. 26

En bovinos……...……. 26

En cerdos……..... 28

En alpacas, llamas, vicuñas y guanacos …….. 28

En ovejas……..…… 30

En monos……..... 30

En caballos……... 31
En perros……...……... 32
En conejos, efecto de la sarcocistina……..... 32
Lesiones observados en la inspección sanitaria……... 33
VI PREVALENCIA…… 36
Seroprevalencia en humanos……. 36
Prevalencia intestinal en humanos……..... 36
Prevalencia muscular en humanos……..... 37
Prevalencia e incidencia de la sarcocistiosis en animales……. 37
VII DIAGNÓSTICO……..……... 40
7.1 Método coprológico……..…… 40
7.2 Pruebas inmunológicas……...……..... 41
Prueba de Hemoaglutinación Indirecta (HAI)……..... 41
Prueba de Inmuno Difusión Doble …….. 41
Prueba de ELISA ……. 43
Prueba de Western Blot ……... 43
7.3 Métodos moleculares…… 44
Prueba de Reacción en Cadena de la Polimerasa (PCR)…….. 44
7.4 Métodos histopatológicos……..... 45
7.5 Método bioquímico……... 45
7.6 Métodos usados en el camal
Triquinoscopia……...……... 45
Digestor de carnes……..... 46
VII TRATAMIENTO……..... 47
Antibióticos…… 47
Corticosteroides…….. 48
Resección Intestinal…… 48
IX CONTROL Y PREVENCIÓN……... 49
X CONCLUSIONES…….. 52
XI RECOMENDACIONES…….... 53
XIII LITERATURA CITADA …….. 54

RELACIÓN DE FIGURAS

Pag.

Fig. 1 *Sarcocystis* en intestino de un canino. Se observa gametos y ooquistes 10

Fig. 2 Ooquistes esporulados de *Sarcocystis spp*. en heces humanas……. 10

Fig. 3 Esporozoíto en intestino delgado de oposum (*Didelphis virginiana)*…... 11

Fig. 4 Primera generación de esquizontes en arteriolas del intestino delgado de ovejas infectadas experimental con *S. arieticanis*..……. 12

Fig. 5 Segunda generación de esquizontes en glomérulos renales de ovejas infectadas experimentalmente……... 13

Fig 6 *Sarcocistis bovicanis* en leucocitos, en frotis de sangre…… 13

Fig.7 Sarcoquiste inmadura en musculatura humana. La flecha indica posición de a) metrocitos y b) bradizoitos…… 15

Fig. 8 Sarcoquistes en el tejido muscular humano, teñidos con HyE. Nótese a los bradizoitos dentro de cada sarcoquiste…… 16

Fig. 9 Sarcoquiste, en musculo humano.……..… 16

Fig. 10 Ciclo biológico de *S. suihominis*……... 17

Fig. 11. Hamburguesa cruda altamente infectada por sarcocystis……. 19

Fig. 12 Hamburguesa cocinada conteniendo sarcoquistes muscula. …… 19

Fig. 13 Corazón hemorrágico de alpaca…… 29

Fig. 14 Macroquistes en alpacas…… 30

Fig. 15 Sarcoquistes en la musculatura de una oveja…… 34

Fig. 16. Área focal irregular con cambio de coloración verdosa en el músculo de ternera de 12 meses, áreas húmedas al tacto y olor repugnante…… 34

Fig.17. Zonas irregulares multifocales en el musculo de un semental vacuno de 15 meses…… 35

Fig.18. Miositis piogranulomatosa eosinofílica por *Sarcocystis spp*., de aproximadamente 1cm de diámetro de coloración verdosa. Vaca de 6 años…… 35

Fig. 19 Inmunodifusión doble, del lisado de macroquistes de *S. aucheniae,* frente al suero de conejo pre inmunizado y anti-macroquistes.

Fig. 20 Inmunodifusión doble, del lisado de microquiste de *S. aucheniae*, frente al suero de conejo anti-microquiste y pre inmunizado.

RELACIÓN DE CUADROS

		Pag.
Cuadro 1.	Especies de *Sarcocystis* más conocidas con sus hospedadores respectivos.…….....	4
Cuadro 2.	Desarrollo del parásito y manifestaciones de la enfermedad en humanos……	26

INTRODUCCIÓN

La sarcocistiosis conocida también como sarcosporidiosis es una zoonosis tóxica (Hiepe *et al*., 1979, Leguía y Clavo, 1989: Moreno, 2003; Granados *et al*., 2007) considerándose como el de más alto riesgo en transmisión "accidental" a los seres humanos (Jowi y Rodel, 2008). Es producido por un protozoario intracelular conocido como *Sarcocystis spp*., considerado como un parásito cosmopolita, requiriendo para completar su ciclo biológico de dos hospedadores (Steiner *et al.,* 2002). Se han identificado hasta 256 especies (Cárdenas, 2000), de las cuales se conocen más de medio centenar de especies con sus respectivos hospedadores (Gallego, 2007). Las especies de *Sarcocystis* que afectan al hombre son el *S. suihominis* y el *S. bovihominis* (Mills y Goldsmid, 1995; Krauss, 2003) y además el *S. lindemmani* el cual ya no es considerada una especie valida y en ocasiones es referida para representar a un grupo de especies de este género y es usado con ciertas condiciones (Mills y Goldmid, 1995; Gallego, 2007; Geoffrey 2007).

El *Sarcocystis spp.* fue reportado por primera vez en Suiza en 1843 por Miescher, quien encontró unos quistes blancos filiformes (sarcoquistes) en los músculos de un ratón. Similares estructuras fueron encontradas en 1865 en el músculo de cerdo, asignándole el nombre *Sarcocystis meischeriana* en 1899 (Fayer, 2004). El primer caso de infección muscular en humano fue reportado por Lindemanni en 1868, lo que sirvió de base para publicar otro caso con la descripción completa de esta patología en 1894, siendo llamado este como *Sarcocytis lindemanni* algunos años después (Thomas, 1976). En estudios por microscopía electrónica en 1967, se compararon las semejanzas entre los parásitos observados dentro de los sarcoquistes con otros protozoos del Phylum Apicomplexa siendo similares a los de Toxoplasma y Eimeria (Senaud, 1967). Varios estudios realizados a los inicios de los años de 1970, permitieron conocer las formas

sexuales y las formas ooquisticas del sarcocystis, algunos de ellos realizados por Fayer en estudios de cultivos celulares al inocular los orgánulos de los sarcoquistes de aves silvestres (Fayer 1970, 1972)

La transmisión de la enfermedad a los seres humanos se produce debido a la ingestión de carnes crudas de vacuno o de cerdo infectados con quistes o debido a la ingestión de alimentos o agua contaminados con ooquistes de *Sarcocystis spp*. (Krauss, 2003) Es razonable asumir que la infección en humanos se encuentra más frecuente en los países del tercer mundo en áreas donde los sistemas sanitarios y de higiene son deficientes y donde los estándares de inspección de la carne no son elevadas (Mills y Goldsmid, 1995) siendo reportado la mayoría de los casos clínicos de la enfermedad en el sudeste asiático (Wong y Pathmanathan, 1992; Jowi y Rodel, 2008).

En mayo del 2004, la Organización Mundial de la Salud advirtió de los riesgos de los brotes de enfermedades parasitarias relacionados al consumo de los alimentos contaminados, siendo especialmente de infecciones agudas en toda la región de Asia-Pacífico (Jowi y Rodel, 2008). Esto debido a las altas instancias en que animales y personas viven en proximidad a medios insalubres a lo largo de la producción, manipulación y distribución de alimentos. Se le considera un riesgo para los viajeros desde y hacia cualquiera de los países del sudeste asiático. Asimismo la presentación de las enfermedades parasitarias se puede relacionar con la globalización del suministro de alimentos, los cambios en la cultura alimentaria y el aumento de viajes humanos ha permitido la presencia de la sarcocistiosis a lo largo de vastos territorios. Asimismo la incorporación de la actividad humana a nuevos territorios silvestres que contienen focos naturales de infección y las deficiencias higiénicas también significa una mayor exposición a esta enfermedad zoonótica (Jowi y Rodel, 2008; Beuchat, 1998).

El presente trabajo tiene como objetivo realizar una recopilación de información de la sarcocistiosis y su implicancia en salud pública; datos que incluirán las formas de infección, las manifestaciones clínicas, la prevalencia, los métodos de control, la prevención y el tratamiento. Conociendo los datos de la importancia real de la sarcocistiosis se podrían actualizar las recomendaciones para evitar la presentación de la enfermedad tanto en poblaciones humanas y animales de alto riesgo.

I. AGENTE ETIOLÓGICO

Sarcocystis spp. son protozoarios uninucleados, del Phylum Apicomplexa caracterizados por un complejo apical conoide que le favorece en la introducción de la vida parasitaria (Romero V y Romero J. 2006). La clasificación taxonómica actual del protozoario del género *Sarcocystis* fue efectuada por Levine en 1986, siendo la siguiente (Duran, 2004):

Phylum	APICOMPLEXA	Levine, 1970
Clase	SPOROZOASIDA	Leuckart, 1879
Subclase	COCCIDIASINA	Leuckart, 1879
Orden	EUCOCCIDIORIDA	Léger y Duboscq, 1910
Suborden	EIMERIORINA	Léger, 1911
Familia	SARCOCYSTIDAE	Poche, 1913
Subfamilia	SARCOCYSTINAE	Poche, 1913
Género	SARCOCYSTIS	Lankester, 1982

Denominación de las especies del *Sarcocystis spp.*

Originalmente, las especies de *Sarcocystis* eran nombrados junto al nombre de la especie hospedadora intermedio en la que eran encontrados, por ejemplo *Sarcocystis fusiformes* en bovinos, *S. miescheriana* en cerdos, *S. tenella* en ovinos. Debido a la participación de hospedadores definitivos e intermediarios en el ciclo biológico de cada especie de *Sarcocystis spp.* se adoptó la norma de nombrar a las especies usando una nomenclatura específica trinomial que recoge los nombres del género del parásito, del hospedador definitivo e intermediario. Así, ahora las especies de *Sarcocystis* que afectan al bovino se les denominan como *S. bovicanis*, *S. bovifelis* y *S. bovihominis*,

siendo los hospedadores definitivos el perro, gato y el hombre respectivamente (Gallego, 2007; Quíroz, 1984). Sin embargo, últimamente se ha vuelto a preferir la denominación original y en la actualidad coexisten ambas nomenclaturas (Moreno, 2003). Ver cuadro 1.

Cuadro 1. Especies de *Sarcocystis* más conocidas con sus hospedadores respectivos.

Hospedero Intermediario	Hospedero Definitivo	Especie de *Sarcocystis spp.*	Sinonimos
Ovino /*Ovis aries*	Perro	*S. ovicanis*	*S. tenella*
	Gato	*S. ovifelis*	*S. gigantea*
	Perro	*S. arieticanis*	
	Gato	*S. medusiformis*	
Cabra / *Capra hircus*	Perro	*S. capricanis*	
	Perro	*S. hircicanis*	
	Gato	*S. moulei*	
Bovino /*Bos taurus*	Perro, Coyote, Lobo, Zorro	*S. cruzi*	*S. bovicanis*
	Gato	*S. bovifelis*	*S. hirsuta*
	Hombre	*S. bovihominis*	*S. hominis*
Cerdo /*Sus scrofa*	Hombre	*S. suihominis*	
	Perro, mapache, lobo	*S. miescheriana*	*S. suicanis*
	Gato	*S. porcifelis*	
Equidos /*Equus caballus*	Perro	*S. bertrami*	*S. equicanis*
	Zariguela	*S. Neurona*	*S. Fayeri*
Alpacas, Llamas, Vicuñas	Perro	*S. aucheniae*	
Alpacas	Perro	*S. lamacanis*	
Guanaco	Perro	*S. tilopodi*	

Especificidad del *Sarcocystis spp*.

La mayoría de las especies de *Sarcocystis spp*. están programados genéticamente para completar su ciclo de vida en hospedadores específicos. Por ejemplo:

- Esporoquistes de *S. bovihominis* es infectivo para vacuno pero no a cerdos.
- Esporoquistes de *S. suihominis* infecta a los cerdos, pero no al vacuno.
- Esporoquistes de *S. ovifelis* y *S. ovicanis* infectan a ovejas, pero no al vacuno o cabras.
- Esporoquistes de *S. hirsuta* de gatos infecta a vacunos pero no a ovinos.

Esta especificidad del *Sarcocystis spp.* por un hospedador también lo es para las especies emparentadas estrechamente, así por ejemplo:

- *Sarcocystis cruz*i de perros pueden infectar a vacunos (*Bos taurus*) y a bisontes (*Bison bison*) (Fischer y Odening, 1998). Los perros y los coyotes sirven como hospedadores definitivos de *S. cruzi* (Dubey *et al.*, 2007).
- Un búfalo de agua se infectó después de haber sido alimentado con esporoquistes de *S. bovihominis* (Chen *et al*., 2003). Humanos, babuinos y monos Rhesus puede servir como hospedadores definitivos para *S. bovihominis* (Arness, *et al.,* 1999)

Morfología del sarcoquiste

Los sarcoquistes (del griego sarkos=carne y kystis=vejiga) son de formas alargadas, fusiformes u ovoides variando en tamaño de algunos pocos centenares de micrómetros hasta algunos milímetros o incluso centímetros de largo. La pared del sarcoquiste en algunas especies son lisas, en otras presentan diferentes tipos de proyecciones externas y/o invaginaciones internas (Gallego, 2007). La pared del sarcoquiste es delgada cuando son jóvenes, adquiriendo una lámina citofaneras cuando el sarcoquiste llega a ser madura. De estas dos láminas, la lámina interna es homogénea y forman extensiones que forman los tabiques o septos entre los compartimientos de los quistes. En la otra lámina aparecen las citofaneras de apariencia esponjosa al microscopio electrónico. La pared del sarcoquiste es esencialmente negativa a la prueba de Schiff y las citofaneras se tiñen levemente. (Romero V. y Romero J. 2006).

La estructura interna del sarcoquiste se presenta como una cavidad con numerosos compartimentos divididos por septos (Acha y Szyfres, 2003) de material granuloso (Gallego, 2007). En las zonas superficiales de estos compartimentos están ocupados por células de forma ensanchada denominadas metrocitos que deriva de la palabra metro= útero definido por Gallego (2007). Los metrocitos en un proceso de división binaria o endodiogenia dan origen a las células finales llamados bradizoítos (brady = lento, zoite= pequeños animales) cuya forma es semejante a un plátano (Acha y Szyfres, 2003).

Los sarcoquistes de *S. hominis* aislados de bovinos miden de 1, 220 a 4,460 µm de largo y 80 a 384 µm de ancho, la pared es de 3 a 6 µm de espesor. Los sarcoquistes de *S. suihominis* miden 1080 a 2040 µm de largo y 106 a 170 µm de ancho, la pared del quiste es de 4-6 micras (Saito *et al.,* 1997, 1999).

Las especies de *Sarcocystis* son identificadas por las características físicas del sarcoquistes, así tenemos las dimensiones del sarcoquiste, la presencia o ausencia de septos y la morfología ultra estructural de la pared, mas estas particularidades varían de acuerdo a la edad del sarcoquiste, el tipo de célula hospedadora y los métodos de fijación histológica (Acha y Szyfres, 2003). De esta manera se han podido determinar 24 tipos de pared para 62 especies de *Sarcocystis*, asimismo las paredes de los sarcoquistes de *S. hominis* y *S. suihominis* presentan 10 tipos morfológicos diferentes (Fayer, 2004).

En un estudio morfológico de sarcoquistes encontrados hasta el año de 1979 en tejido muscular humano se clasificaron siete tipos de sarcoquistes, algunos tipos fueron similares a sarcoquistes encontrados en monos (*Cercopithecus talapoin, Macaca mulatta y Macaca fascicularis)*. Un tipo de sarcoquiste cardiaco fue similar al de *S. bovicanis.* (Beaver *et al*., 1979; Gutiérrez, 2000).

Morfología de los bradizoítos

En el cuerpo de los bradizoítos podemos apreciar tres zonas (Romero V. y Romero R. 2006):

1 Tercio anterior: llamado Zona Fibrilar, una zona que contienen entre 300 a 350 fibrillas, colocadas paralela y equidistantemente, con un diámetro de alrededor de

50 µm, son sarconemas, que nacen en el conoide conocido también como anillo polar.

2 Tercio medio: llamado Zona Granular, contiene gran cantidad de gránulos esféricos de 0,4 a 0,5 micras de diámetro, llamados gránulos centrales. Existen muchos gránulos pequeños, algunos de los cuales contiene volutina y RNA.

3 Tercio posterior: llamado Zona Nuclear, contiene el núcleo con gránulos de cromatina en número relativamente pequeño y un endosoma. El núcleo está rodeado por gran cantidad de pequeñas vacuolas y gránulos, muchos de los cuales contienen glucógenos y estos se extienden al extremo posterior del cuerpo, entre ellos se encuentran de uno a tres mitocondrias. En la superficie se observa un retículo endoplásmico.

Morfología de los ooquistes

Los ooquistes maduros están constituidos interiormente por dos esporoquistes, que a su vez contienen 4 esporozoítos (Acha y Szyfres, 2003; Gallego, 2007) conteniendo un cuerpo residual voluminoso y de aspecto granuloso (Gallego, 2007). Estos esporoquistes suelen aparecer libres en las deyecciones por la rotura de la fina cubierta ooquística (Acha y Szyfres, 2003; Gallego, 2007). La mayoría de los esporoquistes de diferentes especies de Sarcocystis, miden aproximadamente 10 µm de ancho por 15 µm de largo. Los ooquistes de *S. suihominis* miden de 12,3 a 14,6 µm por 18,5 a 20,0 µm. *S. bovihominis* mide en promedio de 9,3 por 14,7 µm, (Gallego, 2007). *S. suihominis* un promedio de 10,5 por 13,5 m. *S. aucheniae* fue de 15,00 µm (13,1-15,7) x 10,4 (9,0-11,3) (Schnieder *et al.,* 1984)

Identificación por el gen 18 sRNA para la identificación del *Sarcocystis*

Lane *et al.* (1998) reportan la identificación de la secuencia del gen 18s RNA de un *Sarcocytis spp*. encontrado en un mono macaco Rhesus, encontrando una homología de entre 95 a 96% con el *S. hirsuta, S. bovihominis* y *S. fusiformis*; *S. tenella* y *S. cruzi*. Gozalo *et al.* (2007) reporta un *Sarcocytis spp*. encontrado en un mono macaco Rhesus, que se identificó por la secuencia del gen18s rRNA, encontrando una homología de entre 89 a 91% para con *S. hirsuta*, *S. buffalonis* y *S. bovihominis*.

Se han identificado dos tipos de *S. bovihominis* mediante el estudio de la secuencia del gen 18S rRNA ribosomal. Los sarcoquistes de *S. bovihominis* para el

estudio fueron aislados e identificados morfológicamente de dos vacunos (*B. tauros)*, de un cebú (*B. primigenus indicus)* y de un bisonte (*Bison bisonte*). Se identificó un mismo tipo del *S. cruzi,* en la secuencia del gen 18s RNA ribosomal, obtenidos de un Cebú (*Bos primigenus indicus)* y de un bisón (*Bison bisonte*). No se encontró diferencias en la secuencia del gen 18S rRNA ribosoma del *S. hirsuta* obenidos de dos vacunos (Fischer y Odening, 1998). En el *S. bovihominis* de un búfalo de agua se observó una diferencia de 0,1% con el *S. bovihominis* del vacuno en el estudio de la secuencias del gen 18s rRNA, siendo esta diferencia mucho menor que el valor más bajo del 1,7% encontrado entre las diferentes especies de *Sarcocystis* (Yang, *et al*., 2001).

Mediante el estudio filogenético, Medrano *et al*. (2006), basado en el gen de la subunidad pequeña del RNA ribosomal (SSU rRNA) de *S. aucheniae* y *S. lamacanis*, los resultados del alineamiento muestran una secuencia consensual con 71 nucleótidos de diferencia entre ambas especies, con lo que se demuestra que la especie formadora de microquistes denominada *S. lamacanis* pertenece a una especie diferente a la formadora de macroquistes *S. aucheniae*.

CICLO BIOLÓGICO

Los *Sarcocystis spp*. son parásitos intracelulares que requieren obligatoriamente de dos hospedadores; un hospedador definitivo carnívoro (depredador), donde se realiza la fase de reproducción sexual y esporogónica en el endotelio intestinal, y de un hospedador intermediario herbívoro (presa), donde se realiza la fase de reproducción asexual en tejidos paraentéricos, desarrollando los sarcoquistes. El ciclo biológico se completa cuando los tejidos con sarcoquistes son ingeridos por el hospedador definitivo carnívoro (Bowman, 2004; Fayer, 2004; Gallego, 2007). En el ciclo biológico del parásito, el hombre participa como un hospedador definitivo y también como un hospedador intermediario (Mills y Golsmid, 1995)

Etapas en el hospedador definitivo

El ciclo biológico del *Sarcocystis spp*. se inicia cuando un hospedador definitivo predador ingiere carne cruda infectado con sarcoquistes. En el intestino y estómago de los hospedadores carnívoros se produce la ruptura mecánica y la digestión de la pared del sarcoquiste, los bradizoítos que están presentes en un estado de vida detenido o hipobiosis contenidos dentro del sarcoquiste se hacen móviles e ingresan a las células del epitelio intestinal (Samuel *et al*., 2001; Fayer, 2004; Bowman, 2004; Gallego, 2007)

Los bradizoítos, que permanecen en una vacuola parasitófaga en las células enteroepiteliales, evolucionan hacia formas sexuadas. Unas de las formas son multinucleadas, flageladas móviles llamadas microgametos. Otras son en formas uninucleadas llamados macrogametos. Realizada la fecundación del macrogameto, este se rodea de una pared compleja diferenciándose como ooquistes (Fig. 1), los cuales quedan liberados de la célula hospedadora. Dentro del ooquiste se desarrollan dos

esporoquistes y cada uno desarrolla cuatro esporozoítos (Fig. 2). La pared del ooquiste, en este estado de desarrollo, es frágil y se rompe fácilmente en el trayecto intestinal antes de aparecer en las deyecciones, observándose a menudo los esporoquistes individualizados. El tiempo desde la ingesta del sarcoquiste hasta la deyección del ooquistes o esporoquistes completamente esporulado en las heces ocurre entre el quinto y 11º día y el tiempo de deyección de esporoquistes puede durar hasta seis semanas (Quíroz, 1984; Samuel *et al*., 2001; Fayer, 2004; Bowman, 2004; Gallejo, 2007)

Fig. 1 *Sarcocystis* en intestino canino. Se observa a) gametos y b) ooquistes

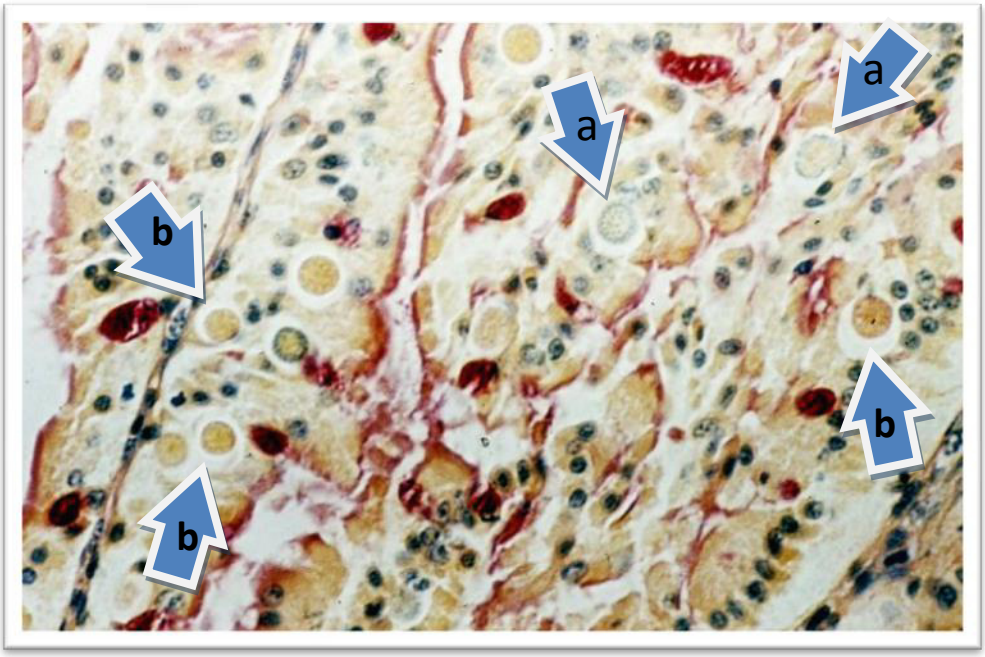

Fuente: http://picasaweb.google.com/lh/photo/h1bLOurRtiXpVIaUEQl-3g 02/05/2009

Fig. 2 Ooquistes esporulados de *Sarcocystis spp*. en heces humanas. 400x.



Fuente: Laboratory Identification of parasites of Public Health Concern Last Modified: 21/05/2009 http://www.dpd.cdc.gov/dpdx/HTML/ImageLibrary/Sarcocystosis_il.htm

Etapas en el hospedador intermediario.

Los hospedadores intermediarios, generalmente animales herbívoros, se infectan al ingerir pastos contaminados con ooquistes y/o esporoquistes. Los esporozoítos liberados de la pared del esporoquiste, ahora móviles migran a través del epitelio intestinal (Fig. 3) e ingresan a las células endoteliales de las arterias y ganglios mesentéricos. El esporozoíto que está libre en el citoplasma de la célula endotelial, se recubre de una envoltura (trimembranosa) y desarrolla un núcleo grande polipoide, esta célula desarrollada se conoce como esquizonte o meronte. Los esquizontes ingresan a una fase de reproducción asexual múltiple o endopoligenia. Esta fase de reproducción es conocida como esquizogonia, donde se produce una generación de células llamadas merozoítos. Se han observado esquizontes en el hígado a los cuatro días y esquizontes jóvenes e intermedios de *S. Cruzi*, a partir de los 11 días y esquizontes maduros entre los 15 a 25 días después de la ingestión del esporoquistes, conteniendo 100-350 merozoítos (Quíroz, 1984; Gracey *et al*., 1999; Acha y Szyfres, 2003; Misik, *et al*., 2004; Bowman, 2004; Fayer, 2004; Dubey *et al*., 2007; Gallego, 2007).

Fig. 3 Esporozoíto en intestino delgado de oposum (*Didelphis virginiana)*

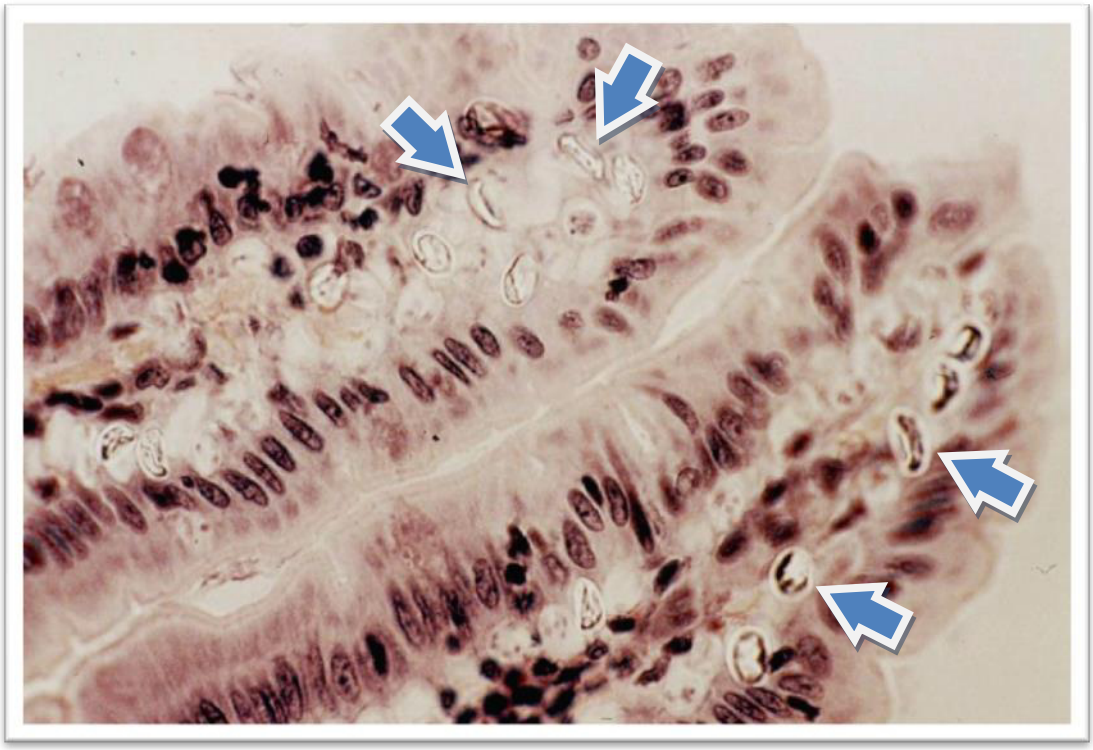

Fuente: http://picasaweb.google.com/lh/photo/L7YthNorKqV6CqRQprlp9w 27/04 2009

Los merozoítos de primera generación (Fig. 4), liberados de la célula endotelial, son llevados por el flujo sanguíneo e ingresan en las células endoteliales y subendoteliales de arteriolas, capilares, vénulas y venas de todo el cuerpo. Dentro de las células endoteliales los merozoítos evolucionan a esquizontes de segunda generación (Fig. 5). Esta segunda generación de esquizontes desarrolla la fase asexual o esquizogonia y por una endopoligenia produce merozoítos que al ser liberados de la célula hospedadora son llevados por el torrente sanguíneo ingresando al parénquima de los órganos y tejidos. Hacia el día 20 después de la infección, los merozoítos ingresan al tejido muscular. Una tercera generación de esquizontes se produce por lo menos en el interior de las células mononucleares sanguíneas circulantes (Fig. 6) donde se multiplican por división binaria o endodiogenia, estos son observados en la sangre periférica a la sexta semana post infección (Bowman, 2004; Fayer, 2004; Gallego, 2007; Misik, *et al.,* 2004; Quíroz, 1984).

Fig. 4 Primera generación de esquizontes en arteriolas del intestino delgado de ovejas infectadas experimental con *S. arieticanis.*

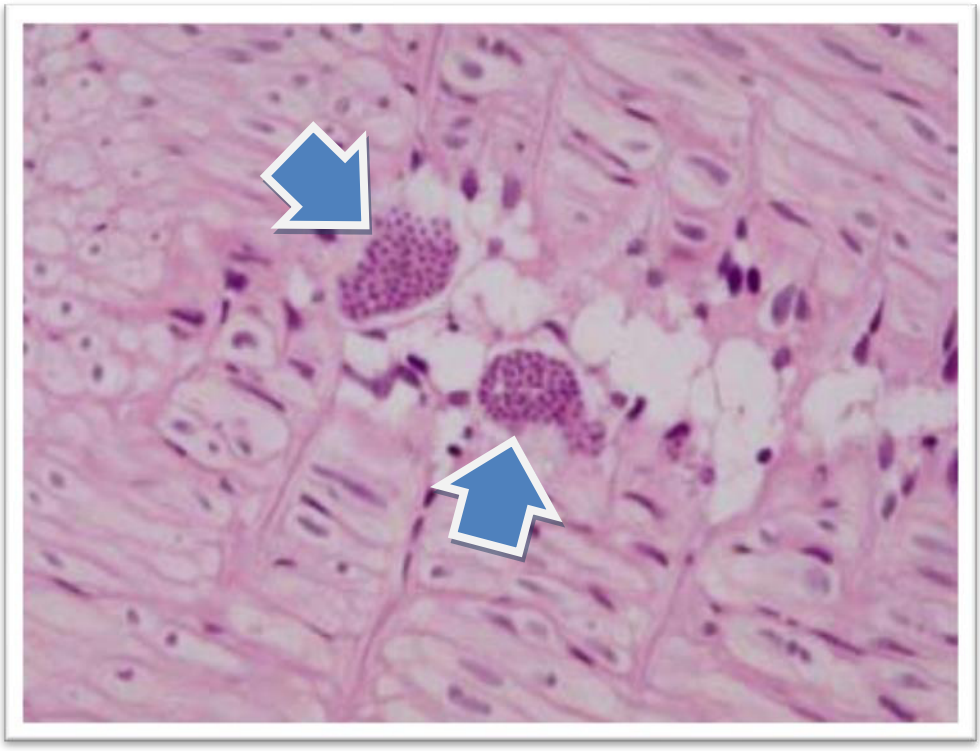

National Institute of Animal Health, Japan (30/05/2009)
http://ss.niah.affrc.go.jp/disease/EM/em_en/sarco/sheep/sheep9.jpg

Fig. 5 Segunda generación de esquizontes en glomérulos renales de ovejas infectadas experimentalmente.

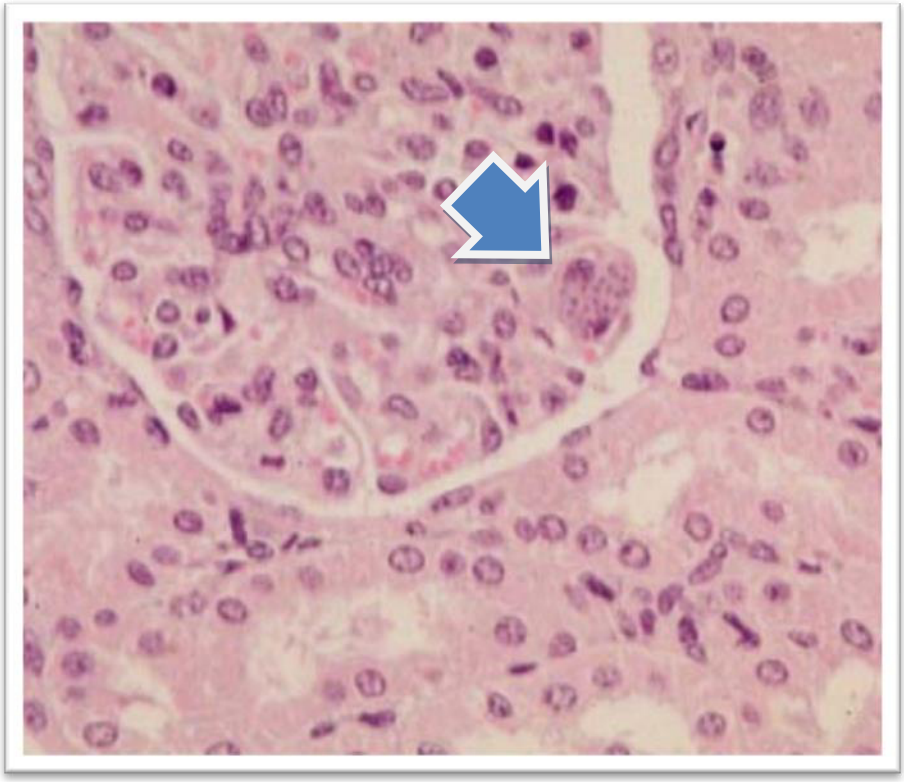

Fuente: http://ss.niah.affrc.go.jp/disease/EM/em_en/sarco/sheep/sheep10.jpg

Fig 6 *Sarcocistis bovicanis* en leucocitos, en frotis de sangre.

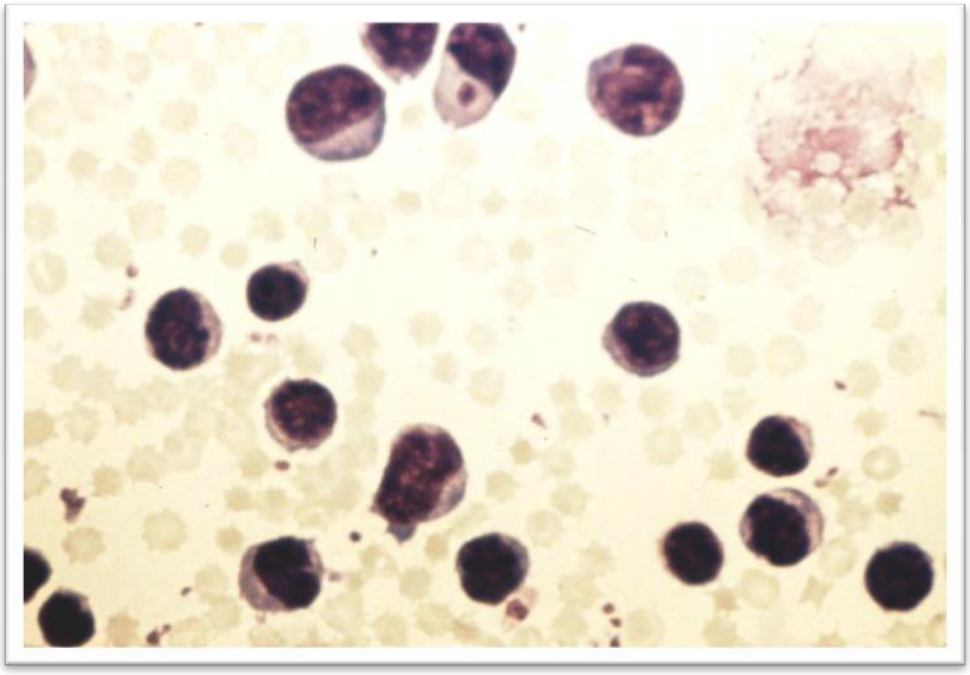

http://picasaweb.google.com/lh/photo/5ILGqYMWBpJDAeHjd8yGNQ (28/04/2009)

Los merozoítos de segunda generación o posteriores ingresan a las células de la musculatura estriada o cardiacas y en determinados casos en neuronas y células gliales. En la fibra muscular, el merozoíto evoluciona hacia una célula redondeada que se conoce como metrocito, el cual inicia la formación del sarcoquiste (Bowman, 2004; Fayer 2004; Gallego, 2007; Gracey *et al*., 1999; Quiroz, 1984).

La formación de un sarcoquiste se inicia con un único metrocito. Este metrocíto, que ingresa a una reproducción por endodiogenia, produce numerosos metrocítos, lo cual va incrementando el tamaño del sarcoquiste. En sucesivas divisiones por endodiogenia los metrocítos evolucionan progresivamente a las formas infecciosas conocido como bradizoítos. Los primeros metrocítos formados dentro del sarcoquiste se localizan en la periferia del sarcoquiste (Fig 7). El tiempo de maduración del sarcoquiste varía con cada especie necesitando de 2 meses o más hasta la formación del bradizoíto, el cual es infeccioso para el hospedador definitivo Fig 8). En algunos casos los metrocitos se desarrollan durante largo tiempo dando lugar a sarcoquistes de gran tamaño (Fig. 9). El sarcoquiste puede persistir durante meses o años (Bowman, 2004; Fayer, 2004; Gallego, 2007; Quiroz, 1984; Beier, 1988)

La localización de los sarcoquistes se ubica en los músculos estriados, en el esófago además en la lengua, faringe, laringe, boca, corazón, cerviz, etc. Los sarcoquistes de algunas especies no pierden su carácter microscópico aun cuando un inmenso número de quistes esté presente en los músculos (Rossanigo, 2007).

Muchos parásitos tienen la capacidad de originar sustancias tóxicas derivadas de los fenómenos de desamilación y desintegración de los mismos e incluso llegar a segregar verdaderas toxinas, como la sarcocistina en los Sarcocystis, esta es una acción que no se discute y a ella ha de atribuirse muchas de las manifestaciones patológicas que experimenta un individuo parasitado (Quiroz, 1984). Al desintegrarse los sarcoquistes pueden producir miositis con dolor, malestar general y a veces fiebre y eosinofilia (Botero, 2006). Los bradizoítos albergan una toxina hemolítica y hemoaglutinante, la sarcocistina, a la cual se le atribuye una acción neuroparalizante. Tras la muerte de los bradizoítos la sarcocistina liberada desarrolla su acción tóxica degenerativa sobre el tejido circundante y se produce la calcificación del parásito y de la estructura que lo rodea (Rossanigo, 2007). Sarcocistina, una poderosa endotoxina, es

altamente tóxica para conejos y probablemente menos tóxica para rumiantes, su acción se localiza fundamentalmente sobre el Sistema Nerviosos Central y el corazón, glándulas adrenales, hígado y la pared intestinal. Es filtrable y se destruye por el calor. Su dosis tóxica mortal es de 0,6 a 0,7 mg, de sarcoquistes frescos por kilogramo de conejo (Romero D. y Romero R. 2006).

Fig.7 Sarcoquiste inmadura en musculatura humana. La flecha indica posición de a) metrocitos y b) bradizoitos.

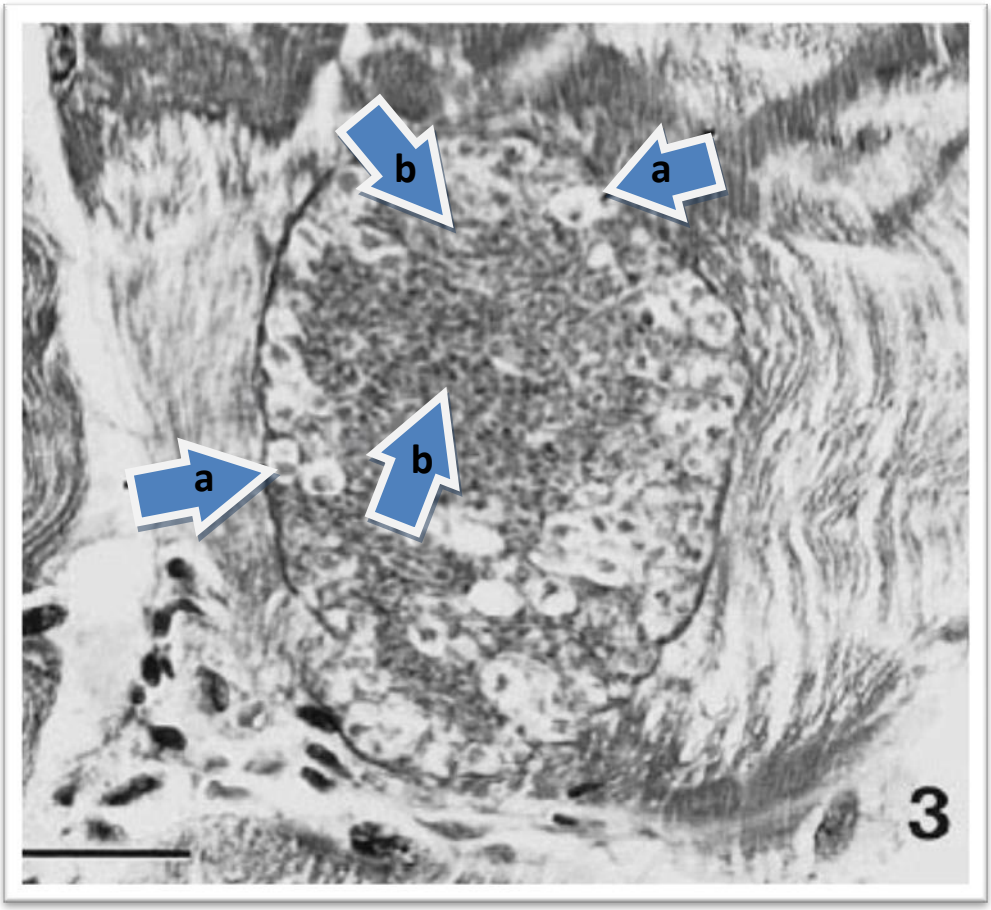

Fuente: Arness *et al*, 1999
http://www.stanford.edu/group/parasites/ParaSites2004/Sarcocystis/lifecycle.htm

Fig. 8 Sarcoquistes en el tejido muscular humano, teñidos con HyE. Nótese a los bradizoitos dentro de cada sarcoquiste. 500 x

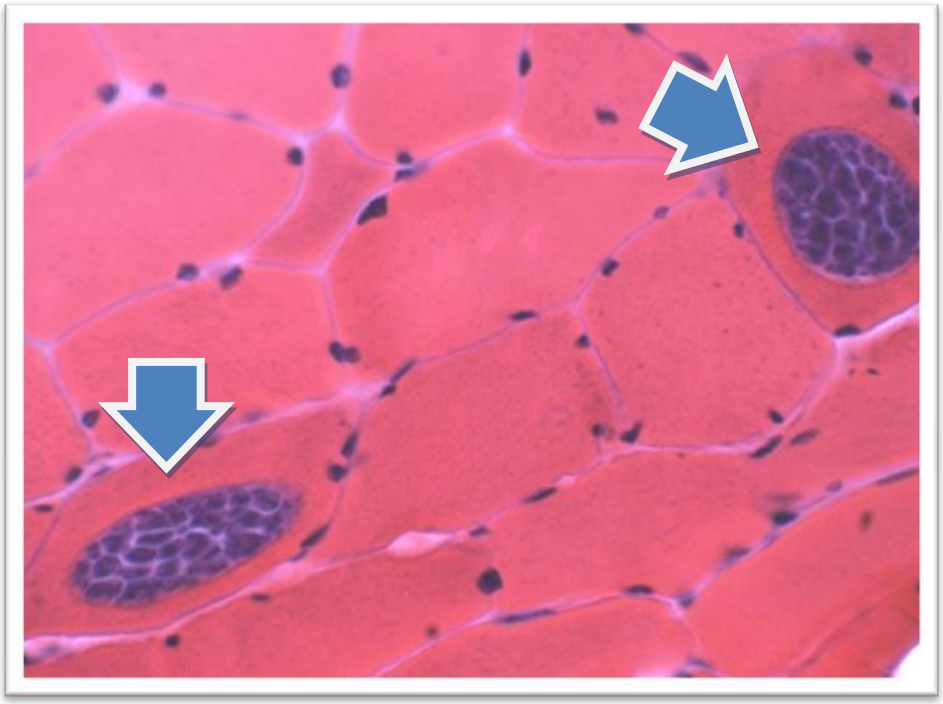

Fuente: Laboratory Identification of parasites of Public Health Concern. 05/21/2009 http://www.dpd.cdc.gov/dpdx/HTML/ImageLibrary/Sarcocystosis_il.htm

Fig. 9 Sarcoquiste, en musculo humano. Aumento de 1000x

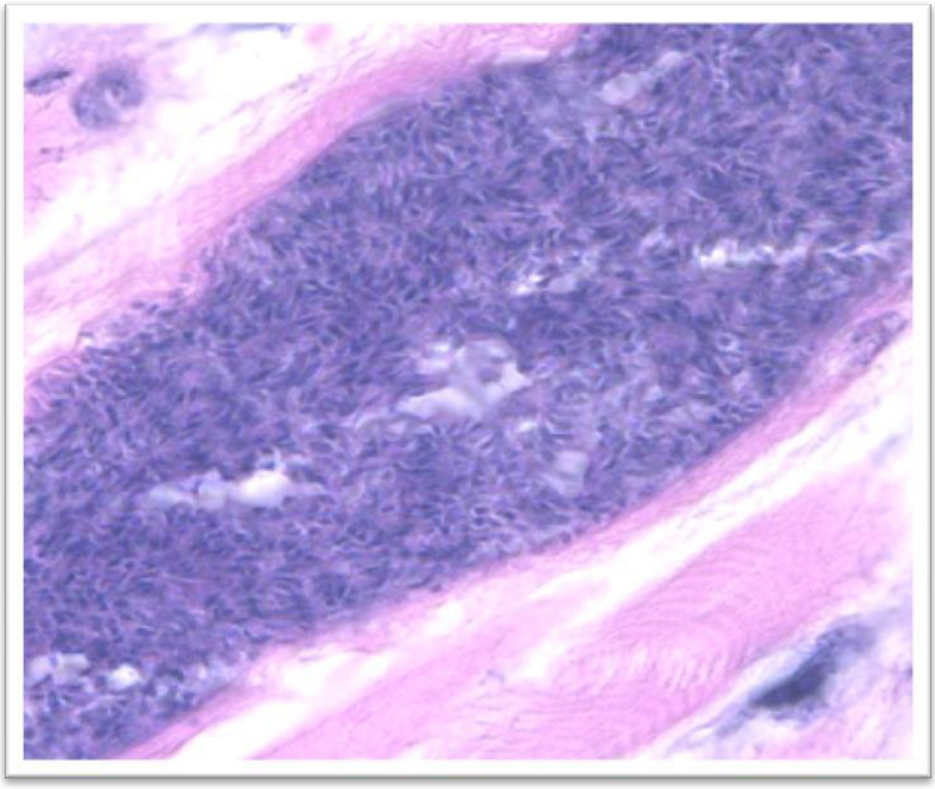

Fuente: Laboratory Identification of parasites of Public Health Concern Last Modified: 05/21/2009 http://www.dpd.cdc.gov/dpdx/HTML/ImageLibrary/Sarcocystosis_il.ht

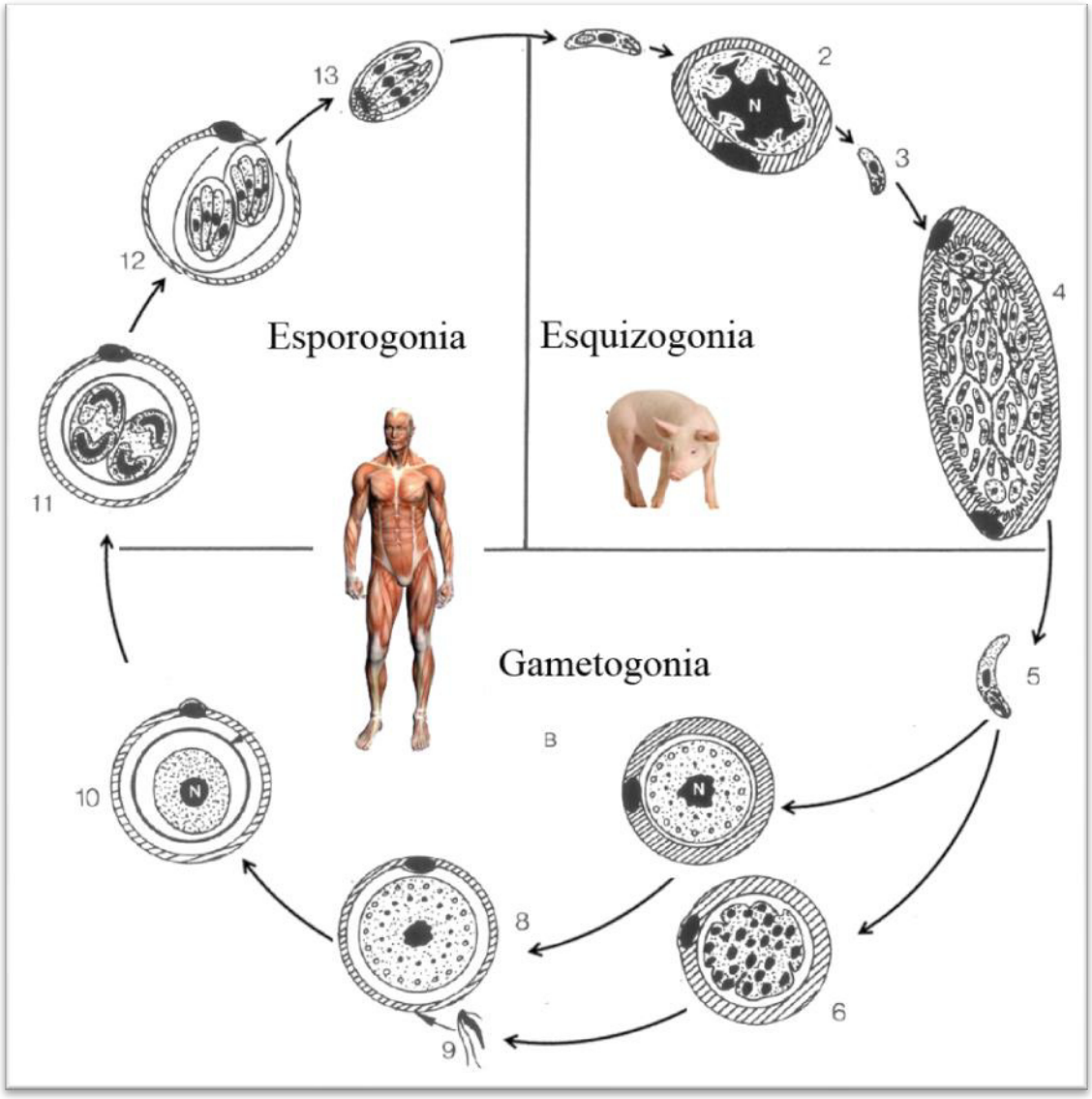

Fig. 10 CICLO BIOLÓGICO DEL *S. suihominis*

1.- Esporozoítos móviles en el interior del intestino de los cerdos.
2.- Dos generaciones de esquizontes (5 a 6 días y 12 a 17 días después de la infección) en las células endoteliales de los vasos sanguíneos, dando lugar a 60-100 merozoítos
3.- Merozoítos libres de segunda generación que son formadoras de los sarcoquistes.
4.- Sarcoquiste típico (en fibras musculares y en células del cerebro), los merozoítos se reproducen por miles dentro de los compartimientos
5.- El hombre que ha ingerido carne crudo o insuficientemente cocidos, el bradizoíto queda en libertad e ingresa en las células de la lámina propia del intestino.
6.- Formación de microgametos; dentro de 14 horas después de la infección.
7.- Formación de macrogametos; gameto femenino
8.- Formación de la pared alrededor del macrogameto fecundado
9 -11 Formación del ooquiste conteniendo dos esporoquistes (con cuatro esporozoítos cada uno) dentro de las células hospedadores. Los ooquistes plenamente esporulados se observa en las heces, siendo la pared frágil a menudo los esporoquistes se encuentran libres (12,13)

TRANSMISIÓN DE LA ENFERMEDAD

La infección en la sarcocistiosis intestinal en el Hombre

En el momento actual se sabe que la infección intestinal puede presentarse con dos síndromes distintos; el primer síndrome es por la toxina sarcocistina presente en los sarcoquistes y el segundo síndrome es como consecuencia de la fase intestinal del ciclo biológico del Sarcocystis.

La sarcocistiosis intestinal, como consecuencia de la fase intestinal del *Sarcocystis* es debido al consumo de carnes que están poco cocinadas o crudas procedentes del ganado vacuno o de cerdo infectados por *S. bovihominis* y *S. suihominis* respectivamente, siendo el *S. suihominis* el más patógeno (Gracey *et al*., 1999; Moreno, 2003; Gallego, 2007). El síndrome por la fase intestinal del Sarcocystis, presenta un periodo de incubación de 10 a 15 días y se manifiesta por diarrea, que se prolonga durante 8-10 días (Moreno, 2003).

La sarcocistiosis intestinal debido a la toxina sarcocistina es debido al consumo de carnes infectadas con diferentes especies de *Sarcocystis* que están poco cocinadas o crudas. El síndrome producido por la toxina sarcocistina aparece entre las tres y ocho horas después de ingerida la carne, se prolongan hasta en 24 a 36 horas y se manifiestan con anorexia, náuseas, dolores intestinales, sin presentar fiebre. Conviene señalar que esta intoxicación puede confundirse con una intoxicación o toxi infección alimentaria. (Moreno, 2003). En nuestro país, el consumo de carnes con sarcoquistes en alpacas produce un cuadro de gastroenteritis, debido a la sustancia tóxica dentro de los sarcoquistes. Así las personas, especialmente niños, presentan dolor abdominal, diarrea, escalofríos, náuseas y vómitos que generalmente se atribuye a que la carne de alpaca o llama “es fresca” (Leguía, 1989).

Los productos cárnicos elaborados o procesados deficientemente como las hamburguesas (Fig. 11,12) son posibles fuentes de infección (Prayson *et al*., 2008; Khaniki, Kia, 2006). Las carnes de muchos reptiles, aves y especies de mamíferos silvestres portadores de sarcoquistes que son consumidas en varias partes del mundo son de consecuencias desconocidas, por lo tanto sigue habiendo muchas posibilidades de infección, para la sarcocistosis intestinal (Arness *et al.,*1999).

Figura 11. Hamburguesa cruda altamente infectada por sarcocystis.

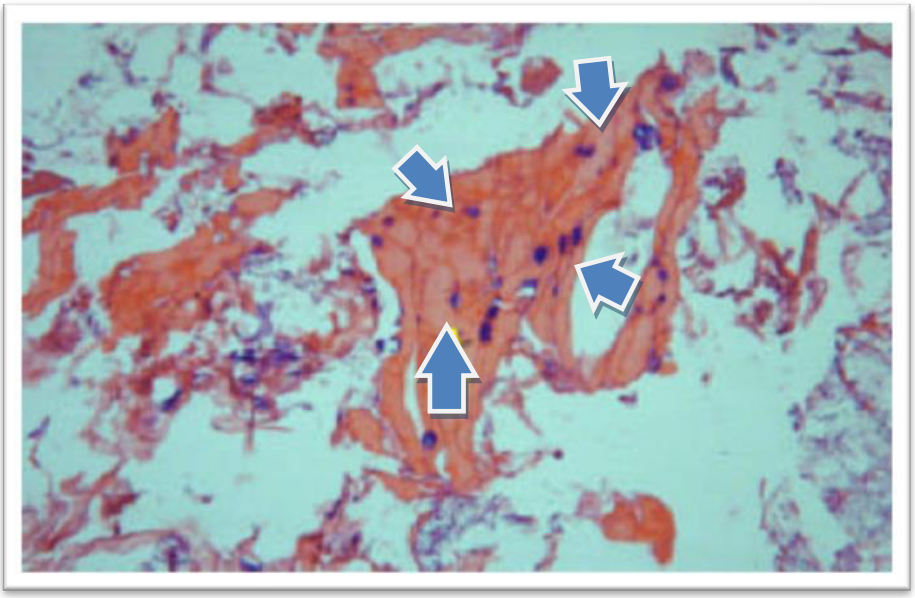

Fuente,: Khaniki y Kia, 2006.

Figura 12 Hamburguesa cocinada conteniendo sarcoquistes muscular. Observese que aun conserva su estructura.

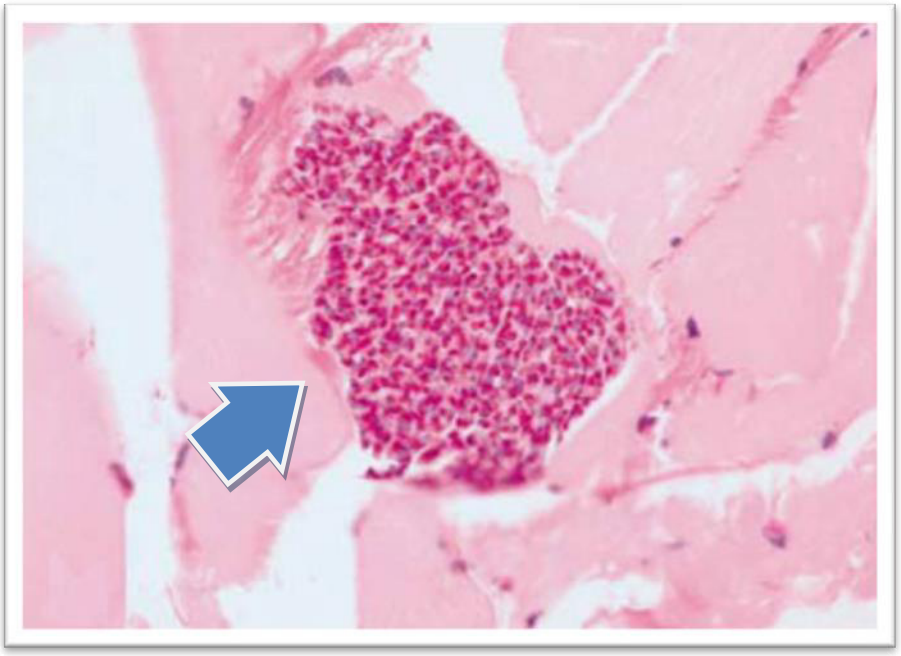

Fuente: Prayson *et al.,* 2008.

La infección en la sarcocistiosis muscular en el hombre

La sarcocistiosis muscular en los seres humanos se da por la ingesta de ooquistes de *Sarcocystis spp*. (Fayer, 2004) En una revisión sobre los brotes de infección por protozoos, la infección en los seres humanos se adquiere a través de la ingestión de agua o frutas y hortalizas contaminadas con excremento humano o animal conteniendo ooquistes del parásito (Beuchat, 1998). En la sarcocistiosis muscular, posiblemente esta contaminación provenga de la excreción de ooquistes de depredadores de primates no humanos, esto es porque no se conocen de algunos depredadores o carroñeros de tejidos humanos (Fayer, 2004). Arness *et al*., (1999) y Fayer (2004) nombran a los depredadores naturales de monos, como a los gatos, perros y pitones quienes podrían estar excretando esporoquistes, contaminando el alimento o las aguas y eventualmente infectar a los seres humanos.

Beaver (1979) y Kan y Pathmanathan (1991) sugirieron que el hombre es un hospedador de *Sarcocystis* aberrantes procedentes de monos. Los reportes de Beaver (1979) sobre la morfología de los sarcoquistes encontrados en humanos indica que son morfológicamente diferentes, por lo que se sugiere que son varias especies de *Sarcocystis spp*., siendo algunos de estos tipos similar a los encontrados en un grupo de primates no humanos que actúan como hospedadores intermediarios.

MANIFESTACIONES CLÍNICAS

Síntesis de la patología

Esta es una enfermedad que debe ser mejor estudiada por su diversa sintomatología clínica en el hombre y animales, pudiendo existir hospedadores asintomáticos. En las infecciones moderadas por Sarcocystis, la enfermedad es asintomática y en casos de infecciones agudas, se manifiesta parálisis y debilidad hasta la muerte. En la sarcocistiosis intestinal se produce gastroenteritis, fundamentalmente con intensa destrucción epitelial y formación de exudado seroso sanguinolento (Romero V. y Romero R. 2006). La destrucción intestinal, producto de la reproducción sexual del parásito a nivel del subepitelio intestinal, sería el principal mecanismo del daño causado por *Sarcocystis* (Fayer y Leek, 1979). La sarcocistiosis muscular se manifiesta como quistes musculares asociados a miositis o miocarditis, los sarcoquistes originan degeneración muscular localmente que comienza con miositis, atrofia de las células adyacentes, y al romperse los sarcoquistes la miositis se agudiza (Romero V. y Romero R. 2006; Fayer, 2004).

En sujetos inmuno deprimidos, aun no existe la evidencia o se desconoce la asociación por lo que la sarcocistiosis no es una enfermedad oficialmente reconocida, sin embargo puede considerarse al *Sarcocystis* como agente patógeno oportunista, que produce un síndrome de mala absorción con una intensa y durable diarrea acuosa con grandes pérdidas de agua y electrolitos asimismo con epigastralgia, evolucionando con eosinofilia (Gallego, 2007; Capo de Paz, 2003; Lopez-Velez, 2003).

Sarcocistiisosis intestinal en humanos

El hombre participa como hospedador definitivo y la enfermedad está limitada a un cuadro entérico diarreico que suele ser bien tolerada, eliminando ooquistes aislados (Gallego, 2007). En ocasiones las personas que desarrollan la forma enteritis pueden experimentar diaforesis, escalofríos, fiebre, vómitos y diarreas (Ondrasik, 2008)

Infección por *S. bovihominis*:

En seis pacientes cuyas edades fueron de tres a 70 años, se observaron enteritis eosinófilica segmentaria o enteritis necrosante. Histológicamente se identificaron a las formas sexuales de *Sarcocystis spp*. y la presencia de numerosos bacilos gram-positivos, lo que sugiere la interacción entre dos agentes etiológicos en estos casos (Bunyaratvej *et al.,* 1982).

En España un paciente que manifestó haber consumido carne de vacuno poco cocida presentó molestias abdominales y deposiciones blandas. Al examen coprológico se encontraron ooquistes, diagnosticándose como sarcocistiosis posiblemente por *S. bovihominis*. A los exámenes físicos y bioquímicos encontraron parámetros normales (Clavel *et al.,* 2001).

En Alemania, de 12 voluntarios que ingirieron carne cruda infectada con *S. bovihominis*, cinco de ellos (41,7%) empezaron a eliminar ooquistes a partir de los 18 a 39 días, persistiendo de 9 a 179 días, mas no se observaron síntomas clínicos ni respuesta inmunológica con la prueba de Inmunofluorescencia Indirecta (Aryeetey y Piekarski, 1976).

Tres voluntarios en China presentaron dolor abdominal, distensión, diarrea acuosa y eosinofilia, entre la primera y la cuarta semana después de ingerir entre 1,567 y 14,740 sarcoquistes de *S. bovihominis* de búfalos de agua que fueron infectados natural y experimentalmente. Se encontraron ooquistes de *Sarcocystis* en las heces a partir de los días 10 a 12 después de la infección y persistieron por más de 11 a 29 días. La curación fue espontánea sin tratamiento. El método coprológico usado fue el de flotación por sulfato de zinc (Chen *et al*., 1999).

Un voluntario que ingirió 60 grs. de carne de vaca, experimentalmente infectada con *S. bovihominis,* presentó al cabo de tres días anemia, dolor abdominal, diarrea, fatiga y mareos (Steiner *et al*., 2002). De siete voluntarios que ingirieron carne fresca de bovino con sarcoquistes de *S. bovihominis,* seis de ellos excretaron esporoquistes, dos desarrollaron diarrea. El periodo pre patente fue de 10 a 14 días y el periodo patente fue de cinco a 12 días (Pena, 2001)

En Sao Paulo, seis voluntarios de siete que consumieron carne infectada *S. bovihominis* (con presencia mixta de *S. hirsuta* y/o *S. cruzi*) excretaron esporoquistes siendo el periodo prepatente de 10 a 14 días y el periodo patente de cinco a 12 días. Dos de ellos desarrollaron diarreas (Pena *et al*., 2001).

Infección por *S. suihominis*

Un paciente chino de 48 años de edad residente de Xiaguan, se quejó de dolor y distensión abdominal con alternancia de diarrea y estreñimiento, dolor leve del estómago y disnea. Se detectaron esporoquistes en el examen de heces que posiblemente hayan sido de *S. suihominis.* El paciente mencionó como antecedente haber comido carne cruda de cerdo durante muchos años habiéndolo hecho a los 13, 23, y 65 días antes (Fayer, 2004).

En Alemania, voluntarios que ingirieron carne cruda de cerdo infectados con sarcoquistes de *S. suihominis,* excretaron ooquistes y presentaron síntomas dramáticos de seis a 48 horas más tarde, incluyendo hinchazón, náuseas, pérdida de apetito, dolor de estómago, vómitos, diarrea, dificultad respiratoria y pulso rápido (Heydorn, 1977; Rommel y Heydorn 1972).

Kimmig *et al.,* (1979) reporta en 14 de 17 voluntarios en Alemania, que ingirieron carne cruda de cerdos infectados con *S. suihominis*, presentaron durante los primeros dos días los mismos síntomas obtenidos por Heydorn (1977) y Rommel (1972). Los síntomas parecen estar relacionados a la cantidad de carne consumida, pero las reacciones individuales variaron considerablemente.

En China un científico que se infectó con *S. suihomini*s al comer carne cruda de cerdo infectado experimentalmente, no presentó síntomas clínicos apreciables,

solamente se detectó esporoquistes en las excretas a los 12 días después de la infección, excretando esporoquistes por más de 120 días después de la infección (Li y Lian, 1986).

Otro voluntario (el autor de este estudio) ingirió cerca de 71,000 sarcoquistes de *S. suihominis* presentando a la quinta hora distensión abdominal y desde la octava hora hasta las 36 horas presentó diarrea acuosa por 13 veces, además vómitos por cuatro veces, presentó escalofrío, fiebre de 38,5ºC, mareos, dolor de cabeza, dolor muscular y de articulaciones, epigastralgia y anorexia. Empezó excretar esporoquistes a los 12 días post infección (Li, *et al*., 2007).

Sarcocistiosis muscular en humanos

En la afección muscular la sarcocistiosis se presenta con dolorosas hinchazones nodulares (1-3 cm) con eritema, a veces esto suele estar acompañada con fiebre, mialgias difusas, debilidad y broncoespasmos. Debido a que no hay la oportunidad que los sarcoquistes completen el ciclo biológico, finalmente se desintegran, observándose linfocitos y neutrófilos y un intenso infiltrado eosinófilo muscular que rodea al sarcoquiste, siendo evidente la vasculitis y fibrosis localizada (Ondrasik, 2008). La mayoría de sarcoquistes en humanos han sido encontrados en el músculo esquelético y músculo cardíaco, pero también se han encontrado en los músculos de la laringe, faringe y la parte superior del esófago (Arness, *et al.,* 1999). La existencia de sarcoquistes diseminada en un caso por miocardiopatia, sigue siendo poco clara el rol de la sarcocistiosis (Steiner *et al.*, 2002) existiendo un caso mortal por miocarditis (Ondrasik, 2008). Todos los casos humanos han sido identificados por la presencia de sarcoquistes intramusculares y en ninguna caso se ha identificado al *Sarcocystis* en la etapa asexual intravascular (Moreno, 2003).

Asi Kutty y Dissanaike (1975) hallaron accidentalmente en un paciente del occidente de Malasia un sarcoquiste en una muestra de biopsia de laringe. En exámenes de rutina Pathmanathan (1981) reporta hallazgos incidentales de sarcoquistes de tejidos musculares de personas originarias o de personas residiendo largo tiempo en Malasia, como ocho de los 11 casos reportados en Malasia hasta ese año, fueron asociados con tumores malignos especialmente de lengua y la nasofaringe.

En los Países Bajos se reportó un caso de miositis eosinófila con fiebre, el diagnóstico realizado fue mediante la biopsia muscular (Van den Enden, *et al.,* 1995). En otros cuatro pacientes hindúes que presentaron bultos y dolor en las extremidades, en los estudios histológicos de las muestras de biopsia mostraron la presencia de sarcoquistes (Mehrotra *et al.,* 1996).

En siete militares americanos de un grupo de 15, se presentó un foco de miositis eosinófilo agudo después de haber permanecido por una semana en una zona rural de Malasia. Entre las siguientes primeras tres semanas, dos militares mostraron fiebre, mialgia, broncoespasmo, erupciones pruriginosas fugaces, linfadenopatía transitoria y nódulos subcutáneos asociados con eosinofilia, alta tasa de sedimentación eritrocítica y elevados niveles de la creatinina kinasa muscular. En las muestras de biopsia muscular identificaron sarcoquistes. En los otros cinco afectados los síntomas fueron de intensidad leve a moderada y autolimitada, aunque uno de ellos fue asintomático presentó anormales niveles bioquímicos en sangre. En las pruebas serológicas en cuatro diagnosticados con miositis eosinófilos, todos fueron positivos a *Sarcocystis*. Cuatro militares que no presentaron síntomas ni ninguna alteración bioquímica de laboratorio, dos de ellos fueron positivos a anticuerpos a *Sarcocystis*. Los síntomas de los afectados mejoraron con tratamiento con albendazol, sin embargo hubo recurrencias leves por más de 5 años (Arness, *et al*., 1999).

McLeod *et al*. reportaron en California el caso de un paciente de 40 años con una vasculitis necrotizante con nódulos subcutáneos, de uno a dos cm de diámetro relacionados a *Sarcocystis*, estas inflamaciones dolorosas estaban ubicadas en sus extremidades. El paciente había viajado extensamente a Asia los cuatro años anteriores. Durante los próximos 16 meses, el paciente presentó intermitentemente lesiones similares en su tronco, en la parte superior e inferior de sus extremidades y en la parte proximal y distal de las rodillas y codos, y en la superficie plantar. Estas lesiones comenzaron como masas subcutáneas asociadas con eritema subyacentes y había una disminución espontánea dos semanas más tarde. Al examen histológico de las biopsias de los nódulos subcutáneos reveló vasculitis en capilares, vénulas y arteriolas, esta vasculitis estaba compuesta principalmente por linfocitos y/o neutrófilos. Hubo grupos dispersos de sarcoquistes con paredes delgadas en las fibras musculares estriadas, sin

miositis importante. Como el paciente se sintió bien a excepción de los nódulos, no hubo un intento de tratamiento.

Las manifestaciones de la enfermedad que se manifiestan en humanos se resumen en el cuadro 2.

Cuadro 2. Desarrollo del parásito y manifestaciones de la enfermedad en humanos (Fuente: Fayer, 2004)

Características	Infección muscular	Infección intestinal
Fuente de infección	Agua contaminada con heces de animal infectado, carnívoro u omnívoro	Carne cruda o poco cocida
Estadio infectivo	Ooquistes o esporoquistes libres	Sarcoquistes que contienen bradizoítos
Estadios de desarrollo	Esquizontes intravascular sarcoquistes intramuscular	Estadios sexual en lamina propia; ooquistes excretados en heces
Tiempo de presentación de los síntomas	Semanas a meses duradero hasta años	3 a 6 horas, puede durar 36 horas.
Síntomas	Dolor del músculo esquelético, fiebre, salpullido, cardiomiopatía, broncoespasmos, hinchazón subcutánea.	Náuseas, pérdida del apetito, vómito, dolor estomacal, inflamación del abdomen, diarrea, disnea y taquicardia.
Diagnóstico	Biopsia de sarcoquistes, anticuerpos anti cistozoítos	Ooquistes o esporoquistes en heces, desde los 5-12 días después de la ingesta.

Sarcocistiosis muscular e intestinal en animales.

Habitualmente el *Sarcocystis* no provoca ninguna enfermedad en el carnívoro, pero en el herbívoro la esquizogonia en el endotelio vascular puede provocar una enfermedad grave o fatal (Bowman *et al.*, 2004), siendo en la mayoría de los casos de sintomatología sub clínica. Las especies de *Sarcocystis* y la cantidad de parásito, en gran medida determinan la severidad de la enfermedad (Gracy *et al*., 1999).

En bovinos: Los síntomas clínicos en el vacuno son debidos a las apariciones de la segunda oleada de merozoítos, entre la cuarta y la sexta semana después de la infección y en el ganado gravemente afectado la sintomatología consiste en fiebre, anorexia y pérdida de condición y de producción de leche, espasmos musculares, diarrea, hiperestesia, hipersalivación, anemia y a veces la muerte, el aborto se produce en algunos casos, debilidad y pérdida de pelo alrededor de los ojos, cuello y base de la cola donde quizás son más evidentes los síntomas clínicos del vacuno (Lane *et al.,* 1998; Gracy *et al*., 1999; Bowman *et al.*, 2004). Se cree que *Sarcocystis spp.* es el causante de la enfermedad de Dalmeny en el ganado vacuno, reportados en Canadá y EE. UU. en la década de los 60 como una enfermedad crónica que consiste en pérdida de peso, edema submandibular y exophthalmia (Meads, 1976; Gracy *et al*., 1999).

En un estudio experimental en bovinos que fueron infectados con ooquistes de *S. bovicanis*, se observó linfoadenopatías, palidez de las mucosas, ascitis, hidrotórax, hidropericardio y atrofia serosa de la grasa, además equimosis o petequias en el corazón, cerebro, serosa del tracto digestivo y vejiga urinaria (Quiroz, 1984).

En terneros en una infección experimental con ooquistes de *Sarcocystis* provenientes de perros y coyotes, se observó anorexia, pérdida de peso, anemia, postración y muerte, observándose los cambios más graves entre los días 26 y 33. A la necropsia se observó linfoadenopatia, palidez de la membrana mucosa y las vísceras, ascitis, hidrotórax, hidropericardio y atrofia serosa de la grasa. Microscópicamente se observó hemorragias e infiltración de células mononucleares en el corazón, cerebro, hígado pulmón, riñón y músculo estriado, así como inflamación de las meninges y nódulos gliales en el cerebro (Johnson, *et al*., 1975).

En una infección experimental, tres vacas de cinco que fueron expuestas a $1x10^6$ de esporoquistes de *S. bovicanis*, murieron o estaban moribundas a los 36 días. Se encontró dos fetos con estado avanzado de autólisis, petequias y equimosis en el miocardio, pleura y en los músculos linguales. Microscópicamente se observaron múltiples hemorragias focales, degeneración de Zenker, células mononucleares focalizadas en la corteza renal y hepática, múltiples focos de gliosis perivascular en el cerebro y médula. En este mismo estudio dos de cinco vacas preñadas expuestas a 200,000 esporoquistes, abortaron fetos con autolisis y lesiones microscópicas menos graves (Proctor *et al*., 1976)

En una infección experimental en becerros se observó infiltración hemorrágica con células mononucleares y edema en el corazón, cerebro, hígado, pulmón riñones y músculos estriados. Necrosis en el miocardio, calcificación distrófica del músculo estriado y se observó inflamación no supurativa de las meninges y nódulos en el cerebro (Quiroz, 1984). Se han producido cuadros clínicos que han ocasionado la muerte en casos en los que se habían ingerido 10,000 esporoquistes o más en un corto periodo de tiempo (Bowman *et al.*, 2004)

En cerdos: Un cerdo infectado con 10,000 esporoquistes mezclado con el forraje, se observó ligera anorexia, fatiga, estreñimiento y pelo flojo entre el quinto y octavo día post infección, recuperándose al día 17 (Li, *et al*., 2007)

En un cerdo alimentado con 28,000 esporoquistes de *S. suihominis*, no mostró sintomatología clínica marcada, siendo el periodo prepatente de 12 días y el período de patente de más de 120 días. En este mismo estudio dos cerdos inoculados con 210,000 esporoquistes comenzaron a perder el apetito observándose debilidad en el día nueve de la infección, pero se recuperaron durante el día 25. Cuando fueron sacrificados, a los 56 y 99 días después de la infección se detectaron numerosos sarcoquistes en los músculos esquelético y cardíaco, no habiéndose detectado quistes en el cerebro o el vientre del músculo liso (Li y Lian, 1986).

Alpacas, llamas, vicuñas y guanacos, *S. aucheniae* en alpacas, llamas y vicuñas produce macroquistes, el cual es de maduración lenta en el músculo esquelético. El *S. lamacanis* en alpacas y el *S. tilopodi* en guanacos producen microquistes de rápido crecimiento y maduración en el músculo cardíaco (Leguía, 1999).

El *S. lamacanis* inicia extensas áreas hemorrágicas y necrosis en el músculo cardiaco. El miocardio adquiere un color rojo profundo y se encuentra abundante fluido serohemorrágico en el tórax, pericardio y peritoneo. (Leguía, G. 1999). La presencia de microquistes de *S. lamacanis* en el corazón no produjo cambios en la conducción de los impulsos eléctricos. Para esta prueba las alpacas fueron alimentadas con 30,000 esporoquistes un mes antes de la evaluación por el electrocardiograma. Al examen post mortem se encontró 43 microquistes por cm^2 en diferentes áreas del corazón (Bowler, Grandez, 2008).

En alpacas, en la infección aguda, a los 20 a 30 días después de la infección, se presentan fiebre, dificultad para respirar, anemia, enflaquecimiento, debilidad, postración y muerte. A la necropsia se observa hemorragias pequeñas en la superficie de todo el aparato digestivo (páncreas, hígado e intestinos), riñón, bazo, pulmones, pericardio y cerebro. El corazón puede presentarse de color oscuro, completamente hemorrágico (Fig 13), los músculos de los brazos, piernas y lomo están igualmente hinchados y al corte muestran zonas de color blanquecino, alternadas con zonas negruzcas que le dan apariencia de moteada o atigrada, con presencia de hemorragias severas, se observa líquido sanguinolento en la cavidad torácica y abdominal. La forma crónica como se presenta generalmente en alpacas, las manifestaciones clínicas no son precisas, pero muestran retardos en su desarrollo, fatiga y dificultad para respirar. A la necropsia se observa pobre condición cárnica con abundante cantidad de sarcoquistes (Fig.14) en el cuello esófago, costillares, piernas y brazos (Leguía, 1989)

En un estudio experimental en grupos de crías de alpacas de cinco meses de edad que fueron infectados con 1,000 2,500 y 5,000 esporoquistes se evidenciaron una disminución en los valores de ganancia de peso y niveles de hematocrito. El grupo más afectado fue el infectado con 5,000 esporoquistes, donde además se observó una mortandad de 92.3% entre el primer y tercer mes post infección (Chávez *et al*., 2004)

Figura 13.Corazón hemorrágico de alpaca.



Fuente: Hung 2005. Difusión en campo de una vacuna para el control de la sarcocistiosis en alpacas y llamas- Fase 2 - Concytec

Fig.14 Macroquiste en alpacas.



Fuente: Hung 2005. Evaluación y difusión en campo de una vacuna para el control de la sarcocistiosis en alpacas y llamas- Fase 2-Concytec

En ovejas: Los síntomas son similares al del ganado vacuno, sin embargo es a menudo visto como encefalomielitis por la debilidad, ataxia, hiperestesia y paresia, a pesar de ello mantiene el apetito y la vigilancia. Además se han registrado casos de linfoadenopatia, neumonía intersticial no supurativa y encefalitis (Gracey *et al*., 1999)

Dubey (1988) informó sobre la infección experimental con 25 a 50 millones de esporoquistes de *S. tenella* a una oveja que le produjo el estado comatoso y muerte entre los 16 a 19 días a causa de la oclusión de las arterias mesentéricas por parte de los esquizontes de primera generación. Las ovejas infectadas con 10 millones o menos de espoquistes presentaron anemia, hepatitis y miocarditis a causa de la segunda generación de esquizontes. En estas infecciones experimentales también se observaron síntomas neurológicas y lesiones de encefalomielitis (Bowman *et al*., 2004)

En monos: Chimpancés, monos Rhesus y macacos que fueron alimentados por sonda gástrica con tejido de cerdo infectado con *S. suihominis* excretaron esporoquistes luego de 13 a 15 días de la infección hasta la conclusión del experimento a los 30 días. Los monos Rhesus y Macacos fueron alimentados por segunda vez, excretando esporoquistes nuevamente. Los primates se mantuvieron en buen estado de salud (Fayer

et al., 1979). Tres *Macaca mulatta* y a un *Macaca assamensis* fueron alimentados con músculo de cerdo infectado con *S. suihominis*, observándose que excretaron esporoquistes en las heces hasta un mes más tarde (Li y Lian, 1986)

Dos monos *Macaca fascicularis* que fueron alimentados con sarcoquistes de *S. bovihominis*, escretaron esporoquistes a los 10 días hasta el término de la prueba de los 30 días (Saito *et al*., 1999).

Un mono macaco Rhesus comprado en una tienda de mascotas, a los ocho días de haber sido puesto en cuarentena, se mostró anoréxico, inactivo y deshidratado, posteriormente presentó edema generalizado y equimosis facial desarrollada, llegando a un estado comatoso. A la necropsia se observaron puntos oscuros difusos y rayas en el miocardio. Microscópicamente se observó lesiones multifocales a coalescencia, edema del miocardio, necrosis e infección endotelial generalizado con esquizontes maduros e inmaduros de *Sarcocystis* dentro de las células endoteliales, esto es más incidente en el corazón; algunos esquizontes se observaron en la vasculatura de otros tejidos incluyendo el músculo esquelético y liso, el tejido adiposo, el cerebro y la retina. Las pruebas serológicas para el virus linfotropico T-1, retrovirus de simio y el virus de inmunodeficiencia fue negativo, lo que se descarta que la inmuno supresión viral haya aumentado la patogenicidad del *Sarcocystis* (Lane *et al.,* 1998).

Un macaco Rhesus sano, nacido en cautividad, a la necropsia mostró difusas rayas pálidas en zonas del tronco y lumbar, y en los músculos de las extremidades. Histológicamente se observaron numerosos sarcoquistes de formas alargadas con degeneración e inflamación eosinófilia y granulomatosa en miofibrillas musculares. Se diagnosticó como polimiositis crónica asociados con sarcocistiosis (Gozalo, 2007).

En caballos: Se reporta la tendencia a desarrollar signos nerviosos por la presencia del parásito en el cerebro y espina dorsal (Gracey *et al*., 1999)

El *S. neurona* causa severa enfermedad neurológica en caballos de ambos sexos y todas las edades. Los signos clínicos incluyen tropiezo, paresia, cojera, estreñimiento, incontinencia urinaria, diaforesis, distrofia muscular y otras degeneraciones neuronales dependiendo de la localización de la infección (Mayhew y Greiner, 1986; Mackay, 1992).

El *Sarcocystis Neurona* esta comúnmente asociado con encefalitis protozoaria equina de los caballos en las Américas. Se consideran parásitos aberrantes porque sólo desarrollan esquizontes y merozoítos, sin formar sarcoquistes, hay una tendencia a desarrollar signos nerviosos debido a la presencia de *S. neurona* en el cerebro y la médula espinal. Las zarigüeyas son los hospedadores definitivos. Experimentalmente los gatos pueden actuar como un hospedador intermediario (Dubey *et al*., 2001).

En perros: Normalmente los hospedadores definitivos como perros, sufren una sarcocistiosis intestinal sin signos clínicos apreciables comprobándose la presencia de ooquistes de *Sarcocystis* en las heces (Quiroz, 1984).

Un perro alimentado con sarcoquistes de *S. aucheniae* aislados de la carne de llama, excretó esporoquistes a los 11 días de la infección y tuvo una duración de 21 días (Schnieder *et al.*, 1984). Los perros alimentados con sarcoquistes de guanaco excretaron esporoquistes (Gorman *et al.*, 1984).

Leguía *et al.,* (1989) reporta en una infección experimental en perros, de un mes y medio a dos meses de edad, con micro y macroquistes en alpacas, siendo el periodo prepatente de 16.5 días para los macroquistes de *S. eucheniae* y 11.5 días en las infecciones con microquistes de *S. lamacanis*. Cornejo, 2007, reporta como periodo prepatente de *S. eucheniae*, clasificado por el tamaño del sarcoquiste, de 11 a 12 días y 15 a 18 días para los de tamaño pequeños y los de tamaño grandes respectivamente. Granados *et al*. 2007, reporta la presencia de esporoquistes a los 14 días de la infección en dos perros alimentados con sarcoquistes de *S. aucheniae* aislados de llama.

En conejos, efecto de la sarcocistina

Sam (1998) refiere los efectos de la endotoxina del *S. eucheniae* en conejos. Tras la administración subcutánea se observó neumonía intersticial presumiblemente asociado con los espasmos por los efectos de la endotoxina sobre el endotelio vascular, severa congestión y tumefacción glomerular renal y trastornos degenerativos del epitelio tubular. Severa congestión de los vasos portales y sinusoides hepáticos, así como la presencia de procesos degenerativos agudos en hepatocito. El miocardio presentó trastornos circulatorios agudos, caracterizados por degeneración turbia. Se observó la muerte después del quinto día de la dosificación subcutánea.

Lesiones observados en la inspección sanitaria

En la inspección sanitaria en animales sacrificados, se describen las lesiones causadas por sarcocistiosis en la carcasa de animales sacrificados (Moreno, 2003):

- Sarcoquistes macroscópicos; (*S. ovifelis* = *S. gigantea* y *S. medusiformes*) en ovejas (Fig. 15) se pueden ver estos, especialmente en el esófago. También podemos incluir los sarcoquistes de *S.eucheniae*
- Sarcoquistes de mediano tamaño: vacunos (*S. bovifelis*), équidos (*S. bertrami*) patos (*S. Rileyi*)
- Sarcoquistes submacroscópicos o microscópicos; En el cerdo (*S. suicanis, S. porcifelis, S. Suihominis*), vacunos (*S. bovicanis, S. bovihominis*) y équidos (*S. fayeri*), en ovejas (*S. ovicanis, S. arieticanis*) en cabras (*S. moulei, S. capricanisy S. hircicanis*) en équidos (*S. bertrami, S. fayeri).* También podemos incluir los sarcoquistes de *S lamacanis,* en camelidos sudamericanos.
- Lesiones de miositis eosinófilo focal: áreas alargadas de coloración marronoso palido y/o verdosa que pueden unirse entre lesiones vecinas (Fig.16, 17).
- Pequeños focos calcificados: puntos o manchas blancas debido al depósito de sales cálcicas en sarcoquistes degenerados, generalmente en mayores de edad (Fig. 18).

Figura 15 Sarcoquistes en la musculatura de una oveja.

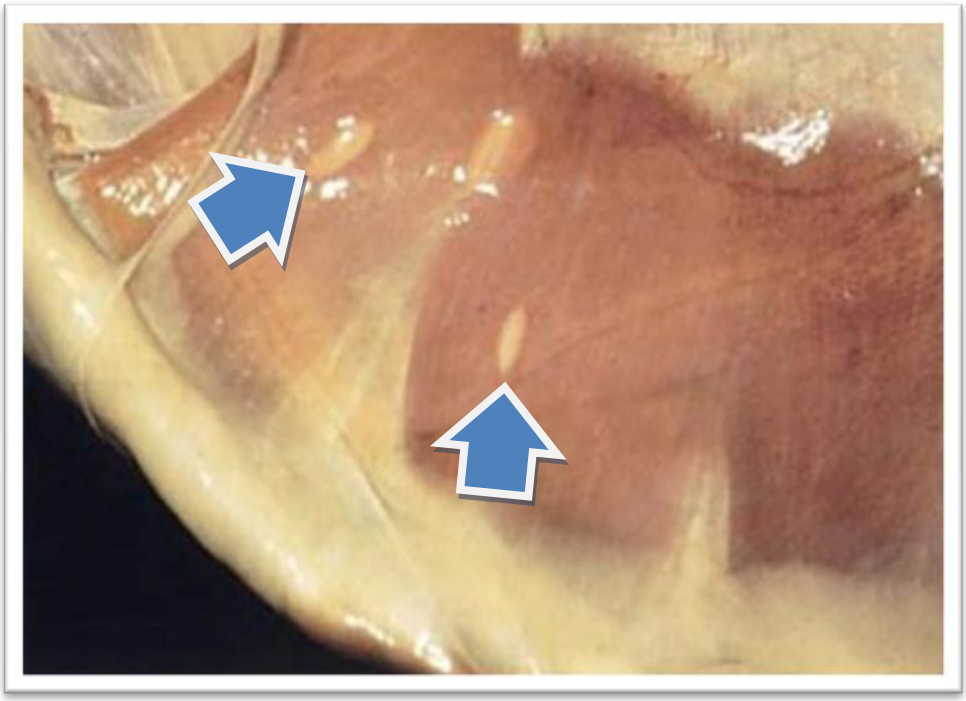

Fuente: Moreno B., 2003 Higiene e inspección de carnes.

Figura 16. Área focal irregular con cambio de coloración verdosa en el músculo de ternera de 12 meses, áreas húmedas al tacto y olor repugnante.



Fuente: CRESA: Centro de Recerca en Sanitat Animal. 21/07/2008
http://www.cresa.cat/cresa3/default.asp?mod=strmenu2045&sub=pub34

Figura 17. Lesiones observadas en el músculo de un semental vacuno de 15 meses infectado por *Sarcocystis spp.*



Fuente: CRESA: Centro de Recerca en Sanitat Animal. 21/07/2008
http://www.cresa.es/cresa3/default.asp?mod=strmenu2045&sub=pub34

Figura 18. Miositis piogranulomatosa eosinofílica por *Sarcocystis spp*., de aproximadamente 1cm de diámetro de coloración verdosa. Vaca de 6 años.

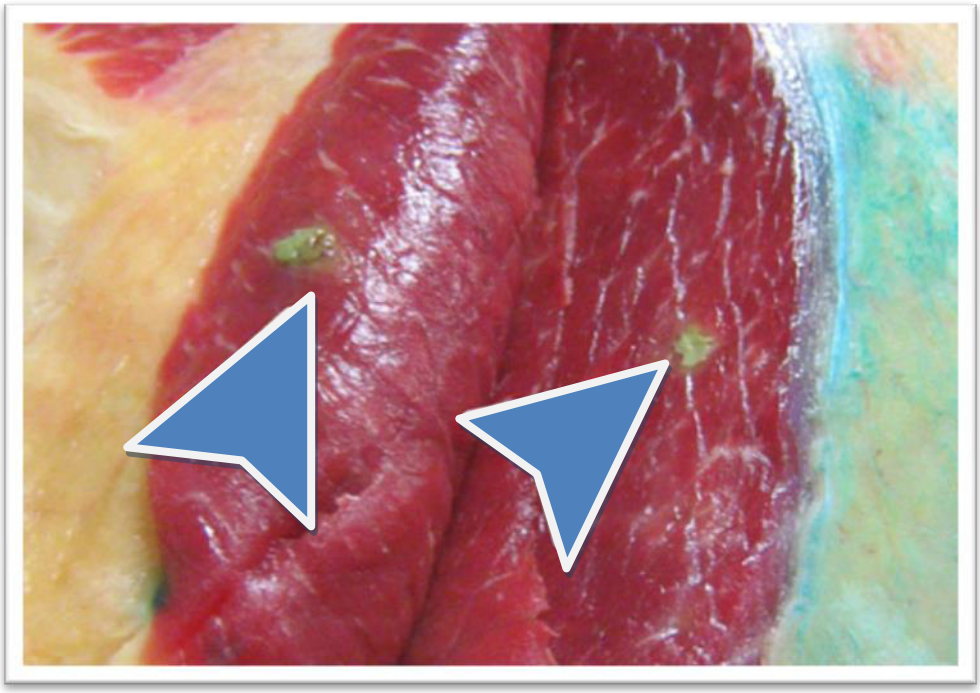

Fuente: CRESA: Centro de Recerca en Sanitat Animal 18/11/2008
http://www.cresa.cat/cresa3/default.asp?mod=strmenu2045&sub=pub39

PREVALENCIA

El género *Sarcocystis* es un parásito cosmopolita, así se tiene reportes de casos de sarcocistiosis en animales y humanos en el sudeste asiático, la India, en China, África, Europa, Norteamérica y Sudamérica (Steiner *et al.,* 2002). A pesar de tener reportes en todo el mundo hay pocos estudios de prevalencia de la sarcocistiosis realizadas a gran escala en poblaciones humanas (Fayer, 2004) Reportes de casos humanos con *Sarcocystis spp*. son limitados y la mayoría de los reportes provienen del Asia (Bunyaratvej *et al*., 1982).

Incidencia serológica en humanos.

En Malasia se determinó que el 19,7% de los sueros de 243 personas donantes de sangre tuvo anticuerpos contra *Sarcocytis*, para ellos se utilizó la prueba de anticuerpos fluorescentes. Los títulos más altos fueron entre los aborígenes, seguido por los malayos, hindúes, y chinos (Thomas y Dissanaike, 1978).

Prevalencia intestinal en humanos

En Eslovaquia, en un examen coprológico, 14 (1,1%) de 1.228 trabajadores vietnamitas resultaron positivos a ooquistes de *Sarcocystis spp*., utilizando el método de Heine. El tiempo de estudio se realizó en 18 meses, entre los años de 1987 y 1989. El promedio de días de excreción de ooquistes fue de 49,2 días (Straka *et al.*, 1991).

En el Tíbet, en un estudio coprológico en 926 personas provenientes de Duilongdeqine, Milin y Linzhi fueron detectados prevalencias de ooquistes para *S.*

bovihominis en 20,5%, 22,5% y 22,9% respectivamente, con un promedio de 21,8%, y para *S. suihominis* fueron detectados en 0,00 , 0,6 y 7,0% respectivamente El método usado fue el de flotación con sulfato. Simultáneamente se detectó *Sarcocystis spp*. en el 42,9% de las muestras de carne de vacuno del mercado local, siendo esto una posible fuente de infección. Los casos infectados fueron generalmente asintomáticos (Yu, 1991).

Sarcocystis spp fue identificado en el 23,2% de 362 obreros tailandeses que viajaban a trabajar. *Sarcocystis* fue encontrado mayormente en obreros hombres. Los que provenían del noreste de Tailandia presentaron una mayor prevalencia de 26,6%. Todos ellos fueron asintomáticos (Wilairatana, *et al.,* 1996).

Incidencia muscular en humanos.

La incidencia de la sarcocistiosis muscular humana en Malasia fue determinada por examen de tejido muscular lingual obtenidas de autopsias de sujetos de 12 años a más. De 100 muestras examinadas, se reportó una incidencia de 21% que contenían *Sarcocystis*. El número de sarcoquistes encontrados varía de uno a 13 unidades por muestra. El rango de edades de los casos positivos fue de 16 a 57 años, siendo el promedio de 37.7 años. La incidencia no difiere considerando la raza sexo u ocupación. Este resultado puede reflejar la localización preferente del *Sarcocystis* por el tejido lingual y la alta incidencia en el sudeste asiático (Wong y Pathmanathan, 1992).

Prevalencia e incidencia de la sarcocistiosis en animales

En la India se encontró una prevalencia de 80,3% en 238 bovinos. De los animales infectados, el 83,2% presentaron *S. cruzi*, el 2,6% presentaron *S. hirsuta* o *S. bovihominis* y el 4% presentaron las 3 especies (Jain, 1982).

En los Países Bajos se reportó el 100% de prevalencia en 91 vacunos, para ello se utilizó el examen de digestión artificial con tripsina de las muestras de los tejidos del corazón y esófago (Van Knapen, 1987).

En la India se ha reportado una prevalencia de 67,98% en una muestra de músculos de 890 cerdos. Las especies fueron identificadas como *S.suihominis* y *S. miescheriana* en el 47,11% y 43,14% respectivamente (Saleque y Bhatia, 1991).

En Japón se reportó una prevalencia de 0,83% de *S. suihominis* en una población de 600 de cerdos jovenes, para ello se utilizaron muestras del corazón y diafragma. Para la identificación se utilizó microscopía electrónica de barrido (Saíto *et al*., 1997)

En un estudio histológico realizado en el Japón con 482 muestras de carne vacuno japonés e importado, se encontró una prevalencia de 6,31% para el vacuno japonés, 36,78% para el vacuno importado de América y de 29,49% importado de Australia. Además se halló una mayor densidad de sarcoquistes en la carne importada de América. Todos los quistes, excepto uno, fueron identificados como *S. cruzi* (Ono y Ohsumi, 1999).

Unas 50 muestras de carne vacuno, utilizado para preparar Kibbe (plato de comida cocida o cruda) en 25 restaurantes árabes en Sao Paulo, fueron examinados para determinar la presencia de *Sarcocystis*. Basado en la estructura de la pared del sarcoquiste, fueron identificados *S. bovihominis* (94%), *S. hirsuta* (70%) y *S.* cruzi (92%); los sarcoquistes fueron encontrados en todas las muestras, presentando infección mixta la mayoría de las muestras (Pena *et al*., 2001).

En 375 monos silvestres capturados del viejo y nuevo mundo se encontró una prevalencia de 21% de *Sarcocystis spp*. En 369 monos nacidos en laboratorios, todos fueron negativos. Adicionalmente se identificaron estructuralmente cuatro tipos diferentes de sarcoquistes (Karr y Wong, 1975).

En Cuba se reportó una incidencia de sarcoquiste en el músculo del miocardio del 100% de una muestra de 150 de vacunos que estaban destinados al mercado de abasto. En los exámenes histológicos se encontró una carga parasitaria entre cinco a 35 quistes por centímetro cuadrado (Puebla H, 2007).

Salas *et al.* (2005) reporta una incidencia de 1,0% y 11,5% en cerdos, en dos mataderos del estado de Lara, Venezuela. Las muestras histológicas positivas, del camal más afectado, el 60,9% provinieron de la lengua, 30,4% del diafragma y 26,1% del corazón. El número de sarcoquistes por corte de tejido osciló de uno a siete en muestras

del diafragma y de uno a tres en diafragma y el corazón. Mesik de la Peña *et al*. 2001, reporta el 40% de las muestras de residuos cárnicos de cerdos, positivo a *Sarcocystis*, observándose desde un sarcoquiste, en la mayoría de las muestras, hasta 80 sarcoquistes en un solo corte histológico.

En perros pastores de asociaciones alpaqueras del distrito de Maranganí, Choque *et al.* (2007) reporta una prevalencia de 56,4%. Además reportó una mayor frecuencia en la época de lluvia de 72,0% y en animales de mayor edad (Choque *et al*, 2007).

Prevalencia en camélidos sudamericanos

En camélidos sudamericanos se presenta altas prevalencias, de micro o macroquistes hallados en la musculatura de alpacas, llamas, guanacos y vicuñas siendo en muchos casos el 100% en animales mayores de 2 años de edad (Mostajo, 1983; Leguia, 1999). En Puno se ha determinado la presencia de macroquistes de *Sarcocysti* en el 94.17% de carnes de alpacas beneficiadas en camales municipales y en domicilios, asimismo se determino que los que provenían de puna seca fue de 95% y de puna húmeda de 93.3% (Valderrama, 2006)

Castro *et al* (2004) determino la presencia de anticuerpos contra el parasito en alpacas, por medio de la técnica ELISA Indirecta fueron encontrados en 844 de 941 sueros, lo que representa una seroprevalencia del 89.7%.

DIAGNÓSTICO

Se ha visto, en algunos casos que los hallazgos de sarcocystis en las biopsia del músculo afectado en humanos, a menudo están vinculados con una historia de residencia o viajes a zonas del trópico (Fayer, 2004).

El diagnóstico de la sarcocistiosis en animales depende de una evaluación de la asociación rebaño/hato con animales carnívoros, de los antecedentes clínicos, la detección de anticuerpos y el examen histopatológico de un rango de órganos que incluye riñón, hígado, bazo, músculo, médula espinal y nódulos linfáticos (Gracey *et al*., 1999). Algunos datos clínicos como la anemia, fiebre sialorrea, alopecía e incremento de los niveles de enzimas plasmáticas, glutámico oxalacético transaminasa (GOT), creatin fosfoquinasa (CPK) y lacto deshidrogenasa (LDH) puede ofrecer un valor orientativo (Rojas, 1990)

Método coprológico El diagnóstico definitivo, exige la identificación de esporoquistes, que puede requerir varios exámenes de heces a partir de varios días después de la infección. Los esporoquistes son detectados desde los cinco a 11 días después de la infección con las técnicas de flotación con Cloruro de Zinc y Cloruro de Sodio o en su defecto por técnicas de fijación con mertiolate yodo formaldehido en biopsias de mucosa de intestino (Krauss, 2003). Los esporoquistes pueden ser vistos por microscopía en una flotación fecal húmeda, basado en la flotación de alta densidad incorporando soluciones de cloruro de sodio, cloruro de cesio, sulfato de zinc, sacarosa, Percoll, Ficoll-Hypaque, y otros gradientes de densidad. Otro método es la de sedimentación, siendo el preferido por el formo-ethyl acetato. Straka (1991) encontró mayores tasas de detección en frotices fecales mediante la tinción por el Método Heine. También se reporta el uso del método de concentración por flotación con solución azucarada (Rojas, 1990). El método más eficaz de recuperar los ooquistes de las heces es el método de flotación con sulfato de Zinc (Acha, y Szyfres 2003).

Pruebas inmunológicas. Heckeroth y Tenter (1999) refieren que la detección de anticuerpos, realizadas con las pruebas serológicas convencionales determinan que sólo detectan anticuerpos contra el género de *Sarcocystis spp*. es decir que hay reacción cruzada contra anticuerpos entre especies de *Sarcocystis*, limitando de esta manera la identificación de las especies patógenas y las no patógenas. Los estudios realizados por Gasbarre *et al*., (1984) en las pruebas de inmunidad, en vacunos y ovinos, no encontró especificidad de respuesta contra especies de *Sarcocystis*.

.- Prueba de Hemoaglutinación Indirecta (HAI) Se refiere a la aglutinación de las células recubiertas de antígeno o a las partículas inertes que son portadoras pasivas de antígenos solubles. En un estudio empleando la prueba HAI se detectó anticuerpos en vacas experimentalmente infectadas con *Sarcocystis*. Se empleó antígeno soluble preparado de bradizoítos obtenidos de corazón de bovino infectado experimentalmente. Los títulos de HAI aumentaron a los 30 días después de la infección y tuvieron un máximo a los 90 días. Esta prueba no muestra reacciona cruzada con anticuerpos contra toxoplasma (Lunde y Fayer, 1977).

.- La prueba de aglutinación directa para la detección de anticuerpos a *Sarcocystis* neurona tiene una sensibilidad del 100% y una especificidad de 90% en animales infectados experimentalmente (ratones). Además esta prueba no requiere equipamiento especial (Lindsay *et al*., 2001)

.- Prueba de Inmunodifusión Doble: En una serie de hoyos sobre una placa con gel de agar noble se coloca un extracto de antígeno sobre el pocillo central y el suero a evaluar es colocado luego en uno de los pocillos exteriores. Los anticuerpos en el pocillo del suero migrarán hacia todas las direcciones. Al encontrarse ambos en la zona de equivalencia se unirán dando lugar a las bandas de precipitación (Orlando y Kuby, 2003).

Así, suspensiones solubles obtenidas por ultrasonicación de los bradizoitos de macroquistes y de microquistes, fueron enfrentados con sus respectivos antisueros producidos en conejos dando como resultado; tres bandas de precipitación siendo la central muy marcada (fig. 19), y dos líneas de precipitación siendo una de ellas muy tenue (fig. 20) en las pruebas respectivas (Sam, 1988).

Fig. 19 Inmunodifusión doble, del lisado de macroquistes (3) de *S. aucheniae,* frente al suero de conejo pre inmunizado (1) y anti-macroquistes (2)



Fuente: Sam, 1988

Fig. 20 Inmunodifusión doble, del lisado de microquiste de *S. aucheniae* (3), frente al suero de conejo anti-microquiste (1) y pre inmunizado (2)



Fuente: Sam, 1988

.- Prueba de ELISA. Es la prueba serología más usada para el diagnóstico de la sarocystiosis. La precisión de dos pruebas de ELISA fue, en cuanto a la sensibilidad, de 98% y 95% utilizando antígenos de merozoítos y bradizoítos, sin embargo en cuanto a la especificidad, el antígeno derivado de merozoítos, fue del 97% que fue significativamente mayor que el 84% obtenido con el antígeno de bradizoítos (cistozoítos). Se llegó a la conclusión de que usando los derivados de merozoítos, es un instrumento útil y fiable para estudios serológicos de la infección por *Sarcocystis* (Savini, *et al.,* 1997).

Mediante la prueba de ELISA, Sam *et al* (1998) demostraron la reacción cruzada entre *S. aucheniae y S. lamacanis*, especies que infectan a los camélidos sudamericanos. Con la finalidad de mejorar la especificidad de la detección de anticuerpos de alpacas con la técnica de ELISA se estandarizó un método utilizando la Proteína A conjugada con peroxidasa, resultando ser una opción confiable ya que fue capaz de detectar anticuerpos en pequeñas cantidades y con buena especificidad (López y González, 1992). Hung (2005) llegó a estandarizar la prueba de ELISA para un estudio de diagnóstico en alpacas menores de 2 años de vida. Fue basado en proteínas antigénicas de macrooquistes de *S. aucheniae* y fue capaz de detectar anticuerpos tanto de *S. aucheniae* como de *S. lamacanis*. Esto es de gran utilidad debido a lo dificultoso que resulta la obtención de antígenos de *S. lamacanis* (microquistes), concluyendo que es la prueba de elección en el diagnóstico temprano.

.- Prueba de Western Blot o ensayo inmunoenzimático de electrotransferencia (EITB). La prueba se utilizó para la detección del IgG. anti *Sarcocystis aucheniae* en conejos. Se encontró tres péptidos con movilidad relativa entre 58_50 jd que fueron reconocidos por las IgG de conejos hiperinmunizados (Sam *at el*. 1996). Posteriormente se desarrolló y estandarizó una prueba de EITB para la detección de anticuerpos anti *Sarcocystis*. Se utilizaron sueros hiperinmunes de conejos anti *S. aucheniae* y suero de alpacas infectadas naturalmente confirmadas mediante necropsias. Para los testigos negativos se emplearon sueros de alpacas negativas confirmadas mediante necropsias y procedentes de zonas libres de sarcocistiosis. Asimismo se utilizaron suero de alpacas neonatas que no ingirieron calostro. Los sueros de las alpacas positivas a *S. aucheniae* tuvieron una reacción fuerte con bandas comprendidas entre 58 a 50 KDa, mientras que los sueros negativos y los sueros de los

animales neonatos no mostraron ninguna reacción (Sam *et al*., 1998). Actualmente, en nuestro medio se ha logrado la reproducción *in vitro* de merozoítos de *Sarcocystis aucheniae* en cultivos celulares de cornete nasal de feto de alpaca, para mantener en el laboratorio cepas del protozoo (Uzuriaga *et al.,* 2008)

Métodos moleculares para el estudio de diferentes *Sarcocystis spp* se analiza las secuencias únicas del gen 18s rRNA para su identificación, estudio molecular y patogenicidad de cada especie. En la última década, las nuevas técnicas en la inmunología, la química de proteínas y la biología molecular han facilitado más los estudios sobre la composición molecular y la biología molecular de *Sarcocystis spp*. en varios laboratorios (Tenter, 1995.)

.- Prueba de Reacción en Cadena de la Polimerasa (PCR)

A pesar de la importancia de la sarcocistiosis para la industria ganadera y la medicina veterinaria, aun no se cuenta con una prueba de diagnóstico de rutina que nos permita diferenciar entre las especies de *Sarcocystis* que pueden infectar un animal. Sin embargo, con la técnica del PCR se pueden realizar el diagnóstico de especies de *Sarcocystis* (Tenter *et al*., 1995 Joachin *et al*, 1996). Esta técnica ha sido desarrollada como una herramienta para la diferenciación genética de distintos organismos y se basa en la ampliación genómica del ADN, de esta manera se pueden obtener huellas digitales de casi cualquier organismo (Joachim *et al*., 1996). Se sabe que los ovinos pueden ser infectados por cuatro especies de *Sarcocystis* de los cuales *S. Tenella* y *S. arieticanis* son patógenas (produciendo abortos y enfermedad aguda o enfermedad crónica) y las pruebas tradicionales de diagnóstico no pueden diferenciar entre estas especies y las especies no patógenas. Sin embargo se identificó un fragmento de ADN (PSTF 10 hibridizado) con PCR que puede ser usado como marcador genético que se enlaza con el ADN especifico para especies patogénicas de ovinos *Sarcocystis tenella y Sarcocystis arieticanis* (Joachin *et al*., 1996).

La prueba del PCR (basado en una pequeña subunidad de secuencia del gen ARN ribosomal) de *Sarcocystis tenella* y *Sarcocystis arieticanis* detectó ADN de especies homólogas en muestras de sangre de ovinos y no mostró reacción cruzada con

especies heterólogas (*sarcocystis gigantea*), ni con especies cercanamente relacionadas como *Toxoplasma gondii* y *Neospora caninum* (Heckeroth *et al*., 1999).

En un estudio realizado por Hung, (2005) mediante el análisis del gen SSu rRNA identificó las secuencias del *Sarcocystis* que infectan a las alpacas. Para un diagnóstico temprano en animales menores de 2 años. El PCR estandarizado en el presente estudio fue capaz de detectar la infección activa de *Sarcocystis* en sangre de animales infectados cuando el parásito se encuentra en sangre periférica. Sin embargo, el PCR carecería de utilidad para detectarlos en fechas posteriores de la infección. Por lo tanto, la prueba de ELISA sería la técnica de elección para la detección temprana en sangre por tener un rango de tiempo mayor de detección.

En un estudio de la secuencia del gen SSu rRNA, se confirma que la especie que produce microquistes (*S. lamacanis*) pertenece a una especie diferente a la productora de macroquistes (*S. aucheniae*) en alpacas (Medrano *et al*., 2006).

Método histopatológico esta técnica se efectúa realizando cortes de tejidos incluidos en parafina o tejidos congelados. Mediante examen microscópico de las muestras de biopsias musculares se pueden identificar al *Sarcocystis* en secciones histológicas teñidas con hematoxilina y eosina y otras coloraciones como la reacción de PAS positivo (reacción del acido peryódico reactivo de Schiff) (Fayer 2004). En estudios de sarcoquistes de *S. falcatuta* en pericos se encontraron diferencias significativas en la ultraestructura de la pared primaria del sarcoquiste maduro y de sarcoquistes inmaduros por lo que hay que tener precaución de emplear sólo sarcoquistes maduros (Neiiju *et al*, 2007).

Método bioquímico Se sospecha sarcocistosis muscular sobre la base de varias combinaciones de criterios, entre ellos la determinación de la transaminasa glutamica oxalacetica, deshidrogenasa láctica, creatina fosfoquinasa y biometría hemática ya que pueden ayudar al diagnóstico (Quiroz, 2006).

Métodos usados en el camal

.- Triquinoscopía o compresión es usada para la detección de triquina, cisticerco y *Sarcocystis spp.* (Reglamento Tecnológico de carnes). Para ello se realiza secciones delgadas de cada muestra, en la dirección que las fibras musculares y puesta en un compresor. La imagen de la muestra es aumentada de 50 a 80 veces con la ayuda de una pantalla llamada triquinoscopio o al microscopio donde el corte de carne es puesta entre dos laminas portaobjetos.

.- Digestor de carnes, dispositivo diseñado para la digestión artificial de carnes mediante el uso de enzimas proteolíticas en medio de pH controlado, con el fin de someter a análisis los residuos no digeridos (Van Knapen, 1987) siendo así posible ver los bradizoítos liberados (Moreno, 2003) Van Knapen llegó a la conclusión que el método de diagnóstico de la digestión artificial con tripsina, es el método de elección (práctico, sensible) sobre el método del examen macroscópico y la triquinoscopio en la detección de *Sarcocystis* en bovinos (Van Knapen, 1987).

TRATAMIENTO

No existe un método convencional para el tratamiento de la sarcocistiosis. Ninguna profilaxis ni tratamiento terapéutico para la miositis, vasculitis, o lesiones relacionadas a humanos ha sido aprobada, siendo el tratamiento sintomático. La profilaxis se ha logrado en estudios con animales de experimentación, pero se carece de datos establecidos en estudios controlados y parámetros para la evaluación, por lo tanto ningún curso de tratamiento puede ser recomendado como superior a cualquier otro en este momento (Fayer, 2004; Krauss, 2003)

Antibióticos

El uso actual de Sultametoxazol y trimetroprim abarca todos los psoibles agentes patógenos en el contexto de esta manifestación clínica. El metronidazol es activo contra diversos agentes anaeróbicos y protozoarios, es utilizado en combinación con otros agentes antimicrobianos (Ondrasik, 2008)

Un paciente chino que excretaba ooquistes fue tratado con acetilpiramicina (0,2 grs./hora, 4 veces/día) durante 15 días, el tratamiento se inicio desde el día 46 después de la infección inducida con sarcoquistes de *S. suihominis*, resultando negativo al examen fecal 30 días más tarde (Li *et al*., 2007)

La utilidad de pirimetamina u otros fármacos conocidos eficaces relacionado contra los protozoarios como Toxoplasma se desconoce (Fayer, 2004).

Los fármacos informados como activos contra *Sarcocystis* son sulfadiazina, tinidazol y acetilpiramicina (Steiner *et al*., 2002).

Un paciente con fiebre, miositis eosinófila crónica y fiebre, consiguió una mejora y cura mediante el tratamiento con cotrimoxazol que es una combinación de trimetoprima y de sulfametoxazol (Van den Enden *et al.,* 1995)

La infección por *Sarcocystis* en humanos responden a un mes de tratamiento con sulfadiazina o finidazole (Yu, 1991).

Quimioprofilaxis mediante drogas anticoccidiales como la salinomicina y el amprolio, administrados como profilaxis simultáneamente contra esporoquistes de *S. ovicanis* y *S. fusiforme*, fue eficaz en la prevención de la enfermedad grave y muerte en corderos y terneros infectados experimentalmente (Fayer y Johnson, 1975; Leek y Fayer 1980, 1983).

Reportes actuales señalan la eficacia *in vitro*, de drogas como el diclazuril y ponazuril contra *S. neurona* en equinos (Lindsay *et al.,* 2000a; 2000b). Por otro lado, estudios preliminares farmacológicos señalan que el Diclazuril puede tener aplicación clínica en el tratamiento de la Mieloencefalitis equina, producida por *S. neurona* (Dirikolu *et al*., 1999).

Corticosteroides:

La terapia inmunosupresora para miositis o vasculitis podría reducir la gravedad de la reacción inflamatoria o facilitar la proliferación del *Sarcocystis* (Fayer, 2004). Los corticoides como la prednisona se utilizan para tratar condiciones inflamatorias y alérgicas en una dosificación en adultos de 20-40 mg/d PO por 7-10 d. en niños 15-30 mg/d PO ajustando al peso, por 7-10 d. (Ondrasik, 2003)

Resección Intestinal:

La intervención quirúrgica y el retiro del segmento de intestino en casos de enteritis segmentaria necrosante o enteritis eosinofilica segmentaria, causada por *Sarcocystis spp*. y numerosos bacilos gram-positivos, fue aplicado a seis pacientes en Tailandia, seguido por tratamiento con antibióticos (Bunyaratvej *et al.*, 1982). Este curso muy agresivo de tratamiento no se ha aplicado en otros casos (Steiner *et al*., 2002).

CONTROL Y PREVENCIÓN

En zonas rurales donde abundan bovinos o porcinos se debe impedir que heces humanas contaminen las áreas de pastoreo o fuentes de alimentos por lo que debe haber una adecuada disposición de las excretas humanas (Acha y Szyfres 2003). En zonas alpaqueras, el control está orientado a prevenir la enfermedad evitando la reproducción del parásito en el perro, entre las principales medidas esta no alimentarlo con carne y vísceras crudas o mal cocidas, evitar el ingreso a los camales y limitar la población canina. En cuanto al camaleo de alpacas, esta debe ser centralizada en camales con inspección sanitaria por el médico veterinario. También está en evitar dejar en el campo animales muertos, las cuales pueden ser comidas por perros, zorros o lobos, enterrando o quemando los animales muertos cuyas carnes no se van a consumir (Leguía y Clavo, 1989)

Cuando los productos cárnicos y vegetales se sospechan de contaminación, estos deben ser cuidadosamente desinfectados y/o cocidos antes de ser consumido. La fuente más probable de infestación de los alimentos es el riego con agua conteniendo esporoquistes provenientes de heces de un carnívoro u omnívoro. En caso que el agua de consumo es sospechosa, lo mejor es hervir al punto de ebullición para garantizar la desinfección.

La carne, que podría ser portadora de sarcoquistes debe ser completamente congelada durante 2 días o más, o bien puede ser cocinada para matar a los bradizoítos infecciosos (Fayer, 2004). Moreno (2003) refiere el tratamiento de carnes para matar al *Sarcocystis* con la cocción a 65-70ºC durante 10 minutos, con tal que estas temperaturas lleguen al centro de las piezas, o la congelación a -20.0ºC durante 10 horas. Saleque *et al.* (1990) refiere que el tratamiento térmico o de congelación, hace seguro para el consumo de carne de cerdo con *S. miescheriana* y posiblemente *S. Suihominis* y para

inactivar al *Sarcocystis* de guanacos. La cocción de la carne infectada, a 60º, 70º, y 100°C durante 20´, 15´, y 5 min, respectivamente, el congelamiento a -4°C y -20ºC por 48 y 24 h, respectivamente, vuelve no infeccioso a los quistes de *S. miescheriana.* La congelación para inactivar al *Sarcocystis* de guanacos es a -18ºC y -24ºC

Krauss (2003), menciona el siguiente tratamiento en carnes y precauciones de sanidad:

- no consumir carne cruda de vacuno y porcino.
- Congelación a -8 a -20º C o la cocción (mayor a 65º C) inactiva al parásito. .
- Heces humanas no debería contaminar las pasturas del ganado.
- Los trabajadores en la industria de procesamiento de alimentos deben evitar el consumo de productos de carne cruda, a fin de no convertirse en excretores de esporoquistes.

En carnes de alpacas, algunos autores refieren el siguiente tratamiento: El tratamiento saneamiento y detoxificación de la carne de llama por el proceso de marinado, ahumado, curado seco y curado húmedo, anulan la viabilidad al *Sarcocystis aucheniae* (Granados *et al*., 2007). La cocción y congelación podrían ser utilizados en lugar de condenar canales de guanaco infectado con *Sarcocystis* (Gorman *et al.*, 1984)

El Reglamento Tecnológico de carnes del Perú (1995), refiere que la sarcocistiosis es causal de decomiso y puede ser apta para consumo humano siempre y cuando se siga el siguiente procedimiento:

- Cocción a 60 C°
- Congelación a menos diez (-10 C°) grados centígrados por diez días, y
- El producto sea transformado en charqui o chalona.

En España, el reglamento tecnológico de carne refiere sólo el decomiso total en casos de sarcocistiosis generalizado. Al no haber otra distinción, es por lo tanto difícil determinar en el matadero si es un proceso localizado o generalizado y para averiguarlo habría que someterlo a examen microscópico toda la carne. A pesar que se conoce que esta enfermedad es una zoonosis y hay riesgo de intoxicación por la sarcocistina, la sarcocistiosis sigue siendo ignorada en el matadero, que sólo tiene en cuenta si es

estéticamente modificado el aspecto de la canal (Moreno 2003). La prevención es la mejor estrategia para reducir el riesgo de infecciones y puede ser alcanzado por la aplicación de buenas prácticas durante todas las fases de producción, camaleo y comercialización (Ortega, 2006)

CONCLUSIONES

1 La Sarcocistiosis en salud pública es potencialmente importante porque el hombre puede adquirir la infección por fallas en las medidas sanitarias.

2 En el ciclo biológico del *Sarcocystis,* el ser humano actúa como hospedador definitivo y como hospedador intermediario del parásito.

3 La Sarcocistiosis en el hombre se presenta en la forma de infección intestinal e infección muscular.

4 Las especies de *Sarcocystis* que afectan al hombre son el *S. bovihominis, S. suihominis* y el *S. lindemanni*

5 La Sarcocistiosis en humanos se da como consecuencia de los hábitos alimenticios y principalmente por el consumo de carne de vacuno y de cerdo poco cocida o cruda, además en el déficit de las correctas condiciones de higiene.

RECOMENDACIONES

1 Realizar un estudio sobre la prevalencia de la sarcocistiosis en humanos en el Perú, debido a que existen áreas poblacionales en riesgo por las condiciones sanitarias deficientes. Como áreas poblacionales en riesgo podemos considerar las zonas alpaqueras, por la alta prevalencia de la sarcocistiosis en camélidos sudamericanos.

2 Extender los programas de información sanitaria, en áreas de riesgo para la infección humana, sobre los correctos hábitos de higiene y el consumo de carnes crudas especialmente carnes de animales de caza y de cerdo.

3 Evitar el acceso de perros y gatos a los a los residuos cárnicos de alpacas, vacuno y de cerdo en los camales y residencias.

LITERATURA CITADA

1. Acha P, B. Szyfres. 2003. Zoonosis y enfermedades transmisibles comunes al hombre y los animales. EUA. 3º ed. Vol.III. OMS. 413 p.

2. Arness, M, J. Brown, J. Dubey, R. Neafie, D. Granstrom. 1999. An outbreak of acute eosinophilic myositis due to human *Sarcocystis* parasitism. Am. J. Trop. Med. Hyg. 61:548–553.

3. Aryeetey M, G. Piekarski. 1976. Serologische *Sarcocystis*-studien anMenschen und Ratten. Z. Parasitenkd. 50:109–124.

4. Beaver P, R. Gadgil, P. Morera. 1979. *Sarcocystis* in man: a review and report of five cases. Am. J. Trop. Med. Hyg. 28:819–844.

5. Beier TV. 1988. Current conception of the Sarcosporidia (*Sarcocystis*, Eimeriidae, Sporozoa, Apicomplexa): their morphofunctional organization, life cycle and practical importance. Parazitologiia. 22(1):3-13

6. Beuchat, L. R. 1998. Surface decontamination of fruits and vegetables eaten raw: a review. Food Safety Unit, Organizacion Mundial de la Salud. Geneva.

7. Bowman D, R. Linn, M. Eberhard, J. Georgi. 2004. 8ª ed. España: Elsevier. 300 p.

8. Bunyaratvej S, P. Bunyawongwiroj, P. Nitiyanant. 1982. Human Intestinal sarcosporidiosis: report of six cases. Am. J. Trop. Med. Hyg 31(1). pp 36-41

9. Cárdenas J. 2000. Situación en Colombia y Latinoamerica de la zoonosis. Revista MVZ Córdova Univ. Córdova 5(1):41-45

10. Castro E, R. Sam, T. López, A. González, M. Silva. 2004. Evaluación de la edad como factor de riesgo de seropositividad a *Sarcocystis spp*. en alpacas. Rev Inv Vet Perú 15: 83 – 86

11. Chen X, Y. Zuo, J.Hu. 2003. Experimental *Sarcocystis hominis* infection in a water buffalo (*Bubalus bubalis*). J. of Parásitology 89:393–394

12. Chen, X, Y. Zuo, W. Zuo. 1999. Observation on the clinical symptoms and sporocysts excretion in human volunteers experimentally infected with *Sarcocystis hominis*. Zhongguo Ji Sheng Chong Xue Yu Ji Sheng Chong Bing Za Zhi 17:25 - 27.

13. Choque J, A. Chávez, A. Pacheco, V. Leyva, S. Panez, D. Ticona. 2007. Frecuencia de *Sarcocystis* sp. en perros pastores de asociaciones alpaqueras de Marangani, Cusco. Rev Inv Vet Peru18: 84-88

14. Clavel A, O. Doiz, M. Varea, S. Morales, F. Castillo, M. Rubio, R. Gomez-Lus. 2001. Molestias abdominales y heces blandas en consumidor habitual de carne de vacuno poco cocinada. Enferm. Infec. Microbiol. Clin. 19:29–30.

15. Cornejo R, A. Chávez, V. Leyva, N. Falcón, S. Panez, D. Ticona. 2007. Relación entre el tamaño de los macroquistes de Sarcocystis aucheniae y su viabilidad en Canis familiares. Rev. Inv. Vet., Perú 18: 76-83.

16. Dirikolu L, H. Lehner, C. Nattrass, B. Bentz, W. Woods, W. Carter, J. Jacobs, J. Boyles, J. Harkins, D. Granstrom, T. Tobin. 1999. Diclazuril in the horse: its identification and deteccion and preliminary pharmacokinetics. J. Vet. Pharmacolo. Therap. 22,:374-379.

17. Dubey J, D. Lindsay, W. Saville, S. Reed, D. Granstrom, C. Epeer. 2001. A review of *Sarcocystis neurona* and equine protozoal myeloencefalitis (EPM). Vet Parsitol. 95:89-113

18. Dubey J, C. Speer, T. Douglass. 2007. Development and Ultrastructure of First-generation meronts of *Sarcocystis cruzi* in calves fed sporocysts from coyote feces. Journal of Eukaryotic Microbiology 27: 380 – 387

19. Duran J. 2004. Saneamiento y detoxificación de la carne de alpaca con sarcocistiosis mediante la aplicación de tratamientos físico-quimicos apropiados para uso domestico. Tesis Médico Veterinario UNMSM.

20. Fayer R, 1970. *Sarcocystis*: development in cultured avian and mammalian cells. *Science* 168(3935): 1104 - 1105

21. Fayer R, 1972. Gametogony of *Sarcocystis spp*. in cell culture. *Science*: 175(4017): 65 - 67

22. Fayer R, 2004. *Sarcocystis spp*. in humans infections. Clinical microbiology Reviews 10:894 -902

23. Fayer R, A. Heydorn, A. Johnson, R. Leek. 1979. Transmission of *Sarcocystis suihominis* from humans to swine to nonhuman primates (*Pantroglodytes*, *Macaca mulatta*, *Macaca irus*). Z. Parasitenkd. 59:15–20.

24. Fayer R, A. Johnson. 1975. Effect of amprolium on acute sarcocystosis in experimentally infected calves. J. Parasitol. 61:932–936.

25. Fayer R. RG. Leek. 1979, *Sarcocystis* transmitted by transfusion. J Parasitol. 65(6): 890-893

26. Fayer, R, J. Dubey, R. Leek. 1982. Infectivity of *Sarcocystis spp*. from bison, elk, moose, and cattle via sporocysts from coyotes. J. Parasitol. 68:681–685.

27. Fischer, S, K. Odening. 1998. Characterization of bovine *Sarcocystis* species by analysis of their 18S ribosomal DNA sequences. J. Parasitol. 84:50–54

28. Gallego J. 2007. Manual de Parasitología. 2ª ed. España. Universitat Barcelona. 516 p.

29. Gasbarre L, P. Suter, R. Fayer. 1984. Humoral and cellular immune responses in cattle and sheep inoculated with *Sarcocystis*. Am J Vet Res. Aug. (45):1592-1596

30. Geoffrey P. 2007. Atlas de medicina tropical y parasitología. 6ª ed. España: Elsevier. 431 p.

31. Gorman TR, HA. Alcaíno, H. Muñoz, C. Cunazza. 1984. *Sarcocystis spp*. in guanaco (*Lama guanicoe*) and effect of temperature on its viability. Vet Parasitol. Aug. (2): 95-101 p.

32. Gozalo A, R. Montali, M. St Claire, B. Barr, D. Rejmanek, J. Ward. 2007. Chronic polymyositis associated with disseminated Sarcocystosis in a captive-born rhesus macaque. Vet Pathol. 44 (5):695-699

33. Gracey J, D. Collins, R. Huey. 1999. Meat higiene. 10ª ed. Elseiver Healt Sciences. 758 p.

34. Granados L, M. Vilca, R. Sam. 2007. Saneamiento y detoxificación de carne de llama (*Lama glama*) infectada con *Sarcocystis aucheniae* mediante métodos químicos: marinado ahumado, curado seco y curado húmedo. Rev Inv Vet Perú; 18 (1): 57-63.

35. Gutiérrez Y. 2000. Diagnostic pathology of parasitic infections with clinical correlations. 2ª ed. US: Oxford University Press. 769 p.

36. Heckeroth A, A. Tenter. 1999. Development and validation of species-specific nested PCRs for diagnosis of acute sarcocystiosis in sheep. Int J. Parasitol. 29:1331-1349

37. Heydorn A. 1977. Sarkosporidien enfiziertes fleisch als mogliche Krankheitsurache fur den Menschen. Arch. Lebensmittelhyg. 28:27–31.

38. Hiepe F, T. Hiepe, P. Hlinak, R. Horsch, B. Weidaner. 1979. Experimentelle Infection des Menschen und Von Tieraffen (Urcopithecus allitrichus) mit Sarkosporidien-Zysten Von Rind und schwei. Arch. Exp. Veterinaermend. 33:819.

39. Hung. 2006. Avances de *Sarcocystis* en camelidos sudamericanos. Concytec, avances de proyectos de investigación. http://tumi.lamolina.edu.pe/estrategia/descarga/archivo2.pdf

40. Jain P, H. Shah. 1982. Prevalenceand seasonal variations of *Sarcocystis* of cattle in Madhya Pradesh. Indian Journal of Animal Sciences. Disponible en internet. www.cababstractsplus.org/abstracts/Abstract.aspx?AcNo=19850828924

41. Joachim A, A. Tenter, A. Jeffries. M. Johnson. 1996. A RAPD-PCR derived marker can differetiate between pathogenic and non-pathogenic *Sarcocystis* species iof sheep. Molecular and Cellular Probes. 10:165-172.

42. Johnson AJ, PK. Hildebrandt, R. Fayer. 1975. Experimentally induced *Sarcocystis* infection in calves: pathology. Am. J. Vet. Res. 35:995– 999.

43. Jowi C, O. Rodel. 2008. Flesh eating micro-monsters. Department of Science and Technology Region IV-A Bolletin. Vol. 17(11). Disponible en internet: http://region4a.dost.gov.ph/index2.php?option=com_docman&task=doc_view&gid=47&Itemid=103 junio 2009

44. Karr, S, M. Wong. 1975. A survey of *Sarcocystis* in nonhuman primates. Lab. Anim. Sci. 25:641–645.

45. Khaniki G, E. Kia. 2006. Detection of Sarcocysti cyst from meat supplied for hamburger in Iran by histological Method. J. Med. Sci. 6(1): 18-21

46. Kimmig, P, G. Piekarski, A. Heydorn. 1979. Zu Sarkosporidiose (*Sarcocystis suihominis*) des Menschen. Immun. Infekt. 7:170–177.

47. Krauss H. 2003. Zoonoses: infectious diseases transmisible from animals to humans. 3ª ed. ASM Press. 456 p.

48. Kutty M, Dissanaike A. 1975. A case of human *Sarcocystis* infection in west Malaysia. Trans R Soc Trop Med Hyg. 69:503-4.

49. Lane, J, K. Mansfield, Jackson, R. Diters, K. Lin, J. MacKey, V. Sassevelle. 1998. Acute fulminant sarcocystosis in a captive-born rhesus macaque. Vet. Pathol. 35:499–505

50. Leek R, R. Fayer. 1978. Sheep experimentally infected with *Sarcocystis* from dogs. II. Abortion and disease in ewes. Cornell Vet. Jan; 68 (1):108-123.

51. Leek R. R. Fayer, A. Johnson. 1977. Sheep experimentally infected with *Sarcocystis* from dogs. Disease in young lambs. J. Parasitol. 63:642–650.

52. Leek R. Fayer R. 1980. Amprolium for prophylaxis of ovine *Sarcocystis*. J. Parasitol. 66:100–106.

53. Leek, R, Fayer R. 1983. Experimental *Sarcocystis* ovicanis infection in lambs: salinomycin chemoprophylaxis and protective immunity. J. Parasitol. 69:271–276.

54. Leguía G, N. Clavo. 1989. *Sarcocystis* o Triquina. Boletin Tecnico Nº 7 – CICCS

55. Leguía G, C. Guerrero, R. Sam, A. Chávez. 1989. Infección experimental de perros y gatos con micro y macroquistes de *Sarcocystis aucheniae* (*Lama pacos)* Rev. De Ciencias Veterinarias. 5(3): 10-13

56. Leguía, G. 1999. Enfermedades parasitarias y atlas parasitológico de camélidos sudamericanos. Ed. De Mar. Lima. 23-29 p.

57. Li J, Z. Lin, J. Du, Y. Qin. 2007. Experimental infection of *Sarcocystis* suihominis in pig and human volunteer in Guangxi. Zhongguo Ji Sheng Chong Xue Yu Ji Sheng Chong Bing Za Zhi. 25(6):466-8

58. Li Y, Z. Lian. 1986. Studys on man-pig cyclic infection of *Sarcocystis suihominis* found in Yunnan province, China. Acta Zool. Sin. 32:329–334 p.

59. Lindsay D, J. Dubey, Kennedy . 2000. Determination of the Activity of Ponazuril Against Sarcocystis neurona and Sarcocystis falcatula in cell cultures. J. Parasitol. 92:65-169 p.

60. Lindsay D, J. Dubey. (2000) Determination of the Activity of Diclazuril Against Sarcocystis neurona and Sarcocystis falcatula in cell cultures. J. Parasitol. 86(1): 164-166 p.

61. Lindsay D, N. Thomas, A. Rosipal, J. Dubey. 2001. Dual sarocystis neurona and toxoplasma gondii infection in a Northem sea other form Washintong State, USA. VetParasitol. 97 (2): 141-144

62. López M, González A. 1992. Estandarización del sistema Inmunoenzimatico de detección de anticuerpos de alpacas (Lama pacos) utilizando Proteina A conjugada con peroxidasa. Theorema, UNMSM Lima 2: 44-45.

63. López-Velez R. 2003. Infección por VIH y enfermedades parasitarias. Enfermedades emergentes. 5(1):9-12

64. Lunde M, R. Fayer. 1977. Serologic test for antibody Sarcocystis in cattle. J. Parasitol. 63:222-225.

65. McLeod R, R. Hirabayashi, W. Rothman, J. Remington. 1980. Necrotizing vasculitis and *Sarcocystis*: a cause and effect relationship. South. Med. J. 73:1380–1383.

66. Meads E. 1976. Dalmeny Disease-Another Outbreak-Probably Sarcocystosis. Can. Vet. J. 17(10): 271.

67. Medrano G. A. Hung, N. Rubio. 2006. Detección molecular temprana de *Sarcocystis* en el animal vivo y su estudio filogenético basado en el análisis del gen SSU rRNA en alpacas en Perú. Mosaico Cient. 3(2): 5-9.

68. Mehrotra, R, D. Bisht, P. Singh, S. Gupta, R. Gupta. 1996. Diagnosis of human *Sarcocystis* infection from biopsies of the skeletal muscle. Pathology 28:281–282 p.

69. Mesik M, B. Milic, A. Vasic, D. Zdravkovic, I. Tasic, N. Miladinovic-Tasic, S. Tasic. 2004. Sarcosporidiosis: medical importance and diagnosis. Institute of Public Health, Nis. Acta Médica Medianae 43: 73-74.

70. Mills A, J. Goldsmid. 1995. Protozoo. En Tropical pathology. Ders H, Doerr T, Ashworth. 2ª ed. Sprinter. p.524 – 527.

71. Mondragon M, I. De Haro, R. Villalobos, C. Osegueda, F. Martínez, M. Rivas, P. Tabizon. 2001. Prevalencia de *Sarcocystis spp*. en cerdos. En 5ª Jornada de Investigación México: Universidad Autónoma de Zacatecas.

72. Mostajo, W. 1983. Sarcocistiosis en alpacas beneficiadas en el camal municipal de Santa Rosa. Tesis de Médico Veterinario y Zootecnista. Facultad de Medicina Veterinaria y Zootecnia, Univ. Nacional del Altiplano. Puno. 68 p.

73. Neiiju P, J. Smith, E. Box, 2007. Pathogenesis of *Sarcocystis* falcatula (Apicomplexa: Sarcocystidae) in the budgerigar (*Melopsittacus undulatus*) IV. infrastructure of developing, mature and degenerating Sarcocysts. Journal of Eukaryotic Microbiology 36: 430 - 437

74. Ondrasik N, G. Hsue, R. Kiel. 2008. Sarcosporidiosis.emedicine webMD. [internet] [07 agosto 2008]. Disponible en: http://emedicine.medscape.com/article/228279-overview

75. Ono M, T. Ohsumi. 1999. Prevalence of *Sarcocystis spp*. cysts in Japanese and imported beef (Loin: Musculus longissimus). Parasitol Int. 1999 48(1):91-4.

76. Orlando H, J. Kuby. 2003. Inmunologia, diagnóstico e interpretación de pruebas de laboratorio. Immunology, 5ª ed. New York: WH Freeman and Company corp. p. 18.

77. Pathmanathan, P, S. Kan. 1981. Human *Sarcocystis* infection in Malaysia. Southeast Asian J. Public Health Trop. Med. 12:247–250.

78. Pathmanathan R, S. Kan. 1992. Three cases of human *Sarcocystis* infection with a review of human muscular *Sarcocystis* in Malaysia. Trop. Geogr. Med. 44 :102-108

79. Payson B, J. McMahon, R. Prayson. 2008. Fast food hamburgers: what are we really esting?. Annals of Diagnostic Pathology 12:406-409

80. Pena H, S. Ogassawara, I. Sinhorini. 2001. Occurrence of cattle *Sarcocystis* species in raw kibbe from Arabian food establishments in the city of São Paulo, Brazil, and experimental transmission to humans. J Parasitol. 87(6):1459-65

81. Proctor S, D. Barnett, O. Stalheim, R. Fayer. 1976. Pathology of *Sarcocystis fusiformis* in cattle. En EEUU: Proceedings of the 19th Annual Conference of the American Association of Veterinary Laboratory Diagnosticians.

82. Puebla H, N. Zaldívar, G. Gallardo. 2007. Susceptibilidad del miocardio bovino a la infestación por *Sarcocystis spp.* Universidad de Granma, Cuba. [internet] Disponible en: www.monografias.com/trabajos61/infestación-bovina-*Sarcocystis*/infestación-bovina-*Sarcocystis*.shtml

83. Quiroz R, 1984. Parasitología y enfermedades parasitarias de animales domésticos. Ed. Limusa. 876 p. México

84. Ramirez A, E. Franco, D. Pezo, W. García. 1998. Diagnóstico y control de las enfermedades en camélidos sudamericanos. Publicación técnica. FMV 34: 70-74 p.

85. Reglamento Tecnológico de Carne del Perú 1995.

86. Romero D, R. Romero. 2006. Zooantroponosis de los endodyococcida (protozoa-aplicomplexa) alimentarios. Anales Real Academia de Ciencias Veterinarias de Andalucía oriental Vol 19. 123-138 p.

87. Rommel M, A. Heydorn. 1972. Beitrage zum Lebenszyklus der Sarkosporidien. III. *Isospora hominis* (Railiet und Lucet, 1891) Wenyon, 1923, eine Dauerform des Sarkosporidien des Rindes und des Schweins.Berl. Muench. Tieraerztl. Wochenschr. 85:143–145.

88. Rossanigo C. 2007. Capitulo Protozoaria. En enfermedades parasitarias de los ovinos, otros rumiantes menores en el cono sur de América. Suárez V, Olaechea F, Rossanigo C, Romero J. Ediciones Instituto Nacional de Tecnología Agropecuaria. Publicación Técnica nº 70. 237 -243 p.

89. Saito M, Y Shibata, A. Ohno, M. Kubo, I. Sakikabara, A. Yamada, H. Itagaki. 1999. First Isolation of *Sarcocystis hominis* from Cattle in Japan. J. Vet. Med. Sci. Vol. 61(3): 307–309

90. Saito M, Y. Shibata, A. Ohno, M. Kubo, K. Shimura, H. Itagaki. 1997. *Sarcocystis suihominis* Detected for the First Time from Pigs in Japan. J. Vet. Med. Sci Vol. 60(3):307-309

91. Salas Y, A. Márquez, D. Méndez, E. Orlando, V. Colmenares. 2005. Prevalencia del Saroccystis *spp*. en cerdos beneficiados en los mataderos de Yacumbu e Industrial centro occidental del estado del Lara. Gacetas de Ciencias Veterinarias: Universidad Centro Occidental Lisandro Alvarado. Vol 11-1.

92. Saleque A, B. Bhatia. 1991. Prevalence of *Sarcocystis* in domestic pigs in India. Vet. Parasitol. 40:151-153

93. Saleque A, P. Juyal, B. Bhatia. 1990. Effect of temperature on the infectivity of *Sarcocystis meischeriana* cysts in pork. Vet. Parasitol. 36:343–346.

94. Sam R, I. Mansilla, C. Morales, A. Ramirez. 1998. Efecto toxico de macroquistes de *Sarcocystis aucheniae* en ratones, cobayos y conejos. Rev Inv. Pecuarias Vol. 9 Nº 2

95. Sam R. 1988. *Sarcocystis aucheniae*; caracterización parcial de componentes antigénicos y patología clínica experimental en alpacas. Tesis Ciencias Biológicas. Universidad Nacional Mayor de San Marcos.

96. Savini G, I. Robertson, J. Dunsmore. 1997. Sensitivities and specificities of two ELISA tests for detecting infection with *Sarcocystis* in cattle of Western Australia. Preventive Veterinary Medicine 32:35-40

97. Savini G, J. Dunsmore, I. Robertson. 1994. Evaluation of serological test system for the diagnosis of *Sarcocystis cruzi* infection in cattle using *S. cruzi* merozoite antigen. Vet Parasitol 51:191-189.

98. Savini G, I. Robertson, J. Dunsmore. 1997. Class-specific antibody responses in cattle following experiemntal challange with sporocyst or merozoites of Sarcocystis cruzi. Vet Parasitol. 74:121-127.

99. Schnieder T, F. Kaup, W. Drommer, W. Thiel, M. Rommel. 1984. Fines structure and development of *Sarcocystis aucheniae* in llamas. Z. Parasitenkd 70; 451-458

100. Senaud J. 1967. Contribution a l'etude des sarcosporidies et des toxoplasmes *Toxoplasma*. Protistologica 3:169–232.

101. Steiner T, M. Pape, R. Guerrant. 2002. Enfermedades intestinales por coccideas. En: Enfermedades infecciosas Tropicales. Guerrand R, Walker D, Weller P. España: Elsevier 353-359 p.

102. Straka, S, J. Skracikova, I. Konvit, M. Szilagyiova, L. Michal. 1991. *Sarcocystis* species in Vietnamese workers. Cesk Epidemiol Mikrobiol Imunol. 40(4-5):204-208.

103. Tenter A. 1995. Current research on *Sarcocystis* species of domestic animals. Int. J. Parasitol. 25 (11): 1311-1330.

104. Thomas J. 1976. Human Sarcocystis. J. Postgrad Med. 22: 185-190

105. Thomas V, A. Dissanaike. 1978. Antibodies to *Sarcocystis* in Malaysians. Trans. R. Soc. Trop. Med. Hyg. 72:303–306.

106. Uzuriaga M, R. Sam, A. Manchego, A. Alvarado. 2008. Desarrollo de estadios sexuales de *Sarcocystis aucheniae* en cultivos de células. Rev Inv Vet Perú 19 (1): 49-53

107. Valderrama A. 2006. Relación de la sarcocistiosis macroscopica en carne de alpaca con la presencia de lesiones bucales. Boletin INIA, Info INEIA. Nro. 002-06. Disponible en: http://www.inia.gob.pe/boletin/boletin0021/index.htm

108. Van den Enden E, E. Praet. R. Joos, A. Van Gompel, P. Gigasse, 1995. Eosinophilic myositis resulting from sarcocystosis. J. Trop. Med. Hyg. 98: 273–276.

109. Van Knapen F, D. Bouwman, E. Greve. 1987. Study on the incidence of *Sarcocystis spp*. In duch cattle using various methods. Tijdschr Diergeneeskd. 112(19):1095-2000

110. Wilairatana P, P. Radomyos, B. Radomyos, R. Phraevanich, W. Plooksawasdi, P. Chanthavanich, C. Viravan, S. Looareesuwan. 1996. Intestinal sarcocystosis in Thai laborers. Southeast Asian. J. Trop Med Public Health. 27(1):43-6.

111. Wong K, R. Pathmanathan. 1992. High prevalence of human skeletal muscle sarcocystosis in south-east Asia. Trans. R. Soc. Trop. Med. Hyg. 86(6):631-2.

112. Yang Z, Y. Zuo, B. Ding, X. Chen, J. Luo, Y. Zhang. 2001. Identification of *Sarcocystis hominis*-like (Protozoa: Sarcocystidae) cyst in water buffalo (*Bubalus bubalis*) based on 18s rRNA gene sequences. J. Parasitol. 87:934–937.

113. Yu S. 1991. Field survey of *Sarcocystis* infection in the Tibet autonomous region. Zhongguo Yi Xue Ke Xue Yuan Xue Bao. 13(1):29-32