Universidad Nacional Mayor de San Marcos
Universidad del Perú. Decana de América
Facultad de Odontología
Unidad de Posgrado

Biopulpectomía y rehabilitación en el sector anterior con coronas de celuloide

REPORTE CLÍNICO

Para optar el Título de Segunda Especialidad Profesional en Odontopediatría

AUTOR

María del Rosario MENDOZA MARTÍNEZ

Lima, Perú

2016



Reconocimiento - No Comercial - Compartir Igual - Sin restricciones adicionales

https://creativecommons.org/licenses/by-nc-sa/4.0/

Usted puede distribuir, remezclar, retocar, y crear a partir del documento original de modo no comercial, siempre y cuando se dé crédito al autor del documento y se licencien las nuevas creaciones bajo las mismas condiciones. No se permite aplicar términos legales o medidas tecnológicas que restrinjan legalmente a otros a hacer cualquier cosa que permita esta licencia.

Referencia bibliográfica

Mendoza M. Biopulpectomía y rehabilitación en el sector anterior con coronas de celuloide [Reporte clínico de segunda especialidad]. Lima: Universidad Nacional Mayor de San Marcos, Facultad de Odontología, Unidad de Posgrado; 2016.

493

104

UNIVERSIDAD NACIONAL MAYOR DE SAN MARCOS
(Universidad del Perú, DECANA DE AMÉRICA)

FACULTAD DE ODONTOLOGÍA

UNIDAD DE POSGRADO

N° 004-FO-UPG-2016

ACTA DEL EXAMEN DE CAPACITACIÓN PROFESIONAL

En la ciudad Universitaria, Unidad de Posgrado, Facultad de Odontología de la Universidad Nacional Mayor de San Marcos, siendo las 12:00 hrs. del miércoles 27 de abril del 2016, se reunieron los Miembros del Jurado de Examen de Titulación en el salón de consejo de la Facultad para llevar a cabo el Examen de Capacitación Profesional de la **C.D. MARÍA DEL ROSARIO MENDOZA MARTÍNEZ**, referente al Reporte Clínico **"BIOPULPECTOMIA Y REHABILITACION EN EL SECTOR ANTERIOR CON CORONAS DE CELULOIDE"**, para obtener el Título de Segunda Especialidad Profesional en **ODONTOPEDIATRÍA.**

El Jurado en pleno, luego de evaluar las respuestas al interrogatorio del Examen de Capacitación emitió el calificativo de:

Bueno.	16	Dieciseis
Escala	Número	Letras

El Presidente del Jurado de Examen de Titulación, en virtud de los resultados favorables, recomienda que la Facultad proponga que la Universidad le otorgue el Título de Segunda Especialidad Profesional en **ODONTOPEDIATRÍA** a la **C.D. MARÍA DEL ROSARIO MENDOZA MARTÍNEZ.**

Siendo las 13 h., concluyó el acto académico, por lo cual los Miembros del Jurado de Examen de Titulación dan fe de lo actuado, firmando la presente Acta por cuadruplicado.

Esp. GILMER TORRES RAMOS
Presidente

Esp. NEY PAREDES PAREDES
Miembro

Esp. ROSARIO LOAIZA DE LA CRUZ
Miembro

Escala de calificación

- Excelente 20, 19
- Muy bueno 18, 17
- Bueno 16, 15
- Aprobado 14
- Desaprobado 13 o menos

DEDICATORIA

A todos los niños del Perú, en especial a aquellos viven en el Departamento de Ayacucho que inculcaron en mí el deseo de poder ayudarlos y seguir capacitándome hasta la actualidad. Mi eterno agradecimiento.

A mis pequeños hijitos César Joaquín y Paula Daniela, por su comprensión.

INDICE

INTRODUCCION 7

I. OBJETIVOS 9

1.1 Objetivo general 9

1.2 Objetivos específicos 9

II. MARCO TEÓRICO

2.1 Antecedentes 10

2.2 Bases y enfoques teóricos 16

A. Función de los dientes temporales 17

B. Pulpectomía 18

1) Objetivo 20
2) Fundamento 20
3) Biopulpectomía en dientes anteriores 20
4) Diagnostico Pulpar 21
5) Historia y características del dolor 21
6) Examen clínico 22
7) Examen radiográfico 23
8) Indicaciones de la pulpectomía 23
9) Contraindicaciones de la pulpectomía 24
10) Instrumental y material utilizado 24
11) Clasificación de los materiales de obturación 25
12) Técnica de la pulpectomía 35
13) Dificultades que se presentan en el tratamiento 38

D. Reconstrucción en el sector anterior 38

1) Anatomía de las coronas dentales anteriores primarias 39
2) Anatomía del Incisivo central primario maxilar 40
3) Anatomía del incisivo lateral primario maxilar 40
4) Coronas de celuloides 42
5) Indicaciones 43
6) Contraindicaciones 43
7) Ventajas 44

8) Desventajas 44
9) Técnica 44

2.3 Definición de términos 46

III. CASO CLINICO 47
3.1 Historia Clínica Del Niño 47
1) Anamnesis 47
1.1 Filiación 47
1.2 Motivo de Consulta 47
1.3 Antecedentes 47
1.4 Enfermedad Actual 48
2) Examen clínico 49
2.1 Examen clínico General 49
2.2 Examen Psíquico Elemental 49
2.3 Examen Clínico Regional 49

3.2 Diagnostico
1) Diagnóstico Presuntivo 53
1.1 Exámenes complementarios 53
1.2 Análisis de fotografías 53
1.3 Análisis de Radiografías 54

2) Diagnóstico definitivo 71
2.1 Estado Sistémico 71
2.2 Estado Estomatognático 71

3.3 Plan de Tratamiento 71
3.4 Tratamiento Realizado 72
3.5 Evolución del caso 97
IV. DISCUSION 99
V. CONCLUSIONES 101
VI. REFERENCIAS BIBLIOGRAFICAS 103

RESUMEN

La caries de la temprana infancia, la caries rampante, los defectos congénitos de la estructura dental o los traumatismos bucodentales en la región anterior a corta edad, son factores que pueden: provocar dolor agudo o crónico, dificultar al corte de los alimentos, alterar la inclinación de los primeros molares permanentes, disminuir la longitud del arco dental y alterar la estética.

Ante la presencia de alteraciones en los dientes anteriores es importante resolverlos para que se mantenga hasta la exfoliación natural y haya una correcta erupción de las piezas permanentes. Por lo que se debería de considerar la pulpectomía y el uso de coronas de celuloide para tal efecto.

La pulpectomía es una técnica endodóntica que permite el retiro total, tanto cameral como de los conductos, de la pulpa vital o necrótica, preparando la cavidad pulpar para recibir un material obturador. El tratamiento debe permitir la reabsorción de la raíz y del material de obturación en el momento oportuno para permitir la erupción normal de la pieza sucedánea. Después del tratamiento, los síntomas deben desaparecer, el proceso infeccioso debe resolverse, y radiográficamente se debe evidenciar disminución del área radiolucida.

La corona de celuloide con resinas compuestas son una opción con un resultado estético favorable. Permite la adaptación de la forma antes colocación, y reducir el tiempo clínico con el niño en el asiento odontológico. Dadas las opciones restaurativas, la elección del profesional debe ser influenciado por el comportamiento del niño en costo de los materiales, así como por su habilidad.

PALABRAS CLAVES: Caries de infancia temprana, Biopulpectomía, Coronas de celuloide, Tratamiento Odontológico

SUMMARY

Early Childhood Caries, rampant caries, congenital defects of tooth structure or oral trauma in the anterior region at a young age, are factors that may: cause acute or chronic pain, difficult to cut food, altering the inclination of the first permanent molars, decrease the length of the dental arch and alter the aesthetics.
In the presence of alterations in the anterior teeth it is important to resolve them to stay until natural exfoliation and there is a proper eruption of permanent teeth. As it should consider biopulpectomy and using celluloid crowns for this purpose.

Biopulpectomy is an endodontic technique that allows full, both cameral as ducts, vital or necrotic pulp, retirement preparing the pulp cavity for receiving a sealing material. Treatment should allow root resorption and sealing material in a timely manner to allow normal eruption of the surrogate piece. After treatment, symptoms should disappear, the infection process must be resolved, and radiographic evidence should be decreased radiolucent area.
Celluloid crown with composite resins are an option with a favorable aesthetic result. It allows adaptation of the way before placement, and reduce the clinical time with the child in the dental chair. Given the restorative options, the professional's choice must be influenced by the behavior of the child in cost of materials as well as their ability.

KEYWORDS: Early Childhood Caries, Biopulpectomy, celluloid crowns, Dental Treatment.

INTRODUCCION

En la actualidad se observan pacientes pediátricos con caries de afectación precoz, extensa y rápida de los dientes primarios, con lesión pulpar y complicaciones infecciosas añadidas que determinan tratamientos amplios, complejos, costosos, a veces implantados tardíamente, y que con frecuencia incluyen las extracciones dentarias múltiples, particularmente de los incisivos maxilares, que en virtud de su desarrollo son los primeros afectados.

La caries de la temprana infancia, la caries rampante, los defectos congénitos de la estructura dental o los traumatismos bucodentales en la región anterior a corta edad, son factores que pueden: provocar dolor agudo o crónico, dificultar al corte de los alimentos, alterar la inclinación de los primeros molares permanentes, disminuir la longitud del arco dental y alterar la estética. Además, las pérdidas prematuras de dientes primarios en una o varias áreas provocan alteraciones en la formación y erupción de los dientes permanentes, malos hábitos orales (lengua protráctil), problemas de fonoarticulación para “D”, “T” y “S”, entorpece con el funcionamiento de la articulación temporomandibular e interfiere con el bienestar físico y emocional del niño.

La odontología pediátrica ofrece una diversidad de tratamiento restauradores, como una opción para restaurar la función fisiológica del diente”, de modo que la pérdida parcial o extensa de la estructura dentaria o de la propia unidad dentaria cuenta con tratamientos que le permitan el restablecimiento de sus funciones adecuadamente.

En los tratamientos de rehabilitación bucal será necesario: el conocimiento de la normalidad en las diferentes fases del desarrollo buco dental del niño, la compatibilidad con los principios biomecánicos para una mejor preservación de la estructura dentaria, la utilización de algunos pasos terapéuticos específicos para la reconstrucción de los dientes destruidos (terapias pulpares) y el uso de prótesis unitarias o múltiples en caso de extracciones; todos a aplicarse lo más pronto posible para disminuir al mínimo las consecuencias secundarias a la pérdida de la estructura o del mismo diente.

La caries y fracturas de los dientes anteriores superiores en los niños es muy común y para esto es necesario hacer restauraciones que ofrezcan resistencia y estética, aunque la forma más usadas de restaurar las piezas con caries extensas es colocar coronas de acero éstas no cumple los requisitos de estética, aunque también se puede utilizar coronas de acero con frente estético (veneer), pero son costosas, otra manera de restaurar y obtener estética y economía son las coronas de resina directa, pero estas no ofrecen resistencia. Para obtener estética y resistencia y buen precio tenemos la opción de restaurar con coronas de celuloide con resina, que cumplen con las expectativas que las otras técnicas no cumplen como son: la estética, la resistencia y el bajo costo.

I.- OBJETIVOS:

1.1 OBJETIVO GENERAL.

- Rehabilitar la salud oral en niños con caries de infancia temprana o caries de infancia severa.

1.2 OBJETIVOS ESPECIFICOS

- Realizar la búsqueda de evidencia científica acerca del uso de coronas de celuloide en pacientes pediátricos.
- Establecer el diagnostico estomatológico del paciente
- Establecer el pronóstico del paciente con rehabilitación en el sector anterior con coronas de celuloide.
- Planificar el plan de tratamiento del paciente pediátrico.
- Evaluar la evolución del tratamiento realizado.

II. MARCO TEORICO:

2.1. ANTECEDENTES NACIONALES Y EXTRANJEROS:

Guillén T. (2008). El objetivo de esta investigación es dar a conocer los principales avances logrados en la Terapia Pulpar en odontopediatría, con lo cual se ampliaría la visión del profesional, al momento de optar por un tratamiento u otro.

El Formocresol es el material más utilizado en el tratamiento de pulpotomía, sin embargo, algunas investigaciones acusan cierto grado de toxicidad hacia el paciente, motivo por el cual se plantearon posibles reemplazos ha dicho material.

En el caso de la pulpectomías, diversos materiales se están estudiando como el Vitapex y la pasta KRI, buscando en él, las características ideales de un material obturador.

Con el avance tecnológico, la Terapia Regenerativa es posible, mediante la Ingeniería Tisular, llegando a niveles de reparación tanto vascular como neural, aunque aún faltan muchos estudios por realizar.[1]

Alvarado F., Cigüeñas E., Liñan R. (2008). Describió los diferentes tratamientos pulpares que se realiza tanto en dientes deciduos como en dientes permanentes jóvenes así como sus características anatómicas e histopatológicas de ambas denticiones, con lo cual podremos llevar a cabo un buen diagnóstico, que nos servirá para la realización de un correcto tratamiento.

La dentición decidua es muy importante no solo para la conservación del espacio de los dientes permanentes sino además ayuda en el desarrollo de la fonación, alimentación, respiración y armonía estética del niño, es por esto que tenemos la obligación de instruir y orientar a los padre, a que se deben conservar estos dientes hasta que su periodo de rizólisis concluya.

Pero se sabe que un gran número de dientes deciduos es afectado por lesiones cariosas como por lesiones traumáticas a y que para recuperar la anatomía y función de estos dientes deciduos es innegable que previamente se realice un tratamiento endodóntico específico.

Aprenderemos el reconocimiento de las diferentes terapias pulpares que llevaremos a cabo para cada tipo de dentición así como los diferentes materiales de relleno para su obturación.
El reconocimiento de estos conceptos promueve una resolución clínica que permitiría una conducta biológica y el cumplimiento de todas las funciones inherentes a la dentición decidua y permanente joven. 2

González D., Trejo P., Carmona D. (2010). Describió que los tratamientos odontológicos en niños tienen una gran complejidad en su realización y dependen de distintos factores para alcanzar el éxito clínico, estos pueden ser resumidos en tres, que son: la selección de los materiales, la habilidad o destreza por parte del clínico, además de la cooperación del paciente.
Es importante conocer las propiedades biológicas de la pasta CTZ, así como sus ventajas y desventajas frente a otros materiales actualmente usados en la terapia pulpar en niños.
Se realizó un tratamiento de pulpectomía, a través de la NIET (Técnica de Endodoncia No Instrumentada), en la clínica de Odontopediatría, de la Facultad de Odontología, de la UNAM, quien presentó proceso de necrosis pulpar.
Estudios recientes muestran que los componentes de la pasta CTZ, tienden a ser más efectivos en el tratamiento de pulpectomía que otros materiales, encontrando que pacientes tratado con esta pasta, a la exploración clínica dos semanas después de su colocación se encontraban asintomáticos; y el examen radiográfico realizado a los 2, 4 y 6 meses reveló una reducción o estabilización de la lesión periapical.
La pasta CTZ ha mostrado excelentes resultados y reduce la carga bacteriana hasta niveles mínimos. Las características de la pasta permiten al clínico realizar tratamientos pulpares en menor tiempo y obtener resultados superiores a otras técnicas convencionales. 3

Mendoza Á., Valencia S. (2012). Observó que la aparición temprana de caries dental en los niños es considerada un problema en la salud oral especialmente por tener un alto índice de prevalencia. Por tanto se debe tener a consideración que cuando dicha lesión no es detenida, ésta puede

avanzar hasta comprometer el complejo dentino-pulpar llegando así a una degeneración de éste; no obstante la caries dental no es la única razón por la que el complejo pulpar se ve afectado, sino también es agredido por traumatismos.

La pulpectomia total está especialmente indicada en enfermedades irreversibles de la pulpa dental, las cuales se clasifican clínicamente en pulpitis clínica y necrosis pulpar, por tanto en éstas está indicado extirpar el órgano pulpar íntegramente, es decir tanto la porción coronal como la radicular.

La importancia del tratamiento de pulpectomia empleando técnicas de remoción de tejido dentario enfermo, está en que éste permite rehabilitar la pieza dentaria con el fin de conservarla hasta la erupción de las piezas permanentes, porque solo una dentición temporal sana y bien conservada se puede garantizar la función masticatoria, el desarrollo del lenguaje y de la dentición permanente, así como también impedir que se creen hábitos como la interposición lingual causada por una ausencia prematura de los dientes primarios. [4]

Escalaya A., Carolina E. (2009). El objetivo del presente es revisar los últimos estudios acerca de las técnicas de preparación, las soluciones de irrigación, los materiales de obturación del conducto radicular, teniendo en cuenta sus ventajas y desventajas e incorporando nuevos conocimientos acerca de este procedimiento, que nos puedan acercar al éxito clínico y radiográfico. [5]

Perona G., Mungi S. (2014). Describió que teniendo en cuenta la complejidad del tratamiento pulpar en una pieza decidua y diversos factores que determinan el éxito clínico como son la anatomía de una pieza decidua, el proceso de reabsorción ya sea de origen fisiológico o por una infección odonotogénica, la conducta del paciente, la técnica empleada y la pericia del operador; es de suma importancia que en la práctica odontopediátrica se tenga en cuenta ciertos procedimientos que aseguren la presencia del diente en boca hasta su exfoliación fisiológica, es de esta manera que la Técnica de Endodoncia no Instrumentadas en dientes deciduos es un tema muy

importante a tener presente en cuanto a terapia pulpar se refiere. Las pulpectomías no instrumentadas (NIET); termino mal empleado para este procedimiento, ya que la técnica no consiste en realizar una pulpectomía propiamente dicha; en su lugar emplean diversas pastas que tienen por objetivo la desinfección de los conductos radiculares mediante el empleo de sustancias bacteriostáticas y bactericidas y de esta manera permitirán la reparación de los tejidos dañados. El propósito de este artículo fue hacer una revisión de la literatura de todo lo concerniente a Terapia Endodóntica no Instrumentada en dentición decidua. En conclusión se puede decir que dadas las características de la dentición temporal, la cual impide una completa manipulación de los conductos radiculares, el éxito de la pulpectomía depende de la reducción o eliminación de las bacterias no solo dentro del conducto sino también en lugares donde la preparación química y mecánica sea difícil de acceder. En la técnica NIET se utiliza una mezcla de antibióticos para esteriliza el conducto radicular en vez de usas la técnica de instrumentación, las pastas obturadoras asumen un papel fundamental para que la reparación de los elementos dentarios se desenvuelva de acuerdo a los patrones biológicos normales.[6]

Trejo A., Cuevas C. (2014) El objetivo de este estudio fue evaluar que la caries y traumatismos son las principales causas de urgencias en odontología pediátrica.

Estas afecciones pueden llegar a ejercer un daño irreversible en el tejido pulpar comprometiendo la permanencia de los órganos dentarios afectados. Para limitar el daño pulpar y evitar la extracción de piezas temporales se han diseñado distinta técnicas que van desde recubrimientos pulpares hasta un tratamiento más radical como la pulpectomía. Ésta última consiste en la extirpación del tejido pulpar, la limpieza y desinfección del sistema de conductos y la obturación de los mismos. Diversos autores han descrito las características ideales que deben presentar un material obturados de conductos de la dentición temporal, en los que se incluyen actividad bactericida y bacteriostática, adecuado sellado tridimensional, biocompatibilidad y reabsorción del material a una velocidad similar que las raíces. Desde hace largo tiempo se han desarrollado diversos materiales para

cumplir con las exigencias que demanda la técnica. Dentro de los primeros materiales surgidos con este propósito se encuentran el Óxido de Zinc con Eugenol, Hidróxido de Calcio y materiales para aumentar las ventajas y disminuir las desventajas. De éstos, las pastas yodoformadas con Hidróxido de Calcio son los que han tenido mayor aceptación. [7]

Barrios Z. (2011). En la actualidad, aún se observan pacientes pediátricos con caries de afectación precoz, extensa y rápida de los dientes primarios, con lesión pulpar y complicaciones infecciosas que determinan la pérdida prematura de algunos dientes. La odontología pediátrica ofrece una serie de tratamientos de rehabilitación que le permite el restablecimiento de la estética, fonética, masticación y oclusión necesarias para el correcto desarrollo fisiológico y emocional normal. El propósito de este trabajo es reportar la rehabilitación bucal realizada en un paciente masculino de tres años de edad. Se utilizaron terapias pulpares, restauración con composites y dentaduras removibles debido a la facilidad de los procedimientos y a la buena colaboración del paciente. Los resultados obtenidos son restablecimiento de la estética, fonética, masticación, oclusión, retención. La rehabilitación bucal de niños con dentición primaria deteriorada permite la correcta transición entre la dentición primaria y permanente. [8]

Martínez M., Cadena A. (2004). La displasia ectodérmica constituye un grupo de enfermedades hereditarias caracterizada por la ausencia o pobre desarrollo de los tejidos que provienen del ectodermo, por lo que se ven afectadas: piel, pelo, uñas, dientes, glándulas sebáceas, glándulas mamarias y pituitaria, también hay defectos en el sistema nervioso central, se afecta el epitelio sensorial del oído, la nariz y los ojos.

El objetivo de este artículo fue la descripción de la rehabilitación bucal con coronas de celuloide con resina en un paciente masculino de 3 años de edad con displasia ectodérmica hipohidrótica, quien presentaba características propias de su síndrome. Dentro de la exploración bucal se observaron mucosas sanas, saliva normal, periodonto sano, paladar íntegro, todos los órganos dentarios de la primera dentición presentes, plano terminal mesial y dientes anteriores superiores e inferiores de forma cónica. Se decidió la

colocación de coronas de celuloide con resina 3M Z250, para la rehabilitación oral del paciente. Se colocaron las coronas en tres citas, debido a la facilidad de la colocación y a la buena cooperación del paciente, obteniendo muy buena estética, excelente retención y restableciendo perfectamente la función. No se tuvieron problemas con el ajuste gingival. La rehabilitación con coronas de celuloide con resina, resulta muy eficiente para la rehabilitación de este tipo de pacientes, ya que necesitan un tratamiento a muy temprana edad para su mejor adaptación social así como para una mejor función y desarrollo del lenguaje, por lo que este tratamiento por su facilidad de colocación es muy rápido y eficaz. [9]

Rivera R., Ramírez G. (2005) La forma tradicional para restaurar dientes anteriores temporales con caries grandes son las coronas de acero cromo y las de resina, las de acero cumplen los requisitos funcionales pero no estéticos, las de resina cumplen con la estética pero no son resistentes. Este artículo se propone modificar las coronas de celuloide con resina para cumplir las expectativas de estética, resistencia, la investigación midió clínicamente la eficacia de la restauración de la técnica modificada y tradicional, se realizó un estudio cuasi experimental en 16 niños entre 2.5 y 5 años que se presentaron en la Clínica Reforma de la Especialidad en Estomatología del niño y del adolescente de la UNAM. La selección de la muestra fue de manera aleatoria, se dividió en 2 grupos de acuerdo al tratamiento. Los criterios de exclusión fueron: dientes sin vitalidad pulpar, próximos a exfoliar y no restaurables, niños no cooperadores, los criterios de eliminación: inasistencia a las citas o que presenten infección o necrosis pulpa. Se midieron las respuestas periodontal, pulpar, fracturas o pérdidas, satisfacción estética. Se analizaron resultados en el paquete estadístico Epinfo 2000 utilizando la prueba de ji cuadrada. Se realizaron 48 coronas: 23 de forma tradicional y 25 modificadas. Obteniendo resultados de que la técnica tradicional presentó mayor frecuencia de alteraciones con 52%. Las alteraciones más frecuentes fueron fracturas (27%) y periodontales (22%). En conclusión la técnica modificada es mejor que la tradicional, puesto que tiene una mejor resistencia. [10]

Rojas A., Gasca G. (2014) La pérdida de dientes temporales anteriores debido a las caries, patología pulpar y fracturas coronarias ha sido reconocida como uno de los factores etiológicos más severos de los problemas dentales en el campo de la odontopediatría. Uno de los mayores avances en la odontología en los últimos años implica la adhesión al esmalte de los dientes primarios, lo que ha llevado a desarrollar muchas técnicas para restaurar estéticamente al diente. Los obstáculos en este tema son la presencia de la capa aprismática en la superficie de los dientes temporales, cuyo espesor llega a ser de 25 μ, y la cantidad reducida del esmalte. Sin embargo, los dentistas pueden superar estos factores y producir restauraciones hermosas. Las coronas fabricadas con composite para técnicas indirectas, utilizadas en el laboratorio, optimizan las características químicas, físicas y por lo general se polimerizan mediante el uso de medios físicos (luz, calor, presión, etc.), por lo que presentan superficies homogéneas y libres de poros, lo que le da una buena estética, mayor resistencia a la abrasión y una adaptación adecuada. El objetivo del siguiente trabajo es presentar un caso clínico de rehabilitación con restauraciones de composites indirectas (Signum-ceramis-Heraeus), mostrando una técnica para la rehabilitación de los dientes anteriores superiores temporales, sin la colocación de provisionales. La rehabilitación de los dientes temporales con coronas de nano-resina híbrida prefabricadas en laboratorio son una buena opción en odontopediatría. [11]

2.2. BASES Y ENFOQUES TEÓRICOS:

La caries de la temprana infancia, la caries rampante, los defectos congénitos de la estructura dental o los traumatismos bucodentales en la región anterior a corta edad, son factores que pueden: provocar dolor agudo o crónico, dificultar el corte de los alimentos, alterar la inclinación de los primeros molares permanentes, disminuir la longitud del arco dental y alterar la estética. Además, las pérdidas prematuras de dientes primarios en una o varias áreas provocan alteraciones en la formación y erupción de los dientes permanentes, malos hábitos orales (lengua protráctil), problemas de fonoarticulación para “D”, “T” y “S”, entorpece con el funcionamiento de la articulación temporomandibular e interfiere con el bienestar físico y

emocional del niño (Vera y Bustos 2001, Paula et al. 2001, Rodrigues et al. 2002, Guedes-Pinto 2003, Casafont et al. 2005, Gudiño 2006). 8

La pérdida de dientes temporales anteriores debido a las caries, patología pulpar, y fracturas coronarias ha sido reconocida como uno de los factores etiológicos más severos de los problemas dentales en el campo de la odontopediatría. Tratar de conservar los incisivos primarios es importante no sólo para la masticación y fonación, se pueden desarrollar hábitos anormales y también es importante la estética. 11

La conservación de la integridad de la dentición primaria en sus funciones óptimas hasta su periodo de exfoliación normal constituye uno de los objetivos fundamentales de la odontología pediátrica. A pesar de los grandes avances en la prevención de la caries dental, la perdida prematura de dientes temporales sigue siendo frecuente, pudiendo tener un efecto perjudicial sobre el posterior desarrollo de la dentición definitiva y del aparato masticatorio en su totalidad. 12

En la actualidad se observan pacientes pediátricos con caries de afectación precoz, extensa y rápida de los dientes primarios, con lesión pulpar y complicaciones infecciosas añadidas que determinan tratamientos amplios, complejos, costosos, a veces implantados tardíamente, y que con frecuencia incluyen las extracciones dentarias múltiples, particularmente de los incisivos maxilares, que en virtud de su desarrollo son los primeros afectados (Paula et al. 2001, Boj et al. 2005). 8

Por , tanto se hace necesario utilizar diversos procedimientos para conservar los dientes temporales afectados por dicha enfermedad procedimientos que difieren de los que se realizan en dentición permanente debido a dos razones principales. Morfología y patología. 12

A. FUNCION DE LOS DIENTES TEMPORALES.

Puesto que los dientes temporarios se emplean para la prelación mecánica de los alimentos del niño para su digestión y asimilación durante uno de sus

períodos más activos de crecimiento y desarrollo, es indudable que sirven a una importante y crítica función. Otro papel sobresaliente que desempeñan estos dientes es el del mantenimiento del espacio en las arcadas dentarias para los dientes permanentes. Los dientes temporarios desempeñan también una función de estimulación del crecimiento de los maxilares mediante la masticación, en particular en cuanto al desarrollo de la altura de las arcadas. [2] También hay una cierta propensión a pasar por alto la importante función de los dientes temporarios en la evolución de la expresión oral. La habilidad en el empleo de los dientes para la pronunciación se adquiere íntegramente con la ayuda de la dentición primaria. Una pérdida precoz y accidental de los dientes temporarios anteriores puede llevar a una dificultad en la pronunciación de los sonidos F, V, S, Z y Th. Aun después de la erupción de los dientes permanentes puede persistir a dificultad en la pronunciación de S, Z y Th, como para requerir una corrección fonética. Los dientes temporarios también sirven a una función estética al mejorar el aspecto del niño. Indirectamente el habla de un niño puede estar afectada porque su autoconocimiento de la acción desfigurante de sus dientes le inhibe abrir bastante la boca para hablar. [2]

La aparición temprana de caries dental en los niños es considerada un problema en la salud oral especialmente por tener un alto índice de prevalencia. Por tanto se debe tener a consideración que cuando dicha lesión no es detenida, ésta puede avanzar hasta comprometer el complejo dentino-pulpar llegando así a una degeneración de éste; no obstante la caries dental no es la única razón por la que el complejo pulpar se ve afectado, sino también es agredido por traumatismos. [4]

B. PULPECTOMIA.

El mantenimiento de los incisivos superiores primarios es muy importante para el desarrollo de la forma, estética, funcionamiento del arco, tiempo normal de erupción de los dientes permanentes y masticación. Así, la terapia y/o cuidado de la pulpa es frecuentemente ejecutado en los incisivos primarios para prevenir su temprana pérdida, caries o traumas. [13]

El término pulpectomia denota eliminación completa de la pulpa dental cuando se emplea para describir un procedimiento en dientes primarios, el vocablo también significa obturación del conducto radicular con material reabsorbible y fisiológicamente tolerable. [2]
Es la extirpación total del tejido pulpar vital o necrótico, preparando la cavidad radicular para su sellado definitivo con una pasta biológicamente tolerable. [12,14]

La pulpectomia es una técnica endodóntica que permite el retiro total, tanto cameral como de los conductos, de la pulpa vital o necrótica, preparando la cavidad pulpar para recibir un material obturador. El tratamiento debe permitir la reabsorción de la raíz y del material de obturación en el momento oportuno para permitir la erupción normal de la pieza sucedánea. Después del tratamiento, los síntomas deben desaparecer, el proceso infeccioso debe resolverse, y radiográficamente se debe evidenciar disminución del área radiolucida. [5]

En incisivos y caninos el tratamiento puede hacerse en una sola sesión. Sin embargo, en aquellos casos con patología periapical es mejor eliminar todo el tejido necrótico que sea posible con cucharetas, dejar una torunda de algodón con una sustancia antiséptica para desinfectar el conducto y obturar en una segunda cita. Si hubiera mucha inflamación y exudado, es aconsejable dejar abierto el conducto por dos o tres días antes de obturarlo.
Terminado el procedimiento se coloca una corona de policarbonato, o de acero inoxidable según el estado de destrucción de la pieza. [4]

La pulpectomía total está especialmente indicada en enfermedades irreversibles de la pulpa dental, las cuales se clasifican clínicamente en pulpitis clínica y necrosis pulpar, por tanto en éstas está indicado extirpar el órgano pulpar íntegramente, es decir tanto la porción coronal como la radicular. [4]

La importancia del tratamiento de pulpectomía empleando técnicas de remoción de tejido dentario enfermo, está en que éste permite rehabilitar la

pieza dentaria con el fin de conservarla hasta la erupción de las piezas permanentes, porque solo una dentición temporal sana y bien conservada se puede garantizar la función masticatoria, el desarrollo del lenguaje y de la dentición permanente, así como también impedir que se creen hábitos como la interposición lingual causada por una ausencia prematura de los dientes primarios. [4]

1. Objetivo:

El objetivo principal de la terapia pulpar en endodoncia pediátrica es el mantenimiento de la dentición primaria hasta la correcta erupción de la dentición permanente, en las mejores condiciones. Mantener las piezas deciduas hasta su exfoliación fisiológica le va permitir al niño desarrollar correctamente funciones como la masticación, deglución y fonación, además nos permite prevenir maloclusiones y preservar la estética. Cuando la pulpa dentaria se ve afectada, frente a una pulpitis irreversible o una necrosis pulpar el tratamiento de elección es la pulpectomia. [5]

2. Fundamento:

No es recomendable dejar sin tratamiento las infecciones de los dientes temporales, puesto que pueden drenar y permanecer asintomáticos durante un periodo de tiempo indefinido. Estos dientes son fuente de infección y, por lo tanto, han de tratarse adecuadamente o bien extraerlos. 2

El objetivo principal de los tratamientos pulpares en niños, es mantener los dientes temporales hasta la etapa de exfoliación y cambio dentario para proteger la función, desarrollo y crecimiento de los maxilares. [17]

3. Biopulpectomia en dientes anteriores:

Es la técnica comúnmente empleada con el uso de anestesia local, ya que se la realiza en piezas dentales que presentan vitalidad pulpar y exclusivamente en caso de pulpitis aguda, fracaso del tratamiento de pulpotomía o sangrado excesivo de color rojo oscuro en la realización de éste, reabsorción dentinaria interna y exposición pulpar al medio bucal entre 24/48 horas posteriores a un traumatismo. [4]

4. Diagnostico pulpar:

Para poder determinar un diagnóstico preciso, podemos valernos de varias vías, como lo son: los datos clínicos y los radiográficos de la pulpa. [1]

5. Historia y características del dolor:

El tiempo de permanencia del dolor así como sus características son muy importantes al momento de diagnosticar el estado de una pulpa.

Es aquí donde debemos reconocer dos tipos de estímulo de dolor dentario: "provocado" y "espontáneo". El dolor provocado es aquel estimulado por irritantes térmicos, químicos o mecánicos y cesa cuando se retira el estímulo. Esto significa sensibilidad dentinaria debido a una lesión cariosa profunda o una restauración defectuosa, la pulpa se encuentra en un estado transaccional en la mayoría de casos y su condición es generalmente reversible. [1]

TIPO DE DOLOR	**INTERPRETACIÓN**	**NECESIDAD DE ESTÍMULO**
Espontáneo	Indica alteración severa o irreversible de la pulpa.	No
Provocado	Indica estado reversible de la pulpa.	Si

El dolor espontáneo es un dolor constante que puede mantener despierto al paciente durante toda la noche. Generalmente indica daño pulpar avanzado y la pulpa usualmente no es tratada. Pero dicho diagnóstico clínico debe ser corroborado con la ayuda radiográfica.

El tiempo de aparición de dolor y una historia clínica precisa son fundamentales para poder brindar un diagnóstico correcto. [10]

No tenemos a mano ningún instrumento o dispositivo para realizar un diagnóstico exacto y que permita monitorear el grado de inflamación pulpar. La mayoría de los test convencionales usados para indicar terapias

endodónticas no tienen valor o tienen un limitado valor en dientes temporales y dientes permanente jóvenes. 17

6. Examen Clínico:

De suma importancia el examen extraoral e intraoral, al momento de detectar un diente con enfermedad pulpar. Enrojecimiento e hinchazón del vestíbulo y dientes con lesiones cariosas extensas con fístulas activas son indicadores definitivos de patología pulpar. Además, la presencia de restauraciones fracturadas y caries marginal pueden ser también indicadores de compromiso pulpar. 1

La palpación, evaluación de la movilidad, sensibilidad a la percusión son herramientas de diagnóstico muy útiles. La fluctuación que se siente mediante la palpación de hinchazón de la mucosa bucal, puede ser la expresión de un absceso dento-alveolar agudo apunto de exteriorizar su contenido. La destrucción de hueso que sigue a un absceso dento-alveolar crónico, también pueden ser detectados mediante la palpación.

La comparación de la movilidad dentaria, de un diente sospechoso con el diente contralateral es de importancia especial. Si la diferencia fuese significativa, entonces se puede sospechar de la presencia de inflamación pulpar. Se debe tomar con cuidado la movilidad dentaria fisiológica producto de su exfoliación, y presentarlo como patología pulpar. 1

La sensibilidad a la percusión puede revelar un diente doloroso en donde la inflamación ha progresado hasta comprometer el ligamento periodontal.

Las pruebas térmicas, tales como el frío, el calor y prueba eléctrica, en dientes deciduos son de poco valor, ya que en pocas ocasiones nos dan una información exacta. Pudiendo obtener falsos positivos como resultado de estimular la gingiva o el ligamento periodontal, o en otros casos, si el niño es poco colaborador, se podría provocar un mal comportamiento en dicho paciente.

Aspectos Histológicos de la Pulpítis Reversible: Se caracteriza microscópicamente por la dilatación de los vasos pulpares. Va a haber

formación de edema por el daño a las paredes capilares, que permite la extravasación de los eritrocitos o la diapédesis de los leucocitos.

Según Baume, los primeros cambios inflamatorios que ocurren son: vasodilatación, congestión, estasis, trombosis, aglomeración de leucocitos dentro de los vasos sanguíneos, exudación serosa, edema, ruptura de los vasos sanguíneos y hemorragia local. El incremento de la irrigación local produce una congestión venosa en la región apical. Esta condición a nivel apical, controlando el posible drenaje de la pulpa constituye el factor decisivo para el carácter regresivo o progresivo de la reacción inicial. 18

7. Examen radiográfico:

En estos casos se indican las radiografías bitewing en las cuales se observa mejor las radiolucencias interadiculares, hallazgos comunes en dientes primarios con patología pulpar, en caso no se observara lo deseado, se indicaría una radiografía periapical del lado afectado. La integridad de la lámina dura del diente comprometido debe ser comparada con los dientes adyacentes y con el diente contralateral. 1

En las radiografías podemos observar:

- Caries profundas con probable compromiso pulpar.
- Restauraciones cercanas a cuernos pulpares.
- Éxito o fracaso de la pulpotomía o pulpectomía.
- Cambios pulpares como calcificaciones, nódulos y obliteraciones.
- Reabsorciones radiculares patológicas externas o internas.
- Radiolucidez periapical o interradicular del hueso. En dientes deciduos cualquier radiolucidez se encuentra localizado generalmente en la furcación y no en los ápices.

8. Indicaciones de la pulpectomía:

- El tratamiento de pulpectomía está indicado cuando los datos clínicos y radiológicos dan como diagnóstico una pulpitis irreversible o necrosis pulpar que cuenta con los siguientes datos significativos: 1, 2, 4
- Dolor permanente durante tiempo prolongado. 2,4

- Hiperemia después de una pulpotomía. [2,4]
- Excesiva hemorragia que además sea oscura y se suscite posterior a la apertura cameral. [2,4]
- Longitud radicular igual o mayor a 2/3. [2,4]
- Reabsorción dentinaria interna. [2,4]
- Lesiones traumáticas con pulpa expuesta. [2,5]
- Piezas dentales con procesos inflamatorios pulpares-radiculares cuyos conductos seas accesibles. [2]

9. Contraindicaciones de la pulpectomía:

- La pulpectomía está contraindicada en situaciones tales como:
- Reabsorción radicular mayor a los 2/3. [2,4]
- Pacientes poco colaboradores. [4]
- En pacientes con enfermedades sistémicas como ser leucemia, fiebre reumática, cardiopatías. [4]
- Estructura dental sin posibilidad de reconstruirse. [2,4]
- En dientes en los que el examen radiográfico muestre perforación del piso pulpar, o que en el momento de retirar la pulpa coronal se lesione el fondo de la cavidad. [1, 2, 4]
- Piezas que presentan reabsorción interna, reabsorción ósea patológica sobre el germen del diente permanente o ante la presencia de un quiste dentigeno. [5]

10. Instrumental y material utilizado: [4, 5, 12]

El instrumental utilizado en la pulpectomía es aquel usado en endodoncia de piezas permanentes, exceptuando algunos elementos e incorporando otros dados a conocer a continuación:

- **Equipo de anestesia local:** Cárpule, agujas cortas, anestésico en cartuchos y anestésico tópico.

- **Equipo para aislamiento del campo operatorio:** Arco de Young, dique de goma, clamps, porta clamps e hilo dental.

- **Instrumental rotatorio:** Pieza de alta velocidad, fresas de diamante redondo, cilíndrico, pera, fisura y fresas de carburo redonda pequeña, mediana, grande y fisura.

- **Instrumental de endodoncia:** tira nervios, limas Hedstrom del 15 al 80 y *K* del 80 al 120, conos de papel, escariadores, topes de hule, regla endodóntica, aguja hipodérmica sin bisel.

- **Soluciones irrigantes:** hipoclorito de sodio, suero fisiológico e hidróxido de calcio.

- **Material de obturación:** pasta iodo-formada, cemento de óxido de zinc y eugenol ZOE, fosfato de zinc, etc.

11. Clasificación de los materiales de obturación: [5]

Categoría I: Con un fuerte efecto antimicrobiano, incluye a:
- Óxido de zinc con paramonoclorofenol alcanforado
- Hidróxido de calcio con paramonoclorofenol alcanforado
- Óxido de zinc con formocresol

Categoría II: Con un intermedio efecto antibacteriano, incluye:
- Óxido de zinc con clorexidina
- Óxido de zinc y eugenol
- Óxido de zinc mezclado con agua destilada

Categoría III: Con ningún o mínimo efecto antibacteriano incluye:
- Vitapex
- Hidróxido de calcio mezclado con agua.

Óxido de zinc eugenol (OZE):

Es el material más conocido y popular utilizado universalmente en odontología, no obstante no reúne las características ideales. El uso del óxido de zinc-eugenol (OZE) como material de obturación de conductos de dientes primarios fue descrito por Sweet en 193 Eurasquin y Murazabe

mostraron que el OZE, es irritante para los tejidos periapicales y puede producir necrosis del hueso y del cemento y puede alterar el proceso de erupción del diente sucedáneo. Por esta razón debe tenerse cuidado de no forzar una cantidad excesiva del material para la obturación de los conductos a través del extremo apical. [1]

Descrito en 1930 como el primer material de obturación de conductos. Es uno de los materiales más utilizados, pero a la vez crea controversia su uso por la presencia del eugenol. Son reportados estudios que demuestran tanto su éxito como su fracaso. [5]

Primosch y Col, en el 2005, analizo 104 incisivos superiores, con tratamiento de pulpectomia obturadas con óxido de zinc- eugenol y restauradas con coronas de resina. A lo largo de 18 meses el 24% de las piezas fracasaron, considerándose fracaso ante la presencia de reabsorción patológica o ante radiolucidez periapical. Este fracaso estuvo estadísticamente asociado a la causa inicial del tratamiento, y a la extravasación del material más allá del apice dental. Concluye que el pronóstico de una biopulpectomia en incisivos superiores primarios obturados con OZE se reduce cuando es tratado a consecuencia de un traumatismo dental o cuando se sobreobtura. [5]

Mortazavi demuestra que aproximadamente después de 12 meses se observa mejoría, en piezas deciduas con lesión de furca, obturadas con OZE. Además de su biocompatibilidad, el óxido zinc y eugenol pierde sus propiedades antibacteriales una vez fijado en los conductos. [5]

Son muchos los informes que refieren una lentitud de reabsorción del OZE, en la zona apical. Cuando ocurre una obturación más allá del ápice, se corre el riesgo de desviación en la erupción de la pieza sucedáneo debido a su dureza. [5]

Cuando el eugenol se mezcla con el óxido de zinc se produce una reacción de quelación originando un eugenolato. Al exponerse a un medio acuoso como la saliva, se produce hidrólisis del eugenolato de zinc liberándose el eugenol y produciéndose hidróxido de zinc.

El eugenol es un derivado del fenol, es conocido como tóxico y es capaz de producir trombosis de los vasos sanguíneos al ser aplicado directamente

sobre el tejido pulpar. Tiene también propiedades anestésicas y se le usa como calmante para aliviar los síntomas de pulpitis dolorosas. Esta propiedad surge probablemente de la capacidad para bloquear la transmisión de las fibras nerviosas. [1]

Además tiene propiedades antiinflamatorias actuando como un inhibidor de la síntesis de las prostaglandinas y de la quimiotaxia leucocitaria. Estas propiedades farmacológicas pueden ayudar a la respuesta de los tejidos. [1]

Los efectos del eugenol dependen de su concentración libre al cual el tejido está expuesto. A bajas concentraciones, ejerce efectos anestésicos y antiinflamatorios locales sobre la pulpa dental. A altas concentraciones, el eugenol es citotóxico y tiene un efecto adverso sobre fibroblastos y osteoblastos, produciendo así daño en los tejidos y necrosis. Altas concentraciones capaces de producir efectos citotóxicos pueden ser llevados a los tejidos colocando el eugenol u óxido de zinc y eugenol en contacto directo con el tejido vital.

El cemento de óxido de zinc fraguado tiene un pH de 6.6 a 8.0 y no es irritante para la pulpa cuando se coloca en cavidades profundas. Aunque antes ha sido utilizado en recubrimientos directos de la pulpa hay acuerdo en considerar al eugenol como irritante. La pasta de OZE ha sido tradicionalmente el material de opción para la obturación de conductos radiculares de dientes primarios. Sin embargo, las preocupaciones han sido relatadas en cuanto a la diferencia entre su porcentaje de reabsorción y del diente; y a la lenta resorción cuando ocurre una sobreobturación. [1]

Al listar las cualidades del material obturador, se verificó que éste:

- Promueve la neoformación ósea.
- Puede ser fácilmente introducido en los canales radiculares sin perder plasticidad.
- Además se muestra denso, sin señales de contracción y sin solubilidad a los fluidos orales.
- Sin embargo, se observa poca adhesividad.

Camp (1984) introdujo la jeringa de presión endodóntica para solucionar el problema de subobturación, el cual es muy usual cuando se utilizan mezclas espesas de OZE. Sin embargo, la subobturación es aceptable desde el punto de vista clínico. Los dientes primarios suelen presentar zonas radiolúcidas interradiculares aunque sin lesiones periapicales, y en ocasiones tienen incluso pulpa vital en los ápices.

Es más peligroso sobreobturar que subobturar. Debe obtenerse una radiografía a fin de valorar la longitud y la densidad de la obturación final.

Hidróxido de Calcio:

Actualmente algunas escuelas de Odontología utilizan rutinariamente el hidróxido de calcio en pulpectomías con resultados positivos, mientras que en otras limitan su uso para técnicas de apicoformación en dientes no vitales de dientes permanentes jóvenes.

Para llevar el hidróxido de calcio al interior del conducto, se prepara la pasta con solución salina en una consistencia más o menos densa y luego colocada en la entrada del conducto radicular, con una torunda de algodón se empuja la masa apicalmente teniendo el cuidado de no sobrepasar el ápice. En conductos delgados de las molares deben emplearse además, los instrumentos endodónticos previamente utilizados imprimiéndoles ligeros movimientos de bombeo. También pueden utilizarse productos comerciales que presentan el hidróxido de calcio premezclado en jeringas de plástico, que facilitan la administración del producto. [1]

Vitapex:

Vitapex contiene: yodoformo (40.4%), hidroxido de calcio (30%) aceite de silicón (22.4%) y otros (6.9%). [5]

El Hidróxido de calcio 30%, estimula las células blásticas que ayudan a la apexogénesis, el pH alto neutraliza las endotoxinas producidas por bacterias anaeróbicas. El Yodoformo 40.4% es bacteriostático y Radio-opacidad aumentada, el Aceite de Silicona 22.4% es el lubricante que asegura un cubrimiento completo de las paredes del canal, el hidróxido de calcio solubilizado permanece activo en el canal radicular

Una situación que genera nuevas líneas de investigación con el hidróxido de calcio ($Ca(OH)_2$), es su reabsorción rápida en el interior del conducto, como ocurre con el Vitapex, dejando espacios vacíos en la obturación. 1
La velocidad de reabsorción es aproximadamente similar con las raíces de los temporales, es radiopaco, de fácil manipulación (por su presentación en jeringa dosificadora, hacen que no requiera espatulado) es de fácil colocación dentro del conducto, bajo índice de reacciones secundarias, posee poder antibacteriano, presenta estabilidad fisica, química que perdura por años. En casos de sobreobturación el Vitapex, según reportes, el material se reabsorbe. Es considerado el material ideal para la obturación de dientes temporales, debido a que cumple con la mayoría de las características necesarias, por su alta tasa de éxitos. 5

La adición del yodoformo al $Ca(OH)_2$ mejora la radiopacidad y añade a un agente antibacteriano a la pasta . Es un material de obturación excelente para dientes deciduos que reciben tratamiento de pulpectomía. 1
Características del Vitapex:
Un seguimiento clínico y radiográfico verificó que el material.

- Es de fácil aplicación.
- Radiopaco.
- Desinfecta el canal.
- Promueve la apexificación.
- Aplicación rápida y sencilla.
- Antibacteriano y bacteriostático.
- No presenta efectos tóxicos a los sucesores permanentes.
- Se reabsorbe un poco más rápido que las raíces de los dientes deciduos.
- Puede ser retirado con facilidad en caso sea necesario.

Pasta de Guedes Pinto:

Pasta compuesta por 0.30 g. de yodoformo, 0.25 g. de rifocort y 0.1 ml de paramonoclorofenol. 5

En Brasil, en 1981, Guedes-Pinto, Paiva y Bozzola realizaron un trabajo clínico que agrupa 45 dientes con pulpa afectada y utilizaron como material obturador una pasta compuesta por yodoformo, paramonoclorofenol alcanforado (PMCC) y Rifocort (crema dermatológica que contiene acetato de prednisolona y rifamicina) a partes iguales. Después de un seguimiento de 1 año, hubo apenas un caso de fracaso. Estos autores afirman que el material obturador presentaba una óptima propiedad antiséptica, era reabsorbible y reducía la reacción antiinflamatoria después del término del tratamiento. Posteriormente, este material recibe el nombre de PASTA GUEDES-PINTO. [1]

Guedes pinto y Col, evaluó clínicamente y radiográficamente la eficacia de la pasta de guedes pinto en 45 piezas necróticas con lesión de furca, que presentaban o no fistula. Se examinaron los dientes en los siguientes periodos: 1 semana; 1,3 y 6 meses, 1 y 2 años después del tratamiento. Este material mostro tener un éxito alto (97.8%). [5]
Debido a su composición, la pasta Guedes-Pinto presenta las siguientes características: [7]

- Óptima propiedad antiséptica. Buena tolerancia tisular así como un control de la reacción inflamatoria moderada post-endodóntica.
- Es reabsorbible al contacto con el tejido conectivo, se reabsorbe rápidamente cuando es extravasado.
- Es radiopaca.
- En caso sea necesaria su remoción posterior es fácil realizarla.

La pasta Guedes-Pinto, ha demostrado excelentes resultados en la terapia pulpar tanto en dientes vitales como en estado de gangrena pulpar. Consiste en el uso de un antiséptico caracterizado de lenta liberación de yodo y del ungüento Rifocort® compuesto por antibiótico de amplio espectro, rifamicina y un potente corticoide prednisolona que garantiza el requisito antiinflamatorio y bactericida necesario para el éxito de la terapia. [1]

Endoflax:

En Estados Unidos se expende un preparado con una composición similar, con contenido de óxido de zinc, bajo el nombre de *Endoflas* (Sanlor Laboratorios, A.A. 7523 Cali, Colombia S.A.) Esta pasta se obtiene de una mezcla de polvo que contiene tri-iodometano y yodo dibutilorthocresol (40.6 %), óxido de zinc (56.5 %), hidróxido de calcio (1.07 %), y el sulfato de bario (1.63 %) con un líquido que consiste en eugenol y paramonoclorofenol. [5]

Según el fabricante el material es: [5]

- Un material hidrófilo, por lo tanto puede ser utilizado en los conductos ligeramente húmedos.
- Se adhiere firmemente a la superficie de la raíz del canal para proporcionar un buen sellado.
- Tiene la capacidad de desinfectar los túbulos dentinarios y los canales accesorios de difícil acceso que no pueden ser desinfectados o limpiados mecánicamente.
- Tiene un amplio espectro antibacteriano
- Sus componentes son biocompatibles y pueden ser eliminados por fagocitosis, por lo tanto, es un material reabsorbible.

Es reportado su éxito como material obturador en piezas deciduas, con una mínima preparación del diente y una alta tasa de éxito radiográfico.

Este material puede ser usado como material alternativo en obturación de conductos radiculares de dientes deciduos. Una condición para el éxito, es la prevención de microfiltración. Un estudio retrospectivo sobre este material obtuvo aproximadamente 70% de éxito después de cuatro años de seguimiento. [7]

Pastas Yodoformadas:

Las pastas yodoformadas son antimicrobianas, poseen rápida reabsorción cuando son extravasadas, presentan facilidad de inserción y remoción del material y el índice de reabsorción es semejante al diente deciduo.

Es más tolerable y efectiva a nivel local, su comportamiento reabsortivo es favorable, características que la convierten probablemente en la mejor elección para pulpectomías.

Pasta KRI (Pharmachemie, Haarlem, Holanda)

Es un material obturador utilizado en dientes deciduos compuesto por yodoformo, paramonoclorofenol alcanforado (PMCC) y mentol.

• P-Clorofenol: 2.02%
• Alcamfor: 4.8%
• Mentol: 1.2%
• Yodoformo: 80.8%

La aparición de este material impulsó a la realización de estudios en dientes deciduos, donde fue observado:

- Acción bactericida.
- Facilidad de inserción.
- Capacidad de penetración en los tejidos.
- Rápida reabsorción del material extravasado.
- Se reabsorbe rápidamente en el área de la furcación y áreas periapicales en una o dos semanas.
- Sustitución de tejido de granulación por tejido reparador.
- Es radiopaco.
- Ausencia de efectos desfavorables en los dientes permanentes.
- Es de fácil retiro ya que la pasta yodoformada no endurece.

Algunos estudios evaluaron el éxito clínico y radiográfico de dientes deciduos tratados endodónticamente con la pasta KRI. Rifkin (1980) obtuvo 89% de éxito en molares deciduas después de un seguimiento de 1 año, García-Godoy (1987) relató 95.6% de éxito en el tratamiento de dientes deciduos unirradiculares después de 2 años. Además de esto, fue citada la facilidad de la remoción del material en casos de retratamiento y fue constatado cambio de color del diente después del término del tratamiento, por acción del yodoformo. Sin embargo, este producto ha sido superado actualmente por el Vitapex.

Un estudio realizado por Wrigth et al (1994), evaluó los efectos antimicrobianos y citotóxicos de la pasta KRI y la pasta de OZE, en donde el OZE produjo una zona de mayor inhibición bacteriana que la pasta KRI. La citotoxicidad de la pasta KRI permaneció alta independientemente del tiempo de contacto con la célula, mientras que la citotoxicidad de OZE disminuyó. Concluyen que el OZE tiene mejor actividad antimicrobiana y más baja citotoxicidad que la pasta KRI.

Pasta de Maísto (Man & Zilberman, 1989). [1]

Este material obturador está compuesto de una mezcla de yodoformo esterilizado con paramonoclorofenol alcanforado-mentol al que se añade óxido de zinc, timol y lanolina; da excelentes resultados en dientes primarios infectados. El yodoformo, se dice que es un polvo de color amarillento, poco soluble en agua, pero soluble en alcohol, éter y aceite de oliva; contiene un alto porcentaje de yodo (96,7 %).

• Óxido de zinc (14,0g)
• Yodoformo (42,0g)
• Timol (2,0g)
• Clorofenol alcanforado (3,0ml)
• Lanolina (0,5g)

Esta pasta es marcadamente radiopaca y se reabsorbe rápidamente en la zona periapical y más lentamente dentro del conducto radicular. Su utilización en odontología data de mediados del siglo XIX, pero esencialmente fue Walkhoff quien inicialmente lo empleó para obturar conductos radiculares. Su valor como antiséptico es relativo, pero se cree que su acción benéfica sobre la reparación de extensas lesiones periapicales, puede ser debido a:

- La liberación del yodo en contacto con el tejido periapical.
- La estimulación de la formación de nuevo tejido de granulación que contribuye posteriormente a la reparación ósea.
- Actúa en mejores condiciones privadas de oxígeno y en medio alcalinas. Pero nada de esto ha sido probado en forma concluyente.

Maísto, en su trabajo concluye lo siguiente: 1) la sobreobturación del conducto, con este material se reabsorbe con una velocidad promedio de dos a tres días por cada mm^2 controlado radiográficamente, 2) la desobturación del conducto no ofrece dificultades, por lo que permite rehacer el tratamiento, si fuese necesario, 3) existe la posibilidad de lograr "esterilización" del conducto, por la condición del pH alcalino presente en el mismo, y por último se logra la reparación de las zonas periapicales previamente afectadas.

Una evaluación clínica-radiológica del OZE y la pasta de Maísto realizada por Reddy et al (1996), mostró un éxito del 100 % con la pasta de Maísto. Cinco dientes que fueron sobreobturados con la pasta de Maísto mostraron resorción completa del material en exceso en 3 meses, mientras que los dientes que fueron sobreobturados con OZE mostraron resorción incompleta del material de exceso hasta después de 9 meses. El OZE mostró regeneración del hueso sólo en un 26.7% mientras que con la pasta de Maísto fue de 93%. La curación completa de la patología interradicular fue vista sólo con la pasta de Maísto. Sin embargo, la patología estuvo presente en el 40% de dientes tratados con OZE hasta después de 9 meses. Concluyen que la pasta de Maísto es superior a la pasta de OZE tanto en evaluación clínica como radiográfica realizada en un período de 9 meses, en relación con la regeneración del hueso, curación de patología radicular y resorción del material en exceso.

MTA:

El agrega de trioxido mineral (MTA) es un nuevo material desarrollado para endodoncia, esta compuesto principalmente por particulas de silicato tricalcico, aluminato tricalcico, silicato dicalcico, aluminato ferrico tetraclcico, oxido de bismuto y sulfato de calcio dihidratado. El MTA es un cemento muy alcalino, con un Ph de 12.5. este es un Ph muy similar al del hidroxido de calcio, y puede posibilitar efectos antibacterianos. Presenta baja solubilidad y una radiopacidad mayor que la dentina. [5]

El MTA favorece la formacion de hueso y cemento, y puede facilitar la regeneracion del ligamento periodontal sin provocar inflamacion

Las principales indicaciones del MTA son el tratamiento pulpar en dientes vitales(pulpotomia, recubrimiento pulpar directo), apicoformaciones (barrera apical), cirugia endodontica, reparacion de perforaciones furcales, laterales y las provocadas por las reabsorciones. Su desventaja es el alto costo que presenta. [4]

12. Técnica de la pulpectomia:

La anatomía de las piezas deciduas y permanentes difieren mucho entres si, tanto externa como internamente.

Aminababi y Col (2008) estudiaron 160 molares deciduas en 85 pacientes de 4 a 6 años. En promedio en el maxilar superior todas la primeras molares presentaban tres conductos; el 70.9% de las segundas molares presentaban tres conductos y el 29.1% el cuarto conducto estaba presente. En el maxilar inferior el 79.2% de las primeras molares inferiores presentaban 3 conductos y el 20.8% cuatro conductos. Todas las segundas molares presentan cuatro conductos. Olas primeras molares inferiores es la pieza que presenta menor accesibilidad comparadas con las piezas restantes. [4]

La técnica para realizar una pulpectomía involucra muchos pasos, pero cada uno de estos es de vital importancia para que éste resulte eficaz.

Para lo que se debe realizar: [2, 5, 8, 12]

Radiografía preliminar:

Resulta imprescindible para obtener un buen diagnóstico y la longitud aparente del diente con ayuda de una regla endodóncica.

Anestesia:

Los niños requieren una preparación adecuada y una presentación cuidadosa de la anestesia local. El éxito del procedimiento de inyección depende en gran manera de la habilidad del profesional y de su equipo para preparar psicológicamente al niño.

La técnica anestésica es utilizada en caso de realizarse una biopulpectomía, porque la vitalidad pulpar aún se encuentra conservada.

Aislamiento absoluto:

Éste es realizado con dique de goma y clamps. Sus principales ventajas son proteger al paciente de aspiraciones con algún instrumento e irritaciones de los tejidos blandos por causa de los irrigantes, también mantienen un campo aséptico y seco que mejora la calidad del tratamiento y el campo visual.

Apertura de la cavidad:

Ésta debe iniciar con la remoción de todo el tejido cariado con fresa de carburo redonda grande, siguiendo el protocolo de márgenes, paredes y piso para evitar que los microorganismos ingresen en los conductos radiculares, en caso de vitalidad pulpar; posteriormente se procede a la antisepsia y a retirar el techo de la cavidad pulpar.

Acceso a los conductos:

Eliminación de toda la pulpa cameral en caso de molares, efectuándose ésta con ayuda de una fresa o cuchareta de dentina afilada; irrigar abundantemente con suero fisiológico e hipoclorito con la finalidad de evitar posibles contaminaciones del conducto radicular y la eliminación de la sangre que llevaría a un oscurecimiento de la corona por infiltrado tubular.

Todo esto debe ser seguido del desgaste compensatorio, para obtener una apertura de paredes amplias que faciliten la accesibilidad a los conductos. Posteriormente realizar la extirpación de la pulpa radicular con los tira-nervios en caso de biopulpectomía.

Conductometría:

Se introducen las limas en el interior de los conductos con topes de goma en la medida obtenida a partir de la medición realizada en la radiografía preliminar y con la presencia de un plano de referencia entre las limas y el

diente se procede a una nueva toma radiográfica para obtener la longitud real del diente.

Preparación biomecánica de los conductos:

Ya eliminada la pulpa cameral, localizados los conductos y sabiendo la longitud real del diente, a esta longitud se le restan de 2 o 3 milímetros, consecuentemente se obtendrá la longitud de trabajo y se podrá proceder a la instrumentación con limas K, teniendo cuidado de que siempre estén demarcadas con topes de goma en dicha longitud de trabajo para evitar lesionar el germen dental. Esta preparación biomecánica se realiza con el objetivo de extirpar el tejido pulpar radicular en su totalidad, junto al material orgánico y microorganismos que existe en los conductos. Por tanto para facilitar la salida de dicha materia orgánica y microbiana los conductos deben ser irrigados con abundante hipoclorito de sodio al 2% durante la instrumentación, alternándolo con suero fisiológico; debe irrigarse con suavidad, sin presión excesiva, para evitar impulsar el líquido hacia los tejidos peri-apicales.

Obturación de los conductos:

Una vez limpios los conductos se secan con puntas de papel y si se ha eliminado por completo todo el material orgánico se procede a la obturación del conducto con pasta iodo-formada por ser ésta reabsorbible y acompañar a la pieza dental en su proceso de rizólisis. La pasta se introduce con la ayuda de las limas, condensadores o jeringas.

Restauración definitiva:

Inicialmente se debe colocar una buena base capaz de soportar la restauración definitiva y las constantes fuerzas oclusales, como ser con cemento ionómero de vidrio CIV y Fosfato de Zinc propiamente. En dicha base se realizará el tallado para la recepción del material definitivo pudiendo ser de resina, amalgama o recubrimiento con coronas prefabricadas o coladas en caso de destrucciones grandes de la corona anatómica.

Seguimiento postoperatorio:

El seguimiento debe realizarse por dos años aproximadamente, en los cuales el paciente no debe presentar ninguna afección clínica o alteración a nivel radiográfico.

13. Dificultades que se presentan en el tratamiento de pulpectomía: [4]

En un tratamiento de pulpectomía debemos realizar inicialmente una buena técnica anestésica para así conseguir realizar el tratamiento sin ninguna molestia y evitar dolor innecesario al niño. Para esto se deben tener presentes las consideraciones generales y límites máximos a utilizar con respecto al anestésico local para evitar reacciones adversas, por tanto es muy importante tomar en cuenta la edad y peso corporal del niño para así calcular el volumen del anestésico. Esta consideración es mucho más importante cuanto menor sea la edad y el peso que tenga el niño, en tal caso la cantidad de dosis deberá ser menor para evitar al niño posibles insuficiencias cardiovasculares y del sistema nervioso central tales como mareos, visión borrosa, ansiedad, temblores, convulsiones, depresión del sistema nervioso central y muerte.

La pulpectomía en sí, es un tratamiento más complejo en piezas posteriores que en anteriores por la forma característica de sus conductos. De esta manera los conductos uniradiculares resultan ser un tanto más sencillos al tratamiento por su forma cónica y gran amplitud, en cambio en los multiradiculares presentan mayor dificultad como la forma de sus raíces estrechas y curvas, la configuración de sus conductos angostos y aplanados que además pueden presentar ramificaciones, conductos accesorios y terminar con ápices abiertos.

C. RESTAURACION EN EL SECTOR ANTERIOR CON CORONAS DE CELULOIDE:

La caries y fracturas de los dientes anteriores superiores en los niños es muy común y para esto es necesario hacer restauraciones que ofrezcan resistencia y estética, aunque la forma más usadas de restaurar las piezas con caries extensas es colocar coronas de acero éstas no cumple los requisitos de

estética, aunque también se puede utilizar coronas de acero con frente estético (veneer), pero son costosas, otra manera de restaurar y obtener estética y economía son las coronas de resina directa, pero estas no ofrecen resistencia. Para obtener estética y resistencia y buen precio tenemos la opción de restaurar con coronas de celuloide con resina, pero tienen la desventaja de causar daño en la encía durante la adaptación.[10]

1. **Anatomía de las coronas dentales anteriores primarias:** [13]

   Mac Lean y col en 2007 reportan que los dientes primarios son de tamaño más pequeño y las dimensiones de sus coronas son más reducidas que los dientes permanentes. Les constricciones cervicales son más marcadas y los cuello son más delgados, su color es más claro.

   En comparación con la dentición permanente:

   - Las coronas de los dientes primarios anteriores son más anchas en sentido mesiodistal que largas.
   - Predominio de los diámetros mesiodistal sobre los cervicoincisales. Se produce un desgaste o abrasión fisiológica, por lo que los dientes parecen achatados.
   - Los puntos de contacto son áreas amplias y apianadas. En lugar de producirse contacto en un punto se produce un área de contacto.
   - Las crestas cervicales del esmalte de los dientes anteriores primarios son más sobresalientes. Esto se debe tomar en cuenta cuando se efectúa algún procedimiento restaurador.
   - Las capas de esmalte y dentina son muy delgadas. El espesor del esmalte es de 1 milímetro.
   - Los prismas del esmalte en el tercer gingival se dirigen oclusal.
   - El esmalte termina en borde bien definido.
   - Los dientes primarios en general son de color más claro, se debe a que su tiempo de maduración es más corto, por ello se forma menos dentina, por lo que obtiene un color más blanquecino.

2. 1.1 Anatomía del Incisivo central primario maxilar. [13]

Cara vestibular:

- Convexa, bastante lisa y sin surco de desarrollo.
- Borde incisa! prácticamente recto.
- Borde mesial comienza siendo recto y luego se indina para converger al eje mayor del diente.
- Borde distal convexo en todo su trayecto.
- Ángulo mesioincisal recto.
- Ángulos distoincisal más obtuso y redondeado.
- Presenta un mayor diámetro mesiodistal respecto al cervicoincisal.

Cara palatina:

- Encontramos un cíngulo potente que se extiende hacia incisal, y nos delimita junto a la crestas marginales, una fosa mesial y otra distal.

Caras mesial y distal:

- La cara mesial comienza siendo ligeramente convexa y se va enderezando al llegar al eje mayor del diente.
- La cara distal es convexa en todo su trayecto.
- La cara mesial es más larga que la distal.

3. Anatomía del incisivo lateral primario maxilar: [13]

Cara vestibular:

- Presenta un mayor diámetro cervicoincisal respecto al mesiodistal.
- La cara es lisa y no se ven los surcos de desarrollo.
- Es convexa también, aunque menos que la del central, por lo que se ve más larga y plana que la de éste.
- Su borde incisal se encuentra ligeramente inclinado hacia distal.
- Su borde distal es convexo en todo su trayecto.
- Su borde mesial es convexo al comienzo y luego se endereza al llegar al eje mayor del diente.
- Su ángulo distoincisal es más redondeados.

- Su ángulo mesioincisal es más agudo.

Cara palatina:

- Encontramos un cíngulo potente que se extiende hacia incisal, que nos delimita junto a las crestas marginales, una fosa mesial y otra distal.

Caras mesial y distal:

- La cara mesial comienza siendo ligeramente convexa y se va enderezando al llegar al eje mayor del diente.
- La cara distal es convexa en todo su trayecto.
- La cara mesial es más larga que la distal.

Las restauraciones amplias o con gran destrucción coronaria en dientes primarios han sido muy difíciles durante mucho tiempo para el odontopediátra, ya sea por la cooperación del paciente y que los padres, las expectativas para restaurar los dientes deciduos en especial los dientes anteriores y por la dificultad del poder mantener un material restaurador convencional. [9]

Cuando los incisivos primarios están severamente dañados por la caries de la primera infancia, traumatismos o defectos estructurales, resulta difícil de restaurar debido al pequeño tamaño de su corona. Aunado a esto, el manejo del comportamiento el paciente es un factor importante a ser tomado en cuenta. [14]

En algunos casos, las alternativas de tratamiento para los dientes antes mencionados podrían estar limitadas a restauraciones de cobertura total y puede incluir diferentes tipos de coronas. [10, 17]

Sea cual sea la elección, la restauración coronal ideal para incisivo primario debe reunir las siguientes características:

- Tener un color similar al de los dientes naturales, y por ende, ser imperceptible.
- Permanecer en boca hasta la exfoliación natural del diente.
- Estar unida al diente por un cemento biocompatible con el tejido

pulpar. Ser fácil y rápida de colocar por el odontopediátra.

- Preferiblemente, ser colocada en una sola cita sin la necesidad de procedimientos de laboratorio. 9,17

4. Coronas de celuloide:

Ante la presencia de alteraciones en los dientes anteriores es importante resolverlos para que se mantenga hasta la exfoliación natural y haya una correcta erupción de las piezas permanentes. 17, 21

También es importante rehabilitarlos no sólo por la estética, sino también para el adecuado desarrollo del lenguaje, fonación, buen desarrollo psicológico, social y emocional. 17

Las coronas de celuloide son moldes para la elaboración rápida y segura de restauraciones, utilizándolas como matrices para la colocación del material restaurador o provisional que pueden ser: resina, ionómero de vidrio, acrílico. Estas coronas tienen las propiedades de ser transparentes, delgadas y elásticas, para poder ser bien recortadas, adaptadas y rellenadas posteriormente con el material restaurador, con menor riesgo a dejar burbujas de aire gracias a su transparencia. Una vez terminado el fotocurado de la resina se pueden separar fácilmente y dejan la superficie de la restauración tersa, además poseen paredes delgadas que el nivel proximal nos permiten un buen acabado de los puntos de contacto. 17

Matriz de celuloide y resina compuesta, también como “Coronas de celuloides", pueden ser comúnmente utilizadas para la restauración dental de dientes severamente destruidos, fracturados o con malformaciones (Croll, 1995).

Las matrices anatómicas de celuloide para los dientes primarios se han desarrollado debido los problemas presentados con las coronas de policarbonato.

Ellas fueron muy bien aceptadas, siguiendo la evolución de los materiales de restauración estética y sus componentes tales como el agente de ataque

químico, y la unión a la dentina y el esmalte, lo que permite la mejor retención de restauraciones (Lara et al., 2004). [23]

Las coronas de celuloide son moldes coronales de plástico preformados que se fabrican en diferentes tamaños, pericia y llenados con resina compuesta. Se presentan en cuatro tamaños de incisivos primarios centrales y laterales superiores derechos e izquierdos.

Rivera y Ramírez, proponen una modificación de las coronas de celuloide con resina que podría cumplir con las expectativas que las otras técnicas no cumplen como son: la estética, la resistencia y el bajo costo.

Se realizó una comparación entre la técnica tradicional y la técnica modificada de coronas celuloide en dientes temporales. Las diferencias entre estas dos técnicas es el acabado final, cuando la corona ya está próxima cementar, se realiza en retenciones de forma horizontal al diente preparado, de esta manera se lograría mayor resistencia a las fracturas y al desprendimiento. [10, 17]
Las coronas de celuloide cumplen con la estética pero no con las expectativas de la funcionalidad, ya que estas tienden muchas veces a fracturarse.

5. Indicaciones [10, 17]

-Incisivos con lesiones interproximales extensas.
- Incisivos con tratamiento pulpar.
- Incisivos fracturados con pérdida considerable de la estructura dental.
- Incisivos pigmentados.
- Incisivos con defectos hipoplásicos.

4. Contraindicaciones [10, 17]

- Dientes demasiado deteriorados con insuficiente estructura para la retención.
- En caso de enfermedad periodontal presente.
- En pacientes con bruxismo. Según Shafer y col. Para los casos de casos

de amelogénesis imperfecta no se pueden hacer restauraciones protésicas permanentes, ya que la dentina es débil. Sin este tipo de pacientes que producen fracturas o por debajo del borde gingival es preferible hacer exodoncia. [16]

5. Ventajas [10, 17]

- Excelente estética.
- Sólo es necesario eliminar una pequeña cantidad de estructura dentaria.
- Se puede reforzar la retención adhiriéndolas a lo que queda esmalte o con el uso de perno intraconducto.

6. Desventajas [10, 17]

- La restauración suele tener un volumen de material insuficiente para soportar las tensiones oclusales.
- Las matrices se fabrican únicamente para los dientes superiores y deben adaptarse a los dientes anteroinferiores.

7. Técnica [9, 10, 17, 22]

Las coronas de celuloide con resina se pueden colocar con dos técnicas: una tradicional y otra modificada.

La técnica modificada para corona de celuloide con resina se crea a causa de que las coronas tradicionales tienden a fracturarse o a desalojar el diente, además son muy aceptables en lo que se refiere a la respuesta periodontal y pulpar.

- Anestesia infiltrativa.
- Eliminar la caries.
- Aislamiento del campo operatorio.
- Selección de corona de celuloide, según el tamaño de la pieza.
- Selección del color de resina que se pueda hacer fotocurado sólo resina en la superficie vestibular para comparar los colores.
- Reducción de las superficies dentales con fresa punta de lápiz 1.5 mm del borde incisal, 0.5 - 1 mm las superficies interproximales buscando paralelismo entre estas, 0 , 5 - 1 mm la superficie vestibular y 0,5 mm la superficie lingual-palatina.

- Preparar una pequeña rielera en el tercio gingival en vestibular para aumentar la retención.
- Recorte y adaptación de la corona de celuloide, la cual debe ir 1 mm por debajo del borde gingival, también debe quedar adaptada con sus puntos de contacto proximales.
- Se debe tener mucho cuidado en la reducción y colocación, pues es difícil evitar el sangrado de la encía al adaptar el borde gingival. Para disminuir esto podemos tomar una impresión con alginato para ajustar las coronas de celuloide.
- Hacer perforación pequeña en la zona incisal de la corona de celuloide con explorador, para que sirva como un lugar de escape de la resina y que el aire atrapado.
- Grabar la superficie dentaria por 30 segundos y colocar el adhesivo polimerizando por diez segundos.
- Rellenar la corona preformada, el material restaurador hasta sus dos terceras partes, teniendo cuidado de no dejar burbujas. Colocar la corona de celuloide suavemente en sentido gingival, retiran los excesos con sonda o explorador y fotopoiimerizar por 60 segundos en cada cara o según las instrucciones del fabricante.
- Se retira la corona de celuloide cortando por vestibular en sentido
- axial, desde gingival a incisal.
- Verificar la oclusión y pulir con discos de piedra arcansa.

La corona de celuloide con resinas compuestas son una opción con un resultado estético favorable. Permite la adaptación de la forma antes colocacion, y reducir el tiempo clínico con el niño en el asiento odontológico. Dadas las opciones restaurativas, la elección del profesional debe ser influenciado por el comportamiento del niño el costo de los materiales, así como por su habilidad. [23]

2.3 DEFINICION DE TERMINOS:

- **Caries de Infancia temprana:** La Academia Americana de Odontología Pediátrica define la caries de la infancia temprana (CIT) como la presencia de uno o más dientes cariados (cavitados o no), ausentes (debido a caries), o restaurados en la dentición primaria, en niños de edad preescolar, es decir, entre el nacimiento y los 71 meses de edad.

- **Caries rampante:** La caries rampante es un ataque agudo de caries que incluye a muchos dientes en superficies que no suelen ser susceptibles. Las lesiones son extensas y de inicio súbito. Suele ocurrir en niños y adolescentes aunque también puede darse en adultos y puede ser debida al consumo exagerado de hidratos de carbono, mala higiene oral, reducción del flujo salival, factores psicológicos, etc.

- **Biopulpectomia:** Es la técnica comúnmente empleada con el uso de anestesia local, ya que se la realiza en piezas dentales que presentan vitalidad pulpar y exclusivamente en caso de pulpitis aguda, fracaso del tratamiento de pulpotomía o sangrado excesivo de color rojo oscuro en la realización de éste, reabsorción dentinaria interna y exposición pulpar al medio bucal entre 24/48 horas posteriores a un traumatismo. [4]

- **Tratamiento odontológico:** Procedimiento en el cual se resuelve de manera completa y en un tiempo las afecciones bucales que padece el paciente. El tratamiento dental integral tiene como objetivo la rehabilitación bucal completa del paciente y no únicamente alguno de los padecimientos existentes, asegurando de esta manera un estado pleno de salud bucal y condiciones óptimas de bienestar general. Esta forma de tratamiento comprende todos los procedimientos necesarios para alcanzar un estado óptimo de salud, incluyendo cualquier tratamiento de especialidad que sea necesario.

- **Coronas de celuloide:** Las coronas de celuloide son moldes coronales de plástico preformados que se fabrican en diferentes tamaños, pericia y llenados con resina compuesta. Se presentan en cuatro tamaños de incisivos primarios centrales y laterales superiores derechos e izquierdos. [1]

III.-CASO CLINICO

3.1 HISTORIA CLINICA DEL NIÑO

1. ANAMNESIS:

1.1. FILIACION:

- Nombre del paciente : Dayana Antjesol Cuadros Sicha.
- Edad : 05 años y 2 meses.
- Sexo : Femenino.
- Domicilio : Ayacucho.
- Teléfono : 983623187
- Fecha y lugar de nacimiento : 06 de Abril del 2010
- N ° de hermanos : un hermano.
- Orden que ocupa : Segundo.
- Nombre del padre : Danny
- Nombre de la madre : Nelida

1.2 **MOTIVO DE CONSULTA:** "Traigo a mi niña porque todos sus dientes están picados".

1.3 ANTECEDENTES:

1.3.1 ANTECEDENTES FISIOLOGICOS:

- **Prenatales:** con controles completos no presento ningún tipo de complicación. Refiriendo que tomó vitaminas.
- **Natales**: Producto de 2da gestación, parto eutócico, a término, peso al nacer 2,700 kg, talla 51 cm, llanto inmediato.
- **Post natales:**
  - Alimentación: Lactancia materna exclusiva hasta los 6 meses de edad, lactancia artificial con leche Nan a partir de los 6 meses. A los 6 meses inicio la ablactancia con papillas y mazamorras, en la actualidad consume alimentos variados.
  - Higiene: inició desde los 5 años con cepillo más pasta dental.
  - Hábitos: Ninguno

-Lactancia artificial nocturna durante los primeros 3 años aproximadamente.

- Vacunas: completas.
- Desarrollo psicomotor: Acorde a su edad.

1.3.2 ANTECEDENTES PATOLOGICOS:

Presentó:

- Varicela al año.
- Síndrome obstructivo bronquial.

1.3.3 ANTECEDENTES MEDICOS:

- **Medicaciones:** niega RAM
- **Hospitalizaciones:** Al año, durante 1 semanas, por presentar Enfermedad Diarreica Aguada con deshidratación.

1.3.4 ANTECEDENTES ESTOMATOLOGICOS:

- **Tratamientos:** Aplicación de flúor barniz hace 2 meses.
- **Medicación:** Se le receto paracetamol de 120mg para el dolor de muela que presentaba.

1.3.5 ANTECEDENTES FAMILIARES:

- **Padre:** 35 años en ABEG, obrero**.**
- **Madre:** 34 años en ABEG, ama de casa.

1.3.6 ANTECEDENTES SOCIOECONOMICOS:

- Estrato social: medio.
- Casa: de ladrillo, con servicios básicos. (agua, luz, desagüe).

1.4 ENFERMEDAD ACTUAL:

1.4.1 Tiempo de la enfermedad: enfermedad crónica con una antigüedad de 3 años aprox.

1.4.2 Forma de inicio: de forma progresiva.

1.4.3 Signos y síntomas: dolor dental y fractura de la estructura coronaria.

1.4.4 Curso: continuo.

2. EXAMEN CLINICO:

2.1 EXAMEN CLINICO GENERAL:

- Peso : 19 kg.
- Talla : 95 cm
- Temperatura : 37 °C
- Ectoscopía : AREN, ABEG, ABEH.
- Piel y anexos : Piel flexible, humectada, uñas sin alteración aparente.
- T.C.S.C : Bien distribuido.
- Linfáticos : No palpables, no presentan dolor.
- Locomoción : De acuerdo a la edad

2.2 EXAMEN PSIQUICO ELEMENTAL:

PADRES:

- **Padres motivados :SI**
- **Padres ansiosos :SI**
- Padres autoritarios :NO
- Padres manipuladores :NO
- Padres indiferentes :NO

NIÑO:

- Clasificación según Frankl:
  - Grado 1: definitivamente negativo :NO
  - **Grado 2: negativo :SI**
  - Grado 3: positivo :NO
  - Grado 4: definitivamente positiva :NO

2.3 EXAMEN CLINICO REGIONAL:

2.3.1 EXTRAORAL:

- Forma de cráneo : Normocéfalo.
- Forma de cara : Normofacial.

- Simetría facial : Asimétrica.
- Músculos faciales : Competencia labial.
- ATM : No presentan ruidos ni chasquidos.
- Perfil antero posterior : Convexo.
- Perfil vertical : Normodivergente.
- Fonación : Normal
- Deglución : Normal.
- Hábitos : No presenta.
- Respiración : Mixta.

2.3.2 INTRAORAL:

Tejidos blandos:

- Labios :Resecos, pequeños.
- Vestíbulo :Sin alteración aparente.
- Frenillos :Simple, con implantación media.
- Lengua :Móvil, pequeña, con presencia de saburra.
- Piso de boca :Depresibles, permeables y vascularizados.
- Paladar duro :Paladar poco profundo, con presencia de arrugas palatinas.
- Paladar blando :Sin alteración aparente.
- Orofaringe : No congestiva.
- Encía :Gingivitis en sector posterior, superior e inferior.

Tejidos duros:

- Tipo de dentición : Dentición decidua.
- Anomalías dentarias : No presenta

- Arcos dentarios:
  - Superior:
    - Forma : Ovoide.
    - Tipo : Baume I.
  - Inferior:
    - Forma : Ovoide
    - Tipo : Baume II.

Oclusión:

- Relaciones intermaxilares:
- Plano terminal derecho : Escalón mesial.
- Plano terminal izquierdo : Escalón mesial.
- Relación canina derecho : Clase I.
- Relación canina izquierdo : Clase I.
- Overjet : 0 mm
- Overbite : 15
- Línea media : Ligeramente desviada hacia la izquierda
- **Higiene** : Mala.
- **Saliva:**
- Seroso : Presenta.
- Mucoso : No presenta.

2.4 ODONTOGRAMA:



2.5 DIAGNOSTICO PRESUNTIVO:

1.-Estado sistémico: paciente de 5 años y 2 meses de edad, de sexo femenino, en AREG, AREN, AREH, LOTEP.

2.-Estado estomatológico:

- De tejidos blandos:

  -Enfermedad gingival asociada a placa bacteriana.

- Tejidos duros:

  Caries dental:

  - C1 : 53, 65, 83.

  Pulpitis reversible : 55, 52, 51, 61, 62, 63,74, 85.

  Periodontitis apical crónica : 75, 84

  Raiz dental retenida : 54.

- Oclusión:
  - Maloclusión clase I.
- Conducta:
  - Según Frankl : Tipo 2, negativo.

2.6 EXÁMENES COMPLEMENTARIOS:

Análisis de fotografías:

2.6.1. Fotografía frontal:

-Análisis de línea media.

-Análisis de tercios.

-Análisis de los quintos.

2.6.2 Fotografía de perfil:

-Análisis de los tercios

-Análisis del tercio inferior

- Análisis de la línea E

-Análisis del perfil antero posterior

-Análisis del perfil vertical

2.6.3 Fotografías intraorales

-Fotografía de máxima intercuspidación.

-Fotografía oclusal superior

-Fotografía oclusal inferior

-Fotografía lateral derecha

-Fotografía lateral izquierda

Análisis radiográfico

- Radiografía periapical.

2.6 ANALISIS FOTOGRÁFICO

2.6.1 FOTOGRAFÍA FRONTAL

2.6.1.1 LINEA MEDIA:



Fig. N° 01 Fotografía frontal

LADO	VALORES NORMALES	INTERPRETACION	OBSERVACION	CONCLUSION
Derecha	½	<1/2 = asimetría	En asimetrías la diferencia dimensional entre lado derecho e izquierdo de la cara, cuando es menos de 3 % no se percibe al ojo del observador.	Paciente presenta asimetría facial. Desviación de la línea media hacia la izquierda
Izquierda	½	>1/2= asimetría		

2.6.1.2 ANALISIS DE TERCIOS:



Fig. N° 02 Análisis de tercios

VALORES REFERENCIALES		INTERPRETACION	CONCLUSION
Tr – G	1/3	Tercios iguales = simetría de tercios verticales faciales Tercios desiguales= asimetría de tercios verticales faciales	Simetría de tercios verticales faciales
G- Sn	1/3		
Sn-Me	1/3		

2.6.1.3 ANALISIS DE QUINTOS:



Fig. N° 03 Análisis de Quintos

REFERENCIAS	VALORES NORMALES	INTERPRETACION	CONCLUSION
Distancia intercantal externa (A)	1/5 externo	Quintos proporcionados presenta simetría. Quintos desproporcionados presenta asimetría.	Asimetría de quintos transversales con predominio de los quintos externos.
Distancia intercantal intermedia (B)	1/5 Intermedio		
Distancia intercantal Interna (C)	1/5 interno		

2.6.2 FOTOGRAFIA DE PERFIL

2.6.2.1 -ANÁLISIS DE TERCIOS

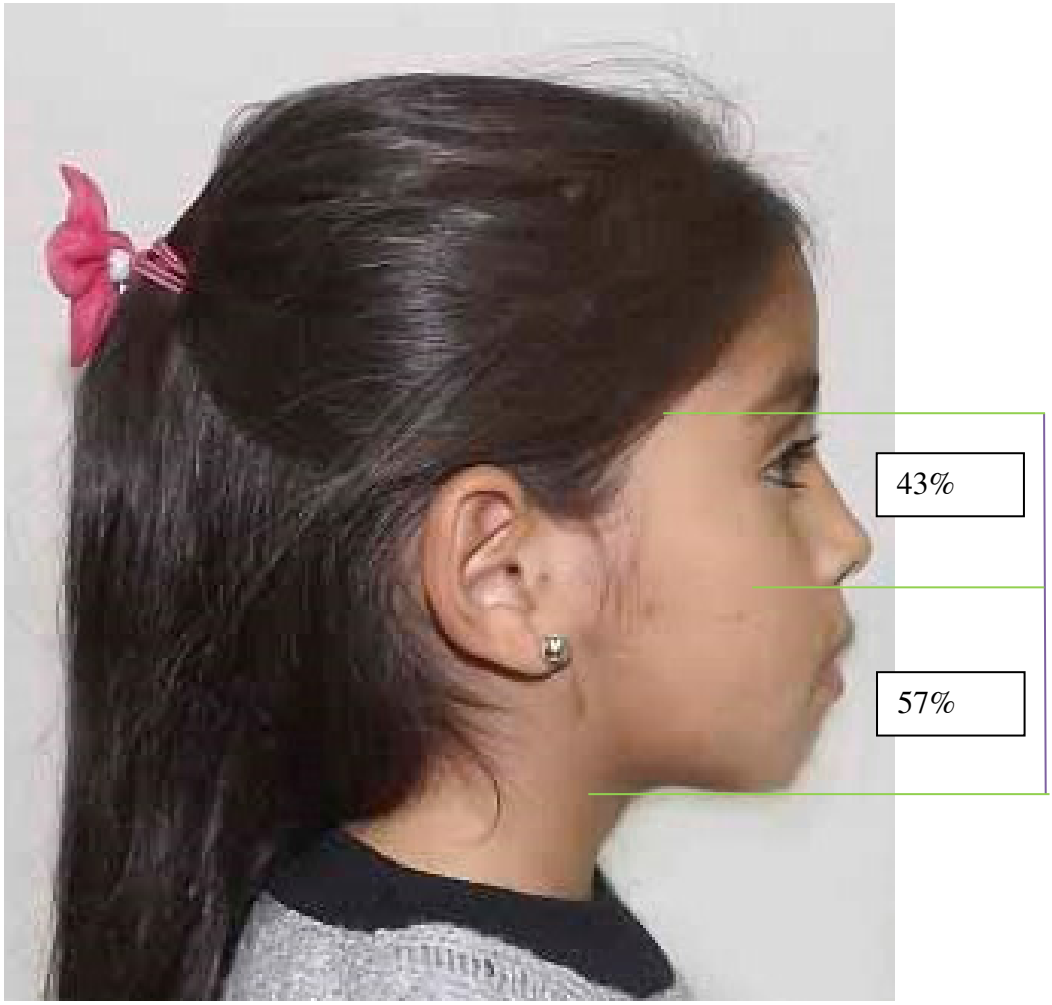

Fig. N° 04 Análisis de tercios

VALORES NORMALES	***INTERPRETACION***	**CONCLUSION**
Tercio médio 43%	< 43% tercio medio disminuido. > 43% tercio medio aumentado	Tercios medio e inferior proporcionados.
Tercio inferior 57%	>57% tercio inferior aumentado. < 57% tercio inferior disminuido	

2.6.2.2 LINEA E



Fig. N° 06 Plano E de Rickets

VALORES NORMALES	INTERPRETACION	CONCLUSION
Labio superior= - 4 +/- 2mm detrás de línea	Valores mayores protrusión	Proporción adecuada de los labios
Labio inferior= -2 +/- 2mm detrás de línea	valores menores retrusión	

2.6.2.3 PERFIL ANTERO POSTERIOR

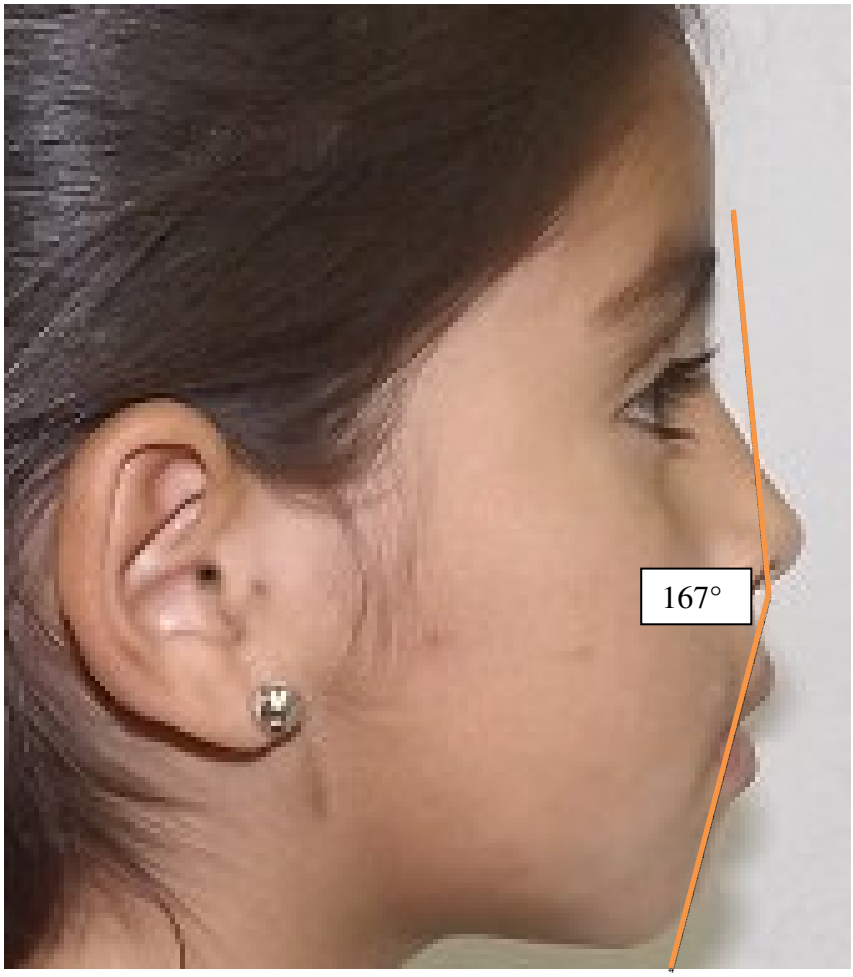

Fig. N° 07 Convexidad facial

VALORES NORMALES	INTERPRETACION	CONCLUSION
< 165°	Convexo =clase II	Paciente con perfil ligeramente convexo patrón clase I.
165°- 175°	Ligeramente convexo =clase I	
>165°	Cóncavo= clase III	

2.6.2.4 PERFIL VERTICAL

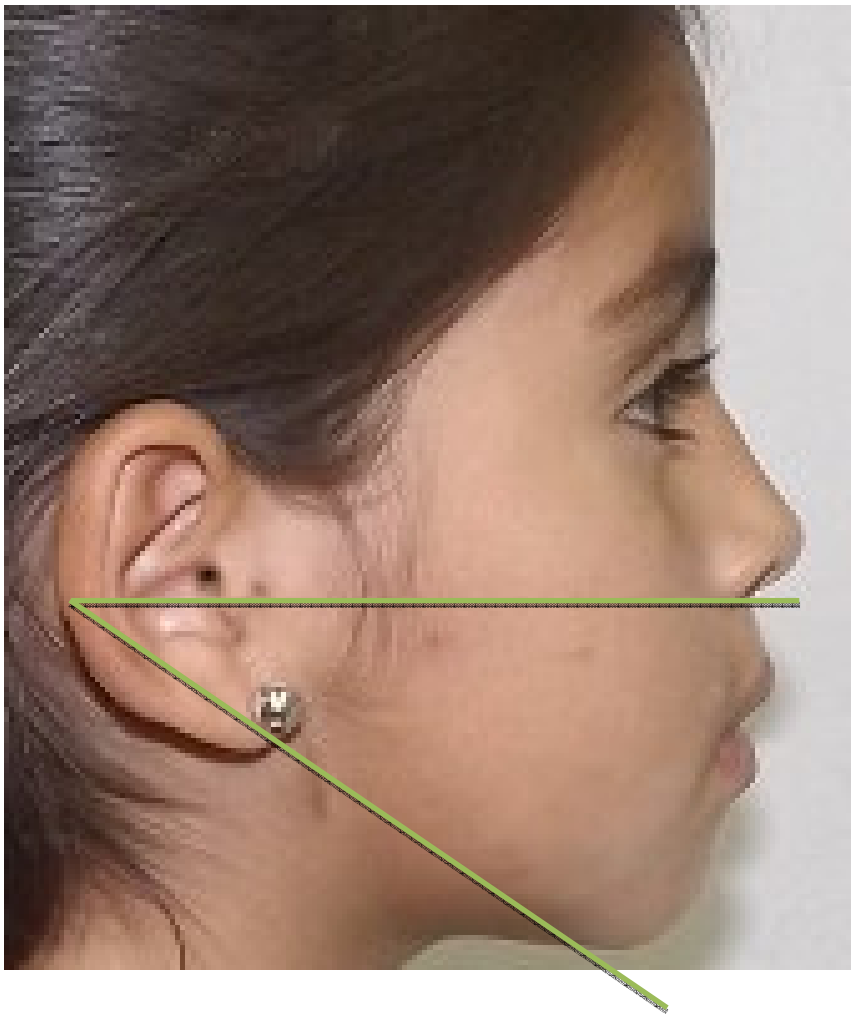

Fig. N° 08 Perfil vertical

VALORES NORMALES	INTERPRETACION	CONCLUSION
Unión de planos ligeramente por detrás de la oreja	Normodivergente	Paciente Normodivergente
Unión de planos por delante de la oreja	Hipodivergente	
Unión de planos por detrás de la oreja o no se une.	Hiperdivergente	

2.6.3 FOTOGRAFÍAS INTRAORALES

2.6.3.1 FOTOGRAFÍA DE MÁXIMA INTERCUSPIDACIÓN.



Fig. N° 09 Oclusión

HALLAZGO	CONCLUSIONES
• TEJIDOS BLANDOS: Encías adheridas de color rosa coral y encía libre eritematosa.	Gingivitis marginal asociada a placa bacteriana
• TEJIDO DUROS: • Presencia de facetas de desgaste. • Presencia de lesiones cariosas. • Presencia de pigmentos extrínsecos.	Dentición mixta temprana. Caries de esmalte pza 53 Caries de dentina pza 63 Pulpitis reversible 52, 51, 61, 62, 63
• OCLUSION: Arcada superior presencia de diastemas. Arcada inferior apinamiento dental.	Baume : tipo I Over bite: 15 % Over jet: 0 mm

2.6.3.2 FOTOGRAFÍA OCLUSAL SUPERIOR

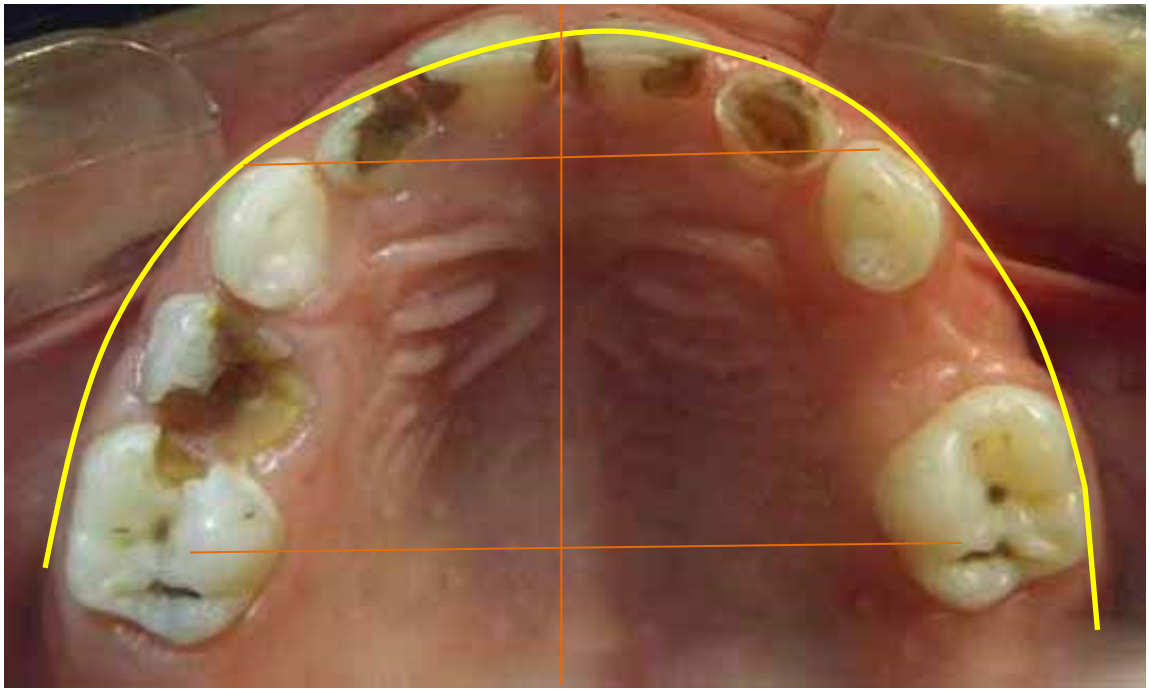

Fig. N° 10 Arco Superior

	REFERENCIA	CONCLUSIONES
Simetría:	• Simétrico. • Asimétrico.	• Asimetría.
Forma de arco	• Cuadrangular • Ovoide • Triangular	• Arco ovoide
Numero de dientes	• Primaria: 10 • Secundaria: 16	• 9 dientes dentición primaria
Tipo de dentición:	• Baume I • Baume II	• Baume I , espaciada
Tejidos duros:	• Presencia de facetas de desgaste. • Presencia de lesiones cariosas. • Presencia de pigmentos extrínsecos.	• Caries en esmalte pza 65 • Caries de dentina pza 55, 53 • Pulpitis reversible pzas 52, 51, 61, 62, 63 • Raíz dental retenida pza 54

2.6.3.3 FOTOGRAFÍA OCLUSAL INFERIOR:

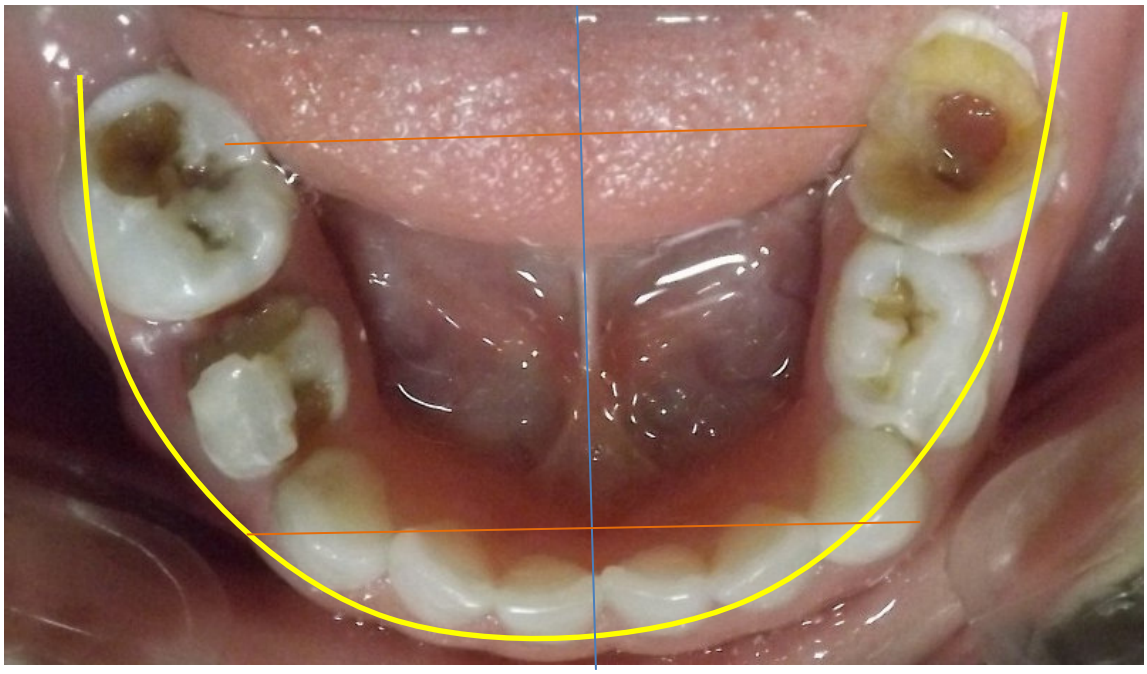

Fig. N° 11 Arcada Inferior

	REFERENCIAS	CONCLUSIONES
Simetría:	• Simétrico. • Asimétrico.	• Asimetría.
Forma de arco	• Cuadrangular • Ovoide • Triangular	• Arco ovoide
Numero de dientes	• Primaria: 10 • Secundaria: 16	• 10 dientes dentición primaria.
Tipo de dentición:	• Baume I • Baume II	• Baume II , no espaciada
Tejidos duros:	• Presencia de facetas de desgaste. • Presencia de lesiones cariosas. • Presencia de pigmentos extrínsecos.	• Pulpitis reversible pzas 74, 85 • Periodontitis apical crónica pza 75, 84

2.6.3.4 FOTOGRAFÍA DE LATERALIDAD DERECHA:



Fig. N° 12 Mordida Lateral Derecha

	VALORES	CONCLUSIONES
Relación molar • Derecha. • izquierda	• Plano terminal recto • Escalón mesial • Escalón distal	• Escalón mesial.
Relación canina: • **Derecha** • **izquierda**	• Clase I • Clase II • Clase III	• Clase I
Over jet	• 0 a 3mm , Clase I ,Ideal • > 3mm: clase II, aumentada • < 3mm: Clase III, reducida	• 0 mm
Over bite	• 30% normal • > 30%: mordida profunda • < 0 % o valor negativo: mordida abierta	• 15 %

2.6.3.5 FOTOGRAFÍA DE LATERALIDAD IZQUIERDA



Fig. N° 13 Mordida Lateral Izquierda

	VALORES	CONCLUSIONES
Relación molar • Derecha. • izquierda	• Plano terminal recto • Escalón mesial • Escalón distal	• Escalón mesial.
Relación canina: • **Derecha** • **izquierda**	• Clase I • Clase II • Clase III	• Clase I
Over jet	• 0 a 3mm , Clase I ,Ideal • > 3mm: clase II, aumentada • < 3mm: Clase III, reducida	• 0 mm
Over bite	• 30% normal • > 30%: mordida profunda • < 0 % o valor negativo: mordida abierta	• 15 %

ANÁLISIS RADIOGRAFICO

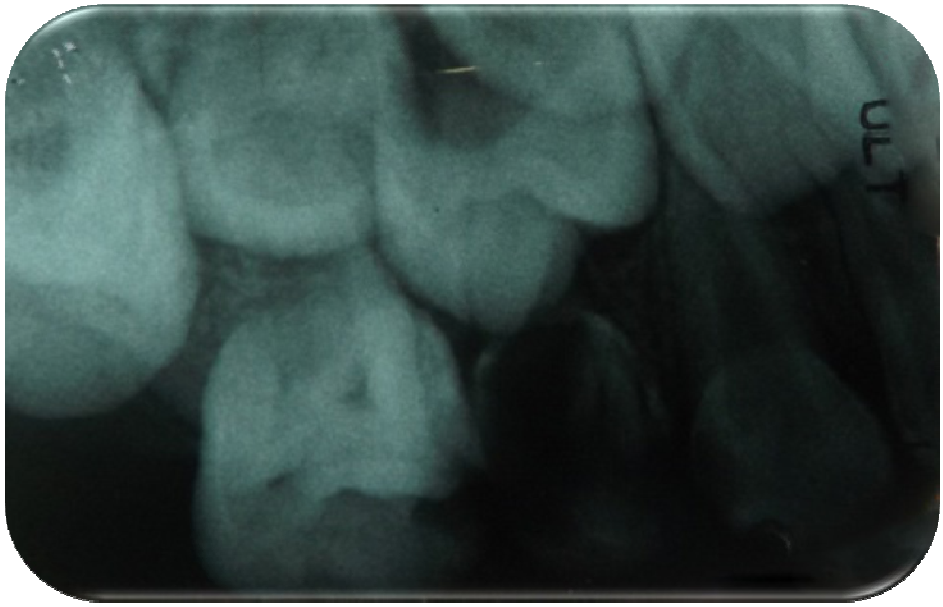

Fig. N° 14 Radiografía Periapical Piezas 55, 54, 53

	¿QUE SE OBSERVA?	¿DONDE?	¿QUE PROFUNDIDAD?	¿CUANTO REABSORCION RADICULAR?	¿A QUE ES COMPATIBLE?	¿QUE ES POSIBLE REALIZAR?
VALORES NORMALES	Radiolúcida: IRL Radiopaca: IRO	Mesial Distal Oclusal	Próximo A Pulpa: PAP Aparente Compromiso Pulpar: ACP Evidente Compromiso Pulpar: ECP Ensanchamiento del espacio periodontal: EEP Perdida de hueso: PCHA	Raíz completa 1/3 2/3 +2/3	Caries de Esmalte. Caries de Dentina. Pulpitis Reversible Pulpitis Irreversible Necrosis pulpar PAA PAC	RPI RPD Resina simple. Resina compuesta. Pulpotomia. Pulpectomia. Apicogénesis. Apicoformación. Revascularizacion Exodoncia
PIEZA 55	IRL	Oclusal	PAP	1/3 de reabsorción.	Pulpitis reversible.	Pulpotomia.
PIEZA 54	IRL	Oclusaldistal	PCHA	2/3 de reabsorción.	PAC Con compromiso de furca.	Exodoncia.
PIEZA 53	IRL	Distal	Próximo A Pulpa:	Raíz completa	Caries de Dentina.	Resina simple.

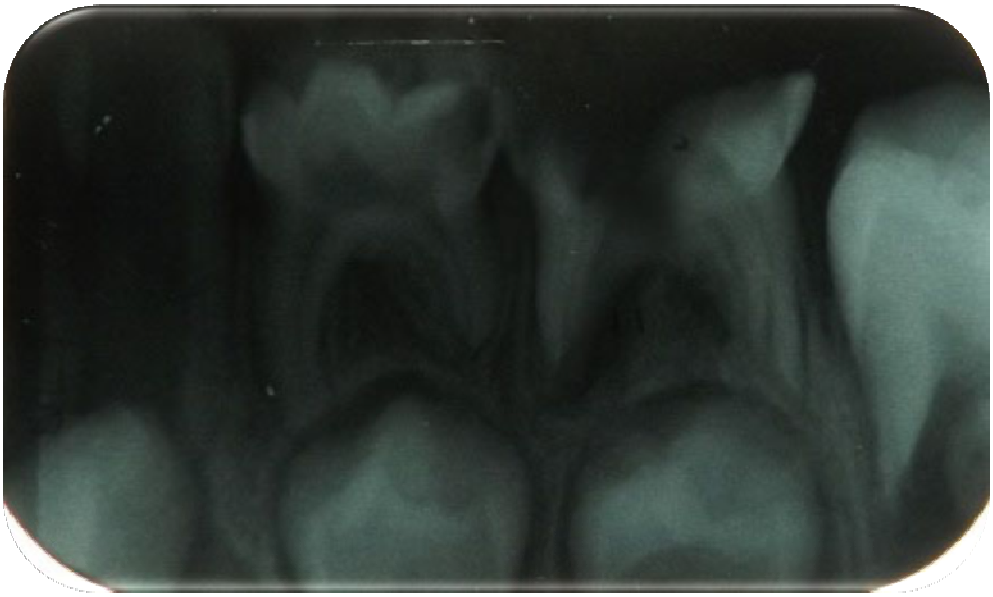

Fig. N° 15 Radiografía Periapical de Pieza 75, 74.

	¿QUE SE OBSERVA?	**¿DONDE?**	**¿QUE PROFUNDIDAD?**	**¿CUANTO REABSORCION RADICULAR?**	**¿A QUE ES COMPATIBLE?**	**¿QUE ES POSIBLE REALIZAR?**
VALORES NORMALES	Radiolúcida: IRL Radiopaca: IRO	Mesial Distal Oclusal	Próximo A Pulpa: PAP Aparente Compromiso Pulpar: ACP Evidente Compromiso Pulpar: ECP Ensanchamiento del espacio periodontal: EEP Perdida de hueso: PCHA	Raíz completa 1/3 2/3 +2/3	Caries de Esmalte. Caries de Dentina. Pulpitis Reversible Pulpitis Irreversible Necrosis pulpar PAA PAC	RPI RPD Resina simple. Resina compuesta. Pulpotomia. Pulpectomia. Apicogénesis. Apicoformación. Revascularizacion Exodoncia.
PIEZA 75	IRL	Oclusal	ECP EEP PCHA	1/3 de reabsorción. Con compromiso de furca.	PAC	Exodoncia
PIEZA 74	IRL	Distal	PAP	1/3 de reabsorción.	Pulpitis Reversible	Pulpotomia.

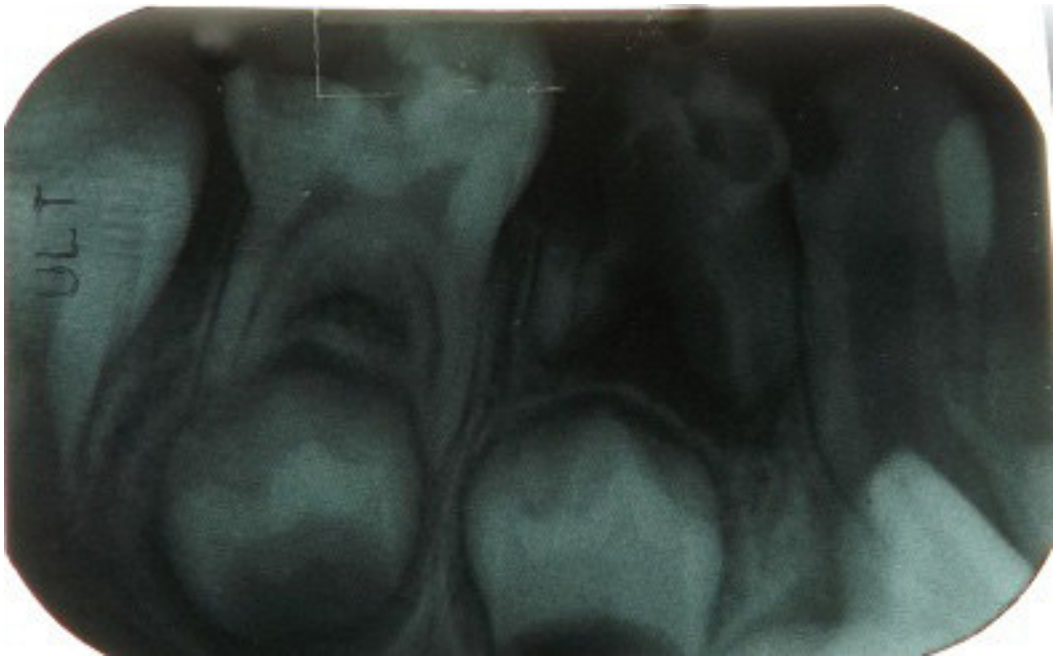

Fig. N° 16 Radiografía Periapical Piezas 84, 85

	¿QUE SE OBSERVA?	¿DONDE ?	¿QUE PROFUNDIDAD?	¿CUANTO REABSORCION RADICULAR?	¿A QUE ES COMPATIBLE?	¿QUE ES POSIBLE REALIZAR?
VALORES NORMALES	Radiolúcida: IRL Radiopaca: IRO	Mesial Distal Oclusal	Próximo A Pulpa: PAP Aparente Compromiso Pulpar: ACP Evidente Compromiso Pulpar: ECP Ensanchamiento del espacio periodontal: EEP Perdida de hueso: PCHA	Raíz completa 1/3 2/3 +2/3	Caries de Esmalte. Caries de Dentina. Pulpitis Reversible Pulpitis Irreversible Necrosis pulpar PAA PAC	RPI RPD Resina simple. Resina compuesta. Pulpotomia. Pulpectomia. Apicogénesis. Apicoformación. Revascularizacion Exodoncia
PIEZA 64	IRL	Oclusaldistal	ECP EEP PCHA	2/3 de reabsorción. Con reabsorción interna. Con compromiso de furca.	PAC	Exodoncia
PIEZA 63	IRL	Oclusal	PAP	1/3 de reabsorción.	Pulpitis reversible	Pulpectomia

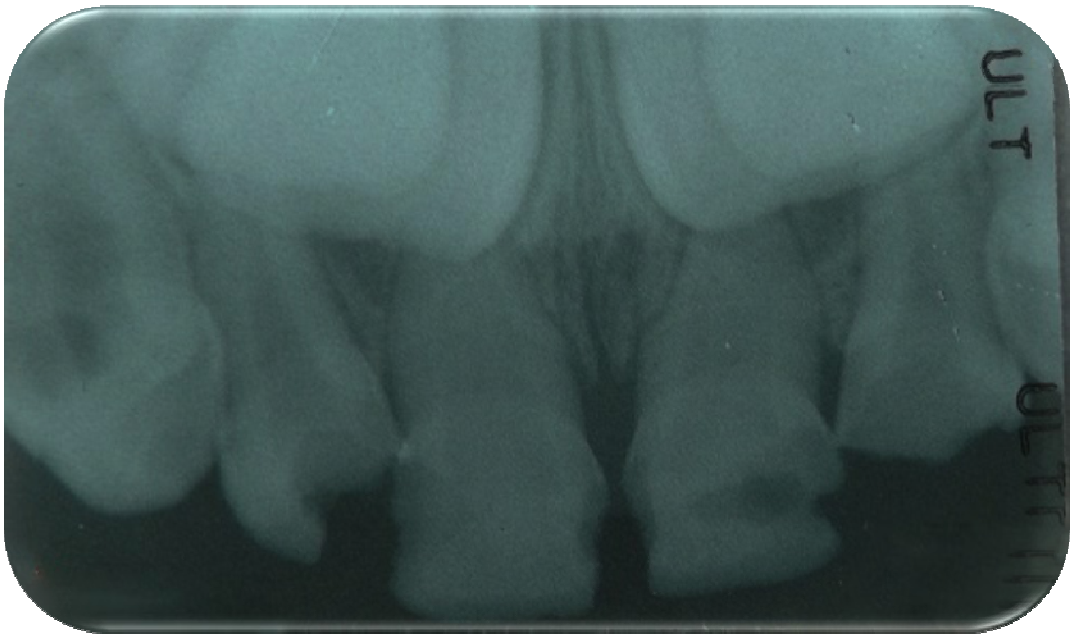

Fig. N° 17 Radiografía Periapical Pieza 52, 51, 61,

	¿QUE SE OBSERVA?	¿DONDE?	¿QUE PROFUNDIDAD?	¿CUANTO REABSORCION RADICULAR?	¿A QUE ES COMPATIBLE?	¿QUE ES POSIBLE REALIZAR?
VALORES NORMALES	Radiolúcida : IRL Radiopaca: IRO	Mesial Distal Oclusal	Próximo A Pulpa: PAP Aparente Compromiso Pulpar: ACP Evidente Compromiso Pulpar: ECP Ensanchamiento del espacio periodontal: EEP Perdida de hueso: PCHA	Raíz completa 1/3 2/3 +2/3	Caries de Esmalte. Caries de Dentina. Pulpitis Reversible Pulpitis Irreversible Necrosis pulpar PAA PAC	RPI RPD Resina simple. Resina compuesta. Pulpotomia. Pulpectomia. Apicogénesis. Apicoformación. Revascularizacion Exodoncia.
PIEZA 52	IRL	Mesial	PAP	1/3 de reabsorción.	Pulpitis Reversible	Pulpectomia.
PIEZA 51	IRL	Mesiodistal	PAP	1/3 de reabsorción.	Pulpitis Reversible	Pulpectomia.
PIEZA 61	IRL	Mesiodistal	PAP	Raíz completa	Pulpitis Reversible	Pulpectomia.
PIEZA 62	IRL		PAP	Raíz completa	Pulpitis Reversible	Pulpectomia.

3.2 DIAGNOSTICO DEFINITIVO:

3.2.1 Estado sistémico: paciente de 5 años Y 2 meses de edad, de sexo femenino, en AREG, AREN, AREH, LOTEP.

3.2.2 Estado estomatológico:

- De tejidos blandos:
  - Enfermedad gingival asociada a placa bacteriana.

- Tejidos duros:
  - Caries dental

C1	: 53 d, 65 o-m, 83 v
Pulpitis reversible	: 55, 52, 51, 61, 62, 63,74, 85.
Periodontitis apical crónica	: 75, 84
Raíz dental retenida	: 54

- Oclusión : Maloclusión dentaria.
- Conducta:
  - Según Frankl : Tipo 2, negativo.
- Actividad caries: Con actividad.

3.3 PLAN DE TRATAMIENTO:

3.3.1 Fase Educativa:

- Motivación (madre y/o cuidadores del niño)
- Técnica de cepillado:

3.3.2 Fase Preventiva:

- Fisioterapia (IHO, cepillado dental)
  - Realizar la higiene bucal con un cepillo dental (vitis junior) más pasta dental de 1000ppm (Aquafresh Kits) en forma diaria por 2 veces al día.
  - Aplicación de FNa 0.05 %, una vez al día solo por la noches después de haber realizado el ultimo cepillado.
  - Cepillado con Digluconato de Clorhexidina de 0.12% solo los domingos por tres meses.
- Profilaxis con pasta profiláctica
- Aplicación de flúor barniz. (FNa 5%) cada 3 meses.

3.3.3 Fase Curativa:

- Restauración Con Resina En Piezas : 53, 65, 83
- Pulpotomía : 55,74, 85.
- Pulpectomia : 52, 51, 61, 62, 63
- Exodoncia : 54, 75, 84

3.3.4 Fase Rehabilitadora:

- Incrustaciones de resina pzas 55, 74, 85
- Colocación de una prótesis de acrílico superior e inferior.

3.3.5 Fase de Mantenimiento:

- Controles periódicos.
- Control de secuencia de erupción.
- Realizar la higiene bucal con un cepillo dental (vitis junior) más pasta dental de 1000ppm (Aquafresh Kits) en forma diaria por 2 veces al día.
- Uso de hilo dental después de cada cepillado.
- Aplicación de FNa 0.05 % , una vez al día solo por la noches después de haber realizado el ultimo cepillado.
- Cepillado con Digluconato de Clorhexidina de 0.12% solo los domingos por tres meses.
- Aplicaciones de flúor barniz cada 3 meses
- Controles clínicos mensuales.
- Controles radiográficos dentro de 3 meses, posteriormente cada 6 meses

3.4 TRATAMIENTO REALIZADO:

3.4.1 PRIMERA CITA:

Fase Educativa:

- **Motivación**: Se realizó la motivación para impulsar a los padres a llevar a cabo la higiene oral en el niño con discapacidad y a **mantenerse firme en su conducta** hasta lograr que se convierta en un buen hábito. Para luego lograr la **voluntad** y al **interés de los padres en cuanto al cuidado de la salud oral.**

- **Educación:** Se explica a la madre la importancia de preservar los dientes deciduos en boca y el mejor tratamiento. Además se instruye acerca de la técnica de cepillado, pasta dental a usar, juntamente con el cepillo, hilo dental, uso de enjuagues bucales y antimicrobianos, se dio indicaciones acerca del mejor momento de cepillado y uso de cada elemento. Se entrega paquete preventivo para el cuidado de la salud oral

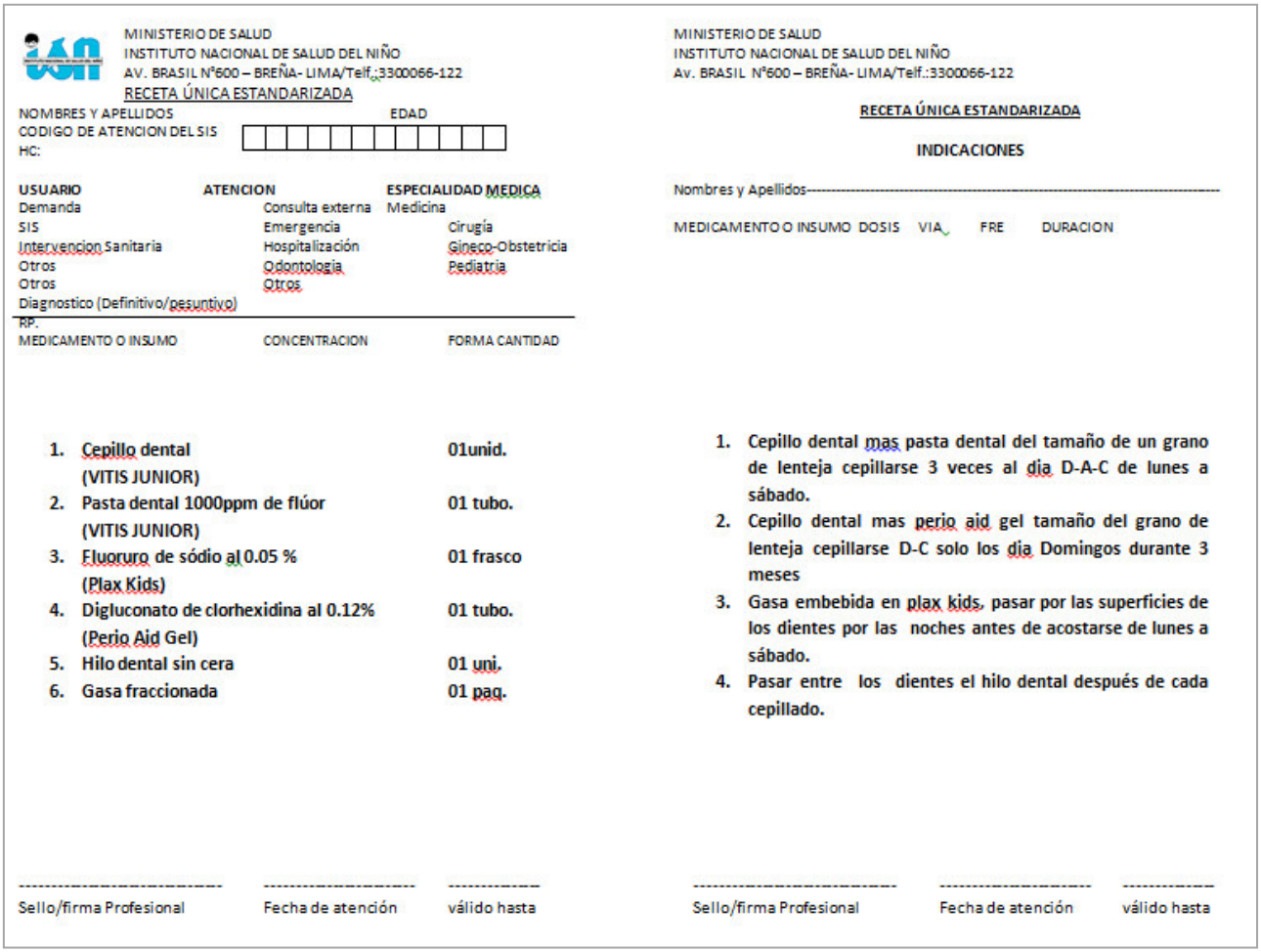

MINISTERIO DE SALUD
INSTITUTO NACIONAL DE SALUD DEL NIÑO
AV. BRASIL N°600 – BREÑA- LIMA/Telf.:3300066-122
RECETA ÚNICA ESTANDARIZADA

NOMBRES Y APELLIDOS EDAD
CODIGO DE ATENCION DEL SIS
HC:

USUARIO	ATENCION	ESPECIALIDAD MEDICA
Demanda	Consulta externa	Medicina
SIS	Emergencia	Cirugía
Intervencion Sanitaria	Hospitalización	Gineco-Obstetricia
Otros	Odontologia	Pediatria
Otros	Otros	

Diagnostico (Definitivo/pesuntivo)

RP.

MEDICAMENTO O INSUMO	CONCENTRACION	FORMA CANTIDAD
1. Cepillo dental (VITIS JUNIOR)		01unid.
2. Pasta dental 1000ppm de flúor (VITIS JUNIOR)		01 tubo.
3. Fluoruro de sódio al 0.05 % (Plax Kids)		01 frasco
4. Digluconato de clorhexidina al 0.12% (Perio Aid Gel)		01 tubo.
5. Hilo dental sin cera		01 uni.
6. Gasa fraccionada		01 paq.

Sello/firma Profesional | Fecha de atención | válido hasta

MINISTERIO DE SALUD
INSTITUTO NACIONAL DE SALUD DEL NIÑO
Av. BRASIL N°600 – BREÑA- LIMA/Telf.:3300066-122

RECETA ÚNICA ESTANDARIZADA

INDICACIONES

Nombres y Apellidos----------

MEDICAMENTO O INSUMO DOSIS VIA FRE DURACION

1. Cepillo dental mas pasta dental del tamaño de un grano de lenteja cepillarse 3 veces al dia D-A-C de lunes a sábado.
2. Cepillo dental mas perio aid gel tamaño del grano de lenteja cepillarse D-C solo los dia Domingos durante 3 meses
3. Gasa embebida en plax kids, pasar por las superficies de los dientes por las noches antes de acostarse de lunes a sábado.
4. Pasar entre los dientes el hilo dental después de cada cepillado.

Sello/firma Profesional | Fecha de atención | válido hasta

Fig. 18 Receta De Paquete Preventivo

3.4.2 SEGUNDA CITA:

Fase preventiva:

- Sesión demostrativa del uso de los elementos de higiene oral. (Técnica de cepillado).
- Adecuación de medio con digluconato de clorhexidina al 0.12 % solución.
- Aplicación de flúor barniz.
- Se le indica a madre que el niño requiere un tratamiento odontológico integral.

CONSENTIMIENTO INFORMADO

Estará firmado por el padre o madre que estuvo en la de la programación.

CONSENTIMIENTO INFORMADO

(Ley 26842, Art 27, 4 y 15 inc.h)

Ayacucho……de……del 2015

Yo……en mi condición de padre ( ) Madre ( ) tutor ( ) Representante Legal ( ) Otro ( ) Especificar…….Me he reunido con el (los) médico (s) del INSN, y el Doctor (a)…….me ha infrmado sobre el diagnóstico, tratamiento y pronóstico de la enfermedad del paciente…… El diagnóstico presuntico y/o definitivo es……. Cuya finalidad es lograr la mejoría o recuperación de su (mi) estado de salud.

Me ha informado de los riesgos , peligros, probables complicaciones a que se (me) somete (o) asi como de los bebeficios que puede (o) obtener.

También me informo de otros procedimientos de diagnóstico y/o tratamiento alternativos…… y se ha referido a las posibles consecuencias en caso de no aceptarlos…… consiento a que se administre sangre o derivados de la sangre y/o los medicamentos , tratamientos y terapias que sean consideradas necesarias a juicio del médico tratante o de los asistentes designados para dicho fin , también he sido informado que existen otros riesgos tales como severa pérdida de sangre, infección, paro cardiaco, etc., asociados a la práctica de cualquier procedimiento.

Que dicha intervención la realizarán los médicos del servicio de…… he realizado las preguntas que considere oportuna, completa, adecuada y sin perjuicios, yo voluntaria y libremente SI ( ) NO( ) doy mi consentimiento para que se realice el procedimiento de diagnóstico y/o tratamiento arriba señalados, asi como para la realización de otros procedimientos que puedan contemplarse durante el acto previamente autorizado , y que en opinión del médico cirujano y/o cirujano dentista, se consideren necesarios y ó aconsejables en el curso de la intervención médica quirúrgica. SI ( ) NO ( ) doy mi consentimiento para que se administre sangre o sus derivados.

Estoy también informado sobre la posibilidad de cambiar mi decisión en cualquier momento.

…… …… ……

Firma del responsable o paciente
D.N.I. o L.E…….

Firma del médico
C.M.P. o C.O.P…….

Firma del testigo
D.N.I. o L.E…….

IMPRESIÓN DACTILAR INDICE DERECHO

Revoco mi consentimiento……..

Fig. 19 consentimiento informado

3.4.3 QUINTA CITA:

Fase curativa:

- Pulpotomia pza 55
- Exodoncia pza 54

Fase rehabilitadora:

- Incrustaciones con resina pza 55

3.4.4 SEXTA CITA:

Fase curativa:

- Exodoncia pza 54

3.4.5 SEPTIMA CITA:

Fase rehabilitadora:

- Incrustaciones con resina pza 65

3.4.6 OCTAVA CITA:

Fase curativa:

- Pulpectomia pza 52, 51, 61, 62 y 63

Fase rehabilitadora:

- Coronas de celuloide pza 52, 51, 61 y 62
- Incrustacion con resina pza 63

3.5.7 NOVENA CITA:

- Colocación de Prótesis Removible

TRATAMIENTO ODONTOLOGICO INTEGRAL

QUINTO CUADRANTE

- Pulpotomía pza. 55 e incrustación con resina.



Fig.20 Aplicación de la técnica de anestesia infiltrativa en la pieza 55.



Fig.21 Aislamiento absoluto de la pieza 55, eliminación completa del tejido cariado con fresa redonda. N° 23.

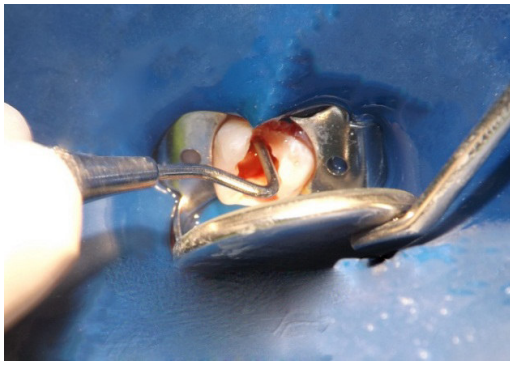

Fig.22 Apertura de la cámara pulpar y eliminación de la pulpa cameral con una cuchareta de dentina hasta la entrada de los conductos.



Fig.23 Lavado de la cámara pulpar con jeringa de 10 ml. con suero fisiológico.



Fig.24 Colocar una bolita de algodón estéril en el espacio de la cámara pulpar para hacer hemostasia. Retirar bolita de algodón con la ayuda de una pinza .



Fig.25 Colocación del formocresol en la entrada de los conductos por 50seg...

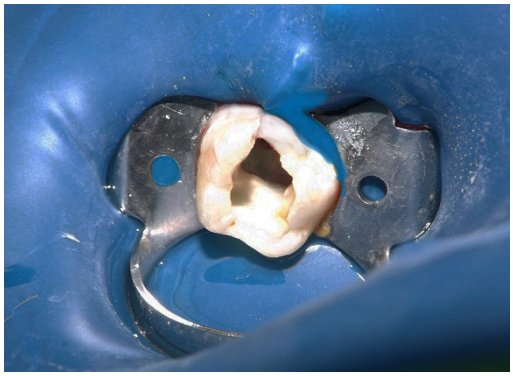

Fig.26 Visualización de los conductos de un color marrón negruzco.

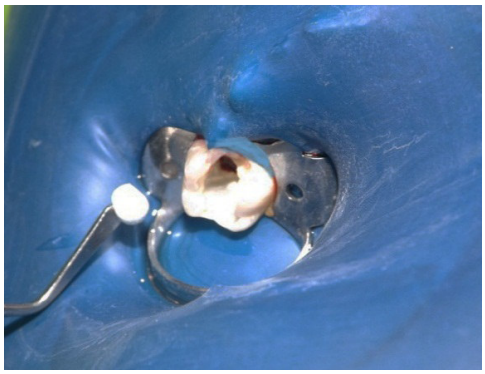

Fig.27 Obturación – Sub base con pasta de Oxido de Zinc- eugenol.



Fig.28 Condensación de la pasta de Oxido de Zinc-eugenol con una bolita de algodón esteril.

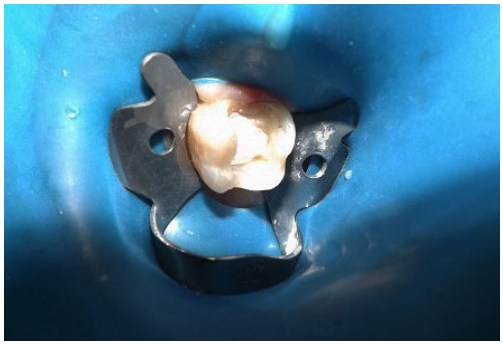

Fig.29 Vista oclusal de la obturación, sin excesos en las paredes.

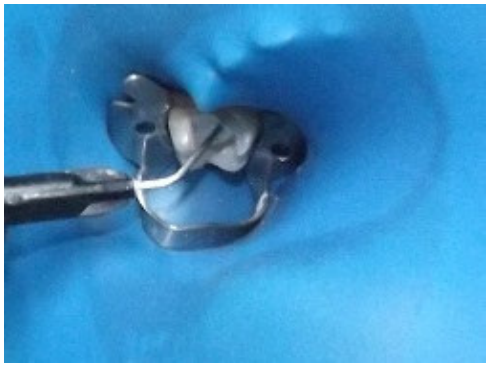

Fig.30 Obturación – base con ionomero de vidrio.



Fig.31 Fotopolimerizacion del ionomero de vidrio por 20 seg.



Fig. 32 Realización del grabado con Ácido Ortofosfórico al 37% por 10 segundos.

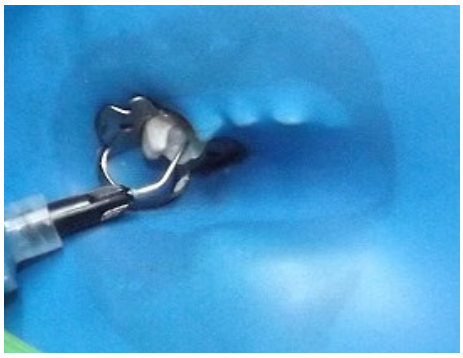

Fig.33 Lavado y secado de la cavidad.



Fig.34 Aplicación del agente adhesivo 2 capas, primera capa airear, segunda capa fotopolimerizar.



Fig.35 Fotopolimerización del adhesivo por 20 segundos..



Fig.36 Colocación de la matriz metálica, aplicación de la resina fluida.



Fig.37 Colocación de las bolitas de resina prepolimerizadas.



Fig.38 Eliminar excesos.

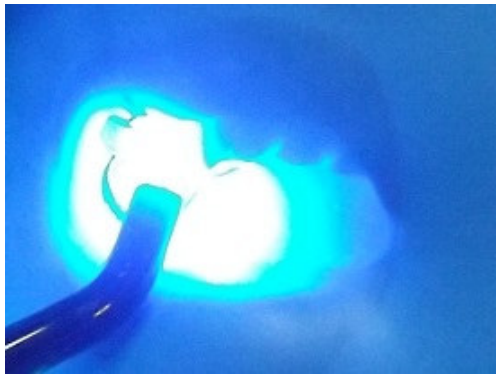

Fig.39 Fotopolimerizar por 20 segundos.

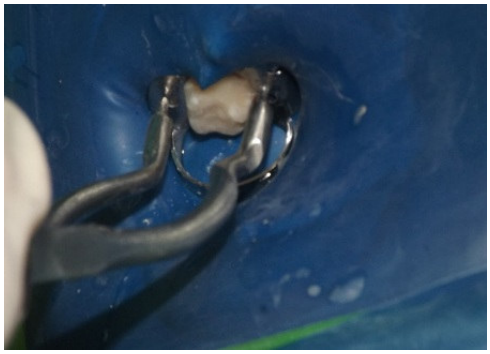

Fig.40 Controlar la oclusión pulir y retirar el clamp.

QUINTO CUADRANTE

- Exodoncia pza 54.



Fig.41 Aplicación de la anestesia infiltrativa por vestibular en la pieza 54.

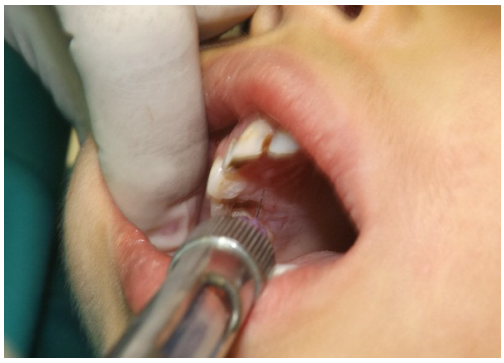

Fig.42 Aplicación de la anestesia infiltrativa por palatino en la pieza 54.



Fig.43 Sindemostomia a nivel vestibular.



Fig.44 Sindemostomia a nivel palatino.



Fig.45 Luxación del remanente..



Fig.46 Compresión de las tablas.



Fig.47 Restos radiculares extraidos.

SEXTO CUADRANTE

- Caries en esmalte pza. 55, incrustación con resina.



Fig.48 Aplicación de la anestesia infiltrativa por vestibular y palatino en la pieza 65.



Fig.49 Aislamiento absoluto de la pieza 65, eliminación completa del tejido cariado con fresa redonda..

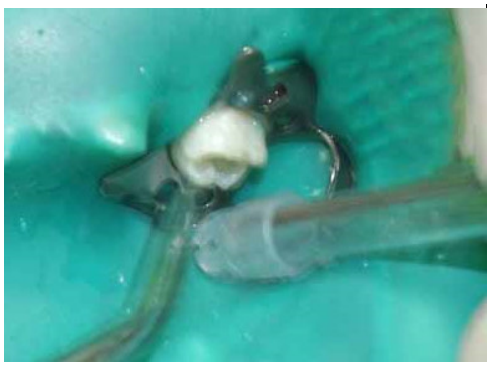

Fig.50 Lavado y secado de la cavidad.



Fig.51 Colocación de ionomero de vidrio como base.



Fig.52 Fotopolimerización del ionomero de vidrio por 10 seg.

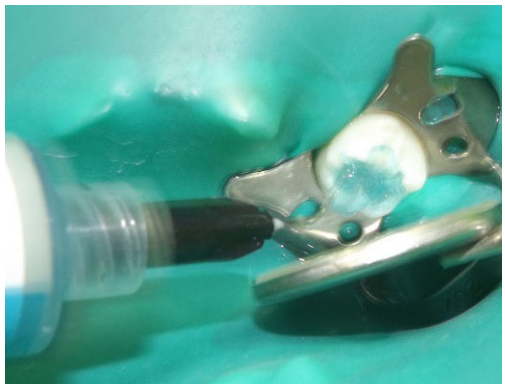

Fig.53 Realización del grabado con Ácido Ortofosfórico al 37% por 10 segundos.



Fig.54 Lavado y secado de la cavidad.



Fig.55 Vista oclusal de la obturación con ionomero de vidrio, sin excesos en las paredes.



Fig.56 Aplicación del agente adhesivo 2 capas, primera capa airear, segunda capa fotopolimerizar.



Fig.57 Fotopolimerización del adhesivo por 20 segundos.



Fig.58 Aplicación de la resina en capas de 2mm con Tetric N-Ceram A1.



Fig.59 Colocación de la resina utilizando la técnica estratificada, dándole la anatomía dentaria con la espátula de resina.



Fig.60 Fotopolimerización de la resina por 20 segundos.

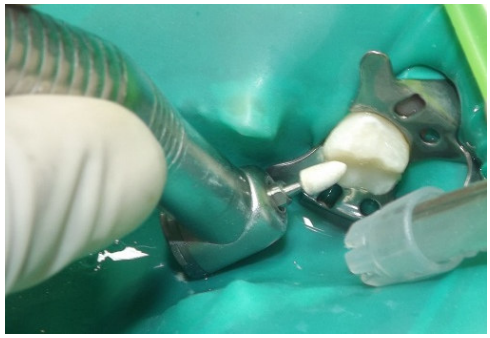

Fig.61 Tallado de la resina.



Fig.62 Vista oclusal de la pieza dental 65 restaurada.

OCTAVO CUADRANTE

- Exodoncia pza 84.



Fig.63 Aplicación de la anestesia regional, sindemostomia a nivel vestibular.



Fig.64 n Luxación del remanente radicular.



Fig.65 Extracción de la raíz mesial..



Fig.66 Extracción de la raíz distal.

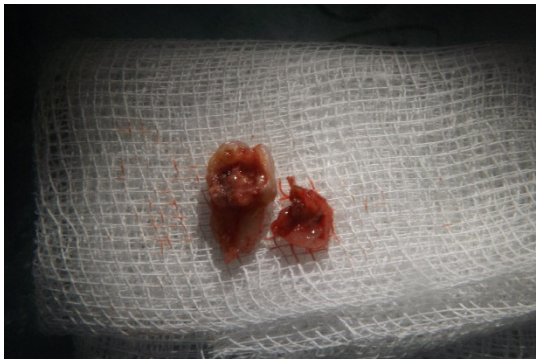

Fig.68 Restos radiculares extraidos.

DIENTES ANTERIORES

- Pulpectomia pzas. 52, 51, 61, 62 y 63
- Colocación de pernos intraradiculares de fibra de vidrio pzas 52, 51, 61 y 62
- Estratificación de resina pza 63



Fig.69 Aplicación de la anestesia infiltrativa en las pzas 53, 52, 51, 61, 62 y 63, aislamiento absoluto de las piezas anteriores de canino a canino.



Fig.70 Eliminación completa del tejido cariado de las piezas 52 y 51 con fresa redonda, retiro de remante del tejido sin soporte.



Fig.71 Eliminación completa del tejido cariado de las piezas 61 y 62.



Fig.72 Vista incisal de las piezas 52, 51, 61, 62, 63, después de la eliminación completa del tejido cariado.



Fig.73 Apertura de la cámara pulpar y eliminación de la pulpa cameral.

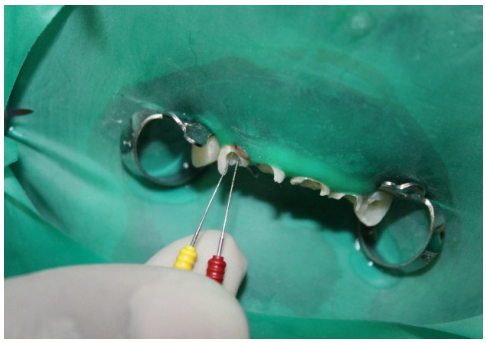

Fig.74 Exéresis de la pulpa de piezas, 52, 51,

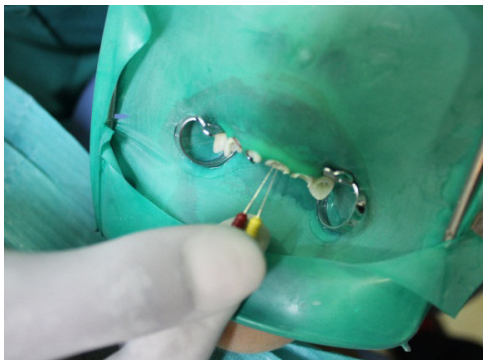

Fig.75 Exéresis de la pulpa de piezas, 61, 62

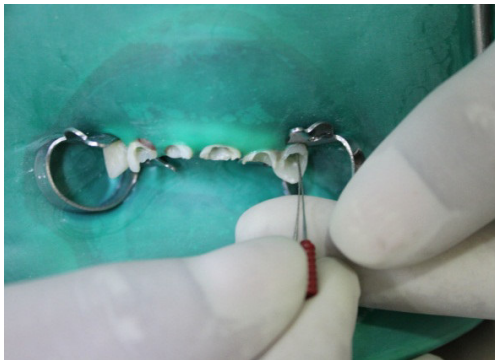

Fig.76 Exéresis de la pulpa de piezas 63

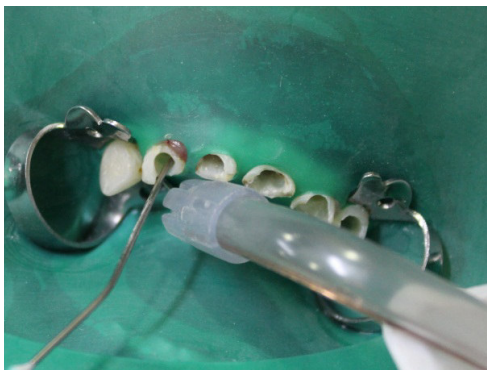

Fig.77 Lavado e irrigación con clorhexidina de las piezas 52 y 51.
.

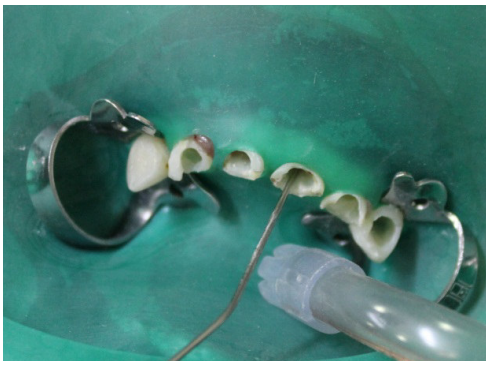

Fig.78 Lavado e irrigación con clorhexidina de las piezas 61, 62 y 63.
.

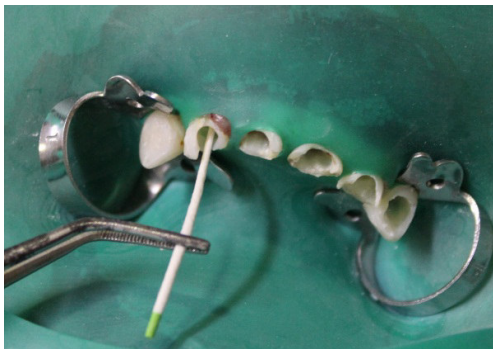

Fig.79 Secado de los conductos con conos de papel de las piezas 51 y 52.



Fig.80 Secado de los conductos con conos de papel de las piezas 61, 62 y 63.



Fig.81 Obturación con óxido de Zinc y eugenol en forma de cono de la pieza 51.



Fig.82 Obturación con óxido de Zinc y eugenol en forma de cono de la pieza 52.



Fig.83 Obturación con óxido de Zinc y eugenol en forma de cono de la pieza 61.

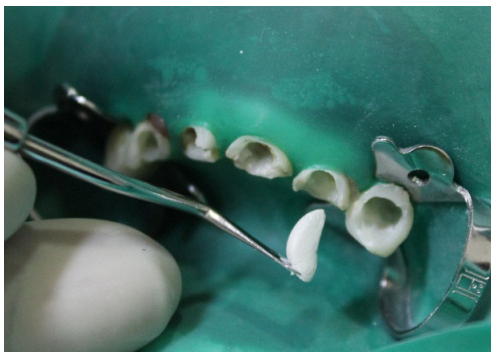

Fig.84 Obturación con óxido de Zinc y eugenol en forma de cono de la pieza 62.

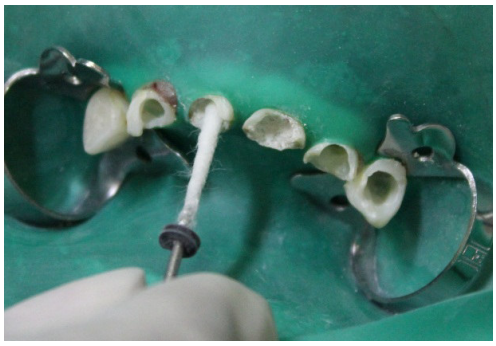

Fig.85 Condensación del material de obturación con una lima envuelta con algodón pzas 51 y 52.



Fig.86 Condensación del material de obturación con una lima envuelta con algodón pzas 61, 62 y 63.



Fig.87 Obturación – base con ionomero de vidrio pza 52 y 51.

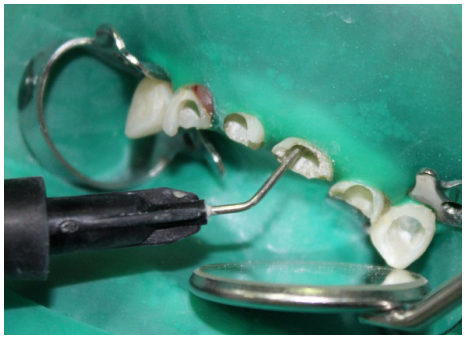

Fig.88 Obturación – base con ionomero de vidrio pza 61, 62 y 63.



Fig.89 Fotopolimerización del ionomero de vidrio por 20 seg, pzas 52, 51, 61, 62 y 63

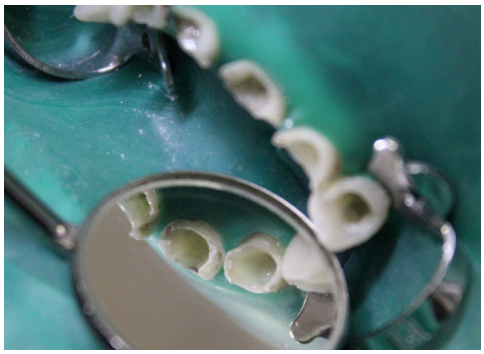

Fig.90 Vista incisal de las piezas con la obturación del ionomero pzas 52, 51, 61, 62 y 63

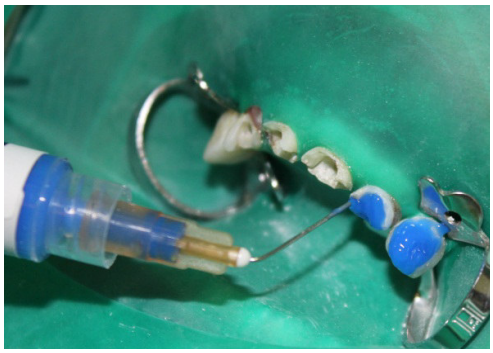

Fig.91 Realización del grabado con Ácido Ortofosfórico al 37% por 10 segundos.



Fig.92 Lavado y secado de la cavidad..

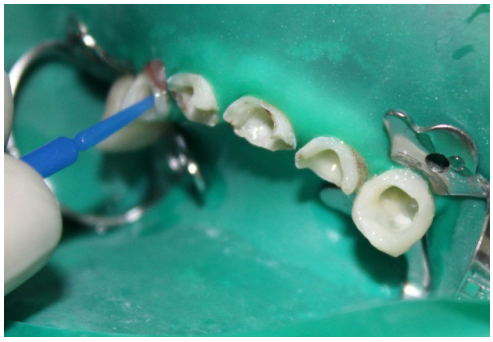

Fig.93 Aplicación del agente adhesivo 2 capas, primera capa airear, segunda capa fotopolimerizar pzas. 52, 51, 61, 62 y 63



Fig.94 Fotopolimerización del adhesivo por 20 segundos pzas 52, 51, 61, 62 y 63



Fig.95 Aplicación de resina fluida en pza 51 y 52 debido a la gran destrucción coronaria para la colocación de un perno intraradicular.

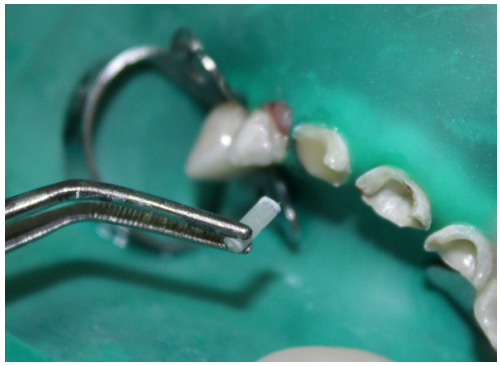

Fig.96 Colocación de un perno intraradicular de fibra de vidrio para darle resistencia a las piezas dentales 51 y 52.



Fig.97 Aplicación de resina fluida en pza 61 y 62 debido a la gran destrucion coronaria para la colocación de un perno intraradicular.



Fig.98 Colocación de los pernos de fibra de vidrio en las pzas 61 y 62



Fig.99 Fotopolimerización de la resina fluida con el perno de fibra de vidrio por 20 segundos pzas 61 y 62



Fig. 100 Vista incisal de las piezas anteriores vdespues de la colocación de los pernos de fibra de vidrio.

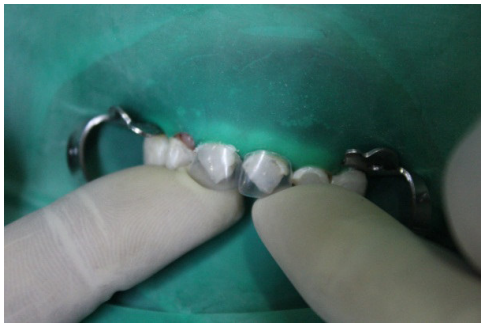

Fig101 Prueba de las coranas de celuloide, recortado a nivel del margen cervical.



Fig. 102 Colocación de la resina Tetric N-Ceram A1en capas de 2mm, hasta el llenado completo de la corona, colocación de la corona suavemente y observando que no se extravase dentro del tejido gingival.



Fig.103 Prueba de las coranas de celuloide, recortado a nivel del margen cervical en la pza 52



Fig. 104 Colocación de la corona de celuloide con la resina Tetric N-Ceram A1en la pza 52.



Fig.105 Prueba de las coranas de celuloide, recortado a nivel del margen cervical, colocación de la corona de celuloide con la resina Tetric N-Ceram A1en la pza 52.

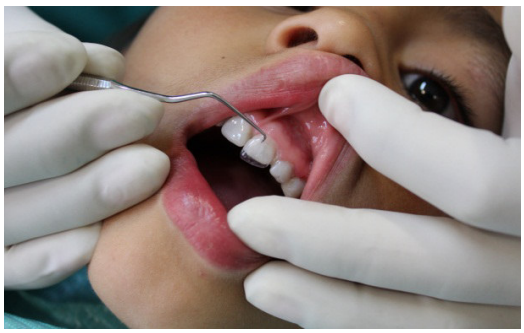

Fig.106 Retiro de las coronas de celuloide de las pzas 52, 51, 61 y 62.



Fig.106 Vista final de la rehabilitación con coronas de celuloide.



Fig. 107 Vista Arcada Superior - Antes



Fig. 108 Vista Arcada Superior– Después.



Fig. 109 Vista de frente - Antes



Fig. 110 Vista de frente - Después



Fig. 111 Vista Arcada Inferior -Antes



Fig. 112 Vista Arcada Inferior - Después



Fig. 113 Vista Arcada Superior – Después de la colocación de una prótesis parcia removible.



Fig. 114 Vista Arcada Inferior – Después de la colocación de una prótesis parcial removible.

3.5 EVOLUCIÓN

CONTROL RADIOGRAFICO Al MES:

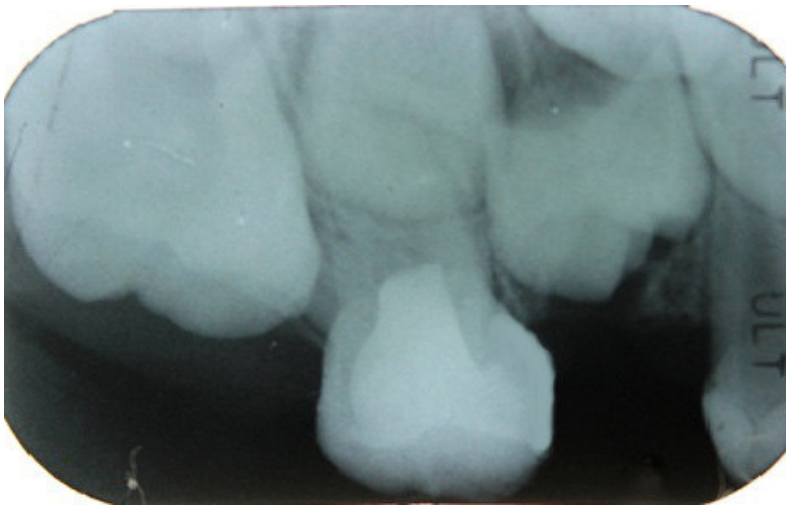

Fig.115 Radiografía de Pieza 55 IRO, compatible con con Tratamiento De Pultopotomia, y Material Restaurador.



Fig.116 Radiografía de Pieza 74 IRO, compatible con con Tratamiento De Pultopotomia, y Material Restaurador.



Fig.117 Radiografía De Pieza 52, 51, 61, 62 y 63, IRO compatible con Tratamiento De Pulpectomia y Material Restaurador.



Fig.118 Radiografía de Pieza 85, IRO compatible con Tratamiento De Pulpotomía y Material Restaurador.

IV. DISCUSIÓN

- Las afecciones pulpares en dientes primarios anteriores ocurren con mucha frecuencia, en los niños podemos encontrar afecciones pulpares por causas como: caries, fracturas complicadas de coronas y procedimientos iatrogénicos, que traen como consecuencia reacciones pulpares de tipo agudo o crónico.

- La revisión de la literatura coincide que las lesiones pulpares de los dientes primarios anteriores deben ser tratados con la técnica de pulpectomía para eliminar la pulpa cameral, radicular, seguida de la limpieza y posterior obturación de conducto del diente primario. Esta técnica es considerada como el tratamiento ideal para los dientes primarios anteriores, siempre que se realice con un adecuado: diagnóstico, seguimiento, estudio y organización, ya que todos estos factores ayudaran a obtener mejores resultados.

- En la actualidad se observan pacientes pediátricos con caries de afectación precoz, extensa y rápida de los dientes primarios, con lesión pulpar y complicaciones infecciosas añadidas que determinan tratamientos amplios, complejos, costosos, a veces implantados tardíamente, y que con frecuencia incluyen las extracciones dentarias múltiples, particularmente de los incisivos maxilares, que en virtud de su desarrollo son los primeros afectados.

- Los materiales de obturación de los dientes primarios anteriores deben cumplir con propiedades específicas como: ser reabsorbido al mismo tiempo que las raíces de los dientes primarios, ser biocompatible, no interferir con la reparación de los tejidos apicales y periapicales, presentar radiopacidad, ser de fácil introducción en el conducto radicular, no sufrir contracción, ser removido con facilidad de ser necesario.

- En la actualidad no existe ningún material que tenga todas estas propiedades; pero si existen materiales que aunque no cumplan con todas la características

representan alternativas para el tratamiento de las afecciones pulpares en dientes primarios anteriores.

- Para la elección de un material restaurador en dentición decidua, debemos de tener en cuenta varios factores como la edad, riesgo de caries, colaboración del paciente, ventajas de la técnica a utilizar, tiempo a emplear y costo del tratamiento; el cual nos llevará al éxito del tratamiento.

V. CONCLUSIONES

- Las afecciones pulpares dentales se pueden producir por diversas causas como: caries dental, fracturas y afecciones iatrogénicas, que puede presentarse en la consulta odontológica y que debe ser tratada a tiempo.

- La técnica de la pulpectomía es compleja por lo cual se recomienda el adecuado estudio del profesional de la Odontología antes de realizarla. El objetivo principal es conservar los dientes primarios que de alguna manera se pueden perder. Hay un desacuerdo entre los clínicos acerca de la utilidad de estos procedimientos en dientes primarios.

- Un adecuado tratamiento endodóntico y la obturación correcta, así como el seguimiento del caso favorecen al pronóstico del diente. La evolución de los casos con adecuada obturación del conducto radicular, depende de varios factores como: asepsia en la técnica, conductometría adecuada, desgaste compensatorio, uso de antimicrobiano para desinfectar el canal pulpar. Otro factor que influye es el material obturador el cual se recomienda que sea biocompatible, con alto potencial antimicrobiano.

- La rehabilitación de coronas de celuloide con resina, es muy eficiente para el tratamiento temprano de pacientes con caris de infancia temprana y caries de infancia severa, ya que cumplen con el rol estético necesario asi como su fácil manipulación.

- Las resinas actuales garantizan una adecuada adhesión, debido a la apropiada adhesión de los adhesivos de 5ta generación.

- Existen numerosas técnicas para rehabilitar el segmento superior anterior del paciente pediátrico que ha sufrido trauma dental o es portador de la caries severa. Cada profesional debe elegir la mejor técnica de acuerdo con las características clínicas de su paciente y su capacidad para trabajar. Al elegir la técnica a realizar, lo que debería considerar es el mayor número de ventajas

como, menor tiempo, calidad estética, buena resistencia del material utilizado, equilibrio oclusal restauración, entre otros.

VI. BIBLIOGRAFIA

1. Guillen T., Avances de terapia pulpar en odontología pediátrica. Universidad Peruana Cayetano Heredia facultad de Estomatologia Lima Peru 2008.
2. Alvarado F., et al. Terapia pulpar en niños. Universidad Nacional Mayor de San Marcos. Lima Perú. 2008.
3. González D., Trejo P., Técnica de endodoncia no instrumentada mediante el uso de la pasta CTZ. Rev. Estomat. 2010; 18(2):27-32
4. Mendoza Á. Valencia S., Pulpectomia Revista de Actualización Clínica. Volumen 23. 2012
5. Escalaya C., Pulpectomia y materiales de obturación. Odontologia Pediatrica. Vol. 8 N 2 Julio Diciembre 2009.
6. Perona G., Tratamiento endodóntico no instrumentado. ALOP Articulo de revisión. Vol. 4 Núm. 4. 2014
7. Trejo A., Materiales de obturación radicular utilizados en dintes deciduos. ALOP Artículo de revisión. Vol. 4 Núm. 4. 2014
8. Barrios Z., Rehabilitación bucal de un paciente pediátrico. Reporte de un caso. Facultad de Odontología Universidad de los Andes. Mérida. Venezuela 2011.
9. Martínez M., Cadena A., Rehabilitación bucal con coronas de celuloide y resina en paciente con displasia ectodérmica hipohidrótica: Reporte de un caso. Revista Odontológica Mexicana. Vol. 8, Núms. 1-2 Enero-Junio 2004 pp 43-50 MG
10. Rivera R., Ramírez G., Modificación de la técnica de coronas de celuloide en dientes temporales. Revista ADM 2005;LXII(2):52-57 MG
11. Rojas A., Gasca G., Coronas estéticas de nano-resina híbrida en dientes temporales. Reporte de caso. Revista Odontológica Mexicana. Vol. 18, Núm. 4 Octubre-Diciembre 2014. pp 255-258
12. Boj J., Catala M., Garcia-Ballesta C., Mendoza A., Odontopediatria. MASSON S. A.. Barcelona España 2004.
13. Santoro P., Materiales de obturación para dientes anteriores primarios tratados endodónticamente. Universidad Central de Venezuela Facultad de Odontología Postgrado de Odontología Infantil. Venezuela 2008.

14. Perez A., Roseñada R., Interpretación fisiopatológica de los diferentes estadios de la pulpitis. Facultad de Estomatología. Instituto Superior de Ciencias. Julio 2004.
15. Canales I., Alternativas de restauración en dientes deciduos con tratamiento pulpar. Universidad Peruana Cayetano Heredia facultad de Estomatologia Lima Peru 2009.
16. Fernandez A., Rehabilitación oral integral del niño. Rev. Cost. Cienc. Med. 1982.
17. Rojas S., Terapias pulpares en dientes temporales. ¿Nueva era de la terapias pulpares? Rev. Soc. Odontopediatría. 2011, Vol 26.
18. Villasana A., Patología pulpar y su Diagnóstico. Universidad Central de Venezuela. 2002.
19. Calderón M., Cruces A., Rehabilitación oral: alternativas de tratamiento en dientes deciduos con terapia pulpar. Universidad Nacional mayor de san Marcos Facultad de Odontología. Lima – Perú. 2010
20. Chávez J., Silva K., Rehabilitación Oral en Bebés: Coronas de Celuloide al Vacío. Revista Científica e Informativa de Estomatología Año I Nº 1. Noviembre 2013.
21. Camargos R., M Fonseca M., Alternativas estéticas e funcionais para a reconstituição de dentes decíduos anteriores com destruição excesiva. Arquivo Brasileiro de Odontologia. 2006.
22. Hernández A., Restauraciones estéticas para el sector anterior en dentición primaria. Universidad Central de Venezuela Facultad de Odontología Postgrado de Odontología Infantil. Venezuela 2007.
23. Almeida M., Macedo M., Reabilitação de incisivos decíduos superiores com núcleo metálico e coroa estética: Relato de caso clínico. Faculdade de Odontologia de Lins/Unimep. 22(2) 51-55. jul. dez. 2012 • jan.jun. 2012.