

UNIVERSIDAD NACIONAL MAYOR DE SAN MARCOS

FACULTAD DE ODONTOLOGÍA

E.A.P. DE ODONTOLOGÍA

**Comparación clínica, radiográfica convencional y
digital de las reabsorciones radiculares en dientes
deciduos de pacientes que acuden al Hospital Nacional
Docente Madre Niño San Bartolomé – 2012**

TESIS

Para optar el Título Profesional de Cirujano Dentista

AUTOR

Miguel Angel Nuñez Muñoz

Lima – Perú

2014

ASESORA:

C.D. Espc. María Magdalena Castañeda Mosto

Aprobación de Jurados:

Presidente:

Dra.C.D. Juana Rosa Delgadillo Avila

Miembro:

C.D. Lilitiana Ángela Teran Casafranca

Miembro (Asesor):

C.D. Espc. María Magdalena Castañeda Mosto

*A Dios por bendecirme para
llegar hasta donde he llegado,
porque hiciste realidad este
sueño anhelado.*

*A mi mama Margot, por haber
estado siempre conmigo, por
su paciencia, comprensión y
profundo amor.*

*A mi querida familia: Teófilo,
Giovanni, óscar, José, Liz, por
apoyarme en cada momento de
mi vida.*

*A Grascely por su
comprensión y apoyo
constante.*

AGRADECIMIENTOS

Quiero agradecer de manera muy personal a todas las personas que con su colaboración hicieron posible el desarrollo del presente trabajo de investigación; a todos aquellos que participaron directa o indirectamente con su apoyo, sugerencias y confianza en su realización desde que solo era un proyecto.

- Hospital Nacional Docente Madre niño San Bartolomé, a la Dra. María Cortez Marino, Dr. Marco Castillo Prada, por abrimme las puertas para el desarrollo de la presente investigación.
- A mi asesora, Dra. María Magdalena Castañeda Mosto, docente de la facultad de Odontología de la UNMSM por su apoyo constante y la confianza depositada en mí desde un inicio.
- Dra. Juana Rosa Delgadillo Avila docente de la Facultad de Odontología de la UNMSM por su apoyo y orientación durante la ejecución del proyecto.
- Dra. Teresa Evaristo Chyiong, docente de la facultad de odontología de la UNMSM por su desinteresada colaboración en la parte metodológica y estadística.
- Al personal asistencial y a los niños que hicieron posible el presente trabajo de investigación en el Hospital Nacional Docente Madre Niño San Bartolomé.
- A cada uno de mis queridos amigos, por estar siempre a mi lado, por tantos buenos momentos.

RESUMEN

El objetivo de esta investigación fue determinar la técnica radiológica con mayor precisión que contribuye a determinar el grado y tipo de las reabsorciones radiculares en los dientes deciduos de los pacientes niños que acuden al Hospital Nacional Docente Madre Niño San Bartolomé en el año 2012.

Métodos: La muestra estuvo constituida por 78 piezas dentarias deciduas de niños de 3 a 11 años de edad, las cuales estaban indicados para exodoncia. Se realizó una exposición radiográfica con cada técnica radiográfica diferente (radiografía periapical con técnica bisectriz, paralela y la radiovisiografía), previa a la exodoncia, determinando el grado y tipo de reabsorción radicular de cada raíz. Se analizó los datos según la prueba de chi cuadrado y porcentaje de concordancia kappa (K).

Resultados: En la concordancia clínica radiográfica del grado de reabsorción según la técnica radiográfica se obtuvo: bisectriz (K=0.341), paralela (K=0.349), radiovisiografía (K=0.621). En la concordancia clínica radiológica del tipo de reabsorción según la técnica radiológica se obtuvo: bisectriz (K=0.194), paralela (K=0.084), radiovisiografía (K=0.45).

Finalmente, la concordancia clínica radiológica del **grado de reabsorción**, su valor es (K=0.437) y para la concordancia clínica radiológica del **tipo de reabsorción**, su valor es (K=0.191). Se utilizó la prueba de chi cuadrado para evaluar el grado y tipo de reabsorción radicular según técnica radiográfica ($p > 0.05$) observándose que no existen diferencias estadísticamente significativas en el uso de las diferentes técnicas radiográficas para determinar el grado y tipo de reabsorciones radiculares en pacientes niños.

Conclusiones: La técnica de radiovisiografía tiene mayor exactitud para determinar una reabsorción radicular en los dientes deciduos.

SUMMARY

The objective of this investigation was to determinate the radiographic technique with the best precision which contributes to determinate the grade and type of root reabsorption in temporal teeth of child patients who assisted to Hospital Nacional Docente Madre Niño San Bartolomé in 2012.

Methods: The samples have been constituted of 78 temporary teeth of 3-11 year-old children; those teeth were indicated to perform extraction. It realized a radiological exposition with each radiographic technique (periapical radiographic Bisector, Parallel and Radiovisiography techniques), before extraction; defining the grade and type of root reabsorption in each tooth. Data was analyzed using the Squared Chi Test and Kappa's concordance percentage.

Results: In the radiological clinical concordance of the reabsorption grade according to the radiographic technique was obtained: Bisector Technique ($K=0.341$), Parallel Technique ($K=0.349$), Radiovisiography Technique ($K=0.621$). In the radiological clinical concordance of the reabsorption type according to the radiographic technique was obtained: Bisector Technique ($K=0.194$), Parallel Technique ($K=0.084$), Radiovisiography Technique ($K=0.45$).

Finally, in the radiological clinical concordance of the reabsorption grade, which result is $K=0.437$. In the radiological clinical concordance of the reabsorption type, which result is $K=0.191$. It realized the Squared Chi test to evaluate the grade and type of root reabsorption according to radiographic technique ($p>0.05$) observing that there are no significant statistical differences to determinate the grade and type of reabsorption in child patients.

Conclusion: The Radiovisiography technique has the best precision to determinate a root reabsorption in temporal teeth.

ÍNDICE GENERAL

	PÁGINA
I. INTRODUCCION	1
II. PROBLEMA DE INVESTIGACIÓN	
2.1 Área problema.....	2
2.2 Delimitación del problema.....	3
2.3 Formulación del problema.....	4
2.4 Objetivos de la investigación.....	5
2.5 Justificación de la investigación.....	6
III. MARCO TEORICO	
3.1. Antecedentes del problema.....	7
3.2. Bases teóricas.....	12
3.2.1. Radiología dental.....	12
Definición	
3.2.2. Composición de la película radiográfica.....	12
3.2.3. Características de la imagen.....	13
Densidad radiográfica.....	13
Exposición.....	13
Grosor del objeto.....	13
Densidad del objeto.....	14
Contraste radiográfico.....	14
Contraste de la película.....	15
Niebla y dispersión.....	15
Velocidad Radiográfica.....	16

Ruido radiográfico.....	16
Calidad de la imagen.....	17
3.2.4. Geometría de la proyección radiográfica.....	17
Nitidez y resolución de la imagen.....	17
Distorsión del tamaño de la imagen.....	18
Distorsión de la forma de la imagen.....	18
3.2.5. Tipos de película radiográfica.....	19
3.2.6. Revelado de la película radiográfica.....	19
Procesado de la película radiográfica.....	19
Etapas de procesamiento.....	20
3.2.7. Técnicas radiográficas intraorales.	21
3.2.7.1. Radiografía convencional.....	22
Radiografía periapical.....	21
Técnica del paralelismo.....	21
Técnica de bisección del ángulo.....	24
3.2.7.2. Radiografía digital.....	25
Radiología digital directa.....	25
Radiología digital indirecta.....	26
3.2.8. Tratamientos pulpares en Odontopediatría.....	27
3.2.8.1. Definición.....	27
3.2.8.2. Pulpectomía.....	28
3.2.8.3. Funciones radiográficas en pulpectomía.....	31
3.2.8.4. Topografía de los canales radiculares.....	31
3.2.8.5. Límite de la instrumentación.....	32
3.2.8.6. Determinación de la longitud de trabajo.....	32

3.2.9. Cirugía en Odontopediatría.....	33
3.2.10. Exfoliación de los dientes primarios.....	35
3.3. Definición de términos.....	39
3.4. Hipótesis y variables.....	40
3.5. Operacionalización de variables.....	41
IV. DISEÑO METODOLÓGICO	
4.1. Tipo de estudio.....	42
4.2. Población y muestra.....	42
4.3. Procedimiento	43
4.4. Procesamiento de datos.....	43
4.5. Análisis estadístico.....	46
V. RESULTADOS	47
VI. DISCUSIÓN	64
VII. CONCLUSIONES	68
VIII. RECOMENDACIONES	69
IX. REFERENCIAS BIBLIOGRÁFICAS	71
X. ANEXOS	
Anexo N° 1. Ficha de recolección de datos de dientes multirradiculares.....	77
Anexo N° 2. Ficha de recolección de datos de dientes unirradiculares.....	78
Anexo N° 3. Consentimiento informado.....	79
Anexo N° 4. Certificado de capacitación en el manejo, operación funcional, cuidado y conservación básica de equipo médico.....	80
Anexo N° 5. Fotografías.....	81

ÍNDICE DE CUADROS

Cuadro N°1. Concordancia clínica radiográfica del grado de reabsorción según la técnica de bisectriz.....	47
Cuadro N°2. Concordancia clínica radiográfica del grado de reabsorción según la técnica paralela.....	48
Cuadro N°3. Concordancia clínica radiográfica del grado de reabsorción según la técnica de radiovisiografía.....	50
Cuadro N°4. Concordancia clínica radiográfica del tipo de reabsorción según la técnica de bisectriz.....	51
Cuadro N°5. Concordancia clínica radiográfica del tipo de reabsorción según la técnica paralela.....	53
Cuadro N°6. Concordancia clínica radiográfica del tipo de reabsorción según la técnica de radiovisiografía.....	54
Cuadro N°7. Grado de reabsorción radicular radiológica según técnica radiográfica.....	55
Cuadro N°8. Tipo de reabsorción radicular radiológica según técnica radiográfica.....	57
Cuadro N°9. Concordancia clínica y radiográfica del grado de reabsorción.....	58
Cuadro N°10. Concordancia clínica radiográfica del tipo de reabsorción.....	59
Cuadro N°11. Concordancia clínica radiográfica del tipo y grado de reabsorción en la raíz mesial de dientes multirradiculares según la técnica radiográfica.....	61
Cuadro N°12. Concordancia clínica radiográfica del tipo y grado de reabsorción en la raíz distal de dientes multirradiculares según la técnica radiográfica.....	61

Cuadro N°13 concordancia clínica radiográfica del tipo y grado de reabsorción en la raíz palatina de dientes multirradiculares según la técnica radiográfica.....62

Cuadro N°14. Concordancia clínica radiográfica del tipo y grado de reabsorción en de dientes unirradiculares según la técnica radiográfica.....63

ÍNDICE DE GRÁFICOS

Gráfico N°1. Concordancia clínica radiográfica del grado de reabsorción según la técnica de bisectriz.....	48
Gráfico N°2. Concordancia clínica radiográfica del grado de reabsorción según la técnica paralela.....	49
Gráfico N°3. Concordancia clínica radiográfica del grado de reabsorción según la técnica de radiovisiografía.....	51
Gráfico N°4. Concordancia clínica radiográfica del tipo de reabsorción según la técnica de bisectriz.....	52
Gráfico N°5. Concordancia clínica radiográfica del tipo de reabsorción según la técnica paralela.....	53
Gráfico N°6. Concordancia clínica radiográfica del tipo de reabsorción según la técnica de radiovisiografía.....	55
Gráfico N°7. Grado de reabsorción radicular radiológica según técnica radiográfica.....	56
Gráfico N°8. Tipo de reabsorción radicular radiológica según técnica radiográfica.....	57
Gráfico N°9. Concordancia clínica y radiográfica del grado de reabsorción.....	59
Gráfico N°10. Concordancia clínica radiográfica del tipo de reabsorción.....	60

I. INTRODUCCIÓN

En los últimos años la Odontología ha sufrido una serie de avances tecnológicos en el área de radiología. Se obtuvieron las primeras imágenes digitalizadas que hoy se pueden producir directamente y tener una mejor calidad de imagen, un mejor contraste para la diferenciación de las estructuras óseas y dentales, para su análisis respectivo.

La radiología digital es una valiosa herramienta de diagnóstico y ofrece una mayor protección al paciente, porque la dosis de radiación emitida es hasta un 90% menor en comparación a la radiología convencional.

El análisis radiológico es una herramienta fundamental para el clínico, por lo que la tecnología actualmente se dedica a mejorar la calidad de la imagen para la determinación de un diagnóstico más preciso.

En el análisis radiológico de las reabsorciones radiculares de dientes deciduos, es muy importante poder determinar el grado y tipo de reabsorción, debido a que en el plan de tratamiento los hallazgos de los exámenes auxiliares son muy valiosos para el diagnóstico final. Las radiografías convencionales han evolucionado desde la técnica bisectriz a la técnica paralela que tiene la ventaja de presentar una imagen radiológica de menos distorsión. No obstante la calidad de la imagen digital supera en algunos estudios a las imágenes radiográficas convencionales. Por esta razón, las investigaciones están dirigidas a la comparación de las diferentes técnicas radiográficas para la elección de una con mayor aproximación a lo clínico, contribuyendo con ello a un mejor diagnóstico y plan de tratamiento del paciente niño.

II. PROBLEMA DE INVESTIGACIÓN

2.1. Área problema

El Hospital Nacional Docente Madre Niño “San Bartolomé” tiene una gran afluencia de pacientes niños para el servicio de Odontología. El servicio brinda una serie de tratamientos entre los cuales tenemos tratamientos invasivos como exodoncia, pulpectomía, etc. Estos tratamientos son frecuentes en pacientes con alto riesgo de caries dental³, siendo esta una de las enfermedades crónicas más frecuentes que se presentan en las personas de todo el mundo². La prevalencia de la caries dental en niños menores de 6 años de Lima Norte del Perú, es de 62.3%⁴.

Los dientes deciduos sufren diferentes variaciones en los periodos de reabsorción radicular debido a los factores tales como caries dental, trauma, componentes genéticos, oclusales y otros¹. En cuanto a la caries dental profunda esta afecta al tejido pulpar, produciendo necrosis y lesiones periapicales; por lo tanto debemos considerar el tipo y grado de reabsorción radicular, para poder determinar si está indicado el procedimiento endodóntico o exodoncia¹. También conocer su similitud o semejanza para determinar la concordancia clínica y radiográfica de las reabsorciones radiculares.

Las piezas dentarias primarias, si bien van a sufrir un recambio posterior, deben ser conservadas ya que además de contribuir al acto masticatorio, mantienen el espacio para la normal erupción de los dientes permanentes, por ello se recomiendan diferentes tratamientos conservadores pulpares como pulpotomía y pulpectomía. Para realizar esos procedimientos es importante,

una buena historia clínica que incluye anamnesis, examen clínico, exámenes complementarios (radiográficos), diagnóstico para llegar a un plan de tratamiento y un pronóstico adecuado.

Dentro de los exámenes complementarios esta la imagenológica, que muchas veces es imprescindible para obtener datos que ayuden a definir el diagnóstico y establecer el plan de trabajo para el tratamiento⁵. Por lo tanto, es necesario que las mismas tengan un padrón de calidad aceptable y así faciliten realizar un tratamiento adecuado para el paciente⁵.

Los avances tecnológicos han desarrollado una nueva técnica digital para toma de radiografías.

2.2. Delimitación del problema

Entre los exámenes complementarios que ayuden a evaluar el grado y tipo de reabsorción radicular que servirá para complementar la elección de un tratamiento conservador o la elección de una exodoncia. Están las técnicas radiográficas como: radiografía periapical con técnica de bisectriz o radiografía periapical con técnica paralela y la radiovisiografía.

La técnica del paralelismo es la técnica convencional que proporciona una imagen más próxima a la real. Sin embargo, para que la misma sea realizada, son necesarios dispositivos posicionadores de manera que el haz de rayos X incida de forma perpendicular al plano de la película y diente, los cuales se encuentran paralelos⁶.

La técnica de la bisectriz del ángulo es la más utilizada en la actualidad. En ésta técnica, el haz de rayos debe quedar orientado perpendicular a la

bisectriz formada por el eje mayor del diente y la película pasando por el ápice de la pieza dentaria para que así el resultado radiográfico presente las mismas proporciones del objeto radiografiado⁶.

La radiovisiografía es un sistema de imagen digital en el cual la imagen es óptima a través del uso de un sensor en el lugar de una película radiográfica periapical⁷.

El propósito de la presente investigación es determinar la comparación clínica, radiográfica convencional y digital de las reabsorciones radiculares en dientes deciduos de pacientes que acuden al Hospital Nacional Docente Madre Niño San Bartolomé 2012.

2.3. Formulación del problema

¿Cuál es la técnica radiológica de mayor precisión que contribuye a determinar el grado y tipo de las reabsorciones radiculares en pacientes niños que acuden al Hospital Nacional Docente Madre Niño San Bartolomé durante el año 2012?

2.4. Objetivos de la investigación

2.4.1. Objetivo general:

- Determinar la técnica radiológica con mayor precisión que contribuye a determinar el grado y tipo de las reabsorciones radiculares en los dientes deciduos de los pacientes que acuden al Hospital Nacional Docente Madre Niño San Bartolomé 2012.

2.4.2. Objetivos específicos:

- Determinar radiológicamente con la técnica de bisectriz la reabsorción radicular en dientes deciduos.
- Determinar radiológicamente con la técnica paralela la reabsorción radicular en dientes deciduos.
- Determinar radiovisiográficamente las reabsorciones radiculares en dientes deciduos.
- Evaluar la concordancia clínica y radiológica de las reabsorciones radiculares en dientes deciduos.

2.5. Justificación de la investigación

El presente estudio pretenderá mejorar la calidad de atención al paciente niño, determinando la técnica radiográfica más precisa que nos aproxima al grado y tipo de reabsorción radicular comparándolo con lo clínico causados por diferentes patologías como: por lesiones cariosas profundas, trauma oclusal, componentes genéticos, lesiones periapicales. Esto permitirá la elección del tratamiento adecuado de acuerdo a la evaluación pre establecida.

Mediante esta investigación se seleccionará la técnica radiográfica más adecuada que mostrará las imágenes radiográficas que más se aproximan a lo real y que beneficiará a las instituciones de salud, así como universidades e instituciones, a través de sus programas y políticas de salud bucal para nuestra población infantil.

III. MARCO TEÓRICO

3.1. Antecedentes

Parihar, Ajay y col (2010)⁸. Realizaron un estudio con el objeto de comparar la exactitud para diagnosticar lesiones periapicales por radiografía digital convencional y radiografía directa. Se seleccionaron las primeras molares de 200 pacientes, formando dos grupos: 1- con lesiones periapicales grandes, 2- dientes con caries dental sin lesiones periapicales. Según sus resultados no hay mucha diferencia en diagnosticar lesiones periapicales a través de las técnica de radiográficas digitales y convencionales. Se concluye que el valor de diagnóstico por imágenes digitales es más alto de acuerdo con la sensibilidad, Sin embargo la obtención de imágenes digitales no es superior a las imágenes por radiografías periapicales basadas en la representación inicial de lesiones de hueso.

Akdeniz y Sogur (2005)⁹ compararon dos películas convencionales de diferentes velocidades (E, F) con las imágenes de las placas digital Digora respecto a la longitud y homogeneidad en tratamientos endodónticos. Se realizaron tratamientos endodónticos en 20 molares permanentes inferiores extraídos para realizar la toma de las radiografías correspondientes en los ángulos 0° y 30° de la longitud horizontal. Según los resultados, las imágenes digitales mejoradas fueron calificadas como superior seguido por las películas de velocidades E, F y luego las imágenes digitales originales. Concluyéndose que la percepción de la calidad de la imagen Digora mejorada fue superior a la Digora original y a las imágenes convencionales de película, para la evaluación

de la obturación del canal radicular. Sin embargo, la película de velocidad E proporciona mejor claridad de imagen en comparación con el F-velocidad e imágenes Digora originales.

Ochoa, María y col. (2001)¹ realizaron un estudio con el objetivo de comparar si el grado y tipo de reabsorción observado en la radiografía corresponde a la realidad clínica. Se recolectó una muestra de 16 dientes de 12 pacientes distribuidos en 9 unirradiculares y 7 multirradiculares. Se realizó la toma radiográfica periapical con la técnica paralela previa a la exodoncia. Según los resultados se precisó que hay diferencias entre la realidad clínica y radiológica. Los autores concluyeron que existe muy poca relación entre lo observado radiográfica y clínicamente, pero en los casos de dientes unirradiculares encontraron una mayor concordancia al determinar el grado de reabsorción.

Bhaskaran y cols. (2005)¹⁰ publicaron un estudio cuyo objetivo fue medir y comparar la calidad de imagen y exposición a rayos X de tres tipos de sistemas de radiografía intraoral: 1) Película convencional: Kodak F-speed; 2) RDI: Digora FMX; 3) Sistema basado en CCD: Visualix USB. Se realizaron exposiciones de entre 10 y 2000 milisegundos, en molares superiores e inferiores de maxilares y mandíbulas disecadas. Las imágenes no fueron reajustadas pero sí clasificadas en función a la calidad a la hora de observar la anatomía del conducto radicular, obturación endodóntica, espacio del ligamento periodontal, lámina dura y detalle del hueso periapical. (Rango de clasificación entre 0 y 4). Según sus resultados la máxima calidad de imagen sólo se observó con película convencional, mientras que ambos sistemas digitales obtuvieron una puntuación máxima de 3.1. La reducción de la dosis de rayos X

para obtener máxima calidad con radiología digital fue del 20% para el Visualix USB y del 70% para el Digora FMX. Considerando como "aceptable calidad de imagen" a aquellas clasificadas en un rango entre 2 y 4, la mínima dosis aceptable para el Visualix USB fue de un 50% de reducción sobre la dosis convencional. Digora demostró una mayor latitud o rango de exposición.

Elías Cornock Rudy Augusto (2007) ¹¹ desarrollo un estudio cuyo objetivo fue determinar cuál longitud de trabajo hallada por la técnica radiográfica de bisectriz o paralelismo, que obtiene In Vitro mayor precisión en conductos mesiales de primeras molares inferiores. La muestra fue de 15 primeras molares inferiores recién extraídas, formado por 30 conductos mesiales (15 conductos mesiovestibulares y 15 conductos mesiolinguales). Al comparar las diferencias de longitudes de trabajo halladas por la técnica de paralelismo y bisectriz de los conductos mesiales de las primeras molares inferiores se obtuvo como resultado que el promedio de la diferencia de longitudes de trabajo con relación a clínica fue la siguiente: técnica de bisectriz de 0.39mm y técnica de paralelismo de -0.05mm. Concluyéndose que las longitudes de trabajo halladas por la técnica de paralelismo en conductos mesiales de primeras molares inferiores alcanzaron mayor precisión, al obtener precisión longitudinal y posicional media; la técnica de bisectriz obtuvo precisión longitudinal y posicional baja.

Vale I.S. y col (1998) ¹² realizaron un estudio en el que el objetivo fue evaluar si hay o no diferencias significantes en las odontometrías obtenidas en las imágenes digitales cuando la placa es posicionada con su largura paralela al

eje dentario, en relación a aquellas obtenidas cuando la placa es posicionada con su anchura paralela al referido eje.

Fueron utilizados 60 dientes humanos extraídos, divididos en diez incisivos superiores, diez incisivos inferiores, diez pre-molares superiores, diez pre-molares inferiores, diez molares superiores y diez molares inferiores. Los resultados de este trabajo muestran que, si la posición de la placa fuera invertida en relación a la norma de posicionamiento del receptor de rayos X, no tendríamos diferencias estadísticamente significantes. Concluyéndose que si la placa óptica sea posicionada con su largura paralela al eje dentario, la odontometría en la imagen Digora, obtenida con recursos del programa Digora de Windows, no será estadísticamente significativa.

Joshua Wilfredo Anderson Calderón (2001)¹³. Realizo un trabajo en el que el objetivo era comparar las distancias entre la limitante de las lesiones de caries dental y la cámara pulpar, obtenidas en la radiografía periapical convencional paralela y en la digital Digora empleando la técnica de paralelismo, con las encontradas histológicamente. La muestra del estudio fue de 30 premolares extraídos que presentaban lesiones de caries dental proximal con compromiso dentario, los especímenes se ordenaron en maqueta con 3 dientes cada una. Los dientes fueron seccionados para el análisis histológico determinando la distancia real existente entre la limitante de la lesión de caries dental y la cámara pulpar para luego ser comparadas con las distancias radiográficas obtenidas. Los resultados según la prueba de pareados de wilcoxon se encontró que hubo una diferencia estadísticamente significativa $p < 0.001$ entre los valores de la radiología digital; el valor para la radiografía

convencional fue de $p > 0.001$. Concluyéndose que la imagen radiográfica convencional es más fidedigna en el diagnóstico de caries dental en comparación con la imagen radiográfica digital, sin embargo ninguno de los dos métodos es 100% confiable.

3.2. Bases Teóricas

3.2.1 Radiología Dental

Definición

La radiología es una rama de la medicina que estudia las radiaciones ionizantes procedentes de los rayos X y de la radioactividad natural o artificial y sus aplicaciones en el diagnóstico y tratamiento de las enfermedades¹¹.

3.2.2. Composición de la película radiográfica

La película radiográfica está compuesta por una emulsión y una base. La emulsión se compone a su vez de cristales de haluro de plata que son fotosensibles y una matriz de gelatina, la cual tiene la función de suspender estos cristales ¹¹. Los cristales de haluro de plata están compuestos principalmente por cristales de bromuro de plata y en menor medida de yoduro de plata ¹⁴. Se añade el yoduro porque sus cristales de gran diámetro (en comparación con los de bromuro) rompen la regularidad de la estructura de los cristales de bromuro de plata, aumentando por tanto su sensibilidad a la radiación X ¹⁴.

3.2.3. Características de la imagen

_Densidad radiográfica:

Cuando se expone una película a un haz de rayos x y posteriormente se la procesa, los cristales los cristales de haluro de plata de la emulsión que fueron alcanzados por los fotones se convierten en granos de plata metálica. Estos granos de plata bloquean la transmisión de luz desde el negatoscopio y dan a la película su apariencia oscura. Al grado global de oscurecimiento de la película expuesta se le denomina densidad radiográfica¹⁴.

La densidad radiográfica está influenciada por la exposición, por el grosor y densidad del sujeto¹⁴.

_Exposición

La densidad global de la película depende del número de fotones absorbidos por la emulsión. Al aumentar el miliamperaje (mA), el kiovoltaje (KVp) o el tiempo de exposición, se incrementa el número de fotones que alcanza la película y aumenta, por tanto, la densidad de la radiografía. Al reducir la distancia entre el punto focal y la película también aumenta la densidad de la película¹⁴.

_Grosor del objeto

Cuando más grueso sea el objeto, más se atenuara el haz y más clara aparecerá la imagen resultante. Si se utilizan los factores de exposición establecidos para adultos con niños o pacientes desdentados, las placas resultantes quedaran oscuras por que la cantidad de tejido absorbente en el

camino de haz de rayos x es menor. El dentista debe variar la exposición (bien el kVp o el tiempo) de acuerdo con el tamaño del paciente con el fin de obtener radiografías de densidad óptima¹⁴.

Densidad del objeto

Las variaciones en la densidad del objeto influyen significativamente sobre la imagen .cuando mayor sea la estructura del interior del individuo, mayor será la atenuación del haz de rayos x que pasa a través de dicho individuo o del área. Las densidades relativas de varias estructuras naturales existentes en la cavidad bucal se pueden ordenar en orden decreciente de densidad: esmalte, dentina y cemento, hueso, musculo, grasa y aire. Los objetos metálicos (p.ej.empastes) son mucho más densos que el esmalte y por tanto mejores absorbentes. Como estos absorbentes atenúan el haz de rayos x de forma diferente, el rayo resultante lleva información que es registrada en la película radiográfica como áreas claras y oscuras. Los objetos densos (que son absorbentes potentes) hacen que la imagen sea clara y se les denomina radiopacos. Los objetos de baja densidad son absorbentes débiles. Permiten que la mayoría de fotones pasen a través de sí, y producen un área oscura en la película, que corresponde a un objeto radiotransparente¹⁴.

Contraste radiográfico

Es la diferencia visual final entre las diferentes sombras negras, blancas y grises, depende de: contraste del paciente, contraste de la película, niebla y dispersión ¹⁵.

Contraste del paciente: Es la diferencia causada por diferentes grados de atenuación cuando el haz de rayos X atraviesa las diferentes partes de los tejidos del paciente. Esta depende de:

_Diferencias en el espesor de los tejidos.

_Diferencia en la densidad de los tejidos.

_Diferencia en el número atómico del tejido (absorción fotoeléctrica Z^3).

_Calidad (voltaje [KV]) o poder de penetración del haz de radiación.

_Contraste de la película

Esta es una propiedad inherente a la película propiamente dicha. Determina como responde la película a las diferentes exposiciones que recibe una vez que el haz de rayos x atraviesa el paciente¹⁵. El contraste de la película depende de 4 factores:

_La curva característica de la película.

_Densidad óptima o grado de ennegrecimiento de la película.

_Tipo de película: acción directa o indirecta.

_Procesado.

_Niebla y dispersión

La radiación dispersa no utilizada que alcanza la película, como resultado de la niebla de fondo, o porque se difunde desde el paciente, produce una densidad indeseada en la película (ennegrecimiento) y reduce así el contraste radiográfico¹⁵.

Velocidad radiográfica

La velocidad radiográfica se refiere a la cantidad de radiación requerida para producir una imagen de una densidad estándar. La velocidad de la película se expresa habitualmente como el recíproco de la exposición (en roentgens) necesaria para obtener una densidad óptica de 1 por encima de la base y la niebla. Una película radiográfica requiere una exposición relativamente baja para producir una densidad de 1, mientras que una película más lenta necesita una exposición más prolongada para que la película revelada tenga la misma densidad. La velocidad de la película está controlada en gran medida por el tamaño de los granos de haluro de plata¹⁴.

La velocidad de una película de rayos x dental intraoral viene indicada por una letra que designa su grupo particular. La película dental más rápida disponible en la actualidad tiene una velocidad catalogada como E. Solo las películas de velocidad D o E resultan apropiadas para radiología intraoral. Se puede aumentar ligeramente la velocidad de la película mediante un revelado a mayor temperatura, pero ello se consigue a expensas de elevar la niebla y granulación¹⁴. Un revelado con escaso líquido puede disminuir la velocidad efectiva¹⁴.

Ruido radiográfico

Es la aparición de densidad no uniforme en una película uniformemente expuesta. Se aprecia en una pequeña zona de la película como variaciones locales de la densidad¹⁴. Las causas fundamentales del ruido son el moteado y los artefactos radiográficos¹⁴. El moteado radiográfico es una densidad no homogénea resultado de la estructura física de la película o de las pantallas

intensificadoras¹³. Los artefactos radiográficos son defectos producidos por errores en la manipulación de las películas, tales como huellas digitales o dobleces, o en su procesado, como vertidos de revelador o fijador sobre la película o marcas o arañazos por manipulación poco cuidadosa¹⁴.

_Calidad de la imagen

El término calidad de la imagen describe el juicio subjetivo del clínico sobre el aspecto general de una radiografía. Combina los rasgos de densidad, contraste, latitud, definición y resolución, y quizá otros parámetros¹⁴.

3.2.4. Geometría de la proyección radiográfica

_Nitidez y resolución de la imagen

La nitidez se define como la capacidad de la película de rayos x de definir un borde. Las causas principales de la pérdida de definición de los bordes incluyen:

_Indefinición geométrica incluido el efecto de penumbra.

_Indefinición por movimiento, causada por el movimiento del paciente durante la exposición.

_Indefinición por absorción, causada por variaciones de la forma del objeto, por ejm. esfumado en el cuello del diente.

_Indefinición de la pantalla causada por la difusión y dispersión de la luz emitida desde las pantallas intensificadoras.

_Resolución escasa. La resolución, o el poder de resolución, es la medida de la capacidad de la película de distinguir entre diferentes estructuras y registrar

imágenes separadas de objeto pequeños colocados muy cerca uno del otro¹⁵.

Esta determinada principalmente por las características de la película como:

-Tipo: acción directa o indirecta.

-Velocidad

-Tamaño del cristal de la emulsión de halogenuro de plata.

La resolución se mide en pares de líneas por milímetro¹⁵.

Distorsión del tamaño de la imagen

La distorsión del tamaño de la imagen es el aumento de tamaño de la imagen de la radiografía en comparación con el tamaño real del objeto. Las trayectorias divergentes de los fotones de un haz de rayos x producen el agrandamiento de la imagen en la radiografía. La distorsión del tamaño depende de las distancias relativas entre punto focal y la película y disminuir la distancia entre el objeto y la película, de minimiza la ampliación de la imagen. La utilización de un cilindro largo de extremo abierto como dispositivo localizador de un equipo de rayos x reduce, por tanto la ampliación de las imágenes en una proyección periapical¹⁴.

Distorsión de la forma de la imagen

La distorsión de la forma de la imagen es el resultado de la ampliación desigual de diferentes partes de un mismo objeto. Esta situación se produce cuando no todas las partes de un objeto se encuentran a la misma distancia respecto al punto focal. La forma física del objeto impide, con frecuencia, su orientación óptima, lo que da lugar a una cierta distorsión de la forma. Tal fenómeno se va como diferencias en el aspecto de la imagen de la radiografía con relación a la forma verdadera¹⁴. Para minimizar la distorsión de la forma, el

facultativo debe realizar el esfuerzo de alinear cuidadosamente el tubo con el objeto y la película según los siguientes criterios:

- Colocar la película paralela al eje longitudinal del objeto.
- Orientar el rayo central de forma perpendicular al objeto y a la película.

3.2.5. Tipos de película radiográfica

Se debe aplicar las películas más rápidas disponibles que permitan obtener resultados diagnósticos satisfactorios: las más usadas en endodoncia son las placas D (Ultraspeed) o E (Ektaspeed). El diámetro de los cristales en la película E es de 1mms (micrómetro) y en las películas de velocidad D, el diámetro es de aproximadamente 0,7mms ¹¹ .

3.2.6 Revelado de la película radiográfica

Procesado de la película Radiográfica

La película expuesta lleva con ella una imagen latente de las estructuras radiografiadas. La exposición de la película a los rayos X o la luz, causa cambios químicos en la emulsión, la cual se evidencia al sumergir la película en la solución reveladora. Un entendimiento de las reacciones fundamentales involucradas en forma de la imagen latente es esencial si se busca producir radiografías de la más alta calidad, que contenga la mejor información diagnóstica. El conocimiento de los principios de procesado es también necesario para anticipar y prevenir errores inherentes a este procediendo de múltiples pasos ¹¹ .

_Etapas del procesamiento: Estas son: revelado, enjuague, fijado, lavado y secado.

-Revelado. Teoría del revelado: convierte la imagen latente producida por la radiación X y que no se aprecia a simple vista¹¹.

-Acción del revelador: Los cristales de haluro de plata expuestos a los rayos X se reducen a plata metálica, al final se convierte en polvo negro¹¹.

-Acción del fijador: consiste en detener el proceso de revelado (pocos segundos); disuelve los cristales de plata no expuestos; aclara y endurece la emulsión. Después de los primeros segundos, puede encenderse la luz. Al aclararse la película, puede ser revisada y retornada al fijador para terminar el proceso. El paso más importante es el SECADO de las radiografías que es en sí el último del procesado¹¹.

Hay varias formas de llevarlo a cabo:

-Sacudir suavemente el gancho del agua y de la película, posteriormente suspender el gancho en un soporte, teniendo cuidado que la película no contacte con otras, y que no toque soportes adyacentes y que no esté contra la pared.

-Seguir el mismo procedimiento empleando un ventilador para acelerar el secado.

-Colocar la película en un gabinete con aire caliente, después de haber sacudido el exceso del agua.

3.2.7. Técnicas radiográficas intraorales

3.2.7.1. Radiografía convencional

_Radiografía periapical: Dos técnicas de proyección radiográfica intraoral se usan en radiografías periapicales: la técnica en paralelo y la técnica en bisectriz del ángulo. Aunque cada una ha evolucionado para minimizar la distorsión de la imagen, la mayoría de los profesionales prefieren la técnica de paralelo por que proporciona una imagen menos distorsionada de la dentición. A pesar de esto las variaciones morfológicas de una boca a otra o incluso en la misma cavidad oral plantean una amplia variedad de problemas geométricos¹⁴. Lo que pone de manifiesto que cada técnica tiene sus ventajas y desventajas y que debe ser continuamente modificada para adaptarse a cada circunstancia¹⁴.

_Técnica del paralelismo:

En ésta técnica, la película radiográfica se mantiene paralela al eje mayor de la pieza dentaria, y el rayo central se dirige perpendicularmente, formando un ángulo recto con los dientes y la película ¹⁶.

Para lograr éste paralelismo, se debe alejar la película de la pieza dentaria y, en el caso del maxilar superior, alojarla en la parte más profunda de la bóveda palatina ¹². Para reducir aún más la distorsión geométrica, la fuente de rayos x, debería estar localizada relativamente lejos de los dientes. Además el empleo de una distancia fuente-objeto larga reduce el tamaño del punto focal. Estos factores originan una imagen con menos ampliación y mayor definición.

-Portaplastas: se utiliza los portaplastas para colocar la película correctamente en la boca del paciente y mantenerla en posición. Para situar la película paralela a los dientes y proyectar las aéreas periapicales en la placa, coloque la película separada de los dientes y hacia el centro de la boca, de modo que se utilice la máxima altura del paladar. La gran distancia fuente objeto empleada en esta técnica minimiza las desventajas impuestas por el incremento en la distancia objeto-película. Para las proyecciones maxilares, el borde superior de la película descansa generalmente en la línea media palatina. De forma similar, para las proyecciones mandibulares emplee la película para desplazar la lengua, con lo que el borde inferior de la película descansa en el suelo de boca lejos de la mucosa de la cara lingual de la mandíbula.

Se dispone de varios portaplastas con el fin de mantener en paralelo la película y a diferentes distancias de los dientes:

-Portaplastas XCP (cono de extensión paralelo).

-Portaplastas precisión con colimador rectangular, que limita el área del haz que llega a la cara del paciente al tamaño de la radiografía.

-Portaplastas desechables stabe.

-Portaplastas intraoral Snap-A-Ray.

-Hemostato con un bloque de mordida de goma blanda, que se utiliza de la misma forma que el Snap-A-Ray.

Se recomienda los portaplastas precisión (Isaac Masel, Philadelphia, Penn) y XCP junto con un dispositivo direccional rectangular (Rinn Corp., Elgin, Ill) debido a que reduce significativamente la exposición del paciente¹⁴.

_Procedimiento para la toma de la técnica paralela

En ésta técnica se sienta al paciente, con la espalda recta y cabeza bien apoyada. Se retiran todos los objetos metálicos cercanos al campo a radiografiar, como prótesis o anteojos. Se ajustan los valores de mA, kV y tiempo de exposición de acuerdo con las recomendaciones del fabricante, o con los valores que la experiencia haya demostrado mejores para obtener radiografías de alta calidad con exposición mínima ¹⁶.

El operador debe lavarse las manos y colocarse guantes desechables. En ese momento debe examinar los dientes del paciente para así estimar su inclinación axial, lo cual influye en la colocación de la película.

También debe notar la presencia de torus u otras obstrucciones que puedan modificar la colocación de la película ¹⁶.

Se debe colocar la película en el sostenedor de película, y posicionarla centrada sobre los dientes que se desean radiografiar, lo más lejos posible de ellos, proporcionando el máximo espacio disponible la línea media del paladar y la mayor profundidad hacia el centro del piso de boca.

Éste espacio adicional permite orientar la película paralela al eje mayor de las piezas dentarias. Luego se apoya la película con suavidad en el paladar o piso de boca y a continuación se rota el instrumento hasta que el *block* de mordida se apoye en los dientes que se quieren radiografiar y se pide al paciente que cierre la boca. Se colocan torundas de algodón entre el *block* de mordida y los dientes opuestos a los que se quiere radiografiar, lo cual ayuda a estabilizar el instrumento e incrementar la comodidad del paciente ¹⁶.

Angulación del cabezal del tubo: ajuste la posición del cabezal de tubo del aparato de rayos X en los planos horizontal y vertical. Controle la tercera

dimensión colocando el extremo del cilindro de dirección hasta el portaplaclas o a más 2 cm de la cara del paciente. Cuando se utiliza la técnica en paralelo con una guía externa para colocar el cilindro al nivel de esta guía. Esta disposición ayuda a eliminar la mayoría de los cortes de escudo en la imagen y asegura que el rayo central está orientado en ángulo recto a la película. Un corte de escudo es un artefacto que aparece con un área clara no expuesta en una radiografía. Es el resultado de un haz que está mal dirigido, por lo que la radiación no cubre por completo la película.

Colocar el cabezal del tubo para dirigir el haz hacia abajo desde la horizontal, en el plano vertical, lo que se denomina angulación vertical positiva; la dirección del haz hacia arriba se conoce como angulación vertical negativa.

Técnica de bisección del ángulo o técnica de bisectriz

La Técnica de la Bisectriz del Ángulo es la más utilizada en la actualidad. En ésta técnica la película se coloca lo más cerca posible de los dientes, sin deformarla, apoyada en el paladar, o desplazando la lengua apoyada en el piso de boca. Por la estructura de los dientes y maxilares, la película no queda paralela al eje mayor de la pieza dentaria finalidad de disminuir la distorsión generada por ésta situación utilizamos la Ley de Cieszynski (1907) o Ley de la Isometría, donde el haz de rayos debe quedar orientado perpendicular a la bisectriz formada por el eje mayor del diente y la película pasando por el ápice de la pieza dentaria, para que así el resultado radiográfico presente las mismas proporciones del objeto radiografiado ¹⁵.

Considerando la posición de la película y la conformación anatómica de los maxilares, tenemos distintas angulaciones verticales para obtener una

perpendicularidad entre el haz de rayos y la bisectriz del ángulo formado por el eje mayor de la pieza dentaria y la película, variando entre pacientes ¹⁶ .

Cuando el rayo central no es perpendicular a ésta bisectriz, la longitud de la imagen cambia. Si el rayo central se dirige en un ángulo más positivo que la perpendicular a la bisectriz, la imagen del diente sufre distorsión por acortamiento; si se dirige con una angulación más negativa a la perpendicular, la imagen sufre distorsión por elongación ¹⁶ .

3.2.7.2. Radiografía digital

Es definida como un sistema de imagen digital en el cual la imagen es obtenida a través de un sensor en el lugar de la película radiográfica periapical, sensibilizado por rayos X, con tiempo de exposición extremadamente pequeño. Esa imagen es visualizada en un monitor, pudiendo ser manipulada por varios recursos ¹² .

Existen actualmente dos tecnologías diferentes en radiología digital y son: radiología digital directa (RDD) y radiología digital indirecta (RDI) ¹⁶

_Radiología digital directa

Consiste en Emplear como receptor de rayos X un captador rígido habitualmente conectado a un cable a través del cual la información captada por el receptor es enviada al ordenador. Se denomina directa porque el propio sistema realiza automáticamente el proceso informático y la obtención de la imagen ¹⁷ .

Funciona con sensores fotosensibles similares a los de las cámaras fotográficas digitales. Puesto que estos sensores se estimulan con luz y se deteriorarían al ser expuestos a rayos X, el receptor o captador de estos sistemas consta de otros dos componentes, además del sensor. La primera capa, el escintilador, se encarga de transformar los rayos X en luz. Una pequeña cantidad de radiación atraviesa el escintilador sin ser convertida en luz, por lo que una segunda capa compuesta por fibra óptica u otros materiales evita la penetración de los rayos X hasta el sensor y por tanto su deterioro ¹⁷ . El sensor está formado por una estructura de celdillas o píxeles fotosensibles capaces de almacenar fotones, y que convierten la señal luminosa que reciben en una señal eléctrica de intensidad proporcional. Esta señal eléctrica es enviada a un conversor analógico digital o DAC que, como su propio nombre indica, transforma la señal analógica (eléctrica) en una digital (basada en un código binario). De este modo, la señal luminosa que recibe cada píxel del sensor será convertida en un valor formado por ceros y unos, y este valor será interpretado como un determinado nivel de gris. La unión de todos los puntos grises correspondientes a las distintos píxeles.

_Radiología digital indirecta (radiología con fósforo fotoestimulable)

La imagen es capturada de forma analógica en una placa de fósforo fotoestimulable y convertida en digital tras su procesado o escaneado ¹⁷ .

Emplea placas de aspecto similar a las películas radiográficas convencionales pero compuestas por una emulsión cristalina de fluorohaluro de bario enriquecido con Europio. Esta emulsión es sensible a la radiación. Los rayos X provocan la excitación y liberación de un electrón del Europio, que es captado

por una vacante halógena del fósforo de almacenamiento. Las vacantes electrónicas y los electrones captados se recombinan y causan luminiscencia, convirtiendo los rayos X en energía latente almacenada. Un láser de helio-néon estimula la luminiscencia de la placa, liberando los electrones atrapados, que se recombinan con las vacantes del Europio. La energía, en forma de luz, es captada por un tubo fotomultiplicador y transformada en señal eléctrica. Finalmente, la señal resultante es convertida en digital mediante un conversor analógico-digital, que determina el número máximo de tonos de gris ¹⁷ .

3.2.8. Tratamientos pulpares en odontopediatría

3.2.8.1 Definición

El tratamiento pulpar contemporáneo se basa en un diagnóstico, establece una especificidad técnica y terapéutica, tanto dentro del campo de la endodoncia conservadora (recubrimientos pulpares y pulpotomías) como en la radical (pulpectomías y necrosis pulpar).El tratamiento pulpar se basa en investigaciones científicas biológicas, exigiendo detalles anatomotopográficas de los canales radiculares, la relación de las de los dientes con sus estructuras propias y anexas (furcación, área de furcación y periodonto), fisiología pulpar y finalmente el curso natural de la enfermedad y de sus factores etiológicos¹⁸.

3.2.8.2. Pulpectomía

La pulpectomía es considerada técnicamente como una terapia pulpar radical, en la que busca fundamentalmente la extirpación de la pupa coronaria y radicular y la obturación de los canales radiculares correspondientes¹⁸.

Se ha debatido mucho sobre la realización de este tratamiento en dientes temporales, debido, por un lado, al complejo sistema canalicular primario, que hace difícil el abordaje, limpieza, remodelado y obturación adecuados y, por otro lado, por el miedo de lesionar los gérmenes de los dientes permanentes en desarrollo. Sin embargo, a pesar de estas objeciones, este tratamiento es recomendable, y se obtienen elevados porcentajes de éxitos, modificando la endodoncia pediátrica¹⁸.

El propósito del procedimiento de pulpectomías en dientes primarios debe ser de la reducción de la población bacteriana en la pulpa contaminada, es decir, obtener un conducto limpio y saneado (no su ensanchamiento y remodelado)¹⁸.

Para la obturación radicular se han de utilizar materiales reabsorbibles que acompañen a la rizólisis y no sean irritantes para los tejidos periodontales ni para el germen del diente permanente¹. Los materiales de obturación que se utilizan fundamentalmente son la pasta de óxido de cinc –eugenol y la pasta de yodoformo.

Hay que evaluar detenidamente cada caso teniendo en cuenta variables como la edad del niño, grado de cooperación, estadio de reabsorción, diente implicado, etc.¹⁸.

Indicaciones

Cuando a la vista de los datos anamnésticos, clínicos y radiológicos, es posible establecer el diagnóstico de pulpitis o necrosis pulpar completas¹⁸.

Contraindicaciones

- Casos de diente no susceptible de restauración.
- Reabsorción interna de las raíces.
- Perforación del suelo de la cavidad pulpar.
- Cuando no existe soporte óseo o radicular.
- Reabsorción superior a un tercio superior.
- Presencia de quiste folicular o dental.

La longitud radicular es el criterio más fiable sobre la integridad de dicha raíz. Se requieren al menos 4 mm de longitud para que un diente primario sea susceptible de tratamiento¹⁸.

Técnica operatoria de pulpectomía:

1. Anestesia.
2. Aislamiento del campo operatorio.
3. Apertura de acceso: similar a la descrita para la pulpotomía, pero las paredes deben ampliarse más para facilitar el acceso a la entrada de los conductos.
4. Preparación biomecánica de los conductos: la caprichosa morfología de los conductos hace que el uso del tira nervios sea peligroso.

Se introduce una lima fina en los conductos y se extirpa cuidadosamente el tejido pulpar o el material orgánico de estos¹. Se lava con hipoclorito de sódico.

Se seleccionan las limas endodónticas (preferiblemente limas K o Hedstrom, que solo cortan al ser retiradas) y se ajustan para retenerse a 1 o 2 mm del ápice radicular de cada conducto¹⁸. Se trabaja a tracción y con movimientos rotatorios para evitar impulsar el tejido infectado hacia el ápice¹⁸. La eliminación de los tejidos orgánicos es el objetivo del limado¹⁷. Cada conducto debe ser ensanchado aproximadamente tres o cuatro tamaños de la primera línea capaz de llegar al ápice¹⁸. En molares las mayores limas que debemos utilizar serán comprendidas entre los calibres 25-40; en dientes anteriores pueden ser entre los calibres 50-70¹⁸. No se aconseja mucha instrumentación, ya que el grosor de las paredes radiculares es mucho menor que en dientes permanentes, y existe el riesgo de perforación lateral. Los conductos deben irrigarse constantemente durante la instrumentación, preferentemente con hipoclorito de sódico al 5% para eliminar gran parte de la contaminación bacteriana (el hipoclorito lava y disuelve los residuos orgánicos que están al alcance de los instrumentos)¹⁸. A continuación se secan los conductos con puntas de papel de tamaño adecuado¹⁸.

Obturación de los conductos: la pasta usada (pasta de yodoformo sola o mezclada con hidróxido cálcico) se introduce en los conductos mediante éntulo o jeringa a presión¹⁶. La condensación adicional se realiza mediante condensadores pequeños de endodoncia o mediante la aplicación de una bolita de algodón húmedo dentro de la cámara, y por aplicación de presión se fuerza el material hacia el ápice. Hay que tener cuidado de no obturar el conducto en exceso¹⁸.

Obturación definitiva o colocación de una corona de acero¹⁸.

Debe realizarse un seguimiento con controles clínicos y radiográficos cuya periodicidad se determina según el caso¹⁸.

En el control radiográfico se debe observar el proceso de reabsorción y la normalidad en el desarrollo del sucesor permanente¹⁸.

3.2.8.3. Función de la radiografía en pulpectomía

Es importante resaltar que el examen radiográfico definirá el grado de lesión de caries dental, su relación con la pulpa, reabsorciones en el área de furcación y/o periapicales, ciclo biológico del diente deciduo y la rizogénesis del diente permanente¹⁸.

Método radiográfico descrito por Ingle, que es uno de los métodos más comunes y fiable, utilizado en la determinación la longitud de trabajo, sin embargo, la precisión es difícil de lograr. En esta técnica, debido a la apical constricción que no puede ser identificado, y los otros variables, como la angulación de la máquina y exposición. La distorsión de la imagen puede ocurrir, y conducir a error. Además, existe un peligro de radiación, tanto, para el paciente y el personal dental. El sesgo de los observadores en la interpretación radiográfica puede conducir a errores²⁰.

3.2.8.4. Topografía de los canales radiculares

EL sistema de los canales radiculares es un factor de que debe ser comprendido para no limitar la actuación del profesional durante la terapia

pulpar en odontopediatría. Por si no bastara la compleja formación original del canal principal, presencia de canales secundarios y accesorios ¹⁹. También existen alteraciones topográficas de los mismos a medida que se inicia el proceso de rizólisis ¹⁹.

Además, la dentina secundaria es depositada en la intimidad de los canales modificándolos tanto en tamaño como en número ¹⁹.

Cuando existe un compromiso pulpar, en particular de las primeras molares deciduas, microorganismos y sus toxinas, así como residuos de descomposición pulpar, se instalan en los canales accesorios y secundarios dificultando en sobremanera su remoción. Adicionalmente el depósito de dentina secundaria asociada al de reabsorción limita la manipulación de los canales radiculares ¹⁹.

3.2.8.5. Límite de instrumentación

La pulpectomía es la que se ejecuta con menos frecuencia debido a la dificultad para instrumentar y obturar los conductos radiculares sin dañar al germen dental subyacente²⁰. Según los investigadores que defienden la endodoncia en dientes deciduos (pulpectomía) tratan de solucionar este problema dejando el material de relleno 2 a 3 mm antes del ápice radiográfico¹.

3.2.8.6. Determinación de la longitud de trabajo:

En el caso de la pulpectomía (endodoncia pediátrica), debido al ápice abierto, existen dificultades en la estimación de la raíz exacta y la longitud del canal, y

por lo tanto, no existen reglas definitivas para el éxito de la terapia endodóntica o pulpectomía²⁰. La determinación de la longitud del canal (longitud de trabajo, longitud de la raíz, longitud del diente) es un paso importante en la terapia del canal radicular. Estos términos se utilizan indistintamente; sin embargo, se refieren a la distancia desde el coronal punto de referencia para el punto en el que la preparación del conducto y obturación debe terminar. Corregir la determinación la longitud de trabajo es uno de los principales factores que conduce hacia el éxito en el tratamiento del conducto radicular²⁰. La anatomía para la terapia endodóntica de los dientes primarios, en particular de molares es difícil de predecir porque la reabsorción de las raíces hace que la forma, dimensión y posición de la raíz ápice de cambiar continuamente. Esto hace que sea difícil determinar la ubicación exacta del vértice real. A minimizar la lesión periapical y posibles daños al diente sucedáneo, la longitud de la raíz debe ser cuidadosamente determinada sin sobrepasar el ápice²⁰.

3.2.9. Cirugía en odontopediatría

Los procedimientos quirúrgicos realizados en pacientes odontopediátricos deben seguir los mismos principios de las cirugías realizadas en adultos, respecto a medidas de bioseguridad, diagnóstico correcto, necesidad y oportunidad, así como al instrumental y técnicas adecuadas²². La dimensión de la cavidad bucal infantil se compensa por el tamaño del instrumental quirúrgico utilizado durante los procedimientos. En relación con la edad, en la medida que sean menores los niños, mayor es la probabilidad de que ellos presenten problemas de comportamiento. En este sentido, las sesiones

iniciales para establecer una relación de confianza entre el profesional y el paciente son necesarias. Es importante resaltar que ningún procedimiento quirúrgico puede ser realizado sin el consentimiento escrito de los padres o responsables. Otro factor relacionado con la edad, es que el se encuentra en fase de crecimiento y desarrollo, y el odontopediatría debe estar apto para tomar la decisión y determinar el momento apropiado para realizar el procedimiento quirúrgico. También es importante considerar la presencia del germen permanente, como preocupación constante cuando se extrae un diente temporal. Este germen se localiza en los dientes posteriores, entre las raíces de los dientes temporales, los cuales divergen hacia el tercio medio y convergen el tercio apical. De esta manera un cuidado especial se debe tener cuando es indicada la extracción de un diente temporal que aún no haya iniciado el proceso de rizólisis. A pesar de su rareza este germen puede ser removido o lesionado a través de un procedimiento incorrecto durante la luxación del diente temporal o incluso durante el curetaje del alveolo. El control del dolor, que por regla se realiza por medio de la anestesia local eficaz, es fundamental e indispensable antes de cualquier procedimiento quirúrgico en odontopediatría ²².

Indicaciones

La exodoncia de los dientes temporales es el procedimiento quirúrgico que más se realiza en odontopediatría ²². Algunas indicaciones para las exodóncias de los dientes temporales son:

- Dientes con rizólisis completa.
- Dientes natales y neonatales con movilidad excesiva.

- Dientes con la región de la bi o trifurcación comprometida.
- Destrucción coronaria extensa, imposibilitando cualquier tratamiento restaurador.
- Dientes temporales con permanencia prolongada.
- Dientes que presentan interna o externa avanzada.
- Dientes con lesiones periapicales extensas, comprometiendo el germen del diente permanente.
- Dientes con rizólisis irregular (cuando una de las raíces presenta más de 2/3 de rizólisis).
- Dientes anquilosados con sucesor permanente (en infraoclusión).
- Raíces residuales.
- Alveolisis (reabsorción de la tabla ósea vestibular, por lesiones periapicales extensas, exponiendo la raíz del diente temporal afectado).
- Dientes con más de 2/3 de rizólisis y exposición pulpar.
- Dientes con fracturas radiculares en el tercio cervical.
- Indicación ortodóncica.

3.2.10. Exfoliación de dos dientes primarios

Este fenómeno fisiológico, propio del ciclo vital de la fórmula primaria, se manifiesta como una progresiva reabsorción radicular que termina con la caída del diente ²³. La trayectoria eruptiva de los dientes permanentes determina en gran parte el patrón y la velocidad de esta reabsorción radicular. En todos los sitios donde hay contacto entre dientes permanentes y raíces de predecesores primarios se observa una diferenciación celular asociada a la reabsorción;

estas células son posiblemente equivalentes a los osteoclastos, pero su denominación de odontoclastos aparece por su papel en la destrucción de tejidos dentarios. Se las encuentra en la superficie radicular para reabsorber cemento y dentina y posteriormente en el interior de los conductos radicular y la cámara pulpar para reabsorber la corona. La acción de las células es característica, adosadas al tejido con un borde rugoso con microprolongaciones que penetran en anfractuosidades o túbulos dentinarios y que pueden incluso erosionar el esmalte. La eliminación de los tejidos blandos, pulpa y periodonto de inserción, esta poco aclarada aunque, por la velocidad de su destrucción, se puede pensar en degeneración y muerte celular programada de fibroblastos²³.

Como posibles causas de la exfoliación se han descrito las siguientes:

- Presión eruptiva de la pieza permanente, como inductor de osteoclastos.
- Debilitamiento de los tejidos de soporte por reabsorción y modificación del alveolo, así como del ligamento periodontal.
- Aumento de fuerzas oclusales por crecimiento de estructuras esqueléticas y de la masa muscular masticatoria.

La presencia del sucesor permanente es importante: en su ausencia el diente primario suele permanecer por más tiempo, pero igualmente cae, aunque tardíamente, por eso debe de haber otros mecanismos involucrados.

Se ha observado, por ejemplo, que deberían conservarse los segundos molares primarios mandibulares en casos de ausencia de su sucesor premolar, ya que en pacientes mayores de 40 años aun muestran integridad radicular, sin evidencia de anquilosis²³.

El proceso de exfoliación es simétrico, por lo general, en ambos lados, con la excepción de los segundos molares: los primarios inferiores se caen antes que su contraparte maxilar y a exfoliación de los cuatro segundos molares es prácticamente simultáneamente. Las niñas terminan todos los procesos antes que los niños, sobre todo a nivel de caninos mandibulares. Hay alteraciones de velocidad y secuencia ante cambios locales, como lesiones periodontales, osteítis por patología pulpar y traumatismos. Esta posibilidad produce cambios en la secuencia y velocidad de la erupción de sucesores, con obvias implicaciones clínicas²³.

La reabsorción de dientes anteriores empieza con la ubicación de los dientes permanentes, por palatino y lingual, en el tercio apical. En estos periodos avanzados la corona del sucesor estará directamente por apical de su antecesor, lo cual permitirá que ocupe, finalmente su lugar; en ocasiones, por alguna variación en el proceso, la emergencia ocurre por lingual²³.

Las piezas posteriores son reabsorbidas empezando por el hueso alveolar en la zona de la furca; la continua erupción de los molares primarios los aleja de la corona en desarrollo de los premolares, las cuales quedan verticalmente debajo, hasta que su erupción determine la reabsorción de las raíces temporales, en el ápice y la cara interna radicular. No siempre la imagen radiográfica de reabsorción radicular refleja la magnitud de la pérdida de tejido, esto es, la raíz puede apreciarse larga pero tiene menos de la mitad de su sucesor situación que debe ser evaluada criteriosamente al momento de hacer endodoncia o exodoncia de molares primarios²³.

El proceso de exfoliación no es continuo: hay período de activa reabsorción que induce movilidad y otros de reposo, con reparación y transitoria

estabilización de los dientes. La mayor eficacia de la función elástica determinará la caída final del diente²³.

3.3. Definición de términos

3.3.1. Reabsorción radicular:

Es un proceso normal, esencial y fisiológico en la dentición decidua pero al mismo tiempo puede tener un origen patológico. Usualmente es un precursor necesario para la erupción de los dientes permanentes; se activa por fuerzas generadas por la propia erupción y el aumento de las fuerzas masticatorias generado durante el desarrollo de la dentición permanente²⁴.

3.3.2. Grado de reabsorción radicular:

Es la evaluación de la división de la raíz en tres cuartos ¹.

-Inicial: 0-25%

-Medio: 26-50%

-Avanzado:> 50%

3.3.3. Tipo de reabsorción:

Es la evaluación tanto clínica como radiológica y se divide en:

-diagonal ¹

-horizontal ¹

3.4. Hipótesis

La precisión de las técnicas radiográficas convencionales es similar a la técnica digital en su contribución para determinar el grado y tipo de las reabsorciones radiculares de los pacientes niños que acuden al Hospital Nacional Docente Madre Niño San Bartolomé 2012.

3.5. Operacionalización de variables

Variable	Concepto	Dimensión	Indicador	Escala	Valores
Reabsorción Radicular Clínica	Disminución radicular real del diente decíduo	Número de mm medidos desde el ápice radicular hasta UCA	Grado de reabsorción clínica	Ordinal	- Inicial= 0-25% -Medio= 26- 50% -Avanzado > a 50%
			Tipo de reabsorción clínica	Nominal	D= Diagonal H= Horizontal
Reabsorción radicular radiológica	Disminución radicular radiográfica del diente decíduo	Número de mm medidos desde el ápice radicular hasta UCA.	Grado de reabsorción radiográfica	Ordinal	-Inicial= 0-25% -Medio= 26- 50% -Avanzado > a 50%
			Tipo de reabsorción radiográfica	Nominal	D= Diagonal H= Horizontal

IV. METODOLOGÍA

4.1. Tipo de estudio

El presente estudio es de tipo descriptivo, observacional y comparativo.

4.2. Población y muestra

La muestra estuvo constituida por 78 piezas dentarias deciduas pertenecientes a pacientes que acuden al Hospital Nacional Docente Madre Niño San Bartolomé en periodo 2012 con un rango de edad de 3-11 años de edad.

4.2.1. Tipo de muestreo

Muestreo no probabilístico por conveniencia

4.2.2. La unidad de análisis

Fueron 156 raíces deciduas obtenidas de dientes 16 unirradiculares y 62 multirradiculares distribuidas de acuerdo a la muestra que se obtuvo de los pacientes niños.

4.2.3. Criterios de selección

A. Criterios de inclusión:

- Toda pieza dentaria decidua que presente reabsorción radicular y cuyo tratamiento indicado sea la exodoncia.
- Piezas dentarias decidua con lesiones periapicales.
- Pacientes mayores de 3 años y menores de 11 años.
- Pacientes sin anomalía dentaria de forma, tamaño y estructura.

B. Criterios de exclusión:

- Remanentes coronarios.
- Piezas supernumerarias.
- Pacientes con discapacidad física, motora, mental y con enfermedad sistémica que repercuta a nivel de la reabsorción radicular de las piezas deciduas.

4.3. Procedimiento

El paciente niño cumplió con las medidas preventivas para su radioprotección: usando una vestimenta de plomo (chaleco).

Cada pieza decidua seleccionada indicada para un procedimiento quirúrgico (exodoncia) se le realizó una exposición radiográfica con cada técnica radiográfica diferente (radiografía periapical con técnica bisectriz, paralela y la radiovisiografía), previa a la exodoncia, consignándose los siguientes datos del niño: edad, sexo, número de la pieza dentaria extraída y diagnóstico.

4.4. Procesamiento de datos

Cada raíz se consideró como una muestra individual en la cual se evaluó clínica y radiológicamente (técnica convencional y digital); se tomó como referencia el artículo “Comparaciones radiográficas y clínicas del diagnóstico de las reabsorciones radiculares en dientes deciduos ¹” teniendo en cuenta los siguientes indicadores:

1. Grado de reabsorción radicular, se tomó como unidad de medida al milímetro (mm) para lo cual se determinó la longitud radicular delimitada por la

unión cemento adamantino (UCA), que fue comparada con una longitud promedio según Kraus Jordán Abrams en su libro “Anatomía Dental y Oclusión”²⁵. Estas tablas dan la medida teórica del largo del diente y de la corona, al realizar una diferencia encontramos la medida real teórica de la raíz, que correspondería al 100%.

DENTICION PRIMARIA

INCISIVOS	largo del diente(mm)	altura de la corona(mm)	tamaño de la raíz (mm)
central superior	16	6	10
lateral superior	15.8	5.6	10.2
central inferior	14	5	9
lateral inferior	15	5.2	9.8

CANINOS	largo del diente(mm)	altura de la corona(mm)	tamaño de la raíz (mm)
superior	19	6.5	12.5
inferior	17	6	11

MOLARES SUPERIORES	largo del diente(mm)	altura de la corona(mm)	tamaño de la raíz (mm)
1er molar	15.2	5.1	10.1
2do molar	17.5	5.7	11.8

MOLARES INFERIORES	largo del diente(mm)	altura de la corona(mm)	tamaño de la raíz (mm)
1er molar	15.8	6	9.8
2do molar	18.8	5.5	13.3

*(25)

En el procedimiento para determinar el grado de reabsorción, se realizó midiendo respectivamente con un calibrador digital la longitud real de la raíz (Lclx) la cual se restó con la longitud teórica de la raíz del diente decíduo (LT), obteniéndose la medida de la reabsorción (LT-Lclx) que fue comparada con la longitud teórica que correspondía al 100%. Teniéndose por ejemplo:

Incisivo central superior: $LT - Lclx = 10 - 4 = 6 \text{ mm}$

LT \longrightarrow 100%

Reabsorción \longrightarrow X

Entonces: $X = \frac{100\% \cdot \text{Reabsorción}}{LT} = \frac{100\% \cdot 6}{10} = 60\%$

LT

10

Para la presente investigación, el grado de reabsorción radicular se clasificó de la siguiente manera:+

-Grado inicial: 0-25%

-Grado medio: 26-50 %

-Grado avanzado: >a 50%

2. Tipo de reabsorción radicular, se evaluó tanto clínica como radiográficamente. Los clasificaremos en: diagonal, horizontal.

4.5. Análisis estadístico:

Se utilizó el programa spss, versión 19 para Windows:

-Análisis descriptivo.

-Análisis inferencial: chi cuadrado (X^2), porcentaje de concordancia kappa.

V.RESULTADOS

CUADRO N°1. CONCORDANCIA CLÍNICA RADIOGRÁFICA DEL GRADO DE REABSORCIÓN SEGÚN LA TÉCNICA DE BISECTRIZ

TÉCNICA BISECTRIZ			GRADO DE REABSORCIÓN RADICULAR RADIOLÓGICA				Total	
			No hay reabsorción	Inicial	Medio	Avanzado		
GRADO DE REABSORCIÓN RADICULAR CLÍNICA	No hay reabsorción	N°	2	1	1	0	4	
		% del total	3,8%	1,9%	1,9%	,0%	7,7%	
	Inicial	N°	1	6	7	1	15	
		% del total	1,9%	11,5%	13,5%	1,9%	28,8%	
	Medio	N°	0	0	9	9	18	
		% del total	,0%	,0%	17,3%	17,3%	34,6%	
	Avanzado	N°	0	0	4	11	15	
		% del total	0%	0%	7,7%	21,2%	28,8%	
	Total		N°	3	7	21	21	52
			% del total	5,8%	13,5%	40,4%	40,4%	100,0%

Cuadro N°1. Presenta la mayor concordancia en el grado avanzado de reabsorción radicular (21.2%). Se utilizó la prueba de concordancia kappa, encontrándose un valor, $\kappa = 0.341$ y la significancia $p < 0.05$, lo que indica una fuerza de concordancia débil estadísticamente significativa.

GRÁFICO N°1: CONCORDANCIA CLÍNICA RADIOGRÁFICA DEL GRADO DE REABSORCIÓN SEGÚN LA TÉCNICA DE BISECTRIZ

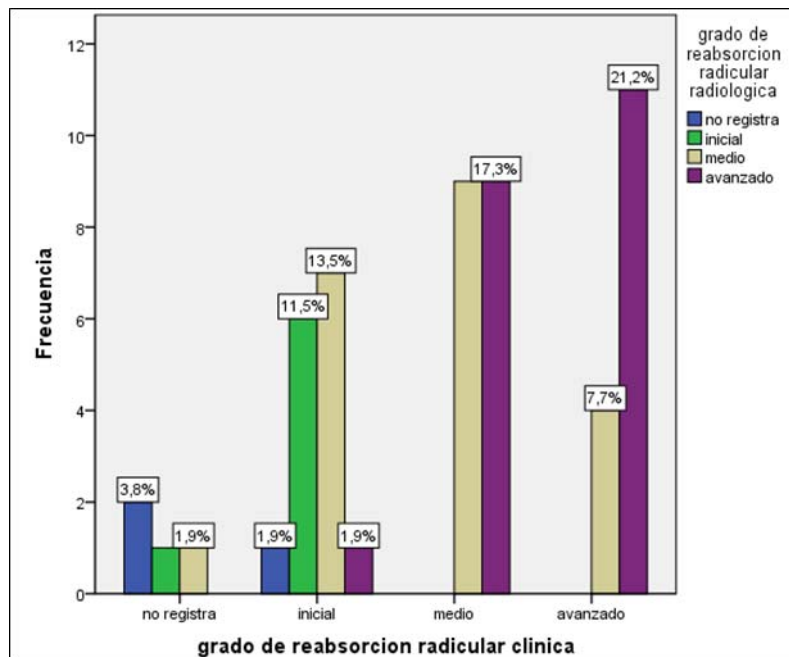


Gráfico N°1. Se observó que la concordancia clínica radiológica según el grado de reabsorción radicular en la técnica de bisectriz: inicial 11.54%, medio 17.31%, avanzado 21.15%.

CUADRO N°2. CONCORDANCIA CLÍNICA RADIOGRÁFICA DEL GRADO DE REABSORCIÓN SEGÚN LA TÉCNICA PARALELA

TECNICA PARALELA			GRADO DE REABSORCIÓN RADICULAR RADIOLÓGICA			Total
			Inicial	Medio	Avanzado	
GRADO DE REABSORCIÓN RADICULAR CLÍNICA	No hay reabsorción	N°	5	0	0	5
		% del total	9,6%	,0%	,0%	9,6%
	Inicial	N°	5	8	1	14
		% del total	9,6%	15,4%	1,9%	26,9%
	Medio	N°	0	6	7	13
		% del total	,0%	11,5%	13,5%	25,0%
	Avanzado	N°	0	2	18	20
		% del total	,0%	3,8%	34,6%	38,5%
Total		N°	10	16	26	52
		% del total	19,2%	30,8%	50,0%	100,0%

Cuadro N°2. Presenta mayor predominio en el grado avanzado de grado de reabsorción radicular. Se utilizó la prueba de concordancia kappa, encontrándose un valor, $\kappa = 0.349$ y la significancia $p < 0.05$, lo que indico una fuerza de concordancia débil estadísticamente significativa.

GRÁFICO N°2: CONCORDANCIA CLÍNICA RADIOGRÁFICA DEL GRADO DE REABSORCIÓN SEGÚN LA TÉCNICA PARALELA

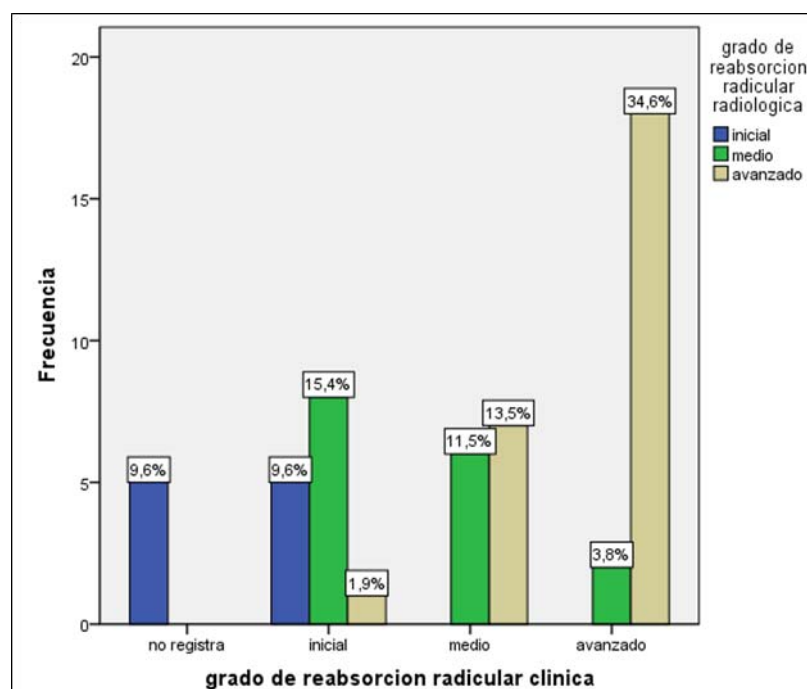


Gráfico N°2. Se observó que la concordancia clínica radiológica según el grado de reabsorción radicular en la técnica de paralela: inicial 9.6%, medio 11.5%, avanzado 34.6%.

CUADRO N°3. CONCORDANCIA CLÍNICA RADIOGRÁFICA DEL GRADO DE REABSORCIÓN SEGÚN LA TÉCNICA DE RADIOVISIOGRAFÍA

TECNICA DE RADIOVISIOGRAFÍA			GRADO DE REABSORCIÓN RADICULAR RADIOLÓGICA				Total	
			No registra	Inicial	Medio	Avanzado		
GRADO DE REABSORCIÓN RADICULAR CLÍNICA	No hay reabsorción	N°	3	1	0	0	4	
		% del total	5,8%	1,9%	,0%	,0%	7,7%	
	Inicial	N°	0	6	3	0	9	
		% del total	,0%	11,5%	5,8%	,0%	17,3%	
	Medio	N°	0	3	8	4	15	
		% del total	,0%	5,8%	15,4%	7,7%	28,8%	
	Avanzado	N°	0	0	2	22	24	
		% del total	,0%	,0%	3,8%	42,3%	46,2%	
Total			N°	3	10	13	26	52
			% del total	5,8%	19,2%	25,0%	50,0%	100,0%

Cuadro N°3. Presenta mayor concordancia de reabsorción en el grado avanzado. Se utilizó la prueba de concordancia kappa, encontrándose un valor, kappa =0.621 y la significancia $p < 0.05$, lo que indico una fuerza de concordancia buena estadísticamente significativa.

GRAFICO N° 3: CONCORDANCIA CLÍNICA RADIOGRÁFICA DEL GRADO DE REABSORCIÓN SEGÚN LA TÉCNICA DE RADIOVISIOGRAFIA

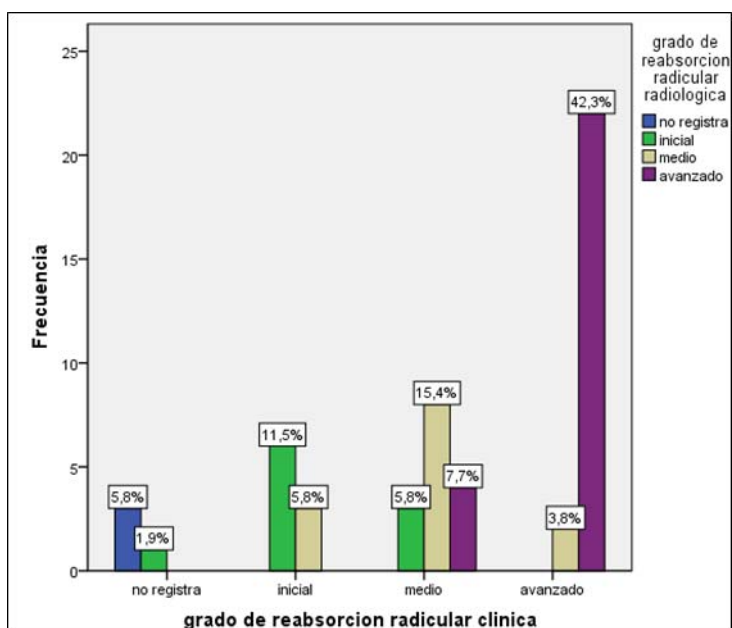


Gráfico N° 3. Se observó que la concordancia clínica radiológica según el grado de reabsorción radicular en la técnica de radiovisiografía: inicial 11.5%, medio 15.38%, avanzado 42.3%.

CUADRO N°4. CONCORDANCIA CLÍNICA RADIOGRÁFICA DEL TIPO DE REABSORCIÓN SEGÚN LA TÉCNICA DE BISECTRIZ

TECNICA BISECTRIZ			TIPO DE REABSORCIÓN RADICULAR RADIOGRÁFICA			Total
			No hay reabsorción	Diagonal	Horizontal	
TIPO DE REABSORCIÓN CLINICA	No hay reabsorción	N°	0	1	0	1
		% del total	,0%	1,9%	,0%	1,9%
	Diagonal	N°	2	33	4	39
		% del total	3,8%	63,5%	7,7%	75,0%
	Horizontal	N°	0	8	4	12
		% del total	,0%	15,4%	7,7%	23,1%
Total		N°	2	42	8	52
		% del total	3,8%	80,8%	15,4%	100,0%

Cuadro N°4. Presenta mayor concordancia en el tipo de reabsorción diagonal 63.5%. Se utilizó la prueba de concordancia kappa, encontrándose un valor, kappa =0.194 y la significancia $p>0.05$, lo que indico una fuerza de concordancia pobre estadísticamente significativa.

GRÁFICO N°4: CONCORDANCIA CLÍNICA RADIOGRÁFICA DEL TIPO DE REABSORCIÓN SEGÚN LA TÉCNICA DE BISECTRIZ

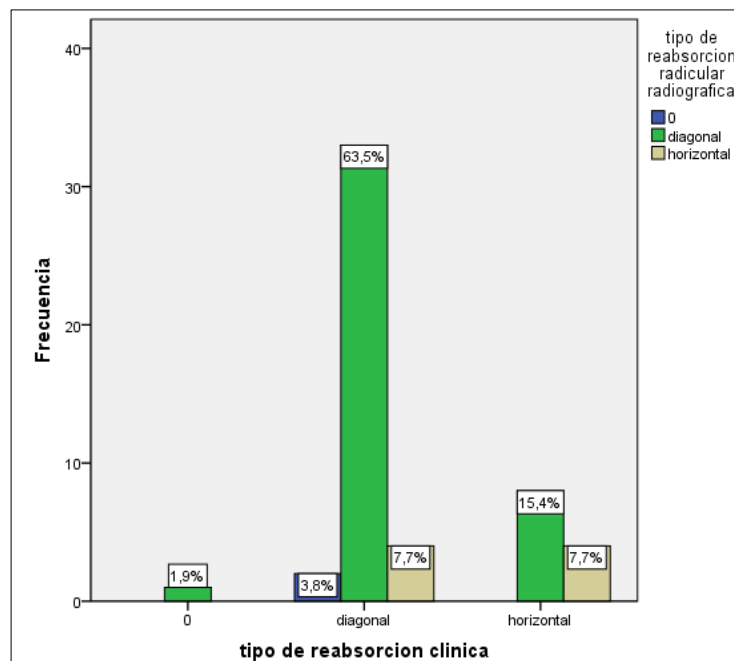


Gráfico N°4. Se observó que la concordancia clínica radiológica según el tipo de reabsorción radicular en la técnica bisectriz: tipo diagonal 63.5%, tipo horizontal: 7.7%.

CUADRO N°5. CONCORDANCIA CLÍNICA RADIOGRÁFICA DEL TIPO DE REABSORCIÓN SEGÚN LA TÉCNICA PARALELA

TÉCNICA PARALELA			TIPO DE REABSORCIÓN RADICULAR RADIOGRÁFICA		Total
			Diagonal	Horizontal	
TIPO DE REABSORCIÓN CLÍNICA	No hay reabsorción	N°	1	0	1
		% del total	1,9%	,0%	1,9%
	Diagonal	N°	31	1	32
		% del total	59,6%	1,9%	61,5%
	Horizontal	N°	17	2	19
		% del total	32,7%	3,8%	36,5%
Total		N°	49	3	52
		% del total	94,2%	5,8%	100,0%

Cuadro N°5. Presenta mayor concordancia en el tipo de reabsorción diagonal. Se utilizó la prueba de concordancia kappa, encontrándose un valor, kappa =0.084 y la significancia $p>0.05$, lo que indico una fuerza de concordancia pobre estadísticamente significativa.

GRÁFICO N°5. CONCORDANCIA CLÍNICA RADIOGRÁFICA DEL TIPO DE REABSORCIÓN SEGÚN LA TÉCNICA PARALELA

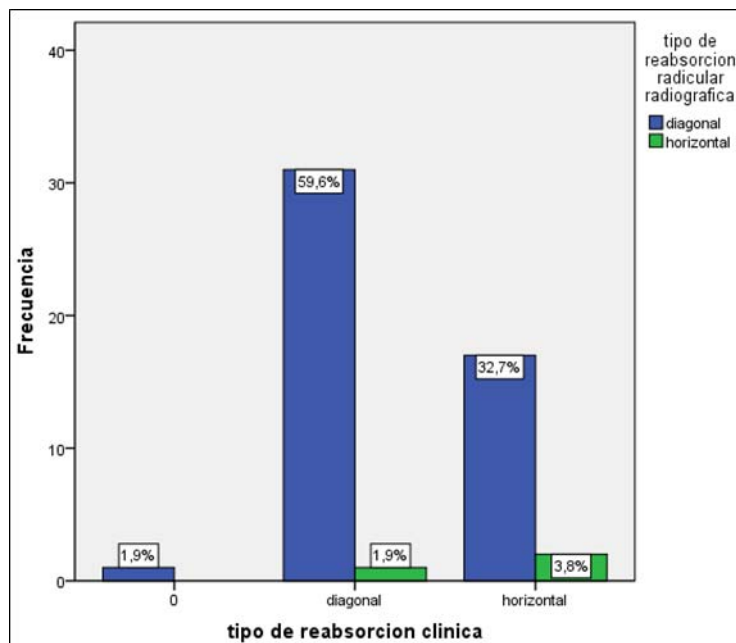


Gráfico N°5. Se observó que la concordancia clínica radiológica según el tipo de reabsorción radicular en la técnica paralela: tipo diagonal 59.62%, tipo horizontal: 3.85%.

CUADRO N°6. CONCORDANCIA CLÍNICA RADIOGRÁFICA DEL TIPO DE REABSORCIÓN SEGÚN LA TÉCNICA DE RADIOVISIOGRAFÍA

TÉCNICA DE RADIOVISIOGRAFIA			TIPO DE REABSORCIÓN RADICULAR RADIOGRÁFICA			Total
			No hay reabsorción	Diagonal	Horizontal	
TIPO DE REABSORCIÓN CLÍNICA	No hay reabsorción	N°	1	0	0	1
		% del total	1,9%	,0%	,0%	1,9%
	Diagonal	N°	1	43	3	47
		% del total	1,9%	82,7%	5,8%	90,4%
	Horizontal	N°	0	2	2	4
		% del total	,0%	3,8%	3,8%	7,7%
Total		N°	2	45	5	52
		% del total	3,8%	86,5%	9,6%	100,0%

Cuadro N°6. Presenta mayor concordancia en el tipo de reabsorción radicular diagonal. Se utilizó la prueba de concordancia kappa, encontrándose un valor, kappa =0.45 y la significancia $p < 0.05$, lo que indico una fuerza de concordancia moderada estadísticamente significativa.

GRÁFICO N°6. CONCORDANCIA CLÍNICA RADIOGRÁFICA DEL TIPO DE REABSORCIÓN SEGÚN LA TÉCNICA DE RADIOVISIOGRAFÍA

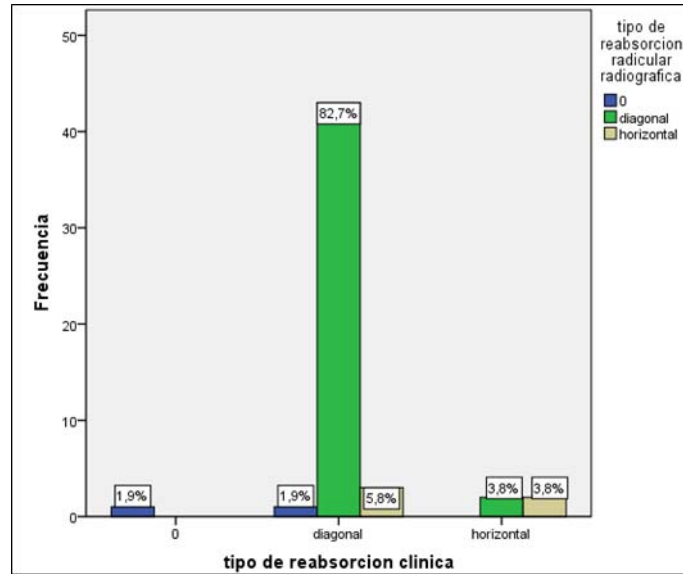


Gráfico N°6. Se observó que la concordancia clínica radiológica según el tipo de reabsorción radicular en la técnica de radiovisiografía: tipo diagonal 82.7%, tipo horizontal: 3.8%.

CUADRO N°7. GRADO DE REABSORCIÓN RADICULAR RADIOLÓGICA SEGÚN TÉCNICA RADIOGRÁFICA

GRADO DE REABSORCIÓN RADICULAR RADIOLÓGICA	TECNICA RADIOGRÁFICA						TOTAL	
	Bisectriz		Paralela		Radiovisiografía			
	N°	%	N	%	N°	%	N°	%
No hay reabsorción	3	1.90%	0	0%	3	1.90%	6	3.80%
Inicial	7	4.50%	10	6.40%	10	6.40%	27	17.30%
Medio	21	13.50%	16	10.30%	13	8.30%	50	32.10%
Avanzado	21	13.50%	26	16.70%	26	16.70%	73	46.80%
TOTAL	52	33.30%	52	33.30%	52	33.30%	91	100%

Cuadro N°7. Mayor predominio en el grado avanzado de reabsorción radicular radiológica evidenciada por la técnica paralela y radiovisiografía (16.7%). Sin embargo al emplear la prueba de chi cuadrado ($p > 0.05$), se determinó que no existen diferencias estadísticamente significativas en el uso de las diferentes técnicas radiográficas para determinar el grado de reabsorción radiológico ($\chi^2 = 6.312$).

GRÁFICO N° 7: GRADO DE REABSORCIÓN RADICULAR RADIOLÓGICA SEGÚN TÉCNICA RADIOGRÁFICA

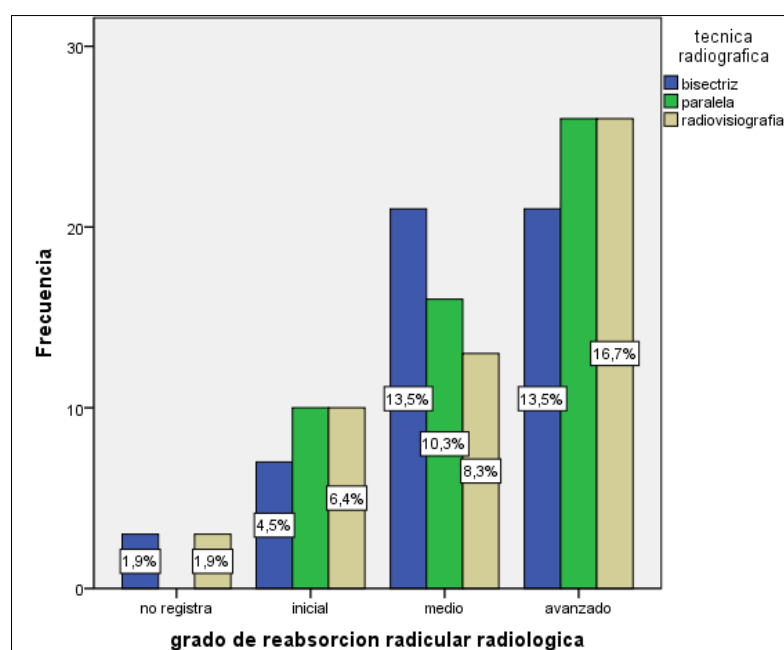


Gráfico N°7. Se observa que hubo mayor predominio en el grado inicial de reabsorción radicular radiológica identificada por la técnica paralela y radiovisiografía (6.41%). Un mayor predominio en el grado medio de reabsorción radicular radiológica identificada por la técnica bisectriz (13.5%).

CUADRO N°8. TIPO DE REABSORCIÓN RADICULAR RADIOLÓGICA SEGÚN TÉCNICA RADIOGRÁFICA

TIPO DE REABSORCIÓN RADICULAR RADIOGRÁFICA	TÉCNICA RADIOGRÁFICA						TOTAL	
	Bisectriz		Paralela		Radiovisiografía		N°	%
	N°	%	N°	%	N°	%		
No hay reabsorción	2	1.30%	0	0%	2	1.30%	4	2.60%
Diagonal	42	26.90%	49	31.40%	45	28.80%	136	87.20%
Horizontal	8	5.10%	3	1.90%	5	3.20%	16	10.30%
TOTAL	52	33.30%	52	33.30%	52	33.30%	156	100%

Cuadro N°8. Presenta mayor concordancia en la técnica paralela según el tipo de reabsorción diagonal. Sin embargo al emplear la prueba de chi cuadrado ($p > 0.05$), se determinó que no existen diferencias estadísticamente significativas en el uso de las diferentes técnicas radiográficas para determinar el tipo de reabsorción radiológico ($\chi^2 = 4.919$).

GRÁFICO N° 8: TIPO DE REABSORCIÓN RADICULAR RADIOLÓGICA SEGÚN TÉCNICA RADIOGRÁFICA

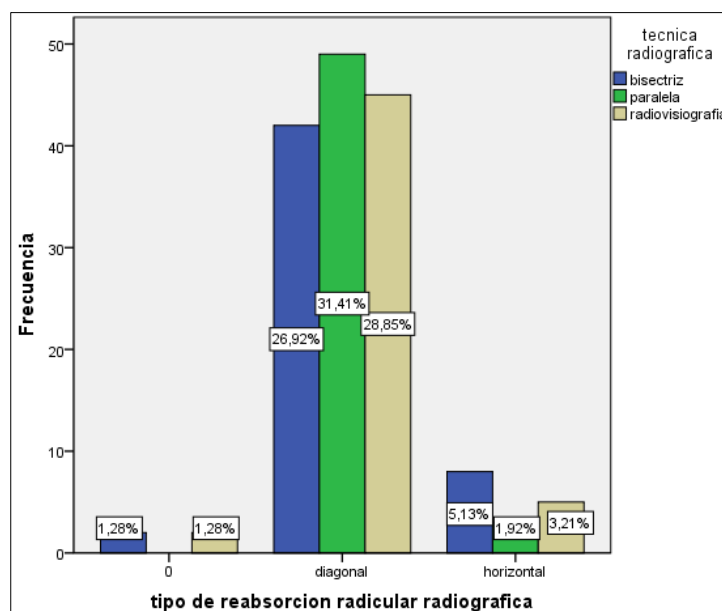


Gráfico N°8. Se observa que hubo mayor reabsorción diagonal identificada por la técnica paralela (31.4%), una mayor reabsorción horizontal identificada por la técnica bisectriz (5.1%).

CUADRO N°9. CONCORDANCIA CLÍNICA Y RADIOGRÁFICA DEL GRADO DE REABSORCIÓN

GRADO DE REABSORCIÓN RADICULAR CLÍNICA		GRADO DE REABSORCIÓN RADICULAR RADIOGRÁFICA				Total
		No hay reabsorción	Inicial	Medio	Avanzado	
No hay reabsorción	N°	5	7	1	0	13
	% del total	3,2%	4,5%	,6%	,0%	8,3%
Inicial	N°	1	17	18	2	38
	% del total	0,6%	10,9%	11,5%	1,3%	24,4%
Medio	N°	0	3	23	20	46
	% del total	,0%	1,9%	14,7%	12,8%	29,5%
Avanzado	N°	0	0	8	51	59
	% del total	0%	,0%	5,1%	32,7%	37,8%
Total	N°	6	27	50	73	156
	% del total	3,8%	17,3%	32,1%	46,8%	100,0%

Cuadro N°9. Presenta mayor concordancia en el grado avanzado de reabsorción radicular 32.7%. Se utilizó la prueba de concordancia kappa, encontrándose un valor, $\kappa = 0.437$ y la significancia $p < 0.05$, lo que indica una fuerza de concordancia moderado estadísticamente significativa.

GRÁFICO N°9: CONCORDANCIA CLÍNICA RADIOGRÁFICA DEL GRADO DE REABSORCIÓN

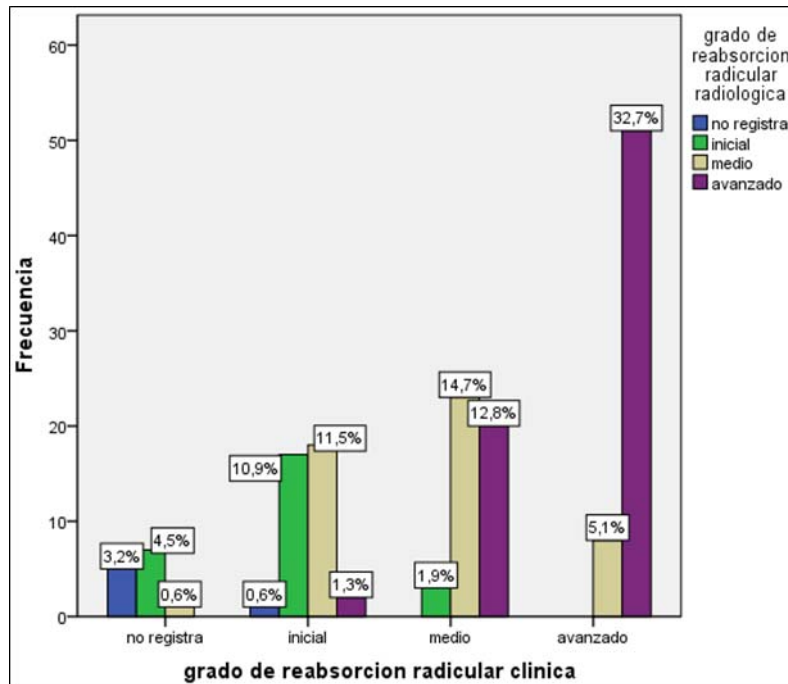


Gráfico N°9. Se observa en la gráfica que la concordancia clínica y radiológica según el grado de reabsorción fue 11.5 % en el grado inicial, 14.7% en el grado medio, 32.7% en el grado avanzado.

CUADRO N°10. CONCORDANCIA CLÍNICA RADIOGRÁFICA DEL TIPO DE REABSORCIÓN

TIPO DE REABSORCIÓN CLÍNICA		TIPO DE REABSORCIÓN RADICULAR RADIOGRÁFICA			Total
		No hay reabsorción	Diagonal	Horizontal	
No hay reabsorción	N°	1	2	0	3
	% del total	0,6%	1,3%	0%	1,9%
Diagonal	N°	3	107	8	118
	% del total	1,9%	68,6%	5,1%	75,6%
Horizontal	N°	0	27	8	35
	% del total	0%	17,3%	5,1%	22,4%
Total	N°	4	136	16	156
	% del total	2,6%	87,2%	10,3%	100,0%

Cuadro N°10. Presenta mayor concordancia según el tipo de reabsorción diagonal 68.6%. Se utilizó la prueba de concordancia kappa, encontrándose un valor, kappa =0.191 y la significancia $p < 0.05$, lo que indico una fuerza de concordancia débil estadísticamente significativa.

GRÁFICO N°10: CONCORDANCIA CLÍNICA RADIOGRÁFICA DEL TIPO DE REABSORCIÓN

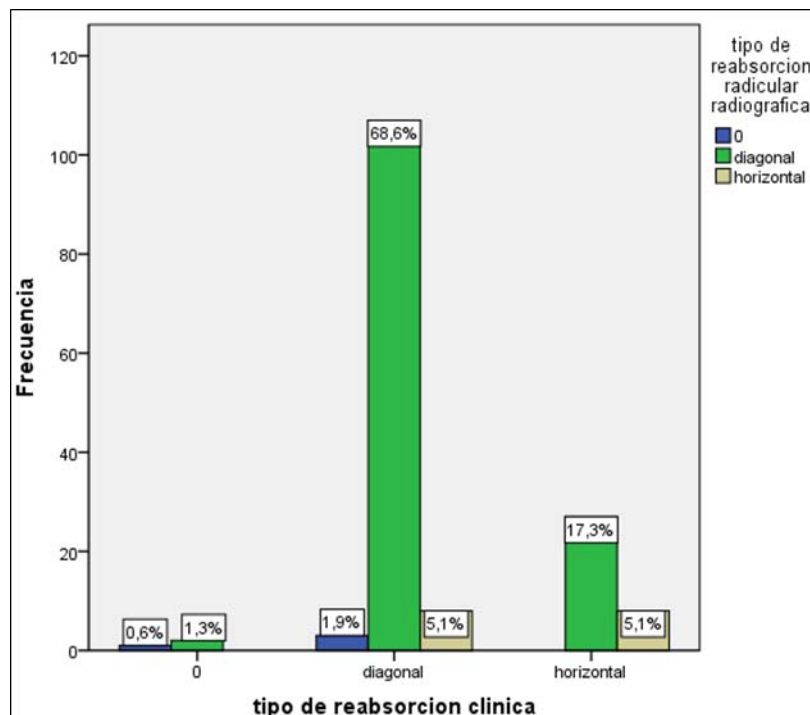


Gráfico N°10. Se observa en la gráfica que la concordancia clínica y radiológica según el tipo de reabsorción fue 68.6 % en el diagonal, 17.3% en el horizontal.

CUADRO N°11. CONCORDANCIA CLÍNICA RADIOGRÁFICA DEL TIPO Y GRADO DE REABSORCIÓN EN LA RAÍZ MESIAL DE DIENTES MULTIRRADICULARES SEGÚN LA TÉCNICA RADIOGRÁFICA

RAIZ MESIAL			
TIPO DE TÉCNICA	BISECTRIZ	PARALELA	RADIOVISIOGRAFIA
Grado de reabsorción	K=0.279 (Débil)	k=0.184 (Pobre)	K=0.438 (Moderado)
	P=0.011	P=0.174	P=0.004
	P<0.05	P>0.05	P<0.05
Tipo de reabsorción	K=-0.100 (Pobre)	K=0.612 (Buena)	K= ^a 20 (Muy buena)
	P=0.489	P=0.004	cte.
	P>0.05	P<0.05	

Cuadro N°11. Al analizar la comparación de la concordancia del grado de reabsorción según la técnica radiográfica en la raíz mesial, Se utilizó la prueba de concordancia kappa, encontrándose un valor predominante de la técnica de radiovisiografía, kappa =0.438 y la significancia p<0.05, lo que indico una fuerza de concordancia moderada estadísticamente significativa.

CUADRO N°12. CONCORDANCIA CLÍNICA RADIOGRÁFICA DEL TIPO Y GRADO DE REABSORCIÓN EN LA RAÍZ DISTAL DE DIENTES MULTIRRADICULARES SEGÚN LA TÉCNICA RADIOGRÁFICA.

RAIZ DISTAL			
TIPO DE TÉCNICA	BISECTRIZ	PARALELA	RADIOVISIOGRAFÍA
Grado de reabsorción	K=0.343 (Débil)	k=0.588 (Moderado)	K=0.520 (Moderado)
	P=0.056	P=0.000	P=0.009
	P>0.05	P<0.05	P<0.05
Tipo de reabsorción	K=0.396 (Débil)	K=0.00 (Pobre)	K=0.000 ^a (Pobre)
	P=0.062	P=1.00	cte.
	P>0.05	P>0.05	

Cuadro N°12. Al analizar la comparación de la concordancia del grado de reabsorción según la técnica radiográfica en la raíz distal, Se utilizó la prueba de concordancia kappa, encontrándose un valor predominante de la técnica paralela ($k= 0.588$) y de radiovisiografía ($k=0.520$), la significancia de las dos técnicas $p<0.05$, lo que indico una fuerza de concordancia moderada estadísticamente significativa.

CUADRO N°13 CONCORDANCIA CLÍNICA RADIOGRÁFICA DEL TIPO Y GRADO DE REABSORCIÓN EN LA RAÍZ PALATINA DE DIENTES MULTIRRADICULARES SEGÚN LA TÉCNICA RADIOGRÁFICA.

RAÍZ PALATINA			
TIPO DE TÉCNICA	BISECTRIZ	PARALELA	RADIOVISIOGRAFIA
Grado de reabsorción	K=0.286 (Débil)	k=0.2 (Pobre)	K=1 (Muy Buena)
	P=0.361	P=0.537	P=0.025
	P>0.05	P>0.05	P<0.05
Tipo de reabsorción	K=0.000 ^a (Pobre)	K=-0.250 (Pobre)	K=0.000 ^a (Pobre)
	P=1	P=0.285	p=1
	P>0.05	P>0.05	P>0.05

Cuadro N°13. Al analizar la comparación de la concordancia del grado de reabsorción según la técnica radiográfica en la raíz palatina, Se utilizó la prueba de concordancia kappa, encontrándose un valor predominante de la técnica de radiovisiografía, $kappa =1$ y la significancia $p<0.05$, lo que indico una fuerza de concordancia muy buena estadísticamente significativa.

CUADRO N°14. CONCORDANCIA CLÍNICA RADIOGRÁFICA DEL TIPO Y GRADO DE REABSORCIÓN EN DE DIENTES UNIRRADICULARES SEGÚN LA TÉCNICA RADIOGRÁFICA.

DIENTE UNIRADICULAR			
TIPO DE TÉCNICA	BISECTRIZ	PARALELA	RADIOVISIOGRAFIA
Grado de reabsorción	K=0.143(Pobre)	k=0.00(Pobre)	K=0.810(Muy buena)
	P=0.386	P=1	P=0.001
	P>0.05	P>0.05	P<0.05
Tipo de reabsorción	K=0.143 (Pobre)	K=0.00 ^a (Pobre)	K=0.415 (Moderado)
	P=0.386	P=1	p=0.099
	P>0.05	P>0.05	P>0.05

Cuadro N°14. Al analizar la comparación de la concordancia del grado de reabsorción según la técnica radiográfica en un diente unirradicular, Se utilizó la prueba de concordancia kappa, encontrándose un valor predominante de la técnica de radiovisiografía, kappa =810 y la significancia $p<0.05$, lo que indico una fuerza de concordancia muy buena estadísticamente significativa.

VI. DISCUSIÓN

La reabsorción radicular es un proceso normal, esencial y fisiológico en la dentición decidua pero al mismo tiempo puede tener un origen patológico. Usualmente es un precursor necesario para la erupción de los dientes permanentes que se activa por fuerzas generadas por la propia erupción y el aumento de las fuerzas masticatorias generado durante el desarrollo de la dentición permanente²⁴.

El propósito de la presente investigación es determinar la comparación clínica, radiográfica convencional y digital de las reabsorciones radiculares en dientes deciduos en pacientes que acuden al Hospital Nacional Docente Madre Niño San Bartolomé 2012. En nuestro estudio para la identificación del grado de reabsorción radicular radiológica según la técnica radiográfica se determinó que no existen diferencias estadísticamente significativas en el uso de las diferentes técnicas radiográficas al emplear la prueba de chi cuadrado ($p > 0.05$). Lo que se confirma según Parihar, Ajay y col⁷, al realizar su estudio de identificación de lesiones periapicales, según la prueba de los rangos con signo de Wilcoxon no encontraron diferencias estadísticamente significativas en diagnosticar lesiones periapicales a través de las técnicas digitales y convencionales.

Al determinar el tipo de reabsorción radicular radiográfico según el predominio del tipo de técnica radiográfica, se halló que la reabsorción diagonal predominó en la técnica paralela (31.4%), la reabsorción horizontal predominó en la técnica bisectriz (5.1%), sin embargo estadísticamente no existen

diferencias significativas en el uso de las diferentes técnicas para determinar el tipo de reabsorción. Teniendo como prevalencia la reabsorción diagonal (87.2), horizontal (10.3%).según la literatura las piezas posteriores son reabsorbidas empezando por el hueso alveolar en la zona de la furca, determinado la reabsorción de los dientes temporales, en el ápice y la cara interna radicular²³, teniendo con ello mayor reabsorción diagonal, lo que se confirma con los hallazgos de la prevalencia de la reabsorción diagonal en el estudio.

Al examinar la concordancia clínica radiológica de grado de reabsorción radicular se encontró una concordancia moderada según el coeficiente de kappa. A diferencia del estudio de Ochoa, María y col¹. que encontraron un índice de concordancia según el coeficiente de kappa muy bajo entre lo observado clínica y radiológicamente como consecuencia de lo limitado de su muestra de estudio.

En la concordancia clínica radiográfica del grado de reabsorción radicular según la técnica radiológica de la bisectriz se presentó una fuerza de concordancia débil (cuadro N°1), en la paralela se presentó una fuerza de concordancia débil (cuadro N°2), mientras que en la radiovisiografía se presentó una fuerza de concordancia buena (cuadro N°3), teniendo mayor concordancia la técnica de radiovisiografía .Concordante a nuestro hallazgo, según Parithar, Ajay y col⁸, en su estudio en el que examinaban la exactitud para evaluar lesiones periapicales en hueso notaron que las imágenes digitales tenían mayor valor de diagnóstico más alto que las imágenes de radiográficas convencionales. No obstante nuestro estudio discrepa con Joshua Wilfredo Anderson Calderon¹³que realizo un estudio en el que comparo las distancias entre las limitantes de las lesiones de caries dental y la cámara pulpar,

obtenidas en la radiografía periapical convencional paralela y en la digital digora empleando la técnica de paralelismo, en la que concluyo que la imagen de la radiografía convencional paralela es más fidedigna en el diagnóstico de caries dental en comparación con la imagen radiográfica digital. Sin embargo la discrepancia se justifica por la diferencia de las técnicas digital directa e indirecta.

En el estudio al evaluar la concordancia clínica radiográfica del tipo de reabsorción según la técnica radiológica se determinó según el coeficiente de kappa: la técnica bisectriz presento una concordancia pobre (cuadro N°4), paralela presento una concordancia pobre (cuadro N°5), radiovisiografia presento una concordancia moderada (cuadro N°6).Teniendo mayor concordancia la técnica de radiovisiografia.

Las radiografías convencionales han evolucionado para minimizar la distorsión de la imagen, la mayoría de los profesionales prefiere la técnica de paralela que proporciona una imagen menos distorsionada de la dentición¹³.sin embargo al evaluar la concordancia clínica radiológica del grado de reabsorción radicular por raíz se encontró:

Raíz mesial:

Paralela (concordancia pobre) < bisectriz (débil) < radiovisiografia (moderado)

Raíz distal:

Bisectriz (débil) < paralela (moderado) = radiovisiografia (moderado)

Raíz palatina:

Paralela (pobre) < bisectriz (débil) < radiovisiografia (muy buena).

Raíz unirradicular:

Bisectriz (pobre)= paralela (pobre) < radiovisiografia (muy buena)

La técnica paralela tiene menos concordancia con lo clínico que la técnica de bisectriz, este hallazgo tiene como causa la incomodidad del uso del aparato posicionador para la técnica de paralelismo en los niños, por ello sería importante realizar un estudio en el que se compare la técnica de bisectriz con la técnica paralela, en la que se tome en cuenta los diferentes tipos de posicionadores que se encuentran en el medio.

En el estudio se encontró que el índice de correlación entre lo clínico y lo radiográfico mejora cuando más avanzado está el proceso de reabsorción, lo cual es una contraindicación para el tratamiento de conductos. Puesto que la radiografía muestra una raíz con poca reabsorción pero la realidad clínica es otra y por lo tanto, estamos colocando un material de relleno que sobrepasa la longitud del conducto, pudiendo afectar el germen del permanente o perpetuando una infección crónica con consecuencias tales como: quistes, desviaciones en el patrón de erupción del germen del permanente, o en casos más severos osteomielitis¹. Teniendo como solución de este problema dejar el material de relleno 2 a 3 mm antes del ápice radiográfico. Pero como vimos en la investigación es muy difícil determinar el grado, tipo de concordancia clínico y radiológico. Teniendo como opción una técnica de mayor concordancia que es un hallazgo de la investigación, la técnica de radiovisiografía lo que se confirma en el estudio de Parithar, Ajay y col⁸ en el año 2010.

VII. CONCLUSIONES

- La técnica de radiovisiografía tiene mayor precisión para determinar las reabsorciones radiculares en los dientes deciduos.
- Las técnicas convencionales tanto la paralela como la bisectriz presentan una discrepancia de tipo y grado de reabsorción radicular clínica.
- La concordancia clínica radiológica de las reabsorciones radiculares fue moderada en este estudio.
- La reabsorción diagonal es la más prevalente en los dientes deciduos.
- Por su baja dosis de irradiación la radiovisiografía es la mejor técnica radiográfica usada como examen complementario en odontología.
- En dientes unirradiculares y multirradiculares (raíz palatina), la técnica de radiovisiografía tiene mayor exactitud con el aspecto clínico.

VIII. RECOMENDACIONES

- Para realizar la técnica de radiovisiografía, se debe anestésiar al paciente con la técnica infiltrativa o troncular previo al posicionamiento de la placa de radiovisiografía, debido a que el sensor es muy compacto y puede ocasionar molestias en el paciente.

Consecutivo a la toma de la radiovisiografía se debe realizar el respectivo tratamiento, lo que se recomienda para mayor comodidad con los otros tipos de técnicas radiográficas.

- La elección de la técnica de radiovisiografía para posibles tratamientos endodónticos o extracciones en pacientes niños por su baja dosis de irradiación y mayor aproximación al criterio clínico.
- Se recomienda realizar investigaciones con muestras equitativas de raíces dentarias específicas como también de la evaluación de la reabsorción radicular de acuerdo a la edad, género y etnea.
- Considerar el grado y tipo de reabsorción para la elección de un tratamiento endodóntico o exodóntico.

- En los futuros trabajos sería recomendable que la universidad, como ente rector de los estudios de investigación tanto del área de pre y post grado, puedan realizar más estudios relacionados a la irradiación y calidad de la imagen radiográfica para poder verificar la importancia del funcionamiento de nuevas tecnologías en la universidad.

IX. BIBLIOGRAFÍA

1. **Ochoa, María E., Germán Aguilar, Gabriel E. Espinal**; comparaciones radiográficas y clínicas del diagnóstico de las reabsorciones radicales en dientes deciduos; Revista de la Facultad de Odontología Universidad de Antioquia; 2001; 12(2): 33-37.
2. **Selwitz, Robert h y col**; dental caries; Rev. proquest; 2007:10(5) 51-9.
3. **Antonio Carlos Guedes- pinto y col.** Diagnóstico de la caries dental. En: Gabriel c. santa cruz M. Rehabilitación Bucal En Odontopediatría .1RA Edición .Caracas: AMOLCA; 2003.p .105-117.
4. **Villena-Sarmiento R, Pachas-Barrionuevo F, Sánchez-Huamán Y, Carrasco-Loyola M.** Prevalencia de caries de infancia temprana en niños menores de 6 años de edad, residentes en poblados urbano marginales de Lima Norte. Rev Estomatol Herediana. 2011; 21(2):79-86.
5. **María Luisa dos anjos pontual y col.** Evaluación de la calidad de las radiografías periapicales obtenidas en la Clínica de endodoncia por alumnos de pre-grado; Rev. Acta odontológica venezolana ;2011; 49(4)
6. **Francisca Natalia Salazar Zúñiga.** Estandarización de la técnica del paralelismo individualizada en el control radiográfico de implantes osteointegrados; tesis; 2003; pág. (5).
7. Revista de Odontología da Universidade de São Paulo - Tooth length determination according to the position of the imaging plate of the Digora digital system in relation to the dental axis [Internet]. [citado 2012 jul 4]. Available a partir de: http://www.scielo.br/scielo.php?pid=S0103-06631998000200012&script=sci_arttext
8. **Parihar, A., Keluskar, V., Bagewadi, A., & Shetti, A.** (2010). Comparing the accuracy in diagnosing periapical lesions by conventional and direct digital

radiography. *Journal of Indian Academy of Oral Medicine and Radiology*, 22(4), 185-189. Retrieved from <http://search.proquest.com/docview/868928275?accountid=12268>

9. **Akdeniz, B. G., & Sogur, E.** (2005). An ex vivo comparison of conventional and digital radiography for perceived image quality of root fillings. *International Endodontic Journal*, 38(6), 397-401. doi: 10.1111/j.1365-2591.2005.00958.x
10. **Bhaskaran, V., Qualtrough, A., Rushton, V. E., Worthington, H. V., & Horner, K.** (2005). A laboratory comparison of three imaging systems for image quality and radiation exposure characteristics. *International Endodontic Journal*, 38(9), 645-652. doi: 10.1111/j.1365-2591.2005.00998.x
11. **Rudy Augusto Elías Cornock.** Precisión de longitud de trabajo en conductos mesiales de primeras molares inferiores mediante las técnicas Radiográficas de bisectriz y paralelismo. (tesis doctoral.)Perú: Rev. San Marquina.UNMSM; 2007.
12. **VALE, I. S** y col. Determinação do comprimento de dentes em função da posição da placa óptica do sistema de imagem digital *Digora* em relação ao eixo dentário. *Rev Odontol Univ São Paulo*, v. 12, n. 2, p. 167-171, abr./jun. 1998.
13. **Joshua Wilfredo Anderson Calderón.** Estudio comparativo en el diagnóstico radiográfico de la lesión de caries dental empleando un sistema radiográfico convencional y digital. (Tesis). Universidad peruana Cayetano Heredia; 2001.
14. **Stuart C. White, Michael j. Pharaoh.** Radiología oral: principios e interpretación. 4ta ed. Madrid: elsevier science.

15. **Erick Whaites.** Radiología odontológica; 2da edición. Buenos aires: editorial medica panamericana; 2009.p.179-193.
16. **Francisca Natalia Salazar Zúñiga.** Estandarización de la técnica del paralelismo Individualizada en el control radiográfico de implantes osteointegrados. Santiago – chile, 2003.
17. **Barbieri Petrelli G** y col. Actualización en radiología dental. Radiología convencional Vs digital. Av Odontoestomatol v.22 n.2 Madrid mar.-abr. 2006.
18. **E. Gonzales Rodríguez y M. Ruíz Linares.** Diagnóstico y tratamiento pulpar en dentición temporal .Juan R .Boj.ODONTOPEDIATRIA.1ra edición .Barcelona: MASSON; 2004.p.173-180.
19. **Antonio Carlos Guedes- pinto** y col. Terapia pulpar en odontopediatría. En: Gabriel c. santa cruz M. Rehabilitación Bucal En Odontopediatría .1RA Edición .Caracas: AMOLCA; 2003.p .105-117.
20. **Neena, I., Ananthraj, A., Praveen, P., Karthik, V., & Rani, P.** (2011). Comparison of digital Radiography and apex locator with the conventional method in root length determination of primary teeth. Journal of the Indian Society of Pedodontics and Preventive Dentistry, 29(4), 300-4. doi: <http://dx.doi.org/10.4103/0970-4388.86371>
21. **Goran Koch** y col. Odontopediatría enfoque clínico; 1ra edición. Buenos aires: editorial medica panamericana; 1994.p.148-151.
22. **E. Gonzales Rodríguez y M. Ruíz Linares.** Cirugía en odontopediatría .Juan R .Boj.ODONTOPEDIATRIA.1ra edición .Barcelona: MASSON; 2004.p.173-180.

23. **Escobar Muñoz Fernando.** Crecimiento y desarrollo de la dentición y de la oclusión. Bordoni Noemí, editor. Odontología pediátrica. 1ra edición. Buenos aires: Editorial Médica Panamericana; 2010. P. 22-46.
24. **Elvira Crespo Vásquez.** Influencia de las fuerzas oclusales sobre la reacción radicular en dientes con enfermedad periodontal. España: universidad Santiago de Compostela; 2007.
25. **Bertram s. Kraus, Ronald E. Jordan, Leonard Abrams .**Anatomía. Bertram s. Kraus. Anatomía dental y Oclusión.1ra edición. México: Nueva editorial Interamericana; 1972. P. 1-115.

X. ANEXOS

Anexo Nº 1

FICHA DE RECOLECCIÓN DE DATOS

MUESTRA Nº.....

EDAD:

SEXO:.....

POSICIÓN DE LA PIEZA DENTARIA:.....

TIPO DE DIENTE: UNIRRADICUALES () MULTIRRADICULARES ()

NUMERO DE RAICES:.....

DIAGNÓSTICO DE LA PIEZA:

Raíz	LONGITUD CLINICA	
	LONGITUD RADIOGRÁFICA(TÉCNICA BISECTRIZ)	
	LONGITUD RADIOGRÁFICA(TÉCNICA PARALELA)	
	LONGITUD RADIOVISIOGRÁFICA	

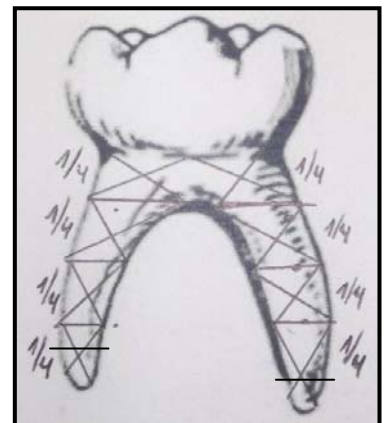
GRADO DE REABSORCIÓN RADICULAR:

1= 1/4()	2=2/4()	3≥3/4()
Inicial	medio	avanzado

TIPO DE REABSORCIÓN RADICULAR:

- A. 1(1/4) : lateral (L) apical (A)
- B. 2 (2/4): diagonal (D) horizontal (H)
- C. 3(≥3/4) : diagonal (D) horizontal (H)

M			M		
D			D		
clx			Rx		



Anexo Nº 2

FICHA DE RECOLECCIÓN DE DATOS

MUESTRA Nº.....

EDAD:

SEXO:.....

POSICIÓN DE LA PIEZA DENTARIA:.....

TIPO DE DIENTE: UNIRRADICUALES () MULTIRRADICULARES ()

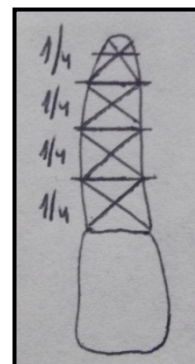
NUMERO DE RAICES:.....

DIAGNÓSTICO DE LA PIEZA:

Raíz	LONGITUD CLINICA	
	LONGITUD RADIOGRÁFICA(TÉCNICA BISECTRIZ)	
	LONGITUD RADIOGRÁFICA(TÉCNICA PARALELA)	
	LONGITUD RADIOVISIOGRÁFICA	

GRADO DE REABSORCIÓN RADICULAR:

1= 1/4 ()	2=2/4 ()	3≥3/4 ()
Inicial	medio	Avanzado



TIPO DE REABSORCIÓN RADICULAR:

- A. 1(1/4) : lateral (L) apical (A)
- B. 2 (2/4): diagonal (D) horizontal (H)
- C. 3(≥3/4) : diagonal (D) horizontal (H)

U			U		
clx			Rx		

ANEXO N° 3

CONSENTIMIENTO INFORMADO

“COMPARACIÓN CLÍNICA, RADIOGRÁFICA CONVENCIONAL Y DIGITAL DE LAS REABSORCIONES RADICULARES EN DIENTES DECIDUOS DE PACIENTES QUE ACUDEN AL HOSPITAL NACIONAL DOCENTE MADRE NIÑO SAN BARTOLOMÉ – 2012”

Yo..... identificado con DNI madre/ padre / tutor del niño, autorizo a la interno de Odontología Miguel Angel Nuñez Muñoz a realizar la ficha de recolección de datos y toma de radiografías respectivas.

- a) Riesgos** : No existe riesgo alguno.
- b) Beneficios** : Ud. como paciente conocerá cual es el diagnostico odontológico relacionando a la disminución de la raíz decidua de su niño. De esa manera podrá saber el plan de tratamiento adecuado.

c) Participación:

En este estudio participaran pacientes niños entre 3 a 11 años de edad que acuden al Servicio de Cardiología del Hospital Nacional Docente Madre Niño San Bartolomé 2012 .Habiéndose aclarado dudas y preguntas, **AUTORIZO** este procedimiento.

Paciente

Investigador

ANEXO N° 4

Sebastián Tellería 253, San Isidro.
T (511) 611 8100. F (511) 442 0386.
E ventas@parejalecaros.com.pe
www.parejalecaros.com.pe



ANEXO N° 19

CERTIFICADO DE CAPACITACIÓN

Se extiende el presente Certificado de Capacitación a Don (ña):

MIGUEL ANGEL NUÑEZ MUÑOZ

en el Curso Teórico Práctico de :

**"CAPACITACIÓN EN EL MANEJO, OPERACIÓN FUNCIONAL, CUIDADO Y CONSERVACIÓN
BÁSICA DE EQUIPO MÉDICO"**

Ítem: 01

Equipo: EQUIPO DE RAYOS X DENTAL


Marca: SATELEC-SOPRO

Modelo: X MIND DC-SOPIX 2

AMC N° 10-2012 DERIVADO DE DESIERTO DE LA ADP N° 5-2011-HONAODMANI-SB.

Impartido el(los) día(s): 02 AL 06 DE JULIO DEL 2012, con una duración de 30 /treinta horas.

Lima, 09 de Julio del 2012.


Jaime Pareja-Legaros Barreiro
REPRESENTANTE LEGAL
JAIME PAREJA-LEGAROS BARREIRO
REPRESENTANTE LEGAL

ANEXO N° 5. FOTOGRAFÍAS
TÉCNICA DE RADIOVISIOGRAFÍA

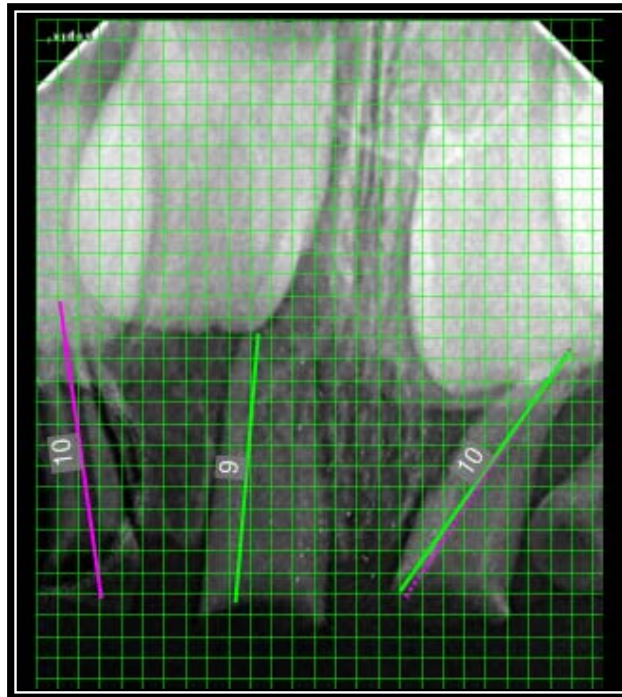
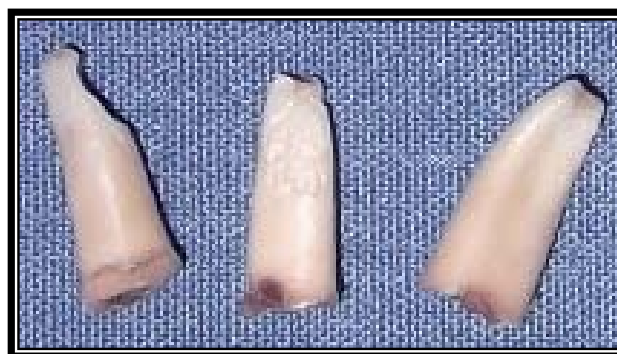


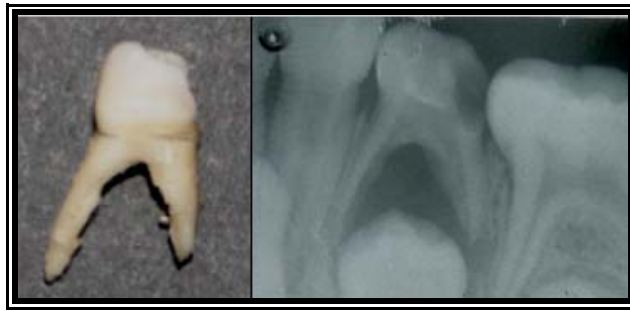Foto 1. Imagen digital de las mediciones de las reabsorciones radiculares de la piezas deciduas 52, 51,61.



A B C

Foto 2. Vista clínica vestibular de las reabsorciones radiculares de las piezas: A=52, B=51, C=61

TÉCNICA CONVENCIONAL DE BISECTRIZ



A

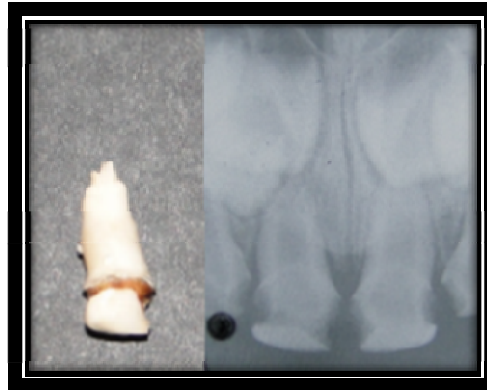
B

Foto 3. A= Vista clínica vestibular de la reabsorción radicular de la pieza 74.
B=Imagen radiográfica obtenida de la técnica convencional de bisectriz de la pieza 74.

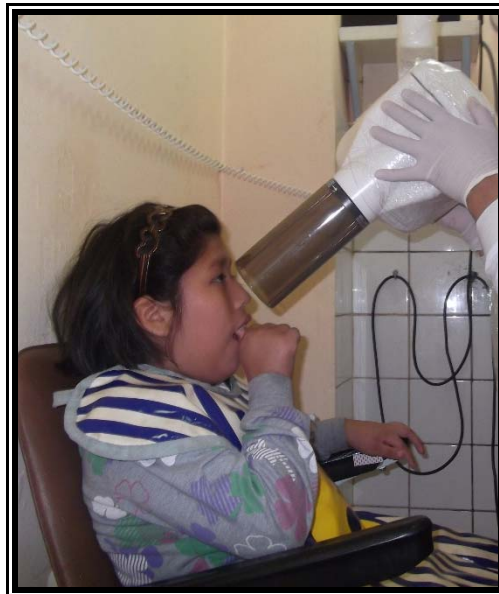

Foto 4. Vista de la toma radiográfica realizando la técnica de bisectriz.

TECNICA CONVENCIONAL PARALELA



A

B

Foto 5. A= Vista clínica vestibular de la reabsorción radicular de la pieza 51.
B= Imagen radiográfica obtenida de la técnica convencional paralela de la pieza 51.



Foto 6. Posicionamiento de la placa radiográfica en la técnica paralela.

COMPONENTES DEL PROGRAMA DIGITAL X- RAY SYSTEM SOPIX²

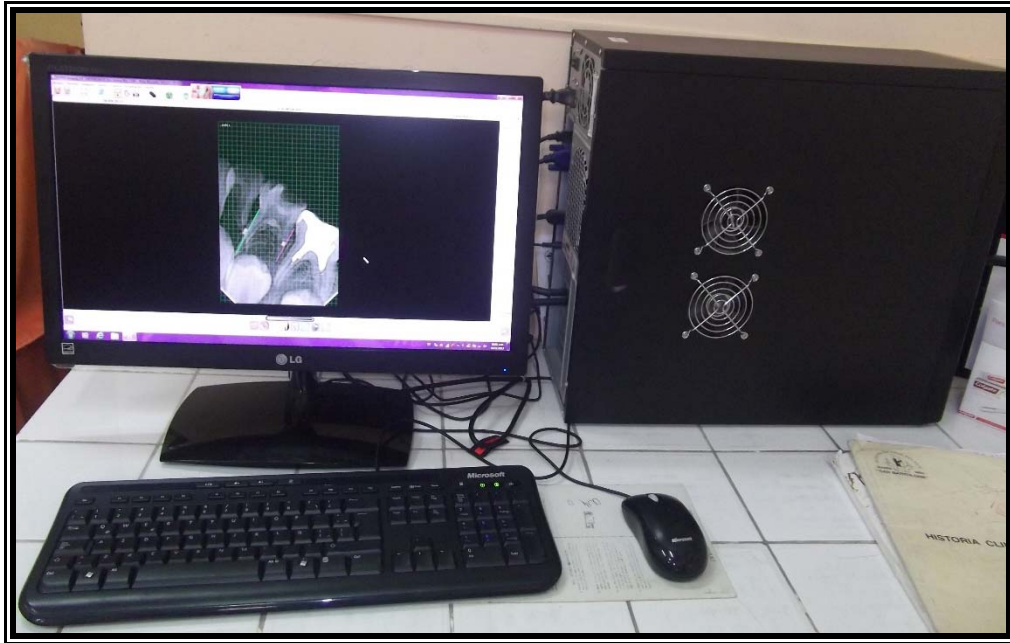


Foto 7. Computadora del servicio de odontología del hospital Nacional Docente Madre Niño San Bartolomé, que posee el programa digital X- ray system sopix²



Foto 8. Conexión del sensor al programa digital X- ray system sopix.



Foto 9. Sensor y conexión “digital X- ray system sopix “.

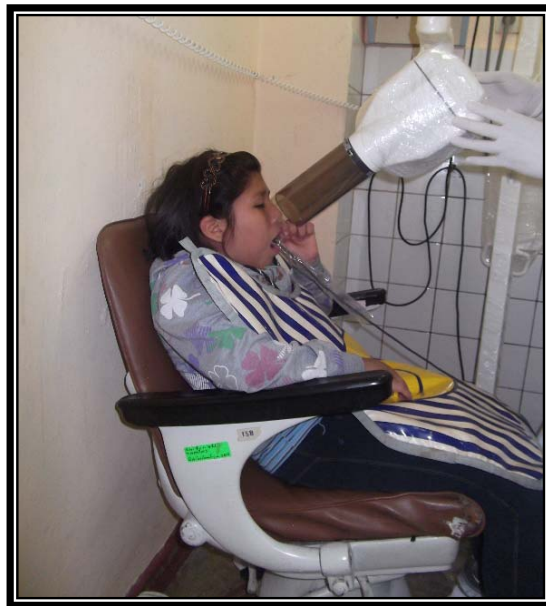

Foto 10. Vista de la toma radiográfica realizando la técnica de radiovisiografía.



Foto 11. Medición clínica del diente decíduo con el calibrador digital.

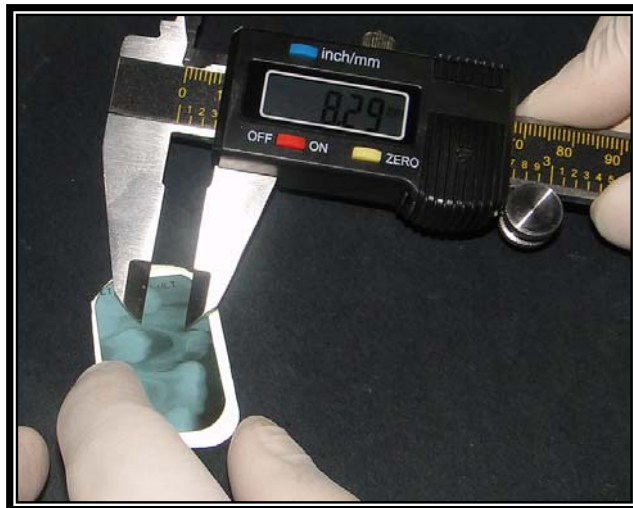


Foto 12. Medición radiográfica del diente decíduo con el calibrador digital.

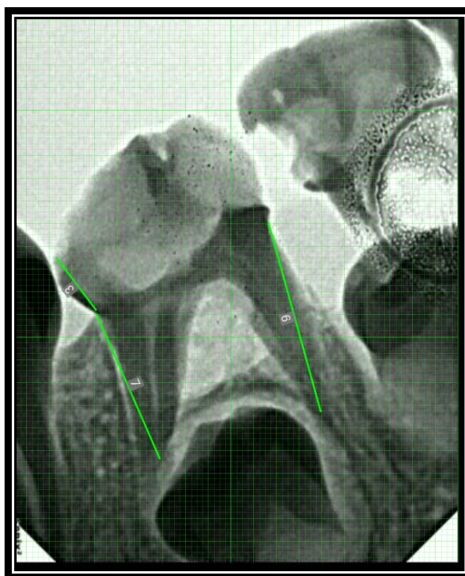


Foto 13. Vista con contraste de la imagen radiográfica obtenida con la técnica de radiovisiografía.