**Universidad Nacional Mayor de San Marcos**
**Universidad del Perú. Decana de América**
Facultad de Medicina Veterinaria
Escuela Profesional de Medicina Veterinaria

# Determinación de la frecuencia de gestación con hidropesía fetal en perras, diagnosticada por ecografía, en el servicio de la clínica de animales menores de la FMV–UNMSM durante los años 2013-2017

**TESIS**

Para optar el Título Profesional de Médico Veterinario

**AUTOR**

Gabriela Grissel CUESTA TICONA

**ASESOR**

Mg. Jacqueline CAHUA UGARTE

Lima, Perú

2021



Reconocimiento - No Comercial - Compartir Igual - Sin restricciones adicionales

https://creativecommons.org/licenses/by-nc-sa/4.0/

Usted puede distribuir, remezclar, retocar, y crear a partir del documento original de modo no comercial, siempre y cuando se dé crédito al autor del documento y se licencien las nuevas creaciones bajo las mismas condiciones. No se permite aplicar términos legales o medidas tecnológicas que restrinjan legalmente a otros a hacer cualquier cosa que permita esta licencia.

**Referencia bibliográfica**

Cuesta G. Determinación de la frecuencia de gestación con hidropesía fetal en perras, diagnosticada por ecografía, en el servicio de la clínica de animales menores de la FMV–UNMSM durante los años 2013-2017 [Tesis de pregrado]. Lima: Universidad Nacional Mayor de San Marcos, Facultad de Medicina Veterinaria, Escuela Profesional de Medicina Veterinaria; 2021.

## Metadatos complementarios

| | |
|---|---|
| **Datos de autor** | |
| Nombres y apellidos | Gabriela Grissel Cuesta Ticona |
| Tipo de documento de identidad | DNI |
| Número de documento de identidad | 71479290 |
| URL de ORCID | https://orcid.org/0009-0009-3972-4341 |
| **Datos de asesor** | |
| Nombres y apellidos | Jacqueline Cahua Ugarte |
| Tipo de documento de identidad | DNI |
| Número de documento de identidad | 09521579 |
| URL de ORCID | https://orcid.org/0000-0002-0374-3083 |
| **Datos del jurado** | |
| **Presidente del jurado** | |
| Nombres y apellidos | Rosa Amelia Perales Camacho |
| Tipo de documento | DNI |
| Número de documento de identidad | 29595704 |
| **Miembro del jurado** | |
| Nombres y apellidos | Viviana Rosa Fernández Paredes |
| Tipo de documento | DNI |
| Número de documento de identidad | 09801890 |
| **Miembro del jurado** | |
| Nombres y apellidos | Antonio Herrera Rosalino |
| Tipo de documento | DNI |
| Número de documento de identidad | 40742027 |
| **Datos de investigación** | |
| Línea de investigación | B.4.1.8. Medicina y animales menores |
| Grupo de investigación | No aplica |

| | |
|---|---|
| Agencia de financiamiento | Perú. Universidad Nacional Mayor de San Marcos. Vicerrectorado de Investigación y Posgrado. Programa de Promoción de Tesis de Pregrado. A18081184. |
| Ubicación geográfica de la investigación | Lugar: Clínica de Animales Menores de la Facultad de Medicina Veterinaria de la Universidad Nacional Mayor de San Marcos.<br>País: Perú<br>Departamento: Lima<br>Provincia: Lima<br>Distrito: San Borja<br>Latitud: -12.0808542<br>Longitud: -76.9887614 |
| Año o rango de años en que se realizó la investigación | 2018 - 2019 |
| URL de disciplinas OCDE | Ciencia veterinaria<br>https://purl.org/pe-repo/ocde/ford#4.03.01<br><br>Radiología, Medicina nuclear, Imágenes médicas<br>https://purl.org/pe-repo/ocde/ford#3.02.12 |

**ACTA DE SUSTENTACIÓN DE TESIS EN MODALIDAD VIRTUAL**
**PARA OPTAR EL TÍTULO DE MEDICO VETERINARIA**
**Autorizado por R.D N° 304-D-FMV-2020**

1. **FECHA DE LA SUSTENTACIÓN 17/09/2021**

HORA INICIO: 12:00 horas

HORA TÉRMINO: 13:00 horas

2. **MIEMBROS DEL JURADO**

| | | |
|---|---|---|
| PRESIDENTE: | **MV. MSc.** | **Perales Camacho, Rosa Amelia** |
| MIEMBRO: | **MV.** | **Fernández Paredes, Viviana Rosa** |
| MIEMBRO: | **MV. Mg.** | **Herrera Rosalino, Antonio** |
| ASESOR: | **MV. Mg.** | **Cahua Ugarte, Jacqueline** |

3. **DATOS DEL TESISTA**

APELLIDOS Y NOMBRES: **CUESTA TICONA, GABRIELA GRISSEL**

CÓDIGO: 10080011

R.R. DE GRADO DE TESISTA NÚMERO: **N° 05210-R-2017**

TÍTULO DE LA TESIS: "**DETERMINACIÓN DE LA FRECUENCIA DE GESTACIÓN CON HIDROPESÍA FETAL EN PERRAS, DIAGNOSTICADA POR ECOGRAFÍA, EN EL SERVICIO DE LA CLÍNICA DE ANIMALES MENORES DE LA FMV–UNMSM DURANTE LOS AÑOS 2013-2017"**

4. **RECOMENDACIONES**

**Datos de la plataforma virtual institucional del acto de sustentación:**
ID: https://meet.google.com/bff-hrmg-scx?authuser=0
Grabación archivada en:
https://drive.google.com/file/d/1cMVL-Y2nbesEfHuCABY7gBB5Syn-RkHf/view

5. **NOTA OBTENIDA: 18.. (en números), DIECIOCHO..... (en letras)**

6. **PÚBLICO ASISTENTE:** (Nombre, apellido y DNI)

| Apellidos y Nombres | DNI | Correo electrónico |
|---|---|---|
| Luis Hoyos Sifuentes | 41175479 | luis.hoyos@unmsm.edu.pe |
| Miryam Quevedo Urday | 40064320 | mquevedou@unmsm.edu.pe |
| Edith Elizabeth Antezana | 47344616 | edith3492@gmail.com |
| Rosa Verónika Cuesta | 40012017 | veronikha0812@gmail.com |
| Carmen Vanessa Cuesta | 40641356 | vanessacuesta009@gmail.com |
| María Rosa Ticona Quispe | 08413113 | mariarosaticona28@gmail.com |
| Moises Jorge Salvatierra | 10868267 | moisessalvatierraluna@gmail.com |
| Sergio Junior Yarin | 47371260 | jr.yarinfz@gmail.com |
| Antonio Ampuero Bustillo | 06645903 | aampuerob@unmsm.edu.pe |
| Andrés Trujillo Peña | - | informatica.fmv@unmsm.edu.pe |

7. **FIRMAS DE LOS MIEMBROS DEL JURADO**

| |
|---|
| **Firma** |
| **MV. MSc. Perales Camacho, Rosa Amelia**<br>**Apellidos y Nombres** |
| **PRESIDENTE** |

| | | |
|---|---|---|
| **Firma** | **Firma** | **Firma** |
| **MV. Mg. Cahua Ugarte, Jacqueline**<br>**Apellidos y Nombres** | **MV. Fernández Paredes, Viviana Rosa**<br>**Apellidos y Nombres** | **MV. Mg. Herrera Rosalino, Antonio**<br>**Apellidos y Nombres** |
| **ASESORA DE LA TESIS** | **MIEMBRO JURADO** | **MIEMBRO JURADO** |

Universidad Nacional Mayor de San Marcos
Universidad del Perú, DECANA DE AMÉRICA
Facultad de Medicina Veterinaria
Escuela Profesional de Medicina Veterinaria
ep.veterinaria@unmsm.edu.pe
"AÑO DE LA UNIVERSALIZACIÓN DE LA SALUD"

**INFORME DE EVALUACIÓN DE ORIGINALIDAD**

Tesis para optar el título profesional de Médico Veterinario

1. Facultad: Medicina Veterinaria
2. Escuela: Medicina Veterinaria
3. Autoridad académica que emite el informe de originalidad: Escuela Profesional de Medicina Veterinaria.
4. Apellidos y Nombres de la Autoridad Académica: Santiani Acosta, Alexei Vicent
5. Operador del Programa Informático de similitudes: Sandoval Monzón Rocío Silvia.
6. Documento evaluado: *"Determinación de la frecuencia de gestación con hidropesía fetal en perras, diagnosticada por ecografía, en el servicio de la Clínica de Animales Menores de la FMV – UNMSM durante los años 2013 – 2017"*
7. Autor del documento: Cuesta Ticona, Gabriela Grissel
8. Fecha de recepción del documento: 16 de julio del 2021
9. Fecha de aplicación del programa informático: 16 de julio del 2021
10. Software utilizado
    - Turnitin
11. Configuración del programa detector de similitudes:
    - Excluye citas
    - Excluye bibliografía
    - Excluye cadenas menores de 40 palabras
12. Porcentaje de similitudes según programa detector de similitudes: 9 %
13. Fuentes originales de similitudes encontradas:
    - doczz.com.br: 1%
    - docplayer.es: 1%
    - publicacoes.unifran.br: 1%
    - vrip.unmsm.edu.pe: 1%
    - sisbib.unmsm.edu.pe: 1%
    - Jacqueline Cahua U., Gabriela Cuesta T. "Diagnóstico ecográfico de hidropesía fetal en una perra mestiza", Revista de Investigaciones Veterinarias del Perú, 2021: 1%
    - "Neonatology", Springer Science and Business Media LLC, 2018 : 1%
    - Submitted to Universidad Cooperativa de Colombia: < 1%
    - idoc.pub: < 1%
    - eac.pgsskroton.com: < 1%
    - pvb.com.br: < 1%
    - revistasinvestigacion.unmsm.edu.pe: < 1%
    - cybertesis.unmsm.edu.pe: < 1%

- B. J. Hopper. "Spontaneous antenatal resolution of canine hydrops fetalis diagnosed by ultrasound", Journal of Small Animal Practice, 1/2004: < 1%
- archivografico.ulpgc.es. < 1%
- inflibnet.ac.in: < 1%
- repositorio.ufsm.br: < 1%
- revistas.bvs-vet.org.br: < 1%
- www.pvj.com.pk: < 1%
- J. S. Linde-Sipman. "Hydrops Fetalis in the Dog; a Record of Ten Cases", Zentralblatt für Veterinärmedizin Reihe A, 05/13/2010: < 1%
- documents.tips: < 1%

14. Observaciones: el mayor porcentaje de las similitudes halladas en la tesis evaluada se encuentran en las secciones de fuentes de internet.
15. Calificación de originalidad:
    DOCUMENTO CUMPLE CRITERIOS DE ORIGINALIDAD, SIN OBSERVACIONES.
16. Fecha del informe: 20 de julio del 2021

UNMSM
Firmado digitalmente por SANTIANI ACOSTA Alexei Vicent FAU 20148092282 soft
Motivo: Soy el autor del documento
Fecha: 13.03.2023 16:17:26 -05:00

**DEDICATORIA**

Para ti papá Ernesto (QEPD), tu recuerdo ha sido una guía para mí durante toda mi carrera universitaria, para poder culminar esa etapa y seguir con mi profesión. Sé que hubieras estado encantando de escucharme hablar sobre este y otros temas veterinarios y me hubieras recibido con un gran abrazo al regresar a casa, así como lo hacías desde que era pequeña. Sé que algún día nos volveremos a encontrar, sonreiremos y podremos conversar como antes.

A mi mamá María Rosa porque sin ella hubiera sido muy difícil continuar, incluso hasta ahora, pues su apoyo incondicional es una fortaleza en mi vida personal y profesional y un motivo de superación día a día.

**AGRADECIMIENTOS**

Agradezco a Dios por permitir que mi familia y amigos sigan adelante a pesar de todas las dificultades que se han vivido.

A mi asesora y amiga la Dra. Jacqueline Cahua por confiar en mí para la realización de esta investigación, por su guía, paciencia y por toda la experiencia y conocimientos ecográficos brindados en el Área de Ecografía de la CAMe.

A mis grandes amigas Mónica Gutiérrez por darse el tiempo de poner énfasis en obtener las imágenes ecográficas para este trabajo y siempre estar dispuesta a ayudarme con las ecografías, y a Cynthia Casana por darme esa confianza y respaldo en el área laboral. Nuestros días juntas en la CAMe son más alegres.

A mi querida CAMe junto con la Sra. Rossana Silva y el Dr. Víctor Fernández que desde mi primer año en la universidad me permitieron estar allí, realizar mis prácticas y posteriormente brindarme su apoyo y respaldo para continuar con mi carrera profesional.

A todas aquellas personas, familiares y amigos que me apoyaron y alentaron a seguir para culminar esta investigación.

# ÍNDICE DEL CONTENIDO

**RESUMEN** ..... v

**ABSTRACT** ..... vi

**LISTA DE CUADROS** ..... vii

**LISTA DE FIGURAS** ..... viii

**LISTA DE ANEXOS** ..... xii

I. **INTRODUCCIÓN** ..... 13

II. **REVISIÓN BIBLIOGRÁFICA** ..... 15

2.1. Hidropesía fetal ..... 15

2.1.1. Hidropesía fetal en la especie Bovina ..... 15

2.1.2. Hidropesía fetal en la especie Ovina ..... 18

2.1.3. Hidropesía fetal en la especie Caprina ..... 19

2.1.4. Hidropesía fetal en la especie Humana ..... 21

2.1.4.1. Hidropesía Fetal Inmune (HFI) ..... 23

2.1.4.2. Hidropesía Fetal No Inmune (HFNI) ..... 23

2.1.4.3. Diagnóstico ecográfico de hidropesía fetal ..... 24

2.2. Hidropesía fetal en la especie Canina ..... 26

2.2.1. Razas afectadas e Incidencia ..... 27

2.2.2. Etiología ..... 28

2.2.3. Diagnóstico ..... 29

2.2.3.1. Diagnóstico ecográfico de Hidropesía fetal ..... 30

2.2.3.2. Hallazgos ecográficos de Hidropesía fetal ..... 31

A. Edema Subcutáneo ..... 31

B. Efusión Pleural ..... 34

C. Ascitis ..... 35

2.2.4. Hallazgos de Necropsia ..... 38

2.2.5. Tratamiento y Pronóstico de fetos con hidropesía ..... 41

III. **MATERIALES Y MÉTODOS** ..... 43

3.1. Lugar de ejecución ..... 43
3.2. Descripción del material de investigación ..... 43
3.3. Colecta de datos y manejo de variables ..... 43
3.4. Patrones ecográficos de presentación de hidropesía fetal canina ..... 45
3.4.1. Patrón ecográfico de Edema subcutáneo fetal ..... 46
3.4.2. Patrón ecográfico de Efusión pleural fetal ..... 49
3.4.3. Patrón ecográfico de Ascitis fetal ..... 50
3.4.4. Patrón ecográfico de Edema subcutáneo con efusión pleural fetal ..... 51
3.4.5. Patrón ecográfico de Edema subcutáneo con ascitis fetal ..... 52
3.4.6. Patrón ecográfico de Efusión pleural con ascitis fetal ..... 53
3.4.7. Patrón ecográfico de Edema subcutáneo con efusión pleural y ascitis fetal ..... 53
3.5. Metodología ..... 54
3.6. Análisis de la Información ..... 55

IV. **RESULTADOS** ..... 56

V. **DISCUSIÓN** ..... 62

VI. **CONCLUSIONES** ..... 66

VII. **LITERATURA CITADA** ..... 67

VIII. **ANEXOS** ..... 74

## RESUMEN

Se revisaron informes ecográficos gestacionales y sus imágenes ecográficas, de perras que se atendieron en el Servicio de Ecografía de la Clínica de Animales Menores de la Facultad de Medicina Veterinaria de la Universidad Nacional Mayor de San Marcos entre los años 2013 al 2017, con el objetivo de determinar la frecuencia de gestación con hidropesía fetal en perras, diagnosticada por ecografía, en el periodo mencionado. Se caracterizaron los "Patrones ecográficos de presentación de hidropesía fetal canina" para determinar si un feto tenía hidropesía. La presentación de hidropesía fetal se clasificó en: Edema subcutáneo, Efusión pleural, Ascitis, Edema subcutáneo y efusión pleural, Edema subcutáneo y ascitis, Efusión pleural y ascitis y, Edema subcutáneo con efusión pleural y ascitis. También se determinó la frecuencia según raza y edad de la perra gestante, número de fetos, parto previo y año de la ecografía, así como la asociación de estos factores. Además, se determinó la frecuencia de cada patrón de presentación de hidropesía fetal por gestación y fetos afectados. La frecuencia de gestación con hidropesía fetal en perras fue del 11.6% (109/938, IC 95% 9.6% – 13.8%). Fue mayor en perras de raza con 12.5% (109/875) con diferencia estadísticamente significativa (p=0.004). Se encontró en 11 razas diferentes, la de mayor porcentaje fue el Bulldog Inglés con 37.3% (95/255) y no se observó en perras mestizas. Existió diferencia estadísticamente significativa (p=0.008) respecto a la edad y se encontró más en perras jóvenes de < 2 - ≤ 4 años (14%) y ≤ 2 años (12.7%). Hubo diferencia estadísticamente significativa (p=<0.001) respecto a la cantidad de fetos en la gestación siendo mayor cuando habían > 8 fetos (18.4%) y entre 6 – 8 fetos (16.4%). Se encontró diferencia estadísticamente significativa (p=0.014) respecto a la paridad, siendo mayor en multíparas (15.9%). Se observó más en los años 2016 y 2017 con diferencia estadísticamente significativa (p=<0.001). Se encontró todos los patrones ecográficos de presentación de hidropesía fetal. Los patrones ecográficos de hidropesía fetal más frecuentes encontrados en las gestaciones fueron el edema subcutáneo con 8.8% (83/938), seguido de edema subcutáneo y efusión pleural con un 2.3% (22/938); y, por último, el edema subcutáneo con efusión pleural y ascitis con 1% (9/938). Los fetos afectados fueron el 4.92% (233/4740) y el patrón ecográfico encontrado con mayor frecuencia fue el edema subcutáneo con 81.55% (190/233).



**Palabras clave:** perras, gestación, ecografía, hidropesía fetal, edema subcutáneo, efusión pleural

## ABSTRACT

Gestational ultrasound reports and their ultrasound images of bitches that were treated at the Ultrasound Service of the Minor Animal Clinic of the Faculty of Veterinary Medicine of the Universidad Nacional Mayor de San Marcos between the years 2013 to 2017 were reviewed, with the objective of to determine the frequency of gestation with hydrops fetalis in bitches, diagnosed by ultrasound, in the mentioned period. The "Ultrasound Presentation Patterns of Canine Hydrops Fetalis" were characterized to determine if a fetus had dropsy. The presentation of hydrops fetalis was classified as: Subcutaneous edema, Pleural effusion, Ascites, Subcutaneous edema and pleural effusion, Subcutaneous edema and ascites, Pleural effusion and ascites, and Subcutaneous edema with pleural effusion and ascites. The frequency was also determined according to the breed and age of the pregnant bitch, number of fetuses, previous delivery and year of ultrasound, as well as the association of these factors. In addition, the frequency of each presentation pattern of hydrops fetalis by gestation and affected fetuses was determined. Pregnancy frequency with hydrops fetalis in bitches was 11.6% (109/938, 95% CI 9.6% - 13.8%). It was higher in purebred bitches with 12.5% (109/875) with a statistically significant difference ($p = 0.004$). It was found in 11 different breeds, the one with the highest percentage was the English Bulldog with 37.3% (95/255) and it was not observed in mixed-breed female dogs. There was a statistically significant difference ($p = 0.008$) with respect to age and it was found more in young bitches <2 - ≤ 4 years (14%) and ≤ 2 years (12.7%). There was a statistically significant difference ($p = <0.001$) regarding the number of fetuses in pregnancy, being greater when there were> 8 fetuses (18.4%) and between 6 - 8 fetuses (16.4%). A statistically significant difference was found ($p = 0.014$) with respect to parity, being greater in multiparous women (15.9%). It was observed more in the years 2016 and 2017 with a statistically significant difference ($p = <0.001$). All the ultrasound patterns of presentation of hydrops fetalis were found. The most frequent echographic patterns of hydrops fetalis found in pregnancies were subcutaneous edema with 8.8% (83/938), followed by subcutaneous edema and pleural effusion with 2.3% (22/938); and, finally, subcutaneous edema with pleural effusion and ascites with 1% (9/938). The affected fetuses were 4.92% (233/4740) and the ultrasound pattern most frequently found was subcutaneous edema with 81.55% (190/233).



**Key words:** bitches, pregnancy, ultrasound, hydrops fetalis, subcutaneous edema, pleural effusion

# LISTA DE CUADROS


| | | Pág. |
|---|---|---|
| **Cuadro 1.** | Frecuencia de características de perras gestantes que acudieron al Servicio de Ecografía de la Clínica de Animales Menores de la FMV - UNMSM durante los años 2013 al 2017 (N=938) | 57 |
| **Cuadro 2.** | Frecuencia de patrón de presentación de hidropesía fetal canina (edema subcutáneo, efusión pleural, ascitis, y sus combinaciones), según total de gestaciones y total de fetos evaluados | 58 |
| **Cuadro 3.** | Frecuencia de fetos caninos afectados, según patrón de presentación de hidropesía (edema subcutáneo, efusión pleural, ascitis, y sus combinaciones) | 59 |
| **Cuadro 4.** | Variables asociadas a gestación con hidropesía fetal en análisis bivariado | 60 |
| **Cuadro 5.** | Frecuencia de gestación con hidropesía fetal según raza | 61 |

## LISTA DE FIGURAS


| | | Pág. |
|---|---|---|
| **Imagen 1.** | Un ternero enano de raza Angus cruce con Hereford, afectado por hidropesía fetal (feto inferior) en comparación con un ternero hermano sano (feto superior) al nacer. Fuente: Harper *et al*., 1995. | 17 |
| **Imagen 2.** | Ternero de raza Dexter extremadamente de mayor tamaño y de apariencia edematosa, afectado por hidropesía fetal. Fuente: Windsor *et al*., 2006. | 17 |
| **Imagen 3.** | Pulmones hipoplásicos con lóbulos pulmonares rudimentarios malformados de un ternero de raza Dexter con hidropesía fetal moderada. Fuente: Windsor *et al*., 2006. | 18 |
| **Imagen 4.** | Feto ovino con edema masivo del tejido subcutáneo. Fuente Monteagudo *et al*., 2002. | 18 |
| **Imagen 5.** | Crías de cabra provenientes de una gestación con hidroalantoides asociado a anasarca. Una de ellas se evidencia con edema subcutáneo en miembros posteriores, anteriores y parte de mandíbula (flechas blancas), de mayor tamaño que su hermano de camada. Fuente: Sachan *et al*., 2018. | 20 |
| **Imagen 6.** | Anasarca y acondroplasia en una cría de Bóer sudafricano. Fuente: Jayachandra *et al*., 2013. | 21 |
| **Imagen 7.** | Cría de cabra con acondroplasia asociada a anasarca. Se evidencia la apariencia de "cabeza de bulldog", edema corporal generalizado y extremidades cortas. Fuente: Vamshi *et al*., 2017. | 21 |
| **Imagen 8.** | Recién nacido humano con signos evidentes de hidropesía fetal. Nótese la distensión abdominal por ascitis, tensión y edema de piel, más manifiesto a nivel de nucal fetal. Fuente: Gutiérrez *et al*., 2008. | 22 |
| **Imagen 9.** | Características ecográficas de hidropesía fetal. A. Derrame pericárdico. B. Derrame pleural, se observa el corazón al centro y pulmones pequeños, rodeados de líquido anecogénico. C. Engrosamiento placentario con placenta que mide más de 4 cm de grosor. D. engrosamiento de la piel a nivel del cráneo fetal. E. Ascitis, corte sagital de la cavidad abdominal fetal muestra asas de intestino flotando libremente rodeadas de líquido. F. Ascitis en la parte superior del abdomen, a nivel del hígado y estómago fetal. Fuente: Guía Clínica Nº 7 de la Sociedad de Medicina Materno Fetal (SMFM) de Washington DC en el 2015, sobre Hidropesía fetal no inmune. | 25 |
| **Imagen 10.** | Cachorro Bulldog Inglés con anasarca con apariencia edematosa más notoria en la región cervical. Fuente: Assis *et al*., 2011. | 26 |

| | | |
|---|---|---|
| **Imagen 11** | Cachorro Bulldog Francés con hidropesía, también conocido como Anasarca o Síndrome del cachorro morsa debido a la apariencia monstruosa que adquieren. Fuente: Rodrigues *et al*., 2016. | 26 |
| **Imagen 12.** | Imagen comparativa de dos cachorros de raza Bulldog Francés de la misma camada. Se evidencia el cachorro con hidropesía fetal (izquierdo) de aspecto edematoso y de mayor tamaño. Fuente: Rodrigues *et al*., 2016. | 30 |
| **Imagen 13.** | Corte transversal de tórax de feto canino con edema subcutáneo representado por la capa hipoecogénica (A) que rodea externamente toda la cavidad torácica. También se evidencia líquido libre anecogénico (flechas azules) dentro de la cavidad torácica que rodea el corazón (H) y los pulmones (L). Costilla (R). Piel (S). Fuente: Allen *et al*., 1989. | 32 |
| **Imagen 14.** | Imagen ecográfica en corte longitudinal de un feto canino con edema subcutáneo en cuello y dorso (flechas blancas). El tejido subcutáneo se muestra como una capa hipoecogénica que mide 6,8mm de espesor. Fuente: Assis *et al*., 2011. | 33 |
| **Imagen 15.** | Corte transversal de cabeza fetal canina con edema subcutáneo con un quiste (flecha blanca). Fuente: Cunto *et al*., 2015. | 33 |
| **Imagen 16.** | Imagen ecográfica en corte longitudinal de un feto canino con edema subcutáneo. Se evidencian bilateralmente quistes en el tejido subcutáneo de 7 mm de diámetro en el área cervical (flechas blancas). Fuente: Assis *et al*., 2011. | 34 |
| **Imagen 17.** | Corte longitudinal de tórax de feto canino con líquido libre (flecha celeste) dentro de la cavidad torácica, sugerente de efusión pleural, que rodea el corazón (H) y los pulmones (L). También se evidencian el pericardio (P), esternón (St) y piel (S). Fuente: Allen *et al*., 1989. | 34 |
| **Imagen 18.** | Corte longitudinal de tórax fetal canino con efusión pleural (flecha celeste). Los pulmones se evidencias pequeños y retraídos de la pared torácica (flechas blancas). Fuente: Heng *et al.,* 2011. | 35 |
| **Imagen 19.** | Corte longitudinal del tórax fetal canino que evidencia efusión pleural (flecha amarilla). Se aprecia el pulmón ecogénico (asterisco amarillo) y el corazón (cor) rodeados de líquido. Fuente: Silva *et al*., 2017. | 35 |
| **Imagen 20.** | Imagen ecográfica en corte longitudinal de tórax y abdomen craneal de un feto canino con hidropesía fetal. Se observa la ascitis (flechas delgadas) rodeando el hígado. También se visualiza edema subcutáneo alrededor de la pared torácica (flechas de dos puntas) y efusión pleural (puntas de flecha) que rodea el corazón (H). Fuente: Heng *et al*., 2011. | 36 |
| **Imagen 21.** | Imagen ecográfica en corte longitudinal de tórax y abdomen fetal de un canino con líquido libre abdominal (flechas amarillas) sugerente de ascitis, que baña los intestinos (INTES). También se evidencia efusión pleural (flecha azul) que rodea el corazón (COR). Fuente: Sridevi *et al*., 2016. | 36 |

| | | |
|---|---|---|
| **Imagen 22.** | Imagen ecográfica de un feto canino con hidropesía. A. Se observan saculaciones con contenido tipo liquido anecogénico (flechas anaranjadas) en el tejido subcutáneo. B. Corte transverso de abdomen fetal donde se evidencia líquido libre (flechas amarillas) que rodea los órganos abdominales, compatible con ascitis. C. Corte longitudinal de tórax fetal con efusión pleural (flechas celestes). Fuente: Guedes *et al*., 2018. | 37 |
| **Imagen 23.** | Incisión de tejido subcutáneo de la región cervical dorsal en plano longitudinal de cachorro Bulldog Inglés con hidropesía fetal. Se evidencia aumento del espesor de tejido subcutáneo de aspecto gelatinoso y presencia de cavitaciones con contenido líquido (flecha blanca). Fuente: Assis *et al*., 2011. | 39 |
| **Imagen 24.** | Necropsia de cachorro Bulldog Inglés con hidropesía fetal. Se evidencia efusión pleural (flecha blanca) y edema de tejido subcutáneo (flecha negra). Fuente: Cunto *et al*., 2015. | 39 |
| **Imagen 25.** | Patrón ecográfico de edema subcutáneo a nivel de la cabeza fetal canina. A. Corte transversal de la cabeza fetal canina (flechas rosadas) sin alteración de edema subcutáneo. B. Corte transversal de la cabeza fetal canina (flecha rosada), nótese el edema subcutáneo rodeando el cráneo (flechas anaranjadas), línea roja punteada mide el espesor del edema subcutáneo, línea verde punteada mide el diámetro de la cabeza fetal con edema subcutáneo. | 46 |
| **Imagen 26.** | Patrón ecográfico de edema subcutáneo a nivel del cuello y columna fetal canino. A. Corte longitudinal del cuello del feto, se evidencian quistes cervicales a ambos lados (flechas anaranjadas), líneas punteadas roja y verde miden el espesor de cada quiste; línea punteada azul mide el espesor total del cuello. B. Corte transversal del cuello, el edema subcutáneo se evidencia alrededor (flechas anaranjadas), línea punteada roja mide el espesor; líneas punteadas verdes y azules miden el diámetro del cuello. C. Corte longitudinal del cuello y columna, nótese el edema subcutáneo a lo largo (flechas anaranjadas), líneas punteadas verde y azul miden el espesor con plegamiento de la piel. | 47 |
| **Imagen 27.** | Patrón ecográfico de edema subcutáneo a nivel del tórax fetal canino. Corte transversal del tórax fetal, se evidencian los pulmones (p), el corazón (c), nótese el edema subcutáneo que rodea la cavidad torácica (flechas anaranjadas) el espesor es señalado por línea punteada roja. Líneas punteadas azules y verdes miden el diámetro torácico con y sin edema subcutáneo respectivamente. También hay efusión pleural (flecha celeste). | 48 |
| **Imagen 28.** | Patrón ecográfico de edema subcutáneo a nivel del abdomen fetal canino. A. Corte transversal del abdomen fetal sin edema subcutáneo, líneas punteadas roja y verde miden el diámetro. B. Corte transversal del abdomen fetal con edema subcutáneo (fecha anaranjada), línea punteada roja mide el espesor, flechas blancas delimitan la cavidad abdominal. | 49 |

**Imagen 29.** Patrón ecográfico de efusión pleural en un feto canino. A. Tórax fetal canino normal, corte longitudinal. B. Corte longitudinal del tórax fetal, nótese el líquido pleural anecogénico (l) rodeando el corazón (coraz), flechas blancas señalan las costillas delimitando el tórax fetal, también se observan el hígado (hig) y los intestinos (int). C. Corte transversal del tórax fetal, nótese el líquido pleural anecogénico (flechas celestes) que rodea al corazón (c) y pulmones (p). Además, se evidencia edema subcutáneo (flechas blancas, línea punteada roja midiendo el espesor), líneas punteadas verdes y azules miden el diámetro torácico con edema subcutáneo. 50

**Imagen 30.** Patrón ecográfico de ascitis en un feto canino. A. Corte longitudinal del abdomen fetal normal, se observan el estómago (e), la vejiga (v) y los intestinos (intes). B. Corte longitudinal de la cavidad abdominal fetal con ascitis (flecha amarilla), línea punteada roja mide el pozo formado. C. Corte transversal del abdomen fetal normal, líneas punteadas verde y roja miden el diámetro abdominal. D. Corte transversal de la cavidad abdominal fetal con ascitis (flecha amarilla), también hay edema subcutáneo (flecha anaranjada). 51

**Imagen 31.** Patrón ecográfico de edema subcutáneo con efusión pleural en un feto canino. Corte longitudinal del cuerpo de un feto canino, nótese el edema subcutáneo en todo el cuerpo (flechas anaranjadas) y la efusión pleural (flechas celestes) dentro de la cavidad torácica rodeando los pulmones (p). Líneas punteadas roja y verde miden el espesor del edema subcutáneo. 52

**Imagen 32.** Patrón ecográfico de edema subcutáneo con ascitis en un feto canino. A. Corte longitudinal del cuerpo de un feto canino, nótese el edema subcutáneo en todo el cuerpo (flechas anaranjadas) y la ascitis (flechas amarillas), línea punteada roja mide el espesor del edema subcutáneo, línea punteada verde mide la longitud del feto. B. Corte transversal del abdomen fetal, nótese la ascitis (flecha amarilla, línea punteada verde mide el pozo formado) y el edema subcutáneo (flecha anaranjada, línea punteada azul mide el espesor). Línea punteada roja y amarilla miden el diámetro de la cavidad abdominal con ascitis y con edema subcutáneo respectivamente. 52

**Imagen 33.** Patrón ecográfico de efusión pleural con ascitis en un feto canino. Corte longitudinal del tórax y abdomen fetal, nótese la efusión pleural (flecha celeste) y la ascitis (flecha amarilla). 53

**Imagen 34.** Patrón ecográfico de edema subcutáneo con efusión pleural y ascitis en un feto canino. A. Corte longitudinal del cuerpo de un feto canino, nótese el edema subcutáneo (flechas anaranjadas) con efusión pleural (flecha celeste) más ascitis (flechas amarillas). B. Corte longitudinal de la cavidad torácica y abdominal fetal, se evidencia el edema subcutáneo (flechas anaranjadas, líneas punteadas verde y amarilla miden el espesor del edema), con efusión pleural (flechas celestes, línea punteada roja mide el pozo formado) y la ascitis (flechas amarillas, línea punteada azul mide el pozo). 54

## LISTA DE ANEXOS


| | | Pág. |
|---|---|---|
| **Anexo 1.** | Razas de perras gestantes que acudieron al Servicio de Ecografía de la Clínica de Animales Menores de la FMV - UNMSM durante los años 2013 al 2017 | 74 |

# I. INTRODUCCIÓN

La hidropesía fetal en la especie canina, es una patología caracterizada por la acumulación anormal de líquido seroso en el espacio extravascular del feto, causando edema en el tejido subcutáneo (comúnmente llamado anasarca) con o sin acumulación de líquido en las cavidades serosas del feto: tórax (efusión pleural) y abdomen (ascitis) (Assis *et al.*, 2011; Silva *et al.*, 2012).

La hidropesía fetal en los perros, puede afectar a la totalidad o a una parte variable de la camada y los cachorros afectados tienen un pronóstico de reservado a grave. La mortalidad neonatal es alta, ya que nacen muertos o mueren poco después del nacimiento, y muy pocas crías, por no decir casi ninguna, sobreviven (Hopper *et al*., 2004).

Debido al aumento exagerado del tamaño de la cría, el parto normal a través del canal pélvico se vuelve difícil o incluso imposible, por la dificultad que ocasiona la expulsión del cachorro edematoso, lo cual compromete la vida de la madre y de las crías, resultando en distocia obstructiva durante el parto y requiere intervención quirúrgica mediante cesárea (Nelson y Couto, 2015; Marçal *et al.,* 2018).

La distocia es una de las preocupaciones más importantes de salud reproductiva para los dueños y criadores de perros, por su valor genético. La aparición de los "cachorros de agua o morsa" parece ser una de las razones más comunes de distocia dentro de razas braquiocefálicas particulares como el Bulldog (Padgett *et al.*, 1986; Assis *et al.*, 2012; Rodrigues *et al.*, 2016).

En la especie canina la ecografía gestacional es muy importante para la evaluación de los fetos pues posibilita a que el Médico Veterinario evalúe y acompañe el desenvolvimiento fetal, a la vez que pueda detectar precozmente anormalidades fetales.

El examen ecográfico durante la monitorización de la gestación en la perra permite un diagnóstico y seguimiento de hidropesía fetal, mediante la detección de acumulaciones de líquido

subcutáneo, pleural y abdominal en el feto afectado y tiene valor predictivo en la aparición de partos distócicos y pronóstico neonatal (Assis *et al.*, 2013; Prieto *et al.*, 2017; Silva *et al.,* 2017).

A nivel mundial se reportan publicaciones científicas de gestaciones caninas en las que diagnosticaron fetos con hidropesía mediante ecografía. Todos los reportes de casos de fetos con hidropesía poseen imágenes ecográficas muy similares entre sí sobre los hallazgos ecográficos encontrados en los fetos afectados (Allen *et al.*, 1989; Heng *et al.*, 2011; Silva *et al*., 2012; Sridevi *et al.,* 2016; Silva *et al*., 2017; Andrade y Magalhães, 2020), pero aún no se han establecido patrones de imágenes ecográficas ni mediciones definidas para cada hallazgo en particular.

A nivel nacional hay varias comunicaciones personales sobre la casuística de hidropesía fetal canina y solo un reporte científico de gestación canina con hidropesía fetal diagnosticado por ecografía en una perra mestiza (Cahua y Cuesta, 2021).

Dado el aumento de la crianza de perros de razas, se ha dado una mayor importancia a la realización del examen ecográfico gestacional, no solo por los Médicos Veterinarios clínicos sino también por los criadores de perros, para evaluar el desarrollo de las crías y determinar posibles alteraciones fetales como lo es la hidropesía.

Sumado a falta de datos científicos sobre hidropesía fetal en nuestro país, se propuso la realización de este trabajo ya que se hace necesaria la documentación de anormalidades fetales detectadas por medio de la ecografía y su contribución a la predicción de partos distócicos.

El objetivo de este trabajo de tesis es determinar principalmente la frecuencia de gestación con hidropesía fetal en perras, diagnosticada por ecografía.

Para realizar las caracterizaciones ecográficas de un feto canino con hidropesía, se tomó como referencia los modelos de imágenes ecográficas de hidropesía fetal en la especie humana mostrados en la Guía Clínica Nº 7 de la Sociedad de Medicina Materno Fetal (SMFM) de Washington DC en el 2015 y, las imágenes ecográficas de diversos reportes de casos de hidropesía fetal canina diagnosticados por ecografía (Allen *et al.*, 1989; Heng *et al.*, 2011; Assis *et al*., 2011; Silva *et al*., 2012; Cunto *et al*., 2015; Azevedo *et al*., 2016; Prieto *et al.*, 2017; Silva *et al*., 2017). Con ello se creó los "Patrones ecográficos de presentación de hidropesía fetal canina" para poder estandarizar los parámetros de medidas y cortes ecográficos fetales para el diagnóstico ecográfico de esta patología fetal canina en Medicina Veterinaria.

También se obtendrán datos sobre frecuencia de esta patología fetal según raza y edad de la perra gestante, número de fetos en la gestación, parto previo y año de la ecografía, así como la asociación de estos factores en la presentación de la misma. Y determinar la frecuencia del tipo de patrón de hidropesía fetal que se presenta por gestación y por total de fetos.

# II. REVISIÓN BIBLIOGRÁFICA

## 2.1. Hidropesía fetal

Acien (1998) define el *hidrops fetalis* como un grave proceso en el que hay acumulación patológica de fluido que lleva a un exceso extracelular de éstos en los tejidos, caracterizado por anasarca generalizada, con o sin acumulación de líquido en las cavidades serosas del organismo fetal (derrame pericárdico, derrame pleural, ascitis) y, frecuentemente cursa con placenta edematosa. Es de etiología multifactorial y causa elevada mortalidad perinatal.

La presencia de esta afección no es exclusiva de una sola especie, puesto que se han encontrado datos en las especies bovina (Schmutz *et al*., 1987; Harper *et al*., 1995; Gallagher *et al*. 1999; Windsor *et al*., 2006), ovina (Plant *et al*., 1987; Hailat *et al*., 1997; Monteagudo *et al*., 2002), caprina (Kumar *et al*., 1989; Jayachandra *et al*., 2013; Sachan *et al*., 2018), canina (Ladds *et al*., 1971; Roberts, 1984; Allen *et al*., 1989; Buchanan, 2001; Hopper *et al*., 2004; Heng *et al*., 2011; Sorribas *et al*., 2012; Assis *et al*., 2013; Cunto *et al*., 2015; Silva *et al*., 2017; Marçal *et al*., 2018) y humana (Ballantyne, 1892; Machin 1989; Silva *et al.*, 2005; Gutiérrez *et al*., 2008) .

Dado que el tema de esta tesis se centra en la hidropesía fetal en la especie canina, su estudio bibliográfico se presenta en un apartado exclusivo más adelante.

### 2.1.1. Hidropesía fetal en la especie Bovina

La anasarca es responsable de distocia obstructiva durante el parto y causa la muerte del ternero. Esta condición lleva a la decisión obligatoria de una cesárea y muchas veces no se descubren la existencia de esta u otra patología hasta que se realiza la intervención quirúrgica (Harper *et al*., 1995; Windsor *et al*., 2006).

En la medicina veterinaria la hidropesía fetal de tipo anasarca es descrita como de ocurrencia rara, excepto en las razas de especie bovina como Ayrshire y Swedish Lowland (Arthur, 1979; Roberts, 1984). Y se ha demostrado que la afección se hereda como un rasgo autosómico recesivo (Donald *et al*., 1952).

La patogenia de la condición de hidropesía fetal no se comprende bien, Wintour *et al.,* (1986) sugirieron que las hormonas de la suprarrenal fetal pueden tener papeles importantes en la regulación del volumen y composición de los fluidos fetales.

Los casos de Schmutz *et al*., (1987) en un feto de cariotipo anormal con cromosoma metacéntrico extra de tamaño mediano que resultó con aspecto externo de anasarca sumado a malformaciones oculares, hipertrofia cardíaca, hipoplasia pulmonar, displasia suprarrenal y hernia umbilical. Y, Gallagher *et al*. (1999) en un feto que presentó trisomía de cromosoma 20 que resultó con anasarca severa sumado a palatosquisis, queilosquisis y craneosquisis leve. Sugieren que la hidropesía puede estar asociada con tipos de trisomías de genomas, y no es específico de una aneuploidía particular.

En gestaciones múltiples experimentales de razas Angus cruce con Hereford, apareció con una prevalencia de 0.2% y en gestaciones gemelares en asociación con enanismo fetal, que fueron acompañados por al menos un feto hermano de tamaño normal no afectado. Los fetos tenían edema subcutáneo moderado a severo, sin afección escrotal. El abdomen y tórax distendidos con líquido sero sanguinolento. Todos los órganos presentabas signos de autólisis. No se observaron lesiones en los hermanos no enanos (Harper *et al*., 1995) (Imagen 1).



Imagen 1. Un ternero enano de raza Angus cruce con Hereford, afectado por hidropesía fetal (feto inferior) en comparación con un ternero hermano sano (feto superior) al nacer. Fuente: Harper *et al*., 1995.

Se reporta la hidropesía fetal asociada con aplasia pulmonar en 2 terneros machos y severa hipoplasia pulmonar (Imagen 3) en 1 ternera hembra de dos rebaños de raza Dexter. La anasarca era difusa (Imagen 2), además del abundante líquido en las cavidades corporales, otros órganos parecían normales. La información del pedigrí sugirió que la hidropesía de Dexter puede transmitirse de manera autosómica recesiva, pues se reveló que los tres casos de hidropesía eran miembros de la misma familia (Windsor *et al*., 2006).



Imagen 2. Ternero de raza Dexter extremadamente de mayor tamaño y de apariencia edematosa, afectado por hidropesía fetal. Fuente: Windsor et al., 2006.



Imagen 3. Pulmones hipoplásicos con lóbulos pulmonares rudimentarios malformados de un ternero de raza Dexter con hidropesía fetal moderada. Fuente: Windsor et al., 2006.

### 2.1.2. Hidropesía fetal en la especie Ovina

La hidropesía fetal ha sido reportada en las razas Dorset (Plant *et al*., 1987), Merina (D'Assonville, 1989), Awassi (Hailat *et al*., 1997), también se puede encontrar en corderos nacidos cruzados de las razas Aragonesa, Manchega y Ojalada (Monteagudo *et al*., 2002).

La placenta se presenta engrosada y de apariencia edematosa (Plant *et al*., 1987; Hailant *et al*., 1997; Monteagudo *et al*., 2002).

Las hembras presentan gran distensión abdominal. Hay retraso en el tiempo de gestación, algunas pueden iniciar el proceso de parto, pero no llegan a expulsar el feto pues este se encaja en el canal debido al gran tamaño que alcanzan por el edema subcutáneo generalizado (Imagen 4) (Plant *et al*., 1987; Monteagudo *et al*., 2002).

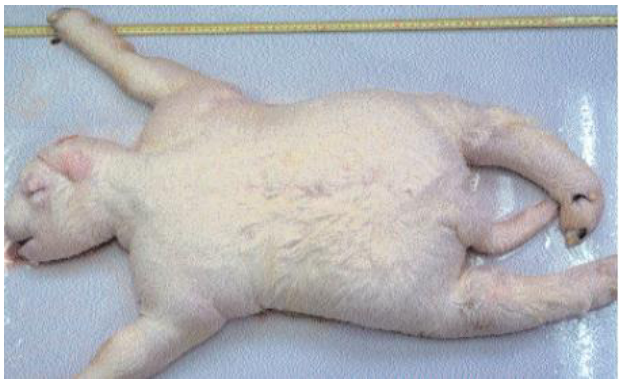

Imagen 4. Feto ovino con edema masivo del tejido subcutáneo. Fuente Monteagudo *et al*., 2002.

Hailat *et al*., (1997) reporta 2 fetos con hidropesía asociado con deformaciones en la cabeza, uno con prognatismo superior y otro con oreja izquierda tipo quística. Ambos con edema subcutáneo y líquido sero sanguinolento en cavidades torácica y abdominal. La histopatología reveló que uno tenía agregados focales de glóbulos rojos nucleados basófilos y megacariocitos dispersos en el hígado. No se pudo determinar la causa aparente

Un estudio reporta hallazgos fetales de edema subcutáneo generalizado severo, con acumulación de líquido en cavidades serosas, hepatomegalia de superficie irregular con textura friable, hipoplasia pulmonar, los nódulos del timo y ganglios, Placas de Peyer con signos de sangrado. Microscópicamente, había hematopoyesis extramedular generalizada. No se pudo determinar la probable causa aparente, pero los factores genéticos parecen estar involucrados en el proceso pues la anasarca despareció al eliminar los carneros Dorset de la reproducción del rebaño (Plant *et al*., 1987).

Monteagudo *et al*., (2002) sugiere una probable etiología genética autosómico recesivo de un gen que afectaría el desarrollo embriogénico normal de los ganglios linfáticos. Un mismo macho era compatible con la paternidad de las crías afectadas de un rebaño. Estas presentaron gran edema subcutáneo generalizado y acumulación de líquido en pericardio, cavidad torácica, abdominal con hipoplasia pulmonar y hepática. La necropsia reveló principalmente la agenesia de vasos y nódulos linfáticos en todos los fetos, mientras que el bazo, timo y placas de Peyer tenían aspecto y estructura histológica normal.

La patogénesis de la anasarca en la especie ovina parece no estar muy clara y requeriría de más investigaciones.

### 2.1.3. Hidropesía fetal en la especie Caprina

La hidropesía fetal en esta especie, puede desarrollarse en el feto de gestación única o solo en uno de los fetos en gestaciones dobles (Roberts, 2004), causan distocia y normalmente nacen muertos (Kumar *et al*., 1989).

Las distocias por causas fetales son más comunes que las de causas maternas (Abdul-Rahman *et al*., 2000).

Dentro de las causas fetales de distocia, el hidroalantoides es más común en comparación con el hidroamnios, pero aun así se reporta con menos frecuencia en pequeños rumiantes (Hafez, 1993).

Los casos aislados de hidropesía en esta especie son raros y poco frecuentes, más se presentan con alguna otra anomalía de las membranas fetales o de deformación fetal congénita.

Sachan *et al*., (2018), documenta un caso de hidroalantoides asociado con anasarca fetal en una gestación múltiple a término sin signos de parto. La gran distensión abdominal se debió al líquido dentro del útero. Se extrajo una cría sana que murió después y otra cría muerta con edema subcutáneo visto en todas las extremidades y parte de mandíbula (Imagen 5).



Imagen 5. Crías de cabra provenientes de una gestación con hidroalantoides asociado a anasarca. Una de ellas se evidencia con edema subcutáneo en miembros posteriores, anteriores y parte de mandíbula (flechas blancas), de mayor tamaño que su hermano de camada. Fuente: Sachan *et al*., 2018.

Las crías afectadas con hidropesía (sin otra anomalía subyacente) presentan edema generalizado, piel tensa y sin pelo. El tejido subcutáneo es gelatinoso y con líquido que drena al corte. También hay acumulación de líquido en las cavidades serosas. La glándula tiroides es el órgano afectado, se observa agrandada, de aspecto nodular y coloración negra. Su histopatología revela congestión e hipertrofia de la mayoría de los folículos. El resto de órganos tienen apariencia normal (Kumar *et al*., 1989).

La acondroplasia es la deformación congénita fetal asociada en esta especie, reportada por Jayachandra *et al*., (2013) (Imagen 6) en una gestación doble y por Vamshi *et al*., (2017) en una gestación única a la cual llamó “cabeza de bulldog” debido a la apariencia hinchada. (Imagen 7)

Según Roberts (2004), la anasarca y la acondroplasia se deberían a un gen autosómico recesivo simple.



Imagen 6. Anasarca y acondroplasia en una cría de Bóer sudafricano. Fuente: Jayachandra *et al*., 2013.




Imagen 7. Cría de cabra con acondroplasia asociada a anasarca. Se evidencia la apariencia de "cabeza de bulldog", edema corporal generalizado y extremidades cortas. Fuente: Vamshi *et al*., 2017.

### 2.1.4. Hidropesía fetal en la especie Humana

Algunos autores definen la hidropesía fetal como la presencia de edema subcutáneo generalizado con derrame en las cavidades serosas del feto (tórax, abdomen, pericardio) (Imagen 8) y otros la definen como una colección anormal de líquido en un único espacio corporal.



Imagen 8. Recién nacido humano con signos evidentes de hidropesía fetal. Nótese la distensión abdominal por ascitis, tensión y edema de piel, más manifiesto a nivel de nucal fetal. Fuente: Gutiérrez *et al*., 2008.

Fue reportada por Ballantyne (1892) como una condición patológica que aparece durante la vida fetal. Turkel (1982) la caracteriza como edema generalizado asociado o no a derrame seroso. Jones (1995) y Walkinshaw (2002), incluyen dentro de la definición de hidropesía fetal al polihidroamnios y al edema de la placenta.

Machin (1989, 1997) señala que la hidropesía fetal implica un exceso de agua corporal total, que generalmente es evidente como la acumulación extracelular de líquido en los tejidos y las cavidades serosas del feto. La define como la acumulación de líquido anormal en al menos dos compartimentos fetales diferentes.

El pronóstico del feto es reservado y su tasa de mortalidad va del 50 al 95% de los casos. Y cuando el diagnóstico se establece en la primera mitad del embarazo, el pronóstico sigue siendo malo. (Jones, 1995.)

En medicina humana, a pesar de los avances diagnósticos y terapéuticos, la hidropesía fetal aún es una enfermedad con altas tasas de letalidad, la mayoría de los neonatos nacen muertos o mueren en las primeras horas de vida (Silva *et al.*, 2005).

La principal clasificación de la hidropesía fetal se basa en dos grupos etiológicos: Hidropesía Fetal Inmune (HFI) e Hidropesía Fetal No Inmune (HFNI).

#### 2.1.4.1. Hidropesía Fetal Inmune (HFI):

Son los casos de hidropesía fetal asociados a isoinmunización con anticuerpos antihematíes para un antígeno eritrocitario. La aloinmunización de eritrocitos maternos ocurre cuando una mujer embarazada tiene una respuesta inmunológica a un antígeno derivado del padre que es extraño a la madre, y que el feto hereda. Los anticuerpos maternos pueden atravesar la placenta, unirse a los antígenos presentes en los eritrocitos fetales y causar hemólisis, hidropesía fetal y muerte fetal (Fung *et al*., 2003).

El pronóstico de la HFI se ha mejorado considerablemente en las últimas décadas, debido a las intervenciones que incluyen la inmunoglobulina Rhesus prenatal y posparto, la vigilancia ecográfica prenatal no invasiva con Doppler y la transfusión intrauterina (Mari, *et al*., 2000).

#### 2.1.4.2. Hidropesía Fetal No Inmune (HFNI):

Se refiere a la hidropesía fetal en ausencia de anticuerpos circulantes maternos de células rojas dirigidos contra los antígenos eritrocitarios (Hansen, 2003).

En 1892, Ballantyne sugirió la posibilidad de diferentes etiologías para la ocurrencia de HFNI y observó defectos cardíacos, riñones poliquísticos y hernia diafragmática.

Potter (1943) reconoció por primera vez que esta entidad clínica podía presentarse también en los embarazos no sensibilizados con Rh, presentándose anasarca fetal, edema placentario y, a menudo derrames serosos en el feto. Estableció que no representaba una entidad específica sino una manifestación tardía de muchas enfermedades severas maternas o fetales.

Se ha descrito en asociación con numerosas anomalías, que incluyen defectos anatómicos, lesiones cromosómicas, infecciones, trastornos metabólicos, arritmias cardíacas y trastornos maternos, incluidas malformaciones de la placenta (Machin 1989).

Con la profilaxis efectiva con gamaglobulina anti-D contra la sensibilización Rh, la frecuencia relativa de hidropesía fetal no inmune ha ido en aumento (Warsof *et al*., 1986).

La incidencia de HFNI ha sido estimada en alrededor de un caso por cada 1 500 a 3 500 nacidos vivos (Pilu *et al*., 1999).

Representan un 75 al 90% de los casos reportados, prevaleciendo entre ellos las causas cardiovasculares (26-40%), las cromosomopatías (10-30%) y las idiopáticas (25-30%). El manejo de la HFNI depende de la etiología. (Hill, 2001; Challis *et al*., 200; Landsteiner y Wieiner, 1940).

### 2.1.4.3. Diagnóstico ecográfico de hidropesía fetal

La introducción de la ultrasonografía en la obstetricia ha hecho posible la observación del feto dentro del útero, lo cual permite evaluar no solo su viabilidad, crecimiento y desarrollo, sino también poder diagnosticar algunas patologías fetales que puedan ensombrecer el pronóstico perinatal.

La hidropesía fetal puede ser detectada desde el primer trimestre del embarazo, ello posibilita que se puedan buscar las posibles causas e instaurar precozmente las medidas terapéuticas para mejorar el pronóstico de la enfermedad (Jauniaux, 1997; Has, 2001).

La presencia de edema generalizado de la piel, sobre todo en la región de la cabeza y cuello del feto, es a menudo el primer signo de hidropesía fetal en el embarazo temprano (11-15 semanas de gestación). Los derrames pleurales raramente se diagnostican antes de las 15 semanas de gestación (Haan *et al*., 2005).

Los resultados del estudio retrospectivo de Silva *et. al*., en el 2005, sobre el análisis de 80 casos de hidropesía fetal concluyen que en más del 91% de los casos la ultrasonografía obstétrica fue capaz de detectar por lo menos una alteración compatible con el cuadro.

La Society for Maternal-Fetal Medicine (SMFM) en su Guideline N° 7 – 2015, se refiere a la hidropesía fetal o *hydrops fetalis* como un término que describe la acumulación patológica de líquido en los tejidos blandos y las cavidades serosas del feto, las cuales se detectan por ultrasonido. La define como la presencia de dos o más colecciones anormales de líquido en el feto. Estas colecciones pueden incluir derrame pleural, derrame pericárdico, ascitis y edema generalizado de la piel definido por un espesor mayor a 5 mm (Skoll *et. al*. 1991). Otros hallazgos ecográficos frecuentes incluyen engrosamiento placentario, definido por un grosor igual o mayor a 4 cm en el segundo trimestre, o mayor e igual a 6 cm en el tercer trimestre, y polihidroamnios (Hoddick *et. al*., 1985; Lee *et.al*., 2012) (Imagen 9).

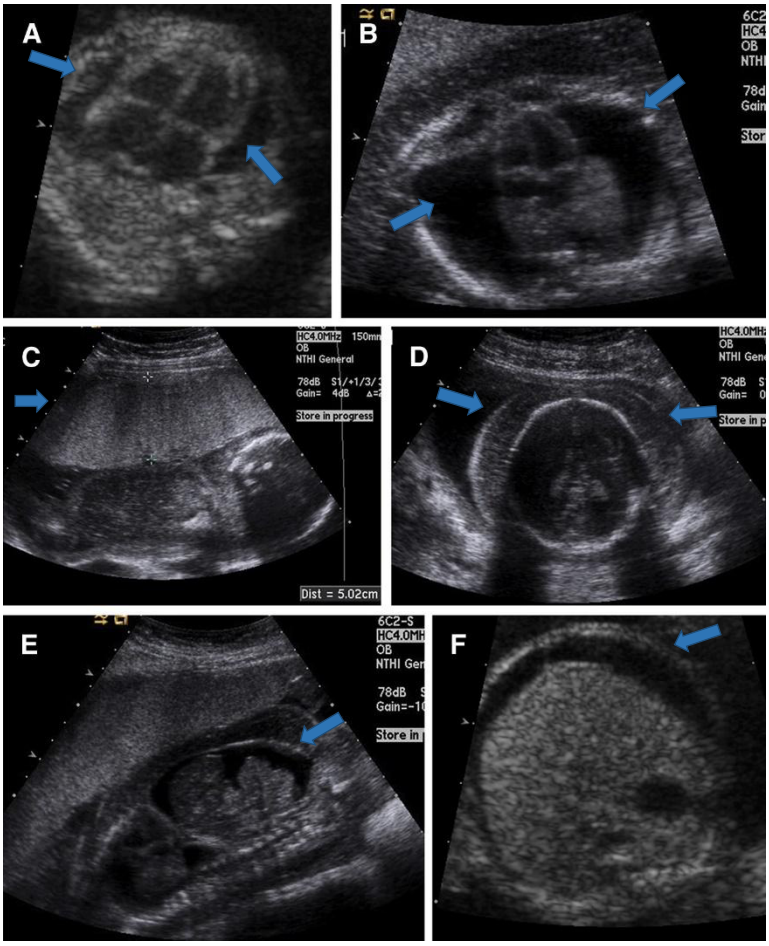


Imagen 9. Características ecográficas de hidropesía fetal. A. Derrame pericárdico. B. Derrame pleural, se observa el corazón al centro y pulmones pequeños, rodeados de líquido anecogénico. C. Engrosamiento placentario con placenta que mide más de 4 cm de grosor. D. engrosamiento de la piel a nivel del cráneo fetal. E. Ascitis, corte sagital de la cavidad abdominal fetal muestra asas de intestino flotando libremente rodeadas de líquido. F. Ascitis en la parte superior del abdomen, a nivel del hígado y estómago fetal. Fuente: Guía Clínica Nº 7 de la Sociedad de Medicina Materno Fetal (SMFM) de Washington DC en el 2015, sobre Hidropesía fetal no inmune.

El hallazgo de la acumulación de líquido en una sola cavidad corporal no es diagnóstico definitivo de HFNI, pero podría ser el primer indicio para el futuro desarrollo de esta, en estos casos se hace necesario efectuar un seguimiento ecográfico minucioso (Callen, 2002; Pilu *et al*., 1999).

Por ello, el examen ultrasonográfico es el procedimiento de elección para el diagnóstico confiable de hidropesía fetal en humanos, pues el reconocimiento de la anormalidad es de suma importancia y significativo para la instauración terapéutica y el establecimiento del pronóstico.

## 2.2. Hidropesía fetal en la especie Canina

En la práctica clínica diaria, la hidropesía fetal canina puede recibir otras denominaciones como “Anasarca”, “Síndrome de Walrus”, “Síndrome del cachorro morsa”, “Síndrome del cachorro de agua” y “Edema congénito letal” (Sorribas *et al*., 2012) (Imagen 10 y 11).




Imagen 10. Cachorro Bulldog Inglés con anasarca con apariencia edematosa más notoria en la región cervical. Fuente: Assis *et al*., 2011.




Imagen 11. Cachorro Bulldog Francés con hidropesía, también conocido como Anasarca o Síndrome del cachorro morsa debido a la apariencia monstruosa que adquieren. Fuente: Rodrigues *et al*., 2016.

Según Toniollo y Vicente (2003), la hidropesía fetal puede ser clasificada en tres tipos: anasarca (edema generalizado del tejido subcutáneo), efusión peritoneal denominada ascitis, e hidrocefalia que es una acumulación de líquido en el sistema ventricular.

Sorribas *et al*., (2012) tiene un concepto muy parecido al de Ladds *et. al*. (1971), e indica que la hidropesía fetal es el acúmulo anormal de líquido en el espacio extravascular del feto, lo cual causa un edema subcutáneo generalizado (anasarca) y colecciones en cantidades variables en las cavidades torácica (líquido pleural) y abdominal (líquido peritoneal).

En una gestación con hidropesía fetal, los fetos afectados normalmente llegan a término, pero causan distocia obstructiva durante el parto debido al gran tamaño que alcanzan por la acumulación excesiva de líquido subcutáneo en el cuerpo, lo que prácticamente exige la realización de una intervención quirúrgica mediante cesárea (Silva *et al*., 2012; Nelson y Couto, 2015).

El pronóstico de las crías afectadas es de reservado a grave (Sorribas, 2006), ya que mueren a las pocas horas después del nacimiento, por ello la mortalidad neonatal es alta y muy pocos cachorros o casi ninguno sobreviven (Hopper *et al*., 2004).

### 2.2.1. Razas afectadas e incidencia

En la especie canina la anasarca se observa con mayor frecuencia en los Bulldog Inglés y Bulldog Francés (Ladds *et al*., 1971; Sorribas, 2006) y constituye una causa importante de distocia para estas razas, lo que resulta en el aumento de los índices de pérdidas fetales y cesáreas (Padgett *et al*., 1986).

Según el estudio realizado por Grandjean (1992) en Francia, sobre la mortalidad neonatal en el Bulldog Inglés, la frecuencia de aparición de anasarca tuvo una incidencia del 6,4% para esta raza.

Un estudio mediante cuestionarios a dueños de criadores de Bulldog Inglés, para obtener datos generales sobre la crianza de esta raza, su comportamiento reproductivo y alimentación, realizado por Betous (2004) en Francia, indica que la condición neonatal más grave presentada al nacimiento fue la anasarca. De los criaderos encuestados, el 39% había presentado anasarca y esta afectó a un 27% de los cachorros del total de nacidos en criaderos con una incidencia del 5.7%.

En Latinoamérica tenemos datos estadísticos sobre la presentación de esta patología post parto, según los estudios realizados en Argentina en los años 2012 y 2018:

Sorribas, *et al.* (2012) realizó un estudio de 1588 partos de perras de distintas razas y edades. Determinó́ que la incidencia de anasarca en la especie canina es de 5,6 por mil (49 cachorros afectados de un total de 8682 nacidos) y observó́ cierta predisposición racial en el Bulldog Inglés

(24 afectados) representando un 48,98% (24 cachorros afectados) y Bulldog Francés (15 afectados) con un 30%.

En el año 2018, Sorribas, *et al*., evidenciaron 149 cachorros afectados de un total de 20396 nacidos de 3471 partos de caninos de distintas razas y edades, observándose una incidencia de 0.73% con cierta predisposición para la raza Bulldog Inglés (76 afectados de 126) representando un 12.1% respecto de su raza.

Esta patología también ha sido reportada en diversas razas como el Pekinés (Chew-Lim, 1976), Bulldog Inglés (Roberts, 1984; Buchanan, 2001; Hoskins, 2004; Sorribas, 2009; Assis *et al*., 2011, 2013; Cunto *et al*., 2015; Silva *et al*., 2017; Marçal *et al*., 2018), Bulldog Francés (Roberts, 1984; Hoskins, 2006; Sorribas, 2009; Assis *et al*., 2012; Rodrigues *et al*., 2016), Bichón Frisé (Allen *et al*., 1989; Sorribas *et al*., 2012), Alaska Malamute, Fox Terrier, Golden Retriever, Rottweiler (Hopper *et al*., 2004), Labrador (Hopper *et al*., 2004; Sorribas *et al*., 2012), Pug (Hopper *et al*., 2004; Sridevi *et al.,* 2016*),* Shih Tzu (Hopper *et al*., 2004; Pinheiro *et al*., 2017; Sorribas *et al*., 2018), cruce de Briard-Beagle (Heng *et al*., 2011), Poodle (Silva *et al*., 2012), Pinscher (Superti *et al.,* 2014*),* Mastín Napolitano, Bichón Maltés (Sorribas *et al*., 2012), Yorkshire Terrier (Sorribas *et al*., 2012, 2018; Prieto*, et al.*, 2017; Guedes *et al*., 2018), Bóxer, y Schnauzer Miniatura (Sorribas, *et al*., 2012, 2018).

Como vemos la hidropesía fetal tiene una distribución mundial, encontrándose en distintas razas de perros, pero pareciera tener cierta predisposición por razas braquiocefálicas en particular como el Bulldog Inglés.

### 2.2.2. Etiología

El origen de la hidropesía fetal es muy poco conocido, pero se dice que hay diversos factores que podrían estar envueltos en su aparición, tanto maternos como fetales, así como también la supuesta predisposición racial en los perros Bulldog, aunque aún no se comprenden totalmente.

Dentro de las posibles causas maternas se han descrito disturbios nutricionales y desequilibrios electrolíticos (Pinheiro *et al*., 2017).

También se ha hecho referencia a enfermedades virales de la madre como la infección por Parvovirus CPV-1 en el último trimestre de la gestación (Carmichael *et al*., 1991; Prats, 2005).

Hopper *et al*., (2004) considera la paridad (número de partos) como un factor de riesgo importante, ya que la anasarca fetal involucraría con mayor frecuencia a las camadas de perras primíparas.

Diversos estudios han tratado de encontrar hallazgos anormales en órganos fetales que pudieran estar involucrados con el desarrollo de la hidropesía, encontrando ciertas anormalidades, pero en otros casos no se logró identificar ninguna causa aparente.

Para Lumbers *et al*., (2001), la anasarca fetal resulta de un desequilibrio en la homeostasis de los fluidos fetales y sería una condición congénita.

Posibles anomalías en genes autosómicos recesivos y disturbios en el eje hipotálamo-hipófisis-adrenal del feto, podrían producir alteraciones que afectan el flujo de líquido del espacio intravascular (Allen *et al*., 1989), lo que traería como consecuencia un edema generalizado del subcutáneo o hidropesía del tipo anasarca (Toniollo y Vicente, 2003).

Malformaciones y alteraciones cardíacas (Buchanan, 2001; Heng *et al*., 2011), del sistema linfático del feto (Allen *et al*., 1989; Graves, 2008), del sistema renal fetal (Linde-Sipman y Mullink, 1972), así como riñones de tamaño reducido y agenesia renal bilateral (Linde-Sipman y Mullink, 1972) han sido descritos y son sugeridas para la ocurrencia de hidropesía fetal.

Alteraciones macroscópicas de forma y tamaño de órganos como hígado, timo, pulmón y riñones, hasta agenesia en algunos casos, han sido descritas en necropsias de fetos con anasarca (C. Sorribas, Perú, comunicación personal).

En la raza Bulldog no hay evidencias científicamente válidas de que el edema congénito letal sea hereditario, pero en algunas investigaciones sí se han observado tendencias familiares y se ha supuesto el papel de los factores genéticos (Ladds *et al*., 1971; Zöldág *et al*., 2001; Assis *et a*l., 2013; Cunto *et al*., 2015).

La administración de aspirina, hormonas esteroideas y anticonvulsivantes a la madre durante la gestación podrían ser consideradas como causas iatrogénicas para la presentación de anasarca o hidropesía fetal (C. Sorribas, Perú, comunicación personal).

Como otras posibles causas se mencionan a las traumáticas, torsión de cordón umbilical (Veronesi, 2013; Pinheiro *et al*., 2017).

### 2.2.3. Diagnóstico

En la especie canina, cuando no se ha llevado un control gestacional del desenvolvimiento fetal, es más común que se diagnostique una cría con hidropesía o anasarca después de la cesárea, normalmente de emergencia, debido a la desproporción del tamaño de los fetos afectados lo que impide el parto con normalidad (Sridevi *et al*., 2016; Heng *et al*, 2011).

Externamente una cría con hidropesía presenta una apariencia edematosa de todo su cuerpo, como si estuviera totalmente "hinchado", tiene un tamaño mucho mayor que el promedio de la camada de dos a tres veces más y puede llegar a pesar de 1,5 hasta 5 veces más (Allen *et al*., 1989; Heng *et al*., 2011; Sorribas *et al*., 2012) (Imagen 12).



Imagen 12. Imagen comparativa de dos cachorros de raza Bulldog Francés de la misma camada. Se evidencia el cachorro con hidropesía fetal (izquierdo) de aspecto edematoso y de mayor tamaño. Fuente: Rodrigues *et al*., 2016.

Pero cuando se lleva un control de la gestación mediante ultrasonografía, la hidropesía fetal puede ser diagnosticada al momento de la realización de la ecografía gestacional, así lo demuestran los trabajos realizados por Allen *et al*., 1989; Superti *et al*, 2014; Silva *et al*., 2017; Guedes *et al*., 2018; e incluso se puede realizar un seguimiento de los fetos afectados para ver si hay resolución espontánea del cuadro (Hopper *et al*., 2004) o progresión de la presentación inicial de hidropesía fetal, relatado en los reportes de caso de Assis *et al*., 2011; Assis *et al*., 2012; Assis *et al*., 2013; Cunto *et al*., 2015.

#### 2.2.3.1. Diagnóstico ecográfico de hidropesía fetal

La ultrasonografía abdominal en animales es utilizada como método de diagnóstico gestacional precoz (Beltrame, *et al.*, 2010), en la perra tiene un 94% de precisión a partir del día 30 post cópula para diagnóstico de gestación (Nylan y Mattoon, 2002), y tiene la ventaja de ser un método no invasivo y totalmente inocuo para la hembra gestante y sus crías (Root y Spaulding, 1994; Correa, 2002).

La ecografía gestacional también ha demostrado ser muy útil y confiable para la evaluación del desarrollo de órganos fetales, viabilidad fetal, determinar edad gestacional y detectar reabsorciones fetales, malformaciones fetales, retardo e irregularidades en el desarrollo fetal, aborto, estrés y muerte fetal (Root y Spaulding, 1994; Correa, 2002; González *et al.*, 2013).

El reconocimiento precoz mediante ecografía gestacional, de cualquier anormalidad fetal que pudiera poner en riesgo el proceso normal de parto, es de gran importancia, para poder establecer un pronóstico y adoptar de forma anticipada una conducta correctiva adecuada, pues una gestación canina con hidropesía fetal puede llegar a comprometer la vida de la camada y de la hembra gestante (Hopper *et al.*, 2004; Rodrigues *et al.,* 2016).

Por tanto, se hace necesario el acompañamiento gestacional de la madre mediante ecografía, a fin de poder diagnosticar cualquier complicación durante el desarrollo de las crías hasta su nacimiento.

#### 2.2.3.2. Hallazgos ecográficos de Hidropesía Fetal

Dentro de los hallazgos ecográficos de hidropesía en un feto canino, podemos encontrar: edema subcutáneo al cual comúnmente se le llama anasarca, efusión pleural también llamado derrame pleural o hidrotórax, y ascitis o líquido libre abdominal.

**A. Edema Subcutáneo**

La medida del tejido subcutáneo normal fetal no está establecida, Silva *et al*., (2017) reporta en un feto canino de 59 días de edad gestacional de raza Bulldog Inglés sin hidropesía, un espesor subcutáneo de 4,8 mm como medida normal, visualizado y medido mediante ecografía gestacional.

La detección de edema subcutáneo fetal por medio de la ecografía gestacional se evidencia mediante el aumento del espesor del tejido subcutáneo del feto, visualizándose como un halo hipoecogénico a anecogénico entre la piel y la musculatura, que separa estos tejidos (Allen *et. al*., 1989; Hopper *et. al*., 2004; Cunto *et al*., 2015) (Imagen 13). Se considera como el hallazgo ecográfico predominante (Hopper *et.al*., 2004).

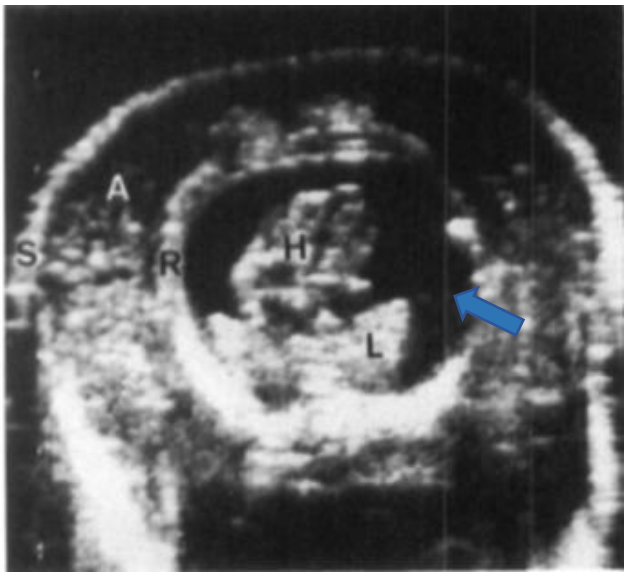


Imagen 13. Corte transversal de tórax de feto canino con edema subcutáneo representado por la capa hipoecogénica (A) que rodea externamente toda la cavidad torácica. También se evidencia líquido libre anecogénico (flechas azules) dentro de la cavidad torácica que rodea el corazón (H) y los pulmones (L). Costilla (R). Piel (S). Fuente: Allen *et al*., 1989.

El aumento del espesor del tejido subcutáneo fetal es variable, reportes de casos han visualizado edema subcutáneo fetal de 5 mm con progresión a 10,3 mm (Assis *et al*., 2011), 8 mm con progresión a 20 mm (Assis *et al*., 2012), 5 mm con progresión a 17 mm (Assis *et al*., 2013), 30,2 mm (Silva *et al*., 2017), pero aún no se dispone de una medida establecida para definir a partir de qué espesor se consideraría edema subcutáneo.

Normalmente el edema subcutáneo se localiza en el cuello y dorso del feto (Imagen 14), pero puede extenderse alrededor del cráneo (Imagen 15) y tronco fetal en casos más graves (Hopper, *et al*., 2004).




Imagen 14. Imagen ecográfica en corte longitudinal de un feto canino con edema subcutáneo en cuello y dorso (flechas blancas). El tejido subcutáneo se muestra como una capa hipoecogénica que mide 6,8 mm de espesor. Fuente: Assis *et al*., 2011.




Imagen 15. Corte transversal de cabeza fetal canina con edema subcutáneo con un quiste (flecha blanca). Fuente: Cunto *et al*., 2015.

También se pueden visualizar saculaciones con contenido anecogénico, sugerentes de quistes, en el tejido subcutáneo de la región cervical de los fetos caninos afectados (Sorribas, 2006; Assis *et al*., 2012; Guedes *et al*, 2018), incluso bilateralmente (Assis *et al*., 2011) (Imagen 16). Algunas medidas reportadas del diámetro de estos quistes fueron de 5 mm a 10 mm (Assis *et al*., 2012) y 7 mm (Assis *et al*., 2011; Assis *et al*., 2013).




Imagen 16. Imagen ecográfica en corte longitudinal de un feto canino con edema subcutáneo. Se evidencian bilateralmente quistes en el tejido subcutáneo de 7 mm de diámetro en el área cervical (flechas blancas). Fuente: Assis *et al*., 2011.

### B. Efusión Pleural

La detección de efusión pleural fetal por medio de la ecografía gestacional se evidencia mediante la visualización de contenido tipo líquido anecogénico en el interior de la cavidad torácica que rodea el corazón y los pulmones, los cuales se visualizan ecogénicos, pequeños y retraídos de la pared torácica (Allen *et.al*., 1989; Heng *et al*. 2011; Cunto *et al*., 2015; Silva *et al.*, 2017; Guedes *et al.,* 2018) (Imagen 13, Imagen 17, Imagen 18, Imagen 19).

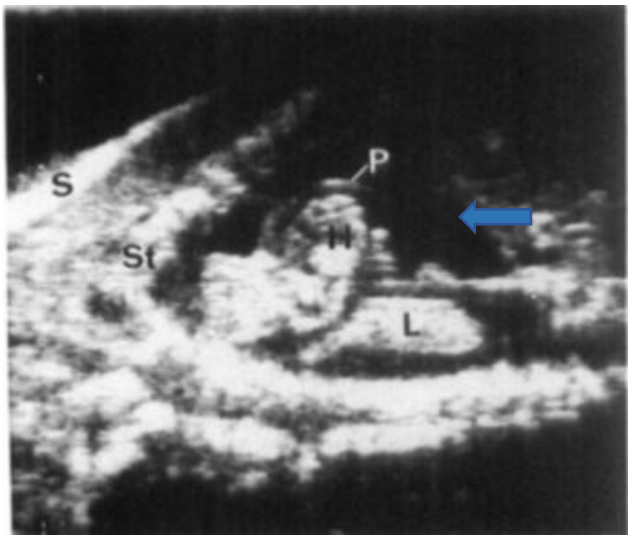


Imagen 17. Corte longitudinal de tórax de feto canino con líquido libre (flecha celeste) dentro de la cavidad torácica, sugerente de efusión pleural, que rodea el corazón (H) y los pulmones (L). También se evidencian el pericardio (P), esternón (St) y piel (S). Fuente: Allen *et al*., 1989.

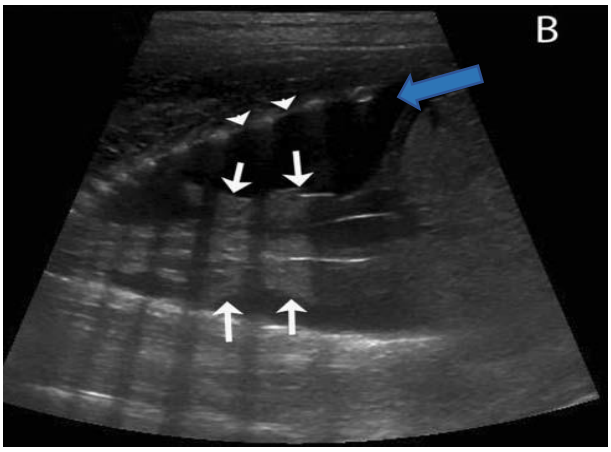


Imagen 18. Corte longitudinal de tórax fetal canino con efusión pleural (flecha celeste). Los pulmones se evidencias pequeños y retraídos de la pared torácica (flechas blancas). Fuente: Heng *et. al*., 2011.

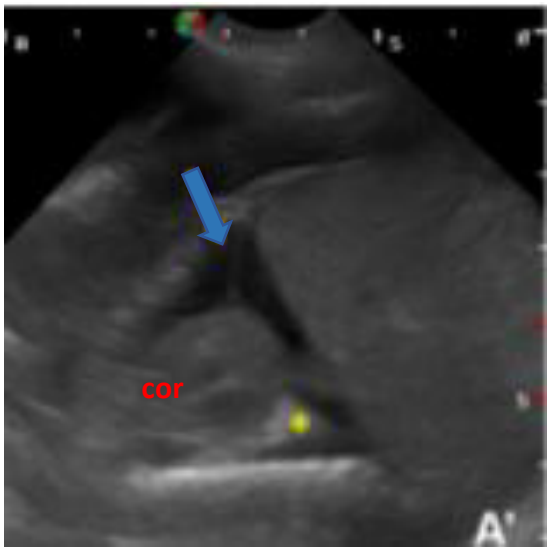


Imagen 19. Corte longitudinal del tórax fetal canino que evidencia efusión pleural (flecha amarilla). Se aprecia el pulmón ecogénico (asterisco amarillo) y el corazón (cor) rodeados de líquido. Fuente: Silva *et al*., 2017.

### C. Ascitis

La detección de efusión abdominal o ascitis fetal por medio de la ecografía gestacional se evidencia mediante la visualización de líquido libre anecogénico en el interior de la cavidad abdominal, el cual rodea los órganos abdominales (Heng *et al*. 2011; Assis *et al*., 2012; Sridevi *et al*., 2016; Prieto *et al*., 2017; Guedes *et al.,* 2018) (Imagen 20, Imagen 21).

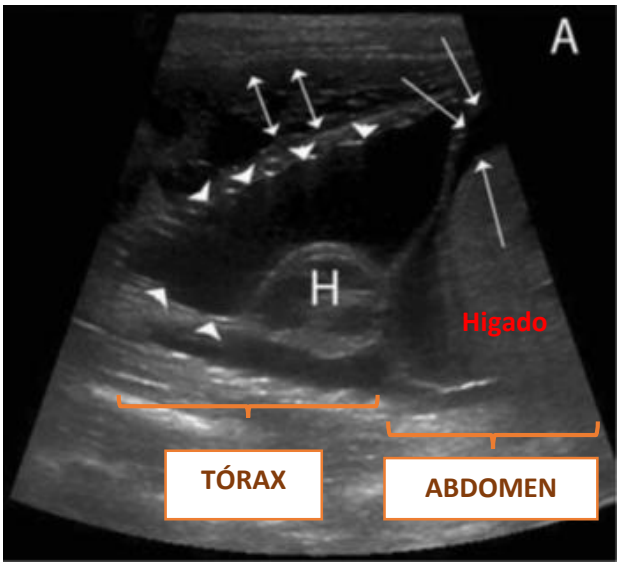


Imagen 20. Imagen ecográfica en corte longitudinal de tórax y abdomen craneal de un feto canino con hidropesía fetal. Se observa la ascitis (flechas delgadas) rodeando el hígado. También se visualiza edema subcutáneo alrededor de la pared torácica (flechas de dos puntas) y efusión pleural (puntas de flecha) que rodea el corazón (H). Fuente: Heng *et al*., 2011.

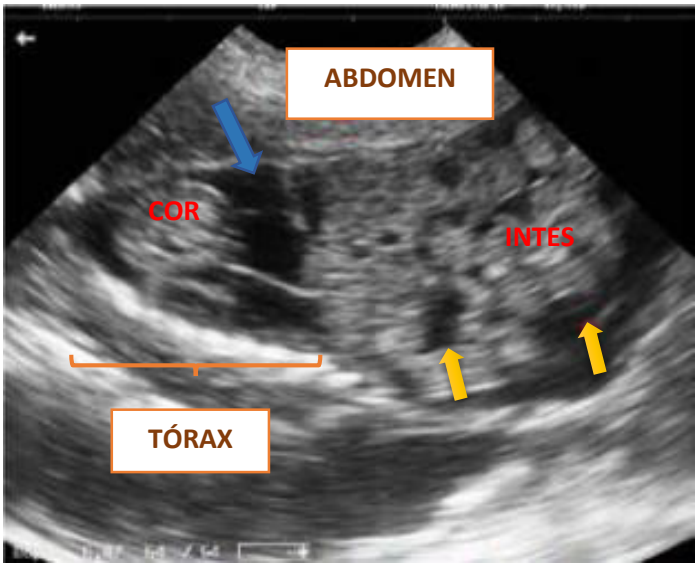


Imagen 21. Imagen ecográfica en corte longitudinal de tórax y abdomen fetal de un canino con líquido libre abdominal (flechas amarillas) sugerente de ascitis, que baña los intestinos (INTES). También se evidencia efusión pleural (flecha azul) que rodea el corazón (COR). Fuente: Sridevi *et al*., 2016.

También se puede encontrar más de un hallazgo ecográfico en un mismo feto canino afectado, diagnosticado en una sola ecografía o, al realizar una detección temprana del feto afectado y evaluar la progresión de la hidropesía fetal.

Reportes de casos han visualizado en un solo examen ecográfico la presencia de edema subcutáneo con efusión pleural en un mismo feto (Allen *et al*., 1989; Silva *et al*., 2017) (Imagen 13) o, edema subcutáneo con efusión pleural y ascitis (Heng *et al*., 2011; Sridevi *et al*., 2016; Guedes *et al*., 2018; Medianeira 2019; Andrade y Magalhães, 2020; Cahua y Cuesta, 2021) en el feto afectado (Imagen 20, Imagen 22).

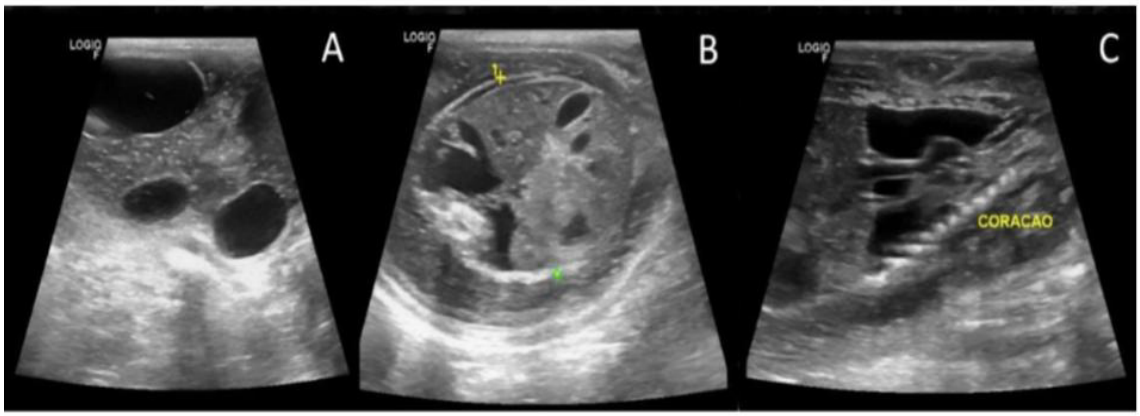


Imagen 22. Imagen ecográfica de un feto canino con hidropesía. A. Se observan saculaciones con contenido tipo liquido anecogénico (flechas anaranjadas) en el tejido subcutáneo. B. Corte transverso de abdomen fetal donde se evidencia líquido libre (flechas amarillas) que rodea los órganos abdominales, compatible con ascitis. C. Corte longitudinal de tórax fetal con efusión pleural (flechas celestes). Fuente: Guedes *et al*., 2018.

Otros autores han reportado el seguimiento ecográfico gestacional de fetos caninos con hidropesía. Tal es el caso de Assis *et al*., (2011); Assis *et al*., (2013) y Cunto *et al*., (2015) que primero encontraron edema subcutáneo y luego el mismo feto afectado presentó además efusión pleural. Assis *et al*., (2012) reporta que primero visualizó edema subcutáneo, después el mismo feto afectado presentó efusión pleural y finalmente evidenció también ascitis.

Con ello se podría evaluar la progresión de la condición de hidropesía fetal para intentar calificar la severidad de la afección en cada feto afectado.

### 2.2.4. Hallazgos de necropsia

En la actualidad aún no se han establecido hallazgos y lesiones patognomónicas de hidropesía fetal canina, pero hay varios reportes sobre lo encontrado en las necropsias de fetos afectados.

Linde-Sipman y Mullink (1972) estudiaron 10 cachorros con anasarca, encontrando que todos presentaron apariencia edematosa con tejido subcutáneo húmedo que midió hasta 1,5 cm de espesor y había cantidades considerables de líquido claro en las cavidades pleural y abdominal. En cuatro cachorros los riñones tenían tamaño muy reducido y solo poseían glomérulos plenamente desarrollados en la zona yuxtamedular; en la médula solo unos pocos conductillos colectores. Los seis cachorros restantes no poseían ambos riñones.

Allen *et al*., (1989) realizaron la necropsia de un cachorro Bichón Frissé edematoso con hidropesía, diagnosticado por ecografía, y encontraron aproximadamente 30 ml de líquido claro en la cavidad torácica y 20 ml de líquido sanguinolento en la cavidad abdominal. Observaron que todos los órganos tenían apariencia normal, pero histológicamente los pulmones eran atelectásicos, el hígado contenía muchas células vacuoladas y cantidades considerables de pigmento de lipofuscina.

La necropsia de un cachorro de Briard - Beagle con hidropesía (visualizado por ecografía), confirmó la presencia de edema subcutáneo, también había aproximadamente 50 ml de derrame pleural con pulmones de apariencia atelectásica. La evaluación histológica reveló un subdesarrollo de alvéolos pulmonares y médula renal (Heng *et al*., 2011).

La necropsia de cachorros Bulldog Inglés (Assis, *et al*., 2011) y Bulldog Francés (Assis, *et al*., 2012) confirmó lo visualizado por la ecografía gestacional. Se encontró derrame pleural con pulmones colapsados, engrosamiento del tejido subcutáneo generalizado que medía hasta 1.5 cm de espesor de aspecto gelatinoso y quistes con contenido líquido en la región cervical (Imagen 23).

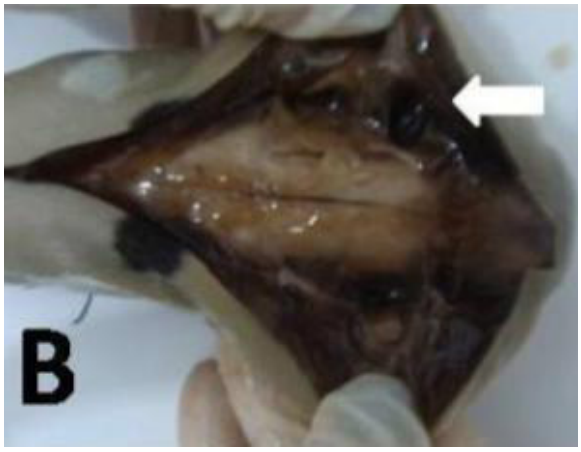


Imagen 23. Incisión de tejido subcutáneo de la región cervical dorsal en plano longitudinal de cachorro Bulldog Inglés con hidropesía fetal. Se evidencia aumento del espesor de tejido subcutáneo de aspecto gelatinoso y presencia de cavitaciones con contenido líquido (flecha blanca). Fuente: Assis *et al*., 2011.

En dos cachorros Bulldog Inglés afectados por hidropesía, la necropsia confirmó el edema subcutáneo y la acumulación de líquido en la cavidad torácica, pero no evidenció malformaciones cardiacas aparentes u otras alteraciones morfológicas que puedan explicar la presencia de acumulación de líquido pleural y subcutáneo (Cunto *et al*., 2015) (Imagen 24).

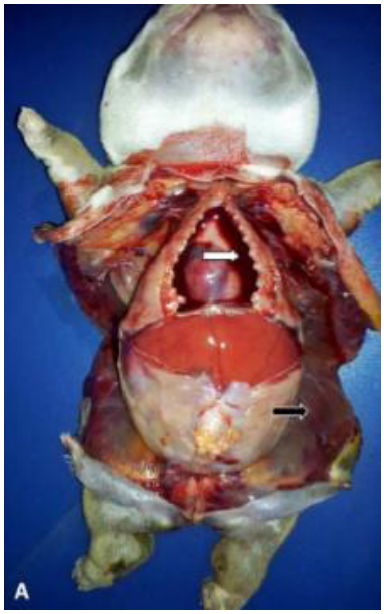


Imagen 24. Necropsia de cachorro Bulldog Inglés con hidropesía fetal. Se evidencia efusión pleural (flecha blanca) y edema de tejido subcutáneo (flecha negra). Fuente: Cunto *et al*., 2015.

El trabajo de necropsia de 53 cachorros con anasarca realizado en Argentina (C. Sorribas, Perú, comunicación personal) encontró que los órganos con alteraciones macroscópicas fueron timo, pulmones, hígado, riñones y tejido subcutáneo.

El timo se encontró con alteraciones de forma y tamaño, hiperlobulado acorde a la edad. La histopatología evidenció ligera disminución del número de Corpúsculos de Hassal y algunos se hallaron hialinizados.

Los pulmones se encontraron retraídos de la caja torácica, y rodeados de líquido de aspecto seroso amarillento. La histopatología reveló pulmón inmaduro, con signos de inspiración post nacimiento, con dilatación alveolar variable. A nivel endoluminal se encontró la presencia de macrófagos y células epiteliales probablemente de origen amniótico.

El hígado se presentó con un aumento considerable de su tamaño y áreas blanquecinas de aspecto necrótico en los bordes. La histopatología evidenció tejido hepático que conservaba la arquitectura trabecular general, pero con marcada congestión sinusoidal y colestasis secundaria. Hepatocitos de aspecto reactivo de formas multinucleadas y variabilidad de tamaño, algunos con aclaramiento citoplasmático. Dilatación del sistema vascular y de la vena centrolobulillar. Múltiples focos de eritropoyesis extramedular. Las áreas blanquecinas descritas evidenciaron una necrosis coagulativa subcapsular.

Los riñones mostraron alteraciones macroscópicas con signos de hidronefrosis, e incluso la agenesia de uno a ambos riñones. En la histopatología se observó el sistema túbulo glomerular inmaduro, acorde a la edad, pero con marcado edema intersticial más pronunciado a nivel medular. Marcada congestión vascular y linfangiectasia. Algunos presentaron dilatación del sistema pielocalicial compatible con hidronefrosis.

Piel y subcutáneo de aspecto edematoso. La histopatología encontró tejido cutáneo revestido por epidermis con arquitectura preservada, pero con marcado edema intersticial de la dermis y tejido subcutáneo.

En Perú, Cahua y Cuesta (2021) reportaron el diagnóstico ecográfico en una perra mestiza y la necropsia confirmó el severo edema subcutáneo generalizado junto con efusión pleural y ascitis. Ambos fetos presentaron severa congestión vascular a nivel cerebral, uno de ellos con cerebro edematoso de textura gelatinosa además de presentar paladar hendido.

### 2.2.5. Tratamiento y pronóstico de fetos con hidropesía

En medicina veterinaria una gestación canina con hidropesía fetal generalmente llega a término, aunque el cuadro en los fetos afectados es prácticamente incompatible con la vida (England, 1998; Long, 2001).

Los cachorros afectados son tratados, después de la cesárea, mediante la aplicación de diuréticos tiazídicos y reposición de potasio, basándose en los tratamientos realizados a neonatos humanos (Hoskins, 2008).

En las Actas del Congreso Internacional de la Asociación Italiana de Veterinarios de Animales de Compañía del 2008, Hoskins indica una secuencia de pasos a realizar en el tratamiento de los "cachorros de morsa" después de la cesárea:

- ✓ Limpiar y liberar las vías respiratorias del cachorro de forma inmediata, secarlo y mantenerlo en un lugar cálido junto con los otros cachorros.
- ✓ Identificar y pesar (en gramos) a los cachorros afectados.
- ✓ Inmediatamente administrar furosemida (50mg/ml) a 0,2 ml (dosis total) por vía intramuscular a cada cachorro afectado.
- ✓ Pesar (en gramos) a un cachorro de tamaño normal de la misma camada y restar el peso del cachorro afectado con este, el resultado será el peso y la cantidad de líquido que debe perder el cachorro afectado aproximadamente.
- ✓ Mover al cachorro afectado cada 30 a 60 minutos para estimular la micción, pesarlo cada 3 horas y registrar su pérdida de peso, con ello se determinará la cantidad de fluido que ha perdido el cachorro afectado y se calculará la cantidad de cloruro de potasio (en miliequivalentes) que se deberá reponer.
- ✓ Pasadas las primeras 3 horas y después de volverlo a pesar, repetir la aplicación intramuscular de furosemida y administrar vía oral con una jeringa o cuentagotas, el cloruro de potasio (solución al 10%), tener en cuenta que por cada ml de solución hay aproximadamente un miliequivalente de cloruro de potasio. Se debe proporcionar un miliequivalente de cloruro de potasio por cada 30 gramos de pérdida de peso.
- ✓ Se debe repetir el régimen de tratamiento cada 3 horas hasta que el cachorro afectado no pese más de 30 a 45 gramos que los otros cachorros de la camada.

El reporte de caso en raza Bulldog Inglés por Cunto *et. al.,* (2015) demuestra que un cachorro levemente afectado por anasarca (edema subcutáneo) tiene mayor probabilidad de responder con éxito al tratamiento con diuréticos e incluso una completa recuperación, en comparación con el cachorro que tenga líquido en cavidades (torácica, abdominal).

Marçal *et. al*., (2018) reportó el tratamiento efectivo mediante diuréticos y cloruro de potasio, en 4 cachorros de raza Bulldog Inglés afectados por leve edema subcutáneo generalizado, el cual resultó en la supervivencia de todas las crías tratadas.

La respuesta del organismo de cada caso en particular es incierta, puesto que aún no se saben con exactitud las causan que originan esta patología. Por tanto, podríamos decir que el pronóstico de vida de cada cachorro no solo dependerá de la etiología subyacente sino también del grado de afectación y forma de presentación de hidropesía fetal, así como también de la instauración temprana del tratamiento post nacimiento junto con el cuidado de apoyo que se le brinde.

# III. MATERIALES Y MÉTODOS

## 3.1. Lugar de ejecución

La revisión de las copias de los informes ecográficos gestacionales y sus respectivas imágenes ecográficas se realizó en la sala del Servicio de Ecografía de la Clínica de Animales Menores (CAMe) de la Facultad de Medicina Veterinaria de la Universidad Nacional Mayor de San Marcos (FMV-UNMSM), de julio del 2018 a abril del 2019.

## 3.2. Descripción del material de investigación

Fueron las copias de los informes ecográficos gestacionales y sus respectivas imágenes ecográficas, almacenadas en el disco duro del equipo de ultrasonido, de las pacientes caninas gestantes que se atendieron en el Servicio de Ecografía de la Clínica de Animales Menores de la Facultad de Medicina Veterinaria de la Universidad Nacional Mayor de San Marcos durante enero del 2013 a diciembre del 2017.

El estudio ecográfico fue realizado con el equipo de ultrasonido SONOACE PICO MEDISON, con los transductores microconvexo de 4 a 9 MHz y el convexo de 3 a 7 MHz.

## 3.3. Colecta de datos y manejo de variables

Los datos y variables de interés se obtuvieron de las copias de los informes ecográficos gestacionales de las perras y se registraron los siguientes datos:

**a) Fecha de realización del examen ecográfico**

En formato día/mes/año.

**b) Raza de la perra gestante**

Según raza registrada en los informes: raza definida y mestiza.

**c) Edad de la perra gestante**

Se establecieron 4 rangos de edad:

- ≤ 2 años
- < 2 hasta ≤ 4 años
- < 4 hasta ≤ 6 años
- > 6 años

**d) Feto con hidropesía**

Fue considerado aquel feto en el que se visualizó una de las imágenes de los "Patrones ecográficos de presentación de hidropesía fetal canina" (ver apartado 3.4), y que fue registrado en el informe ecográfico y sus respectivas imágenes ecográficas.

Los patrones ecográficos de presentación de hidropesía fetal (apartado 3.4) fueron clasificados en:

A. Edema subcutáneo
B. Efusión pleural
C. Ascitis
D. Edema subcutáneo y efusión pleural
E. Edema subcutáneo y ascitis
F. Efusión pleural y ascitis
G. Edema subcutáneo con efusión pleural y ascitis

**e) Gestación con hidropesía fetal**

Se consideró como "Gestación con hidropesía fetal", aquella gestación que tenía un "feto con hidropesía", registrado en el informe ecográfico y corroborado con sus imágenes ecográficas.

**f) Edad gestacional fetal**

Es el tiempo de gestación estimado, en días, registrado en el informe ecográfico gestacional. Se incluyeron fetos desde los 40 días de edad gestacional. Se tomó como referencia la menor edad gestacional de un feto canino con hidropesía diagnosticado por ecografía publicado en el reporte de caso de Silva, *et al*. (2012).

**g) Número de fetos**

Cantidad total de fetos visualizados de cada gestación, registrados en el informe ecográfico gestacional.

Se establecieron 4 rangos:

- 1 a 2 fetos
- 3 a 5 fetos
- 6 a 8 fetos
- > 8 fetos

**h) Número de fetos con hidropesía**

Cantidad de "fetos con hidropesía" visualizados en cada gestación, registrados en el informe ecográfico gestacional y sus respectivas imágenes ecográficas. A la vez, éstos fueron cuantificados según los "Patrones ecográficos de presentación de hidropesía fetal canina" (apartado 3.4).

**i) Número de fetos sin hidropesía**

Cantidad de fetos de cada gestación, en los que no se visualizó los "Patrones ecográficos de presentación de hidropesía fetal canina" (apartado 3.4), registrados en el informe ecográfico gestacional y sus respectivas imágenes ecográficas.

**j) Número de partos previos**

Si la perra gestante tuvo algún parto previo o no.

Aquellos datos que no fueron registrados en las copias de los informes ecográficos gestacionales ni en sus respectivas imágenes ecográficas fueron denominadas NR.

## 3.4. Patrones ecográficos de presentación de hidropesía fetal canina

Para la caracterización de los patrones en la especie canina, se tomó como referencia los modelos de imágenes ecográficas de hidropesía fetal en la especie humana mostrados en la Guía Clínica Nº 7 de la Sociedad de Medicina Materno Fetal (SMFM) de Washington DC en el 2015 y diversos reportes de casos de hidropesía fetal canina diagnosticada por ecografía (Allen *et al.*, 1989; Heng *et al.*, 2011; Assis *et al*., 2011; Assis *et al*., 2012; Silva *et al*., 2012; Cunto *et al*., 2015; Azevedo *et al*., 2016; Sridevi *et al.,* 2016; Prieto *et al.*, 2017; Silva *et al*., 2017) los cuales poseen imágenes similares entre sí, pero no hay una estandarización del mismo.

Todas las imágenes ecográficas que se muestran a continuación pertenecen al Servicio de Ecografía de la CAMe de la FMV - UNMSM, las cuales fueron usadas para la creación de las caracterizaciones de los patrones ecográficos y así estandarizar las medidas y cortes ecográficos fetales para el diagnóstico ecográfico de hidropesía fetal canina en Medicina Veterinaria.

### 3.4.1. Patrón ecográfico de edema subcutáneo fetal

Para decir que un feto fue diagnosticado con edema subcutáneo, mediante ecografía, se debió haber visualizado un halo de contenido hipoecogénico o anecogénico que separaba la piel de los tejidos subyacentes a ésta y que midió ≥ 5 mm de espesor, que incluya como mínimo uno de los siguientes patrones ecográficos de edema subcutáneo:

- **A nivel de la cabeza del feto**

  En un corte transversal, el edema puede visualizarse rodeando la cabeza fetal canina (Imagen 25B).

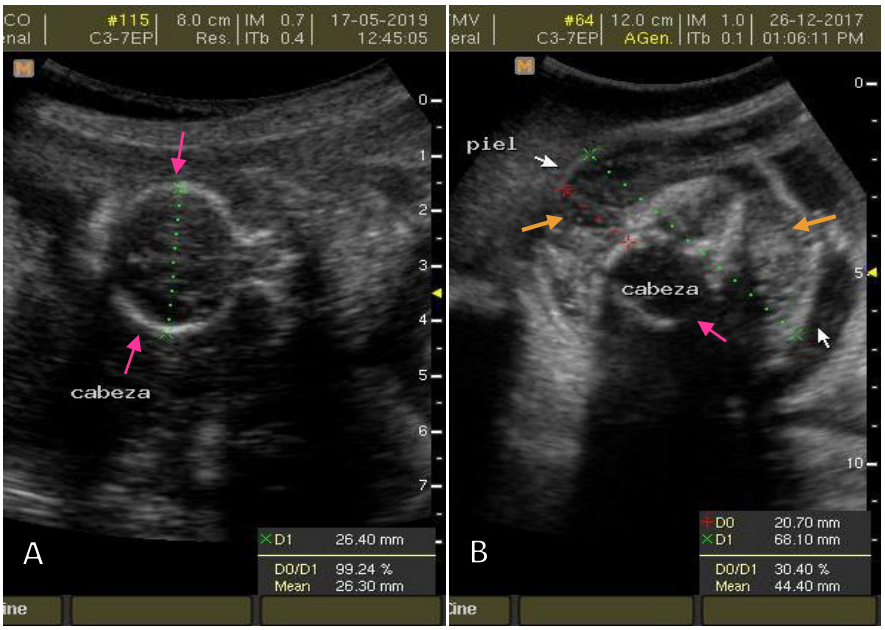


Imagen 25. Patrón ecográfico de edema subcutáneo a nivel de la cabeza fetal canina. A. Corte transversal de la cabeza fetal canina (flechas rosadas) sin alteración de edema subcutáneo. B. Corte transversal de la cabeza fetal canina (flecha rosada), nótese el edema subcutáneo rodeando el cráneo (flechas anaranjadas), línea roja punteada mide el espesor del edema subcutáneo, línea verde punteada mide el diámetro de la cabeza fetal con edema subcutáneo.

❖ **A nivel del cuello y columna fetal**

En un corte longitudinal del cuello, tomando como referencia la cabeza del feto, puede visualizarse unos quistes con contenido anecogénico a ambos lados del cuello (Imagen 26A), y en un corte transversal estos quistes pueden visualizarse alrededor del cuello (Imagen 26B). En un corte longitudinal del cuello y columna fetal, el halo anecogénico puede visualizarse a lo largo de ésta, incluso tomando la apariencia de que la piel se pliega como formando tabiques o separaciones (Imagen 26C).

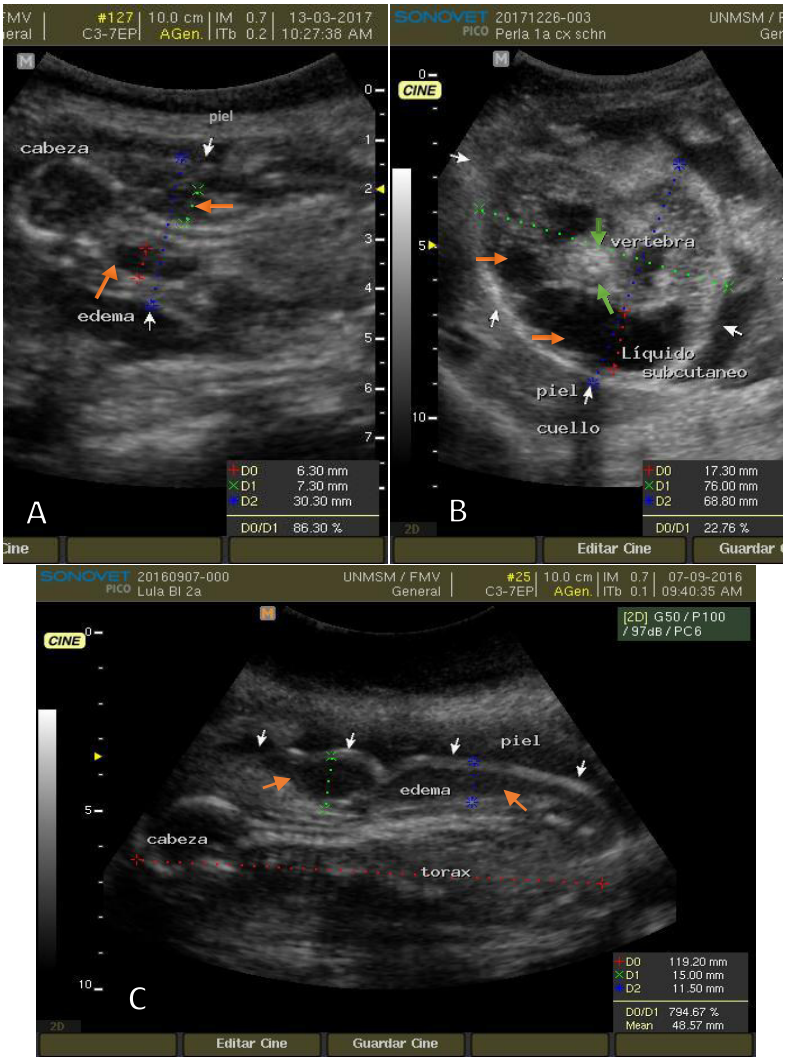


Imagen 26. Patrón ecográfico de edema subcutáneo a nivel del cuello y columna fetal canino. A. Corte longitudinal del cuello del feto, se evidencian quistes cervicales a ambos lados (flechas anaranjadas), líneas punteadas roja y verde miden el espesor de cada quiste; línea punteada azul mide el espesor total del cuello. B. Corte transversal del cuello, el edema subcutáneo se evidencia alrededor (flechas anaranjadas), línea punteada roja mide el espesor; líneas punteadas verdes y azules miden el diámetro del cuello. C. Corte longitudinal del cuello y columna, nótese el edema subcutáneo a lo largo (flechas anaranjadas), líneas punteadas verde y azul miden el espesor con plegamiento de la piel.

❖ **A nivel del tórax fetal**

En un corte transversal que incluye los pulmones y el corazón del feto, puede visualizarse el edema subcutáneo rodeando la cavidad torácica (Imagen 27).

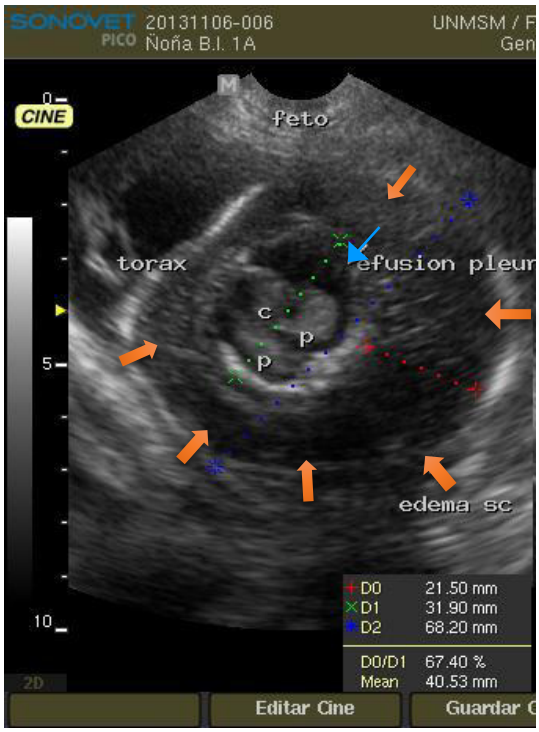


Imagen 27. Patrón ecográfico de edema subcutáneo a nivel del tórax fetal canino. Corte transversal del tórax fetal, se evidencian los pulmones (p), el corazón (c), nótese el edema subcutáneo que rodea la cavidad torácica (flechas anaranjadas) el espesor es señalado por línea punteada roja. Líneas punteadas azules y verdes miden el diámetro torácico con y sin edema subcutáneo respectivamente. También hay efusión pleural (flecha celeste).

❖ **A nivel del abdomen fetal**

En un corte transversal que incluye el estómago, el edema subcutáneo puede visualizarse alrededor (Imagen 28B).

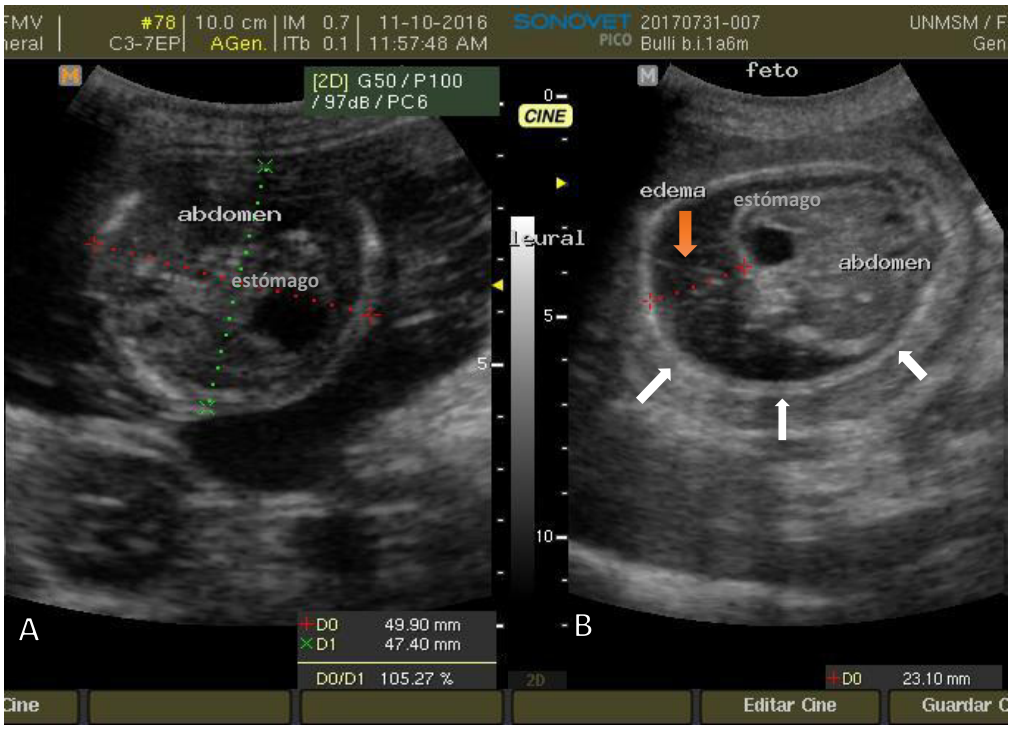


Imagen 28. Patrón ecográfico de edema subcutáneo a nivel del abdomen fetal canino. A. Corte transversal del abdomen fetal sin edema subcutáneo, líneas punteadas roja y verde miden el diámetro. B. Corte transversal del abdomen fetal con edema subcutáneo (fecha anaranjada), línea punteada roja mide el espesor, flechas blancas delimitan la cavidad abdominal.

### 3.4.2. Patrón ecográfico de Efusión pleural fetal

Para decir que un feto fue diagnosticado con efusión pleural, mediante ecografía, se debió haber visualizado el siguiente patrón ecográfico:

- **Tórax fetal**

  En un corte transversal o longitudinal, se debe evidenciar la presencia de contenido anecogénico que rodea el corazón dentro de la cavidad torácica, pulmones pequeños y retraídos de la pared torácica (Imagen 29B, 29C).

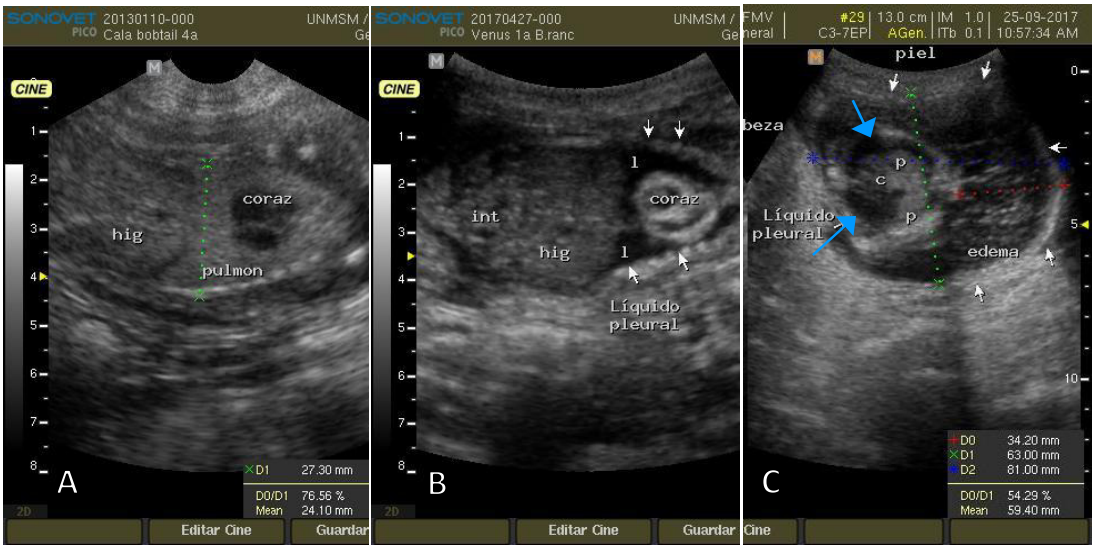


Imagen 29. Patrón ecográfico de efusión pleural en un feto canino. A. Tórax fetal canino normal, corte longitudinal. B. Corte longitudinal del tórax fetal, nótese el líquido pleural anecogénico (l) rodeando el corazón (coraz), flechas blancas señalan las costillas delimitando el tórax fetal, también se observan el hígado (hig) y los intestinos (int). C. Corte transversal del tórax fetal, nótese el líquido pleural anecogénico (flechas celestes) que rodea al corazón (c) y pulmones (p). Además, se evidencia edema subcutáneo (flechas blancas, línea punteada roja midiendo el espesor), líneas punteadas verdes y azules miden el diámetro torácico con edema subcutáneo.

### 3.4.3. Patrón ecográfico de Ascitis fetal

Para decir que un feto fue diagnosticado con ascitis, mediante ecografía, se debió haber visualizado el siguiente patrón ecográfico:

- **Abdomen fetal:**

En un corte longitudinal o transversal se debió haber visualizado líquido libre anecogénico dentro de la cavidad abdominal, en cual baña los órganos abdominales (Imagen 30B, 30D).

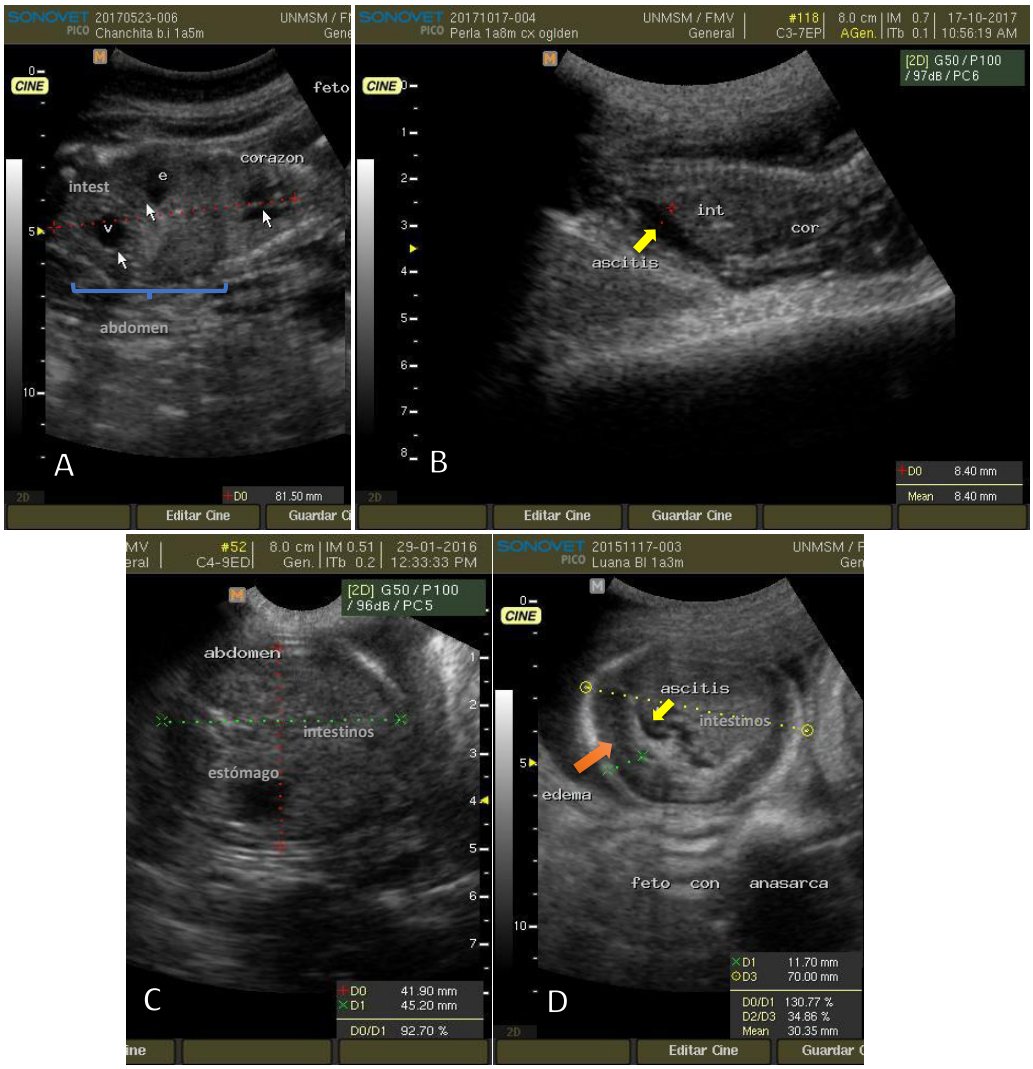


Imagen 30. Patrón ecográfico de ascitis en un feto canino. A. Corte longitudinal del abdomen fetal normal, se observan el estómago (e), la vejiga (v) y los intestinos (intes). B. Corte longitudinal de la cavidad abdominal fetal con ascitis (flecha amarilla), línea punteada roja mide el pozo formado. C. Corte transversal del abdomen fetal normal, líneas punteadas verde y roja miden el diámetro abdominal. D. Corte transversal de la cavidad abdominal fetal con ascitis (flecha amarilla), también hay edema subcutáneo (flecha anaranjada).

### 3.4.4. Patrón ecográfico de edema subcutáneo con efusión pleural fetal

El diagnóstico ecográfico se basó en la visualización de uno de los patrones ecográficos de edema subcutáneo y uno de los patrones de efusión pleural en un mismo feto (Imagen 27, Imagen 29C, Imagen 31).

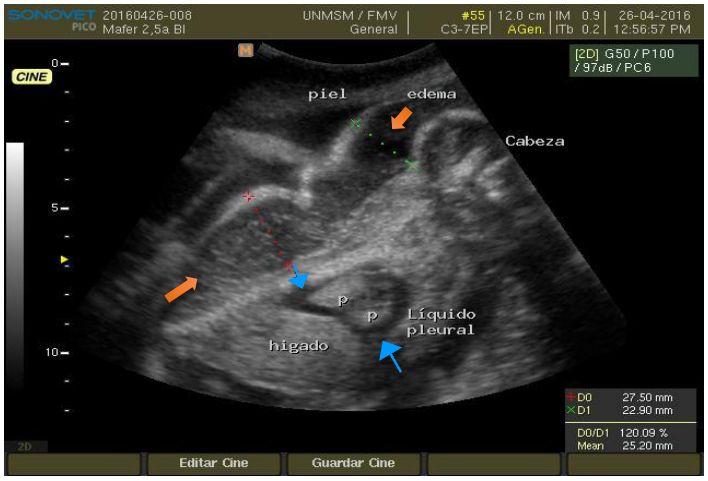


Imagen 31. Patrón ecográfico de edema subcutáneo con efusión pleural en un feto canino. Corte longitudinal del cuerpo de un feto canino, nótese el edema subcutáneo en todo el cuerpo (flechas anaranjadas) y la efusión pleural (flechas celestes) dentro de la cavidad torácica rodeando los pulmones (p). Líneas punteadas roja y verde miden el espesor del edema subcutáneo.

### 3.4.5. Patrón ecográfico de edema subcutáneo con ascitis fetal

El diagnóstico ecográfico se basó en la visualización de uno de los patrones ecográficos de edema subcutáneo y uno de los patrones de ascitis en un mismo feto (Imagen 30D, Imagen 32).

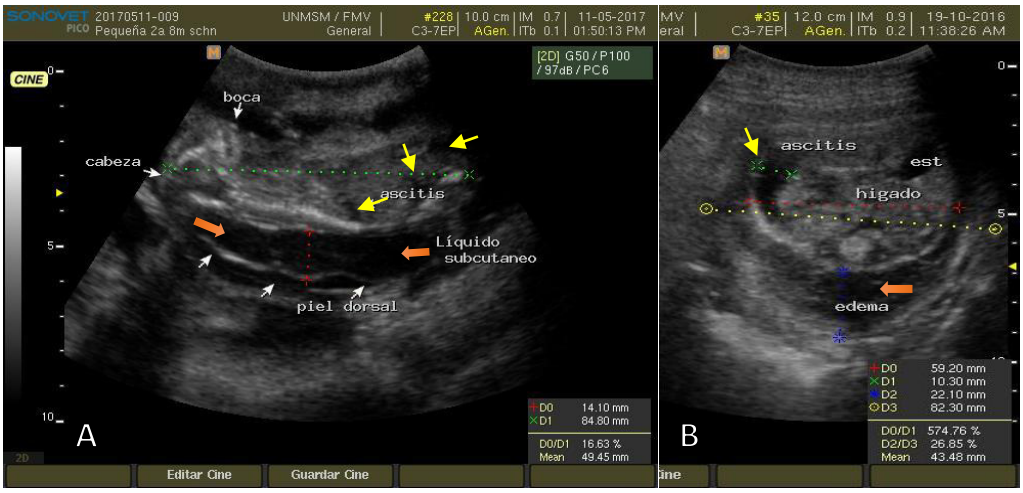


Imagen 32. Patrón ecográfico de edema subcutáneo con ascitis en un feto canino. A. Corte longitudinal del cuerpo de un feto canino, nótese el edema subcutáneo en todo el cuerpo (flechas anaranjadas) y la ascitis (flechas amarillas), línea punteada roja mide el espesor del edema subcutáneo, línea punteada verde mide la longitud del feto. B. Corte transversal del abdomen fetal, nótese la ascitis (flecha amarilla, línea punteada verde mide el pozo formado) y el edema subcutáneo (flecha anaranjada, línea punteada azul mide el espesor). Línea punteada roja y amarilla miden el diámetro de la cavidad abdominal con ascitis y con edema subcutáneo respectivamente.

### 3.4.6. Patrón ecográfico de efusión pleural con ascitis fetal

El diagnóstico ecográfico se basó en la visualización de uno de los patrones ecográficos de efusión pleural y otro de ascitis, en un mismo feto (Imagen 33).

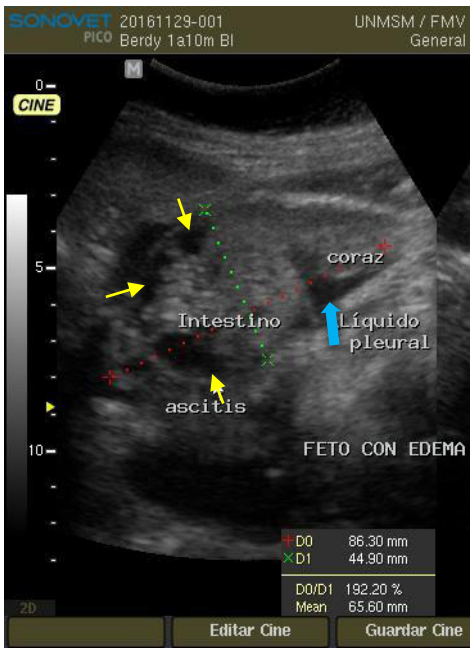


Imagen 33. Patrón ecográfico de efusión pleural con ascitis en un feto canino. Corte longitudinal del tórax y abdomen fetal, nótese la efusión pleural (flecha celeste) y la ascitis (flecha amarilla).

### 3.4.7. Patrón ecográfico de edema subcutáneo con efusión pleural y ascitis fetal

El diagnóstico ecográfico se basó en la visualización de uno de los patrones ecográficos de edema subcutáneo más uno de efusión pleural y uno de ascitis, en un mismo feto (Imagen 34).

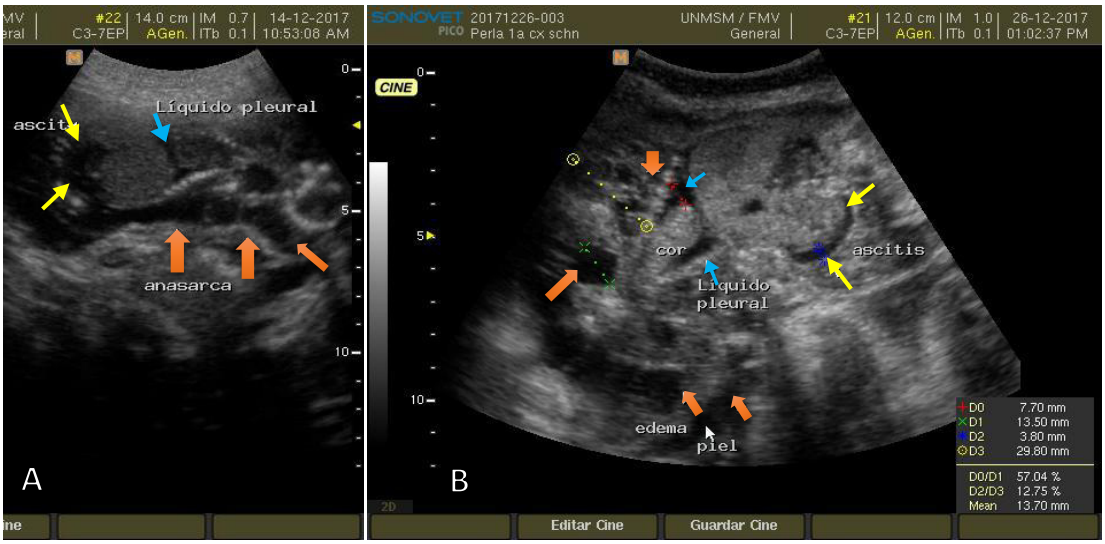


Imagen 34. Patrón ecográfico de edema subcutáneo con efusión pleural y ascitis en un feto canino. A. Corte longitudinal del cuerpo de un feto canino, nótese el edema subcutáneo (flechas anaranjadas) con efusión pleural (flecha celeste) más ascitis (flechas amarillas). B. Corte longitudinal de la cavidad torácica y abdominal fetal, se evidencia el edema subcutáneo (flechas anaranjadas, líneas punteadas verde y amarilla miden el espesor del edema), con efusión pleural (flechas celestes, línea punteada roja mide el pozo formado) y la ascitis (flechas amarillas, línea punteada azul mide el pozo).

### 3.5. Metodología

Se revisó uno por uno los informes ecográficos gestacionales del Servicio de Ecografía de la CAMe FMV-UNMSM de los años 2013 al 2017 y se anotaron los datos de interés mencionados anteriormente.

Se excluyó de esta investigación los informes ecográficos de gestaciones menores de 40 días de edad gestacional de los fetos. Se tomó como referencia la publicación de Silva, *et al*. (2012) con el reporte de caso con menor edad gestacional de un feto canino con hidropesía diagnosticado por ecografía.

Se consideró como "gestación con hidropesía fetal" aquella en la que se observó un feto con hidropesía, en el cual se visualizó una de las imágenes de los "Patrones ecográficos de presentación de hidropesía fetal canina" (apartado 3.4) y que fue registrado en el informe y sus respectivas imágenes ecográficas.

La base de datos se registró de manera digital en una computadora en el programa Excel para su posterior análisis estadístico.

### 3.6. Análisis de la información

La frecuencia (en %) de gestación con hidropesía fetal en perras, diagnosticada por ecografía, en el servicio de la Clínica de Animales Menores de la FMV - UNMSM durante los años 2013 – 2017, fue establecida de la siguiente manera:

$$\text{Frecuencia de gestación con hidropesía fetal (\%)} = \frac{\text{Número de gestaciones con hidropesía fetal}}{\text{Número total de gestaciones}} \text{ X (100 \%)}$$

Se determinó la frecuencia de gestación con hidropesía fetal según raza y edad de la perra gestante, número de fetos en la gestación, parto previo y año de realización de la ecografía.

También se determinó la asociación de estos factores y la presencia de gestación con hidropesía fetal mediante el análisis bivariado de la prueba de Chi cuadrado.

Del total de gestaciones y total de fetos afectados se determinó la frecuencia según los patrones ecográficos de presentación de hidropesía fetal canina clasificados en: edema subcutáneo, efusión pleural, ascitis, edema subcutáneo y efusión pleural, edema subcutáneo y ascitis, efusión pleural y ascitis y, edema subcutáneo con efusión pleural y ascitis.

Todos los datos se analizaron mediante el programa estadístico STATA v16.

# IV. RESULTADOS

Durante los años 2013 al 2017, el Servicio de Ecografía de la Clínica de Animales Menores de la FMV - UNMSM realizó un total de 1169 exámenes ecográficos gestacionales, de los cuales 1126 fueron en la especie canina. Se excluyeron 136 informes que correspondían a gestaciones menores de 40 días, 48 informes "control" de un mismo paciente y 4 por falta de legibilidad debido al deterioro de la tinta.

El total, 938 informes ecográficos de perras gestantes que acudieron al Servicio de Ecografía de la Clínica de Animales Menores de la FMV - UNMSM desde el año 2013 hasta el 2017.

La frecuencia de gestación con hidropesía fetal en las perras fue del 11.6% (109/938, IC 95% 9.6% – 13.8%). Se observó que la mayoría de las perras que acudieron eran de raza (93,2%, 875/938) y tenían ≤ 2 años (46.4%, 434/936). Además, el 67% (512/764) de las perras había tenido al menos un parto anterior. Las perras gestantes tuvieron entre 1 a 12 fetos, siendo de 3 a 5, la cantidad mayormente encontrada en las perras (42.2%, 396/938) (Cuadro 1).

Del total de gestaciones evaluadas, el 8.8% (83/938) presentó fetos con edema subcutáneo, el 0.3% (3/938) con efusión pleural y el 0.1% (1/938) con ascitis. También se observó que hubo perras gestantes con fetos con las tres condiciones o con dos de ellas (Cuadro 2).

Asimismo, de las 938 gestaciones se evaluaron un total de 4740 fetos. A 233 fetos (4.92%) se les encontró algún tipo de hidropesía. La mayoría de estos presentó edema subcutáneo (4.01%), edema subcutáneo y efusión pleural (0.53%) y, edema subcutáneo, efusión pleural y ascitis (0.23%) respecto del total de fetos evaluados (Cuadro 2).

Cuadro 1. Frecuencia de características de perras gestantes que acudieron al Servicio de Ecografía de la Clínica de Animales Menores de la FMV - UNMSM durante los años 2013 al 2017 (N=938)

| Características | N (%) |
|---|---|
| **Raza** | |
| Mestizos | 63 (6.7) |
| Razas | 875 (93.2) |
| **Edad †** | |
| ≤ 2 | 434 (46.4) |
| < 2 - ≤ 4 | 344 (36.8) |
| < 4 - ≤ 6 | 109 (11.6) |
| > 6 | 49 (5.2) |
| **Fetos totales** | |
| 1 – 2 | 150 (16.0) |
| 3 – 5 | 396 (42.2) |
| 6 – 8 | 305 (32.5) |
| > 8 | 87 (9.3) |
| **Partos anteriores †** | |
| Si | 512 (67.0) |
| No | 252 (33.0) |
| **Año** | |
| 2013 | 113 (12.0) |
| 2014 | 166 (17.7) |
| 2015 | 193 (20.6) |
| 2016 | 189 (20.1) |
| 2017 | 277 (29.5) |
| **Gestación con Hidropesía** | |
| Sí | 109 (11.6) |
| No | 829 (88.4) |

† Datos faltantes

Cuadro 2. Frecuencia de patrón de presentación de hidropesía fetal canina (edema subcutáneo, efusión pleural, ascitis, y sus combinaciones), según total de gestaciones y total de fetos evaluados

| Patrón de hidropesía fetal | Gestaciones*(N=938) n (%) | Fetos (N=4740) n (%) |
|---|---|---|
| **Edema subcutáneo** | | |
| Si | 83 (8.8) | 190 (4.01) |
| No | 855 (91.2) | 4550 (95.99) |
| **Efusión pleural** | | |
| Si | 3 (0.3) | 3 (0.06) |
| No | 935 (99.7) | 4737 (99.94) |
| **Ascitis** | | |
| Si | 1 (0.1) | 1 (0.02) |
| No | 937 (99.9) | 4739 (99.98) |
| **Edema subcutáneo y efusión pleural** | | |
| Si | 22 (2.3) | 25 (0.53) |
| No | 916 (97.7) | 4715 (99.47) |
| **Edema subcutáneo y ascitis** | | |
| Si | 1 (0.1) | 1 (0.02) |
| No | 937 (99.9) | 4739 (99.98) |
| **Efusión pleural y ascitis** | | |
| Si | 1 (0.1) | 2 (0.04) |
| No | 937 (99.9) | 4738 (99.96) |
| **Edema subcutáneo, efusión pleural y ascitis** | | |
| Si | 9 (1.0) | 11 (0.23) |
| No | 929 (99.0) | 4729 (99.77) |
| Total | 109 (11.6) | 233 (4.92) |

*Presencia de fetos con diferentes condiciones de hidropesía en una misma perra gestante

Respecto del total de fetos afectados también se observó que la mayoría presentó edema subcutáneo (81.55% 190/233), edema subcutáneo y efusión pleural (10.73% 25/233) y, edema subcutáneo, efusión pleural y ascitis (4.72% 11/233) (Cuadro 3).

Cuadro 3. Frecuencia de fetos caninos afectados, según patrón de presentación de hidropesía (edema subcutáneo, efusión pleural, ascitis, y sus combinaciones)

| **Patrón de hidropesía fetal** | **Fetos afectados (N=233) n (%)** |
|---|---|
| Edema subcutáneo | 190 (81.55%) |
| Edema subcutáneo y efusión pleural | 25 (10.73%) |
| Edema subcutáneo, efusión pleural y ascitis | 11 (4.72%) |
| Efusión pleural | 3 (1.29%) |
| Efusión pleural y ascitis | 2 (0.86%) |
| Ascitis | 1 (0.43%) |
| Edema subcutáneo y ascitis | 1 (0.43%) |

En el análisis bivariado mediante la prueba de Chi cuadrado, se observó diferencia estadísticamente significativa entre la presencia de hidropesía fetal y raza (p=0.004), edad de la perra gestante (p=0.008), fetos totales en la gestación (p=<0.001), número de partos previos (p=0.014) y año de realización de la ecografía gestacional (p=<0.001).

Siendo el porcentaje de gestación con hidropesía fetal mayor en las perras de entre < 2 - ≤ 4 años (14%) y ≤ 2 años (12.7%), mayor en las perras con una gestación de > 8 fetos (18.4%) y entre 6 – 8 fetos (16.4%) y, mayor en las perras de raza (12.5%), ya que ninguna perra mestiza presentó gestación con hidropesía fetal.

Asimismo, se observó que el porcentaje de gestación con hidropesía fetal fue menor en las primerizas (9.8%) en comparación con las que habían tenido al menos un parto anterior (15.9%). Finalmente se observó un mayor porcentaje de gestación con hidropesía fetal en los años 2016 y 2017 en comparación con los años 2013, 2014 y 2015 (Cuadro 4).

Cuadro 4. Variables asociadas a gestación con hidropesía fetal en análisis bivariado

| Variables | Hidropesía | | P |
|---|---|---|---|
| | Si (n=109) n(%) | No (n=827) n(%) | |
| **Raza** | | | **0.004** |
| Mestizo | 0 (0.0) | 63 (100.0) | |
| Raza | 109 (12.5) | 766 (87.5) | |
| **Edad †** | | | **0.008** |
| ≤ 2 | 55 (12.7) | 379 (87.3) | |
| < 2 - ≤ 4 | 48 (14.0) | 296 (86.0) | |
| < 4 - ≤ 6 | 4 (3.7) | 105 (96.3) | |
| > 6 | 2 (4.1) | 47 (95.9) | |
| **Fetos totales** | | | **<0.001** |
| 1 - 2 | 12 (8.0) | 138 (92.0) | |
| 3 - 5 | 31 (7.8) | 365 (92.2) | |
| 6 - 8 | 50 (16.4) | 255 (83.6) | |
| > 8 | 16 (18.4) | 71 (81.6) | |
| **Número de partos †** | | | **0.014** |
| 0 | 50 (9.8) | 462 (90.2) | |
| ≥1 | 40 (15.9) | 212 (84.1) | |
| **Año** | | | **<0.001** |
| 2013 | 10 (8.8) | 103 (91.2) | |
| 2014 | 6 (3.6) | 160 (96.4) | |
| 2015 | 12 (6.2) | 181 (93.8) | |
| 2016 | 20 (10.6) | 169 (89.4) | |
| 2017 | 61 (22.0) | 216 (78.0) | |

Análisis mediante la prueba de Chi cuadrado

Acudieron 50 razas distintas de perras gestantes al Servicio de Ecografía de la Clínica de Animales Menores de la FMV – UNSMS (Anexo 1). En el Cuadro 5 se observa que la hidropesía fetal no se encontró en animales mestizos, solo en perros de raza. De éstas, 11 razas diferentes presentaron gestación con hidropesía fetal, siendo el Bulldog Inglés la raza que más acudió al Servicio de Ecografía y que mayor porcentaje de gestación con hidropesía fetal tuvo (37.3%, 95/255), seguidos del Bob Tail (50%, 1/2), Golden Retriever (16.7%, 1/6), American Bully (14.3%, 2/14) y Bóxer (12.5%, 2/16) (Cuadro 5).

Cuadro 5. Frecuencia de gestación con hidropesía fetal según raza

| **Razas** | **Frecuencia (%)**<br>**Gestación Afectada/Total** |
|---|---|
| Bulldog Inglés | 37.3 (95/255) |
| Bulldog francés | 3.0 (2/66) |
| Schnauzer | 3.6 (2/56) |
| Yorkshire | 2.0 (1/49) |
| Cocker Inglés | 4.0 (1/25) |
| Beagle | 4.5 (1/22) |
| Pitbull | 5.9 (1/17) |
| Bóxer | 12.5 (2/16) |
| American Bully | 14.3 (2/14) |
| Golden Retriever | 16.7 (1/6) |
| Bob Tail | 50.0 (1/2) |

# V. DISCUSIÓN

Nuestro estudio encontró una frecuencia de 11.6% (109/938) de gestación con hidropesía fetal de todas las ecografías gestacionales caninas que se realizaron en el servicio de ecografía de la Clínica de Animales Menores de la FMV – UNMSM durante los años 2013 al 2017. En nuestro país no existen estudios semejantes sobre hidropesía fetal o anasarca. En Argentina (Sorribas *et al*., 2018), se evaluó la presencia de anasarca canina al momento del parto en todos los neonatos caninos, obteniendo una incidencia de 0.73% respecto del total de cachorros nacidos. Nuestro estudio encontró un 4.92 % (233/4740) de fetos afectados por algún tipo de hidropesía, respecto del total de fetos evaluados durante la gestación. Estos resultados con altos, es probable que en el Perú o en Lima exista una frecuencia alta de esta patología.

Cada vez los propietarios de perros y criadores, se preocupan más por la gestación de sus mascotas y que ésta se lleve con normalidad, esto podría verse reflejado en el aumento de pacientes y gestaciones diagnosticadas con hidropesía fetal con el pasar de los años y con el mayor porcentaje de gestación con hidropesía fetal encontrado en los dos últimos años de nuestro estudio, 2016 (10.6%) y 2017 (22%) respecto a los anteriores. También es probable que los criadores tengan cierta preferencia por la Clínica de Animales Menores de la FMV – UNMSM para realizar este diagnóstico en sus perras gestantes.

Casi todos los reportes publicados respecto a esta patología fetal son en perros de raza, y todas las gestaciones con hidropesía fetal encontradas en nuestro estudio también fueron en perras de raza, incluyendo 11 razas distintas. De éstas, se coincide en las razas ya reportadas como el Bulldog Inglés (Roberts, 1984; Buchanan, 2001; Hoskins, 2004; Sorribas, 2009; Assis *et al*., 2011, 2013; Cunto *et al*., 2015; Silva *et al*., 2017; Marçal *et al*., 2018), Bulldog Francés (Roberts, 1984; Hoskins, 2006; Sorribas, 2009; Assis *et al*., 2012), Schnauzer (Sorribas *et al*., 2012, 2018), Golden Retriever (Hopper *et al*., 2004), Bóxer y Yorkshire Terrier (Sorribas *et al*., 2012, 2018;

Prieto*, et al.*, 2017; Guedes *et al*., 2018). Se observó diferencia estadísticamente significativa entre la presencia de hidropesía fetal y raza. No encontramos ninguna perra que no sea de raza afectada por esta patología durante la gestación. Esto no quiere decir que esta afección sea excluyente respecto a si la perra es o no de raza, pues también puede darse en perras mestizas o sin raza definida (Azevedo *et al*., 2016; Cahua y Cuesta, 2021), aunque son muy escasos los reportes publicados. A pesar de que nuestro estudio fue retrospectivo por 5 años, la cantidad de perras mestizas o sin raza definida que acudieron al servicio de ecografía de la CAMe para una ecografía gestacional fue bajo en comparación con la totalidad de perras de raza que acudieron y, esta puede no ser del todo representativa de la población canina con o sin raza, de Lima.

La raza con mayor porcentaje de gestación con hidropesía fetal fue el Bulldog Inglés con un 37.3% (95/255). Toniollo y Vicente (2003) la describen como raza genéticamente predispuesta y, según Hoskins (2006) y Sorribas (2009) es una alteración típica en los Bulldog Inglés. La gran mayoría de reportes de hidropesía fetal es en esta raza, y aunque aún no hay evidencias científicamente válidas de que esta afección sea hereditaria, en algunas investigaciones se ha supuesto el papel del factor genético y observado tendencias familiares (Ladds *et al*., 1971; Zöldág *et al*., 2001; Assis *et a*l., 2013; Cunto *et al*., 2015). Esto reforzaría nuestros resultados, sumado a que los criadores de perros de esta raza se han incrementado y con ello, el interés reproductivo de la misma con los años.

La diferencia estadísticamente significativa entre la edad de la perra gestante y la presentación de hidropesía fetal que se observó en nuestra data, se corresponde con un mayor porcentaje en perras de entre $< 2 - \leq 4$ años (14%) y $\leq 2$ años (12.7%). Encontramos 13 reportes hasta la actualidad que coinciden con nuestro rango de edad, tales son los de Assis *et al*., 2011, Heng *et al*., 2011, Assis *et al*., 2012, Silva *et al*., 2012, Assis *et al*., 2013, Cunto *et al*., 2015, Sridevi *et al*., 2016, Rodrigues *et al*., 2016, Silva *et al*., 2017, Marçal *et al*., 2018, Medianeira 2019, Andrade y Magalhães, 2020 y, Cahua y Cuesta, 2021. Podría pensarse en que mayormente los propietarios cruzan a sus mascotas en este rango de edad porque son consideradas jóvenes y, a la par también este rango de edad es el común preferido por los criadores para generar crías, respecto a las perras consideradas viejas. Aún no está determinado cuál sería el mecanismo exacto que haga que esta patología la desarrollen perras jóvenes o adultas, pues en perras mayores también puede presentarse, aunque hay muy pocos reportes (Allen *et al.*, 1989; Prieto *et al*., 2017; Guedes *et al*., 2018 y Azevedo *et al*., 2016).

Hopper *et al.*, (2004) considera la paridad (número de partos) como un factor de riesgo importante, ya que la anasarca fetal involucraría con mayor frecuencia a las camadas de perras primíparas. Al respecto, nuestro estudio indica lo contrario con un menor porcentaje de

presentación en las primerizas (9.8%) en comparación con las que habían tenido al menos un parto anterior (15.9%). Los reportes de Cunto *et al*., (2015) en una Bulldog Inglés, Prieto *et al*., (2017) en una Yorkshire y, Cahua y Cuesta (2021) en una perra mestiza son en perras primíparas. Por el contrario, Allen *et al.*, (1989) en una Bichón Frissé y, Heng *et al*., (2011) en un cruce de Briard con Beagle, lo reportan en multíparas. Existen muy pocos reportes que indican el dato de paridad de la perra gestante, lo cual limitaría un análisis más detallado, sumado a que aún no se sabe por qué se daría o no la hidropesía fetal en perras primíparas o multíparas. Puede que este factor no tenga que ser evaluado de forma única respecto a los otros.

La cantidad de fetos en la gestación también parece estar relacionado con la presencia de hidropesía fetal. En nuestro análisis se observa diferencia significativa con un mayor porcentaje en gestaciones de > 8 fetos (18.4%) y entre 6 – 8 fetos (16.4%). Los reportes encontrados de gestaciones que coinciden con este rango de número de fetos (Allen *et al.*, 1989; Assis *et al*., 2011; Assis *et al*., 2012; Assis *et al*., 2013; Sridevi *et al*., 2016; Silva *et al*., 2017; Marçal *et al*., 2018; Andrade y Magalhães 2020; Cahua y Cuesta, 2021) están casi en la misma proporción que los reportes de gestaciones con hasta 5 fetos (Heng *et al*., 2011; Silva *et al*., 2012; Superti *et al*. 2014; Cunto *et al*., 2015; Rodrigues *et al*., 2016; Azevedo *et al*., 2016; Prieto *et al*., 2017; Guedes *et al*., 2018; Medianeira, 2019). Todos los reportes son en distintas razas de perros y en diferentes edades. No hay estudios sobre cómo este factor generaría que uno o varios fetos desarrollen hidropesía durante la gestación. Las posibles causas fetales como anomalías en genes autosómicos recesivos, alteraciones en el eje hipotálamo – hipófisis (Allen *et al*., 1989), malformaciones cardíacas, del sistema renal, sistema linfático (Linde-Sipman y Mullink, 1972; Allen *et al*., 1989; Buchanan, 2001; Graves, 2008; Heng *et al*., 2011) podrían producir un desequilibrio en la homeostasis de los fluidos fetales (Lumbers *et al*., 2001) y en el flujo de líquido del espacio intravascular del feto (Allen *et al*., 1989). Pero también lo podrían causar los disturbios nutricionales, desequilibrios electrolíticos (Pinheiro *et al*., 2017), infección con Parvovirus (Carmichael *et al*., 1991; Prats, 2005) de la madre. Es probable que este factor aislado no tenga que ser el único responsable. Según los estudios previos y el nuestro, este factor influiría en el desarrollo de esta patología.

En nuestro estudio, el 8.8% (83/938) de las gestaciones evaluadas presentó fetos con edema subcutáneo, coincidiendo con Hopper *et al*., (2004) en ser el hallazgo ecográfico predominante. Además se encontraron todos los patrones ecográficos de presentación de hidropesía fetal y también la combinación de éstos en un mismo feto al momento del diagnóstico, como lo descrito en los reportes de Allen *et al.,* 1989; Heng *et al*., 2011; Sridevi *et al*., 2016; Silva *et al*., 2017; Guedes *et al*., 2018; Medianeira 2019; Andrade y Magalhães*,* 2020; Cahua y Cuesta, 2021; aunque éstos representaron un menor porcentaje con 2.3% para edema subcutáneo y efusión

pleural y, 1% para edema subcutáneo con efusión pleural y ascitis, indicativo de que sí se pueden presentar.

Para finalizar, según lo obtenido con nuestro estudio se podría considerar que la presencia de uno o varios de estos factores en una misma perra gestante, puedan incrementar la posibilidad de que ésta pueda desarrollar una gestación con hidropesía fetal, aunque para ello se necesitarían más estudios al respecto, enfocándose tanto en los posibles factores maternos predisponentes descritos en nuestro estudio, así como en los fetales, y el seguimiento en conjunto con la necropsia de fetos afectados.

# VI. CONCLUSIONES

- La frecuencia de gestación con hidropesía fetal en perras, diagnosticada por ecografía, fue de 11.6% (109/938, IC 95% 9.6% – 13.8%).
- Se encontraron todos los patrones de presentación de hidropesía fetal de forma individual y sus combinaciones en las gestaciones evaluadas.
- Se encontró que la mayor frecuencia de presentación de hidropesía fetal durante la gestación fue el edema subcutáneo con un 8.8% (93/938), seguido de edema subcutáneo y efusión pleural con un 2.3% y por último el edema subcutáneo con efusión pleural y ascitis con 1%.
- Se encontró diferencia estadísticamente significativa entre la presencia de gestación con hidropesía fetal y la raza de la madre. No se evidenció en perras que no son de raza.
- Se encontraron 11 razas distintas que presentaron gestación con hidropesía fetal, siendo la raza Bulldog Inglés la de mayor frecuencia con un 37.3% (95/255).
- Se encontró diferencia estadísticamente significativa entre la presencia de gestación con hidropesía fetal y edad de la madre, siendo el porcentaje mayor en las perras jóvenes hasta los 4 años.
- Se encontró diferencia estadísticamente significativa entre la presencia de gestación con hidropesía fetal y paridad, pues la mayoría había tenido al menos un parto anterior.
- Se encontró diferencia estadísticamente significativa entre la presencia de gestación con hidropesía fetal y cantidad de fetos en la gestación, siendo el porcentaje mayor en gestaciones que tenían más de 8 fetos y entre 6 a 8 fetos.
- Del total de fetos evaluados, en el 4.92% se encontró algún patrón de presentación de hidropesía fetal.
- Dentro del total de fetos con hidropesía, la mayor frecuencia de patrón de presentación fue el edema subcutáneo con un 81.55%, seguido de edema subcutáneo y efusión pleural con un 10.73% y por último el edema subcutáneo con efusión pleural y ascitis con 4.72%.

## VII. LITERATURA CITADA


1. ***Abdul-Rahman LY, Al-Janabi AS, Asofi MK. 2000.*** Study of some reproduction aspects of the mature local Iraqi goats. The Veterinarian. 10 (1): 47-60.
2. ***Acien P. 1998.*** Tratado de Obstetricia y Ginecología. 1ª ed. Ed Alicante: Ed. Molloy.
3. ***Allen WE, England GCW, White KB. 1989.*** Hydrops fetalis diagnosed by real-time ultrasonography in a bichon fries bitch: case report. Journal of Small Animal Practice 30: 465-467.
4. ***Andrade ABP y Magalhães FF. 2020.*** Distocia fetal canina por hidropsia: uso de diagnóstico ultrasonográfico. Ciência Animal. 30 (3): 163-171.
5. ***Arthur GH. 1979.*** Reprodução e obstetrícia em Veterinária. Rio de Janeiro: Guanabara Koogan S.A. 103-109 p.
6. Assis AR, Cantadori DT, Paiva FD, Tabosa MSP. 2011. Hidropsia fetal em Bulldog Inglés – Relato de caso. En: Anais do Simpósio Internacional de Diagnóstico por Imagem (SINDIV). Recife – Pernambuco: Medicina Veterinária - Revista Científica do DMV 5(1): 154 – 158 p.
7. ***Assis AR, Paiva FD, Tabosa MSP, Monteiro RRR, Freitas TA. 2012.*** Acompanhamento ultrassonográfico seriado da evolução de hidropsia fetal em cadela Bulldog Francês. En: Anais do 33° Congresso Nacional da Anclivepa. Curitiba: Associação Nacional de Clínicos Veterinários de Pequenos Animais. Archives of Veterinary Science 17: 185-187 p.
8. ***Assis AR, Martin CM, Cantadori DT, Paiva FD, Tabosa MSP. 2013.*** Diagnóstico ultrassonográfico de hidropsia fetal em gestações consecutivas associadas a óbito perinatal das ninhadas em cadela bulldog inglés. En: Anais do 34º Congresso Nacional da Anclivepa. Natal: Associação Nacional de Clínicos Veterinários de Pequenos Animais. Acta Veterinaria Brasilica. 7 (1): 340-342 p.

9. ***Azevedo LS, Siqueira AR, Zeni AI, Furlan FH, Néspoli PB. 2016.*** Hipoplasia pulmonar associada à hidropsia fetal em feto canino. Trabalho de Conclusão de Curso para obtenção do certificado de Especialista em Diagnóstico por Imagem. Cuiabá: Universidade Federal De Mato Grosso. 8 – 11 p.
10. ***Ballantyne JW. 1892.*** The diseases and deformities of the foetus. Edinburg: Oliver & Boyd.
11. ***Beltrame RT, Fernandes DR, Quirino CR, Machado FM, Saraiva C. 2010.*** Aplicações da ultrassonografia na obstetrícia animal. Publicações em Medicina Veterinária e Zootecnia - PUBVET 4 (27): Art. 894.
12. ***Betous D. 2004.*** Epidemiologie descriptive de l'anasarque chez le bulldog anglais. These doctorat veterinaire. Creteil, France: Ecole Nationale Veterinaire D'Alfort. 64 p.
13. ***Buchanan JW. 2001.*** Pathogenesis of single right coronary artery and pulmonic stenosis in English Bulldogs. Journal Veterinary Internal Medicine 15(2): 101-104.
14. ***Cahua UJ, Cuesta TG. 2021.*** Diagnóstico ecográfico de hidropesía fetal en una perra mestiza. Revista De Investigaciones Veterinarias Del Perú. RIVEP. 32 (2).
15. ***Callen P. 2002.*** Ecografía en Obstetricia y Ginecología. 4ª Ed. Argentina: Editorial Panamericana. p. 531 - 534.
16. ***Carmichael LE, Schlafer DH, Hashimoto A. 1991.*** Pathogenecity of minute virus of canine (MVC) for the canine fetus. Cornell Vet. 81 (2): 151-171.
17. ***Challis DE, Ryan G, Jefferies A. Hydrops fetal. 2000.*** En: Rumack CM, Wilson SR, Charboneau JW. Ecografía Obstétrica y Fetal. Edición original. Madrid: Marbán Libros. p. 431- 450.
18. ***Chew-Lim M. 1976.*** Hydrocephalus and anasarca in a Pekingese litter. Veterinary Record 99: 424-425.
19. ***Correa CN. 2002.*** Estudo anatômico por ecografía em cadelas da raça rottweiler nas diversas fases da gestação (dissertação). São Paulo: Faculdade de Medicina Veterinária e Zootecnia, Universidade de São Paulo.
20. ***Cunto M, Zambelli D, Castagnetti C, Linta N, Bini C. 2015.*** Diagnosis and Treatment of Foetal Anasarca in Two English Bulldog Puppies. Pak Vet J. 35(2): 251-253.
21. ***D'Assonville JA. 1989.*** Hydrops foetalis in a mutton merino ewe. J. S. Afr. Vet. Ass. 60: 174-175.
22. ***Donaldh P, Deas DW, Wilsona L. 1952.*** Genetic analysis of the incidence of dropsical calves in herds of Ayrshire cattle. British Veterinary Journal 108: 227-245.
23. ***England GCW. 1998.*** Ultrasonographic assessment of abnormal pregnancy. Veterinary Clinics of North America: Small Animal Practice. 28 (4): 849-867 p.
24. ***Fung K, Eason E, Crane J, Armson A, De La Ronde S, Farine D. 2003.*** SOGC Clinical Practice Guidelines. J Obstet Gynaecol 133 (25):765–73.

25. ***Gallagher DS, Lewis BC, De Donato M, Davis SK, Taylor JF, Edwards JF. 1999.*** Autosomal Trisomy 20 (61,XX,+20) in a Malformed Bovine fetus. Veterinary Pathology. 36: 448-451.
26. ***González G, Guendulain C, Caffaratti M, González P. 2013.*** Diagnóstico ecográfico de gestación anormal en perra y gata. En: XIII Congreso Nacional de AVEACA. Argentina: Asociación de Veterinarios Especializados en Animales de Compañía de Argentina. 202 p.
27. ***Grandjean A. 1992.*** Contribution à l'étude de la mortalité néonatale chez le Bulldog Anglais. Thèse Med. Vét. Lyon. N° 100: 92 p.
28. ***Graves TK. Doenças do ovário e do útero. 2008.*** In: Bichard SJ, Sherding RG, Manual Saunders: Clínica de Pequenos Animais. São Paulo: p 1003-1029.
29. ***Guedes CRM, Magalhães FF, Silva MCV, Barbosa ARR. 2018.*** Aspectos ultrassonográficos de hidropsia fetal em cão. Ciência Animal. (Supl. 2) 28: 16-18.
30. ***Gutiérrez J., Vásquez P., Sepúlveda W. 2008.*** Hidrops fetal: diagnóstico etiológico y manejo. Revista Médica Clínica. CONDES. 19(3): 185 – 195.
31. ***Haan TR, Oepkes D, Matthias FC, Beersma F, Walther J. 2005.*** Aetiology, Diagnosis and Treatment of Hydrops Foetalis. Current Pediatric Reviews. 1(1): 63-72.
32. ***Hafez ESE. 1993.*** Reproduction in Farm Animals. 6th ed. Philadelphia: Lea and Febiger. p 282.
33. ***Hailat N, Lafi SQ, Al-Darraji A, El-Maghraby HM, Al-Ani F, Fathalla M. 1997.*** Foetal anasarca in Awassi sheep. Australian Veterinary Journal. 75: 257-259.
34. ***Hansen T. 2003.*** Non immune hydrops fetalis. In: Rudolph A, Kamei R, Overby K, eds. Rudolph's pediatrics. 21ra ed. New York: McGraw Hill.
35. ***Harper PAW, Latter MR, Wilkins JF. 1995.*** Hydrops foetalis in dwarf calves associated with twinning. Australian Veterinay Journal. 72: 236-238.
36. ***Has R. 2001.*** Non-immune hydrops fetalis in the first trimester: a review of 30 cases. Clin Exp Obstet Gynecol 28:187-90.
37. ***Heng HG, Randall E, Williams K, Johnson C. 2011.*** What is your diagnosis? Hydrops fetalis J Am Vet Med Assoc 239(1): 51-52.
38. ***Hill LM. 2001.*** Non-immune hydrops. Ultrasound Review. Obstetric Gynecology. 1. p. 248-255.
39. ***Hoddick WK, Mahony BS, Callen PW, Filly RA. 1985.*** Placental thickness. J Ultrasound Med 4: 479–482.
40. ***Hopper BJ, Richardson JL, Lester NV. 2004.*** Spontaneous antenatal resolution of canine hydrops fetalis diagnosed by ultrasound. Journal of Small Animal Practice. 45 (1): 2-8.

41. ***Hoskins JD. 2004.*** Defeitos congênitos do cão. In: Ettinger SJ, Feldman EC. Tratado de Medicina Interna Veterinária - Doenças do cão e do gato. Rio de Janeiro: Guanabara Koogan. p 2087-2101.
42. ***Hoskins JD. 2006.*** Neonatología del cachorro y el gatito. En: Wanke MM, Gobello C. Reproducción en caninos y felinos doméstico. 1ª ed. Buenos Aires: Inter-Médica. p 235-246.
43. ***Hoskins JD. 2008.*** Emergency in neonatology. Proceedings of the International SCIVAC Congress. Rimini, Italy: 255-266 p.
44. ***Jauniaux E. 1997.*** Diagnosis and management of early non-immune hydrops fetalis. Prenat Diagn 17: 1261-1268 p.
45. ***Jayachandra HK, Harish K, Shivanand M, Sharanabasava B. 2013.*** Dystocia due to foetal anasarca with achondroplasia in a goat - a case report. International Journal of Food, Agriculture and Veterinary Sciences 3(3):116-118.
46. ***Jones DC. 1995.*** Non immune fetal hydrops: Diagnosis and obstetrical management. Seminar Perinatology 19: 447-461.
47. ***Kumar R, Sharma AK, Prasad MC. 1989.*** Foetal hydrops in a goat. Goat Vet Society J 10: 52-53.
48. ***Ladds PW, Dennis SM, Leipold HW. 1971.*** Lethal congenital edema in bulldog pups. Journal American Veterinay Medic Association 159: 81-86.
49. ***Landsteiner K, Wieiner AS. 1940.*** Agglutinable factor in human blood recognized by immunne sera for Rhessus blood. Proc Soc Exper Biol Med. 43. 223-230.
50. ***Lee AJ, Bethune M, Hiscock RJ. 2012.*** Placental thickness in the second trimester: a pilot study to determine the normal range. Journal Ultrasound Medic 31: 213-218.
51. ***Linde-Sipman JS, Mullink JW. 1972.*** Hydrops Fetalis in the Dog: a Record of Ten Cases. Zentralblatt für Veterinärmedizin Reihe A 19 (1): 8-14.
52. ***Long S. 2001.*** Abnormal development of the conceptus and its consequences – Dropsy of the fetal membranes an fetus. In: Noakes DE, Parkinson TJ, England GC. Arthur's Veterinary Reproduction and Obstetrics. 8$^{va}$ ed Saunders: Elsevier Limited. 119-143 p.
53. ***Lumbers ER, Gunn AJ, Zhang DY, Wu JJ, Maxwell L, Bennet L. 2001.*** Nonimmune hydrops fetalis and activation of the renin-angiotensin system after asphyxia in preterm fetal sheep. Am J Phys Regul Integr Comp Physiol 280: 1045-1051.
54. ***Machin GA. 1989.*** Hydrops revisited: literature review of 1414 cases published in the 1980s. Am J Med Genet 34: 366-456.
55. ***Machin GA. 1997.*** Hydrops, cystic hygroma, hydrothorax, pericardial effusion and fetal ascites. In: Gilbert-Barness E, ed. Potter's pathology of the Fetus and Infant. Philadelphia: Mosby Year Book, Inc.

56. ***Marçal, APS, Tiago LD, Aline FA, Viviana VA, Michelle S. 2018.*** Anasarca congênita em cães da raça buldogue inglês: relato de caso. Biblioteca Virtual em Medicina Veterinária e Zootecnia. Periódicos Brasileiros em Medicina Veterinária e Zootecnia. 21: 12-16 p.
57. ***Mari G, Deter RL, Carpenter RL, Rahman F, Zimmerman R, Moise KJ Jr. 2000.*** Noninvasive diagnosis by Doppler ultrasonography of fetal anemia due to maternal red-cell alloimmunization. Collaborative Group for Doppler Assessment of the Blood Velocity in Anemic Fetuses. N Engl J Med 342: 9-14.
58. ***Medianeira NF. 2019.*** Ultrassonografia abdominal na detecção de hidropisia associada à mumificação fetal em um cão pug - relato de caso. Monografia apresentada ao Programa de Residência na Área Profissional de Saúde - Medicina Veterinária para a obtenção do grau de Especialista em Medicina Veterinária - Ênfase em Diagnóstico por Imagem. Santa Maria.: Universidade Federal de Santa Maria. 11 – 22 p.
59. ***Monteagudo L, Luján L, Tejedor T, Climent S, Acín C, Navarro A, Arruga MV. 2002.*** Hydrops foetalis associated with lymphoid tissue agenesis possibly due to an autosomal recessive gene defect in sheep. Theriogenology. 58: 1219-1228.
60. ***Nelson RW, Couto CG. 2015.*** Medicina interna de pequenos animais. 5ta ed. Rio de Janeiro: Elsevier. 1474 p.
61. ***Nylan TG, Mattoon JS. 2002.*** Ovarios y útero. En: Diagnostico ecográfico de pequeños animales. 2da ed. Filadelfia: Saunders Company. 231 – 249 p.
62. ***Padgett GA, Bell T, Patterson WR. 1986.*** Genetic disorders affecting reproduction and periparturient care. Veterinary Clinics of North America. 16: 577-586
63. ***Pilu G, Nicolaides K, Ximenes R, Jeanty P. 1999.*** The 11-14 week scan book and the 18-23 week scan book. Diploma in Fetal Medicine & ISUOG Educational Series. New York, London: Parthenon Publishing Group. 115 – 122 p.
64. ***Pinheiro AA, Souza MAR, Silva WB. 2017.*** Diagnóstico ultrassonográfico de hidropsia fetal em cadela da raça shih tzu. En: Anais do 38º Congresso Brasileiro Anclivepa. Recife: Associação Nacional dos Clínicos Veterinários de Pequenos Animais. 1356-1361 p.
65. ***Plant JW, Lomas ST, Harper P, Dun Can DW, Carrol SN. 1987.*** Hydrops fetalis in sheep. Australian Veterinary Journal. 64: 308-310.
66. ***Prats A. 2005.*** Exame clínico do paciente pediátrico. En: Prats A. Neonatologia e pediatría canina e felina. Sao Caetano do Sul – SP: Interbook. 6-113 p.
67. ***Prieto WDS, Silva MM, Thomazoni D, Adams GP, Santos DHC. 2017.*** Contribuição do exame ultrassonográfico abdominal na detecção de hidropsia fetal intrauterina em cadela da raça yorkshire terrier: relato de caso. En Congresso Nacional de Medicina Veterinária FAG Centro Universitário. Brasil: Centro Universitário Fundação Assis Gurgacz.

68. ***Potter EL. 1943.*** Universal edema of fetus unassociated with erythroblastosis. American Journal of Obstetrics Gynecology 46:130-134.
69. ***Roberts SJ. 1984.*** Obstetricia Veterinaria y Patología de la reproducción (Teriogenología). Buenos Aires: Editorial Hemisferio Sur S.A.
70. ***Roberts SJ. 2004.*** Tetralogy. In: Veterinary obstetrics and genital diseases. 2da ed. New Delhi: CBS publishers & distributors. 51 p.
71. ***Rodrigues DSA, Medeiros BLN, Alencar DF, Barros DA, Santos MM, Barbosa YGS, Rodrigues MC, Silva FL. 2016.*** Hidropsia fetal em neonato de cadela da raça Bulldog Francês - Relato de caso. Publicações em Medicina Veterinária e Zootecnia – PUBVET 10(6): 466-469 p.
72. ***Root CR, Spaulding KA. 1994.*** Diagnostic imaging companion animal theriogenology. Seminary Veterinay Medical Surgery. 9: 7 – 27.
73. ***Sachan V, Singh V, Yadava CL, Gupta RK, Saxena A. 2018.*** Hydrallantois Associated with Fetal Anasarca in a Non-Descript Doe. Indian J. Vet Sci. Biotech. 14 (1): 88 – 89.
74. ***Schmutz SM, Coates JW, Rousseaux CG. 1987.*** Chromosomal trisomy in an anomalous bovine fetus. Canadian Veterinay Journal. 28: 61-62.
75. ***Silva AR, Araujo DA, Alzeguir JCL, Costa MCFL, Tristão MAP, Nogueira SA, Nascimento JP. 2005.*** Hidropsia fetal: Análise de 80 casos. Revista Brasileira de Ginecologia e Obstetrícia 27 (3): 143-148.
76. ***Silva TM, Zakimi RS, Garcia PD, Thomé HE, Lorenço MLG, Alves JDS. 2012.*** Diagnóstico ultrassonográfico de hidropisia fetal intrauterino – relato de caso. Revista de Educação Continuada em Medicina Veterinária e Zootecnia do CRMV 10 (1): 26–31.
77. ***Silva WPR, Oliveira IM, Santos MM, Neves CA, Oliveira KS, Borges NC. 2017.*** Aplicação da ultrassonografia na decisão cirúrgica de hidropsia fetal em cadela - relato de caso. Encontro de Cirurgia do Colégio Brasileiro de Cirurgia e Anestesiologia Veterinária (CBCAV) e Mostra Científica do CBCAV. Revista Investigação 17 (4): 56-58.
78. ***Skoll MA, Sharland GK, Allan LD. 1991.*** Is the ultrasound definition of fluid collections in non-immune hydrops fetalis helpful in defining the underlying cause or predicting outcome? (Level II-2). Ultrasound Obstet Gynecol 1: 309–312.
79. ***Sorribas CE. 2006.*** Atlas de Reprodução Canina. São Paulo: Interbook. 348 p.
80. ***Sorribas CE. 2009.*** Manual de emergências e afecções frequentes do aparelho reprodutor em cães. 1ra ed. São Paulo: Med Vet.
81. ***Sorribas CE, Pirles M, Schiaffino L, Bin L, Carapas G, Rivera M. 2012.*** Anasarca en caninos: factores predisponentes e incidencia. Selecciones Veterinarias. Buenos Aires: Editorial Inter-Médica. 20 (2): 64-71.

82. ***Sorribas CE, Schiaffino L, Pirles M, Borsarelli. 2018.*** Prevalencia de anasarca en la especie canina. Drovet News.14: 6-7.
83. ***Sridevi P, Reena D, Safiuzamma M. 2016.*** Diagnosis of fetal anasarca by real time ultrasonograpy in a pug bitch and its surgical management. Indian Journal of Animal Reproduction 37 (2).
84. ***Superti BFV, Spanholi A, Palm M, Cima I, Dal Moro M. 2014.*** Relato de caso: anasarca em um feto canino. XXIV Mostra de iniciação Científica - Universidade de Passo Fundo (MIC- UPF). Rio Grande do Sul.
85. ***The Society for Maternal Fetal Medicine (SMFM). Clinical Guideline # 7: Nonimmune hydrops fetalis. 2015.*** In: Am J Obstet Gynecol 127-139.
86. ***The Society of Obstetricians and Gynaecologists of Canada (SOGC). Clinical Practice Guidelines N° 297. 2003.*** Investigation and Management of Non-inmune Fetal Hydrops. In: J Obstet Gynaecol Can 35(10): e1-e14.
87. ***Toniollo GH, Vicente WRR. 2003.*** Manual de obstetrícia veterinária. São Paulo: Varela. 77-84 p.
88. ***Turkel SB. 1982.*** Conditions associated with non immune hydrops fetalis. Clin Perinatol. 9(3): 613 – 625.
89. ***Vamshi N, Raju G, Yashaswini K, Ramchandra K. 2017.*** Bulldog monster fetus with anasarca in a doe – A case report. The Pharma Innovation Journal 6(7): 104-105.
90. ***Veronesi MC. 2013.*** Patologie neonatali. In: Neonatologia veterinaria. Napoli, Italy: EdiSES. 94-96 p.
91. ***Walkinshaw SA. 2002.*** Hydrops fetal no inmune. En: Twining P, McHugo JM, Pilling DW. Anomalías fetales. Diagnóstico ecográfico. 1ra ed. Madrid: Marbán Libros. 411- 426 p.
92. ***Warsof SL, Nicolaides KH, Roedeck C. 1986.*** Immune and non-immune hydrops. Clin Obstet Gynecol 29:533.
93. ***Windsor PA, Cavanagh JAL, Tammen I. 2006.*** Hydrops fetalis associated with pulmonary hypoplasia in Dexter calves. Australian Veterinary Journal. 84 (8): 278-281.
94. ***Wintour EM, Laurence BM, Lingwood BE. 1986.*** Anatomy, physiology and pathology of the amniotic and allantoic compartments in the sheep and cow. Australian Veterinary Journal. 63: 216–221.
95. ***Zöldág L, Albert M, Fodor Z, Pádár Z, Kontadakis K, Eszes F. 2001.*** Hereditary and pathohistological study of anasarca (congenital edema) in Hungarian English bulldog population. Magyar Allatorvosok Lapja. 123(6): 335-342.

# VIII. ANEXOS

**Anexo 1.** Razas de perras gestantes que acudieron al Servicio de Ecografía de la Clínica de Animales Menores de la FMV - UNMSM durante los años 2013 al 2017

| Razas | Cantidad |
|---|---|
| Bulldog Inglés | 255 |
| Bulldog Francés | 66 |
| Mestiza | 63 |
| Shih Tzú | 62 |
| Schnauzer | 56 |
| Chihuahua | 55 |
| Yorkshire | 49 |
| Bull Terrier | 33 |
| Pekinés | 30 |
| Poodle | 30 |
| Cocker Inglés | 25 |
| Pug | 25 |
| Beagle | 22 |
| Pitbull | 17 |
| Bóxer | 16 |
| American Bully | 14 |
| Labrador | 14 |
| Perro Sin Pelo del Perú | 12 |
| Sharpei | 9 |
| Jack Russell | 7 |
| Golden Retriever | 6 |
| Bichón Maltés | 6 |
| Boyero de Berna | 6 |
| Cocker Americano | 6 |
| Fox Terrier | 6 |
| Rottweiller | 6 |

| | |
|---|---|
| Pastor Alemán | 4 |
| Bichón Frissé | 3 |
| Dachshund | 3 |
| Siberian Husky | 3 |
| Bob Tail | 2 |
| Afgano | 2 |
| Akita Inu | 2 |
| American Staffordshire Terrier | 2 |
| Boston Terrier | 2 |
| Chow Chow | 2 |
| Doberman Pinscher | 2 |
| Dogo Argentino | 2 |
| Pinscher | 2 |
| Border Colie | 1 |
| Braco Alemán | 1 |
| Corgi | 1 |
| Lhasa Apso | 1 |
| Mastín Napolitano | 1 |
| Pastor Australiano | 1 |
| Samoyedo | 1 |
| San Bernardo | 1 |
| Scottish Terrier | 1 |
| Weimaraner | 1 |
| West Highland Withe Terrier | 1 |