Universidad Nacional Mayor de San Marcos
Universidad del Perú. Decana de América

Dirección General de Estudios de Posgrado
Facultad de Odontología
Unidad de Posgrado

Procedimiento quirúrgico hospitalario del hemangioma capilar en mucosa palatina de un recién nacido

TRABAJO ACADÉMICO

Para optar el Título de Segunda Especialidad Profesional en Odontopediatría

AUTOR

Denisse Anny CARHUAMACA LEÓN

ASESOR

Dr. Javier FARIAS VERA

Lima - Perú

2025



Reconocimiento - No Comercial - Compartir Igual - Sin restricciones adicionales

https://creativecommons.org/licenses/by-nc-sa/4.0/

Usted puede distribuir, remezclar, retocar, y crear a partir del documento original de modo no comercial, siempre y cuando se dé crédito al autor del documento y se licencien las nuevas creaciones bajo las mismas condiciones. No se permite aplicar términos legales o medidas tecnológicas que restrinjan legalmente a otros a hacer cualquier cosa que permita esta licencia.

Referencia bibliográfica

Carhuamaca D. Procedimiento quirúrgico hospitalario del hemangioma capilar en mucosa palatina de un recién nacido [Trabajo académico de segunda especialidad]. Lima: Universidad Nacional Mayor de San Marcos, Facultad de Odontología, Unidad de Posgrado; 2025.

Metadatos complementarios

Datos de autor	
Nombres y apellidos	Denisse Anny Carhuamaca León
Tipo de documento de identidad	DNI
Número de documento de identidad	46347465
URL de ORCID	https://orcid.org/0000-0002-9952-2903
Datos de asesor	
Nombres y apellidos	Javier Farias Vera
Tipo de documento de identidad	DNI
Número de documento de identidad	42043705
URL de ORCID	https://orcid.org/0000-0002-3291-4224
Datos del jurado	
Presidente del jurado	
Nombres y apellidos	Maria Elena Núñez Lizárraga
Tipo de documento	DNI
Número de documento de identidad	08206740
Miembro del jurado 1	
Nombres y apellidos	Elmo Sigifredo Palacios Alva
Tipo de documento	DNI
Número de documento de identidad	06628162
Miembro del jurado 2	
Nombres y apellidos	Adrian Segundo Mallma Medina
Tipo de documento	DNI
Número de documento de identidad	06752994
Datos de investigación	
Línea de investigación	No aplica.

Grupo de investigación	No aplica.
Agencia de financiamiento	Sin financiamiento.
Ubicación geográfica de la investigación	Hospital Nacional Dos de Mayo País: Perú Departamento: Lima Provincia: Lima Distrito: Cercado de Lima Avenida: Miguel Grau cdra. 13, Lima 15003 Latitud: -12.055924 Longitud: -77.0156729
Año o rango de años en que se realizó la investigación	2023-2025
URL de disciplinas OCDE	Odontología, Cirugía oral, Medicina oral https://purl.org/pe-repo/ocde/ford#3.02.14

Facultad de Odontología
Universidad Nacional Mayor de San Marcos
UNIDAD DE POSGRADO

"Año de la recuperación y consolidación de la economía peruana"

ACTA N° 0023-FO-UPG-2025

ACTA DE SUSTENTACIÓN DE TRABAJO ACADÉMICO PARA OPTAR EL TÍTULO DE SEGUNDA ESPECIALIDAD PROFESIONAL EN ODONTOPEDIATRÍA

Siendo las 08:00 horas, del martes 07 de octubre de dos mil veinticinco, el Jurado de Sustentación conformado por los docentes:

- **Presidente** : Mg. Esp. Maria Elena Nuñez Lizarraga de Becerra
- **Miembro** : Dr. Elmo Sigifredo Palacios Alva
- **Miembro** : C.D. Esp. Adrian Segundo Mallma Medina
- **Miembro Asesor** : Dr. Esp. Javier Farias Vera

Se reunieron para la sustentación del trabajo académico titulado: **"Procedimiento quirúrgico hospitalario del hemangioma capilar en mucosa palatina de un recién nacido",** presentado por la **C.D. Denisse Anny Carhuamaca León,** egresada del Programa de Segunda Especialidad Profesional en Odontopediatría, desarrollado en la Unidad de Posgrado de la Facultad de Odontología.

Concluida la sustentación, los miembros del jurado procedieron a formular sus preguntas las que fueron absueltas por la titulando. Acto seguido se procedió con la evaluación correspondiente. En forma colegiada, el jurado asignó la calificación de:

VEINTE	20	APROBADO POR EXCELENCIA
Letras	Números	Escala

Habiendo sido aprobada la sustentación del trabajo académico, el Jurado de Sustentación recomienda al Consejo de Facultad apruebe el **otorgamiento del Título de Segunda Especialidad Profesional en Odontopediatría** a Doña **Denisse Anny Carhuamaca León.**

Siendo las 9:15 horas, se levantó la sesión. Se deja constancia del acto, mediante las firmas del Jurado de Sustentación y Asesor del Trabajo Académico en la presente acta.

Mg. Esp. Maria Elena Nuñez Lizarraga de Becerra
Presidenta

Dr. Elmo Sigifredo Palacios Alva
Miembro

C.D. Esp. Adrian Segundo Mallma Medina
Miembro

Dr. Esp. Javier Farias Vera
Miembro Asesor

Nota: La calificación se consigna en letras, números y nivel, de acuerdo con el Reglamento General de Estudios de Posgrado.

El resultado de la calificación de la sustentación de tesis corresponderá a uno de los siguientes niveles

- 20 Aprobado por excelencia
- 18 - 19 Aprobado por destacado
- 16 - 17 Aprobado por logro
- 14 - 15 Aprobado
- 0 - 13 Desaprobado

UNIVERSIDAD NACIONAL MAYOR DE SAN MARCOS
Universidad del Perú, Decana de América

CERTIFICADO DE SIMILITUD

Yo, Dr. Javier Farias Vera en mi condición de asesor acreditado con el **Dictamen de la UPG o de la EP N° 0193-FO-UPG-2025** del trabajo académico, cuyo título es **"Procedimiento quirúrgico hospitalario del hemangioma capilar en mucosa palatina de un recién nacido"**, presentado por la egresada C.D. Denisse Anny Carhuamaca León para optar el **Título de Segunda Especialidad Profesional en Odontopediatría**, CERTIFICO que se ha cumplido con lo establecido en la Directiva de Originalidad y de Similitud de Trabajos Académicos, de Investigación y Producción Intelectual. Según la revisión, análisis y evaluación mediante la plataforma PIDS, el documento evaluado cuenta con el 2% de similitud, nivel PERMITIDO para continuar con los trámites correspondientes y para su **publicación en el repositorio institucional.**

Se emite el presente certificado en cumplimiento de lo establecido en las normas vigentes, como uno de los requisitos para la obtención del título de **S**egunda **E**specialidad Profesional en Odontopediatría.

Lima 30 de setiembre del 2025

Firma del Asesor

Nombres y Apellidos del asesor: Dr. Javier Farias Vera

DNI: 42043705

* Según corresponda: bachiller, magíster, doctor; título profesional o título de segunda especialidad

La vigencia del presente certificado corresponde a un periodo de noventa (90) días desde la fecha de su emisión; siempre que no haya observaciones en el texto durante el proceso de revisión por el jurado informante o surja alguna contingencia.

Scanned with CamScanner

RESUMEN

El hemangioma capilar es un tumor vascular benigno de poca frecuencia en el tejido blando de la cavidad bucal de los infantes. El objetivo de este trabajo académico es informar sobre el éxito clínico del procedimiento quirúrgico de este tipo de hemangioma en el paladar en un recién nacido, y desarrollar una guía clínica con capacidad resolutiva en odontopediatría. Metodología: Se reporta el caso de un niño de 1 día de nacido en el Hospital Nacional Dos de Mayo con hiperplasia pendular, blanda de 3mmx3mmx3mm a nivel de arrugas palatinas en la zona premaxilar. A las 30 horas de nacido aumentó de tamaño a 8mmx5mmx3mm, presentando forma lobular, sangrado en la lesión y llanto durante la lactancia materna, por lo que dejó de lactar. El diagnóstico presuntivo en primera instancia fue épulis congénito y posteriormente varió a hemangioma por la presencia de sangrado. Se realizó la escisión de la lesión y con el estudio histopatológico se diagnosticó de hemangioma capilar. Se realizó el control del caso hasta los 2 años, sin recidiva y preservando la lactancia materna. Conclusión: El hemangioma capilar también puede ser tratado quirúrgicamente por consulta externa de odontopediatría sin complicaciones ni recidivas considerando la localización, tamaño y la gravedad de la lesión.

PALABRAS CLAVES

mucosa bucal, malformaciones vasculares, granuloma piogénico, hemangioma capilar.

ABSTRACT

Capillary hemangioma is a rare benign vascular tumor of the soft tissue of the oral cavity in infants. The objective of this academic work is to report on the clinical success of the surgical procedure for this type of hemangioma of the palate in a newborn, and to develop a clinical guideline with resolution capacity in pediatric dentistry. Methodology: We report the case of a 1-day-old boy at the Hospital Nacional Dos de Mayo with soft, pendular hyperplasia measuring 3 mm x 3 mm x 3 mm at the level of the palatal wrinkles in the premaxillary area. Thirty hours after birth, the size increased to 8 mm x 5 mm x 3 mm, presenting a lobular shape, bleeding in the lesion, and crying during breastfeeding, leading to the discontinuation of breastfeeding. The initial presumptive diagnosis was congenital epulis, which was later changed to hemangioma due to the presence of bleeding. The lesion was excised, and histopathological examination diagnosed a capillary hemangioma. The case was monitored for 2 years, with no recurrence, and breastfeeding was maintained. Conclusion: Capillary hemangioma can also be treated surgically in a pediatric dental outpatient clinic without complications or recurrence, considering the location, size, and severity of the lesion.

KEY WORDS

oral mucosa, vascular malformations, pyogenic granuloma, capillary hemangioma.

ÍNDICE

1. INTRODUCCIÓN 6

2. INFORMACIÓN DEL PACIENTE 9

2.1. Información demográfica 9

2.2. Principales síntomas del paciente 9

2.3. Historial médico 9

3. HALLAZGOS CLÍNICOS 11

4. LÍNEA DE TIEMPO DE LA ENFERMEDAD 16

5. MÉTODOS DE DIAGNÓSTICO 17

5.1. Métodos de diagnóstico 17

5.2. Problemas para el diagnóstico 18

5.3. Razonamiento diagnóstico 18

5.4. Características del Pronóstico 19

6. TERAPEÚTICO INTERVENCIÓN 21

6.1. Tipos de intervención 21

6.2. Administración de la intervención 22

6.3 Cambios que se realizaron en el tratamiento 26

7. SEGUIMIENTO Y RESULTADOS 27

7.1. Resultados evaluados por el cirujano dentista y el paciente 27

7.2. Resultados importantes de la prueba de seguimiento. 27

7.3. Observancia de la intervención y tolerabilidad a la misma 31

7.4. Acontecimientos adversos e imprevistos 31

8. DISCUSIÓN 32

8.1. Discusión de las fortalezas y limitaciones en el manejo de este caso 32

8.2. Discusión de la literatura médica y odontológica relevante y pertinente 35

8.3. Justificación de las conclusiones 39

8.4. Principales lecciones extraídas de este informe de caso 40

9. PERSPECTIVA DEL PACIENTE 41

10. CONSENTIMIENTO INFORMADO 42

11. REFERENCIAS BIBLIOGRÁFICAS 43

12. ANEXOS 47

Anexo 1 *Clasificación de los tumores vasculares pediátricos según la OMS (2020)* 47

Anexo 2 *Clasificación del frenillo labial maxilar en neonatos de Kotlow* 48

Anexo 3 *Resultados de hemograma completo* 49

Anexo 4 *Resultados del Perfil de Coagulación* 50

Anexo 5 *Clasificación de tumores vascular según su asociación genética y el manejo basada en la clasificación de tumores vasculares de ISSVA (2018)* 51

Anexo 6 *Consentimiento Informado de actividad docente* 52

Anexo 7 *Consentimiento Informado para la cirugía oral menor* 53

Anexo 8 *Consentimiento Informado para reporte de caso* 54

Anexo 9 *Informe Anatomopatológico* 57

Anexo 10 58

Guía clínica del diagnóstico y tratamiento del hemangioma capilar en lactantes 58

1. INTRODUCCIÓN

En 1996, la Sociedad Internacional para el Estudio de las Anomalías Vasculares (ISSVA) consideró el estudio de Mulliken y Glowacki (1982) para diferenciar tumores y malformaciones vasculares (Holm, Mulliken, y Bischoff 2024; Redondo 2004; Goldenberg et al. 2025), y en la primera incluyó al hemangioma, subdividiéndose según su apariencia histológica en superficiales o capilares o en fresa, hemangiomas profundos o cavernosos y mixtos (López Gutiérrez et al., 2024). La clasificación actualizada hasta el 2025, subdivide a los tumores vasculares según su comportamiento en benignos (la gran mayoría), limítrofes y malignos (Briones y Adams, 2021); la primera considera a los 4 tipos de hemangioma más comunes en niños (Bansal et al., 2021), hemangioma infantil, hemangioma congénito, hemangioma capilar lobulillar (Sbaraglia et al., 2020) y hemangioendotelioma kaposiforme (Putra y Al-Ibraheemi, 2021).

La Organización Mundial de la Salud (OMS) incorpora por primera vez en 2020 la clasificación de los tumores de tejidos blandos pediátricos independiente de adultos (Wildgruber et al., 2019). Además, el término “hemangioma” en dicha clasificación es reemplazada por malformaciones capilares, venosas, arteriovenosas, hemangioma congénito, infantil, de placenta, granuloma piogénico; sin diferenciar malformaciones de tumores vasculares (ver anexo 1) (Pfister et al., 2022).

Entre el año 2023 al 2025, el Hospital Nacional Dos de Mayo (HNDM) de Perú, presentó una casuística de 51 casos de hemangioma con CIE-10 D18.0 de 0 a 3años (18 casos en 2023, 26 casos en 2024 y 7 casos en 2025). En el Servicio de Odontología se presentaron 30 casos de 0 a 3años (23 casos en 2023, 5 casos en

2024 y 2 casos en 2025). Sin embargo, no se determina casuística específica en base a los tipos de hemangioma según la apariencia histológica, la ISSVA o la OMS.

El hemangioma capilar es el tumor vascular más común de los tumores de tejidos blandos, presente en la primera década de vida, sobre todo en recién nacidos, predominio del sexo femenino, y en cabeza y cuello (Gapizov et al., 2023). Lesión elevada, roja y con el tiempo se reduce de tamaño y cambia a color púrpura (Mansfield et al., 2020). Histológicamente, presenta menor tamaño capilar revestido por células epiteliales aplanadas y redondeadas. La variante más frecuente es el hemangioma capilar lobulillar o granuloma piogénico (Navas-Aparicio et al., 2023; Gapizov et al., 2023) y presenta células endoteliales separadas en lóbulos por un estroma fibromixoide (Mansfield et al., 2020); ubicada subyacente a piel y membrana mucosa (Gapizov et al., 2023). Los diagnósticos diferenciales según la inmediata aparición y rápido crecimiento son granuloma de células gigantes periféricos, fibroma, hemangioma cavernoso (Navas-Aparicio et al., 2023). Diferente del hemangioma cavernoso con capilares de mayor calibre, presente en la segunda década de vida y sin predominio de sexo (Weiss, 2009). El tipo capilar localizado mayormente en la boca excepto en la encía (Dilsiz et al., 2009).

La fisiopatología del hemangioma capilar consistente en que el endotelio vascular prolifera rápidamente y luego las células progenitoras posiblemente de la placenta, se desplazan a partes del cuerpo a través de la circulación sanguínea. Los factores que inducen la proliferación son crecimiento endotelial vascular (VEGF), crecimiento básico de fibroblastos (bFGF) y crecimiento transformante beta (TGF-beta). En el citoplasma de las células endoteliales se encuentran los receptores beta

de estradiol-17 que estarían estimulando las vías de señalización para favorecer la formación de nuevos vasos. Lugo que se mantiene un número de células endoteliales, crecen y cambian de tamaño (Barrón-Peña et al., 2020). Al involucionar las células endoteliales son reemplazadas por grasa, fibroblastos y tejido conectivo y disminuye el número de vasos sanguíneos (Lyssy y Puckett, 2025).

La etiopatogénesis del hemangioma puede ser el desbalance entre angiogénesis (formación de nuevos vasos a partir de los existentes) y vasculogénesis (formación de vasos de células madre) (Léauté-Labrèze et al., 2017), trauma, mutaciones, medicamentos e infecciones (Lizardo Castro y Blandón, 2023), bajo peso al nacer y ser mujer caucásica (Ding et al., 2020). Las complicaciones que se pueden presentar son ulceraciones asociadas a dolor y malestar, obstrucción visual y deterioro funcional, cicatrices, desfiguración y con menor frecuencia infección y anemia debido a hemorragia (Ding et al., 2020). El tratamiento de elección es la escisión quirúrgica con la remoción de los factores etiológicos; y la terapia combinada de propranolol-corticosteroide es útil en neonatos (Dehart y Richter, 2019; Mowafy et al., 2021).

Por lo tanto, el propósito de este trabajo académico es contribuir con información relevante del éxito clínico del procedimiento quirúrgico del hemangioma capilar en mucosa palatina de un recién nacido para la formación de las especialidades médicas entre ellos pediatras y especialmente de los residentes de odontopediatría, así mismo motivar posteriores investigaciones. La finalidad de este trabajo académico fue desarrollar una guía clínica que describa el procedimiento quirúrgico

del hemangioma capilar en lactantes con el fin de asegurar los beneficios de la lactancia materna exclusiva y el bienestar del binomio madre-hijo.

2. INFORMACIÓN DEL PACIENTE

2.1. Información demográfica

Paciente masculino recién nacido, etnia mestiza, procedente del distrito de San Juan de Lurigancho, provincia de Lima-Perú, afiliado al SIS. Madre de nacionalidad venezolana de 33 años, estado civil conviviente, ocupación ama de casa, nivel socioeconómico bajo. Padre de nacionalidad peruana, ocupación obrera de fábrica de harina.

2.2. Principales síntomas del paciente

El paciente neonato de 18 horas de nacido es evaluado por interconsulta de Neonatología, el neonato lactaba cada 30 minutos y presentaba regular acople de pecho, ya que madre manifestó sentir ligera presión en el pezón. Al día de nacido, se reevaluó al neonato y presentaba buen acople del pecho, sin embargo, la madre estaba preocupada por la poca producción de leche materna. En el segundo día de nacido, el neonato lloraba al lactar y presentaba sangrado ligero a nivel de arcada superior.

2.3. Historial médico

Antecedentes prenatales

La madre de 33 años con 6 controles prenatales ingresó al HNDM, diagnosticada con obesidad materna, con valores normales de hematocrito de 40,18%. Paciente recién nacido producto del primer embarazo.

Antecedentes natales

Parto eutócico a las 39 semanas, APGAR 9 a los 5 minutos, 50 cm de talla, 3455 gr de peso y perímetro cefálico 33 cm.

Antecedentes posnatales

Lactancia materna exclusiva y producción de calostro escasa. Presencia de *caput sucedaneum* en región occipital. Recibió profilaxis de enfermedad hemorrágica de vitamina K a 1mg IM. Grupo sanguíneo Rh O+. En el servicio de Neonatología le diagnosticaron ictericia fisiológica e impresión diagnóstica bucal de diente congénito al nacer, por el cual realizaron interconsulta al servicio de Odontopediatría, determinando diagnóstico presuntivo bucal de épulis congénito. Al tercer día de hospitalización, dieron de alta a madre e hijo para continuar control por consulta externa en Odontopediatría. Al día siguiente, neonato presentó sangrado a nivel de la lesión a controlar.

Antecedentes familiares

Madre no refiere enfermedad trascendente para el tratamiento odontológico.

3. HALLAZGOS CLÍNICOS

Examen físico general		
Funciones vitales	**A las 13 horas de nacido**	**A las 36 horas de nacido**
FC	137 pulsaciones por minuto	123 pulsaciones por minuto
FR	51 respiraciones por minuto	56 respiraciones por minuto
T°	36.7 °C	37 °C
SPO2	99%	preductal 99%
		postductal 100%

Frecuencia cardiaca (FC), Frecuencia respiratoria (FR), Temperatura (T)°, Saturación de oxígeno (SPO2)

Examen físico general		
Medidas antropométricas		
Talla	50 cm	
Peso	3455 gr	
perímetro cefálico	33 cm	
Evaluación de la lactancia materna (OMS)		
1.Posición del bebé	Bebe sostenido cerca al cuerpo de madre y cabeza y cuerpo alineados	
2.Respuesta del bebé	Bebé busca el pecho	
3.Vínculo afectivo con madre	Madre mira al bebé cara a cara	
4. Succión	Mentón no toca el pecho del bebé, boca no tan abierta y labio inferior invertido	
5.Anatomía de los pechos	Protráctiles y blandos después de la lactancia	
6.Duración y frecuencia de tomas	15 a 30 minutos cada 1 hora y media	
Aparente buen estado general (ABEG)	Aparente regular estado nutricional (AREN)	Aparente buen estado de hidratación (ABEH)

Examen extraoral (Figura 1)	
Patrón facial	Braquifacial
Simetría facial	Aparentemente simétrico
Labios	**Entre 18 a 30 horas de nacido:** delgados poco hidratados.
	A las 52 horas de nacido: sangre seca en el labio superior
Surcomentolabial	Marcado
Escleras	Amarillas

Examen intraoral	
Frenillo labial superior	Inserción entre encía adherida y cresta del reborde alveolar (grado III según la clasificación de Kotlow (2013) (ver anexo 2)
Frenillo lingual	Inserción de a mitad de cara ventral de lengua
Lengua	Forma de concha al elevarla durante el llanto
Reborde gingival maxilar	Nódulo blanquecino redondo en cara vestibular de la superficie gingival del lado izquierdo de 1x1x1 mm.
Arrugas palatinas	**Entre 18 a 30 horas de nacido:** Hiperplasia en forma pedicular rosada en el lado izquierdo del sector anterior de 3x3x3 mm (**Figura 2, 3, 4 y 5**).
	A las 52 horas de nacido: hiperplasia en forma lobular cambió a color eritematosa violácea, aumentó el tamaño a 8 x 4 x 3mm de diámetro abarcando zona premaxilar (**Figura 6 y 7**).

Figura 1
Foto extraoral a las 18 horas de nacido



.

Figura 2
Fotografía intraoral a las 18 horas de nacido

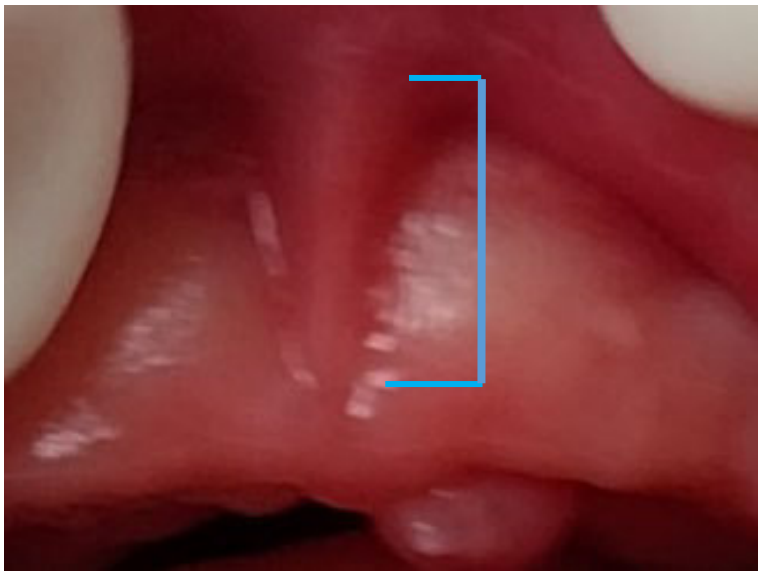

Nota: Inserción de frenillo labial superior según la clasificación de Kotlow es de grado III.

Figura 3
Fotografía intraoral a las 18 horas de nacido

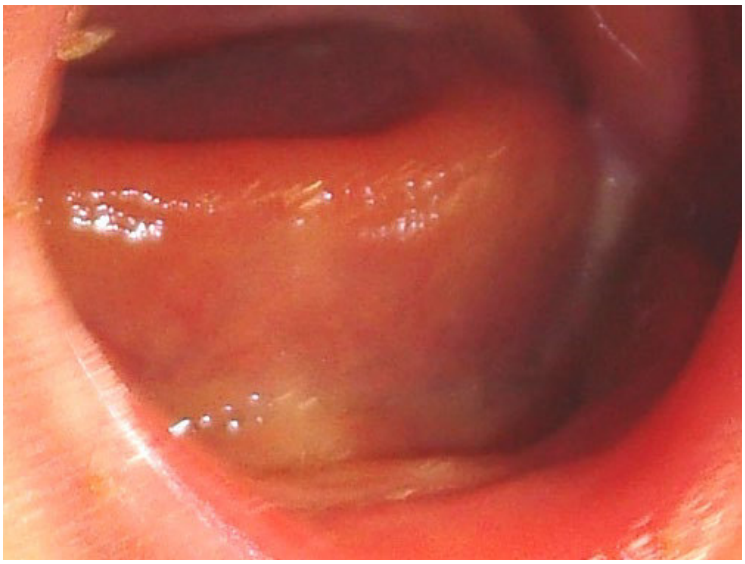

Nota:. Elevación de la lengua en forma de concha e inserción de frenillo lingual a mitad de cara ventral de lengua.

Figura 4

Fotografía intraoral a las 18 horas se observó



Nota: Nódulo de Bohn redondo en cara vestibular de la superficie gingival del reborde alveolar maxilar del lado izquierdo de 1 mm x 1mm.x 1mm de diámetro.

Figura 5

Fotografía intraoral a las 18 horas de nacido



Nota: Lesión hiperplásica en forma pedicular rosada insertada a nivel de las arrugas palatinas del lado izquierdo del sector anterior de 3 mm x 3 mm x 3mm de diámetro.

Figura 6.
Fotografía intraoral a las 52 horas de edad



Nota: Labios resecos con presencia de sangre seca y lengua elevada tocando la lesión.

Figura 7
Fotografía intraoral a las 52 horas de edad



Nota: Lesión hiperplásica eritematosa lobular de 8 x 4 x 3mm de diámetro.

4. LÍNEA DE TIEMPO DE LA ENFERMEDAD

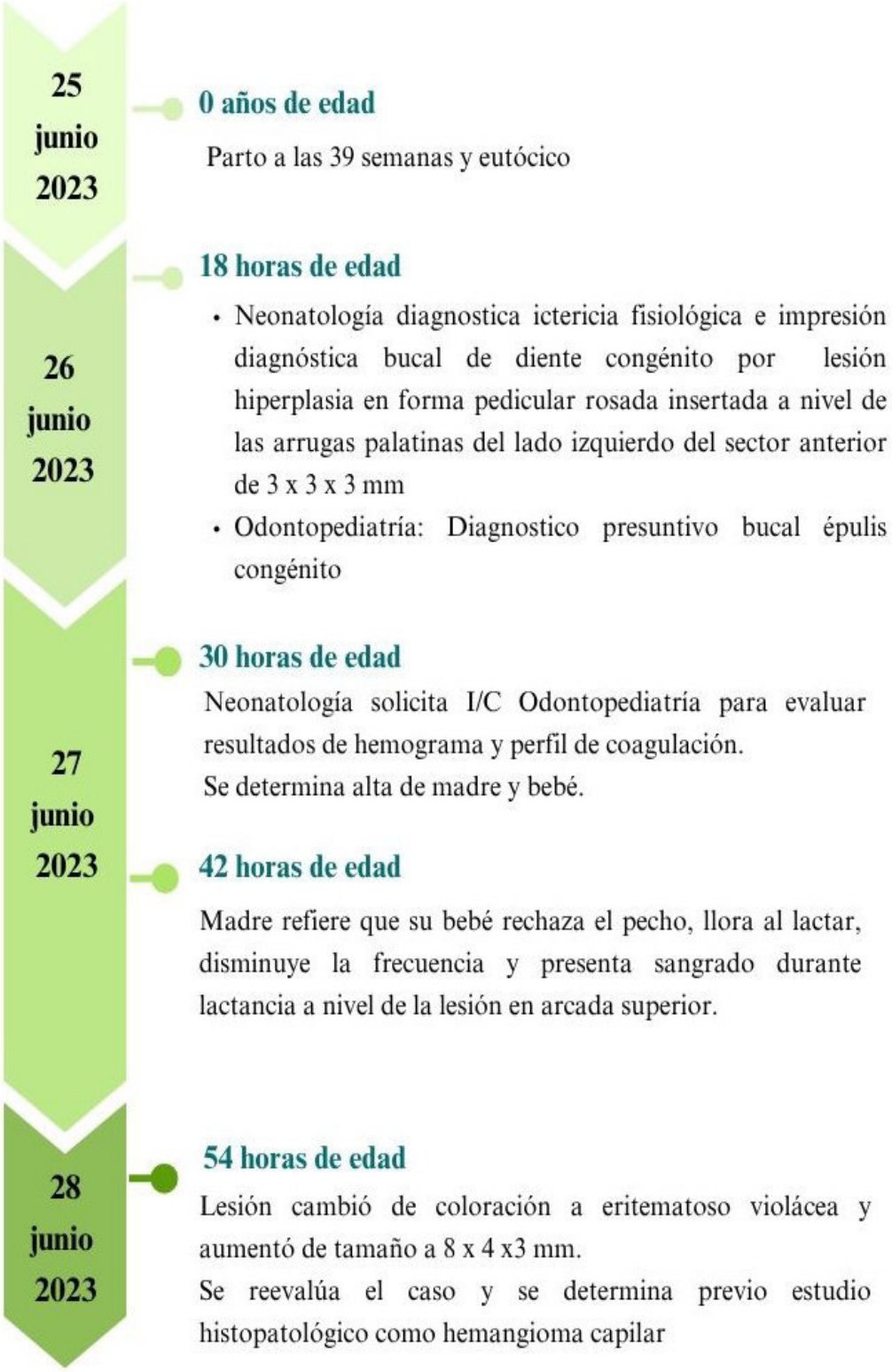

5. MÉTODOS DE DIAGNÓSTICO

5.1. Métodos de diagnóstico

El diagnóstico presuntivo es determinado a través del examen clínico y la historia natural de la lesión (Mowafy et al., 2021). A las 18 horas de nacido, se palpa nódulo blanquecino firme, liso en cara vestibular de reborde gingival superior del lado izquierdo (**Figura 8**).

Figura 8
Fotografía intraoral a las 18 horas de nacido

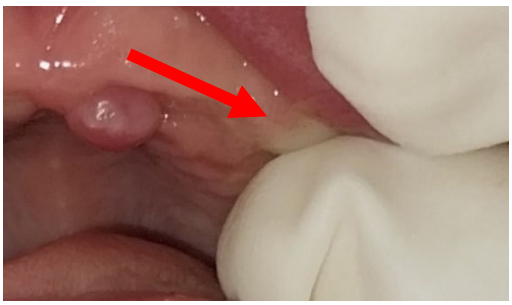

Nota: Nódulo blanquecino firme y liso.

A las 18 horas de nacido, se palpa lesión hiperplásica de consistencia blanda, liso pendular y pendular a nivel de las arrugas palatinas de zona premaxilar del lado izquierdo (**Figura 9**). Y a las 30 horas (2 días y 6 horas) del recién nacido, se realizó la digitopresión en la lesión hiperplasia eritematosa violácea presente, se observa el blanqueamiento de esta lesión (Gupta et al., 2021).

Figura 9
Fotografía intraoral a las 18 horas de nacido.



*Nota:*Palpación de la lesión hiperplásica.

El estudio de imagen no se justifica según los principios básicos de la radiología. No se consideró la tomografía computarizada ya que era imposible que la extensión pequeña de la lesión abarque partes óseas, entonces no hay beneficio ante el riesgo de exposición a la radiación en bebés (Rešić et al., 2025). Tampoco se considera la resonancia magnética porque la lesión no presenta gran extensión que implique espacios anatómicos del maxilar.

El examen hematológico de rutina se realiza según el protocolo de procedimientos quirúrgicos menores por lo cual se solicitó hemograma y perfil de coagulación (Kabagenyi et al., 2023; Mufeed et al., 2015).

Se requirió el examen histopatológico de la biopsia para el diagnóstico definitivo y diferenciar el tipo de hemangioma.

5.2. Problemas para el diagnóstico

Sin problemas de índole financiero o cultural.

5.3. Razonamiento diagnóstico

Se diagnosticó ictericia fisiológica por presentar la primera manifestación de la coloración amarilla solo a nivel de las escleras, mas no se trata de ictericia patológica expresada así cuando la bilirrubina excede el rango normal, especialmente cuando el nivel de bilirrubina total supera los 5mg/dl (Huang et al., 2021).

Hasta el primer día de nacido, en el tejido blando intraoral presentaban dos lesiones estomatológicas con características clínicas propias de Nódulo de Bohn y épulis congénito. Ambos diagnósticos presuntivos con alta prevalencia en recién nacido, y signos y síntomas compatibles con el caso.

Al segundo día de nacido el diagnóstico estomatológico presuntivo de épulis congénita varió a hemangioma, al considerar que la lesión hiperplásica cambió de coloración, aumentó de tamaño en corto tiempo, presencia de sangrado e isquemia que se observa a la digitopresión. Se presume el diagnóstico de hemangioma infantil por ser de mayor prevalencia en los neonatos a diferencia del hemangioma congénito y por las características clínicas observadas compatibles con hemangioma capilar.

5.4. Características del Pronóstico

Paciente neonato presenta ictericia fisiológica por inmadurez hepática en el recién nacido durante la primera semana de vida, que puede ser controlada sin prescripción de tratamiento y resolverse en días o semanas.

La correcta producción de leche materna y mejora en el amamantamiento hasta antes de aumentar el tamaño de la lesión en cavidad bucal, indica el mejor medio de pase de componentes inmunológicos para poder sobrellevar una correcta cicatrización del tejido por segunda intención y correcta hemostasia. A pesar de la inmadurez de todos sus órganos que están estabilizándose al nuevo medio y la corta edad del paciente, la leche materna es un factor positivo por la rápida capacidad reparativa.

Valores normales de hemoglobina 16,98g/dL y hematocrito 50,05% indican que el neonato no corre riego de anemia. La evaluación de los valores relativos y absolutos de la fórmula leucocitaria al día de nacido no presenta valores preocupantes de leucocitos 19 083 mm3, tampoco en los granulocitos ni agranulocitos que pueda indicar riesgo de alguna infección o inflamación, solo presenta ligeros aumentos de valores de neutrófilos segmentados 13 405,8 mm3 y monocitos 1954,1 mm3, posiblemente por tratarse de un neonato y no por la asociación a la ictericia fisiológica (ver anexo 3).

Valores normales de recuento de plaquetas 290 300 mm3, tiempo de protrombina (TP) 17,1 segundos y tiempo de tromboplastina parcial activa (TTPA) 40,8 segundos señalan la óptima capacidad de interrupción del sangrado y coagulación sanguínea. La evaluación normal del INR 1,27 es prescindible debido a que se administró profilaxis al nacer y no hay sospecha de riesgo de sangrado tras procedimiento quirúrgico (ver anexo 4).

El sangrado provocado, la isquemia tras la digitopresión y el crecimiento sin diseminación a más superficie del premaxilar permitieron considerar un tumor vascular benigno según la revisión de Mansfield et al. (2020) sobre la clasificación de tumores vasculares y su manejo encontrado en el anexo 5. Se considera la remoción total del posible hemangioma, que generalmente no tiende a recidivar ni a malignizarse, basado en el protocolo de biopsia por escisión, que indicaría una buena respuesta a la terapia (Mansfield et al., 2020)

El pronóstico favorable también se reafirmó con al interés que mostró la madre por el tratamiento oportuno e inmediato que le proporcionó el servicio de Odontopediatría para el bienestar de su bebé y la preocupación por restablecer la lactancia materna exclusiva.

6. TERAPEÚTICO INTERVENCIÓN

6.1. Tipos de intervención

Tratamiento quirúrgico

Se considera la escisión de espesor total porque en corto tiempo se observó un rápido crecimiento de la lesión en la zona premaxilar posiblemente por el contacto directo con la aureola de la mama femenina, se presencia sangrado al colocar la lengua en la lesión durante la lactancia y se interfiere en la nutrición del neonato, negándose a lactar en el segundo día de nacido.

Tratamiento paliativo

Se incorpora la lactancia materna inmediatamente realizada la cirugía porque la leche materna es un analgésico natural y seguro según estudios que respaldan sus ventajas durante procedimientos médicos menores, además de reducir el llanto y frecuencia cardiaca (Bembich et al., 2018; Aydin y İnal, 2019).

Se monitorea al neonato por 10 segundos en la que se indica la lactancia materna para mejorar la hemostasia e influir en la cicatrización por la transferencia de factores inmunológicos que reducen el riesgo de infecciones a través de la leche materna (Rio-Aige et al., 2021).

Se retroalimenta a la madre mediante la consejería de lactancia materna para que continue con el correcto agarre del pezón y pueda continuar con una efectiva lactancia materna exclusiva.

6.2. Administración de la intervención

Se realiza por consultorio externo del servicio de Odontopediatría del HNDM.

a. Fase preoperatoria

1) Hemograma y Perfil de Coagulación
2) Explicación a los padres del procedimiento quirúrgico y obtención de los Consentimientos Informados para la cirugía oral menor (ver anexo 6 y 7).

b. Fase transoperatorio (**Figura 10**)

1) Los insumos para el tratamiento quirúrgico que se utilizó:
   - Gasa estéril
   - Torunda de algodón
   - Hoja de bisturí Nº 15
   - Mango de bísturi Nº3
   - Pinza mosquito
   - Jeringa cárpule
   - Cartucho de vidrio 1,8ml de lidocaína 2% con epinefrina 1:100 000
   - Aguja corta N° 31
   - Lidocaína de 30% en spray

- Guantes quirúrgicos
- Envase con formol al 10% para muestra histológica

Figura 10
Insumos para el tratamiento quirúrgico



2) Los movimientos del paciente neonato fueron restringidos con estabilización protectora pasiva tipo *Baby wrap* con campo estéril.
3) Se secó la zona a anestesiar. Se aplicó anestesia tópica de lidocaína al 10% en aerosol en una torunda de algodón para colocarlo en la lesión por 2 ó 3 minutos (**Figura 11**).
4) Se aplicó anestesia submucosa con lidocaína al 2% con vasoconstrictor de epinefrina 1:100 000. Se limpia con una gasa mojada en alcohol. Se consideró la dosis máxima en neonatos menores de 6 meses de 3mg/kg tanto para anestesia tópica como para infiltrativa (Malamed, 2021; Gunter, 2022). El 30% de cartucho es la cantidad máxima de anestésico que se utiliza en el lactante y el restante es descartado (Abanto, 2024) (**Figura 12**).
5) A nivel de la base de la lesión se clampó con pinza mosquito recto.

6) Escisión quirúrgica en frío de la lesión con una incisión elíptica usando hoja de bisturí Nº 15 dejando 1 mm de margen alrededor de la lesión (**Figura 13**).

7) Hemostasia por compresión con una gasa embebida en leche materna por 1minutos y posteriormente se observó zona tratada con poco sangrado (**Figura 14**).

8) Cicatrización por segunda intención.

Figura 11
Anestesia tópica

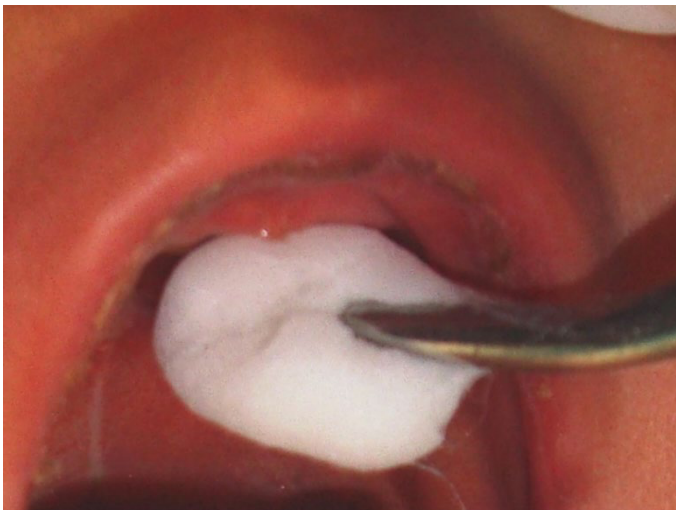

Nota: Anestesia de lidocaína en la lesión por 2 ó 3 minutos.

Figura 12
En la anestesia infiltrativa

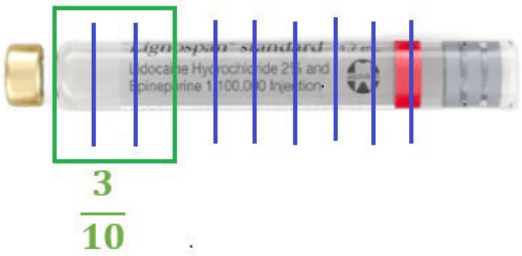

*Nota: S*e obtuvo el 30% del cartucho como la cantidad de anestésico máximo para el lactante.

Figura 13
Escisión de lesión

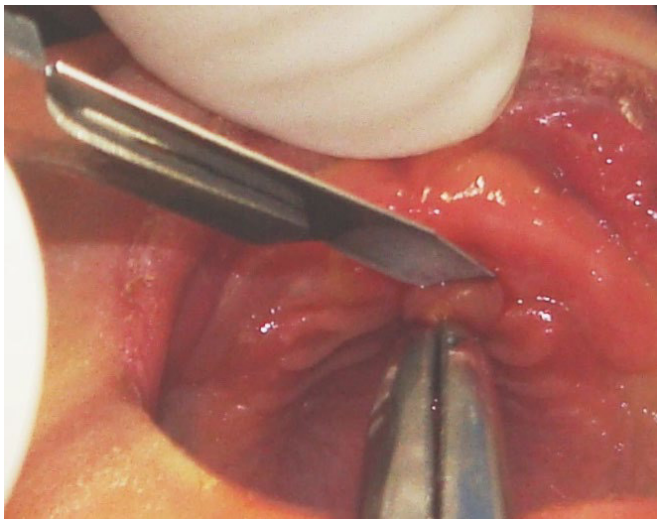

Nota: Se clampó la lesión con pinza un mosquito recto. Escisión dejando un margen de 1mm alrededor de la lesión.

Figura 14
Lesión removida

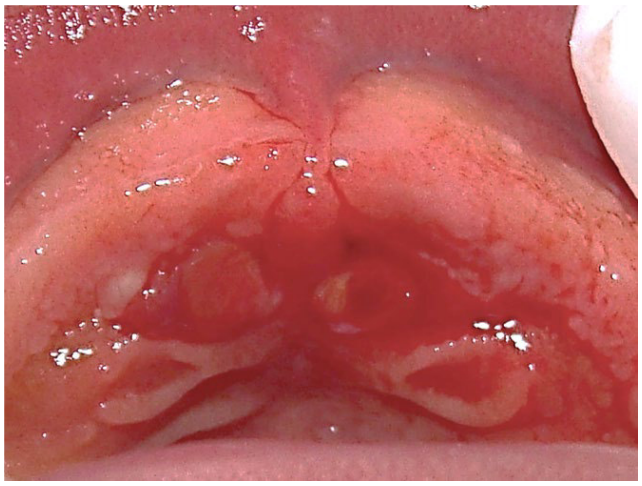

Nota: Tras hemostasia por compresión con una gasa embebida en leche materna.

c. Fase postoperatorio

1. Lactancia materna por 10 minutos con correcto acople al pecho inmediatamente eliminada la lesión (**Figura 15.A y 15.B**).
2. Se evaluó la correcta hemostasia tras eliminar la lesión.

3. La muestra de la lesión removida fue colocada en un envase con formol al 10% se envía al servicio de anatomía patológica del HNDM para el estudio histopatológico (**Figura 16**).
4. Se indicó a la madre lactancia materna exclusiva y control en 7 días.

Figura 15
Lactancia materna

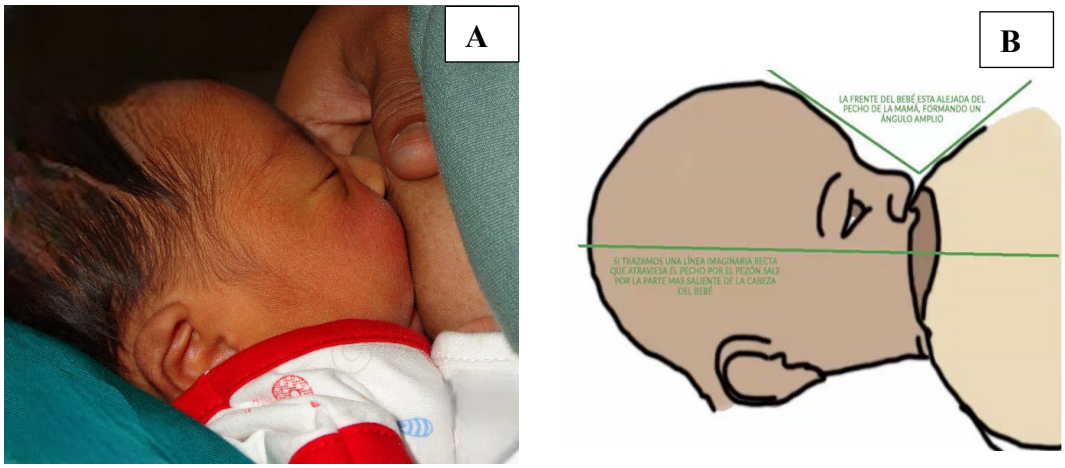

*Nota:*15.A. Lacta por 10 minutos.15.B. Gráfica del correcto acople al pecho

.

Figura16.
Muestra



Nota: Muestra en envase con formol.

6.3 Cambios que se realizaron en el tratamiento

No hubo cambios durante todo el proceso quirúrgico.

7. SEGUIMIENTO Y RESULTADOS

7.1. Resultados evaluados por el cirujano dentista y el paciente

Se observa hemostasia correcta por segunda intención No se reporta sangrado anormal tras los 10 minutos de lactancia (**Figura 17**).

Figura 17
cicatrización por segunda intención

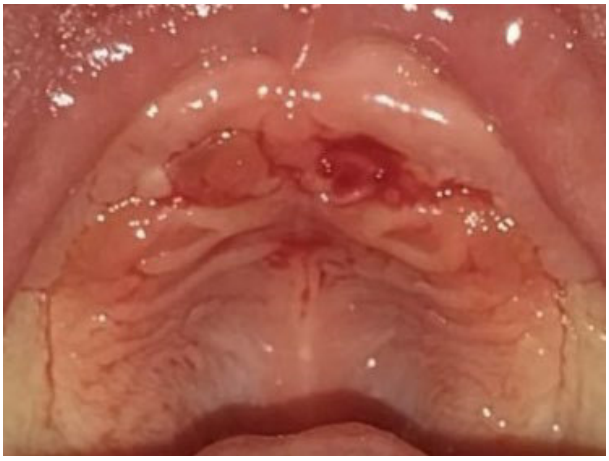

Nota: Correcta hemostasia tras la incorporación inmediata de la lactancia materna

Neonato sin dificultad en la lactancia presenta nuevamente buen acople del pezón. Madre e hijo se muestran tranquilos con la reincorporación inmediata de la lactancia materna.

7.2. Resultados importantes de la prueba de seguimiento.

La muestra descrita como tejido de aspecto polipoide que mide 0.7x0.3x0.2cm de color pardo claro con áreas pardo oscuras, sometido a examen histopatológico determinó diagnóstico definitivo de hemangioma capilar con áreas de hemorragia en organización, degeneración mixoide, y área de colonias de gérmenes cocoides (ver anexo 7).

Durante la evaluación periódica a la semana, 2 semanas, al mes, 6, 12 y 24 meses se observa correcta cicatrización por segunda intención, obteniendo una evolución operatoria y postoperatoria sin incidentes ni recidiva, por lo que se considerando éxito en el tratamiento quirúrgico (**Figuras 18, 19, 20, 21, 22 y 23**).

Figura 18
Control a la semana



Figura 19
Control a las 2 semanas



Figura 20
Control al mes

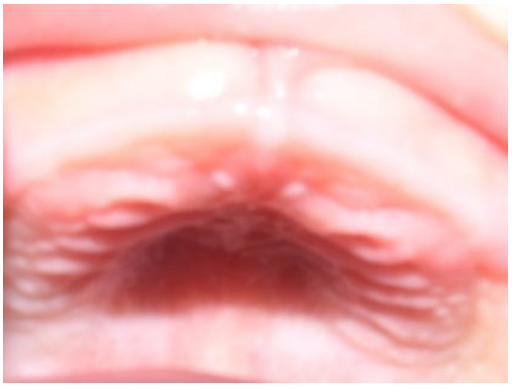

Figura 21
Control a los 6 meses

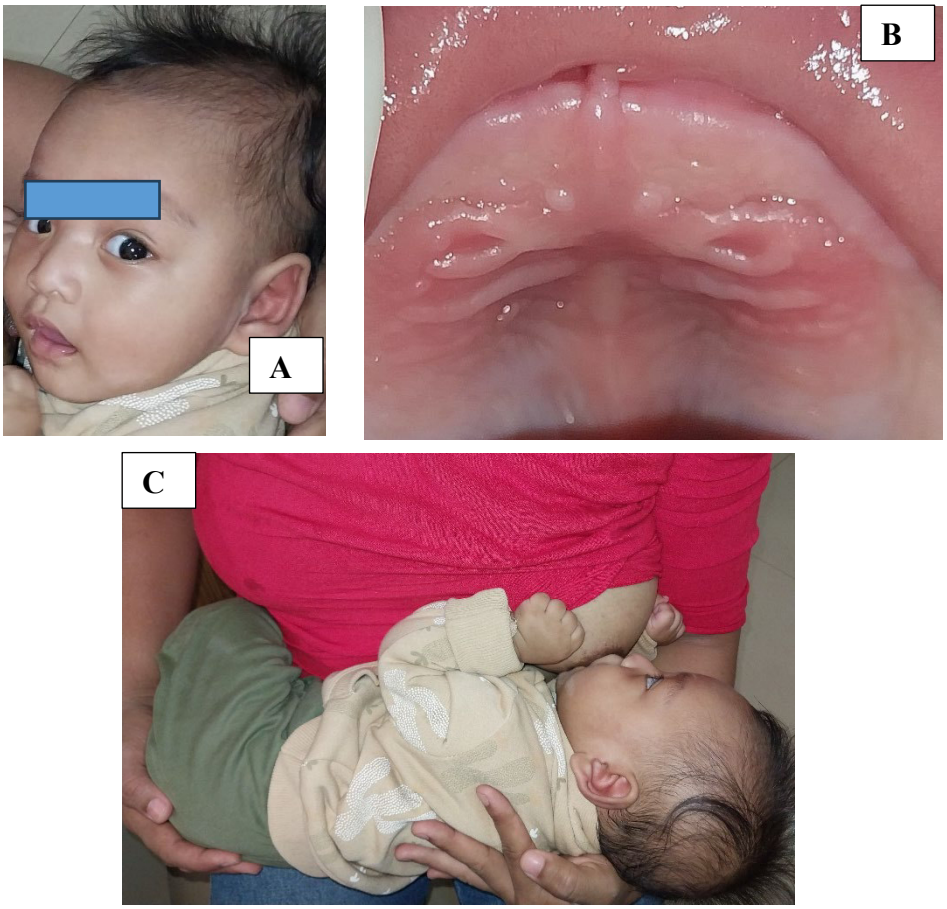

Nota:. 21.A. Foto extraoral. 21.B Foto intraoral. 22.c. continua con correcta lactancia materna

Figura 22
Control a los 12 meses

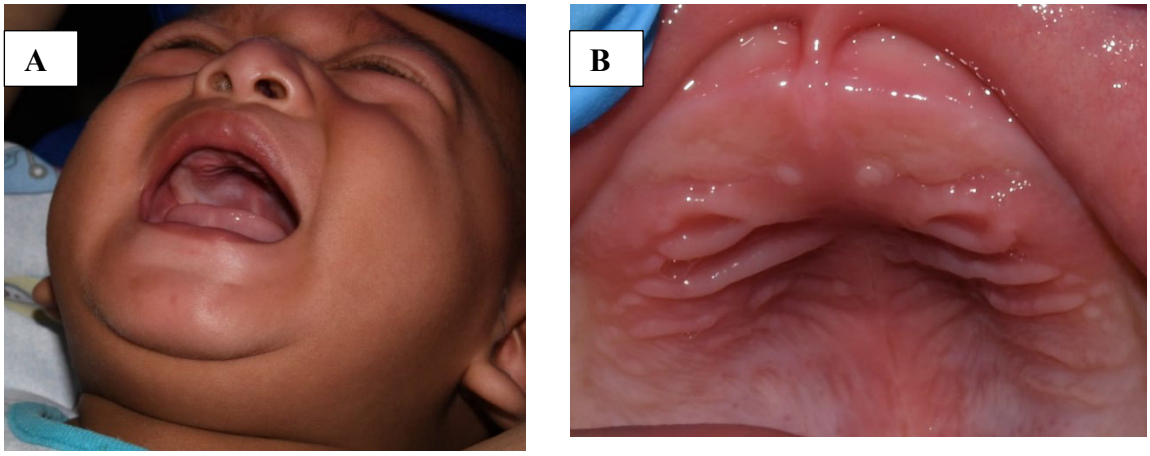

Nota:. 22.A. Foto extraoral. 22.B Foto intraoral se observa ausencia de piezas dentarias

Figura 23
Control a los 24 meses.

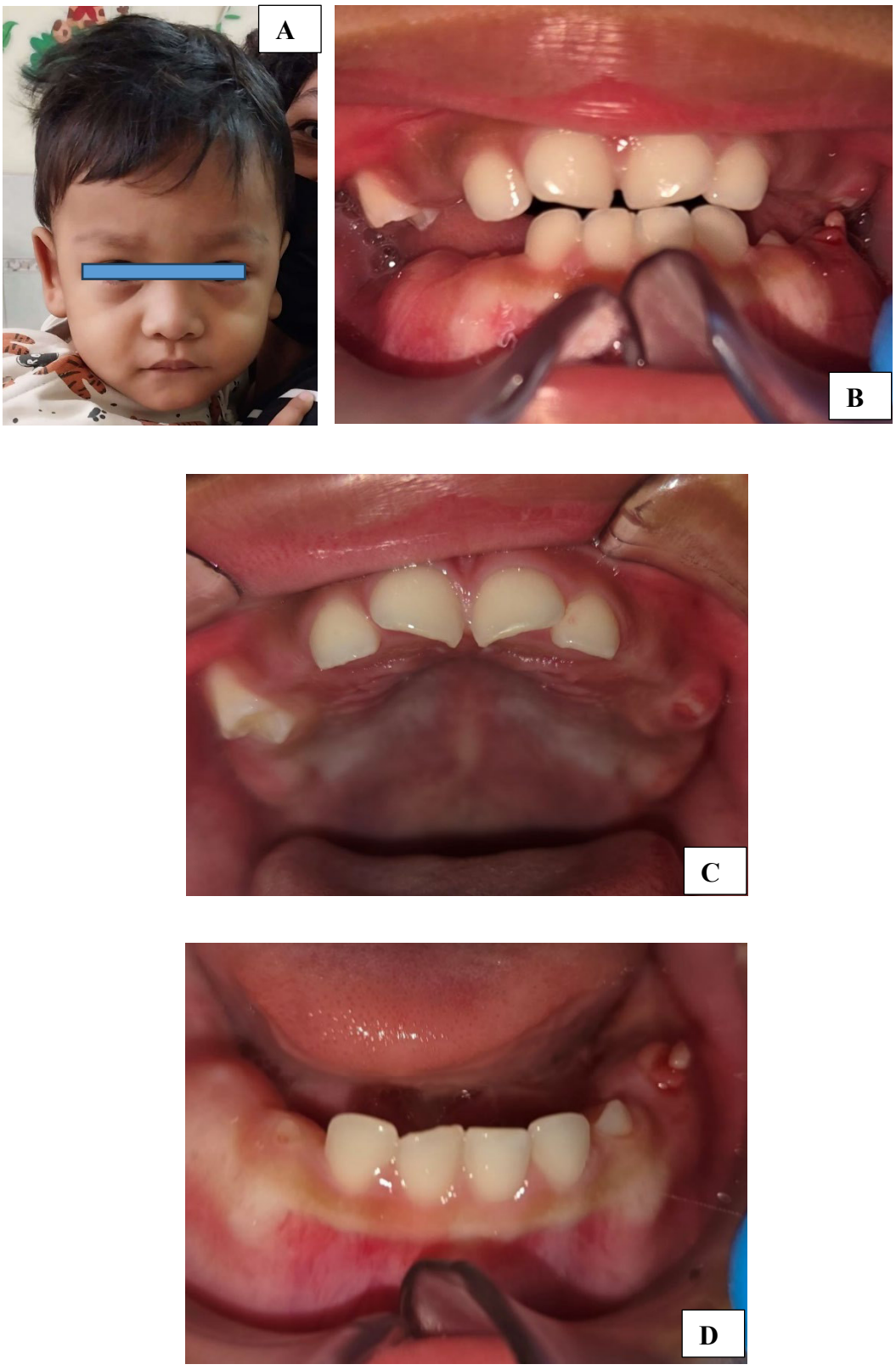

Nota: 23.A. Foto extraoral. 23.B Foto intraoral frontal. 23.C. Foto intraoral de arcada superior. 23.D. Foto intraoral de arcada inferior.

7.3. Observancia de la intervención y tolerabilidad a la misma

Se evalúa por consulta externa en el servicio de odontopediatría del HNDM con 4 citas adicionales programadas, de las cuales las 2 primeras citas son parte de las consultas que se brinda al recién nacido del hospital por ser asegurado con SIS sin necesidad de tener una referencia de su establecimiento de salud de origen Puesto de Salud Azcarrunz Alto S.J.L., y posteriormente se requiere de referencia.

El neonato es evaluado en cada cita restringiendo los movimientos de los miembros superiores e inferiores con la técnica de manejo de conducta de estabilización protectora pasiva y activa con el apoyo de la madre y el personal asistencial.

7.4. Acontecimientos adversos e imprevistos

No presentó efectos adversos durante la intervención quirúrgico, ni secuelas postratamiento.

Durante las 4 últimas citas de control, la madre presentó inconvenientes con la asistencia a las citas de control con su hijo debido a trámites administrativos relacionado a su referencia en su puesto de salud de origen; así mismo su hijo al estar afiliado a EsSalud debe pagar por las citas y refiere carecer de recursos económicos.

8. DISCUSIÓN

8.1. Discusión de las fortalezas y limitaciones en el manejo de este caso

La importancia del manejo clínico hospitalario y oportuno de la lesión por la especialidad de Odontopediatría en este caso radicó en el trabajo multidisciplinario entre Neonatología y Odontopediatría, seguridad en el manejo ambulatorio, minimización de riesgos en la intervención, preservación de la lactancia materna y optimización de la experiencia en la atención de salud del neonato y sus padres. El servicio de Neonatología al reconocer patologías orales siempre solicita interconsulta por especialidad, por lo que casos de menor complejidad como los hemangiomas orales de menor tamaño en infantes son derivados a especialistas en odontopediatría (Barrón-Peña et al., 2020).

El diagnóstico definitivo de hemangioma capilar de la lesión en el recién nacido determinado por el servicio de anatomía patológica del HNDM describe histológicamente degeneración mixoide, mas no refiere un estroma fibromixoide presente comúnmente en la variante de hemangioma capilar lobulillar(Mansfield et al., 2020);, ya que posiblemente estuvo sometido a hipoxia crónico que causó degradación del colágeno y se reemplazó por mixoide en el estroma (Li et al., 2021; 2022). Así mismo, según la ISSVA sería necesario un estudio inmunohistoquímico para diagnosticar entre hemangioma infantil con marcador inmunológico de glucosa 1 (GLUT-1) positivo, del congénito y capilar lobulillar que tienen GLUT-1 negativo (Wildgruber et al., 2019). El hemangioma capilar lobulillar se diferencia por el patrón en racimos

y rara vez se presentará antes de los 4 meses de edad a diferencia de los anteriores.

Se obtuvo buena respuesta al tratamiento quirúrgica del hemangioma capilar en mucosa palatina en este recién nacido, sin complicaciones de hemorragia ni recidiva, por ser una lesión pequeña. Hay referencia de posible hemorragia en un caso de una niña de 13 años con lesión bilobulada entre incisivos central superior y lateral en mucosa palatina de 5x4cm y 3x2,5cm de diámetro, por lo que requirió detener el sangrado profuso con electrocauterio (Bharti y Singh, 2012). Los valores normales de recuento plaquetario, TP, TTPA e INR pudieron evaluar problemas de hemostasia y evitar alguna complicación de sangrado excesivo en este caso, avalaron la cirugía. El caso exitoso reportado en este trabajo académico sin recidiva se suma a la literatura del 3% de casos de hemangioma capilar que presentaron menor tasa de recidiva al realizar la escisión de espesor total (Instituto Nacional de Cáncer, 2025). Esperar la fase involutiva posiblemente 6 meses de regresión espontánea en el caso, sin brindar tratamiento pudo significar riesgos de la lactancia materna exclusiva y consecuencias para el binomio madre-hijo; y correr riesgo de un tratamiento más agresivo con secuelas de cicatrices permanentes (Baselga et al., 2016).

El consentimiento brindado por la madre y el registro del control realizado hasta los 2 años permiten validar el cumplimiento ético y la credibilidad del manejo clínico de este caso de hemangioma capilar en un recién nacido respaldado por un seguimiento prolongado, respectivamente. A diferencia de otros casos con el mismo diagnóstico en neonatos, reportados por Mowafy et

al. (2021), que tuvieron solo 3 semanas de seguimiento y por Kabagenyi et al. (2023) siguieron el caso de un bebé de 19 meses por 2 semanas.

La buena adherencia al tratamiento paliativo del manejo del dolor con la leche materna (Bembich et al., 2018; Aydin y İnal, 2019) disminuyó posiblemente el riesgo de infección en este lactante del sexo masculino, ya que no presentó complicaciones postquirúrgico, aseguró la lactancia materna exclusiva y continuada con alimentación complementaria. Rio-Aige et al. (2021) refirieron que los varones son más susceptibles a infecciones, la composición de la leche materna varía dependiendo de la necesidad del lactante, como en el caso de los bebes prematuros que requieren acelerar el desarrollo de su sistema inmunológico, aumentar la producción de concentración de inmunoglobulina IgA para resistir a las infecciones (Froń y Orczyk-Pawiłowicz, 2023). A pesar de que posiblemente los niveles de inmunoglobulina estuvieron alterados por provenir de una madre con obesidad, según el contenido de Ig A fue 2.2 veces menor, y la IgM, que contribuye en la protección de las superficies mucosas en los lactantes, fue 1.9 veces menor que de aquellas con peso normal (Froń y Orczyk-Pawiłowicz, 2023).

La decisión terapéutica se basó principalmente en la experiencia de los reportes de casos con las mismas condiciones clínica, base de datos del hemangioma en general y de la guía clínica del hemangioma infantil en dermatología pediátrica del Instituto Nacional de Salud del Niño, mas no de un guía clínica propia del servicio de odontopediatría del hospital.

8.2. Discusión de la literatura médica y odontológica relevante y pertinente

En este trabajo se reporta una lesión vascular poco común en recién nacidos y en mucosa palatina de la cavidad oral, congruente a lo referido en la literatura el hemangioma se presenta mayormente en cabeza y cuello e inusualmente en cavidad oral representando 0,5% y 1% de las neoplasias intraorales, aunque Matsumoto et al. reporta mayores casos en mucosa oral (45,2%) a diferencia de los porcentajes de casos en lengua (35.5%), labio (9,7%), encía (6,5%) y paladar (3,2%) (Salari et al., 2024). Hay más investigaciones sobre hemangioma infantil y congénitos que de hemangioma capilar lobulillar, y entre ambos el hemangioma infantil suele ser el más común en los bebés durante los primeros meses de vida (Mowafy et al., 2021).

El término hemangioma capilar es un tipo de la clasificación según los espacios vasculares, en ocasiones se puede reportar tumor vascular en la mucosa palatina de tipo capilar o cavernoso, sobre todo el primero como el caso de un lactante de 2 meses con un gran hemangioma congénito en mucosa palatina (Mowafy et al., 2021) y en este caso clínico presentado desde el nacimiento.

En la literatura médica y odontológica el término granuloma piogénico se estuvo considerando como diagnóstico diferencial del hemangioma y actualmente, consideradas sinónimos con la denominación de hemangioma capilar lobulillar, como se aprecia en la revisión de Mansfield et al. (2020) y refiere que la clasificación ha sido históricamente difícil basada en serie de casos presentados en la literatura (12), estudio de Mowafy et al.. (2021), un reporte de caso de Latinoamérica por Navas-Aparicio et al.. (2023).

Según la revisión de Xiang et al. (2024) uno de los factores que influyen en la formación de vasos sanguíneos en el hemangioma infantil durante el desarrollo embrionario, sería los niveles elevados de estrógeno en las mujeres embarazadas, como ocurre en el hemangioma capilar lobulillar, afectando posiblemente el proceso de vascularización en el feto, dándose la proliferación vascular anormal. La hipoxia seria otro factor que explicaría el aspecto pálido del hemangioma capilar de este reporte hasta el primer día del recién nacido, como ocurre en las primeras etapas del hemangioma infantil en que se intenta restablecer homeostáticamente el flujo sanguíneo de los tejidos relativamente hipóxicos por la mala circulación sanguínea (Xiang et al., 2024).

Este caso de un recién nacido con hemangioma capilar y el varón de 2 años y 9 meses con de hemangioma capilar lobulillar reportado por Navas-Aparicio et al. (2023), son excepciones en la literatura que refieren al hemangioma en adolescentes y adultos presentarse mayormente en el sexo femenino, por el efecto vascular de los cambios hormonales femeninas. Se indica que en los hemangiomas orales pediátricos se observan desde el nacimiento especialmente en niñas (Barrón-Peña et al., 2020). La proporción de casos de este tumor vascular beningo es de 3 en 1 respecto a mujeres y varones, respectivamente (Salari et al., 2024).

En el caso de este trabajo académico, se puede deducir que la fase proliferativa del hemangioma se observó tras 2 días de nacido, que consiste en divisiones rápidas de células endoteliales, y el aumento de mastocitos sobre las lesiones y el tejido normal. Actualmente, se cree que los factores que influyen en el

crecimiento de la lesión son la proteína CD31, factor de Von Willebrand, factor de crecimiento básico de fibroblastos o BFGF, el antígeno nuclear de células proliferativas y el factor de crecimiento endotelial vascular o VEGF; (Barrón-Peña et al., 2020).

Las características que mostraba la lesión en este caso a las 18 horas de nacido, color rosado, indoloro y pendular coincidió con la descripción de un neonato de 3 días de nacido en el caso presentado por Babu et al. (2021), con la diferencia que se diagnosticó épulis congénito, tal como Rauniyar et al. (2023) describe el caso de una paciente de 2 días de nacida con diagnóstico de épulis congénito, por lo que es importante considerar las características diagnósticas de las lesiones orales neonatales (Patil et al., 2016). Los hemangiomas en cavidad oral de característica pendular son raros, tal como reportó Mufeed et al. (2015) sobre la lesión a nivel anterolateral del paladar de un niño de 4 años.

El color de los hemangiomas varía de rojo intenso a morado y se palidece al aplicar presión (Mufeed et al., 2015; Mowafy et al., 2021) con un objeto de vidrio (vitopresión) o plástico, en la lesión en piel o mucosa, indicador de diascopia positiva (Akbaş et al., 2023); técnica modificada de la digitopresión como en anteriormente mencionaban en la literatura la palpación bidigital usada para diagnosticar hemangioma cavernoso y detener el sangre (Gupta et al., 2021), se aplicó esta técnica simple en este caso clínico, pero solo debe ser usada para evaluar consistencia, ya que dificulta observar la palidez de la lesión y no determina profundidad ni extensión.

Se tiene escasa literatura del manejo de hemangioma capilar por consultorio externo, la mayoría de los casos fueron tratados bajo anestesia general por tratarse de hemangiomas de gran tamaño, como en el caso de una niña de 19 meses de nacido presentaba un tumor de 5x4x3cm, fue extirpado quirúrgicamente por el otorrinolaringólogo (Kabagenyi et al., 2023). Otro caso de un lactante de 2 meses con recidiva de tumoración, a los 5 meses con un tumor de 7cmx9cmx3cm fue intervenido por la especialidad de cabeza y cuello (Mowafy et al., 2021).

Un hemangioma no tratado a tiempo podría ser una lesión grande que podría implicar mayor riesgo de secuelas de cicatrización, ulceración, infección, o dolor (Baselga et al., 2016). Así mismo, podría causar complicaciones como en el caso a los 2 días presentaba sangrado, dificultad en la alimentación, estrés psicosocial que vivió la familia y el lactante, por lo que se trató de minimizarlas. Tal como concluye Cheirif-Wolosky et al. (2019) los factores a considerar en la decisión del tratamiento del hemangioma infantil son el tamaño de la lesión, la localización, involución al momento del diagnóstico, los riesgos y beneficios de aplicar un tratamiento, la disponibilidad del medicamento, los costos y la experiencia del médico o tratante.

Generalmente los hemangiomas son asintomáticos y el signo de sangrado puede darse por un leve trauma o espontáneo como Akbaş et al. (2023) describen en una paciente femenina de 48 años con una lesión indolora sangrante en la cresta alveolar posterior mandibular izquierda de 4cm de diámetro. Entonces, en el caso se puede inferir que el sangrado pudo ser

provocado por un trauma menor al amamantar y la constante estimulación que ejerce la punta de la lengua al tocar la lesión o al querer posicionar la lengua en el paladar, ya que no hay problema de anquiloglosia.

8.3. Justificación de las conclusiones

El hemangioma capilar en mucosa palatina de un recién nacido es una tumoración benigna con rara ubicación, cuyo desarrollo pudo estar inducido por la alteración de concentración de la hormona materna.

Elegir el manejo del hemangioma capilar en el lactante entre observar la lesión y realizar la escisión por consulta externa intrahospitalaria, implicó evaluar tamaño, ubicación, edad gestacional, sangrado provocado a leves estímulos, interferencia en la lactancia materna, experiencia del especialista de odontopediatría, la preocupación para los padres y cuan irritado puede estar el lactante. Así mismo, se evaluó la gravedad de la ictericia neonatal asociado al riesgo de una infección postquirúrgico.

La mejor opción terapéutica es la que te ofrece menores riesgos y mayores beneficios del tratamiento.

La escisión quirúrgica de esta lesión fue exitosa, gracias a la evaluación clínica y la historia natural de la lesión que permitió inferir la gravedad de la lesión, hasta conocer los resultados histológicos de la muestra, no presentando complicación ni recidiva a la semana, a las 2 semanas, al mes, 6, 12 y 24 meses.

8.4. Principales lecciones extraídas de este informe de caso

Es necesario que los especialistas encargados de la primera puerta de atención de salud del recién nacido, como los pediatras, neonatólogos y odontopediatras; cuenten con la información necesaria para identificar, diagnosticar y tratar oportunamente esta alteración congénita poco común, con este tipo de abordaje, sin afectar el desarrollo sistémico y dental del niño.

Es de suma importancia destacar la capacidad resolutiva del especialista odontopediatra en el ámbito hospitalario, donde prima la deficiencia en la derivación del paciente según su correcta evaluación, además de las demoras en el aspecto administrativo que pueden retardar la atención oportuna interfiriendo así en la eficacia y seguridad de los pacientes lactantes con lesiones orales.

Contar con una guía clínica es de gran relevancia en las instituciones hospitalarias, ya que respalda la toma de decisiones del odontopediatra y residentes de la especialidad con evidencia científica y el manejo de alteraciones estomatológicas más comunes en recién nacido de manera más segura y rápida. El servicio de odontopediatría del hospital tiene casuística quirúrgica de lesiones orales que implica procedimientos mínimamente invasivos, manejados con todos los criterios quirúrgicos desde la evaluación en cavidad oral, el diagnóstico presuntivo, tratamiento quirúrgico hasta la toma de biopsia y seguimiento. Se anexa la guía clínica del manejo del hemangioma brindando recomendaciones basadas en artículos de revisión sistemática, considerando este reporte de caso parte de la literatura (ver anexo 8).

El sistema de salud del Perú requiere mayor preocupación con el uso de los códigos de hemangioma determinados en la Clasificación Internacional de Enfermedades de la décima revisión (CIE-10), para obtener estadística específica de las enfermedades bucales en recién nacidos en el HNDM, ya que el código D18.0., solo es señalado como hemangioma de cualquier sitio y no diferencia tipos de hemangioma considerando la clasificación actualizada de tumores vasculares benignos del ISSVA o de la clasificación de tumores vasculares pediátricos de la OMS, sobre todo para determinar una casuística de los tipos de hemangioma más comunes como el hemangioma infantil, congénito y lobulillar capilar (granuloma piogénico). Este último, también podría ser considerado con el código K13.4 que refiere granuloma y lesiones semejantes de la mucosa bucal.

9. PERSPECTIVA DEL PACIENTE

La madre del neonato manifestó sentir soporte emocional por parte del equipo médico especializado del servicio de odontopediatría desde la primera visita en hospitalización de Neonatología, ya que se tuvo empatía, brindó trato humanizado y entablando comunicación efectiva. Estuvo conforme con la retroalimentación de consejería de lactancia materna desde la correcta posición de agarre del pezón hasta la importancia de la lactancia materna exclusiva para el desarrollo del complejo orofacial, información adicional de lo brindado por las licenciadas de enfermería. Manifestó su acuerdo por la petición de los exámenes auxiliares, el plan de tratamiento de odontopediatría refiriendo no sentir preocupación tras el alta en Neonatología, ya que tenía conocimiento que su hijo continuaría siendo

monitorizado por consulta externa de odontopediatría; y por el seguimiento periódico del caso. Posterior al alta del paciente, observó a su bebé cada vez más irritado, llorando, sangrando a nivel de la lesión al lactar o cada vez que la lengua la tocaba; por lo que aumentó su preocupación y ansiedad por el estado de salud de su bebé. Se le brindó una cita adicional para el tratamiento de la lesión inmediatamente. Tras el reinicio de la lactancia materna posterior a la escisión de la lesión, mostró satisfacción al observar que el niño retomaba el acople correcto del pezón. Luego de explicarle sobre el diagnóstico definitivo, la madre aceptó firmar el consentimiento informado para reporte de caso, permitiendo el registro fotográfico sin condicionamiento alguno, y aceptó venir a los controles periódicamente. En las últimas citas de control, la madre comunicó por celular que tenía dificultades en acudir a los controles programados, por lo que se le dio muchas facilidades reprogramando sus citas, siendo el último control a los 2 años en julio del 2025.

10. CONSENTIMIENTO INFORMADO

La madre del paciente neonato firmó el consentimiento informado de la actividad docente (ver anexo 6), para el procedimiento quirúrgico por consulta externa del servicio de Odontopediatría del HNDM (ver anexo 7) y para el reporte de caso (ver anexo 8).

11. REFERENCIAS BIBLIOGRÁFICAS

Akbaş M, Haylaz E, Karabıyık Z, Geduk G. (2023). Diagnosis and Treatment of Oral Capillary Hemangioma: A Case Report. *Van Sağlık Bilimleri Dergisi*, *16*(1), 90–93. https://doi.org/10.52976/vansaglik.1158839Aydin D, İnal S. Effects of breastfeeding and heel warming on pain levels during heel stick in neonates. *Int J Nurs Pract*. 2019;25(3):e12734. doi:10.1111/ijn.12734

Babu, E., Kamalasanan, G., Prathima, G. S., & Kavitha, M. (2021). Congenital Epulis of the Newborn: A Case Report and Literature Review. *International journal of clinical pediatric dentistry*, *14*(6), 833–837. https://doi.org/10.5005/jp-journals-10005-2078

Bansal, A., Goyal, S., Goyal, A., & Jana, M. (2021). WHO classification of soft tissue tumours 2020: An update and simplified approach for radiologists. *European journal of radiology*, *143*, 109937. https://doi.org/10.1016/j.ejrad.2021.109937

Barrón-Peña, A., Martínez-Borras, M. A., Benítez-Cárdenas, O., Pozos-Guillén, A., & Garrocho-Rangel, A. (2020). Management of the oral hemangiomas in infants and children: Scoping review. *Medicina oral, patologia oral y cirugia bucal*, *25*(2), e252–e261. https://doi.org/10.4317/medoral.23329

Baselga, E., Roe, E., Coulie, J., Muñoz, F. Z., Boon, L. M., McCuaig, C., Hernandez-Martín, A., Gich, I., & Puig, L. (2016). Risk Factors for Degree and Type of Sequelae After Involution of Untreated Hemangiomas of Infancy. *JAMA dermatology*, *152*(11), 1239–1243. https://doi.org/10.1001/jamadermatol.2016.2905

Bembich, S., Cont, G., Causin, E., Paviotti, G., Marzari, P., & Demarini, S. (2018). Infant Analgesia With a Combination of Breast Milk, Glucose, or Maternal Holding. *Pediatrics*, *142*(3), e20173416. https://doi.org/10.1542/peds.2017-3416

Bharti, V., & Singh, J. (2012). Capillary hemangioma of palatal mucosa. *Journal of Indian Society of Periodontology*, *16*(3), 475–478. https://doi.org/10.4103/0972-124X.100935

Briones, M., & Adams, D. (2021). Neonatal Vascular Tumors. *Clinics in perinatology*, *48*(1), 181–198. https://doi.org/10.1016/j.clp.2020.11.011

Cheirif-Wolosky, O., Novelo-Soto, A. D., Orozco-Covarrubias, L., & Sáez-de-Ocariz, M. (2019). Infantile hemangioma: an update in the topical and systemic treatments. Hemangioma infantil: actualización del tratamiento tópico y sistémico. *Boletin medico del Hospital Infantil de Mexico*, *76*(4), 167–175. https://doi.org/10.24875/BMHIM.19000002

DeHart, A., & Richter, G. (2019). Hemangioma: Recent Advances. *F1000Research*, *8*, F1000 Faculty Rev-1926. https://doi.org/10.12688/f1000research.20152.1

Dilsiz, A., Aydin, T., & Gursan, N. (2009). Capillary hemangioma as a rare benign tumor of the oral cavity: a case report. *Cases journal*, *2*, 8622. https://doi.org/10.1186/1757-1626-0002-0000008622

Ding, Y., Zhang, J. Z., Yu, S. R., Xiang, F., & Kang, X. J. (2020). Risk factors for infantile hemangioma: a meta-analysis. *World journal of pediatrics : WJP*, *16*(4), 377–384. https://doi.org/10.1007/s12519-019-00327-2

Froń, A., & Orczyk-Pawiłowicz, M. (2023). Understanding the Immunological Quality of Breast Milk in Maternal Overweight and Obesity. *Nutrients*, *15*(24), 5016. https://doi.org/10.3390/nu15245016

Gapizov, A., Sidhu, H. K., Affaf, M., Safdar, S., Irfan, R., Ekhator, C., Saddique, M. N., Devi, M., Silloca Cabana, E. O., Kamran, M., Bellegarde, S. B., & Hussain, I. (2023). Unraveling Intravascular Lobular Capillary Hemangioma: A Comprehensive Scoping Review. *Cureus*, *15*(9), e45142. https://doi.org/10.7759/cureus.45142

Goldenberg, D. C., Vikkula, M., Penington, A., Blei, F., Kool, L. S., Wassef, M., Frieden, I. J., & ISSVA Vascular Anomalies Classification Group (2025). Updated Classification of Vascular Anomalies. A living document from the International Society for the Study of Vascular Anomalies Classification Group. *Journal of vascular anomalies*, *6*(2), e113. https://doi.org/10.1097/JOVA.0000000000000113

Gunter J. B. (2002). Benefit and risks of local anesthetics in infants and children. *Paediatric drugs*, *4*(10), 649–672. https://doi.org/10.2165/00128072-200204100-00003

Gupta D, Gupta S, Mittal A, Garg P. Diagnosis and Management of Cavernous Hemangioma of the Tongue with Sclerosing Agents: A Case Report and Review of Literature. Electron J Gen Med. 2021;18(5):em307. https://doi.org/10.29333/ejgm/11016

Holm, A., Mulliken, J. B., & Bischoff, J. (2024). Infantile hemangioma: the common and enigmatic vascular tumor. *The Journal of clinical investigation*, *134*(8), e172836. https://doi.org/10.1172/JCI172836

Huang, J., Zhao, Q., Li, J., Meng, J., Li, S., Yan, W., Wang, J., & Ren, C. (2021). Correlation between neonatal hyperbilirubinemia and vitamin D levels: A meta-analysis. *PloS one*, *16*(5), e0251584. https://doi.org/10.1371/journal.pone.0251584

Instituto Nacional del Cáncer (NIH). Tratamiento de los tumores vasculares infantiles (PDQ®)–Versión para profesionales de salud. (2025). https://www.cancer.gov/espanol/tipos/sarcoma-de-tejido-blando/pro/tratamiento-tumores-vasculares-infantiles-pdq

Kabagenyi, F., Anena, S. P., & Seguya, A. (2023). 19 Months Toddler with a Giant Oral Capillary Hemangioma, a Case Report. *International medical case reports journal*, *16*, 287–291. https://doi.org/10.2147/IMCRJ.S406901

Kotlow L. A. (2013). Diagnosing and understanding the maxillary lip-tie (superior labial, the maxillary labial frenum) as it relates to breastfeeding. *Journal of human lactation : official journal of International Lactation Consultant Association*, *29*(4), 458–464. https://doi.org/10.1177/0890334413491325

Léauté-Labrèze, C., Harper, J. I., & Hoeger, P. H. (2017). Infantile haemangioma. *Lancet (London, England)*, *390*(10089), 85–94. https://doi.org/10.1016/S0140-6736(16)00645-0

Li, H., Zhang, M., Ye, J. *et al.* Cervical lymphangioma with myxoid degeneration: a rare case report and literature review. *Bull Natl Res Cent. 2022;* 46:58. https://doi.org/10.1186/s42269-022-00736-w

Li, Y., Zhao, L., & Li, X. F. (2021). Hypoxia and the Tumor Microenvironment. *Technology in cancer research & treatment*, *20*, 15330338211036304. https://doi.org/10.1177/15330338211036304

Lizardo Castro, G. A., y Blandón, D. M. Granuloma piógeno en niños. *Revista Médica Hondureña, 91(Supl.2).* 2023; S41. https://doi.org/10.5377/rmh.

López Gutiérrez JC, del Pozo Losada J, Gómez Tellado M. Anomalías vasculares en la infancia. Revisión y actualización. *Anales de Pediatría*. 2024;101:278–85. . https://10.1016/j.anpedi.2024.07.009

Lyssy LA, Puckett Y. (2025, enero) *Oral Hemangiomas*. StatPearls [Internet] Treasure Island (FL): StatPearls. https://www.ncbi.nlm.nih.gov/books/NBK560768/

Malamed S. (2021) *Manual de anestesia local*. 7 ed. Rio de Janeiro: Guanabara Koogan. https://es.scribd.com/document/682943267/Manual-de-Anestesia-local-septima-edicio-n

Mansfield, S. A., Williams, R. F., & Iacobas, I. (2020). Vascular tumors. *Seminars in pediatric surgery*, *29*(5), 150975. https://doi.org/10.1016/j.sempedsurg.2020.150975

Mowafy KA, Soliman MA, Abdelgawad MM. Lobular capillary hemangioma of palatal mucosa of an infant. *Journal of Pediatric Surgery Case Reports.* 2021;75:1–6. https://doi: 10.1016/j.epsc.2021.102074

Mufeed, A., Hafiz, A., George, A., & Francis, P. G. (2015). Pedunculated haemangioma of the palate. *BMJ case reports*, *2015*, bcr2014206801. https://doi.org/10.1136/bcr-2014-206801

Navas-Aparicio M del C, Acuña-Navas A, Miranda-Solís L. Hemangioma lobular capilar inusual en un paciente pediátrico. Reporte de caso y revisión de literatura. *Odontología Sanmarquina*. 2023;26(2):e25052. https://doi.org/10.15381/os.v26i2.25052

Patil, S., Rao, R. S., Majumdar, B., Jafer, M., Maralingannavar, M., & Sukumaran, A. (2016). Oral Lesions in Neonates. *International journal of clinical pediatric dentistry*, *9*(2), 131–138. https://doi.org/10.5005/jp-journals-10005-1349

Pfister, S. M., Reyes-Múgica, M., Chan, J. K. C., Hasle, H., Lazar, A. J., Rossi, S., Ferrari, A., Jarzembowski, J. A., Pritchard-Jones, K., Hill, D. A., Jacques, T. S., Wesseling, P., López Terrada, D. H., von Deimling, A., Kratz, C. P., Cree, I. A., & Alaggio, R. (2022). A Summary of the Inaugural WHO Classification of Pediatric Tumors: Transitioning from the Optical into the Molecular Era. *Cancer discovery*, *12*(2), 331–355. https://doi.org/10.1158/2159-8290.CD-21-1094

Putra, J., & Al-Ibraheemi, A. (2021). Vascular Anomalies of the Head and Neck: A Pediatric Overview. *Head and neck pathology*, *15*(1), 59–70. https://doi.org/10.1007/s12105-020-01236-x

Ramancciato J., de Araujo L. y Abanto J. (2024) Anestésicos tópicos e locais em neonatos e bebés. En Abanto J. (ed.), *Odontopediatria da gestante ao bebé: Abordagem transdisciplinar na arte de cuidar (pp. 660-664)*. Sao Paulo: Santos Publicaciones.

Rauniyar, D., Upadhyaya, C., Chaurasia, N., Sharma, S., & Bhandari, A. (2023). Congenital epulis: a rare diagnosis of newborn. *Journal of surgical case reports*, *2023*(8), rjad453. https://doi.org/10.1093/jscr/rjad453

Redondo, P.. (2004). Clasificación de las anomalías vasculares (tumores y malformaciones): Características clínicas e historia natural. *Anales del Sistema Sanitario de Navarra*, *27*(Supl. 1), 09-25. Recuperado en 06 de agosto de 2025, de http://scielo.isciii.es/scielo.php?script=sci_arttext&pid=S1137-66272004000200002&lng=es&tlng=es.

Rešić, A., Barčot, Z., Habek, D., Pogorelić, Z., & Bašković, M. (2025). The Evaluation, Diagnosis, and Management of Infantile Hemangiomas—A Comprehensive Review. *Journal of Clinical Medicine*, *14*(2), 425. https://doi.org/10.3390/jcm14020425

Rio-Aige, K., Azagra-Boronat, I., Castell, M., Selma-Royo, M., Collado, M. C., Rodríguez-Lagunas, M. J., & Pérez-Cano, F. J. (2021). The Breast Milk Immunoglobulinome. *Nutrients*, *13*(6), 1810. https://doi.org/10.3390/nu13061810

Salari, S., Mohtasham, N., Imanimoghaddam, M., Amirchaghmaghi, M., & Fayyazi, M. (2024). A case report of an oral hemangioma with unusual features. *Clinical case reports*, *12*(11), e9479. https://doi.org/10.1002/ccr3.9479

Sbaraglia, M., Bellan, E., & Dei Tos, A. P. (2021). The 2020 WHO Classification of Soft Tissue Tumours: news and perspectives. *Pathologica*, *113*(2), 70–84. https://doi.org/10.32074/1591-951X-213

Weiss, L. (2009). Soft Tissues. *Modern Surgical Pathology, 2*, 1717-1783. https://doi.org/10.1016/B978-1-4160-3966-2.00046-1

Wildgruber, M., Sadick, M., Müller-Wille, R., & Wohlgemuth, W. A. (2019). Vascular tumors in infants and adolescents. *Insights into imaging*, *10*(1), 30. https://doi.org/10.1186/s13244-019-0718-6

Xiang, S., Gong, X., Qiu, T., Zhou, J., Yang, K., Lan, Y., Zhang, Z., & Ji, Y. (2024). Insights into the mechanisms of angiogenesis in infantile hemangioma. *Biomedicine & pharmacotherapy = Biomedecine & pharmacotherapie*, *178*, 117181. https://doi.org/10.1016/j.biopha.2024.117181

12. ANEXOS

Anexo 1 ***Clasificación de los tumores vasculares pediátricos según la OMS (2020)***

Table 2. Classification of pediatric soft-tissue and bone tumors

Vascular tumors

- Capillary malformations
- Venous malformations (Venous hemangioma)[c] *new*
- Arteriovenous malformations (Arteriovenous malformation/hemangioma)[c] *new*
- Intramuscular vascular anomalies (Intramuscular hemangioma)[c] *new*
- Lymphatic anomalies (Lymphangioma and lymphangiomatosis)[c] *new*
- Congenital hemangioma[c] *new*
- Infantile hemangioma[c] *new*
- Hemangioma of placenta *new*
- Pyogenic granuloma
- Epithelioid Hemangioma
- Tufted angioma and kaposiform hemangioendothelioma
- Papillary intralymphatic angioendothelioma (PILA) and retiform hemangioendothelioma
- Pseudomyogenic hemangiendothelioma
- Kaposi sarcoma
- Epithelioid hemangioendothelioma
- Angiosarcoma

Nota: Tomado de Pfister, S. M., Reyes-Múgica, M., Chan, J. K. C., Hasle, H., Lazar, A. J., Rossi, S., Ferrari, A., Jarzembowski, J. A., Pritchard-Jones, K., Hill, D. A., Jacques, T. S., Wesseling, P., López Terrada, D. H., von Deimling, A., Kratz, C. P., Cree, I. A., & Alaggio, R. (2022). A Summary of the Inaugural WHO Classification of Pediatric Tumors: Transitioning from the Optical into the Molecular Era. *Cancer discovery*, *12*(2), 331–355. https://doi.org/10.1158/2159-8290.CD-21-1094

Anexo 2 ***Clasificación del frenillo labial maxilar en neonatos de Kotlow***



Clase I: La fijación de este tipo de frenillo no parece causar problemas durante la lactancia.



Clase II: Presenta un punto de inserción en la unión de los márgenes gingivales libre e insertado. La zona 3 se extiende hacia el área entre los dientes y se conoce como papila interdental. Aquí es donde se posicionarán los incisivos centrales en erupción alrededor de los 6 meses de edad libertad de movimiento.



Clase III: mostrando que el frenillo se inserta entre las áreas donde erupcionarán los incisivos centrales maxilares, justo antes de insertarse en el incisivo anterior



Clase IV: El frenillo más severo implica que el frenillo se enrolla en el paladar duro y en la papila anterior (una pequeña protuberancia ubicada justo detrás de donde erupcionará el incisivo central).

Nota: El tejido justo debajo del área nasal (zona 1) se denomina área gingival libre; este tejido es móvil. El tejido de la zona 2 e Unido al hueso y con poca libertad de movimiento**.** Tomado de Kotlow LA. Diagnosing and understanding the maxillary lip-tie (Superior Labial, the Maxillary Labial Frenum) as it relates to breastfeeding. Journal of Human Lactation. 2013;29(4):458–64.

Anexo 3 Resultados *de hemograma completo*

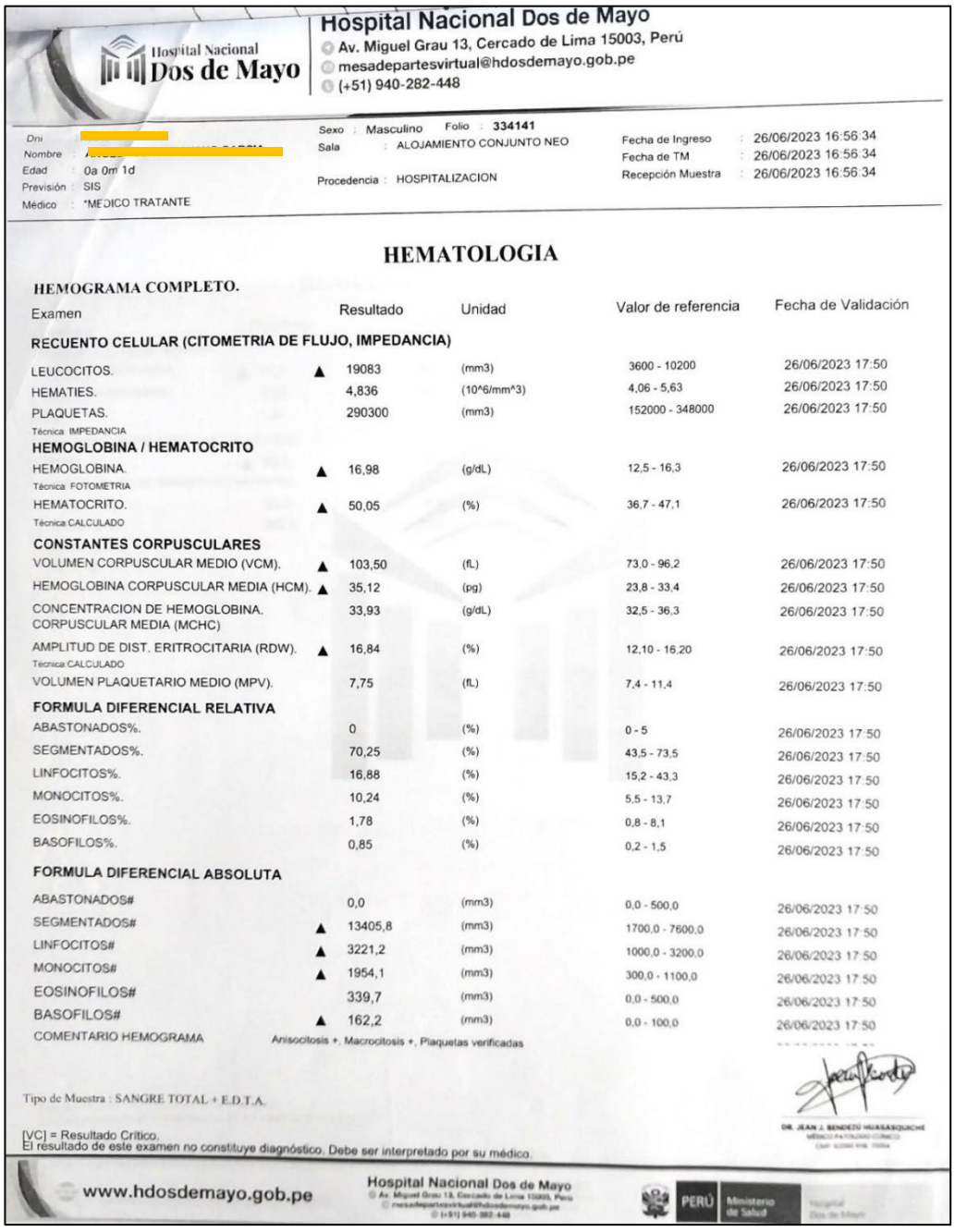

Hospital Nacional Dos de Mayo
Av. Miguel Grau 13, Cercado de Lima 15003, Perú
mesadepartesvirtual@hdosdemayo.gob.pe
(+51) 940-282-448

Dni [redacted]
Nombre [redacted]
Edad : 0a 0m 1d
Previsión : SIS
Médico : *MEDICO TRATANTE

Sexo : Masculino Folio : 334141
Sala : ALOJAMIENTO CONJUNTO NEO
Procedencia : HOSPITALIZACION

Fecha de Ingreso : 26/06/2023 16:56:34
Fecha de TM : 26/06/2023 16:56:34
Recepción Muestra : 26/06/2023 16:56:34

HEMATOLOGIA

HEMOGRAMA COMPLETO.

Examen		Resultado	Unidad	Valor de referencia	Fecha de Validación
RECUENTO CELULAR (CITOMETRIA DE FLUJO, IMPEDANCIA)					
LEUCOCITOS.	▲	19083	(mm3)	3600 - 10200	26/06/2023 17:50
HEMATIES.		4,836	(10^6/mm^3)	4,06 - 5,63	26/06/2023 17:50
PLAQUETAS.		290300	(mm3)	152000 - 348000	26/06/2023 17:50
Técnica: IMPEDANCIA					
HEMOGLOBINA / HEMATOCRITO					
HEMOGLOBINA.	▲	16,98	(g/dL)	12,5 - 16,3	26/06/2023 17:50
Técnica: FOTOMETRIA					
HEMATOCRITO.	▲	50,05	(%)	36,7 - 47,1	26/06/2023 17:50
Técnica:CALCULADO					
CONSTANTES CORPUSCULARES					
VOLUMEN CORPUSCULAR MEDIO (VCM).	▲	103,50	(fL)	73,0 - 96,2	26/06/2023 17:50
HEMOGLOBINA CORPUSCULAR MEDIA (HCM).	▲	35,12	(pg)	23,8 - 33,4	26/06/2023 17:50
CONCENTRACION DE HEMOGLOBINA. CORPUSCULAR MEDIA (MCHC)		33,93	(g/dL)	32,5 - 36,3	26/06/2023 17:50
AMPLITUD DE DIST. ERITROCITARIA (RDW).	▲	16,84	(%)	12,10 - 16,20	26/06/2023 17:50
Técnica:CALCULADO					
VOLUMEN PLAQUETARIO MEDIO (MPV).		7,75	(fL)	7,4 - 11,4	26/06/2023 17:50
FORMULA DIFERENCIAL RELATIVA					
ABASTONADOS%.		0	(%)	0 - 5	26/06/2023 17:50
SEGMENTADOS%.		70,25	(%)	43,5 - 73,5	26/06/2023 17:50
LINFOCITOS%.		16,88	(%)	15,2 - 43,3	26/06/2023 17:50
MONOCITOS%.		10,24	(%)	5,5 - 13,7	26/06/2023 17:50
EOSINOFILOS%.		1,78	(%)	0,8 - 8,1	26/06/2023 17:50
BASOFILOS%.		0,85	(%)	0,2 - 1,5	26/06/2023 17:50
FORMULA DIFERENCIAL ABSOLUTA					
ABASTONADOS#		0,0	(mm3)	0,0 - 500,0	26/06/2023 17:50
SEGMENTADOS#	▲	13405,8	(mm3)	1700,0 - 7600,0	26/06/2023 17:50
LINFOCITOS#	▲	3221,2	(mm3)	1000,0 - 3200,0	26/06/2023 17:50
MONOCITOS#	▲	1954,1	(mm3)	300,0 - 1100,0	26/06/2023 17:50
EOSINOFILOS#		339,7	(mm3)	0,0 - 500,0	26/06/2023 17:50
BASOFILOS#	▲	162,2	(mm3)	0,0 - 100,0	26/06/2023 17:50
COMENTARIO HEMOGRAMA		Anisocitosis +, Macrocitosis +, Plaquetas verificadas			

Tipo de Muestra : SANGRE TOTAL + E.D.T.A.

[VC] = Resultado Critico.
El resultado de este examen no constituye diagnóstico. Debe ser interpretado por su médico.

DR. JUAN J. BENDEZU HUASASQUICHE

www.hdosdemayo.gob.pe
Hospital Nacional Dos de Mayo
PERÚ Ministerio de Salud

Anexo 4 *Resultados del Perfil de Coagulación*

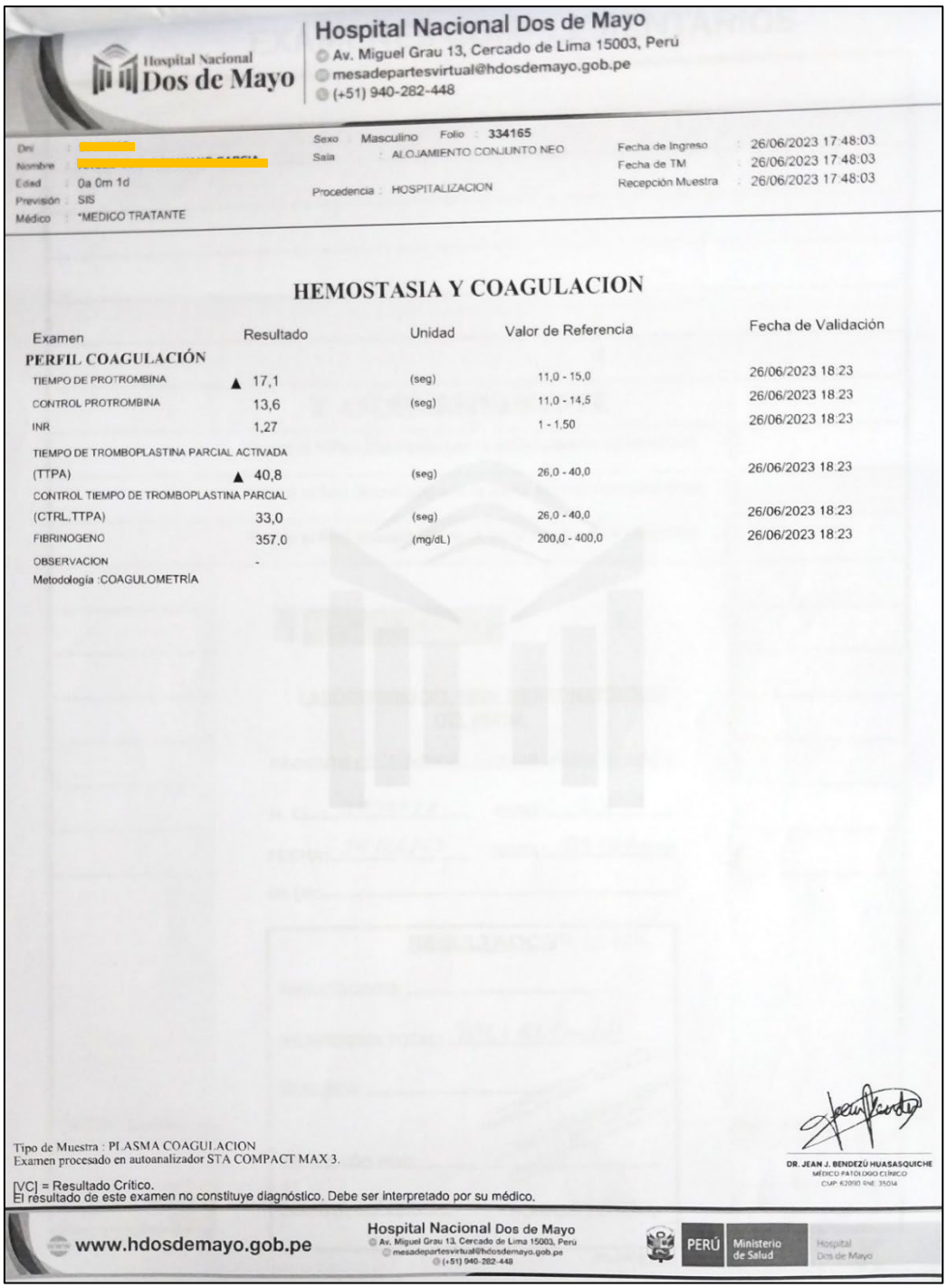

Hospital Nacional Dos de Mayo
Av. Miguel Grau 13, Cercado de Lima 15003, Perú
mesadepartesvirtual@hdosdemayo.gob.pe
(+51) 940-282-448

Dni : [redacted]
Nombre : [redacted]
Edad : 0a 0m 1d
Previsión : SIS
Médico : *MEDICO TRATANTE

Sexo : Masculino Folio : 334165
Sala : ALOJAMIENTO CONJUNTO NEO
Procedencia : HOSPITALIZACION

Fecha de Ingreso : 26/06/2023 17:48:03
Fecha de TM : 26/06/2023 17:48:03
Recepción Muestra : 26/06/2023 17:48:03

HEMOSTASIA Y COAGULACION

Examen	Resultado	Unidad	Valor de Referencia	Fecha de Validación
PERFIL COAGULACIÓN				
TIEMPO DE PROTROMBINA	▲ 17,1	(seg)	11,0 - 15,0	26/06/2023 18:23
CONTROL PROTROMBINA	13,6	(seg)	11,0 - 14,5	26/06/2023 18:23
INR	1,27		1 - 1,50	26/06/2023 18:23
TIEMPO DE TROMBOPLASTINA PARCIAL ACTIVADA (TTPA)	▲ 40,8	(seg)	26,0 - 40,0	26/06/2023 18:23
CONTROL TIEMPO DE TROMBOPLASTINA PARCIAL (CTRL.TTPA)	33,0	(seg)	26,0 - 40,0	26/06/2023 18:23
FIBRINOGENO	357,0	(mg/dL)	200,0 - 400,0	26/06/2023 18:23
OBSERVACION	-			

Metodología :COAGULOMETRÍA

Tipo de Muestra : PLASMA COAGULACION
Examen procesado en autoanalizador STA COMPACT MAX 3.

[VC] = Resultado Crítico.
El resultado de este examen no constituye diagnóstico. Debe ser interpretado por su médico.

DR. JEAN J. BENDEZÚ HUASASQUICHE
MÉDICO PATÓLOGO CLÍNICO
CMP: 62010 RNE: 35014

www.hdosdemayo.gob.pe
Hospital Nacional Dos de Mayo
Av. Miguel Grau 13, Cercado de Lima 15003, Perú
mesadepartesvirtual@hdosdemayo.gob.pe
(+51) 940-282-448
PERÚ Ministerio de Salud Hospital Dos de Mayo

Anexo 5 ***Clasificación de tumores vascular según su asociación genética y el manejo basada en la clasificación de tumores vasculares de ISSVA (2018)***

Table. 1
The 2018 ISSVA classification of vascular tumors.

Vascular tumor		Genetic association	First line therapy	Alternative available therapy
Benign	Infantile Hemangioma		Observation	Pharmacological
	Congenital Hemangioma	GNAQ/GNA11	Observation	Surgical
	Tufted angioma	GNA14	Pharmacological	Observation
	Spindle-cell hemangioma	IDH1/IDH2	Surgical	Pharmacological
	Epithelioid hemangioma	FOS	Pharmacological	Surgical
	Pyogenic granuloma	BRAF/RAS/GNA14	Surgical	
	Hobnail hemangioma		Surgical	
	Microvenular hemangioma		Surgical	
	Anastomosing hemangioma		Surgical	
	Glomeruloid hemangioma		Surgical	
	Papillary hemangioma		Surgical	
	Intravascular papillary endothelial hyperplasia		Surgical	
	Cutaneous epithelioid angiomatous nodule		Surgical	
	Acquired elastotic hemangioma		Surgical	
	Littoral cell hemangioma of the spleen		Surgical	
Locally ag-	Kaposiform hemangioendothelioma	GNA14	Pharmacological	Surgical
	Retiform hemangioendothelioma		Surgical	
gres-	Papillary intralymphatic angioendothelioma (PILA), Dabska tumor		Surgical	
sive	Composite hemangioendothelioma		Surgical	
or	Pseudomyogenic hemangioendothelioma	FOSB	Surgical	
borderline	Polymorphous hemangioendothelioma		Surgical	
	Hemangioendothelioma not otherwise specified		Surgical	
	Kaposi sarcoma		Pharmacological	
	Others		Variable	
Malignant	Angiosarcoma	(post radiation) MYC	Pharmacological	
	Epithelioid hemangioendothelioma	CAMTA1/TFE3	Pharmacological	
	Others		Variable	

Fuente: Mansfield SA, Williams RF, Iacobas I. Vascular tumors. Semin Pediatr Surg [Internet]. 2020;29(5):150975. Available from: https://doi.org/10.1016/j.sempedsurg.2020.1509

Anexo 6 ***Consentimiento Informado de actividad docente***

PERÚ Ministerio de Salud | Hospital Nacional Dos de Mayo

"DECENIO DE LAS PERSONAS CON DISCAPACIDAD EN EL PERÚ"
"AÑO DE LA INTEGRACION NACIONAL Y EL RECONOCIMIENTO DE NUESTRA DIVERSIDAD"

CONSENTIMIENTO INFORMADO DE ACTIVIDAD DOCENTE

Usted acude a este hospital para recibir una atención de salud, la cual será brindada por un profesional especializado, o en entrenamiento bajo supervisión directa. El hospital nacional "2 de mayo" es un hospital docente, donde se capacitan médicos residentes y alumnos de Medicina, enfermería u otra profesión. los alumnos podrán intervenir como observadores y/o mediante entrevistas supervisadas a petición y bajo supervisión del profesional docente. La información que usted proporcione será protegida por su carácter confidencial. En tal sentido, solicitamos su autorización para la participación de los alumnos, lo cual contribuirá a que en el futuro, puedan ayudar a otras personas.

si usted no aceptase la presencia de alumnos durante su atención se le garantizará De todos modos la misma calidad de servicio. Asimismo usted podrá solicitar la no presencia de alumnos en el momento que considere conveniente.

Yo,[redacted]....,de..... años de edad declaró que sido informado de la actividad docente en que participaré.
por lo expuesto (marque con una x en el recuadro correspondiente):

SI(X) NO( ) doy mi consentimiento para participar en esta actividad, sabiendo que puedo cambiar de opinión, sin que esta decisión afecte la calidad de atención a la que tengo derecho.

[redacted]
Firma o huella digital del paciente o apoderado
Nombre:[redacted]
DNI N°[redacted]

.....
Firma del profesional que informa o toma consentimiento
Nombre:.....
DNI N°.....
JAVIER FARIAS VERA
CIRUJANO DENTISTA
ODONTOPEDIATRA
ORTODONCIA Y ORTOPEDIA MAXILA
C.O.P. 22314 RNE 9

.....
Firma del representante legal(si fuese necesario)
Nombre:.....
DNI N°.....

Fecha.....28 de junio 2023

www.hdosdemayo.Gob.pe
Parque nuestra historia parque historia de la medicina peruana
S/N cercado de Lima
teléfono 3 2300 253 28 00 35

Anexo 7 ***Consentimiento Informado para la cirugía oral menor***

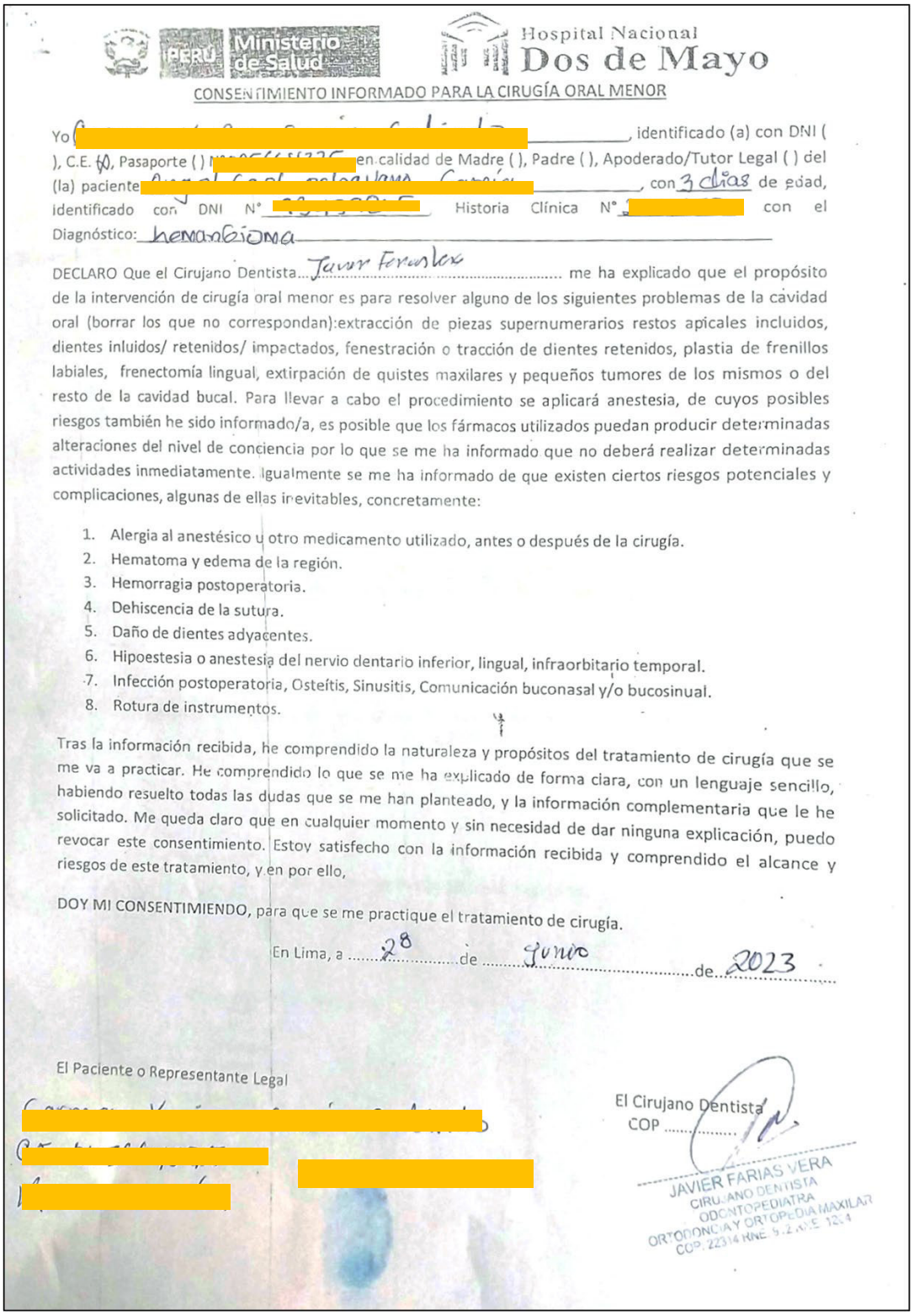

PERÚ Ministerio de Salud

Hospital Nacional Dos de Mayo

CONSENTIMIENTO INFORMADO PARA LA CIRUGÍA ORAL MENOR

Yo [redacted], identificado (a) con DNI ( ), C.E. (X), Pasaporte ( ) [redacted] en calidad de Madre ( ), Padre ( ), Apoderado/Tutor Legal ( ) del (la) paciente [redacted], con 3 días de edad, identificado con DNI N° [redacted] Historia Clínica N° [redacted] con el Diagnóstico: hemangioma

DECLARO Que el Cirujano Dentista Javier Farias Vera me ha explicado que el propósito de la intervención de cirugía oral menor es para resolver alguno de los siguientes problemas de la cavidad oral (borrar los que no correspondan):extracción de piezas supernumerarios restos apicales incluidos, dientes inluidos/ retenidos/ impactados, fenestración o tracción de dientes retenidos, plastia de frenillos labiales, frenectomía lingual, extirpación de quistes maxilares y pequeños tumores de los mismos o del resto de la cavidad bucal. Para llevar a cabo el procedimiento se aplicará anestesia, de cuyos posibles riesgos también he sido informado/a, es posible que los fármacos utilizados puedan producir determinadas alteraciones del nivel de conciencia por lo que se me ha informado que no deberá realizar determinadas actividades inmediatamente. Igualmente se me ha informado de que existen ciertos riesgos potenciales y complicaciones, algunas de ellas inevitables, concretamente:

1. Alergia al anestésico u otro medicamento utilizado, antes o después de la cirugía.
2. Hematoma y edema de la región.
3. Hemorragia postoperatoria.
4. Dehiscencia de la sutura.
5. Daño de dientes adyacentes.
6. Hipoestesia o anestesia del nervio dentario inferior, lingual, infraorbitario temporal.
7. Infección postoperatoria, Osteítis, Sinusitis, Comunicación buconasal y/o bucosinual.
8. Rotura de instrumentos.

Tras la información recibida, he comprendido la naturaleza y propósitos del tratamiento de cirugía que se me va a practicar. He comprendido lo que se me ha explicado de forma clara, con un lenguaje sencillo, habiendo resuelto todas las dudas que se me han planteado, y la información complementaria que le he solicitado. Me queda claro que en cualquier momento y sin necesidad de dar ninguna explicación, puedo revocar este consentimiento. Estoy satisfecho con la información recibida y comprendido el alcance y riesgos de este tratamiento, y en por ello,

DOY MI CONSENTIMIENDO, para que se me practique el tratamiento de cirugía.

En Lima, a 28 de junio de 2023

El Paciente o Representante Legal

[redacted]

El Cirujano Dentista
COP .....

JAVIER FARIAS VERA
CIRUJANO DENTISTA
ODONTOPEDIATRA
ORTODONCIA Y ORTOPEDIA MAXILAR
COP. 22314 RNE. 9.2 RNE. 1204

Anexo 8 ***Consentimiento Informado para reporte de caso***

PERÚ | Ministerio de Salud | Hospital Nacional Dos de Mayo

CONSENTIMIENTO INFORMADO PARA REPORTES DE CASO DEL SERVICIO DE ODONTOPEDIATRÍA

RC: / ODP-HNDM
Fecha: 23 / 11 / 2023
Servicio de odontopediatría

CONSENTIMIENTO INFORMADO PARA REPORTES DE CASO O SERIE DE CASOS EN ODONTOPEDIATRIA

TITULO:

INVESTIGADOR PRINCIPAL:
Nombres y apellidos: Denisse Anny Carhuamaca León.

El servicio de Odontopediatría del Hospital Nacional Dos de Mayo, uno de sus propósitos, es contribuir con el desarrollo del conocimiento científico a través de proyectos de investigación, en los cuales puede ser necesario utilizar algunos de sus resultados de exámenes, imagenología o datos de su ficha clínica. Un tipo de investigación corresponde al reporte de caso clínico.

Un reporte de caso es un tipo de estudio que presenta detalladamente problemas de salud, de un paciente único y de características únicas. En él, se organizan y vuelven a narrar lo que ocurrió en la historia clínica, evolución de la enfermedad, cuidados médicos instituidos y los resultados obtenidos. El reporte de caso busca aportar idealmente un nuevo valor al actual conocimiento de una enfermedad.

El presente documento tiene por objetivo certificar que usted ha sido informado por el profesional de salud responsable de su atención, sobre los objetivos, riesgos, beneficios del reporte de su caso clínico y obtuvo su autorización para su realización.

Este documento se compone por dos partes, a saber:

1. Información para usted sobre la intención del estudio, en forma de preguntas.
2. Formulario de consentimiento informado para obtener su firma si usted está de acuerdo con participar en el reporte de su caso o estudio. Firmarán también el profesional de salud encargado de asistirlo o investigador. Usted/el paciente recibirá una copia de este formato de consentimiento si acepta participar.

Es posible que el siguiente texto contenga algunas palabras que usted no entienda. Le pedimos que por favor le solicite a su médico o profesional tratante que le explique el significado de éstas. Siéntase en libertad para realizar las preguntas que considere necesarias. Disponga de tiempo para pensar y tomar una decisión y para consultar con o con quienes usted considere apropiados para ayudarle a comprender las razones para participar en este estudio.

- **¿Cuál es el propósito de este reporte de caso o serie de casos?**

El reporte de caso en odontopediatría es un tipo de estudio que cuenta una historia de un paciente único o la historia de unos pocos pacientes y que describe y alerta a otros

Consentimiento Informado para reporte de caso

PERÚ | Ministerio de Salud | Hospital Nacional Dos de Mayo

RC: / ODP-HNDM
Fecha: 23 / 11 / 202

Servicio de odontopediatría

CONSENTIMIENTO INFORMADO PARA REPORTES DE CASO DEL SERVICIO DE ODONTOPEDIATRÍA

profesionales sobre un hallazgo único o poco frecuente sobre una enfermedad o tratamiento.

- **¿Qué información se publicará? y ¿Quiénes podrán acceder a la información?**

En el caso de las fotografías, se asegurará de proveer todas las medidas necesarias para impedir su reconocimiento, por ejemplo, solo la zona señalada, realizar sellos en la zona de su cara, que lo puedan identificar o no mostrar caracteres personales que puedan ser identificables, etc. El personal de salud le mostrará previamente que imagen (es) será utilizada para este estudio.

No obstante, especifique que no puede garantizarse el anonimato de manera completa. Es posible que alguien, en algún lugar (por ejemplo, quien cuidó del paciente o un pariente) pueda reconocerlo.

Se hablara del material del estudio que se publicará puede mostrar o incluir detalles que se preguntó en la anamnesis del paciente con su enfermedad o lesión y cualquier tratamiento o cirugía que el paciente haya tenido, tuviera o pueda tener en el futuro.

Al ser publicada en una revista científica que será difundida en todo el mundo. Estas revistas van dirigidas a médicos y otros profesionales de la salud, también pueden verla otras personas, como académicos, estudiantes y periodistas.

El artículo científico o tesis, al llegar ser publicada incluirá las fotografías, imagen o texto, pueden ser objeto de un comunicado de prensa y podría accederse a él a partir de enlaces en redes sociales y/o utilizarse en otras actividades.

- **¿Cuáles son los beneficios por participar en este estudio?**

No existe un beneficio directo hacia usted o el paciente por participar del estudio; sin embargo, otros pacientes con una condición de salud similar a la suya y los profesionales que brindan cuidado de la salud se beneficiarán del conocimiento del caso al tenerlo como precedente y poder identificar rápidamente la condición.

- **¿Habrá algún costo por participar en el estudio? ¿Recibiré algo por estar en este estudio?**

El investigador ni el paciente no recibirán ningún estímulo económico por participar de este estudio. Tampoco incurrirán en algún gasto económico.

- **¿Cómo protegeremos su información?**
  La información obtenida de su ficha clínica será tratada como información sensible y confidencial. Si su caso fuera publicado en una revista científica o presentada en una conferencia o congreso, se hará siempre de manera anónima. De igual modo, si se publican fotografías, se tomarán todos los resguardos para impedir su identificación.

- **¿Qué pasa si usted quiere terminar su participación antes que el estudio haya terminado?**

  Si aplica. Usted puede retirarse en cualquier momento antes de la publicación del artículo de investigación o informe de tesis, sin sanción o pérdida de los beneficios a los que tiene derecho ni que afectará su atención en salud. ***Tenga en cuenta*** cuando el

Consentimiento Informado para reporte de caso

PERÚ | Ministerio de Salud | Hospital Nacional Dos de Mayo

CONSENTIMIENTO INFORMADO PARA REPORTES DE CASO DEL SERVICIO DE ODONTOPEDIATRÍA

# RC:	/ ODP-HNDM
Fecha: 23 / 11	/ 202
Servicio de odontopediatría	

artículo científico o informe de tesis sea publicado no será posible que revoque su consentimiento.

- **¿Qué hacer si tienes preguntas sobre el estudio?**
  Usted puede contactar en caso de requerir información adicional en relación al estudio o en relación a sus derechos como participante.
  - **Datos de contacto del Investigador Principal**:
    C.D. Denisse Anny Carhuamaca León, *991289323, denisseanny@hotmail.com, (para preguntas en cuanto al estudio).*
  - **Datos de Contacto del Comité de Ética:** *Para preguntas sobre sus derechos como voluntarios, o si piensa que sus derechos han sido vulnerados*

Presidente del Comité de Ética del HNDM: Dr.....
Dirección: Parque Historia de la Medicina Peruana S/N, altura de la cuadra 13 de Av. Grau, Cercado – Lima; Teléfono: 3280028 anexo 8234; Correo electrónico: comite.etica@hdosdemayo.gob.pe

Declaración de Consentimiento:
He leído este consentimiento informado, donde el profesional, solicita mi autorización para presentar o publicar el caso de mi hijo en revistas científicas o médicas, docencia universitaria y otros eventos científicos y para hacer uso de forma anonimizada, de los datos contenidos en mi ficha clínica, así como mis exámenes complementarios y/o fotografías clínicas. Entendido el objetivo de este estudio y los procedimientos a realizar. He podido realizar y aclarar todas mis dudas. He sido informado que no tiene riesgos ni beneficios para mí. He sido informado que puedo reevaluar o rechazar esta autorización, sin expresar causa o motivo de mi decisión. Recibiré una copia firmada de este documento. También declaró que al firmar este consentimiento no renuncio a ninguno de mis derechos.

Confirmo que: (Lea cada pregunta y marque "X" según su corresponda)

	Sí	No
He visto la foto, imagen, texto u otro material sobre mí/el paciente	(X)	( )
Doy mi consentimiento al investigador principal (*escribir nombre completo del investigador principal)* para que el material (texto, fotografías, imágenes) sobre mí/el paciente sea publicado.	(X)	( )

[redacted] | Lima 23-11-2023 | [redacted]

Nombre y Apellidos del participante ***(Todo escrito con puño y letra del voluntario)*** | Lugar y Fecha | Firma

Anexo 9 ***Informe Anatomopatológico***

HOSPITAL NACIONAL DOS DE MAYO

SERVICIO DE ANATOMÍA PATOLÓGICA

INFORME ANATOMOPATOLÓGICO

HIST. CLINICA: [redacted] **CODIGO:** 23-6838 **FECHA I.:** 30-06-2023

AP. PATERNO: [redacted] **AP.MATERNO:** [redacted]

NOMBRES: [redacted] **EDAD:** 5 dias **SEXO:**

SERVICIO: ODONTOPEDIATRIA **INDIC.DR (A):** FARIAS

ESPECIMEN: TEJIDO HIPERPLASICO

DIAGNÓSTICOS: HEMANGIOMA CAPILAR CON AREAS DE HEMORRAGIA EN ORGANIZACION, DEGENERACION MIXOIDE, Y AREAS DE COLONIAS DE GERMENES COCOIDES.

DESCRIPCIÓN: SE RECIBE SIN ROTULADO, 1 FRAGMENTO DE TEJIDO DE ASPECTO POLIPOIDE QUE MIDE 0.7X0.3X0.2CM, DE COLOR PARDO CLARO CON AREAS PARDO OSCURAS.

MINISTERIO DE SALUD - HOSPITAL NACIONAL DOS DE MAYO - SERVICIO DE ANATOMIA PATOLOGICA

PATOLÓGO: DRA. PAREDES

FECHA S.: 05-07-2023

Impresión: 12/07/2023

Transcrito: LCH.

Anexo 10

Guía clínica del diagnóstico y tratamiento del hemangioma capilar en lactantes

HOSPITAL NACIONAL "DOS DE MAYO"

GUÍA TÉCNICA: GUÍA DE PRÁCTICA CLÍNICA PARA EL DIAGNÓSTICO Y TRATAMIENTO DEL HEMANGIOMA CAPILAR EN LACTANTES

Departamento de Odontoestomatología

Servicio de Odontopediatría

2025

DR. VICTOR RAFAEL GONZALES PEREZ

DIRECTOR GENERAL DEL HOSPITAL NACIONAL DOS DE MAYO

ING. LUIS CERRO OLIVARES

DIRECTOR ADMINISTRATIVO DEL HOSPITAL NACIONAL DOS DE MAYO

DRA. GLICERIA LAVADO DE LA FLOR

JEFE DE LA OFICINA DE GESTIÓN DE CALIDAD

Dra. Delia Mercedes Reynaldo Padilla

Jefa (e) del Departamento de Odontoestomatología

DEPARTAMENTO DE ODONTOPEDIATRÍA

JEFATURA

Esp. Delia Mercedes Reynaldo Padilla
Jefa (e) del Departamento de Odontoestomatología
Hospital Nacional Dos de Mayo

EQUIPO ELABORADOR

C.D. Denisse Anny Carhuamaca León
Residente de Odontopediatría

Dr. Javier Farias Vera
Especialista de Odontopediatría

DEPARTAMENTO DE TRABAJO DEL SERVICIO DE ODONTOPEDIATRÍA

EQUIPO DE ELABORADOR

Dr. Javier Farias Vera
Especialista de Odontopediatría

INDICE

I.Finalidad. 1
II.Objetivo. 1
III.Ámbito de Aplicación. 1
IV.Proceso o procedimiento a estandarizar. 2
4.1 **Nombre** 2
4.2 **Código CE 10** 2
V.Consideraciones generales. 2
5.1 **Definición.** 2
5.2 **Etiología.** 3
5.3 **Fisiopatología.** 3
5.4 **Aspectos epidemiológicos.** 4
5.5 **Factores de riesgo asociados.** 4
VI.Consideraciones específicas. 5
6.1 **Cuadro Clínico.** 5
6.2 **Diagnostico** 7
6.3 **Examenes auxiliares.** 7
6.4 **Manejo según nivel de complejidad y capacidad resolutiva.** 8
6.5 **Complicaciones.** 12
6.6 **Criterios de referencia y contra referencia.** 12
6.7 **Flujograma.** 13
VII.Anexos.: 14
VIII.Bibliografía. 17

GUÍA TÉCNICA:
GUÍA DE PRÁCTICA CLÍNICA PARA EL DIAGNÓSTICO Y TRATAMIENTO
DEL HEMANGIOMA CAPILAR EN LACTANTES

I. FINALIDAD.

Contribuir con un documento que permita la mejora en el manejo de los tipos de hemangioma en un recién nacido basada en evidencia científica, dando pautas en el diagnóstico y tratamiento de manera oportuna y evitar complicaciones en el lactante que nace o acude al Hospital Nacional Dos de Mayo.

II. OBJETIVO.

2.1 OBJETIVO GENERAL

Estandarizar los procesos desde el diagnóstico, tratamiento y seguimiento de los pacientes lactantes entre los odontopediatras y otras especialidades de la salud del Hospital Nacional Dos de Mayo

2.2 OBJETIVOS ESPECIFICOS

• Determinar los criterios de diagnóstico de hemangioma y poder diferenciarlos de las malformaciones vasculares.

• Clasificar los tipos de hemangioma según su tamaño, localización y riesgo de complicaciones.

• Determinar el algoritmo terapéutico según la gravedad determinada con las características clínica y la historia natural de la lesión.

• Definir los protocolos de monitorización y de complicaciones.

• Identificar los criterios de derivación a otros especialistas en casos complejos.

III. ÁMBITO DE APLICACIÓN.

La presente Guía es de aplicación obligatoria para todo el personal profesional de salud que labora en el Servicio de Odontopediatría del Hospital Nacional Dos de Mayo.

POBLACION OBJETIVO: La población a la que va dirigida la presente Guía a lactante desde que nace hasta los 2 años de edad, con diagnóstico de Hemangioma.

IV. PROCESO O PROCEDIMIENTO A ESTANDARIZAR.

4.1 NOMBRE

Guía de Práctica Clínica para el Diagnóstico y Tratamiento del Hemangioma Capilar en lactantes

4.2 CÓDIGO CE 10:

CODIGO CIE 10	NOMBRE
D18.0	Hemangioma, de cualquier sitio
K13.4	Granuloma y lesiones semejantes de la mucosa bucal: Granuloma Piogénico de la mucosa bucal

V. CONSIDERACIONES GENERALES.

5.1 DEFINICIÓN.

El hemangioma capilar es un tipo de tumor benigno vascular dentro de vasos sanguíneos de cabeza, cuello y extremidades superiore generalmente. Según la clasificación de la Sociedad Internacional para el estudio de anomalías vasculares (ISSVA), los tumores vasculares benignos conformarían el hemangioma infantil, congénito, granuloma piogénico o también conocido como hemangioma capillar lobulillar intravascular (considerada por algunos autores como un subtipo del hemangioma capilar lobulillar que hasta el momento es controversial por ser muy raro (1), hemangioma de células fusiformes, epiteloide y otros (2) . Algunos granulomas piogénicos son considerados como hemangioma capilar lobulillar debido a que ambos coinciden en criterios clínicos e histológicos, tanto este granuloma como este tipo de hemangioma, respectivamente (3).

El hemangioma presenta proliferación rápida de las células endoteliales de los vasos sanguíneos a diferencia de las alteraciones vasculares (2). La neoplasia benigna más frecuente en la lactantes e infantes (4).

La clasificación clínica del hemangioma según la profundidad de su crecimiento puede ser superficial (color rojo brillante a escarlata y en forma de cúpula, a la presión puede ser pálido parcialmente y a la palpación no se comprime), profundo (color azul, nódulos subcutáneos, ligeramente comprimible) y mixto (combina entre ambas características) (5). Es importante saber la clasificación de una lesión para pronosticar complicaciones y tratamiento.

5.2 ETIOLOGÍA.

Los factores causales del hemangioma infantil aún son inciertos, pero existe varias teorías relevantes que pueden combinarse factores de hipoxia fetal, hormonales y placentarios.

La teoría de la hipoxia intrauterina que refiere factores inducibles por hipoxia-1 alfa, que es esencial para la angiogénesis del hemangioma. El crecimiento vascular se daría por la capacidad adaptativa de aliviar la hipoxia (4,6).

El estrógeno influye en la proliferación de células endoteliales vasculares y la rápida angiogénesis durante el hemangioma infantil. Existe un sinergismo entre las hormonas femeninas del estrógeno y la progesterona, y al producirse poco a poco en la placenta a partir de las 10 semanas de gestación que influyen en los cambios del miometrio, endometrio y la glándula mamaria durante la gestación (4).

Factores placentarios con células GLUT-1 como marcador en hemangioma infantil descartando el diagnostico diferencial entre hemangioma congénito y capilar lobulillar (7).

5.3 FISIOPATOLOGÍA.

EL hemangioma capilar se presenta por la desregulación entre la angiogénesis, que implica formar nuevos vasos a partir de los ya existentes; y la vasculogénesis, forma vasos de las células madre o progenitora (8).

La rápida proliferación del endotelio vascular comienza después que las células progenitoras, que fueron originadas posiblemente en la placenta, se desplazan a diferentes partes del cuerpo por la circulación. Esta fase se estimula por los factores de crecimiento endotelial vascular (VEGF), de crecimiento básico de fibroblastos (bFGF) y de crecimiento transformante beta (TGF-beta). En el citoplasma de las células endoteliales se encuentran los receptores beta de estradiol-17 que estarían

estimulando las vías de señalización que favorecería la formación de nuevos vasos (9)

Lugo que se mantiene un número de células endoteliales, crecen, por lo que cambia el tamaño de la estructura (8).

En la última fase de involución espontánea disminuye el número de vaso sanguíneos y se reemplaza las células endoteliales por grasa, fibroblastos y tejido conectivo. Esta involución podría darse por los receptores Notch transmembrana y sus ligandos parte de la vía Notch (9).

5.4 ASPECTOS EPIDEMIOLÓGICOS.

El hemangioma capilar está frecuentemente en la cabeza y cuello (4). El granuloma piógeno oral se da en niños hasta adultos mayores, la mayoría se da en la segunda y tercera década de vida, mayormente se presenta en mujeres de segunda década por el aumento de hormonas estrógeno y progesterona (10).

Del 60% al 70% de los casos de hemangioma se ubican en cabeza y cuello, los hemangiomas orales son raros. La prevalencia de los hemangiomas orales es aproximadamente 6,4 % de los lactantes y son más común en la cara ventral de la lengua. Estos tumores orales son más frecuentes en mujeres que en hombre de 3 en 1 y se da mayormente en la raza blanca (11).

Los lactantes con bajo peso al nacer menor a 1kilogramo, prematuros, gemelos o trillizos presentan mayores riesgos de presentar hemangioma oral (12).

5.5 FACTORES DE RIESGO ASOCIADOS.

La variante del hemangioma capilar, hemangioma capilar lobulillar, se presenta espontáneamente y el resto está relacionado al trauma, fármacos o al embarazo (4).

Los factores que aumentan el riesgo de hemangioma infantil son el sexo femenino (2 a 3 veces más riesgo), el bajo peso al nacer, la múltiple gestación, parto prematuro, tratamiento con progesterona y antecedentes familiares. Así mismo la edad materna avanzada, placenta previa o anomalía placentaria (1,4).

Se indica que por cada disminución de peso de 500mg bajo al nacer aumenta un 40% de riesgo de hemangioma infantil, la múltiple gestación, el parto prematuro, preeclampsia, tabaquismo materno por la nicotina y el monóxido de carbono que estimularían la vasoconstricción estarían relacionados con la hipoxia fetal (4).

El estrógeno está asociado a la presencia del hemangioma infantil, ya que promueve la proliferación de las células endoteliales vasculares y la rápida angiogénesis. Explicándose así la terapia de progesterona, por el sinergismo de las hormonas femeninas del estrógeno y progesterona producidas progresivamente en la placenta a las 10 semanas de gestación aproximadamente (1,6).

Una concepción asistida por la tecnología de reproducción aumenta la posibilidad de hemangioma en ambos gemelos, por el uso de estrógeno y progesterona (12).

5.5.1 Medio Ambiente.

No se ha encontrado relación con la presencia de hemangiomas en lactantes.

5.5.2 Estilos de Vida.

No se ha encontrado relación con la presencia de Hemangioma en lactantes.

5.5.3 Factores Hereditarios.

A pesar de que el hemangioma se relaciona mayormente con el sexo femenino no hay evidencia científica que esté asociado al cromosoma X. El mecanismo genético podría ser la transmisión autosómica dominante y materna, pero los determinantes genéticos no podría ser un factor de riesgo muy común en el hemangioma infantil(4).

VI. CONSIDERACIONES ESPECÍFICAS.

6.1 Cuadro Clínico.

6.1.1 Signos y Síntomas.

- Lesión vascular solitaria, creciente, de color rojo oscuro, se eleva hasta convertirse en polipoide y mayormente presenta ulceración superficial (considerado anteriormente como una lesión secundaria a una infección piógena o a un tejido granulomatoso por el trauma). También presenta fibrina, edema, inflamación aguda y necrosis (13).
- Crecimiento elevado, lobuladas, liso o xerofítico, sésil o pediculado cubierto de pápulas eritematosas hemorrágicas y es compresible (14).
- El color depende de la edad, cuanto más joven, más rojizo por la gran cantidad de vasos sanguíneos. Así mismo, la consistencia de la lesión es más firme a más edad porque aumentan las fibras de colágeno (15).
- Curso lento, asintomático e indoloro.
- Sangrado, dificultad para masticar, dolor (16).

6.1.2 Interacción Cronológica.

Los hemangiomas capilares pueden clasificarse según su fase evolutiva, en etapa proliferativa que consiste en el crecimiento rápido, etapa de meseta en la que se estabiliza el crecimiento siendo más lento en los segundos 6 meses de vida, y la etapa de involución o regresión espontánea, expresándose en un cambio de color de rojo brillante u oscuro a gris. La parte progresiva en su mayoría se hace

evidente a los 2 ó 3 semanas de vida, durante los 6 meses crecen rápidamente creciendo continuamente hasta los 9 a 12 meses de vida (7).

6.1.3 Gráficos y Diagramas.

Gráfico N°01 A y B: Hemangioma capilar lobulillar en la lengua.

Lesión exofítica, blanda, color rosado pálido, de 15 mm de largo x 10mm de ancho, en borde lateral izquierdo de tercio anterior de lengua paciente varón de 2

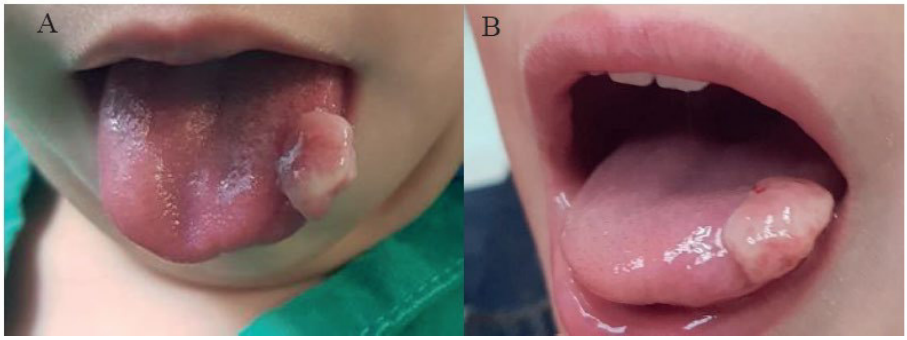

Fuente: Navas-Aparicio M del C, Acu-ña-Navas A, Miranda-Solís L. Hemangioma lobular capilar inusual en un paciente pediátrico. Reporte de caso y revisión de literatura. Odontol Sanmarquina. 2023;26 (17).

Gráfico 02 A y B: Hemangioma capilar en mucosa palatina.

A. A las 18 horas. B. A los 54 horas

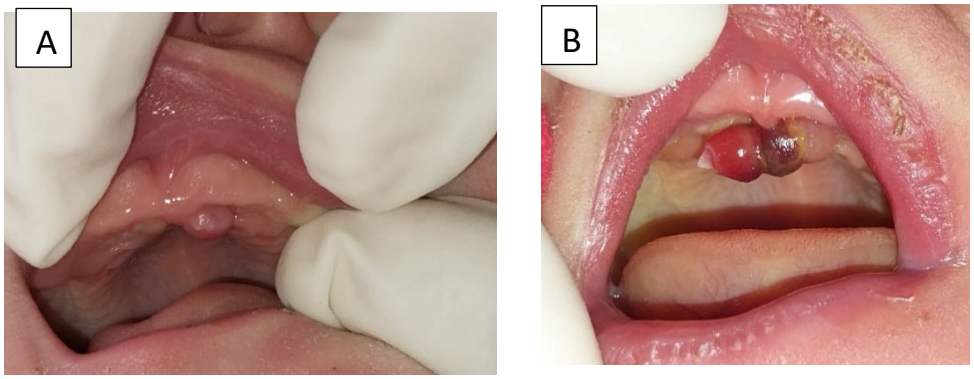

Fuente: propio del autor

6.2 DIAGNÓSTICO.

6.2.1 Criterios de Diagnóstico.

Se basa en las características clínicas y la historia natural de la lesión en cavidad oral. Es importante los antecedentes familiares, de trauma, datos de la gestación, el periodo perinatal.

6.2.2 Diagnóstico Diferencial.

Los diagnósticos semejantes a su aparición inmediata y rápido crecimiento puede ser el tumor de Masson, otros tipos de hemangioma, y otros tumores vasculares de malignidad intermedia (11). Las características semejantes de un granuloma piogénico oral de lesión roja o azul rojizo como hiperplasia gingival, sarcoma de Kaposi, carcinoma de células escamosas, fibrosarcoma, linfoma no Hodgkin, el fibroma osificante periférico, fibroma odontogénico periférico, angiomatosis bacilar, angiosarcoma. Alteración común de origen odontogénico presente en la cavidad oral del recién nacido como el épulis congénito (17).

Así mismo, se diferencia de las malformaciones vasculares porque estas tienen baja renovación celular y no invaden (2).

6.3 EXAMENES AUXILIARES.

6.3.1 De Patología Clínica

- El Hemograma y perfil de coagulación sanguínea evalúa anemia aguda o crónica debido a la hemorragia de las lesiones cutáneas o viscerales o por la trombocitopenia asociada. En caso de sospecha del síndrome de Kasabach- Merritt, se corre el riesgo a complicaciones de trombocitopenia y coagulopatía (7).

6.3.2 De imágenes

Mayormente no presentan hallazgos radiográficos, solo en caso de pérdida o erosión ósea de cresta alveolar comprometida con el granuloma piogénico. Diversas técnicas de imagen permiten guiar el diagnóstico del hemangioma capilar lobulillar en general como la ecografía, la resonancia magnética y la tomografía computarizada (7).

- La ecografía Doppler color indicada sobretodo en las lesiones subcutánea y superficial, como lesión hipoecoica, evalúa el grado de vascularidad y las opciones de tratamiento, controlando el tamaño y la respuesta a la terapia sistémica, especialmente.
- La resonancia magnética se indica en lesiones profundos o que abarque estructuras complejas, como imágenes hiperintensas en T2 e hipointensos en T1, evalúa la

relación con los nervios, vasos sanguíneos, vías respiratorias. Brinda mejor resolución de tejidos blandos.

- La tomografía computarizada no se usa regularmente por la exposición a la radiación ionizante, solo en casos urgentes que pueden brindar una rápida imagen de obstrucción de vías aéreas o de erosión ósea.

La resonancia magnética y la tomografía evalúan detalles anatómicos para planificar la cirugía.

6.3.3 Exámenes Especializados Complementarios:

- Biopsia:

El examen histopatológico permite el diagnóstico definitivo observándose proliferación de capilares en forma de lóbulos dando un aspecto glomerular con células endoteliales no estratificado separadas en lóbulos por estroma fibromixoide (14,18)

6.4 MANEJO SEGÚN NIVEL DE COMPLEJIDAD Y CAPACIDAD RESOLUTIVA.

En base a las recomendaciones y evidencia científica actualizada del manejo del granuloma piogénico o del hemangioma capilar lobulillar y sobretodo del hemangioma infantil se podría indicar la mejor intervención. Es muy controversial la evolución de la lesión en lactantes, pero en base al tamaño, la localización que puede afectar en la funcionalidad del lactante y en la psicología de la familia.

6.4.1 Medidas Generales y Preventivas.

En la mayoría de los casos de hemangioma regresionan con el tiempo por eso se considera observar y mantener una conducta expectante de la lesión (7), pero si no se interviene en casos de mayor complejidad se ha presentado complicaciones.

6.4.2 Terapéutica.

TRATAMIENTO QUIRURGICO

Primera Línea:

El principal abordaje es la escisión quirúrgica que permite prevenir complicaciones y determina el diagnóstico definitivo y su tratamiento oportuno. La eliminación de la lesión es inmediata, pero implica riesgos de cicatrices o daño a tejidos circundantes. Aun así, los beneficios son mayores a los riesgos (6).

Para considerar la cirugía se debe evaluar (6,19):

1.Tamaño

2.Ubicación

3.Extensión de la lesión o gravedad de la lesión

4. Edad

5. Salud del bebé

- Los movimientos del paciente neonato fueron restringidos con estabilización protectora pasiva tipo *Baby wrap* con campo estéril.
- Se secó la zona a anestesiar. Se aplicó anestesia tópica de lidocaína al 10% en aerosol en una torunda de algodón para colocarlo en la lesión por 2 ó 3 minutos.
- Se aplicó anestesia submucosa con lidocaína al 2% con vasoconstrictor de epinefrina 1:100 000. Se limpia con una gasa mojada en alcohol. Se consideró la dosis máxima en neonatos menores de 6 meses de 3mg/kg tanto para anestesia tópica como para infiltrativa (20). El 30% de cartucho es la cantidad máxima de anestésico que se utiliza en el lactante y el restante es descartado (21).
- A nivel de la base de la lesión se clampó con pinza mosquito recto.
- Escisión quirúrgica en frío de la lesión con una incisión elíptica usando hoja de bisturí Nº 15 dejando 1 mm de margen alrededor de la lesión.
- Hemostasia por compresión con una gasa embebida en leche materna por 1minutos y posteriormente se observó zona tratada con poco sangrado.
- Cicatrización por segunda intención.

- Lactancia materna por 10 minutos con correcto acople al pecho inmediatamente eliminada la lesión.

- Se evaluó la correcta hemostasia tras eliminar la lesión.
- La muestra de la lesión removida fue colocada en un envase con formol al 10% se envía al servicio de anatomía patológica del HNDM para el estudio histopatológico.
- Se indicó a la madre lactancia materna exclusiva y control en 7 días.

También se puede hacer la escisión con láser con dióxido de carbono (CO2) ya que tiene muchas ventajas, como el sellado de los vasos sanguíneos y los nervios evitando el sangrado en la cirugía, permitiendo visualizar el mejor sitio quirúrgico, desinfecta instantáneamente la herida, precisión en el corte, fueron menos instrumentos, mínima infamación, no precisa de sutura, por lo que presenta mínimo dolor postoperatorio, permite mejor cicatrización, reduce complicaciones intraoperatorio y postoperatorio (Rešić 24).

TRATAMIENTO TÓPICO

El propanolol es un bloqueante permitiendo la vasoconstricción local y luego apoptosis de las células endoteliales. Se inicia con 2 a 3 mg por kg al día entre 3 dosis y mejora la apariencia después de 1 y 2 días de tratamiento. El tratamiento podría durar el tratamiento hasta 6 meses y controlado ante los efectos adversos de bradicardia, hipotensión, hipoglucemia y broncoespasmo. Se indica administrar con la alimentación. Contraindicado en pacientes con bradicardia, bloqueo cardiaco, hipotensión y asma, por lo que se debe realizar un ECG antes del tratamiento. En caso de niños con miocardiopatía hipertrófica fueron tratados con 5mg por kg al día con poca complicación, mientras que no supere de 2 a 3 veces la dosis no se corre riesgo la vida (15).

El esteroide oral es otra opción de tratamiento en caso de contraindique el propanolol porque presenta muchos efectos adversos como hipertensión, retraso del crecimiento, hiperglucemia, cambios de humor. La prednisona en hemangioma oral se puede administrar por 4 meses con dosificación de 2mg/kg/ día, pero si no hay cambios a las 2 semanas se suspende (16).

TERAPIA LÁSER

El láser colorante pulsado de 595 nm de longitud es considerado para lesiones superficiales, ulcerados o secuelas como la telangiectasia persistente mayormente usado en estos casos. Se considera porque absorbe la hemoglobina. Según un ensayo controlado aleatorizado, no muestra ser mejor que la involución espontánea (Villarreal-Arizpe 4). Generalmente no se usan porque causan ampollas, cambio de pigmentación a largo plazo y ulceración (5).

MANEJO POSTOPERATORIO

Para evitar recidiva requiere buena higiene bucal manteniendo limpio la lesión, usar cepillo de cerdas blandas si presenta piezas dentarias, aplicación con toques de clorhexidina de 0,12%, 2 veces al día en la lesión en caso el lactante tenga una alimentación complementaria o mixta, pero si es lleva una lactancia materna exclusiva no precisa de analgésicos ni antibióticos

6.4.3 Efectos Adversos Colaterales con el Tratamiento.

El sangrado puede ser un riesgo tras el procedimiento quirúrgico cuando la lesión se extiende a capas más profundas, conllevando a infecciones, ulceración.

6.4.4 Signos de Alarma.

Lo indicado en efectos adversos.

6.4.5 Criterios de Alta.

Tras el seguimiento de cada 2 semanas durante los 2 primeros meses y posteriormente citas de mantenimiento 1 vez cada 2 meses por 6 meses y luego a los 6 meses por 1 año.

6.4.6 Pronóstico.

El pronóstico del hemangioma capilar en excelente porque la mayoría involucionan espontáneamente. En caso comprometa estructuras funcionales como las vías aéreas el pronóstico sería cauteloso, más al no ser tratadas lo más antes posible (6).

Los hemangiomas orales tienen buen pronóstico que en la mayoría de los casos.

6.5 COMPLICACIONES

Extirpar la lesión evita complicaciones de hemorragia con la posibilidad de infecciones, ulceraciones, infecciones o recurrencias. Si se localiza en vías aéreas puede causar dificultad para respirar, a nivel esófago puede provocar dificultad en tragar, en piel con rápido crecimiento pueden ser malignas. La oclusión de la vena cava superior, la trombosis, la compresión localizada y el riesgo de embolia pulmonar (18).

6.6 CRITERIOS DE REFERENCIA Y CONTRA REFERENCIA.

Manejo en III nivel: El Hospital Nacional Dos de Mayo es de categoría III-1 y es de referencia a nivel nacional, por lo que brindará tratamiento a los pacientes lactantes con una lesión oral de hemangioma capilar lobulillar o granuloma piogénico en el servicio de Odontopediatría y si esta presenta características de mayor complejidad se derivaran a Dermatología o Cirugía Pediátrica.

El Hospital Nacional Dos de Mayo, realizara la contrarreferencia de los pacientes cuando: se haya culminado el tratamiento referido en un plazo de 2 a 3 meses de control.

Manejo en el I y II nivel: En ambos niveles, la derivación debe ser óptimo y no debe haber demora de más de 15 días. La contra referencia se realiza con el fin de garantizar un seguimiento adecuado y continuo por 6 meses hasta 1 año, así como para llevar a cabo los controles preventivos necesarios para mantener una óptima salud bucodental de los lactantes y preservar la lactancia materna exclusiva y continua, de manera presencial o virtual con la teleodontología fotografiando la evolución. Permita el alta definitiva del paciente en el servicio de Odontología.

6.7 FLUJOGRAMA DEL MANEJO DEL HEMANGIOMA CAPILAR

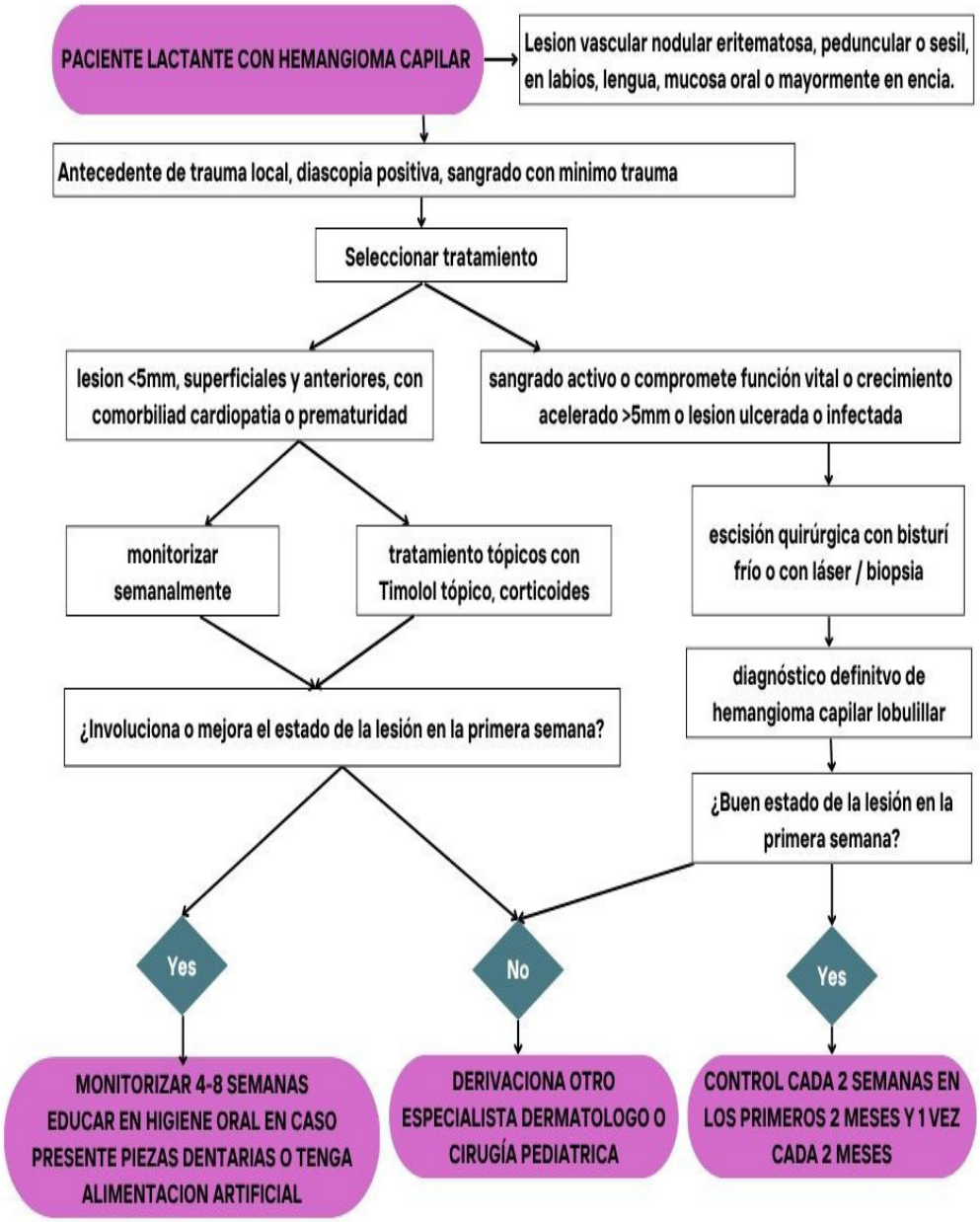

VII. ANEXOS.:

ANEXO N°01

DECLARACION DE CONFLICTO DE INTERESES

El Equipo de trabajo desarrollador de la presente Guía de Práctica Clínica DECLARA NO TENER CONFLICTO DE INTERÉS, de lo siguiente:

1. No tener relación como Empleo y/o consultorías con alguna organización con el área objeto del presente grupo de trabajo.

2. No apoyar en investigación, como financiamiento, colaboración, pago de viajes a reuniones de trabajo, adquisición de equipos de trabajo, auspicio y otro tipo de transferencia de fondos valoradas.

3. No tener Interés de inversión. No tener inversiones en una institución comercial con intereses relacionados al área de estudio del presente grupo de trabajo.

4. No tener propiedad intelectual, patente, marcas, o derechos de autor (incluyendo solicitudes pendientes), tener derechos sobre propiedad intelectual relacionados al área de estudio del presente grupo de trabajo.

5. No haber proveído una opinión o testimonio, posiciones o declaraciones públicas de experto relacionado al área de estudio del presente grupo de trabajo.

ANEXO Nº2 CLASIFICACIÓN DE LOS TUMORES VASCULAR

Clasificación de los tumores vasculares según ISSVA 2018.

Tabla 1 Tumores vasculares

Tumores benignos	Localmente agresivos	Malignos
Hemangioma infantil	Hemangioendotelioma kaposiforme	Angiosarcoma
Hemangioma congénito	Hemangioendotelioma retiforme	Hemangioendotelioma epitelioide
Rápidamente involutivo (RICH)	Angioendotelioma papilar intralinfático	
No involutivo (NICH)	Tumor de Dabska	
Parcialmente involutivo (PICH)	Hemangioendotelioma compuesto	
Tufted angioma	Hemangioendotelioma miogénico	
Hemangioma de células fusiformes	Hemangioendotelioma polimorfo	
Hemangioma epitelíode	Hemangioendotelioma no específico	
Granuloma piogénico	Sarcoma de Kaposi	
Otros		

Fuente: López Gutiérrez JC, del Pozo Losada J, Gómez Tellado M. Anomalías vasculares en la infancia. Revisión y actualización. An Pediatría. 2024;101:278–85. (15)

Clasificación de tumores vascular según su asociación genética y el manejo

Table. 1
The 2018 ISSVA classification of vascular tumors.

Vascular tumor		Genetic association	First line therapy	Alternative available therapy
Benign	Infantile Hemangioma		Observation	Pharmacological
	Congenital Hemangioma	GNAQ/GNA11	Observation	Surgical
	Tufted angioma	GNA14	Pharmacological	Observation
	Spindle-cell hemangioma	IDH1/IDH2	Surgical	Pharmacological
	Epithelioid hemangioma	FOS	Pharmacological	Surgical
	Pyogenic granuloma	BRAF/RAS/GNA14	Surgical	
	Hobnail hemangioma		Surgical	
	Microvenular hemangioma		Surgical	
	Anastomosing hemangioma		Surgical	
	Glomeruloid hemangioma		Surgical	
	Papillary hemangioma		Surgical	
	Intravascular papillary endothelial hyperplasia		Surgical	
	Cutaneous epithelioid angiomatous nodule		Surgical	
	Acquired elastotic hemangioma		Surgical	
	Littoral cell hemangioma of the spleen		Surgical	
Locally aggressive or borderline	Kaposiform hemangioendothelioma	GNA14	Pharmacological	Surgical
	Retiform hemangioendothelioma		Surgical	
	Papillary intralymphatic angioendothelioma (PILA), Dabska tumor		Surgical	
	Composite hemangioendothelioma		Surgical	
	Pseudomyogenic hemangioendothelioma	FOSB	Surgical	
	Polymorphous hemangioendothelioma		Surgical	
	Hemangioendothelioma not otherwise specified		Surgical	
	Kaposi sarcoma		Pharmacological	
	Others		Variable	
Malignant	Angiosarcoma	(post radiation) MYC	Pharmacological	
	Epithelioid hemangioendothelioma	CAMTA1/TFE3	Pharmacological	
	Others		Variable	

Fuente: Mansfield SA, Williams RF, Iacobas I. Vascular tumors. Semin Pediatr Surg. 2020;29(5):150975. doi:10.1016/j.sempedsurg.2020.150975. (22)

ANEXO Nº3 CLASIFICACIÓN DEL HEMANGIOMA INFANTIL SEGÚN LA PROFUNDIDAD DE LOS VASOS AFECTADOS

Tabla 1 Clasificación de los hemangiomas infantiles

Según la profundidad de los vasos afectados

Tipo	Aspecto clínico	Localización
Superficiales	Pápulas, placas o tumores de color rojo brillante, con superficie lobulada o lisa	Dermis superficial
Profundos	Tumoraciones azuladas o del color de piel normal, presentando a veces telangiectasias en la superficie Aparecen tarde y tienden a proliferar durante más tiempo	Dermis profunda y subcutis
Mixtos	Componente doble: *1)* superficial, que causa el color rojo de la lesión y *2)* profundo, que aporta volumen	Dermis y subcutis

Según el patrón forma-distribución

Tipo	Aspecto clínico
Focales o localizados	Redondeados, podrían trazarse con un compás a partir de un punto central
Segmentarios	Con bordes geográficos y siguiendo la disposición de las unidades de desarrollo embrionario
Indeterminados	Forma intermedia entre el focal y el segmentario
Multifocales	Hemangiomas focales múltiples

Baselga Torres E, Bernabéu Wittel J, van Esso Arbolave DL, Febrer Bosch MI, Carrasco Sanz Á, de Lucas Laguna R, et al. Consenso español sobre el hemangioma infantil. An Pediatr. 2016;85(5). (23)

VIII. BIBLOGRAFÍA

1. Gapizov A, Sidhu HK, Affaf M, Safdar S, Irfan R, Ekhator C, et al. Unraveling Intravascular Lobular Capillary Hemangioma: A Comprehensive Scoping Review. Cureus. 2023;15(9):e45142. doi:10.7759/cureus.45142

2. Wildgruber M, Sadick M, Müller-Wille R, Wohlgemuth WA. Vascular tumors in infants and adolescents. Insights Imaging. 2019;10(1):30. doi:10.1186/s13244-019-0718-6

3. Kabagenyi F, Anena SP, Seguya A. 19 Months Toddler with a Giant Oral Capillary Hemangioma, a Case Report. Int Med Case Rep J. 2023;16:287–91. doi:10.2147/IMCRJ.S406901

4. Ding Y, Zhang JZ, Yu SR, Xiang F, Kang XJ. Risk factors for infantile hemangioma: a meta-analysis. World J Pediatr. 2020;16(4):377-384. doi:10.1007/s12519-019-00327-2

5. Rešić A, Barčot Z, Habek D, Pogorelić Z, Bašković M. The Evaluation, Diagnosis, and Management of Infantile Hemangiomas—A Comprehensive Review. Journal of Clinical Medicine. 2025; 14(2):425. doi:10.3390/jcm14020425

6. Xiang S, Gong X, Qiu T, Zhou J, Yang K, Lan Y, et al. Insights into the mechanisms of angiogenesis in infantile hemangioma. Biomed Pharmacother. 2024;178:117181. doi:10.1016/j.biopha.2024.117181

7. Gupta R, Bhandari A, Navarro OM. Pediatric Vascular Anomalies: A Clinical and Radiological Perspective. Indian J Radiol Imaging. 2023;34(1):103-127. doi:10.1055/s-0043-1774391.

8. Léauté-Labrèze C, Harper JI, Hoeger PH. Infantile haemangioma. Vol. 390, The Lancet. Lancet. 2017;390(10089):85-94. doi:10.1016/S0140-6736(16)00645-0

9. Lyssy LA, Puckett Y. Oral Hemangiomas Continuing Education Activity [Internet]. [Updated 2023 Aug 8]. In: StatPearls [Internet]. Treasure Island (FL): StatPearls Publishing; 2025 Jan-. Disponible en: https://www.ncbi.nlm.nih.gov/sites/books/NBK560768/

10. Holm A, Mulliken JB, Bischoff J. Infantile hemangioma: the common and enigmatic vascular tumor. J Clin Invest. 2024;134(8):e172836. doi:10.1172/JCI172836

11. Mowafy KA, Soliman MA, Abdelgawad MM. Lobular capillary hemangioma of palatal mucosa of an infant. J Pediatr Surg Case Rep. 2021;1(75). Doi: 10.1016/j.epsc.2021.102074.

12. Sun Z, Li M, Dong C, Mei S. Clinical characteristics of infantile haemangioma in twins: a retrospective study. BMC Pediatr **24**, 111 (2024). doi: 10.1186/s12887-024-04602-8

13. Sarwal P, Lapumnuaypol K. Sarwal P, Lapumnuaypol K. Pyogenic Granuloma. En: StatPearls. Treasure Island (FL); September 10, 2024. Disponible en: https://www.ncbi.nlm.nih.gov/books/NBK556077/

14. Lomeli Martinez SM, Carrillo Contreras NG, Gómez Sandoval JR, et al. Oral Pyogenic Granuloma: A Narrative Review. Int J Mol Sci. 2023;24(23):16885. doi:10.3390/ijms242316885

15. López Gutiérrez JC, del Pozo Losada J, Gómez Tellado M. Vascular anomalies in childhood. Review and update. An Pediatr. 2024;101(4):278-285. doi:10.1016/j.anpede.2024.09.009

16. Barrón-Peña A, Martínez-Borras MA, Benítez-Cárdenas O, Pozos-Guillén A, Garrocho-Rangel A. Management of the oral hemangiomas in infants and children: Scoping review. Med Oral Patol Oral Cir Bucal. 2020;25(2):e252-e261. doi:10.4317/medoral.23329

17. Navas-Aparicio M del C, Acuña-Navas A, Miranda-Solís L. Hemangioma lobular capilar inusual en un paciente pediátrico. Reporte de caso y revisión de literatura. Odontol. Sanmarquina. 2023 Apr 11;26(2):e25052. doi: 10.15381/os.v26i2.25052

18. Gapizov A, Sidhu HK, Affaf M, Safdar S, Irfan R, Ekhator C, et al. Unraveling Intravascular Lobular Capillary Hemangioma: A Comprehensive Scoping Review. Cureus. 2023;15(9):e45142. doi:10.7759/cureus.45142

19. Koka K, Zeppieri M, Patel BC. Capillary Infantile Hemangiomas Continuing Education. En: StatPearls. Treasure Island (FL): StatPearls, 2024. Disponible en: https://www.ncbi.nlm.nih.gov/books/NBK538249/

20. Malamed S. Manual de anestesia local. 7 ed. [Internet]. 2021 [cited 2025 Aug 6]. Disponible en https://es.scribd.com/document/682943267/Manual-de-Anestesia-local-septima-edicio-n

21. Abanto J. Odontopediatria da gestante ao bebê: Abordagem transdisciplinar na arte de cuidar. São Paulo; 2024.

22. Mansfield SA, Williams RF, Iacobas I. Vascular tumors. Semin Pediatr Surg. Semin Pediatr Surg. 2020;29(5):150975. doi:10.1016/j.sempedsurg.2020.150975

23. Baselga Torres E, Bernabéu Wittel J, van Esso Arbolave DL, Febrer Bosch MI, Carrasco Sanz Á, de Lucas Laguna R, et al. Consenso español sobre el hemangioma infantil. An Pediatr. 2016;85(5):256–65. doi: 10.1016/j.anpedi.2015.10.004