Universidad Nacional Mayor de San Marcos
Universidad del Perú. Decana de América

Dirección General de Estudios de Posgrado
Facultad de Medicina
Unidad de Posgrado

Diagnóstico y manejo hospitalario de anquiloglosia en recién nacidos: Reporte de Casos Clínicos

TRABAJO ACADÉMICO

Para optar el Título de Segunda Especialidad Profesional en Odontopediatría

AUTOR

Patsy BARRIA RODRIGUEZ

ASESOR

Carol Carmen PONCE CÁCERES

Lima - Perú

2025



Reconocimiento - No Comercial - Compartir Igual - Sin restricciones adicionales

https://creativecommons.org/licenses/by-nc-sa/4.0/

Usted puede distribuir, remezclar, retocar, y crear a partir del documento original de modo no comercial, siempre y cuando se dé crédito al autor del documento y se licencien las nuevas creaciones bajo las mismas condiciones. No se permite aplicar términos legales o medidas tecnológicas que restrinjan legalmente a otros a hacer cualquier cosa que permita esta licencia.

Referencia bibliográfica

Barria P. Diagnóstico y manejo hospitalario de anquiloglosia en recién nacidos: Reporte de Casos Clínicos [Trabajo académico de segunda especialidad]. Lima: Universidad Nacional Mayor de San Marcos, Facultad de Medicina, Unidad de Posgrado; 2025.

Metadatos complementarios

Datos de autor	
Nombres y apellidos	Patsy Barria Rodriguez
Tipo de documento de identidad	DNI
Número de documento de identidad	72565261
URL de ORCID	**https://orcid.org/0009-0005-1141-3964**
Datos de asesor	
Nombres y apellidos	Carol Carmen Ponce Cáceres
Tipo de documento de identidad	DNI
Número de documento de identidad	45033983
URL de ORCID	https://orcid.org/0000-0002-2641-7133
Datos del jurado	
Presidente del jurado	
Nombres y apellidos	Maria Elena Nuñez Lizarraga
Tipo de documento	DNI
Número de documento de identidad	08206740
Miembro del jurado 1	
Nombres y apellidos	Elmo Sigifredo Palacios Alva
Tipo de documento	DNI
Número de documento de identidad	06628162
Miembro del jurado 2	
Nombres y apellidos	Úrsula Ofelia Rivas Almonte
Tipo de documento	DNI
Número de documento de identidad	40470969
Datos de investigación	

Línea de investigación	B.3.3.1. Terapia de las enfermedades y alteraciones estomatológicas
Grupo de investigación	No aplica
Agencia de financiamiento	Sin financiamiento
Ubicación geográfica de la investigación	Hospital Nacional Hipólito Unanue País: Perú Departamento: Lima Provincia: Lima Distrito: El Agustino Calle: Avenida César Vallejo N° 1390 Latitud: -12.04006 Longitud: -76.99319
Año o rango de años en que se realizó la investigación	2022-2024
URL de disciplinas OCDE	Odontología, Cirugía oral, Medicina oral https://purl.org/pe-repo/ocde/ford#3.02.14

Facultad de Odontología
Universidad Nacional Mayor de San Marcos

UNIDAD DE POSGRADO

"Año de la recuperación y consolidación de la economía peruana"

ACTA N° 0026-FO-UPG-2025

ACTA DE SUSTENTACIÓN DEL TRABAJO ACADÉMICO PARA OPTAR EL TÍTULO DE SEGUNDA ESPECIALIDAD PROFESIONAL EN ODONTOPEDIATRÍA.

Siendo las 08:15 horas, del martes 11 de noviembre de dos mil veinticinco, el Jurado de Sustentación conformado por los docentes:

- **Presidente** : Mg. Esp. Maria Elena Nuñez Lizarraga de Becerra
- **Miembro** : Dr. Elmo Sigifredo Palacios Alva
- **Miembro** : Mg. Esp. Úrsula Ofelia Rivas Almonte
- **Miembro Asesor** : C.D. Esp. Carol Carmen Ponce Cáceres

Se reunieron para la sustentación del trabajo académico titulado: **"Diagnóstico y manejo hospitalario de anquiloglosia en recién nacidos: Reporte de Casos Clínicos",** presentado por la **C.D. Patsy Barria Rodriguez,** egresada del Programa de Segunda Especialidad Profesional en Odontopediatría, desarrollado en la Unidad de Posgrado de la Facultad de Odontología.

Concluida la sustentación, los miembros del jurado procedieron a formular sus preguntas las que fueron absueltas por la titulando. Acto seguido se procedió con la evaluación correspondiente. En forma colegiada, el jurado asignó la calificación de:

DIECIOCHO	18	APROBADO POR DESTACADO
Letras	Números	Escala

Habiendo sido aprobada la sustentación del trabajo académico, el Jurado de Sustentación recomienda al Consejo de Facultad apruebe el **otorgamiento del Título de Segunda Especialidad Profesional en Odontopediatría** a **Doña Patsy Barria Rodriguez.**

Siendo las 9.00 horas, se levantó la sesión. Se deja constancia del acto, mediante las firmas del Jurado de Sustentación y Asesor del Trabajo Académico en la presente acta.

Mg. Esp. Maria Elena Nuñez Lizarraga de Becerra
Presidenta

Dr. Elmo Sigifredo Palacios Alva
Miembro

Mg. Esp. Ursula Ofelia Rivas Almonte
Miembro

C.D. Esp. Carol Carmen Ponce Cáceres
Miembro Asesor

Nota: La calificación se consigna en letras, números y nivel, de acuerdo con el Reglamento General de Estudios de Posgrado.

El resultado de la calificación de la sustentación de tesis corresponderá a uno de los siguientes niveles

- 20 Aprobado por excelencia
- 18 - 19 Aprobado por destacado
- 16 - 17 Aprobado por logro
- 14 - 15 Aprobado
- 0 - 13 Desaprobado

El promedio de la calificación con fracción de 0.5 o más, se redondea al entero inmediato superior.

UNIVERSIDAD NACIONAL MAYOR DE
SAN MARCOS
Universidad del Perú, Decana de América

Anexo 1
CERTIFICADO DE SIMILITUD

Yo, Carol Carmen Ponce Cáceres. en mi condición de asesor acreditado con el Dictamen de la UPG N° 0043-FO-UPG-2024 del trabajo académico, cuyo título es “Diagnóstico y manejo hospitalario de anquiloglosia en recién nacidos: Reporte de Casos Clínicos”, presentado por la egresada Patsy Barria Rodríguez para optar el título de segunda especialidad en Odontopediatría, CERTIFICO que se ha cumplido con lo establecido en la Directiva de Originalidad y de Similitud de Trabajos Académicos, de Investigación y Producción Intelectual. Según la revisión, análisis y evaluación mediante la plataforma TURNITIN, el documento evaluado cuenta con el 13 % de similitud, nivel PERMITIDO para continuar con los trámites correspondientes y para su **publicación en el repositorio institucional.**

Se emite el presente certificado en cumplimiento de lo establecido en las normas vigentes, como uno de los requisitos para la obtención del título de segunda especialidad en odontopediatría.



Firma del Asesor _____

Nombres y Apellidos del asesor: Carol Carmen Ponce Cáceres

DNI: 45033983

* Según corresponda: bachiller, magíster, doctor; título profesional o título de segunda especialidad

La vigencia del presente certificado corresponde a un período de noventa (90) días desde la fecha de su emisión; siempre que no haya observaciones en el texto durante el proceso de revisión por el jurado informante o surja alguna contingencia.

RESUMEN

El frenillo lingual es una estructura dinámica de tejido conectivo. La anquiloglosia se define como una anomalía congénita caracterizada por un frenillo lingual restrictivo que limita los movimientos de la lengua y por lo tanto puede impactar en su funcionalidad afectando, por ejemplo, el amamantamiento. Objetivo: conocer el método diagnóstico hospitalario usado en recién nacidos para detectar anquiloglosia que involucre afectación en funcionalidad, y mostrar el manejo hospitalario respectivo. Reporte de casos: Se presentan tres casos, todos recién nacidos a término sin antecedentes médicos de consideración, alojados en servicio de neonatología del Hospital Nacional Hipólito Unanue que presentaban dificultad para el amamantamiento. Se confirmó anquiloglosia con limitación en los movimientos de la lengua usando el test Tongue Tie and Breastfed Babies", herramienta simplificada de la prueba "Bristol Tongue Assessment Tool". Se realizaron procedimientos de frenotomia sublingual en área de procedimientos del pabellón de neonatología, con previa firma del consentimiento informado por padres. Los resultados en todos los casos fueron favorables y se observó mejoría inmediata en el amamantamiento. Se realizaron controles respectivos hasta los 7, 18 y 10 meses respectivamente. Conclusiones: El frenillo lingual debe ser evaluado al nacimiento por el impacto que genera en la calidad de vida del infante, por lo que el odontopediatra debe realizar un examen exhaustivo, un diagnóstico oportuno y el tratamiento adecuado en estos pacientes, evitando afectaciones en la lactancia materna y por ende en el crecimiento y desarrollo del ser humano.

Palabras clave: anquiloglosia, frenectomía, amamantamiento, frenillo lingual.

ABSTRACT

The lingual frenulum is a dynamic structure of connective tissue. Ankyloglossia is defined as a congenital anomaly characterized by a restrictive lingual frenulum that limits tongue movement and can therefore impact its functionality, affecting breastfeeding, for example. Objective: to learn about the hospital diagnostic method used in newborns to detect ankyloglossia that affects functionality, and to show the respective hospital management. Case reports: Three cases are presented, all full-term newborns with no significant medical history, admitted to the neonatology service of the Hipolito Unanue National Hospital who had difficulty breastfeeding. Ankyloglossia with limited tongue movement was confirmed using the Tongue Tie and Breastfed Babies test, a simplified version of the Bristol Tongue Assessment Tool. Sublingual frenotomy procedures were performed in the neonatal ward procedure area, with prior informed consent signed by the parents. The results in all cases were favorable, and immediate improvement in breastfeeding was observed. Follow-up visits were conducted at 7, 18, and 10 months, respectively. The lingual frenulum is a dynamic structure of connective tissue. Ankyloglossia is defined as a congenital anomaly characterized by a restrictive lingual frenulum that limits tongue movement and can therefore impact its functionality, affecting breastfeeding, for example. Conclusions: The lingual frenulum should be evaluated at birth due to its impact on the infant's quality of life. Therefore, the pediatric dentist should perform a thorough examination, make a timely diagnosis, and provide appropriate treatment for these patients, avoiding any impact on breastfeeding and, consequently, on the growth and development of the human being.

Key words: ankyloglossia, oral frenectomy, breastfeeding, lingual frenum

ABREVIATURAS

- **AAPD:** American Academy of Pediatric Dentistry *(Academia Americana de Odontología Pediátrica)*
- **AAO-HNSF:** American Academy of Otolaryngology–Head and Neck Surgery Foundation *(Fundación de la Academia Americana de Otorrinolaringología – Cirugía de Cabeza y Cuello)*
- **ATLFF:** Assessment Tool for Lingual Frenulum Function *(Herramienta de Evaluación de la Función del Frenillo Lingual)*
- **BTAT:** Bristol Tongue Assessment Tool *(Herramienta de Evaluación Lingual de Bristol)*
- **FDA:** Food and Drug Administration *(Administración de Alimentos y Medicamentos*
- **HNHU:** Hospital Nacional Hipólito Unanue
- **LM:** lactancia materna
- **LME:** lactancia materna exclusiva
- **MINSA:** Ministerio de Salud del Perú
- **OMS:** Organización Mundial de la Salud
- **RN:** recién nacido
- **TABBY:** Tongue tie and breastfed babies *(Herramienta de Evaluación Lingual de Bristol)*
- **UNICEF:** United Nations International Children's Emergency Fund *(Fondo de las Naciones Unidas para la Infancia)*

INTRODUCCIÓN

La lengua se desarrolla entre la cuarta y séptima semana de vida intrauterina, donde se fusiona con el piso de boca. Durante este período, el frenillo lingual sirve como guía para el crecimiento anterior de la lengua; luego, como sucede con muchos procesos del desarrollo embrionario, ocurre la separación mediada por una combinación de crecimiento tisular y muerte celular programada, llamada apoptosis, así la lengua se separa del piso de boca; sin embargo, cuando el frenillo lingual no realiza una apoptosis adecuada por la ausencia o falla de este proceso da como resultado la anquiloglosia.[1–5]

La anquiloglosia es una afección anatómica congénita[6] que restringe la movilidad de la lengua causada por un frenillo lingual restrictivo. La estructura del frenillo lingual consiste en una capa de fascia con mucosa suprayacente con capacidad de adquirir una variabilidad morfológica, Milss y cols. (2019) lo definen como una "estructura tridimensional dinámica que varía en morfología en un espectro"[7]. La prevalencia de anquiloglosia en la población general oscila entre el 4% y el 11%[8]; en neonatos es del 5%, siendo más común en hombres que mujeres con una proporción de 2:1.[9,10]

Se desconoce la etiología de la anquiloglosia, aunque la evidencia científica ha demostrado un vínculo genético[11], una proporción significativa se hereda como rasgo autosómico dominante con penetrancia incompleta lo que significa que algunos portadores expresan el rasgo asociado mientras que otros no, asimismo, puede estar asociada a algunos síndromes como por ejemplo Ehlers-Danlos, Pierre Robin, Robinow, síndrome orofacial-digital, entre otros.[8,9,12,13]

La lengua participa activamente en las funciones de succión, deglución, masticación y fonación; por tanto, a lo largo de la vida el paciente con anquiloglosia puede desarrollar una serie de consecuencias negativas como dificultades en el amamantamiento, trastornos del reflejo de succión-deglución, complicaciones en la respiración, ejecución de la autoclisis, problemas en el desarrollo de los maxilares, reflujo gastroesofágico y trastornos del habla [5,9,14–19]. En el caso de los recién nacidos (RN), la presencia de anquiloglosia se asocia con dificultades para la lactancia materna (LM) encontrando repercusiones en el lactante y en la madre[20]; para el

infante, puede manifestarse con la dificultad en el agarre al pezón, sellado inadecuado, succión ineficaz, alimentación prolongada, irritabilidad o incluso dificultad para el aumento de peso[11,13,20,21]; la madre puede experimentar dolor al amamantar, vaciado incompleto, ulceración, sangrado o incluso mastitis [3,9,22–25]. Estas dificultades pueden conducir a la frustración y ansiedad del lactante y de la madre, a sentimientos de fracaso y al abandono prematuro de la LM, es así como todos estos factores pueden afectar negativamente a la nutrición del bebé y conducir al destete precoz[6,9,12,20]. Es necesario recalcar que la Organización Mundial de la Salud (OMS) y la Fundación de las Naciones Unidas (UNICEF) aconsejan lactancia materna exclusiva hasta los 6 meses de edad[8], siendo importante que el profesional de la salud aborde cualquier condición que pueda ser perjudicial para su desarrollo; por lo tanto, la detección neonatal y precoz de la anquiloglosia es imprescindible.

En nuestro país el Ministerio de Salud (MINSA) a través de la Resolución Ministerial N° 558-2019/MINSA establece la NTS N°154- MINSA/2019/DGIESP “Norma Técnica de Salud para el Tamizaje Neonatal de Hipotiroidismo Congénito, Hiperplasia Suprarrenal Congénita, Fenilcetonuria, Fibrosis Quística, Hipoacusia Congénita y Catarata Congénita” para determinar los criterios para la detección y el diagnóstico temprano de las alteraciones metabólicas, auditivas y visuales en el período neonatal, favoreciendo el adecuado desarrollo infantil en el país; por lo mencionado, el Hospital Nacional Hipólito Unanue (HNHU) a través del Servicio de Neonatología incorpora como parte del Programa de Tamizaje Neonatal al Servicio de Odontopediatría dentro del equipo multidisciplinario, permitiendo así realizar la evaluación a los neonatos en sus primeras 48 horas de vida, para diagnosticar alguna patología o alteración del desarrollo a nivel del sistema estomatognático, usando como instrumento técnico la “Ficha de tamizaje neonatal odontológico” (Anexo 1) donde se considera la evaluación física y funcional de la lengua a través del test “Tongue tie and breastfed babies” (TABBY).

El test TABBY considera una evaluación objetiva, clara y sencilla de la gravedad de la anquiloglosia, es rápida y fácil de aplicar[24]. Fue creada como una herramienta simplificada de la prueba “Bristol Tongue Assessment Tool” (BTAT)[26] y consiste en

evaluar la estructura y función de la lengua sin considerar el impacto en la alimentación[24], por lo que para el manejo de la anquiloglosia en el RN debe tenerse en cuenta si esta condición interfiere o no con la LM[24,27] y para determinarlo debe utilizarse la “Ficha de observación de la mamada” (Anexo 2) amparada en la Resolución Ministerial N° 462-2015/MINSA y en la Guía Técnica para la consejería en Lactancia Materna del MINSA.

La prueba TABBY está diseñada para ser utilizada como un test de triaje neonatal hospitalario entre las 24 a 48 horas de vida del neonato[24] y tiene ventajas sobre otras herramientas existentes[1], debe ser realizada por un profesional de la salud capacitado que brinde atención al binomio madre y RN. TABBY evalúa cuatro criterios anatómicos y funcionales: 1. La apariencia de la punta de la lengua, 2. La inserción del frenillo, 3. Elevación y 4. Protrusión de la lengua; cada ítem puntúa de 0 a 2 y el resultado se obtiene después de una sumatoria con un rango de puntuación de 0 a 8, donde 8 puntos indican el funcionamiento normal de la lengua, de 6 a 7 puntos demuestra funcionalidad con limitaciones por lo que se propone observación, asesoría y apoyo a la LM y de 0 a 5 puntos evidencia un deterioro de la función de la lengua. [24]

La Academia Americana de Odontología Pediátrica(AAPD) establece tres términos para poder abordar la anquiloglosia: frenotomía o frenulotomía cuando es un corte o incisión simple del frenillo, frenectomía o frenulectomía para referirse a su extirpación completa (incluyendo su inserción en el hueso subyacente) y frenuloplastia cuando se debe realizar una escisión extensa que generalmente implica la reubicación del músculo aberrante y se cierra mediante plastia en Z o un colgajo local con suturas.[28]

El tratamiento de elección para la anquiloglosia en los tres casos presentados fue la frenotomía[11,12,23,29]. Para realizar este procedimiento el RN debe estar en un ayuno de aproximadamente 2 horas, se coloca al bebé en decúbito supino sobre una superficie plana y se realiza estabilización protectora, un asistente capacitado sostiene la cabeza y el cuello del RN, el odontopediatra eleva la lengua con una sonda acanalada y expone el frenillo, se aplica anestesia tópica en gel por 1 minuto con hisopos médicos estériles de mango largo en zonas laterales de este, enseguida se incide en el frenillo con tijeras de punta fina hasta realizar su liberación, luego se aplica presión directa

sobre el área con gasas estériles humedecidas en leche materna para así realizar hemostasia, por último, se libera al bebé y se entrega a la madre con el fin de que succione el pecho ya que la leche materna actúa como hemostático, analgésico y antiséptico siendo innecesaria una prescripción médica postoperatoria.[1,6,21,30]

En la actualidad, se ha establecido la tetanalgesia como técnica no farmacológica que consiste en brindar LM para mitigar el dolor en el RN y lactante pequeño[31]. Se sostiene la existencia de múltiples factores por los cuales la LM, además de proporcionar los nutrientes necesarios para el crecimiento y desarrollo del neonato, produce propiedades analgésicas por la liberación de hormonas, la composición, gusto y olor de la leche materna, así como el contacto piel a piel con la madre[31–33]. La evidencia científica ha demostrado que la tetanalgesia funcionaría mejor que algunos medicamentos utilizados para el dolor en lactantes.

Las complicaciones de la frenotomía son la posibilidad de infección, lesión de las glándulas salivales y hemorragia[11,21,23,30]. Los RN nacen con una muy pequeña cantidad de vitamina K almacenada en el cuerpo, por esta razón se administra una inyección de vitamina K al nacer en todos los hospitales materno-infantiles del Perú previniendo así la hemorragia neonatal post quirúrgica.[34]

En el 2020, la Academia Americana de Otorrinolaringología y Cabeza y Cuello público un consenso clínico sobre anquiloglosia en niños donde mencionan que la frenotomía lingual se puede realizar a cualquier edad en el consultorio según la experiencia del cirujano y las preferencias del paciente. Siempre que sea posible, se prefiere el consultorio (especialmente en bebés) para evitar la anestesia general. El grupo de consenso no pudo ponerse de acuerdo sobre una edad específica del paciente en la que la frenotomía sería más útil, pero en general los estudios publicados abogan por una intervención temprana, incluso en los bebés menores de 1 mes de edad.[35]

La frenotomía es una intervención segura, conservadora y rápida siempre y cuando sea realizado por un profesional capacitado[23,29,36]; este tratamiento acompañado de la asesoría en LM puede corregir el conjunto de problemas asociados a la presencia de anquiloglosia[37]. La evidencia científica actual encuentra que el procedimiento de frenotomía junto con el asesoramiento en LM a la madre mejoraron el agarre

inmediatamente en la mayoría de RN, de modo que es esencial que se proporcione apoyo clínico y continuo para facilitar el inicio y el mantenimiento de la LME.

El propósito del presente trabajo es conocer la herramienta diagnóstica utilizada en recién nacidos para la detección de la anquiloglosia y su manejo hospitalario respectivo.

CASO CLINICO N°1

INFORMACIÓN DEL PACIENTE

Paciente neonato de sexo masculino de edad gestacional 39 semanas por examen físico, nacido por parto eutócico, peso al nacer de 3345 gramos, escala APGAR con puntuación 9, con 48 horas de nacido, madre con controles prenatales completos, no refiere antecedentes médicos de consideración ni historia familiar de anquiloglosia.

HALLAZGOS CLINICOS

Al realizar el tamizaje neonatal a las 48 horas de nacido, madre presenta dificultad para amamantamiento, indicando molestias y dolor en pezón, a pesar de haber recibido asesoría en LM por enfermeras de la institución.

A la evaluación clínica, RN presenta funciones vitales conservadas, se muestra irritable mostrando señales de hambre como llanto y movimientos corporales agitados. A nivel extraoral se evidencia sin facie característica, simetría facial, pseudomicrognacia; intraoralmente, muestra reflejo de succión nutritivo presente pero incorrecto, callos de succión en labio superior, al llanto se evidencia presencia de frenillo lingual que imposibilita elevación de lengua al paladar, proyección limitada de lengua mostrando aspecto de “lengua de corazón”, además frenillo muestra inserción que va de la punta de la lengua al reborde alveolar inferior; estructuras restantes conservadas y sin alteración.

Al evaluar amamantamiento, se observa una adecuada técnica y postura materna, sin embargo, muestra grietas en pezones, así como imposibilidad del RN de pegarse al pecho materno.



LINEA DE TIEMPO

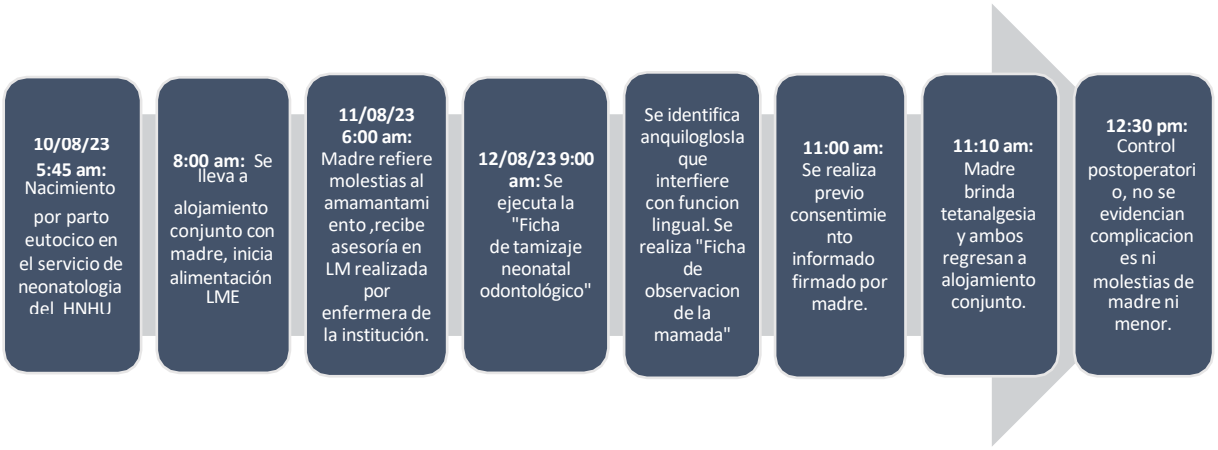

DIAGNÓSTICO – EVALUACIÓN

Al aplicar la prueba TABBY, se evidencia puntuación de 1 para cada uno de los aspectos evaluados, obteniendo una puntuación total de 4, lo que significa un deterioro de la función de la lengua. (Anexo 3)

Asimismo, al emplear la Ficha de observación de la mamada, se evidencian signos de dificultad en la LM, en la madre se observó pechos hinchados y dolorosos, recién nacido muestra buena posición al lactar, aunque agarra el pecho con dificultad con succiones rápidas y superficiales. (Anexo 4)

CASO CLINICO N°2

INFORMACIÓN DEL PACIENTE

Paciente neonato de sexo femenino de 39 semanas por examen físico, nacido por cesárea, peso al nacer de 4000 gramos, escala APGAR con puntuación 9, con 72 horas de nacida, recibió vitamina K al nacimiento, madre con controles prenatales completos, refiere tuvo infección del tracto urinario y anemia durante el segundo trimestre de gestación y no presenta historia familiar de anquiloglosia.

HALLAZGOS CLINICOS

Al realizar el tamizaje neonatal a las 72 horas de nacida, madre presenta dificultad para amamantamiento, indicando que su bebé no puede mantener la succión y que llora cada vez que empieza a lactar, además indica ya había recibido asesoría en LM por enfermeras de la institución.

A la evaluación clínica, RN presenta funciones vitales conservadas, se muestra irritable mostrando señales de hambre como llevarse las manos a la boca y el llanto. A nivel extraoral se evidencia sin facie característica, simetría facial, pseudomicrognacia; intraoralmente, muestra reflejo de succión nutritivo presente pero incorrecto, se evidencia proyección limitada de lengua mostrando aspecto de “lengua de corazón” y al llanto frenillo lingual que limita elevación de lengua al paladar quedando a mitad de la cavidad oral, además frenillo presenta inserción que va de la mitad de cara ventral de la lengua al reborde alveolar inferior; estructuras restantes conservadas y sin alteración.

Al evaluar amamantamiento, se observa una adecuada técnica materna, sin embargo, madre refiere dolor al dar de lactar, así como dificultad del bebé para mantener succiones.



LINEA DE TIEMPO

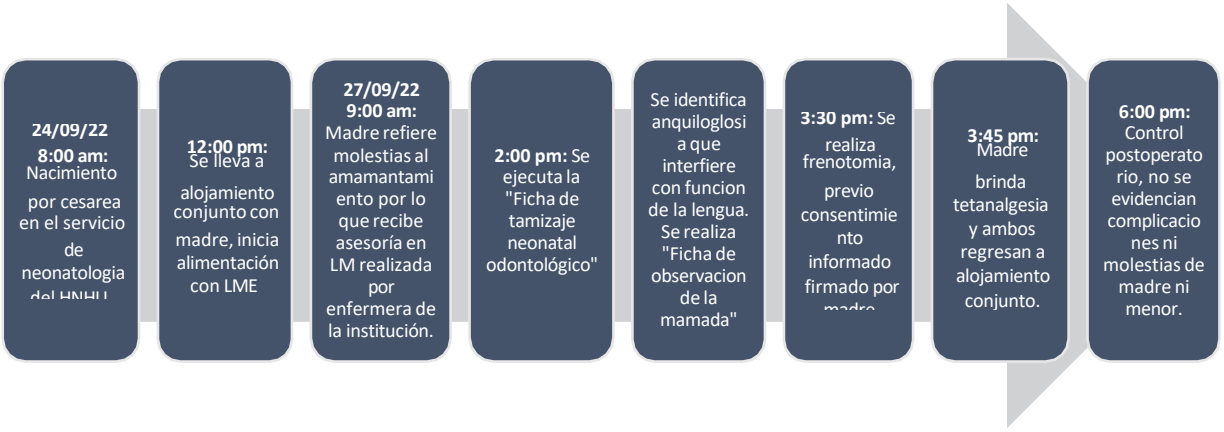

DIAGNÓSTICO – EVALUACIÓN

Al aplicar la prueba TABBY, se evidencia puntuación de 1 para cada uno de los aspectos evaluados, obteniendo una puntuación total de 4, lo que significa un deterioro de la función de la lengua. (Anexo 5)

Asimismo, al emplear la Ficha de observación de la mamada, se evidencian signos de dificultad en la LM, madre con semblante tenso, refirió pechos dolorosos, recién

nacida muestra buena posición al lactar, presenta succiones rápidas y superficiales y signos de agarre deficiente al pecho materno. (Anexo 6)

CASO CLINICO N°3

INFORMACIÓN DEL PACIENTE

Paciente neonato de sexo masculino de 39 semanas por examen físico, nacido por parto eutócico, peso al nacer de 2630 gramos, escala APGAR con puntuación 9, con 48 horas de nacido, recibió vitamina K al nacimiento, madre de edad avanzada con controles prenatales completos, refiere tuvo infección del tracto urinario durante el tercer trimestre de gestación e indica que hijo mayor recibió cirugía de frenillo en la adolescencia.

HALLAZGOS CLINICOS

Al realizar el tamizaje neonatal a las 48 horas de nacido, madre presenta dificultad para amamantamiento, indicando dolor en pezón, además indica que su bebe no deja de lactar durante día y noche, lacta sin parar pero que lo hace llorando incluso habiendo recibido asesoría en LM por enfermeras de la institución.

A la evaluación clínica, recién nacido presenta funciones vitales conservadas, se muestra irritable mostrando señales de hambre como inquietud, llanto y movimientos corporales agitados. A nivel extraoral se evidencia sin facie característica, simetría facial, pseudomicrognacia; intraoralmente, muestra un reflejo de succión presente pero incorrecto, callos de succión en labio superior, al llanto se evidencia frenillo lingual de tamaño corto que imposibilita elevación y protrusion de lengua, además proyección limitada de lengua mostrando aspecto de “lengua de corazón”, estructuras restantes conservadas y sin alteración.

Al evaluar amamantamiento, se observa una adecuada técnica materna, sin embargo, madre presenta grietas en pezón, RN si logra acoplarse al pecho materno pero al succionar se desespera, llora y vuelve a intentar succionar.



LINEA DE TIEMPO

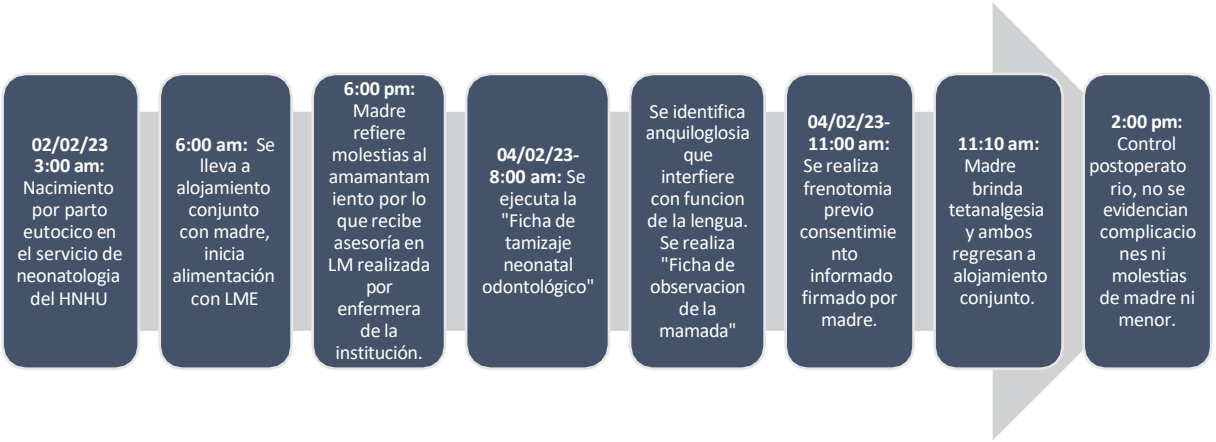

DIAGNÓSTICO – EVALUACIÓN

Al aplicar la prueba TABBY, se evidencia puntuación de 0 para los aspectos de inserción del frenillo y elevación de la lengua hacia el paladar; y 1 para el aspecto de punta de lengua y protrusión lingual, obteniendo una puntuación total de 2, lo que significa un deterioro de la función de la lengua. (Anexo 7)

Asimismo, al emplear la Ficha de observación de la mamada, se evidencian signos de dificultad en la LM, en la madre se observó pechos hinchados y dolorosos, RN se encuentra en buena posición para lactar, sin embargo, agarra el pecho con dificultad generando succiones rápidas y superficiales. (Anexo 8)

TERAPEUTICO INTERVENCION

En los tres casos el procedimiento quirúrgico a elección fue de frenotomía, se realizaron en el área de procedimientos del servicio de neonatología del HNHU, con previo consentimiento informado firmado por madres.

1.- Colocación del bebé en decúbito supino sobre una termo-cuna neonatal.





2.- Estabilización protectora y contención activa de la cabeza por personal capacitado.





3.- Elevación e inmovilización de lengua con sonda acanalada y colocación de anestesia tópica en gel con Benzocaína al 20% durante 1 minuto aplicado con hisopos médicos estériles de mango largo.





4.- Incisión del frenillo con tijera de punta fina hasta evidenciar liberación de lengua.





5.- Hemostasia por compresión con gasas estériles humedecidas en leche materna por 2 minutos.





6.- Tetanalgesia.







SEGUIMIENTO Y RESULTADOS

Los resultados postoperatorios en todos los casos fueron favorables y las madres reportaron mejoría inmediata al amamantamiento; sin embargo, por temas personales y familiares, no todos pudieron acudir a los controles indicados.

CASO CLINICO N°1

Se realizo primero un control postoperatorio a las 2 horas del procedimiento, luego a las 2 semanas donde se observó un proceso adecuado de cicatrización y madre refirió

ya no tenía sintomatología dolorosa al amamantamiento, asimismo mantuvo LME; el siguiente control fue realizado a los 7 meses, aquí se realizó un nuevo test TABBY(Anexo 9) obteniendo un puntaje de 2 en cada aspecto a excepción del ítem del vértice lingual obteniendo 1 punto dando como resultado una puntuación final de 7, madre refirió pudo mantener LME sin complicaciones,



Foto inicial



Postoperatorio inmediato



Control a las 2 semanas





Control a los 7 meses

CASO CLINICO N°2

Se realizó un control postoperatorio a las 2 horas y, por motivos del lugar de origen de la madre se perdió la comunicación, sin embargo, regresaron al 1 año y 6 meses, en esta evaluación se realizó un nuevo test TABBY(Anexo 10) obteniendo un puntaje de 2 en cada aspecto dando como resultado una puntuación final de 8, madre refirió pudo mantener LME sin complicaciones, pero solo hasta el año, luego realizo destete e inicio a tomar leche de vaca.



Foto inicial



Postoperatorio inmediato



Control al año y 6 meses

CASO CLINICO N°3

Se realizó un control postoperatorio a las 2 horas y luego a las 2 semanas donde se observó un proceso adecuado de cicatrización y madre refirió ya no tenía sintomatología dolorosa al amamantamiento, asimismo mantenía LME aunque en la primera semana pediatra sugirió formula pero ella no siguió esta indicación; el

siguiente control fue realizado a los 10 meses, se perdió comunicación con madre, sin embargo, regresaron a los 10 meses por dudas sobre la erupción dentaria; en esta evaluación se realizó un nuevo test TABBY(Anexo 11) obteniendo un puntaje de 2 en cada aspecto dando como resultado una puntuación final de 8, actualmente mantiene LME y menor ya inicio alimentación complementaria.



Foto inicial



Postoperatorio inmediato



Control a las dos semanas



Control a los 10 meses

DISCUSION

Está demostrado que la anquiloglosia puede tener un componente genético. De los casos analizados, solo en uno de ellos la madre refirió antecedentes familiares de frenillo lingual restrictivo, sin embargo, esta ausencia de antecedentes podría deberse al desconocimiento de la condición por parte de los familiares. Asimismo, se confirma la prevalencia de anquiloglosia en el sexo masculino, con una proporción de 2:1 frente al femenino, ya que tanto el primer como el último caso correspondieron a pacientes varones.

Actualmente, la literatura reporta que la hipotonía muscular puede presentarse en RN, afectando la fuerza y la coordinación de los músculos orales y linguales. Esta condición puede alterar la sincronización entre la succión, la deglución y la respiración, dificultando así el amamantamiento.
Entre las señales clínicas más frecuentes se encuentran la postura flácida, el pobre control cefálico, el retraso o ausencia de reflejos neurológicos primitivos (como el reflejo de succión) y su asociación con síndromes genéticos, enfermedades sistémicas o prematuridad.
En los tres casos presentados, la hipotonía no fue considerada como diagnóstico diferencial, ya que no se hallaron signos clínicos compatibles ni antecedentes que indicaran la presencia de esta condición.[55]

A pesar de la creación de múltiples herramientas para identificar la anquiloglosia, no existe un consenso estandarizado[1]. Dentro de las más estudiadas están la Herramienta de Evaluación de la Función del Frenillo Lingual (ATLFF por sus siglas en ingles) de Hazelbaker, el Protocolo de Evaluación del Frenillo Lingual para Lactantes (Test de la Lenguita) de Martinelli[38] y el usado en este estudio TABBY de BTAT[24]. Ngerncham y cols. (2013) realizaron un estudio en un hospital tailandés donde ATLFF es una herramienta completa pero difícil de aplicar concluyendo que no es adecuada para el uso hospitalario[39]. Asimismo, Madlon-Kay y cols. (2008) encontraron limitaciones en la puntuación y poca utilidad para identificar la severidad de anquiloglosia.[40]

El Ministerio de Salud de Brasil en el 2014 indico el triaje neonatal de anquiloglosia a todos los recién nacidos utilizando el Test de la Lengüita[41], pero en el 2018 este triaje es modificado y se establece utilizar el test BTAT[27]. En el HNHU, se utiliza la prueba de TABBY pues al ser este un entorno hospitalario con alta demanda de nacimientos al día, demuestra ser una herramienta simplificada y rápida de aplicar.

En Brasil, en junio de 2014, se promulgó la Ley Federal Nº 13.002 que establece y obliga la realización y aplicación del protocolo de evaluación del frenillo de la lengua en bebés en todos los hospitales y maternidades[42]. En nuestro país, como en muchos de Latinoamérica y el Mundo, no existe una normativa que establezca un tamizaje neonatal por parte de un cirujano dentista u odontopediatra; sin embargo, Argentina y México están presentando constantemente proyectos de ley buscando la implementación de dichos protocolos.

Antiguamente se pensaba que los RN no tenían dolor por la inmadurez de su sistema nervioso, sin embargo, Maya-Enero y cols.(2021) demostraron que si sienten dolor, pueden ser más sensibles a ello y podría generar efectos fisiológicos adversos en todos los sistemas afectando el desarrollo a largo plazo.[43] Murtiningsih en el 2021 resalta que la prevención y el manejo del dolor en los neonatos debe ser el objetivo de todos los proveedores de atención médica[33].A pesar de la evidencia sobre el dolor en el recién nacido algunos autores como Messner (2000) reportan que la frenotomia podría realizarse sin uso de fármacos anestésicos por la simplicidad de la técnica, o incluso por el efecto nulo que tendrían[21] , un estudio doble ciego de Ovental y cols. (2014) no mostró diferencias entre el uso de benzocaína tópica y la ausencia de anestesia durante el procedimiento en lactantes[44], Shavit y cols.(2017) concluyeron que este anestésico controlaba de forma incompleta el dolor infantil[45].No hay evidencia científica sobre cuál es la mejor manera de proporcionar anestesia para la frenotomía lingual en bebés, se conoce que no es recomendado la aplicación de anestésico local infiltrativa, por otro lado, la AAPD en el 2023[46] indica si se puede usar anestésicos tópicos para reducir las molestias, pero debe tenerse en cuenta la cantidad total de anestésico administrado. La FDA advierte contra el uso de productos que contienen benzocaína en niños menores de dos años por la alta probabilidad de producir una intoxicación severa nombrada metahemoglobinemia[47], aunque la

mayoría de casos reportados son por la aplicación en un entorno hospitalario para procedimientos de intubación, endoscopia, broncoscopia y ecocardiografía transesofágica[48], existen publicados algunos reportes de casos asociados con el uso de benzocaína de venta libre, Townes (1977)[49], Chung (2010)[50] y Bong (2009)[51] reportaron infantes que sufrieron de metahemoglobinemia por uso de geles orales para alivio de la erupción dentaria los cuales son vendidos sin receta médica; casos como estos resaltan la importancia de comprender los riesgos potenciales de los medicamentos de venta libre usados sin supervisión. En el HNHU, por motivos de insumos disponibles y teniendo en cuenta que la evidencia científica disponible indica que la benzocaína con su vida media corta y su mínima absorción sistémica se percibe como un producto seguro siempre que sea administrado por personal capacitado.

Para reducir el dolor después del procedimiento quirúrgico nuestro hospital utilizo la la lactancia materna (tetanalgesia[52]) teniendo resultados favorables en todos los casos sabiendo que aumenta la concentración de endorfinas siendo así uno de los mecanismos de sus efectos nociceptivos.[31] Adicional a ello, la presencia de lactosa puede inducir vías analgésicas endógenas opiáceas generando que la transmisión del dolor no llegue al cerebro.[33] Kaur y cols. (2024) indican que la tetanalgesia es un método práctico, económico y eficaz contra la percepción del dolor en RN[32]. Murtiningsih (2021) encontró que puntuaciones más bajas de dolor fueron en los grupos que utilizaron LM para reducir el dolor neonatal durante procedimientos invasivos[33]. Shah (2007) indica que la LM podría reducir el dolor en neonatos sometidos a procedimientos dolorosos en comparación con otra o ninguna intervención[53]. Çamur (2022) concluye que las intervenciones con LM son alternativas significativamente efectivas para procedimientos dolorosos en recién nacidos[54]. En cambio, Maya-Enero y cols. (2022) demostraron que el aceite esencial de lavanda y/o vainilla inhalado redujeron los signos de dolor durante la frenotomía neonatal sin brindar efectividad mayor a uno u otro[43]. Messner y cols. (2020) indican que se ha demostrado que administrar sacarosa oral previo a procedimientos como una frenotomía disminuye la respuesta al dolor en bebés, pero su eficacia es objeto de debate y se desconoce una dosis mínimamente efectiva, además muestra la misma eficacia que la leche materna.[35]

En el HNHU las madres reciben asesoría en lactancia materna por enfermeras capacitadas desde los controles prenatales y durante la estancia hospitalaria al momento del parto, asegurándonos así que previo a cualquier intervención de frenotomia se cuente con una adecuada técnica de amamantamiento Un estudio longitudinal en Canadá, Quebec realizado por Lisonek y cols. en el 2017, encontró que la frenotomía y el asesoramiento mejoraron el agarre de inmediato en la mayoría de RN, así como disminuyo el dolor del pezón materno casi de inmediato, el seguimiento de 3 meses confirmó que el alivio del dolor materno después de la frenotomía infantil no solo fue inmediato sino también duradero.[56]

Respecto al uso del láser para frenotomia lingual, la AAO-HNSF alcanzó un fuerte consenso en que es un procedimiento seguro y bien tolerado y que no hay evidencia suficiente para respaldar una técnica específica[35], actualmente se utiliza la técnica con láser de forma rutinaria como herramienta preferida para la frenotomía, Mezzapesa (2020) indica que el láser de diodo cambió los enfoques de tratamiento, debido a sus capacidades de corte y coagulación, ausencia de sangrado intraoperatorio, ausencia de necesidad de puntos de sutura, tiempo de trabajo reducido y cicatrización más rápida de la mucosa oral, aumentando enormemente su aceptabilidad[57]; sin embargo la AAO-HNSF considera que no hay evidencias suficientes para respaldar que su uso es superior a otras técnicas; costos elevados, riesgo de inflamación ocular debido a exposición a la luz sin gafas protectoras, rápida producción de calor, necesidad de refrigeración externa y el riesgo intrínseco de incendio son desventajas conocidas del láser[35]. O´Connor y cols. (2022) encontraron que el uso del láser o electrobisturí se asoció significativamente con la aversión oral y/o rechazo a la alimentación, sin embargo, se asoció con menos sangrado que con la técnica empleando tijeras o bisturí[58]. Khan y cols. (2020) realizaron una revisión sistemática para comparar la efectividad de las diferentes técnicas quirúrgicas para cirugía de frenillo lingual en niños, en donde concluye que todas las técnicas de frenotomía resultaron ser procedimientos seguros y eficaces, además no se observaron mayores beneficios de entre una técnica u otra para el tratamiento de la anquiloglosia en la población pediátrica[59]. En nuestro hospital se optó por realizar la técnica quirúrgica con tijeras al no contar con un equipo de láser.

Concluimos en resaltar la importancia del manejo y el conocimiento de las diversas herramientas disponibles para el diagnóstico de anquiloglosia en recién nacidos. Esta condición representa un desafío clínico significativo para el odontopediatra, ya que puede afectar considerablemente la lactancia materna, impactando en el crecimiento y desarrollo del neonato, afectando así la calidad de vida del ser humano. Ante esta problemática, es fundamental asumir el compromiso y la responsabilidad de mantener una formación continua y estar actualizados con la evidencia científica disponible, con el fin de brindar una atención oportuna, eficaz y basada en criterios clínicos sólidos. Finalmente, se destaca la importancia del tamizaje neonatal realizado por la especialidad de odontopediatría, con la expectativa de que este tipo de evaluaciones tempranas puedan ser estandarizadas e incorporadas como parte de una normativa nacional.

PERSPECTIVA DEL PACIENTE

Las madres de los pacientes refirieron que se sintieron frustradas durante las primeras horas que brindaban lactancia materna, sin embargo, al darles esta opción y explicarle la relación que lleva la presencia de un frenillo lingual restrictivo y el amamantamiento, se mostraron esperanzadas en encontrar una mejoría. Posterior a las intervenciones, todas indicaron sentir el patrón de succión del recién nacido diferente y en los controles disminuyeron significativamente sintomatología dolorosa, asimismo lograron mantener LME por los 6 meses indicados por la OMS y los infantes presentaron buen peso y talla correspondiente a su edad.

CONSENTIMIENTO INFORMADO

Madres firmaron consentimiento informado brindado por el HNHU previo a la realización del procedimiento quirúrgico. (Anexo 12, 13 y 14)

ANEXOS

ANEXO 1 (FORMATO EN BLANCO DE FICHA DE TAMIZAJE NEONATAL)

SERVICIO DE ODONTOPEDIATRIA
TAMIZAJE NEONATAL

HOSPITAL NACIONAL HIPOLITO UNANUE

FECHA:				
NOMBRES Y APELLIDOS:			DISTRITO:	
HC:	PESO:	PARTO	EUTOCICO	DISTOCICO
FN:	EDAD GESTACIONAL:		SEXO:	
ANTECEDENTES DE LA MADRE:				
ENTUBACIÓN ENDOTRAQUEAL:				
MEDICACIÓN:				
ANEMIA:			SUCCIÓN:	

CABEZA:	MACROSOMICO:	MICROSOMICO:
CARA:	SIMETRICA:	ASIMETRICA:
DISCREPANCIA INTERMAXILAR MAYOR A 6MM		
LABIOS Y PALADAR:		
BOTON DE NEONATOS	CALLOS DE SUCCIÓN	QUEILITIS
LABIO FISURADO UNILATERAL BILATERAL	PALADAR HENDIDO	ANGIOEDEMA
FRENILLO LABIAL	MICROGNATIA	MACROGNATIA

GRANULOS DE FORDYCE	
PERLAS DE EPSTEIN +	
QUISTES DE LAMINA DENTAL.	
NODULOS DE BOHN*	
DIENTES NATALES	
QUISTES DE ERUPCIÓN	
DISFUNCIÓN DE ATM	
QUISTE GINGIVAL	

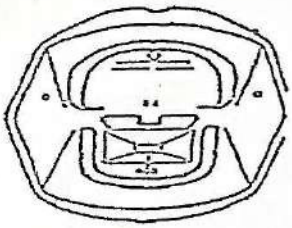

LENGUA:

MACROGLOSIA		MICROGLOSIA	
GEOGRAFICA		BIFIDA	
ANQUILOGLOSIA TOTAL		ANQUILOGLOSIA PARCIAL	
ULCERA DE RIGA FEEDE		PIERRE ROBIN GLOSOPTOSIS	
SABURRAL		LISA	

TEST DEL FRENILLO LINGUAL - BRISTOL:

PUNTA DE LENGUA		= 8 Función normal de la lengua
INSERCIÓN DE FRENILLO		6 - 8 Funcionalidad al límite
ELEVACIÓN DE LENGUA		<5 Deterioro de la funcionalidad de la lengua
PROTRUSIÓN DE LENGUA		

TRATAMIENTO:	CONSEJERIA	INTERCONSULTA

IMPRENTA DEL HOSPITAL NACIONAL HIPOLITO UNANUE Cod. Siga: 55548 47510822

IMPRENTA DEL HOSPITAL NACIONAL HIPOLITO UNANUE Cod. Siga: 55548 47510822

ANEXO 2 (FORMATO EN BLANCO DE FICHA DE OBSERVACION DE LA MAMADA)

ANEXO 4

FICHA DE OBSERVACIÓN DE LA MAMADA

Nombre de la madre:_____ Fecha:_____
Nombre del bebé:_____ Edad del bebé:_____

Signos de que la lactancia materna funciona bien	Signos de una posible dificultad
Madre: • Luce saludable • Relajada y cómoda • Signos de apego entre madre y bebé	**Madre:** • Luce enferma o deprimida • Luce tensa e incomoda • No EXISTE contacto visual madre y bebé
Bebé: • Luce saludable • Calmado y relajado • Alcanza o busca el pecho si tiene hambre	**Bebé:** • Luce somnolienta/o y enferma/o • Inquieta/o y llorando • No alcanza ni busca el pecho
Pechos: • Pechos blandos, piel luce sana • No dolor ni incomodidad • Pecho bien sostenido con dedos lejos del pezón	• Pechos lucen rojos, hinchados y fisurados • Pechos o pezones dolorosos • Pecho sostenido con dedos en la areola • Pezones aplastados, deformados, después de la mamada
Posición de la o el bebé: • Cabeza y cuerpo de la o el bebé alineados • Bebé sostenido cerca al cuerpo de la madre • Todo el cuerpo de la o el bebé apoyado Al aproximarse la o el bebé al pecho, la nariz apunta hacia el pezón	• Cuello y cabeza torcidos para mamar • Bebé separado de la madre • Solo apoyados la cabeza y el cuello • Al aproximarse a la o el bebé al pecho, el labio inferior/mentón está hacia el pezón
Agarre de la o el bebé al pecho: • Más areola sobre el labio superior de la o el bebé • Boca de la o el bebé bien abierta • Labio inferior volteado hacia afuera • Mentón de la o el bebé toca el pecho	• Más areola debajo del labio inferior de la o el bebé • Boca de la o el bebé no está bien abierta • Labios hacia adelante o hacia adentro • Mentón de la o el bebé no toca el pecho
Succión: • Mamadas lentas y profundas, con pausas • Mejillas redondeadas cuando succiona • La o el bebé suelta el pecho cuando termina • Madre nota signos del reflejo de oxitocina	• Mamadas rápidas y superficiales • Mejillas chupadas hacia adentro • La madre retira a la o el bebé del pecho • La madre no nota signos del reflejo de oxitocina
NOTAS:	

ANEXO 3 (FICHA INICIAL DE TAMIZAJE NEONATAL - CASO CLINICO N°1)

NOMBRES Y APELLIDOS: — Silva			DISTRITO: Sta Anita	
HC: 19451594	PESO: 3345 gr	PARTO	EUTOCICO X	DISTOCICO
FN: 10/08/2023	EDAD GESTACIONAL: 39 SS		SEXO: M	
ANTECEDENTES DE LA MADRE:				
ENTUBACIÓN ENDOTRAQUEAL: NO				
MEDICACIÓN: NO				
ANEMIA: NO			SUCCIÓN: nutritiva. Reflejo. (++)	

CABEZA:	MACROSOMICO:	MICROSOMICO:
CARA:	SIMETRICA: X	ASIMETRICA:
DISCREPANCIA INTERMAXILAR MAYOR A 6MM		
LABIOS Y PALADAR:		
BOTON DE NEONATOS X	CALLOS DE SUCCIÓN X	QUEILITIS
LABIO FISURADO UNILATERAL BILATERAL	PALADAR HENDIDO	ANGIOEDEMA
FRENILLO LABIAL	MICROGNATIA	MACROGNATIA

GRANULOS DE FORDYCE	
PERLAS DE EPSTEIN +	
QUISTES DE LAMINA DENTAL.	
NODULOS DE BOHN*	
DIENTES NATALES	
QUISTES DE ERUPCIÓN	
DISFUNCIÓN DE ATM	
QUISTE GINGIVAL	

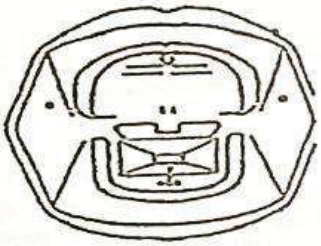

LENGUA:

MACROGLOSIA		MICROGLOSIA	
GEOGRAFICA		BIFIDA	
ANQUILOGLOSIA TOTAL	X	ANQUILOGLOSIA PARCIAL	
ULCERA DE RIGA FEEDE		PIERRE ROBIN GLOSOPTOSIS	
SABURRAL		LISA	

TEST DEL FRENILLO LINGUAL - BRISTOL:

PUNTA DE LENGUA	1	= 8 Función normal de la lengua 4
INSERCIÓN DE FRENILLO	1	6 - 8 Funcionalidad al limite
ELEVACIÓN DE LENGUA	1	<5 Deterioro de la funcionalidad de la lengua
PROTRUSIÓN DE LENGUA	1	

CONSEJERIA	X	INTERCONSULTA

4

Cisa: 55548

ANEXO 4 (FICHA DE OBSERVACION DE LA MAMADA- CASO CLINICO N°1)

HOSPITAL NACIONAL "HIPOLITO UNANUE"

ANEXO 4

FICHA DE OBSERVACIÓN DE LA MAMADA

Nombre de la madre: NTA SILVA Fecha: 12/08/23

Nombre del bebé: Claretzy Silva Carrillo Edad del bebé: 2 días.

Signos de que la lactancia materna funciona bien	Signos de una posible dificultad
Madre: • Luce saludable • Relajada y comoda • Signos de apego entre madre y bebè	**Madre:** • Luce enferma o deprimida • Luce tensa e incomoda • No EXISTE contacto visual madre y bebè
Bebè: • Luce saludable • Calmado y relajado • Alcanza a busca el pecho si tiene hambre	**Bebè:** • Luce somnolienta /o y enferma /o • Inquieta /o y llorando • No alcanza ni busca el pecho
Pechos: • Pechos blandos, piel luce sana • No dolor ni incomodidad • Pecho bien sostenido con dedos lejos del pezòn	• Pechos lucen rojos, hinchados y fisurados • Pechos o pezones dolorosos • Pecho sostenido con dedos en la areola • Pezones aplastados, deformados, despuès de la mamada
Posiciòn de la o el bebè: • Cabeza y cuerpo de la o el bebè alineados • Bebè sostenido cerca al cuerpo de la madre • Todo el cuerpo de la o el bebè apoyado Al aproximarse la o el bebè al pecho, la nariz apunta hacia el pezòn	• Cuello y cabeza torcidos para mamar • Bebè separado de la madre • Solo apoyados la cabeza y el cuello • Al aproximarse a la o el bebè al pecho, el labio inferior /mentòn està hacia el pezòn
Agarre de la o el bebè al pecho: • Màs areola sobre el labio superior de la o el bebè • Boca de la o el bebè bien abierta • Labio inferior volteado hacia afuera • Mentòn de la o el bebè toca el pecho	• Màs areola debajo del labio inferior de la o el bebè • Boca de la o el bebè no està bien abierta • Labios hacia adelante o hacia adentro • Mentòn de la o el bebè no toca el pecho
Succiòn: • Mamadas lentas y profundas, con pausas • Mejillas redondeadas cuando succiona • La o el bebè suelta el pecho cuando termina • Madre nota signos del reflejo de oxitocina	• Mamadas ràpidas y superficiales • Mejillas chupadas hacia adentro • La madre retira a la o el bebè del pecho • La madre no nota signos del reflejo de oxitocina

NOTAS:

- Adecuada técnica de LM (ya recibio orientación)
- Importancia de RN de mantenerse apegado a pecho materno.

ANEXO 5 (FICHA INICIAL DE TAMIZAJE NEONATAL - CASO CLINICO N°2)

FECHA: 1910681

NOMBRES Y APELLIDOS: Suica Lozano.			DISTRITO: Sta Anita	
HC: 1910681	PESO: 4000gr	PARTO	EUTOCICO ✓	DISTOCICO ✓
FN: 24/09/22	EDAD GESTACIONAL:		SEXO: F	
ANTECEDENTES DE LA MADRE: ITU (2° trimestre)				
ENTUBACIÓN ENDOTRAQUEAL: no				
MEDICACIÓN: no				
ANEMIA: no			SUCCIÓN: nutritiva (+)	

CABEZA:	MACROSOMICO:	MICROSOMICO:
CARA:	SIMETRICA: ✓	ASIMETRICA:
DISCREPANCIA INTERMAXILAR MAYOR A 6MM		
LABIOS Y PALADAR:		
BOTON DE NEONATOS ✓	CALLOS DE SUCCIÓN ✓	QUEILITIS
LABIO FISURADO UNILATERAL BILATERAL	PALADAR HENDIDO	ANGIOEDEMA
FRENILLO LABIAL	MICROGNATIA	MACROGNATIA

GRANULOS DE FORDYCE	
PERLAS DE EPSTEIN +	
QUISTES DE LAMINA DENTAL.	
NODULOS DE BOHN*	
DIENTES NATALES	
QUISTES DE ERUPCIÓN	
DISFUNCIÓN DE ATM	
QUISTE GINGIVAL	



LENGUA:

MACROGLOSIA		MICROGLOSIA	
GEOGRAFICA		BIFIDA	
ANQUILOGLOSIA TOTAL	✓	ANQUILOGLOSIA PARCIAL	
ULCERA DE RIGA FEEDE		PIERRE ROBIN GLOSOPTOSIS	
SABURRAL		LISA	

TEST DEL FRENILLO LINGUAL - BRISTOL:

PUNTA DE LENGUA	1	= 8 Función normal de la lengua
INSERCIÓN DE FRENILLO	1	6 - 8 Funcionalidad al limite
ELEVACIÓN DE LENGUA	1	<5 Deterioro de la funcionalidad de la lengua
PROTRUSIÓN DE LENGUA	1	

(4)

Programa frenotomía.

TRATAMIENTO: CONSEJERIA | INTERCONSULTA

Cod. Siga: 55548

4751

ANEXO 6 (FICHA DE OBSERVACION DE LA MAMADA- CASO CLINICO N°2)

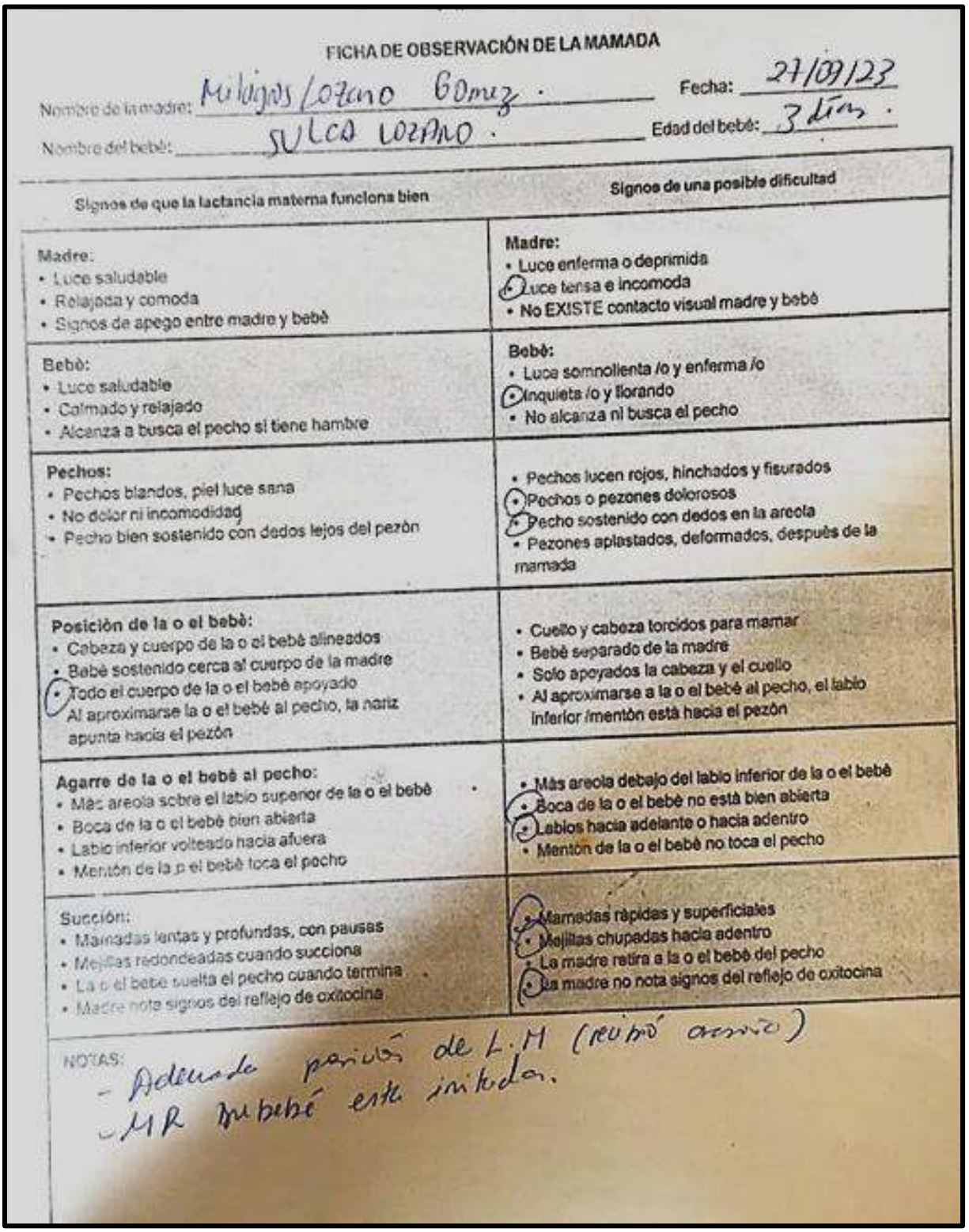

FICHA DE OBSERVACIÓN DE LA MAMADA

Nombre de la madre: Milagros Lozano Gomez. Fecha: 27/09/23

Nombre del bebé: SULCA LOZANO. Edad del bebé: 3 días.

Signos de que la lactancia materna funciona bien	Signos de una posible dificultad
Madre: • Luce saludable • Relajada y comoda • Signos de apego entre madre y bebè	**Madre:** • Luce enferma o deprimida • Luce tensa e incomoda • No EXISTE contacto visual madre y bebè
Bebè: • Luce saludable • Calmado y relajado • Alcanza a busca el pecho si tiene hambre	**Bebè:** • Luce somnolienta /o y enferma /o • Inquieta /o y llorando • No alcanza ni busca el pecho
Pechos: • Pechos blandos, piel luce sana • No dolor ni incomodidad • Pecho bien sostenido con dedos lejos del pezòn	• Pechos lucen rojos, hinchados y fisurados • Pechos o pezones dolorosos • Pecho sostenido con dedos en la areola • Pezones aplastados, deformados, despuès de la mamada
Posiciòn de la o el bebè: • Cabeza y cuerpo de la o el bebè alineados • Bebè sostenido cerca al cuerpo de la madre • Todo el cuerpo de la o el bebè apoyado Al aproximarse la o el bebè al pecho, la nariz apunta hacia el pezòn	• Cuello y cabeza torcidos para mamar • Bebè separado de la madre • Solo apoyados la cabeza y el cuello • Al aproximarse a la o el bebè al pecho, el labio inferior /mentòn està hacia el pezòn
Agarre de la o el bebè al pecho: • Màs areola sobre el labio superior de la o el bebè • Boca de la o el bebè bien abierta • Labio inferior volteado hacia afuera • Mentòn de la o el bebè toca el pecho	• Màs areola debajo del labio inferior de la o el bebè • Boca de la o el bebè no està bien abierta • Labios hacia adelante o hacia adentro • Mentòn de la o el bebè no toca el pecho
Succiòn: • Mamadas lentas y profundas, con pausas • Mejillas redondeadas cuando succiona • La o el bebe suelta el pecho cuando termina • Madre nota signos del reflejo de oxitocina	• Mamadas ràpidas y superficiales • Mejillas chupadas hacia adentro • La madre retira a la o el bebè del pecho • La madre no nota signos del reflejo de oxitocina

NOTAS:
- Adecuada posición de L.M (recibió asesoría)
- MR bebebé esta irritada.

ANEXO 7 (FICHA INICIAL DE TAMIZAJE NEONATAL - CASO CLINICO N°3)

TAMIZAJE NEONATAL

HOSPITAL NACIONAL HIPOLITO UNANUE

FECHA: 02/02/23				
NOMBRES Y APELLIDOS: Contreras Ramos.			DISTRITO: [illegible]	
HC: 1928509	PESO: 2630 gr	PARTO	EUTOCICO X	DISTOCICO
FN: 02/02/23	EDAD GESTACIONAL:		SEXO: M	
ANTECEDENTES DE LA MADRE: Edad mat avanzada, ITU (3er T)				
ENTUBACIÓN ENDOTRAQUEAL: NO.				
MEDICACIÓN: NO				
ANEMIA: NO,			SUCCIÓN: Natural (L)	

CABEZA:	MACROSOMICO:	MICROSOMICO:
CARA:	SIMETRICA: X	ASIMETRICA:
DISCREPANCIA INTERMAXILAR MAYOR A 6MM		
LABIOS Y PALADAR:		
BOTON DE NEONATOS	CALLOS DE SUCCIÓN X	QUEILITIS
LABIO FISURADO UNILATERAL BILATERAL	PALADAR HENDIDO	ANGIOEDEMA
FRENILLO LABIAL	MICROGNATIA	MACROGNATIA

GRANULOS DE FORDYCE	
PERLAS DE EPSTEIN +	X
QUISTES DE LAMINA DENTAL.	
NODULOS DE BOHN*	X
DIENTES NATALES	
QUISTES DE ERUPCIÓN	
DISFUNCIÓN DE ATM	
QUISTE GINGIVAL	



LENGUA:

MACROGLOSIA		MICROGLOSIA	
GEOGRAFICA		BIFIDA	
ANQUILOGLOSIA TOTAL	/	ANQUILOGLOSIA PARCIAL	
ULCERA DE RIGA FEEDE		PIERRE ROBIN GLOSOPTOSIS	
SABURRAL		LISA	

TEST DEL FRENILLO LINGUAL - BRISTOL:

PUNTA DE LENGUA	1	= 8 Función normal de la lengua	2
INSERCIÓN DE FRENILLO	0	6 - 8 Funcionalidad al límite	
ELEVACIÓN DE LENGUA	0	<5 Deterioro de la funcionalidad de la lengua	
PROTRUSIÓN DE LENGUA	1		

Programar Cx

TRATAMIENTO:	CONSEJERIA	INTERCONSULTA

IMPRENTA DEL HOSPITAL

47510822

ANEXO 8 (FICHA DE OBSERVACION DE LA MAMADA- CASO CLINICO N°3)

MINISTERIO DE SALUD
HOSPITAL NACIONAL "HIPOLITO UNANUE"

ANEXO 4

FICHA DE OBSERVACIÓN DE LA MAMADA

Nombre de la madre: Janileth Ramos Alejos Fecha: 04/02/23

Nombre del bebé: Contreras Ramos. Edad del bebé: 2 días.

Signos de que la lactancia materna funciona bien	Signos de una posible dificultad
Madre: • Luce saludable • Relajada y comoda • Signos de apego entre madre y bebè	**Madre:** • Luce enferma o deprimida • Luce tensa e incomoda • No EXISTE contacto visual madre y bebè
Bebè: • Luce saludable • Calmado y relajado • Alcanza a busca el pecho si tiene hambre	**Bebè:** • Luce somnolienta /o y enferma /o • Inquieta /o y llorando • No alcanza ni busca el pecho
Pechos: • Pechos blandos, piel luce sana • No dolor ni incomodidad • Pecho bien sostenido con dedos lejos del pezòn	• Pechos lucen rojos, hinchados y fisurados • Pechos o pezones dolorosos • Pecho sostenido con dedos en la areola • Pezones aplastados, deformados, despuès de la mamada
Posiciòn de la o el bebè: • Cabeza y cuerpo de la o el bebè alineados • Bebè sostenido cerca al cuerpo de la madre • Todo el cuerpo de la o el bebè apoyado • Al aproximarse la o el bebè al pecho, la nariz apunta hacia el pezòn	• Cuello y cabeza torcidos para mamar • Bebè separado de la madre • Solo apoyados la cabeza y el cuello • Al aproximarse a la o el bebè al pecho, el labio inferior /mentòn està hacia el pezòn
Agarre de la o el bebè al pecho: • Màs areola sobre el labio superior de la o el bebè • Boca de la o el bebè bien abierta • Labio inferior volteado hacia afuera • Mentòn de la o el bebè toca el pecho	• Màs areola debajo del labio inferior de la o el bebè • Boca de la o el bebè no està bien abierta • Labios hacia adelante o hacia adentro • Mentòn de la o el bebè no toca el pecho
Succiòn: • Mamadas lentas y profundas, con pausas • Mejillas redondeadas cuando succiona • La o el bebè suelta el pecho cuando termina • Madre nota signos del reflejo de oxitocina	• Mamadas ràpidas y superficiales • Mejillas chupadas hacia adentro • La madre retira a la o el bebè del pecho • La madre no nota signos del reflejo de oxitocina

NOTAS:
- Adenda pesios de L.M. (recibió asesoría para)
- MR su bebé esta llorando y no se llena

ANEXO 9 (FICHA CONTROL – CASO CLINICO N°1)

SERVICIO DE ODONTOPEDIATRIA
TAMIZAJE NEONATAL

HOSPITAL NACIONAL HIPÓLITO UNANUE

FECHA: 12/02/24			
NOMBRES Y APELLIDOS: Silva Carrillo Joyce Adriel		DISTRITO: E16. ante, Ate	
HC:	PESO: 9 kilos 300 PARTO	EUTOCICO ✓.	DISTOCICO
FN: 10/08/2023	EDAD GESTACIONAL:	SEXO: H.	
ANTECEDENTES DE LA MADRE:			
ENTUBACIÓN ENDOTRAQUEAL: no			
MEDICACIÓN: no			
ANEMIA: no.		SUCCIÓN:	

CABEZA:	MACROSOMICO:	MICROSOMICO:
CARA:	SIMETRICA:	ASIMETRICA:
DISCREPANCIA INTERMAXILAR MAYOR A 6MM		
LABIOS Y PALADAR:		
BOTON DE NEONATOS	CALLOS DE SUCCIÓN	QUEILITIS
LABIO FISURADO UNILATERAL BILATERAL	PALADAR HENDIDO	ANGIOEDEMA
FRENILLO LABIAL	MICROGNATIA	MACROGNATIA

GRANULOS DE FORDYCE	
PERLAS DE EPSTEIN +	
QUISTES DE LAMINA DENTAL.	
NODULOS DE BOHN*	
DIENTES NATALES	
QUISTES DE ERUPCIÓN	
DISFUNCIÓN DE ATM	
QUISTE GINGIVAL	



LENGUA:

MACROGLOSIA		MICROGLOSIA	
GEOGRAFICA		BIFIDA	
ANQUILOGLOSIA TOTAL		ANQUILOGLOSIA PARCIAL	
ULCERA DE RIGA FEEDE		PIERRE ROBIN GLOSOPTOSIS	
SABURRAL		LISA	

TEST DEL FRENILLO LINGUAL - BRISTOL:

PUNTA DE LENGUA	1	= 8 Función normal de la lengua (7)
INSERCIÓN DE FRENILLO	2	6 - 8 Funcionalidad al limite
ELEVACIÓN DE LENGUA	2	<5 Deterioro de la funcionalidad de la lengua
PROTRUSIÓN DE LENGUA	2	

TRATAMIENTO:	CONSEJERIA	INTERCONSULTA

ANEXO 10 (FICHA CONTROL – CASO CLINICO N° 2)

TAMIZAJE NEONATAL

FECHA: 23/02/24

NOMBRES Y APELLIDOS: SULCA LOZANO. DISTRITO:

HC: 1970681	PESO:	PARTO	EUTOCICO	DISTOCICO
FN: 24/09/22	EDAD GESTACIONAL: —		SEXO: femenino	

ANTECEDENTES DE LA MADRE:

ENTUBACIÓN ENDOTRAQUEAL:

MEDICACIÓN:

ANEMIA: SUCCIÓN:

+Continua con LFI por las noches.

CABEZA:	MACROSOMICO:	MICROSOMICO:
CARA:	SIMETRICA: ✓	ASIMETRICA:

DISCREPANCIA INTERMAXILAR MAYOR A 6MM

LABIOS Y PALADAR:

BOTON DE NEONATOS	CALLOS DE SUCCIÓN	QUEILITIS
LABIO FISURADO UNILATERAL BILATERAL	PALADAR HENDIDO	ANGIOEDEMA
FRENILLO LABIAL	MICROGNATIA	MACROGNATIA

GRANULOS DE FORDYCE	
PERLAS DE EPSTEIN +	
QUISTES DE LAMINA DENTAL.	
NODULOS DE BOHN*	
DIENTES NATALES	
QUISTES DE ERUPCIÓN	
DISFUNCIÓN DE ATM	
QUISTE GINGIVAL	



LENGUA:

MACROGLOSIA		MICROGLOSIA	
GEOGRAFICA		BIFIDA	
ANQUILOGLOSIA TOTAL		ANQUILOGLOSIA PARCIAL	
ULCERA DE RIGA FEEDE		PIERRE ROBIN GLOSOPTOSIS	
SABURRAL		LISA	

TEST DEL FRENILLO LINGUAL - BRISTOL:

PUNTA DE LENGUA	2
INSERCIÓN DE FRENILLO	2
ELEVACIÓN DE LENGUA	2
PROTRUSIÓN DE LENGUA	2

= 8 Función normal de la lengua (8)
6 - 8 Funcionalidad al limite
<5 Deterioro de la funcionalidad de la lengua

ANEXO 11 (FICHA CONTROL – CASO CLINICO N°3)

SERVICIO DE ODONTOPEDIATRIA
TAMIZAJE NEONATAL

HOSPITAL NACIONAL HIPOLITO UNANUE

FECHA: 05/12/23

NOMBRES Y APELLIDOS: Anita Cotteras Ramos. DISTRITO:

HC:	PESO:	PARTO	EUTOCICO	DISTOCICO
FN:	EDAD GESTACIONAL: —		SEXO: femenino.	

ANTECEDENTES DE LA MADRE:

ENTUBACIÓN ENDOTRAQUEAL:

MEDICACIÓN:

ANEMIA:

SUCCIÓN:

1 Continua con LM a libre demanda.

CABEZA:	MACROSOMICO:	MICROSOMICO:
CARA:	SIMETRICA: ✓	ASIMETRICA:

DISCREPANCIA INTERMAXILAR MAYOR A 6MM

LABIOS Y PALADAR:

BOTON DE NEONATOS	CALLOS DE SUCCIÓN	QUEILITIS
LABIO FISURADO UNILATERAL BILATERAL	PALADAR HENDIDO	ANGIOEDEMA
FRENILLO LABIAL	MICROGNATIA	MACROGNATIA

GRANULOS DE FORDYCE	
PERLAS DE EPSTEIN +	
QUISTES DE LAMINA DENTAL.	
NODULOS DE BOHN*	
DIENTES NATALES	
QUISTES DE ERUPCIÓN	
DISFUNCIÓN DE ATM	
QUISTE GINGIVAL	



LENGUA:

MACROGLOSIA		MICROGLOSIA	
GEOGRAFICA		BIFIDA	
ANQUILOGLOSIA TOTAL		ANQUILOGLOSIA PARCIAL	
ULCERA DE RIGA FEEDE		PIERRE ROBIN GLOSOPTOSIS	
SABURRAL		LISA	

TEST DEL FRENILLO LINGUAL - BRISTOL:

PUNTA DE LENGUA	2
INSERCIÓN DE FRENILLO	2
ELEVACIÓN DE LENGUA	2
PROTRUSIÓN DE LENGUA	2

= 8 Función normal de la lengua
6 - 8 Funcionalidad al limite
<5 Deterioro de la funcionalidad de la lengua

8

TRATAMIENTO: CONSEJERIA

ANEXO 12 (CONSENTIMIENTO INFORMADO - CASO CLINICO N°1)



HOSPITAL NACIONAL
"HIPOLITO UNANUE"

CONSENTIMIENTO INFORMADO PARA PROCEDIMIENTO QUIRÚRGICO

Yo Claretzy Saraid Silva Carrillo con DNI N° 27 678 467
Con domicilio en Sicuani Ate Michael Faraday 350 en pleno uso de mis facultades y conciente de mis actos y bajo mi bajo mi absoluta responsabilidad, MANIFIESTO VOLUNTARIAMENTE lo siguiente:

Primero.- Que el Dr.a Catherine Ruiz Yaruda con CMP N° COP 19735 ME HA INFORMADO de manera confidencial, respetuosa, comprensible y veraz el diagnostico y pronostico de mi enfermedad que es: Anquiloglosia

Así como la necesidad de realizar en mi persona / familiar el procedimiento Médico o Quirúrgico que a continuación se describe: Frenotomia

Segundo.- Asimismo, ME HA INFORMADO, con la misma claridad, la naturaleza y el pronóstico de la operación o procedimiento, los métodos alternativos, los cuales a pesar de su conveniencia no están exentos de complicaciones, existiendo riesgos antes, durante y después, asi como los efectos secundarios, contraindicaciones, precauciones y advertencias de los medicamentos que se prescriban y administren.

Tercero.- ESTANDO PLENAMENTE INFORMADO Y HABIENDO COMPRENDIDO de lo expuesto en los dos puntos anteriores, DOY MI CONSENTIMIENTO al médico y a su equipo para la realización del procedimiento descrito en el primer punto de este documento, así como para la realización de otros procedimientos que puedan contemplarse durante el acto previamente autorizado y que, en opinión del Médico Cirujano, se consideren necesarios y/o aconsejables en el curso de la intervención.
Igualmente DOY MI CONSENTIMIENTO al médico anestesiologo Dr ..... con CMP N° ..... para que elija el tipo de anestesia (General, Regional, Troncular o Local) más recomendable para la intervención y los medicamentos anestésicos a utilizarse, teniendo conocimiento de los riesgos que implican su uso.

Cuarto.- En el ejercicio de mi derecho establecido en la ley N° 26482 art. 4 y 5, como paciente y/o familiar responsable me han brindado información oportuna en forma amplia y completa de los beneficios, riesgos y complicaciones o eventos negativos que pudieran presentarse en el procedimiento medico quirúrgico, técnico profesional, brindo mi consentimiento previo y consideración a lo anteriormente expuesto, de acuerdo a ley, EXONERO DE TODA RESPONSABILIDAD administrativa, civil o penal al personal de salud y al médico que me atiende de los adversos que pudieran presentar en mi salud.

Luego de la lectura precedente, en señal de libre manifestación de voluntad y conformidad con todo lo expresado y sin necesidad de autenticación notarial, lo suscribo y/o estampo mi huella digital, el día .....del mes..... de año 200..., así mismo doy fe de la firma del medico tratante.

Firma .....
Post firma .....
Huella digital del paciente
DNI N°.....

Firma Claretzy
Post firma .....
Huella digital del familiar
DNI N° 27 678 467

MINISTERIO DE SALUD
HOSPITAL NACIONAL "HIPOLITO UNANUE"
Dra. Catherine Ruiz Yaruda
ODONTOLOGO PEDIATRICA
COP 19735 RNE 1 1 2

Firma del Medico Tratante.....
CMP N°...COP...19735

12/08/2023

47510779

ANEXO 13 (CONSENTIMIENTO INFORMADO - CASO CLINICO N°2)

Cama 20

CONSENTIMIENTO INFORMADO PARA PROCEDIMIENTO QUIRÚRGICO

Yo Milagros Lissette Lozano Gomez con DNI N° 44561387
Con domicilio en Residencial Lt 1 n239 Santa Anita en pleno uso de mis facultades y conciente de mis actos y bajo mi bajo mi absoluta responsabilidad, MANIFIESTO VOLUNTARIAMENTE lo siguiente:

Primero.- Que el Dr.a Gladys Nuñez Paiva con CMP N° 9763
ME HA INFORMADO de manera confidencial, respetuosa, comprensible y veraz el diagnostico y pronostico de mi enfermedad que es: Anquiloglosia

Así como la necesidad de realizar en mi persona / familiar el procedimiento Médico o Quirúrgico que a continuación se describe: Frenotomia

Segundo.- Asimismo, ME HA INFORMADO, con la misma claridad, la naturaleza y el pronóstico de la operación o procedimiento, los métodos alternativos, los cuales a pesar de su conveniencia no están exentos de complicaciones, existiendo riesgos antes, durante y después. así como los efectos secundarios, contraindicaciones, precauciones y adver tencias de los medicamentos que se prescriban y administren.

Tercero.-ESTANDO PLENAMENTE INFORMADO Y HABIENDO COMPRENDIDO de lo expuesto en los dos puntos anteriores, DOY MI CONSENTIMIENTO al médico y a su equipo para la realización del procedimiento descrito en el primer punto de este documento, así como para la realización de otros procedimientos que puedan contem plarse durante el acto previamente autorizado y que, en opinión del Médico Cirujano, se consideren necesarios y/o aconsejables en el curso de la intervención.
Igualmente DOY MI CONSENTIMIENTO al médico anestesiologo Dr .....
con CMP N° ..... para que elija el tipo de anestesia (General, Regional, Troncular o Local) más recomen dable para la intervención y los medicamentos anestésicos a utilizarse, teniendo conocimiento de los riesgos que implican su uso.

Cuarto.- En el ejercicio de mi derecho establecido en la ley N° 26482 art. 4 y 5, como paciente y/o familiar responsable me han brindado información oportuna en forma amplia y completa de los beneficios, riesgos y complicacio nes o eventos negativos que pudieran presentarse en el procedimiento medico quirúrgico, técnico profesional, brindo mi consentimiento previo y consideración a lo anteriormente expuesto, de acuerdo a ley, EXONERO DE TODA RES PONSABILIDAD administrativa, civil o penal al personal de salud y al médico que me atiende de los adversos que pudieran presentar en mi salud.

Luego de la lectura precedente, en señal de libre manifestación de voluntad y conformidad con todo lo expresado y sin necesidad de autenticación notarial, lo suscribo y/o estampo mi huella digital, el dia .....del mes..... de año 200.... así mismo doy fe de la firma del medico tratante.

Firma .....
Post firma .....
Huella digital del paciente
DNI N°.....

Firma .....
Post firma .....
Huella digital del familiar
DNI N° 44561387

HOSPITAL HIPOLITO UNANUE

Firma del Medico Trantante.. DRA. GLADYS NUÑEZ P.
ODONTOPEDIATRIA
C.M.P. N° 9763

ANEXO 14 (CONSENTIMIENTO INFORMADO - CASO CLINICO N°3)

MINISTERIO DE SALUD
HOSPITAL NACIONAL
"HIPOLITO UNANUE"

CONSENTIMIENTO INFORMADO PARA PROCEDIMIENTO QUIRÚRGICO

Yo .....Danilith Ramos Alegos.....con DNI N°....77478009....
Con domicilio en.....Juan Cordova S/N - Huarochiri..... en pleno uso de mis facultades y conciente de mis actos y bajo mi bajo mi absoluta responsabilidad, MANIFIESTO VOLUNTARIAMENTE lo siguiente:
Mamá de Amir Contreras Ramos

Primero.- Que el Dra....Catherine Ruiz Yauch.....con CMP N°....19735....
ME HA INFORMADO de manera confidencial, respetuosa, comprensible y veraz el diagnostico y pronostico de mi enfermedad que es:.....Anquiloglosia.....

Así como la necesidad de realizar en mi persona / familiar el procedimiento Médico o Quirúrgico que a continuación se describe:.....Frenotomía Sublingual.....

Segundo.- Asimismo, ME HA INFORMADO, con la misma claridad, la naturaleza y el pronóstico de la operación o procedimiento, los métodos alternativos, los cuales a pesar de su conveniencia no están exentos de complicaciones, existiendo riesgos antes, durante y después, así como los efectos secundarios, contraindicaciones, precauciones y advertencias de los medicamentos que se prescriban y administren.

Tercero.- ESTANDO PLENAMENTE INFORMADO Y HABIENDO COMPRENDIDO de lo expuesto en los dos puntos anteriores, DOY MI CONSENTIMIENTO al médico y a su equipo para la realización del procedimiento descrito en el primer punto de este documento, así como para la realización de otros procedimientos que puedan contemplarse durante el acto previamente autorizado y que, en opinión del Médico Cirujano, se consideren necesarios y/o aconsejables en el curso de la intervención.
Igualmente DOY MI CONSENTIMIENTO al médico anestesiologo Dr ..... con CMP N° ..... para que elija el tipo de anestesia (General, Regional, Troncular o Local) más recomendable para la intervención y los medicamentos anestésicos a utilizarse, teniendo conocimiento de los riesgos que implican su uso.

Cuarto.- En el ejercicio de mi derecho establecido en la ley N° 26482 art. 4 y 5, como paciente y/o familiar responsable me han brindado información oportuna en forma amplia y completa de los beneficios, riesgos y complicaciones o eventos negativos que pudieran presentarse en el procedimiento medico quirúrgico, técnico profesional, brindo mi consentimiento previo y consideración a lo anteriormente expuesto, de acuerdo a ley, EXONERO DE TODA RESPONSABILIDAD administrativa, civil o penal al personal de salud y al médico que me atiende de los adversos que pudieran presentar en mi salud.

Luego de la lectura precedente, en señal de libre manifestación de voluntad y conformidad con todo lo expresado y sin necesidad de autenticación notarial, lo suscribo y/o estampo mi huella digital, el día .....del mes..... de año 200...., así mismo doy fe de la firma del medico tratante.

Firma .....
Post firma .....
Huella digital del paciente
DNI N°.....

Firma .....
Post firma .....
Huella digital del familiar
DNI N°...77478009...

Firma del Medico Trantante.....
CMP N°....19735....

47510779

REFERENCIAS BIBLIOGRAFICAS

1. Ganesan K, Girgis S, Mitchell S. Lingual frenotomy in neonates: past, present, and future. Vol. 57, British Journal of Oral and Maxillofacial Surgery. Churchill Livingstone; 2019. p. 207–13.

2. Knox I. Tongue tie and frenotomy in the breastfeeding newborn. *NeoReviews*. 2010;11(9):e513–e519. doi:10.1542/neo.11-9-e51.

3. Souza-oliveira AC, Cruz PV, Bendo CB, Batista WC, Souza-oliveira AC. Does ankyloglossia interfere with breastfeeding in newborns? - a cross-sectional study. J Clin Transl Res. 2021;7(2):263–9.

4. Hatami A, Dreyer CW, Meade MJ, Kaur S. Effectiveness of tongue-tie assessment tools in diagnosing and fulfilling lingual frenectomy criteria: a systematic review. Vol. 67, Australian Dental Journal. John Wiley and Sons Inc; 2022. p. 212–9.

5. Araujo M da CM, Freitas RL, Lima MG de S, Kozmhinsky VM da R, Guerra CA, Lima GM de S, et al. Evaluation of the lingual frenulum in newborns using two protocols and its association with breastfeeding. J Pediatr (Rio J) [Internet]. 2020;96(3):379–85. Disponible en: https://doi.org/10.1016/j.jped.2018.12.013

6. O'Shea JE, Foster JP, O'Donnell CPF, Breathnach D, Jacobs SE, Todd DA, et al. Frenotomy for tongue-tie in newborn infants. Vol. 2017, Cochrane Database of Systematic Reviews. John Wiley and Sons Ltd; 2017.

7. Mills N, Keough N, Geddes DT, Pransky SM, Mirjalili SA. Defining the anatomy of the neonatal lingual frenulum. *Clin Anat.* 2019;32(6):824–35. doi:10.1002/ca.23410. Disponible en: https://onlinelibrary.wiley.com/doi/full/10.1002/ca.23410

8. Guinot F, Carranza N, Ferrés-Amat E, Carranza M, Veloso A. Tongue-tie: Incidence and outcomes in breastfeeding after lingual frenotomy in 2333 newborns. Journal of Clinical Pediatric Dentistry. 2022;46(6):33–9.

9. Frezza A, Ezeddine F, Zuccon A, Gracco A, Bruno G, De Stefani A. Treatment of Ankyloglossia: A Review. Vol. 10, Children. Multidisciplinary Digital Publishing Institute (MDPI); 2023.

10. Dollberg S, Botzer E, Grunis E, Mimouni FB. Immediate nipple pain relief after frenotomy in breast-fed infants with ankyloglossia: a randomized, prospective study. *J Pediatr Surg.* 2006;41(9):1598–600. doi:10.1016/j.jpedsurg.2006.05.024. Disponible en: https://pubmed.ncbi.nlm.nih.gov/16952598/

11. Brookes A, Bowley DM. Tongue tie: The evidence for frenotomy. Early Hum Dev [Internet]. 2014;90(11):765–8. Disponible en: http://dx.doi.org/10.1016/j.earlhumdev.2014.08.021

12. Walsh J, Tunkel D. Diagnosis and treatment of ankyloglossia in newborns and infants: A review. JAMA Otolaryngol Head Neck Surg. 2017;143(10):1032–9.

13. Marina AJ, Cunha NNO, e Silva LLC, Leandro BA, Moretti ABS, Couto Filho CEG, et al. Surgical techniques for the treatment of ankyloglossia in children: A case series. Journal of Applied Oral Science. 2014;22(3):241–8.

14. Martinelli RL de C, Marchesan IQ, Berretin-Felix G. Lingual frenulum protocol with scores for infants. Int J Orofacial Myology. 2012;38:104–12.

15. Castillo M, Cortez M, Pisconte D, Gonzáles J, Jiménez S. Procedimiento de frenotomía en infantes con láser. *Rev Cient Odontol (UCSUR)*. 2016;4(1):450-6.

16. Shekher R, Lin L, Zhang R, Hoppe IC, Taylor JA, Bartlett SP, et al**.** How to treat a tongue-tie: an evidence-based algorithm of care. *Plast Reconstr Surg Glob Open.* 2021;9(1):e3336. doi:10.1097/GOX.0000000000003336. Disponible en: https://pubmed.ncbi.nlm.nih.gov/33564576/

17. Odontol A, Nah MS, Corr P. Anquiloglosia: ¿cuándo intervenir? Revisión y reporte de caso. 2015;(August 2011).

18. Rowan-Legg A. Ankyloglossia and breastfeeding. *Can Paediatr Soc*. 2015;20(4):209–13. Disponible en: https://cps.ca/en/documents/position/ankyloglossia-breastfeeding

19. Marchesan IQ, Martinelli RLC, Gusmão RJ. Frênulo lingual: modificações após frenectomia. *J Soc Bras Fonoaudiol.* 2012;24(4):409-12. doi:10.1590/S2179-64912012000400020.

20. Campanha SMA, Martinelli RL de C, Palhares DB. Association between ankyloglossia and breastfeeding. Codas. 2019;31(1):1–7.

21. Messner AH, Lalakea ML, Janelle A, Macmahon J, Bair E. Ankyloglossia: Incidence and associated feeding difficulties. Archives of Otolaryngology - Head and Neck Surgery. 2000;126(1):36–9.

22. Araujo M da CM, Freitas RL, Lima MG de S, Kozmhinsky VM da R, Guerra CA, Lima GM de S, et al. Evaluation of the lingual frenulum in newborns using two protocols and its association with breastfeeding. J Pediatr (Rio J). 2020;96(3):379–85.

23. Buryk M, Bloom D, Shope T. Efficacy of neonatal release of ankyloglossia: a randomized trial. *Pediatrics.* 2011;128(2):280–8. doi:10.1542/peds.2011-0077. Disponible en: https://pubmed.ncbi.nlm.nih.gov/21768318/

24. Ingram J, Copeland M, Johnson D, Emond A. The development and evaluation of a picture tongue assessment tool for tongue-tie in breastfed babies (TABBY). Int Breastfeed J. 2019;14(1):1–5.

25. Emond A, Ingram J, Johnson D, Blair P, Whitelaw A, Copeland M, et al. Randomised controlled trial of early frenotomy in breastfed infants with mild–moderate tongue-tie. *Arch Dis Child Fetal Neonatal Ed*. 2014;99(6):F440–F445.

26. Ingram J, Johnson D, Copeland M, Churchill C, Taylor H. The development of a new breast feeding assessment tool and the relationship with breast feeding self-efficacy. *Midwifery*. 2015 Jan;31(1):132–7.

27. Ministério da Saúde, Secretaria de Atenção à Saúde, Departamento de Ações Programáticas Estratégicas, Coordenação Geral de Saúde da Criança e Aleitamento Materno. Nota Técnica No 25/2018. Brasília: Ministério da Saúde; 2018.

28. American Academy of Pediatric Dentistry. Policy on Management of the Frenulum in Pediatric Patients. The Reference Manual of Pediatric Dentistry. 2022;80–5.

29. Miranda PP, Cardoso CL, Gomes E. Interventions in the Alteration on Lingual Frenum: Systematic Review. Vol. 20, International Archives of Otorhinolaryngology. Georg Thieme Verlag; 2016. p. 275–80.

30. Srinivasan A, Dobrich C, Mitnick H, Feldman P. Ankyloglossia in breastfeeding infants: the effect of frenotomy on maternal nipple pain and latch. *Breastfeed Med.* 2006;1(4):216–24. doi:10.1089/bfm.2006.1.216.

31. Martín SM, Ángeles Sánchez De La Ventana M. El amamantamiento como analgesia natural. *Rev Iber Enferm Comunitaria*. 2020;6

32. Kaur H, Charan GS, Kaur R, Narang GS, Khurana MS. Comparison of breastfeeding, music therapy, and oral sucrose's impact on pain relief among infants during pentavalent vaccination. *J Educ Health Promot.* 2024;13:49. doi:10.4103/jehp.jehp_860_23.

33. Murtiningsih S, Nurbayanti S. The effects of breast feeding and massage on neonatus pain during intravenous blood sampling procedures. *J Neonatal Nurs.* 2021;27(2):129–34. doi:10.1016/j.jnn.2020.05.005. Disponible en: https://www.sciencedirect.com/science/article/abs/pii/S1355184120300764

34. Ministerio de Salud (Perú). Norma técnica de salud para la atención integral de salud neonatal: NTS Nº 214-MINSA/DIGIESP-2024 (R.M. Nº 545-2024/MINSA). Lima: Ministerio de Salud; 2024 [Internet]. 1.ª ed. Disponible en: https://bvs.minsa.gob.pe/local/MINSA/7546.pdf

35. Messner AH, Walsh J, Rosenfeld RM, Schwartz SR, Ishman SL, Baldassari C, et al. Clinical consensus statement: ankyloglossia in children. *Otolaryngol Head Neck Surg.* 2020;162(5):597–611. doi:10.1177/0194599820915457. Disponible en: https://journals.sagepub.com/doi/10.1177/0194599820915457

36. do Rêgo Barros de Andrade Fraga M, Barreto KA, Lira TCB, de Menezes VA. Diagnosis of ankyloglossia in newborns: Is there any difference related to the screening method? Codas. 2021;33(1):1–7.

37. Francis DO, Krishnaswami S, McPheeters M. Treatment of ankyloglossia and breastfeeding outcomes: A systematic review. Vol. 135, Pediatrics. American Academy of Pediatrics; 2015. p. e1458–66.

38. Martinelli RL de C, Marchesan IQ, Berretin-Felix G. Lingual frenulum protocol with scores for infants. Int J Orofacial Myology. 2012;38:104–12.

39. Ngerncham S, Laohapensang M, Wongvisutdhi T, Ritjaroen Y, Painpichan N, Hakularb P, et al. Lingual frenulum and effect on breastfeeding in Thai newborn infants. Paediatr Int Child Health. 2013;33(2):86–90.

40. Madlon-Kay DJ, Ricke LA, Baker NJ, DeFor TA. Case series of 148 tongue-tied newborn babies evaluated with the assessment tool for lingual frenulum function. Midwifery. septiembre de 2008;24(3):353–7.

41. Susanibar F, Castillo J, Martinelli RLC, Marchesan IQ, Gusmão RJ, Berretin-Felix G. *Cartilla del Test de la Lengüita: para lactar, hablar y vivir mejor*. São José dos Campos: Pulso Editorial; 2014. Disponible en: https://franklinsusanibar.com/wp-content/uploads/2019/09/CARTILLA-DEL-TEST-DE-LA-LENGUITA-ESPA%C3%91OL.pdf

42. Brasil. Presidência da República, Subchefia para Assuntos Jurídicos. Lei n. 13.002, de 20 de junho de 2014. Obriga a realização do Protocolo de Avaliação do Frênulo da Língua em Bebês [Internet]. Brasília, DF: Diário Oficial da União; 2014. [acceso el 2025 abril 01]. Disponível em: http:// www.planalto.gov.br/CCIVIL_03/_Ato2011-2014/2014/Lei/L13002.htm.

43. Maya-Enero S, Fàbregas-Mitjans M, Llufriu-Marquès RM, Candel-Pau J, Garcia-Garcia J, López-Vílchez MÁ. Analgesic effect of inhaled lavender essential oil for frenotomy in healthy neonates: a randomized clinical trial. World Journal of Pediatrics. 1 de junio de 2022;18(6):398–403.

44. Ovental A, Marom R, Botzer E, Batscha N, Dollberg S. Using topical benzocaine before lingual frenotomy did not reduce crying and should be discouraged. Acta Paediatrica, International Journal of Paediatrics. 2014;103(7):780–2.

45. Shavit I, Peri-Front Y, Rosen-Walther A, Grunau RE, Neuman G, Nachmani O, et al. A randomized trial to evaluate the effect of two topical anesthetics on pain response during frenotomy in young infants. Pain Med. 2017 Feb 1;18(2):356–62.

46. American Academy of Pediatric Dentistry. Best practices: use of local anesthesia. In: The Reference Manual of Pediatric Dentistry. Chicago (IL): American Academy of Pediatric Dentistry; [2023]. p. 385.

47. Risk of serious and potentially fatal blood disorder prompts FDA action on oral over-the-counter benzocaine products used for teething and mouth pain and prescription local anesthetics.

48. So TY, Farrington E. Topical benzocaine-induced methemoglobinemia in the pediatric population. *J Pediatr Health Care.* 2008;22(6):335–9. doi:10.1016/j.pedhc.2008.08.008.

49. Townes PL, Geertsma MA, White MR. Benzocaine-Induced Methemoglobinemia [Internet]. Disponible en: http://archpedi.jamanetwork.com/

50. Chung NY, Batra R, Itzkevitch M, Boruchov D, Baldauf M. Severe Methemoglobinemia Linked to Gel-Type Topical Benzocaine Use: A Case Report. Journal of Emergency Medicine. junio de 2010;38(5):601–6.

51. Bong CL, Hilliard J, Seefelder C. Severe methemoglobinemia from topical benzocaine 7.5% (Baby Orajel) use for teething pain in a toddler. Clin Pediatr (Phila). marzo de 2009;48(2):209–11.

52. Merino M, Bravo A. Tetanalgesia. Vol. 2009, Act Pediatr Aten Prim. Madrid ; 2d. C. p. 64–64.

53. Shah PS, Aliwalas L, Shah V. Breastfeeding or breastmilk to alleviate procedural pain in neonates: A systematic review. Vol. 2, Breastfeeding Medicine. 2007. p. 74–82.

54. Çamur Z, Erdoğan Ç. The effects of breastfeeding and breast milk taste or smell on mitigating painful procedures in newborns: systematic review and meta-analysis of randomized controlled trials. *Breastfeed Med*. 2022 Oct;17(10):793–804.

55. Thomas J, Marinelli KA, Hennessy M, Chantry C, Howard CR, Lawrence RA, et al. ABM clinical protocol #16: Breastfeeding the hypotonic infant. Breastfeeding Medicine. junio de 2007;2(2):112–8.

56. Lisonek M, Liu S, Dzakpasu S, Moore AM, Joseph KS. Changes in the incidence and surgical treatment of ankyloglossia in Canada. *Paediatr Child Health.* 2017;22(7):382–6. doi:10.1093/pch/pxx112.