Universidad Nacional Mayor de San Marcos
Universidad del Perú. Decana de América

Dirección General de Estudios de Posgrado
Facultad de Odontología
Unidad de Posgrado

Múltiples granulomas de células gigantes como primera manifestación de hiperparatiroidismo y tratamiento multidisciplinario: reporte de caso

TRABAJO ACADÉMICO

Para optar el Título de Segunda Especialidad Profesional en Cirugía Bucal y Maxilofacial

AUTOR

Fritzzia Milagros CONTRERAS JIMENEZ

ASESOR

Dr. Jhames Iván ORÉ DE LA CRUZ

Lima - Perú

2025



Reconocimiento - No Comercial - Compartir Igual - Sin restricciones adicionales

https://creativecommons.org/licenses/by-nc-sa/4.0/

Usted puede distribuir, remezclar, retocar, y crear a partir del documento original de modo no comercial, siempre y cuando se dé crédito al autor del documento y se licencien las nuevas creaciones bajo las mismas condiciones. No se permite aplicar términos legales o medidas tecnológicas que restrinjan legalmente a otros a hacer cualquier cosa que permita esta licencia.

Referencia bibliográfica

Contreras F. Múltiples granulomas de células gigantes como primera manifestación de hiperparatiroidismo y tratamiento multidisciplinario: reporte de caso [Trabajo académico de segunda especialidad]. Lima: Universidad Nacional Mayor de San Marcos, Facultad de Odontología, Unidad de Posgrado; 2025.

Metadatos complementarios

Datos de autor	
Nombres y apellidos	Fritzzia Milagros Contreras Jimenez
Tipo de documento de identidad	DNI
Número de documento de identidad	70247700
URL de ORCID	https://orcid.org/0009-0009-6545-4752
Datos de asesor	
Nombres y apellidos	Jhames Ivan Oré de la Cruz
Tipo de documento de identidad	DNI
Número de documento de identidad	20576287
URL de ORCID	https://orcid.org/0000-0003-2384-4874
Datos del jurado	
Presidente del jurado	
Nombres y apellidos	Arturo Alberto Rodriguez Flores
Tipo de documento	DNI
Número de documento de identidad	06967696
Miembro del jurado 1	
Nombres y apellidos	Alejandro Alberto Cornejo García
Tipo de documento	DNI
Número de documento de identidad	10474146
Miembro del jurado 2	
Nombres y apellidos	José Luis Cornejo Salazar
Tipo de documento	DNI
Número de documento de identidad	07349888

Datos de investigación	
Línea de investigación	B.3.3.1. Terapia de las enfermedades y alteraciones estomatológicas
Grupo de investigación	No aplica.
Agencia de financiamiento	Autofinanciado
Ubicación geográfica de la investigación	Hospital Nacional Arzobispo Loayza Servicio de Cirugía Bucal y maxilofacial País: Perú Departamento: Lima Provincia: Lima Distrito: Cercado de Lima Calle: Av. Alfonso Ugarte 848 Latitud: -12.0498° Longitud: -77.0431°
Año o rango de años en que se realizó la investigación	2021 - 2022
URL de disciplinas OCDE	Odontología, Cirugía oral, Medicina oral https://purl.org/pe-repo/ocde/ford#3.02.14

Facultad de Odontología
Universidad Nacional Mayor de San Marcos
UNIDAD DE POSGRADO
"Año de la recuperación y consolidación de la economía peruana"

ACTA N° 0034-FO-UPG-2025

ACTA DE SUSTENTACIÓN DEL TRABAJO ACADÉMICO PARA OPTAR EL TÍTULO DE SEGUNDA ESPECIALIDAD PROFESIONAL EN CIRUGIA BUCAL Y MAXILOFACIAL.

Siendo las 08:00 horas, del lunes 15 de diciembre de dos mil veinticinco, el Jurado de Sustentación conformado por los docentes:

- **Presidente** : C.D. Esp. Arturo Alberto Rodriguez Flores
- **Miembro** : C.D. Esp. Alejandro Alberto Cornejo García
- **Miembro** : Mg. Esp. José Luis Cornejo Salazar
- **Miembro Asesor** : Dr. Esp. Jhames Ivan Oré de la Cruz

Se reunieron para la sustentación del trabajo académico titulado: **"MÚLTIPLES GRANULOMAS DE CÉLULAS GIGANTES COMO PRIMERA MANIFESTACIÓN DE HIPERPARATIROIDISMO Y TRATAMIENTO MULTIDISCIPLINARIO: REPORTE DE CASO",** presentado por la C.D. Fritzzia Milagros Contreras Jimenez**,** egresada del Programa de Segunda Especialidad Profesional en Cirugía Bucal y Máxilofacial, desarrollado en la Unidad de Posgrado de la Facultad de Odontología.

Concluida la sustentación, los miembros del jurado procedieron a formular sus preguntas las que fueron absueltas por la titulando. Acto seguido se procedió con la evaluación correspondiente. En forma colegiada, el jurado asignó la calificación de:

DIECINUEVE	19	Aprobado por Destacado
Letras	Números	Escala

Habiendo sido aprobada la sustentación del trabajo académico, el Jurado de Sustentación recomienda al Consejo de Facultad apruebe el **otorgamiento del Título de Segunda Especialidad Profesional en Cirugía Bucal y Máxilofacial** a **Doña Fritzzia Milagros Contreras Jimenez.**

Siendo las 10.00 horas, se levantó la sesión. Se deja constancia del acto, mediante las firmas del Jurado de Sustentación y Asesor del Trabajo Académico en la presente acta.

C.D. Esp. Arturo Alberto Rodriguez Flores
Presidente

C.D. Esp. Alejandro Alberto Cornejo García
Miembro

Mg. Esp. Jose Luis Cornejo Salazar
Miembro

Dr. Esp. Jhames Ivan Oré de la Cruz
Miembro Asesor

Nota: La calificación se consigna en letras, números y nivel, de acuerdo con el Reglamento General de Estudios de Posgrado.

El resultado de la calificación de la sustentación de tesis corresponderá a uno de los siguientes niveles

- 20 Aprobado por excelencia
- 18 - 19 Aprobado por destacado
- 16 - 17 Aprobado por logro
- 14 - 15 Aprobado
- 0 - 13 Desaprobado

El promedio de la calificación con fracción de 0.5 o más, se redondea al entero inmediato superior.

UNIVERSIDAD NACIONAL MAYOR DE SAN MARCOS
Universidad del Perú, Decana de América

Anexo 1
CERTIFICADO DE SIMILITUD

Yo, JHAMES IVAN ORE DE LA CRUZ en mi condición de asesor acreditado con el Dictamen de la UPG N° 0160-FO-UPG-2023 del trabajo académico, cuyo título es "MÚLTIPLES GRANULOMAS DE CÉLULAS GIGANTES COMO PRIMERA MANIFESTACIÓN DE HIPERPARATIROIDISMO Y TRATAMIENTO MULTIDISCIPLINARIO: REPORTE DE CASO" presentado por la C.D. FRITZZIA MILAGROS CONTRERAS JIMENEZ, para optar el título de Segunda Especialidad Profesional en Cirugía Bucal y Maxilofacial.

CERTIFICO que se ha cumplido con lo establecido en la Directiva de Originalidad y de Similitud de Trabajos Académicos, de Investigación y Producción Intelectual. Según la revisión, análisis y evaluación mediante la plataforma PIDS, el documento evaluado cuenta con el **16%** de similitud, nivel **PERMITIDO** para continuar con los trámites correspondientes y para su **publicación en el repositorio institucional.**

Se emite el presente certificado en cumplimiento de lo establecido en las normas vigentes, como uno de los requisitos para la obtención del título de Segunda Especialidad profesional en Cirugía Bucal y Maxilofacial

Lima, 28 de agosto de 2026

Firma del Asesor _____

Nombres y Apellidos del asesor: Jhames Ivan Oré De La Cruz

DNI:20576287

* Según corresponda: bachiller, magíster, doctor; título profesional o título de segunda especialidad

La vigencia del presente certificado corresponde a un período de noventa (90) días desde la fecha de su emisión; siempre que no haya observaciones en el texto durante el proceso de revisión por el jurado informante o surja alguna contingencia.

2025

1. TITULO

"MÚLTIPLES GRANULOMAS DE CÉLULAS GIGANTES COMO PRIMERA MANIFESTACIÓN DE HIPERPARATIROIDISMO Y TRATAMIENTO MULTIDISCIPLINARIO: REPORTE DE CASO"

2. PALABRAS CLAVE

Granuloma de células gigantes: Lesión de tejidos blandos o duros ocasionados por una reacción hiperplásica benigna.
Hiperparatiroidismo: Afección por la que las glándulas paratiroideas producen demasiada hormona paratiroidea.
Maxilar: Hueso de la cara que contiene los dientes superiores, seno maxilar, forma parte del paladar y la órbita.

3. RESUMEN

Las lesiones de células gigantes se encuentran con frecuencia en la región de la cabeza y el cuello, particularmente dentro de los huesos de la mandíbula y el maxilar. Las lesiones ricas en células gigantes a menudo requieren que se tenga en cuenta una combinación de las características clínicas, la radiología y la histología antes de poder lograr un diagnóstico definitivo. Muchas de estas lesiones están relacionadas con afecciones sistémicas como el hiperparatiroidismo, lo que hace necesario un tratamiento multidisciplinario.

El granuloma central de células gigantes (CGCG) es una lesión benigna, proliferativa, intraósea y no odontogénica de etiología desconocida que representa menos del 7% de los tumores benignos de los maxilares (1) Clínicamente, los granulomas centrales de células gigantes no suelen presentar signos en etapas iniciales, tomograficamente se presentan como radiolucidez bien definida, expansiva, asintomáticay de

crecimiento lento, sin reabsorción dental. Las lesiones más avanzadas pueden ser multiloculares. Alrededor del 30% de los casos siguen un curso clínico agresivo caracterizado por dolor, reabsorción dental y desplazamiento, perforación cortical e invasión de tejidos perignáticos (2).

Respecto al pronóstico y tratamiento, la mayoría de los granulomas de células gigantes, responden a la exéresis y curetaje de la zona comprometida, sin embargo, una alta tasa de recurrencia se asocia con un curso clínico agresivo (2,3) como se mostrará a continuación.

4. INTRODUCCION

Los granulomas de células gigantes en el maxilar pueden presentarse de forma periférica como una proliferación reactiva localizada de células mononucleares fuera del hueso originadas por un factor irritante local, o presentarse de forma central como Lesión osteolítica localizada, benigna, pero a veces agresiva de etiología desconocida, ambas lesiones se caracterizan por estar formadas de células gigantes de tipo osteoclastos en un estroma vascular.

En el 2021, mientras se desarrollaba la pandemia por el COVID 19, nuestra paciente llega al servicio de emergencia, presentando una descompensación sistémica producto de una disfagia severa, luego de la evaluación clínica se evidenciaron múltiples lesiones granulomatosas que ocupaban el vestíbulo maxilar y el paladar, refiere que las lesiones aparecieron hace 2 meses y que su crecimiento dificultaba progresivamente su alimentación. La evaluación tomográfica evidenció múltiples lesiones osteolíticas que se encontraban en el maxilar, ocupando ambos senos maxilares. Se solicitan múltiples exámenes de laboratorio evidenciando anemia grave, debido a la clínica y la sospecha de granulomas de células gigantes se solicitaron también exámenes de laboratorio adicionales, confirmando el hiperparatiroidismo primario, se interconsultó a distintas especialidades con quienes luego de una junta medica se concluyó en el abordaje quirúrgico de las lesiones intraorales previa estabilización de la hemoglobina por el servicio de hematología y posterior tratamiento por endocrinología. Se realizo la exeresis de las

lesiones intraorales bajo anestesia general y se enviaron todas las muestras a patología, dando como resultado múltiples granulomas de células gigantes; la paciente evolucionó favorablemente, fue dada de alta con indicaciones de controles y cuidados post quirúrgicos, llevó tratamiento endocrinológico por consultorio externo, y 9 meses después del procedimiento no se evidencio recidiva de dichas lesiones.

La particularidad de este caso resalta la importancia de diagnosticar adecuadamente las lesiones intraorales y relacionarlas con enfermedades sistémicas, así como de un manejo multidisciplinario con especialidades médicas en beneficio del paciente.

5. INFORMACION DEL PACIENTE

5.a. Información demográfica

Paciente mujer de 36 años, de raza mestiza, de religión católica, ocupación ama de casa, procedente del departamento de Junín.

5.b Principales síntomas del paciente

Acude al servicio de emergencia acompañado de su hermano, refiriendo dificultad para deglutir alimentos debido a una masa sangrante en su paladar.

Signos y síntomas: tumoración en paladar, disfagia, sangrado, nauseas.

Relato: paciente refiere que, desde hace 6 meses, cursó con leve aumento de volumen a nivel gingival de molares postero superiores (lado derecho), sin embargo, desde hace 3 meses inicia el crecimiento progresivo que se extiende hacia el vestíbulo del lado derecho e izquierdo, sangrante esporádicamente. Refiere también, que dicho aumento de volumen le impide la deglución de alientos generando nauseas constantes y consecuentemente, baja de peso (10kg en 3 meses)

5.c Historial médico, familiar y psicosocial

Antecedentes Personales:

- Fisiológicos: alimentación blanda estricta, vestimenta de acuerdo con estación. Periodo menstrual irregular (5 días 0cada 25 a 30 días).
- Psicomotor: deambulación sin alteraciones, respuestas sensoriales sin alteraciones
- Hábitos: no refiere

- RAMS: no refiere
- Antecedentes Familiares: Padres y hermanos aparentemente sanos.
- Antecedente psicosocial: fallecimiento de sus dos menores hijos en un incendio (hace 2 meses).

5.d Enfermedades concomitantes pertinentes intervenciones anteriores y sus resultados

Patológicos:

- Hospitalizaciones: hace 4 años por tumor nasal
- Quirúrgicos: exéresis de tumor nasal en el 2017 con el diagnóstico de tumor benigno.

6. HALLAZGOS CLINICOS

Examen clínico general:

AREG, AREN, ABEH, LOTEP

Funciones vitales:

- PA: 90/50mmHg
- FC: 88x min
- FR: 20 x min
- T°: 36.5°c

Examen clínico estomatológico:

EXAMEN EXTRA ORAL:

Pupilas céntricas, isocóricas, y reactivas a la luz, Presencia de cicatriz retráctil en dorso y ala nasal izquierda (secuela de intervención quirúrgica). Aumento de volumen en región geniana derecha, coloración similar a la piel, firme, no flogosis, sin aumento de temperatura local, no dolorosa a la palpación. Recorrido condilar conservado, cuello móvil sin adenopatías palpables.



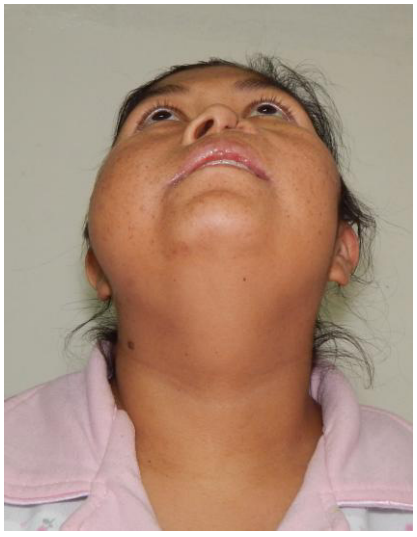

Fig. 1 y 2: Aumento de volumen en región geniana y maseterina de lado derecho que borra surco naso geniano, de consistencia firme, sin alza térmica local.

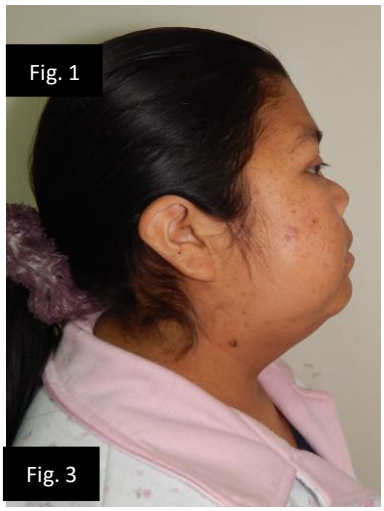
Fig. 1


Fig. 2

Fig. 3

Fig. 4

Fig. 3 y 4: imagen lateral donde se evidencia que el aumento de volumen no compromete región preauricular y se limita solo al lado derecho.

EXAMEN INTRA ORAL:

Apertura bucal conservada, lesión tumoral ubicada en el paladar que se extiende hacia el vestíbulo de lado derecho cubriendo piezas dentales postero superiores de lado derecho, de 8x5x3cm de volumen, coloración rojo violáceo, superficie mixta (lisa y granular) consistencia blanda, sangrante a la palpación, con escasa secreción purulenta. Segunda lesión tumoral en cuadrante II, que se extiende en el vestíbulo de piezas posteriores izquierdas de 3x2x1cm coloración violácea, superficie lisa, consistencia blanda. Piezas 14, 15,16,17, 25 y 26 movilidad dental grado II, piezas anterosuperiores movilidad dental grado II. Debido al tamaño de ambas lesiones, no se evidencia el paladar blando ni orofaringe. Maxilar inferior con mucosas conservadas.


Fig. 5

Fig. 5. Imagen intraoral donde se evidencian lesiones tumorales blandas por vestibular cuadrantes I y II, superficie mixta (lisa y granular) ambas sangrantes a la palpación. Se evidencia secreción purulenta de lesión derecha.

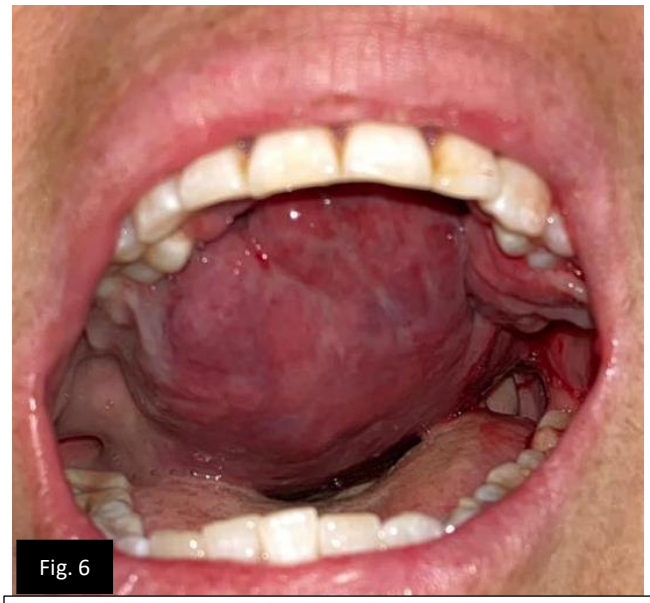



Fig. 6.: tumoración blanda de 6x5x7 cm que compromete paladar duro y blando, con pedículo en superficie gingival cérvica palatina de piezas 15,16 y 17, coloración rojiza, superficie mixta (granular y lisa) sangrante y con secreción purulenta por superficie vestibular. Fig. 7. tumoración blanda en cuadrante II de 3x2x1cm, que se extiende desde vestibular a palatino, superficie granular sangrante a la palpación.

7. LINEA DE TIEMPO

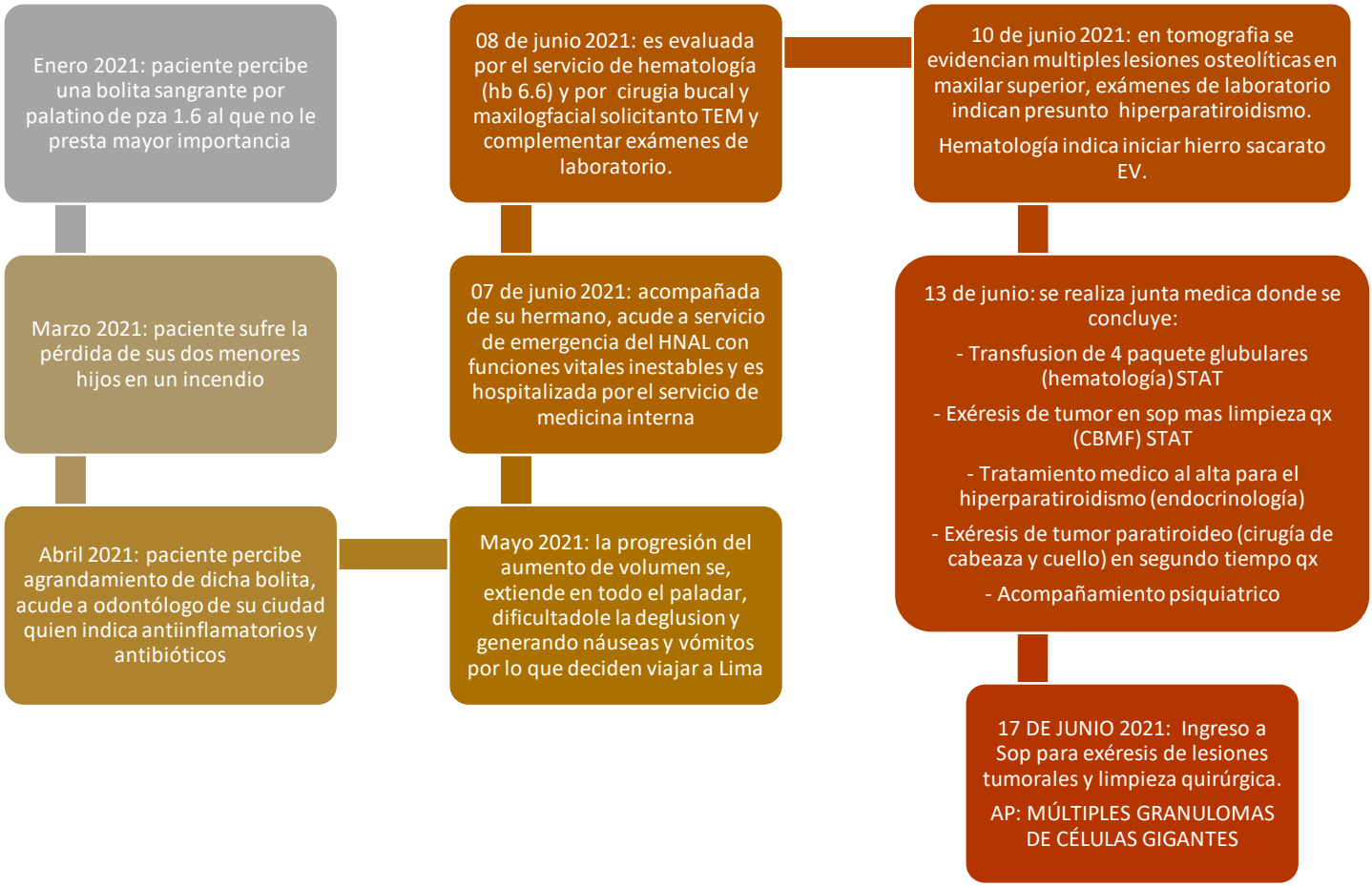

8. DIAGNOSTICO / EVALUACION

8a: Métodos de diagnostico

La biopsia, es el estándar de oro para el diagnóstico de lesiones orales, en nuestra paciente se optó por realizar un biopsia incisional, por lo que se procedió con la infiltración de anestésico local lo cual inició sangrado abundante de una de las lesiones, sumado a eso, la poca colaboración de nuestra paciente, y la hemoglobina basal que presentaba, nos imposibilito a realizar la biopsia incisional debido al riesgo de sangrado y complicación sistémica que nuestra paciente presentaba.

- **Tomografía espiral multiforme 06/2021**

  En los diferentes cortes tomográficos se evidencian amplias imágenes hipodensas en ambos cuadrantes maxilares, que compromete los senos maxilares, reborde y tablas óseas vestibulares y palatinas. Se evidencia también imagen hipodensa intraósea en sector anterosuperior, que compromete ápices de piezas 21 y 22.

  a. cortes coronales

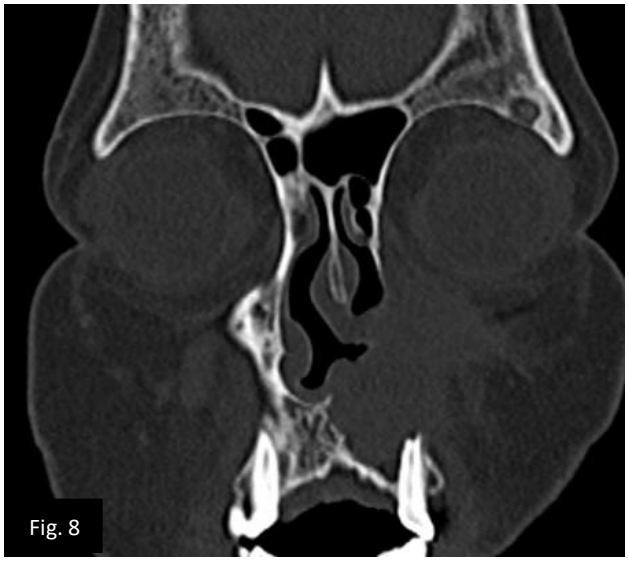

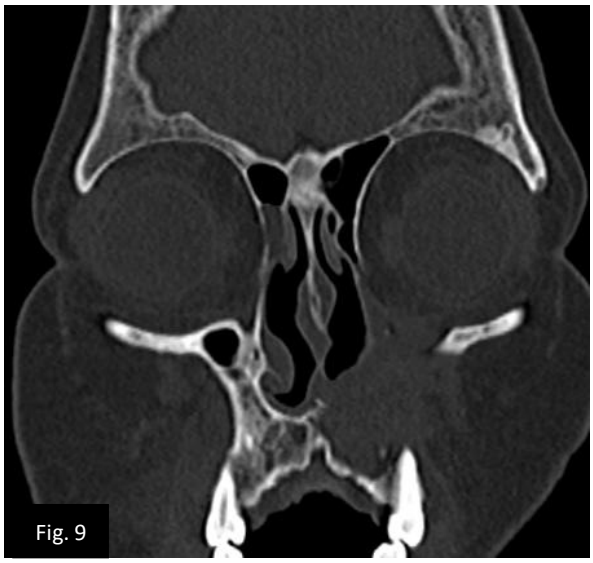

Fig. 08: corte coronal donde se evidencia imagen osteolítica isodensa en maxilar superior derecho que compromete pared nasal lateral, y ápice radicular de pieza 2.3
Fig. 09: imagen isodensa que invade cuerpo maxilar izquierdo, compromete tabla vestibular y respeta tabla palatina.

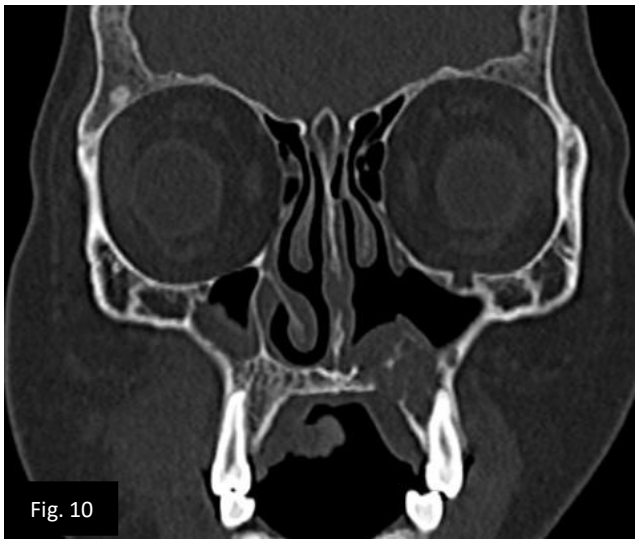

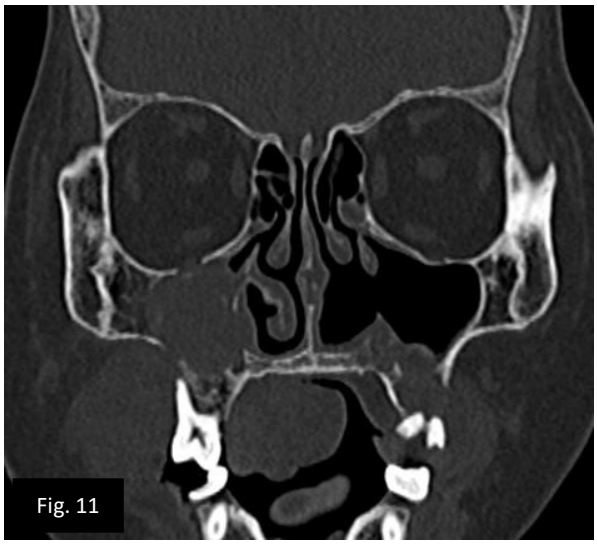

Fig. 10: corte a nivel de primeros premolares, se evidencian secuestros óseos en seno maxilar izquierdo y ausencia de compromiso de reborde y piso de orbita.
Fig. 11: imagen isodensa que inicia compromiso de seno maxilar izquierdo, imagen isodensa irregular que inicia su extensión en mucosa palatina sin compromiso de tabla palatina.

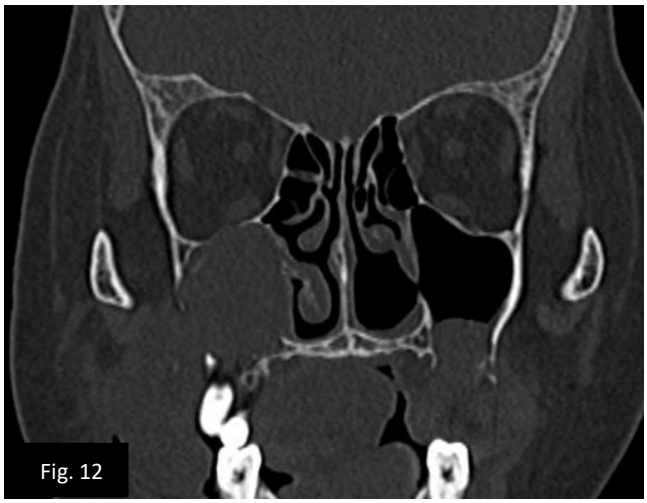



Fig. 12: imagen isodensa que compromete completamente en seno maxilar derecho, se evidencia compromiso de tabla vestibular y pared interna, se evidencia adelgazamiento de piso de orbita, dicha imagen isodensa, compromete reborde óseo y se extiende a mucosa palatina y vestibular. Imagen isodensa en seno maxilar izquierdo que compromete reborde alveolar extendiéndose en zona vestibular y palatina de cuadrante II.
Fig. 13: imagen isodensa que compromete en su totalidad el seno maxilar derecho y su extensión a vestibular extraóseo ocupando completamente la región palatina.

b. cortes axiales


Fig. 14

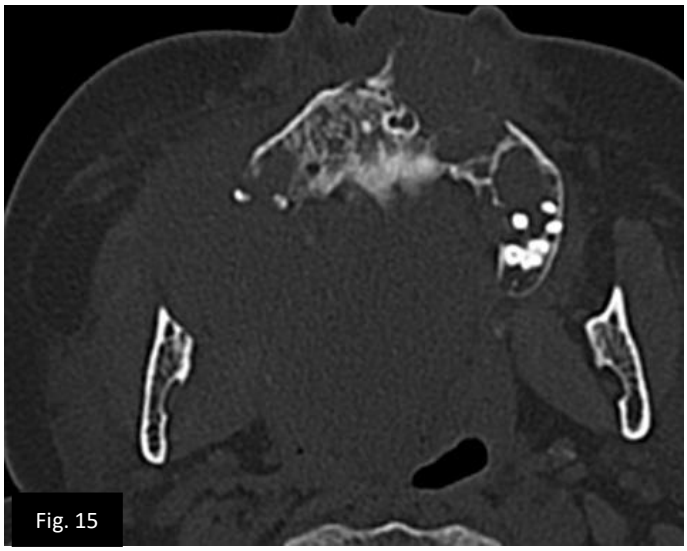
Fig. 15

Fig. 14: Corte axial a nivel cervical de piezas dentales superiores, se evidencia imagen osteolítica isodensa comprometiendo periodonto de piezas 22,23,24, así como tabla ósea vestibular y palatina. Se muestra imagen isodensa comprometiendo región palatina, pilar anterior derecho y región vestibular
Fig. 15: Múltiples imágenes osteolíticas isodensas que comprometen el cuadrante II y región posterior


Fig. 16


Fig. 17

Fig. 16: Lesión osteolítica que compromete ambos senos maxilares. Compromiso de cortical vestibular y palatina en lado derecho
Fig. 17: Secuestros óseos en seno maxilar derecho con compromiso de pared interna

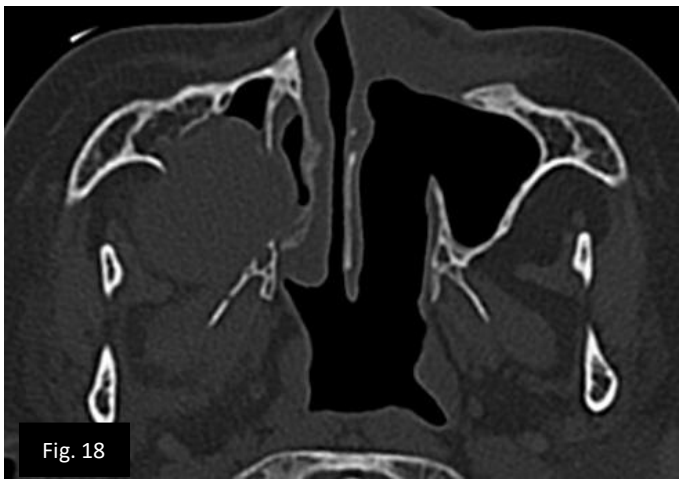

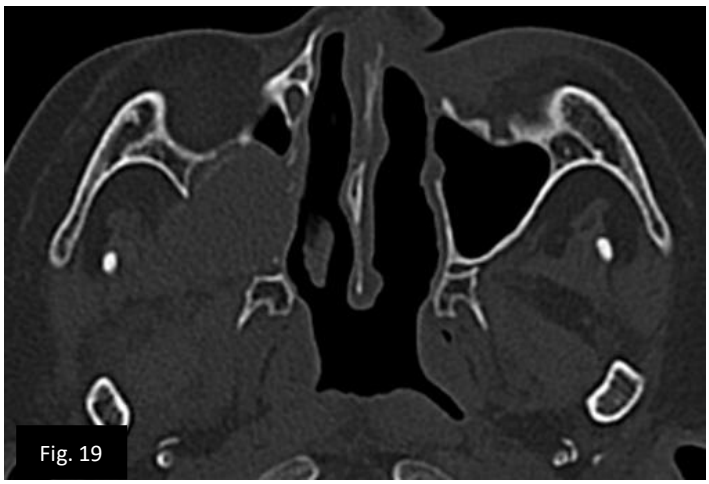

Fig. 18: imagen isodensa delimitada ocupando el seno maxilar derecho sin compromiso de apófisis pterigoidea en el lado izquierdo se evidencia secuela de cirugía anterior.
Fig. 19: corte donde se evidencia compromiso parcial de reborde óseo de piso de orbita.

Fig. 20: corte axial superior para descartar compromiso de pared orbital inferior e interna

•

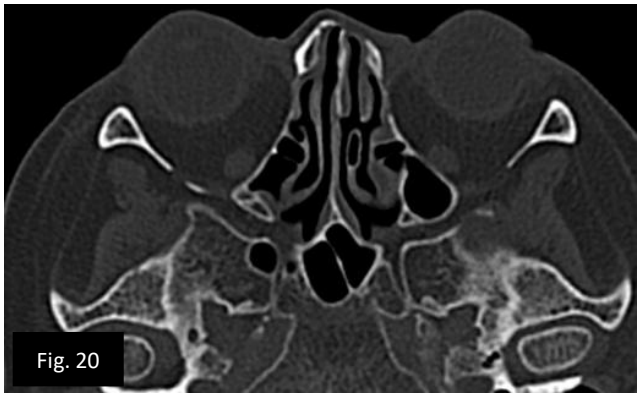

c. cortes sagitales



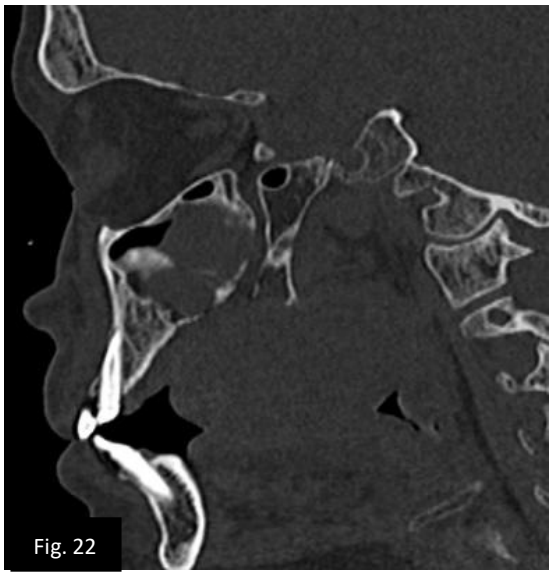

Fig. 21: corte sagital a nivel de premolares superiores de lado derecho que muestra lesión osteolitica con aparente compromiso de piso orbital derecho.
Fig. 22: corte sagital a nivel de pieza 13 donde no se evidencia compromiso de piso de orbita.





Fig. 23. corte a nivel de incisivos centrales donde se evidencia ausencia de lesión en superficie ósea, sin embargo, se evidencia extensión extraósea de lesión que ocupa parte de la vía aérea superior.
Fig. 24. corte a nivel de pieza 24 que evidencia imagen isodensa intraósea que compromete tabla vestibular respetando tabla palatina.

- **Exámenes de laboratorio**

HEMOGRAMA COMPLETO 08/06/24	
Hemoglobina	6.6 gr/dl
Hematocrito	21.50%
Microcitosis / equinocitos	+2
Hipocromía	+3
Leucocitosis	5850 mm3
Plaquetas	511 000 mm3

PERFIL DE COAGULACION	
TP	15 Seg.
TTPa	39 Seg.
INR	1.1
Tiempo de coagulación	7 min
Tiempo de sangría	2 min

Grupo sanguíneo y Factor RH	O +

EXAMENES BIOQUIMICOS	
Glucosa	91
Urea	17
Creatinina	0.9

EXAMEN DE ORINA	
PH	6.5
Leucocitos	1 – 2 x campo
Células epiteliales	2 – 3 x campo
Gérmenes	+1

EXAMENES SEROLOGICOS	
VDRL	No reactivo
Antígeno Australiano	No Reactivo
VIH1 VIH2	No reactivo

OTROS EXÁMENES	
Calcio total	13.3mg/ dl (8.6 – 10.2)
Parathormona	447 Pg/ml (15 - 65)
Fosfatasa Alcalina	171 U/L (40 - 129)
TSH Ultrasensible	1.34 u UI/ml (0.2 – 4.2)

- **Interconsultas por especialidades**
-

HEMATOLOGIA: Solitan ampliar exámenes de laboratorio y concluyen:

Hierro sérico	14.31 Ug/dl (37-145)
Sat. Transferrina	8 % (25-50)
Folato sérico	3.09ng/ml (4.6-18.7)
Ferritina	739.3ng/ml (13-68)
PCR	7.3
Vit B12	570.7pg/ml (191-663)

Paciente con Diagnostico de ANEMIA SEVERA / microcítica/ hipocrómica de etiología carencial por disfunción de hierro y folato

séricos por perdidas crónicas que requieren manejo quirúrgico a la brevedad.

Sugerencias:

- Hierro Sacarato 100mg (2) + NaCl 0.9% 200cc c/ 48h por 8 sesiones
- Ácido Fólico 5tab VO c/12h por 7 días
- Para el acto QX: Transfundir 3 PG

ENDOCRINOLOGIA:

Según exámenes de laboratorio, y ecografía de tiroides (quiste en lóbulo derecho de glándula tiroides) se tiene posible Diagnostico de Hiperparatiroidismo primario (d/c adenoma en paratiroides). Demas exámenes auxiliares y Tratamiento médico/quirúrgico posterior a exéresis de tumoración en cavidad oral y estabilización de descompensación sistémica.

Posterior al alta hospitalaria, la paciente curso los exámenes endocrinológicos solicitados, donde, luego de una Gammagrafía se confirmó la presencia de ADENOMA EN PARATIROIDES, confirmando el diagnóstico: HIPERPARATIROIDISMO PRIMARIO POR ADENOMA EN PARATIROIDES.

Luego de tratamiento médico, la paciente se sometió a la exéresis del adenoma paratiroideo (2 meses post)

CARDIOLOGIA: RQ II
NEUMOLOGIA: RN II
ANESTESIOLOGIA: ASA II.
Debido a intubación difícil por tumoración en cavidad oral (Mallampati IV) se solicita durante la inducción anestésica, la presencia del servicio de cirugía de cabeza y cuello para posibilidad de traqueostomía.

CIRUGIA DE CABEZA Y CUELLO:
Confirman su disponibilidad durante el preoperatorio para posibilidad de traqueostomía.

PSICOLOGIA

Acompañamiento periódico para la estabilización del factor emocional comprometido debido a la perdida temprana de sus dos menores hijos y afrontamiento de la recuperación post quirúrgica.

8b: Problemas en el diagnóstico:

- El tamaño de la lesión y el riesgo de sangrado luego de la manipulación nos impedía tomar una muestra anatomopatológica, aun así, se intentó tomar la muestra, sin embargo, luego de la infiltración anestésica, se presentó sangrado abundante que frustro la toma de muestra, por lo que la base en la manifestación y evolución clínica de las lesiones, así como los hallazgos tomográficos y exámenes de laboratorio, nos impulsó a plantear el manejo quirúrgico.
- No se pudo determinar en primera instancia el diagnóstico definitivo del adenoma en paratiroides debido a que nuestro nosocomio no contaba con equipo para gammagrafía. La ecografía solo nos permitió identificar una lesión quística en paratiroides y confirmar el hiperparatiroidismo primario.

8c: Diagnostico:

Presuntivo:

- Granuloma central de células gigantes
- Granuloma periférico de células gigantes
- Granuloma piógeno
- Periodontitis crónica
- Anemia severa
- D/c hiperparatiroidismo

Definitivo:

- Múltiples granulomas de células gigantes
- Periodontitis crónica
- Anemia severa
- Hiperparatiroidismo primario d/c adenoma en paratiroides

8d: Características del pronóstico:

El pronóstico de nuestra paciente tiende a ser favorable, el contar con paquetes globulares (5) nos garantizaba un adecuado manejo del medio interno intraoperatorio debido al gran riesgo de sangrado que representaba la exeresis de la lesión.

La remoción completa de la lesión, así como la eliminación de los factores causales (adenoma paratiroideo, tratamiento de hiperparatiroidismo) aseguran la no reaparición de este tipo de lesiones.

El tratamiento conservador por el que se optó permitirá una adecuada rehabilitación oral y psicosocial de nuestra paciente.

9. TERAPEUTICO INTERVENCION

9a: Intervención quirúrgica (acto quirúrgico):

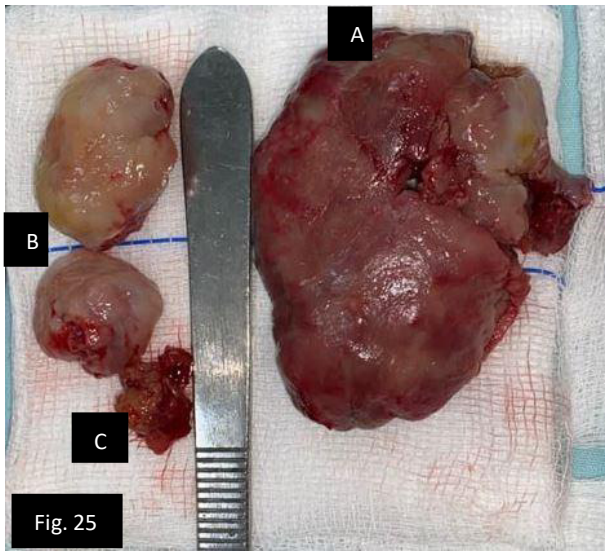



Fig. 26. Piezas dentales comprometidas en la lesión, se evidencian tablas óseas porosas, y tejido de consistencia cartilaginosa en superficies radiculares.

Fig. 25. Imagen donde se evidencia las lesiones tumorales retiradas, lesiones con componente vascular, fibroso y áreas friables. Lesión A: lado derecho, Lesión B lado izquierdo y lesión C lesión intraósea.

9b: Reporte operatorio:

PACIENTE: Edith Nuñez J. EDAD: 35 años SEXO: Femenino
FECHA: 17/06/2021 Hora inicio: 8:45am Hora termino: 12:05
Tiempo Qx: 3h20min
SERVICIO: Cirugía bucal y maxilofacial
DIAGNÓSTICO PRE OPERATORIO: Granulomas de células gigantes
DIAGNÓSTICO POST OPERATORIO: Granulomas de células gigantes
CIRUGÍA PROPUESTA: Exéresis de múltiples tumoraciones más limpieza quirúrgica + exodoncias múltiples
CIRUGIA REALIZADA: Exéresis de múltiples tumoraciones más limpieza quirúrgica + exodoncias múltiples
CIRUJANO: Dr. Ochoa 1er AYUDANTE: R3 Contreras 2do AYUDANTE: Dr. Barria
ANESTESIA: total intravenosa ANESTESIÓLOGO: Dr. Núñez
INSTRUMENTISTA: Lic. Loayza
MUESTRA O PIEZA QX: Si

Hallazgos:

1. Tumoración en cuerpo maxilar derecho de 8x6x5cm, consistencia mixta (friable y firme), sangrante, coloración rojo violáceo, de superficie irregular, si capsula. Invadía la totalidad del seno maxilar derecho, comprometiendo parte de cortical de piso de orbita (5mm aprox.), respetando periostio, dicha tumoración compromete estructuras periodontales de pieza 14,15,16 y 17.
2. Tumoración en cuerpo maxilar izquierdo de 3x4x2cm, invade parcialmente seno maxilar izquierdo consistencia mixta (friable y firme) sangrante, de coloración rojo-violácea, superficie irregular sin capsula. Compromete estructuras de soporte periodontal de pieza 24,25 y 26
3. Tumoración intraósea en región premaxilar, de 2x2x1cm que compromete ápices dentarios de incisivos centrales y laterales,

consistencia firme, contornos no definidos, sin capsula, coloración parda poco sangrante a la exploración.

Procedimiento:

1. Intubación orotraqueal, con asistencia de bougie y Glidescope
2. AA+CCE
3. Colocación de tapón faríngeo
4. Infiltración de anestésico local (lidocaína 2% con epinefrina 1:80 000)
5. Ubicación de pedículo en lesión en cuadrante I, y sujeción con sutura (lino 000)
6. Exeresis de lesión principal (cuadrante I) por vestibular y palatino
7. Incisión sulcular en cuadrante I, más decolado mucoperiostico
8. Exeresis de tumoración restante en mucosa vestibular y seno maxilar derecho.
9. Aislamiento de VAN infraorbitario
10. Exodoncias de piezas 14,15,16,17
11. Osteotomía periférica en cuadrante I, Corroboración de no compromiso de piso de orbita que requiera colocación de malla de titanio
12. Lavado profuso con NaCl 0.9%
13. Hemostasia y compresión temporal con gasa furasinada
14. Exéresis de lesión secundaria (cuadrante II), por vestibular y palatino.
15. Incisión sulcular en cuadrante II, más decolado mucoperiostico
16. Exéresis de tumoración restante en mucosa vestibular y seno maxilar izquierdo.
17. Exodoncia de piezas 24,25 y 26
18. Osteotomía periférica de cuadrante II
19. Lavado profuso con NaCl 0.9%
20. Hemostasia
21. Incisión sulcular en sector anterior más decolado mucoperiostico
22. Exéresis de tumor intraóseo más curetaje periférico
23. Lavado profuso con NaCl 0.9%
24. Retiro de todos los apósitos compresivos

25.Hemostasia con esponjas de colágeno
26.Afrontamiento de colgajos y sutura de todos los abordajes quirúrgicos
27.Retiro de tapón faríngeo
28.Extubación
Sangrado total: 400cc

Condición de paciente posterior al acto quirúrgico
Estable, pasa a unidad de cuidados post anestesia ventilando espontáneamente y con funciones vitales estables. Es dada de alta por el servicio de anestesiología y pasa a unidad de hospitalización.

9b: Terapéutica PO inmediato

1. NPO x 5 horas, luego tolerancia oral
2. Dextrosa 5% 1000cc + Hipersodio 20% 40ml 110cc x hora EV
3. Clindamicina 600mg AMP. c/ 8 horas EV (volutrol)
4. Ceftriaxona 2gr Fco. AMP. c/24 horas EV
5. Ketoprofeno 100mg AMP. c/8 horas EV
6. Omeprazol 40mg AMP. c/24 horas EV
7. Dexametasona 4mg AMP. c/ 8 horas EV
8. Dimenhidrinato 50mg AMP. PRN nauseas/ vómitos EV
9. Tramadol 50mg AMP. PRN dolor severo SC
10. Control de funciones vitales + balance hídrico estricto
11. Posición semi Fowler

9c: Terapéutica en hospitalización

1. Dieta licuada + líquidos a voluntad
2. Dextrosa 5% 1000cc + Hipersodio 20% 40ml 60cc x hora EV
3. Clindamicina 600mg AMP. c/ 8 horas EV (volutrol)
4. Ceftriaxona 2gr Fco. AMP. c/24 horas EV
5. Ketoprofeno 100mg AMP. c/8 horas EV

6. Omeprazol 40mg AMP. c/24 horas EV
7. Dexametasona 4mg AMP. c/ 8 horas EV
8. Dimenhidrinato 50mg AMP. PRN nauseas/ vómitos EV
9. Hierro sacarato 100mg (2) + NaCl 0.9% 200cc c/ 48 horas
10. Ácido fólico 5 tabs VO c/ 24 horas
11. Tramadol 50mg SC PRN dolor severo
12. Control de funciones vitales + balance hídrico
13. Colutorios con PerioAid Tto 0.12% c/ 8 horas
14. Deambulación asistida

Al quinto día post operatorio, se toman exámenes de laboratorio para confirmar mejoría de hemoglobina. Paciente presentaba evolución favorable, movilización y alimentación sin asistencia, funciones vitales estables. Edema extraoral post operatorio en proceso de remisión, heridas quirúrgicas intraorales afrontadas con puntos de sutura estables, no secreciones por lo que, se decide su alta hospitalaria con las siguientes indicaciones:

- Dieta blanda completa + líquidos a voluntad.
- OFS 1 cucharada en 300cc entre comidas.
- Ferranim 100mg VO c/ 24 horas por 30 días.
- Paracetamol 1gr PRN dolor.
- Higiene oral con cepillado y colutorios de Perio Aid por 7 días
- Reposo absoluto por 20 días.
- Interconsulta al servicio de Endocrinología para concluir manejo de hiperparatiroidismo primario.
- Interconsulta al servicio de cirugía de cabeza y cuello para programación de tratamiento quirúrgico (exéresis de adenoma paratiroideo).
- Control por consultorio externo.

10. SEGUIMIENTO Y RESULTADOS

10a: Control post operatorio: 3 meses post

Extraoral:


Fig. 27


Fig. 28


Fig. 29


Fig. 30

Fig. 27 y 28: imagen comparativa de la foto frontal inicial y foto frontal a los 3 meses. Fig. 29 y 30: Imágenes extraorales donde se evidencia ausencia de aumento de aumento de volumen en superficie de tejido cutáneo.

Intraoral:


Fig. 05


Fig. 31

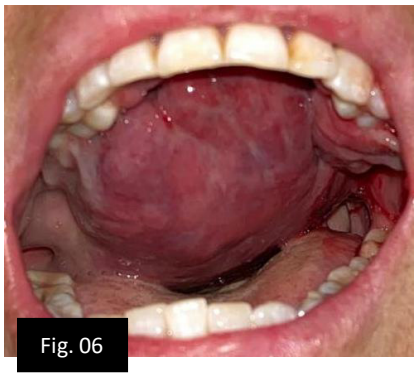
Fig. 06


Fig. 32


Fig. 33


Fig. 34

Fig. 5 y 31: imágenes comparativas de antes y después de la cirugía. Fig. 6 y 32: imágenes comparativas donde se evidencia adecuada cicatrización de mucosa en fondo de surco bilateral. Fig. 33 y 34: Imágenes intraorales donde se evidencia fondo de surco con correcta cicatrización de colgajos realizados, ausencia de comunicación oro sinusal, piezas dentales anterosuperiores estables sin movilidad Paciente aun en tratamientos periodontales y de rehabilitación oral.

Dos meses después de la cirugía, la paciente acude oportunamente a sus controles, se encuentra en tratamiento médico endocrinológico por el hiperparatiroidismo primario y ha sido programada para exéresis de adenoma en paratiroides a cargo del servicio de cirugía de cabeza y cuello.

Control tomográfico 3 meses post

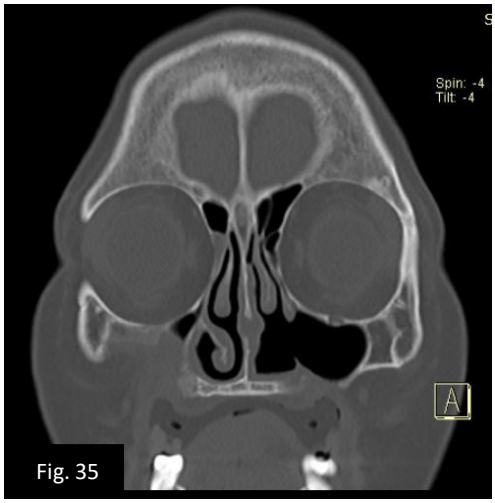

Fig. 35

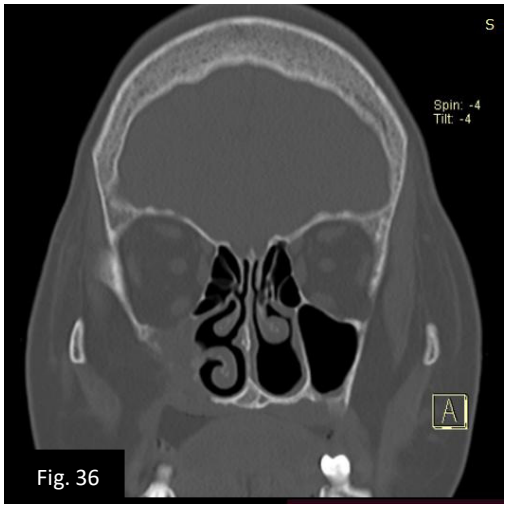

Fig. 36

Fig. 35. corte coronal q nivel de premolares inferiores que evidencia ausencia de lesión en maxilar superior. Cortical infra orbital intacta. Fig. 36. corte coronal a nivel de premolares donde se evidencia ausencia de pared lateral de fosas nasales extirpada en el acto quirúrgico, línea parcialmente difusa en piso de orbita derecho.


Fig. 37


Fig. 38

Fig. 37. corte axial a nivel de ápices dentarios de incisivos anterosuperiores, únicas piezas dentales que permanecieron en maxilar superior. Fig. 38. corte axial a nivel de paladar duro donde evidencia ausencia de lesión e imágenes hiperdensas difusas de contornos no definidos que representan aposición y cicatrización ósea.

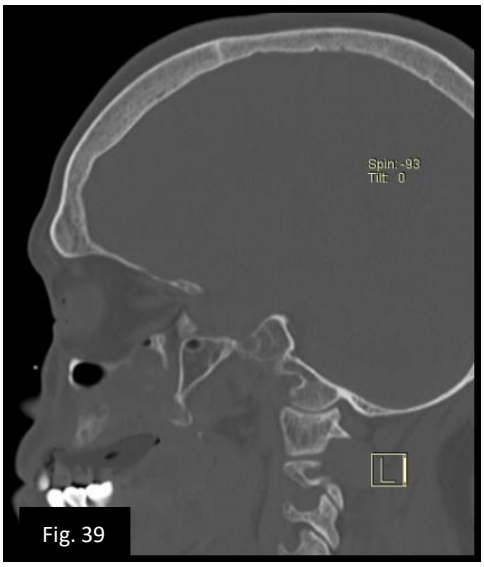

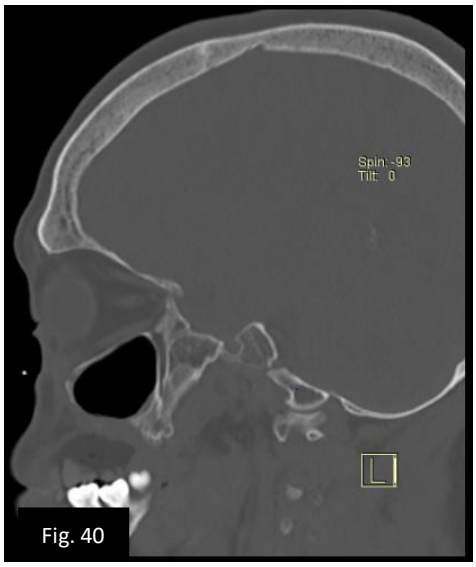

Fig. 39. corte sagital lado derecho, a nivel de seno maxilar donde se evidencia inicio de osificación, piso orbital conservado. Fig. 40. corte sagital lado izquierdo, donde antes se ubicaba la lesión. Se evidencia ausencia de ésta y osificación en superficie distal y reborde alveolar

10b: Anatomía patológica

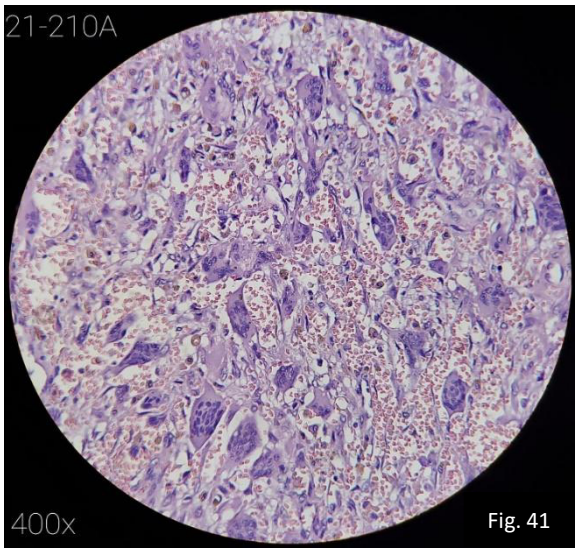

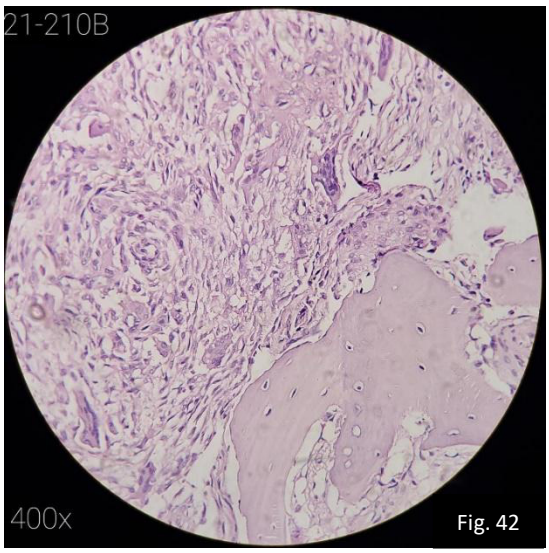

Fig. 41 epitelio poli estratificado plano para queratinizado, tejido conectivo con abundantes células gigantes multinucleadas y células de aspecto fibroblástico, escasas células inflamatoria. Fig. 42. fragmentos de epitelio pseudoestratificado cilíndrico, trabéculas óseas maduras, que contienen vasos sanguíneos, fibras nerviosas, células gigantes multinucleadas con células de aspecto fibroblástico.

Diagnóstico anatomopatologico: A: lesión periférica de células gigantes. B: lesión central de células gigantes (anexo 1)

Control tomográfico comparativo a los 14 meses

a. Cortes axiales

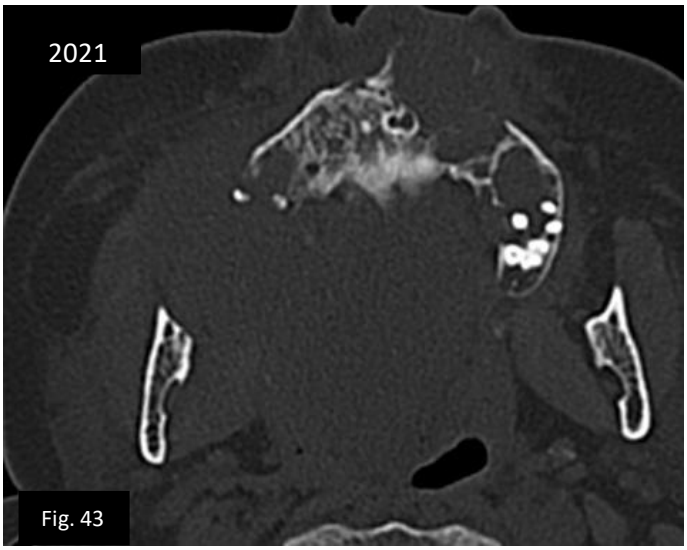

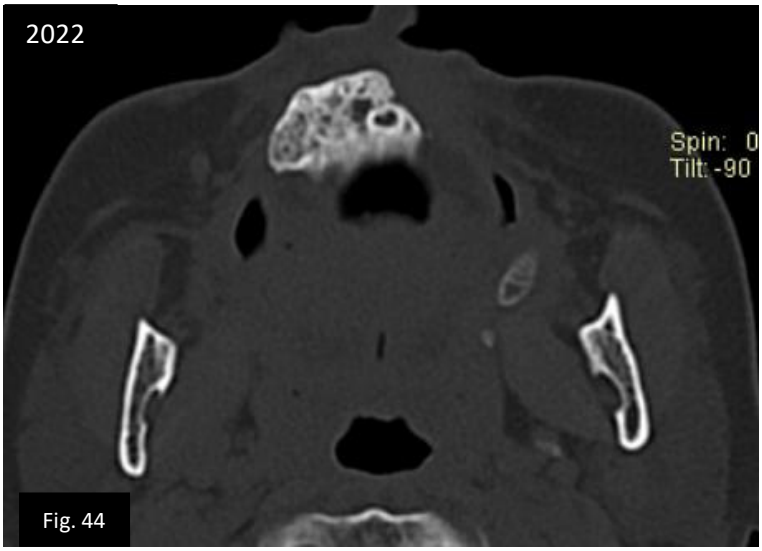

Fig. 43 y 44. Corte axial comparativo a nivel de espina de Spix lado derecho imagen prequirúrgica, al lado izquierdo PO 14 meses se evidencia cicatrización ósea e inicio de formación de tuberosidad maxilar izquierda.

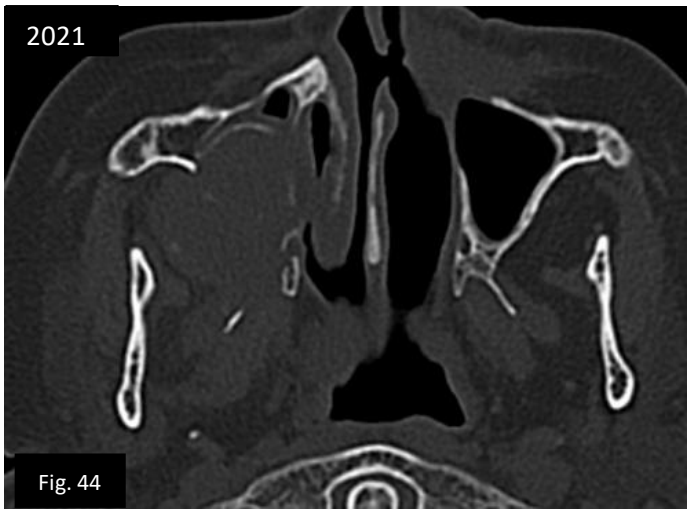

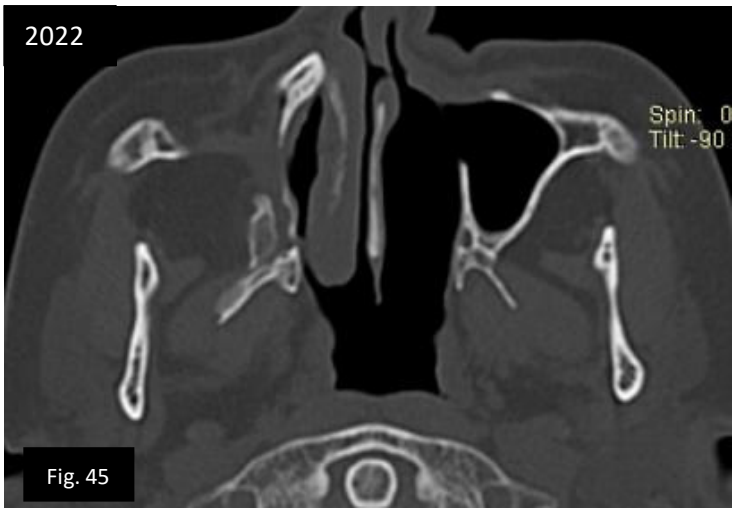

Fig. 44 y 45: Corte axial a nivel medial de senos maxilares donde se evidencia aposición ósea en pared medio distal y apófisis esfenoides.

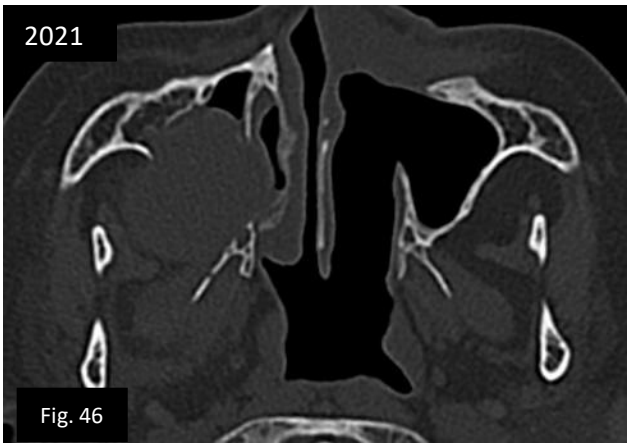

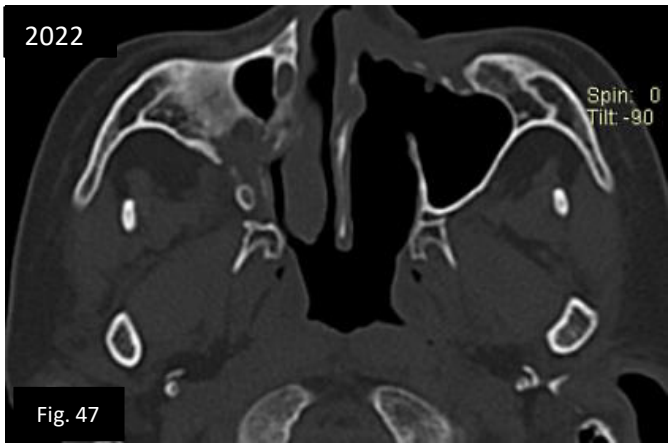

Fig. 46 y 47. Corte axial comparativo a nivel de región infraorbitaria donde se muestra recuperación de tejido óseo en maxilar derecho e izquierdo, aposición ósea.

b. Cortes coronales

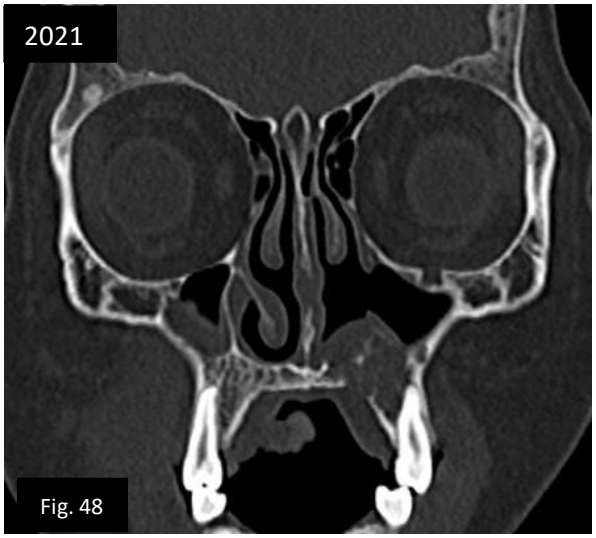

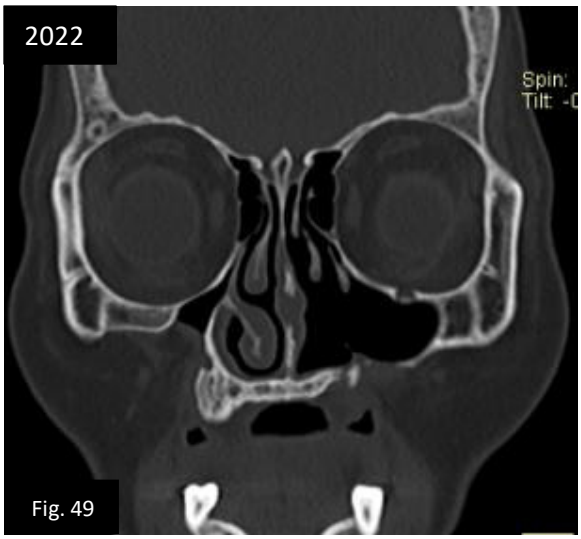

Fig. 48 y 49. Corte coronal comparativo a nivel de primero premolares, se evidencia ausencia de lesión y recuperación ósea.

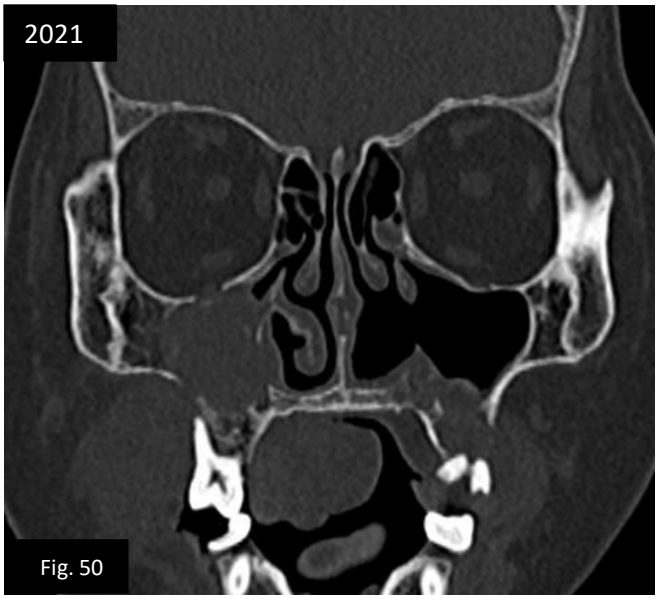

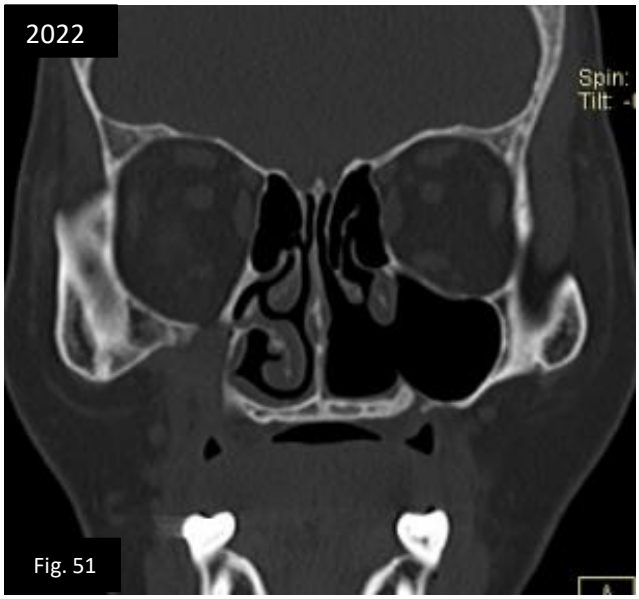

Fig. 50 y 51. Corte coronal a nivel primeras molare inferiores, se evidencia recuperación de reborde infraorbitario, pared lateral de fosa nasal derecha y piso de seno maxilar izquierdo.



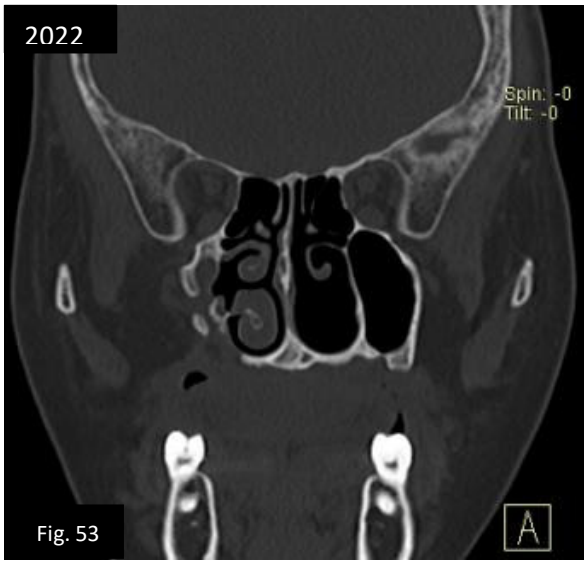

Fig. 52 y 53. Corte coronal a nivel de ápices orbitario donde se evidencia aposición ósea pared posterior de seno maxilar.

c. Cortes sagitales



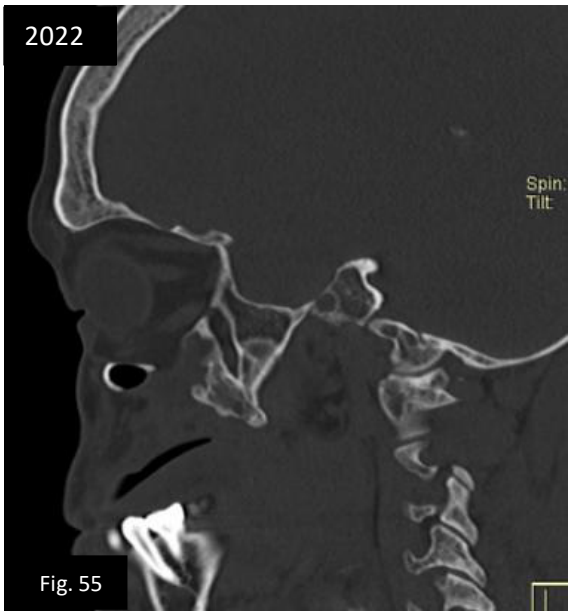

Fig. 54 y 55. Corte sagital lado derecho que evidencia aposición ósea en segmento posterior de seno maxilar.



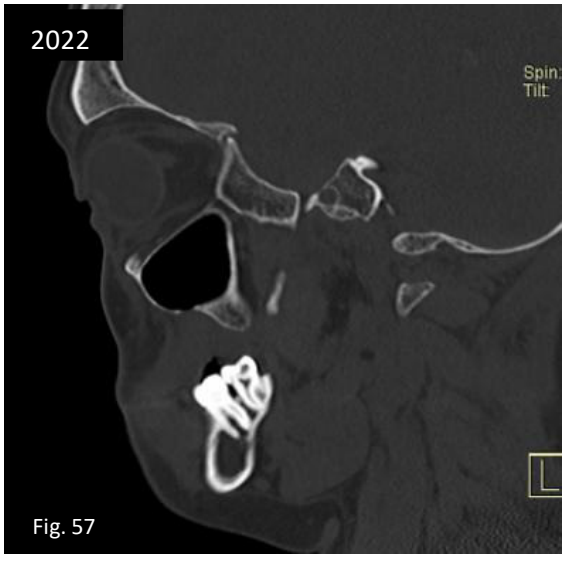

Fig. 56 y 57: Corte sagital lado izquierdo que muestra recuperación ósea de tuberosidad maxilar y piso de seno maxilar izquierdo.

11a: Fortalezas y limitaciones en el manejo del caso clínico

La manifestación bucal de múltiples enfermedades sistémicas resalta la importancia de una adecuada evaluación bucal, con ello un correcto diagnóstico y oportuno tratamiento. Las lesiones en nuestra paciente pudieron tratarse de forma prematura si el acceso a personal especializado hubiera sido oportuno.

El manejo multidisciplinario que requirió nuestra paciente es la principal fortaleza de este trabajo, valorar cuando el acto quirúrgico debe anteponerse como tratamiento primario de estas lesiones. Otra de nuestras principales preocupaciones fue resuelta por el equipo de anestesiología, nuestra paciente calificaba a intubación difícil y probable traqueostomía, sin embargo, el personal capacitado y el uso de la tecnología con la que contaba nuestro nosocomio, disminuyeron los riesgos que el caso presentaba.

El factor emocional que tenía nuestra paciente debido a la pérdida de familiares, tampoco jugo a nuestro favor, sin embargo, la correcta asesoría psicológica, pudo ayudarnos a sacar adelante a nuestra paciente.

11b: Discusión de la literatura

La lesión central de células gigantes es una proliferación localizada benigna, osteolítica y a veces agresiva, que consiste en tejido fibroso que contiene células gigantes multinucleadas, áreas hemorrágicas, y depósitos de hemosiderina, y ocasionalmente involucra una reacción ósea.

La etiología del CGCG es desconocida, sin embargo, puede estar asociado a un traumatismo local, procesos de reparación o alteración del desarrollo, o incluso definirse como una lesión inflamatoria, un tumor verdadero o una lesión endocrina (4).

Las mujeres se ven afectadas con mayor frecuencia que los hombres, y algunos estudios han demostrado una tasa de alrededor del 60% en mujeres. La mandíbula se ve afectada con mayor frecuencia que el maxilar y, en raras ocasiones, hay afectación del cóndilo mandibular o

del seno maxilar (5,6) El comportamiento varía desde una lesión osteolítica asintomática de crecimiento lento hasta una lesión agresiva que presenta dolor, destrucción ósea local y reabsorción radicular (2,3,5). Según Chuong et al. (7) las lesiones de células gigantes se definieron como aquellas que presentaba un tamaño igual o superior a 5cm, además de un rápido crecimiento.

Según la OMS, es una lesión intraósea constituida por tejido fibroso celular que contiene múltiples focos de hemorragia, agregaciones de células gigantes multinucleadas y ocasionalmente trabéculas de tejido óseo (3,8).

Las células gigantes en el granuloma de células gigantes son osteoclastos. Su formación implica la interacción entre las células estromales, que expresan RANKL, que también es un potente estimulador de la actividad de reabsorción ósea de los osteoclastos. Estos procesos son inhibidos por la osteoprotegerinas, que es un receptor señuelo para RANKL, y también por un anticuerpo monoclonal contra RANKL (AMG 162). Esto indica que la expansión osteolítica en el granuloma de células gigantes, teóricamente puede ser controlada por agentes terapéuticos que inhiben la interacción RANKL / RANK, como osteoprotegerinas y AMG162 (9,10).

Las características radiológicas de los granulomas de células gigantes descritas en estudios previos han mostrado una amplia diversidad, que va desde pequeñas lesiones apicales uniloculares hasta grandes radio lucencias multiloculares destructivas (11). Estos hallazgos radiológicos son también los determinantes del carácter clínicamente agresivo o no agresivo de la lesión.

El tratamiento de CGCG considera legrado quirúrgico con o sin tratamiento médico. Las terapias médicas incluyen corticosteroides intra lesionales, inyecciones de calcitonina y terapia con interferón alfa (2,7,8). Son alternativas y complementos del tratamiento quirúrgico. Se hipotetiza que el extracelular la producción de proteasas lisosomales mediadoras de la resorción ósea por las células gigantes es inhiben y los esteroides inducen la apoptosis de células similares a los osteoclastos, inhibiendo el hueso reabsorción. Adarsh et al (2) usaron una esponja de

gelatina embebida con esteroides en la cavidad posterior al legrado. Se ha discutido también sobre la terapia con calcitonina, a través de inyecciones subcutáneas y aerosoles intranasales, ha sido utilizado con éxito como terapia conservadora y coadyuvante al tratamiento quirúrgico, pues se sabe, que la calcitonina inhibe la resorción ósea, la actividad de las células gigantes multinucleadas y estimula la actividad osteoclástica. Los fármacos de anticuerpos monoclonales humanos anti-reabsorción ósea como el denosumab han ganó prominencia en la terapia de tumores centrales de células gigantes que se unen al receptor activador del factor nuclear-kappa inhibiendo así el proceso de maduración de los osteoclastos (2). Recientemente los bifosfonatos como el ácido alendrónico o ácido zoledronico, como complemento a terapias quirúrgicas está cobrando relevancia, basándose en el mecanismo de estos medicamentos, que actúan evitando la formación de progenitores de osteoclastos, disminuyendo la reabsorción ósea (12). Para limitar el alcance de la resección de lesiones grandes, se utilizan agentes farmacológicos intra lesionales o sistémicos como esteroides, calcitonina, interferón y el inhibidor del ligando RANK denosumab podría también ser considerado.

En el caso de nuestra paciente, posterior a la exéresis de los granulomas, endocrinología optó por un tratamiento con alendronato por 3 meses, mientras se programa la exéresis del adenoma paratiroideo.

Respecto a la relación del hiperparatiroidismo con el granuloma central de células gigantes, se conoce que el hiperparatiroidismo primario (HPTP) es el tercer trastorno endocrino más común, con presentaciones clínicas variables, que van desde la hipercalcemia asintomática detectada durante una prueba bioquímica de rutina hasta las manifestaciones clásicas tradicionalmente asociadas con la enfermedad (13,14).

Los adenomas paratiroideos solitarios causan hiperparatiroidismo en el 80-85% de los casos, mientras que la hiperplasia multiglandular se encuentra en el 15-20% de los casos, y el cáncer de paratiroides se observa en menos del 0,5% de los casos (15). El HPT clásico se diagnostica fácilmente por hipercalcemia asociada con una PTH francamente elevada o una PTH inadecuadamente “normal” (15).

El tratamiento de elección en paciente diagnosticados con quistes o adenomas en paratiroides es la exéresis quirúrgica, sin embargo, no siempre es la cura definitiva (16,17). La paratiroidectomía exitosa revierte las anomalías bioquímicas, aumenta la densidad mineral ósea y reduce el riesgo de fracturas y cálculos renales. El tratamiento farmacológico es una opción para mejorar la densidad mineral ósea o reducir el calcio sérico en personas que no pueden someterse a paratiroidectomía (17). La gran mayoría de los pacientes con hiperparatiroidismo alberga un adenoma paratiroideo benigno único. Eso representa aproximadamente el 80% de los casos de hiperparatiroidismo primario (16). Al igual que los casos reportados por Rai et al (19), en nuestro caso, el exceso se de PTH se asoció con adenoma paratiroideo. Los granulomas centrales de células gigantes, relacionados a hiperparatiroidismo primario se amparan bajo el nombre de tumores marrones, y se forman debido a un desequilibrio de la actividad osteoclástica y osteoblástica que causa resorción ósea con reemplazo fibroso de la médula y adelgazamiento de la corteza, producto del exceso de Calcio y PTH sérico; Su vascularización, hemorragia y depósitos de hemosiderina imparten el característico color marrón. Es el resultado del efecto directo de la PTH sobre el hueso (19). La prevalencia de lesiones de células gigantes asociadas con hiperparatiroidismo es del 5,9%. Son clínica, radiológica e histopatológicamente similares a cualquier otro tumor de células gigantes periférico o central. La historia relevante puede alertar al médico y los valores bioquímicos alterados pueden ayudar a correlacionar los hallazgos orales y maxilofaciales con la enfermedad sistémica subyacente (19).

11c: justificación de las conclusiones

Los granulomas centrales de células gigantes representan hasta el 10% de los tumores gnáticos benignos. La mayoría de los casos ocurren en mujeres y en pacientes < 20 años. Las lesiones son más frecuentes en los maxilares anteriores, en particular en la mandíbula. Las lesiones múltiples deben hacernos sospechar de enfermedades sistémicas como el

hiperparatiroidismo, Síndrome de Noonan, síndrome LEOPARD, o neurofibromatosis tipo 1.
El protocolo de manejo frente a granulomas centrales o periféricos es partir desde el conservador, se han publicado casos que disminuyen su tamaño luego de la infiltración de esteroides o agentes quelantes. En casos de que estos tumores tengan un factor causal sistémico, muchos autores sugieren tratar el problema sistémico antes que la lesión, pues en casos de hiperparatiroidismo, se han reportado casos de disminución de tamaño hasta resolución completa luego de la exeresis del componente paratiroideo (quiste o adenomas en paratiroides)
El manejo quirúrgico de estas lesiones también ha sido discutido, siempre y cuando se controle a posterior el factor causal (irritante, inflamatorio, hormonal).

11d: Lecciones aprendidas del caso

Los granulomas de células de células gigantes son lesiones no neoplásicas, ocasionadas por reacciones hiperplásicas a consecuencia de procesos inflamatorios crónicos, traumáticos u hormonales. Su nombre se debe a su principal característica histológica pues se aprecia una proliferación de células gigantes mononucleadas y multinucleadas, acompañado de células inflamatorias. Un aspecto controvertido de estas lesiones es su potencial de crecimiento y evolución, pues pueden ser de carácter poco invasivo hasta casos como el nuestro con un alto potencial agresivo, relacionado según varios autores al factor etiológico hormonal (hiperparatiroidismo).
Al ser una lesión bastante invasiva y agresiva, el tratamiento conservador (infiltración de esteroides, exéresis primaria del adenoma en paratiroides) no era la primera opción como muchos autores indican, pues la anemia severa no iba corregirse sin la ingesta adecuada de nutrientes, y la ingesta de nutrientes no podía realizarse por el impedimento obstructivo que ejercía el tumor en el paladar.

Elegimos este caso como el carácter multidisciplinario que se requería para su manejo, por que resalta la importancia de un diagnóstico temprano, de lo importante que es reconocer lesiones intraorales que pueden resultar en los primeros signos de alguna enfermedad sistémica, reconocer el factor psicoemocional como uno de los factores decisivos en la evolución y recuperación de una enfermedad, de la colaboración de múltiples especialidades para sacar adelante el progreso de nuestra paciente.

12. PERSPECTIVA DEL PACIENTE

El cuadro emocional por el que atravesaba nuestra paciente fue el principal factor que hizo que no buscase ayuda de forma temprano. El apoyo de sus familiares fue un factor importante para que pueda atenderse con nosotros.

Luego del ingreso, el apoyo psicoemocional hizo que la paciente, colabore de forma asertiva en los procedimientos, con las tomografías y demás exámenes. Se le explico el hiperparatiroidismo primario como causal de la lesión, así como la alternativa de tratamiento y los riesgos propios de la cirugía, la paciente y familiares se mostraron entusiastas pues el pronóstico luego del tratamiento quirúrgico se evidenciaba favorable. Las demás especialidades le explicaron los pasos a seguir y la necesidad del tratamiento médico y una segunda cirugía para retirar el tumor en paratiroides, la paciente accedió al tratamiento que finalmente tuvo resultados bastante favorables.

Nuestro paciente continuó en controles tomográficos y Actualmente, se encuentra en tratamiento rehabilitador, y gestando a su tercer hijo.

13. CONSENTIMIENTO INFORMADO

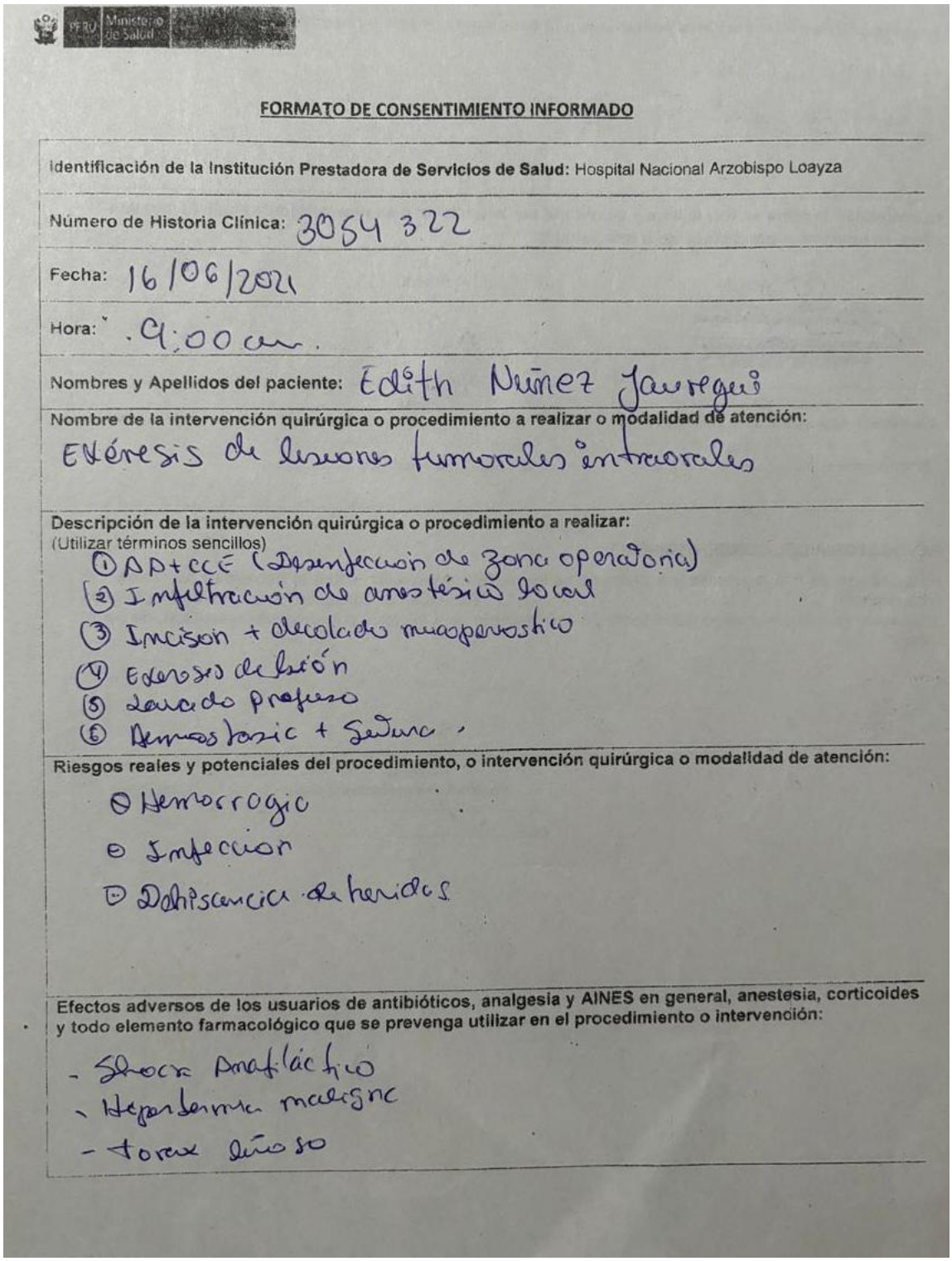

PERÚ Ministerio de Salud

FORMATO DE CONSENTIMIENTO INFORMADO

Identificación de la Institución Prestadora de Servicios de Salud: Hospital Nacional Arzobispo Loayza

Número de Historia Clínica: 3054322

Fecha: 16/06/2021

Hora: 9:00 am.

Nombres y Apellidos del paciente: Edith Nuñez Jauregui

Nombre de la intervención quirúrgica o procedimiento a realizar o modalidad de atención:
Exéresis de lesiones tumorales intraorales

Descripción de la intervención quirúrgica o procedimiento a realizar:
(Utilizar términos sencillos)
① ASA + CCE (Desinfección de zona operatoria)
② Infiltración de anestésico local
③ Incisión + decolado mucoperiostico
④ Exeresis de lesión
⑤ Lavado profuso
⑥ Hemostasia + Sutura.

Riesgos reales y potenciales del procedimiento, o intervención quirúrgica o modalidad de atención:
- Hemorragia
- Infección
- Dehiscencia de heridas

Efectos adversos de los usuarios de antibióticos, analgesia y AINES en general, anestesia, corticoides y todo elemento farmacológico que se prevenga utilizar en el procedimiento o intervención:
- Shock Anafiláctico
- Hipertermia maligna
- Torax ruidoso

Pronóstico y Recomendaciones posteriores a la intervención o procedimiento quirúrgico:

- Pronóstico bueno
- Controles post. Quirúrgicos

Conformidad firmada en forma libre y voluntaria por el paciente o su representante legal, según sea el caso, en relación al procedimiento o intervención:

(✓) Acepto

HOSPITAL NACIONAL "ARZOBISPO LOAYZA"
JEFE DE SERVICIO DE ESTOMATOLOGIA QUIRURGICA
DR. HOSTING BARRIA ANGULO
CIRUJANO BUCAL Y MAXILOFACIAL
COP: 6147 RNE: 0020

Firma y Sello
Profesional responsable de la intervención:
.....

N° Colegiatura: .....

( ) No Acepto

Firma
Paciente o Representante legal:
.....

DNI: 43579579

Huella digital

REVOCATORIA DEL CONSENTIMIENTO:

En pleno uso de mis facultades y a pesar de haber recibido información sobre la necesidad de realizar el procedimiento ....., **REVOCO** el consentimiento informado otorgado asumiendo los riesgos y responsabilidades de esta decisión para mi salud o la de mi representado, de ser el caso

Firma
Paciente o Representante legal:
.....

DNI: .....

Huella digital

14. ANEXOS

1. Informe anatomopatológico

DIAGNOCENTROBUCAL
CENTRO DE DIAGNÓSTICO, TRATAMIENTO Y PREVENCIÓN DE LAS ENFERMEDADES DE LA BOCA

SERVICIO DE PATOLOGÍA BUCAL

INFORME ANATOMOPATOLÓGICO

Código de laboratorio	21 - 210

Apellidos	Nombres	Edad	Sexo	Profesional solicitante
NUÑEZ JAUREGUI	**EDITH**	**35 años**	**F**	**Dr. Barria Angulo Hosting** Hospital Nacional Arzobispo Loayza

ESPÉCIMEN:
Biopsia excisional procedente del maxilar superior; tumoración a nivel del reborde alveolar derecho (muestra A) y tumoración del reborde alveolar anterosuperior (muestra B).

EXAMEN MACROSCÓPICO:
Se recibe fijado en formol como; A) Fragmento de forma y superficie irregular, color pardo blanquecino, consistencia blanda, mide 1.8 x 1.6 x 0.8 cm. al corte se aprecia color pardo oscuro y amarillo. B) Fragmento membranoso, de forma y superficie irregular, color blanquecino, consistencia semidura, mide 1.9 x 1.7 x 0.3 cm. Se incluyen ambos especímenes.

EXAMEN MICROSCÓPICO:
Los cortes histológicos del espécimen estudiados en la tinción Hematoxilina Eosina muestran;
A) Epitelio poliestratificado plano paraqueratinizado, ulcerado, debajo el tejido conectivo presenta abundantes células gigantes multinucleadas entremezcladas con células de aspecto fibroblástico, eritrocitos, histiocitos cargados de hemosiderina y escasas células inflamatorias.
B) Fragmentos de epitelio pseudoestratificado cilíndrico (mucosa respiratoria), debajo trabéculas óseas maduras y vitales rodeadas por osteoblastos y tejido conectivo fibroso, que contiene vasos sanguíneos y fibras nerviosas, además de células gigantes multinucleadas entremezcladas con células de aspecto fibroblástico.

DIAGNÓSTICO ANATOMOPATOLÓGICO:
A) LESIÓN PERIFÉRICA DE CÉLULAS GIGANTES
B) LESIÓN CENTRAL DE CÉLULAS GIGANTES

NOTA:
Los hallazgos y los exámenes complementarios proporcionados; Ca (↑), P(↓), PTH (↑), sugieren cuadro clínico sistémico de Hiperparatiroidismo, por lo que se requiere evaluación especializa por endocrinología.

Luciano H. Matos Valdez CD. Esp. Mg.
Medicina y Patología Estomatológica
COP: 21497 - RNE: 2224

Lima, 08 de Julio del 2021.

Calle Las Golondrinas Mz. B Lt. 9 Urb. Los Nogales, Los Olivos - Lima 39.
Teléfonos: 957633901 y 5330547 - Correo: diagnocentrobucal@gmail.com

15. REFERENCIAS BIBLIOGRAFICAS

1. Jaffe, H. L. (1953). Giant-cell reparative granuloma, traumatic bone cyst, and fibrous (fibro-osseous) dysplasia of the jawbones. Oral Surgery, Oral Medicine, Oral Pathology, 6(1), 159–175.
2. Kudva, A., Cariappa, K. M., Dhara, V., & Solomon, M. (2018). Central giant cell granuloma: An uncommon presentation. Oral and Maxillofacial Surgery Cases, 4(4), 135–140.
3. El-Naggar AK, Chan J, Takata T, Grandis J, Slootweg P. WHO Classification of tumors. In: Pathology and Genetics of Head and Neck Tumors. Lyon: IARC Press; 2017.
4. Vasconcelos RG, Vasconcelos MG, Queiroz LMG. Peripheral and central giant cell lesions: etiology, origin of giant cells, diagnosis and treatment. J Bras Patol Med Lab 2013;49:446–52.
5. Dyalram, D., Aslam-Pervez, N., & Lubek, J. E. (2016). Nonodontogenic Tumors of the Jaws. Oral and Maxillofacial Surgery Clinics of North America, 28(1), 59–65.
6. Limongelli, L., Tempesta, A., Lauritano, D., Maiorano, E., Ingravallo, G., Favia, G., & Capodiferro, S. (2020). Peripheral Giant Cell Granuloma of the Jaws as First Sign of Primary Hyperparathyroidism: A Case Series. Journal of Clinical Medicine, 9(12), 4042.
7. R. Chuong, L. B. Kaban, H. Kozakewich, and A. Perez-Atayde, “Central giant cell lesions of the jaws: a clinicopathologic study,” Journal of Oral and Maxillofacial Surgery, vol. 44, no. 9, pp. 708–713 - 1986.
8. Gulati, D., Bansal, V., Dubey, P., Pandey, S., & Agrawal, A. (2015). Central Giant Cell Granuloma of Posterior Maxilla: First Expression of Primary Hyperparathyroidism. Case Reports in Endocrinology, 2015, 1–7.
9. Daroit, N. B., de Marco, R. G., Sant’Anna Filho, M., & Fritscher, G. (2017). The challenge in the treatment of central giant cell

granuloma – What is the best approach? Journal of Oral and Maxillofacial Surgery, Medicine, and Pathology, 29(2), 122–128.

10. Valentine, J. C., & Nelson , B. L. (2011). Central Giant Cell Lesion. Head and Neck Pathology, 5(4), 385–388.

11. Etoz, M., Asantogrol, F., & Akyol, R. (2019). Central giant cell granulomas of the jaws: retrospective radiographic analysis of 13 patients. Oral Radiology.

12. Bredell, M., Rordorf, T., Kroiss, S., Rücker, M., Zweifel, D. F., & Rostetter, C. (2018). Denosumab as a Treatment Alternative for Central Giant Cell Granuloma: A Long-Term Retrospective Cohort Study. Journal of Oral and Maxillofacial Surgery, 76(4), 775–784.

13. Clarke, B. L. (2018). Asymptomatic Primary Hyperparathyroidism. Frontiers of Hormone Research, 13–22.

14. Choi, C., Terzian, E., Schneider, R., & Trochesset, D. A. (2008). Peripheral Giant Cell Granuloma Associated With Hyperparathyroidism Secondary to End-Stage Renal Disease: A Case Report. Journal of Oral and Maxillofacial Surgery, 66(5), 1063.

15. Bilezikian, J. P., Bandeira, L., Khan, A., & Cusano, N. E. (2018). Hyperparathyroidism. The Lancet, 391(10116), 168–178.

16. Silva, B. C., Cusano, N. E., & Bilezikian, J. P. (2018). Primary Hyperparathyroidism. Best Practice & Research Clinical Endocrinology & Metabolism.

17. Bandeira, F., Cusano, N. E., Silva, B. C., Cassibba, S., Almeida, C. B., Machado, V. C. C., & Bilezikian, J. P. (2014). Bone disease in primary hyperparathyroidism. Arquivos Brasileiros de Endocrinologia & Metabologia, 58(5), 553–561.

18. Burkes, E. J., & White, R. P. (1989). A peripheral giant-cell granuloma manifestation of primary hyperparathyroidism: report of case. The Journal of the American Dental Association, 118(1), 62–64.

19. Rai, S., Rattan, V., & Bhadada, S. (2015). Giant cell lesions associated with primary hyperparathyroidism. International Journal of Oral and Maxillofacial Surgery, 44, e278–e279.