UNIVERSIDAD NACIONAL MAYOR DE SAN MARCOS

FACULTAD DE ODONTOLOGÍA

UNIDAD DE POSGRADO

Caso clínico

CASO CLÍNICO

Para optar el Título de Segunda Especialidad Profesional en Ortodoncia

AUTOR

Luciano Carlos Soldevilla Galarza

Lima - Perú

1997

OD
100
g.2

UNIVERSIDAD NACIONAL MAYOR DE SAN MARCOS

(Universidad del Perú, Decana de América)

FACULTAD DE ODONTOLOGÍA

UNIDAD DE POST-GRADO

SEGUNDA ESPECIALIZACION EN ORTODONCIA

UNIVERSIDAD NACIONAL MAYOR DE SAN MARCOS
BIBLIOTECA CENTRAL

CASO CLINICO

C.D. LUCIANO CARLOS SOLDEVILLA GALARZA

PERIODO:

AGOSTO - 95 - AGOSTO - 97

LIMA - PERU

UNIVERSIDAD NACIONAL MAYOR DE SAN MARCOS
BIBLIOTECA CENTRAL

22547

Informe de Caso Clínico

Sumario

1.- Introducción:

2.- Marco Teórico:

2.1 Valoración de perfil facial

2.1.1 Valoración del perfil en el sentido anteroposterior (sagital)

2.1.2 Valoración del perfil en el sentido vertical

2.1.3 Análisis de Powell

2.1.4 Evaluación nasal

2.2 Análisis de la relación anteroposterior (sagital)

2.2.1 Aspectos esqueléticos y dentarios de la clasificación de Angle

2.2.2 Análisis de las relaciones con los modelos o cefalometría

2.2.3 Clasificación de Angle

2.3 Objetivos del diagnóstico y plan de tratamiento

2.4 Superposiciones cefalométricas

2.4.1 Superposiciones totales

2.4.2 Superposiciones parciales

2.5 Contención

2.5.1 Aplicaciones clínicas

2.5.2 Aparatos para contención

2.5.3 Duración de la contención

3.- Caso Clínico:

3.1 Historia Clínica del paciente

3.2 Seminario Inicial

3.3 Seminario Final

3.4 Evaluación del Resultado del Tratamiento

4.- Conclusiones y Recomendaciones

5.- Bibliografía

6.- Anexos

1.- Introducción:

Con el tratamiento ortodóncico pretendemos llevar la articulación dentaria alterada a una situación de eficiencia funcional y armonía estética, ubicando cada pieza en la posición que le corresponde. Para efectuar esta labor debemos estar en condiciones de medir el grado de anormalidad de cada diente de nuestro paciente; estudiar las relaciones con los vecinos y antagonistas, la forma del arco dental, sus relaciones con los huesos maxilares y los tejidos blandos.

La observación clínica es el procedimiento fundamental en el diagnóstico y es el que mantiene su importancia decisiva. No existe método alguno que lo sustituya ya que los demás son complementarios.

La valoración de la estética facial es una parte fundamental de la evaluación diagnóstica ya que uno de los principales objetivos del tratamiento ortodóncico es mejorar ó por lo menos evitar empeorar el aspecto facial.

Otro aspecto se refiere a la estabilidad a largo plazo de los resultados obtenidos. Muchos autores resumen dicha estabilidad en la posición del incisivo inferior sin tener en cuenta otros factores como los cambios relacionados con el crecimiento, la maduración y el envejecimiento de la dentición y la oclusión.

La estabilidad de las denticiones tratadas ortodóncicamente es multifactorial; comienza con el diagnóstico y no termina con la colocación de los elementos de contención.

Necesitamos un plan a largo plazo para asegurar dicha estabilidad.

2.- Marco Teórico :

2.1.- Valoración del perfil facial

Se han escrito numerosos métodos de análisis para evaluar las características y proporciones del perfil facial, mediante el trazado y la medición de distintos planos, líneas y ángulos, formados a partir de puntos anatómicos. (8)

En todos los casos, para determinar correctamente el perfil facial, es necesario que el paciente se encuentre de vista lateral respecto al examinador, con la espalda recta y la cabeza orientada de tal modo que el Plano de Frankfort (trazado imaginario que va del Tragus del oído externo hasta el borde inferior de la órbita) sea paralelo al piso. Además, se recomienda descubrir la oreja y que el paciente se encuentre en oclusión habitual, con los labios y el mentón en reposo. (8)

El estudio del perfil facial tiene tres objetivos, a los que se llega por tres caminos distintos y claramente diferenciados:

1.- Determinar si los maxilares están situados de forma proporcional en el plano anteroposterior del espacio. Para ello, se requiere que el paciente coloque su cabeza en una posición natural, ya sea sentado o de pie, pero sin reclinarla en el sillón del dentista, y que fije la vista en un objeto distante. Cuando tenga la cabeza en esa posición, se estudia la relación entre dos líneas: una que vaya desde el puente de la nariz hasta la base del labio superior y otra que vaya desde este último punto hasta la barbilla. Esos tramos lineales deben formar una línea casi recta. Si forman un ángulo, quiere decir que el perfil es convexo (maxilar superior adelantado en relación con la barbilla) o cóncavo (maxilar superior retrasado en relación con la barbilla). Un perfil convexo es signo de relación maxilar de Clase II esquelética, mientras que un perfil cóncavo indica relación maxilar de Clase III esquelética. (9)

Si el perfil es más o menos recto, no importa si se inclina hacia delante (divergencia anterior) o hacia atrás (divergencia posterior). La divergencia facial (este término fue acuñado por el eminente ortodoncista-antropólogo Millo Hellman) dependerá del origen racial y étnico del individuo. Por ejemplo, los indios americanos y los orientales tienden a presentar una divergencia facial anterior, mientras que los individuos blancos procedentes de norte de Europa pueden presentar divergencia posterior. Si el perfil es en línea recta, independientemente de la posible divergencia facial, no existe problema alguno. Los problemas aparecen cuando existe convexidad o concavidad facial. (9)

2.- Valorar la postura de los labios y la prominencia de los incisivos. Es importante detectar la posible protrusión (relativamente habitual) o excesiva retrusión (infrecuente) de los incisivos, dado el efecto que tienen sobre el espacio de los arcos dentales. En caso de protrusión de los incisivos, éstos se alinean en un arco de mayor circunferencia al proyectarse hacia delante, mientras que en caso de retrusión o enderezamiento de los mismos queda menos espacio disponible. En el caso extremo, la protrusión de los incisivos en un paciente que podría haber tenido un apiñamiento grave de los mismos puede dar lugar a la alineación ideal de los arcos dentales a expensas de los labios, que se proyectan hacia delante. Este trastorno se denomina "protrusión dentoalveolar bimaxilar", lo que significa simplemente que existe protrusión dental en ambos maxilares. En ocasiones se le denomina simplemente "protrusión bimaxilar", un término más sencillo, pero inapropiado, ya que no son los maxilares los que se proyectan, sino los dientes. (9)

Puede haber dificultades para determinar cuando la prominencia de los incisivos resulta excesiva, pero es más sencillo si llegamos a comprender la relación que existe entre la postura de los labios y la posición de los incisivos. Los dientes presentan una protrusión excesiva si se cumplen dos condiciones: 1) los labios son prominentes y están vueltos, y 2) los labios en reposo están separados más de 3 o 4 mm (lo que a veces se conoce como incompetencia labial). Entre otras palabras, la protrusión excesiva de los incisivos se traduce en labios prominentes que están separados en reposo, de forma que el paciente debe esforzarse para juntarlos sobre los dientes prominentes. En esos casos, la retracción de los dientes tiende a mejorar el funcionamiento de los labios y también la estética facial. Por otra parte, si los labios hacen prominencia, pero se cierran sin esfuerzo, la postura de los mismos no dependerá fundamentalmente de la posición de los dientes. En esos casos, la retracción de los incisivos apenas tendrá efecto sobre el funcionamiento de los labios y producirá cambios escasos o nulos en la prominencia labial. (9)

Como sucede con la divergencia facial, la prominencia labial está muy influida por las características raciales y étnicas. Los individuos blancos de origen escandinavo suelen tener labios relativamente finos, con mínima prominencia de los mismos y de los incisivos. Los individuos blancos procedentes del Mediterráneo y de Oriente Medio suelen tener labios e incisivos más prominentes que sus vecinos septentrionales. Los mayores grados de prominencia de labios e incisivos son frecuentes entre los orientales y

los negros. Esta diferencia significa simplemente que un grado de prominencia normal para muchos blancos sería considerado como retrusión en muchos orientales o negros, mientras que una posición de labios e incisivos normal para los negros sería una protrusión excesiva para la mayoría de los blancos. (9)

Para valorar la postura de los labios y la prominencia de los incisivos, debemos examinar al paciente de perfil y con los labios relajados. La posición del labio superior se valora en relación con una línea vertical que pase por la concavidad que existe en la base del labio superior (punto A de los tejidos blandos), mientras que la posición del inferior se valora en relación con una línea vertical similar que pase por la concavidad situada entre este último y la barbilla (punto B de los tejidos blandos). Si el labio está muy por delante de esa línea, podemos considerar que es prominente; si queda por detrás de la misma, es retrusivo. Cuando los labios son prominentes e incompetentes (separados por más de 3-4mm), los dientes anteriores protruyen excesivamente. (9)

3.- Valorar las proporciones faciales verticales y el ángulo del plano mandibular. Las proporciones verticales pueden analizarse durante la exploración global de la cara, aunque a veces se ven más claramente de perfil. Una cara bien proporcionada se puede dividir en tres tercios verticales. Durante la exploración clínica, hay que estudiar la inclinación del plano mandibular en relación con la horizontal verdadera. Esto es importante, ya que un ángulo mandibular abierto guarda relación con dimensiones verticales faciales anteriores alargadas y con la maloclusión de mordida abierta anterior, mientras que un ángulo cerrado está relacionado con la altura facial anterior disminuida y con maloclusión de mordida abierta. El ángulo mandibular se puede visualizar fácilmente colocando el dedo o el mango del espejo bucal a lo largo del borde inferior. (9)

Este análisis de la morfología facial sólo requiere un par de minutos y proporciona datos que no pueden obtenerse a partir de la radiografías ni de los modelos dentales. Esta valoración del facultativo de asistencia primaria es una parte fundamental en la valoración de cualquier candidato al tratamiento ortodóncico. (9)

2.1.1.- Valoración del perfil en el sentido anteroposterior (Sagital):

El estudio del perfil en el sentido anteroposterior analiza la posición del avance o retroceso de las estructuras que la caracterizan. (6)

Un método muy utilizado distingue 3 tipos principales de perfil: cóncavo, recto y convexo. Se debe ubicar 3 puntos anatómicos. Glabela (abultamiento situado entre las dos crestas superciliares), el punto más profundo por encima del labio superior y Pogonion de tejidos blandos (punto más saliente del mentón) y luego unir los 3 puntos, que será:

Convexo: cuando se forman 2 líneas que originan un ángulo de divergencia posterior.

Recto: cuando los 3 puntos se unen formando una línea recta.

Cóncavo: cuando se forman 2 líneas que originan un ángulo de divergencia anterior. (6)

2.1.2.- Valoración del perfil en el sentido vertical:

La evaluación del perfil en el sentido vertical analiza cada uno de los tercios faciales (superior, medio e inferior) y la relación entre ellos. Un método muy difundido se basa en la división imaginaria de la cara en 3 tercios tomando como referencia los siguientes puntos:

Tercio superior: del Trichion (línea del cabello) a la Glabela.

Tercio medio: de la Glabela al punto Subnasal (punto ubicado justo por debajo de la nariz).

Tercio inferior: del punto Subnasal al Mentoniano (punto más inferior del mentón).

Este método se basa en que los 3 tercios deben presentar las mismas dimensiones, pero tienen los siguientes inconvenientes: Uno, que la posición del Trichion es muy variable entre los sujetos y segundo, que la Glabela es una referencia de localización subjetiva y en algunos casos es poco marcada. Por esta razón y debido a que la mayoría de las alteraciones cráneofaciales se desarrollan en los segmentos inferiores, se ha propuesto un método que relaciona el tercio medio facial con el tercio inferior. (9)

Este se basa en la localización del Nasion (límite superior de la nariz), punto Subnasal y punto Mentoniano. Luego, se considera la media nasion-mentoniano como el 100% y se espera que la medida nasion-subnasal corresponde al 43% y que la medida subnasal-mentoniano corresponde al 57% restante. (9)

El análisis continúa subdividiendo la porción entre el subnasal y el mentoniano en 2 partes, tomando como referencia la línea interlabial. Así, le corresponde 1/3 del total a la

distancia entre el subnasal y el stomion superior y los 2/3 restantes a la distancia entre el stomion inferior y el mentoniano. Además, en este tercio (subnasal-mentoniano), se puede estudiar la distancia vertical entre el labio superior y el inferior, que para una posición labial relajada, deberá ser de 3 mm aproximadamente. La relación del labio superior con los incisivos superiores se caracteriza por mostrar 2 o 3mm de incisivos superiores en posición de reposo y 2/3 tercios de la corona clínica durante la sonrisa plena. (9)

Existe otro método muy difundido que analiza los segmentos inferiores faciales y que tiene además relación con la tendencia de crecimiento. Se traza el Plano de Camper (trazado imaginario que va desde el tragus del oído externo hasta el ala externa del ala de la nariz) y el Plano mandibular (trazado imaginario que recorre el borde inferior de la mandíbula). Al evaluar estos dos planos se pueden presentar los siguientes 3 tipos de perfil:

Normodivergente: Cuando los dos planos se unen ligeramente por detrás de la oreja, lo que indica un crecimiento vertical normal.

Hipodivergente: Cuando los dos planos se unen por detrás de la oreja, lo que indica un crecimiento vertical disminuido.

Hiperdivergente: Cuando los dos planos se unen por delante de la oreja, lo que indica un crecimiento vertical aumentado. (9)

2.1.3.- Análisis de Powell:

El análisis de Powell es un método sencillo y muy completo que evalúa mediante el trazado de ángulos y líneas sobre los tejidos blandos, las principales masas estéticas de la cara: la frente, nariz, labios, mentón y cuello. Se basa en la medida de los siguientes ángulos y medidas:

•Plano facial: Se traza una línea desde la glabela hasta el pogonion que forma un ángulo con el plano de Frankfort, cuya medida promedio varía entre 80 y 95 grados. (5)

•Ángulo nasofrontal: Se traza una línea tangente a la glabela hasta el nasion y otra línea tangente al dorso nasal (que parte de la punta del dorso de la nariz hasta el nasion). Ambas líneas forman el ángulo nasofrontal, cuyo rango normal varía entre 115 y 130 grados. En la práctica, el ángulo nasofrontal es el menos importante de los ángulos,

Perfil facial



Perfil convexo



Perfil cóncavo



Perfil recto

La convexidad o concavidad del perfil facial es el resultado de una desproporción en el tamaño de los maxilares.

Proporciones faciales



La altura facial del tercio medio de la cara (desde los arcos superciliares hasta la base de la nariz) debe ser igual a la del tercio inferior.

Perfil del tercio inferior



La línea "S" de Steiner se utiliza para determinar el tipo de perfil del tercio inferior

principalmente por dos motivos: Está condicionado por la prominencia de la glabela, la cual varía con frecuencia de un individuo a otro originando ángulos que escapan a las normas y posición de la glabela es prácticamente inmodificable por métodos quirúrgicos, por la presencia del seno frontal. (5)

•Ángulo nasofacial: Formado por el plano facial y la línea tangente del dorso nasal. Mide entre 30 y 40 grados, considerándose más estéticos los valores más cercanos a 30 para las mujeres y a 40 para los hombres. (5)

•Ángulo nasomental: Formado por la línea nasomental (Plano estético de Ricketts o Plano E) y la tangente al dorso de la nariz y tiene una norma entre 120 y 132 grados. Este es el ángulo más importante, porque relaciona dos masas muy modificables quirúrgicamente o mediante tratamiento ortopédicos u ortodóncicos (la nariz y el mentón). Se debe poner atención a la relación de los labios respecto a la línea nasomental: los labios se deben situar ligeramente por detrás de la línea, estando el labio superior aproximadamente al doble de la distancia que el anterior. (5)

•Ángulo mentocervical: Formado por la intersección de las líneas Glabela-Pogonion y la tangente al área submandibular que pasa por el punto cervical (punto más profundo entre el área submandibular y el cuello) y por el punto mentoniano. La norma es entre 80 y 95 grados, presentando los perfiles más bellos, ángulos más agudos. La medida de este ángulo está influenciada por la posición del mentón y por la cantidad de tejido adiposo submandibular. (5)

2.1.4.- Evaluación nasal:

El tamaño, la forma y al posición de la nariz juega un rol muy importante en la estética del perfil facial, por lo que se debe evaluar además del trayecto del dorso y la punta de la nariz, la relación que existe entre el tamaño del dorso y la base, así como la relación que guarda la nariz con las estructuras más cercanas. A continuación se describen los principales métodos de evaluación nasal:

•Método de Baum: Se traza una línea desde nasion hasta subnasal, denominada "línea vertical" y a continuación se traza una "línea horizontal", que es perpendicular a la primera y pasa por la punta de la nariz, considerándose ésta el punto del perfil nasal más

alejado de la línea vertical. Baum considera que la relación adecuada entre ambas líneas es de 2 a 1, lo que se traduce en un ángulo nasofacial de 42 grados aproximadamente. (5)

Powell considera que la relación de Baum produce una exagerada proyección de la punta de la nariz y sostiene que la adecuada relación entre el dorso y la base nasal debe ser de 2.8 a 1, lo que daría un ángulo nasofacial de 36 grados aproximadamente. (5)

•Método de Goode: Se traza una línea desde el nasion al canal alar y una perpendicular a ésta que pase por la punta de la nariz. Luego se mide el dorso nasal (desde el nasion a la punta) y la base nasal. La relación armónica entre ambas medidas es de 0.55 a 0.60 . (5)

•Método de Simons: Establece una proporción de 1 a 1 entre la longitud del labio superior y la base de la nariz. El labio superior se mide desde subnasal al borde mucocutáneo del labio superior (vermillón superior) y la base de la nariz se mide desde el punto subnasal a la punta de la nariz. La limitación de este método está en la variedad de la longitud labial, que no permite ajustar la proyección nasal tomando esta proporción como referencia. (5)

•Ángulo nasolabial: Es el ángulo formado entre la base de la nariz y el labio superior. La norma para este ángulo es de 90 a 110 grados, siendo más estéticos valores cercanos a los 90 grados para los hombres y a los 110 grados para las mujeres. El ángulo nasolabial suele reflejar la posición dentaria o esqueletal del maxilar superior. En muchos casos la medición de este ángulo no es ayuda diagnóstica, puesto que la forma y la inclinación de la base de la nariz tiene muchas variaciones, por lo que Matos de Fonseca establece un nuevo criterio en la medición de este ángulo. Propone la división del ángulo en 2 partes: una superior o nasal y una inferior o labial, a partir de una línea horizontal al plano de Frankfort que pasa por el punto subnasal. (5)

2.2.- Análisis de la relación anteroposterior (sagital)

Componentes esqueléticos vs. componentes dentales de los problemas anteroposteriores.

2.2.1.- Aspectos esqueléticos y dentarios de la clasificación de Angle

La clasificación de Angle se ha usado en Ortodoncia durante cerca de un siglo. Como se refiere principalmente a las características del plano anteroposterior o sagital del espacio, las características de las maloclusiones en este plano muy pocas veces se pasan por alto. Sin embargo, la clasificación de Angle no distingue entre los componentes esqueléticos y dentarios y es importante hacer esta distinción cuando se evalúan pacientes con maloclusión (aun aquellos con problemas menos severos). (9)

Aunque la clasificación de Angle se hace por complemento a partir de relaciones dentarias, tiene implícita una vinculación con las relaciones esqueléticas de los maxilares. Angle observó que el primer molar superior se encuentra bajo el contrafuerte lateral del arco cigomático, que él denomina cresta llave del maxilar. Consideró que ésta relación era biológicamente invariable e hizo de ella la base para su clasificación. De acuerdo con esto, consideró que distooclusión es un sinónimo aceptable de su Clase II., porque implica una disposición distal de la mandíbula. Del mismo modo, se refería a la Clase III como mesiooclusión, relacionándola con una posición mesial de la mandíbula. No se permitía una posición defectuosa de la dentición superior o del maxilar. (9)

McNamara demostró que alrededor de las dos terceras partes de un grupo típico de maloclusiones Clase II se deben principalmente a la retrusión mandibular (el resto obedece casi siempre al desarrolllo excesivo vertical, no horizontal, del maxilar). Una visión más amplia denota que hay más posibilidades de desviación en el plano anteroposterior del espacio de las que Angle había observado o, al menos, que las inclusiones en su sistema de clasificación. Las clases de Angle se usan ahora para describir cuatro perspectivas distintas aunque relacionadas: relación de los molares, tipo de maloclusión, relación esquelética de lo maxilares y dirección del crecimiento. Cuando se las emplea, es importante especificar qué se pretende significar. (9)

2.2.2.- Análisis de las relaciones con los modelos o cefalometría:

Para una evaluación apropiada del plano anteroposterior del espacio, deben establecerse seis relaciones esenciales: maxilar/cráneo, mandíbula/cráneo, maxilar/mandíbula, dientes superiores/maxilar, dientes inferiores/mandíbula, y dientes superiores/dientes inferiores. Sólo la última relación se puede establecer exclusivamente mediante los modelos dentales. Estos modelos se usan sobre todo para confirmar las

relaciones observadas clínicamente. Una de las mayores ventajas de los modelos dentales es que además de ser registros permanentes, permiten observar la oclusión desde la perspectiva lingual. Así también, las relaciones entre cúspides y fosas pueden establecerse sólo mediante modelos dentales. Las otras relaciones anteroposteriores pueden deducirse del examen clínico y de las fotografías; pero se necesita un cefalograma de perfil para lograr precisión y detalle, por eso se usa rutinariamente con este propósito. (1)

El análisis cefalométrico se hace siempre sobre un calco de la radiografía que remarca la relación de los puntos seleccionados, no sobre la radiografía en sí misma. Los trazados tienen dos ventajas: reducen la cantidad de información de la radiografía a un nivel fácil de manejar, y pueden ser superpuestos para mostrar los cambios causados por el crecimiento y/o el tratamiento. (1)

En el diagnóstico, las proporciones faciales y dentarias del paciente se comparan con un grupo de referencia, para resaltar las diferencias entre los valores del paciente y los normales. El análisis cefalométrico fue desarrollado inicialmente a partir de mediciones que eran muy útiles para diferenciar pacientes de las diferentes clases de Angle. El objetivo era producir un número razonablemente finito de mediciones que servirían como guías para evaluar relaciones particulares. El análisis original de Downs tenía cinco criterios esqueléticos y cinco dentarios, cada uno para evaluar una relación en particular. (1)

En grado sorprendente, aun cuando se usen computadoras, muchos de los análisis cefalométricos permanecen dentro de este patrón. En el presente hay muchos análisis cefalométricos con distintas denominaciones, cada una basada sobre la elección de una o dos mediciones específicas de una multitud que puede ser usada para evaluar una única relación. En la realidad, no hay ni habrá un único análisis que sea ideal para cualquier paciente, simplemente porque ciertas mediciones pueden ser útiles para brindar información sobre ciertos pacientes pero serán inútiles en otros. En algunos individuos se puede lograr una evaluación precisa de las relaciones dentales y esqueléticas sin realizar ninguna medición sobre la radiografía cefalométrica. En otros se requerirán estudios cefalométricos detallados con mediciones incluidas en una amplía base de datos sobre normas cefalométricas. El objetivo del análisis cefalométrico debe ser la relación de las relaciones implícitas, no el registro de un conjunto de medidas en particular. Las mediciones en sí son siempre un medio para ese fin. La toma de decisiones basada

únicamente sobre un conjunto de mediciones dadas, sin pensar en las relaciones subyacentes, ha recibido el cuestionamiento de los ortodoncistas, que afirman que es como "jugar al juego de los números". (1)

El concepto de la evaluación de la relaciones subyacentes se puede comprender con facilidad si pensamos en términos de unidades dentofaciales. El objetivo es describir las relaciones en forma significativa. Como mínimo, requiere el uso de mediciones de relaciones cefalométricas como datos y su reducción a palabras y adjetivos calificativos. Por ejemplo: SNA = 82° y SNB = 76°, esto no es un diagnóstico. Deficiencia mandibular esquelética moderada sí lo es (pero este juicio no debe hacerse a partir de una única medición angular como SNB). (1)

Antes de la introducción de las radiografías cefalométricas, los ortodoncistas podían deducir las relaciones esqueléticas con una razonable precisión por el análisis del perfil de los tejidos blandos. Algunos clínicos han predicado recientemente el análisis de una imagen de video del perfil del paciente en lugar de la radiografía cefalométrica, sobre la base de que se dispone de la misma información sin necesidad de exponerlo a las radiaciones y, de que las predicciones de crecimiento y los resultados del tratamiento son más útiles cuando se usa la imagen de video. Debe recordarse que las altas correlaciones entre los contornos de los tejidos blandos y duros no son perfectas, lo que significa que llevar a cabo un tratamiento sin radiografías cefalométricas seriadas conlleva el riesgo de un error serio. Las imágenes de video son aceptables como suplemento de las radiografías cefalométricas, pero no las reemplazan. (1)

2.2.3.- Clasificación de Angle :

Edward Angle, en 1899 presentó un sistema de clasificación de las maloclusiones que se describe a continuación :

Clase I (Neutrooclusiòn):

La relación anteroposterior de los molares es correcta, con la cúspide mesiovestibular del primer molar superior que ocluye en el surco mesiovestibular del primer molar inferior. Además de presentar dientes con apiñamiento, rotaciones , etc.

Clase II (Distooclusión):

Si la cúspide mesiovestibular del primer molar superior ocluye por mesial del surco mesiovestibular de la primera molar inferior.

Clase III (Mesiooclusión):

Si la cúspide mesiovestibular del primer molar superior ocluye por distal del surco mesiovestibular de la primera molar inferior. (7)

2.3 - Objetivos del diagnóstico y plan de tratamiento:

Los objetivos del tratamiento incluyen:

1.- Perfil de tejidos blandos equilibrado.

2.- Tratamiento sin extracciones cuando sea posible.

3.- Incisivos inferiores verticalizados sobre el hueso basal.

4.- Buen ángulo interincisivo.

5.- Posicionamiento normal de las raíces.

6.- Verticalización de los molares inferiores.

7.- Caninos no expandidos.

8.- Overbite y overjet normales.

9.- Caninos en Clase I: oclusión protegida por el canino. (10)

Aunque actualmente la mayoría de los casos son tratados sin extracciones, la decisión final depende de cinco factores principales:

1.- Perfil de tejidos blandos.

2.- Discrepancia de la longitud del arco.

3.- Posición de los incisivos inferiores.

4.- Potencial de crecimiento.

5.- Estado periodontal. (10)

• **Guías cefalométricas**

Las mediciones cefalométricas son guías importantes, pero no deben tomarse como "verdades absolutas". Se pone énfasis sobre el crecimiento en las dimensiones sagital y vertical. Estas dimensiones se identifican para determinar la cantidad y dirección del crecimiento esquelético del paciente. (10)

Se observa la posición de los incisivos inferiores y se decide dónde debe estar su posición final. Vamos a hablar del IMPA (ángulo del incisivo inferior). ¿Dónde está su posición más estable? ¿A 90°, estilo Tweed? Tweed afirma que "los incisivos inferiores deben estar verticalizados sobre el hueso basal". (10)

Mi observación ha sido que "estable" es la posición en la cual se presenta el paciente. Un rango estable para los incisivos inferiores puede estar entre 70° y 110°. (10)

Los incisivos inferiores pueden verticalizarse en gran magnitud (Tweed) y permanecer estables. En su tesis no publicada de la Universidad de Baylor, el Dr. Sam Papandreas estudió la cantidad del movimiento lateral que se produce cuando se extraen los cuatro primeros premolares en maloclusiones Clase I y se inicia el tratamiento sólo en el arco superior. Esta "migrodoncia" de los dientes inferiores demostró algunos resultados interesantes. (10)

El Dr. Papandreas encontró sobre una base anual que:

1.- Los dientes anteriores inferiores se verticalizan en promedio de 8°.

2.- Los caninos se movían distalmente y se expandían 1,7 mm.

3.- Los molares se movían hacia adelante sólo 1,2 mm. (10)

También en Baylor, la tesis del Dr. Chris Nevant sobre los escudos labiales mostró algunos resultados interesantes con respecto al avance de los incisivos inferiores. En 40 pacientes (20 de cada uno de sus consultorios), los incisivos inferiores se inclinan labialmente 1,4 mm, 3° en cada caso. ¿Indica esto que existe un límite anterior hasta el cual pueden avanzarse los incisivos y quedar aún en posición estable?. (10)

•**Ángulo interincisivo:**

Además de controlar el torque de los incisivos inferiores deben encararse los incisivos superiores y sus relaciones con los incisivos inferiores. Para mantener el overbite corregido, debe establecerse el ángulo interincisivo y un buen torque en el maxilar superior durante el tratamiento. (10)

2.4.- Superposiciones cefalométricas:

2.4.1 Superposiciones Totales:

Araujo en 1980, después de realizar varias técnicas de superposiciones totales cefalométricas existentes, el autor encontró:

1.- La superposición sobre la línea Sella-Nasion, registrada en S, puede ser considerada bastante conveniente al interpretar los resultados del tratamiento ortodóncico.

2.- La superposición sobre la línea Sella-Nasion, registrada en N es muy útil para analizar las alteraciones faciales relacionadas al movimiento dentario expresadas en el contorno externo del perfil. (2)

2.4.2 Superposiciones parciales:

Souza en 1980, desarrolló un trabajo en maxila y mandíbula que tuvo como objetivo hacer una síntesis de las superposiciones de trazados cefalométricos parciales ya existentes. (11)

Para la realización de superposiciones parciales de maxila y mandíbula, es necesario realizar previamente una superposición total para evaluar el patrón de crecimiento cráneofacial. (11)

1.- Maxilar superior:

1.1 .- Evaluación del crecimiento vertical:

Se superpone la base craneana anterior, observando la coincidencia o el paralelismo de las líneas S-N del trazado inicial y final; hasta que coincidan los bordes anteriores del "key ridge".

1.2 .- Evaluación del crecimiento horizontal:

Se superpone la base craneana anterior, observando la coincidencia o el paralelismo de las líneas S-N del trazado inicial y final; hasta que coincidan el vértice de las fisuras ptérigo-maxilar (Ptm).

1.3 .- Evaluación del movimiento dental:

Se superpone el plano palatino (ENA-ENP), con registro en la espina nasal anterior. (11)

2.- Maxilar inferior:

2.1 .- Evaluación del crecimiento vertical y horizontal:

Se superpone la base craneana anterior, observando la coincidencia o el paralelismo de las líneas S-N del trazado inicial y final; hasta que coincidan el punto articular (Ar).

2.2 .- Evaluación del movimiento dentario:

Se superpone la cortical interna de la sínfisis mentoniana, manteniendo los bordes inferiores de la mandíbula también superpuestas. (11)

2.5 Contención:

2.5.1 Aplicaciones clínicas:

La planificación de la contención se divide en tres categorías según el tipo de tratamiento instituido: 1) ausencia de la contención, 2) contención limitada en términos de duración y de desgaste del aparato y 3) contención permanente o semipermanente. (4)

1.- Sin necesidad de contención:

a.- Mordidas cruzadas corregidas:

1) Anterior.

2) Posterior.

b.- Denticiones que han sido tratadas con extracciones seriadas, como por ejemplo: casos de extracción de caninos altos, etc. (4)

2.- Contención limitada:

a.- Casos de Clase I sin extracción caracterizados por protrusión y espaciamiento de los incisivos superiores. Éstos requieren contención hasta que se haya logrado la función normal de los labios y la lengua.

b.- Casos de Clase I o II .Estos probablemente requieren que los dientes sean mantenidos en contacto, sobre todo en el arco superior, hasta que la función de los labios y la lengua pueda alcanzar un balance satisfactorio, como en el grupo sin extracción. En estos casos de extracción vale especialmente que los incisivos superiores puedan ser retraídos hasta no sean afectados por la presión labial ni invadan el espacio ocupado por la lengua antes del tratamiento. En general es deseable usar un contenedor superior tipo Hawley hasta que haya ocurrido la adaptación funcional normal; y a veces también es deseable usar un casquete Kloehn, cuya fuerza se dirige hacia los primeros molares permanentes, o un aparato de tipo labiovestibular, con resistencia cervical u occipital, aplicado por las noches.

c.- Overbites profundos corregidos. Habitualmente requieren contención en un plano vertical.

d.- Corrección temprana de dientes rotados hasta sus posiciones normales.

e.- Casos que comprenden erupción ectópica de dientes o presencia de piezas supernumerarias. Éstos requieren lapsos variables de la contención, usualmente prolongados y, a veces, un aparato de contención fijo o permanente, por ejemplo con pins y barra por palatino de los incisivos centrales superiores o la soldadura con incrustaciones en los diente adyacentes.

f.- Maloclusiones clase II división 2 corregidas. La maloclusión división 2 corregida por lo general requiere contención prolongada para permitir la adaptación de la musculatura. Estos casos pueden tener algún aumento de la distancia intercanina, que se conserva sin contención. (4)

3.- Contención permanente o semipermanente:

a.- Casos en los que la expansión ha sido la opción de tratamiento, en particular en el arco inferior.

b.- Casos de espaciamiento considerable o generalizado.

c.- Casos de rotación severa (particularmente en adultos) o de malposición labiolingual severa.

d.- Espaciamiento entre los incisivos centrales superiores en oclusiones que por los demás son normales.

e.- Tratamiento en adultos. (3)

2.5.2 Aparatos para contención:

De los aparatos para contención a disposición del ortodoncista, el contenedor Hawley es uno de los más usados. La porción lingual o palatina por lo común se construyen en acrílico y puede cubrir completamente la mucosa palatina o tener forma de herradura, contactando las superficies palatinas de los dientes y con parte de la mucosa palatina. Por lo general se construye un arco vestibular de alambre redondo de acero inoxidable de 0,036" para contactar con la superficie vestibular de cuatro a seis dientes anterosuperiores. Si se lo construye para que cruce incisalmente por el área de contacto entre el canino y el incisivo lateral puede minimizarse la interferencia oclusal o de mordida en el área del canino inferior. Si se recurre a tal construcción es deseable incluir una restricción sobre vestibular de los caninos para evitar su extrusión o migración hacia vestibular. (12)

El clínico puede desear alterar el tipo y la posición de los retenedores para evitar interferencias oclusales traumáticas y para ayudar en la guía de erupción o en los movimientos dentales menores. Por otra parte, el arco vestibular y los retenedores no deben pasar, de ser posible, por espacios de extracción, pues puede agravar su tendencia a reabrirse, especialmente en pacientes adultos. (12)

Los aparatos para contención fijo también pueden usarse para contener más rígidamente áreas de recidiva potencial a fin de reducir la dependencia de la obediencia del paciente. El desarrollo de materiales adhesivos ha facilitado la fabricación de contenedores segmentarios que ferulizan y reúnen dos o más dientes para mantener la posición de los dientes en el arco. Los alambres utilizados para esos contenedores deben ser suficientemente flexibles como para permitir el movimiento fisiológico de los dientes. Pueden construirse contenedores removibles para adaptarlos sobre contenedores adheridos, a fin de minimizar la posibilidad de recidiva en los otros planos del espacio y para conservar las relaciones entre arcos. Sin embargo, finalmente habrá que retirar los contenedores fijos y emprender la fabricación de contenedores removibles que se usarán según necesidad para minimizar las recidivas de largo plazo y los cambios por maduración. (12)

2.5.3 Duración de la contención:

Diversos autores sugieren desde no usar contención alguna hasta la contención permanente. Nosotros recomendamos mantener alguna forma de contención mandibular hasta que haya evidencias de terminación del crecimiento y cabe prestar atención al uso de contenedores por tiempo indefinido, sobre la base de su necesidad, para asegurar el mantenimiento de las relaciones interdentales. Antes del tratamiento ortodóncico se le muestran al paciente contenedores de diversos tipos y de ese modo los pacientes quedan preparados para la fase contentiva que seguirá al tratamiento activo. (12)

3.1 Historia clínica del paciente:

FICHA DE CONSULTA

Nombre: Hilda Fernández Velásquez **Fecha de consulta:** 24/10/96
Dirección: Av. Paseo la Castellana 654-201
Distrito: Santiago de Surco **Código Postal:** 33 **Teléfono:** 271-3635
Fecha de nacimiento: 22/06/81 **Edad:** 15 años, 4 meses **Sexo:** Femenino
Nombre del padre: Justo Fernández Castañeda
Profesión: Geólogo **Teléfono:** 271-3635
Dirección comercial: Av. Paseo la Castellana 645-201
Nombre de la madre: Hilda Velásquez Mendoza
Profesión: Su casa **Teléfono:** 271-3635
Dirección comercial:
Dentista: Dr. Luciano Soldevilla

A 8	BV P 7	P 6	GV P 5	P 4	GV P 3	P 2	P 1	GV P 1	P 2	GV P 3	P 4	P 5	P 6	BV P 7	A 8
8 A	7 P	6 P	5 P GV	4 P BV	3 P	2 P GV	1 P GV	1 P BV	2 P GV	3 P BV	4 P	5 P GV	6 P	7 P	8 A

Apiñamiento aproximado: 3mm.

Estado general de salud: Bueno
Tipo psicológico: Receptivo **Voluntad de corregir:** Si
Adenoides: Ausente **Amígdalas:** Presentes
Higiene bucal: Buena **Frecuencia de caries:** Baja
Erupción dentaria: Normal **Obturaciones:** Buenas
Respiración: Nasal **Tono muscular:** Tónicos
Deglución: Normal **Fonación:** Normal
Hábitos: Ninguno **Perfil:** Recto
Overjet: 2mm. **Sobremordida:** 85%
1/3 inferior: Disminuido **ATM:** Chasquidos (derecha e izquierda). Apertura con desvío hacia la izquierda. Desplazamiento condilar asimétrico.
Línea media: Superior coincidente e inferior desviada 1mm hacia la izquierda.
Arcos: Superior e inferior parabólicos
Clasificación: Clase I RMD: Clase I RCD: Clase I
RMI: Clase I RCI: Clase I
Plan de tratamiento provisional: Sin extracciones (Aparatología fija superior e inferior).
Exámenes auxiliares solicitados: Radiografía cefalométrica lateral, panorámica, fotos, modelos de estudio.
Observaciones: El paciente presenta incisivos laterales superiores conoides con una evidente discrepancia de Bolton por exceso antero inferior.
Plan de tratamiento definitivo: Sin extracciones (Aparatología fija superior e inferior).

HISTORIA MÉDICO-FAMILIAR

Nombre: Hilda Fernández Velásquez **N°:** 68 **N° de contrato:** 15032

Fecha de nacimiento: 22/06/81 **Peso:** 3.58 Kg. **Altura:** 0.50 m.

Tipo de alimentación (Leche materna o artificial): Materna

¿ Cuánto tiempo?: 3 meses

¿ Cómo se comporta en casa?:

¿ Hace lo que se le pide con buena voluntad y responsabilidad?: No. Las hace bajo órdenes pero con responsabilidad.

Altura actual: 1.52 m.

Peso actual: 53 Kg.

Altura de los padres:
Padre: 1.62 m. Madre: 1.55m.

Peso de los padres:
Padre: 65 Kg. Madre: 65 Kg.

Altura de los abuelos:
Paternos: 1.70 m. / 1.55 m. Maternos: 1.75 m. / 1.55 m.

Altura de los hermanos: 1.70 m. / 1.74 m.

¿ A que edad erupcionaron los primeros dientes?: 5 meses.

Cite cualquier otro dato que quiera aclarar (sus gustos, aptitudes): Pintura, lectura. TV.

Cite las enfermedades de que fue portador: Varicela a los 5 años.

¿ Ha sido operado?: No. **¿ De que?:** -------

¿ A que edad?: ------- **¿ En que hospital?:** -------

¿ Ha estado internado por otro motivo?: Si **¿ Cuál?:** Ictericia (al nacer).

¿ En que hospital?: Guatemala.

¿ A que edad?: Bajo luz de Neón durante 2 días con ojos vendados.

Lima, 24 de Octubre de 1996.

ANALISIS DE MODELOS

Nombre: HILDA FERNANDEZ VELASQUEZ..... N°: ...68.....

DISCREPANCIA DE MODELO

Espacio disponible: _____ | _____ = 66.5

Espacio requerido: 8.25 7.5 8 6 5.25 | 5.25 6 8 7.5 8.25 = 70

Discrepancia de modelo: _____ = -3.5 mm.

DISCREPANCIA DE TAMAÑO DENTARIO (BOLTON)

12 = 99

Superior: 11.25 7 7.25 8.5 6.5 9|9 6.5 8.5 7.25 7 11.25 6 = 48

12 = 92

Inferior: 11 8.25 7.5 8 6 5.25 | 5.25 6 8 7.5 8.25 11 6 = 38.5

Promedio: 91.3 = 0.26

I 12: 92 / S 12: 99 X 100 = 92 % S. D.: (O) 1.91

87.5 a 94.8

+ 91.3: 92 (I 12) - 90.4 (TAB.) = 1.6 (EXC. I) mm. | - 91.3: _____ (S 12) - _____ (TAB.) = _____ (EXC.S) mm.

S	I	S	I	S	I
85	77.6	94	85.8	103	94.0
86	78.5	95	86.7	104	95.0
87	79.4	96	87.6	105	95.9
88	80.3	97	88.6	106	96.8
89	81.3	98	89.5	107	97.8
90	82.1	99	90.4	108	98.6
91	83.1	100	91.3	109	99.5

Promedio: 77.2 = 0.22

I 6: 38.5 / S 6: 48 X 100 = 80 % S. D.: (O) 1.65

74.5 A 80.4

+ 77.2: 38.5 (I 6) - 37.1 (TAB.) = 1.4 (EXC. I) mm. | - 77.2: _____ (S 6) - _____ (TAB.) = _____ (EXC.S) mm.

S	I	S	I	S	I
40.3	30.9	45.5	35.1	50.5	39.0
40.5	31.3	46.0	35.5	51.0	39.4
41.0	31.7	46.5	35.9	51.5	39.8
41.5	32.0	47.0	36.3	52.0	40.1
42.0	32.4	47.5	36.7	52.5	40.5
42.5	32.8	48.0	37.1	53.0	40.9
43.0	33.2	48.5	37.4	53.5	41.3
43.5	33.6	49.0	37.8	54.0	41.7
44.0	34.0	49.5	38.2	54.5	42.1

ASIMETRIAS

Superior: Antero-posterior: Simétrico

Transversal : Simétrico

Inferior: Antero-posterior: Simétrico

Transversal : Simétrico

Línea media: Superior : Coincidente

Inferior : Desviada 1 mm. hacia la izquierda

MODELOS ARTICULADOS

Clasificación: Clase I

Relac. molar der.: Clase I Relac. canina der.: Clase I

Relac. molar izq.: Clase I Relac. canina izq.: Clase I

Overjet: 2 mm. Sobremordida: 85%

Mordida cruzada: --- Discrepancia de Bolton: Exceso I12 = 1.6 mm.

Exceso I6 = 1.4 mm.

FICHA CEFALOMETRICA

Nombre: HILDA FERNANDEZ VELASQUEZ N°:

LEYENDA NORMAL		EDADES:	15 4	18 9			DIAGNOSTICO
SNA	(ángulo)	82	75	76			Patrón esquelético:
SNB	(ángulo)	80	72	73			Clase I
ANB	(ángulo)	2	3	3			
SND	(ángulo)	76/77	69	70			Patrón dentario:
1 : NA	(mm)	4	5	7			Incisivos superiores
1 : NA	(ángulo)	22	15	25			platinizados
1 : NB	(mm)	4	4	6			Crecimiento mandibular
1 : NB	(ángulo)	25	25	30			Antero-posterior:
Pog : NB	(mm)	--	2	3			
Pog : NB - 1 : NB	(dif.)	--	-1.5	-3			Vertical:
1 : 1	(ángulo)	131	137	119			Tendencia
Ocl : SN	(ángulo)	14	19	20			Clasificación de
GoGn : SN	(ángulo)	32	34	35			Angle:
S-LS	(mm)	0	-0.5	-1			Clase I
S-LI	(mm)	0	1.5	3			Perfil: Recto
Eje Y		59.4°	63	63.5			Observaciones:
Angulo Facial		87.8°	83	83			
Angulo de convexidad		0°	4	4			
Proporc. faciales 1/3 inf.		57%	52	54			

ARCO INFERIOR	+	-
Discrepancia		3.5
Recolocación de 1	4	
Curva de Spee		0.5
Recolocación de 6		
Migración de 6		
Elásticos intermax.		
Extracciones		
Total	4	4

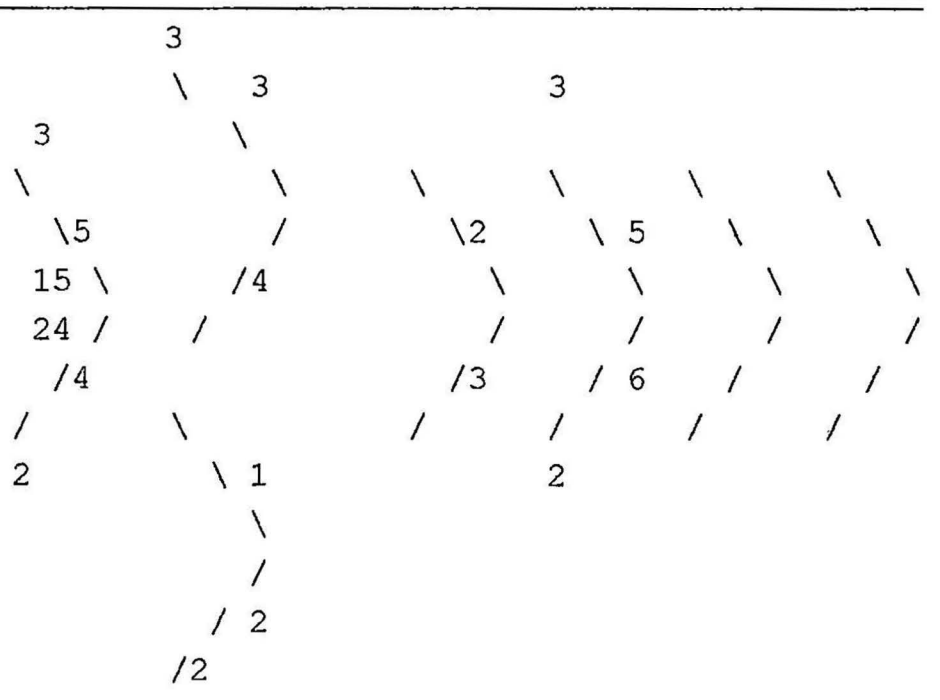

ANALISIS DE TWEED	NORMAL	15 4		18 9		
FMA	25	28	28	28	Discrep.dentaria	-3.5
FMIA	68	57	68	49	Discrep.radiogr.	-8.8
IMPA	87	95	84	103	Total	-12.3

FMA = 25 +/- 4	FMIA = 68
FMA >= 30	FMIA = 65
FMA <= 20	IMPA = 94

ORTODONCIA
CURSO DE POST-GRADUACIÓN
FACULTAD DE ODONTOLOGÍA - UNMSM

3.2. SEMINARIO INICIAL

1.- Presentación del paciente:

- Nombre: Hilda Fernández Velásquez
- Edad: 15 años, 4 meses
- Sexo: Femenino
- Antecedentes importantes: Paciente se presenta a la consulta por presentar apiñamiento antero-inferior. Refiere antecedentes de traumatismo mandibular (5 años atrás). Muestra un aparente buen estado de salud general. Es cooperadora.

2.- Análisis de las fotos:

Frente:

Paciente con características braquicefálicas. Tercio inferior disminuido y asimetría facial.

Perfil:

Perfil total ligeramente convexo y del tercio inferior recto. Tercio inferior disminuido. Ángulo nasolabial recto y ángulo mentolabial obtuso. Labio superior delgado y labio inferior mediano.

3.- Análisis de los modelos:

3.1.- Superior:

Arco superior de forma parabólica con ligero aplanamiento de la zona anterior. Incisivos laterales con alteración en forma e incisivos centrales extruídos y con evidente verticalización.
En el sentido antero-posterior 16 es simétrico.
En el sentido transversal 16 es simétrico.
Línea media coincidente.
Giroversiones de 15, 13, 21, 23.
Bucoversión de 17 y 27.

3.2.- Inferior:

Arco inferior parabólico. Apiñamiento de incisivos de 3 mm. y extrusión de los mismos.
En el sentido antero-posterior y transversal son simétricos.
Línea media desviada 1 mm. hacia la izquierda.
Giroversiones de 35, 32, 41, 42, 45.
Bucoversiones de 33, 31, 44.
Discrepancia de arco: -3.5 mm.
En oclusión: Clasificación de Angle: Clase I

RMD: Clase I RCD: Clase I
RMI: Clase I RCI: Clase I
Sobremordida: 85%

Overjet: 2 mm.
Curva de Spee: 2mm.
Discrepancia de Bolton: Exceso I 12 = 1.6 mm. Exceso I 6 = 1.4 mm.

4.- Análisis Radiográfico:

4.1.- Panorámica:

Normal neumatización de senos maxilares (radiopacidad parcial del seno maxilar izquierdo de forma redondeada compatible con quiste mucoso de retención), estrechez de la luz de fosas nasales (más acentuada al lado derecho), cornetes inferiores aumentados de tamaño. Piezas 12 y 22 con alteración en forma (conoides), pieza 33 con ligera dilaceración. Presencia de gérmenes de terceras molares en evolución intraósea. Piezas 38 y 48 en probable impactación por posición mesioangulada.

4.2.- Cefalométrica:

Gran neumatización de senos paranasales (imagen compatible con quiste mucoso de retención). Perfil óseo y perfil blando ligeramente convexos. Ángulo goníaco aparentemente disminuido. Incisivos superiores verticalizados y extruídos.

5.- Sumario del diagnóstico:

- Paciente sin crecimiento.
- Quiste mucoso de retención (interconsulta con Otorrinolaringología).
- Chasquidos en ATM derecha e izquierda. Apertura inicial con desplazamiento lateral hacia la izquierda. Desplazamiento condilar asimétrico en apertura máxima (asintomática). Interconsulta con Oclusionista.
- Perfil total ligeramente convexo y del tercio inferior recto.
- Clase I esquelética.
- Maloclusión de Clase I con patrón neuromuscular de Clase II.
- Relación canina y premolar no muy bien establecida en Clase I.
- Incisivos laterales superiores conoides.
- Extrusión de incisivos superiores e inferiores. Verticalización de incisivo superior. Apiñamiento de incisivos inferiores. Giroversiones.
- Línea media inferior desviada.
- Overjet y sobremordida alteradas.
- Discrepancia de arco inferior negativa + discrepancia de Bolton (exceso inferior).

6.- Objetivos del tratamiento:

- Mantener el perfil.
- Mantener la Clase I esquelética.
- Conseguir una relación molar de Súper Clase I. Conseguir una buena relación canina y premolar.
- Conseguir ligero espacio para rehabilitación cosmética de piezas 12 y 22.
- Corregir la extrusión de incisivos superiores e inferiores, la verticalización de los incisivos superiores, el apiñamiento de incisivos inferiores y las giroversiones.
- Corregir el overjet y la sobremordida alteradas.
- Corregir la discrepancia de arco negativa y eliminar la discrepancia de Bolton.
- Conseguir una mejor forma de arco superior e inferior, una buena intercuspidación y engranaje dentario, teniendo en cuenta los problemas de ATM ya existentes.

UNIVERSIDAD [illegible] DE SAN MARCOS
BIBLIOTECA CENTRAL

7.- Plan de tratamiento:

Teniendo en cuenta el perfil recto del paciente, la discrepancia de arco negativa de -3.5 mm. y la discrepancia de Bolton con exceso I 6, se recomendó un tratamiento sin extracciones para corregir el apiñamiento antero-inferior.

Para conseguir una buena relación dentaria posterior se recomendó el uso de un AEOKS con fines ortodóncicos con una fuerza de 300 gr. por lado. En caso de no encontrar colaboración adecuada del paciente se procedería a la instalación de un Jig de Jones.

Paso 1:

Confección y cementación de bandas en 16 y 26 con tubos dobles convertibles.
Confección de un AEOKS con una fuerza de 300 gr. por lado y un uso de 14 horas diarias.
Pegado de brackets en 11 y 21. Confección de un arco utilitario de intrusión y protracción.
Confección y cementación de bandas en 36 y 46.
Pegado de brackets en 31, 32, 41, 42. Confección de un arco utilitario de intrusión con loops. Empezar con el Stripping gradualmente.

Paso 2:

Confección y cementación de bandas con tubos simples soldados en 17, 27, 37, 47.
Pegado de brackets en 12, 13, 14, 15, 22, 23, 24, 25.
Arco liso .014", .016", .018", .020"
Pegado de brackets en 33, 34, 35, 43, 44, 45.
Arco multiloop .014"
Arco liso .014", .016", .018", .020"
Mantener el AEOKS hasta llegar a una buena relación dentaria y como contención.

Paso 3:

Arcos rectangulares superior e inferior .018" x .025".
Arcos rectangulares de finalización superior e inferior .019" x .025".
Contención superior: Placa Hawley.
Contención inferior: Barra lingual.

8.- Análisis del Set up:

Se conservó la distancia intercanina e intermolar.
Fue obtenida una mejor forma de arco superior e inferior.
Se distalizó las piezas 16 y 26 1 mm. a cada lado y se consiguió una mejor intercuspidación.
Se protruyó el incisivo inferior 1 mm. con lo que se consiguió un ligero aumento del perímetro del arco.
Se realizó además un ligero Stripping en las caras mesiales y distales de 31, 32, 41, 42.
Se consiguió espacio en mesial y distal de piezas 12 y 22.

9.- Pronóstico: Bueno, dependiendo de la colaboración del paciente.

22547

Fotografías antes de iniciar el tratamiento



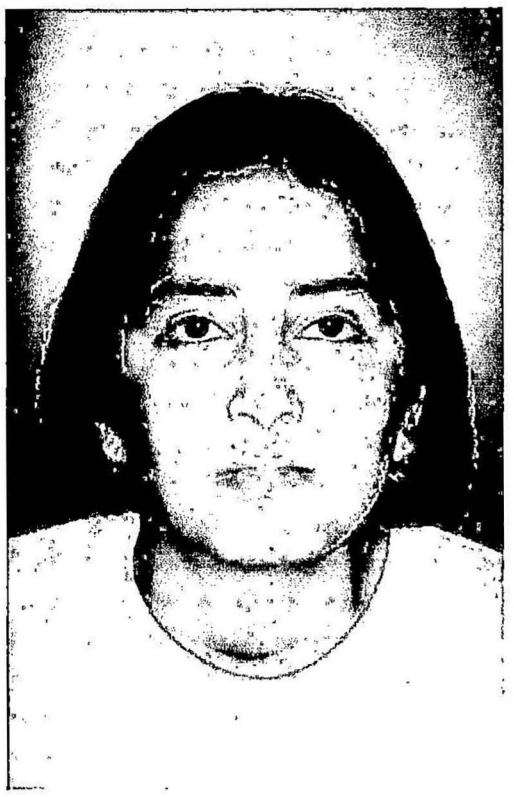

Paciente de frente, sonriendo y en reposo, muestra características braquifaciales con tercio inferior disminuido y ligera asimetría facial.





Paciente mostrando perfil total ligeramente convexo y tercio inferior recto con ángulos nasolabial y mentolabial obtusos.

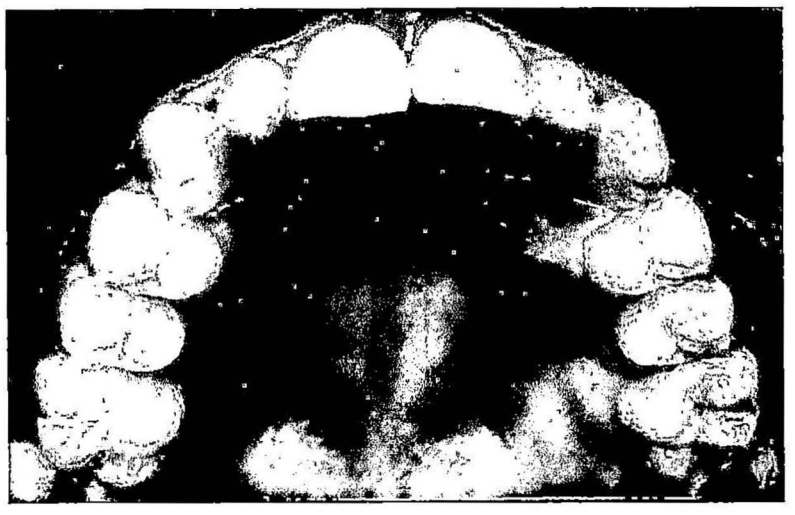

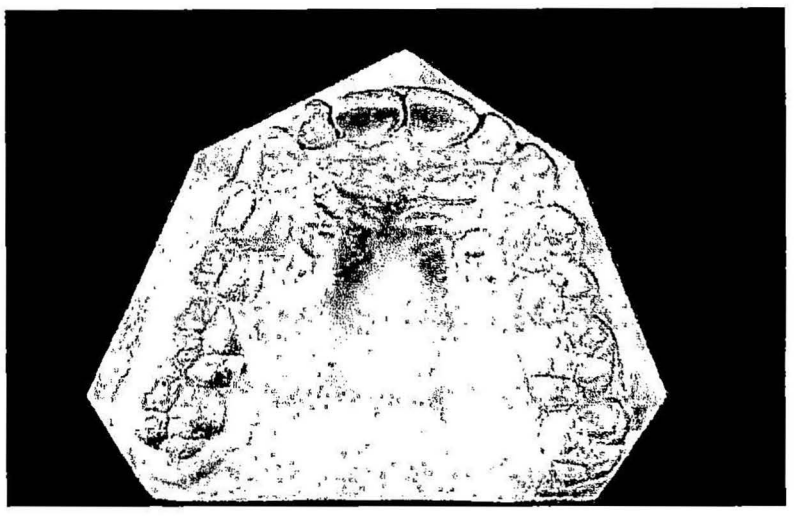

Arco superior de forma parabólica con ligero aplanamiento anterior. Incisivos laterales conoides e incisivos centrales con evidente verticalización.

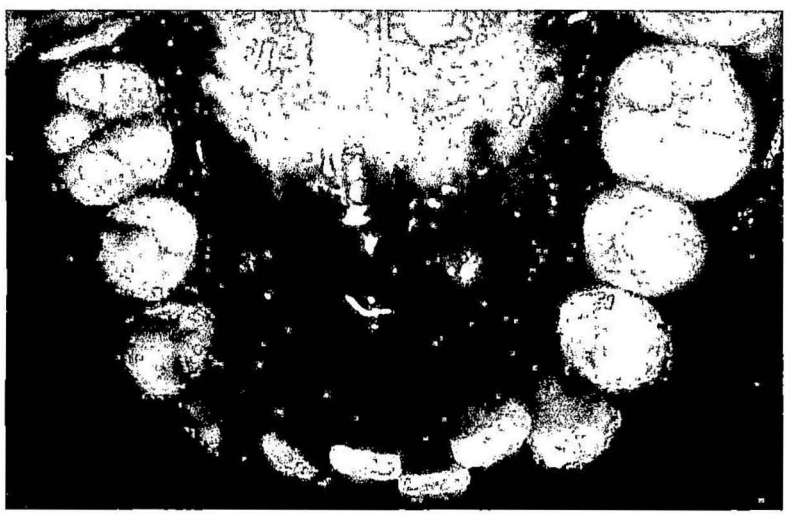

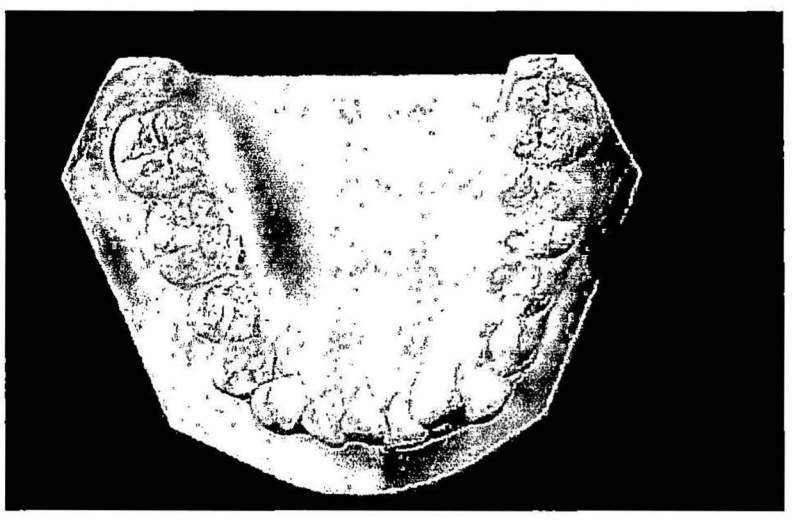

Arco inferior parabólico con apiñamiento inferior

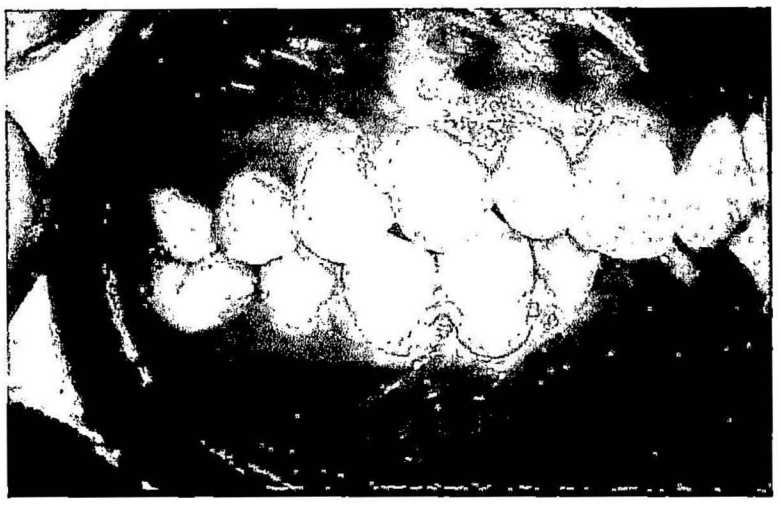

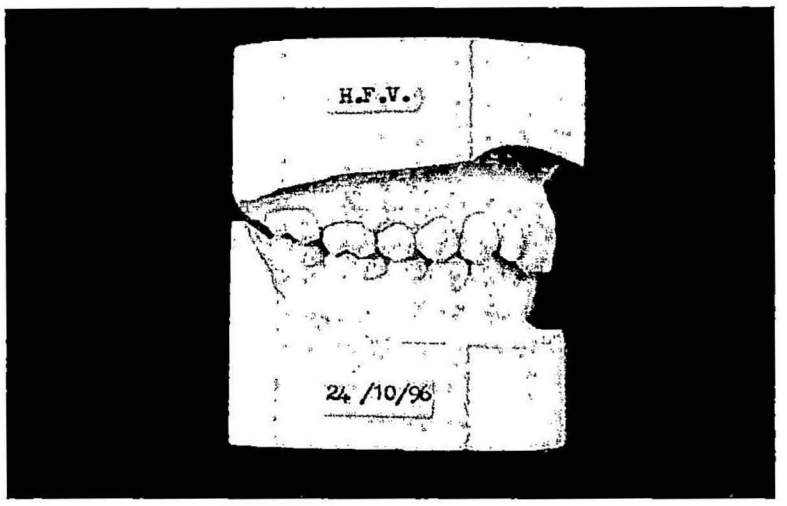

Relación molar y canina derecha en Clase I. Nótese en los modelos la falta de intercuspidación en el sector premolar.

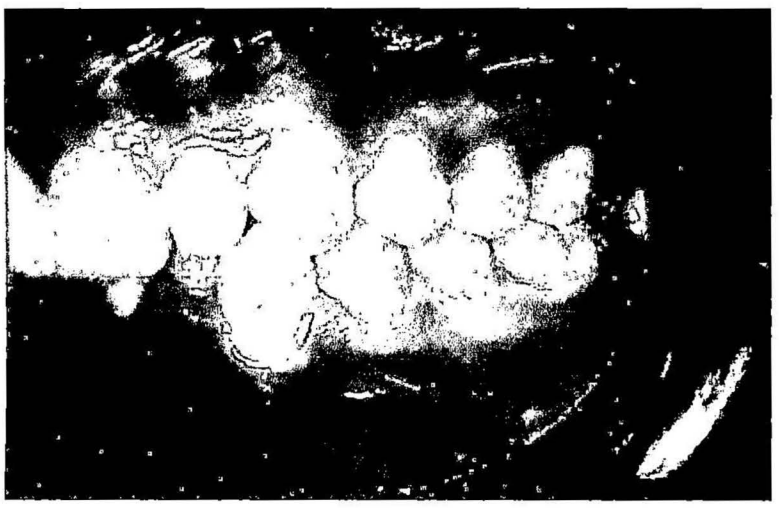

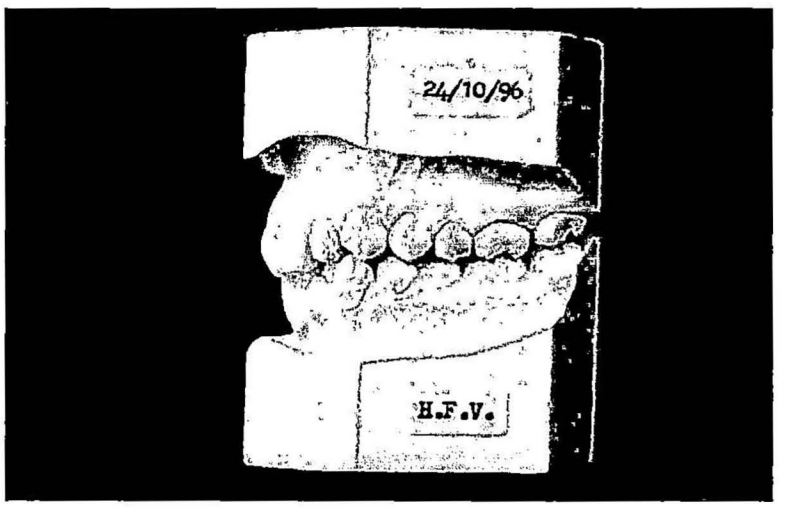

Relación molar y canina izquierda en Clase I. La falta de intercuspidación es más evidente.



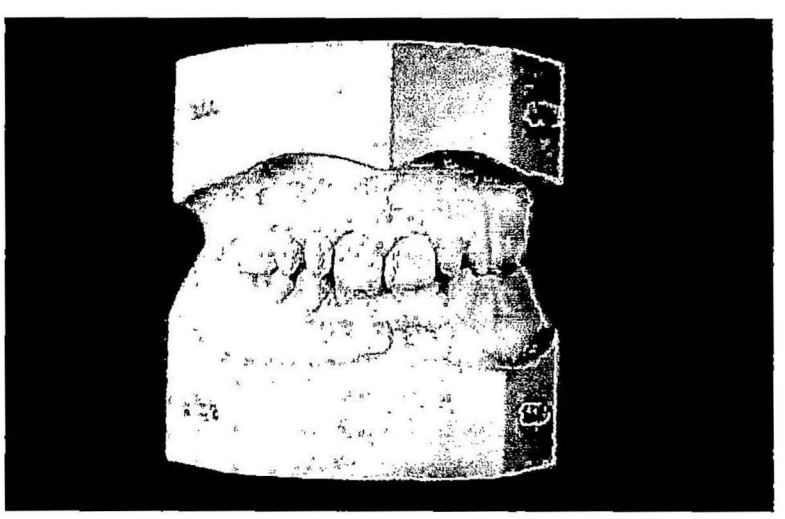

Sobremordida exagerada, apiñamiento inferior y línea media inferior desviada 1 mm. a la izquierda. Incisivos laterales superiores conoides.



En la radiografía panorámica se observa la presencia de las terceras molares en evolución intraósea y pieza 33 con dilaceración.



Teleradiografía lateral y la presencia de un quiste mucoso de retención en seno maxilar izquierdo.

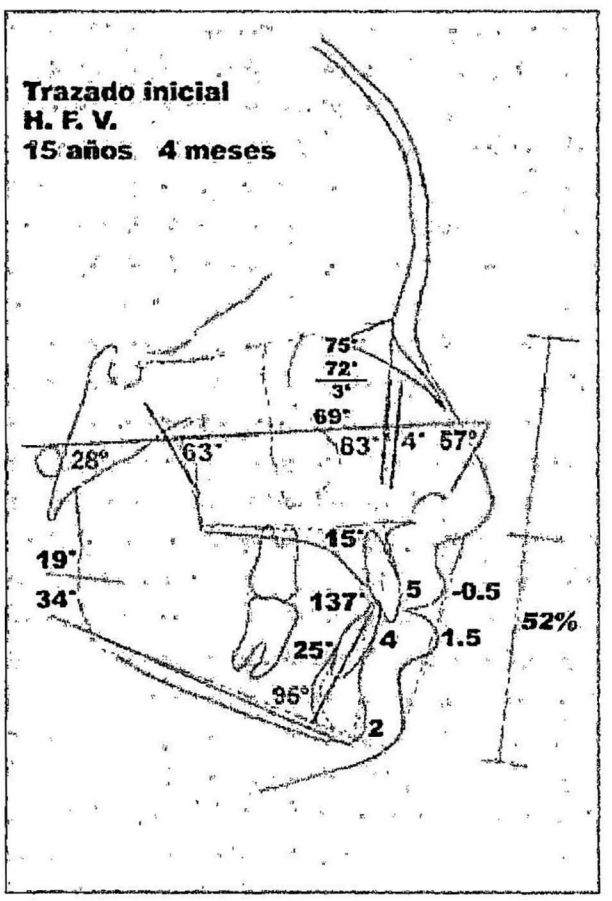

Cefalograma: trazado inicial

Set-up de modelos

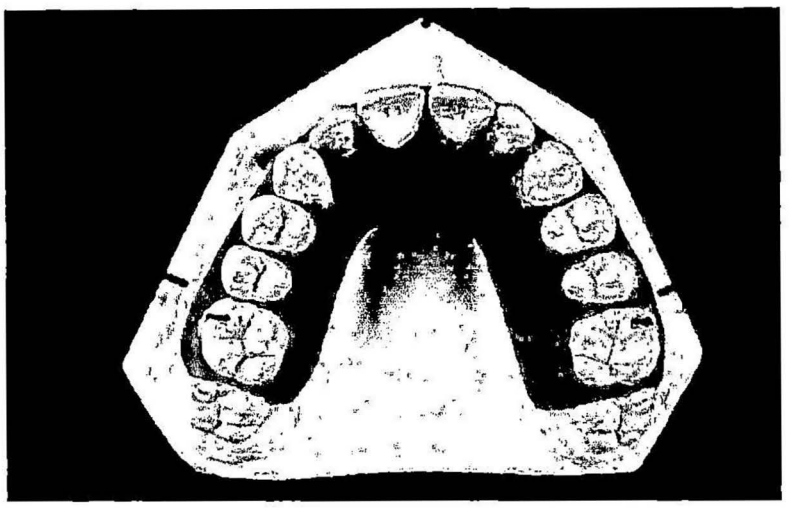

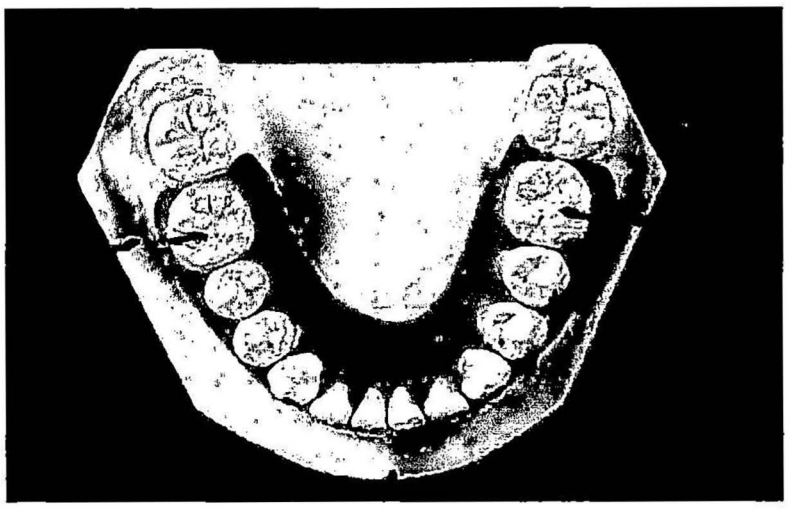

Se protruyó el incisivo inferior en 1 mm y se conservó la distancia intercanina e intermolar.

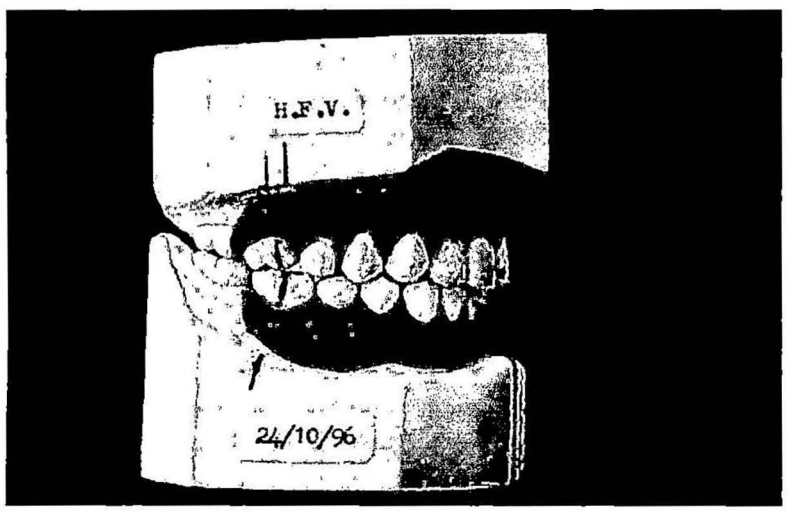

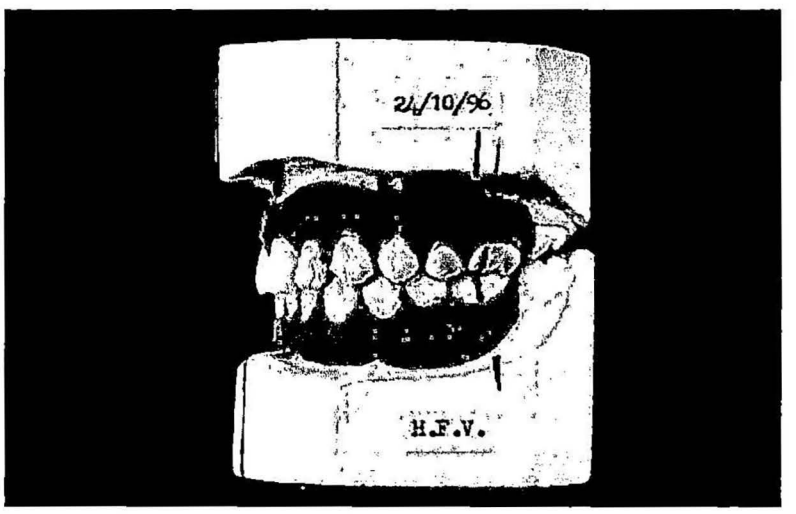

Se corrigió la inclinación de las primeras molares y se les distalizó en 1 mm para conseguir una mejor intercuspidación posterior.

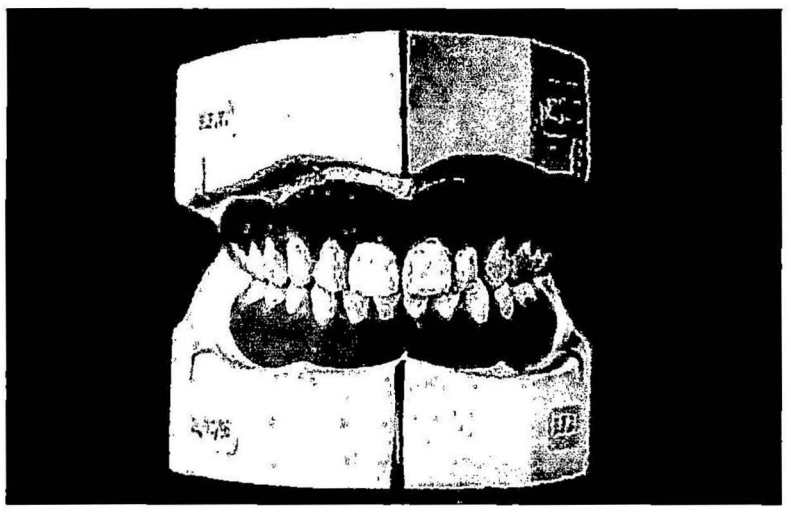

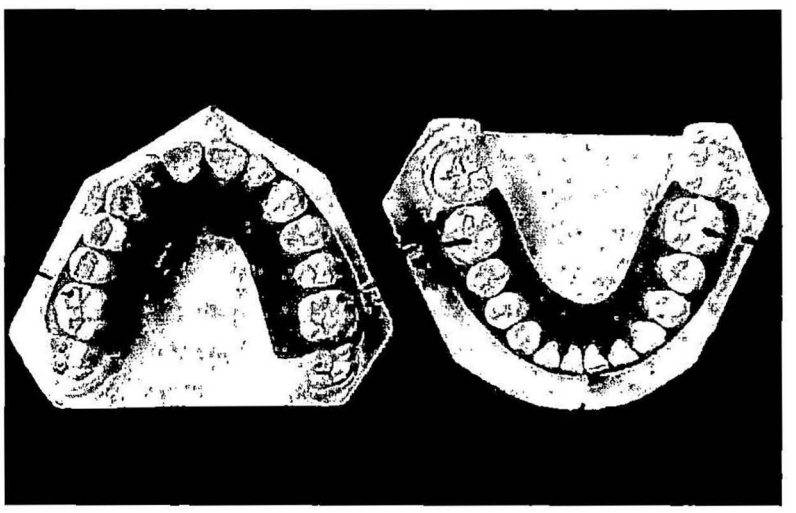

Se consiguió espacios de 0.5 mm en mesial y distal de piezas 12 y 22 y se les reconstruyó con cera.

3.3. SEMINARIO DEL CASO CLÍNICO FINAL

1.- Presentación del paciente:

- Nombre: Hilda Fernández Velásquez
- Fecha: 16/03/00
- Edad: 18 años 9 meses Nacimiento: 22/06/82 Sexo: Femenino
- Raza: Mestiza
- Estado General de Salud: Bueno

Tratamiento sin extracciones

2.- Análisis de Fotografías:

Frente:

Braquifacial, "nariz árabe", tercio inferior ligeramente aumentado y asimetría facial.

Perfil:

Total ligeramente convexo y del tercio inferior ligeramente convexo. Tercio inferior aumentado. Ángulo nasolabial y ángulo mentolabial ligeramente obtusos. Labio superior delgado y labio inferior mediano.

3.- Análisis de Modelos:

a).- Maxilar Superior:

- Forma de arco parabólica.
- Diastemas en mesial y distal de 0.5 mm. de 12 y 22.
- En el sentido ántero-posterior y transversal son simétricos.
- Línea media coincidente.
- Ligera giroversión de 15 y 25.

b).- Maxilar inferior:

- Forma de arco parabólica.
- Retenedor lingual pegado con resina de 33, 31, 42 y 43.
- En el sentido antero-posterior y transversal son simétricos
- Línea media coincidente.
- Giroversión de 45.

c).- En oclusión:

- Clasificación: Clase I de Angle
- Relación Molar Derecha: Clase I
- Relación Molar Izquierda: Clase I
- Relación Canina Derecha: Clase I
- Relación Canina Izquierda: Clase I

  Over jet: 2 mm

  Sobremordida: 30%
- Discrepancia de Bolton corregida con resinas.

4.- Análisis Radiográfico:

a).- Rx. Panorámica:

- Normal neumatización de senos paranasales.
- Presencia de 18, 28, 38, y 48.

b).- Rx. Cefalométrica de Perfil:

- Patrón esquelético Clase I.
- Crecimiento mandibular ligeramente vertical.
- Perfil óseo convexo.
- Perfil convexo de tejidos blandos.
- Mejoró inclinación de incisivo superior.

c).- Análisis de Superposiciones:

- Evaluación de la superposición de Sella a Nasion registrado en Sella:
  Existió buen crecimiento vertical de la cara.
- Evaluación de la superposición de Sella a Nasion registrado en Nasion:
  Existió remodelación del perfil más en sentido vertical.
- Evaluación del crecimiento vertical del maxilar superior tomando como referencia el Key ridge:
  Existió crecimiento vertical del maxilar.
- Evaluación del crecimiento horizontal del maxilar superior tomando como referencia el vértice de la fosa ptérigo-maxilar:
  Existió crecimiento horizontal del maxilar
- Evaluación de la superposición tomando los puntos Espina maxilar anterior y posterior:
  En la evaluación del movimiento dentario en el maxilar superior se ha producido una mejor inclinación del incisivo superior, mientras que se ha producido extrusión de la molar superior.
- Evaluación del crecimiento vertical y horizontal de la mandíbula:
  En la evaluación del crecimiento vertical y horizontal tomando como referencia el punto articular; se observa que después del tratamiento la mandíbula tomó una posición más anterior y inferior.
- Evaluación del movimiento dentario en la mandibula tomando como registro la cortical interna de la sífisis mentoniana:
  Nos indica que existió vestibularización del incisivo inferior y extrusión de la molar.

5.- Sumario del Diagnóstico:

- Paciente femenino en la dentición permanente, sin crecimiento.
- Perfil total y del tercio inferior ligeramente convexo.
- Ligera asimetría facial.
- Clase I esquelética.
- Clase I molar y canina.
- Crecimiento vertical de la mandíbula.
- Incisivos laterales superiores conoides y discrepancia positiva de arco superior de 2 mm.

- Discrepancia de arco inferior 0 mm.
- Líneas medias de arco superior e inferior coincidentes.
- Presencia del 18, 28, 38, y 48.

6.- <u>Resultados del Tratamiento</u>:

- Se mantuvo el perfil total ligeramente convexo y se llevó el perfil del tercio inferior de recto a ligeramente convexo.
- Se mantuvo la Clase I esquelética
- Se mantuvo la Clase I molar y se corrigió la relación canina y premolar no bien establecida.
- Aumentó ligeramente el tercio inferior.
- Se corrigió la discrepancia negativa del arco inferior.
- Se logró una discrepancia positiva del arco superior de 2 mm. para una corrección cosmética.
- Se mejoró la sobremordida y se corrigió la línea media inferior desviada.
- Se mejoraron la forma de los arcos superior e inferior.

7.- <u>Plan de Tratamiento</u>:

Exodoncias de terceras molares.
Controles mensuales del arco de Hawley superior y de la barra lingual inferior.

8.- <u>Análisis del Set - Up</u>:

- Se conservó la distancia intercanina e intermolar
- Fue obtenida una mejor forma de arco superior e inferior.
- Se distalizó las piezas 16 y 26 1 mm. y se protruyó el incisivo inferior 1 mm.
- Al finalizar el tratamiento se encontró coincidencias al presentar diastemas en mesial y distal de los incisivos laterales superiores.

Fotografías al final del tratamiento



Paciente al terminar el tratamiento que mantiene sus características braquifaciales.

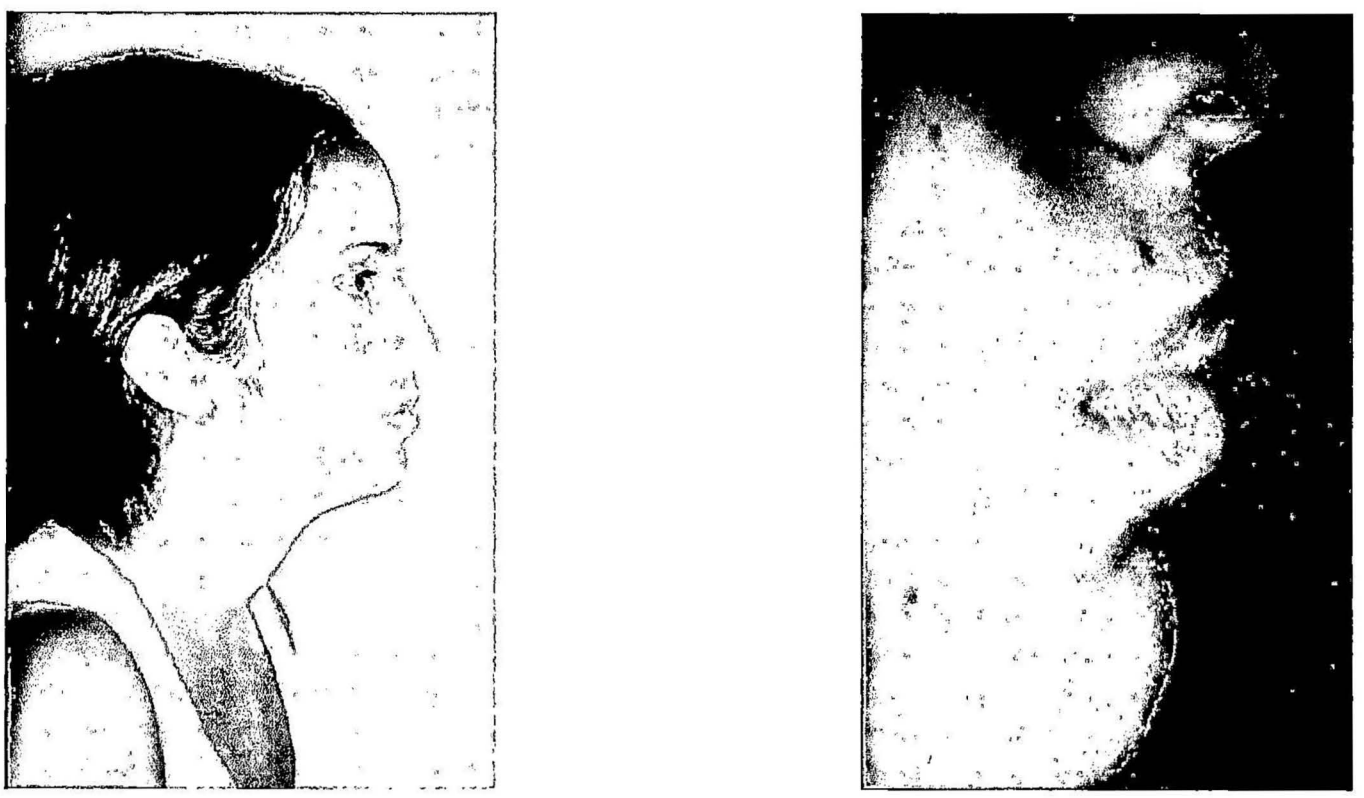

Paciente al finalizar el tratamiento muestra un perfil del tercio inferior ligeramente convexo.

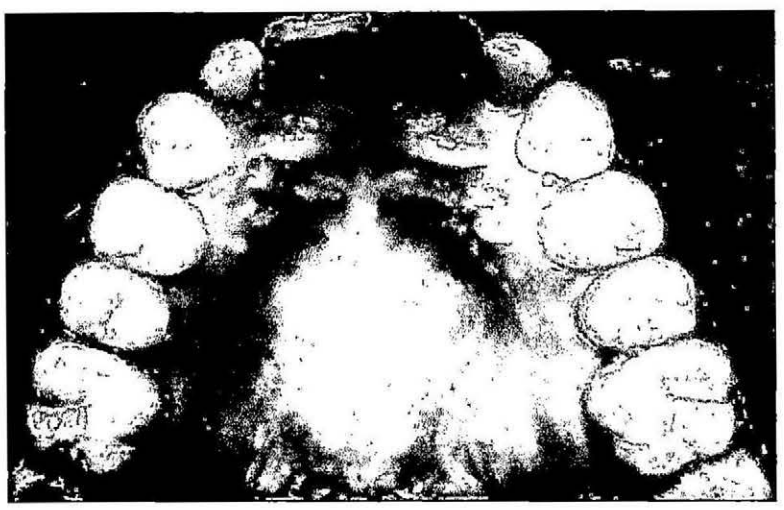

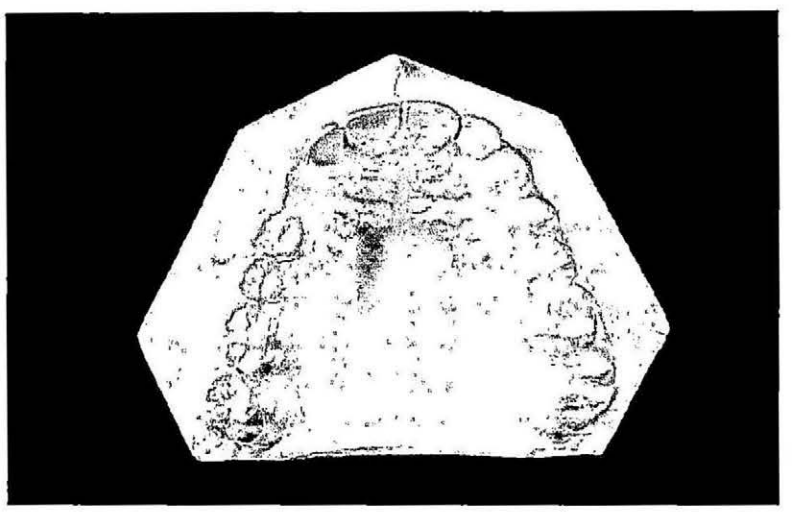

Arco superior parabólico. Nótese en los modelos la reconstrucción que se realizó con carillas de resina.

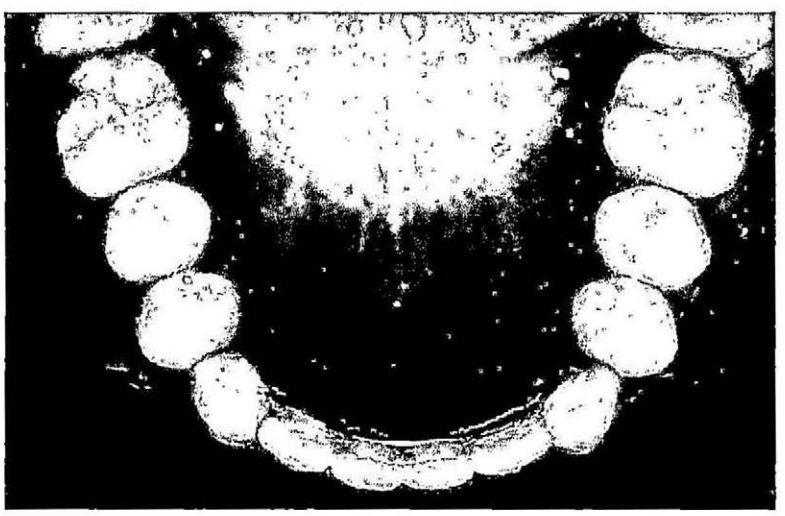

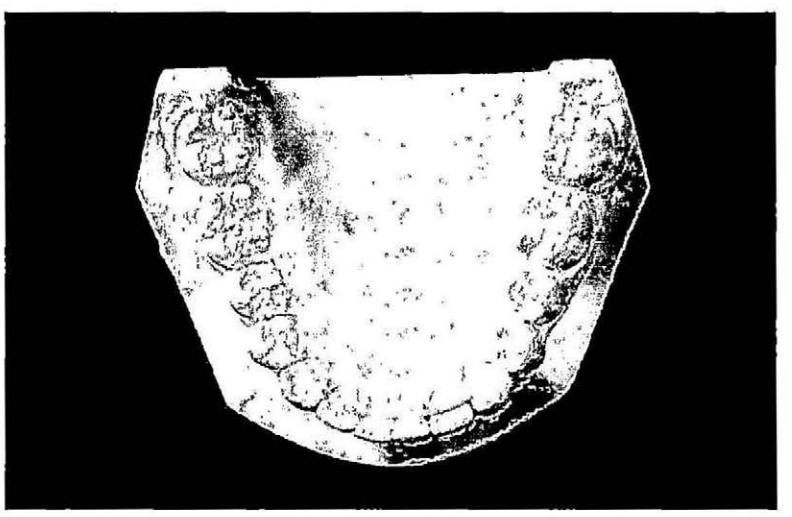

Retenedor fijo de canino a canino confeccionado con alambre de acero inoxidable de 0.9 mm

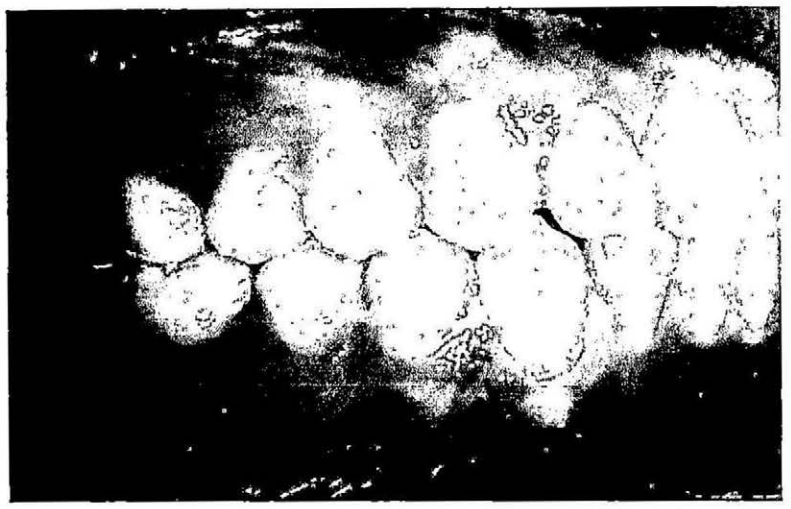

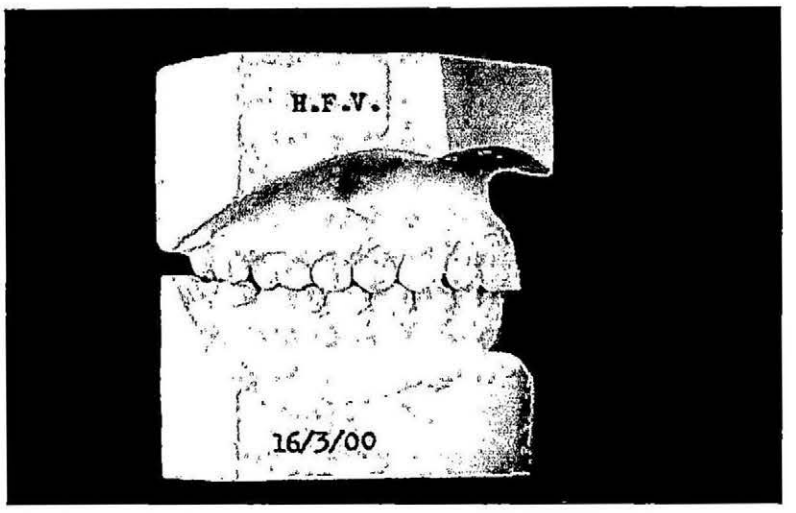

Relación molar y canina derecha en Clase I.

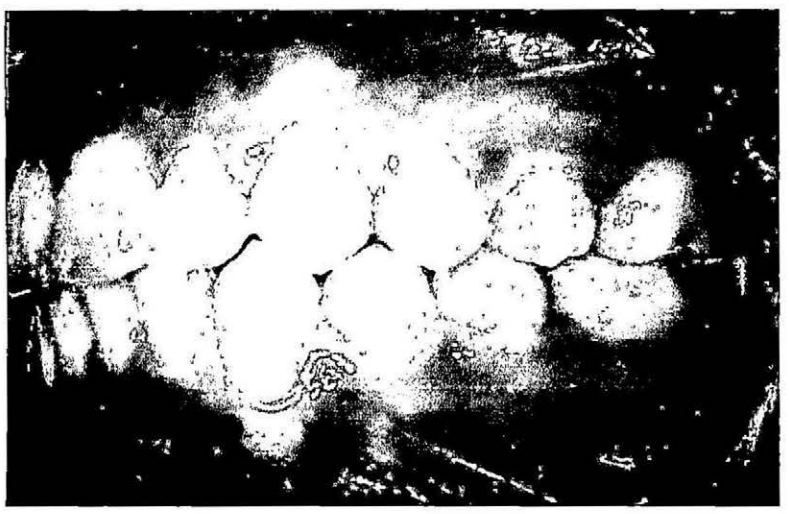

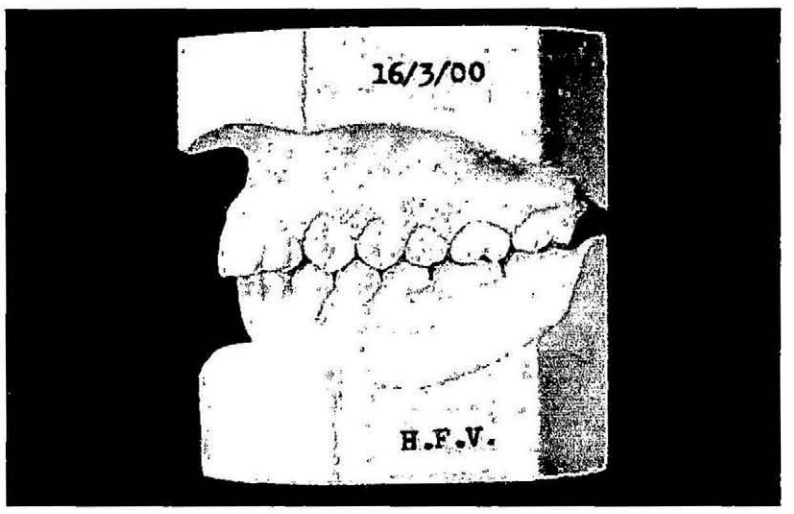

Relación molar y canina izquierda en Clase I. Se observa mejor intercuspidación posterior.

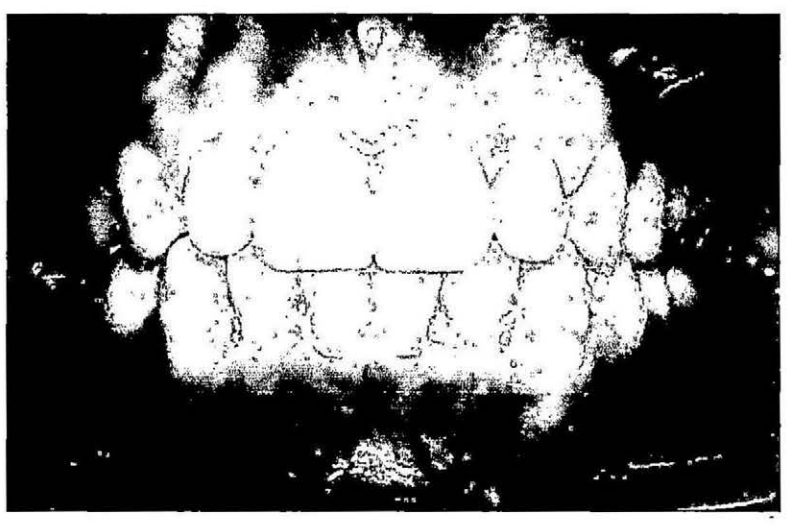

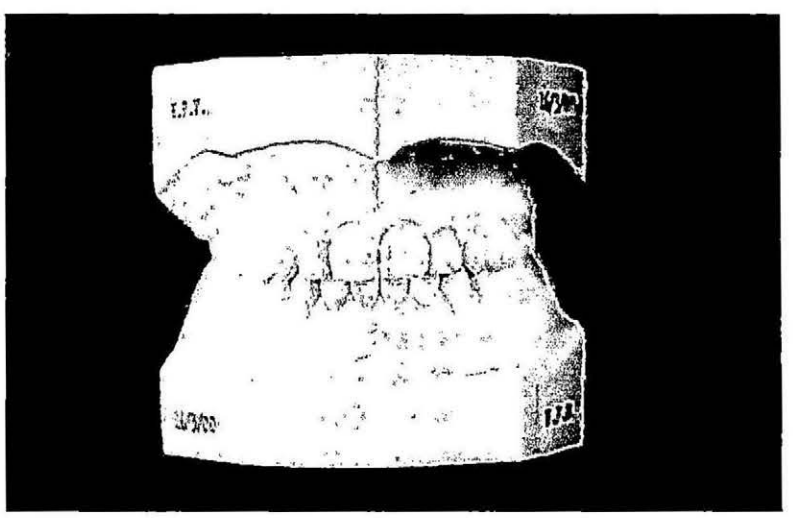

Adecuado overbite y líneas medias superior e inferior coincidentes

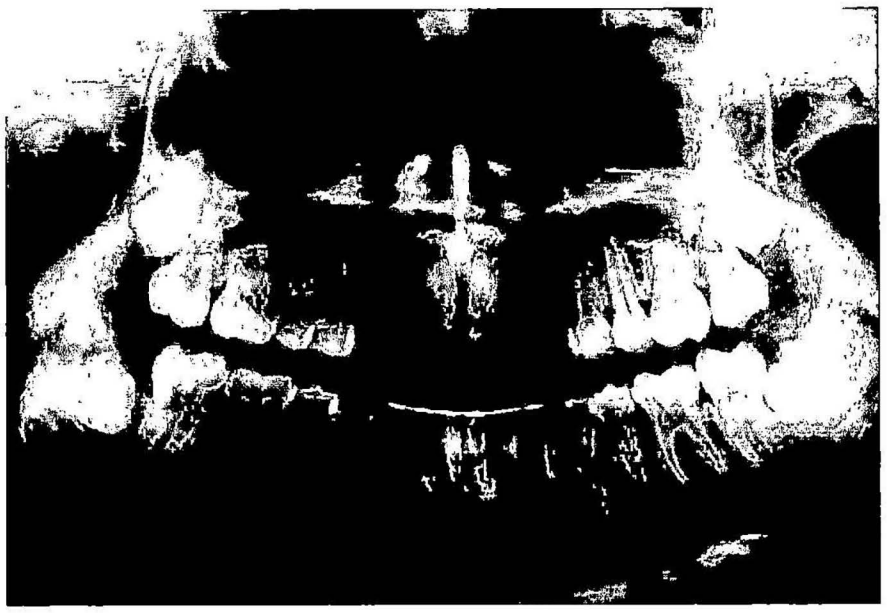

Presencia de terceras molares. Se le deriva al paciente a CBMF para la avulsión de las mismas.



Teleradiografía lateral. Ausencia del quiste mucoso de retención

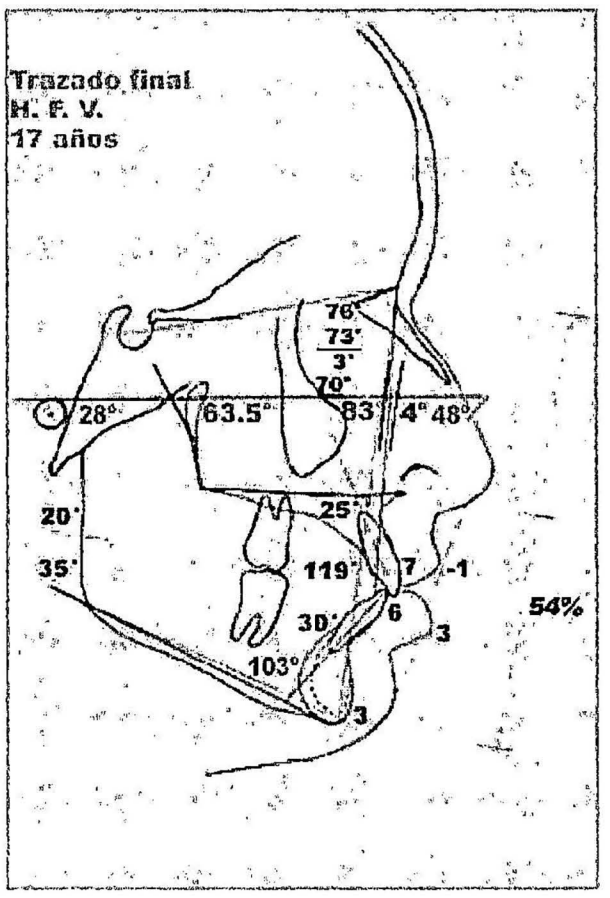

Cefalograma: trazado final

3.4. EVALUACIÓN DEL RESULTADO DEL TRATAMIENTO

1.- Presentación del paciente:

- Nombre: Hilda Fernández Velásquez
- Fecha: 31/10/96
- Edad: 15.4 años Nacimiento: 22/06/81 Sexo: Femenino
- Raza: Mestiza
- Estado General de Salud: Bueno

Se optó por un tratamiento sin extracciones.

2.- Análisis de Fotografías:

	Inicial	Final
Frente:	Braquifacial, ligera asimetría facial, "nariz árabe". 1/3 inferior disminuido.	Desacentuación ligera de la asimetría. Ligero aumento del tercio inferior de la cara.
Perfil:	Total ligeramente convexo. Tercio inferior recto. Angulo naso labial recto. Angulo mento labial obtuso. Tercio inferior disminuido.	Labios superior e inferior ligeramente protruidos. Tercio inferior ligeramente aumentado. Aumento ligero del mentón.

3.- Análisis de Modelos:

a).- Maxilar Superior: Inicial	Final
Forma de arco: parabólico. Incisivos laterales conoides. Incisivos centrales extruídos y verticalizados. No existe discrepancia de arco. Giroversiones: 15, 13, 21, 23. Vestíbuloversiones: 17 y 27.	Forma de arco: parabólico. Discrepancia de arco positiva: 2 mm. (diastemas de 0.5 mm. en mesial y distal de 12 y 22) que fué restaurada con carillas de resina . Ligera giroversión de 15 y 25.

b).- **Maxilar Inferior:** **Inicial**	**Final**
Forma de arco: parabólico. Línea media desviada 1 mm. hacia la izquierda. Giroversiones: 35, 32, 41, 42, 45. Vestíbuloversiones: 33, 31, 44. Discrepancia de arco: -3.5 mm.	Forma de arco: parabólico. Ligera giroversión de 35 y 45. Discrepancia de arco: 0 mm. Retenedor lingual pegado con resina en 33, 31, 42 y 43.

c).- **En oclusión:** **Inicial**	**Final**
Clasificación: Clase I Relación Molar Derecha: Clase I Relación Molar Izquierda: Clase I Relación Canina Derecha: Clase I Relación Canina Izquierda: Clase I Over jet: 2 mm Over bite: 85% Discrepancia de Bolton con exceso I6 de 1.4 mm.	Clasificación: Clase I Relación Molar Derecha: Clase I Relación Molar Izquierda: Clase I Relación Canina Derecha: Clase I Relación Canina Izquierda: Clase I Over jet: 2 mm Over bite: 30% Se corrigió la discrepancia con la colocación de carillas de resina.

4.- Análisis Radiográfico:

a).- **Rx. Panorámica:** **Inicial**	**Final**
Piezas 12 y 22 con alteración de forma (conoides). Pieza 33 con ligera dilaceración radicular. Terceras molares en evolución intraósea. Pieza 38 y 48 en posición mesioangular.	Presencia de 18, 28, 38 y 48. Indicados para su avulsión respectiva.

b).- **Rx. Cefalométrica de Perfil:** **Inicial**	**Final**
Patrón esquelético Clase I. Imagen de forma redondeada en seno maxilar (quiste mucoso de retención). Verticalización de incisivos superiores. Tendencia al crecimiento vertical mandibular.	Patrón esquelético Clase I. Mejoró inclinación de incisivos superiores. Crecimiento vertical mandibular.
Perfil óseo convexo. Perfil recto de tejidos blandos (tercio inferior).	Perfil óseo convexo. Perfil recto de tejidos blandos (tercio inferior).

c).- Análisis de Superposiciones:

- Evaluación de la superposición de Sella a Nasion registrado en Sella:
  Existió buen crecimiento vertical de la cara.
- Evaluación de la superposición de Sella a Nasion registrado en Nasion:
  Existió remodelación del perfil más en sentido vertical.
- Evaluación del crecimiento vertical del maxilar superior tomando como referencia el Key ridge:
  Existió crecimiento vertical del maxilar.
- Evaluación del crecimiento horizontal del maxilar superior tomando como referencia el vértice de la fosa ptérigo-maxilar:
  Existió crecimiento horizontal del maxilar
- Evaluación de la superposición tomando los puntos Espina maxilar anterior y posterior:
  En la evaluación del movimiento dentario en el maxilar superior se ha producido una mejor inclinación del incisivo superior, mientras que se ha producido extrusión de la molar superior.
- Evaluación del crecimiento vertical y horizontal de la mandíbula:
  En la evaluación del crecimiento vertical y horizontal tomando como referencia el punto articular; se observa que después del tratamiento la mandíbula tomó una posición más anterior y inferior.
- Evaluación del movimiento dentario en la mandíbula tomando como registro la cortical interna de la sínfisis mentoniana:
  Nos indica que existió vestibularización del incisivo inferior y extrusión de la molar.

5.- <u>Sumario del Diagnóstico</u>:

Inicial	**Final**
Paciente femenino de dentición permanente, sin crecimiento esperado. Perfil total ligeramente convexo y del tercio inferior recto. Clase I esquelética. Crecimiento mandibular con tendencia vertical. Maloclusión de Clase I con patrón neuromuscular de Clase II. Relación canina y premolar no muy bien establecida en Clase I. Discrepancia de arco inferior de-3.5 mm. Incisivos centrales superiores verticalizados. Sobremordida de 85%. Línea media inferior desviada 1 mm. hacia la izquierda. Discrepancia de Bolton con exceso I6 de 1.4 mm.	Paciente femenino de dentición permanente, con crecimiento significativo no esperado. Perfil total y del tercio ligeramente convexo. Clase I esquelética. Clase I molar y canina. Crecimiento vertical mandibular. Discrepancia inferior: 0 mm. Sobremordida corregida. Líneas medias coincidentes. Discrepancia de Bolton corregida.

6.- <u>Objetivos del Tratamiento</u>:

- Mantener la Clase I esquelética y molar.
- Corregir la relación premolar y canina no muy bien establecida en Clase I.
- Mantener el perfil recto del tercio inferior.
- Eliminar la discrepancia de arco inferior de-3.5 mm.
- Corregir la sobremordida.
- Corregir la línea media inferior desviada 1 mm. hacia la izquierda.

7.- <u>Plan de Tratamiento</u>:

Teniendo en cuenta el perfil del paciente, la discrepancia de arco de -3.5 mm. y la discrepancia de Bolton con exceso I6, se recomienda un tratamiento sin extracciones para corregir el apiñamiento ántero-inferior.

Para corregir el buen engranaje posterior se recomienda el uso de un AEOKS para distalizar las molares con una fuerza de 300 gr. y un uso de 14 horas diarias.

a.-.Confección y cementación de bandas en 16 y 26 con tubos dobles convertibles. Pegado de brackets en 11 y 21. Confección de un arco utilitario de intrusión y vestibularización.

b.- Confección y cementación de bandas en 36 y 46.

Pegado de brackets en 31, 32, 41, 42. Confección de un arco utilitario de alineamiento y nivelación.

c.- Pegado de brackets en 12, 13, 14, 15, 22, 23, 24, 25, 45, 44, 43, 33, 34, 35.
Confeccionar arcos 0.016 multiloop superior e inferior.

c.- Arcos de alineamiento y nivelación:
Arcos 0.016" de acero liso superior e inferior.
Arcos 0.018" de acero liso superior e inferior.
Arcos 0.020" de acero liso superior e inferior.

d.- Arcos rectangulares de finalización:
Arcos 0.019" x 0.025" superior e inferior.

8.- Contención:

Superior: Arco de Hawley.
Inferior: Barra lingual de 33 a 43.

9.- Análisis de Set - Up:

Inicial	Final
Se conservará la distancia intercanina e intermolar. Se distalizará las piezas 16 y 26. Se protruirá el incisivo inferior 1 mm. con lo que se conseguirá aumentar el perímetro del arco. Se realizará stripping en las caras mesiales y distales de 31, 32, 41, 42. Asimismo se crearán diastemas de 0.5 mm en mesial y distal de los incisivos laterales superiores.	Al finalizar el tratamiento no se realizó el stripping previsto por negativa de la paciente. A pesar de la corrección de todas las giroversiones se encontró ligera recidiva en 15, 25, 35, 45 durante el proceso de asentamiento de la oclusión.

10.- Pronóstico:
Pronóstico favorable.

Examen funcional



Disclusión canina derecha

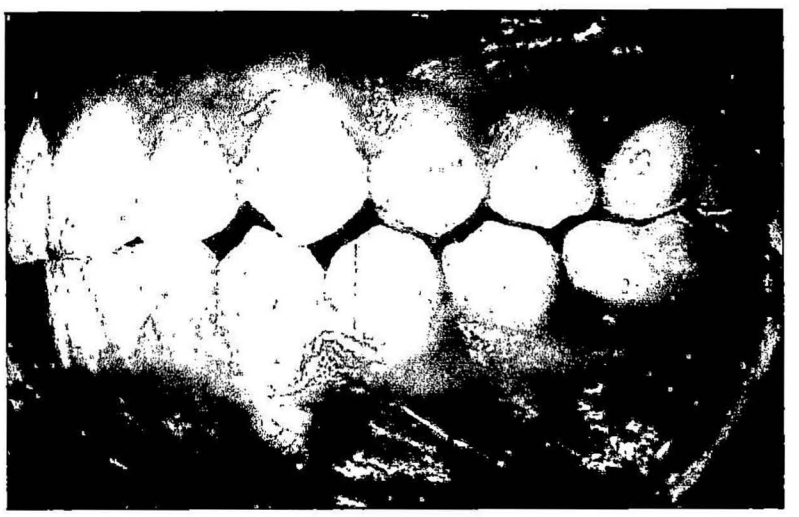

Disclusión canina izquierda



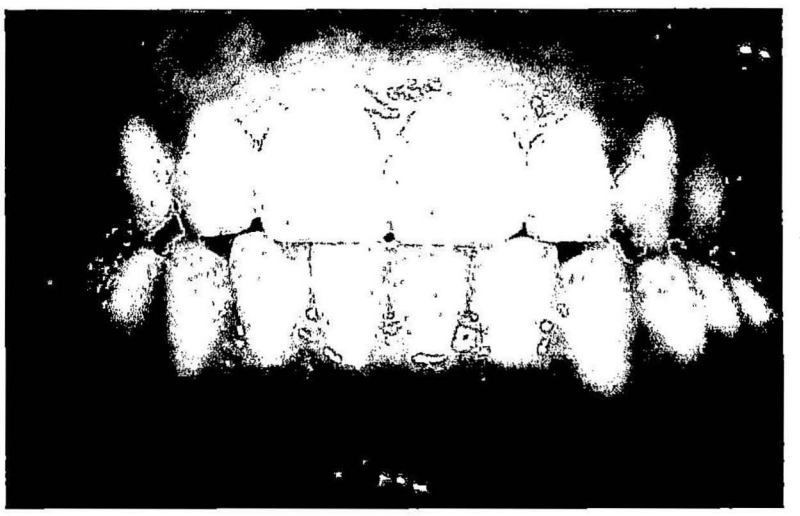

En protrusiva: sin y con rehabilitación cosmética de 12 y 22.

Contención

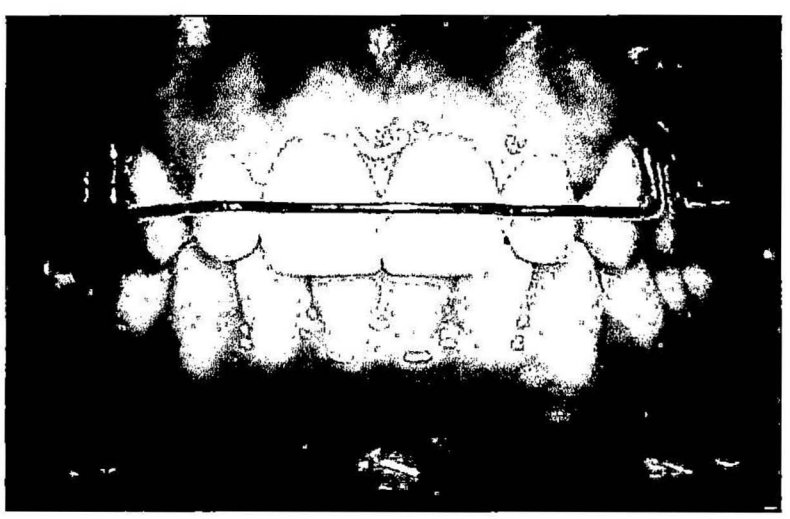

Retenedor superior

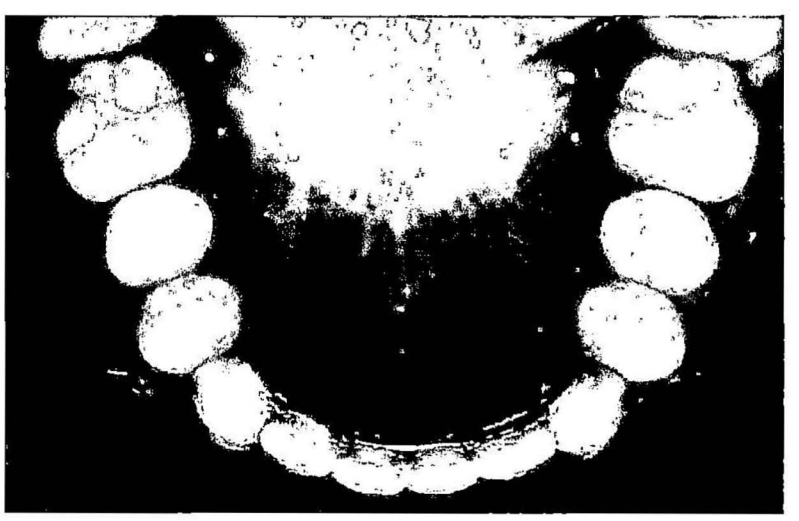

Retenedor inferior

Superposiciones totales

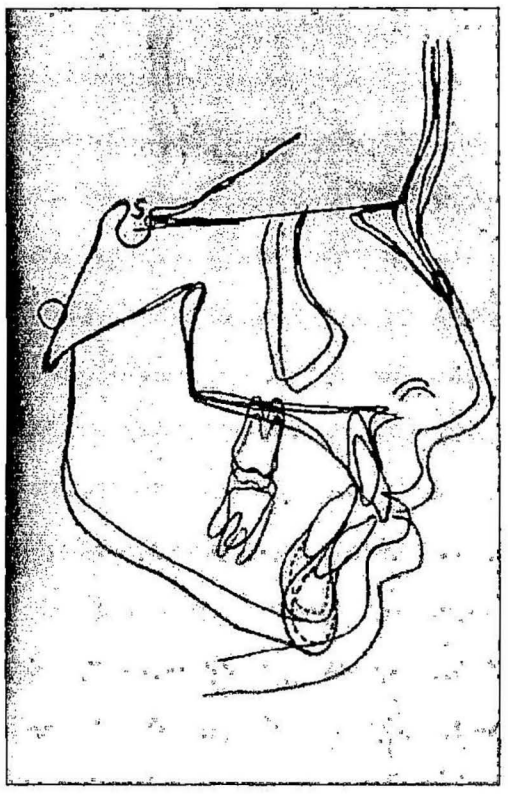

Con registro en Sella. Crecimiento facial en sentido vertical.

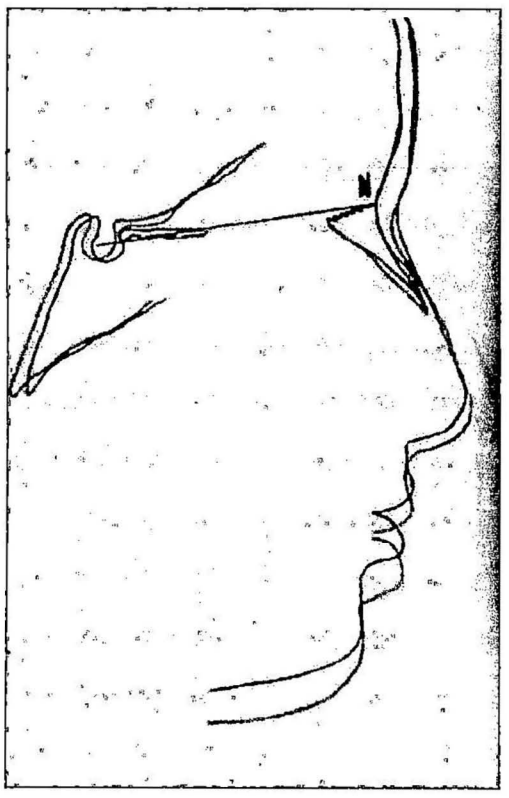

Con registro en Nasion. Apreciamos cambios del perfil en sentido vertical.

Superposiciones parciales

Evaluación del maxilar superior

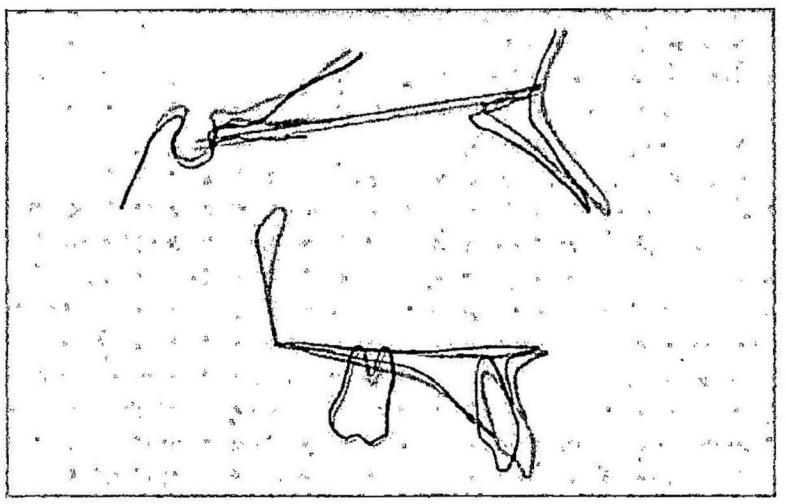

Con registro en Ptm. Se aprecia ligero crecimiento maxilar horizontal.

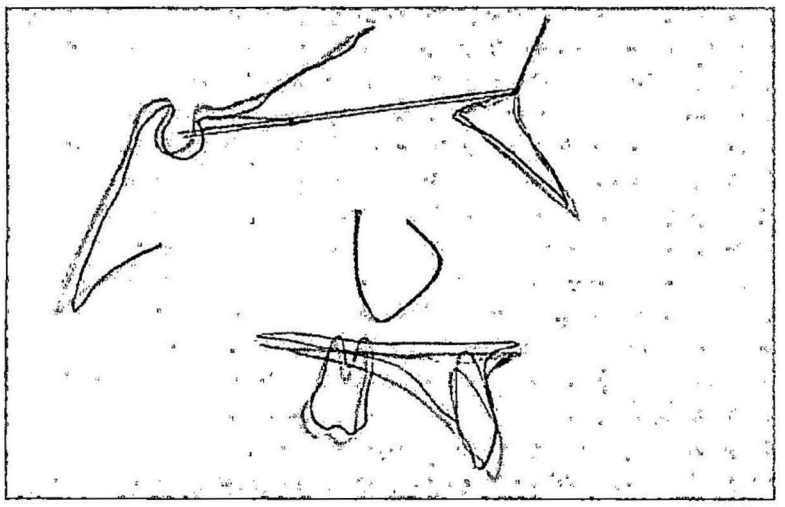

Con registro en Key ridge. Encontramos ligero crecimiento maxilar vertical.



Superposición sobre plano palatino. Ligera extrusión de la molar y vestibularización del incisivo.

Superposiciones parciales

Evaluación del maxilar inferior

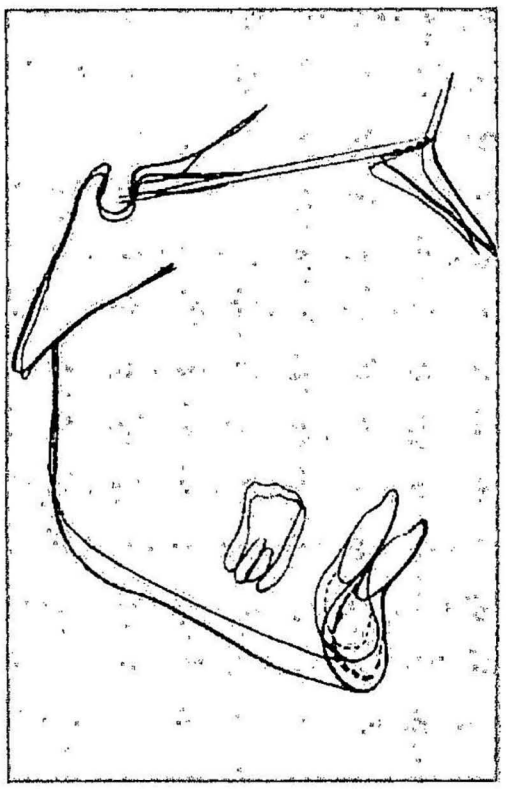

Con registro en punto articular. Se observa una rotación mandibular en sentido horario.

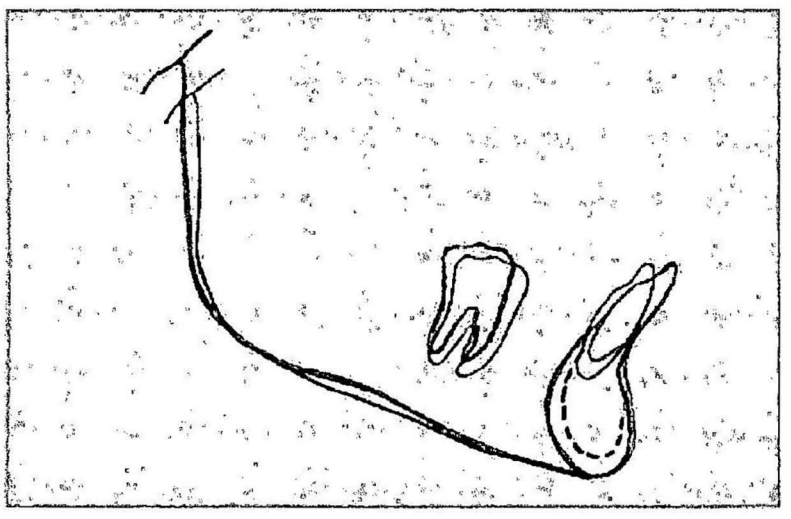

Con registro en cortical interna de sinfisis mentoniana. Se observa ligera extrusión de la molar y vestibularización del incisivo inferior.

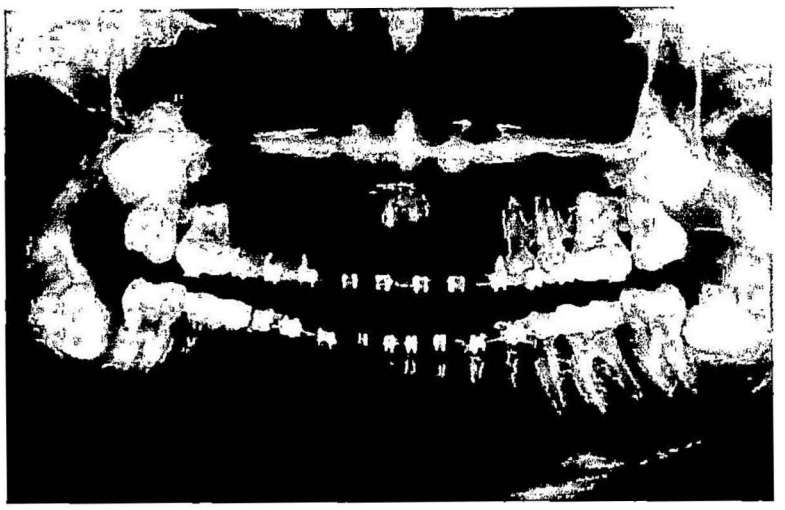

Evaluación radiográfica





Control radiográfico para apreciar el paralelismo de las raíces.





Se pegaron tubos de adhesión directa en segundas molares.

4.- Conclusiones y recomendaciones:

a).- En lo que respecta a la inclinación de los incisivos:
Se corrigió la verticalización de los incisivos superiores.
Se aumentó la inclinación de los incisivos inferiores

b).- Se distalizaron las primeras molares superiores en 1mm. para lograr una intercuspidación posterior adecuada.

c).- No ha habido expansión y se mantuvo la distancia intercanina e intermolar.

d).- Existieron espacios residuales en mesial y distal de 12 y 22 porque existía discrepancia de Bolton anterior con exceso inferior, para una corrección con cosmética dental.

e).- Finalizado el tratamiento no se encontró reabsorción radicular.

f).- Se aplicó torques en todas las piezas. Considero que hubiese sido conveniente dar más torque en el sector ántero-inferior pero las condiciones anatómicas no fueron favorables a este movimiento.

g).- Si se pudiera tratar el caso nuevamente desde el principio, realizaría stripping a nivel de los incisivos inferiores.

h).- Se recomendó un tratamiento sin extracciones teniendo en cuenta el perfil facial del paciente. Si bien es cierto se ve comprometida la inclinación del incisivo inferior al final del tratamiento hay que manifestar que los casos con extracciones no aseguran estabilidad a largo plazo de los mismos.

i).- La valoración del perfil facial constituye un elemento clave del diagnóstico, plan de tratamiento y pronóstico en ortodoncia y ortopedia maxilar. Comprende la observación y el análisis de su morfología en general y de cada uno de sus componentes, tanto en el sentido anteroposterior, como en sentido vertical.

j).- Un examen clínico minucioso del perfil facial proporciona la misma información aunque menos detallada que el análisis de las radiografías cefalométricas laterales o una fotografía lateral.

k).- Será muy importante poder evaluar de aquí a algunos años la estabilidad a largo plazo de los resultados obtenidos en éste paciente.

l).- Se recomendó extracciones de terceras molares.

Bibliografía

1.- AGUILA, F. J. "Manual de Cefalometría". Actualidades Médico Odontológicas Latinoamérica,C.A. Edición 1996.

2.- ARAÚJO, W. A. "As superposições cefalomêtricas totais na verificação do tratamento ortodôntico". Dissertação para Mestrado. Faculdade de Odontología de U. F.R.J., Río de Janeiro, 1980. 117p.

3.- DE HARFIN, J. F. "Tratamiento ortodóntico en el adulto". Editorial Médica Panamericana. Buenos Aires, junio 1999.

4.- GRABER, T. M. "Ortodoncia: Principios generales y técnicos". Editorial Médica Panamericana S.A. 2da. Edición. Buenos Aires, abril 1997.

5.- GREGORET JORGE, TUBER ELISA, ESCOBAR LUIS HORACIO, MATOS DA FONSECA ANTONIO. "Ortodoncia y Cirugía Ortognática: Diagnóstico y planificación". Editorial Espaxs. Barcelona 1997.

6.- MAYORAL JOSÉ, MAYORAL GUILLERMO. "Ortodoncia: Principios fundamentales y práctica". Editorial Labor S.A. 5ta. Edición. Barcelona 1996.

7.- MOYERS, R. E. "Manual de Ortodoncia". Editorial Mundi S.A.I.C. y F. 3ra.Edición. Buenos Aires, setiembre 1976.

8.- OTERO MARTÍNEZ JAIME. "Temas de Ortodoncia 1". Lima 1991.

9.- PROFFIT, W. R. "Ortodoncia: Teoría y práctica". Editorial Mosby / Doyma Libros. Barcelona 1994.

10.- RAVINDRA NANDA, CHARLES J. BURSTONE. "Contención y estabilidad en Ortodoncia". Editorial Médica Panamericana. Buenos Aires, noviembre 1994.

11.- SOUZA, G. P. "As superposições cefalomêtricas parciais na verifição do tratamento ortodôntico". Dissertação para Mestrado. Faculdade de Odontología da U. F. R. J., Río de Janeiro, 1980. 107p.

12.- THUROW, R. C. "Ortodoncia de arco de canto". Editorial Limusa, S.A. de C.V. Grupo Noriega Editores. México, setiembre 1992.