Universidad Nacional Mayor de San Marcos
Universidad del Perú. Decana de América
Facultad de Odontología
Unidad de Posgrado

Manejo de la hemostasia en frenotomía lingual con láser en neonato pequeño para la edad gestacional. Reporte de caso

TRABAJO ACADÉMICO

Para optar el Título de Segunda Especialidad Profesional en Odontopediatría

AUTOR

Katty VILLANUEVA MENDOZA

ASESOR

Dr. Javier FARIAS VERA

Lima, Perú

2025



Reconocimiento - No Comercial - Compartir Igual - Sin restricciones adicionales

https://creativecommons.org/licenses/by-nc-sa/4.0/

Usted puede distribuir, remezclar, retocar, y crear a partir del documento original de modo no comercial, siempre y cuando se dé crédito al autor del documento y se licencien las nuevas creaciones bajo las mismas condiciones. No se permite aplicar términos legales o medidas tecnológicas que restrinjan legalmente a otros a hacer cualquier cosa que permita esta licencia.

Referencia bibliográfica

Villanueva, K. (2025). *Manejo de la hemostasia en frenotomía lingual con láser en neonato pequeño para la edad gestacional. Reporte de caso*. [Trabajo académico de segunda especialidad, Universidad Nacional Mayor de San Marcos, Facultad de Odontología, Unidad de Posgrado]. Repositorio institucional Cybertesis UNMSM.

METADATOS COMPLEMENTARIOS

Datos de autor	
Nombres y apellidos	Katty Villanueva Mendoza
Tipo de documento de identidad	DNI
Número de documento de identidad	43597425
URL de ORCID	https://orcid.org/0000-0002-0745-1512
Datos de asesor	
Nombres y apellidos	Javier Farias Vera
Tipo de documento de identidad	DNI
Número de documento de identidad	42043705
URL de ORCID	https://orcid.org/0000-0002-3291-4224
Datos del Jurado	
Presidente del Jurado	
Nombres y apellidos	Elmo Sigifredo Palacios Alva
Tipo de documento de identidad	DNI
Número de documento de identidad	06628162
Miembro del Jurado 1	
Nombres y apellidos	Adrian Segundo Mallma Medina
Tipo de documento de identidad	DNI
Número de documento de identidad	06752994
Miembro del Jurado 2	
Nombres y apellidos	Carlos Javier Arauzo Sinchez
Tipo de documento de identidad	DNI
Número de documento de identidad	40991594
Datos de investigación	

Línea de investigación	No aplica
Grupo de investigación	No aplica
Agencia de financiamiento	Sin financiamiento
Ubicación geográfica de la investigación	Hospital Nacional Dos de Mayo: País: Perú Departamento: Lima Provincia: Lima Distrito: Breña Calle: Parque Historia de la Medicina Peruana Latitud: -12.055958° Longitud: -77.015673°
Año o rango de años en que se realizó la investigación	Abril 2023-Octubre 2023
URL de disciplinas OCDE	Odontología, Cirugía oral, Medicina oral https://purl.org/pe-repo/ocde/ford#3.02.14

Facultad de Odontología
Universidad Nacional Mayor de San Marcos

UNIDAD DE POSGRADO

"Año de la recuperación y consolidación de la economía peruana"

ACTA N° 0033-FO-UPG-2025

ACTA DE SUSTENTACIÓN DEL TRABAJO ACADÉMICO PARA OPTAR EL TÍTULO DE SEGUNDA ESPECIALIDAD PROFESIONAL EN ODONTOPEDIATRÍA.

Siendo las 12:00 horas, del jueves 11 de diciembre de dos mil veinticinco, el Jurado de Sustentación conformado por los docentes:

- **Presidente** : Dr. Elmo Sigifredo Palacios Alva
- **Miembro** : C.D. Esp. Adrian Segundo Mallma Medina
- **Miembro** : Dr. Esp. Carlos Javier Arauzo Sinchez
- **Miembro Asesor** : Dr. Javier Farias Vera

Se reunieron para la sustentación del trabajo académico titulado: **"MANEJO DE LA HEMOSTASIA EN FRENOTOMÍA LINGUAL CON LÁSER EN NEONATO PEQUEÑO PARA LA EDAD GESTACIONAL. REPORTE DE CASO."**, presentado por la **C.D. Katty Villanueva Mendoza,** egresada del Programa de Segunda Especialidad Profesional en Odontopediatría, desarrollado en la Unidad de Posgrado de la Facultad de Odontología.

Concluida la sustentación, los miembros del jurado procedieron a formular sus preguntas las que fueron absueltas por la titulando. Acto seguido se procedió con la evaluación correspondiente. En forma colegiada, el jurado asignó la calificación de:

Dieciocho	18	Aprobado por destacado
Letras	Números	Escala

Habiendo sido aprobada la sustentación del trabajo académico, el Jurado de Sustentación recomienda al Consejo de Facultad apruebe el **otorgamiento del Título de Segunda Especialidad Profesional en Odontopediatría** a **Doña Katty Villanueva Mendoza.**

Siendo las 13 horas, se levantó la sesión. Se deja constancia del acto, mediante las firmas del Jurado de Sustentación y Asesor del Trabajo Académico en la presente acta.

Dr. Elmo Sigifredo Palacios Alva
Presidente

C.D. Esp. Adrian Segundo Mallma Medina
Miembro

Dr. Esp. Carlos Javier Arauzo Sinchez
Miembro

Dr. Javier Farias Vera
Miembro Asesor

Nota: La calificación se consigna en letras, números y nivel, de acuerdo con el Reglamento General de Estudios de Posgrado.

El resultado de la calificación de la sustentación de tesis corresponderá a uno de los siguientes niveles

- 20 Aprobado por excelencia
- 18 - 19 Aprobado por destacado
- 16 - 17 Aprobado por logro
- 14 - 15 Aprobado
- 0 - 13 Desaprobado

El promedio de la calificación con fracción de 0.5 o más, se redondea al entero inmediato superior.

UNIVERSIDAD NACIONAL MAYOR DE
SAN MARCOS
Universidad del Perú, Decana de América

CERTIFICADO DE SIMILITUD

Yo, Javier Farias Vera en mi condición de asesor acreditado con el Dictamen N° 0068-FO-UPG-2025 del trabajo académico, cuyo título es: **MANEJO DE LA HEMOSTASIA EN FRENOTOMÍA LINGUAL CON LÁSER EN NEONATO PEQUEÑO PARA LA EDAD GESTACIONAL. REPORTE DE CASO**, presentado por la CD. Katty Villanueva Mendoza para optar el Título de Segunda Especialidad Profesional en Odontopediatría.

CERTIFICO que se ha cumplido con lo establecido en la Directiva de Originalidad y de Similitud de Trabajos Académicos, de Investigación y Producción Intelectual. Según la revisión, análisis y evaluación mediante la plataforma PIDS, el documento evaluado cuenta con el 7**% de similitud**, nivel **PERMITIDO** para continuar con los trámites correspondientes y para su **publicación en el repositorio institucional.**

Se emite el presente certificado en cumplimiento de lo establecido en las normas vigentes, como uno de los requisitos para la obtención del Título de Segunda Especialidad Profesional en Odontopediatría.

Lima, 10 de noviembre del 2025

Firma del Asesor: 

Nombres y Apellidos del asesor: Dr. Javier Farias Vera

DNI: 42043705

2025

1) Título:

"MANEJO DE LA HEMOSTASIA EN FRENOTOMÍA LINGUAL CON LÁSER EN NEONATO PEQUEÑO PARA LA EDAD GESTACIONAL. REPORTE DE CASO"

"HEMOSTASIS MANAGEMENT IN LASER LINGUAL FRENOTOMY IN SMALL-FOR-GESTATIONAL-AGE NEONATE. CASE REPORT"

2) Autor

Katty Villanueva Mendoza 1a

3) Filiación del Autor

Cirujano Dentista.1

Facultad de Odontología. Universidad Nacional Mayor de San Marcos.

Lima Perú.a

4) Correspondencia

CD. Katty Villanueva Mendoza

Correo electrónico: katty.villanueva@unmsm.edu.pe

ÍNDICE GENERAL

1. TITULO DEL TRABAJO ACADEMICO 8

2. RESUMEN 8

3. PALABRAS CLAVE 8

4. INTRODUCCION 10

5. INFORMACION DEL PACIENTE 12

5.1 Información demográfica 12

5.2 Principales síntomas del paciente 12

5.3 Historial médico 12

5.4 Antecedentes sistémicos y/o estomatológicos 13

6. HALLAZGOS CLINICOS 13

7. LINEA DE TIEMPO 14

8. DIAGNOSTICO EVALUACION 14

8.1 Métodos de diagnóstico 14

8.2 Problemas para el diagnóstico 25

8.3 Razonamiento diagnóstico 25

8.4 Características del pronóstico 26

9. TERAPEUTICO INTERVENCION 26

9.1 Tipos de intervención 26

9.2 Administración de las intervenciones 27

9.2.1 Fase preoperatoria 28

9.2.2 Fase operatoria 29

9.2.3 Fase posoperatoria 34

9.3 Cambios que se realizaron en el tratamiento 35

10. SEGUIMIENTO Y RESULTADOS 35

10.1 Resultados evaluados por el CD y el paciente 35

10.2 Resultados importantes de la prueba seguimiento 36

10.3 Observancia de la intervención y tolerabilidad 43

10.4 Acontecimientos adversos e imprevistos 44

11. DISCUSION 44

11.1 Discusión de fortalezas y limitaciones 44

11.2 Discusión de la literatura pertinente 45

11.3 Justificación de las conclusiones 50

12. PERSPECTIVA DEL PACIENTE 51

13. CONSENTIMIENTO INFORMADO 52

14. REFERENCIAS BIBLIOGRAFICAS 53

15. ANEXOS 57

ÍNDICE DE TABLAS

Tabla Nº 1: línea del tiempo de antecedentes del caso 14
Tabla Nº 2: exámenes de laboratorio(hemograma) 24
Tabla Nº 3: Perfil de coagulación 25

ÍNDICE DE FIGURAS

Figura Nº 1: Fotografía de Neonato PEG 16

Figura N° 2: Fotografía extraoral 17

Figura N° 3: Fotografía intraoral frontal 17

Figura Nº 4: Fotografía de Frenillo con lengua en reposo 17

Figura Nº 5: Fotografía de Maniobra de evaluación de frenillo. 17

Figura Nº 6: Fotografía de lactancia materna 18

Figura Nº 7: Herramienta de evaluación TABBY 18

Figura Nº 8: Herramienta BBAT 19

Figura Nº 9: Test de la lengüita 20

Figura Nº 10: Escala visual analogica 24

Figura Nº 11: Laceraciones en pezón materno 24

Figura Nº 12: Laser de diodo 29

Figura Nº 13: Selección de procedimientos laser 29

Figura Nº 14: Punta laser 30

Figura Nº 15: Activación de la punta laser 30

Figura Nº 16: Preparación del neonato para la cirugía 30

Figura Nº 17: Barreras de protección 31

Figura Nº 18: Equipo de trabajo (6 manos) 31

Figura Nº 19: Frenillo en reposo y con sonda acanalada 31

Figura Nº 20: Colocación de anestesia 32

Figura Nº 21: Incisión del frenillo con láser 32

Figura Nº 22: Sangrado puntual y hemostasia 32

Figura Nº 23: Herida en forma de diamante 33

Figura Nº 24: Cronometro 33

Figura Nº 25: Lactancia materna 33
Figura Nº 25: Movimientos linguales funcionales 34
Figura Nº 25: Fotografia extraoral de neonato PEG 39
Figura Nº 25: Evaluación del frenillo lingual 39
Figura Nº 25: Lactancia materna deficiente 39
Figura Nº 25: Colocacion de protector ocular 40
Figura Nº 25: Colocación del anestésico 40
Figura Nº 25: Incision del frenillo lingual 40
Figura Nº 25: Herida postquirurgica 40
Figura Nº 25: Lactancia materna 41
Figura Nº 25: Elevación y lateralización lingual 41
Figura Nº 25: Primer control a las 24h 41
Figura Nº 25: Control a 3 dias 42
Figura Nº 25: Control a 7 dias 42
Figura Nº 25: Control a 14 dias 42
Figura Nº 25: Control a los 30 dias 43
Figura Nº 25: Control a los 2 meses 43
Figura Nº 25: Control a los 3 meses 43
Figura Nº 25: Control a los 4 meses 43
Figura Nº 25: Control a los 5 meses 44
Figura Nº 25: Control a los 6 meses 44
Figura Nº 25: Línea de tiempo de evolución del caso 44

1.TÍTULO

“MANEJO DE LA HEMOSTASIA EN FRENOTOMÍA LINGUAL CON LÁSER EN NEONATO PEQUEÑO PARA LA EDAD GESTACIONAL. REPORTE DE CASO”

3. RESUMEN

El nacimiento de un neonato pequeño para la edad gestacional (PEG) es un evento adverso que incrementa la vulnerabilidad del recién nacido al exacerbar el déficit hemostático y la inmadurez del sistema inmune. Con una prevalencia global de 23,4 millones anuales y 4,6 % en Perú, su etiología es multifactorial. La lactancia materna, como factor protector para estos neonatos puede verse comprometida por un frenillo lingual restrictivo. La frenotomía con láser se presenta como una intervención eficaz, mínimamente invasiva y con buen control hemostático. **Objetivo:** Describir el manejo de la hemostasia en frenotomía lingual con láser en neonato pequeño para la edad gestacional. **Metodología:** Se reporta el caso de un neonato PEG masculino de 3 días, con dificultades de lactancia y diagnóstico de anquiloglosia mediante TABBY y “test de la lengüita”; la lactancia se evaluó con BBAT. Se realizó frenotomía con láser de diodo priorizando el control de la hemostasia. Se evaluaron complicaciones intra y postoperatorias, dolor materno, calidad de la lactancia y cicatrización, con seguimiento hasta los 6 meses. **Resultados:** La frenotomía con láser se realizó en un tiempo quirúrgico breve, con control hemostático eficiente y sin complicaciones posoperatorias. Se redujo el dolor materno al lactar (EVA 10 a 3), con mejoría inmediata en la lactancia (BBAT:8) y mayor confort en la díada madre-bebé. A los 30 días, el índice de Landry fue de 5, y al sexto mes se mantenía una lactancia materna exclusiva exitosa. **Conclusión:** El diagnóstico temprano y el uso del láser de diodo en el manejo de la hemostasia en la frenotomía lingual en bebes pequeños para la edad gestacional contribuyen a optimizar los resultados del procedimiento y a favorecer una lactancia más eficaz y menos dolorosa.

3. PALABRAS CLAVE

Hemostasia, frenotomía, laser, neonato, pequeño para la edad gestacional.

ABSTRACT

The birth of a small-for-gestational-age (SGA) neonate is an adverse event that increases vulnerability by exacerbating hemostatic deficits and immune system immaturity. With a global prevalence of 23.4 million annually and 4.6% in Peru, its etiology is multifactorial. Breastfeeding, a protective factor for these neonates, may be compromised by a restrictive lingual frenulum. Laser frenotomy emerges as an effective, minimally invasive intervention with reliable hemostatic control. **Objective:** To describe hemostatic management in laser lingual frenotomy in a small-for-gestational-age neonate. **Methodology:** We report the case of a 3-day-old male SGA neonate with breastfeeding difficulties and a diagnosis of ankyloglossia confirmed by TABBY and the "tongue-tie test"; breastfeeding was evaluated using BBAT. A diode laser frenotomy was performed with emphasis on hemostatic control. Intra- and postoperative complications, maternal pain, breastfeeding quality, and wound healing were assessed, with follow-up to 6 months. **Results:** The laser frenotomy was completed in a brief surgical time, with

efficient hemostatic control and no postoperative complications. Maternal pain during breastfeeding decreased (VAS 10 to 3), with immediate improvement in breastfeeding (BBAT: 8) and greater comfort for the mother–infant dyad. At 30 days, the Landry index was 5, and by 6 months exclusive breastfeeding was successfully maintained. **Conclusion:** Early diagnosis and the use of diode laser in hemostasis management during lingual frenotomy in small for gestational age infants contribute to optimizing the results of the procedure and promoting more effective and less painful breastfeeding.

KEYWORDS

Hemostasis, frenotomy, laser, neonate, small for gestational age.

4. INTRODUCCIÓN

La hemostasia neonatal es un proceso fisiológico único y muy distinto al del paciente infante y adulto.[1] Este sistema evoluciona continuamente desde la gestación hasta la edad adulta y se conoce como "hemostasia del desarrollo".[2,3] Las proteínas de coagulación no pueden cruzar la barrera placentaria y se producen en el feto a partir de la semana 11[4,5].Por tanto los neonatos nacen con un déficit hemostático fisiológico, caracterizado por niveles reducidos de factores de coagulación dependientes de la vitamina k, una menor respuesta plaquetaria y niveles de anticoagulantes disminuidos[1–5]

La severidad de las complicaciones hemorrágicas o trombóticas esta influenciada directamente por la edad gestacional, el peso al nacer, la función hepática inmadura o si el neonato es pequeño para la edad gestacional.[6–8]

La clasificación de pequeño para la edad gestacional (PEG) fue definido por la OMS en 1995 como los bebes que nacen con un peso por debajo del percentil 10 de una población de referencia especifica para cada sexo y edad gestacional.[9,10]

El tamaño al nacer es un indicador de la salud fetal, neonatal y futura, los PEG presentan un riesgo mayor de desnutrición infantil, retraso del crecimiento, enfermedades no transmisibles, alteraciones neurológicas y mortalidad prematura.[11,12] Cada año nacen 23,4 millones de PEG a nivel mundial y alrededor del 36% de los nacidos vivos en países de ingresos bajos y medios son PEG. En Perú la prevalencia de nacimientos de fenotipo pequeño se estima en 11,2%.[7,13]

Las causas del PEG son diversas y pueden incluir factores fetales, maternos, placentarios y demográficos.[14,15] Los neonatos PEG pueden presentar trastornos de la coagulación debido principalmente a la trombocitopenia que en su mayoría se corrigen en las dos primeras semanas de vida.[10,16] Además presentan mayor vulnerabilidad inmunológica, lo que aumentaría el riesgo de infecciones en los primeros meses de vida.[17]

Se recomienda que los bebes PEG reciban lactancia materna exclusiva como factor protector y evitar la suplementación nutricional hasta los 6 meses, a menos que el lactante sufra desnutrición.[14,18]En ese contexto la movilidad limitada de la lengua como ocurre en la anquiloglosia afecta la función lingual y genera

interferencia tanto en la calidad como en la continuidad de la lactancia materna repercutiendo directamente en la nutrición del recién nacido.[19–21]. La anquiloglosia se presenta entre el 4 y el 16 % de los recién nacidos y es más frecuente en varones.[22]

En la actualidad el manejo odontológico de un paciente con anquiloglosia es interdisciplinario, si un bebe diagnosticado con anquiloglosia tienen problemas de lactancia como dificultad para el agarre y dolor materno asociado, que no mejora con el manejo conservador, se debe programar una frenotomía lingual lo antes posible.[20,23]

La liberación del movimiento lingual en su plenitud se vuelve fundamental para el establecimiento y mantenimiento de la lactancia materna garantizando al bebe los innumerables beneficios nutricionales, cognitivos, inmunológicos, psicológicos, respiratorios, posturales y emocionales de la lactancia materna.[18,24,25]

La frenotomía es el tratamiento primario para la anquiloglosia sintomática, implica realizar una incisión en el frenillo lingual para liberar la lengua, esta práctica era habitual a inicios del siglo XX, pero a medida que la leche de formula gano popularidad, la práctica decayó.[26] La complicación más común de la frenotomía es el sangrado menor, y se estima que aproximadamente 1% de los casos tendrá complicaciones moderadas o graves.[27]

Las técnicas y los instrumentos utilizados para realizar la frenotomía son variados en cuanto a ejecución, curación y postoperatorio, y han ido evolucionando desde la uña afilada de las parteras en el siglo XVI, las tijeras quirúrgicas, el bisturí, el electrocauterio y más recientemente el uso del Laser de alta potencia.[28]

La odontología actual se caracteriza por la adopción de nuevas técnicas mínimamente invasivas que priorizan la preservación de los tejidos y minimizan el dolor durante y después del tratamiento, es así que, la academia americana de odontología pediátrica (AAPD) reconoce al láser como una herramienta quirúrgica para los tejidos blandos de los recién nacidos.[29]

El láser de diodo es ampliamente utilizado en cirugías de tejidos blandos orales debido a la disminución del tiempo quirúrgico, su excelente control hemostático, una mejor visualización del campo quirúrgico y una mayor precisión. Además de su costo accesible, portabilidad y fácil acceso a cavidad bucal.[30] Las frenotomías

con láser de diodo destacan como una técnica poco invasiva con un corte preciso en menor tiempo operatorio, control eficaz de hemostasia, cauterización y descontaminación simultánea de los tejidos, reducción de la sintomatología dolorosa, menos inflamación, menor tiempo de recuperación, y reducción significativa de complicaciones postoperatorias, como el sangrado, la infección, el edema y el dolor.[29–31]

El propósito del presente trabajo es describir un caso de manejo de la hemostasia en frenotomía lingual con láser en neonato pequeño para la edad gestacional.

5. INFORMACIÓN DEL PACIENTE

5.1 Información demográfica

Neonato pequeño para la edad gestacional (PEG) masculino de 3 días de nacido, de raza mestiza, procedente del distrito de La victoria, provincia y departamento de Lima, de nivel socio económico medio bajo.

5.2 Principales síntomas del paciente

Neonato PEG es referido por el servicio de Neonatología al Servicio de Odontopediatría del departamento de odontoestomatología del Hospital Nacional dos de Mayo, Lima-Perú, por presentar dificultades durante la lactancia materna. La madre reporta dolor durante la lactancia desde el nacimiento, el bebe no lograba acoplarse y soltaba el pezón constantemente, se cansaba y se quedaba dormido, indicó que, a pesar de recibir las asesorías de lactancia, las dificultades continuaron.

5.3 Historial médico, familiar y psicosocial

En los antecedentes prenatales, se consigna que el neonato es producto de una primera gestación en una madre adolescente, quien reside actualmente con sus padres. en el segundo trimestre de gestación la madre indico que recibió tratamiento para ITU, en el tercer trimestre de gestación le diagnosticaron oligohidramnios, y tuvo controles prenatales incompletos. El nacimiento fue por parto eutócico a las 40 semanas, al nacer fue diagnosticado como pequeño para edad gestacional, su peso al nacer fue de 2.905 kg, y su talla de 47.5, la puntuación Apgar al minuto y a los cinco minutos fue de 9.

En los antecedentes post natales la madre reporto dolor durante la lactancia desde el nacimiento, el bebe no lograba acoplarse y soltaba el pezón constantemente, se cansaba y se quedaba dormido, indicó que, a pesar de recibir las asesorías de lactancia, las dificultades continuaron y presenta heridas en pezones.

5.4 Antecedentes sistémicos y/o Estomatológicos

En los antecedentes patológicos personales madre refiere que a los 2 días de nacido le realizaron estudios para descartar malformación renal por oligohidramnios durante la gestación, los cuales indicaron que los riñones se encontraban sin hallazgos significativos. En los antecedentes familiares, la madre menciona que el padre del neonato presenta dificultad para la articulación del fonema /r/ y no refiere antecedentes hereditarios relevantes en su familia.

6. HALLAZGOS CLÍNICOS

En el examen físico general presentó: temperatura de 37°C; saturación de oxígeno 98%; frecuencia cardíaca 130 latidos por minuto, frecuencia respiratoria 50 por minuto, peso 2.685 kg, piel tibia, fontanela normotensa, orejas simétricas, coanas permeables, abdomen blando depresible, talla de 49cm, perímetro cefálico de 33cm y perímetro torácico de 32cm (figura1). Aparente regular estado general (AREG), aparente regular estado de nutrición (AREN), aparente regular estado de hidratación (AREH). En el examen clínico estomatológico extraoral, se observó un patrón mesocefálico, mesofacial, sin asimetrías faciales. En el examen intraoral se observó callo de succión en el centro de la mucosa del labio superior; un frenillo labial superior ancho con inserción a nivel de la encía insertada media en la porción interna y media del labio superior. Se observa frenillo labial inferior que conecta la porción media de la cara interna del labio inferior con el tercio gingival; paladar con bóveda palatina ligeramente aplanada, rugas palatinas visibles y rafe medio a nivel anteroposterior de línea media palatina; rodetes gingivales de forma ovoide y de apariencia normal con presencia de cordón fibroso de Robin y magitot; lengua en posición baja en reposo y al llanto se observó elevación de los bordes laterales y muesca en la punta de la lengua al elevarla y lateralizarla. El frenillo lingual se presenta ligeramente corto, transparente con inserción en borde posterior del maxilar

inferior. y entre el tercio medio y vértice de la punta de la lengua en su cara ventral. En la mucosa del piso de boca lateralmente al frenillo lingual se observa la apertura de conductos de las glándulas submandibulares o conductos de wharton, y hacia lateral existen los pliegues sublinguales derecho e izquierdo, local de apertura de los varios conductos de las glándulas sublinguales.

7. LÍNEA DE TIEMPO

Momento	Evento clínico
1er trimestre de gestación	Madre adolescente, primigesta.
2º trimestre de gestación	Tratamiento por ITU materna.
3er trimestre de gestación	Diagnóstico de oligohidramnios. Controles prenatales incompletos.
Nacimiento (40ss, parto eutócico)	Neonato masculino, pequeño para la edad gestacional (PEG).
1 día de vida	Dolor materno al amamantar. Neonato con succión ineficaz: no logra acoplarse, se cansa y se duerme.
2 días de vida	d/c malformación renal: sin hallazgos significativos.
3 días de vida	Evaluación por Odontopediatría. TABBY(4puntos) y BBAT (3 puntos). Interconsulta a consultorio de lactancia materna.
7 días de vida	Control CRED: perdió más del 7% de su peso de nacimiento

Tabla . 1: línea del tiempo de los antecedentes del caso

8. DIAGNÓSTICO

8.1 Métodos de diagnóstico

El diagnóstico presuntivo se fundamentó en los hallazgos del examen físico general y en la evaluación clínica detallada. Los hallazgos del examen físico general fueron los siguientes: recién nacido a término de 40 semanas, masculino, con 3 días de vida, producto de parto eutócico, con aparente regular estado de salud general (AREG), aparente regular estado nutricional (AREN), aparente regular estado de hidratación (AREH) con diagnóstico médico de pequeño para la edad gestacional (PEG). (fig. 1)

En el examen clínico estomatológico extraoral, se observó un patrón mesocefálico, mesofacial, sin asimetrías faciales. (fig. 2)

La valoración estomatológica incluyó una exploración completa de la cavidad oral y una evaluación anatomofuncional del frenillo lingual para determinar su impacto

en la función oral. En la evaluación integral de la cavidad oral, se pudo observar la presencia de un callo de succión en el centro de la mucosa del labio superior. El frenillo labial superior era ancho, con inserción a nivel de la encía insertada media y en la porción media de la cara interna del labio superior. El frenillo labial inferior se insertaba desde la porción media de la cara interna del labio inferior hasta el tercio gingival correspondiente.

El paladar presentaba una bóveda palatina ligeramente aplanada, con rugas palatinas visibles y rafe medio bien definido en sentido anteroposterior. Los rodetes gingivales mostraban forma ovoide y aspecto normal, con presencia de estructuras fibrosas compatibles con el cordón de Robin y Magitot. La lengua se encontraba en posición baja en reposo. Durante el llanto, se evidenció elevación de los bordes laterales y una muesca en la punta al intentar elevarla o lateralizarla. (fig. 3)

El frenillo lingual era ligeramente corto, de aspecto transparente, con inserción en el borde posterior del maxilar inferior, extendiéndose hacia la cara ventral de la lengua, entre el tercio medio y el vértice. (fig. 4) En la mucosa del piso de boca, lateralmente al frenillo lingual, se observaron las aperturas de los conductos submandibulares (conductos de Wharton). Lateralmente a estos, se identificaron los pliegues sublinguales derecho e izquierdo, correspondientes a los sitios de apertura de múltiples conductos de las glándulas sublinguales. (fig. 5)

La exploración clínica se complementó con la evaluación anatomofuncional del frenillo lingual, (fig. 6) en un primer momento se aplicó la herramienta de evaluación de frenillo lingual en bebes amamantados (tongue-tie and breastfeed babies assesment tool-TABBY) (fig. 7) con un resultado de 4 puntos, el cual nos indica un frenillo lingual alterado pero aún no determinante para realizar una frenotomía, por tanto se procedió a evaluar la lactancia materna y se aplicó la herramienta de evaluación de la lactancia materna de Bristol (BBAT) (fig.8) donde se observó dificultad para posicionar al bebe durante la lactancia además de problemas en agarre, succión y deglución; se indicó una interconsulta al consultorio de lactancia materna para mejorar el manejo de la posición y técnica de lactancia materna, y se citó para reevaluación.

En la reevaluación se aplicó el protocolo de evaluación del frenillo lingual en bebes (test de la lengüita) (fig. 9) con un puntaje total de 18, siendo: historia clínica - puntaje 8, examen clínico (parte anatómica del test) - puntaje 7, evaluación de la succión no nutritiva y nutritiva – puntaje de 3, por tanto se consideró un frenillo lingual alterado que limita los movimientos linguales, se volvió a usar la herramienta de evaluación de la lactancia materna de Bristol (BBAT) que evidencio dificultades en agarre, succión y deglución, con una mejora en el posicionamiento del bebe al lactar.

La principal queja materna fue el dolor persistente durante la lactancia, evaluado mediante la escala visual analógica (EVA), en la que refirió una puntuación de 10 (fig. 10). Se evidenciaron fisuras en el pezón (fig. 11), así como dificultad en la succión, caracterizada por soltar constantemente el pezón durante la evaluación.

Asimismo, la madre informó que en el primer control de crecimiento y desarrollo se constató una pérdida de peso superior al 7 % respecto al peso al nacimiento. Se solicitaron exámenes de laboratorio (hemograma, y perfil de coagulación) (tabla 1 y 2) para descartar trastornos de la coagulación, dado que los neonatos PEG pueden tener alteraciones hematológicas.

EXAMEN CLÍNICO DEL NEONATO



Fig. 1: Neonato pequeño para la edad gestacional (PEG).



Fig. 2: Fotografía extraoral.



Fig.3 fotografía intraoral frontal.



Fig.4: Frenillo lingual con lengua en reposo.



Fig.5: Maniobra de evaluación de frenillo lingual.



Fig.6: lactancia materna.

TABBY Tongue Assessment Tool

	0	1	2	PUNTOS
¿Qué forma tiene la punta de la lengua?				
¿Dónde se fija a la encía?				
¿Cuánto se levanta (con la boca abierta)?				
¿Cuánto sale de la boca?				

© University of Bristol **Design and Illustration:** Hanna Oakes | oakshed.co.uk

Fig.7: Herramienta de evaluación de frenillo lingual en bebes amamantados (tongue-tie and breastfeed babies assesment tool-TABBY)

BBAT (Versión Español)			
	0 malo	1 intermedio	2 bueno
Posición Bebe bien apoyado; pegado contra el cuerpo de la madre, tumbado de lado/cuello no torcido, nariz dirigida hacia el pezón, madre segura sosteniendo al bebe.	Ninguno o pocos elementos logrados. Necesita explicación sobre la posición.	Logra algunos de los elementos. Necesita algún concejo sobre la posición	Logra todos los elementos. No necesita concejo sobre la posición.
Agarre Agarre positivo, boca bien abierta, el bebe logra un agarre rápido con una buena cantidad de areola dentro de la boca, el bebe permanece con un buen agarre durante toda la toma.	Él bebe es incapaz de agarrarse al pecho o consigue un agarre deficiente. Ningún/pocos elementos logrados. Necesita explicación sobre el agarre.	Logra algunos de los elementos. Necesita algún concejo sobre el agarre.	Logra todos los elementos. No necesita ningún concejo sobre el agarre
Succión Capaz de establecer un patrón de Succión eficaz em ambos pechos (succiones rápidas al inicio y luego succiones más lentas con pausas) el bebe finaliza la toma.	Succión no efectiva, no hay patrón de succión	Alguna succión efectiva; patrón de succión no satisfactorio; coge y suelta el pecho	Logra un patrón eficaz de succión.
Deglución Audible, regular y suave, sin chasquidos	No se oye deglutir; chasquidos	Sonido de deglución ocasional; alguna deglución ruidosa o chasquido	Deglución audible, regular y tranquila

Fig. 8: Herramienta de evaluación de la lactancia de Bristol (BBAT) fue aplicado a la diada madre-bebe antes y después de la frenotomía lingual.

TEST DE LA LENGÜITA

HISTORIA CLÍNICA

Nombre y apellidos: _____ FN: / /

Fecha de examen: / / Género: _____ M ( ) F ( )

Nombre de la madre: _____

Nombre del padre: _____

Dirección: _____ Nº: _____

Distrito: _____ : _____

Teléfonos:

Casa _____ Trabajo _____ Celular _____

Correo electrónico:

Antecedentes familiares (Investigar si existen casos en la familia con alteración del frenillo de la lengua)

( ) No (0) / ( ) Si (1)

¿Quién y qué dificultad presenta? _____

Problemas de salud: ( ) No ( ) Si

¿Cuáles?:

Lactancia materna:

¿Cuál es el tiempo entre tomas?	( ) 2h o más	(0)	( ) 1h o menos	(2)
¿Presenta cansancio al lactar?	( ) No	(0)	( ) Si	(1)
¿Lacta un poco y se duerme?	( ) No	(0)	( ) Si	(1)
¿Va soltando el pezón?	( ) No	(0)	( ) Si	(1)
¿Muerde el pezón?	( ) No	(0)	( ) Si	(2)

Total de la HC: mejor resultado = 0 ; peor resultado = 8.

EXAMEN CLÍNICO

PARTE I – EVALUACIÓN ANATOMOFUNCIONAL

1.Postura habitual de los labios



( ) Labios cerrados (0)



( ) Labios entreabiertos (1)



( ) Labios abiertos (1)

2.Tendencia de la posición de la lengua durante el llanto



( ) Lengua en la línea media (0)



( ) Lengua elevada (0)



( ) Lengua en la línea media con elevación de los laterales (2)



( ) Lengua baja (2)

3.Forma de la punta de la lengua cuando se eleva durante



( ) Redondeada (0)



( ) Ligera fisura en ápice (2)



( ) Forma de corazón (3)

4.Frenillo



( ) Se puede visualizar



( ) No se puede visualizar



( ) Visualizado con maniobra*

EN CASO DE NO SER OBSERVADO, IR A LA PARTE II (EVALUACIÓN DE LA SUCCIÓN NO NUTRITIVA Y NUTRITIVA)

4.1Espesor del frenillo



( ) Delgado (0)



( ) Grueso (2)

4.2Fijación del frenillo en la cara sublingual (ventral) de



( ) En el tercio medio (0)



) Entre el tercio medio y el ápice (2)



( ) En el ápice (3)

4.3Fijación del frenillo en el piso de la boca



( ) Visible a partir de las carúnculas sublinguales (0)



( ) Visible a partir de la cresta alveolar

PARTE II – EVALUACIÓN DE LA SUCCIÓN NO NUTRITIVA Y NUTRITIVA

1. Succión no nutritiva (succión del dedo meñique con guante)

1.1. Movimiento de la lengua

( ) adecuado: protrusión lingual, movimientos coordinados y succión eficiente (0)

( ) inadecuado: protrusión lingual limitada, incoordinación de movimientos y demora para iniciar la succión (1)

2. Succión nutritiva durante el amamantamiento (próxima a la hora de lactar, observar al bebé lactando durante 5 minutos)

2.1. Ritmo de succión (observar grupos de succión y pausas)

( ) varias succiones seguidas con pausas cortas (0)

( ) pocas succiones con pausas largas (1)

2.2. Coordinación entre succión/deglución/respiración

( ) adecuada (0) (equilibrio entre la eficiencia alimenticia y las funciones de succión, deglución y respiración, sin señales de estrés)

( ) inadecuada (1) (tos, náuseas, disnea, regurgitación, hipo, ruidos durante la deglución)

2.3. "Muerde" el pezón

( ) No (0)

( ) Si (1)

2.4. Chasquidos durante la succión

( ) No (0)

( ) Si (1)

Fig. 9: Protocolo de evaluación del frenillo lingual con puntuación para bebés Martinelli y col., Traducido por: Franklin Susanibar y Jenny Castillo (Perú).

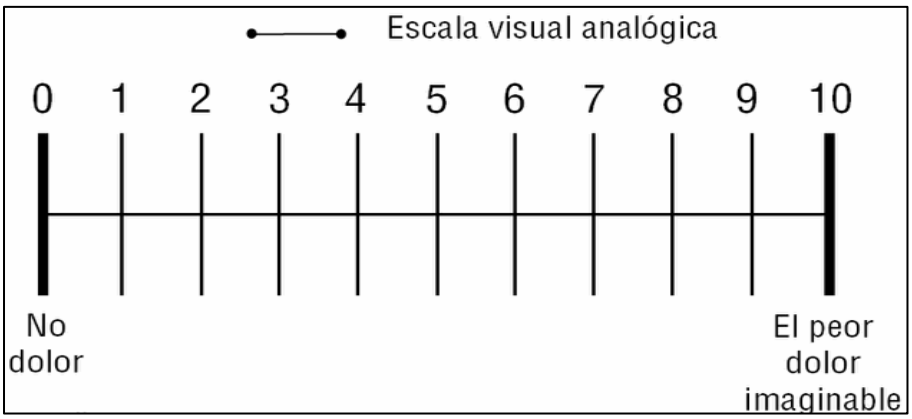

Fig. 10: Escala Visual analógica (EVA) fue aplicado a la madre antes y después de la frenotomía lingual de su bebe.



fig.11: Laceraciones en pezón de la madre

Tabla 1: Hemograma completo

Prueba (fecha)	Valor del paciente	unidad	Valor referencial
Leucocitos	6070	mm^3	4000-10000
Hematies	3,89	$10^6/mm^3$	3,50-5,50
Plaquetas	162000	mm3	150000-450000
Hematocrito	48,60	%	37,00-54,00
Hemoglobina	14,30	g/dl	13,5-18,5
Abastonados	0	%	0-5
Segmentados	48,3	%	50,0-70,0
Linfocitos	43,8	%	20,0-40,0
Basófilos	0,1	%	0-1,0
Eosinófilos	1,7	%	0,5-5,0
Monocitos	6,1	%	3,0-12,0

Fuente: Elaboración a partir del archivo de la historia clínica del paciente.

Tabla 2: Perfil de coagulación

Prueba	Valores del paciente	unidad	Valores referenciales
Tiempo de Sangría	3	min	1 a 4
TTPA	40,9	seg	26,0-40,0
INR	1,02		1-1.50
TP	13,9	seg	11,0-14,5
Fibrinógeno	314.00	mg/dl	200,0 - 400,0
Grupo sanguíneo	O Positivo		

Fuente: Elaboración a partir del archivo de la historia clínica del paciente.

8.2 Problemas para el Diagnóstico:

No se presentaron problemas de índole financiero o cultural.

8.3 Razonamiento Diagnóstico

El diagnóstico definitivo se estableció con base en la evaluación clínica y los hallazgos complementarios. En cuanto al estado general del paciente, se describió de la siguiente manera: recién nacido a término de 40 semanas, masculino, con 3 días de vida, producto de parto eutócico, con aparente regular estado de salud general (AREG), aparente regular estado nutricional (AREN), aparente regular estado de hidratación (AREH) con diagnóstico médico de pequeño para la edad gestacional (PEG).

El diagnóstico estomatológico se realizó mediante una evaluación integral de la cavidad oral, y La exploración clínica fue complementada con una evaluación anatomofuncional del frenillo lingual, utilizando herramientas validadas como la herramienta de evaluación del frenillo lingual en bebés amamantados (TABBY), la herramienta de evaluación de la lactancia materna en bebés de Bristol (BBAT) y el protocolo de evaluación del frenillo lingual en bebés ("test de la lengüita"). Además, se realizó interconsulta con el consultorio de lactancia materna con el objetivo de optimizar la técnica de amamantamiento. La principal queja materna fue dolor al lactar, el cual fue cuantificado mediante la escala visual análoga (EVA), con una puntuación inicial de 10, sin mejoría clínica a pesar de la consejería en consultoría de lactancia materna recibida.

El pediatra descartó hipotonía muscular, trastornos del neurodesarrollo y alteraciones de la vía aérea que pudieran interferir con el reflejo de succión. En base a los hallazgos clínicos, los resultados de las herramientas diagnósticas, la persistencia de las dificultades en la lactancia y la ausencia de otras causas subyacentes, se concluyó la presencia de un frenillo lingual restrictivo, estableciéndose el diagnóstico definitivo de anquiloglosia.

8.4 Características del Pronóstico

El manejo de la hemostasia mediante el uso de láser en frenotomía lingual en neonato pequeño para la edad gestacional (PEG) presenta un pronóstico favorable, dado que esta técnica permite:

- ✓ Control hemostático eficiente durante el procedimiento, reduciendo significativamente el riesgo de sangrado en pacientes con inmadurez hemostática.
- ✓ Reducción del tiempo quirúrgico, lo cual disminuye la exposición al estrés quirúrgico y favorece la estabilidad fisiológica del neonato.
- ✓ Reducción de complicaciones posoperatorias relevantes, como sangrado secundario, infección o edema significativo.
- ✓ Facilita la recuperación inmediata del neonato tras la frenotomía, lo que favorece el vinculo de la diada madre-bebe facilitando la lactancia materna.
- ✓

En neonatos con mayor vulnerabilidad, como los neonatos PEG, la técnica con láser constituye una alternativa segura y mínimamente invasiva, con un impacto positivo en la recuperación postoperatoria, la funcionalidad lingual y la continuidad de la lactancia materna exclusiva, factores todos asociados con un pronóstico clínico positivo.

9. INTERVENCION TERAPÉUTICA

9.1 Tipos de Intervención

La intervención terapéutica se abordó desde un enfoque integral, en cuatro fases: educativa, preventiva, curativa y de mantenimiento:

En la fase educativa se realizó motivación a la madre sobre la importancia de la lactancia materna exclusiva los primeros 6 meses de vida y a partir de esa edad junto con la alimentación complementaria puede prolongarse hasta los

2 años. Se informo a la madre que la lactancia es un proceso natural y aprendido y que requiere de un acompañamiento inicial para conocer la técnica de lactancia que más se adapte a sus necesidades e identificar posibles factores que pueden interferir y conducir a un destete precoz, como es el caso de la anquiloglosia. Se oriento e informo a la familia en cuanto al manejo adecuado y a la necesidad del tratamiento quirúrgico, con el objetivo de liberar la lengua para un movimiento sin interferencias. Se explicó a la familia la importancia del manejo de la hemostasia en una frenotomía lingual sobre todo en recién nacidos pequeños y vulnerables como los neonatos PEG, y que este manejo implica intervenciones específicas orientadas a minimizar el sangrado intraoperatorio y prevenir complicaciones posoperatorias; en ese contexto el uso del láser de diodo de alta potencia nos facilita el logro de dichos objetivos de manera eficaz. Como parte de la intervención preventiva, se efectuó una interconsulta al consultorio de lactancia materna, con el fin de optimizar la técnica de amamantamiento y favorecer el establecimiento y mantenimiento de la lactancia materna exclusiva. La fase curativa consistió en realizar una frenotomía lingual con láser de diodo de alta potencia (Epic PRO, marca BIOLASE- USA) para corregir la restricción de la movilidad y función lingual. La fase de mantenimiento se llevó a cabo mediante control, a las 24 horas, 3, 7, 14 , y 30 días y luego cada mes hasta los 6 meses. Se decidió realizar el tratamiento de manera ambulatoria por consultorio externo de Odontopediatría.

9.2 Administración de las Intervenciones

Primera cita

- ✓ Valoración odontológica

Fase educativa:

- ✓ Motivación:

Se concientizo a la madre sobre la importancia de la lactancia materna exclusiva los primeros 6 meses de vida y a partir de esa edad junto con la alimentación complementaria puede prolongarse hasta los 2 años.

Se explico que la lactancia es un proceso natural y aprendido y que requiere de un acompañamiento inicial.

Se remarco que además de los muchos beneficios para la madre y el bebe que trae el amamantar se encuentra el rol de factor protector que representa la lactancia materna en un neonatos PEG.

Fase preventiva

se sugiere continuar asistiendo al consultorio de lactancia materna para afianzar y mejorar la técnica de lactancia, lo que mejorara su autoconfianza y seguridad para dar continuidad a la lactancia materna exclusiva.

Segunda Cita

9.2.1 Fase preoperatoria

Como protocolo para el tratamiento de frenotomía lingual se evaluó la historia clínica del paciente donde:

Se indago sobre antecedentes familiares del paciente, y consanguinidad de los padres. En este caso no se encontraron antecedentes de enfermedades hematológicas hereditarias ni consanguinidad de los padres.

Se verifico la aplicación de vitamina K al nacer. En este caso el neonato recibió 1mg de vitamina K IM, dentro de la primera hora de nacimiento.

Se realizo la evaluación previa del estado hemostático mediante la revisión de los exámenes de laboratorio: para descartar trastornos de la coagulación, se revisó el perfil de coagulación donde se observó valor de TTPa ligeramente elevado (40,9 seg), y TP en valores normales (13,9 seg). Al evaluar el hemograma se encontró valores altos de linfocitos (43.8%). Ambos valores suelen presentarse elevados en recién nacidos dentro de las primeras semanas y son más acentuados en neonatos pequeños y vulnerables como los neonatos PEG.

Se brindo orientación e información a la familia en cuanto al manejo del tratamiento quirúrgico y se dieron instrucciones preoperatorias para el día de la cirugía como un periodo de ayuno de 1 hora, y sobre el peso del bebe un día antes del procedimiento.

Tercera cita

Se solicitó el consentimiento informado a la madre del menor (Anexo 1) antes de realizar el procedimiento.

Cuarta cita

9.2.2 Fase Operatoria

La fase curativa consistió en realizar la Frenotomía lingual con láser de diodo de alta potencia con 980nm de longitud de onda (Epic PRO, marca BIOLASE-USA) (fig. 12), con el siguiente protocolo:



Fig.12: Láser de Diodo de alta potencia ((Epic PRO, marca BIOLASE- USA.)

Preparación de la mesa quirúrgica que fue compuesta por: anestésico tópico en spray de solución de lidocaína 10% ZK-ina de Zeyco, hisopos, sonda acanalada, gasa estéril, equipo láser de diodo de alta potencia con 980nm de longitud de onda (Epic PRO, marca BIOLASE- USA).

La preparación del equipo de laser de diodo de alta potencia consistió en: encender el equipo y seleccionar en la pantalla la opción “tejidos blandos”, y la opción “frenectomía” (fig. 13), luego en la pantalla se observa el mensaje que solicita inicialización de la punta.



Fig. 13: Selección de procedimiento.

La inicialización de la punta del láser (fibra óptica de 400um) (fig. 14) se realizó haciendo toques sobre papel carbón azul oscuro hasta que la punta del láser se torne roja lo que indica que la punta ha sido inicializada y está lista para usarse (fig. 15). Este paso permite la absorción eficiente de la energía láser y su conversión en calor, es indispensable para asegurar un corte eficaz del

tejido blando, mejorando el control hemostático y reduciendo el tiempo quirúrgico.



Fig.14: Punta laser (punta quirúrgica no iniciadas E4, 400 um/4 mm).



Fig.15: Activación de la punta (en papel carbón azul oscuro).

Luego se seleccionó el modo de pulso en CW, que es un pulso continuo, y se seleccionó una potencia de 1.5W con técnica de contacto.

Una vez preparado el equipo láser, él bebe fue colocado en posición dorsal sobre un soporte firme (babybed), y se utilizó un campo quirúrgico como contención para evitar movimientos bruscos del bebe y también para que se sienta más seguro. (fig. 16)



Fig. 16 : él bebe fue colocado en posición dorsal sobre un soporte firme, y se utilizó un campo quirúrgico como contención.

Se colocaron las barreras de protección necesarias (fig. 17), que incluyeron gafas protectoras especiales para laser tanto para el paciente como para el equipo debido a la radiación infrarroja que puede dañar la retina. Se coloco una cánula de succión (fig. 18) para ayudar a eliminar el humo producto de la incisión de tejidos con láser.





Fig.17 y 18: Colocación de barreras de protección al paciente(A) y al equipo(B)

Se instruyó a la madre a estar preparada para dar de lactar a su bebe al terminar la cirugía.

El procedimiento se realizó a 6 manos, con la ayuda de dos asistentes, una para estabilizar la cabeza del bebe y la otra asistente para limitar los movimientos del cuerpo del bebe y asistir con la cánula de succión durante el procedimiento. (Fig. 19)



Fig.19: El procedimiento se realizó a 6 manos

Con la ayuda de una asistente para la apertura de la cavidad oral del bebe, se usó la sonda acanalada para la individualización y mejor visión del frenillo lingual. (fig. 20)





Fig. 20: visualización del frenillo en reposo (A) y con sonda acanalada (B).

En seguida, se procedió a secar el área con gasa estéril y se aplicó anestesia local tópica embebida en hisopos en el área a intervenir (lidocaína 10% solución en spray ZK-ina de Zeyco) por un periodo de 2 minutos (fig. 21), con el uso constante del suctor de saliva.



Fig. 21: Aplicación del anestésico tópico lidocaína al 10%.

Después de la anestesia se procedió a realizar la frenotomía con láser de alta potencia (fig. 22), iniciando por identificar áreas anatómicas importantes y ubicar nuestro inicio de corte en un punto medio entre la carúncula de la glándula submandibular y la unión del frenillo a la base de la lengua, la incisión inicio en el borde libre del frenillo lingual con la punta del láser a aproximadamente 45° y con movimientos tipo barrido hasta estar próximo a la base de la lengua, se realizaron 7 movimientos de barrido en total y se evidencio sangrado puntual leve durante el procedimiento.(fig. 23).



Fig.22: incisión del frenillo con láser de diodo.



Fig.23: sangrado puntual leve durante el procedimiento.

Se observó una herida en forma de diamante (figura 24), después de la comprobación de movimientos linguales mejorados (elevación de la lengua al llorar, protrusión lingual más allá del borde de maxilar inferior), la frenotomía fue cronometrada en 2min 25 segundos (figura 25).



Fig.24: herida en forma de diamante.



Fig.25: cronómetro

Se retiró la contención y él bebe fue colocado inmediatamente en el seno materno (fig. 26), y se evidencio más facilidad para iniciar y mantener la lactancia, y la madre indico una disminución en la sensación de dolor en el pezón.

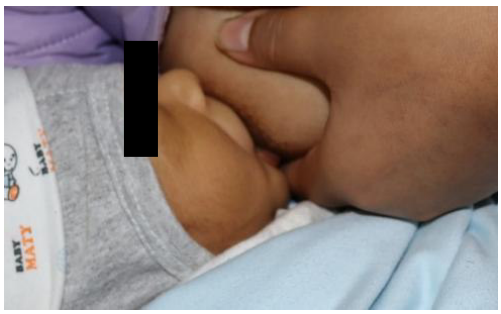

Fig.26: lactancia materna inmediatamente

Se observo una lactancia continua sin perder el sellado con una correcta posición de labios y sin chasquidos. Después de 10 minutos de lactancia, se realizó una revisión y se evidencio ausencia total de sangrado y, se observaron movimientos linguales funcionales, incluyendo elevación y lateralización de la lengua. (figura 27) El bebe continuo la lactancia y permaneció en observación por 30 minutos.

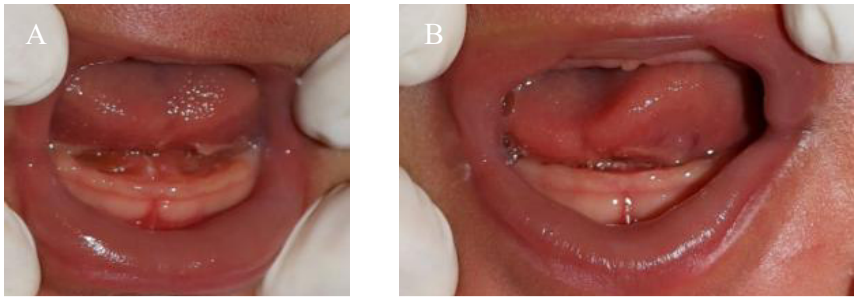

Fig.27: Tras la frenotomía, el lactante fue amamantado durante 10 minutos. Inmediatamente después, se observaron movimientos linguales funcionales, incluyendo elevación(A) y lateralización de la lengua(B).

Se aplico la escala visual analógica (EVA) para puntuar el dolor al lactar, donde la madre indico 3 puntos. Se aplico la herramienta de evaluación de frenillo lingual en bebes amamantados (tongue-tie and breastfeed babies assesment tool-TABBY) que puntuó 8 y la herramienta de evaluación de la lactancia de Bristol (BBAT) que evidencio mejora en la posición, agarre, succión y deglución con 8 puntos.

se dieron instrucciones postoperatorias a la madre como la importancia de continuar con la lactancia materna a libre demanda y no tocar la herida quirúrgica, así como estar atenta a que él bebe no toque el área accidentalmente ya que podría predisponer al sangrado, y dificultar el proceso de cicatrización, administrar acetaminofén en casos de signos de dolor (llanto inconsolable, inquietud) según las indicaciones y en la dosis recomendada según peso del bebe; así como a informar cualquier complicación o evento adverso. Se citó a control en 24 horas.

Quinta cita

9.2.3 fase postoperatoria

Se efectuó un primer control a las 24 horas para evaluar la herida quirúrgica y posibles complicaciones o efectos adversos en el neonato, así como la evolución de la lactancia materna, se refuerzan las indicaciones y motivación para mantener la lactancia materna exclusiva a libre demanda hasta los 6 meses y junto con la alimentación complementaria prolongarla hasta los 2 años. Se explico a la madre la necesidad de acudir a los controles solicitados para monitorizar la adecuada cicatrización de la herida quirúrgica, prevenir complicaciones y optimizar la calidad de la lactancia materna.

9.3 Cambios que se realizaron en el tratamiento

No se realizaron cambios durante el proceso de tratamiento.

10. SEGUIMIENTO Y RESULTADOS

10.1 Resultados evaluados por el Cirujano Dentista y el paciente

El manejo de la hemostasia en la frenotomía lingual realizada con láser en un neonato PEG ha demostrado un tiempo quirúrgico más corto, mejor visión del campo operatorio al controlar efectivamente el sangrado, mejorar la eficacia de la hemostasia y evidenciar menos complicaciones posoperatorias (sangrado, infecciones, edema, dolor, lesión de glándulas salivales) lo que facilitó y mejoro la eficacia de lactancia materna inmediatamente después de la cirugía y se observó que el confort de la diada madre-bebe durante la lactancia fue mejorando durante los controles posoperatorios, y la madre indico una mejora en la lactancia así como el cese del dolor al lactar a su bebe dejándola más tranquila y motivada a mantener y continuar con la lactancia materna exclusiva.

Antes y después de la frenotomía lingual se realizó una valoración de la calidad de la lactancia materna mediante la aplicación de la BBAT(pasando de un puntaje inicial de 3 a 8 posterior a la frenotomía), teniendo el impacto positivo y con una disminución de la sintomatología dolorosa en pezón materno medido con la EVA (pasando de un puntaje inicial de 10 a 3 inmediatamente después de la frenotomía y 0 a los 14d de seguimiento) mejora en los movimientos funcionales de la lengua evidenciando una mejora en el agarre, succión y deglución durante la lactancia. la madre manifestó alivio a la hora de lactar a su bebe después de la cirugía, ya que antes de la frenotomía se había planteado abandonar la lactancia a causa del dolor durante su lactancia.

En el presente caso clínico realizamos controles a las 24 horas, 3, 7, 14,y 30 días y luego cada mes hasta los 6 meses, en el control del día 30 se observó una mucosa de coloración y textura igual al entorno del piso de boca, sugiriendo una regeneración de la mucosa oral y demás tejidos involucrados, con un índice de curación de Landry et al[32] de 5puntos.

En cada control mensual se reforzo la información sobre los beneficios de lactancia materna para la diada madre-bebe y sobre la importancia del

cuidado de los futuros dientes del bebe ya que hay estudios que evidencian un mayor riesgo de caries dental y defectos de desarrollo del esmalte (DDE) en neonatos PEG[33,34].

10.2 Resultados importantes de la prueba de seguimiento

24 horas después de la intervención se realizó el primer control posoperatorio (Fig. 34), se pudo observar la lengua elevada en posición de reposo y la madre indico una disminución en la sensación de dolor justo después del procedimiento y que esa sensación de presión del pezón (como si su bebe la mordiera) ya no estaba, sumado al hecho de que su bebe realiza tomas más largas.

Clínicamente la herida quirúrgica se encontraba en proceso de cicatrización, evidenciándose la fase inflamatoria con presencia de superficie color blanquecina homogénea, continua, bien humedecida y sin desprenderse de la base de la herida con tejido necrótico superficial delimitado por un halo eritematoso. No se encontró evidencia de lesión de glándulas salivales.

Se explico a la madre la importancia de no remover esta capa superficial de tejido, y permanecer atenta a que él bebe no toque la herida accidentalmente, ya que esto puede retrasar la reparación por comprometer el proceso de cicatrización y predisponer al sangrado. Durante esta fase de seguimiento se reforzo la importancia de continuar con la lactancia materna exclusiva a libre demanda.

En el segundo control (Fig. 35) se observó una membrana blanquecina rodeada por un borde mas elevado menos eritematoso y más definido, también es posible observar una contracción de la herida, la cual exhibe un área menor. Se explico a la madre que la herida se encuentra en proceso de cicatrización y que es importante evitar tocar el área para evitar sangrados o infecciones, así mismo se indicó la importancia de continuar con lactancia materna exclusiva.

En el tercer control la herida quirúrgica (Fig. 36) se encontraba en proceso de cicatrización, con bordes menos eritematosos y más definidos con un tejido más rojizo en el base cubierto por un tejido blanquecino translucido. Se recordó a la madre la importancia de no remover esta capa superficial, y permanecer atenta a que él bebe no toque la herida accidentalmente, así como a continuar con la lactancia materna exclusiva a libre demanda. La

calidad de la curación se evaluó con el índice de curación de Landry et al, que mostro una curación discreta de la herida (puntuación=3), sin evidencia de sangrado ni supuración.

En el cuarto control a las 2 semanas postfrenotomia (Fig. 37) se aplicó la herramienta de evaluación de lactancia de Bristol (BBAT=8) y se evidencio el mantenimiento de las mejoras en la lactancia además la madre indico una lactancia efectiva sin dolor (EVA=0), y que en su último control de crecimiento y desarrollo le indicaron que aumento de peso de acuerdo con lo esperado. Se motivo a la madre a continuar con la lactancia materna exclusiva a libre demanda.

En el quinto control a los 30 días (Fig. 38), la herida quirúrgica se encontraba en proceso de cicatrización con un aspecto clínico compatible con una reparación tisular normal, sugiriendo que habrá regeneración de la mucosa oral y de los demás tejidos involucrados. Se aplico el índice de curación de Landry et al, que mostro una curación excelente de la herida con una evaluación de 5puntos. (Anexo 2),

En el sexto control, realizado a los dos meses de la frenotomía (Fig. 39), se observó una adecuada posición lingual en reposo durante el sueño, así como movimientos laterales sin restricción. La mucosa presentó coloración y textura similares a las del piso de boca circundante. La madre indicó que continua con lactancia materna exclusiva a libre demanda y su bebe continúa ganando el peso esperado.

En el control a los 3 meses (Fig. 40), se observa regeneración completa de mucosa oral y tejidos involucrados. La madre indica que continua con lactancia materna exclusiva a libre demanda y que el neonato continúa ganando el peso esperado en sus controles CRED.

En el control a los 4 meses, (Fig. 41) se observa regeneración del frenillo lingual en su nueva inserción, movimientos linguales de protrusión y lateralidad mantenidos y continuación de lactancia materna exclusiva a libre demanda con ganancia de peso esperada informada por la madre.

En el control a los 5 meses (Fig.42), se observa frenillo lingual en su nueva inserción. La diada madre-bebe continúa con lactancia materna exclusiva a libre demanda. Madre reporta sentirse tranquila y planea continuar con lactancia materna exclusiva.

Control a los 6 meses (Fig. 43), se evidencio buena posición de lengua en reposo, así como movimientos linguales en lateralidad y protrusión mantenidos, así como continuación con lactancia materna exclusiva a libre demanda y con adecuada ganancia de peso. se reforzo la información sobre los beneficios de lactancia materna para la diada madre-bebe y se brindó información sobre la importancia del cuidado de los futuros dientes del bebe, ya que al ser un neonato pequeño y vulnerable hay estudios que evidencian un mayor riesgo de caries dental y defectos de desarrollo del esmalte (DDE) en esta población.

Fotos de diagnóstico (iniciales)



Fig. 28: foto extraoral de neonato pequeño para la edad gestacional (PEG)

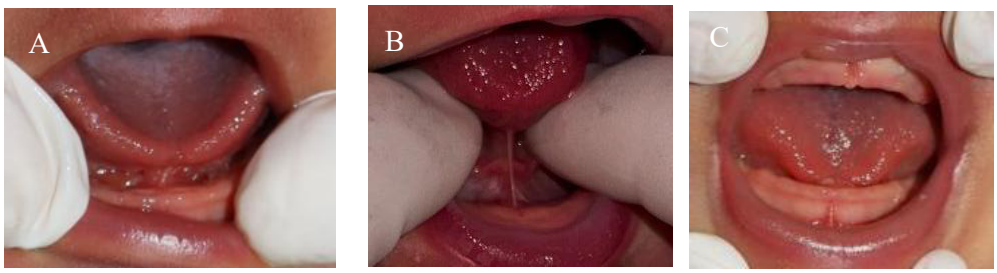

Fig. 29 Frenillo lingual en reposo (A), frenillo lingual evidenciado con maniobra(B), y posición baja de la lengua durante el llanto (C).

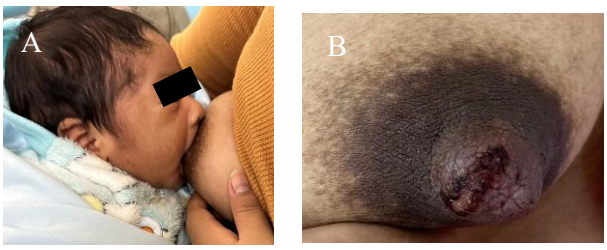

Fig. 30 Lactancia materna deficiente (A) Lesión en pezón de la madre (B)

Fotos del tratamiento



Fig. 31: colocación de campo quirúrgico y protector ocular



Fig. 32: Aplicación de anestesia tópica lidocaína al 10%.

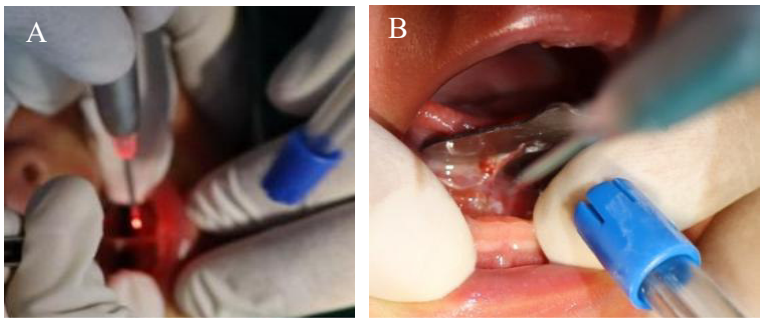

Fig. 33: Incisión del frenillo lingual con láser de diodo (A), se evidencia sangrado puntual durante el procedimiento(B).



Fig. 34: Herida en forma de diamante



Fig. 35: lactancia materna después de la frenotomía, se aprecia un mejor sellado labial con mayor cantidad de areola dentro de la boca del bebe.

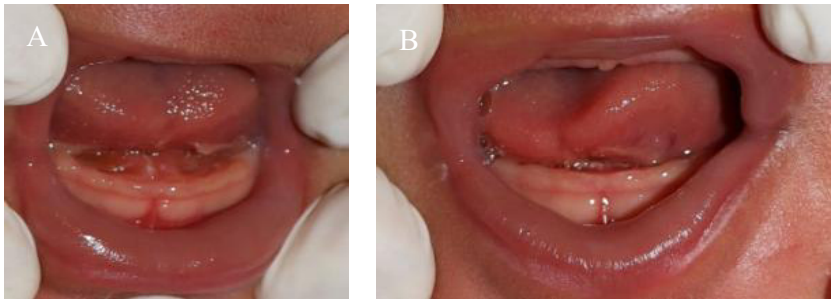

Fig.36: 10 minutos después de la lactancia, se observaron movimientos linguales funcionales como la elevación(A) y lateralización de la lengua(B).

Fotos de evolución

Control a 24 horas

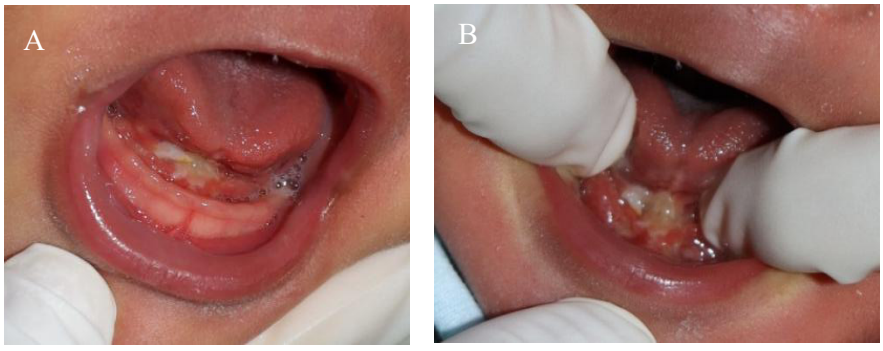

Fig.37: Primer control a las 24 horas postratamiento, visualización de fase inflamatoria durante el llanto(A) y con maniobra(B). Se evidencia la fase inflamatoria con presencia de superficie color blanquecina homogénea, continua, bien humedecida y sin desprenderse de la base de la herida con tejido necrótico superficial delimitado por un halo eritematoso.



Fig.38: Segundo control a los 3 días postratamiento, se observa fase inflamatoria/proliferativa.



Fig.39: Tercer control a los 7 días postratamiento, se observa fase proliferativa.

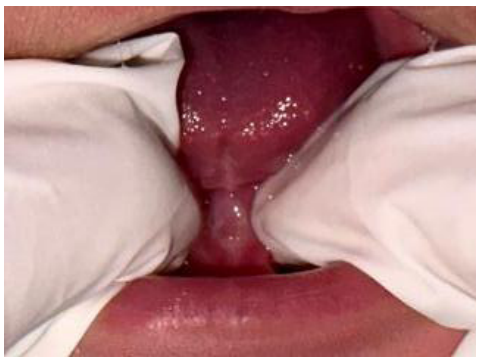

Fig.40: Cuarto control a los 14 días postratamiento, se observa fase de Remodelado.



Fig.41: quinto control a los 30 días se observa fase de remodelado. aspecto clínico compatible con una reparación tisular normal.

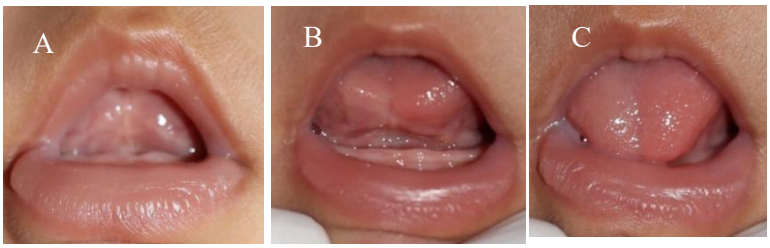

Fig.42: control a los 2 meses se observa lengua en posición elevada en reposo(A) elevación (B) y protrusión lingual (C).



Fig.43: control a los 3 meses, se observa regeneración completa de mucosa oral y tejidos involucrados.



Fig.44: control a los 4 meses, se observa regeneración del frenillo lingual en su nueva inserción.



Fig.45: control a los 5 meses, se observa frenillo lingual en su nueva inserción.

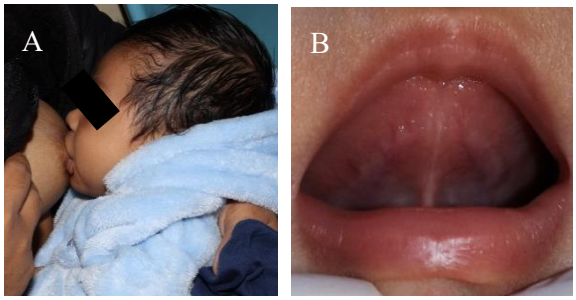

Fig.46: control a los 6 meses, continua con lactancia materna(A), se observa lengua en posición elevada en reposo(B).

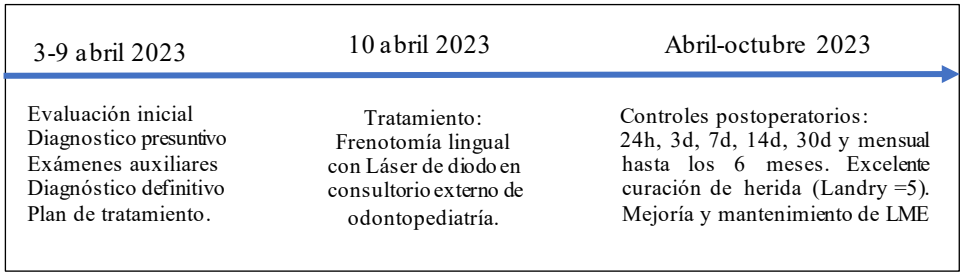

Fig.47: línea del tiempo de la evolución del caso

10.3 Observancia de la intervención y tolerabilidad a la misma ¿Cómo se ha evaluado?

La intervención estomatológica del neonato pequeño para la edad gestacional (PEG) fue ejecutada conforme al plan de tratamiento diseñado según las necesidades clínicas del caso. El procedimiento se realizó en consulta externa de odontopediatría, incluyendo una sesión quirúrgica y diez controles posteriores para seguimiento. La madre mostró conformidad con el manejo clínico propuesto y participo en el seguimiento del tratamiento, el neonato toleró satisfactoriamente tanto el procedimiento quirúrgico como los controles

posteriores, sin registrarse eventos adversos ni complicaciones que afectaran la continuidad del manejo clínico.

10.4 Acontecimientos adversos e imprevistos

A lo largo de las fases educativa, preventiva y curativa del tratamiento, no se registraron eventos adversos, efectos no deseados ni incidentes imprevistos.

11. DISCUSIÓN

11.1 Discusión de las fortalezas y limitaciones en el manejo del caso

Este estudio muestra la experiencia clínica en el manejo de la hemostasia en la frenotomía lingual de un neonato PEG. Los neonatos PEG son una población considerada de alto riesgo por su mayor vulnerabilidad a complicaciones metabólicas, respiratorias y hematológicas[12,14,17]. Hunter et al [8] menciona que el 28% de la mortalidad neonatal mundial se produce en bebes PEG nacidos a término. Karapati et al[35] destaca la alteración de la coagulación y describe un perfil hipocoagulable e hipofibrinolítico en esta población. Kollia et al[36] concluyen en su estudio que los neonatos PEG mostraron función plaquetaria deteriorada, menor volumen circulante y escasas reservas fisiológicas. Conociendo la importancia de minimizar la perdida sanguínea en esta población, en el presente caso clínico se optó por realizar un abordaje específico del control hemostático durante la frenotomía lingual en un neonato PEG.

Anderson R y Parrish J[37] indican que el láser produce un mecanismo mediante el cual la energía es absorbida selectivamente por cromóforos tisulares, generando coagulación localizada y un campo operatorio seco con mínimo daño térmico colateral. Movaniya P et al[38] precisan que el uso del láser en cirugía de tejidos blandos permite realizar una disección rápida y precisa, con buena visibilidad del campo quirúrgico gracias al sellado de los vasos sanguíneos que favorece una recuperación con menos complicaciones locales y disminuye las molestias posteriores, como el dolor, la hinchazón y el riesgo de infección. Por tal motivo en nuestro caso se usó el láser de diodo de alta potencia con 980nm de longitud de onda (Epic PRO, marca BIOLASE-USA), y se logró hemostasia intraoperatoria de manera inmediata gracias a la fototermólisis controlada. Esta propiedad ha sido ampliamente documentada en cirugía oral pediátrica y representa una ventaja frente al bisturí frío o

electrocirugía, técnicas asociadas a mayor sangrado y mayor necesidad de sutura [39,40]. En nuestro estudio no se compararon técnicas quirúrgicas al tratarse de un caso clínico.

En su revisión sistemática Pagano F et al[41] concluyen que la lactancia materna exclusiva en neonatos PEG muestra un impacto positivo a largo plazo en el desarrollo cognitivo, cociente intelectual, parámetros antropométricos y cardio metabólicos, así como en el crecimiento y mineralización ósea. Dooks E et al[42] documentaron que los neonatos PEG presentan menores tasas de inicio, establecimiento y mantenimiento de la lactancia en comparación con aquellos nacidos adecuados o grandes para la edad gestacional. En este caso clínico el abordaje oportuno y mínimamente invasivo de una frenotomía lingual con láser de diodo de alta potencia con 980nm de longitud de onda (Epic PRO, marca BIOLASE- USA) permitió restablecer y dar continuidad a la lactancia materna exclusiva mejorando el agarre y sellado del bebe al lactar, así como una disminución del dolor materno.

Entre las limitaciones del caso se encuentra su naturaleza de reporte único, lo que impide la generalización de los hallazgos. Además, la valoración de la hemostasia fue principalmente clínica, sin empleo de métodos cuantitativos estandarizados, lo que limita la comparación objetiva con otras técnicas. A pesar de un seguimiento adecuado de seis meses que evidenció la cicatrización completa, continuidad de la lactancia materna exclusiva, y ausencia de complicaciones, no es posible descartar secuelas funcionales a más largo plazo. Finalmente, la disponibilidad de tecnología láser y la necesidad de entrenamiento del personal pueden limitar la aplicación de este abordaje en centros con recursos restringidos.

11.2 Discusión de la literatura médica y odontológica relevante y pertinente.

Actualmente, el consenso del abordaje odontológico de la anquiloglosia es multidisciplinario, si un lactante diagnosticado con anquiloglosia presenta dificultades para lactar y el dolor materno persistente a pesar del manejo conservador, se recomienda realizar una frenotomía lingual de manera oportuna.[20,23,26] Aun no hay consenso sobre la edad óptima para realizar la frenotomía, algunos autores recomiendan los primeros días de vida, otros

entre las primeras semanas y los seis meses, aunque en general se favorece su realización temprana ya que el objetivo primordial es prevenir el abandono de la lactancia materna.[18,25] En el presente caso clínico, la frenotomía lingual se realizó a los 10 días de vida del neonato, posterior a la evaluación inicial en el servicio de neonatología, la valoración odontopediatrica, consulta en el servicio de lactancia materna, y en coordinación con el pediatra tratante.

La frenotomía lingual en neonatos se indica principalmente en el contexto de dificultades para la lactancia materna, entre las que destacan una succión ineficaz, la necesidad de tomas frecuentes e interrumpidas, dolor materno asociado a fisuras en el pezón, y mastitis.[25,29] Rodríguez LF et al[43] indican que un signo relevante de dificultad en la lactancia materna es el poco incremento de peso o, incluso, la pérdida de peso en el recién nacido, lo que puede generar ansiedad en la madre, sentimientos de ineficacia, y en algunos casos, favorecer la aparición de depresión posparto y el abandono precoz de la lactancia materna. En este caso, el neonato mostró dificultades para alimentarse desde el inicio, caracterizadas por una succión ineficaz y la aparición de fisuras en el pezón acompañadas de dolor materno, a pesar de haber recibido asesoría en lactancia. Esta situación comprometió la continuidad de la lactancia materna exclusiva, dado que la madre experimentó ansiedad y llegó a considerar la introducción de alimentación con fórmula. No obstante, diversos autores subrayan la necesidad de una evaluación clínica integral antes de atribuir de manera exclusiva a la anquiloglosia los problemas de lactancia, dada la ausencia de criterios diagnósticos uniformes y de indicaciones estandarizadas de tratamiento.[44,45] En este sentido, el presente caso respalda la evidencia de que, en situaciones seleccionadas, la frenotomía constituye una intervención eficaz para resolver las dificultades de la lactancia y favorecer tanto la salud neonatal como el bienestar materno.

Actualmente no existe evidencia concluyente respecto a la mejor estrategia para proporcionar analgesia previa a la frenotomía lingual en recién nacidos. Messner et al [23]indican que la infiltración de anestésicos locales no se recomienda en esta población , en consecuencia la frenotomía con láser se realiza con frecuencia empleando anestésicos tópicos[29]. Estos deben aplicarse en cantidades mínimas sobre las superficies mucosas, con el fin de reducir el riesgo de toxicidad sistémica, entre cuyos efectos adversos se han

descrito convulsiones y metahemoglobinemia[46]. Sin embargo, la eficacia de dichos agentes es controvertida, y diversos autores sugieren no utilizarlos rutinariamente antes de la frenotomía[23]. Como alternativa, algunos estudios recomiendan la administración de soluciones de sacarosa previa al procedimiento, aunque su eficacia es igualmente debatida y no se ha establecido una dosis mínima efectiva[29]. En el presente caso clínico, se utilizó anestésico tópico en spray de solución de lidocaína 10% ZK-ina de Zeyco aplicada mediante hisopo en el área quirúrgica durante dos minutos, con aspiración asistida en todo momento para minimizar la deglución del anestésico, no se evidenciaron efectos adversos durante la cirugía o durante el seguimiento. Inmediatamente después de la frenotomía, el neonato recibió lactancia materna, la cual, además de favorecer el apego, proporciona un efecto analgésico adicional. La madre no reporto eventos adversos en los seguimientos de control.

La adopción de técnicas mínimamente invasivas en odontología, ha posicionado al láser de alta potencia como una alternativa eficaz para la realización de frenotomías en neonatos.[29]Esta tecnología permite acortar el tiempo quirúrgico, facilita la visibilidad del campo operatorio y ofrece una mayor precisión durante el procedimiento.[30] El control simultáneo de la hemostasia, cauterización y descontaminación del área quirúrgica contribuyen a una reducción significativa del dolor postoperatorio, inflamación, tiempo de recuperación y en la incidencia de complicaciones como el sangrado, la infección, y el edema.[31,38] No existen protocolos establecidos para el manejo de tratamientos odontológicos quirúrgicos en neonatos pequeños y vulnerables como los neonatos (PEG), sin embargo, la Academia Americana de Odontología Pediátrica reconoce el uso de láseres de alta potencia como una alternativa segura y eficaz para procedimientos odontológicos como frenotomías en infantes[47]. En el presente caso clínico, el tratamiento de frenotomía fue cronometrado en 2min 15seg, la hemostasia se controló eficazmente con el láser de diodo de alta potencia con 980nm de longitud de onda (Epic PRO, marca BIOLASE- USA) teniendo un campo operatorio limpio, en los controles de seguimiento no se reportaron complicaciones, y la madre refirió una mejoría en la lactancia con tomas más prolongadas y sueño posterior.

Righetti, et al[48]. Indicaron que La mejora subjetiva de la lactancia materna fue reportada por el 90% de las madres inmediatamente después de la frenotomía y un 83 % dos semanas después.[48] Un metaanálisis de Sheckher et al.[49] reportó que la frenotomía mejora significativamente la función lingual, con una reducción de 4,5 puntos en la escala HATLFF, en comparación con la ausencia de cambios en los controles. Además, se asoció con una mejoría en la lactancia materna autoinformada (riesgo relativo [RR] = 3,48. P<0,00001) y una disminución significativa en el dolor materno medido mediante el Short-Form McGill Pain Questionnaire (p < 0,00001). En este reporte de caso se observó una mejoría en la lactancia materna tras la frenotomía, evidenciada por una disminución del dolor materno informado por la madre (EVA=10 previo a la frenotomía y EVA=0 dos semanas después de la frenotomía) y una mejora en el agarre, sellado y succión del lactante inmediatamente después de la frenotomía, con progresiva evolución favorable en los controles posteriores, el puntaje BBAT se mantuvo en 8 inmediatamente y a las dos semanas postfrenotomia.

Si bien la mayoría de las frenotomías cursan sin complicaciones, existe una baja pero relevante probabilidad de eventos adversos, tales como infección, dolor, lesión de los conductos y hemorragia.[27,28] Mazzoni et al[40] compararon técnicas quirúrgicas en neonatos sometidos a frenotomías , mostraron que el grupo sometido a láser de diodo de alta potencia presentó menor sangrado posquirúrgico en comparación con el grupo sometido a electrocauterio y no presentó inflamación en los bordes de la incisión quirúrgica.[40] Estos resultados se deben a que el láser de diodo sella los vasos sanguíneos y los canales linfáticos lo que produce una reducción del edema e inflamación posoperatoria, produce fototoxicidad bacterial y genera una capa protectora sobre el tejido expuesto vaporizado lo que optimiza la recuperación de tejidos y disminuye el dolor postoperatorio.[31,39] En el presente caso, el uso de laser de diodo de alta potencia con 980nm de longitud de onda (Epic PRO, marca BIOLASE- USA) y potencia de 1.5W con técnica de contacto nos permitió realizar el manejo eficaz de la hemostasia favoreciendo un campo operatorio limpio y sin complicaciones o eventos adversos durante los controles de seguimiento, dando continuidad a la lactancia materna exclusiva.

Hendricks et al[50] reportaron el caso de un neonato de 10 días sometido a frenotomía lingual y labial superior con tijera, que presentó sangrado constante y fue hospitalizado por shock hemorrágico. Kim DH, et al[51] reportaron un caso de hemorragia tardía posterior a una frenotomía con láser en un lactante de seis semanas de edad, que presentó signos clínicos de shock hipovolémico y requirió reanimación con fluidos, factores como el daño vascular iatrogénico, no haber recibido la vitamina K al nacer, bajo volumen sanguíneo y vigilancia postoperatoria insuficiente podrían haber contribuido a la hemorragia. Karapati et al[35] mencionan que considerando que la frenotomía se realiza con mayor frecuencia en lactantes, la hemorragia postoperatoria en neonatos PEG representa una complicación de especial relevancia, ya que incluso pérdidas sanguíneas mínimas pueden resultar clínicamente significativas debido al reducido volumen sanguíneo en esta población.

En el contexto peruano a partir del 2014, el MINSA especifica la aplicación de la vitamina K intramuscular a los recién nacidos, para prevenir la hemorragia por deficiencia de vitamina K [52].En el presente caso clínico, se corroboró la aplicación de vitamina K previo al procedimiento y se descartaron antecedentes familiares de trastornos hereditarios de la coagulación, así como alteraciones hematológicas mediante exámenes complementarios. Considerando el riesgo de hemorragia en esta etapa del desarrollo, y en bebes PEG se implementó un seguimiento postoperatorio estricto a las 24h, 3d, 7d y 14d,y 30d y de manera mensual hasta los 6 meses de edad. No se registraron eventos adversos durante la frenotomía ni en el seguimiento, observándose a los 30 días una cicatrización óptima, con un puntaje de 5 en el índice de Landry.

El reconocimiento de las vulnerabilidades del neonato (PEG) y las implicaciones que un frenillo lingual restrictivo puede tener en la lactancia materna resaltan la importancia de un manejo oportuno. El uso del láser permite un control eficiente de la hemostasia durante la frenotomía, contribuyendo a evitar la interrupción de la lactancia materna y sus consecuencias negativas en la salud general del neonato.

11.3 Justificación de las conclusiones

La utilización de láser de alta potencia para la realización de frenotomía en un neonato (PEG) permitió un control eficaz de la hemostasia, y sin eventos adversos en el seguimiento postoperatorio, la intervención mejoró la lactancia materna al optimizar el agarre y succión del bebe y redujo el dolor materno referido. Se resalta la importancia del manejo preciso de la hemostasia en procedimientos quirúrgicos en neonatos vulnerables y se refuerza el papel del odontopediatra en el diagnóstico y tratamiento oportuno de la anquiloglosia para favorecer la lactancia y el bienestar de la díada madre-hijo.

Este caso clínico muestra que la frenotomía lingual con láser de diodo constituye una opción terapéutica segura y eficaz para neonatos PEG, con ventajas en el control de la hemostasia, la instauración y mantenimiento de la lactancia materna exclusiva durante los 6 meses de seguimiento y potenciales beneficios en la prevención de complicaciones orales y sistémicas. No obstante, se requieren estudios prospectivos, comparativos y con poblaciones más amplias que validen estos hallazgos y permitan establecer recomendaciones clínicas sólidas.

11.4 Principales lecciones que se pueden extraer de este informe de caso

El uso del láser de diodo en el manejo de la hemostasia en la frenotomía lingual de un neonato PEG, considerado población vulnerable por su potencial déficit hemostático, resulto una alternativa de tratamiento segura y eficaz.

Realizar la frenotomía con láser en neonatos PEG, favorece la coagulación inmediata de pequeños vasos sanguíneos, lo que reduce el sangrado intraoperatorio, el tiempo quirúrgico y minimiza la necesidad de intervenciones adicionales para el control de la hemostasia.

La valoración clínica multidisciplinaria (neonatología, odontopediatría, pediatría y consultoría de lactancia) fue esencial para realizar un diagnóstico precoz y un tratamiento oportuno en neonato PEG.

Constatar la administración de vitamina K y la exclusión de trastornos de coagulación mediante historia clínica y, de ser necesario, exámenes complementarios constituyen medidas clave para garantizar la seguridad del procedimiento de frenotomía en neonatos PEG.

El seguimiento en las primeras 24 horas tras la intervención es fundamental en neonatos PEG, con el fin de detectar oportunamente complicaciones hemorrágicas o alteraciones en la lactancia.

En nuestro caso el adecuado manejo de la hemostasia no solo permitió un procedimiento seguro, sino que también facilitó la recuperación inmediata de la función lingual permitiendo afianzar la lactancia, mejorando la adaptación del binomio madre-hijo y favoreciendo la continuidad de la lactancia materna exclusiva.

La mejoría rápida y objetiva en la lactancia materna (BBAT 8, reducción de EVA materna a 0, recuperación del peso neonatal) refuerza el valor del procedimiento no solo como corrección anatómica, sino como intervención funcional y emocionalmente significativa para la díada madre-hijo.

Existe escasa literatura sobre el manejo hemostático con láser en neonatos PEG; este caso amplía la evidencia disponible y puede orientar futuras guías clínicas o estudios comparativos con técnicas convencionales.

Este caso documenta un abordaje exitoso y sin complicaciones del manejo de la hemostasia en la frenotomía lingual con láser en un neonato PEG, aportando información útil para protocolos de manejo en neonatos pequeños y vulnerables.

El tratamiento de frenotomía lingual con láser en un neonato PEG fue exitoso; sin embargo, el seguimiento longitudinal resulta esencial para valorar la evolución de las funciones linguales y su influencia en el desarrollo del sistema estomatognático.

12. PERSPECTIVA DEL PACIENTE

La madre refirió sentimientos de preocupación y stress ante las dificultades de lactancia en un primer momento. En neonatología le indicaron que la dificultad podría deberse a que su bebe tenía frenillo corto, posteriormente en la interconsulta con odontopediatría le explicaron que el diagnostico de su bebe era anquiloglosia y le indicaron acudir a consultoría de lactancia para mejorar la técnica de lactancia pues tenía dificultad para posicionar a su bebe. El dolor persistente, acompañado de fisuras en el pezón, disminuyó su confianza para mantener la lactancia materna exclusiva. A ello se sumó la preocupación por que su bebe no estaba alcanzando el incremento de peso esperado, situación que la llevó a considerar la suplementación con fórmula. La indicación de la frenotomía con láser fue percibida con esperanza de que su bebe podría lactar sin dificultad, aunque también con temor por la intervención en su bebe recién nacido. Tras el procedimiento, manifestó alivio y tranquilidad al notar una mejoría inmediata en la succión y agarre de su bebe, sin soltar constantemente como ocurría antes del procedimiento, así como la desaparición del dolor "tipo mordida" que sentía al lactar a su bebe, lo que reforzó su motivación para continuar con la lactancia exclusiva. Durante los controles postfrenotomia manifestó preocupación inicial por la apariencia de la herida, aunque se tranquilizó al constatar que el neonato lactaba adecuadamente, cicatrizaba sin complicaciones y ganaba peso. La madre reconoció que, aunque en un inicio las dificultades y el dolor la llevaron a considerar abandonar la lactancia, la mejoría de su bebe tras el procedimiento y el acompañamiento recibido de todos los profesionales fueron muy importantes para ayudarla a mantener y continuar con la lactancia materna exclusiva.

13. CONSENTIMIENTO INFORMADO

13.1¿El paciente dio su consentimiento informado?

La madre del neonato firmó el consentimiento informado para realizar el procedimiento por consultorio externo (ANEXO N°1).

REFERENCIAS BIBLIOGRÁFICAS

1. Rey Y Formoso V, Barreto Mota R, Soares H. Developmental hemostasis in the neonatal period. *World J Pediatr WJP*. 2022;18(1):7-15. doi:10.1007/s12519-021-00492-3
2. Guzzardo GM, Regling K. Developmental Hemostasis: The Evolution of our Coagulation System. *NeoReviews*. 2022;23(2):e82-e95. doi:10.1542/neo.23-2-e82
3. Andrew M, Paes B, Milner R, et al. Development of the human coagulation system in the full-term infant. *Blood*. 1987;70(1):165-172.
4. Sokou R, Iacovidou N, Parastatidou S, Konstantinidi A. Editorial: Filling the knowledge gap of neonatal hemostasis. *Front Pediatr*. 2023;10. doi:10.3389/fped.2022.1110481
5. Davenport P, Sola-Visner M. Hemostatic Challenges in Neonates. *Front Pediatr*. 2021;9:627715. doi:10.3389/fped.2021.627715
6. Ashorn P, Ashorn U, Muthiani Y, et al. Small vulnerable newborns—big potential for impact. *The Lancet*. 2023;401(10389):1692-1706. doi:10.1016/S0140-6736(23)00354-9
7. Lawn JE, Ohuma EO, Bradley E, et al. Small babies, big risks: global estimates of prevalence and mortality for vulnerable newborns to accelerate change and improve counting. *The Lancet*. 2023;401(10389):1707-1719. doi:10.1016/S0140-6736(23)00522-6
8. Hunter PJ, Awoyemi T, Ayede AI, et al. Biological and pathological mechanisms leading to the birth of a small vulnerable newborn. *The Lancet*. 2023;401(10389):1720-1732. doi:10.1016/S0140-6736(23)00573-1
9. Lee AC, Katz J, Blencowe H, et al. National and regional estimates of term and preterm babies born small for gestational age in 138 low-income and middle-income countries in 2010. *Lancet Glob Health*. 2013;1(1):e26-e36. doi:10.1016/S2214-109X(13)70006-8
10. Fung C, Zinkhan E. Short- and Long-Term Implications of Small for Gestational Age. *Obstet Gynecol Clin North Am*. 2021;48(2):311-323. doi:10.1016/j.ogc.2021.02.004

11. Chen F, Li DZ. Born small-for-gestational age: not just smaller. *Ultrasound Obstet Gynecol Off J Int Soc Ultrasound Obstet Gynecol*. 2023;62(3):449-450. doi:10.1002/uog.26318
12. De Mendonça ELSS, De Lima Macêna M, Bueno NB, De Oliveira ACM, Mello CS. Premature birth, low birth weight, small for gestational age and chronic non-communicable diseases in adult life: A systematic review with meta-analysis. *Early Hum Dev*. 2020;149:105154. doi:10.1016/j.earlhumdev.2020.105154
13. Cajachagua-Torres KN, Quezada-Pinedo HG, Guzman-Vilca WC, Tarazona-Meza C, Carrillo-Larco RM, Huicho L. Vulnerable newborn phenotypes in Peru: a population-based study of 3,841,531 births at national and subnational levels from 2012 to 2021. *Lancet Reg Health - Am*. 2024;31:100695. doi:10.1016/j.lana.2024.100695
14. Hokken-Koelega ACS, Van Der Steen M, Boguszewski MCS, et al. International Consensus Guideline on Small for Gestational Age: Etiology and Management From Infancy to Early Adulthood. *Endocr Rev*. 2023;44(3):539-565. doi:10.1210/endrev/bnad002
15. L SI, H B, EO O, M CB. Maternal Risk Factors for Small-for-Gestational-Age Newborns in Mexico: Analysis of a Nationwide Representative Cohort. *Front Public Health*. 2021;9:707078. doi:10.3389/fpubh.2021.707078
16. Karapati ES Rozeta; Iliodromiti, Zoi; Tsaousi, Marina; Sulaj, Alma; Tsantes, Andreas G; Petropoulou, Chrysa; Pouliakis, Abraham; Tsantes, Argirios E; Boutsikou, Theodora; Iacovidou, Nicoletta. Assessment of Hemostatic Profile in Neonates with Intrauterine Growth Restriction: A Systematic Review of Literature. *Semin Thromb Hemost*. 2023;50(02):169-181. doi:10.1055/s-0043-1762893
17. Fernandes J de KB, de Sousa FS, Alves CMC, et al. Small for gestational age and early childhood caries: the BRISA cohort study. *Sci Rep*. 2023;13:14343. doi:10.1038/s41598-023-41411-y
18. Masi AC, Stewart CJ. Role of breastfeeding in disease prevention. *Microb Biotechnol*. 2024;17(7):e14520. doi:10.1111/1751-7915.14520
19. Bruney TL, Scime NV, Madubueze A, Chaput KH. Systematic review of the evidence for resolution of common breastfeeding problems-Ankyloglossia

(Tongue Tie). *Acta Paediatr Oslo Nor 1992*. 2022;111(5):940-947. doi:10.1111/apa.16289

20. LeFort Y, Evans A, Livingstone V, et al. Academy of Breastfeeding Medicine Position Statement on Ankyloglossia in Breastfeeding Dyads. *Breastfeed Med Off J Acad Breastfeed Med*. 2021;16(4):278-281. doi:10.1089/bfm.2021.29179.ylf
21. Cordray H, Mahendran GN, Tey CS, et al. Severity and prevalence of ankyloglossia-associated breastfeeding symptoms: A systematic review and meta-analysis. *Acta Paediatr Oslo Nor 1992*. 2023;112(3):347-357. doi:10.1111/apa.16609
22. Mazzoni A, Navarro RS, Fernandes KPS, et al. Comparison of the Effects of High-Power Diode Laser and Electrocautery for Lingual Frenectomy in Infants: A Blinded Randomized Controlled Clinical Trial. *J Clin Med*. 2022;11(13):3783. doi:10.3390/jcm11133783
23. Messner AH, Walsh J, Rosenfeld RM, et al. Clinical Consensus Statement: Ankyloglossia in Children. *Otolaryngol--Head Neck Surg Off J Am Acad Otolaryngol-Head Neck Surg*. 2020;162(5):597-611. doi:10.1177/0194599820915457
24. Pérez-Escamilla R, Tomori C, Hernández-Cordero S, et al. Breastfeeding: crucially important, but increasingly challenged in a market-driven world. *The Lancet*. 2023;401(10375):472-485. doi:10.1016/S0140-6736(22)01932-8
25. Cordray H, Raol N, Mahendran GN, et al. Quantitative impact of frenotomy on breastfeeding: a systematic review and meta-analysis. *Pediatr Res*. 2024;95(1):34-42. doi:10.1038/s41390-023-02784-y
26. O´Shea et al. Frenotomía para la anquiloglosia en neonatos - O'Shea, JE - 2017 | Cochrane Library. Accessed March 20, 2024. https://www.cochranelibrary.com/cdsr/doi/10.1002/14651858.CD011065.pub2/full/es
27. Solis-Pazmino P, Kim GS, Lincango-Naranjo E, Prokop L, Ponce OJ, Truong MT. Major complications after tongue-tie release: A case report and systematic review. *Int J Pediatr Otorhinolaryngol*. 2020;138:110356. doi:10.1016/j.ijporl.2020.110356

28. Ganesan K, Girgis S, Mitchell S. Lingual frenotomy in neonates: past, present, and future. *Br J Oral Maxillofac Surg*. 2019;57(3):207-213. doi:10.1016/j.bjoms.2019.03.004
29. Dell'Olio F, Baldassarre ME, Russo FG, et al. Lingual laser frenotomy in newborns with ankyloglossia: a prospective cohort study. *Ital J Pediatr*. 2022;48(1):163. doi:10.1186/s13052-022-01357-9
30. Dias JM, Paiva E, Pereira IG, Soares HC, Areias C. Lingual Frenotomy in Pediatric Ankyloglossia: A Diode Laser Approach in Two Case Reports. *Cureus*. Published online February 6, 2024. doi:10.7759/cureus.53701
31. Onur SG. Evaluation of Pain Perception and Wound Healing After Laser-Assisted Frenectomy in Pediatric Patients: A Retrospective Comparative Study. *Photobiomodulation Photomed Laser Surg*. 2021;39(3):204-210. doi:10.1089/photob.2020.4886
32. Rodriguez AB, Alhachache S, Velasquez D, Chan HL. A systematic review of oral wound healing indices. *PLOS ONE*. 2024;19(2):e0290050. doi:10.1371/journal.pone.0290050
33. Pinheiro E, Abanto J, Costa E de S, et al. Developmental Defects of Enamel and Associated Factors in 2-Year-Old Children: A Birth Cohort Study. *Community Dent Oral Epidemiol*. Published online August 5, 2025. doi:10.1111/cdoe.70008
34. Fernandes J de KB, de Sousa FS, Alves CMC, et al. Small for gestational age and early childhood caries: the BRISA cohort study. *Sci Rep*. 2023;13(1):14343. doi:10.1038/s41598-023-41411-y
35. Karapati E, Valsami S, Sokou R, et al. Hemostatic Profile of Intrauterine Growth-Restricted Neonates: Assessment with the Use of NATEM Assay in Cord Blood Samples. *Diagn Basel Switz*. 2024;14(2):178. doi:10.3390/diagnostics14020178
36. Kollia M, Iacovidou N, Iliodromiti Z, et al. Primary hemostasis in fetal growth restricted neonates studied via PFA-100 in cord blood samples. *Front Pediatr*. 2022;10:946932. doi:10.3389/fped.2022.946932
37. Anderson RR, Parrish JA. Selective photothermolysis: precise microsurgery by selective absorption of pulsed radiation. *Science*. 1983;220(4596):524-527. doi:10.1126/science.6836297

38. Movaniya PN, Desai NN, Makwana TR, et al. Effectiveness of Diode Laser in Intraoral Soft Tissue Surgeries - An Evaluative Study. *Ann Maxillofac Surg*. 2023;13(2):167-172. doi:10.4103/ams.ams_140_23
39. Lebret C, Garot E, Pereira MA, Fricain JC, Catros S, Fénelon M. Perioperative outcomes of frenectomy using laser versus conventional surgery: a systematic review. *J Oral Med Oral Surg*. 2021;27(3):36. doi:10.1051/mbcb/2021010
40. Mazzoni A, Navarro RS, Fernandes KPS, et al. Evaluation of the effects of high-level laser and electrocautery in lingual frenectomy surgeries in infants: protocol for a blinded randomised controlled clinical trial. *BMJ Open*. 2021;11(11):e050733. doi:10.1136/bmjopen-2021-050733
41. Pagano F, Gaeta E, Morlino F, Riccio MT, Giordano M, De Bernardo G. Long-term benefits of exclusive human milk diet in small for gestational age neonates: a systematic review of the literature. *Ital J Pediatr*. 2024;50:88. doi:10.1186/s13052-024-01648-3
42. Dooks E, Owens D, Stacey T. The establishment of breastfeeding in the small-for-gestational-age baby. *Br J Midwifery*. 2020;28(2):90-95. doi:10.12968/bjom.2020.28.2.90
43. Rodriguez Lara F, Carnino JM, Levi JR. Maternal Experiences and Challenges in Breastfeeding Infants with Tongue-Tie: A Systematic Review. *Matern Child Health J*. 2025;29(7):870-878. doi:10.1007/s10995-025-04102-w
44. Nainar SMH. Simplified patient decision-aid for tongue-tie surgery for breast-fed infants. *Paediatr Child Health*. Published online July 16, 2025:pxaf061. doi:10.1093/pch/pxaf061
45. Becker S, Brizuela M, Mendez MD. Ankyloglossia (Tongue-Tie). In: *StatPearls [Internet]*. StatPearls Publishing; 2023. Accessed September 4, 2025. https://www.ncbi.nlm.nih.gov/sites/books/NBK482295/
46. Policy on the Use of Lasers for Pediatric Dental Patients. *Pediatr Dent*. 2018;40(6):95-97.
47. Galui S, Pal S, Mahata S, Saha S, Sarkar S. Laser and its use in pediatric dentistry: A review of literature and a recent update. *Int J Pedod Rehabil*. 2019;4(1):1. doi:10.4103/ijpr.ijpr_17_18
48. García-Righetti G, Islas-Tejera A. Tongue-tie in babies. Diagnosis and laser frenectomy. Case report. *J Oral Res*. 2022;11:1-10. doi:10.17126/joralres.2022.006

49. Shekher R, Lin L, Zhang R, et al. How to Treat a Tongue-tie: An Evidence-based Algorithm of Care. *Plast Reconstr Surg Glob Open*. 2021;9(1):e3336. doi:10.1097/GOX.0000000000003336
50. Hendriks AM, van der Meulen GN, van Leeuwen JC. [Haemorrhagic shock after frenotomy of the lingual and maxillary labial frenula in a neonate]. *Ned Tijdschr Geneeskd*. 2023;167:D7285.
51. Kim DH, Dickie A, Shih ACH, Graham ME. Delayed Hemorrhage Following Laser Frenotomy Leading to Hypovolemic Shock. *Breastfeed Med Off J Acad Breastfeed Med*. 2021;16(4):346-348. doi:10.1089/bfm.2020.0319
52.Norma técnica de salud para laatención integral de saludneonatal R.M. N° 828 – 2013/MINSA

ANEXOS

ANEXO 1

CONSENTIMIENTO INFORMADO DE REPORTE DE CASO

Lima 10 de abril 2023

YO. JASMIN MOYA GARCÍA .....identificada con DNI: 74399714 .....declaro que la CD Katty Villanueva Mendoza identificada con DNI:43597425 me ha informado de su intención de divulgar y hacer público el caso clínico correspondiente a mi menor hijo: THIAGO GAEL MOYA GARCÍA .....identificado con DNI: 93414050 ....de ...10 días.....de edad, con propósito puramente académico y científico, haciendo uso de la información que de forma verídica le he referido, exámenes de laboratorio, fotografías clínicas y estudios que ha considerado pertinentes.

Confirmo que estoy legalmente autorizado para dar este consentimiento, no he recibido presiones de cualquier tipo y la decisión de dar mi consentimiento la tomo en pleno uso de mis facultades mentales, consciente y libremente.

He tenido la oportunidad de hacer preguntas para entender a cabalidad el propósito y condiciones del estudio. Entiendo que tengo derecho a retirarme de la participación en este estudio sin que esto afecte mi atención en salud.

Entiendo que los datos e imágenes serán manejados con total confidencialidad y reserva, y que no recibiré ningún estímulo económico por la participación en este estudio.

Por tanto, doy mi consentimiento a la CD Katty Villanueva Mendoza, la reproducción de la información antes mencionada y el uso de fotografías que han tomado bajo mi autorización.

Profesional que solicita el consentimiento
Nombre: CD Katty Villanueva Mendoza
DNI:43597425

Firma del responsable o paciente
Nombre : JASMIN MOYA GARCÍA
DNI: 74399714

Firma de testigo (opcional)
Nombre :.....
DNI:.....

ANEXO 2

Índice de Curación de Landry et al.

parámetro	**0 puntos**	**1 punto**
Color de los tejidos	Rojo > Rosa	Rosa > Rojo
Sangrado a la palpación	Presente	ausente
Tejido de granulación	Presente	ausente
Márgenes de incisión	Tejido conectivo expuesto	Epitelización completa
Supuración	Presente	Ausente

El índice evalúa la calidad de curación desde 0 puntos, lo que significa una curación deficiente, hasta 5 puntos, lo que significa una curación excelente, sumando cinco elementos: color de los tejidos(rojo>rosa=0puntos; rosa>rojo=1 punto); Sangrado a la palpación (presente=0 puntos; ausente=1 punto); Tejido de granulación (presente=0; ausente=1 punto); Márgenes de incisión (Tejido conectivo expuesto=0 puntos; epitelización completa=1 punto); Supuración (Presente=0 puntos; ausente =1 punto).