Universidad Nacional Mayor de San Marcos
Universidad del Perú. Decana de América

Dirección General de Estudios de Posgrado
Facultad de Odontología
Unidad de Posgrado

Impacto del parto prematuro y diabetes mellitus pregestacional en la caries de la primera infancia: Reporte de caso

TRABAJO ACADÉMICO

Para optar el Título de Segunda Especialidad Profesional en Odontopediatría

AUTOR

Rosa GUTIERREZ VILLA

ASESOR

Dr. Javier FARIAS VERA

Lima - Perú

2026



Reconocimiento - No Comercial - Compartir Igual - Sin restricciones adicionales

https://creativecommons.org/licenses/by-nc-sa/4.0/

Usted puede distribuir, remezclar, retocar, y crear a partir del documento original de modo no comercial, siempre y cuando se dé crédito al autor del documento y se licencien las nuevas creaciones bajo las mismas condiciones. No se permite aplicar términos legales o medidas tecnológicas que restrinjan legalmente a otros a hacer cualquier cosa que permita esta licencia.

Referencia bibliográfica

Gutierrez R. Impacto del parto prematuro y diabetes mellitus pregestacional en la caries de la primera infancia: Reporte de caso [Trabajo académico de segunda especialidad]. Lima: Universidad Nacional Mayor de San Marcos, Facultad de Odontología, Unidad de Posgrado; 2026.

Metadatos complementarios

Datos de autor	
Nombres y apellidos	Rosa Gutierrez Villa
Tipo de documento de identidad	DNI
Número de documento de identidad	21552395
URL de ORCID	https://orcid.org/0000-0002-2239-9011
Datos de asesor	
Nombres y apellidos	Javier Farias Vera
Tipo de documento de identidad	DNI
Número de documento de identidad	42043705
URL de ORCID	https://orcid.org/0000-0002-3291-4224
Datos del jurado	
Presidente del jurado	
Nombres y apellidos	María Elena Núñez Lizárraga de Becerra
Tipo de documento	DNI
Número de documento de identidad	08206740
Miembro del jurado 1	
Nombres y apellidos	Frank Michael Paredes Nomberto.
Tipo de documento	DNI
Número de documento de identidad	43337586
Miembro del jurado 2	
Nombres y apellidos	Cesar Ivanovish Franco Quino
Tipo de documento	DNI
Número de documento de identidad	70516067
Datos de investigación	

Línea de investigación	No aplica.
Grupo de investigación	No aplica.
Agencia de financiamiento	Sin financiamiento.
Ubicación geográfica de la investigación	Hospital Nacional Dos de Mayo País: Perú Departamento: Lima Provincia: Lima Distrito: Cercado de Lima Avenida: Miguel Grau cdra. 13 Lima 15003 Latitud: -12.055924 Longitud: -77.0156729
Año o rango de años en que se realizó la investigación	2024 – 2026
URL de disciplinas OCDE	Odontología, Cirugía oral, Medicina oral https://purl.org/pe-repo/ocde/ford#3.02.14

Facultad de Odontología
Universidad Nacional Mayor de San Marcos
UNIDAD DE POSGRADO

"Año de la recuperación y consolidación de la economía peruana"

ACTA N° 014-FO-UPG-2026

ACTA DE SUSTENTACIÓN DEL TRABAJO ACADÉMICO PARA OPTAR EL TÍTULO DE SEGUNDA ESPECIALIDAD PROFESIONAL EN ODONTOPEDIATRIA

Siendo las 8:30 horas, del viernes 26 de junio de dos mil veintiséis, el Jurado de Sustentación conformado por los docentes:

- Presidente : Mg. Esp. María Elena Núñez Lizárraga de Becerra
- Miembro : Mg. Esp. Frank Michael Paredes Nomberto
- Miembro : Mg. César Ivanovish Franco Quino
- Miembro Asesor : Dr. Javier Farias Vera

Se reunieron para la sustentación del trabajo académico titulado: **"IMPACTO DEL PARTO PREMATURO Y DIABETES MELLITUS PREGESTACIONAL EN LA CARIES DE LA PRIMERA INFANCIA: REPORTE DE CASO",** presentado por la **C.D. Rosa Gutierrez Villa,** egresada del Programa de Segunda Especialidad Profesional en Odontopediatría, desarrollado en la Unidad de Posgrado de la Facultad de Odontología.

Concluida la sustentación, los miembros del jurado procedieron a formular sus preguntas las que fueron absueltas por la titulando. Acto seguido se procedió con la evaluación correspondiente. En forma colegiada, el jurado asignó la calificación de:

DIECIOCHO	18	APROBADO POR DESTACADO
Letras	Números	Escala

Habiendo sido aprobada la sustentación del trabajo académico, el Jurado de Sustentación recomienda al Consejo de Facultad apruebe el **otorgamiento del Título de Segunda Especialidad Profesional en Odontopediatría** a **Doña Rosa Gutierrez Villa.**

Siendo las 09:15 horas, se levantó la sesión. Se deja constancia del acto, mediante las firmas del Jurado de Sustentación y Asesor del Trabajo Académico en la presente acta.

Mg. Esp. María Elena Núñez Lizárraga de Becerra
Presidenta

Mg. Esp. Frank Michael Paredes Nomberto
Miembro

Mg. César Ivanovish Franco Quino
Miembro

Dr. Javier Farias Vera
Miembro Asesor

Nota: La calificación se consigna en letras, números y nivel, de acuerdo con el Reglamento General de Estudios de Posgrado.

El resultado de la calificación de la sustentación de tesis corresponderá a uno de los siguientes niveles

- 20 Aprobado por excelencia
- 18 - 19 Aprobado por destacado
- 16 - 17 Aprobado por logro
- 14 - 15 Aprobado
- 0 - 13 Desaprobado

El promedio de la calificación con fracción de 0.5 o más, se redondea al entero inmediato superior.

UNIVERSIDAD NACIONAL MAYOR DE
SAN MARCOS
Universidad del Perú, Decana de América

CERTIFICADO DE SIMILITUD

Yo, Javier Farias Vera, en mi condición de asesor acreditado con el Dictamen de la UPG N° 0189-FO-UPG-2025 del trabajo académico, cuyo título es "IMPACTO DEL PARTO PREMATURO Y DIABETES MELLITUS PREGESTACIONAL EN LA CARIES DE LA PRIMERA INFANCIA: REPORTE DE CASO" presentado por la CD. Rosa Gutierrez Villa para optar el título de Segunda Especialidad Profesional en Odontopediatría.

CERTIFICO que se ha cumplido con lo establecido en la Directiva de Originalidad y de Similitud de Trabajos Académicos, de Investigación y Producción Intelectual. Según la revisión, análisis y evaluación mediante la plataforma PIDS, el documento evaluado cuenta con el porcentaje de 5 % de similitud, nivel **PERMITIDO** para continuar con los trámites correspondientes y para su publicación en el repositorio institucional.

Se emite el presente certificado en cumplimiento de lo establecido en las normas vigentes, como uno de los requisitos para la obtención del título de Segunda Especialidad Profesional en Odontopediatría.

Lima, 28 de junio de 2026

Firma del Asesor: _____

DNI: 42043705

Nombres y Apellidos del asesor: Javier Farias Vera



Huella Digital

RESUMEN

La American Academy of Pediatric Dentistry (AAPD) define la caries de la primera infancia (CPI) como la presencia de una o más superficies dentales cariadas, ausentes (debidas a caries) u obturadas en cualquier diente temporal de un niño menor de seis años. Los estudios de prevalencia de caries en la primera infancia a nivel global indican hasta el 15% en países desarrollados y hasta el 70% en países en vías de desarrollo como el nuestro.

La diabetes pregestacional es aquella que se diagnostica previa al embarazo, cuya prevalencia en el Perú en el año 2016 fue del 7% y está asociada a partos prematuros.

Los bebés nacidos prematuramente presentan un alto porcentaje de defectos en el desarrollo del esmalte cuya alteración estructural incrementa la propensión del esmalte dental a sufrir caries.

El objetivo de este reporte de caso es describir el impacto de la diabetes mellitus pregestacional y del parto prematuro en la caries de la primera infancia.

Metodología: Reporte de caso clínico de un niño de 5 años y 5 meses de edad que llegó al Hospital Nacional Dos de Mayo en el año 2024 por presentar caries de la primera infancia, con antecedente de nacimiento prematuro debido a complicaciones de salud de la madre por su diabetes mellitus diagnosticada desde los 17 años.

Aplicando manejo de conducta en el niño, se realizó su rehabilitación oral integral con mantenedor de espacio fijo estético funcional tipo Denari en el sector anterior y mantenedor de espacio tipo bandas ansas en el sector posterior.

Conclusiones: Es importante reconocer los antecedentes sistémicos y familiares de nuestros pacientes niños, para identificar factores predisponentes a la caries y establecer un diagnóstico y tratamiento acertados con el fin de contribuir a su salud bucodental y desarrollo integral, mejorando su calidad de vida.

PALABRAS CLAVE

Caries de la primera infancia; parto prematuro, diabetes mellitus, hipoplasia del esmalte

SUMMARY

The American Academy of Pediatric Dentistry (AAPD) defines early childhood caries (ECC) as the presence of one or more decayed, missing (due to decay), or filled tooth surfaces in any primary tooth in a child under the age of six. Global prevalence studies of early childhood caries indicate up to 15% in developed countries and up to 70% in developing countries such as ours.

Pre-gestational diabetes is diagnosed before pregnancy and has a prevalence of 7% in Peru in 2016. It is associated with premature births.

Premature babies have a high percentage of defects in enamel development, whose structural alteration increases the propensity of tooth enamel to suffer from caries.

The objective of this case report is to describe the impact of pregestational diabetes mellitus and premature birth on early childhood caries.

Methodology: Clinical case report of a 5-year-old boy who arrived at the Dos de Mayo National Hospital in 2024 with early childhood caries and a history of premature birth due to health complications in his mother caused by diabetes mellitus diagnosed when she was 17 years old.

Applying behavioral management in the child, comprehensive oral rehabilitation was performed with a Denari-type fixed aesthetic functional space maintainer in the anterior sector and a band-type space maintainer in the posterior sector.

Conclusions: It is important to recognize the systemic and family history of our pediatric patients in order to identify predisposing factors for caries and establish an accurate diagnosis and treatment to contribute to their oral health and overall development, improving their quality of life.

KEYWORDS

Early childhood caries; premature birth; diabetes mellitus; enamel hypoplasia

ÍNDICE

1 INTRODUCCIÓN 6

2 INFORMACIÓN DEL PACIENTE 11

2.1 Información demográfica 11
2.2 Principales síntomas del paciente 12
2.3 Historial Médico 12

3 HALLAZGOS CLÍNICOS 13

4 LÍNEA DE TIEMPO DE LA ENFERMEDAD 19

5 DIAGNÓSTICO 19

5.1 Métodos de Diagnóstico 19
5.2 Problemas para el Diagnóstico 22
5.3 Razonamiento Diagnóstico 22
5.4 Características del Pronóstico 23

6 INTERVENCIÓN TERAPEÚTICA 23

6.1 Tipos de intervención 23
6.2 Administración de las Intervenciones 24
6.2.1 Primera cita: 24
6.2.2 Segunda cita: 24
6.2.3 Tercera cita 28
6.2.4 Cuarta cita 28
6.2.5 Quinta cita 28
6.2.6 Sexta cita 28
6.2.7 Séptima cita 29
6.2.8 Octava cita 31
6.2.9 Novena cita 31
6.2.10 Décima cita 32

7 SEGUIMIENTO Y RESULTADOS 33

7.1 Resultados evaluados por el odontólogo y paciente. 33
7.2 Resultados importantes de la prueba de seguimiento. 35
7.3 Observancia de la intervención y tolerabilidad a la misma 36

7.4 Acontecimientos adversos e imprevistos 36
8 DISCUSIÓN....37
8.1 Discusión de las fortalezas y limitaciones en el manejo del caso. 37
8.2 Discusión de la literatura médica y odontológica relevante y pertinente 38
8.3 Justificación de las conclusiones....40
8.4 Principales lecciones extraídas de este informe de caso 40
PERSPECTIVA DEL PACIENTE....41
9 CONSENTIMIENTO INFORMADO 41
10 REFERENCIAS BIBLIOGRÁFICAS 42
11 ANEXOS....48

1 INTRODUCCIÓN

La Academia Americana de Odontología Pediátrica (AAPD) define la caries de la primera infancia (CPI) como la presencia de una o más superficies dentales con caries (ya sean cavitadas o no), dientes ausentes (a causa de caries) o restaurados en cualquier diente de leche de un niño menor de seis años. (1). Esta condición afecta primordialmente a los incisivos deciduos superiores, seguidos de los primeros molares deciduos, y puede contribuir al surgimiento de hábitos parafuncionales, a la reducción de la eficacia masticatoria, a la pérdida de la dimensión vertical, a alteraciones en la fonación y a problemas estéticos que pueden provocar repercusiones emocionales e impacto social y psicológico (2).

Las investigaciones sobre la prevalencia de la caries en la primera infancia a nivel global han reportado cifras cambiantes, hasta el 15% en naciones desarrolladas, pero en países en desarrollo, como el nuestro, esta prevalencia se incrementa al 70%. La prevalencia de la caries de la primera infancia en el Perú varía entre 31,5% y 93% (3).

Los dientes decíduos desempeñan una función muy importante en la vida del niño, ya que participan en la masticación, la fonación y la conservación del espacio para la erupción posterior de los dientes permanentes (4). Asimismo, promueven el desarrollo del sistema estomatognático. La eliminación anticipada de los dientes decíduos tiene diversas repercusiones, incluyendo problemas en las articulaciones, ortodoncia y aspectos psicosociales (5).

La diabetes se considera uno de los factores metabólicos primordiales de las enfermedades a nivel mundial. En América Latina, la diabetes pregestacional muestra una prevalencia con altas diferencias entre países, destacando a Puerto Rico y México con los porcentajes más altos (15,4% y 11,7% respectivamente) mientras que Perú registra los valores más bajos de 4,3% a 6,4% en 2015. Un análisis sistemático realizado en Perú en el 2016 reveló una prevalencia de diabetes pregestacional del 7% (6).

La incidencia de enfermedades neonatales es más alta en los bebés de madres con diabetes previa al embarazo, evidenciándose un aumento en la cantidad de partos prematuros, bajos niveles de glucosa, ictericia, macrosomía y parálisis braquial obstétrica (7).

El nacimiento prematuro se define como el parto antes de finalizar las 37 semanas de embarazo. La Organización Mundial de la Salud lo divide en tres grupos diferentes basados en la edad gestacional: prematuro extremo (EG < 28 semanas), muy prematuro (28 ≤ EG < 32 semanas) y prematuro moderado a tardío (32 ≤ EG < 37 semanas). Los recién nacidos prematuros son sensibles a diversos problemas ya que sus sistemas fisiológicos aún no están completamente desarrollados (8).

Los dientes temporales formados en el útero pueden padecer un impacto negativo debido a varios daños a las células embrionarias encargadas de la formación de la dentina y el esmalte, estos probables daños de etiología multifactorial, se relacionan a un nivel socioeconómico bajo, carencias en la nutrición, enfermedades hereditarias, infecciones, alteraciones prenatales, perinatales y postnatales, englobando entre ellos, el nacimiento antes de tiempo o con un peso bajo, trastornos metabólicos y toxicidad química y a una variedad de otros elementos de riesgo que afectan tanto a la madre como al recién nacido(3).

El nivel de calcio fetal se incrementa significativamente entre las semanas de gestación 24 y 37, lo que aporta el 80% de la mineralización necesaria en el tercer trimestre. Por ello se anticipa una alta prevalencia y severidad de defectos de desarrollo del esmalte en bebés que nacen prematuramente, antes de que finalice el depósito de calcio (8).

El último trimestre de gestación es fundamental para garantizar la correcta incorporación de minerales en la estructura del esmalte de los dientes temporales (9).

Las alteraciones en las primeras fases de secreción, mineralización y maduración del esmalte dental pueden provocar anomalías en el desarrollo de este tejido duro. Los defectos del desarrollo del esmalte (DDE) se manifiestan mediante cambios en la cantidad y la calidad del esmalte de los dientes. Park et al. (8) propusieron un nuevo índice (defectos del desarrollo del esmalte en prematuros, PDDE) que facilita la valoración de la magnitud de los defectos, tanto cualitativos como cuantitativos, de manera independiente (Anexo 1). Si la alteración se

produce en la etapa de secreción, el defecto del esmalte se denomina hipoplasia, si la alteración se produce en la etapa de mineralización o maduración, se denomina hipomineralización. La severidad de los defectos cualitativos se determina según el color y la opacidad dentaria, mientras que la de los defectos cuantitativos se determina según la extensión de los defectos en los tejidos dentales (8).

La hipoplasia es un defecto cuantitativo que se asocia con una disminución del grosor del esmalte dental; por otro lado, en la hipomineralización el esmalte tiene un grosor normal, pero su mineralización es deficiente; puede exhibir un color mate, blanco crema o manchas de color amarillo/marrón, que se describen como opacidades ya sean difusas o delimitadas (10).

En la primera etapa de dentición, la aparición de problemas en el desarrollo del esmalte se encuentra entre el 13% y 39% en niños que nacieron a término y puede llegar a incrementarse a más del 62% en aquellos niños que nacieron antes de tiempo y con peso bajo al nacer (3). Bensi et al. (11), encontraron en los hallazgos de su metanálisis, un riesgo tres veces más alto de presentar defectos de desarrollo del esmalte en infantes nacidos prematuramente.

Otra condición que también puede afectar negativamente a los ameloblastos y odontoblastos durante la formación dental, conllevando hipoplasia e hipomineralización del esmalte, es el estrés. La forma más habitual del estrés perinatal en la formación de los dientes es la línea neonatal (LNN), que puede observarse de forma subclínica en el esmalte y la dentina de casi todos los infantes. La LNN se caracteriza por una estría acentuada, parecida a la línea incremental llamada estría de Retzius (línea de Von Ebner en la dentina), y es el resultado del daño o de la tensión de los ameloblastos y odontoblastos en el momento del nacimiento; es más evidente en cuanto a grosor y longitud en niños nacidos prematuramente y con bajo peso. Se ha evidenciado que los bebés recién nacidos de madres diabéticas tienden a presentar una LNN más ancha (12).

Dado que el esmalte de los dientes no tiene la capacidad de repararse por sí mismo, la detención de la amelogénesis puede conducir a una alteración permanente del esmalte dentario (8).

Las causas de los defectos de desarrollo del esmalte suelen ser difíciles de determinar, ya que su origen es múltiple. En términos generales, se pueden dividir en factores de tipo genético o hereditario y en factores adquiridos; estos últimos incluyen problemas sistémicos, traumas o infecciones en áreas específicas, así como contaminantes ambientales que afectan el desarrollo dental durante las fases prenatal, perinatal o posnatal (Anexo 2). (13).

Las condiciones genéticas o familiares relacionadas con DDE, de acuerdo con los procesos patológicos, se dividen en: 1) amelogénesis imperfecta (AI); 2) trastornos que involucran además otros tejidos epiteliales; y 3) trastornos en los que se dañan las vías de mineralización (13).

En la dentición decidua, el esmalte que presenta un defecto en su desarrollo presenta un menor nivel de mineralización, lo que puede facilitar la acumulación de biofilm y el inicio de la actividad cariosa. Debido a que las lesiones cariosas pueden haber ocultado el defecto inicial del esmalte y no fueron identificadas oportunamente, la relación entre DDE y caries pudo pasar desapercibida o ser subestimada. Los infantes que presentaban problemas en el desarrollo del esmalte tenían mayor probabilidad de presentar caries dental en la dentición decidua (14).

Li et al. (15), identificaron una notable relación entre la presencia de hipoplasia del esmalte y altas concentraciones de *Streptococcus mutans*.

Arrow et al. y Popescu et al. (16)(17) sostienen que es un hecho común que la existencia de defectos de desarrollo del esmalte incrementa la propensión del esmalte dental a sufrir caries. Los dientes que presentan hipoplasia del esmalte tienden a presentar infecciones tempranas por bacterias que causan caries, especialmente *Streptococcus mutans* (SM) y lactobacilos. Esta condición de hipoplasia favorece una retención mayor del biofilm dental, lo que provoca una mayor colonización de *Streptococcus mutans* y, en situaciones graves, la pérdida del esmalte aumenta la vulnerabilidad de los dientes a la desmineralización. (3).

En la actualidad, los defectos de desarrollo del esmalte son objeto de considerable interés para los investigadores, ya que este esmalte defectuoso es muy vulnerable a la caries. Los estudios ultraestructurales han demostrado que este esmalte presenta una mineralización

inferior, porosidad elevada y estructura irregular, facilitando la acumulación de biopelícula y el crecimiento de lesiones cariosas. Dichas alteraciones pueden provocar sensibilidad dental, desgaste y/o fracturas del esmalte y elevada propensión a la caries, afectando de manera negativa la calidad de vida de los infantes (18).

La caries de la primera infancia (CPI) se distingue de la caries que aparece en niños mayores y en adultos por su progresión rápida, la variedad de factores de riesgo implicados y las estrategias de prevención. Según el Global Burden of Disease Study, en 2017, más de 530 millones de infantes en el planeta padecían caries dental en sus dientes deciduos (19).

Los factores principales que impulsan la aparición de caries de la primera infancia (CPI) son un huésped vulnerable (que presenta un mal estado nutricional, carencias alimentarias, aspectos relacionados con la saliva, entre otros), los microorganismos que generan ácidos y el sustrato (saliva y carbohidratos fermentables) (20).

La prevención de la caries en la primera infancia se vincula principalmente con los hábitos alimentarios y la dieta de los infantes. Además, el porcentaje de caries en dientes decíduos en infantes puede estar directamente influenciado por un aumento de la concientización sobre la limpieza oral entre los cuidadores de los niños (21).

El diagnóstico temprano es crucial para prevenir la caries en la primera infancia (ECC), dado que el avance de la caries ocurre de forma rápida en los dientes decíduos (22).

La OMS (19) aconseja la lactancia natural exclusiva hasta los seis meses de edad y luego mantener la lactancia natural junto con alimentos complementarios hasta los dos años de edad o más, considerando los múltiples beneficios de la lactancia natural para la salud de la madre y del bebé, así como para la salud bucal. Restringir el consumo de alimentos y bebidas con azúcares añadidos, así como de jugos naturales sin azúcar.

La promoción de la salud bucal, que engloba la educación y los servicios de atención sanitaria durante el embarazo, es importante para mejorar la salud bucal de los bebés y niños pequeños (23).

La familia constituye la fuente primordial de enseñanza del niño en temas de salud bucal y de factores de riesgo. La comprensión de los padres acerca de la salud bucal y el interés que brinden en prevenir la caries de la primera infancia pueden reforzarse mediante la comunicación sobre la salud y la entrega de información veraz sobre la enfermedad (19).

Este reporte de caso describe el impacto del parto prematuro en la salud bucodental de un niño de 5 años y 5 meses de edad, desencadenado por complicaciones del embarazo de la madre, quien fue diagnosticada con diabetes mellitus pregestacional. El niño llegó al servicio de Odontopediatría del Hospital Nacional Dos de Mayo en el año 2024, referido por su centro de salud de origen por presentar dolor al masticar alimentos y caries de la primera infancia, con características de defectos de desarrollo del esmalte. Aplicando manejo de conducta se realizó la rehabilitación oral integral con mantenedor de espacio fijo estético funcional tipo Denari en el sector anterior y mantenedor de espacio tipo bandas ansas en el sector posterior para reducir los trastornos que produce la pérdida temprana de dientes deciduos debido a caries de la primera infancia con el resguardo del espacio dentario para evitar desarmonías oclusales posteriores asimismo contribuir en la mejora de la calidad de vida del paciente y su entorno familiar.

2 INFORMACIÓN DEL PACIENTE

2.1 Información demográfica

Filiación: paciente masculino de 05 años 05 meses de edad, hijo único, de etnia mestiza, de procedencia del distrito de San Juan de Lurigancho, provincia de Lima, y de nivel socioeconómico bajo.

2.2 Principales síntomas del paciente

Madre refiere que el niño presenta dolor provocado por estímulos masticatorios en los dientes de la zona anterosuperior, por lo que a veces no quiere comer.

2.3 Historial Médico

Antecedentes prenatales

El niño es producto del primer embarazo de la madre, con alto riesgo por diabetes mellitus pregestacional. Controles prenatales completos.

Antecedentes natales

Ingreso por emergencia por hipoglucemia grave; parto distócico (cesárea, pretérmino de 28 semanas); niño con bajo peso al nacer: 1278 gramos, longitud de 40 cm.

Antecedentes posnatales

Niño con bajo pronóstico de vida, estuvo en incubadora hasta cumplir 1 mes con 10 días, con diagnóstico de hipotiroidismo y soplo cardíaco, alimentado mediante lactancia artificial, recibió transfusiones de sangre y plaquetas. Luego del alta hospitalaria, continuó alimentándose con lactancia materna, refiriendo la madre que el niño no se saciaba; por ello, complementó su alimentación con lactancia artificial hasta los dos años de vida. Inicio de la ablactancia a los 7 meses. Pronunció sus primeras palabras al año y dio sus primeros pasos al año y dos meses.

Antecedentes estomatológicos

El proceso de erupción dentaria se inició a los 8 meses con los incisivos inferiores, seguidos de los superiores, los cuales presentaron alteraciones de color tras su erupción.

A los 4 años se cayó de la escalera, presentando un traumatismo dental y movilidad de sus dientes anterosuperiores. No fue llevado a ser evaluado oportunamente por un profesional por falta de tiempo, observándose desde esa fecha un cambio gradual de color en los dientes anterosuperiores, con aumento progresivo de la movilidad y dolor al masticar sus alimentos.

Antecedentes familiares

Madre primigesta a los 26 años, con diagnóstico de diabetes mellitus desde los 17 años. Recibió atención médica y tratamiento con insulina durante su embarazo y controles prenatales completos.

Enfermedades concomitantes

Paciente presentó diagnóstico sistémico de hipotiroidismo al nacer, con tratamiento con levotiroxina hasta los cuatro meses de edad. Al nacer también le diagnosticaron un soplo cardíaco, realizándole controles al año y a los 5 años, con resultados negativos.

3 HALLAZGOS CLÍNICOS

3.1 Examen físico general.

FUNCIONES VITALES

Frecuencia cardíaca (FC) 80 pulsaciones por minuto,

Temperatura 36.5 °C

Saturación de oxígeno (SPO2) 95%.

MEDIDAS ANTROPOMÉTRICAS

Talla108 cm

Peso 14 kg.

3.2 Examen clínico general

Paciente de 5 años y 5 meses de edad, con aparente buen estado general (ABEG), aparente regular estado nutricional (AREN), con bajo peso y talla para su edad, aparente buen estado de hidratación (ABEH), sí LOTEP, piel laxa e hidratada, tejido celular subcutáneo bien distribuido y ganglios sin alteraciones.

3.3 Examen clínico extraoral

Patrón mesofacial, simetría facial, deglución típica, respiración mixta, sin dificultad para pronunciar palabras de acuerdo con su edad.

3.4 Examen clínico intraoral

TEJIDOS BLANDOS

Alteraciones a nivel de la encía marginal en la zona de los dientes anterosuperiores: encía con aumento de volumen y edematizada a nivel de las papilas interdentales. Recesión gingival con dehiscencia severa y fenestración a nivel de la pieza 51; dehiscencia moderada en la pieza 61 **(Figura 1).**

TEJIDOS DUROS

Pieza dentaria 52: Lesión cariosa atípica a nivel de esmalte y dentina en el ángulo mesio-vestíbulo-incisal, fondo marrón, textura dura, asintomática.

Pieza dentaria 51: Lesión cariosa atípica sobre cavidad demarcada en el tercio medio de la superficie vestibular, de coloración crema-marrón y textura semidura, exposición radicular del tercio medio y cervical (dehiscencia), movilidad grado 3 con palatinización, dolor moderado a la percusión vertical. Mordida cruzada 51/41 y 82.

Pieza dentaria 61: Lesión cariosa atípica, de forma acintada, en el tercio medio vestibular, de color crema-marrón, de textura dura. Exposición radicular (dehiscencia) en los tercios medio y cervical, movilidad grado 2 y dolor a la palpación.

Pieza dentaria 62: Lesión cariosa atípica circular a nivel del esmalte y la dentina en la zona mesio-vestíbulo-incisal.

Figura 1

Fotografía intraoral anterior.



Nota: dientes anteriores con lesiones cariosas atípicas relacionadas con hipoplasia.

Pieza dentaria 54: (figura 2). Presencia de fosetas, ausencia de esmalte en las superficies oclusal y palatina, exposición de dentina relacionada con hipoplasia, superficie lisa y fondo duro. Asintomática.

Pieza dentaria 64: Remanente radicular. **(Figura 2).**

Figura 2

Fotografía intraoral de maxilar superior.



Nota: Hipoplasia en pieza 54, remanente radicular pieza 64, pieza dentaria 51 palatinizada.

Pieza dentaria 74: Lesión cariosa en la dentina, en fosas oclusales, de fondo marrón oscuro, de textura semiblanda. Asintomático **(Figura 3).**

Pieza dentaria 84, remanente coronal **(Figura 3).**

Figura 3

Fotografía intraoral de maxilar inferior.



Nota: **Pieza dentaria 74**: Lesión cariosa en dentina, remanente coronal en pieza 84.

OCLUSIÓN

Dentición mixta, primera fase; relación molar derecha e izquierda no registrable; relación canina (clase I decidua) derecha e izquierda **(Figuras 4 y 5)**; mordida cruzada a nivel de piezas 51 con 41; mordida profunda a nivel de caninos, piezas dentarias 36, 46, 31 y 41 en proceso eruptivo.

Figura 4

Fotografía intraoral lateral derecha.



Nota: Relación canina clase I, mordida profunda lateral, mordida cruzada a nivel de pieza dentaria 51/41,82.

Figura 5

Fotografía intraoral lateral izquierda.



Nota: Relación canina clase I, mordida profunda lateral.

4 LÍNEA DE TIEMPO DE LA ENFERMEDAD

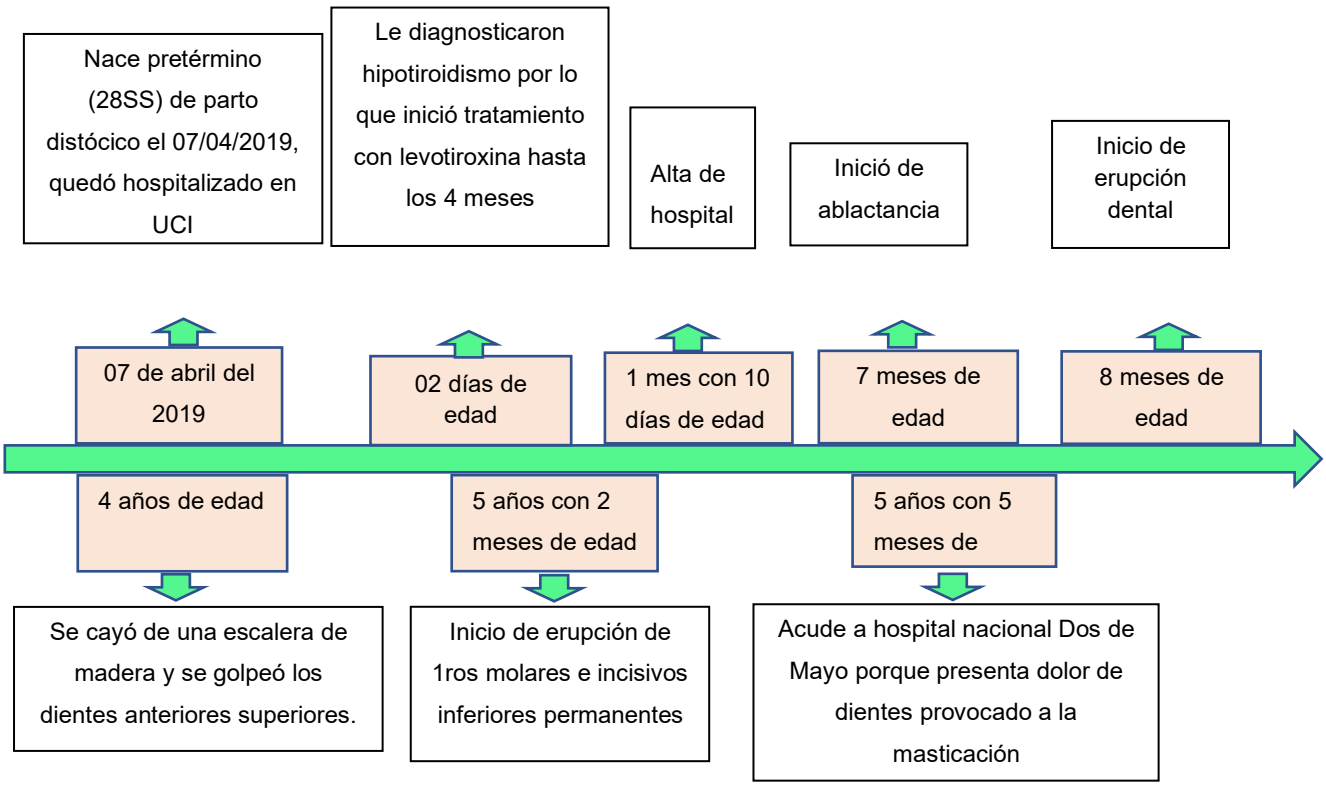

5 DIAGNÓSTICO

5.1 Métodos de Diagnóstico

El diagnóstico presuntivo se realiza con base en el examen físico general y el examen clínico.

<table>
<tr><th colspan="3">ESTADO GENERAL</th></tr>
<tr><td colspan="3">Paciente masculino de 05 años 05 meses de edad, con aparente buen estado general (ABEG), aparente regular estado nutricional (AREN) y aparente buen estado de hidratación (ABEH). No presenta ningún diagnóstico sistémico.</td></tr>
<tr><th colspan="3">ESTADO ESTOMATOLÓGICO</th></tr>
<tr><th>TEJIDOS BLANDOS</th><th colspan="2">TEJIDOS DUROS</th></tr>
<tr><td rowspan="8">Gingivitis marginal asociada a biofilm, gingivitis crónica en zona anterosuperior asociada a fenestración de pza 51 Y dehiscencia de pza 61.</td><td>Pieza dentaria 54</td><td>Presencia de fosetas, ausencia de esmalte en las superficies oclusal y palatina, exposición de dentina relacionada con hipoplasia, superficie lisa y fondo duro. Asintomática.</td></tr>
<tr><td>Pieza dentaria 52 Y 62</td><td>Lesión cariosa atípica a nivel de esmalte y dentina en el ángulo mesio-vestíbulo-incisal, fondo marrón, textura dura, asintomática.</td></tr>
<tr><td>Pieza dentaria 51</td><td>Lesión cariosa atípica sobre cavidad demarcada en el tercio medio de la superficie vestibular, de coloración crema-marrón y textura semidura. Exposición radicular del tercio medio y cervical (dehiscencia), movilidad grado 3 con palatinización, dolor moderado a la percusión vertical. Mordida cruzada 51/41 y 8.2</td></tr>
<tr><td>Pieza dentaria 61</td><td>Lesión cariosa atípica, de forma acintada, en el tercio medio vestibular, de color crema-marrón, de textura dura. Exposición radicular (dehiscencia) de tercio medio y cervical y movilidad grado 2 y dolor a la palpación,</td></tr>
<tr><td>Pieza dentaria 62</td><td>Lesión cariosa atípica circular a nivel del esmalte y la dentina en la zona mesio-vestíbulo-incisal.</td></tr>
<tr><td>Pieza dentaria 64</td><td>Remanente radicular</td></tr>
<tr><td>Pieza dentaria 74</td><td>Lesión cariosa en la dentina, en las fosas oclusales, de fondo marrón oscuro, de textura semiblanda. Asintomático</td></tr>
<tr><td>Pieza dentaria 84</td><td>remanente coronal.</td></tr>
<tr><td>OCLUSIÓN</td><td colspan="2">Dentición mixta primera fase, relación molar no registrable, relación canina (clase I decidua) derecha e izquierda y mordida profunda bilateral.</td></tr>
<tr><td>EXÁMENES AUXILIARES</td><td colspan="2">Radiografías periapicales muestran reabsorción radicular en pzas 51, 61 y 84. pza 64 remanente radicular (figuras 6, 7 y 8).</td></tr>
</table>

Figura 6

R*adiografía periapical anterior*



Nota: 51-61 con reabsorción radicular fisiológica

Figura 7

Radiografía periapical pza 64



Nota: Pza 64 se observa con reabsorción radicular

Figura 8

Radiografía periapical pza 84.



Nota: Pieza 84 con lesión cariosa ocluso distal con evidente compromiso pulpar.

5.2 Problemas para el Diagnóstico

Madre de bajos recursos financieros, no se presentaron problemas de índole cultural.

5.3 Razonamiento Diagnóstico

El diagnóstico definitivo se describe de la siguiente manera:

Paciente masculino de 05 años 05 meses de edad, con aparente buen estado general (ABEG), aparente regular estado nutricional (AREN) y aparente buen estado de hidratación (ABEH). Con antecedentes de hipotiroidismo y soplo cardíaco, actualmente controlados. No presenta ningún diagnóstico sistémico; presenta diagnóstico de caries de la primera infancia con defectos de desarrollo del esmalte.

.

5.4 Características del Pronóstico

De pronóstico favorable, paciente positivo (3 en la escala de Frankl). Madre demuestra interés y compromiso para acudir con su niño a las citas programadas en el hospital y culminar el tratamiento bucal integral de su hijo.

Predisposición a mejorar los hábitos alimenticios y a mantener una correcta higiene bucal de su niño.

6 INTERVENCIÓN TERAPEÚTICA

6.1 Tipos de intervención

El plan de tratamiento fue planificado para su realización en el consultorio externo del Servicio de Odontopediatría del Hospital Nacional Dos de Mayo, en cinco fases: preoperatoria (educativa, preventiva), operatoria (restauradora, rehabilitadora) y postoperatoria (mantenimiento). Primero, se explica a la madre el diagnóstico estomatológico de su niño y que se realizará un tratamiento integral bajo manejo de conducta. Para lograr que el niño adquiera confianza, se realizarán tratamientos iniciales simples, continuando con los más complejos y siguiendo protocolos establecidos; de esta manera, se pretende realizar todos los tratamientos necesarios y culminar con la rehabilitación del paciente.

La fase educativa consistió en realizar la fisioterapia bucal, que incluyó motivación, educación en técnica de cepillado dental (con dentífrico fluorado de 1450 ppm de flúor y cepillo dental pediátrico, tres veces al día; uso de hilo dental pediátrico todas las noches antes del cepillado nocturno) y asesoría nutricional para el control de la caries dental**.**

En la fase preventiva se aplicó flúor barniz (Clinpro 5%, fosfato tricálcico 3M),

La fase restauradora consistió en realizar restauraciones con resina (Z250 de 3M) en las piezas dentarias 54, 52, 62, 74. Exodoncia de piezas 51, 61, 64 y 84**.**

La fase de rehabilitación se realizó colocando mantenedor de espacio tipo banda ansa con pilar en las piezas 65 y 85; en la zona anterior se colocó mantenedor de espacio fijo funcional tipo Denari.

La fase de mantenimiento se llevó a cabo mediante controles al mes, al tercer mes y a los siete meses. Se realiza esta fase mediante consulta ambulatoria debido a la indisposición de la madre.

6.2 Administración de las Intervenciones

El tratamiento se realizó a través de citas programadas en consultorio externo del servicio de Odontopediatría del Hospital Nacional Dos de Mayo.

FASE PREOPERATORIA

6.2.1 Primera cita:

Se realizó evaluación odontológica bajo manejo de conducta
y registro de historia clínica.

6.2.2 Segunda cita:

Fase educativa

➢ **Motivació**n: Se sensibilizó al niño y a su madre sobre la importancia de la higiene oral, para prevenir las caries y cualquier otra complicación oral, así como disminuir la frecuencia de la ingesta de alimentos cariogénicos.

➢ **Educación:** Se realiza sesión demostrativa al niño y a su madre sobre la importancia del cuidado bucal **(figura 9),** enseñándole la forma adecuada del cepillado y la cantidad de flúor que debe tener la pasta dental para su edad (pasta dental fluorada de 1450 ppm de flúor y del tamaño de un grano de arveja) el tipo de cepillo dental adecuado para su edad (cepillo dental de cerdas medias); además de la frecuencia y técnica de cepillado dental (técnica de Bass modificada 3 veces/día) explicando la importancia del uso de hilo dental pediátrico antes de cada cepillado dental nocturno **(Figura 10)**. En la asesoría nutricional para el control de caries dental se explica a la madre la importancia de usar al mínimo el azúcar en la dieta diaria, disminuir el consumo de alimentos y bebidas azucaradas (gaseosas, refrescos envasados, dulces, golosinas), así como evitar consumir alimentos con harinas procesadas como galletas, queques, pasteles, tortas, etc. Asimismo, equilibrar el consumo de alimentos

saludables. Además, se le explica a la madre que los tratamientos se realizarán bajo manejo de conducta, considerando la colaboración del niño. Se realizan procedimientos, desde los más simples hasta los más complejos, para ganar la confianza del niño.

Figura 9

Sesión educativa



Nota: Demostración de la técnica adecuada de cepillado dental.

Figura 10

Instrucción de higiene oral



Nota: motivación a niño para realizar un cepillado adecuado

➢**Fase preventiva:** Aplicación de fluor barniz (Clinpro con fluoruro de sodio al 5%, 3M White Varnish) por el profesional con aplicador en todas las piezas dentarias (Figuras **11 y 12)**, siempre realizando los tratamientos bajo manejo de conducta **(Figura 13)**. Reforzamiento de la fase educativa.

Figura 11

Profilaxis



Nota: Profilaxis, siempre empleando manejo de conducta, ya que el niño presenta cierto temor aunque obedece las órdenes

Figura 12

Aplicación de flúor barniz



Nota: paciente positivo.

Figura 13

Manejo de conducta



Nota: refuerzo positivo, stickers de premio.

FASE OPERATORIA

6.2.3 Tercera cita

➢Fase de restauradora-

Se inicia con la restauración con resina fotocurable en piezas dentarias 52 y 62 con base de ionómero de vidrio fotopolimerizable.

6.2.4 Cuarta cita

Restauración con resina fotocurable en las piezas dentarias 54 y 74, con base de ionómero de vidrio fotopolimerizable.

FASE DE REHABILITACIÓN

6.2.5 Quinta cita

Se inicia con la exodoncia de la pieza dentaria 64 bajo manejo de conducta.

6.2.6 Sexta cita

Instalación y cementación de banda ansa en la pieza dentaria 65 **(Figura 14).**

Se explica al niño y al padre que deben mantener una excelente higiene bucal. Los cepillados deben ser meticulosos usando cepillos de cerdas suaves y bajo la supervisión del padre o la madre, asimismo, evitar alimentos duros, pegajosos o dulces en exceso, ya que pueden dañar el mantenedor o generar caries en los dientes de soporte.

Profilaxis, aplicación de fluor barniz (Clinpro 5%, fosfato tricálcico 3M).

Figura 14

Mantenedor de espacio tipo banda ansa



Nota: Instalación y cementado de mantenedor de espacio en pza 65

6.2.7 Séptima cita

Exodoncia 51, 52, 84 bajo manejo de conducta

Toma de radiografía panorámica para evaluar el estadio Nola de los incisivos anterosuperiores **(Figura 15).**

Figura 15

Radiografía panorámica

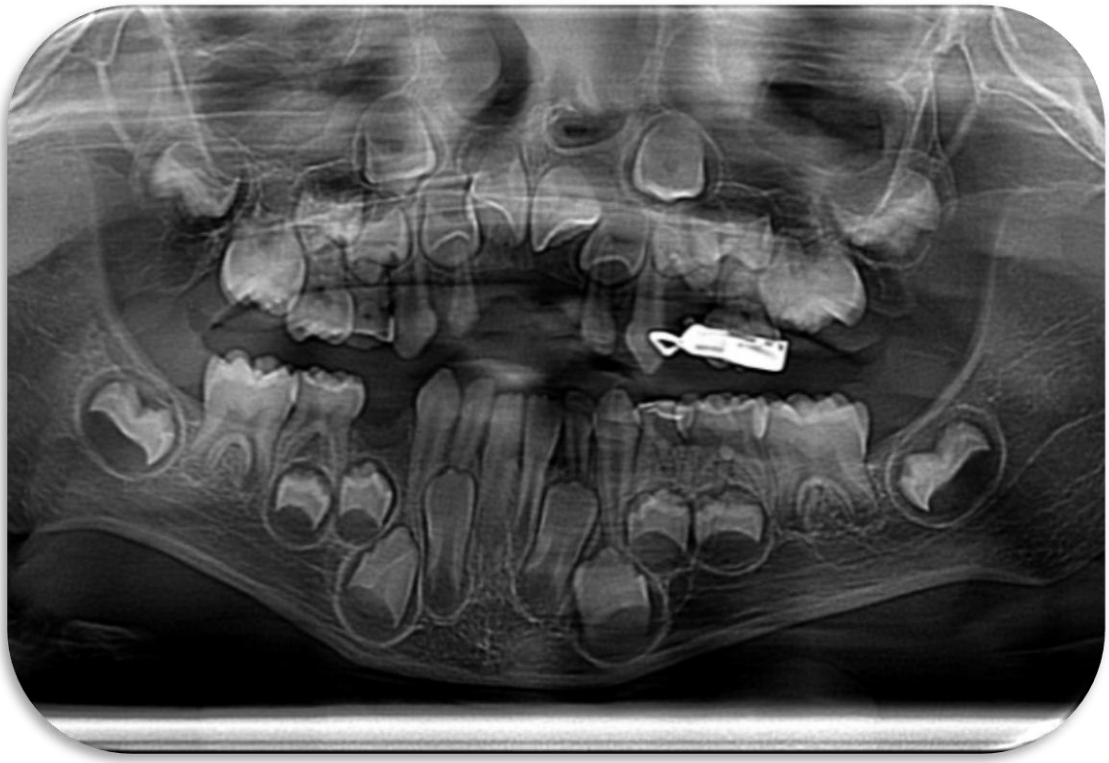

Nota: Nolla 4, Piezas 17, 27, 37, 47, 13 y 23

Nolla 5, piezas 15, 14, 24, 25, 35, 34, 44 y 45

Nolla 6, piezas 12, 21, 21, 22, 33 y 43

Nolla 7, piezas 32, 42, 16 y 26

Nolla 8, piezas 36, 46, 31 y 41.

6.2.8 Octava cita

Instalación y cementación de banda ansa en pza. 85 **(Figura 16).**

Figura 16

M*antenedor de espacio tipo banda ansa en pza 85*



Nota: Cementado de banda ansa en pza 85.

6.2.9 Novena cita

Figura 17

Fotografía posterior a exodoncias de dientes anteriores.



Nota: se observa a paciente sin ánimo de sonreír por la ausencia de sus dientes.

6.2.10 Décima cita

Instalación y cementación de mantenedor de espacio fijo anterior **(Figura 18).**

Se explican nuevamente al padre los cuidados que debe tener su niño para que no se acumulen restos alimenticios y placa bacteriana en sus mantenedores de espacio, así como evitar alimentos duros y pegajosos.

Figura 18

Instalación y cementación de mantenedor de espacio fijo anterior.



Nota: Mantenedor de espacio cementado.

7 SEGUIMIENTO Y RESULTADOS

7.1 Resultados evaluados por el odontólogo y paciente.

Primer control a la semana (Figura 19)

A la semana de haber colocado el mantenedor de espacio fijo.

Profilaxis, instrucción de higiene oral y aplicación de flúor barniz (Clinpro con fluoruro de sodio al 5% 3M White Varnish),

Figura 19

Control, paciente feliz después de culminado el tratamiento integral.



Nota: Control a la semana. Paciente ha recuperado su sonrisa y funcionalidad masticatoria.

Segundo Control a los tres meses (Figura 20).

Se observan mantenedores de espacio en buen estado, fijos y bien tolerados por el pacientito. El niño no refiere ninguna molestia; puede comer con comodidad. Al preguntarle al paciente sobre la comodidad de sus aparatos fijos, refiere que se encuentra muy bien y contento.

Figura 20

Control al tercer mes en febrero 2025.



Nota: Paciente con buena tolerancia a los mantenedores de espacio.

Se observa buena higiene bucal.

Tercer Control al séptimo mes (Figura 21).

Se observan mantenedores de espacio en buen estado, higiene bucal regular. Se instruye al padre para mejorar la técnica de cepillado dental, se observa separación de las coronas de incisivos centrales de 4 mm **(figura 21)**

Figura 21

Control al séptimo mes.

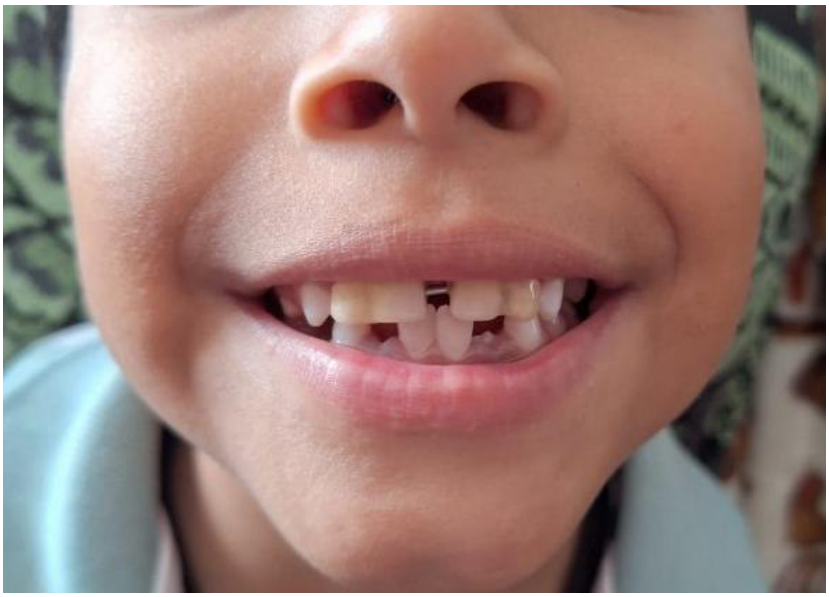

Nota: Se observa mayor separación entre las coronas de incisivos centrales.

7.2 Resultados importantes de la prueba de seguimiento.

Se observan bandas ansas fijas bien cementadas, restauraciones realizadas en buen estado, leve mejora en la higiene bucal; el paciente no refiere molestias.

LÍNEA DE TIEMPO DE LA EVOLUCIÓN DEL CASO

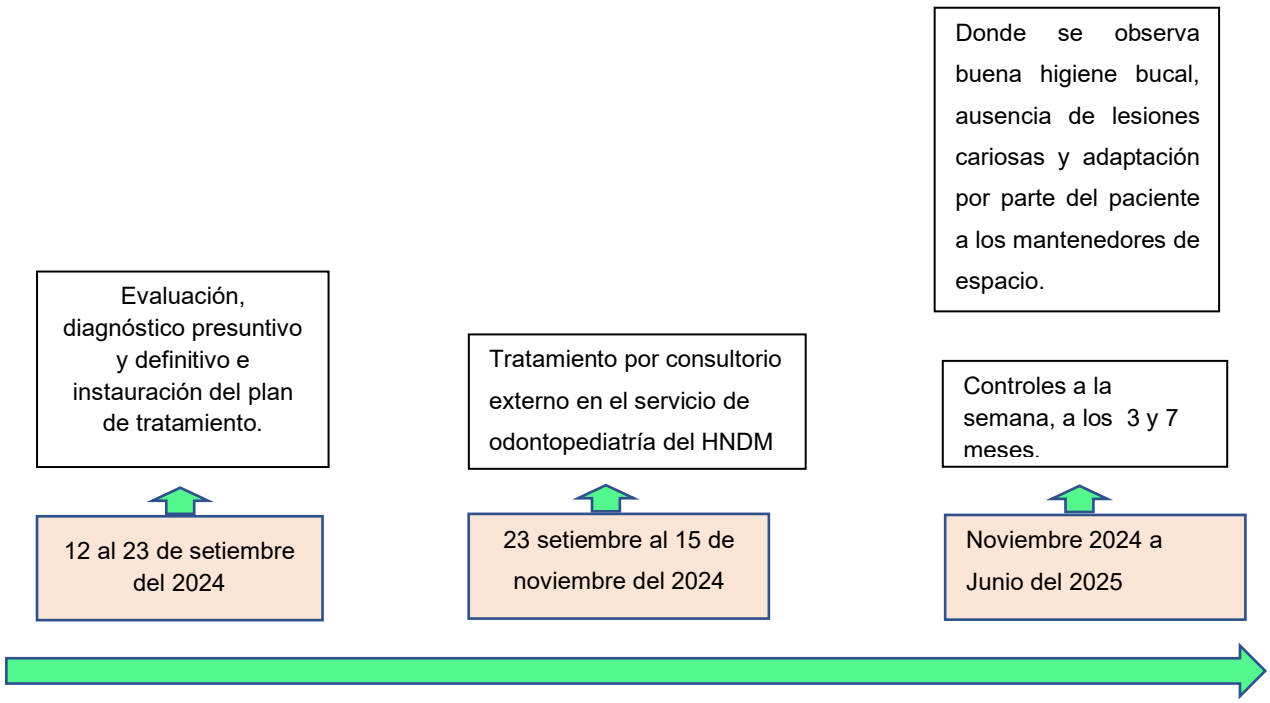

7.3 Observancia de la intervención y tolerabilidad a la misma

El tratamiento o abordaje estomatológico del niño se llevó a cabo bajo manejo de conducta, entre ellas las técnicas de comunicación: decir-mostrar-hacer, refuerzo positivo y distracción, consiguiendo la colaboración del niño en todas las citas programadas. Se realizan los procedimientos, desde los más simples hasta los más complejos, para ganar su confianza y culminar sus tratamientos de acuerdo con el plan de tratamiento. El tratamiento se realizó mediante consulta externa en el servicio de Odontopediatría del Hospital Nacional Dos de Mayo, en un total de 10 citas y 3 controles.

7.4 Acontecimientos adversos e imprevistos

Durante todas las sesiones del tratamiento planificado (educativa, preventiva, restauradora y rehabilitadora) no se presentaron reacciones adversas ni efectos no deseados.

8 DISCUSIÓN

8.1 Discusión de las fortalezas y limitaciones en el manejo del caso.

A diario acuden al servicio de Odontopediatría del Hospital Nacional Dos de Mayo, niños con caries de la primera infancia a los cuales se les realiza una historia clínica y exámenes auxiliares pertinentes tomando en consideración sus antecedentes prenatales, natales, médicos, personales, familiares, detectando y evidenciando, a partir de ellos factores predisponentes que afectan la salud de las estructuras dentales del niño como el caso de las madres con diabetes mellitus pregestacional, enfermedad que se sabe, predispone a nivel sistémico, complicaciones como el parto prematuro relacionado con frecuencia a alteraciones o defectos en el desarrollo del esmalte de los dientes que se están formando dentro del útero. En la actualidad, varios estudios indican que la frecuencia de problemas en el desarrollo dental de infantes prematuros varía entre el 24,4 % y el 81,3 %. Para niños que presentan bajo peso al nacer, se observan problemas en el esmalte en un 40 %, cifra que asciende al 70% en casos de recién nacidos con muy bajo peso al nacer (menos de 1500 gramos) (24).

El parto prematuro podría ser considerado como un factor de riesgo para defectos de desarrollo del esmalte adquiridos (DDEa), y el nacimiento con bajo peso ha sido asociado con defectos de desarrollo del esmalte. (25) .

Identificar la hipoplasia del esmalte como factor de riesgo para la caries de la primera infancia es importante ya que permitirá al odontopediatra realizar un diagnóstico certero, una planificación de tratamiento adecuado en cada paciente y el éxito en cada caso ya que se busca restaurar la salud bucal, previniendo su avance a etapas que necesitarían un tratamiento odontológico más invasivo (26),

Se obtuvo una buena respuesta al tratamiento bajo manejo de conducta por parte del niño. El consentimiento firmado por el padre y la evidencia de los controles realizados posteriormente dan muestra del trabajo realizado con éxito.

8.2 Discusión de la literatura médica y odontológica relevante y pertinente

El presente estudio describe el caso clínico de un niño con antecedentes de parto prematuro como consecuencia de complicaciones en el embarazo de la madre, quien presentaba un embarazo de alto riesgo debido a la diabetes mellitus pregestacional diagnosticada y tratada desde los 17 años.

El niño tuvo un nacimiento prematuro a las 28 semanas, que probablemente afectó la etapa de secreción de la matriz del esmalte, conllevando al desarrollo de defectos en el desarrollo del esmalte de sus dientes, como se aprecia al realizar el examen clínico en sus dientes anteriores superiores y molares deciduos.

Jacobsen, P. et al. (27) indican en su revisión sistemática, un aumento en la probabilidad de hipoplasia del esmalte en los dientes decíduos de niños prematuros, así como de opacidades del esmalte en niños con muy bajo peso al nacer. No obstante, es fundamental realizar un mayor número de estudios bien diseñados para fortalecer su credibilidad.

La caries de la primera infancia, al parecer, tuvo un avance sobre la susceptibilidad de las superficies de sus dientes, ya que presentaban defectos en el desarrollo del esmalte; además, se vio complicada por la presencia de destrucción coronaria en sus dientes posteriores y la dehiscencia de los dientes anteriores superiores, que requerían tratamiento de exodoncias y posterior rehabilitación.

Estudios ultraestructurales han mostrado que los dientes con fallas estructurales en su esmalte son muy propensos a la caries dental. Esto se debe a la menor mineralización del esmalte, que es más poroso e irregular, lo que facilita la acumulación de biopelícula y promueve el desarrollo de caries (18).

Clínicamente, se aprecia una estructura dentaria defectuosa en incisivos maxilares y molares deciduos, que podría haber favorecido la adhesión de microorganismos y la formación de caries de la primera infancia. Además de otros factores concomitantes, como la dieta diaria con azúcares y carbohidratos y la deficiencia en el cepillado dental diario.

Existe una conexión estadísticamente relevante entre la presencia de hipoplasia del esmalte y niveles elevados de *Streptococcus mutans* (MS). Los niveles altos de MS se correlacionaron con la gravedad de los defectos del esmalte, lo que indica que las imperfecciones en las superficies del esmalte podrían ser un factor que conlleve a la mayor colonización de SM en la boca de los niños (15).

En el presente estudio se realizó un tratamiento integral en el cual se tuvo que realizar la exodoncia de los dientes anteriores 51 y 61, dientes posteriores 64 y 84, posterior a ello se observó la disminución de los gestos de sonrisa en el niño, la madre manifestó que su niño tenía vergüenza sonreír porque ya no tenía dientes, por todo ello además se optó por la confección del mantenedor de espacio anterior para mejorar la calidad de vida del niño, sobre todo.

Cuando un niño pierde dientes antes de tiempo en el sector frontal, cerca del 70% de los casos de menores de 3 años son debidos a traumatismos dentales, mientras que el 30 % se debe a la caries de la primera infancia (CPI), así como a hábitos de alimentación cariogénica e higiene deficiente, dientes ectópicos, entre otros factores asociados.

Además, la pérdida de dientes a una edad temprana puede resultar en alteraciones en la forma de la arcada dental, generar dificultades en la expresión oral y dar lugar a una preexistencia de hábitos, así como a alteraciones en los músculos de la boca, la masticación, la deglución y la estética. (28).

Los inconvenientes psicológicos y sociales también pueden presentarse a causa de la pérdida temprana de dientes en los niños, particularmente en el caso de los dientes frontales. Aunque los más pequeños tal vez no entiendan el impacto que la pérdida de un diente tiene en su calidad de vida, algunos podrían percibirse menos atractivos en comparación con sus compañeros (5).

Entre los dispositivos más relevantes para conservar el espacio está la prótesis parcial anterior con un diseño de sistema tubo-barra tipo Denari. Sus principales aplicaciones incluyen la recuperación funcional, la mejora de la pronunciación y la estética, con el fin de

prevenir problemas emocionales en los infantes, mejorar el aspecto social y preservar las dimensiones adecuadas de la arcada dental, previniendo desequilibrios oclusales (28).

8.3 Justificación de las conclusiones

Al realizar una historia clínica, es importante ser minuciosos en el interrogatorio y tomar en cuenta los antecedentes prenatales, perinatales y postnatales, así como los antecedentes familiares y médicos; pero, sobre todo, al realizar el examen clínico, es importante saber reconocer las características clínicas de las alteraciones que pueda presentar el paciente a nivel dentario.

Es importante reconocer el impacto que pueden producir las complicaciones en el embarazo de una madre con diabetes mellitus pregestacional, entre ellas el nacimiento prematuro, que probablemente pueden provocar alteraciones en el desarrollo del esmalte dentario y ello facilitar la instalación de la caries de la primera infancia. Cabe resaltar la importancia de reconocer las características clínicas de los defectos de desarrollo del esmalte en el paciente que acude a nuestra consulta diaria, lo cual contribuirá al desarrollo de un diagnóstico diferencial adecuado e instaurar un control y tratamientos acertados.

El tratamiento que se instauró en el presente reporte de caso, se realizó de manera exitosa ya que el paciente colaboró en cada cita, siempre bajo manejo de conducta, pues se realizaron tratamientos que implicaban la colaboración del niño, sobre todo para realizar las exodoncias y restauraciones, así como las tomas de muestra de modelos dentarios para la confección de los mantenedores de espacio, etc., proporcionando al paciente una mejora en su calidad de vida.

8.4 Principales lecciones extraídas de este informe de caso

Es importante reconocer a tiempo los factores de riesgo asociados a la caries de la primera infancia para diagnosticar y tratar de forma adecuada y oportuna, evitando complicaciones en la salud bucal y mejorando la salud general. La hipoplasia del esmalte es un factor de

riesgo para la instauración de la caries de la primera infancia. Su tratamiento oportuno puede contribuir a la calidad de vida del niño

Muchas veces es inevitable recurrir a las extracciones dentales, lo que puede conllevar a la disminución de la autoestima del niño y afectar su desarrollo social y psicológico. Por lo cual debemos tomar en cuenta su salud bucal como parte de su desarrollo integral, a fin de contribuir de manera óptima a la calidad de vida del niño.

La concientización en la prevención y educación de los padres de familia sobre salud bucal es importante; se debe educar y motivar de forma constante a los padres de familia, ya que ellos son el primer contacto y cumplen un rol fundamental en la salud de sus niños.

PERSPECTIVA DEL PACIENTE

La madre, al inicio, se sintió insegura de que su niño culminara los tratamientos, ya que era muy temeroso, pero conforme pasaban las citas, se sorprendió de los resultados, ya que su niño mejoró y aceptó los procedimientos.

La madre se mostró contenta y agradecida por el tratamiento integral culminado, ya que su niño podía sonreír con confianza después de mucho tiempo.

Al realizar los controles del tratamiento, el padre refiere que está contento con los resultados del tratamiento de su niño, ya que ahora no tiene caries, ha mejorado su cepillado dental y su niño ya no se queja de molestias en sus dientes.

9 CONSENTIMIENTO INFORMADO

El padre del paciente firmó el consentimiento informado para el reporte de caso en odontopediatría (ver ANEXO 3), para obturaciones (ver ANEXO 4) y para exodoncias simples (ver ANEXO 5). Consentimiento informado para la actividad docente (ver anexo 6).

10 REFERENCIAS BIBLIOGRÁFICAS

1.- American Academy of Pediatric Dentistry and The American Academy of Pediatrics. Policy on early Childhood caries; classifications, consequences and preventive strategies. Reference manual. 2008; 30(7):08 -09

2.- Anchava J, Chiarello E, Melian K. Caries Temprana de la Infancia: Rehabilitación Estética, Funcional e Integral en Paciente Pre-Escolar. Caso Clínico Early Childhood Caries: Aesthetic, Functional and Comprehensive Rehabilitation in Preschool Patient. 2021.

3.- Arauco A, Albinagorta P, Sánchez MJ, Cadenillas Sueldo CJ, Céspedes Martínez AM, Cigüeñas Raya GP, et al. "Caries de Infancia temprana: Diagnóstico e identificación de factores de riesgo" *Revista Odontología Pediátrica*. (2014);13.2: 119-137. Disponible en: https://op.spo.com.pe/index.php/odontologiapediatrica/article/view/108

4.- Zapata Davalos, m. Asociación entre defectos de desarrollo del esmalte (dde) y caries de infancia temprana (cit) en niños de 3 a 4 años en 2 instituciones educativas de nivel inicial en la molina, lima, perú – 2017 {tesis para optar el grado de maestro en estomatologia}. Universidad Peruana Cayetano Heredia.Facultad de Odontología. Escuela de Post grado. (2019).Disponible en:https://repositorio.upch.edu.pe/bitstream/handle/20.500.12866/7258/Asociacion_ZapataDavalos_Monica.pdf?sequence=1

5.- Spodzieja K, Olczak-Kowalczyk D. Premature Loss of Deciduous Teeth as a Symptom of Systemic Disease: A Narrative Literature Review. International Journal of Environmental Research and Public Health [Internet]. 2022 Jan 1;19(6):3386. Disponible en: https://www.mdpi.com/1660-4601/19/6/3386

6.- Palacios Revilla CD, Cateriano Alberdi MP. Diabetes pregestacional y gestacional y su asociación con sufrimiento fetal agudo, taquipnea transitoria del recién nacido, sepsis neonatal y mortalidad neonatal en 2 hospitales de Lima (2000-2015) [Internet]. [Lima, Perú]: Universidad Peruana de Ciencias Aplicadas(UPC).; 2018. Disponible en: http:// hdl.handle.net/10757/624969

7.- Santos Martín MT, Gómez Santos E, Torres Del Pino M, Toledo Muñoz-Cobo G, Pérez Hernández A. Diabetes gestacional y pregestacional: características perinatales y morbilidad neonatal. An Pediatr (Engl Ed) [Internet]. 2021;96(2):158–60. Disponible en: http://dx.doi.org/10.1016/j.anpedi.2021.04.005

8.- Park S, Jeong SJ, Han JH, Shin JE, Lee JH, Kang CM. Natal factors affecting developmental defects of enamel in preterm infants: a prospective cohort study. Scientific Reports [Internet]. 2024 Jan 24 [cited 2024 Jul 29];14(1):2089. Disponible en: https://www.nature.com/articles/s41598-024-52525-2

9.- Koberova R, Radochova V, Zemankova J, Ryskova L, Broukal Z, Merglova V. Evaluation of the risk factors of dental caries in children with very low birth weight and normal birth weight. BMC Oral Health. 2021 Jan 7;21(1).
Disponible en: https://doi.org/10.1186/s12903-020-01372-4

10.- Elisa Miranda Costa, Rafaelle J, Maria, Costa C, Fernandes R, Coêlho M, et al. RANTES and developmental defects of enamel in children: A Brazilian prenatal cohort (BRISA). PloS one [Internet]. 2023 Jul 27 [cited 2024 Apr 4];18(7):e0284606–6. Disponible en: https://www.ncbi.nlm.nih.gov/pmc/articles/PMC10374131/

11.- Bensi C, Costacurta M, Belli S, Paradiso D, Docimo R. Relationship between preterm birth and developmental defects of enamel: A systematic review and meta-

analysis. Int J Paediatr Dent [Internet]. 2020;30(6):676–86. Disponible en: http://dx.doi.org/10.1111/ipd.12646

12.- Sabel N, Johansson C, Kühnisch J, Robertson A, Steiniger F, Norén JG, et al. Neonatal lines in the enamel of primary teeth—A morphological and scanning electron microscopic investigation. Arch Oral Biol [Internet]. 2008;53(10):954–63. Disponible en: http://dx.doi.org/10.1016/j.archoralbio.2008.05.003

13.- Naranjo Sierra, Maria Claudia. Manual Diagnostico de defectos de desarrollo del Esmalte. Universidad Nacional de Colombia. (2024). Pag. 112

14.- Costa FS, Silveira ER, Pinto GS, Nascimento GG, Thomson WM, Demarco FF. Developmental defects of enamel and dental caries in the primary dentition: A systematic review and meta-analysis. Journal of Dentistry. 2017 May;60:1–7.
Disponible en: https://doi.org/10.1016/j.jdent.2017.03.006

15.- Li Y, Navia JM, Caufield PW. Colonization by mutans streptococci in the mouths of 3- and 4-year-old Chinese children with or without enamel hypoplasia. Archives of Oral Biology. 1994 Dec;39(12):1057–62.
Disponible en: https://doi.org/10.1016/0003-9969(94)90058-2

16.- Arrow P, Piggott S, Jamieson L, Brennan D, Tonmukayakul U, Kularatna S, et al. Dental enamel defects and dental caries of primary teeth among Indigenous children in Western Australia. Aust Dent Journal [Internet]. 2023;68(1):35–41. Disponible en: http://dx.doi.org/10.1111/adj.12948

17.- Popescu M, Ionescu M, Scrieciu M, Popescu SM, Mercuţ R, Amărăscu MO, et al. Etiology Study of Acquired Developmental Defects of Enamel and Their Association with

Dental Caries in Children between 3 and 19 Years Old from Dolj County, Romania. Children. 2022 Sep 14;9(9):1386. Disponible en: https://doi.org/10.3390/children9091386

18.- Castañeda-Sarmiento S, Uchima Koecklin KH, Barahona Hernandez MB, Santos GP, Bruno Luyo JC, Sánchez Sotomayor JC, et al. Association between developmental defects of enamel and early childhood caries in children under 6 years old: A systematic review and meta-analysis. Heliyon [Internet]. 2022;8(9):e10479. Disponible en: http://dx.doi.org/10.1016/j.heliyon.2022.e10479

19.- Organización Mundial de la Salud. Poner fin a la caries dental en la infancia: manual de aplicación de la OMS. Organización Mundial de la Salud. (2021). Disponible en https://iris.who.int/handle/10665/340445. Licencia: CC BY-NC-SA 3.0 IGO

20.- Harshani Nadeeshani, Sanath Thushara Kudagammana, Herath C, Jayasinghe R, Ruvini Liyanage. Early Childhood Caries and Nutritional Status of Children: A Review. Food and nutrition bulletin. 2023 Dec 1;44(4):249–64. Disponible en: doi: 10.1177/03795721231209358

21.- Li RY, Yang DM, Ding N, Bao QY. Analysis of Risk Factors Associated with Early Childhood Caries. Risk Management and Healthcare Policy [Internet]. 2023 Nov 9;16:2369–78.
Disponible en: https://www.dovepress.com/analysis-of-risk-factors-associated-with-early-childhood-caries-peer-reviewed-fulltext-article-RMHP#:~:text=Early%20childhood%20caries%20was%20correlated

22.- Saikia A, Muthu MS, Shabeer Khan A, Chimera J, Dominguez M. Early diagnosis of early childhood caries: A simple novel tool (MAAC charts) for parents and caretakers.

Journal of Oral Biology and Craniofacial Research [Internet]. 2024 Jul 4;14(5):530–3. Disponible en: https://www.sciencedirect.com/science/article/pii/S221242682400099X

23.- Zou, J., Du, Q., Ge, L., Wang, J., Wang, X., Li, Y., Song, G., Zhao, W., Chen, X., Jiang, B., Mei, Y., Huang, Y., Deng, S., Zhang, H., Li, Y., & Zhou, X. Expert consensus on early childhood caries management. International journal of oral science. (2022) 14(1), 35. Disponible en: https://doi.org/10.1038/s41368-022-00186-06

24.- Gutiérrez-Marín Natalia. Defectos del esmalte en dentición temporal en niños prematuros con muy bajo peso al nacer: Reporte de tres casos. Revista Científica Odontológica, 2017. vol. 13, núm. 1, enero-junio, 2017 Colegio de Cirujanos Dentistas de Costa Rica San José, Costa Rica. Disponible en: https://doi.org/10.24265/kiru.2019.v16n2.05

25.- Collignon AM, Vergnes JN, Germa A, Azogui S, Breinig S, Hollande C, et al. Factors and Mechanisms Involved in Acquired Developmental Defects of Enamel: A Scoping Review. Frontiers in Pediatrics. 2022 Feb 24;10. Disponible en: https://doi.org/10.3389/fped.2022.836708

26.- Uribe SE, Innes N, Maldupa I. The Global Prevalence Of Early Childhood Caries: A Systematic Review with Meta-analysis Using the WHO Diagnostic Criteria. International Journal of Paediatric Dentistry. 2021 Mar 18;31(6).

27.- Jacobsen PE, Haubek D, Henriksen TB, Østergaard JR, Poulsen S. Developmental enamel defects in children born preterm: a systematic review. European Journal of Oral Sciences. 2013 Oct 24;122(1):7–14.
Disponible en: https://doi.org/10.1111/eos.12094

28.- Echevarría-Mendieta S, Romero-Velarde M, Villena –Sarmiento R. Mantenedor de Espacio Estético - Funcional en Odontopediatría: Reporte de caso. Kiru. 2019 Jun 30;16(2):81–91. Disponible en: https://doi.org/10.24265/kiru.2019.v16n2.05

11 ANEXOS

Anexo 1.-*Clasificación de los defectos de desarrollo del esmalte mediante el índice de desarrollo del esmalte en prematuros (PDDE)*

Characteristics	Example	PDDE score
Qualitative defects: Opacities with abnormal color shades		M score
Normal color and opacity		0
White opacity defect		1
Yellow defect		2
Yellow–brown defect		3
Quantitative defects: Structural defect associated with enamel hypoplasia		P score
Normal tooth morphology		0
Dental structural defects confined to enamel		1
Dental structural defects that affect both enamel and dentin		2

Table 4. Classification of developmental defects of enamel using the preterm developmental defects of enamel (PDDE) index.

De Park et al (2024)

Anexo 2.- *Secuencia y los tiempos de formación y erupción de los dientes temporales*

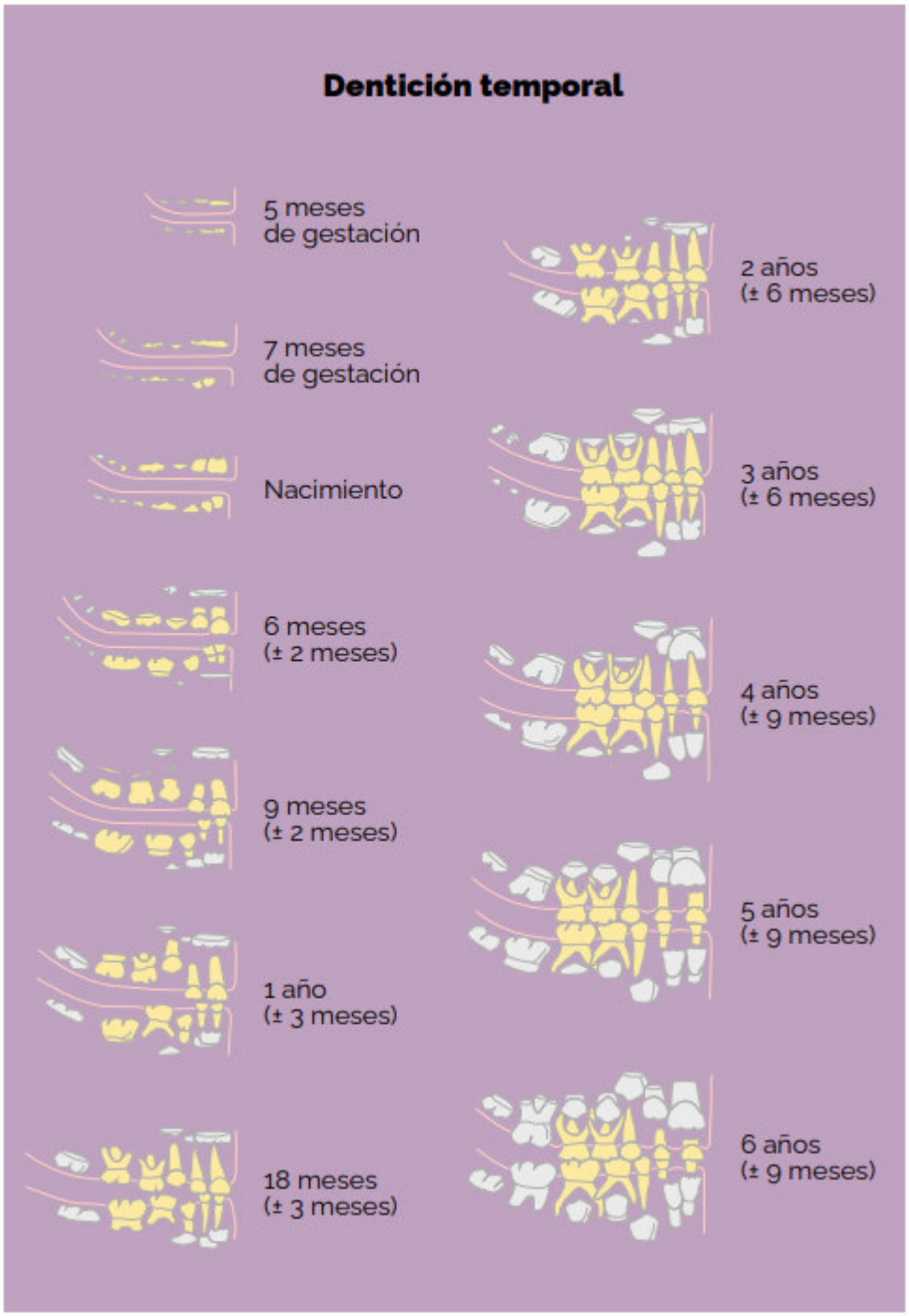

De Naranjo (2024), (111)

Anexo 3.- *Consentimiento Informado para reporte de caso*

PERÚ | Ministerio de Salud | Hospital Nacional Dos de Mayo

CONSENTIMIENTO INFORMADO PARA REPORTES DE CASO DEL SERVICIO DE ODONTOPEDIATRÍA

RC: / ODP-HNDM
Fecha: 02 / 01 / 2024
Servicio de odontopediatría

CONSENTIMIENTO INFORMADO PARA REPORTES DE CASO EN ODONTOPEDIATRIA

TÍTULO:

INVESTIGADOR PRINCIPAL:

Nombres y apellidos:

El servicio de Odontopediatría del Hospital Nacional Dos de Mayo, uno de sus propósitos, es contribuir con el desarrollo del conocimiento científico a través de proyectos de investigación, en los cuales puede ser necesario utilizar algunos de sus resultados de exámenes, imagenología o datos de su ficha clínica. Un tipo de investigación corresponde al reporte de caso clínico.

Un reporte de caso es un tipo de estudio que presenta detalladamente problemas de salud, de un paciente único y de características únicas. En él, se organizan y narran lo que ocurrió en la historia clínica, evolución de la enfermedad, cuidados médicos instituidos y los resultados obtenidos. El reporte de caso busca aportar idealmente un nuevo valor al actual conocimiento de una enfermedad.

El presente documento tiene por objetivo certificar que usted ha sido informado por el profesional de salud responsable de su atención, sobre los objetivos, riesgos, beneficios del reporte de su caso clínico y obtuvo su autorización para su realización.

El reporte de caso en odontopediatría es un tipo de estudio que cuenta una historia de un paciente único o la historia de unos pocos pacientes y que describe y alerta a otros profesionales sobre un hallazgo único o poco frecuente sobre una enfermedad o tratamiento.

El material del estudio que se publicará puede mostrar o incluir detalles que se preguntó en la anamnesis del paciente con su enfermedad o lesión y cualquier tratamiento o cirugía que el paciente haya tenido, tuviera o pueda tener en el futuro.

No existe un beneficio directo hacia usted o el paciente por participar del estudio; sin embargo, otros pacientes con una condición de salud similar a la suya y los profesionales que brindan cuidado de la salud se beneficiarán del conocimiento del caso al tenerlo como precedente y poder identificar rápidamente la condición.

La información obtenida de su ficha clínica será tratada como información confidencial.

Si su caso fuera publicado se hará siempre de manera anónima. De igual modo, si se publican fotografías, se tomarán todos los resguardos para impedir su identificación.

Usted puede contactar en caso de requerir información adicional en relación al estudio o en relación a sus derechos como participante.

Declaración de Consentimiento:

He leído este consentimiento informado, donde el profesional, solicita mi autorización para presentar o publicar el caso de mi hijo(a) como reporte de caso clínico y para hacer uso de forma anonimizada,

Consentimiento Informado para reporte de caso

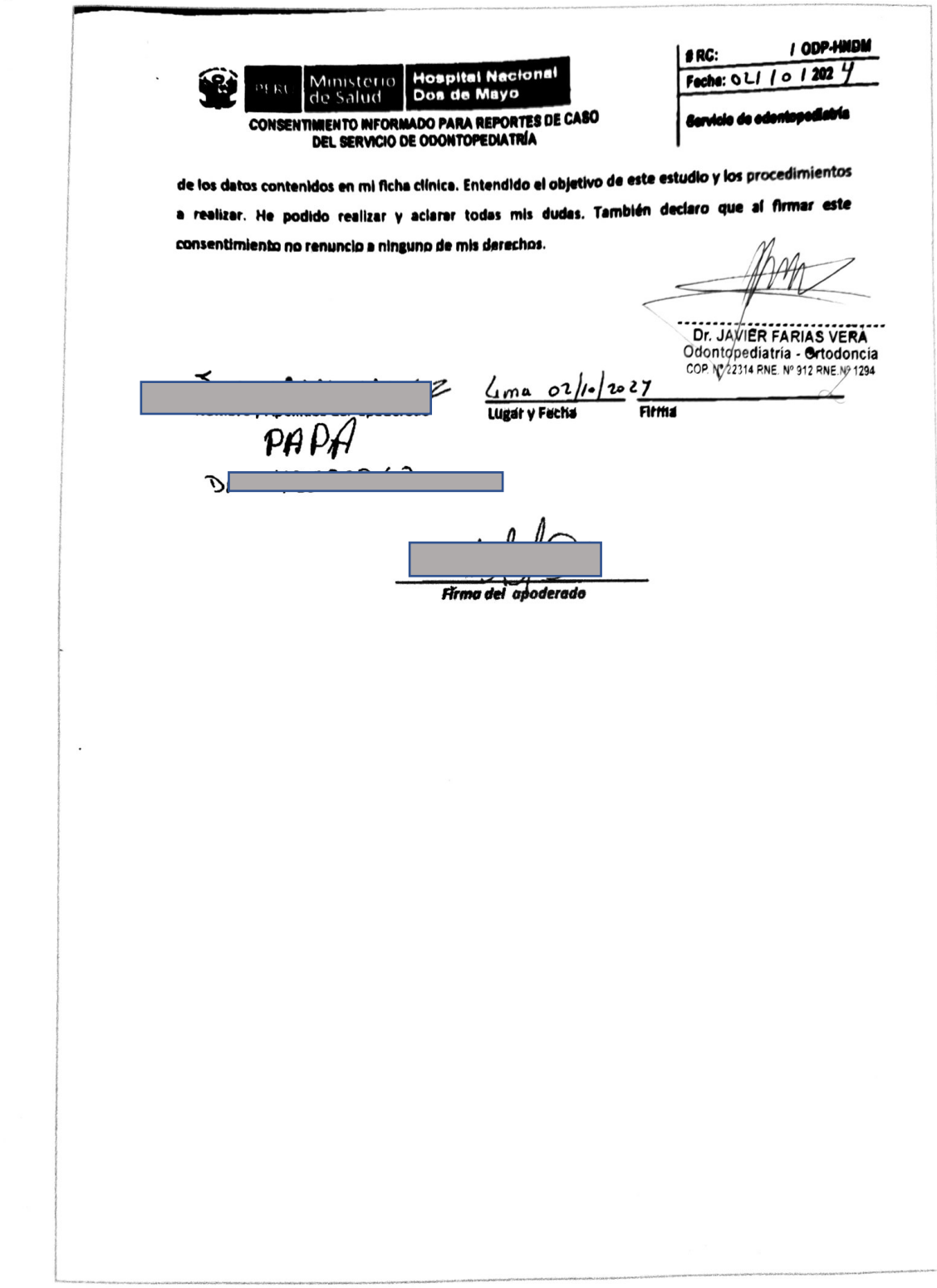

PERÚ | Ministerio de Salud | Hospital Nacional Dos de Mayo

CONSENTIMIENTO INFORMADO PARA REPORTES DE CASO DEL SERVICIO DE ODONTOPEDIATRÍA

RC: 1 ODP-HNDM
Fecha: 02 / 10 / 2024
Servicio de odontopediatría

de los datos contenidos en mi ficha clínica. Entendido el objetivo de este estudio y los procedimientos a realizar. He podido realizar y aclarar todas mis dudas. También declaro que al firmar este consentimiento no renuncio a ninguno de mis derechos.

Dr. JAVIER FARIAS VERA
Odontopediatría - Ortodoncia
COP. Nº 22314 RNE. Nº 912 RNE. Nº 1294

[redacted] Lima 02/10/2024
Lugar y Fecha

PAPA

D[redacted]

[redacted]
Firma del apoderado

Anexo 4.- *Consentimiento Informado para obturaciones*

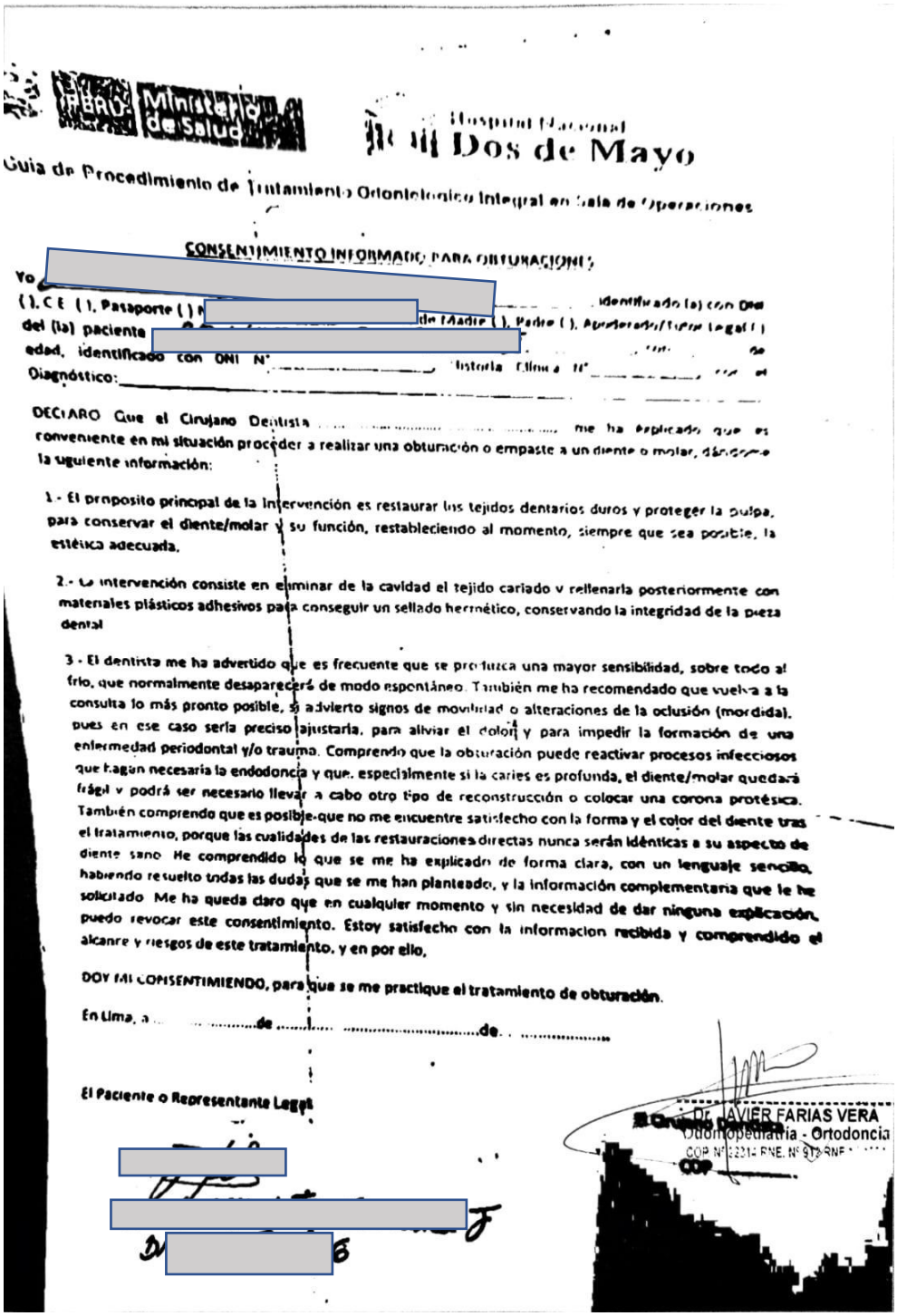

PERÚ Ministerio de Salud

Hospital Nacional Dos de Mayo

Guía de Procedimiento de Tratamiento Odontológico Integral en Sala de Operaciones

CONSENTIMIENTO INFORMADO PARA OBTURACIONES

Yo [redacted] identificado (a) con DNI ( ), C.E. ( ), Pasaporte ( ) [redacted] de Madre ( ), Padre ( ), Apoderado/Tutor Legal ( ) del (la) paciente [redacted] de edad, identificado con DNI N° _____, Historia Clínica N° _____, con el Diagnóstico: _____

DECLARO Que el Cirujano Dentista ..... me ha explicado que es conveniente en mi situación proceder a realizar una obturación o empaste a un diente o molar, dándome la siguiente información:

1.- El propósito principal de la intervención es restaurar los tejidos dentarios duros y proteger la pulpa, para conservar el diente/molar y su función, restableciendo al momento, siempre que sea posible, la estética adecuada.

2.- La intervención consiste en eliminar de la cavidad el tejido cariado y rellenarla posteriormente con materiales plásticos adhesivos para conseguir un sellado hermético, conservando la integridad de la pieza dental.

3.- El dentista me ha advertido que es frecuente que se produzca una mayor sensibilidad, sobre todo al frío, que normalmente desaparecerá de modo espontáneo. También me ha recomendado que vuelva a la consulta lo más pronto posible, si advierto signos de movilidad o alteraciones de la oclusión (mordida), pues en ese caso sería preciso ajustarla, para aliviar el dolor y para impedir la formación de una enfermedad periodontal y/o trauma. Comprendo que la obturación puede reactivar procesos infecciosos que hagan necesaria la endodoncia y que, especialmente si la caries es profunda, el diente/molar quedará frágil y podrá ser necesario llevar a cabo otro tipo de reconstrucción o colocar una corona protésica. También comprendo que es posible que no me encuentre satisfecho con la forma y el color del diente tras el tratamiento, porque las cualidades de las restauraciones directas nunca serán idénticas a su aspecto de diente sano. He comprendido lo que se me ha explicado de forma clara, con un lenguaje sencillo, habiendo resuelto todas las dudas que se me han planteado, y la información complementaria que le he solicitado. Me ha queda claro que en cualquier momento y sin necesidad de dar ninguna explicación, puedo revocar este consentimiento. Estoy satisfecho con la información recibida y comprendido el alcance y riesgos de este tratamiento, y en por ello,

DOY MI CONSENTIMIENDO, para que se me practique el tratamiento de obturación.

En Lima, a ..... de ..... de .....

El Paciente o Representante Legal

[redacted]

Dr. JAVIER FARIAS VERA
Odontopediatría - Ortodoncia
COP N° 22314 RNE. N° 912 RNE ...
COP

Anexo 5.- *Consentimiento Informado para exodoncias simples*

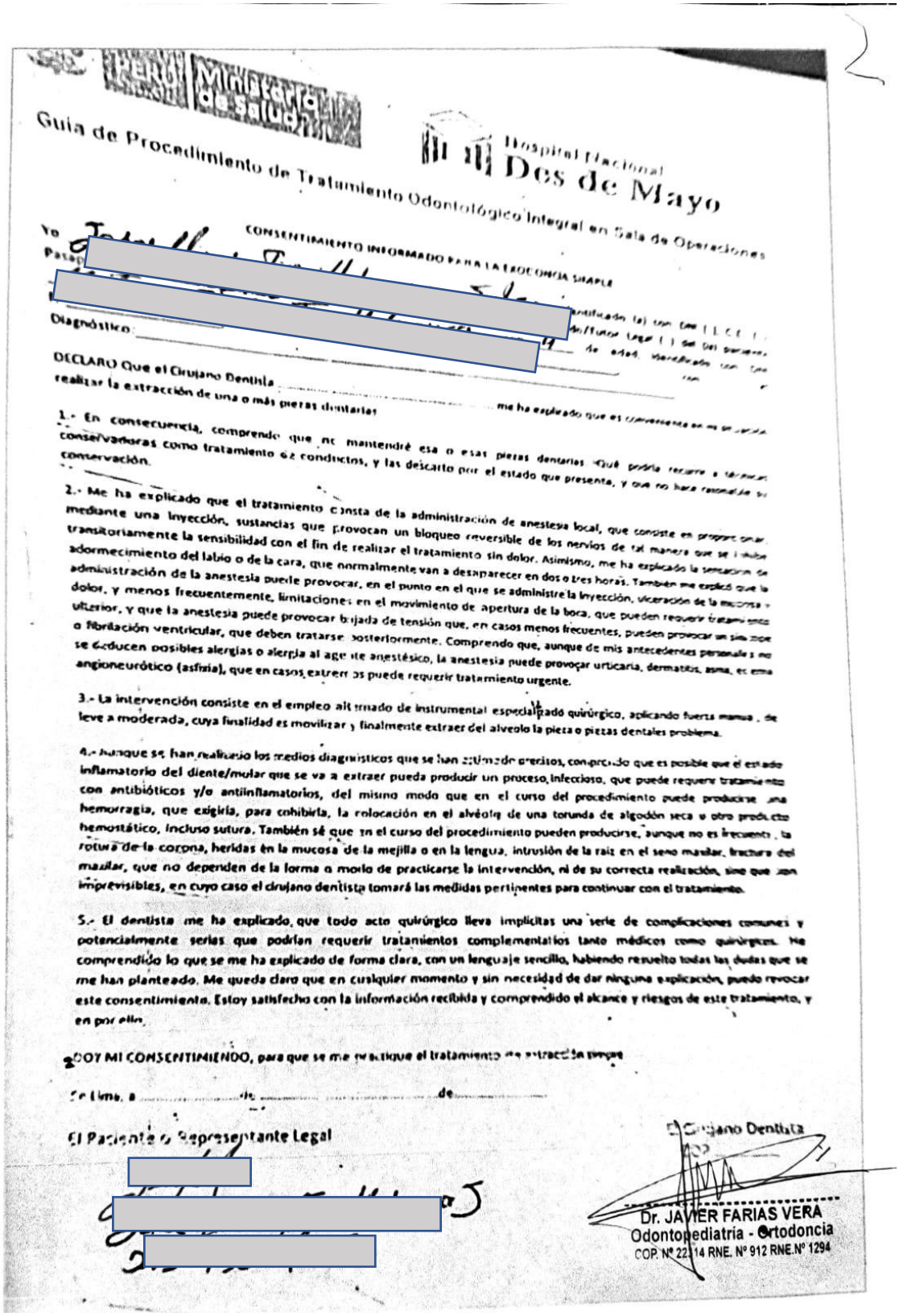

Hospital Nacional Dos de Mayo

Guía de Procedimiento de Tratamiento Odontológico Integral en Sala de Operaciones

CONSENTIMIENTO INFORMADO PARA LA EXODONCIA SIMPLE

Yo [redacted]

Diagnóstico: _____

DECLARO Que el Cirujano Dentista _____ me ha explicado que es conveniente en mi caso realizar la extracción de una o más piezas dentarias

1.- En consecuencia, comprendo que no mantendré esa o esas piezas dentarias. Que podría recurrir a técnicas conservadoras como tratamiento de conductos, y las descarto por el estado que presenta, y que no hace recomendable su conservación.

2.- Me ha explicado que el tratamiento consta de la administración de anestesia local, que consiste en proporcionar mediante una inyección, sustancias que provocan un bloqueo reversible de los nervios de tal manera que se inhibe transitoriamente la sensibilidad con el fin de realizar el tratamiento sin dolor. Asimismo, me ha explicado la sensación de adormecimiento del labio o de la cara, que normalmente van a desaparecer en dos o tres horas. También me explicó que la administración de la anestesia puede provocar, en el punto en el que se administre la inyección, ulceración de la mucosa y dolor, y menos frecuentemente, limitaciones en el movimiento de apertura de la boca, que pueden requerir tratamientos ulterior, y que la anestesia puede provocar bajada de tensión que, en casos menos frecuentes, pueden provocar un shock o fibrilación ventricular, que deben tratarse posteriormente. Comprendo que, aunque de mis antecedentes personales se deducen posibles alergias o alergia al agente anestésico, la anestesia puede provocar urticaria, dermatitis, asma, edema angioneurótico (asfixia), que en casos extremos puede requerir tratamiento urgente.

3.- La intervención consiste en el empleo alternado de instrumental especializado quirúrgico, aplicando fuerza manual, de leve a moderada, cuya finalidad es movilizar y finalmente extraer del alveolo la pieza o piezas dentales problema.

4.- Aunque se han realizado los medios diagnósticos que se han considerado precisos, comprendo que es posible que el estado inflamatorio del diente/molar que se va a extraer pueda producir un proceso infeccioso, que puede requerir tratamiento con antibióticos y/o antiinflamatorios, del mismo modo que en el curso del procedimiento puede producirse una hemorragia, que exigiría, para conhibirla, la colocación en el alvéolo de una torunda de algodón seca u otro producto hemostático, incluso sutura. También sé que en el curso del procedimiento pueden producirse, aunque no es frecuente, la rotura de la corona, heridas en la mucosa de la mejilla o en la lengua, intrusión de la raiz en el seno maxilar, fractura del maxilar, que no dependen de la forma o modo de practicarse la intervención, ni de su correcta realización, sino que son imprevisibles, en cuyo caso el cirujano dentista tomará las medidas pertinentes para continuar con el tratamiento.

5.- El dentista me ha explicado que todo acto quirúrgico lleva implícitas una serie de complicaciones comunes y potencialmente serias que podrían requerir tratamientos complementarios tanto médicos como quirúrgicos. He comprendido lo que se me ha explicado de forma clara, con un lenguaje sencillo, habiendo resuelto todas las dudas que se me han planteado. Me queda claro que en cualquier momento y sin necesidad de dar ninguna explicación, puedo revocar este consentimiento. Estoy satisfecho con la información recibida y comprendido el alcance y riesgos de este tratamiento, y en por ello,

DOY MI CONSENTIMIENTO, para que se me realice el tratamiento de extracción simple

En Lima, a _____ de _____ de _____

El Paciente o Representante Legal

[redacted]

El Cirujano Dentista

Dr. JAVIER FARIAS VERA
Odontopediatría - Ortodoncia
COP. Nº 22214 RNE. Nº 912 RNE.Nº 1294

Anexo 6.- *Consentimiento Informado para actividad docente*

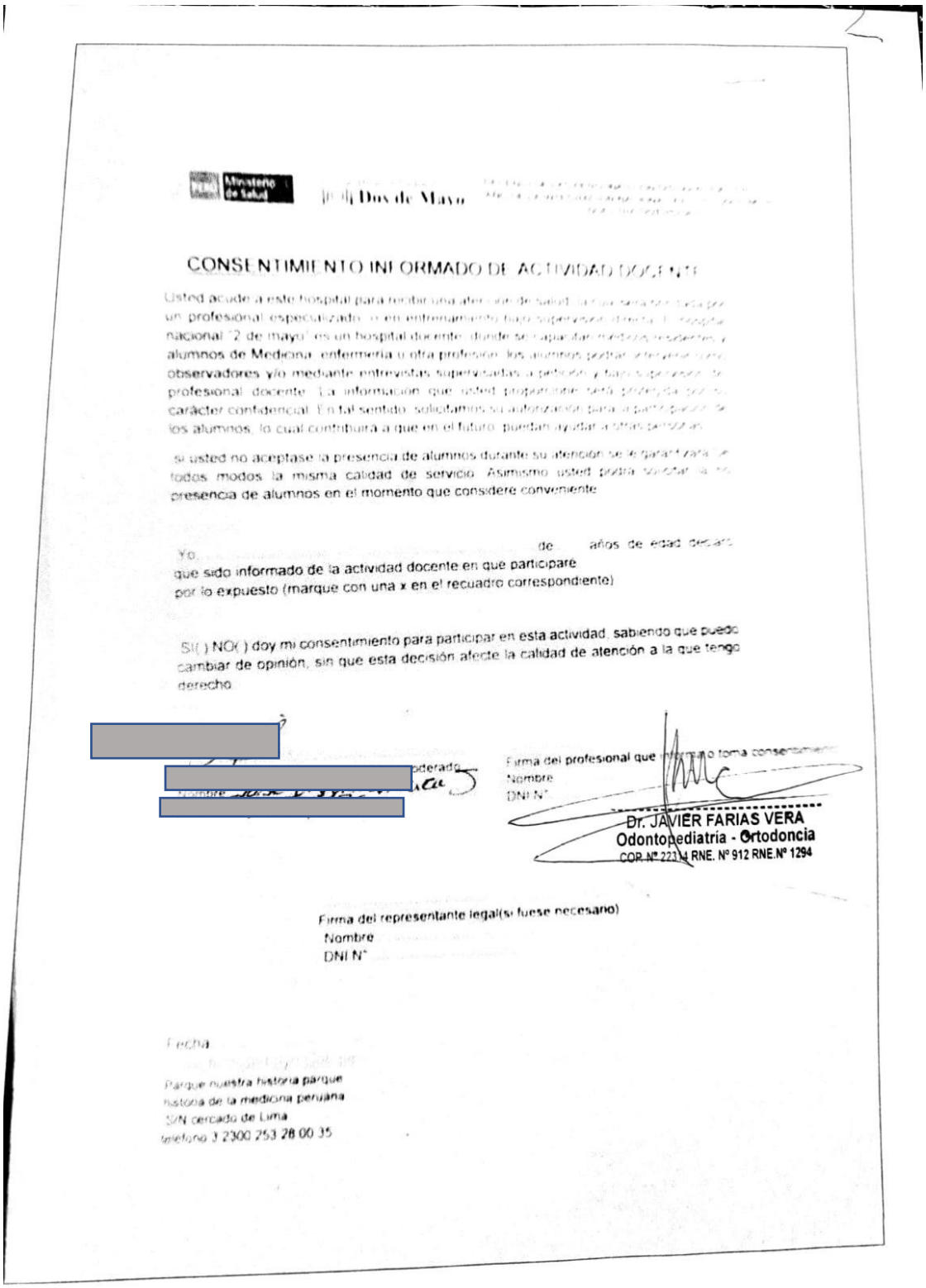

Ministerio de Salud

Dos de Mayo

CONSENTIMIENTO INFORMADO DE ACTIVIDAD DOCENTE

Usted acude a este hospital para recibir una atención de salud. La misma será brindada por un profesional especializado o en entrenamiento bajo supervisión directa. El hospital nacional "2 de mayo" es un hospital docente donde se capacitan nuestros residentes y alumnos de Medicina, enfermería u otra profesión. los alumnos podrán participar como observadores y/o mediante entrevistas supervisadas a pedido y bajo supervisión del profesional docente. La información que usted proporcione será protegida por su carácter confidencial. En tal sentido, solicitamos su autorización para la participación de los alumnos, lo cual contribuirá a que en el futuro puedan ayudar a otras personas.

si usted no aceptase la presencia de alumnos durante su atención se le garantiza para de todos modos la misma calidad de servicio. Asimismo usted podrá solicitar la no presencia de alumnos en el momento que considere conveniente

Yo, de años de edad declaro que sido informado de la actividad docente en que participaré por lo expuesto (marque con una x en el recuadro correspondiente)

SI( ) NO( ) doy mi consentimiento para participar en esta actividad, sabiendo que puedo cambiar de opinión, sin que esta decisión afecte la calidad de atención a la que tengo derecho

[redacted]

Firma del profesional que toma consentimiento
Nombre
DNI N°

Dr. JAVIER FARIAS VERA
Odontopediatría - Ortodoncia
COP. Nº 22314 RNE. Nº 912 RNE.Nº 1294

Firma del representante legal(si fuese necesario)
Nombre
DNI N°

Fecha

Parque nuestra historia parque
historia de la medicina peruana
S/N cercado de Lima
teléfono 3 2300 253 28 00 35