Universidad Nacional Mayor de San Marcos
Universidad del Perú. Decana de América

Dirección General de Estudios de Posgrado
Facultad de Odontología
Unidad de Posgrado

"Tratamiento mínimamente invasivo con resina infiltrante en incisivos afectados por hipomineralización molar incisivo". Reporte de caso

TRABAJO ACADÉMICO

Para optar el Título de Segunda Especialidad Profesional en Odontopediatría

AUTOR

Zuleina Magaly PIZARRO SOLIS

ASESOR

Dra. Eufemia Isabel CORREA OLAYA

Lima - Perú

2025



Reconocimiento - No Comercial - Compartir Igual - Sin restricciones adicionales

https://creativecommons.org/licenses/by-nc-sa/4.0/

Usted puede distribuir, remezclar, retocar, y crear a partir del documento original de modo no comercial, siempre y cuando se dé crédito al autor del documento y se licencien las nuevas creaciones bajo las mismas condiciones. No se permite aplicar términos legales o medidas tecnológicas que restrinjan legalmente a otros a hacer cualquier cosa que permita esta licencia.

Referencia bibliográfica

Pizarro Z. “Tratamiento mínimamente invasivo con resina infiltrante en incisivos afectados por hipomineralización molar incisivo”. Reporte de caso [Trabajo académico de segunda especialidad]. Lima: Universidad Nacional Mayor de San Marcos, Facultad de Odontología, Unidad de Posgrado; 2025.

Metadatos complementarios

Datos de autor	
Nombres y apellidos	Zuleina Magaly Pizarro Solis
Tipo de documento de identidad	DNI
Número de documento de identidad	42445957
URL de ORCID	https://orcid.org/0009-0005-0371-3553
Datos de asesor	
Nombres y apellidos	Eufemia Isabel Correa Olaya
Tipo de documento de identidad	DNI
Número de documento de identidad	07763680
URL de ORCID	https://orcid.org/0000-0001-6510-1038
Datos del jurado	
Presidente del jurado	
Nombres y apellidos	Maria Elena Núñez Lizárraga
Tipo de documento	DNI
Número de documento de identidad	08206740
Miembro del jurado 1	
Nombres y apellidos	Gilmer Torres Ramos
Tipo de documento	DNI
Número de documento de identidad	10194229
Miembro del jurado 2	
Nombres y apellidos	Ursula Ofelia Rivas Almonte
Tipo de documento	DNI
Número de documento de identidad	40470969
Datos de investigación	
Línea de investigación	No aplica.

Grupo de investigación	No aplica.
Agencia de financiamiento	Sin financiamiento.
Ubicación geográfica de la investigación	Hospital Nacional Docente Madre Niño San Bartolomé. País: Perú Departamento: Lima Provincia: Lima Distrito: Lima Cercado Avenida: Alfonso Ugarte 825 Latitud: -12.049799 Longitud: -77.041999
Año o rango de años en que se realizó la investigación	2023 – 2024
URL de disciplinas OCDE	Odontología, Cirugía oral, Medicina oral https://purl.org/pe-repo/ocde/ford#3.02.14 Pediatría https://purl.org/pe-repo/ocde/ford#3.02.03

Facultad de Odontología
Universidad Nacional Mayor de San Marcos
UNIDAD DE POSGRADO

"Año de la recuperación y consolidación de la economía peruana"

ACTA N° 0021-FO-UPG-2025

ACTA DE SUSTENTACIÓN DEL TRABAJO ACADÉMICO PARA OPTAR EL TÍTULO DE SEGUNDA ESPECIALIDAD PROFESIONAL EN ODONTOPEDIATRÍA.

Siendo las 13:00 horas, del martes 30 de setiembre de dos mil veinticinco, el Jurado de Sustentación conformado por los docentes:

- **Presidente** : Mg. Esp. Maria Elena Nuñez Lizarraga de Becerra
- **Miembro** : Dr. Gilmer Torres Ramos
- **Miembro** : Mg. Esp. Úrsula Ofelia Rivas Almonte
- **Miembro Asesor** : Dra. Esp. Eufemia Isabel Correa Olaya

Se reunieron para la sustentación del trabajo académico titulado: **"TRATAMIENTO MÍNIMAMENTE INVASIVO CON RESINA INFILTRANTE EN INCISIVOS AFECTADOS POR HIPOMINERALIZACIÓN MOLAR INCISIVO". REPORTE DE CASO,** presentado por la **C.D. ZULEINA MAGALY PIZARRO SOLIS,** egresada del Programa de Segunda Especialidad Profesional en Odontopediatría, desarrollado en la Unidad de Posgrado de la Facultad de Odontología.

Concluida la sustentación, los miembros del jurado procedieron a formular sus preguntas las que fueron absueltas por la titulando. Acto seguido se procedió con la evaluación correspondiente. En forma colegiada, el jurado asignó la calificación de:

DIECISIETE	17	APROBADO POR LOGRO
Letras	Números	Escala

Habiendo sido aprobada la sustentación del trabajo académico, el Jurado de Sustentación recomienda al Consejo de Facultad apruebe el **otorgamiento del Título de Segunda Especialidad Profesional en Odontopediatría** a **Doña Zuleina Magaly Pizarro Solis.**

Siendo las 14:00 horas, se levantó la sesión. Se deja constancia del acto, mediante las firmas del Jurado de Sustentación y Asesor del Trabajo Académico en la presente acta.

Mg. Esp. Maria Elena Nuñez Lizarraga de Becerra
Presidenta

Dr. Gilmer Torres Ramos
Miembro

Mg. Esp. Úrsula Ofelia Rivas Almonte
Miembro

Dra. Esp. Eufemia Isabel Correa Olaya
Miembro Asesor

Nota: La calificación se consigna en letras, números y nivel, de acuerdo con el Reglamento General de Estudios de Posgrado.

El resultado de la calificación de la sustentación de tesis corresponderá a uno de los siguientes niveles

- 20 Aprobado por excelencia
- 18 - 19 Aprobado por destacado
- 16 - 17 Aprobado por logro
- 14 - 15 Aprobado
- 0 - 13 Desaprobado

El promedio de la calificación con fracción de 0.5 o más, se redondea al entero inmediato superior.

UNIVERSIDAD NACIONAL MAYOR DE
SAN MARCOS
Universidad del Perú, Decana de América

CERTIFICADO DE SIMILITUD

Yo, Eufemia Isabel Correa Olaya**,** en mi condición de asesora acreditada con el Dictamen de la UPG N° 0106-FO-UPG-2024 del trabajo académico, cuyo título es: **"TRATAMIENTO MÍNIMAMENTE INVASIVO CON RESINA INFILTRANTE EN INCISIVOS AFECTADOS POR HIPOMINERALIZACIÓN MOLAR INCISIVO". REPORTE DE CASO**, presentado por la CD. Zuleina Magaly Pizarro Solis para optar el título de Segunda Especialidad Profesional en Odontopediatría.

CERTIFICO que se ha cumplido con lo establecido en la Directiva de Originalidad y de Similitud de Trabajos Académicos, de Investigación y Producción Intelectual. Según la revisión, análisis y evaluación mediante la plataforma PIDS, el documento evaluado cuenta con el **10% de similitud**, nivel **PERMITIDO** para continuar con los trámites correspondientes y para su **publicación en el repositorio institucional.**

Se emite el presente certificado en cumplimiento de lo establecido en las normas vigentes, como uno de los requisitos para la obtención del título de segunda especialidad correspondiente.

Lima, 22 de setiembre de 2025



Firma del Asesor: _____

Nombres y Apellidos del asesor: Dra. Eufemia Isabel Correa Olaya

DNI: 0776380

* Según corresponda: bachiller, magíster, doctor; título profesional o título de segunda especialidad

La vigencia del presente certificado corresponde a un período de noventa (90) días desde la fecha de su emisión; siempre que no haya observaciones en el texto durante el proceso de revisión por el jurado informante o surja alguna contingencia.

1. TÍTULO

"TRATAMIENTO MÍNIMAMENTE INVASIVO CON RESINA INFILTRANTE EN INCISIVOS AFECTADOS POR HIPOMINERALIZACIÓN MOLAR INCISIVO". REPORTE DE CASO

2. PALABRAS CLAVE

Hipomineralización molar incisivo, Icon infiltrante, tratamiento mínimamente invasivo, defectos del desarrollo del esmalte.

3. RESUMEN

La hipomineralización molar incisivo (HMI) es un defecto cualitativo del desarrollo del esmalte, afecta uno o más primeros molares permanentes, con o sin afectación de los incisivos permanentes. Es una alteración cada vez más frecuente y representa un desafío significativo por el compromiso estético. Afecta negativamente la salud general de los niños, la calidad de vida, el autoestima y estado psicosocial. La prevalencia mundial es de 14.2% y América del Sur es el continente más afectado 18%. El tratamiento para HMI ha avanzado con la evolución de técnicas y materiales en odontología; como la infiltración utilizando resina infiltrante (Icon®). El **objetivo** del presente trabajo fue determinar la eficacia clínica de las resinas infiltrantes como tratamiento mínimamente invasivo en incisivos afectados con HMI. **Metodología:** Reporte de caso clínico de un paciente de género masculino de 15 años 02 meses de edad; en aparente buen estado general (ABEG), con diagnóstico estomatológico de HMI patrón III (afectación de molares e incisivos superiores e inferiores), código B-2-II (diente erupcionado B, opacidad demarcada 2, extensión de al menos un tercio del diente II) para la pieza 11,41 y 42, comportamiento grado 4 según la escala de Frankl, atendido en el Hospital Nacional Docente Madre Niño San Bartolomé, servicio de odontopediatría. Se toma fotografías clínicas y bajo aislamiento absoluto se realizó la infiltración con una resina infiltrante (Icon®). **Resultados:** En la evaluación clínica se evidenció una mejora inmediata en el aspecto estético, el seguimiento se realizó a la semana, al mes, a los 2, 4 y 6 meses. Confirmándose una mejora estética y estabilidad en los resultados, así como la autoestima del paciente. **Conclusiones:** El uso de resina infiltrante es una alternativa eficaz mínimamente invasiva para el tratamiento de incisivos con HMI con códigos B-2-II.

ABSTRACT

Molar incisor hypomineralization (MIH) is a qualitative defect in enamel development that affects one or more permanent first molars, with or without involvement of the permanent incisors. It is an increasingly frequent alteration and represents a significant challenge due to aesthetic compromise. It negatively affects children's general health, quality of life, self-esteem, and psychosocial status. The worldwide prevalence is 14.2%, and South America is the most affected continent (18%). The treatment for HMI has advanced with the evolución of dentistry techniques and materials, such as infiltration using infiltrant resin (Icon®). The **objective** of the present case report was to determine the clinical efficacy of infiltrant resin as a minimally invasive treatment in incisor affected by HMI. **Methodology**: clinical case report of a male patient of 15 years and 02 months of age; in apparent good general condition (ABEG), with stomatological diagnosis of HMI pattern III (affecting of upper and lower molars and incisors), code B-2-II (tooth erupted B, demarcated opacity 2, extension of at least one third of the tooth II) for tooth 11,41 and 42, score 4 behavior according to the Frankl scale, treated at the Hospital Nacional Docente Madre Niño San Bartolomé, pediatric dentistry service. Clinical photographs were taken, and under absolute isolation, infiltration was performed with an Infiltrant resin (Icon®). **Results**: In the clinical evaluation, an immediate improvement in the aesthetic appearance was evidenced, and the follow-up was carried out at one week, one month, 2, 4, and 6 months. Confirming an aesthetic improvement and stability in the results, as well as the patient's self-esteem. **Conclusión**: The use of infiltrant resin is an effective minimally invasive alternative for the treatment of incisors with HMI with codes B-2-II.

Key Words: Molar incisor hypomineralization, Icon infiltrant, minimally invasive treatment, enamel development defects.

4. INTRODUCCIÓN

Brescia AV y Montesani L [10] evaluaron la eficacia clínica de la infiltración superficial en el tratamiento de los defectos del esmalte blanco del sector anterior con etiología preeruptiva y su estabilidad en el tiempo, logrando mejoría en el aspecto estético. A los 24 meses confirmaron la estabilidad de los resultados. Concluyeron que la técnica de infiltración superficial puede considerarse una alternativa mínimamente invasiva válida al tratamiento tradicional de la fluorosis leve o moderada y la HMI. **Hasmun N et al**[11] en niños entre 7 y 16 años de edad, que presentaban diagnóstico de HMI en incisivos, analizaron los determinantes en la calidad de vida relacionada con la salud bucal; luego del tratamiento estético con distintas técnicas como: microabrasión, blanqueamiento dental, resina infiltrante, restauraciones de resinas compuestas. En el 62,1% de los casos se emplearon resinas infiltrantes. Concluyeron que los tratamientos conservadores mínimamente invasivos logran producir un impacto positivo en la calidad de vida de los pacientes afectados, en un período de seguimiento de 6 meses**. Bhandari R et al**[12] estudiaron la longevidad del tratamiento con Resinas Infiltrantes; los resultados estéticos del tratamiento de infiltración de resina en incisivos con incisivos molares de grado I HMI. Los resultados obtenidos fueron que la infiltración de resina en los defectos del esmalte; puede mantenerse en la mayoría de los casos, al menos durante un período de seguimiento de 6 meses**. Mejías M et al**[13] realizaron un estudio para evaluar el cambio estético en incisivos con diagnóstico de hipomineralización; luego de aplicar resina infiltrante, demostraron mejores resultados para las opacidades blancas que para las opacidades amarillo-café. Sin embargo, el procedimiento responde a la demanda estética asociada al defecto de esmalte, produciendo un impacto positivo en la apreciación individual de los pacientes tratados. **Casaña-Ruiz MD et al**[14] en una revisión sistemática sobre manejo de defectos de esmalte hipoplásicos o hipomineralizados; con infiltración de resina en niños, encontraron que los tratamientos realizados con el sistema ICON en pacientes pediátricos, han mostrado buenos resultados tras su aplicación. Del mismo modo, se ha descrito que el tratamiento proporciona mejores resultados si se combina con otros materiales tipo opalustre o remineralizantes previos. **Gencer MDG y Kirzioglu Z**[15] Evaluaron incisivos con defectos de esmalte en pacientes de 8 a 17 años de edad y

compararon la efectividad de la infiltración de resina y dos agentes de remineralización diferentes, en el enmascaramiento del color; concluyendo que el tratamiento con infiltrante de resina fue exitoso tanto en casos de fluorosis como de hipomineralización. **Vera J et al**[16] presentaron el abordaje clínico de Hipomineralización Incisivo Molar, en incisivo central con una opacidad demarcada; usando la resina infiltrante, con nombre comercial ICON como tratamiento eficaz y mínimamente invasivo. Concluyen que la atención oportuna puede mejorar la sintomatología de hipersensibilidad y mejorar la estética en pacientes adolescentes. **Salgado A**[17] evaluó la efectividad de las resinas infiltrantes Icon® en lesiones de manchas blancas en incisivos centrales superiores, ocasionadas por una hipomineralización en el esmalte, obteniendo como resultado; mejoraría estética de un paciente niño de 10 años de edad, Realizó el tratamiento considerando que es de mínima intervención. Los resultados fueron inmediatos al minimizar la visibilidad de las lesiones en la superficie de los incisivos superiores. Concluyó que estéticamente las resinas Icon® tienen un buen resultado estético. **Alghawe S y Raslan N**[18] compararon la mejora estética de las opacidades en incisivos con hipomineralización molar incisivo, tratadas mediante la aplicación de Icon-Etch durante tres ciclos; con las opacidades tratadas con Icon-Etch una sola vez, con la técnica de infiltración de resina. En treinta incisivos en función del color de las opacidades, se distribuyeron en grupos y se registraron en una tabla de acuerdo con el número de ciclos de Icon-Etch. Concluyeron que es posible confiar en la infiltración de resina como un método mínimamente invasivo para lograr resultados aceptables, especialmente con aplicaciones de múltiples ciclos de Icon-Etch en las opacidades blancas/cremosas. **Saccucci M et al**[19] evaluaron en 12 estudios, la estabilidad del color del esmalte tras tratamiento de infiltración con resinas ICON en dientes humanos a lo largo del tiempo o si causa decoloración. Concluyeron que las lesiones infiltradas se mantuvieron cromáticamente estables, sin presentar cambios significativos de color a largo plazo. **Wang Q et al**[20] compararon la eficacia de cuatro tratamientos para las lesiones de manchas blancas post ortodóncicas, pasta dental con flúor solo y infiltración de resina, barniz de fluoruro de sodio y fosfopéptido de caseína-fosfato cálcico amorfo (CPP-ACP). En un año de seguimiento encontraron que el porcentaje de reducción del área de la lesión en las manchas blancas fue significativamente

mayor y mostró resultados mucho mejores que los demás grupos. **Hasmun N et al**[21] en niños de 7 a 16 años de edad con HMI, mediante un cuestionario Perfil de Impacto en la Salud Oral Infantil, Formulario Abreviado 19 (C-OHIP-SF19); evaluaron cambios en la calidad de vida, relacionada con la salud bucal después de un tratamiento estético mínimamente invasivo. Proporcionan evidencia reciente y persuasiva de una mejora en la calidad de vida después de un tratamiento estético mínimamente invasivo para enmascarar la visibilidad de las opacidades de los incisivos en niños con HMI. **Gholami S et al**[22] evaluaron el efecto de las lesiones de manchas blancas, en el resultado estético de 79 dientes; durante seis meses después de la infiltración de resina. Analizando el color al inicio, inmediatamente después del tratamiento, al 1°, 3° y 6° mes después del tratamiento mediante la toma de fotografías digitales y espectrofotómetro, concluyen que la técnica de infiltración de resina tiene éxito en el enmascaramiento de las manchas blancas, con una durabilidad de al menos 6 meses y la corrección del color por es más favorable en lesiones localizadas. **Hoan NQ et al**[23] evaluaron en una revisión sistemática y metanálisis; la efectividad de la infiltración de resina para mejorar el aspecto estético en dientes anteriores con hipomineralización molar-incisivo; encontraron que la infiltración de resina mostró una mayor diferencia de color (ΔE) antes y después del tratamiento y mejor mejoría óptica, y sugieren que la infiltración de resina mejora significativamente los resultados estéticos en los dientes anteriores afectados por HMI.

5. INFORMACION DEL PACIENTE

5a Información demográfica

Filiación: Paciente masculino de 15 años 02 meses de edad, procedente del distrito de San Martín de Porres, provincia de Lima y de nivel socioeconómico medio bajo.

5b Principales signos y síntomas de paciente

El paciente refiere tener manchas blancas en sus dientes, lo que le causa inseguridad y miedo al sonreír. A la evaluación clínica intraoral pieza dentaria 11,41 y 42, se encuentran asintomáticas, con presencia de opacidades de color blanco en cara vestibular, paciente se muestra inseguro y con temor (al indicarle que sonría y muestre sus dientes).

5c Historial Médico

Antecedentes prenatales: producto de una tercera gestación, controles prenatales completos, tomó suplementos nutricionales. En el segundo trimestre de gestación madre recibió tratamiento por infección del tracto urinario (ITU), además de depresión durante todo el embarazo. Antecedentes natales: embarazo a término (40 semanas), con peso de 3,680 gr, talla 48 cm, parto distócico, el niño no tuvo llanto espontáneo al nacer, estuvo dos días en incubadora. Antecedentes posnatales: lactancia materna exclusiva (LME) hasta los 6 meses de edad. A partir de entonces, se inició la ablactancia con la introducción progresiva de alimentos complementarios, manteniéndose la lactancia materna de forma prolongada hasta los 02 años de edad. Inicio higiene dental a los 10 meses con gasa y agua tibia, una vez al día por la mañana. A los 2 años 6 meses, inició la higiene bucal con cepillo y pasta dental fluorada. Actualmente realiza la higiene 2 veces al día con cepillo y pasta fluorada, complementado con el uso de colutorios. Hábitos no presenta, niega reacciones adversas medicamentosas (RAM).

5d Enfermedades concomitantes

Hospitalizado por hiperbilirrubinemia neonatal a los tres días de nacido, recibió tratamiento de fototerapia por cinco días. En la infancia presentó episodios de faringitis y enfermedad diarreica aguda (EDA) que cursaban con fiebre, a los 5 años presento otitis, recibió tratamiento. Antecedentes familiares: padres aparentemente sanos, madre no refiere ninguna enfermedad, sin antecedentes patológicos, es el único en la familia que presenta opacidades en los dientes. Finalmente, no presenta intervenciones quirúrgicas. En relación a la anamnesis del estado de salud general y familiar, no presenta antecedentes médicos de interés odontológico. Antecedentes estomatológicos: a los 6 meses erupcionaron los incisivos centrales inferiores, la primera consulta dental fue a los 4 años en su posta de salud, donde su hijo no se dejó evaluar entre los 6 y 7 años aproximadamente erupcionaron los primeros molares permanentes con presencia de opacidad de color crema y los incisivos permanentes con presencia de opacidad de color blanco, a los 10 años le realizaron exodoncia de la pieza dental 46, debido a una caries extensa que comprometía la estructura dentaria y presentaba signos de infección, imposibilitando su restauración. Posteriormente a los 13 y 14 años recibió tratamiento de endodoncias en las piezas

16 y 36 respectivamente, como consecuencia de caries profunda que alcanzaron la pulpa dental y provocaron sintomatología compatible con pulpitis irreversible. Actualmente ambas piezas 16 y 36, se encuentran restauradas, sin signos de inflamación y sensibilidad.

6. HALLAZGOS CLÍNICOS

Paciente en aparente buen estado general (ABEG), aparente buen estado nutricional (ABEN), aparente buen estado de hidratación (ABEH), lúcido y orientado en tiempo, espacio y persona (LOTEP). Exámen físico general: funciones vitales saturación de oxígeno (SPO2) 99%; frecuencia cardíaca (FC) 86 pulsaciones por minuto, frecuencia respiratoria (FR) 19 respiraciones por minuto, peso 61 kg de peso y 1.67 cm de talla; piel tibia y humectada, sin patología física aparente, cicatriz poco visible en mejilla derecha. Al exámen clínico regional: se observa un patrón mesofacial, simetría facial, perfil anteroposterior convexo, nariz con defecto de proyección, giba dorsal grande, deglución típica y respiración mixta . Examen clínico intraoral: en cuanto a tejidos blandos se observa inflamación gingival leve, a nivel de tejidos duros presenta fosas y fisuras profundas en pieza 17. Lesión cariosa a nivel de esmalte (CE) en las piezas dentarias 27, 37 y 48 en oclusal y en pieza dentaria 26 en oclusal-palatino, restauración con resina en buen estado en la pieza 47, restauración atípica con resina en oclusal vestibular y mesial en pieza 36, restauración con ionómero en mal estado en la pieza 16 oclusal. Opacidad vestibular demarcada color blanco, liso, brillante a nivel de tercio incisal en las piezas 11, 41 y 42 (código B-2-II), diente ausente pieza 46. Oclusión: maloclusión clase I. Relación molar derecha no registrable por ausencia de la pieza 46, relación molar izquierda clase I, relación canina clase I derecha e izquierda, overjet 1mm, overbite 8%, línea media desviada 2 mm a la izquierda. Conducta: definitivamente positivo (Escala de Frankl tipo 4).

7. LÍNEA DE TIEMPO

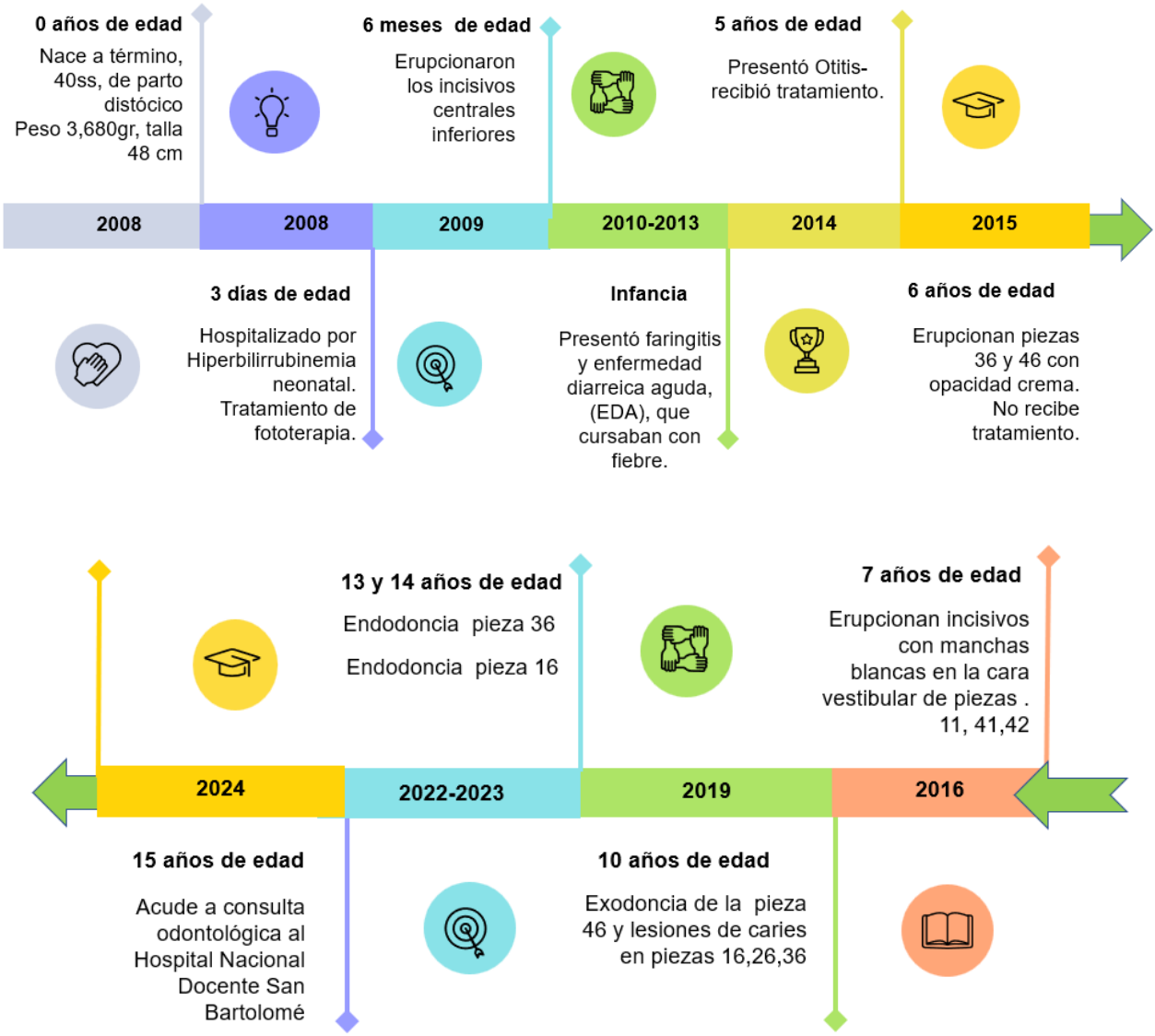

8. DIAGNÓSTICO-EVALUACIÓN

8a Métodos de Diagnóstico

El diagnóstico presuntivo se realiza en base al examen físico general y examen clínico. Estado general: paciente masculino de 15 años y 2 meses de edad en ABEG, ABEN, ABEH, LOTEP. Estado estomatológico en tejidos blandos: gingivitis marginal asociada a placa bacteriana. Tejidos duros: fosas y fisuras

profundas en pieza 17. Caries dental a nivel de esmalte (CE) en las piezas dentarias 27, 37 y 48 en oclusal (ICDAS 3), y en pieza dentaria 26 en oclusal-palatino (ICDAS 3), restauración con resina en buen estado en la pieza 47, restauración atípica con resina en oclusal vestibular y mesial en pieza 36, restauración con ionómero de vidrio en mal estado en la pieza 16 oclusal. Hipomineralización molar incisivo en cara vestibular, color blanco, liso, brillante a nivel de tercio incisal en las piezas 11, 41 y 42 (código B-2-II), diente ausente pieza 46. Oclusión: maloclusión clase I. Relación molar derecha no registrable por ausencia de la pieza 46, relación molar izquierda clase I, relación canina clase I derecha e izquierda, overjet 1mm, overbite 8%, línea media desviada 2 mm a la izquierda. Conducta: definitivamente positivo (Escala de Frankl tipo 4).
Exámenes auxiliares: la radiografía panorámica evidencia cóndilos mandibulares y maxilar superior de características aparentemente normales, alteración de la morfología del ángulo mandibular izquierdo, 28 dientes permanentes erupcionados, piezas 18, 28, 38 en evolución intraósea, piezas 16 y 36 obturación de conductos radiculares, diente ausente pieza 46. Para detectar opacidades del esmalte y tener un nuevo abordaje; la transiluminación es una herramienta de diagnóstico confiable que nos permitió la detección más precisa de las opacidades del esmalte. Se utilizó lentes TransLume para estimar la profundidad del defecto en las piezas 11, 41 y 42.

8b Problemas para el Diagnóstico

No se presentó problemas de índole religioso, financiero o cultural.

8c Razonamiento Diagnóstico

El diagnóstico definitivo se describe de la siguiente manera: respecto del estado de salud general, paciente masculino de 15 años 02 meses de edad, en aparente buen estado general (ABEG), aparente buen estado nutricional (ABEN), aparente buen estado de hidratación (ABEH), lúcido y orientado en tiempo, espacio y persona (LOTEP). Del estado estomatológico referente a los tejidos blandos: gingivitis marginal asociada a placa bacteriana. Respecto a los tejidos duros: fosas y fisuras profundas en pieza 17. Caries dental a nivel de esmalte (CE) en piezas dentarias 27,

37 y 48 en oclusal (ICDAS 3), en pieza dentaria 26 en oclusal-palatino (ICDAS 3), restauración con resina en buen estado en la pieza 47, endodoncia y restauración atípica con resina en oclusal vestibular y mesial en pieza 36, endodoncia y restauración con ionómero en mal estado en la pieza 16 oclusal. Hipomineralización molar incisivo (HMI) en cara vestibular en piezas 11,41 y 42 (código B-2-II), diente ausente pieza 46. Oclusión: maloclusión clase I, relación molar derecha no registrable por ausencia de la pieza 46, relación molar izquierda clase I, relación canina clase I derecha e izquierda, overjet 1mm, overbite 8%, línea media desviada 2 mm a la izquierda. Conducta: definitivamente positivo (Escala de Frankl).

8d Características de Pronóstico

De pronóstico favorable, paciente motivado al tratamiento estomatológico dispuesto a realizar los cambios de hábitos, mantener una correcta higiene bucal y acudir a las citas de controles periódicamente. Madre colaboradora.

9. TERAPÉUTICO INTERVENCIÓN

9a Tipos de intervención

El plan de tratamiento se realizó en cuatro fases: educativa, preventiva, curativa y de mantenimiento. La fase educativa consistió en realizar la fisioterapia bucal que incluye motivación a la madre y al paciente, enseñanza en la técnica de cepillado Bass modificada (con dentífrico fluorado de 1450 ppm F y cepillo dental 3 veces/día) y asesoría dietética para el control de caries dental. En la fase preventiva se realizó profilaxis dental, aplicación de flúor barniz al 5% (Climpro™ White Varnish) y sellante de fosas y fisuras en la pieza 17. La fase curativa consistió en realizar tratamiento mínimamente invasivo con resina infiltrante (Icon®) en piezas 11, 41 y 42. Además, restauración con giómero (Beautifil II) en las piezas 16, 26, 27,37 y 48. La fase de mantenimiento se realizó mediante controles clínicos a la semana, al mes, a los 2, 4 y 6 meses. Se decide realizar el tratamiento por consultorio externo. Control cada cuatro meses por ser paciente de riesgo moderado.

9b Administración de las intervenciones

9b1 Primera cita:

- Evaluación odontológica.
- Orden para toma de radiografía panorámica.

Fase Educativa:

- **Motivación:**

Sensibilizar al paciente y a su madre sobre la importancia de la higiene oral, prevención de caries o cualquier otra complicación oral.

- **Educación:**

Se instruye al paciente y a su madre sobre la importancia del cuidado oral, enseñándole la técnica correcta de cepillado dental (técnica Bass modificada), el cepillo dental adecuado para su edad (cepillo de cerdas suaves, de mango ergonómico, agarre antideslizante y cabezal ovalado); así como la pasta dental adecuada (dentífrico fluorado de 1450 ppm F, tamaño de una arveja); además de la frecuencia de cepillado dental (3 veces/día), uso de enjuagues bucales con flúor (fluoruro de sodio al 0.05%) y uso de hilo dental antes del cepillado. En la asesoría dietética para el control de la caries dental, se instruye a la madre y paciente sobre la importancia de limitar los azúcares en la dieta y aumentar el consumo de alimentos saludables.

Fase preventiva

Se realizó profilaxis dental y se aplicó fluoruro de sodio al 5% en todas las piezas dentarias.

9b2 Segunda cita:

Madre firma del consentimiento informado, autorizando el procedimiento mínimamente invasivo con resina infiltrante.

Fase preventiva

Aplicación de sellante de fosas y fisuras en la pieza 17. Con el siguiente protocolo:

- Profilaxis con pasta y escobilla profiláctica.

- Aplicación de anestesia tópica en gel benzocaína al 20% con una bolita de algodón durante 20 segundos y aplicación de anestesia local infiltrativa lidocaína al 2% en fondo de surco vestibular.
- Aislamiento absoluto: dique de goma, porta dique y clamps N° 13A en la pieza 17.
- Desproteinización con hipoclorito de sodio al 5.25% durante 30 segundos y lavado por 10 segundos.
- Grabado con ácido ortofosfórico al 37% por 15 segundos.
- Lavado por 10 segundos.
- Secado con la jeringa triple por 5 segundos.
- Aplicación de una capa de adhesivo universal con un aplicador desechable, frotar por 20 segundos, aireado suave por 5 segundos.
- Aplicación de sellante en fosas y fisuras de la superficie oclusal.
- Fotopolimerización con lámpara led sobre superficie oclusal 20 segundos.
- Control de oclusión.

9b3 Tercera cita:

Fase curativa:

Se realizó restauración con Giomero Beautifil™ II, en las piezas 16,26,27 con el siguiente protocolo:

- Profilaxis con pasta y escobilla profiláctica.
- Aplicación de anestesia tópica en gel benzocaína al 20% y aplicación de anestesia local infiltrativa lidocaína al 2% en fondo de surco.
- Aislamiento absoluto usando dique de goma, portadique y clamps.
- Eliminación de la lesión cariosa con punta diamantada redonda.
- Grabado ácido ortofosfórico al 37% por 15 segundos.
- Lavado y secado con la jeringa triple.
- Aplicación de adhesivo universal con un aplicador desechable, aireado suave por 5 segundos.
- Fotopolimerización con lámpara led.
- Aplicación de giomero, en cavidad de las piezas 16,26 y 27.

- Fotopolimerización con lámpara led.
- Control de oclusión, acabado y pulido.

9b4 Cuarta cita:

Fase curativa:

Se realizó restauración con Giomero en las piezas 37,48 con el siguiente protocolo:

- Profilaxis con pasta y escobilla profiláctica.
- Aplicación de anestesia tópica en gel benzocaína al 20% y aplicación de anestesia local infiltrativa lidocaína al 2% en fondo de surco.
- Aislamiento absoluto usando dique de goma, portadique y clamps.
- Eliminación de la lesión cariosa con punta diamantada.
- Grabado ácido ortofosfórico al 37% por 15 segundos.
- Lavado y secado con la jeringa triple.
- Aplicación de una capa de adhesivo universal con un aplicador desechable, aireado suave por 5 segundos.
- Fotopolimerización con lámpara led.
- Aplicación de giomero, en cavidad de las piezas 37 y 48.
- Fotopolimerización con lámpara led.
- Control de oclusión, acabado y pulido.

9b5 Quinta cita: CASO CLINICO

Fase curativa:

Se realizó el tratamiento mínimamente invasivo con resina infiltrante ICON en la pieza 11, con el siguiente protocolo:

- Profilaxis con pasta y escobilla profiláctica.
- Aplicación de anestesia tópica en gel benzocaína al 20% con una bolita de algodón durante 20 segundos y aplicación de anestesia local infiltrativa lidocaína al 2% en fondo de surco vestibular con aguja de acero inoxidable biselado 30G/Corta (0.3x21mm).
- Aislamiento absoluto usando dique de goma, portadique y clamps número 2A Fiesta en la pieza 14 y clamp N° 206 en la pieza 24.

- Grabado de la superficie del esmalte (opacidad), en vestibular tercio incisal, con ácido clorhídrico al 15% (Icon Etch), en contacto con la superficie por 2 minutos.
- Lavado profuso con agua por 30 segundos.
- Secado con aire de la jeringa triple por 15 segundos.
- Aplicación de alcohol Etanol al 95% (Icon Dry), colocar la punta aplicadora y llevar el producto sobre la superficie del esmalte (opacidad) por 30 segundos.
- Secado con aire de jeringa triple por 15 segundos. No debe haber humedad y el sustrato está listo para poder infiltrar la resina.
- Aplicación de la resina infiltrante (Icon Infiltrant), con la punta aplicadora en la superficie vestibular (opacidad), esperar 3 minutos y fotopolimerizar con lámpara LED VALO Grand, por 40 segundos.
- Acabado y pulido con sistema de pulido Super Snife (Shofu), disco de grano medio, fino, ultrafino y disco super buff.

9b6 Sexta cita: tratamiento complementario a los incisivos inferiores

Fase curativa:

Se realizó el tratamiento de mínima invasión con Resina Infiltrante ICON en las piezas 41 y 42 con el siguiente protocolo:

- Profilaxis con pasta y escobilla profiláctica.
- Aplicación de anestesia tópica en gel benzocaína al 20% con una bolita de algodón durante 20 segundos y aplicación de anestesia local infiltrativa lidocaína al 2% en fondo de surco vestibular con aguja de acero inoxidable biselado 30G/Corta (0.3x21mm).
- Aislamiento absoluto usando dique de goma, portadique y clamp número 2A Fiesta en la pieza 34 y clamp N° 206 en la pieza 44.
- Grabado de la superficie del esmalte (opacidad), en vestibular tercio incisal, con ácido clorhídrico al 15% (Icon Etch), en contacto con la superficie por 2 minutos.
- Lavado profuso con agua por 30 segundos.
- Secado con aire de la jeringa triple por 15 segundos.

- Aplicación de alcohol Etanol al 95% (Icon Dry), colocar la punta aplicadora y llevar el producto sobre la superficie del esmalte (opacidad) por 30 segundos.
- Secado con aire de jeringa triple por 15 segundos. Se observa en la pieza 42, que la opacidad aun es visible y se procede a realizar :
    - Segundo ciclo de aplicación.
- Grabado de la superficie del esmalte (opacidad) con ácido clorhídrico al 15% (Icon Etch) por 2 minutos.
- Lavado profuso con agua con agua por 30 segundos.
- Secado con aire de la jeringa triple por 15 segundos.
- Aplicación de alcohol Etanol al 95% (Icon Dry), colocar la punta aplicadora y llevar el producto sobre la superficie del esmalte (opacidad) por 30 segundos.
- Secado con aire de jeringa triple por 15 segundos.
- Aplicación de la resina infiltrante (Icon Infiltrant), con la punta aplicadora en la superficie vestibular (opacidad), esperar 3 minutos y fotopolimerizar con lámpara LED VALO Grand, por 40 segundos.
- Acabado y pulido con sistema de pulido Super Snife (Shofu), disco de grano medio, fino, ultrafino y disco super buff.

9b7 Séptima cita:

Fase de mantenimiento:

La fase de mantenimiento se realizó mediante controles clínicos, se reitera en esta fase las medidas educativas como la motivación y educación de la técnica de cepillado dental con dentífrico fluorado de 1450 ppm F y cepillo dental, 3 veces/día), enjuagues bucales con flúor y uso de hilo dental; además de asesoría dietética para el control de caries dental. Además, se le indica a la madre lo importante de asistir a los controles periódicos de su menor hijo.

9c Cambios que se realizaron en el tratamiento

No se realizaron cambios durante todo el proceso del tratamiento.

10. SEGUIMIENTO Y RESULTADOS

10a Resultados evaluados por el cirujano dentista y el paciente.

Para la evaluación inicial, final y seguimiento del tratamiento mínimamente invasivo con resina infiltrante de la pieza 11, 41 y 42 con diagnóstico de HMI se realizó según criterios clínicos y fotográficos. Se evaluó la supervivencia clínica, la cobertura de la opacidad, y estabilidad del color. En la evaluación clínica inicial, después de realizado el tratamiento mínimamente invasivo de infiltración de resina, los resultados fueron inmediatos. En la evaluación clínica a la semana, al mes, a los 2, 4 y 6 meses, se evidenció excelente enmascaramiento de la opacidad (100%), supervivencia clínica de la infiltración (100%) y excelente estabilidad del color (100%). Clínicamente existe coincidencia de color con el esmalte circundante y la estabilidad del color después de 6 meses no se ha visto afectada.

En los controles realizados al paciente se puede observar que ha mejorado la calidad de vida, su autoestima, se manifiesta más sociable y sin temor a entablar una conversación. Paciente y su madre se encuentran muy satisfechos con el tratamiento realizado, considerando hasta ahora el tratamiento exitoso.

10b. Resultados importantes de la prueba de seguimiento.

Fotos de diagnóstico (iniciales)



Fig. N°1 Fotografía frontal

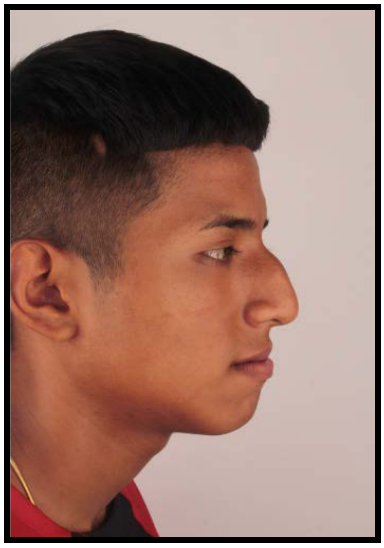

Fig.N°2 Fotografía lateral



Fig. N°3 Fotografía máxima intercuspidación



Fig. N°4 Fotografía lateral derecha



Fig. N°5 Fotografía lateral izquierda



Fig. N°6 Fotografía oclusal superior

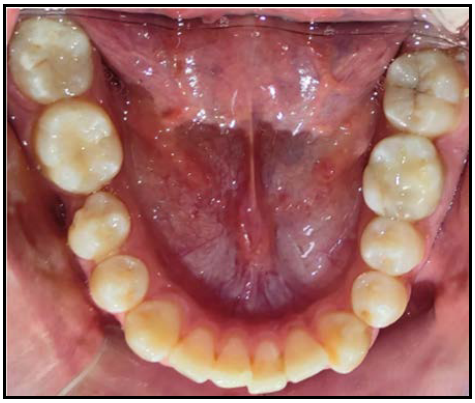

Fig. N°7 Fotografía oclusal inferior

Odontograma del paciente

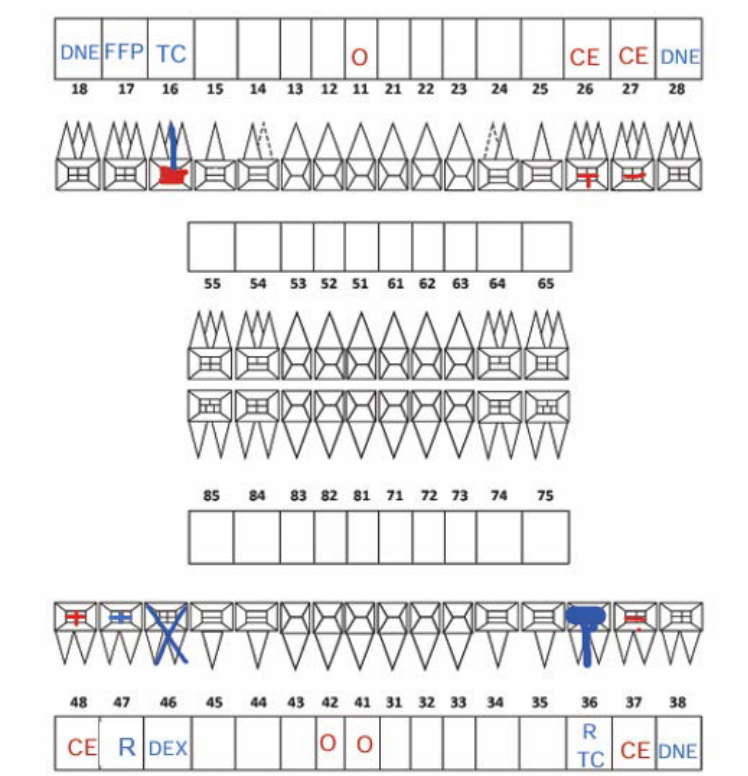

Fig.8 Odontograma donde se registra los diagnósticos clínicos del paciente.

Radiografía Panorámica



Fig.9 Radiografía panorámica donde se observa los diagnósticos radiográficos: cóndilos mandibulares de características aparentemente normales, piezas 18,28 y 38 en evolución intraósea, piezas 16 y 36 con obturación de conductos radiculares, pieza 46 ausente.

Exámen de diagnóstico de Transiluminación



Fig. N°10 Fotografía Pieza 11 Defecto de Esmalte (Hipomineralización)



Fig. N°11 Fotografía Transiluminación con lámpara VALO Grand - Pieza 11



Fig. N°12 Fotografía Transiluminación Pieza 11 (Hipomineralización)

Fotos del tratamiento de la fase educativa.



Fig. N°13 Fotografía Instrucción de higiene oral



Fig. N°14 Fotografía Asesoría dietética para control de la enfermedad



Fig. N°15 Fotografía Recomendación de cepillo y pasta dental fluorada

Fotos del tratamiento de la fase preventiva.



Fig. N°16 Fotografía profilaxis dental con pasta y escobilla profiláctica.



Fig. N°17 Fotografía aplicación de flúor barniz al 5%.

En este estudio se muestra paso a paso la secuencia clínica del tratamiento mínimamente invasivo con resina infiltrante Icon, en incisivo con HMI. El tratamiento en consultorio fue integral de ambas arcadas. A continuación, nos centraremos en la pieza 11.

Fotos del tratamiento de la fase preventiva (Pieza 11)



Fig. N°18 Fotografía de la profilaxis dental con pasta y escobilla profiláctica – previo al tratamiento.

Fotos del tratamiento de la fase operatoria (Pieza 11)



Fig. N°19 Fotografía de la mesa de trabajo.



Fig. N°20 Fotografía Kit resina infiltrante Icon.



Fig. N°21 Fotografía Icon Etch, Icon Dry, Icon Infiltrant



Fig. N°22 Fotografía aplicación de anestesia tópica en gel benzocaína al 20%



Fig. N°23 Fotografía aplicación de anestesia infiltrativa lidocaína al 2% en fondo de surco.



Fig. N°24 Fotografía Aislamiento absoluto



Fig. N°25 Fotografía grabado con ácido clorhídrico al 15% (Icon Etch) por 2 min.



Fig. N°26 Fotografía lavado profuso con abundante agua por 30 segundos.



Fig. N°27 Fotografía superficie del esmalte seca.



Fig. N°28 Fotografía aplicación de alcohol etanol (Icon Dry) por 30 segundos.



Fig. N°29 Fotografía donde se observa sustrato listo para recibir la resina.



Fig. N°30 Fotografía secado de superficie con aire de jeringa triple por 15 segundos.



Fig. N°31 Fotografía Aplicación de la resina infiltrante (Icon Infiltrant), esperar 3 minutos



Fig. N°32 Fotografía posicionando la lámpara LED VALO Grand



Fig. N°33 Fotografía fotopolimerizado con lámpara LED VALO Grand, por 40 segundos. (Vestibular)



Fig. N°34 Fotografía comprobando enmascaramiento del defecto. con lampara LED VALO Grand.



Fig. N°35 Fotografía terminado el fotopolimerizado.

Fotografías de acabado y pulido con el del sistema de Super-Snap de Shofu Dental



Fig. N°36 Fotografía del acabado con disco medio (violeta)



Fig. N°37 Fotografía del pulido con disco fino (verde)



Fig. N°38 Fotografía para el brillo con disco ultrafino (rosado)



Fig. N°39 Fotografía con disco Super-Snap SuperBuff



Fig. N°40 Fotografía terminada la infiltración, acabado y pulido.



Fig. N°41 Fotografía final - resultado inmediato - caso clínico terminado.



Fig. N°42 Fotografía ANTES del procedimiento.



Fig. N°43 Fotografía DESPUÉS del procedimiento.



Fig. N°44 Fotografía ANTES del procedimiento.



Fig. N°45 Fotografía inmediata después del procedimiento.



Fig. N°46 Fotografía durante el procedimiento.



Fig. N°47 Fotografía final con el paciente (se muestra contento)

Fotografías de Control y Seguimiento

★ **Control a la semana de tratamiento**

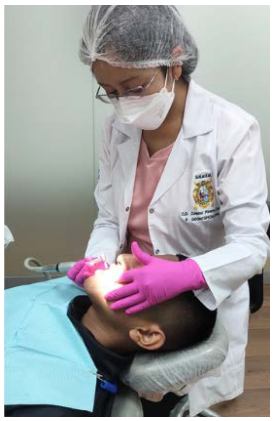

Fig. N°48 Fotografía profilaxis con escobilla y pasta profiláctica.



Fig. N°49 Fotografía colocando separadores y placa de contraste



Fig. N°50 Fotografía control a la semana post tratamiento de infiltración resinosa en consulta externa.

★ **Control a 1 mes de tratamiento**



Fig. N°51 Fotografía control al mes.

★ **Control a los 2 meses de tratamiento**



Fig. N°52 Fotografía control a los 2 meses.

★ **Control a los 4 meses de tratamiento**



Fig. N°53 Fotografía de control a los 4 meses.

★ **Control a los 6 meses de tratamiento**



Fig. N°54 Fotografía de control a los 6 meses.

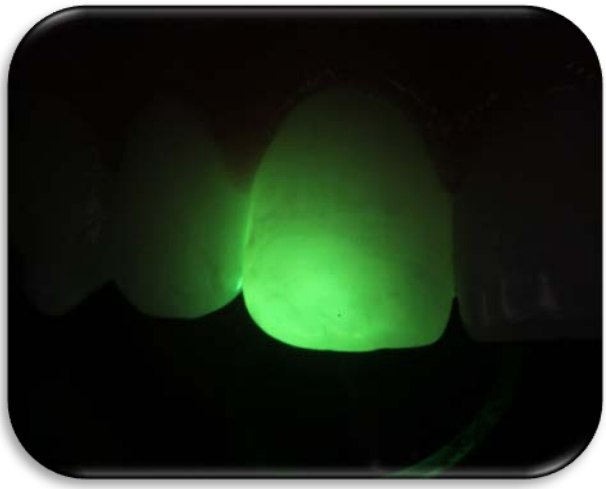

Fig. N°55 Fotografía de transiluminación control a los 6 meses.



Fig. N°56 Fotografía Oclusal superior - Final de control a los 6 meses.

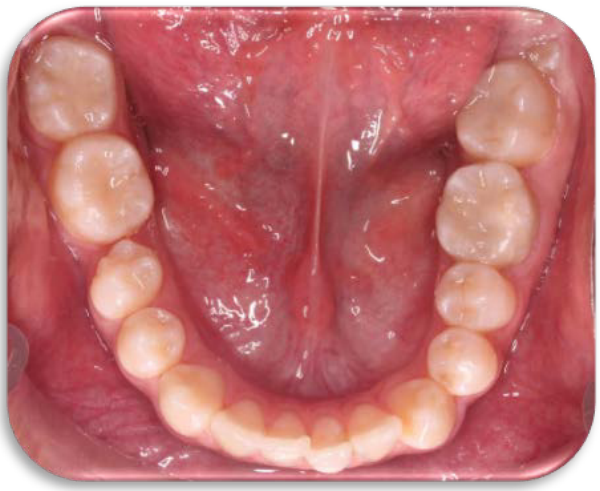

Fig. N°57 Fotografía Oclusal inferior - Final de control a los 6 meses.



Fig. N°58 Fotografía máxima intercuspidación - Final de control a los 6

10c Observancia de la intervención y tolerabilidad a la misma

El tratamiento estomatológico del paciente se realizó según lo planificado, de acuerdo al plan de tratamiento. El tratamiento se realizó de forma ambulatoria con una excelente colaboración del paciente y su madre.

10d Acontecimientos adversos e imprevistos

Desde la fase preoperatoria y durante la fase operatoria en la que se realizó el tratamiento del paciente, no se presentaron reacciones adversas, ni efectos no deseados, sin imprevistos.

11. DISCUSIÓN

11a Discusión de las fortalezas y limitaciones en el manejo del caso.

Fortalezas

La colaboración y compromiso de la madre y el paciente demostrando su voluntad de participar y asistencia a las citas fue un factor clave para el éxito de este estudio, ya que permitió realizar el caso clínico y registrar los controles de seguimiento hasta la culminación. En cuanto a este trabajo académico, se plantea que el mismo ofrece los sustentos teóricos y clínicos para el manejo de incisivos afectados por HMI, mediante el uso de resinas infiltrantes como tratamiento mínimamente invasivo; lo cual permite utilizar este trabajo como base para continuar con nuevos estudios y realizar análisis a mayor profundidad y amplitud respecto del tema planteado.

Limitaciones

Dificultad de adquisición del material. ya que se debió importar de países vecinos, debido a que en el Perú no se contaba con el producto. En el mercado Icon® infiltrante (DMG, Hamburgo, Alemania) es el único producto con capacidad para una rápida penetración capilar en el esmalte defectuoso.

11b Discusión de la literatura médica y odontológica relevante y pertinente.

De acuerdo con Athayde G et al[24] la HMI implica lesiones que van desde pequeños defectos del esmalte blanco hasta opacidad de color amarillo-marrón en la superficie vestibular de los dientes; y puede tener un impacto psicológico negativo en los pacientes afectados. Según Jesús L et al[8]**,** la HMI representa un desafío cada vez mayor en odontopediatría, ya que afecta a un porcentaje significativo en la población de niños; con prevalencias en América Latina que varían entre el 2.5% y el 40.2%, dependiendo de los criterios diagnósticos y los grupos de población tomados en cuenta.

La discusión presentada a continuación abarca un enfoque crítico acerca de la utilización de resina infiltrante como tratamiento mínimamente invasivo para el manejo de incisivos afectados por HMI en pacientes pediátricos, enfocado en un caso clínico particular; pero también en investigaciones recientes significativas que señalan el fundamento y la eficacia de esta técnica de infiltración.

En el presente trabajo académico se evaluó la eficacia clínica de las resinas infiltrantes en el manejo de incisivos afectados por HMI. Éste tipo de tratamiento es mínimamente invasivo y disminuye el número de citas para el paciente y odontólogo, obteniendo como resultado una restauración estética y funcional en una sola cita; brindan una alternativa que minimiza el daño a la estructura del diente, preservando el tejido dental sano mientras enmascaran la decoloración y los defectos superficiales, como se sostiene en el estudio realizado por Brescia et al[10], el cual observó mejoras significativas en la calidad del esmalte tras la aplicación de esta técnica.

Según el estudio de Hasmun et al[11], se refuerza esta perspectiva, señalando que el tratamiento estético con infiltración de resina no solo mejora la apariencia del esmalte, sino que también tiene un impacto

positivo en la calidad de vida relacionada con el bienestar oral de los niños, resaltando la importancia de la percepción estética en esta población. En este enfoque psicosocial se destaca la interrelación entre estética, salud bucal y bienestar emocional en los pacientes pediátricos.

Respecto a las mejoras clínicas y estéticas observadas, el tratamiento con resinas infiltrantes se ha asociado a una reducción significativa en la opacidad del esmalte y una mejora estética. En el estudio de Gholami et al[22], se aprecia que la eficacia de esta técnica de infiltración varió en función de la extensión y la localización de las lesiones, pero en general, la técnica mostró resultados estéticamente satisfactorios en un 80-90% de los casos. Esto concuerda a lo observado en el presente estudio, en el cual se documenta una mejora estética destacada en los incisivos afectados por hipomineralización, promoviendo no solo la estética dental sino también la confianza y autoestima de los pacientes pediátricos.

En cuanto a la propuesta de una alternativa estética para la hipomineralización de incisivos con resinas infiltrantes, es fundamental destacar las características de estos materiales. La infiltración de resina ha demostrado su capacidad de penetrar en los poros del esmalte, logrando un nivel de camuflaje que resulta superior al de otras técnicas convencionales, como la microabrasión, que en ocasiones dejan resultados poco satisfactorios según el estudio de Gencer y Kirzioğlu[15]. Un análisis comparativo de dos técnicas realizado por Vera J et al[16], concluyó que la infiltración de resinas es idéntica o superior a microabrasión en términos de satisfacción estética y funcionalidad, lo que hace de esta técnica una opción preferente en la odontopediatría moderna.

La odontología conservadora actual requiere tratamientos mínimamente invasivos para tratar los defectos del esmalte, como hipomineralización y brindar soluciones definitivas y exitosas; según Casaña-Ruiz et al[14], los tratamientos realizados en su estudio hasta la fecha con el sistema ICON™ en pacientes pediátricos han mostrado buenos resultados tras su aplicación; lo que resalta de igual forma en nuestro trabajo académico; donde se logra camuflar la opacidad con éxito.

No obstante, las metodologías empleadas no están exentas de limitaciones; algunas debilidades del diseño podrían incluir la naturaleza subjetiva de la evaluación estética, que podría influir en la percepción de eficacia del tratamiento tanto por parte del odontólogo como de los padres y pacientes. El uso de escalas visuales de comparación y calificaciones entre distintos parámetros estéticos es susceptible de variar considerablemente dependiendo del observador. Por lo mismo, estudios longitudinales más amplios son necesarios para corroborar la estabilidad de los resultados clínicos a largo plazo y establecer líneas base más consistentes para la comparación entre grupos. Esto es relevante ya que, aunque la resina infiltrante ha demostrado proporcionar resultados estéticos satisfactorios, el mantenimiento y la estabilidad del color a través del tiempo han sido objeto de algunas críticas, Sin embargo, estudios como el de Saccucci et al[19] recomiendan el método de infiltración de resina para mejorar la apariencia de las lesiones del esmalte debido a que se mantuvieron cromáticamente estables, sin mostrar cambios de color significativos a largo plazo.

En conclusión, el uso de resinas infiltrantes constituye un tratamiento mínimamente invasivo eficaz en incisivos afectados por HMI, presentando no solo mejoras clínicas significativas, sino también un impacto positivo en la calidad de vida de los pacientes pediátricos relacionada con la salud oral. A medida que la odontopediatría avanza hacia un enfoque más estético y conservador, la infiltración de resina se destaca como una intervención efectiva y apropiada, sugiriendo la necesidad de mayor investigación para optimizar esta técnica y fortalecer su aplicación en la práctica clínica diaria.

Si bien el presente trabajo académico muestra un resultado exitoso y prometedor para la infiltración de resina, incluidas la mejora estética, se necesitan estudios a mayor escala con períodos de seguimiento más largos para confirmar estos hallazgos y evaluar su eficacia a largo plazo.

11c Justificación de las conclusiones

El tratamiento mínimamente invasivo con resina infiltrante, mostró una supervivencia clínica excelente. Este tratamiento de mínima intervención se logró usando resina infiltrante (ICON-DMG), mostrando en los controles a la semana, al mes, a los 2, 4 y 6 meses de seguimiento; enmascaramiento de la opacidad, y estabilidad del color excelentes. Se recomienda el uso de la resina infiltrante para el tratamiento mínimamente invasivo; en incisivos afectados con HMI con códigos B-2-II.

11d Las principales lecciones que se pueden extraer de este informe de caso

El uso de resina infiltrante constituye una alternativa de tratamiento mínimamente invasivo, seguro y eficiente en incisivos afectados con HMI. Este informe de caso clínico muestra que la infiltración de resina enmascara satisfactoriamente los defectos de esmalte, estéticamente relevantes después de un seguimiento de 6 meses. Realizar el tratamiento mínimamente invasivo con resina infiltrante, de manera directa y en una sola cita, permite reducir el tiempo de trabajo y evitar la fatiga excesiva del paciente. Es importante la transiluminación y reconocer el grado de severidad de las lesiones de HMI en un mismo paciente para poder realizar un diagnóstico precoz e instaurar un tratamiento adecuado y oportuno. La percepción de la estética dental es importante porque involucra el estado emocional y psicosocial de las personas. El tratamiento de nuestro paciente fue exitoso, sin embargo, es necesario continuar con el seguimiento del tratamiento realizado y poder evaluar la estabilidad del color.

12. PERSPECTIVA DEL PACIENTE

¿Comunicó el paciente su perspectiva o experiencia?

La madre del paciente refiere que su hijo siempre tenía problemas para socializar con los demás, por el temor que le pregunten respecto a su diente de adelante. Posteriormente al acudir al hospital se le explicó el diagnóstico de su menor hijo. Acepta el tratamiento planteado por consulta externa. Manifiesta que no creía que desaparecería la mancha del diente, ya que anteriormente nadie le daba solución. Sin embargo, al asistir a las citas programadas sintió más confianza. Al ver el resultado final después del tratamiento, la madre se muestra muy contenta con el éxito del tratamiento. El paciente manifiesta sentirse muy feliz porque ahora puede sonreír sin temor y ya no se tapa los dientes. Actualmente siente mayor seguridad y confianza en sí mismo. La madre y el paciente quedan agradecidos con los cirujanos dentistas que lo ayudaron a mejorar su autoestima.

13. CONSENTIMIENTO INFORMADO

La madre del niño firmó el consentimiento informado para el procedimiento por consultorio externo.

ANEXO N° 12

FORMATO DE CONSENTIMIENTO INFORMADO PARA LAS ACTIVIDADES DE DOCENCIA DURANTE LA ATENCIÓN DE SALUD

Establecimiento de Salud: Hospital Nacional Docente Madre Niño - San Bartolomé

Señor (a) Angel D. Rodriguez Francisco Buenos días (tardes o noches); usted viene a este Establecimiento de Salud para recibir atenciones sanitarias, las mismas que serán brindadas por un profesional médico y/o de las ciencias de la salud que a la vez es docente; este profesional se encuentra acompañado de sus alumnos, quienes debieran aprender sobre la enfermedad que usted tiene, sólo observarán, tal vez podrán entrevistarlo (a) o participar en algún procedimiento médico que realice el profesional docente; siempre y cuando usted autorice que ellos están presentes o conversar con usted o participar en el procedimiento que le realice el profesional de la salud tratante.

Estas actividades docentes se realizaran respetando sus derechos establecidos en la Ley N° 29414, Ley que establece los derechos de las personas usuarias de los servicios de salud, y su reglamento, aprobado por Decreto Supremo N° 027-2015-SA; sobre el cual aclararemos toda duda o inquietud que usted pueda tener al respecto. Tenga la plena seguridad que al amparo de la Ley N° 29733, Ley de Protección de Datos Personales y su Reglamento aprobado mediante Decreto Supremo N° 003-2013-JUS; resguardaremos en todo momento su intimidad, confidencialidad de sus datos personales, información sobre su enfermedad, creencias, orientación sexual, religión, hábitos o costumbres culturales, en cumplimiento de las Leyes y Reglamentos en mención.

Considerando que el Reglamento de la Ley N° 29414, señala que toda persona tiene derecho a otorgar o negar su consentimiento de forma libre y voluntaria, para la exploración, tratamiento o exhibición de imágenes con fines docentes, luego de la información brindada, le solicitamos su **CONSENTIMIENTO** si así usted lo considera, para que los estudiantes de las ciencias de la salud participen en su atención. Su autorización contribuye a que en un futuro cercano, ya profesionales, ellos también puedan atender adecuadamente a otras personas.

Si posteriormente decidiera no continuar con la participación de alumnos, hable con su médico tratante para **REVOCAR o DESAUTORIZAR** en cualquier momento el consentimiento que usted brindó anteriormente. Cualquiera fuera su decisión, ésta no afectará la calidad de atención a la que usted tiene derecho.

EXPRESIÓN DEL CONSENTIMIENTO INFORMADO

Fecha: 17 de Febrero del 2014 Hora: 10:25 hrs

Yo, Angel Daniel Rodriguez Francisco con DNI. N° 61497472 e Historia Clínica N° 18434481, declaro haber sido informado(a) de las actividades de docencia que se realizarán durante mi atención en el establecimiento de salud y resueltas todas mis inquietudes y preguntas al respecto, consciente de mis derechos y en forma voluntaria, en cumplimiento del artículo N° 119 del Decreto Supremo 013-2006-SA; Si (X) No ( ) doy mi consentimiento para que dos estudiantes (02) de las ciencias de la salud participen durante mi atención, bajo la supervisión y observación del profesional de salud docente. Si se requiere la grabación de un video o audio o toma fotográfica u otro medio de registro y únicamente como parte de material de enseñanza o docencia, no seré identificado identificado (a).

Si consiento que sea grabado:	Video (X)	Audio (X)	Toma fotográfica (X)
NO consiento que sea grabado:	Video ( )	Audio ( )	Toma fotográfica ( )

Firma o huella digital del paciente o representante legal
D N I 2273 1022 LUZ FRANCISCO M.

C.D. Diana Yataco Hernández
Cirujano Dentista
Firma y sello del profesional de la salud docente que informa y solicita el consentimiento
D. N. I. C.O.P. 32730 RNE: 3378

REVOCATORIA/ DESAUTORIZACIÓN DEL CONSENTIMIENTO

Fecha: ..... de..... del 201 .....

Firma o huella digital del paciente o representante legal
D N I

Firma y sello del profesional de la salud que recibe la revocatoria
D. N. I.
Nota: Cualquier profesional de la salud.

Fig. N°58 Consentimiento informado para atención de salud en el Hospital Nacional Docente Madre Niño-San Bartolomé.

CONSENTIMIENTO INFORMADO PARA REPORTE DE CASO

Lima 17 de febrero del 2024

Por medio de la presente declaro que la C.D. Zuleina Magaly Pizarro Solis, identificada con DNI N° 42445957; ha informado a la Sra. Luz María Francisco Murga identificada con DNI N° 22731022 sobre su intención de hacer público el caso clínico correspondiente a mi menor hijo Ángel Daniel Rodríguez Francisco con propósito puramente académico y científico, haciendo uso de la información que de forma verídica le he referido y demás estudios que ella ha considerado pertinente. Del mismo modo solicitó mi permiso para tomar fotografías clínicas que serán utilizadas de manera profesional.

Manifiesto que he sido informada que esta información podrá ayudar a personas que presenten los mismos defectos de esmalte, que la identidad de mi menor hijo no será revelada y que siempre se velará porque su privacidad y anonimato se mantenga en todo momento

Por lo anterior autorizo a la C.D. Zuleina Magaly Pizarro Solis, la reproducción de la información antes mencionada y el uso de las fotografías que ha tomado bajo mi autorización.



C. Dentista que solicita autorización
C.D. Zuleina M. Pizarro Solis
DNI. 42445957



Representante Legal
Sra. Luz Ma Francisco Murga
DNI N° 22731022

Fig. N°59 Consentimiento informado para reporte de caso

14. BIBLIOGRAFIA

1. Acosta de Camargo MG, Natera A. Nivel de conocimiento de defectos de esmalte y su tratamiento entre odontopediatras. Rev Odontopediatria Latinoam [Internet]. 2021;7(1):11. Disponible en: http://dx.doi.org/10.47990/alop.v7i1.128
2. Romo Pérez C, Lobo Cortés L, Morales Rojas MJ, San Martín López AL, Ramírez Vera KG. Efecto de la hipomineralización incisivo molar en la calidad de vida relacionada con la salud bucal de niños y adolescentes: una revisión sistemática. Rev Cient Odontol [Internet]. 2022;10(4):e130. Disponible en: http://dx.doi.org/10.21142/2523-2754-1004-2022-130
3. Schwendicke F, Elhennawy K, Reda S, Bekes K, Manton DJ, Krois J. Carga global de la hipomineralización de los incisivos molares. J Dent [Internet]. 2018; 68:10–8. Disponible en: http://dx.doi.org/10.1016/j.jdent.2017.12.002.
4. Jawdekar AM, Kamath S, Kale S, Mistry L. Evaluación de la calidad de vida relacionada con la salud bucal (OHRQoL) en niños con hipomineralización de incisivos molares (MIH): una revisión sistemática y metanálisis de estudios observacionales. J Indian Soc Pedod Prev Dent [Internet]. 2022; 40(4):368–76. Disponible en: http://dx.doi.org/10.4103/jisppd.jisppd_27_23
5. Zhao D, Dong B, Yu D, Ren Q, Sun Y. La prevalencia de la hipomineralización de los incisivos molares: evidencia de 70 estudios. Int J Paediatr Dent [Internet]. 2018; 28(2):170–9. Disponible en: http://dx.doi.org/10.1111/ipd.12323
6. Torres-Rabello C, Rodríguez-Alvarez C, Barnafi-Retamal P, Corral-Núñez C. Tratamiento estético de defecto de esmalte utilizando tratamiento combinado con resina infiltrante: Reporte de caso. Int j interdiscip dent [Internet]. 2021;14(2):177–80. Disponible en: https://www.scielo.cl/pdf/ijoid/v14n2/2452-5588-ijoid-14-02-177.pdf
7. Demostene-Raymundo AV, Universidad de Carabobo, De Lima-Martinez PA, Acosta-de Camargo MG, Universidad de Carabobo, Universidad de Carabobo. Efecto del tratamiento desensibilizante para pacientes pediátricos con diagnóstico de Hipomineralización de Incisivos Molares (MIH). Rev Fac

Odontol Univ Antioq [Internet]. 2024; 36(1). Disponible en: http://dx.doi.org/10.17533/udea.rfo.v36n1a2.

8. Jesús López GL del, Rodríguez Santos EG. Prevalencia de hipomineralización molar incisivo (HMI) en América Latina. Revisión de literatura [Internet]. repositorio.unibe.edu.do. 2021 [cited 2024 Jun 17]. Available from: https://repositorio.unibe.edu.do/xmlui/handle/123456789/845
9. González SDC, Argueta GG, Carrillo EL. Prevalencia en Latinoamérica de Hipomineralización Molar Incisivo. XXII ALOP [Internet]. 2022 [citado el 29 de octubre de 2024];12(Suplemento). Disponible en: https://congreso.revistaodontopediatria.org/index.php/alop/article/view/156
10. Brescia AV, Montesani L, Fusaroli D, Docimo R, Di Gennaro G. Manejo de defectos del esmalte con técnicas de infiltración de resina: estudio retrospectivo de seguimiento de dos años. Niños (Basilea) [Internet]. 2022; 9(9):1365. Disponible en: http://dx.doi.org/10.3390/children9091365
11. Hasmun N, Vettore MV, Lawson JA, Elcock C, Zaitoun H, Rodd HD. Determinantes de la calidad de vida relacionada con la salud bucal de los niños después del tratamiento estético de las opacidades del esmalte. J Dent [Internet]. 2020; 98(103372):103372. Disponible en: http://dx.doi.org/10.1016/j.jdent.2020.103372
12. Bhandari R, Thakur S, Singhal P, Chauhan D, Jayam C, Jain T. Efecto de ocultación de la infiltración de resina en el incisivo de pacientes con hipomineralización de incisivos molares de grado I: un estudio in vivo. J Conserv Dent [Internet]. 2018; 21(4):450. Disponible en: http://dx.doi.org/10.4103/jcd.jcd_61_18
13. Mejías M, Rodríguez Rodríguez M. Resinas infiltrantes para el tratamiento de opacidades por hipomineralización molar incisivo: Reporte de dos casos. OdousUC [Internet]. 2022;22(2):111–9. Disponible en: http://dx.doi.org/10.54139/odousuc.v22i2.84
14. Casaña-Ruiz MD, Marqués Martínez L, García Miralles E. Manejo de defectos hipoplásicos o hipomineralizados con infiltración de resina en edades pediátricas: revisión sistemática. Int J Environ Res Public Health

[Internet]. 2023; 20(6):5201. Disponible en: http://dx.doi.org/10.3390/ijerph20065201

15. Gençer MDG, Kirzioğlu Z. Una comparación de la efectividad de los tratamientos de infiltración de resina y microabrasión aplicados a los defectos de desarrollo del esmalte en el enmascaramiento del color. Dent Mater J [Internet]. 2019; 38(2):295–302. Disponible en: http://dx.doi.org/10.4012/dmj.2018-074
16. Farias Vera J, Bolaños Sanchez J, Crespo Guigues A, Zeballos Saavedra V, Medinacelly Mendieta IR. Diagnóstico y tratamiento de Hipomineralización incisivo molar tratamiento eficaz y mínimamente invasivo abordaje clínico en Odontopediatría: reporte de caso clínico. Ciencia Latina [Internet]. 2023;7(4):525–45. Disponible en: http://dx.doi.org/10.37811/cl_rcm.v7i4.6894
17. Repositorio de Tesis DGBSDI: Uso de resinas infiltrativas en el tratamiento de manchas por hipomineralización en dentición mixta : presentación de caso clínico [Internet]. Unam.mx. [citado el 20 de octubre de 2024]. Disponible en: https://ru.dgb.unam.mx/handle/20.500.14330/TES01000847594
18. Alghawe S, Raslan N. Manejo de incisivos permanentes afectados por hipomineralización molar-incisivo (MIH) mediante infiltración de resina: un estudio piloto. Eur Arch Paediatr Dent [Internet]. 2024; 25(1):105–16. Disponible en: http://dx.doi.org/10.1007/s40368-024-00861-2
19. Saccucci M, Corridore D, Di Carlo G, Bonucci E, Cicciù M, Vozza I. Evaluación de la estabilidad del color del esmalte del tratamiento de infiltración de resinas en dientes humanos: una revisión sistemática. Int J Environ Res Public Health [Internet]. 2022; 19(18):11269. Disponible en: http://dx.doi.org/10.3390/ijerph191811269
20. Wang Q, Zhou Y, Cui T, Li J, Lo ECM, Hao G, et al. Evaluación comparativa de cuatro tratamientos para las lesiones postortodonciales de manchas blancas: un ensayo controlado aleatorizado. Clin Oral Investig [Internet]. 2023; 27(10):5957–68. Disponible en: http://dx.doi.org/10.1007/s00784-023-05209-6
21. Hasmun N, Lawson J, Vettore MV, Elcock C, Zaitoun H, Rodd H. Cambio en la calidad de vida relacionada con la salud bucal después de un tratamiento

estético mínimamente invasivo para niños con hipomineralización de incisivos molares: un estudio prospectivo. Dent J [Internet]. 2018; 6(4):61. Disponible en: http://dx.doi.org/10.3390/dj6040061

22. Gholami S, Boruziniat A, Talebi A, Yazdandoust Y. Efecto de la extensión de las lesiones de White Spot en el resultado estético después del tratamiento con la técnica de infiltración de resina: un ensayo clínico. Abolladura frontal [Internet]. 2023; Disponible en: http://dx.doi.org/10.18502/fid.v20i40.13926
23. Hoan NQ, Huyen NP, Son DC, Thien DH, Sabet CJ, Ngoc VTN. Efectividad de la infiltración de resina en el tratamiento de los dientes anteriores afectados por la hipomineralización de los incisivos molares (MIH): una revisión sistemática y metanálisis. J Dent [Internet]. 2024; 149(105254):105254. Disponible en: http://dx.doi.org/10.1016/j.jdent.2024.105254
24. Athayde G dos S, Reis PPG dos, Jorge RC, Americano GCA, Fidalgo TK da S, Soviero VM. Impacto del enmascaramiento de las opacidades de hipomineralización en los dientes anteriores en la percepción estética de niños y padres: un ensayo clínico controlado aleatorizado. J Dent [Internet]. 2022; 123(104168):104168. Disponible en: http://dx.doi.org/10.1016/j.jdent.2022.104168