Universidad Nacional Mayor de San Marcos
Universidad del Perú. Decana de América

Dirección General de Estudios de Posgrado
Facultad de Odontología
Unidad de Posgrado

Aplicación de la regeneración ósea guiada con injerto en bloque de mentón en la colocación de implantes dentales

TRABAJO ACADÉMICO

Para optar el Título de Segunda Especialidad Profesional en Periodoncia

AUTOR

Marco Aurelio RIVAS SARMIENTO

ASESOR

Sixto GRADOS POMARINO

Lima - Perú

2024



Reconocimiento - No Comercial - Compartir Igual - Sin restricciones adicionales

https://creativecommons.org/licenses/by-nc-sa/4.0/

Usted puede distribuir, remezclar, retocar, y crear a partir del documento original de modo no comercial, siempre y cuando se dé crédito al autor del documento y se licencien las nuevas creaciones bajo las mismas condiciones. No se permite aplicar términos legales o medidas tecnológicas que restrinjan legalmente a otros a hacer cualquier cosa que permita esta licencia.

Referencia bibliográfica

Rivas M. Aplicación de la regeneración ósea guiada con injerto en bloque de mentón en la colocación de implantes dentales [Trabajo académico de segunda especialidad]. Lima: Universidad Nacional Mayor de San Marcos, Facultad de Odontología, Unidad de Posgrado; 2024.

Metadatos complementarios

Datos de autor	
Nombres y apellidos	Marco Aurelio Rivas Sarmiento
Tipo de documento de identidad	DNI
Número de documento de identidad	08700169
URL de ORCID	https://orcid.org/0009-0000-3901-1848
Datos de asesor	
Nombres y apellidos	Sixto Grados Pomarino
Tipo de documento de identidad	DNI
Número de documento de identidad	06754227
URL de ORCID	https://orcid.org/0000-0002-4404-5230
Datos del jurado	
Presidente del jurado	
Nombres y apellidos	Luis Augusto Cisneros Pérez
Tipo de documento	DNI
Número de documento de identidad	10789709
Miembro del jurado 1	
Nombres y apellidos	Pastor Jorge Allende Rojas
Tipo de documento	DNI
Número de documento de identidad	43395533
Miembro del jurado 2	
Nombres y apellidos	Martha Cecilia Rodríguez Vargas
Tipo de documento	DNI

Número de documento de identidad	25829295
Datos de investigación	
Línea de investigación	No aplica.
Grupo de investigación	No aplica.
Agencia de financiamiento	Sin financiamiento.
Ubicación geográfica de la investigación	Universidad Nacional Mayor de San Marcos Perú- Lima-Cercado de Lima https://goo.gl/maps/mEdSgUh5h8KPcx1x5
Año o rango de años en que se realizó la investigación	2014 - 2021
URL de disciplinas OCDE	Odontología, Cirugía oral, Medicina oral http://purl.org/pe-repo/ocde/ford#3.02.14

Facultad de Odontología
Universidad Nacional Mayor de San Marcos
UNIDAD DE POSGRADO

"Año del Bicentenario, de la consolidación de nuestra Independencia y de la conmemoración de las heroicas batallas de Junín y Ayacucho"

ACTA N° 007-FO-UPG-2024

ACTA DE SUSTENTACIÓN PRESENCIAL DE TRABAJO ACADÉMICO PARA OPTAR EL TÍTULO DE SEGUNDA ESPECIALIDAD PROFESIONAL EN PERIODONCIA

En la ciudad de Lima, a los dos días del mes de julio del año dos mil veinticuatro, siendo las 11:00 horas, se reunieron los miembros del jurado para llevar a cabo la sustentación presencial del trabajo académico titulado: **"APLICACIÓN DE LA REGENERACIÓN ÓSEA GUIADA CON INJERTO EN BLOQUE DE MENTÓN EN LA COLOCACIÓN DE IMPLANTES DENTALES",** presentado por el **C.D. MARCO AURELIO RIVAS SARMIENTO,** para optar el título de Segunda Especialidad Profesional en Periodoncia.

Concluida la exposición, se procedió a la evaluación correspondiente, después de la cual obtuvo la siguiente calificación:

Muy bueno	17	Diecisiete
Escala	Números	Letras

A continuación, el Presidente del Jurado, en virtud de los resultados favorables, recomienda que la Facultad de Odontología proponga que la Universidad le otorgue al **C.D. MARCO AURELIO RIVAS SARMIENTO,** el título de Segunda Especialidad Profesional en Periodoncia.

Siendo las _____ horas se da por concluido el acto académico de sustentación y se expide la presente acta.

C.D. Esp. Luis Augusto Cisneros Pérez
Presidente

C.D. Esp. Pastor Jorge Allende Rojas
Miembro

Dra. Esp. Martha Cecilia Rodríguez Vargas
Miembro

C.D. Esp. Sixto Grados Pomarino
Miembro Asesor

Escala de calificación

- Excelente 20, 19
- Muy bueno 18, 17
- Bueno 16, 15
- Aprobado 14
- Desaprobado 13 o menos

UNIVERSIDAD NACIONAL MAYOR DE SAN MARCOS
Universidad del Perú. Decana de América
FACULTAD DE ODONTOLOGÍA
UNIDAD DE POSGRADO

CERTIFICADO DE SIMILITUD

Yo, C.D. Esp. SIXTO GRADOS POMARINO en mi condición de asesor acreditado con el Dictamen N° 00358-FO-UPG-2018 del trabajo académico, cuyo título es "APLICACIÓN DE LA REGENERACIÓN ÓSEA GUIADA CON INJERTO EN BLOQUE DE MENTÓN EN LA COLOCACIÓN DE IMPLANTES DENTALES" presentado por el C.D. MARCO AURELIO RIVAS SARMIENTO para optar la Segunda Especialidad Profesional en Periodoncia.

CERTIFICO que se ha cumplido con lo establecido en la Directiva de Originalidad y de Similitud de Trabajos Académicos, de Investigación y Producción Intelectual. Según la revisión, análisis y evaluación mediante el software de similitud textual, el documento evaluado cuenta con el porcentaje de **12 % de similitud**, nivel **PERMITIDO** para continuar con los trámites correspondientes y para su **publicación en el repositorio institucional.**

Se emite el presente certificado en cumplimiento de lo establecido en las normas vigentes, como uno de los requisitos para la obtención del grado/ título/ especialidad correspondiente.

DNI 06754227
SIXTO GRADOS POMARINO



RESUMEN

La ausencia de dientes produce cambios dimensionales en las crestas alveolares que podría complicar la intervención quirúrgica para la inserción de implantes dentales. La reconstrucción del reborde alveolar atrófico mediante el ensanchamiento con hueso autólogo obtenido de la sínfisis mandibular fue el objetivo del caso clínico para tratar a una paciente femenina de 52 años de edad que presentó como diagnóstico principal deficiencia de reborde alveolar Seibert Clase I por ausencia del diente 2,2. Después de 6 meses de haber realizado la regeneración ósea guiada, se observó en la tomografía de haz cónico cone beam un aumento de 5 mm en el ancho del reborde alveolar. Se concluyó que la generación de nuevo hueso con injerto autólogo es un método previsible para el incremento horizontal del reborde alveolar antes de la colocación del implante dental.

Palabras clave: ensanchamiento alveolar, hueso autólogo, implante dental, regeneración ósea guiada.

ABSTRACT

The absence of teeth produces dimensional changes in the alveolar ridges that could complicate the surgical intervention for the insertion of dental implants. The reconstruction of the atrophic alveolar ridge by widening it with autologous bone obtained from the mandibular symphysis was the objective of the clinical case to treat a 52-year-old female patient who presented as the main diagnosis Seibert Class I alveolar ridge deficiency due to the absence of the tooth. 2.2. After 6 months of guided bone regeneration, a 5 mm increase in the width of the alveolar ridge was observed on cone beam tomography. It was concluded that the generation of new bone with autologous graft is a predictable method for the horizontal increase of the alveolar ridge before the placement of the dental implant.

Key words: widening alveolar, autologous bone, dental implant, guided bone regeneration.

.

INTRODUCCIÓN

La utilización de implantes dentales para la rehabilitación de maxilares edéntulos es una opción de tratamiento que está ganando mayor aceptación en la práctica moderna de la odontología, sin embargo la ubicación tridimensional del implante necesita un tamaño adecuado del reborde alveolar que es esencial en la zona estética.

Una de las mayores afecciones de salud pública que padece la población mundial es la pérdida de dientes, ocasionando alteraciones funcionales, sociales, estéticas[1], acompañado de un proceso de remodelación ósea que afecta a la cresta ósea disminuyendo su tamaño horizontal y vertical[2]. Revisiones sistemáticas han reportado, que a los 6 meses de una exodoncia el promedio de reabsorción horizontal de la cresta alveolar fue 3.8 mm y de reabsorción vertical 1,2 mm[3].

En los pacientes parcialmente edéntulos de la zona anterior de los maxilares se observó que el 91.2% mostró defectos del reborde alveolar, resultando más alto la Clase III de Seibert con 55.9%, luego la Clase I con 32.4% y la Clase II con 2.9% [4].

Entre los tejidos que hay en el organismo sólo se puede regenerar el hueso por su permanente resorción y aposición dando lugar al remodelado óseo, por el accionamiento de las unidades básicas multicelulares. Bajo situaciones normales, anualmente se renueva entre un 5 a 10% de los huesos. Desde los 50 años de edad la resorción predomina y se inicia la disminución de la masa ósea[5]. El osteocito actúa como un mecano-sensor que traduce la señal mecánica en química, originando la reacción del osteoblasto o del osteoclasto. Existen factores locales y sistémicos que regulan el remodelado del hueso, iniciándose por mecanismos desconocidos que accionan la superficie del hueso, para atraer desde el torrente sanguíneo a los pre-osteoclastos. La fase de reabsorción comienza con la generación de las lagunas de Howship, culminando con la destrucción de los osteoclastos.

Hay células óseas que pueden generar factores de crecimiento,

prostaglandinas, citoquinas, las cuales regulan el remodelado óseo.
Las interleucinas IL-1β, IL-3, IL-6, IL-10 y el factor de necrosis tumoral (TNF) alfa y beta favorecen la resorción del hueso, reducen la producción de tejido de granulación, el interferón (IFN) y la IL-4 disminuyen la resorción del hueso[6,7].

Los osteoclastos inician la destrucción de la matriz ósea mineralizada mediante la fosfatasa ácida y enzimas proteolíticas dejando agujeros a donde acudirán los osteoblastos para generar nuevo hueso con matriz osteoide mineralizada[5].
El ligando del receptor activador del factor nuclear κβ (RANKL) es una proteína que se une a su receptor RANK para activar la función de los osteoclastos, la osteoprotegerina (OPG) evita la unión de RANKL con su receptor RANK, disminuyendo la cantidad de osteoclastos y la reabsorción ósea. El remodelado del hueso dependería del equilibrio entre RANKL y OPG, pero influyen factores múltiples, de manera que el sistema RANKL-RANK-OPG es el resultado de casi todos los factores que regulan el remodelado del hueso[8].
Los factores de crecimiento son proteínas originados en las células del hueso, que modulan la actividad celular, principalmente sobre la diferenciación, el desarrollo, y multiplicación celular, entre ellos tenemos:
Los de crecimiento similar a la insulina (IGF-I y II) aumentan la cantidad de osteoblastos, favorecen la asimilación de colágeno. En la matriz ósea el IGF-II es el que se encuentra en mayor cantidad.
Los de crecimiento transformante β (TGF-β) son proteínas con gran potencial de generación de hueso, disminuye la formación de osteoclastos y acelera la cicatrización.
El de crecimiento fibroblástico (FGF) interviene para que las células madre se multipliquen, tiene mayor importancia el FGF2, estimula la formación de fibroblastos, de células endoteliales vasculares y de osteoblastos.
El de crecimiento que deriva de plaquetas (PDGF) incita la angiogénesis, movilización y la multiplicación de células madre, el PDGF BB tiene el mayor potencial osteogénico para formar hueso seguido de la forma AA y del AB.
El de crecimiento vascular endotelial (VEGF) incentiva la angiogénesis para

formar nuevos vasos sanguíneos, evitando la falta de oxígeno en la zona de cicatrización, facilita el aporte de nutrientes, de células y el inicio de la reparación del hueso[6,7].

Las proteínas morfogenéticas óseas (BMP) son osteoinductoras, promueven la modificación del tejido conectivo a óseo, actúa sobre las células progenitoras y en la diferenciación de los osteoblastos. BMP-2 y BMP-7 demostraron mayor capacidad osteogénica en la reparación de defectos del hueso[8,9].

Existen varios procedimientos para incrementar el tamaño del reborde alveolar, entre ellos la “regeneración ósea guiada (ROG)” que es una técnica quirúrgica para aumentar el volumen óseo de las zonas edéntulas que presentan atrofia vertical, horizontal o combinada, utiliza una membrana que impide la proliferación de células del tejido conectivo y epitelial para que las células osteoprogenitoras ocupen el espacio sobre el defecto[10]. También existen otras alternativas de tratamiento como el injerto óseo en bloque (IOB), la expansión ósea que utiliza osteodilatadores para ampliar la cresta ósea[11] y la distracción osteogénica que se realiza mediante el desplazamientogradual de una fractura quirúrgica para obtener el aumento simultáneo del volumen de hueso y tejido blando[12].

El injerto de hueso autólogo es considerado el gold estándar para la reconstrucción de tejidos duros, el único que tiene los tres mecanismos biológicos para producir hueso:

1. Osteogénesis es la virtud que tienen las células óseas vivas de originar hueso nuevo, depende exclusivamente de la supervivencia de las células trasplantadas, principalmente de los preosteoblastos y osteoblastos. El injerto autólogo está compuesto por células óseas vivas, que originan gran cantidad de factores de crecimiento para el hueso. El hueso esponjoso presenta más actividad osteogénica que el hueso cortical, debido a su mayor cantidad de células osteoprogenitoras. Este fenómeno se produce dentro de las primeras cuatro semanas.
2. Osteoinducción es la virtud para que el tejido conectivo se transforme en tejido óseo y en presencia de moléculas reguladoras del metabolismo óseo como las BMPs 2, 4 y 7, PDGF, interleuquinas, FGF, IGF, Esta característica

lo poseen los injertos autólogos y aloinjertos. Esta fase comienza 2 semanas después de la cirugía y alcanza un pico entre las 6 semanas y los 6 meses, para decrecer progresivamente después.

3. Osteoconducción es la virtud para formar un armazón que favorezca y guie el incremento de tejido óseo, con reabsorción del injerto y aposición de nueva matriz de hueso. Esta característica lo poseen los xenoinjertos y sustitutos sintéticos no óseos o materiales aloplásticos[13].

El objetivo del presente reporte de caso clínico fue realizar el ensanchamiento y reconstrucción del reborde alveolar severamente reabsorbida en la zona estética del maxilar mediante la técnica de injerto óseo en bloque autólogo de sínfisis mandibular combinando con la ROG y la inserción posterior de un implante dental.

INFORME DEL CASO CLÍNICO

Paciente femenino de 52 años de edad, raza mestiza, talla 1.60 m, peso 58 kg, ama de casa, proveniente de Lima, Perú, atendida en la Clínica de Posgrado en Periodoncia de la Universidad Nacional Mayor de San Marcos. El motivo principal de su consulta fue haber solicitado el cambio de un puente fijo en bandera que le dificultaba la higiene bucal y deseaba tener un implante dental, manifestó haber tenido una caída hace 17 años, golpeándose la cara, fracturándose la corona de la pieza dentaria 2,2 y fue atendida en un consultorio particular después de un día, recibiendo tratamiento de exodoncia, medicación vía oral y con evolución favorable. La paciente no refiere tener alergia a medicamentos, no refiere hábitos nocivos, alimentación variada, no se encuentra bajo tratamiento médico, no refiere antecedentes de enfermedades sistémicas, tampoco antecedentes familiares de importancia.

Exámen clínico General:

- Ectoscopía: Estado de salud general aparentemente bueno, orientada en tiempo espacio y persona.
- Piel: Tibia, elástica, hidratada,
- TCSC: bien distribuido, no adenopatías
- Funciones Vitales:

T° 36.8°C Pulso 68 por minuto

P.A. 110/70 Frecuencia Respiratoria 14 por minuto

Exámen clínico Estomatológico

Exámen Extraoral

Tipo facial mesofacial (Fig. 1), perfil convexo y línea de sonrisa baja (Fig. 2).

- Cráneo: Mesocéfalo
- Cara: Mesofacial
- Cuello: Mediano
- ATM: No hay dolor a la palpación, a la apertura y cierre.
- Labios: Medianos y simétricos



Fig. 1. ***Vista frontal****.*



Fig. 2. **Línea de sonrisa baja**

Exámen intraoral:

- Carrillos: Hidratados, rosados, sin pigmentaciones
- Glándulas salivales: Permeables
- Orofaringe: No congestiva
- Paladar duro: Profundidad media, rugas palatinas prominentes.
- Paladar blando: Bien irrigado
- Úvula: Única, corta.
- Lengua: No saburral
- Piso de boca: Bien irrigado, con frenillo lingual de inserción baja.
- Maxilares: Forma de arco superior e inferior parabólico (Fig. 3 – 4).

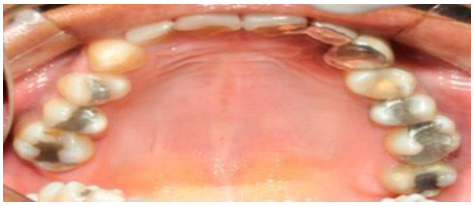

Fig. 3. **Vista oclusal superior.**



Fig. 4. **Vista oclusal inferior.**

- Encía (color, forma, tamaño, textura, consistencia, sangrado,supuración)

Encía marginal: consistencia firme, color rojizo alrededor de piezas 2,5 – 2,6 – 4,2 – 4,5; contorno irregular, recesión vestibular en piezas 1,4 – 1,5 – 2,4 – 2,5 – 3,1 – 3,2 – 3,4 – 4,1 – 4,2 – 4,5 – 4,7. Sangrado al sondaje: piezas 1,6 – 2,5–2,6 – 3,3–3,4–3,5– 4,5
Encía papilar: color rosado, consistencia firme, pérdida de papila en piezas 3,1 – 3,2 – 4,1 – 4,2

Encía adherida: color rosado, consistencia firme, textura con punteado Tamaño de 4mm en pieza 1,1 y de 3 mm en pieza 4,1; menor a 2 mm. en pieza 3,1
Número de dientes: 23 piezas dentarias.
Ausentes: piezas1,7 - 1,8 - 2,2 - 2,8 - 3,6 - 3,7 - 3,8 - 4,4 - 4,6
Restauración con amalgama: piezas: 1,4–1,5–1,6 –2,5–2,6–2,7 – 4,7-4,8
Restauraciones con resina: pieza 2,5 - 4,5
Restauración provisional: pieza 3,5
Puente tipo bandera: póntico 2,2 y pilar 2,3
Giroversiones: piezas 1,4 – 2,4 – 3,5 – 4,5
Movilidad: piezas 3,1 - 3,2 - 4,1 - 4,2 - 4,5
Diastemas: entre 3,1 - 3,2; 4,2 - 4,3
Obturación defectuosa: pieza 2,5
Oclusión: Alterada
Relación molar: derecha: Clase III, izquierda: No registra
Relación canina: derecha: Clase I, izquierda: Clase II
Línea media: desviada a la izquierda
Overjet: 3 mm. Overbite: 18 %



Fig. 5. **Fotos intraorales lateralidad derecha, frontal y lateralidad izquierda.**

Indice de placa O'Leary: Inicial 38%



Fig. 6. **Primer registro del Indice de placa O'Leary.**

Periodontograma y análisis por sextantes

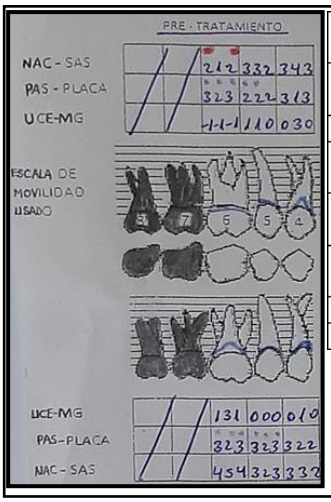

Pieza dentaria	1,4	Pieza dentaria	1,5	Pieza dentaria	1,6
Movilidad Miller	0	Movilidad Miller	0	Movilidad Miller	0
Bolsa period.	NR	Bolsa period.	NR	Bolsa period.	NR
Encia quera-queratinizada	3mm	Encia queratinizada	5mm	Encia queratinizada	4mm
Compromiso pulpar	NR	Compromiso pulpar	NR	Compromiso pulpar	NR
Relación Corona-raíz	Favo rable	Relación Corona-raíz	Favo rable	Relación Corona-raíz	Favo rable
Extrusión	NR	Extrusión	NR	Extrusión	NR
Pronóstico	B	Pronóstico	B	Pronóstico	B



Fig. 7. **Periodontograma del sextante 1.**

Sextante 1: Pieza 1,7 y 1,8 ausente, ausencia de bolsas periodontales, pseudo bolsa en pieza 1,6 por vestibular, recesión gingival por vestibular en piezas 1,4-1,5 recesión gingival por palatino en piezas 1,4 – 1,6. Pérdida de adherencia

clínica moderado en las piezas 1,4 – 1,5 (vestibular) y severo en pieza 1,6 (palatino).

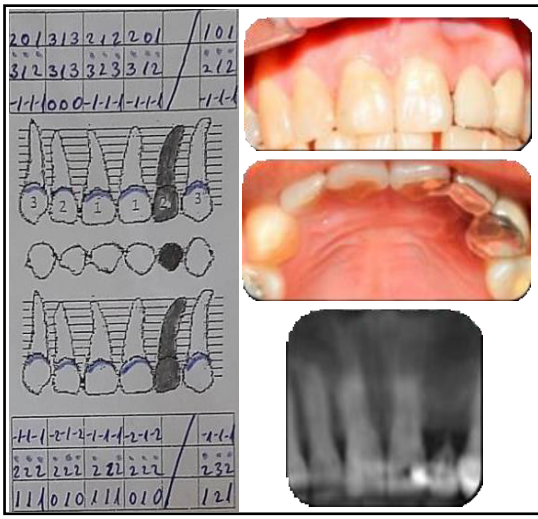

Pieza dentaria	1,1 2,1 1,3 2,3	Pza dentaria	1,2
Movilidad Miller	0	Movilidad Miller	0
Bolsa periodontal	NR	Bolsa Periodontal	NR
Encía queratinizada	5 Mm	Encía queratinizada	4 mm
Compromiso pulpar	NR	Compromiso Pulpar	NR
Relación Corona-raíz	Favo rable	Relación Corona-raíz	Favo rable
Extrusión	NR	Extrusión	NR
Pronóstico	B	Pronóstico	B

Fig. 8. **Periodontograma del segundo sextante.**

Sextante 2: Pieza 2,2 ausente, ausencia de bolsas periodontales, pseudo bolsa en piezas 1,1-1,3- 2,1- 2,3 por vestibular, pseudo bolsa por palatino en todas las piezas anteriores. Pérdida de adherencia clínica moderada en superficie vestibular de la pieza 1,2 y leve en las piezas 1,1- 1,3 – 2,1- 2,3.

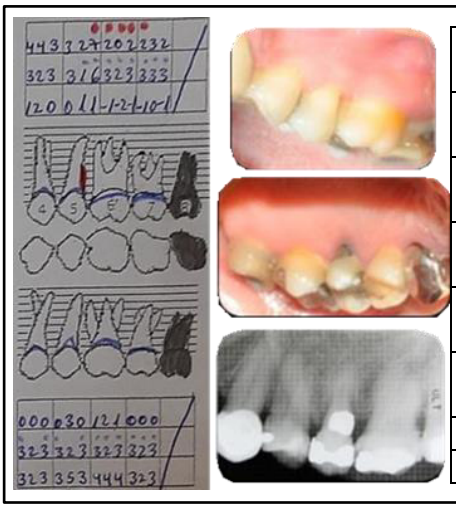

Pieza dentaria	2,4	2,5	2,6 2,7
Movilidad Miller	0	0	0
Bolsa periodontal	NR	SR	NR
Encía queratinizada	4 mm	4 mm	5 mm
Compromiso pulpar	NR	NR	NR
Relación corona-raíz	Favorable	Favorable	Favora ble
Extrusión	NR	NR	NR
Pronóstico	B	B	B

Fig. 9. **Periodontograma del tercer sextante.**

Sextante 3: Pieza 2,8 ausente, bolsa periodontal de 6 mm en pieza 2,5. Pérdida de adherencia clínica severa en pieza 2,5 moderada en piezas 2,4-

2,6 (palatino) y 2,7. Pseudo bolsa en piezas 2,6 - 2,7 (vestibular), recesión gingival por palatino en piezas 2,5 – 2,6. Obturación desbordante en pieza 2,5

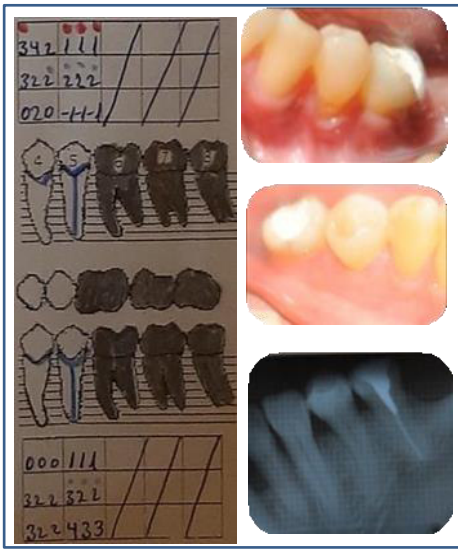

Pieza dentaria	3,4	Pieza dentaria	3,5
Movilidad Miller	0	Movilidad Miller	0
Bolsa periodontal	NR	Bolsa periodontal	NR
Encía queratinizada	3 mm	Encía queratinizada	5 mm
Compromiso pulpar	NR	Compromiso pulpar	NR
Relación Corona-raíz	Favo rable	Relación Corona-raíz	Favo rable
Extrusión	NR	Extrusión	NR
Pronóstico	B	Pronóstico	B

Fig. 10. **Periodontograma del cuarto sextante**.

Sextante 4: Pieza 3,6 - 3,7 – 3,8 ausente, ausencia de bolsas periodontales, recesión gingival por vestibular en pieza 3,4 y por lingual en pieza 3,5. Pseudo bolsa por vestibular en pieza 3,5. Tratamiento de conducto en pieza 3,5. Pérdida de adherencia clínica moderado en pieza 3,4 (vestibular) – 3,5 (lingual).

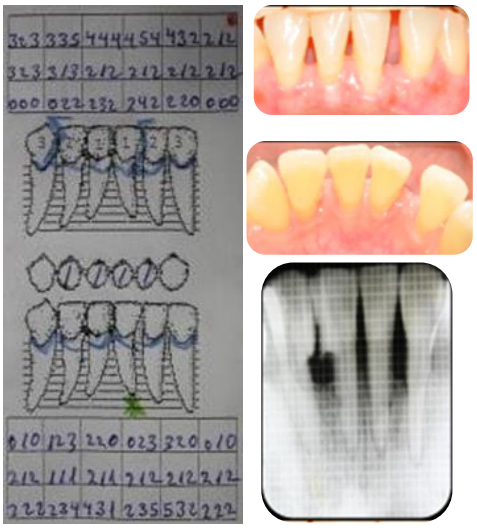

Pieza dentaria	3,1	Pieza dentaria	3,2-4,1-4,2
Movilidad Miller	1	Movilidad Miller	1
Bolsa Periodontal	NR	Bolsa Periodontal	NR
Encía queratinizada	1.5 mm	Encía queratinizada	3 mm
Compromiso Pulpar	NR	Compromiso Pulpar	NR
Relación Corona-raíz	Desfa-vorable	Relación Corona-raíz	Desfa-vorable
Extrusión	NR	Extrusión	NR
Pérdida de Papila Tarnow	Clase III	Pérdida de Papila Tarnow	Clas eIII
Pronóstico	Reser-vado	Pronóstico	Reser-vado

Fig. 11. **Periodontograma del quinto sextante.**

Sextante 5: Ausencia de bolsas periodontales, recesión gingival por vestibular en piezas 3,1 – 3,2 – 4,1- 4,2 recesión gingival por lingual en piezas 3,1 – 3,2 – 3,3 – 4,1- 4,2 – 4,3. Diastemas entre piezas 3,1 – 3,2 y 4,2 – 4,3, movilidad Miller 1 en pieza 3,1 – 3,2 – 4,1- 4,2, encía adherida de 1.5 mm. en pieza 3,1. Pérdida de adherencia clínica leve en pieza 3,3; moderado en vestibular de piezas 4,1 – 4,3, severo en piezas 3,1 – 3,2 - 4,2. Periodonto reducido.

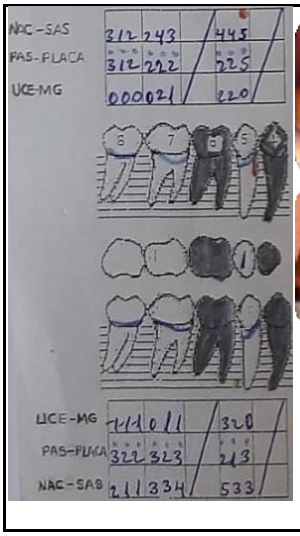



Pieza dentaria	4,5	Pieza dentaria	4,7 4,8
Movilidad Miller	1	Movilidad Miller	0
Bolsa periodontal	5 mm	Bolsa periodontal	NR
Encía queratinizada	3 mm	Encía queratinizada	3 Mm
Compromisopulpar	NR	Compromiso Pulpar	NR
Relación Corona-raíz	Favorable	Relación Corona-raíz	Favorable
Extrusión	NR	Extrusión	NR
Pronóstico	Regular	Pronóstico	B

Fig. 12. **Periodontograma del sexto sextante.**

Sextante 6: Pieza 4,4 - 4,6 ausente, bolsa periodontal de 5 mm en pieza 4,5 y movilidad Miller 1, pérdida de adherencia clínica severa en pieza 4,5 y moderado en piezas 4,7 y 4,8, recesión gingival en piezas 4,5 y 4,7, mesioversión pza. 4,7.

Exámenes auxiliares:

En las radiografías seriadas periapicales se evidenció reabsorción ósea horizontal en las crestas alveolares de las piezas 1,5 - 2,5 - 3,1 – 3,2 - 3,4 – 3,5 – 4,1 – 4,2 - 4,5 y 4,7 (Fig. 13).

En la radiografía panorámica se observó severa reabsorción ósea horizontal en la zona de las piezas ausentes 2,2 - 3,6 -3,7 y 4,6 (Fig. 14).

El estudio tomográfico reveló volumen óseo reducido en la zona 2,2 confirmando el diagnóstico de deficiencia de reborde alveolar clase I de acuerdo a la clasificación de Seibert [14] por presentar pérdida de tejido duro y blando en sentido horizontal, el ancho del reborde medía 3 mm a nivel coronal y la longitud apico coronal 14.4 mm (Fig. 15 A, B).

En los exámenes auxiliares de laboratorio se encontró hematíes 4´850,000 hemoglobina 13,2 g/dl, leucocitos 8,900/mm^3, plaquetas 291,000/mm^3, tiempo de sangría 3´10´´ minutos, tiempo de coagulación 5´38´´ minutos, grupo sanguíneo “O” Rh positivo.

Modelos de estudio:

Se evaluó los modelos de estudio y el encerado de diagnóstico en un articulador semiajustable, encontrándose puntos de contacto prematuro en máxima intercuspidación entre las piezas anteriores superiores e inferiores y en lateralidad izquierda entre las piezas 1,6 y 4,8 (Fig. 16).

Los diagnósticos que presentó la paciente fueron:

Diagnóstico sistémico: ASA I.

Diagnóstico estomatológico:

Edéntulo parcial maxilar superior Clase II modificación 1 de Kennedy, edéntulo parcial maxilar inferior Clase II modificación 2 de Kennedy, maloclusión Clase I de Angle.

Diagnóstico periodontal: (basado en la clasificación de las enfermedades y alteraciones periodontales y periimplantares 2017 AAP- EFP)[15].

2. Formas de Periodontitis

2.2 Periodontitis:

Por su gravedad y complejidad: Estadío II

Por su gravedad y distribución: localizado en piezas dentarias 2,5 y 4,5

Por Grados: Grado A

3. Otras alteraciones que afectan al periodonto

3.3 Deformidades mucogingivales y alteraciones alrededor de dientes:

1. Fenotipo periodontal: Grueso festoneado.
2. Recesión gingival: Recesión tipo 1 en pieza 1,4 (V/P) – 3,3 (L) - 3,5 (L) – 4,3 (L). Recesión tipo 2 en pieza 1,5 (V) – 1,6 (P) - 2,4 (V) – 2,6 (P) - 3,4 (V) - 4,1 (V/L) – 4,2 (L) – 4,3 (L) - 4,5 (V/L) - 4,7 (V/L). Recesión tipo 3 en pieza 2,5 (V) – 3,1 (L) 3,2 (L) – 3,5 (L) – 4,1 (L) - 4,2 (V/L) – 4,5 (L) – 4,7 (L)
6. Exceso gingival: a. Pseudo bolsa en piezas 1,1 (V/P) – 1,2 (P) -1,3 (V/P) – 1,6 (V) – 2,1 (V/P) – 2,3 (V/P) – 2,6 (V) – 2,7 (V) – 3,5 (V) – 4,8 (L)

Fuerzas oclusales traumáticas:

B. Trauma oclusal secundario en piezas 3,1 – 3,2 – 4,1 – 4,2 – 4,5

3.5 Factores relacionados a los dientes y a la prótesis que pueden afectar el periodonto:

B. Factores localizados relacionados con la prótesis dental que modifican o predisponen a enfermedades gingivales inducidas por placa/periodontitis:

1. Márgenes de restauración colocados dentro del área de los tejidos supracrestales: pieza dentaria 2,5 (L)

4. Enfermedades y alteraciones periimplantares

4.2 Alteraciones periimplantares:

4.2.1 Deficiencias de tejidos duros y blandos de los sitios que recibirán implantes: zona dentaria 2,2 (Seibert Clase I)

El pronóstico individual para cada pieza dentaria fue bueno con excepción de la pieza dentaria 4,5 que fue regular y en los incisivos inferiores con pronóstico reservado debido a la movilidad dentaria, a la relación corono raíz, a la pérdida de soporte óseo y al trauma oclusal.

Plan de tratamiento:

Fase Sistémica: No requiere

Fase Higiénica: índice de higiene oral de O'Leary, educación, motivación, instrucción de técnica del cepillado, control de placa bacteriana, raspaje y alisado radicular, profilaxis dental. Ajuste oclusal y ferulización en piezas 3,1-3,2-4,1-4,2. I/C Cariología por obturación desbordante en pieza 2,5, I/C Ortodoncia por la maloclusión clase I.

Periodontograma de Reevaluación.

Fase Correctiva: Ensanchamiento de cresta alveolar en zona de 2,2 mediante

ROG e injerto en bloque de sínfisis mandibular. Después de 6 meses de maduración del injerto se colocará un implante dental de diámetro 3.5 mm x 11.5 mm de longitud.

Fase de Mantenimiento: Índice de higiene oral, profilaxis y periodontograma de reevaluación cada 3 meses, control radiográfico post operatorio.

El tratamiento se inició con la prevención y promoción de la salud a través de la educación y motivación a la paciente sobre la importancia de la salud periodontal y su autocuidado. Se instruyó en la técnica del cepillado de Stillman modificado, el uso de enjuagatorios bucales, hilo dental y recomendaciones sobre la dieta. En la segunda semana se hizo un control del índice de higiene oral de O´Leary, encontrándose en 22.8% de superficies dentarias con placa bacteriana. Se realizó el raspaje y alisado radicular manual, profilaxis y pulido, se prescribió digluconato de clorhexidina al 0.12% colutorio 15 ml por 30 segundos 2 veces al día durante 10 días. |

En la tercera semana el control de placa bacteriana resultó en 19.5% y se realizó el ajuste oclusal y la ferulización en piezas 3,1-3,2-4,1-4,2.

Al segundo mes del inicio del tratamiento se obtuvo el consentimiento informado de la paciente para el procedimiento de ROG con injerto en bloque autógeno.

Procedimiento quirúrgico:

Área receptora: se infiltró lidocaína al 2 % en la zona receptora desde los dientes adyacentes a la zona 2,2, con el bisturí N° 15 a nivel supracrestal se realizó una incisión y luego el decolado a espesor total, se levantó el colgajo mucoperióstico y se observó que el área receptora presentaba las siguientes condiciones: clínicamente había una concavidad en la brecha unitaria, reabsorción de la tabla ósea vestibular, severa pérdida de tejidos duros y blandos que corresponde a la clase C de la clasificación de Palacci[16] , (Fig. 17).

Área donadora: Se colocó anestesia infiltrativa en los dientes anteroinferiores para hacer un corte con bisturí N°15 a espesor parcial con angulación de 45° alejado medio centímetro del extremo de las raíces de los incisivos inferiores,

se continuó con una segunda incisión con inclinación de 90 °, se decoló a espesor total para llegar al área donadora que presentó condiciones favorables que permitieron realizar el corte con una trefina de 8 mm de diámetro, y haciendo luxación se retiró el hueso autólogo en bloque de tipo corticoesponjoso. Después se perforó el injerto con una fresa cilíndrica para introducir el microtornillo.

Se hicieron perforaciones en el área receptora con una fresa de carburo redonda de 0.5 mm para decorticalizar el hueso con la finalidad de irrigar el injerto, luego se colocó el IOB con un microtornillo de 1,5 mm x 10 mm (Fig. 18), se colocó 1 cc de xenoinjerto bovino particulado de 0.5 mm (Gen Ox Org Baumer S.A.) para cubrir las áreas vacías alrededor del injerto autólogo. Todo el defecto se cubrió con una membrana de colágeno reabsorbible (Fig. 19). Se suturó el área receptora con hilo de sutura reabsorbible ácido poliglicólico 5/0 permitiendo la liberación del periostio para que no haya tensión, el área donadora fue suturado primero el plano profundo para unir el periostio y después el plano mucoso.

Medicación e indicaciones:

La paciente recibió pre medicación con dexacort 4 mg vía im. y amoxicilina 500 mg/ácido clavulámico 125 mg. vía oral media hora antes de la intervención quirúrgica, luego se indicó el antibiótico 3 veces al día durante una semana, dexacort 4 mg/día vía im por 48 horas, 500 mg de naproxeno sódico vía oral 2 veces/día por 1 semana, enjuague oral con clorhexidina al 0.12 % cada 12 horas por 2 semanas, hielo cubierto con una tela en el mentón 20 minutos a la vez durante 1 día, alimentación blanda 2 días. Se realizó el control post operatorio a los 3 días, la paciente manifestó no haber sentido mucho dolor, no presentó hematomas. A los 10 días se retiró los puntos de sutura.

Colocación del implante dental

Después de 6 meses de la maduración del IOB se tomó una tomografía computarizada cone beam, se hizo la medición en sentido horizontal del reborde alveolar, midiendo 8 mm, es decir que se obtuvo un incremento de 5 mm (Fig. 20). Se realizó la elevación de un colgajo mucoperióstico para retirar

el microtornillo del injerto en bloque, se utilizó una guía quirúrgica y la fresa lanza de 2 mm. a 1,200 rpm (Fig. 21), seguido de la fresa helicoidal de 2.2 mm. a 1,200 rpm., se colocó el pin de paralelismo, la última fresa helicoidal utilizada fue de 2.9 mm. a 800 rpm y se colocó el implante dental con el motor a 40 rpm. seguido del ajuste del implante con la llave de catraca. Se utilizó un implante dental de 3,5 X 11.5 mm (Neobiotech) de conexión cono morse y plataforma switching (Fig. 22), se suturó el colgajo con hilo de sutura reabsorbible 5/0 y se tomó una radiografía periapical de control (Fig. 23) para verificar la posición del implante dental.

Durante la fase de mantenimiento se realizaron controles del índice de higiene oral de O´Leary, encontrándose un promedio del 16 % de superficies dentarias con placa bacteriana.

En la fotografía de control clínico se observa el restablecimiento de los tejidos duros y blandos (Fig. 24).

Después de 7 años del tratamiento se tomó una nueva tomografía computarizada que evidenció que el implante dental estaba rodeado dehueso, en la tabla vestibular a nivel coronal, medio y apical por 1.1 mm, 1.0mm y 0.2 mm respectivamente (Fig. 25), como consecuencia del remodelado óseo. Clínicamente se observó que la encía queratinizada medía 4 mm y se encontró en condiciones saludables los tejidos periimplantarios (Fig. 26).



Fig. 13. **Radiografías periapicales.**



Fig. 14. **Rx panorámica.**

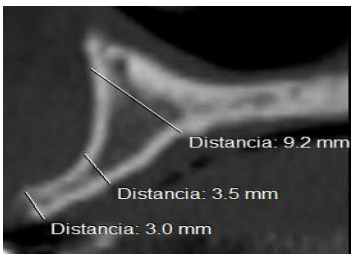

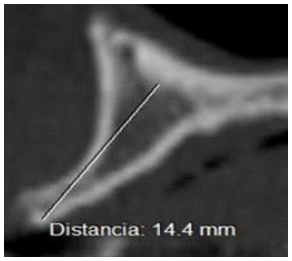

A B

Fig. 15. **Imagen tomográfica con medidas del reborde edéntulo (2,2) A. Endirección vestíbulo palatino. B. En dirección apico coronal.**

. .



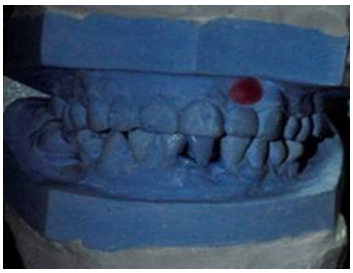



A B C

Fig. 16. **Encerado de diagnóstico. A. Vista lateral derecha. B. Vista frontal. C.Vista lateral izquierda**.

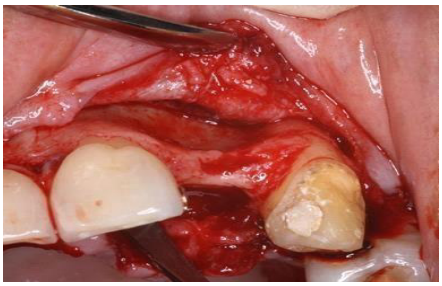

Fig. 17. **Colgajo en lecho receptor**.

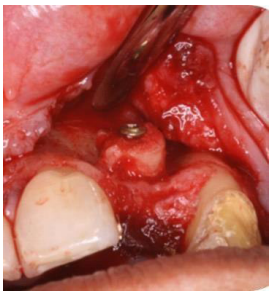

Fig. 18. **Colocación del IOB**

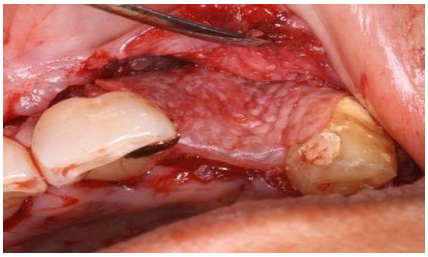

Fig.19. **Membrana de colágeno y alveolar.xenoinjerto particulado.**

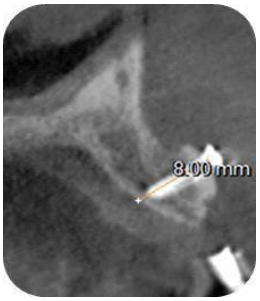

Fig. 20. **Aumento del reborde**



Fig. 21. **Fresa lanza y guía quirúrgica.**



Fig. 22. **Inserción del implante dental.**



Fig. 23. **Rx periapical de control**



Fig. 24. **Control clínico**





Fig. 25. **Tomografía 7 años después.** Fig. 26 **Encía queratinizada.** |

DISCUSIÓN

El IOB autólogo utilizado para el ensanchamiento de la cresta alveolar es denominado el gold standard para aumentar el volumen óseo por ser el único injerto con propiedad osteogénica, osteoinductiva y osteoconductora[13,17].

Además, la adición de partículas de matriz ósea inorgánica de hueso bovino para llenar los vacíos creados entre el IOB y el sitio receptor también puede reducir la reabsorción del injerto óseo, como se reportó en estudios anteriores,debido a sus propiedades osteoconductoras y una lenta tasa de reabsorción del injerto[18] .

Clementine M y cols.[19] en una revisión sistemática sobre la tasa de éxito de implantes dentales colocados en áreas regeneradas con IOB autólogo, reportaron que la tasa de éxito de los implantes colocados en crestas regeneradas con injerto onlay osciló entre 72.8% a 97% después de períodos de seguimiento de 6 meses a 10 años. Lo reportado sobre la alta tasa éxito de implantes es semejante al presente reporte de caso que lleva 8 años de seguimiento, mostrando salud de los tejidos periimplantarios, estabilidad del implante y osteointegración (Fig. 24).

Cordaro L y cols. [20] reportaron 18 casos de regeneración ósea horizontal con hueso autólogo mandibular en bloque, observaron que hubo un promedio de aumento horizontal después de colocar el hueso autólogo de 6,5 +/- 0,33 mm, después de 6 meses de la cicatrización disminuyó debido a la reabsorción del injerto a un promedio de 5.0 +/- 0,23 mm, confirmando el incremento de 5 mm en el ancho de la cresta alveolar obtenido en el presente reporte de caso.

En una revisión sistemática Wessing B y cols. [10] evaluaron diferentes métodos de ROG utilizando membrana de colágeno reabsorbible e injerto particulado, reportaron que la matriz ósea mineralizada de hueso bovino (Bio-Oss) y la membrana de colágeno reabsorbible es efectivo para la ROG y proporciona suficiente hueso nuevo regenerado, así como altas tasas de supervivencia del implante. El promedio de ganancia ósea horizontal fue de 2.27 ± 1.68 mm. Las tasas de supervivencia del implante para la colocación simultánea y posterior a la ROG fueron similares (99.75% y 98.3% respectivamente, no hubo diferencia estadísticamente significativa). La descorticalización condujo a una mayor ganancia de hueso horizontal, el promedio de ganancia de hueso

horizontal fue 2.98 mm con descorticalización y de 0.85 mm sin descorticalización, el promedio de tiempo de seguimiento fue 13 meses.

En comparación con el presente reporte de caso encontramos diferencias en el incremento óseo horizontal, mostrando que la ROG con injerto en bloque autólogo permite obtener mayor cantidad de volumen de hueso, 5 mm, prácticamente sería el doble de cantidad a lo obtenido cuando se utilizó ROG más injerto de hueso particulado bovino.

De acuerdo a los resultados reportados en la revisión sistemática es recomendable realizar el procedimiento de la descorticalización del lecho receptor hasta llegar al tejido esponjoso para obtener mayor irrigación que va a favorecer la liberación de proteínas morfogenéticas óseas (BMP), para que active la transformación de células mesenquimales en osteoblastos y acelere el proceso de neoformación ósea y la angiogénesis, incrementando la cantidad de hueso formado.

Mendoza-Azpur G y cols.[21] reportaron un estudio clínico aleatorizado en 42 pacientes con atrofia ósea horizontal severa en el maxilar o la mandíbula, donde el promedio de ganancia ósea horizontal a los 6 meses fue de 5.6 ± 1.35 mm. en el grupo ROG que utilizó hueso bovino particulado (Bio-Oss) y membrana de colágeno reabsorbible (Bio-Gide) y de 5.1 ± 0.87 mm en el grupo que recibió injerto de bloque autógeno obtenido de rama mandibular y sínfisis combinado con ROG, no hubo diferencia estadísticamente significativa.

Los promedios de ganancia ósea horizontal de este reporte que utilizó ROG más injerto en bloque autógeno fue 5.1 mm similar a 5 mm que se obtuvo en el presente reporte de caso.

Elnayef B y cols.[22] en una revisión sistemática sobre el aumento lateral de la cresta reportaron que la ganancia ósea horizontal promedio en el momento de la regeneración fue de 4.18 ± 0.56 mm para la técnica de injerto en bloque y 3.61 ± 0.27 mm para la ROG, estos resultados son menores a lo obtenido en el presente caso clínico.

Es muy importante considerar en el diagnóstico el fenotipo gingival antes de la planificación del tratamiento con implantes dentales puesto que varios estudios reportaron que los casos de fenotipo gingival delgado y la falta de ancho de encía adherida pueden contribuir a la recesión gingival[23].

Zucchelly[24] clasificó en cuatro clases las dehiscencias/deficiencias de los tejidos blandos periimplantarios (PSTD) en sitios de implantes únicos en la zona estética para determinar si se visualizan los componentes de los implantes a través de la mucosa y los agrupó en 3 subclases a, b, c dependiendo de la posición buco lingual de la fijación del implante y de la altura de las papilas anatómicas, el presente caso clínico no estaría dentro de ninguna de las cuatro clases debido a que no presenta deficiencias de los tejidos blandos periimplantarios, no trasluce ni se visualizan los componentes del implante, se evidencia salud de los tejidos periimplantarios y una encía queratinizada de 4 mm. (Fig. 26).

Para obtener el ensanchamiento del reborde alveolar se podría optar por un tratamiento menos invasivo, que sustituya al hueso autógeno con menor riesgo de complicaciones como la utilización de rhBMP-2 proteína morfogenética ósea recombinante humana tipo 2 asociado a una esponja de colágeno absorbible, tiene la capacidad de inducir la formación ósea, las tasas generales de éxito de la regeneración ósea con rhBMP-2 fueron del 81,4% y el éxito de los implantes colocados fue del 87,4%[25].

CONCLUSIONES

La utilización del injerto en bloque de la sínfisis mandibular conjuntamente con el hueso bovino desmineralizado y la membrana de colágeno reabsorbible, es una técnica eficaz y previsible para lograr la regeneración y el ensanchamiento horizontal de la cresta alveolar.

Después de seis meses de maduración del injerto autólogo es factible la inserción del implante dental en su posición tridimensional.

Declaración de conflicto de intereses: El autor declara no tener conflicto de intereses.

REFERENCIAS BIBLIOGRAFICAS

1. Kassebaum NJ, Smith AGC, Bernabé E, Fleming TD, Reynolds AE, Vos T, et al. Global, regional, and national prevalence, incidence, and disability-adjusted life years for oral conditions for 195 countries, 1990–2015: A systematic analysis for the global burden of diseases, injuries, and risk factors. J Dent Res. 2017;96(4):380–87.

2. Araújo MG, Lindhe J: Dimensional ridge alterations following tooth extraction. An experimental study in the dog. J Clin Periodontol 2005; 32: 212–218.

3. Tan WL, Wong TL, Wong MC, Lang NP. A systematic review of post-extractional alveolar hard and soft tissue dimensional changes in humans. Clin Oral Implants Res. 2012;23(5):1-21.

4. Paulo G. Henriques. Estética en periodoncia y cirugía plástica periodontal. 1a ed. Colombia: Amolca; 2006.p.175-193.

5. Fernández I, Alobera MA, Canto M, Blanco L. Bases fisiológicas de la regeneración ósea I. El proceso de remodelado. Med oral patol oral cir bucal. 2006;11:E47-51.

6. Fernández I, Alobera MA, Canto M, Blanco L. Bases fisiológicas de la regeneración ósea II. El proceso de remodelado. Med oral patol oral cir bucal. 2006;11:E151-7.

7. Bartold M, Gronthos S, Haynes D, Ivanovski S. Mesenchymal stem cells and biologic factors leading to bone formation. J Clin Periodontol. 2019; Vol. 46 Suppl 21:12-32.

8. Neyro J, Cano A, Palacios S. Regulación del metabolismo óseo a través del sistema Rank-Rankl-Opg. Rev Osteoporos Metab Miner 2011;3(2):105-112.

9. Wu M, Chen G, Li Y. P. TGF-beta and BMP signaling in osteoblast, skeletal development, and bone formation, homeostasis and disease. J Bone Research, 2016; (4):16009.

10. Wessing B, Lettner S, Zechner W. Guided bone regeneration with collagen membranes and particulate graft materials: A systematic review and meta-

analysis. Int J Oral Maxillofac Implants. 2018;33(1):87–100.

11. Kao D, Fiorellini J. comparison of ridge expansión and ridge splitting techniques for narrowalveolar ridge in a swine cadaver model. Int J periodontic Restaurative Dent 2015;35, 44-49.

12. Froum S, Rosenberg E, Tarnow D. Distraction osteogenesis for ridge augmentation: Prevention and treatment of complications. Thirty case reports 2008;28(4):337-45.

13. Peñarocha M. Implantología oral Ed. Lexus; 2010.p132-134.

14. Seibert JS. Reconstruction of deformed, partially edentulous ridges, using full thickness onlay grafts. Part I. Technique and wound healing. Compend Contin Educ Dent 1983;4(5):437-53.

15. Sociedad Argentina de Periodontología. Clasificación de enfermedades y alteraciones periodontales y periimplantares 2017. J Clin Periodontol 2018 Jun;45 Suppl 20:S1–S8

16. Palacci P, Nowzari H. Soft tissue enhancement around dental implants. Periodontol 2000 2008;47:113-32.

17. Souza FÁ, Bassi AP, Aranega AM, Ponzoni D, Leonardi GB, Boos FB, et al. Reconstruction of maxillary ridge atrophy caused by dentoalveolar trauma, using autogenous block bone graft harvested from chin: a case report. J Osseointegr 2014;6(2):21-27.

18. Maiorana C, Beretta M, Salina S, Santoro F. Reduction of autogenous bone graft resorption by means of bio-oss coverage: a prospective study. Int J Periodontics Restorative Dent. 2005;25:19-25.

19. Clementini M, Morlupi A, Agrestini C, Ottria L. Success rate of dental implants inserted in autologous bone graft regenerated areas: A systematic review. Oral Implantol 2011;4(3-4):3-10.

20. Cordaro L, Amade D, Cordaro M. Clinical results of alveolar ridge augmentation whit mandibular block bone graft in partially edentulous patients prior to implant placement. Clin Oral Impl Res 2002;13:103 -11.

21. Mendoza-Azpur G, De la Fuente A, Chavez E, Valdivia E, Khouly I. Horizontal ridge augmentation with guided bone regeneration using particulate xenogenic bone substitutes with or without autogenous block grafts: A randomized controlled trial. Clin Implant Dent Res. 2019;1–10.

22. Elnayef B, Porta C, Suárez-López Del Amo F, Mordini L, Gargallo-Albiol J, Hernández-Alfaro F. The fate of lateral ridge aumentation: a systematic review and metaanalysis. Int J Oral Maxillofac Implants. 2018;33:622-35.

23. Cortellini P, Bissada NF. Condiciones mucogingivales en la dentición natural: revisión narrativa, definiciones de casos y consideraciones diagnósticas. J Periodontol 2018;89 Supl. 1:204-13.

24. Zucchelli G, Tavelli L, Stefanini M, Barootchi S, Mazzotti C, Gori G, Wang HL. Classification of facial peri-implant soft tissue dehiscence/deficiencies at single implant sites in the esthetic zone. J Periodontol. 2019 Oct; 90(10):1116-1124.

25. Fernandes JQ, de Lima VN, Bonardi JP, Filho OM, Queiroz SBF. Bone regeneration with recombinant human bone morphogenetic protein 2: a systematic review. J Maxillofac Oral Surg. 2018 Mar;17(1):13-18.