Universidad Nacional Mayor de San Marcos
Universidad del Perú. Decana de América
Facultad de Medicina Veterinaria
Escuela Profesional de Medicina Veterinaria

Ultrasonografía renal en animales de compañía y sus aplicaciones en la clínica veterinaria

TESINA

Para optar el Título Profesional de Médico Veterinaria

AUTOR

Rocío Andrea CHACÓN INOCENTE

ASESOR

Mg. Jacqueline CAHUA UGARTE

Lima, Perú

2024



Reconocimiento - No Comercial - Compartir Igual - Sin restricciones adicionales

https://creativecommons.org/licenses/by-nc-sa/4.0/

Usted puede distribuir, remezclar, retocar, y crear a partir del documento original de modo no comercial, siempre y cuando se dé crédito al autor del documento y se licencien las nuevas creaciones bajo las mismas condiciones. No se permite aplicar términos legales o medidas tecnológicas que restrinjan legalmente a otros a hacer cualquier cosa que permita esta licencia.

Referencia bibliográfica

Chacón R. Ultrasonografía renal en animales de compañía y sus aplicaciones en la clínica veterinaria [Tesina de pregrado]. Lima: Universidad Nacional Mayor de San Marcos, Facultad de Medicina Veterinaria, Escuela Profesional de Medicina Veterinaria; 2024.

Metadatos Complementarios

Datos de autor	
Nombres y apellidos	Rocío Andrea Chacón Inocente
Tipo de documento de identidad	DNI
Número de documento de identidad	70689955
URL de ORCID	No aplica
Datos de asesor	
Nombres y apellidos	Jacqueline Cahua Ugarte
Tipo de documento de identidad	DNI
Número de documento de identidad	09521579
URL de ORCID	https://orcid.org/0000-0002-0374-3083
Datos del jurado	
Presidente del jurado	
Nombres y apellidos	Diego Diaz Coahila
Tipo de documento de identidad	DNI
Número de documento de identidad	07521315
Miembro del jurado 1	
Nombres y apellidos	Rose Mary Barreto Rios
Tipo de documento de identidad	DNI
Número de documento de identidad	40740191
Miembro del jurado 2	
Nombres y apellidos	Roberto César Dávila Fernández
Tipo de documento de identidad	DNI
Número de documento de identidad	09894279
Datos de investigación	

Línea de investigación	B.4.1.8. Medicina y animales menores
Grupo de investigación	No aplica
Agencia de financiamiento	Sin financiamiento
Ubicación geográfica de la investigación	País: Perú Departamento: Lima Provincia: Lima Distrito: Lima Latitud: -12.056445 Longitud: -77.085994
Año o rango de años en que se realizó la investigación	2024
URL de disciplinas OCDE	Ciencia veterinaria https://purl.org/pe-repo/ocde/ford#4.03.01

Universidad Nacional Mayor de San Marcos
Universidad del Perú, Decana de América
Facultad de Medicina Veterinaria
Escuela Profesional de Medicina Veterinaria

ACTA DE SUSTENTACIÓN DE TESIS PARA OPTAR EL TÍTULO PROFESIONAL DE MÉDICO VETERINARIO

PROGRAMA DE TUTORÍA EN INVESTIGACIÓN PARA OPTAR EL TÍTULO PROFESIONAL DE MÉDICO VETERINARIO POR LA MODALIDAD DE EXAMEN DE APTITUD PROFESIONAL

En el auditorio principal de la Facultad de Medicina Veterinaria, el día jueves 08 de mayo de 2024, a las 12:**00** horas, se constituyó el Jurado Examinador designado mediante Resolución Directoral **N°007-PROGR-TUTORIA /FMV-2024**, integrado por los siguientes profesores:

MV. DIAZ COAHILA DIEGO	**Presidente del Jurado**
MV. Mg. CAHUA UGARTE JACQUELINE	**Tutora**
MV. Mg. DÁVILA FERNÁNDEZ ROBERTO CÉSAR	**Miembro del Jurado**
MV. Mg. BARRETO RIOS ROSE MARY	**Miembro del Jurado**

Luego de la instalación del Jurado a cargo del Presidente y bajo la dirección del mismo, el Bachiller Doña: **ROCÍO ANDREA CHACÓN INOCENTE**, para optar el Título Profesional de Médico Veterinaria, procedió a la sustentación pública de la Tesina:

"ULTRASONOGRAFÍA RENAL EN ANIMALES DE COMPAÑÍA Y SUS APLICACIONES EN LA CLÍNICA VETERINARIA"

Luego de absolver las preguntas del Jurado y del público asistente, el Jurado deliberó con la abstención reglamentaria del Tutor y acordó su **APROBACIÓN** por **UNANIMIDAD**, otorgándole la nota de **diecisiete (17).**

Habiéndose aprobado la sustentación pública de la Tesina, el Presidente en representación del Jurado recomienda que la Escuela Profesional de Medicina Veterinaria proponga la aprobación del **TÍTULO PROFESIONAL DE MÉDICO VETERINARIA** a la Facultad de Medicina Veterinaria y que esta proponga al Rectorado el otorgamiento respectivo.

Siendo las ..... **horas**, concluyó el acto académico de sustentación pública de la Tesina en fe de lo cual suscriben la presente acta por cuadruplicado los integrantes del Jurado:

Diaz Coahila Diego: MV. Prof. Asociado, TC

Cahua Ugarte Jacqueline: MV. Mg. Prof. Asociado, TC

Dávila Fernández Roberto César: MV. Mg. Prof. Asociado, DE

Barreto Rios Rose Mary: MV. Mg. Prof. Auxiliar, TC

UNIVERSIDAD NACIONAL MAYOR DE SAN MARCOS
Universidad del Perú, DECANA DE AMÉRICA

Facultad de Medicina Veterinaria

ESCUELA PROFESIONAL DE MEDICINA VETERINARIA

Trabajo sustentado y aprobado ante el Jurado designado por la Escuela Profesional de Medicina Veterinaria mediante Resolución Directoral N°007-PROGR-TUTORIA /FMV-2024

PRESIDENTE: .....
DIAZ COAHILA DIEGO

MIEMBROS : .....
CAHUA UGARTE JACQUELINE

ASESORA DE LA TESIS

: .....
DÁVILA FERNÁNDEZ ROBERTO CÉSAR

: .....
BARRETO RIOS ROSE MARY

San Borja, 28 de mayo del 2024

V° B°

UNMSM

Firmado digitalmente por DELGADO CASTRO Alfredo FAU 20148092282 soft
Motivo: Soy el autor del documento
Fecha: 31.05.2024 11:46:01 -05:00

.....
Dr. Alfredo Delgado Castro
Director EPMV (e)
Escuela Profesional de Medicina Veterinaria

UNIVERSIDAD NACIONAL MAYOR DE SAN MARCOS
Universidad del Perú, DECANA DE AMÉRICA
FACULTAD DE MEDICINA VETERINARIA
ESCUELA PROFESIONAL DE MEDICINA VETERINARIA

CERTIFICADO DE SIMILITUD

Yo **Jacqueline Cahua Ugarte** en mi condición de asesor acreditado con la Resolución Directoral N° **007-PROG-TUTORIA/FMV-2024** de la tesina, cuyo título es **ULTRASONOGRAFÍA RENAL EN ANIMALES DE COMPAÑÍA Y SUS APLICACIONES EN LA CLÍNICA VETERINARIA**, presentado por la bachiller **CHACÓN INOCENTE, ROCÍO ANDREA** para optar el título profesional de Médico Veterinario, CERTIFICO que se ha cumplido con lo establecido en la Directiva de Originalidad y deSimilitud de Trabajos Académicos, de Investigación y Producción Intelectual. Según larevisión, análisis y evaluación mediante el software de similitud textual, el documentoevaluado cuenta con el porcentaje de **13 %** de similitud, nivel **PERMITIDO** para continuar con los trámites correspondientes y para su publicación **en el repositorio institucional**.

Se emite el presente certificado en cumplimiento de lo establecido en las normas vigentes, como uno de los requisitos para la obtención del título profesional correspondiente.

Firma del Asesor _____

DNI: 09521579

Huella digital

Nombres y apellidos del asesor:

Jacqueline Cahua Ugarte

ÍNDICE

I. INTRODUCCIÓN 1

II. ESTADO DEL ARTE 3

1. NOCIONES BÁSICAS DE LA ECOGRAFÍA 3

1.1. PRINCIPIOS ACÚSTICOS BÁSICOS 3

1.1.1. LONGITUD DE ONDA, FRECUENCIA Y VELOCIDAD 3

1.1.2. PROPAGACIÓN DEL SONIDO 4

1.1.3. REFLEXIÓN E IMPEDANCIA ACÚSTICA 4

1.1.4. REFRACCIÓN 5

1.1.5. ATENUACIÓN 5

1.2. TRANSDUCTORES 5

1.3. MODOS DE PRESENTACIÓN ECOGRÁFICA 6

1.3.1. MODO A 6

1.3.2. MODO B 6

1.3.3. MODO M 7

1.3.4. NUEVOS MODOS DE ECOGRAFÍA ESPECIAL 7

2. PRINCIPIOS DE INTERPRETACIÓN 9

2.1. TERMINOLOGÍA DESCRIPTIVA 9

2.1.1. ECOICO 9

2.1.2. ANECOICO 9

2.1.3. HIPOECOICO 9

2.1.4. HIPERECOICO 9

2.1.5. ISOECOICO 9

3. LOS RIÑONES 10

3.1. RESEÑA ANATÓMICA 10

3.1.1. POSICIÓN DE LOS RIÑONES 10

3.1.2. FORMA Y ESTRUCTURA RENAL 10

3.1.3. UNIDAD FUNCIONAL DEL RIÑÓN 12

3.1.4. GLOMÉRULO 13

3.1.5. TÚBULOS RENALES Y COLECTORES 13

3.1.6. VASCULARIZACIÓN 14

3.1.7. VASOS LINFÁTICOS 15

3.1.8. INERVACIÓN 15

3.2. ANATOMÍA ULTRASONOGRÁFICA 15

3.2.1. ANATOMÍA NORMAL 15

3.2.2. ECOGENICIDAD NORMAL 17

3.2.3. TAMAÑO NORMAL 21

4. TÉCNICA DE EXPLORACIÓN ECOGRÁFICA DEL RIÑÓN 23

4.1. POSICIÓN DEL PACIENTE Y TÉCNICA DE EXPLORACIÓN 24

4.2. PREPARACIÓN DEL PACIENTE 27

4.3. CORTES ECOGRÁFICOS 28

5. ECOGRAFÍA DE PATOLOGÍAS RENALES 30

5.1. ANOMALÍAS FOCALES 30

5.1.1. QUISTES RENALES 30

5.1.2. ABSCESOS RENALES 31

5.1.3. MASAS RENALES 31

5.1.4. ÁREAS HIPERECOGÉNICAS EN CORTEZA RENAL 32

5.2. ANOMALÍAS DIFUSAS 33
6. PROCEDIMIENTO DE BIOPSIA ECOGUIADA 34
6.1. EQUIPO 35
6.2. PREPARACIÓN DEL PACIENTE 36
6.3. BIOPSIA PERCUTÁNEA GUIADO POR ULTRASONIDO 36
7. TÉCNICAS AVANZADAS 38
7.1. ECOGRAFÍA DOPPLER 38
7.2. ULTRASONIDO CON CONTRASTE 40
7.3. ELASTOGRAFÍA RENAL 42
7.4. ÍNDICE DE RESISTENCIA RENAL (IR) 44
III. OBJETIVOS 46
IV. METODOLOGÍA 47
V. DISCUSIÓN 48
VI. CONCLUSIONES 50
VII. REFERENCIAS BIBLIOGRÁFICAS 51

LISTA DE FIGURAS

Figura 1: Representación esquemática de la estructura del riñón y subdivisión de los segmentos formadores y excretores de orina corteza y la médula renal.

Figura 2: Nefrona.

Figura 3: Representación esquemática de la vascularización del riñón.

Figura 4: Riñón felino normal.

Figura 5: Ecogenicidad cortical renal en relación con el parénquima hepático en perros normales.

Figura 6: Ecogenicidad cortical renal en relación con el parénquima hepático en gatos normales.

Figura 7: Corte longitudinal de riñón izquierdo en canino donde se observa signo de anillo medular.

Figura 8: Corte longitudinal de riñón izquierdo en canino donde se observa signo de hiperecogenicidad de médula externa.

Figura 9: Índice reno-aórtico.

Figura 10: Posición inicial para exploración del riñón izquierdo.

Figura 11: Movimiento de abanico en dirección dorsal y ventral.

Figura 12: Se gira la sonda 90° en sentido horario realizando movimientos de abanico para la explorarción transversal.

Figura 13: Posición inicial para exploración del riñón derecho.

Figura 14: Posición en decúbito dorsal en mesa acolchada en forma de V.

Figura 15: Posición en decúbito lateral.

Figura 16: Orientación del transductor y anatomía.

Figura 17: Quistes corticales en riñón canino.

Figura 18: Ejemplos de abscesos renales.

Figura19: Ejemplos de nódulos de hemangiosarcoma en los riñones de dos perros diferentes.

Figura 20: Infartos renales.

Figura 21: Linfoma renal en un gato.

Figura 22: Instrumento de biopsia desechable con resorte.

Figura 23: Esquema del método correcto e incorrecto para dirigir la aguja de biopsia renal.

Figura 24: Biopsia renal guiada por ultrasonido.

Figura 25: Imagen ultrasonográfica del procedimiento.

Figura 26: Color Doppler.

Figura 27: Power Doppler.

Figura 28: Imágenes de ecografía con contraste en un perro sano.

Figura 29: Infarto renal con medio de contraste.

Figura 30: Imágenes de ultrasonido en modo B y elastograma cuantitativo en un perro con enfermedad renal crónica.

LISTA DE TABLAS

Tabla 1: Velocidad del sonido en lo tejidos corporales.

Tabla 2: Longitud renal normal en perros.

I. INTRODUCCIÓN

La ecografía es una de las técnicas de diagnóstico por imagen más utilizadas en la práctica diaria en la clínica de animales menores. Nos permite distinguir las alteraciones patológicas de la normalidad anatómica mediante la evaluación del parénquima de los distintos órganos, comparándolos entre ellos o evaluando la medida de los mismos (Sánchez et al., 2016).

Es una herramienta efectiva y útil para la evaluación y diagnóstico de patologías, siendo un método seguro, accesible y no invasivo para el paciente. Al ser un método inocuo y de alta fiabilidad, forma parte importante dentro de los procedimientos diagnósticos, complementando la radiografía y exámenes de laboratorio (Lockett et al., 2009).

La ultrasonografía renal permite la evaluación anatómica importante respecto al tamaño, forma y estructura interna. Teniendo como ventajas respecto a la radiografía, la posibilidad de evaluar los riñones en pacientes con emaciación, efusión abdominal; también se logra viasualizar y localizar con mayor facilidad líquido subcapsular, líquido perirrenal, pequeñas masas renales o perirrenales y dilataciones pélvicas o de uréteres (Widmer et al., 2022).

Técnicas avanzadas como la ecografía Doppler permite la evaluación dinámica del flujo sanguíneo renal (Widmer et al., 2022). Por ejemplo, siendo potencialmente útil para

detectar enfermedades renales asociadas al incremento o disminución de la resistencia vascular renal (Soria et al., 2007).

Las evaluaciones ecográficas no solo son de utilidad en el diagnóstico sino también desempeñan un papel importante en el pronóstico de los pacientes que cursan enfermedad renal crónica (Bragato et al., 2017).

El objetivo del presente trabajo es realizar una revisión actualizada sobre el uso de la ultrasonografía renal en animales de compañía y técnicas avanzadas para la detección de patologías con la finalidad de obtener un diagnóstico, siendo de gran utilidad en la práctica veterinaria diaria.

II. ESTADO DEL ARTE

1. NOCIONES BÁSICAS DE LA ECOGRAFÍA

1.1.PRINCIPIOS ACÚSTICOS BÁSICOS

1.1.1. LONGITUD DE ONDA, FRECUENCIA Y VELOCIDAD

Las ondas de sonido se clasifican según su longitud de onda, velocidad y frecuencia, definiéndose esta última como el número de ciclos repetidos durante un intervalo de tiempo determinado y se expresa en Hertz (Hz) (Penninck y d´Anjou, 2015). Un sonido de alta frecuencia, es decir de millones de ciclos por segundo, presenta una longitud de onda más corta, obteniendo imágenes de mayor resolución (Mattoon y Berry, 2022).

Las ondas de ultrasonido tienen una frecuencia mayor de las ondas de sonido audible, por encima de 20 000 Hz (Díaz et al., 2007). En los exámenes ecográficos las frecuencias utilizadas generalmente varían entre 3 y 12 MHz, es decir de 3 a 12 millones de ciclos por segundo, lo que está mucho más allá de lo que el oído humano puede percibir (Penninck y d´Anjou, 2015).

La velocidad es el tiempo con el que el sonido se desplaza a través de un medio acústico, determinado por la densidad y rigidez del medio transmisor (Thrall, 2003).

Frecuencia y longitud de onda se relacionan inversamente al mantenerse constante la velocidad del sonido, ya que esta es independiente de la frecuencia y casi constante en los tejidos corporales (Mattoon y Berry, 2022).

Tejido o sustancia	Velocidad (m/s)
Aire	331
Grasa	1450
Agua	1540
Tejido blando	1540
Cerebro	1541
Hígado	1549
Riñón	1561
Sangre	1570
Músculo	1585
Cristalino	1620
Hueso	4080

Tabla 1: Velocidad del sonido en lo tejidos corporales (Mattoon y Berry, 2022).

1.1.2. PROPAGACIÓN DEL SONIDO

La energía se mueve a través de los tejidos mediante ondas longitudinales. El diagnóstico ecográfico utiliza el principio del pulso-eco, donde se transmite pulsos cortos de sonido al cuerpo (Mattoon y Berry, 2022).

1.1.3. REFLEXIÓN E IMPEDANCIA ACÚSTICA

La reflexión se produce cuando un haz se desplaza en perpendicular al límite entre dos tejidos que tienen diferente impedancia acústica (McGahan et al., 2021).

Se denomina impedancia acústica al producto entre la densidad del tejido y la velocidad del sonido dentro del tejido, haciendo referencia a las características de reflexión o de transmisión del tejido. La amplitud del eco que retorna al transductor es proporcional a la diferencia de impedancia acústica entre dos tejidos (Mattoon y Berry, 2022).

1.1.4. REFRACCIÓN

Se produce cuando el haz de ultrasonido se desvía al incidir con un determinado ángulo sobre una interfase reflectante situada entre dos medios en los que la velocidad de ultrasonidos es diferente (Díaz et al., 2007). La refracción se produce cuando las interfases producen variación en la dirección de las ondas que siguen atravesando los tejidos (Borrego, 2012).

1.1.5. ATENUACIÓN

Se determina como atenuación a la pérdida de energía que experimenta un haz de ultrasonido al atravesar un medio, guardando directa relación con la profundidad y frecuencia (Díaz et al., 2007).

La atenuación es la pérdida de intensidad provocada por la dispersión y absorción del haz incidente, la dispersión aumenta al hacerlo la frecuencia del ultrasonido y la absorción se produce a través de la transferencia de energía a los tejidos (McGahan et al., 2021).

1.2.TRANSDUCTORES

En el transductor se genera la energía ultrasónica, al contener los cristales piezoeléctricos, éstos transfoman la energía eléctrica en sonido y viceversa. Como cristal piezoeléctrico se usa la circonita de titanio de plomo (Vargas et al., 2008).

Los cristales piezoeléctricos vibran emitiendo sonido cuando el emisor de pulsos o transmisor les aplica voltaje. Depende de las características y del grosor de los cristales de las sondas, se determina el rango de frecuencias que emite un transductor (Mattoon y Berry, 2022).

Actualmente existen cuatro tipos de transductores. Lineales, proporcionando una imagen rectangular, usado para evaluar estructuras superficiales, las frecuencias con las que trabaja son de 7,5 y 13 MHz. Convexos, se usa en exploración abdominal y obstétrica, evalúa estructuras de mayor profundidad y su frecuencia de trabajo es de 3,5 a 5 MHz. Sectoriales, ideal para el estudio cardiaco, ya que permite un abordaje costal, con frecuencia de trabajo de 3,5 a 5 MHz. Intracavitarios, pueden ser lineales o convexos, utilizado en exploraciones intrarrectales o intravaginales, trabaja con frecuencias de 5 a 7,5 MHz (Díaz et al., 2007).

1.3.MODOS DE PRESENTACIÓN ECOGRÁFICA

1.3.1. MODO A

Primer modo de presentación que se utilizó, siendo el más simple. Representándose sobre una línea de base unos vectores con distinta altura relacionada con la intensidad del eco (Domenech de Frutos y Gironés, 2012).

1.3.2. MODO B

El modo B dinámico o imagen en tiempo real, es el más utilizado en medicina. Se obtiene varias imágenes por segundo (Vargas et al., 2008).

Se utilizan varios haces emitidos secuencialmente obteniendo imágenes en dos dimensiones en movimiento (Mattoon y Berry, 2022).

1.3.3. MODO M

Representa el movimiento de la interfase reflectante, se selecciona un haz de ultrasonido en modo B y se visualiza a lo largo de una línea del tiempo (García y Torres, 2008). Es utilizado en ecocardiografía (Mattoon y Berry, 2022) y en ciertos exámenes pulmonares y para obtener imágenes fetales (Fulton, 2016).

1.3.4. NUEVOS MODOS DE ECOGRAFÍA ESPECIAL

1.3.4.1. IMAGEN TISULAR ARMÓNICA

Técnica que disminuye el ruido y desorden, disminuyendo los efectos de distorsión de la imagen ecográfica. Se encuentra disponible en muchos ecógrafos modernos, resultando útil en determinadas ocasiones como en la evaluación de pacientes de gran tamaño, ya que la formación de frecuencias armónicas aumenta con la profundidad del escaneo (Mattoon y Berry, 2022).

1.3.4.2.ECOGRAFÍA ESPACIAL COMPUESTA

La formación de imágenes compuestas se realiza mediante proceso computacional, realizando la dirección mecánica del haz que luego combina tres o más marcos desde diferentes ángulos de dirección. Permitiendo mayor claridad, resolución y mejor definición de las imágenes (Cheung, 2004).

Tecnología nueva que aumenta la calidad de la imagen. Recientemente se ha descrito los efectos de la imagen espacial compuesta en medicina veterinaria, como en la disminución o eliminación de los lóbulos laterales, aumento de la anchura y reducción de la intensidad de la sombra acústica y reducción o eliminación de las sombras laterales.

Se recomienda no usarlo en pacientes taquipneicos o que se encuentren jadeando al momento de la evaluación (Mattoon y Berry, 2022).

1.3.4.3.CAMPO DE VISIÓN EXTENDIDO

Las imágenes panorámicas se muestran como un campo de visión extendido, que permite poder examinar áreas amplias que no encajan en una sola imagen (Samsung, 2024). Permite obtener una imagen panorámica estática al mover el transductor a lo largo del eje X. Compensa el campo de visión relativamente estrecho de la ecografía, estableciendo la relación espacial y anatómica en lesiones extensas o multicéntricas (Mattoon y Berry, 2022).

1.3.4.4.ECOGRAFÍA TRIDIMENSIONAL

Técnica de imagen no invasiva que permite la visualización de la cavidad y del contorno del órgano o estructura a evaluar. Permite crear reconstrucciones espaciales de los órganos (Graupera, 2012).

Está disponible desde hace algunos años, pero en medicina veterinaria su utilidad no ha sido definida todavía. Nos permite obtener información de imágenes estáticas desde varias perspectivas. En medicina humana se usa de manera rutinaria en ginecología, obstetricia y cardiología. La ecografía 3D a tiempo real se conoce como ecografía 4D (Mattoon y Berry, 2022).

2. PRINCIPIOS DE INTERPRETACIÓN

2.1. TERMINOLOGÍA DESCRIPTIVA

2.1.1. ECOICO

Una imagen ecoica es aquella que genera ecos por las interfases acústicas en su interior (Diaz et al., 2007).

2.1.2. ANECOICO

Es una imagen sin ecos, se produce cuando el haz de ultrasonido pasa por un medio sin interfase reflectante, se representa con el negro de la escala de grises (Domenech de Frutos y Gironé, 2012).

2.1.3. HIPOECOICO

Áreas de poca intesidad de ecos o podre de ecos, observándose las imágenes de color gris oscuro (Mattoon y Berry, 2022).

2.1.4. HIPERECOICO

Se generan gran cantidad de ecos al inicidir sobre los órganos evaluados, observándose de color blanco intenso en la imagen (Castañeda, 2022).

2.1.5. ISOECOICO

Se llama así a una estructura que presenta la misma ecogenicidad que otra, cuando se comparan a la misma profundidad y con los mismos parámetros de ajuste de imagen (Diaz et al., 2007).

3. LOS RIÑONES

3.1.RESEÑA ANATÓMICA

3.1.1. POSICIÓN DE LOS RIÑONES

Los riñones están situados comúnmente retroperitoneal sobre la pared dorsal de la cavidad abdominal bilateralmente uno a cada lado de la columna vertebral. Predominantemente se encuentran en la parte ventral de la región lumbar, aunque frecuentemente se desplazan hacia craneal por debajo de las últimas costillas. Con cada respiración del animal sus posiciones cambian con los movimientos del músculo diafragma desplazándose aproximadamente la mitad de la longitud de una vértebra. El riñón derecho se sitúa en una posición más craneal que el izquierdo, por lo general se ajusta a la fosa del hígado, específicamente el proceso caudado y el lóbulo derecho, ocasionando la impresión renal en la superficie hepática, por lo mismo adquiere mayor estabilidad posicional en relación con el riñón izquierdo. Ambos riñones siempre están rodeados por una cantidad considerable de grasa denominada cápsula de la grasa perirrenal lo cual los protege de los daños que pudieran ocasionar la presión de órganos vecinos (Dyce et al., 2011).

3.1.2. FORMA Y ESTRUCTURA RENAL

Los riñones son de color marrón rojizo, tienen forma semejante a un frijol, alubia o también llamada judía en el perro y gato. Está cubierto por una fina cápsula de fibras colágenas, cápsula fibrosa, la cual restringe la expansión del órgano, esta cápsula puede ser separada del riñón sano con facilidad, pero se fija en áreas donde la parte sólida ha cicatrizado debido a lesiones previas. La superficie es siempre lisa, en el borde medial hay una hendidura llamado hilio renal donde se ubica el seno renal, este alberga el comienzo dilatado de la vía

excretora, el uréter, la pelvis renal, tejido graso, vasos sanguíneos y nervios que entran y salen del órgano (König et al., 2011).

El parénquima renal se divide en dos, corteza externa y médula interna (Fig. 1). La corteza se distingue por el color marrón-rojizo que posee y por el aspecto finamente granular. Recorren por las mismas líneas radiales que son las arterias interlobulillares, estas últimas junto al parénquima constituye los lobulillos corticales. Por el contrario, la médula renal consta de una zona externa oscura violácea de la que sale el seno renal y una zona interna estriada en forma radial. En el perro y gato los vértices de las pirámides medulares se fusionan en la cresta renal que da la característica de un riñón liso y con una sola lobulación, además entre las pseudopapilas se introducen dilataciones desde la pelvis renal que están divididas por vasos sanguíneos interlobulares. Cada pirámide medular con la parte cortical externa constituye un lóbulo renal (Dyce et al., 2011).

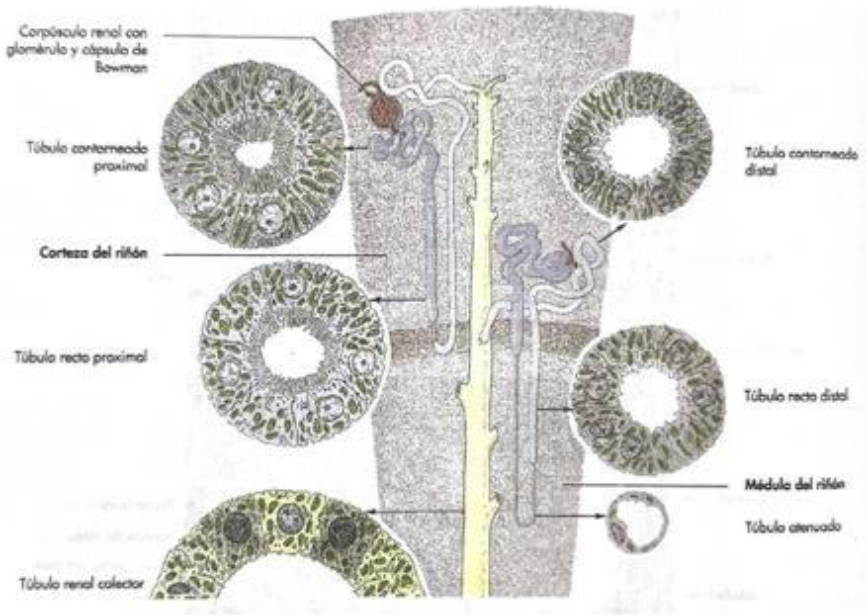

Figura 1: Representación esquemática de la estructura del riñón y subdivisión de los segmentos formadores y excretores de orina corteza y la médula renal (König et al., 2011).

3.1.3. UNIDAD FUNCIONAL DEL RIÑÓN

La unidad funcional del riñón es la nefrona (Fig. 2), también conocido como túbulo renal, ya que es un sistema canicular de túbulos donde también se incluye la cápsula de Bowman. Cada nefrona se ensancha en su segmento proximal y es penetrado por el ovillo capilar o llamado glomérulo (Verlander, 2014).

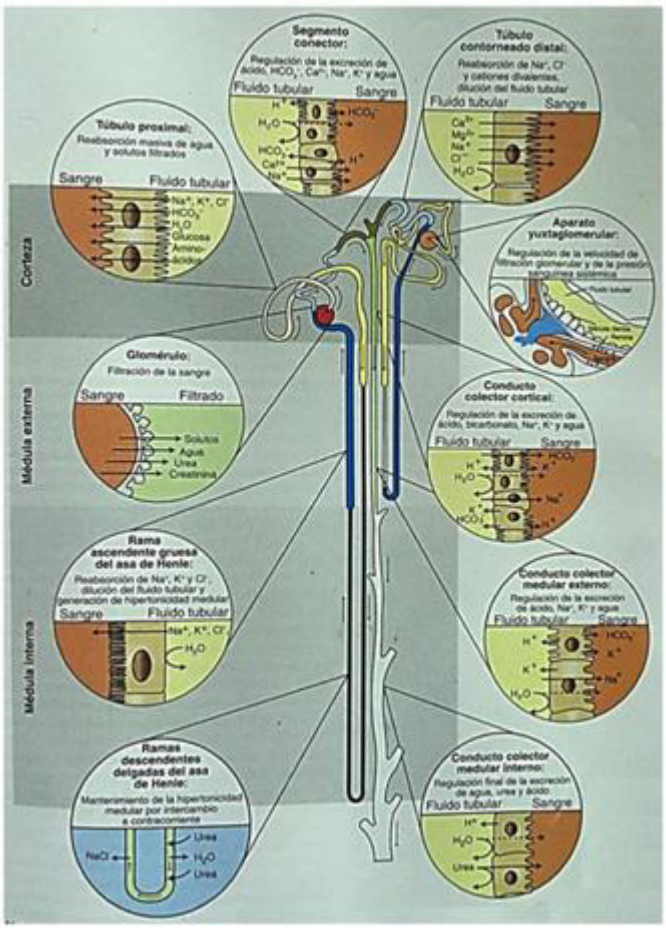

Figura 2: Nefrona (Verlander, 2014).

3.1.4. GLOMÉRULO

La membrana basal glomerular presenta 3 capas, denominados rara interna, lámina densa y rara externa. El endotelio del capilar glomerular contiene numerosas fenestras, cosntituyendo el 20 – 50% del área de la superficie capilar total (Rose, 2001).

La tasa de filtración glomerular está relacionado con la permeabilidad hidraúlica de las arteriolas glomerulares, del área de superficie y de la presión de filtración neta (Eaton y Pooler, 2004).

3.1.5. TÚBULOS RENALES Y COLECTORES

Los túbulos renales están conformados o se dividen en 3 segmentos. El primer segmento es el túbulo contorneado proximal el cual se une al siguiente segmento llamado asa del nefrón o asa de Henle, este último está compuesto por la parte descendente llamado el túbulo recto proximal seguido del túbulo atenuado, esta parte del nefrón forma una curvatura prolongada que se ubica en la médula renal. Posteriormente a esta delgada asa le sigue una rama gruesa ascendente y recta que se dirige a la corteza denominada túbulo recto distal que cierra el asa del nefrón. El asa de Henle se continúa con el túbulo contorneado distal. El segundo segmento, que desde la zona medular tiene un trayecto de regreso a la corteza. Un corto segmento se dirige a continuación hacia el conducto o túbulo colector, que tiene a su cargo el drenaje de varios nefrones, se abre en un gran conducto, el conducto papilar, varios de estos desembocan en el área cribosa, situada en el vértice de una papila, por medio de agujeros papilares (König et al., 2011).

3.1.6. VASCULARIZACIÓN

El riñón consta de la arteria renal cuyo origen es en la aorta abdominal, dicha arteria se divide en una rama anterior y posterior, las cuales ingresan por el seno renal. La arteria renal derecha es de mayor longitud que de la izquierda (Cruzat y Olave, 2013).

Las ramas de la división anterior se subdividen en cuatro arterias segmentarias, las cuales son segmentaria anterior-apical, superior, media e inferior. La anterior-apical y la inferior irrigan las superficies anterior y posterior de los polos renales superior e inferior y las segmentarias media y superior irrigan el parenquima renal anterior restante. Las segmentarias se subdividen en arterias lobares. A nivel de las pirámides renales las arterias interlobares se dividen en arterias arcuatas que discurren a los largo de la unión corticomedular (Fig. 3) (Gorriz et al., 2018).

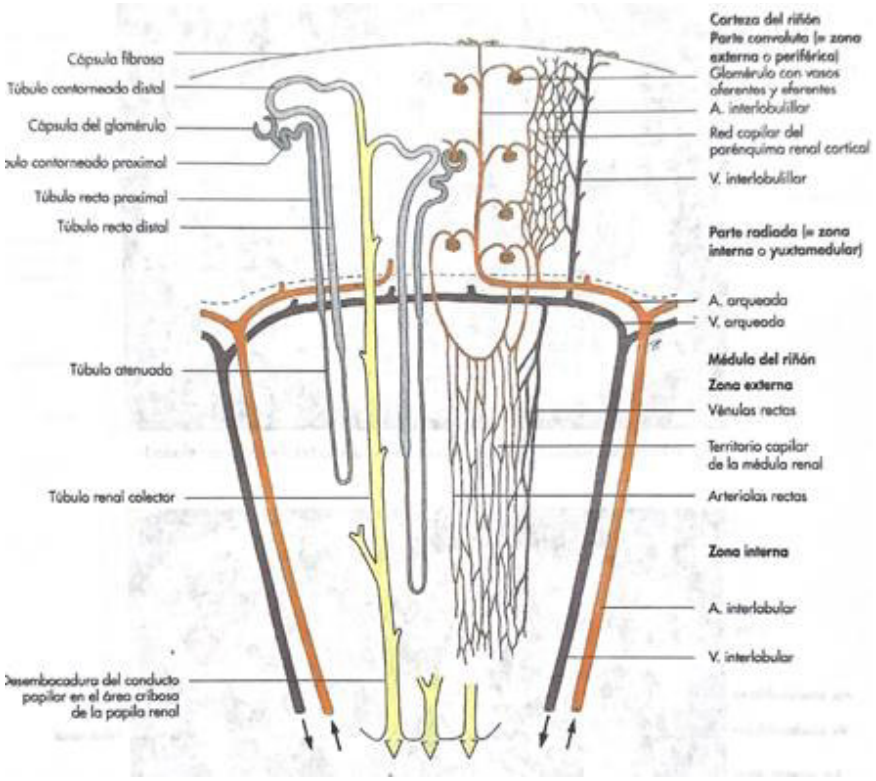

Figura 3: Representación esquemática de la vascularización del riñón (König et al., 2011).

3.1.7. VASOS LINFÁTICOS

Las vías linfáticas nacen en los capilares linfáticos ciegos del tejido conectivo del intersticio renal y siguen el mismo recorrido de los vasos sanguíneos. Existen dos redes de vasos linfáticos, una situada en las regiones externas de la corteza que drena a los vasos linfáticos mayores de la cápsula. La segunda red se localiza más profundo en el intersticio renal de la zona cortical, desembocando en los grandes vasos linfáticos del seno renal. Estos vasos drenan la linfa hacia los linfonódulos renales y de ahí a los lumbares aórticos (Zanuzzi y Hernández, 2022).

3.1.8. INERVACIÓN

Posee una inervación por parte del sistema nervioso autónomo, principalmente del sistema simpático que inerva al músculo liso de las arteiras, arteriolas aferentes y eferentes y a ciertos componentes del complejo yuxtaglomerular. La inervación parasimpática proviene del nervio vago (Zeisberg y Kalluri, 2015).

3.2. ANATOMÍA ULTRASONOGRÁFICA

3.2.1. ANATOMÍA NORMAL

El polo craneal del riñón izquierdo se ubica lateralmente a la curvatura mayor del estómago y contacta cranealmente con la rama izquierda del páncreas y hacia medial con la glándula adrenal izquierda. El bazo generalmente se ubica ventral al riñón izquierdo, usado como ventana acústica, para la evaluación. El polo craneal del riñon derecho se aloja en la fosa renal del lóbulo caudado del hígado. La vena cava se ubica hacia medial del riñon

derecho. Hacia ventral se ubican el duodeno descendente y la rama derecha del páncreas (Nyland et al., 2006).

En un corte longitudinal, se evidencian tres regiones que consisten en un área ecogénica brillante, que corresponde a la pelvis renal y la grasa peripélvica; una región hipoecogénica que rodea la pelvis, la médula renal; y la zona más externa hipoecogénica, la corteza renal. Al realizar un barrido de lateral a medial en un corte longitudinal, la pelvis renal desaparece, visualizándose una región central hipoecogénica con dos líneas hiperecogénicas paralelas (Fig. 4-A). La zona hipoecogénica central representa la cresta renal; las líneas hiperecogénicas son los divertículos pélvicos dorsales y ventrales junto con las arterias y venas interlobares. Los divertículos y los vasos se representan como estructuras hiperecogénicas cortas, lineales y paralelas que atraviesan la región medular hacia la corteza. La médula hipoecogénica está separada en secciones por los divertículos y vasos interlobares. En un corte transversal se puede visualizar con mayor facilidad a los divertículos pélvicos y vasos. La pelvis renal y la grasa peripélvica, el uréter proximal, divertículos, médula y corteza pueden evaluarse en cortes transversales (Fig. 4-B) (Nyland et al., 2006).

En perros y gatos sin patologías renales, generalmente no se identifica la orina dentro de la pelvis o de los divertículos, los uréteres se evindecian en caso de diuresis (Nuñez, 2020).

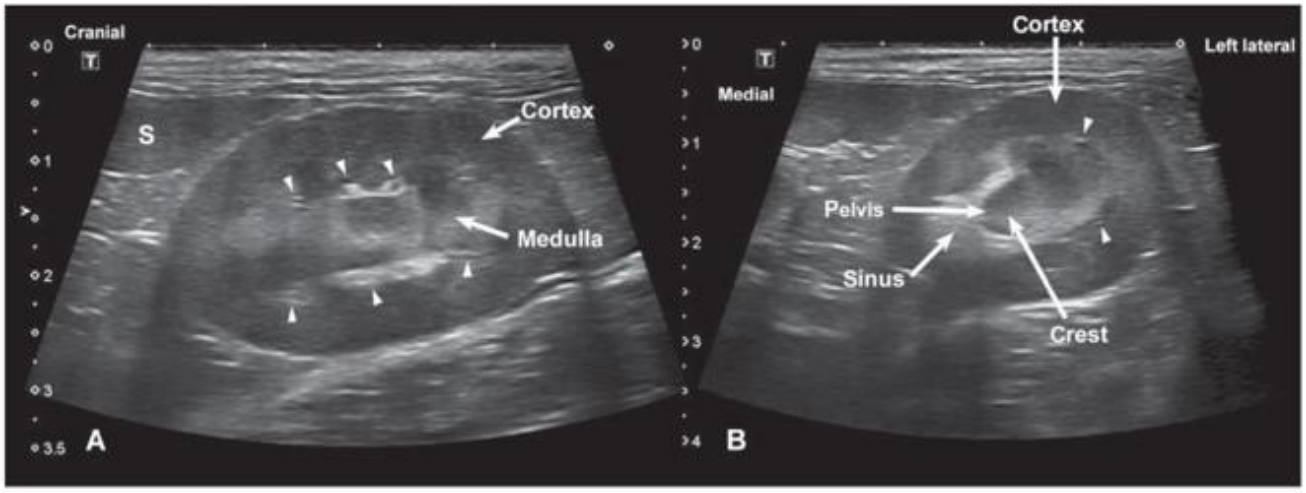

Figura 4: Riñón felino normal. Imagen longitudinal (A) y transversal (B) del riñón izquierdo en un gato normal (D´Anjou M y Penninck D. 2015).

3.2.2. ECOGENICIDAD NORMAL

La relación normal de ecogenicidad del riñón respecto al hígado y bazo es importante para poder reconocer las principales anomalías (Widmer et al., 2022).

La médula renal es hipoecoica en comparación con la corteza, que suele ser hipoecoica o isoecoica con el hígado (Fig. 5) e hipoecoica con el bazo. Sin embargo, en perros y gatos con función renal normal, la corteza renal puede ser hiperecoica en comparación al hígado (Fig. 6) (DÁnjou y Penninck, 2015). El borde medular normal presenta un aspecto simétrico con ecogenicidades lineales debido a los vasos interlobulares (Lisciandro, 2016). El seno renal es hiperecoico debido al contenido de tejido adiposo y conectivo (Nuñez, 2020). La pelvis renal, zona más ecogénica; en un corte sagital se observan dos líneas ecogénicas que son los divertículos o recesos pélvicos y una zona hipoecoica central siendo la prolongación de la médula renal. La cápsula renal se observa como una fina línea hiperecoica en el perímetro del riñón (Fominaya, 2010). Se produce un falso incremento

de la ecogenicidad cortical en los polos craneal y caudal cuando se realiza un corte perpendicular al eje longitudinal, dicho efecto es conocido como anisotropía (Widmer et al., 2022).

En los gatos, la acumulación de vacuolas grasas en la corteza renal parece contribuir a su hiperecogenicidad (DÁnjou y Penninck, 2015). En felinos castrados, con sobrepeso y en gatas gestantes la corteza renal suele ser de mayor ecogenicidad debido a los depósitos de lípidos (Nuñez, 2020). Por lo tanto, el aumento de la ecogenicidad cortical en gatos siempre debe evaluarse asociado con otros hallazgos ecográficos, de laboratorio o de biopsia, para determinar si este cambio está asociado con enfermedad renal o no (Bragato et al., 2017).

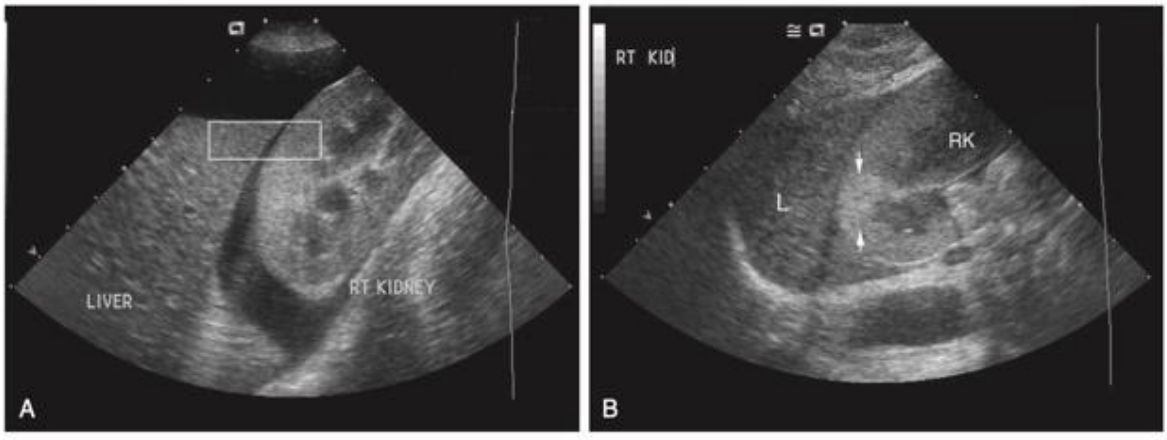

Figura 5: Ecogenicidad cortical renal en relación con el parénquima hepático en perros normales (D´Anjou M y Penninck D. 2015).

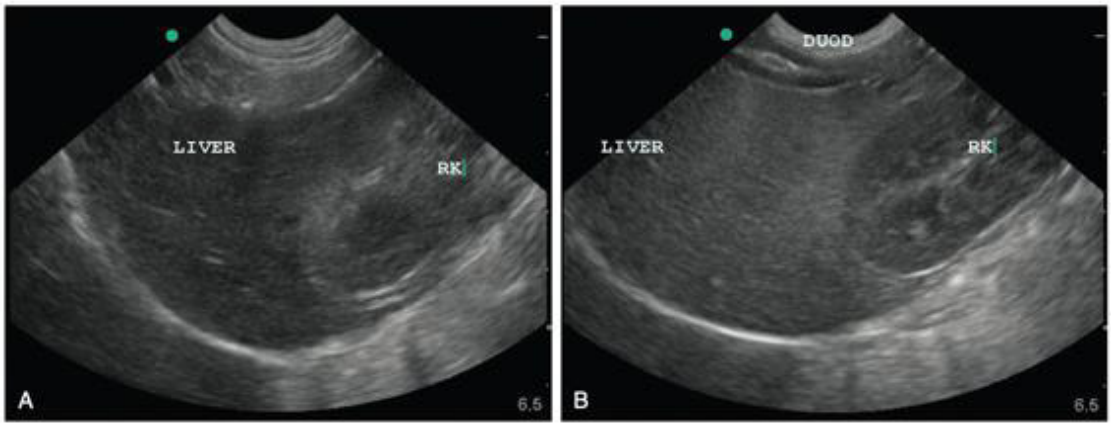

Figura 6: Ecogenicidad cortical renal en relación con el parénquima hepático en gatos normales (D´Anjou M y Penninck D. 2015).

El signo del anillo medular es una línea hiperecoica que no produce sombra acústica posterior localizado en la zona externa de la médula renal (Fig. 7), su significado es inespecífico ya que se encuentra en estados fisiológicos en felinos y caninos menores de 25 kilogramos de peso o en ciertas patologías como leptospirosis, nefropatía hipercalcémica, necrosis tubular aguda, nefrosis por tóxicos, entre otros. (Nuñez, 2020). Se determinó que cuando dicho signo se presenta acompañado por cambios como reducción del tamaño renal, aumento de ecogenicidad un 78% de pacientes si presentaron alteración de la funcionalidad renal (Suárez, 2019).



Figura 7: Corte longitudinal de riñón izquierdo en canino donde se observa signo de anillo medular (Elaboración propia).

El signo de hiperecogenicidad de médula externa, denominado hasta hace poco como signo de doble ecogenicidad cortical, se presenta como un halo hiperecoico en la médula renal externa en contacto con la unión córticomedular (Fig. 8), puede ser fisiológico o estar relacionado a una endocrinopatía (Nuñez, 2020).

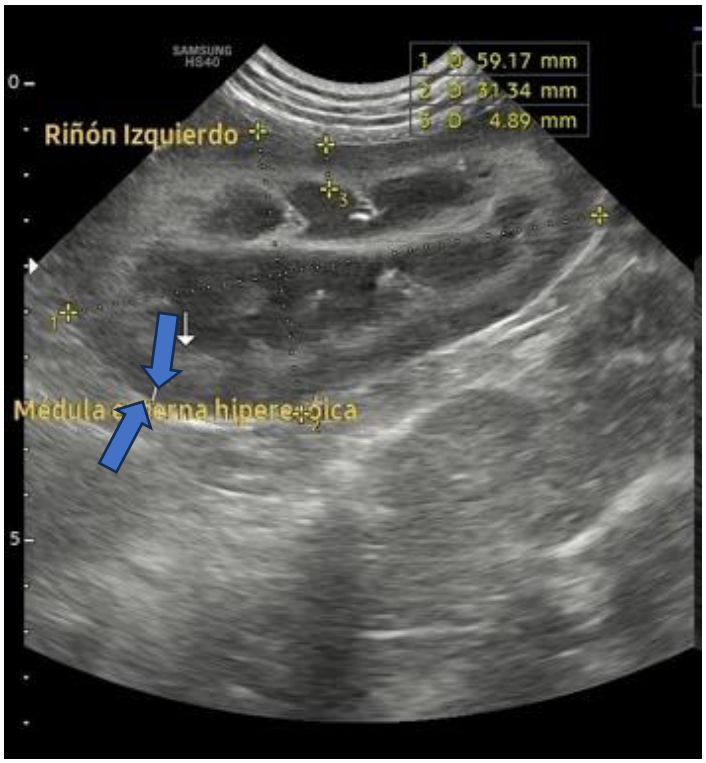

Figura 8: Corte longitudinal de riñón izquierdo en canino donde se observa signo de hiperecogenicidad de médula externa (Elaboración propia).

3.2.3. TAMAÑO NORMAL

El tamaño renal se evalúa principalmente de manera subjetiva, ya que no hay ningún método aceptado para determinar el tamaño normal mediante mediciones ecográficas en el perro (Widmer et al., 2022).

Recientemente se ha estudiado la relación entre la longitud del riñón y el diámetro de la aorta, para la medición renal en caninos, siendo la relación de 5,5 a 9,1 considerado normal. Una proporción inferior a 5,5 indica disminución del tamaño mientras que una proporción superior a 9,1 indica que están aumentados. La longitud de los riñones en los caninos varía

de acuerdo con el tamaño y peso de cada paciente (Meirelles y Aguillera, 2020). Por lo tanto, en esta especie, es más importante evaluar la simetría de ambos riñones (Lisciandro, 2016).

La siguiente tabla muestra el tamaño promedio de riñones en caninos en relación con el peso:

LONGITUD RENAL NORMAL EN PERROS		
PESO (KG)	**PROMEDIO (CM)**	**RANGO (CM)**
0-4	3,2	3,2 – 3,3
5-9	4,4	3,2 – 5,2
10-14	5,6	4,8 – 6,4
15-19	6,0	5,0 – 6,7
20-24	6,5	5,2 – 8,0
25-29	6,9	5,7 – 7,8
30-34	7,2	6,1 – 8,7
35-39	7,6	6,6 – 9,3
40-44	7,6	6,3 – 8,4
45-49	8,5	7,6 – 9,1
50-59	9,0	7,5 – 10,6
60-69	9,1	8,3 – 9,8
90-99	9,4	8,6 – 10,1

Tabla 2: Longitud renal normal en perros (Nuñez, 2020).

En caninos también existe el índice reno – vertebral, relaciona el largo renal con el largo del 5to o 6to cuerpo vertebral, con un valor normal de 1,3 a 2,7 (Fig. 9)(Nuñez, 2020).

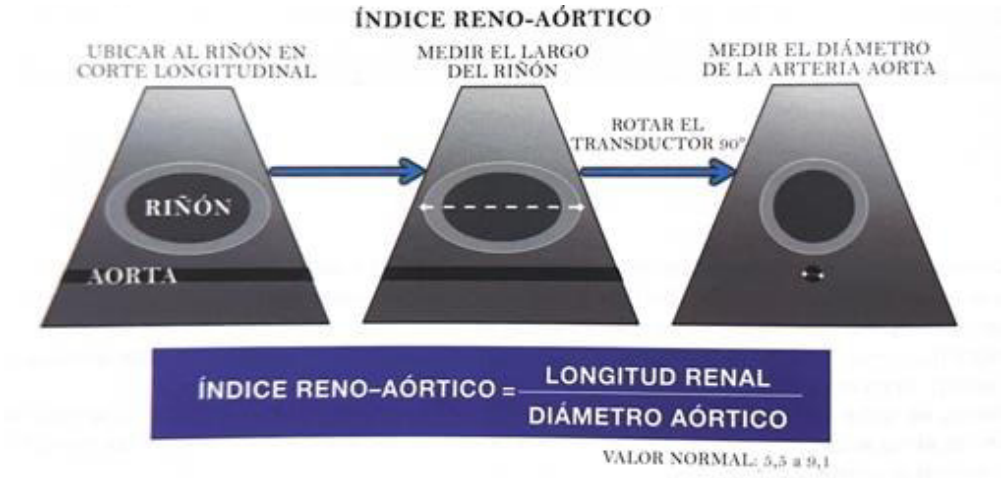

Figura 9: Índice reno-aórtico (Nuñez, 2020).

En el gato las mediciones lineales son más útiles porque hay menos variación en el tamaño del cuerpo, el rango que habitualmente se utiliza es de 3 a 4,5 cm (Widmer et al., 2022). Estudios determinan que la longitud media del riñón en los gatos varía entre 3 y 4,3 cm, pero puede alcanzar los 5,3 cm. Se encontró una desviación estándar promedio de 3,99 +/- 0,4 cm para el riñón derecho y 3,83 +/- 0,42 cm para el riñón izquierdo (Meirelles y Aguillera, 2020).

Algunos estudios demostraron que los riñones en hembras y animales castrados son de menor tamaño en comparación con los machos y animales enteros (Martínez, 2022).

4. TÉCNICA DE EXPLORACIÓN ECOGRÁFICA DEL RIÑÓN

Se necesita una sonda de alta frecuencia, en perros suele usarse de 5 – 10 MHz y en gatos de más de 8 MHz. Las sondas lineales de alta frecuencia son ideales para la evaluación renal en gatos y en perros pequeños (Mantis, 2022). Los perros de 10 a 40 kg deben ser explorados

con sondas microconvexas o convexas de frecuencia media (5 MHz), mientras que perros de mayor peso pueden requerir sondas de menor frecuencia (3 MHz) (Fominaya, 2010).

4.1.POSICIÓN DEL PACIENTE Y TÉCNICA DE EXPLORACIÓN

Los perros y gatos pueden ser evaluados en decúbito dorsal o decúbito lateral derecho o izquierdo, ésta útima posición usado generalmente en perros de gran tamaño o de tórax profundo. El riñón derecho por su ubicación más craneal y subcostal, generalmente se visualiza mejor en decúbito lateral izquierdo a través de una ventana intercostal, en cambio el riñón izquierdo al estar ubicado hacia caudal suele visualizarse con facilidad en decúbito dorsal tanto en perros como en gatos, sin importar el tamaño del paciente (Lisciandro, 2016). El tercio craneal del riñón derecho en ocasiones no se puede explorar correctamente mediante un abordaje abdominal ventral, en estos casos se realiza la exploración sublumbar a través de los últimos espacios intercostales (11° y 12°), siendo más tolerable por los pacientes (Fominaya, 2010).

Ubicando al paciente en decúbito dorsal, el riñón izquierdo se localiza hacia caudal del estómago y hacia medial del bazo, siendo esta ventana acústica para la visualización (Fig. 10) (Lisciandro, 2016). En posición decúbito lateral derecho se coloca la sonda en la región dorsal del abdomen, con el marcador apuntando hacia la cabeza del animal, caudal a la última costilla. Se gira ligeramente el transductor en sentido horario o antihorario para obtener una imagen longitudinal del riñón, si logramos observar la grasa peripelviana hiperecoica que forman dos líneas paralelas, hemos logrado la imagen más larga del riñón. Luego realizamos un movimiento de abanico en dirección dorsal y ventral hasta el punto en que ya no se observe tejido renal (Fig. 11). Se gira el transductor 90° en sentido horario y nuevamente abanicamos

en dirección craneal y caudal, evaluando así en orientación transversal (Fig. 12) (Mantis, 2020).



Figura 10: Posición inicial para exploración del riñón izquierdo (Mantis, 2020).



Figura 11: Movimiento de abanico en dirección dorsal y ventral (Mantis, 2020).



Figura 12: Se gira la sonda 90° en sentido horario realizando movimientos de abanico para la exploración transversal (Mantis, 2020).

Ubicamos al paciente en decúbito lateral izquierdo para localizar el riñón derecho, se coloca el transductor con la muesca hacia la cabeza del paciente a la altura de los dos últimos espacios intercostales o caudal a la última costilla en región dorsal del abdomen (Fig. 13), una vez identificado se sitúa al riñón al centro de la pantalla, giramos el transductor en sentido horario o antihorario para lograr obtener una imagen longitudinal luego se realiza la misma técnica de evaluación transversal que el riñón izquierdo (Mantis, 2020).



Figura 13: Posición inicial para exploración del riñón derecho (Mantis, 2020).

4.2.PREPARACIÓN DEL PACIENTE

Se realiza la tricotomía de la parte ventral del abdomen, en caso no se realice se debe apartar el pelaje, luego aplicar alcohol sobre la piel del paciente antes de colocar el gel conductor (Lisciandro, 2016). Se utiliza una rasuradora con cuchilla número 40, se suele tusar desde el arco costal hasta la región inguinal a lo largo del abdomen. El gel se aplica en la piel luego de colocar alcohol consiguiendo un acoplamiento perfecto. El paciente es colocado en decúbito dorsal o lateral y sujetado suavemente de las extremidades. Un cojín de espuma en forma de V ayuda en el posicionamiento y la sujeción (Fig. 14 y 15) (Matton y Berry, 2022).



Figura 14: Posición en decúbito dorsal en mesa acolchada en forma de V (Matton y Berry, 2022).



Figura 15: Posición en decúbito lateral (Matton y Berry, 2022).

4.3.CORTES ECOGRÁFICOS

En el corte longitudinal, la orientación craneal y en el corte transversal el lado derecho del paciente, se sitúa a la izquierda del ecografista en el monitor. Si el transductor se sitúa en

lateral derecho o izquierdo del abdomen, la parte superior de la imagen en el monitor corresponde al lado derecho o izquierdo del animal respectivamente. En corte longitudinal, la parte craneal se orienta en la imagen a la izquierda del ecografista y la parte caudal a la derecha (Fig. 16) (Nyland et al., 2006).

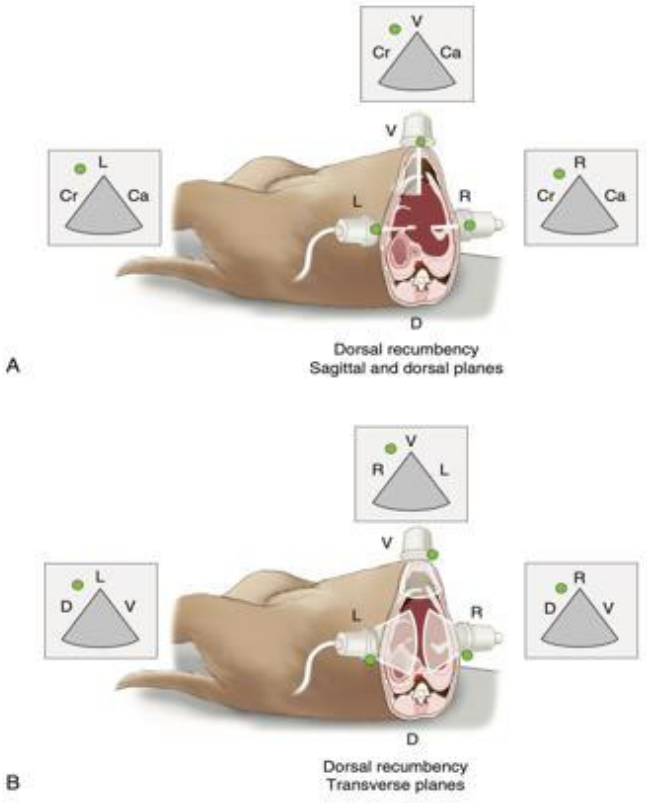

Figura 16: Orientación del transductor y anatomía: en plano longitudinal y dorsal (A) y en plano tranversal (B) (Nyland et al., 2022).

5. ECOGRAFÍA DE PATOLOGÍAS RENALES

5.1.ANOMALÍAS FOCALES

5.1.1. QUISTES RENALES

Los quistes renales pueden ser simples o múltiples y de volumen variable, son las lesiones focales más comunes (Fominaya, 2010).

Son de pared delgada, lisa y fina, de forma circular, su contenido suele ser anecoico presentando refuerzo posterior como artefacto (Mantis, 2022).

Los quistes pueden deformar la arquitectura del riñón si son de gran tamaño (Fig. 17) o si presenta enfermedad poliquística; también podría presentarse desplazamiento, distorsión y dilatación del sistema colector (Zatelli et al., 2005). Se observa lesiones pequeñas tipo quísticas de 1 a 3 mm en la fase final de la enfermedad renal difusa como parte del proceso degenerativo (Widmer et al., 2022).

La patología renal poliquística hereditaria se ha documentado en gatos Persas, gatos Chsrtreux, Cairn Terriers y Bull Terriers. Siendo la prevalencia en los Persas del 36 a 49% (Reichle 2002).

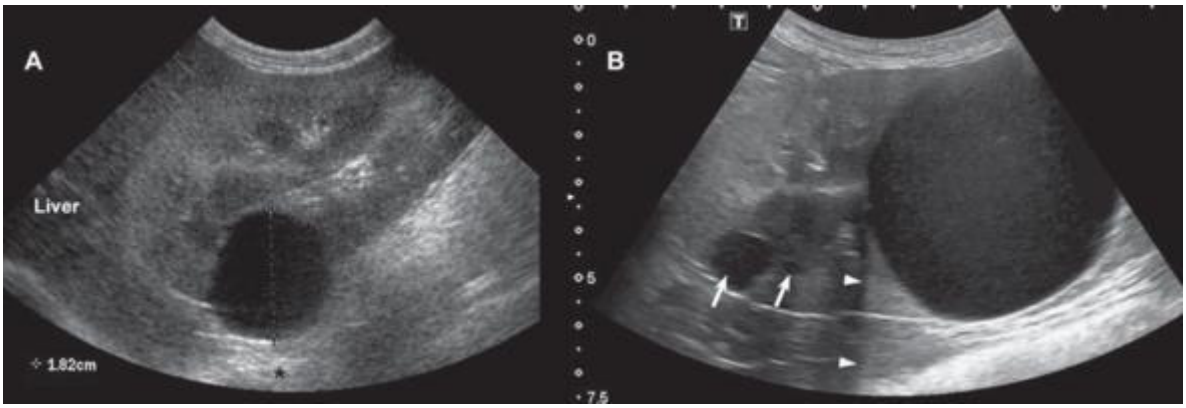

Figura 17: Quistes corticales en riñón canino (Nuñez, 2020).

5.1.2. ABSCESOS RENALES

Pueden estar asociados a lesiones traumáticas, tumorales o cuerpos extraños, complicaciones en pacientes con pielonefritis. El absceso presenta una cápsula más gruesa, irregular y ecogénica con un contenido de mayor ecogenicidad a comparación de los quistes. En algunos casos puede presentar gas en el interior (Fominaya, 2010).

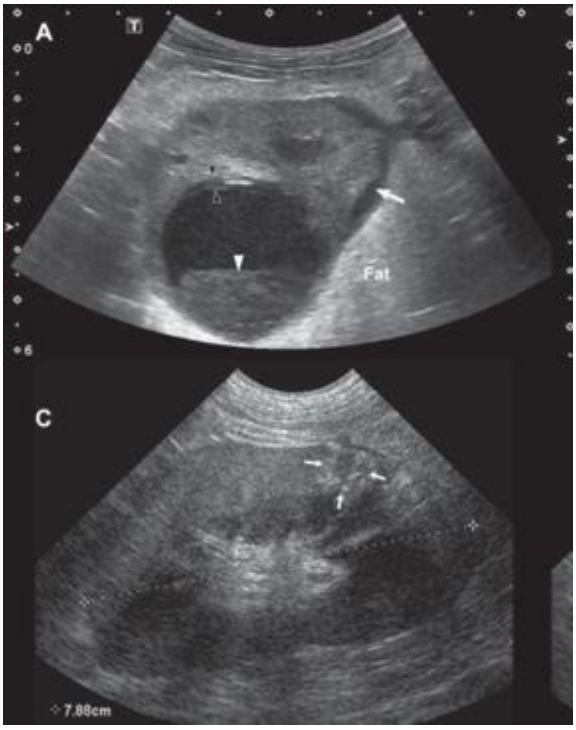

Figura 18: Ejemplos de abscesos renales (Nuñez, 2020).

5.1.3. MASAS RENALES

Las masas renales son generalmente neoplásicas y pueden presentar un aspecto hipoecoico, hiperecoico o de patrón mixto (Bennett 2004). Pueden contener pequeñas áreas

de hemorragia, necrosis o calcificación, así como pueden generar un cambio en la arquitectura interna o cambios en el contorno renal (Widmer et al., 2022).

En perros la neoplasia maligna más frecuente es el carcinoma renal, con mayor presentación en machos (Klein, 1988). El tumor renal benigno primario más frecuente en perros es el hemangioma (Eddlestone, 1999). En los gatos el linfoma es el más habitual. Las masas renales no neoplásicas de patrón sólido son los granulomas (Widmer et al., 2022).

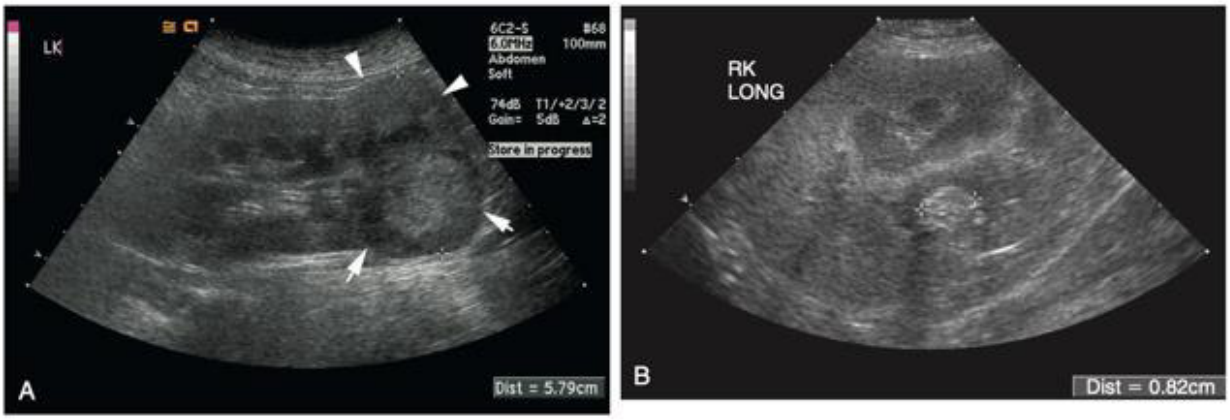

Figura 19: Ejemplos de nódulos de hemangiosarcoma en los riñones de dos perros diferentes (Mattoon y Berry, 2022).

5.1.4. ÁREAS HIPERECOGÉNICAS EN CORTEZA RENAL

Pueden aparecer focos calcificados en caso de nefrolitiasis y nefrocalcinosis. La fibrosis y calcificación del parénquima renal o del sistema colector genera áreas hiperecoicas (Mantis, 2022).

Los infartos renales al inicio suelen ser hipo o isoecoicos a comparación de los infartos antiguos que presentan ecogenicidad hiperecoica, forma de cuña con la punta hacia la unión córticomedular y la base hacia la superficie cortical (Biller et al., 1991). En los casos

crónicos forman una depresión de la corteza renal con una reducción focal de su grosor (Mantis, 2022).

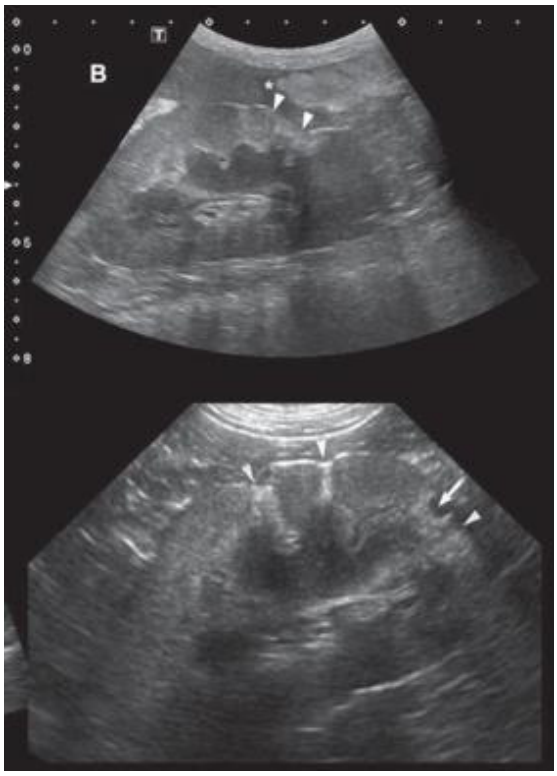

Figura 20: Infartos renales (Nuñez, 2020).

5.2.ANOMALÍAS DIFUSAS

Las enfermedades parenquimatosas difusas se evalúan mediante la comparación de la ecogenicidad cortical y la de los tejidos hepático y esplénico normales (Lisciandro, 2016).

En los perros se puede observar ecogenicidad cortical aumentada en enfermedad glomerular, lesión renal aguda por leptospirosis, necrosis tubular aguda o intoxicación con etilenglicol, pielonefritis y nefrocalcinosis (Adin y Cowgill, 2000).

En los gatos el aumento de la ecogenicidad de la corteza renal se presenta en casos de nefritis glomerular, lesión renal aguda, intoxicación por ingestión de lirios, linfosarcoma renal difuso, carcinoma de células escamosas metastásico y peritonitis infecciosa felino (Berg et al., 2007).

El aumento general de la ecogenicidad renal y la reducción de la definición córticomedular se presentan en casos de enfermedad renal crónica avanzada en perros y gatos, por causas como displasia renal, nefropatía juvenil y patologías inflamatorias crónicas. Tanto en perros como en gatos el diagnóstico definitivo de la causa de aumento de ecogenicidad puede requerir aspiración o biopsia renal (Widmer et al., 2022).

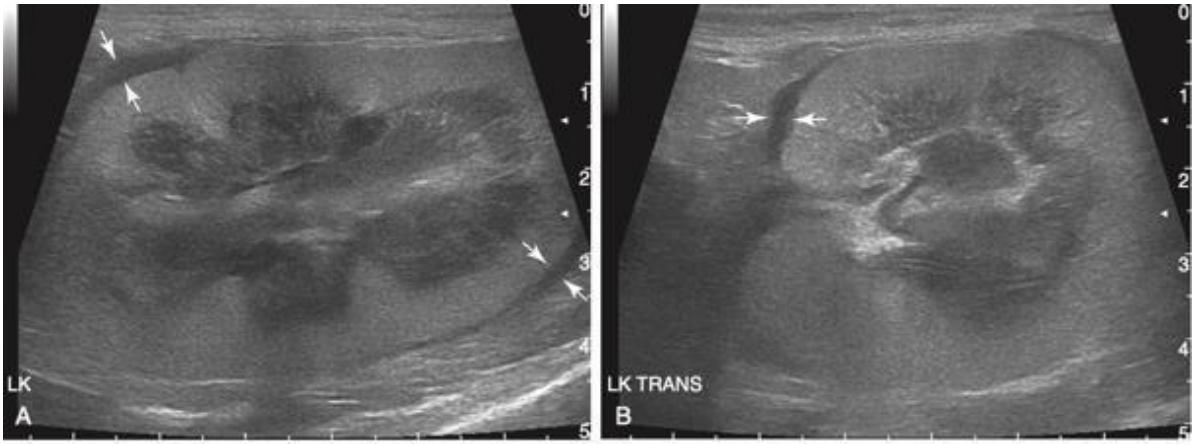

Figura 21: Linfoma renal en un gato (Mattoon y Berry, 2022).

6. PROCEDIMIENTO DE BIOPSIA ECOGUIADA

Se requiere una biopsia renal para poder establecer un diagnóstico definitivo y determinar la gravedad de la lesión. Estudios demuestran que la frecuencia de complicaciones graves al realizar la biopsia renal es relativamente baja y este afecta mínimamente la función renal

cuando se aplica la técnica adecuada (Vaden, 2005). La biopsia renal guiada por ultrasonido es más exitosa que las técnicas a ciegas o por palpación (Silva et al., 2012).

6.1.EQUIPO

Los transductores sectoriales, lineales y convexos se usan para biopsias ecoguiadas, el lineal para estructuras superficiales. Con cualquiera de ellos el lugar de la biopsia debe situarse dentro de la zona focal del transductor sin órganos cercanos para obtener la mejor resolución (Mattoon et al., 2022).

Se recomienda el uso de agujas de biopsia desechables con resorte (Fig. 17), se pueden utilizar fácilmente con una sola mano y están disponibles en calibres 14, 16, 18 y 20 con longitudes de 6, 9 o 15 cm. El estilete con resorte avanza primero y es visible mediante ecografía, la cánula de corte se activa cuando el operador presiona completamente el émbolo con el pulgar, luego se extrae la aguja y retirar la muestra de la muesca para muestras. La aguja debe pertenecer en la corteza renal, de preferencia en el polo craneal o caudal. La aguja no debe cruzar la unión córticomedular ni entrar a la médula renal ni a la pelvis (Fig. 18) (Vaden, 2005).

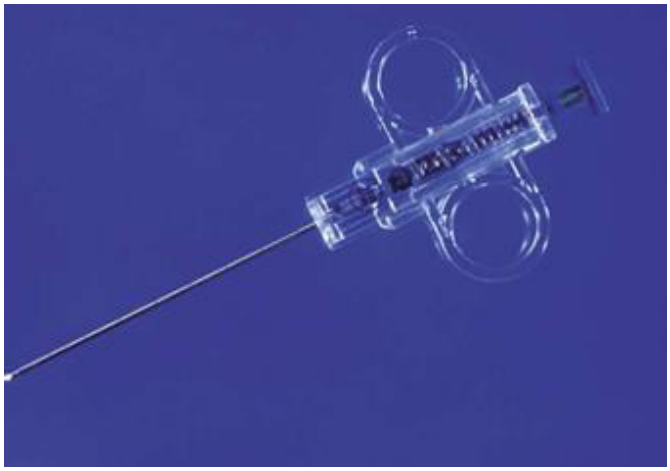

Figura 22: Instrumento de biopsia desechable con resorte (Vaden, 2005).

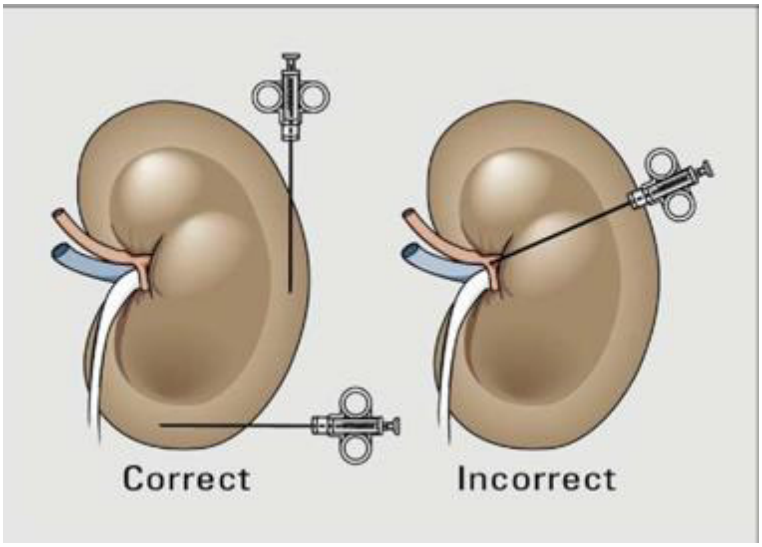

Figura 23: Esquema del método correcto e incorrecto para dirigir la aguja de biopsia renal (Vaden, 2005).

6.2. PREPARACIÓN DEL PACIENTE

Antes de realizar el procedimiento se debe realizar una evaluación previa, mediante historia clínica, exámenes de laboratorios y otros procedimientos de diagnóstico (Bigge et al., 2001). Los pacientes son sometidos a un ayuno de 12 horas ya que el procedimiento se realiza bajo anestesia (Vaden, 2005). La piel por encima de la zona a evaluar debe rasurarse y prepararse asépticamente (Mattoon et al., 2022).

6.3. BIOPSIA PERCUTÁNEA GUIADO POR ULTRASONIDO

Método de biopsia renal de elección para caninos de más de 5 kg y para todos los gatos que no presenten contraindicaciones. Se utiliza el ecógrafo para identificar, examinar los riñones y después colocar correctamente la aguja. Una vez que se determina el sitio de entrada de la aguja, se realiza una pequeña incisión a través de la piel, permitiendo que la aguja

permanezca afilada mientras pasa fácilmente a través de la piel. Con una mano se guía la punta de la aguja hasta la cápsula renal mientras con la otra se sujeta el transductor (Fig. 19). Se toma la muestra, asegurándose de que las agujas permanezcan en la corteza renal (Fig. 20). Cuando se utiliza un método percutáneo para obtener una biopsia renal de un paciente con enfermedad glomerular, se deben obtener al menos dos muestras de la corteza renal utilizando una aguja de 16 o 18 g; una muestra cortical es necesario en un paciente con insuficiencia renal aguda. Se debe aplicar presión digital al riñón por vía transabdominal durante aproximadamente 5 minutos después de la biopsia para minimizar la hemorragia (Vaden, 2005).



Figura 24: Biopsia renal guiada por ultrasonido (Vaden, 2005).

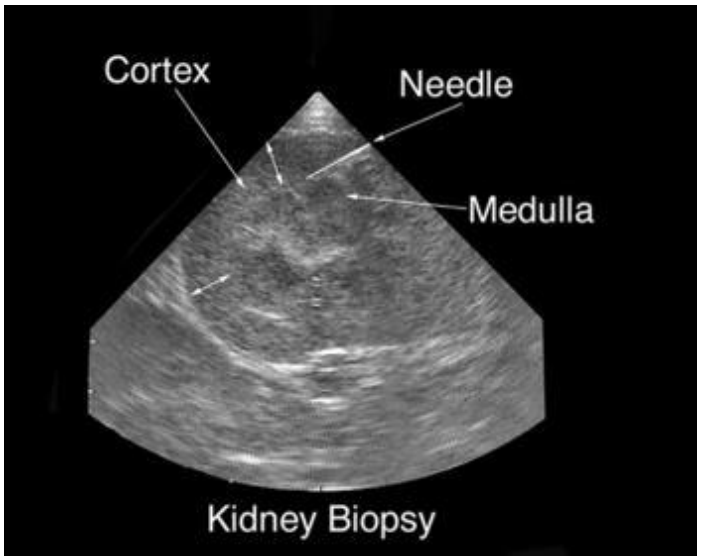

Figura 25: Imagen ultrasonográfica del procedimiento (Vaden, 2005).

7. TÉCNICAS AVANZADAS

7.1.ECOGRAFÍA DOPPLER

La ecografía Doppler renal es importante ya que en muchos casos un cambio en la perfusión se considera uno de los primeros signos de alteración en la función renal (Novellas, 2007).

Los equipos de ecografía Doppler tienen mayor importancia en la clínica veterinaria, sus posibles usos surgieron a partir de estudios en humanos (Widmer et al., 2022). Proporciona información adicional en pacientes con fallo renal aguda, obstrucción del tracto urinario, trombosis de la arteria o la vena renal, infartos renales, trasplantes y neoplasia renal. Una resistencia vascular renal incrementada se correlaciona con la gravedad y progresión de enfermedades renales difusas, incluyendo enfermedad renal crónica, lesión renal aguda y obstrucción renal (Petersen et al., 1997).

El Doppler Color, usa las ondas pulsadas del Doppler representando a través de colores la dirección y velocidad de los diferentes flujos, principalmente el flujo sanguíneo, la intensidad del color indica la velocidad de flujo. El flujo que se acerca al transductor está representado por rojo y el que se aleja por el azul (Fig. 21) (Barr y Gaschen, 2011).

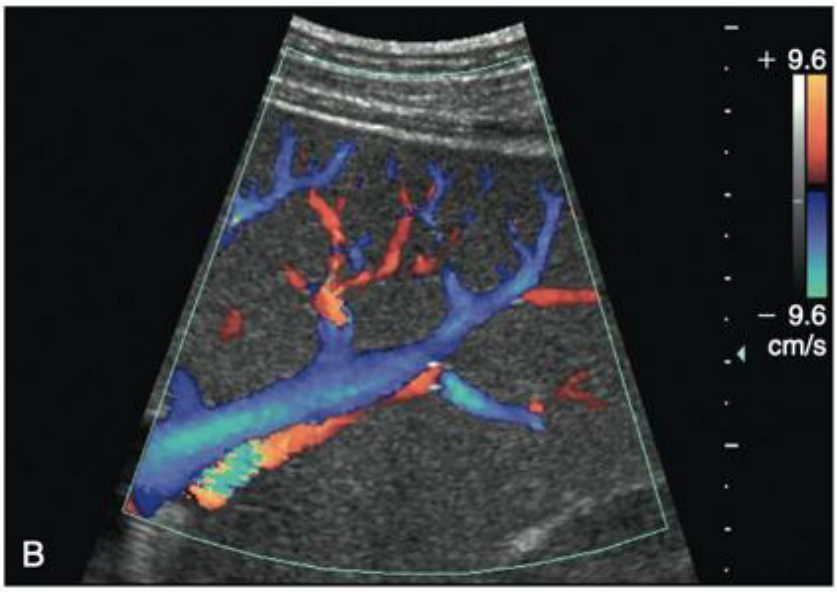

Figura 26: Color Doppler muestra la información del flujo sanguíneo como una superposición de mapa a color en una imagen en modo B en tiempo real (Matton y Berry, 2022).

Doppler Power a diferencia de Doppler color, representa la concentración mas no la velocidad del desplazamiento, siendo sensible a flujos lentos. Detecta vasos sanguíneos pequeños y profundos. Representado por tonos amarillos y rojos (Fig. 22) (Suárez, 2019).

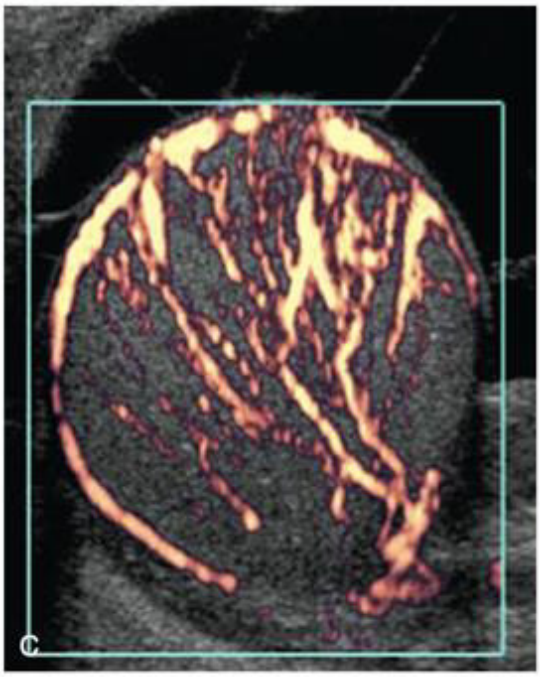

Figura 27: Power Doppler (Matton y Berry, 2022).

7.2. ULTRASONIDO CON CONTRASTE

El diagnóstico precoz y por tanto el inicio del tratamiento de la enfermedad renal es el factor más importante para lograr el éxito terapeútico, en medicina veterinaria suele ser tardío, es más común diagnosticar cuando el daño renal es irreparable (Ross, 2011).

La ultrasonografía con contraste es un método innovador que estudia la vascularización de los tejidos, proporcionando análisis tanto cualitativos como cuantitativos. El análisis cualitativo proporciona una evaluación subjetiva de la vascularización mediante la distribución del contraste al realizar la evaluación ecográfica, mientras que el análisis cuantitativo se basa en un software específico que transforma la luminosidad de la señal en una curva tiempo/intensidad (Hoeffel et al., 2010). Es un método seguro y fácil de realizar, no es necesario la sedación de los pacientes, estudios realizados no informaron efectos

adversos ni en pacientes sanos ni en pacientes con insuficiencia renal aguda, confirmando su seguridad (Fig. 23 y 24) (Seiler et al., 2013).

Diversas investigaciones clínicas y estudios experimentales demostraron que el uso de agentes de microburbujas en la ecografía Doppler Color y Power Doppler mejora la detección y caracterización de anomalías de la perfusión renal (Schneider et al., 2011).

En un modelo canino experimental de isquemia crónica, la ultrasonografía con contraste identificó cambios en los índices de perfusión sanguínea de 4 a 7 semanas antes de la elevación de la creatinina sérica y del BUN (Dong et al., 2013).

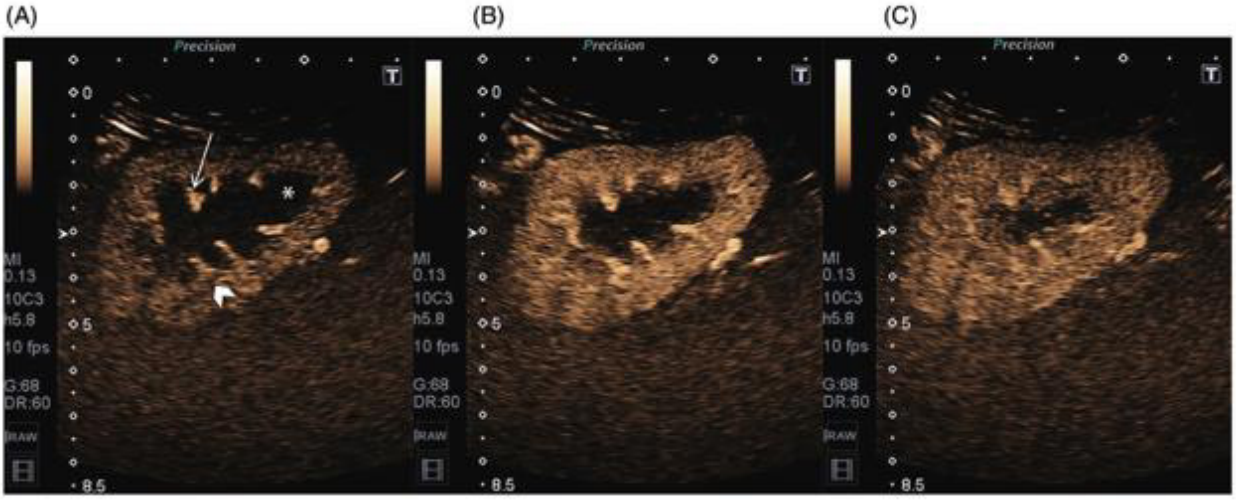

Figura 28: Imágenes de ecografía con contraste en un perro sano: (A) 11 segundos después de la inyección del agente de contraste, que muestran realce de las arterias interlobares (fase arterial). Las columnas interpiramidales con arterias interlobares (flecha), corteza (punta de flecha) y médula (asterisco); (B) 15 segundos después de la inyección, que muestra realce en la corteza renal (fase cortical); (C) 27 segundos después de la inyección que muestra realce en la médula renal (fase medular) (Mannucci et al., 2019).

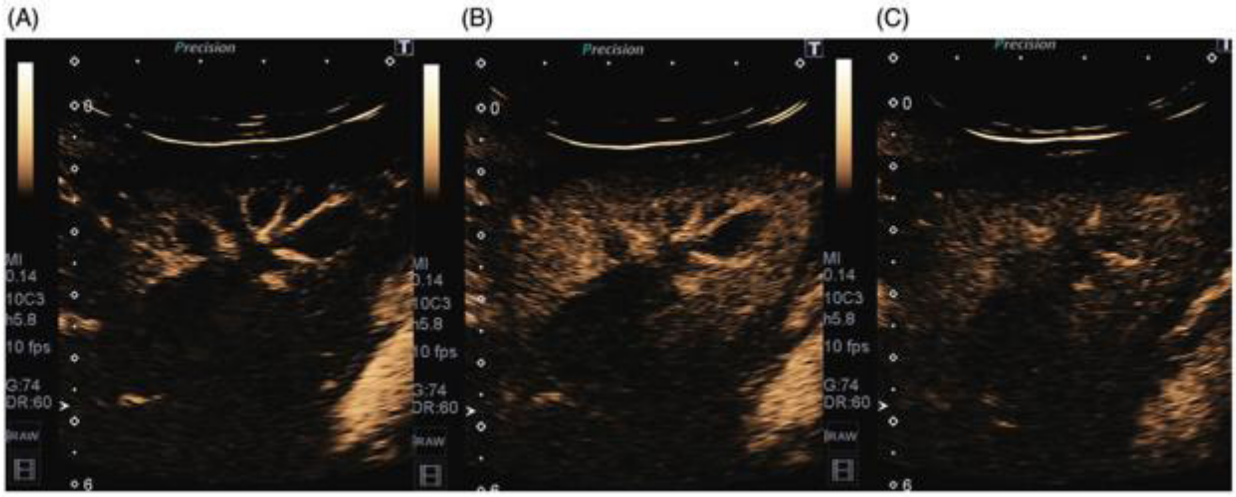

Figura 29: La ecografía con contraste mostró una falta de perfusión atribuible a un infarto renal que afecta a una gran porción del polo craneal en las fases arterial (A), cortical (B) y medular (C) (Mannucci et al., 2019).

7.3.ELASTOGRAFÍA RENAL

En el organismo cada tejido tiene propiedades que lo caracterizan y según la forma y rapidez con la que el sonido atraviesa el tejido, este órgano se comportará de un modo, dando al ecografista una imagen característica. La elastografía obtiene datos calculando el módulo de elasticidad del tejido en función de una serie de parámetros y procesos patológicos o fisiológicos específicos y permite evaluar la rigidez del tejido (Holdsworth et al., 2014).

Método que evalúa la rigidez y deformación de los tejidos blandos (Dosal, 2016). La hipótesis en la cual se basa las técnicas de elastografía es que los tejidos blandos se deforman más que los tejidos rígidos y estas modificaciones puede ser cualificadas y diferenciadas mediante técnicas de imágenes como ecografía y resonancia magnética (Faria et al., 2009). Ha demostrado ser útil en detectar patologías hepáticas, renales, prostáticas, pancreáticas, tiroideas, cáncer de mama y tumores musculoesqueléticas. Se sabe que las ondas de corte

viajan más rápido a través de tejidos más rígidos y cicatrizados en comparación con los tejidos sanos (Sigrist et al., 2017).

El sistema guiado por ecografía como el impulso de fuerza de radiación acústica (ARFI), es una técnica de elastografía cuantitativa para evaluar la fibrosis hepática y se ha aplicado recientemente a trasplantes de riñón (Grenier, 2013). La elastografía ARFI produce automáticamente un pulso acústico que genera ondas de corte y se propaga dentro del tejido, en este método el ultrasonido se usa para aplicar una fuerza de radiación localizada en volúmenes pequeños de tejido por un tiempo breve y se evalúa el desplazamiento resultante del tejido (Dosal, 2016). El principio se basa en que la presión ejercida al tejido examinado produce una tensión menor en tejidos rígidos que en los suaves, el desplazamiento del tejido es inversamente proporcional a la rigidez del mismo, por lo tanto, una región rígida de tejido muestra menos desplazamiento que una suave (Sporea, 2010). Se ha descrito que las características de la elastografía de impulso de fuerza de radiación acústica (ARFI) en riñones caninos sanos es de (2,1 - 3,3 m/s) siendo similar a la de los humanos (Holdsworth et al., 2014).

Existen 3 grupos, cualitativa donde genera una gama de colores de la lesión, la cuantitativa que nos da un valor en kPa o m/s dándonos valores numéricos de la mayor o menor deformidad de un sitio de interés y el último subgrupo combina las anteriores (Yoneda et al., 2010).

La ecografía convencional tiene ventaja de ser una modalidad económica, versátil y ampliamente disponible, se ha explorado varias aplicaciones en los últimos años que complementen el estudio y aporten nuevos datos clínicos. Se quiere que la elastografía se agregue como otra propiedad a las técnicas de imagen de ecografía, aportando información

que junto a las obtenidas con la ecografía convencional y el modo Doppler nos pueda ayudar en el diagnóstico (Kamaya et al., 2013).

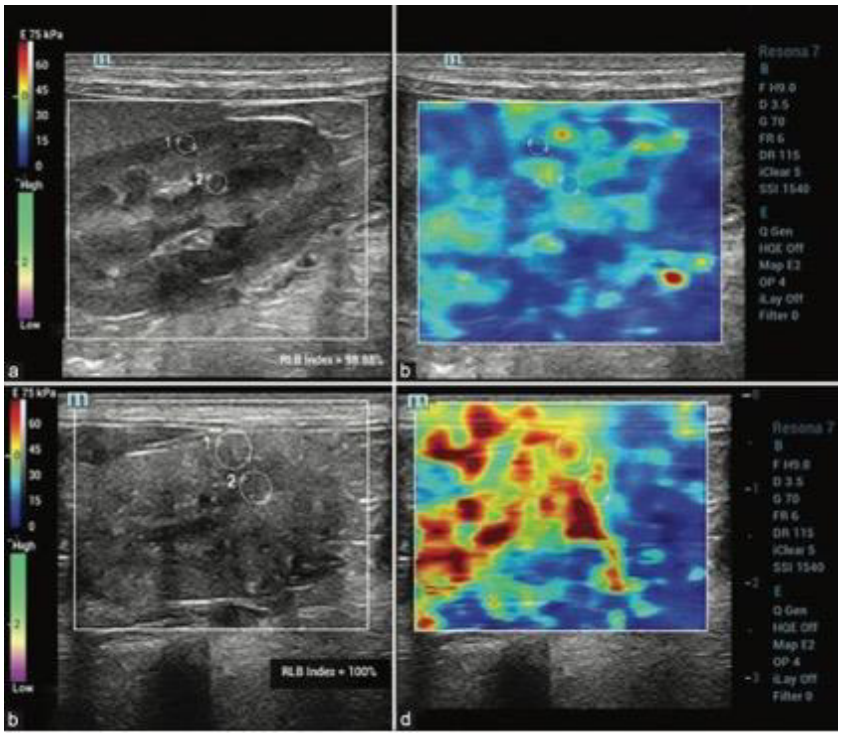

Figura 30: Imágenes de ultrasonido en modo B (a y c) y elastograma cuantitativo en color superpuesto al modo B con regiones de interés (b y d) entre un perro sano (A y B) y un perro con enfermedad renal crónica (c y d).

(Thanaboonnipat, 2020).

7.4.ÍNDICE DE RESISTENCIA RENAL (IR)

El índice de resistencia renal (IR) evalúa el grado de resistencia en los vasos intrarrenales. Útil para la detección de enfermedades renales asociadas al incremento o disminución de la resistencia vascular en riñones (Gálvez et al., 2007). Se evalúan los signos de las arterias cerca del hilio renal, segmentario o interlobular, y la unión córticomedular, arcuata (Widmer et al., 2022). El índice de resistencia aporta información cuantitativa de la perfusión

sanguínea en el parénquima renal, estableciéndose como parámetro de referencia 0,7 como índice de resistencia máxima para perros y gatos en arterias arcuatas o interlobulares (Novellas et al., 2007).

El IR se calcula restando la velocidad sistólica máxima de la velocidad diastólica final y dividiendo el resultado por la velocidad sistólica máxima. Un IR inferior a 0.70 se considera normal en el perro y en el gato (Widmer et al., 2022).

$$\boldsymbol{IR = \frac{\text{Velocidad sistólica máxima} - \text{Velocidad diastólica final}}{\text{Velocidad sistólica máxima}}}$$

Un incremento en la resistencia vascular se ve reflejado en las ondas Doppler, produciendo una bajada en el flujo diastólico. Siendo de gran ayuda para diferenciar entre la dilatación no obstructiva del sistema colector renal de la dilatación por obstrucción ureteral. En modelos animales y humanos se concluye que el IR límite para diagnosticar dilatación obstructiva es de 0.70, por encima de este valor la dilatación es obstructiva (Soria et al., 2007).

La sedación afecta la determinación del IR, en perros sedados se observa una disminución de ésta. Un IR inferior a 0.79 se considera normal en perros sedados (Novellas et al., 2007).

III. OBJETIVOS

Objetivo general

- Realizar una revisión bibliográfica actualizada sobre el uso de la ultrasonografía renal y sus principales utilidades en la clínica veterinaria.

Objetivos especificos

- Realizar una revisión bibliográfica sobre la anatomía y medidas renales normales.
- Realizar una revisión bibliográfica sobre enfermedades renales mediante la ultrasonografía.
- Realizar una revisión bibliográfica sobre nuevas técnicas en ultrasonografía.

IV. METODOLOGÍA

Se realizó una revisión sistemática de literatura actualizada en diferentes bases de datos:

- Buscadores bibliográficos online como:
  - PubMed, enlace: https://pubmed.ncbi.nlm.nih.gov/
  - Google Académico, enlace: https://scholar.google.es/schhp?hl=es
  - SciELO, enlace: https://scielo.org/es/
  - ScienceDirect, enlace: https://www.sciencedirect.com/

- Bibliotecas universitarias o Repositorios institucionales de archivos digitales (tesis) de diferentes universidades a nivel mundial.

- Capítulos de libros y manuales de diversos temas incluidos en el trabajo de investigación.

V. DISCUSIÓN

En los últimos años la ecografía ha tomado gran importancia en la práctica veterinaria diaria, al ser una prueba de imagen rápida, inocua, accesible, de bajo costo y que permite la evaluación en tiempo real del paciente (Sanchez et al., 2014). Por la ubicación de los riñones y su arquitectura es ideal la evaluación por ultrasonido, además de ser seguro, fácilmente disponible y libre de radiación (Wieczorek et al., 2013).

La ecografía es la primera prueba prescrita por los médicos en pacientes con riesgo de daño renal y en nefropáticos, dado que los medios de contraste están contraindicados en pacientes con enfermedad renal crónica (Almeida, 2023). Para poder realizar una correcta evaluación se debe tener en cuenta la elección adecuada del transductor, la frecuencia, así como la iluminación del consultorio y una buena preparación y ubicación del paciente (El-Reshaid y Abdul-Fattah, 2014).

Con la ecografía puede evaluarse cambios morfológicos y de vascularización. (Meola et al., 2016). Además nos permite realizar mediciones de longitud, del grosor cortical y la ecogenicidad renal; se considera la medida longitudinal como marcador morfológico de la enfermedad renal crónica ya que disminuye junto con la tasa de filtrado glomerular (Emamian et al., 1993).

El estudio de índice de resistencia renal se viene utilizando con mayor frecuencia en los últimos años como marcador independiente de daño renal temprano, aún cuando los valores bioquímicos y la tasa de filtración glomerular son normales (Almeida, 2023).

La ultrasonografía tiene probabilidad alta de detectar negativos en casos de litiasis renoureteral en comparación de la urografía excretora, ya que dicho examen no logró diagnosticar cálculos menores de 5mm (Vivanco, 2013).

Por otro lado, pruebas como la radiografía logra determinar tamaño, forma, posición y simetría entre riñones, ofreciendo una imagen bidimesional estática a comparación de la ecografía que permite evaluar imágenes en movimiento, la estructura interna de los órganos y el parénquima renal (Seyrek y Kramer, 2008).

Las técnicas de imagen como la tomografía computarizada y la resonancia magnética también han tomado auge en la medicina veterinaria, sin embargo no son de primera elección ya que se requiere de sedación, lo cual no es compatible en pacientes que cursan con enfermedades renales, además el costo es mayor que la ultrasonografía (Aguinaga et al., 2006). La urografía excretora al utilizar medios de contraste pueden causar lesión renal sobre todo en pacientes con enfermedad renal previa que presenten signos como anuria, oliguria y deshidratación (Bakker et al., 2005).

VI. CONCLUSIONES

La ultrasonografía ha demostrado ser una herramienta útil en la evaluación y diagnóstico de patologías renales, tanto en patología renal aguda como crónica y para la realización de procedimientos como la biopsia o citologías ecoguiadas.

El estudio ecográfico renal, al ser un procedimiento inocuo y sencillo de realizar, se puede repetir las veces que sean necesarias, recomendándose el uso de este como método de imagen de primera elección.

Técnicas avanzadas como la ecografía Doppler, el uso de medios de contraste, medición del índice de resistencia y elastografía permite al médico veterinario poder diagnosticar e iniciar de manera temprana el tratamiento de la enfermedad renal, evitando llegar a un daño irreparable o irreversible.

VII. REFERENCIAS BIBLIOGRÁFICAS

- Adin C, Cowgill L. 2000. Treatment and outcome of dogs with leptospirosis: 36 cases (1990-1998). J Am Vet Med Assoc 216: 371-375. doi: 10.2460/javma.2000.216.371.
- Aguinaga H, Rivera J, Tamayo L, Tobón M, Cosomo R. 2006. Tomografía axial computarizada y resonancia magnética para la elaboración de un atlas de anatomía segmentaria a partir de criosecciones axiales del perro. Rev Col Cienc Pec Vol. 19:4. 451-459.
- Almeida O. 2023. Relación entre longitud renal medida por ultrasonografía y la tasa de filtrado estimada en pacientes atendidos por nefrología en el Hospital Central Sur. Tesis de Posgrado. Ciudad de México, México: Univ. Nacional Autónoma de México. 61p.
- Bartges J, Polzin D. 2011. Nephrology and urology of small animals. 1a ed. New Jersey: Wiley- Blackwell. 920 p.
- Bakker N, Lohuis P, Menger D, Nolst G, Fokkens W. 2005. Objective computerized determination of the minimum cross-sectional area of the nasal passage on computed tomography. Laryngoscope. 15:1809-1812.
- Barr F, Gaschen L, 2011. Manual of Canine and Feline Ultrasonography. 1a ed. BSAVA, J of Small Anim Pract. 232p.
- Bennett F. 2004. Unilateral renal cell carcinoma in a Labrador Retriever. Can Vet J 45:860-862.

- Berg R, Francey T, Segev G. 2007. Resolution of acute kidney injury in a cat after lily (Lilium lancifolium) intoxication. J Am Vet Intern Med 21: 857-859. doi:10.1111/j.1939-1676.2007.tb03032.x
- Betlem N. 2012. Valiadación de la ecografía 3D como técnica diagnóstica de las malformaciones uterinas de origen mülleriano. Tesis Doctoral. Programa doctoral en ginecología y obstetricia. Barcelona, España: Univ Autónoma de Barcelona. 252p.
- Bigge L, Brown D, Pennick D. 2001. Correlation between coagulation profile finding and bleeding complications after ultrasound-guided biopsies: 434 cases. J Am Anim Hosp Assoc; 37:228-33.
- Biller D, Schenkman D, Bortnowski H. 1991. Ultrasonic appearance of renal infarcts in a dog. Jam Anim Hosp Assoc 27: 370-372.
- Borrego R, González R. 2012. Fundamentos básicos de ecografía. Grupo de trabajo de ecografía. Sociedad Española de Ciidados Intensivos Pediátricos. 16p.
- Bragato N, Borges N, Soares M. 2017. B-mode and Doppler ultrasound of chronic kidney disease in dog and cats. Vet Res Commun. doi: 10.1007/s11259-017-9694-9.
- Castañeda J. 2022. Guía para protocolo ecográfico en el área de imagenología en la clínica Dover S.A.S. Trabajo para optar el título de Médico Veterinario y Zootecnista. Bucaramanga, Colombia: Univ. Coperativa de Colombia. 92 p.
- Cheung S, Rohling R. 2004. Mejora de la visibilidad de la aguja en procedimientos percutáneos guiados por ultrasonido. Ultrasonido Med BIOL. 30(5):617-24
- Cruzat C, Olave E. 2013. Irrigación renal: Multiplicidad de arteria. Int. J. Morphol., 31(3):911-914. doi: 10.4067/S0717-95022013000300022.
- Díaz N, Garrido R, Castellano J. 2007. Ecografía: principios físicos, ecógrafos y lenguaje ecográfico. Semergen 33, 362-369. doi: 10.1010/s1138-3593(07)73916-3.

- Domenech de Frutos S, Gironés A. 2012. Principios básicos de ecografía clínica. Madrid: III curso básico de ecografía en medicina de emergencias. 37p.
- Dong Y, Wang W, Cao J. 2013. Quantitative evaluation of contrast-enhanced ultrasonography in the diagnosis of chronic ischemic renal disease in a dog model. Plosone 8: e70337. doi: 10.1371/journal.pone.0070337
- Dyce K, Sack W, Wensing C. 2011. Anatomía Veterinaria. 4ta ed. Mexico DF., Mexico: El Manual Moderno. 833p.
- D´Anjou M, Penninck D. 2015. Riñones y uréteres. En Pennick D, dÁnjou M. Atlas de ecografía en pequeños animales. 2a ed. España: Multimédica Ediciones Veterinarias.331-362 p.
- Eaton D, Pooler J. 2004. Renal functions, anatomy, and basic processes. En: Vander A. Renal Physiology. 6a ed. New York: McGraw Hill, 24-36p.
- Eddlestone S, Taboada J, Senior D. 1999. Renal haemangioma in dog. J Small Animal Pract 40:132-135. doi: 10.1111/j.1748-5827.1999.tb03055.x
- Emamian S, Nielsen M, Pedersen J, Ytte L. 1993. Kidney dimensions at sonography: correlation with age, sex and habitus in 665 adult volunteers. AJR Am J Roentgenol;160:83-86.
- El-Reshaid W, Abdul-Fattah H. 2014. Sonographic assessment of renal size in healthy adults. Medical Principles and Practice, 23(5), 432-436. doi: 10.1159/000364876
- Faria S, Ganesan K, Mwangi I, Shiehmorteza M, Viamonte B, Mazhar S. 2009. MR imaging of liver fibrosis: current state of the art. Radiographics 29: 1615-1635. doi: 10.1148/rg.296095512

- Fominaya H. 2010. Atlas de Ecografía Clinica Abdominal en Pequeños Animales. 1a ed. Buenos Aires: Inter Médica. 300 p.
- Fulton R. 2016. Principios básicos y artefactos de la ecografía enfocada. En: Lisciandro G. Técnicas de Ecografía Enfocada para el Veterinario de pequeños Animales. 1ra ed. Buenos Aires: Inter Médica. 1-14p.
- García G, Torres J. 2008. Manual de Ecografía Clínica. Madrid: Sociedad Española de Medicina Interna. 115 p.
- Gorriz A. 2018. Vascularización arterial renal. Revisión de las variantes anatómicas y sus relevancias de cara a planificaciones terapeúticas endovasculares. Sociedad Española de Radioliogía Médica. Presentación Electrónica Educativa. 16p.
- Grenier N, Gennisson JL, Cornelis F, Le Bras Y, Couzi L. 2013. Renal ultrasound elastography. Diagn Interv Imaging 94: 545-550. doi: 10.1016/j.diii.2013.02.003.
- Hoeffel C, Mulè S, Huwart L. 2010. Renal blood flow quantification in pigs using contrast-enhanced ultrasound: an ex vivo study. Ultraschall Med 31,363-369 p. doi: 10.1055/s-0029-1245238.
- Holdsworth A, Bradley K, Birch S, Browne W, Barberet V. 2014. Elastography of the normal canine liver, spleen and kidneys. Vet Radiol Ultrasound, 55: 620-627. doi: 10.1111/vru.12169.
- Kamaya A, Machtaler S, Safari Sanjani S, Nikoozadeh A, Graham Sommer F, Pierre Khuri-Yakub BT. 2013. New technologies in clinical ultrasound. Semin Roentgenol 48: 214-223. doi: 10.1053/j.ro.2013.03.009.
- Kinns J, Aronson L, Hauptman J, Seiler G. 2010. Contrast-enhanced ultrasound of the feline kidney. Vet Radiol Ultrasound 51, 168-172. doi: 10.1111/j.1740-8261.2009.01646.x.

- König H, Liebich H. 2011. Anatomía de los Animales Domésticos Tomo II. 2da ed. Editoral Médica Panamericana. 720p.
- Lisciandro S. 2016. Evaluación ecográfica enfocada en riñones. En: Lisciandro G. Técnicas de Ecografía Enfocada para el Veterinario de pequeños Animales. 1ra ed. Buenos Aires: editorial Inter Médica. 74-91 p.
- Lockett M, Koscinczuk P, Rosciani A, Insfrán R, Repetto C. 2009. Diagnóstico ecográfico de afecciones hepáticas en caninos. Rev. vet. 20: 92–96. doi: 10.30972/vet.2021856.
- Mcgahan J. 2021. Ecografía en urgencias fundamentos y técnicas. 1ª ed. Madrid, España: Editorial Edra. 398 p.
- Mannucci, T Lippi I, Rota A, Citi S. 2019. Contrast enhancement ultrasound of renal perfusion in dogs with acute kidney injury. J Small Anim Pract 60: 1-8. doi: 10.1111/jsap.13001
- Mantis P. 2022. Ecografía práctica en pequeños animales. 2da ed. España. Grupo Asis Biomedia SL. 180 p.
- Martinez M. 2022. Estimación del tamaño normal de órganos o estructuras anatómicas mediante la realización de mediciones utilizando diferentes técnicas de imagen en perros y gatos. Tesis Doctoral. Universidad de Murcia – Escuela Interncional de doctorado. 127p.
- Matton J, Berry C. 2022. Fundamentos del diagnóstico ecográfico. En: Mattoon J, Sellon R, Berry C. Diagnóstico Ecográfico en Pequeños Animale. 6a ed. España: Multimédica Ediciones Veterinarias 1-55 p.

- Matton J, Berry C. 2022. Técnicas de exploración ecográfica abdominal. En: Mattoon J, Sellon R, Berry C. Diagnóstico Ecográfico en Pequeños Animale. 6a ed. España: Multimédica Ediciones Veterinarias. 119-155 p.
- Mattoon J, Pollard R, Wills T, Berry C. 2002. Procedimientos de aspiración y biopsia ecoguiados. En: Mattoon J, Sellon R, Berry C. Diagnóstico Ecográfico en Pequeños Animale. 6a ed. España: Multimédica Ediciones Veterinarias. 57-87 p.
- Meirelles A, Aguillera P. 2020. Abdominal ultrasound in cats and dogs: an illustrated reference value guide. 48 p.
- Meola M, Samoni S, Petrucci I. 2016. Imaging in Chronic Kidney Disease. Contrib Nephrol. 188:69-80. doi: 10.1159/000445469.
- Nyland T, Mattoon J, Herrgesell E, Wisner E. 2006. Principios físicos, equipos y seguridad del diagnóstico ecográfico. En: Nyland T, Mattoon J. Diagnóstico Ecográfico en Pequeños Animales. 2da ed. España: Multimédica Ediciones Veterinarias. 1-22 p.
- Nyland T, Mattoon J, Herrgesell E, Wisner E. 2006. Tracto Urinario. En: Nyland T, Mattoon J. Diagnóstico Ecográfico en Pequeños Animales. 2da ed. España: Multimédica Ediciones Veterinarias. 166-204 p.
- Novellas R, Espada Y, Gopegui R. 2007. Índice de resistencia e índice de pulsatilidad en arterias intrarrenales y extraoculares. Valores normales en pequeños animales y efecto de la sedación en perros. Asociación Veterinaria Española de Especialistas en Pequeños Animales (AVEPA). 63 p.
- Nuñez, C. 2020. Atlas de consulta rápida de ecografía abdominal en pequeños animales. 1a ed. Ciudad Autónoma de Buenos Aires: Inter Médica. 608 p.

- Pennick D, d´Anjou M. 2015. Conceptos y artefactos físcos prácticos. En: Pennick D, dÁnjou M. Atlas de ecografía en pequeños animales. 2a ed. España: Multimédica Ediciones Veterinarias. 1-18 p.
- Petersen L, Petersen J, Talleruphuus U. 1997. The pulsatility index and the resistive index in renal arteries. Associations with long-term progression in chronic renal failure. Nephrol Dial Transplant 12: 1376-1380. doi: 10.1093/ndt/12.7.1376.
- Reichle J, DiBartola S, Leveille R. 2002. Renal Ultrasonographic and computed tomographic appearance, volume and function of cats with autosomal dominant polycystic kidney disease. Vet Radiol Ultrasound 43: 368-373. doi: 10.1111/j.1740-8261.2002.tb01020.x.
- Rose B. 2001. Renal circulation and glomerular filtration rate. En: Rose B and Post T. Clinical Physiology of acid-base and electrolyte disorders. 5a ed. New York: McGraw Hill: 21-70p.
- Ross L. 2011. Acute kidney injury in dog and cats. Vet Clin North Am Small Anim Pract41: 1-14. doi: 10.1016/j.cvsm.2010.09.003
- Ruberte J, Sautet J. 1998. Atlas de anatomía del perro y gato. Volumen 3: Abdomen, pelvis y miembro pelviano. 2da ed. España: Multimédica. 120 p.
- Samsung. 2024. Lima: Samsung ecógrafos. [Internet], [12 abril 2024]. Disponible en: https://samsungecografos.es/ecografos/hs30/
- Sanchez F, Gonzalez M, Schneider S. 2014. Ecografía clínica: prueba complementaria o una parte más de la exploración rutinaria?. Rev Pediátricas Aten Primaria. Vol 16: 361-365. doi: 10.4321/S1139-76322014000500018
- Sánchez X, Rametta M, Pélach M.2016. Diagnóstico ecográfico en pediatría de peq ueños animales. 1a ed. España: Servet Editorial. 218 p.

- Schneider A, Johnson L, Goodwin M. 2011. Bench to bedside review: Contrast enhanced ultrasonography – a promising technique to assess renal perfusion in the ICU. Crit Care 15: 157. doi: 10.1186/cc10058
- Seiler G, Brown J, Reetz J. 2013. Safety of contrast-enhanced ultrasonography in dogs and cats: 488 cases (2002-2011). J Am Vet Med Assoc 242: 1255-1259. doi: 10.2460/javma.242.9.1255.
- Seyrek D, Kramer M. 2008. Imagen renal en gatos. 2008. Rev. Veterinary Focus. Vol 18 No 2. 30p.
- Silva D, Teodoro I, Braga C, Miranda C, Dalarossa J, Melchert A. 2012. New kidney immobilization method for percutaneous renal biopsy technique in cats. Operational Aspects and complications. Acta Cir Bras 27: 76-81. doi:10.1590/s0102-86502012000100013
- Sigrist R, Liau J, Kaffas A, Chammas M. 2017. Ultrasound Elastography: Review of Techniques and Clinical Applications. Theranostics 7: 1303-1329. doi: 10.7150/thno.18650
- Soria F, Delgado M, Rioja L, Blas M, Durán M, Usón J. 2007. Usefulness of renal resistive index in the diagnosis and evolution of the obstructive uropathy. Experimental study. Actas Urol Esp 31: 38-42. doi: 10.1016/s0210-4806(07)73592-1.
- Sporea I, Sirli R, Pospescu A, Danila M. 2010. Acoustic radiation force impulse (ARFI) a new modality for the evolution of liver cirrhosis. Med Ultrason 12: 26-31.
- Suárez L. 2019. Determinación de la velocidad, aceleración, índices de resistencia y pulsatilidad de las arterias renales mediante ecografía Doppler en perros Shih-Tzú en

Medellín y Área Metropolitana. Trabajo para optar el título de Magíster en Ciencias Veterinarias. Antioquía, Colombia: Univ. De Antioquía. 46 p.

- Thrall D. 2003. Manual de Diagnóstico Radiológico Veterinario. 4ta ed. España: Ediciones Elsevier. 768 p.
- Thanaboonnipat C. 2020. Renal ultrasonographic shear-wave elastography and urinary procollagen type III amino-terminal propeptide in chronic kidney disease dogs. Veterinary World, EISSN:2231-0916. Sep;13(9):1955-1965. doi: 10.14202/vetworld.2020.1955-1965.
- Vaden S. 2005. Renal biopsy of dogs and cats. Clin Tech Small Anim Pract 20: 11-22. doi: 10.1053/j.ctsap.2004.12.003.
- Vargas A, Amescua_guerra L, Bernal A, Pineda C. 2008. Principios físicos básicos del ultrasonido, sonoanatomía del sistema musculoesquelético y artefactos ecográficos. Acta Ortoédica Mexicana 22: 361-373.
- Verlander J. 2014. Filtración Glomerular. En: Bradley G. 2014. Fisiología Veterinaria.. 5ta ed. España: Elsevier. 461 p.
- Vivanco E. 2013. Sensibilidad y especificidad de ecografía renal versus urografía excretora para el diagnóstico de litiasis renal. Rev med panacea. Vol 3 (3): 79-81.
- Wieczorek A, Woźniak M, Tyloch J. 2013. Errors in the ultrasound diagnosis of the kidney, ureters and urinary bladder. J Ultrason. Sep;13(54):308-318. doi: 10.15557/JoU.2013.00317.
- Widmer W, Mattoon J, Vaden S. 2022. Tracto Urinario. En: Mattoon J, Sellon R, Berry C. Diagnóstico Ecográfico en Pequeños Animale. 6a ed. España: Multimédica Ediciones Veterinarias. 681-742 p.

- Yoneda M, Suzuki K, Kato S, Fujita K, Nozaki Y, Hosono K. 2010. Nonalcoholic fatty liver disease: US-based acoustic radiation force impulse elastography. Radiology 256: 640-647. doi: 10.1148/radiol.10091662.
- Zanuzzi C, Hernández R. 2022. Sistema urinario. En: Barbeito C, Diessler M. Introducción a la Histología Veterinaria. Editorial de la Universidad Nacional de La Plata (EDULP). 409-434 p.
- Zatelli A, Bonfanti U, D´Ippolito P. 2005. Obstructive renal cyst in a dog ultrasonography-guided treatment using puncture aspiration and injection with 95% ethanol. J Vet Intern Med 19: 252-254. doi: 10.1111/j.1939-1676.2005.tb02689.x
- Zeisberg M, Kalluri R. 2015. Physiology of the Renal Interstitium, Clinical Journal of the Amer- ican Society Nephrologyl, 10(10), pp. 1831-40. doi: 10.2215/CJN.00640114.