UNIVERSIDAD NACIONAL MAYOR DE SAN MARCOS

FACULTAD DE ODONTOLOGÍA

ESCUELA DE POST-GRADO

Oclusión mutuamente protegida con prótesis fija convencional e implantosoportada

REPORTE CLÍNICO

Para optar el Título de Especialista en Rehabilitación Oral

AUTOR

Jimmy Aliaga Fernández

LIMA – PERÚ

2014

DEDICATORIA

Ante toda a Dios por su infinito amor.

A mis padres porque con el ejemplo me enseñaron que con esfuerzo todo es posible.

A mi esposa y mi hijo que me dan la fuerza para alcanzar todas mis metas

AGRADECIMIENTOS

Agradezco a todos los docentes de la Unidad de Posgrado de la Facultad de Odontología, en especial a la Dra. Nelly Tanaka que con la humildad de los grandes maestros estimula a sus alumnos a investigar y seguir aprendiendo.

INDICE GENERAL

Resumen

Abstrac

Introducción 1

1. OBJETIVOS 2
   1.1. Objetivos generales 2
   1.2. Objetivos específicos 2
2. MARCO TEÓRICO 2
   2.1. Antecedentes 2
   2.2. Bases Teóricas 12
      2.2.1. Sistema Estomatognático 12
         2.2.1.1. Componentes Anatómicos 12
         2.2.1.2. Componentes Fisiológicos 13
         2.2.1.3. Fisiología del sistema estomatognático 15
      2.2.2. Fisiología de la oclusión dental 16
         2.2.2.1. Criterios de oclusión funcional óptima 16
         2.2.2.2. Oclusión terapéutica 18
            2.2.2.2.1. Oclusión balanceada bilateralmente 18
            2.2.2.2.2. Oclusión balanceada unilateral 19
            2.2.2.2.3. Oclusión mutuamente protegida 19
         2.2.2.3. Oclusión no fisiológica 23
            2.2.2.3.1. Desgaste dentario 23
            2.2.2.3.2. Erosiones cervicales 24
      2.2.3. Enfermedades más frecuentes de la cavidad bucal 25
         2.2.3.1. Caries dental 25
         2.2.3.2. Enfermedad periodontal 26

2.2.3.3. Maloclusiones 28
2.2.4. Edentulismo 28
2.2.4.1.1. Edentulismo parcial 29
2.2.4.2. Opciones de tratamiento para el edéntulo parcial 30
2.2.4.2.1. Prótesis parcial removible 30
2.2.4.2.2. Prótesis fija convencional 31
2.2.4.2.2.1. Componentes de una Prótesis fija 32
2.2.4.2.2.2. Indicaciones para una restauración Fija 32
2.2.4.2.2.3. Factores biomecánicos en PPF convencional 33
2.2.4.2.2.4. Pilares dentarios 35
2.2.4.2.2.5. Elementos intrarradiculares 37
2.2.4.2.3. Prótesis sobre implantes 38
2.2.4.2.3.1. Principios de oclusión para prótesis sobre implante 39
2.2.4.2.4. Prótesis fija sobre implantes 40
2.2.4.2.4.1. Tipos de prótesis fija implantosoportada 41
2.2.4.2.4.2. Planificación implantológica 42
2.2.4.2.4.3. Consideraciones oclusales en PF sobre implantes 43
2.2.4.2.4.4. Componentes Protésicos 46
3. CASO CLÍNICO 48
3.1. Historia Clínica 48
3.2. Diagnóstico 68
3.3. Plan de tratamiento 69
3.4. Secuencia y desarrollo del tratamiento 73
3.5. Evolución del caso 89
DISCUSIÓN 90
CONCLUSIONES 93
RECOMENDACIONES 93
REFERENCIA BIBLIOGRÁFICA 94

RESUMEN

La rehabilitación oral del paciente edéntulo parcial empieza por realizar un correcto desarrollo de la historia clínica incluyendo el exámen clínico y los exámenes auxiliares, donde se evalúen todos los componentes del sistema estomatognático. Es de suma importancia que las diferentes especialidades de la odontología se interrelacionen para ofrecer la mejor alternativa de tratamiento y garantizar un pronóstico favorable.

Dentro de las opciones de tratamiento del edéntulo parcial existe la prótesis fija convencional y no convencional, que llevada a cabo con un manejo interdisciplinario restablece la función y estética del paciente, logrando una oclusión mutuamente protegida.

Se presenta el caso de un paciente varón de 61 años que asiste a la clínica de post grado de la UNMSM. El motivo de consulta fue mejorar su salud oral y la reposición de piezas faltantes. Al examen clínico es portador de prótesis fijas desadaptadas en el maxilar superior y prótesis fijas implantosoportadas en el maxilar inferior; desgaste dentario en las piezas antero inferiores mostrando alteración del plano oclusal. Se realizó el examen clínico y exámenes auxiliares, tales como: modelos de estudio articulados, encerado de diagnóstico y exámenes imagenológicos.

Se solicitó interconsultas con las áreas de periodoncia, endodoncia y ortodoncia; luego de elegir la alternativa de tratamiento se procedió a extraer las piezas dentarias con pronóstico desfavorable, se colocaron implantes dentales en el maxilar superior de acuerdo al planeamiento implantológico, se elaboraron provisionales y una férula oclusal inferior nivelando el plano de oclusión. Luego del tiempo de óseo-integración de los implantes, se instalaron las prótesis superiores definitivas sobre dientes e implantes de manera simultánea, se cambiaron las restauraciones protésicas implanto soportadas del maxilar inferior y finalmente se colocó una férula de protección en el maxilar superior. Actualmente, a 18 meses de finalizado, el caso evoluciona favorablemente.

Palabras clave: Oclusión dental, dentadura parcial fija, prótesis dental de soporte implantado

ABSTRACT

The comprehensive oral rehabilitation of partially edentulous patient begins by making a correct filling medical history including clinical examination and ancillary tests, where all components of the stomatognathic system are evaluated. It is important that the different specialties of dentistry are interrelated to provide the best treatment and ensure a favorable prognosis.

Among the treatment options for partially edentulous exist conventional fixed prosthesis and unconventional, which conducted an interdisciplinary management restores function and esthetics of the patient, achieving a mutually protected occlusion.

The case of a male patient aged 61 who attends the clinic graduate of San Marcos is presented. The complaint was about improving his oral health and the replacement of missing teeth. Clinical examination reveals that carries maladaptive fixed prostheses in the maxilla, implant-supported fixed prostheses also maladaptive in the lower jaw; tooth wear in the lower anterior parts showing alteration of the occlusal plane. Clinical examination and ancillary tests, such as performed: articulated models in semi-adjustable articulator (ASA), diagnostic wax and imaging tests.

Interconsultations was performed with the areas of periodontology, endodontics and orthodontics; after choosing the alternative treatment proceeded to extract teeth with poor prognosis, dental implants were placed in the maxilla according to implant planning, were drawn provisional and lower occlusal splint leveling the occlusal plane. After the time of osseointegration of implants, the final upper dentures and tooth implants simultaneously installed, implant supported prosthetic restorations of the mandible were changed and finally a protective splint was placed in the maxilla. Currently, 18 months after completion, the case progressing favorably.

Keywords: Dental occlusion, fixed partial denture, Dental Prosthesis Implant-Supported

INTRODUCCION

La rehabilitación oral del paciente parcialmente desdentado tiene varias alternativas de tratamiento; una correcta evaluación integral e interdisciplinaria orientará al clínico por la más adecuada.

La prótesis parcial fija o removible necesita la presencia de tejidos periodontales sanos; generalmente el paciente que requiere una prótesis se encuentra en un estado de salud bucal alterado debido a la pérdida de dientes y destrucción de los tejidos de soporte, que han originado alteración en las curvas de compensación, desarmonías oclusales, facetas de desgaste, recesiones gingivales, entre otras alteraciones.

Dentro de las opciones de tratamiento para el edéntulo parcial tenemos la prótesis fija implantosoportada, basada en la aplicación de los principios biológicos y mecánicos de la prótesis fija convencional, considerando la biomecánica del implante óseointegrado.

Para el planeamiento implantológico es indispensable un examen clínico minucioso, realizado con exámenes auxiliares que incluyen modelos articulados en ASA (articulador semi-ajustable), encerado de diagnóstico y exámenes imagenológicos; para ser evaluados de manera interdisciplinaria y prever la adecuada ubicación tridimensional del implante dental.

El caso clínico que se expone a continuación muestra una rehabilitación oral con prótesis fija convencional e implanto soportada con un esquema oclusal de mutua protección para obtener resultados estéticos y funcionales favorables en un paciente edéntulo parcial.

1. OBJETIVOS

1.1 OBJETIVO GENERAL

Rehabilitar un paciente edéntulo parcial con prótesis fija convencional e implanto soportada aplicando el esquema oclusal mutuamente protegido.

1.2 OBJETIVOS ESPECÍFICOS

- Conocer los principios biológicos y fisiológicos de sistema estomatognático.
- Conocer los principios terapéuticos de la prótesis fija convencional e implantosoportada.
- Elaborar la historia clínica con el examen clínico y los exámenes auxiliares.
- Diagnósticar el estado del sistema estomatognático del paciente.
- Planificar el tratamiento en base a la evaluación de las alternativas posibles.
- Ejecutar el tratamiento coordinadamente con las distintas especialidades, como operatoria, endodoncia, periodoncia y prostodoncia.
- Mantener y controlar el tratamiento definitivo a través de las evaluaciones periódicas.

2. MARCO TEÓRICO

2.1 ANTECEDENTES

- ***LUNDGREN, LAURELL (1984)***[1] describieron un método desarrollado para estudiar las fuerzas oclusales en los dientes protésicamente restaurados. El uso de la magnitud de este método, duración y frecuencia de las fuerzas pueden ser medidas en diversas partes de la dentición simultáneamente. Las mediciones se basan en el uso de transductores de medición de deformación de tales dimensiones que pueden ser montados en coronas artificiales, puentes con pónticos o prótesis removibles, sin interferir con la oclusión. La señal de salida de cada transductor es lineal para fuerzas de hasta 300 N, que corresponde a una amplitud (deformación elástica) de 20 micras.

Al menos cuatro transductores se utilizan distribuidos sobre el arco dentario para crear los contactos bilaterales y simultáneos. Se montan en una posición supraoclusal de 20 micras en relación a las áreas no transductores. Esto significa que al cierre de la mordaza cada transductor registra toda la fuerza transmitida a la parte de la construcción de prótesis representada por el transductor, siempre que no haya fugas de fuerza a las áreas no transductores. La suma de estas fuerzas locales constituye la fuerza total que actúa sobre toda la dentadura en cualquier momento dado.

El estudio sugiere que la fuerza que es trasmitida directamente al sistema de implantes oseointegrados sin la presencia de un mecanismo amortiguador requiere de una adaptación fisiológica apropiada.

- **JACOBS R, y VAN STEENBERGHE, D. (1991)**[2] realizaron un estudio para aclarar más de la función táctil de implantes orales, tanto una tarea de detección de interferencia interoclusal y la discriminación se llevaron a cabo en 4 condiciones de ensayo diferentes en 37 pacientes: d (diente) / d, i (implante) / d, i / i y pr (prótesis) / s (sobredentadura soportada por implantes).

  Para la detección una interferencia interoclusal de láminas de acero, el nivel de umbral de detección de 50% (RL) en las 4 condiciones fue 20, 48, 64 y 108 micras, respectivamente, lo que indica diferencias significativas.

  Los presentes hallazgos indican que la sensibilidad táctil de los implantes se reduce con respecto a los dientes naturales. El resto de los receptores de los tejidos periimplatarios podrían desempeñar una función compensatoria disminuida en la función propioceptiva.

- ***KAUKINEN, EDGE Y LANG (1995)***[3] en su estudio mencionan que la influencia del diseño de la superficie oclusal en el éxito longitudinal del tratamiento con implantes se cree que es importante, pero no se entiende bien. Se ha sugerido que la limitación de las fuerzas laterales mediante la reducción de la inclinación de las cúspides es beneficioso en el mantenimiento y la conservación de la osteointegración. Este estudio utilizó un método para aplicar fuerzas verticales

cuantificadas a una sustancia alimenticia y registrar transmisión de las fuerzas y la tensión a través dientes lobulados (33 grados) y sin cúspides (0 grados) en especímenes que simulen una prótesis retenida por implantes y el hueso de soporte. Una serie de cinco ciclos de masticación se aplicaron a cada uno de los especímenes con una máquina de ensayo universal. Se analizaron los datos para comparar (1) fuerzas necesarias para provocar la rotura inicial de la comida, (2) las máximas fuerzas de rotura aplicadas antes de la terminación del ciclo, y (3) la tensión máxima registrada por los medidores de deformación a nivel óseo. Las fuerzas de rotura iniciales de la muestra sin cúspides fueron 50% menos que en el espécimen lobulados (p = 0,006). No se encontraron diferencias significativas entre las fuerzas de rotura máxima y la deformación máxima (valores de p 0,744 y 0,315, respectivamente). Los resultados de este estudio piloto indican que la configuración oclusal y la angulación cuspídea de prótesis implantoretenidas juegan un papel importante en la transmisión de la fuerza y la relación de tensión-deformación en el hueso.

- ***OTERO J (2000)[4]*** evaluó el efecto de los esquemas oclusales de función de grupo y guía canina sobre la actividad electromiográfica de los músculos temporal (fascículo anterior) y masetero durante el apretamiento en laterotrusión, dice primero que los movimientos de laterotrusión pueden ser caracterizados dentro de dos esquemas: función de grupo y guía canina.

  Los resultados del estudio fueron:

  Los valores promedio de la actividad electromiográfica del temporal y masetero durante el máximo apretamiento en laterotrusión en el grupo de pacientes con función de grupo fueron 36,6 microvoltios, para el grupo con guía canina fue de 12,2 microvoltios y para el grupo con guía canina previa ortodoncia fue 9,9 microvoltios.

  Cuando a los sujetos del primer grupo se les modifico el esquema oclusal, la actividad electromiográfica se redujo a 11,9 microvoltios.

Se concluyó que durante el apretamiento en laterotrusión, los sujetos con guía canina en comparación con la función de grupo, mostraron menor actividad electromiográfica. La reducción más notable se dio en el temporal mediotrusivo.

- ***WANG, T. M., LEU, L. J., WANG, J., & LIN, L. D. (2001)***[5] realizaron un modelo de elementos finitos de 3 dimensiones que consiste en un bloque de hueso y simularon 2 coronas apoyados por 2 implantes cilíndricos adyacentes sin que se rodeen inmediatamente de hueso cortical. Se generó y se utilizó distintos materiales de prótesis y ferulizaciones de prótesis para investigar los efectos sobre el estrés óseo periimplantario debajo cargas estáticas.

  El estrés máximo de hueso periimplantario (von Mises [VM] estrés) se evaluó cuando una carga vertical u horizontal de 1 N se aplicó al centro de una sola corona de resina, aleación de oro, o de porcelana sin ferulizar y ferulizada a la corona adyacente.

  Los resultados numéricos indican que: (1) en una sola corona, se pudo encontrar que no hubo diferencia significativa en la tensión máxima VM entre los diferentes materiales tanto para la carga vertical y horizontal; (2) ferulizar las coronas reduce la tensión máxima VM inducida por la carga horizontal, y la tensión máxima VM aumento de alrededor del 14% para la carga horizontal cuando el material de restauración se cambió de aleación de oro o de porcelana a la resina.

  Bajo la condición de análisis de este estudio, los materiales de la prótesis de una sola corona tienen efectos insignificantes sobre el estrés del hueso periimplantario. Ferulizar las coronas reduce el estrés del hueso periimplantario bajo carga horizontal, y tanto las coronas con aleación de oro y porcelana demostraron menos estrés del hueso periimplantario comparados con las coronas de resina en coronas ferulizadas bajo carga estática horizontal.

  En conclusión se recomienda ferulizar las coronas sobre implantes adyacentes con materiales de restauración relativamente rígidos para los implantes rodeados de hueso de mala calidad.

- ***YABAR R, RONQUILLO H Y BELMONT L. (2001)***[6] realizaron un estudio que evaluó la actividad de los músculos masetero y fascículo anterior del temporal al cambiar artificialmente los patrones de desoclusión lateral en sujetos con normoclusión dentaria. El cambio de patrón de lateralidad de función de grupo a guía canina produjo una reducción significativa de la actividad de los músculos masetero y fascículo anterior del temporal.

  Contrario a lo que se infirió antes del estudio, también hubo una ligera disminución de la actividad muscular cuando se cambió de guía canina a función de grupo.

- ***JACKSON, B. J. (2003)***[7] menciona que la utilización de la implantología oral en el campo de odontología está creciendo a un ritmo rápido. El campo de la cirugía y de la prótesis han demostrado importantes tasas de éxito basadas en evidencia, alentando su uso más generalizado en la profesión odontológica. Aunque en el campo de la cirugía se ha expandido en muchas áreas de alto perfil (es decir, la colocación inmediata del implante, la distracción osteogénica, y el anclaje ortodóncico), en la prótesis es el aspecto más importante es el éxito a largo plazo. Más específicamente, la consideraciones oclusales para el conjunto implanto-protésico hacen una importante contribución para garantizar resultados predecibles. Las responsabilidades del cirujano y el rehabilitador son para minimizar la sobrecarga oclusal hacia la interface implante-hueso. En primer lugar, se hace un adecuado diagnóstico que dará lugar a un plan de tratamiento satisfactorio. En segundo lugar, una plantilla quirúrgica debe ser desarrollada para asegurar la colocación ideal del implante. En tercer lugar, una prótesis provisional adecuada fuera de contacto. Concluye que la oclusión ha sido una variable importante en el éxito o fracaso de la mayoría de reconstrucciones protésicas, los dientes naturales, gracias a grado de flexibilidad periodontal, permiten compensar algunas irregularidades oclusales. La oclusión con implantes no es tan permisiva como los dientes naturales, deben ser permanentemente reevaluados y ajustados para prevenir sobrecargas y otorgarle longevidad al

implante. Enfatiza que son necesarios más estudios que aclaren la relación entre la oclusión y el éxito de los implantes dentales.

- ***ISIDOR, F. (2006)***[8] Las fuerzas oclusales afectan a un implante oral y el hueso circundante. De acuerdo con las teorías de la fisiología ósea, los huesos que llevan cargas mecánicas adaptan su fuerza para la carga aplicada sobre el mismo por modelado / remodelación ósea. Esto también se aplica al hueso que rodea un implante oral. La respuesta a un aumento de la tensión mecánica por debajo de un cierto umbral será un fortalecimiento del hueso mediante el aumento de la densidad ósea o la aposición de hueso. Por otro lado, la fatiga ósea (micro-daños resultantes en la resorción) puede ser el resultado de la tensión mecánica más allá de este umbral. En la literatura actual se revisan documentos sobre la relación entre las fuerzas sobre los implantes orales y el hueso circundante. No se encontraron estudios controlados, así como los posibles estudios aleatorizados de cohortes. Aunque los resultados son conflictivos, los estudios experimentales en animales han demostrado que la carga oclusal podría resultar en la pérdida de hueso marginal alrededor de los implantes orales o pérdida completa de la osteointegración. En estudios clínicos se ha establecido una asociación entre las condiciones de carga y la pérdida de hueso marginal alrededor de los implantes orales o pérdida completa de la osteointegración, pero una relación causal no se ha demostrado.

- ***GÓMEZ M, et al*** **(2007)**[9] menciona en su artículo que existen diferentes formas de rehabilitación de coronas sobre implantes adyacentes en un tramo edéntulo. Las opciones que pueden encontrarse son la de restaurar con varias coronas unitarias, o bien unir esas coronas en una sola prótesis. Se llevó a cabo una búsqueda bibliográfica a través de bases de datos en revistas especializadas de Odontología.

  En la bibliografía revisada se observa que existen defensores y detractores de cada una de las técnicas, basándose cada autor en distintos estudios y argumentos. Se encontraron ventajas e inconvenientes en ambas opciones

prostodóncicas, valorando en base a éstos cuándo utilizar cada una de las técnicas propuestas.

Cuando las condiciones son idóneas, se considera adecuada la restauración con coronas individuales; por otro lado cuando existan condiciones adversas (implantes cortos, hueso de mala calidad, carga inmediata o factores oclusales no adecuados), en las que el reparto de fuerzas pueda comprometer el pronóstico de la restauración, la ferulización será el tratamiento de elección.

- ***MISCH, C. E et al (2008)[10]*** En la Conferencia de Consenso del Congreso Internacional de Implantología Oral (ICOI) acordaron que la función primaria de un implante dental es actuar como un tope para un dispositivo protésico, similar a una raíz de diente natural y la corona. Cualquier criterio de éxito, por lo tanto, debe incluir, ante todo, el apoyo de una prótesis funcional. Además, aunque los criterios clínicos para el éxito de prótesis están más allá del alcance de este artículo, la satisfacción del paciente con la apariencia estética de la restauración del implante es necesario en la práctica clínica. El dentista diseña y fabrica la restauración de una prótesis similar a uno apoyado por un diente, y, como tal, a menudo evalúa y trata el implante dental de manera similar a un diente natural. Sin embargo, las diferencias fundamentales en el sistema de apoyo entre estas entidades deben ser reconocidos. El propósito de este artículo es utilizar unos índices desarrollados para los dientes naturales como un índice que es específico para implantes endoóseos con forma de raíz. Este artículo también está destinado a actualizar y mejorar lo que se pretende que sea el éxito del implante, la supervivencia del implante, y el fracaso del implante. La Escala de Salud presentada en este artículo fue desarrollada y aceptada por el Congreso Internacional de Implantología Oral en Conferencia de Consenso para el éxito del Implante en Pisa, Italia.

- ***GRECO, G. et al (2009)[11]*** Este estudio evaluó por análisis tridimensional de elementos finitos las tensiones generadas por diferentes patrones de desoclusión

(guía canina y la oclusión balanceada bilateral) en una prótesis completa mandibular implantosoportada. Material y Métodos:

Un modelo tridimensional de dentadura completa implanto-soportada mandibular fue fabricado de acuerdo con el protocolo de Brånemark. Unos 5 elementos de 3,75 x 13 mm de sistema de implante dental en forma de tornillo se modeló para este estudio. Los implantes se encuentran en la región interforaminal con 3 mm de alto, componentes protésicos unidos por una estructura de níquel-cromo con 12 mm de voladizo bilateral cubierto por resina acrílica y 12 dientes de la dentadura de acrílico. Se utiliza el Software SolidWorks ® antes y después de procesar la simulaciones. Las propiedades mecánicas de los componentes se insertan en el modelo y una carga de 15 N se estableció en fijo puntos, en cada una de las simulaciones. Los datos fueron recolectados en toda la estructura de níquel-cromo. Se mostrarán los resultados tridimensionalmente como escalas gráficas de color. Resultados: La guía canina generó mayores tensiones en la región del primer implante, mientras que la oclusión balanceada bilateral genera grandes tensiones en toda la estructura metálica. La tensión máxima que se encuentra en el simulación de la oclusión bilateral balanceada es 3,22 veces mayor que la encontrada en la simulación de la desoclusión con guía canina. Conclusión: El patrón de desoclusión en guía canina es el ideal para dentadura implantosoportada completa mandibular.

- ***SAN MARTIN F, et al (2013)[12]*** Este reporte clínico presenta la recuperación de antiguos implantes que ya no tienen aditamentos de repuesto en el mercado y la transformación de una sobredentadura removible en una prótesis fija total (PFT).

  - A la luz de la actual evidencia científica, hoy es perfectamente posible realizar una prótesis fija total sobre cuatro implantes mandibulares, evitando una sobredentadura removible.

  - En caso de realizar una sobredentadura mandibular implanto soportada, no diseñar extensiones protésicas mucosoportadas ya que se producirá la fractura del aparato.

- La incorporación de extensiones distales a la barra metálica debe ser cuidadosamente evaluada y supeditada a las características anatómicas, al tipo de arcada antagonista y al tipo de oclusión que presente el paciente.
- Preferir un esquema oclusal balanceado bilateral para estabilizar la prótesis total superior y establecer múltiples contactos oclusales axiales y puntiformes de intensidad similar sobre el área de los implantes, disminuyendo la carga sobre los cantilever en céntrica y liberándolos completamente en movimientos excursivos.
- Indicar al paciente el retiro de la prótesis total durante la noche para evitar el bruxismo y la sobrecarga de los implantes.
- Al transformar la sobredentadura en prótesis fija total, se mejora la eficiencia masticatoria, el confort, seguridad y autoestima del paciente.
- El aseo del aparato fijo se ve dificultado, por lo que se deben reforzar las técnicas de higiene oral

Se concluye que es mejor preferir sistemas de implantes compatibles con otras marcas comerciales que permitan intercambiar componentes en caso de reparaciones.

- ***FIRMANI M, et al (2013)***[13] nos dice que tanto en la práctica clínica como en la academia, siempre está presente la interrogante de cuál es la mejor posición mandibular para organizar una oclusión terapéutica y satisfacer los requerimientos estéticos y funcionales de los pacientes. Esta pregunta se podría responder desde la perspectiva de las diferentes escuelas de oclusión, siguiendo sus técnicas y utilizando su aparatología. Sin embargo, debido a que no existe suficiente evidencia científica que sustente la superioridad de una escuela sobre la otra, es preciso hacer una revisión donde se expongan los principios en que se basan las distintas filosofías oclusales, los autores que les dieron origen, la época en que surgieron y la terminología que usaron (desde el siglo pasado hasta nuestros días), contrastándolas con la literatura científica actual. Esta no es una tarea fácil, ya que los estudios disponibles acerca de oclusión presentan gran variabilidad en la definición operacional de los términos, haciendo difícil su comparación.

Por lo que sugiere para el futuro buscar una estandarización de las definiciones y técnicas de registro, con el objeto de generar evidencia científica confiable, conducente a la creación de protocolos de recomendación para la toma de decisiones clínicas predecibles desde el punto de vista oclusal.

- ***BECERRA G, BECERRA N (2014)[14]*** mencionan que las restauraciones soportadas por implantes proveen considerables ventajas cuando se comparan con la prótesis parcial removible, en cuanto al soporte, la estabilidad de la oclusión, la preservación ósea, la comodidad, el mejoramiento de la función y el menor costo biológico teniendo en cuenta que los procedimientos sobre la dentición remanente no tienen un carácter invasivo. Hasta el momento la evidencia científica no ha determinado con claridad el número, la longitud, el diámetro y la ubicación de los implantes para restaurar las áreas posteriores. Sin embargo, se han propuesto recomendaciones en algunos casos resultado de la experiencia clínica y el sentido común basadas en las prótesis convencionales. A pesar de la amplia variedad de alternativas protésicas en áreas posteriores existe una carencia de estudios basados en la evidencia para guiar al clínico en la mejor decisión.

  Conclusiones: Los tópicos tratados en esta revisión de literatura constituyen una guía de las consideraciones clínicas para el manejo de los implantes en la región posterior. Es importante considerar que la mayoría de los argumentos aquí esbozados se basan en opiniones clínicas y que hasta la fecha no existen pruebas científicas serias, con altos niveles jerárquicos de evidencia científica. La ausencia de soporte oclusal posterior, debe manejarse preferiblemente con implantes más que con una prótesis parcial removible o una prótesis parcial fija de “alto riesgo” (espacio edéntulo extenso o pilares con mal pronóstico). En principio, las extensiones (cantilevers) no deben ser aceptados como una opción de rutina en una prótesis parcial fija, de la misma forma como se conciben en una restauración de arco completo. La incidencia de periimplantitis no es completamente reportada y cada vez se presentará con mayor frecuencia.

2.2. BASES TEÓRICAS

2.2.1 El sistema estomatognático

El sistema estomatognático es la unidad morfofuncional integrada, coordinada y constituida por el conjunto de estructuras esqueléticas, musculares, nerviosas, glandulares y dentales organizadas alrededor de las articulaciones que se ligan funcional y orgánicamente al sistema digestivo, fonológico, etc [15].

Es una unidad funcional compuesta por los dientes, estructuras de soporte, la mandíbula, el maxilar, las articulaciones temporomandibulares, los músculos que directa o indirectamente intervienen en la masticación, sistemas vascular y nervioso [15].

Aparato masticatorio es sinónimo de aparato estomatognático y por lo tanto tiene sus mismos componentes. La función está dada por los músculos y el sistema nervioso, los dientes desempeñan un papel pasivo. El equilibrio fisiológico permite mantener la salud del sistema masticatorio durante toda la vida, sin olvidar que este aparato es parte del organismo y puede ser afectado por lesiones extrabucales [15].

2.2.1.1 Componentes Anatómicos

- Huesos: (cráneo, mandíbula, hioides, clavícula, y esternón), de los 206 huesos 14 constituyen los huesos de la facie y 8 huesos craneales.
- Músculos (de la masticación, deglución, y expresión facial)
- Articulaciones: dentoalveolar y temporomandibular
- Ligamentos: periodontales y temporomandibulares
- Lengua, labios, y carrillos
- Dientes
- Sistema vascular, nervioso, linfático.

2.2.1.2 Componentes fisiológicos

- Sistema neuromuscular

Los movimientos y posiciones de la mandíbula están gobernados básicamente por la actividad contráctil coordinada y sincronizada de los músculos mandibulares. Estos músculos con sus respectivos comandos nerviosos representan a los verdaderos motores del sistema estomatognático.[15]

- El sistema nervioso es el que coordina toda la musculatura relacionada con la masticación y las demás funciones fisiológicas del sistema estomatognático.
- El trigémino es un nervio mixto compuesto por dos raíces independientes, una motora u otra sensitiva.
- Funciones: percepción, integración, reacción, mecanismo fisiológico de la conducción nerviosa y los reflejos.

- Sistema de la articulación temporomandibular

Articulación temporomandibular (ATM)

Las articulaciones temporomandibulares tienen características que les son propias y que las diferencian de otras articulaciones del organismo[15]:

- *Superficies articulares:* están cubiertas por un tejido fibroso avascular, en vez de cartílago hialino usual.
- Se caracteriza porque las dos estructuras óseas maxilares que articula, poseen dientes, cuya forma y función tienen una influencia decisiva sobre algunos movimientos de la articulación.

Componentes anatómicos de ATM[15]

- Superficies Articulares
- Disco Articular
- Sinoviales

- Aparato Ligamentoso

- Sistema Periodontal

Componente fisiológico básico del sistema estomatognático, que involucra todos aquellos tejidos que rodean al diente. Comprende el periodonto de protección y de inserción. En esta oportunidad se hablará del periodonto de inserción (Soporte): el Cemento y Proceso alveolar, el Periodonto o Ligamento periodontal

- **El Periodonto o Ligamento periodontal** es un tejido conectivo denso que inserta al diente en el hueso alveolar. Su función primaria es la de soportar el diente en su alveolo y de mantener la relación fisiológica entre el cemento y el hueso alveolar. También se le describen funciones formativas, nutricias y sensoriales
- **El Cemento** es un tejido conectivo especializado y calcificado que cubre la superficie radicular de las piezas dentarias. Su principal función es prestarle inserción a las fibras del ligamento periodontal en la superficie del diente.
    - El Cemento puede ser clasificado en primario y secundario. El primario o el cemento depositado inicialmente es acelular. Los depósitos cementogénicos subyacentes y progresivos sobre la capa primaria, se denominan cemento secundario, que pueden formar uno o más estratos. Estos pueden ser celular o acelular, además contienen cementocitos.
- **Proceso Alveolar** es aquella parte de los maxilares que forma y soporta a los alveolos de las piezas dentarias.[15]

- Oclusión dental

Interrelación de todos los componentes del sistema masticatorio en la función normal. Hace especial referencia a la posición y contacto de los dientes maxilares y mandibulares para lograr mayor eficiencia durante los movimientos excursivos de la mandíbula, esenciales para la masticación [16].

Según Okeson en el Dorlan's Medical Dictionary se define la oclusión como "el acto de cierre o estado de cierre". Es la relación que se establece entre las arcadas dentarias cuando estas toman contacto entre sí, permaneciendo el arco inferior inmóvil con respecto al superior. Esta definición lleva implícito el concepto de estado estático, de posición invariable, cuando se refiere a la situación de los dientes de ambas arcadas [16,17].

En el glosario de oclusión y trastornos temporomandibulares de Manns se define la oclusión dentaria como relación estática y dinámica entre las superficies incisales u oclusales de las piezas dentarias superiores e inferiores [18].

2.2.1.3 Fisiología del sistema estomatognático

- *Masticación:* actividad neuromuscular compleja mediante la cual un alimento es triturado y molido. Fundamental la participación de los elementos dentarios y de la coordinación de los músculos masticatorios, de la lengua, labios y mejilllas.
- *Deglución:* participa en las etapas oral y faríngea de la deglución. Los músculos mandibulares estabilizan la mandíbula en posición intercuspal o de máxima intercuspidación favoreciendo la elevación del hueso hioides (asociado con la parte posterior de la lengua) y la laringe.

- *Fonoarticulación:* Los movimientos mandibulares rápidos y precisos gracias al control neuromuscular permiten que los labios y la lengua alcancen puntos finales específicos para un correcto feedback acústico. También desempeña un importante rol en las funciones de degustación y respiración

- *Respiración:* La mandíbula se desplaza hacia abajo cuando existe una obstrucción nasal, lo cual significa que los mecanismos nerviosos de control respiratorio ejercen un comando central eficiente sobre los músculos mandibulares, para permitir el ingreso de aire. [15]

2.2.2 Fisiología de la oclusión dental

2.2.2.1 Criterios de oclusión funcional óptima

A. Posición articular funcional óptima

El término relación céntrica se ha utilizado en Odontología desde hace años. Aunque existen múltiples definiciones, en general se considera que indica la posición de la mandíbula en que los cóndilos se encuentran en una posición funcional. Las primeras definiciones describen la relación céntrica como la posición de mayor retrusión de los cóndilos. Dado que esta posición fundamentalmente la determinan los ligamentos de la ATM se le ha dado el nombre de posición ligamentosa. Resultó útil en prostodoncia, ya que era una posición mandibular reproducible que podía utilizarse durante la construcción de prótesis artificiales [19,20].

En la actualidad, el mismo término de relación céntrica es algo confuso, puesto que su definición se ha modificado. Mientras que las definiciones iniciales describían una colocación de los cóndilos en su posición más posterior o de mayor retrusión, recientemente se ha sugerido que los cóndilos se encuentran en su posición más superior en las fosas articulares. Algunos autores sugieren que ninguna de estas definiciones de la relación céntrica es la posición más fisiológica y que lo ideal es que los cóndilos estén situados de arriba abajo y de atrás adelante en las eminencias articulares [19,20,21].

La controversia respecto a la posición fisiológica de los cóndilos continuará hasta que se disponga de pruebas concluyentes de que una posición es más fisiológica que las demás, no obstante, para establecer los criterios de la posición articular óptima, debe examinarse detalladamente al paciente y el conjunto de las estructuras anatómicas y de la ATM, es prudente reconocer la finalidad de cada una de ellas y abogar por la integridad de un concepto que auxilia al terapeuta, lo que se resume como la posición en la que los cóndilos están en su posición superoanterior máxima en las fosas articulares, se apoyan contra las pendientes posteriores de las eminencias articulares, con los discos articulares interpuestos adecuadamente[19,20].

Según Dawson en 1985, la RC es la relación de la mandíbula con el maxilar cuando los cóndilos están en la posición más superior contra la eminencia independientemente de la posición dentaria y dimensión vertical, posteriormente añade que también es la posición más medial del complejo cóndilo-disco [22,23].

B. Oclusión óptima, funcional

Las bases de la *oclusión normal* como la conocemos hoy en día, se ha ido estudiando desde inicios del siglo XX[24], fue Edward Angle uno de los pioneros, que según Proffit[25] proponía como oclusión normal: normalidad de los tejidos blandos del aparato bucal, normalidad de los maxilares, normalidad de la posición de los dientes respecto a su maxilar, normalidad de las articulaciones temporomandibulares y de los movimientos mandibulares.

En sus conclusiones sobre una oclusión óptima, Okeson[19] describe ciertos criterios que el odontólogo debe esforzarse en alcanzar, tales como:

- En situación de cierre, los cóndilos están en la posición más anterosuperior contra los discos sobre las vertientes posteriores de las eminencias temporales. Los dientes posteriores tienen un contacto sólido y firme, mientras que los dientes anteriores muestran un contacto ligeramente menor.
- Las fuerzas oclusales se sitúan en los ejes longitudinales de los dientes.
- En las excursiones laterales de la mandíbula, los contactos de trabajo disocluyen o separan instantáneamente los dientes del lado de no trabajo.
- En las excursiones protrusivas, los contactos de los dientes anteriores disocluirán los dientes posteriores.
- En posición vertical, los dientes posteriores contactan más fuertemente que los dientes anteriores.

Estos criterios también son mencionados en los trabajos de Shillingburg[26].

2.2.2.2. Oclusión Terapéutica

Existen varios esquemas que podemos utilizar en ciertas ocasiones, a continuación describiremos algunos:

2.2.2.2.1 Oclusión balanceada bilateralmente

La oclusión balanceada bilateralmente se basa en el trabajo de von Spee y Monson. Se trata de un concepto que actualmente no se emplea como en el pasado. Es una noción de prostodoncia que establece el máximo número de dientes que deben contactar en todas las posiciones excursivas de la mandíbula. Es particularmente útil en la construcción de prótesis completas en las cuales el contacto el lado de no trabajo es importante para impedir el desalojo de la prótesis. Posteriormente el concepto se aplicó a los dientes naturales en rehabilitaciones completas. Como resultado de los múltiples contactos dentarios se producía un desgaste excesivo de los dientes [26].

La Escuela de Libertad en Céntrica. Pankey y Mann (1950) promovieron una filosofía restauradora cuyo objetivo era lograr una oclusión balanceada bilateral, en base a un articulador llamado "P-M instrument". Este sistema estaba basado en la teoría esférica de Monson y en el registro de trayectorias oclusales funcionalmente generadas (FGP) de Meyer. Estos conceptos fueron influenciados por Schuyler, quien fue el primero en hablar de Libertad en Céntrica.[27]

Una técnica de registro inter maxilar es la Técnica para el Registro Intraoral de los Movimientos Funcionales. Es usada en la confección de prótesis colectivas, esta técnica de registro es denominada FGP (functionally generated path: patrón generado funcionalmente) y también fue usada para reconstrucciones oclusales completas y Pankey la llamo técnica de la masticación [27].

Para utilizar la técnica FGP son necesarias las siguientes condiciones:

- No deben faltar dientes antagonistas, ni fracturados o reconstruidos en forma inadecuada.

- Es necesaria también una correcta guía anterior en relación a las exigencias funcionales, estéticas y al contexto periodontal.
- No debe haber contactos prematuros e interferencias en los posteriores, que guiaran a la mandíbula a perpetuar las discrepancias presentes de hecho con la FGP se mantienen las características de la oclusión existente [27].

2.2.2.2.2 Oclusión balanceada unilateral

Habitualmente se conoce como *función de grupo*, es un método de organización de los dientes que tiene una amplia aceptación y hoy en día se utiliza en los procedimientos de odontología restauradora. Este concepto tuvo su origen en el trabajo de Schuyler y otros que empezaron a observar la naturaleza destructiva del contacto dentario en el lado de no trabajo. Llegaron a la conclusión de que dado que el equilibrio contralateral no era necesario en los dientes naturales, sería más oportuno eliminar todo contacto dentario en el lado de no trabajo.[26]

Por ese motivo, la oclusión balanceada unilateralmente exige que todos los dientes del lado de trabajo estén en contacto durante una excursión lateral. Por el contrario, los dientes en el lado de no trabajo no tendrán contacto alguno. La función oclusal de grupo de los dientes en el lado de trabajo distribuye la carga oclusal. También preservan las cúspides de soporte en céntrica, las cúspides vestibulares inferiores y las cúspides de linguales superiores de un desgaste excesivo.[27]

Posteriormente se desarrolló el concepto de contacto excéntrico unilateral para la dentición natural, esta teoría sugiere que los contactos de laterotrusión, al igual que los de protrusión tan solo deben producirse en los dientes anteriores.[19]

2.2.2.2.3. Oclusión mutuamente protegida

La oclusión mutuamente protegida también se conoce como oclusión con protección canina u oclusión “orgánica”. Tiene su origen en el trabajo de D’Amico, Stuart, Stallard y Stuart y Lucia y los miembros de la sociedad Gnatológica. Observaron que en muchas bocas con un periodonto sano y un desgaste mínimo, los dientes estaban dispuestos de tal modo que el entrecruzamiento de los dientes anteriores evitaba cualquier contacto de

los dientes posteriores en el lado de trabajo y en el lado de no trabajo durante las excursiones mandibulares. Esta separación de la oclusión se denominó *disoclusión.*[26]

La posición de máxima intercuspidación coincide con la posición condilar óptima de la mandíbula. Todos los dientes posteriores están en contacto y las fuerzas se dirigen a los largo de los ejes longitudinales de los dientes. Los dientes anteriores contactan ligeramente o bien están levemente sin contacto (aproximadamente 25 micras), lo que evita las fuerzas con dirección oblicua que serían el resultado del contacto de los dientes anteriores. Debido a que los dientes anteriores protegen los dientes posteriores en todas las excursiones mandibulares y los dientes posteriores protegen los dientes anteriores en la posición de máxima intercuspidación, recibió el nombre de oclusión mutuamente protegida. Esta organización de la oclusión es probablemente la más aceptada por su fácil obtención y su mayor tolerancia por los pacientes. [13]

También se habla de la *desoclusión* como un concepto paralelo, que se entiende por la separación de la oclusión por la oclusión misma. Se basa en el principio de oclusión mutuamente protegida según el cual la oclusión de los dientes posteriores protege a los anteriores durante el cierre y los dientes anteriores protegen a los posteriores en los movimientos excéntricos, es decir, un grupo anterior en contacto durante las excéntricas produce la *desoclusión* de los dientes posterior. [28]

En el glosario de Manns también encontramos la definición de oclusión mutuamente protegida y nos dice que es el esquema oclusal en el cual, en posición intercuspal deben existir contactos más fuertes entre las piezas posteriores (molares y premolares) y solamente un suave contacto entre las piezas anteriores. En las excursiones mandibulares, sólo deben contactar las piezas dentarias anteriores, desocluyendo absolutamente y dejando liberadas las piezas posteriores. Es así, como las piezas posteriores deben proteger a las anteriores en céntrica; en cambio, las anteriores a las posteriores en excéntrica. [18]

Se plantea el concepto de *oclusión mutuamente compartida* que aborda los criterios de oclusión óptima, haciendo partícipe a la ATM en la posición articular óptima [19,28].

El promotor del concepto de oclusión mutuamente compartida destaca el hecho de que en el momento del cierre mandibular tanto las piezas dentarias con sus articulaciones alveolodentarias, así como la ATM deben ser simultáneamente sometidas a las presiones que le exigen las masas musculares.[28]

Para desarrollar el esquema de mutua protección tenemos que mencionar a la guía anterior denominada guía incisal o acoplamiento anterior. Loza la define como la relación funcional y estética de los bordes incisales de caninos e incisivos inferiores con las caras palatinas de caninos e incisivos superiores.[29]

Según este autor la guía anterior debe de cumplir cuatro requisitos:

- Contacto leve y uniforme en máxima intercuspidación dentaria.
- Desocluir las piezas posteriores en el movimiento de protrusiva, así los bordes incisales recorren de máxima intercuspidación dentaria a través de las caras palatinas de los dientes superiores hasta la posición de bode a borde; generalmente lo realizan las piezas 3.1 y 4.1 sobres las piezas 1.1 y 2.1
- Desocluir los dientes posteriores en el movimiento de lateralidad, en el lado de trabajo el borde incisal del canino inferior desde la máxima intercuspidación dentaria hasta la posición de borde a borde
- Estética, determinada por la armonización de los incisivos y caninos en relación a los labios y a la cara del paciente. [29]

El mismo autor nos menciona también el concepto de trayectoria condílea sagital que es el recorrido del complejo cóndilo/disco sobre la eminencia articular del temporal determinando el ángulo de la trayectoria condílea sagital. Otro concepto no menos importante es el ángulo de desoclusión formado por el entrecruzamiento vertical y entrecruzamiento horizontal de los dientes anteriores y está representado por el diagrama de Possellt mediante la “gota de agua” tanto el plano sagital como en el frontal. [29]

Al respecto Manns nos dice que la guía anterior es igual a guías caninas más guía incisiva y favorece a la desoclusión en forma inmediata, progresiva y uniforme, de todo

el resto de piezas dentarias bilateralmente. Los contactos excéntricos bis a bis deben ser entre bordes y no facetas incisales. [30]

La guía anterior de desoclusión es la protección de los dientes posteriores por parte de los dientes anteriores, en el área excéntrica de la oclusión dentaria. Es posible definir de las siguientes formas;

a. Relación dinámica que existe entre las piezas antero-inferiores con sus homólogos anterosuperiores durante los movimientos excursivos mandibulares.
b. Formada por la guía incisiva y las guías caninas, representa la influencia que determinan las caras palatinas y borde incisal de las seis piezas anterosuperiores sobre los bordes incisales y caras vestibulares de las seis piezas anteroinferiores en todos los movimientos mandibulares excéntricos con contacto dentario. Sin embargo, cuando en estos movimientos intervienen las caras vestibulares de los dientes anteroinferiores, es probable que se hable de una mordida profunda parecido a lo que ocurre en una maloclusión clase II subdivisión 2.[31]

La guía canina se refiere a la desoclusión de todos los dientes posteriores a través de los caninos en las excursiones laterales, sus inicios como concepto se remontan a la referencia de Von Spee (1980). Finalmente D'Amico (1958) fue convincente al decir que el canino actúa como un diente guía en la oclusión y afirmó: "la guía canina es más que una guía mecánica de la mandíbula y los dientes. El contacto de los caninos con su antagonista inferior durante excursiones laterales causa transmisión de impulsos propioceptivos a la raíz mesencefálica del nervio trigémino, el cual altera los impulsos trasmitidos a los músculos masticadores. Función de grupo se refiere al contacto de todas las piezas posteriores incluyendo el canino durante las excursiones laterales [4].

La Odontología actual suma tecnología y conocimientos en la búsqueda de una oclusión funcional en la cual:

- Las superficies oclusales no presentan obstáculos o interferencias para los movimientos suaves de deslizamiento de la mandíbula.

- Haya libertad de cierre para la mandíbula o para que sea guiada hasta la interdigitación cuspídea máxima en oclusión y relación céntrica.
- Las relaciones de contacto contribuyan a la estabilidad. [31]

2.2.2.3 Oclusión no fisiológica

Manifestaciones de la oclusión patológica

El desorden funcional oclusal involucra cambios patológicos en el periodonto, articulaciones temporomandibulares, músculos y partes asociadas, causadas por trastornos funcionales [19]

El dolor es la manifestación más importante de la oclusión patológica. La otra manifestación es el trauma oclusal, cuyos efectos quedan revelados en el estudio de los contornos oclusales o la topografía oclusal. [32]

Los signos de patología oclusal a nivel dentario son:

2.2.2.3.1 Desgaste dentario

Al respecto, es importante tener en cuenta las características del desgaste para presumir su etiología, la que puede clasificarse en:

- Erosión por vómito: el vómito es el reflujo del contenido gástrico hacia la cavidad oral, y se distingue en vómito involuntario y vómito voluntario.[33]
- Erosiones por influjo del medio ambiente: aparecen por exposición a ácidos en el trabajo y en el tiempo libre. En Alemania y Finlandia han descrito la alta prevalencia de erosión dental en trabajadores de fábricas de baterías y en otros empleos donde se producía una exposición a vapores ácidos.[33]
- Atrición: es la perdida de estructura dental o de una restauración debida a la masticación o también por contacto entre las superficies dentales oclusales e interproximales.

La pérdida de estructura dental no tiene que conllevar un cambio en la dimensión vertical oclusal o una falta de oclusión, ya que puede aparecer un crecimiento alveolar

compensatorio, sobre todo cuando la pérdida de la estructura dental se limita a la dentadura.[33]

Hay pocos motivos para apoyar la opinión muy extendida de que la reducción del número de dientes produce un mayor desgaste dental.

- Abrasión: es el desgaste de la sustancia dental o de una restauración, que se produce por otros factores que no sean el contacto de los dientes. Por el rozamiento anormal de la estructura dental o la restauración con objetos ajenos a la dentadura como pipas, clips de cabello, instrumentos musicales, etc. Puede ser por una excesiva fuerza en el cepillado, a nivel cervical.[33]

2.2.2.3.2 Erosiones cervicales. Abfracción dentaria

A nivel cervical pueden presentarse lesiones por excesiva fuerzas de torsión, tracción y compresión. [33]

Son lesiones en forma de cuña localizadas en las caras vestibulares de los cuellos de los dientes. Se deben a sobrecarga oclusal de las cúspides vestibulares, lo que origina la destrucción progresiva del esmalte y la dentina a ese nivel. Estas lesiones pueden ser aplanadas al principio, luego adoptan una forma cuneiforme que puede llegar, incluso, a destruir toda la superficie vestibular del diente y en estadios avanzado dejando translucir la pulpa.[18, 34]

Las fuerzas anómalas pueden alterar el periodonto dando lugar a recesiones gingivales, distintos grados de movilidad y radiológicamente un ensanchamiento del espacio periodontal [34].

Cuando existe carencia de piezas dentarias posteriores, ya sea de un solo lado o de ambos, el cierre mandibular es detenido por las piezas restantes, forzando a la ATM a soportar presiones muy superiores a aquellas para las que está preparada. [35]

2.2.3 Enfermedades más frecuentes de la cavidad bucal

Muchas veces el rehabilitador trata al paciente disfuncionado con tratamientos invasivos para las piezas alteradas y en la reposición de piezas mutiladas y no se presta la adecuada atención a problemas iniciales. Los dientes se ven afectados debido a la caries dental, enfermedad gingival y enfermedad periodontal, así como por maloclusiones, requiriendo para su resolución la participación de un importante número de procedimientos odontológicos de diversa complejidad; la aplicación de estos procedimientos requiere el consentimiento de los pacientes.

La progresión de enfermedades orales como la caries y de la enfermedad periodontal, que son las más prevalentes en el Perú[36], terminan afectando la permanencia de los dientes en la boca, debido a que los procedimientos para la recuperación de la salud oral no están al alcance de la mayoría de personas que aquejadas por el dolor y la incomodidad optan por la exodoncia, sin tomar en cuenta las consecuencias que tendrá a futuro la ausencia de estas piezas.

2.2.3.1 Caries Dental:

En un estudio a nivel nacional sobre caries e índice CPOD se obtuvo lo siguiente:

En el Perú, la severidad de la caries dental estimada a través del índice

CPOD para 12 años fue de 3,67; es alto según la meta CPOD 12 años para el año 2000 establecida por la FDI.[37]

Se considera a la caries dental como un proceso patológico complejo de origen infeccioso y transmisible que afecta a las estructuras dentarias y se caracteriza por un desequilibrio bioquímico; de no ser revertido a favor de los factores de resistencia, conduce a cavitación y alteraciones del complejo dentino-pulpar. Se produce lesiones cariosas por la desmineralización de la porción mineral y disgregación de la parte orgánica, debido a la acción de microorganismos sobre los carbohidratos fermentables provenientes de la dieta.

En la actualidad gracias a los programas de salud bucal de las distintas instituciones estatales, además de la publicidad de productos para higiene oral y el conocimiento cada vez mayor por parte de la población, la incidencia y prevalencia de la caries en el mundo ha ido disminuyendo como se puede apreciar en la representación epidemiológica de la OMS (2012). [37]

2.2.3.2 Enfermedad periodontal (EP):

El término enfermedad periodontal engloba un grupo de enfermedades infecciosas que dan como resultado una inflamación de la encía y tejidos periodontales y una pérdida progresiva del tejido óseo que ocurre con el tiempo; sin embargo es caracterizada por episodios de actividad e inactividad.

Existen diversos tipos de Enfermedad Periodontal (EP), que difieren en etiología, historia natural, progreso de la enfermedad y respuesta terapéutica, pero comparten caminos similares de destrucción.[38]

Gingivitis:

La gingivitis es una condición inflamatoria de los tejidos blandos que rodean a los dientes, producto de una respuesta inmune directa de la placa dental depositada sobre los dientes observada en individuos que dejan de lavarse los dientes de 10 a 20 días.

Los signos clínicos de inflamación son mayores en individuos que experimentan disturbios hormonales tal como niños durante la pubertad y mujeres durante el embarazo.[38]

Periodontitis:

La periodontitis es una condición inflamatoria e infecciosa que afecta los tejidos periodontales de soporte, produciéndose destrucción de hueso y ligamentos periodontales. La característica clínica que diferencia a la periodontitis de la gingivitis es la presencia de pérdida ósea detectable. A menudo esto se acompaña de bolsa y modificaciones en la densidad y altura del hueso alveolar subyacente. [38]

La periodontitis se puede desarrollar a partir de una gingivitis pre-existe en pacientes inmunosuprimidos, en presencia de factores de riesgo y mediadores pro-inflamatorios, así como también ante la presencia de flora microbiana predominante periodontopatogénica. Bajo estas circunstancias se forma un verdadero saco periodontal. Tal saco es un lugar predilecto y un reservorio para oportunistas, las bacterias patogénicas; estás bacterias sustenta la periodontitis y aumentan el progreso de los procesos de la enfermedad. [38]

De las manifestaciones gingivales por problemas oclusales vamos a detallar las recesiones gingivales.

Recesión Gingival:

La literatura relaciona la oclusión traumática con la aparición y la progresión de la enfermedad periodontal y no menciona las recesiones gingivales como un signo de la oclusión traumática; sin embargo, la relación permanece como una opinión clínica y parece clínicamente conveniente controlar el factor oclusal como un factor de riesgo para cualquier tipo de lesión o enfermedad periodontal. [39]

La recesión se caracteriza por la exposición de la superficie radicular debido a un desplazamiento apical de la encía. y se localiza en uno o varios dientes. Algunos investigadores han sugerido que las fuerzas oclusales anormales pueden causar lesiones cervicales[22]. Otros sugieren que constituyen el resultado de hábitos parafuncionales. Desde nuestro enfoque sugiere que puede existir relación entre la presencia de fuerzas oclusales no normales y la aparición de recesión gingival, o por expresarlo de otra manera, la recesión tiene un componente oclusal, lo que puede responder a la interrogante de por qué un diente puede presentar recesión mientras que un diente cercano a éste no. Otros autores coinciden con este enfoque aunque en sus estudios abordan el problema desde otra perspectiva.[39]

Varios estudios sustentan la teoría de que la concentración de tensión en el área cervical de los dientes es responsable no solo del desarrollo de lesiones cervicales no cariosas sino también de fallas en la retención de las restauraciones [38,39].

2.2.3.3 Maloclusiones:

La maloclusión se define como cualquier alteración del crecimiento óseo del maxilar o la mandíbula y/o de las posiciones dentarias que impidan una correcta función del aparato masticatorio, con las consecuencias posteriores que esta disfunción tiene sobre los propios dientes, las encías y los huesos que los soportan, la articulación temporomandibular y la estética facial. [40]

La importancia de estas maloclusiones radica en su prevalencia Los dientes apiñados, irregulares y protruídos han puesto un problema para muchos individuos desde tiempos inmemoriales, y los intentos por corregir esta alteración se remontan como mínimo 1.000años a.C. Se han hallado en excavaciones griegas y etruscas aparatos ortodónticos primitivos. Con el desarrollo de la odontología en los siglos XVIII y XIX, varios autores describieron diferentes clasificaciones de las maloclusiones para así tratar de ordenar y estandarizar las alteraciones de la oclusión. La clasificación de Angle en 1890 supuso un paso muy importante en el desarrollo de la ortodoncia, ya que no solo subclasificó los principales tipos de maloclusiones, sino que acuño además la primera definición clara y sencilla de la oclusión.

Sin embargo, con el paso del tiempo autores fueron agregando factores a esta clasificación y modificándola para así obtener un diagnóstico más completo. [41]

2.2.4 Edentulismo

Edéntulo: que ha perdido algunos dientes o todos ellos [42]

El número de paciente edéntulos ha ido aumentando progresivamente con la esperanza de vida, cuando el paciente ha perdido todas las piezas dentarias se convierte en un edentulo total; pero si aún presenta algunas piezas dentarias es un edéntulo parcial.

2.2.4.1 Edéntulo parcial:

No existe una definición específica para el término compuesto, sin embargo, en la definición de edéntulo se menciona al individuo que perdió algunas o todas las piezas dentales.

Clasificación de rebordes desdentados

Clasificación de Kennedy

El método de clasificación fue propuesto originalmente por el Dr. Edward Kennedy en 1925. Dividió las arcadas parcialmente desdentadas en cuatro tipo básicos, a los que añadió modificaciones, las áreas edéntulas que presentan alguna diferencia básica.[43]

Clase I: Áreas edéntulas bilaterales posteriores a los dientes naturales.

Clase II: Área edéntula unilateral posterior a los dientes naturales remanentes.

Clase III: Área edéntula unilateral con dientes naturales delante o detrás del área edéntula.

Clase IV: Área edéntula única bilateral (que atraviesa la línea media), anterior a los dientes naturales remanentes. [43]

Consecuencias de la pérdida de piezas dentarias

Un estudio sobres el impacto de la pérdida de dientes sobre la salud general respecto a la calidad de vida entre los ancianos pomeranos, cuyo objetivo fue conocer si la pérdida de dientes tiene algún impacto en la calidad de vida de un individuo, ya que la pérdida dentaria es común. El objetivo de este estudio ha sido determinar si el estado oral se asocia con la salud general y se relación con la calidad de vida.[44]

El estudio concluye que la reducción de la dentición sin sustitución de los dientes ausentes mediante prótesis removible o fija disminuye el índice físico de calidad de vida en el mismo grado que el cáncer o las enfermedades renales. [44]

Mallat menciona que la pérdida de un diente hará que la cresta residual nunca más se beneficie del estímulo funcional, se produce una pérdida de volumen tanto en alto como en ancho. Hallazgo no predecible en todos los individuos con ausencia de dientes [45].

Pueden aparecer cambios secundarios en las características faciales, alteración del soporte labial, disminución de la dimensión vertical oclusal. [43]

Desorden funcional oclusal en edéntulos parciales

2.2.4.2 Opciones de tratamiento para el edéntulo parcial

2.2.4.2.1. Prótesis parcial removible (PPR)

Según el DeCS es la dentadura parcial diseñada y construida para ser removida fácilmente de la boca.[46]

Una prótesis dental parcial removible constituye una modalidad terapéutica para restaurar rebordes edéntulos parciales, donde una prótesis parcial fija no está indicada.

Para evitar fracasos en la fabricación de una prótesis dental parcial removible, debemos tener en cuenta los siguientes factores: [47]

Diagnóstico en PPR

Para formular un diagnóstico adecuado se deben tener en cuenta las principales indicaciones para este tipo de prótesis.

La prótesis parcial removible puede estar indicada en las siguientes situaciones clínicas:

a. En pacientes con espacios edéntulos cuya longitud contraindique la utilización de una prótesis parcial fija convencional.

b. En casos de excesiva pérdida ósea que no puedan ser reconstruidos por medio de injertos o regeneración ósea.

c. En exodoncias recientes y en zonas extensas desdentadas como consecuencia de un traumatismo con largos periodos de cicatrización.

d. En el periodo de cicatrización después de elevaciones sinusales y de colocación de injertos óseos cuyo tratamiento final serán implantes.

e. En todos los casos de extremos libres uni o bilaterales en los que están contraindicados los implantes.

f. Cuando existan limitaciones económicas para otra alternativa protésica.

El diagnóstico y el plan de tratamiento se logran con historia clínica completa. El examen integral debe incluir tanto la evaluación clínica como la radiográfica de: caries, estado de restauraciones existentes, condición periodontal, condición de las zonas edéntulas, presencia de signos y síntomas articulares entre otros.

Además debe evaluarse clínicamente y mediante modelos de estudio articulados; el plano oclusal, la forma del arco y las relaciones oclusales de los dientes remanentes. Una vez se ha completado el examen integral y se ha determinado que la prótesis parcial removible es la opción del tratamiento elegida, puede desarrollarse y secuenciarse un plan de tratamiento.[47]

2.2.4.2.2. Prótesis parcial fija convencional

La prótesis parcial fija es un aparato protético permanente unido a los dientes remanentes, que sustituye uno o más dientes ausentes. Durante mucho tiempo se ha denominado *puente*, tanto así que en la lista de códigos y nomenclaturas de la ADA (1991) los componentes de esta restauración están catalogados como "puente" [26]

Una corona es una restauración extracoronaria cementada que recubre la superficie de la corona clínica. Debe reproducir la morfología y los contornos de las partes dañadas de la corona de un diente y desempeñar su función. También ha de proteger la estructura dentaria remanente de una lesión añadida. [26]

La prótesis tanto fija como removible tiene como objetivo sustituir dientes ausentes que se han perdido o que no existieron. [48]

2.2.4.2.2.1 Componentes de una Prótesis fija:

Dientes Pilares: Son los que sostienen o soportan la prótesis.

Retenedores: Es la parte de la prótesis Fija que se apoya en los dientes pilares.

Pónticos: Son los dientes artificiales, que sostenidos por los retenedores, ocupan los espacios desdentados.

Conectores: Son los puntos de unión de los retenedores con los pónticos, pueden ser fijos o movibles [26]

2.2.4.2.2.2 Indicaciones para una restauración Fija

Las indicaciones para el tratamiento de los dientes individuales con coronas protésicas no suelen poderse contemplar de forma absoluta. La realización de coronas representa una intervención de difícil equilibrio para la integridad de los principios funcionales y biológicos del órgano masticatorio. Por ello es aconsejable elegir un procedimiento terapéutico conservador que proteja en lo posible tanto la pulpa y el periodonto marginal como los tejidos duros.

Caries extensa

Los factores etiológicos que provocan la caries extensa no se deben únicamente a una insuficiente higiene bucal, sino también a la ingestión periódica de hidrato s de carbono (azúcar). Por ello, antes de realizar la restauración de una corona dental destruida, deberán analizarse y controlarse estos factores etiológicos.[49]

Defectos morfológicos

En el campo de las coronas clínicas, los defectos morfológicos pueden influir en el aspecto estético. Incluyen desde la formación de leves hipoplasias del esmalte hasta la bigeminación (o formación bigeminada) de los dientes. Las aplasias múltiples del esmalte y la presencia también múltiple de dientes en forma de piña conducen con frecuencia a la aparición de múltiples espacios interdentales (diastemas) que pueden

alterar, en determinadas circunstancias, la sensibilidad estética del paciente. Por regla general, los defectos morfológicos de menor envergadura deberían poderse solventar mediante la técnica del grabado ácido y los materiales de composite. [49]

Abrasiones

Las abrasiones son alteraciones en la estructura dental dura de origen mecánico que inicialmente inciden en la pérdida del esmalte y posteriormente pueden actuar incluso sobre la dentina [50]

2.2.4.2.2.3. Factores biomecánicos en prótesis parcial fija convencional

Los factores biomecánicos involucrados en la prótesis parcial fija convencional están relacionados con la retención y la estabilidad, la valoración de los dientes pilares en cuanto a la proporción corona-raíz, configuración radicular y área o superficie radicular, la longitud del espacio edéntulo, la sustitución de dientes anteriores y caninos, la morfología dentaria y la función, las consideraciones sobre la prótesis a extensión (cantilevers), los elementos intrarradiculares (postes y muñones) y la relación entre la oclusión traumática y las lesionesdentarias entre otros. [51]

Retención y estabilidad: Son dos factores inseparables y generalmente uno depende del otro y los dos juntos dependen de la configuración geométrica de la preparación dentaria. [51]

Mientras que la retención previene o evita el desalojo de la restauración a lo largo del eje de inserción, la estabilidad previene la dislocación de la restauración por fuerzas oblicuas o laterales.

La unidad básica de retención la constituyen dos superficies opuestas; en la restauración de cubrimiento total está dada por las superficies externas y en la restauración de cubrimiento parcial por las superficies internas. [51]

Existen cuatro factores relacionados con la retención y la estabilidad:

Grado de conicidad de la preparación dentaria: Las paredes opuestas de una preparación dentaria para ser retentivas necesitan ser casi paralelas o ligeramente cónicas. Desde el punto de vista clínico, lograr paredes paralelas es difícil por dos razones básicas, la primera está relacionada con la creación de socavados en cualquier punto de la longitud de la preparación debido a que los dientes no tienen configuración cilíndrica o "tubular", y la segunda razón la generan los problemas de asentamiento, particularmente cuando se trata de pilares múltiples. [51]

Teniendo en cuenta los aspectos anteriores, se considera aceptable desde el punto de vista clínico una conicidad entre los 6 y los 10° para restauraciones individuales, pero esta conicidad no es aplicable para preparaciones sobre pilares múltiples donde el grado de convergencia hacia oclusal o incisal deberá ser mayor para permitir el asentamiento adecuado de toda la restauración. Se debe tener en cuenta que existe una relación inversa entre el grado de conicidad y la retención, a mayor conicidad menor será la retención.

Circunferencia y longitud de la preparación: Cuanto mayor sea la circunferencia dentaria preparada mayor será la retención. Se puede decir que las preparaciones en molares son más retentivas que en premolares. A mayor longitud de la preparación mayor será la retención. Las coronas clínicas cortas tendrán menor retención puesto que hay menos superficie de contacto con la restauración. [51]

Vía de inserción y remoción: La máxima retención en una restauración se consigue cuando solo hay una vía de inserción y remoción. Cuando por cualquier motivo es necesario aumentar el grado de conicidad de la preparación, (paralelización de pilares múltiples, preparación de pilares inclinados, etc.) la limitación del número de direcciones de entrada y salida de la restauración se conseguirá con surcos y "cajuelas" adicionales, mejorando así la retención. Los surcos proximales incrementan la resistencia al desplazamiento vestibulolingual (V-L) y proporcionan mayor paralelismo entre la superficie vestibular y la lingual de molares. El eje de inserción se debe considerar tanto en sentido vestibulolingual como en sentido mesiodistal (M-D). [51]

Tipo de restauración: Las restauraciones de cubrimiento total (coronas completas) presentan el doble de retención cuando se comparan con las de cubrimiento parcial (incrustaciones). [51]

2.2.4.2.2.4. Pilares dentarios:

Las fuerzas oclusales se transmiten a los dientes pilares a través de los pónticos, los conectores y los mismos retenedores.

Existen tres requisitos esenciales que deben cumplir los dientes pilares:

Los tejidos circundantes deben estar libres de inflamación. Es necesario tratar el periodonto antes de realizar cualquier tipo de odontología restauradora.

Deben presentar adecuado soporte óseo tanto en calidad como en cantidad.

No deben presentar ningún tipo de movilidad patológica.

Nyman y Lang[50] establecen que el grado de movilidad dentaria depende de la altura o cantidad del tejido de soporte y la amplitud del ligamento periodontal. Cuando existe movilidad dentaria en presencia de altura ósea normal (p. e. ensanchamiento del ligamento periodontal producido por trauma oclusal), el simple "ajuste oclusal"o "ambientación oclusal" eliminará la causa y la movilidad tendrá un carácter reversible. Por otro lado, cuando la movilidad es originada por una altura ósea reducida, la ferulización estará indicada para que no empeore el pronóstico de los dientes pilares y el paciente no presente incomodidad durante la función masticatoria.

Si la demanda funcional sobre los dientes pilares es mayor que su capacidad de resistencia, el pronóstico de éstos estará seriamente comprometido.[52]

Requisitos que debe cumplir un diente para ser utilizado como pilar de prótesis fija:

La valoración de los dientes pilares depende de tres factores:

Proporción corona-raíz

Es la medida de la longitud del diente desde oclusal hasta la cresta ósea alveolar, versus la longitud del diente dentro del hueso. Cuando se produce reabsorción ósea, el fulcrum se desplaza hacia apical determinando que el brazo de palanca de la parte del diente que está fuera del hueso aumente, incrementándose la probabilidad de que fuerzas laterales dañinas se generen.[52] La proporción corono radicular óptima para un diente que será pilar de prótesis es de 2:3, y la mínima aceptable es de 1:1 en condiciones normales.

Configuración de la raíz

Es favorable cuando las raíces son más anchas en sentido vetibulolingual o vestibulopalatino que mesiodistalmente, versus las raíces que tienen una sección redonda.

Piezas posteriores con raíces más separadas ofrecerán mayor soporte periodontal que las raíces convergentes, fusionadas o con una configuración cónica. [52]

Zona del ligamento periodontal: corresponde a la superficie radicular o zona dentaria de inserción del ligamento periodontal al hueso. Dientes más grandes son capaces de soportar más tensiones. [52]

Área o superficie radicular

Es la extensión que ocupa la inserción del ligamento periodontal, así que las raíces voluminosas tendrán una superficie radicular mayor. El área o superficie radicular está íntimamente ligada con la cantidad de soporte óseo. [52]

Longitud del espacio edéntulo

El éxito de una prótesis parcial fija depende de los dientes pilares y su capacidad para soportar cargas adicionales. Johnston y colaboradores en 1971 determinaron que la ley de Ante establece que el área o superficie radicular de los dientes pilares debe ser igual o mayor a la de los dientes que serán reemplazados por pónticos. [52]

2.2.4.2.2.5. Elementos intrarradiculares

Biomecanicamente, el diseño exitoso para un poste y muñón debe reunir las siguientes características:

Adecuado sellado apical (calidad de la endodoncia) para evitar la percolación de fluidos a través del foramen apical. [51]

Mínima preparación del canal radicular (mínima remoción de dentina).

Adecuada longitud del poste.

Estructura coronaria biomecanicamente resistente (cantidad y solidez).

Efecto de férula (rodear el muñón).

Extensión del margen de la restauración hasta estructura dentaria sana.

Existen varios factores relacionados con la retención de los postes entre los cuales se pueden mencionar los siguientes:

Geometría de la preparación del canal radicular: La retención aumenta a medida que se paralelizan las paredes del canal (menos cónicas o menos ahusadas).

Longitud del poste: Alrededor de este tópico hay mucha literatura. Se han sugerido algunas recomendaciones o más bien teorías, algunos autores recomiendan que debe ser 2/3 de la longitud radicular; otros dicen que debe llegar hasta la mitad de la raíz incluida dentro del hueso alveolar; otros que debe ser igual a la corona anatómica. La mayoría de los autores establecen que la longitud del poste debe ser 3/4 de la longitud radicular y que se deben evitar los cuatro o cinco milímetros apicales. En raíces largas esta proporción es aceptable; no sucede lo mismo con raíces cortas donde no solo el pronóstico biomecánico está seriamente comprometido, sino que lograr la proporción de los 3/4 eliminaría los cuatro o cinco milímetros apicales comprometiendo el selle en esta área tan importante. Sin embargo cada diente debe ser evaluado individualmente para determinar la longitud definitiva del poste.[51]

Diámetro: El aumento del diámetro con la intención de incrementar la retención solo produce el debilitamiento de las paredes y aumenta la posibilidad de "estallido" radicular.[50]

Textura superficial: Existe relación directa entre la textura superficial y la retención. Los estudios demuestran que las superficies roscadas, con irregularidades o arenadas son mucho más retentivas que las lisas.

Medios de cementación: Los medios cementantes mejoran la retención y crean un selle a lo largo del canal. Los medios de cementación más comúnmente utilizados son fosfato de zinc, ionómero de vidrio y cementos de resina. [52]

2.2.4.2.3. Prótesis sobre implantes

En el DeCS encontramos el término de "prótesis dental de soporte implantado" y se define como una prótesis que tiene su apoyo, estabilidad, y retención en subestructuras implantadas por debajo de los tejidos blandos del asiento basal del dispositivo y que está en contacto con él.[53]

Opciones protésicas en prótesis sobre implantes: [54]

- PF1: prótesis fija que solo sustituye la corona, parecido a una corona natural
- PF2: prótesis fija que sustituye la corona y una porción de la raíz, la silueta de la corona parece normal en la mitad oclusal pero está agrandada o desbordada en la mitad gingival.
- PF3: prótesis fija que sustituye las coronas perdidas, así como el color y la forma de una porción de encía de localización desdentada; la prótesis utilizada con mayor frecuencia emplea dientes artificiales y encía de acrílico, aunque puede ser de metal porcelana.
- PF4: prótesis removible de tipo sobredentadura con la característica de ser sostenida completamente por implantes.
- PF5: prótesis removible, también de tipo sobredentadura, sostenida por el tejido blando y el implante.[54]

2.2.4.2.3.1. Principios de Oclusión para Prótesis sobre Implante

A pesar de toda la inversión en investigaciones enfocadas a varios aspectos de la oseointegración, en las últimas décadas, gran parte de los principios de oclusión aplicados a la prótesis sobre implantes se deriva directamente de conceptos previamente establecidos como ideales para la dentición natural. Los conceptos de oclusión aplicables a las rehabilitaciones orales ya descritos en líneas anteriores, como oclusión mutuamente protegida, oclusión balanceada y oclusión con función de grupo, no serán nuevamente abordados. Tales conceptos deberán seguir la misma orientación en situaciones de dentición natural en cuanto a la presencia de contactos o desoclusión dentaria durante los diversos movimientos excursivos de la mandíbula. Aun así, es importante resaltar las opciones encontradas con mayor frecuencia en la literatura respecto a los esquemas oclusales favorables para la elaboración de prótesis implantosoportadas.[55]

- Prótesis Removibles sobre Implantes(Sobredentaduras)

Por la semejanza del efecto de disipación de cargas horizontales que la mucosa alveolar realiza en las prótesis totales convencionales durante los movimientos mandibulares de protrusión y lateralidad, juntamente con el aumento en estabilidad de la prótesis logrado por los contactos oclusales simultáneos en el lado de balance y el lado de trabajo, la oclusión balanceada es indicada en la literatura como un esquema oclusal apropiado para uso de ppr sobre implantes con oclusión antagonista del tipo PT o sobredentaduras. En los casos de oclusión antagonista natural o de tipo prótesis fija, algunos autores sugieren una oclusión mutuamente protegida o hasta tipo función de grupo, pues sería innecesario el apoyo de los contactos en balance y trabajo para el mantenimiento de la estabilidad del arco antagonista.[55]

- Prótesis Parciales Fija (PPF) sobre Implantes

Para determinar un esquema oclusal adecuado, los pacientes edéntulos parciales deben ser divididos en dos grupos distintos: los pertenecientes a las clases I y II (Extremo libre) y aquellos pertenecientes a las clases III y IV, según la clasificación de Kennedy – Applegate. En las prótesis de los pacientes clase I y II, por su localización en regiones posteriores, es necesaria la desoclusión de la prótesis ejecutada por los dientes anteriores durante los movimientos excursivos mandibulares (oclusión mutuamente protegida), así como contactos oclusales bilaterales simultáneos en la región posterior durante la máxima intercuspidación.[55]

Por la resilencia del ligamento periodontal presente en los dientes naturales, a éstos se les permite una leve intrusión en el alveolo dentario en sentido axial en presencia de

fuerzas de masticación. Por la inmovilidad de los implantes al ser sometidos a las mismas fuerzas, las prótesis implantosoportadas tienden a recibir más carga funcional. Para evitar esta situación, los ajustes oclusales bajo fuerzas pesadas propician el equilibrio entre las hemiarcadas derecha e izquierda, fomentando el equilibrio en la división de la carga funcional.

En las prótesis de pacientes clase III y IV, se permite la división de esas fuerzas horizontales entre dientes e implantes con el uso de una oclusión tipo función de grupo, principalmente en casos que impliquen la reposición de caninos. La dificultad técnica de obtener una división uniforme de fuerzas en estos casos se debe a la mayor movilidad de los dientes en relación a los implantes, cuando son sometidos a cargas funcionales. Durante el ajuste funcional de las prótesis, se debe solicitar al paciente ejercer tanto cargas con menor como con mayor intensidad en lateralidad, a fin de evitar sobrecarga en los implantes durante la desoclusión del segmento posterior, como ya se describió anteriormente.[55]

- Prótesis totales fijas sobre implantes

Las investigaciones muestran un comportamiento biomecánico y funcional muy similar de las PT implantosoportadas en comparación con las prótesis sobre dientes naturales. Por lo tanto, la mayoría de los autores recomienda un esquema de oclusión mutuamente protegida para PT implantosoportadas, pudiendo alterar esa indicación solamente en casos donde la oclusión antagonista requiera de algún esquema de equilibrio o desoclusión en particular.[55]

Aun reconociendo las marcadas diferencias comprobadas de comportamiento biomecánico entre dientes e implantes, varios autores aplicaron en sus rehabilitaciones implantosoporadas las mismas reglas de oclusión que aplicaban en prótesis convencionales, obteniendo éxito clínico longitudinal, pero no por fundamento científico, sino por simple sistema de ensayo y error. Luego de años de seguimiento, los resultados clínicos parecen indicar que existe realmente la posibilidad de aplicación, con adaptaciones, de los conceptos de oclusión indicados para la dentición natural, dados los expresivos índices de éxito clínico obtenidos en estos estudios de seguimiento longitudinal.[55]

2.2.4.2.4. Prótesis fija sobre implantes

En el Decs lo encontramos como Prótesis Dental de Soporte Implantado Prótesis que tiene su apoyo, estabilidad, y retención en subestructuras implantadas por debajo de los tejidos blandos del asiento basal del dispositivo y que está en contacto con el decs.[53]

2.2.4.2.4.1. Tipos de prótesis fija implantosoportada

Mish[54] propone una clasificación de opciones de tratamiento en prótesis fija implantosoportada:

Una PF-1 es una restauración fija y surge antes la necesidad de sustituir únicamente las coronas anatómicas de los dientes naturales perdidos, por la pérdida mínima de los tejidos duros y blandos. Es una prótesis ideal pero requiere de la colocación adecuada de los implantes y de evaluar que no existan exposición de espacios negros a nivel de troneras, sobre todo cuando se van a reemplazar dos o más piezas contiguas.

La PF-2 es una prótesis fija que va a reemplazar la corona perdida y parte de la raíz, entonces tendrá la posición de los bordes incisales en la ubicación correcta pero el borde gingival aparentara ubicarse más hacia apical. Importantes evaluar la línea de sonrisa y la cantidad de la exposición dentaria en reposo y sonrisa.

La PF-3 es una restauración fija que además de reemplazar la corona clínica también abarca parte del tejido blando. [54]

Manejo de tejidos blandos: evaluación de la formación de papila interdental con prótesis fija

De acuerdo al tipo de fijación, la prótesis fija sobre implantes puede ser: [55]

Atornillada directamente sobre el implante; utiliza una estructura metálica atornillada al implante, sobre la que se aplica la porcelana.

Atornillada sobre el componente intermediario; se instala un componente intermediario en el implante y sobre él se pone la prótesis fija con un tornillo de menor tamaño.

Cementada; es similar a la prótesis fija convencional, pues sobre el componente intermediario se cementa la prótesis fija [55].

2.2.4.2.4.2. Planificación implantológica

La planificación es la base fundamental de nuestros tratamientos. La exploración con TC (Tomografía Computarizada) es una técnica no invasiva y una inspección exacta. La visualización de las imágenes de la exploración de la TC por el clínico puede ser realizada usando películas impresas o con el uso de paquetes de software, que permiten la visualización en 3 dimensiones usando la tecnología del diseño asistido por el ordenador, como es el caso. [54,56]

La guía quirúrgica estabiliza el procedimiento de perforación mientras el odontólogo, que coloca los implantes, realiza el procedimiento con una restricción de los grados de libertad de la trayectoria de taladro y una restricción en la profundidad.

Según un estudio de Sarment et al. (2003) cuando la realización de la TC se asocia con guías radiológicas, el hecho de visualizar el plan restaurador óptimo, mejora la evaluación pre-quirúrgica. [54,57]

Importancia y desarrollo de las guías protéticas en el planeamiento implantológico:

La determinación de la posición dental óptima final en la fase de planeamiento es fundamental, pues constituye una referencia para definir la reconstrucción requerida de los tejidos duros y blandos[58]

El desarrollo de las guías protéticas es relativamente reciente (a parir de 1990) y se observa nítidamente la integración de la parte quirúrgica con la parte protética; se desarrolla una secuencia de planeamiento preoperatorio que envuelve gran preocupación con la obtención de la finalización del diagnóstico, análisis oclusal, confección de guías, exámenes tomográficos, análisis de la línea de la sonrisa, tipo cosmético, musculatura orofacial y la relación de estos factores con la anatomía normal del maxilar y de al mandíbula. Esto generó el surgimiento de rehabilitaciones más estéticas y funcionalmente más adecuadas bajo el aspecto biomecánico, pues la fuerza generada por la oclusión es más fácilmente disipada a través de implantes adecuadamente posicionados en la referencia de la posición dental óptima final obtenida por la finalización del diagnóstico.

Frente a este raciocinio, de la reconstrucción del órgano dental, independientemente del esquema oclusal elegido, el direccionamiento de fuerzas para el centro oclusal de los elementos dentales es condición básica para una oclusión equilibrada; sin embargo, muchas veces es difícil de obtener. Para ARLIN[59] esos principios de transmisión axial de fuerzas también deberían ser copiados para las prótesis implanto asistidas.

Para que se consiga el equilibrio oclusal de esas prótesis, es esencial definir la posición que el implante ocupa dentro del hueso y su relación con la prótesis implanto asistida, como si esta fuera una extensión axial del propio implante. De esta forma se justifica la utilización habitual del planeamiento reverso de los casos con implantes oseointegrados, visto que con éste podemos minimizar nuestros errores y construir prótesis implanto asistidas individualizadas por medio de protocolos protésicos previsibles, teniendo siempre en consideración las expectativas del paciente y la relación costo-beneficio[58].

2.2.4.2.4.3. Consideraciones oclusales en prótesis fija sobre implantes

Oclusión protectora de los implantes: es una colusión medial lingualizada. Aborda varias situaciones que pueden disminuir las tensiones que afectan a la interface del implante que incluyen; el momento en que se producen los contactos oclusales, el área de la superficie del implante, la articulación con protección mutua, el ángulo sobre el implante o la corona con respecto a la carga oclusal, el ángulo de las cúspides de las coronas, el contorno de las coronas, la protección de los componentes más débiles y el tipo de material con que se construyen las superficies oclusales de las coronas implantarias [48].

Lograr estabilidad Maxilomandibular en Céntrica, es decir aquella estabilidad oclusal de la mandíbula con respecto al maxilar (cráneo) con coincidencia entre: [30]

- Relación céntrica que da la estabilidad condilar en céntrica.
- Posición intercuspal que da la estabilidad oclusal en céntrica
- Posición miocéntrica o muscular de contacto

Eliminación de los contactos prematuros y deslizamiento en céntrica ya que las evidencias clínicas han demostrado que los implantes experimentan sólo una leve

adaptación en la mencionada situación debido a la sobrecarga del implante y al desarrollo de las fuerzas oclusales no axiales con componente lateral.

Adicionalmente en varios estudios experimentales en animales, se ha demostrado ya sea una pérdida en la oseointegración, o bien una pérdida del hueso marginal o cresta periimplantaria bajo la acción de excesivas fuerzas laterales proporcionadas por contactos oclusales prematuros. [30]

Es de gran importancia eliminar los contactos prematuros ya que aumentan la magnitud, la dirección y la duración de cargas oclusales.

En sobredentaduras, un esquema oclusal en posición intercuspal, basado en múltiples puntos de contacto distribuidos bilateralmente y simétricamente durante el cierre oclusal mandibular. Este esquema oclusal de múltiples puntos de contacto permitirá:

- Una activación simétrica y bilateral de los músculos elevadores mandibulares.
- Lograr una presión masticatoria adecuada con una fuerza oclusal menor. Con áreas de contacto se requiere de más fuerza a fin de cortar o triturar que con puntos de contacto.

Esto se traduce en una consiguiente reducción de la carga a nivel periodontal o en la interfase hueso implante.

Con prótesis fija sobre implantes la desoclusión inmediata de las piezas posteriores mediante una guía anterior armónica en los desplazamientos mandibulares laterotrusivos y protrusivos.

Para reducir el efecto de las fuerzas no axiales, sobre los implantes durante las excursiones mandibulares, los dientes anteriores y/o posteriores naturales existentes deberán absorber la mayor parte de estas fuerzas, si esto no es posible se deberá distribuir entre más de un implante. [54]

Implantes en el sector anterior:

la intensidad de los contactos oclusales en la posición intercuspal: la movilidad axial de los dientes naturales oscila entre 8 y 10 um, en cambio la movilidad de los implantes oscila entre 1 y 2 um por consiguiente se postula un esquema oclusal en céntrica con ligero contacto de las coronas implantosoportadas en cierre céntrico suave. Esto significa clínicamente que los implantes rehabilitados protésicamente entran en contacto más fuerte sólo cuando ocurre la intrusión de las piezas posteriores remanentes naturales contactantes (sólo si tiene buen soporte periodontal)

Por la ausencia de la movilidad fisiológica primaria en los implantes, a diferencia de las piezas dentarias naturales con su ligamento periodontal, es necesario procurar contactos oclusales iniciales leves en posición intercuspal, de los contrario, los implantes soportarían y absorberían más carga que los dientes naturales adyacentes.

Intensidad de los contactos en las excursiones mandibulares tanto en lateralidad como en protrusiva:

La movilidad horizontal de los dientes naturales oscila entre 50 y 60 um hasta 108 um; en cambio la movilidad de los implantes va desde 10 a 20 um. Por lo tanto, las siguientes consideraciones deberían ser tomadas en cuenta:

Cuando existe una combinación de dientes anteriores naturales e implantes individuales, las fuerzas oclusales laterales deben ser básicamente distribuidas entre los dientes naturales. Si no existen dientes anteriores naturales y sólo depende de implantes anteriores, dos o más implantes ferulizados deben distribuir las fuerzas laterales. [54]

Superficie Oclusal VS Superficie de anclaje óseo: debe ser reducido el ancho buco lingual del área oclusal de la corona implantosoportada, dependiendo del largo y diámetro del implante. Kim y cols sugieren una reducción de un 30- 40% del ancho bucolingual a nivel de los implantes dentarios posteriores, debido a que una superficie oclusal mayor al diámentro del cuerpo del implante puede crear un efecto cantiliever y eventuales movimientos de torsión indeseados en las implanto- prótesis unitaria

Superficie Olusal vs cantidad de hueso periimplantario:

En el caso de un hueso periimplantario con una mayor sección transversal y una superficie ósea lisa alrededor del implante, es posible recuperar una mayor superficie oclusal. [7,10,54]

Relación largo de corona y el largo del implante:

A fin de evitar sobrecargas debido a movimientos de torsión transversales, es biomecanicamente más favorable que la longitud de la corona no sea mayor que la del implante.

Al usar implantes cortos, debido a reabsorción marcada del hueso alveolar, es aconsejable ferulizarlos con otros implantes de mayor longitud y diámetro. Durante el movimiento mandibular, se ha comprobado que ocurren deformaciones y torsiones en los maxilares, esto acontece durante una excursión lateral, protrusión, apertura mandibular, pero también particularmente durante la masticación. Los dientes naturales pueden adaptarse a estas torsiones esqueletales debido a su movilidad periodontal, pero los implantes oseointegrados no lo pueden hacer [28]

Relación fosa - cúspide: en caso de una localización más lingual del eje implantario a nivel mandibular, dejar contactar en céntrica la cúspide palatina del diente natural superior con la fosa central de la corona implantosoportada inferior.[54]

En caso de una localización más bucal del eje implantario a nivel mandibular dejar contenciones céntricas en forma de fosa antagonista del diente natural superior y cúspide de soporte de la corona implantosoportada.

2.2.4.2.4.4. Componentes protésicos

a. Tornillo de cobertura: en el momento de inserción del cuerpo de un implante, o primera etapa quirúrgica, se coloca una cobertura de primera etapa sobre la parte superior del implante con el fin de evitar que el hueso, el tejido blando o residuos invadan la zona de conexión del pilar durante la cicatrización. [57]

b. Extensión transmucosa o pilar de cicatrización: después de la prescripción de un periodo de cicatrización suficiente para permitir el desarrollo de una interface de

soporte, puede llevarse a cabo la segunda etapa del procedimiento, con el fin de exponer el implante, o fijarlo a la porción transepitelial. Esta porción se denomina extensión transmucosa, debido a que prolonga al implante sobre el tejido blando, y da lugar al desarrollo de un sello mucoso alrededor del implante.

c. Pilar: es la porción del implante que sostiene o retiene una prótesis o la supraestructura.

d. Tornillo higiénico: el pilar atornillado emplea un tornillo de cobertura higiénica situado sobre el pilar, con el fin de impedir que los residuos y el cálculo invadan la porción de la rosca interna del pilar durante la confección de la prótesis, entre las citas de la fase protésica. [57]

e. Cofia de transferencia: es necesaria una impresión para transferir la posición y el diseño del implante o el pilar a un modelo maestro con el fin de confeccionar la prótesis, por lo que se utiliza una cofia de transferencia para situar un análogo en una impresión, y queda definida por la parte del implante que se transfiere al modelo maestro, por lo que puede ser una cofia de transferencia del cuerpo del implante o bien una cofia de transferencia del pilar.

f. Análogo: es un elemento semejante a la porción retentiva del cuerpo o pilar del implante. Una vez obtenida la impresión maestra, el análogo correspondiente se une a la cofia de transferencia, y el conjunto se vacía en yeso piedra con el fin de fabricar el modelo maestro. [57]

g. Cofia protésica: es un recubrimiento delgado, diseñado habitualmente con el fin de ajustar el pilar implantario para atornillar, y sirve como conexión entre el pilar y la prótesis. Habitualmente la cofia prefabricada es un componente metálico mecanizado de forma precisa, para ajustar el pilar. La cofia colada es, con frecuencia un patrón plástico colado en el mismo metal que la supraestructura o la prótesis.

h. Tornillo protésico: mediante el cual la prótesis o supraestructura se fija al cuerpo del implante o pilar [57]

3. CASO CLÍNICO

3.1. Historia Clínica

UNIVERSIDAD NACIONAL MAYOR DE SAN MARCOS

(Universidad del Perú, DECANA DE AMERICA)

FACULTAD DE ODONTOLOGIA

UNIDAD DE POST-GRADO

FICHA
19376

FECHA	05	07	11

HISTORIA CLINICA ESTOMATOLOGICA

A. ANAMNESIS

FILIACION

Apellido y Nombre: Paunin, Bruno

Fecha de Nacimiento 09-11-1949 Lugar: Francia Edad: 62

Domicilio: Bellavista Distrito: Callao

Teléfono: -

e-mail: - Ocupación: Jubilado

Celular : - Estado Civil: Divorciado Grado de Instrucción: Superior

MOTIVO DE CONSULTA

"el puente que tengo está en mal estado y quiero dientes fijos en los espacios que tengo, me han dicho que aquí ponen implantes"

ENFERMEDAD ACTUAL

1.1 SISTEMICO: Paciente se encuentra en aparente buen estado de salud, no refiere enfermedad sistémica.

1.2 **ESTOMATOLOGICO:** Paciente con ausencia de algunas piezas presenta atrición de piezas naturales y múltiples recesiones gingivales.

ANTECEDENTES

ANTECEDENTES PERSONALES Y /O FAMILIARES :

No refiere.

ANTECEDENTES ESTOMATOLOGICOS:

Antecedentes Protésicos

Antecedentes protésicos y otras especialidades

- **Tipo de prótesis en uso:** Portador de prótesis fija convencional en el maxilar superior e implanto soportada en el maxilar inferior.
- **Tiempo de uso de las prótesis:** 11 años.
- **Estado de las prótesis:** Presenta desadaptaciones e inoclusion parcial en máxima intercuspidación

RIESGO SISTEMICO:

Paciente ASA I

B. EXAMEN CLINICO GENERAL

ECTOSCOPIA

1.1 Apreciación General

ABEG……x ABEN……x ABEH……x LOTEP……x

FACIES

Característica	No Característica
	X

Edad Aparente: 60 años

Observaciones: Ninguna

Grado de Colaboración.

Receptivo	No Receptivo
x	

Tipo Psicológico

Filosófico	Indiferente	Critico	Escéptico
x			

PESO Y TALLA

PESO : 74 Kg	TALLA: 1.74 m

FUNCIONES VITALES Fecha de examen 11/07/211

TEMPERATURA	37 °C	PULSO FC.	65 lat/ Min

FRECUENCIA RESPIRATORIA	18 Resp/Min	PRESION ARTERIAL	110/80 mmHg

PIEL Y ANEXOS:

Piel (lesiones, pigmentaciones): sin alteraciones

Anexos (cabello, uñas): sin alteraciones

C. EXAMEN CLINICO ESTOMATOLOGICO

EXAMEN EXTRAORAL

- CRÁNEO: Dolicocéfalo
- CARA: Dolicofacial
- ATM: Sin alteraciones en ambas ATMs
- CUELLO: Sin alteraciones
- GANGLIOS: Sin alteraciones







ANALISIS HORIZONTAL	
LINEA BIPUPILAR	*Moderada inclinación IZQ*
LINEA INTERCOMISURAL	*Leve inclinación DER*

ANALISIS VERTICAL	
LINEA MEDIA FACIAL	*Paralela línea vertical*



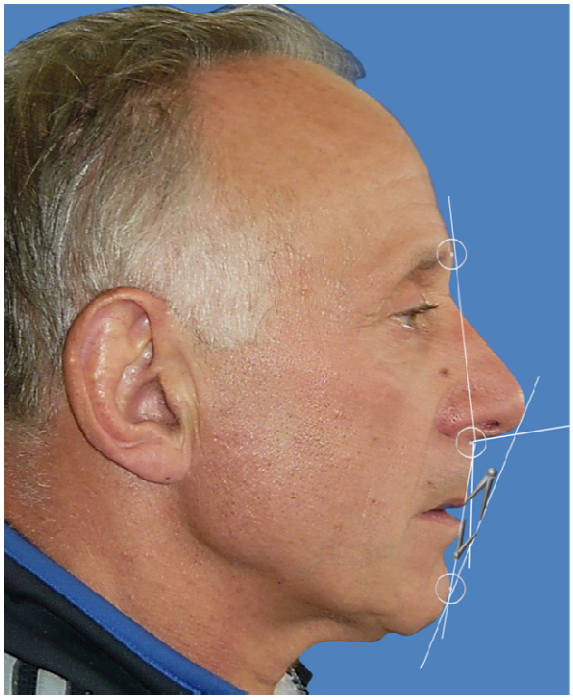

ANALISIS DEL PERFIL
Perfil CONVEXO **165°** (<170°)
Angulo nasolabial **98°** (90° - 95°)
Línea E Maxilar: **6 mm** (4mm) Mandibular: **4 mm** (2mm)

2. Análisis de la dimensión vertical oclusal

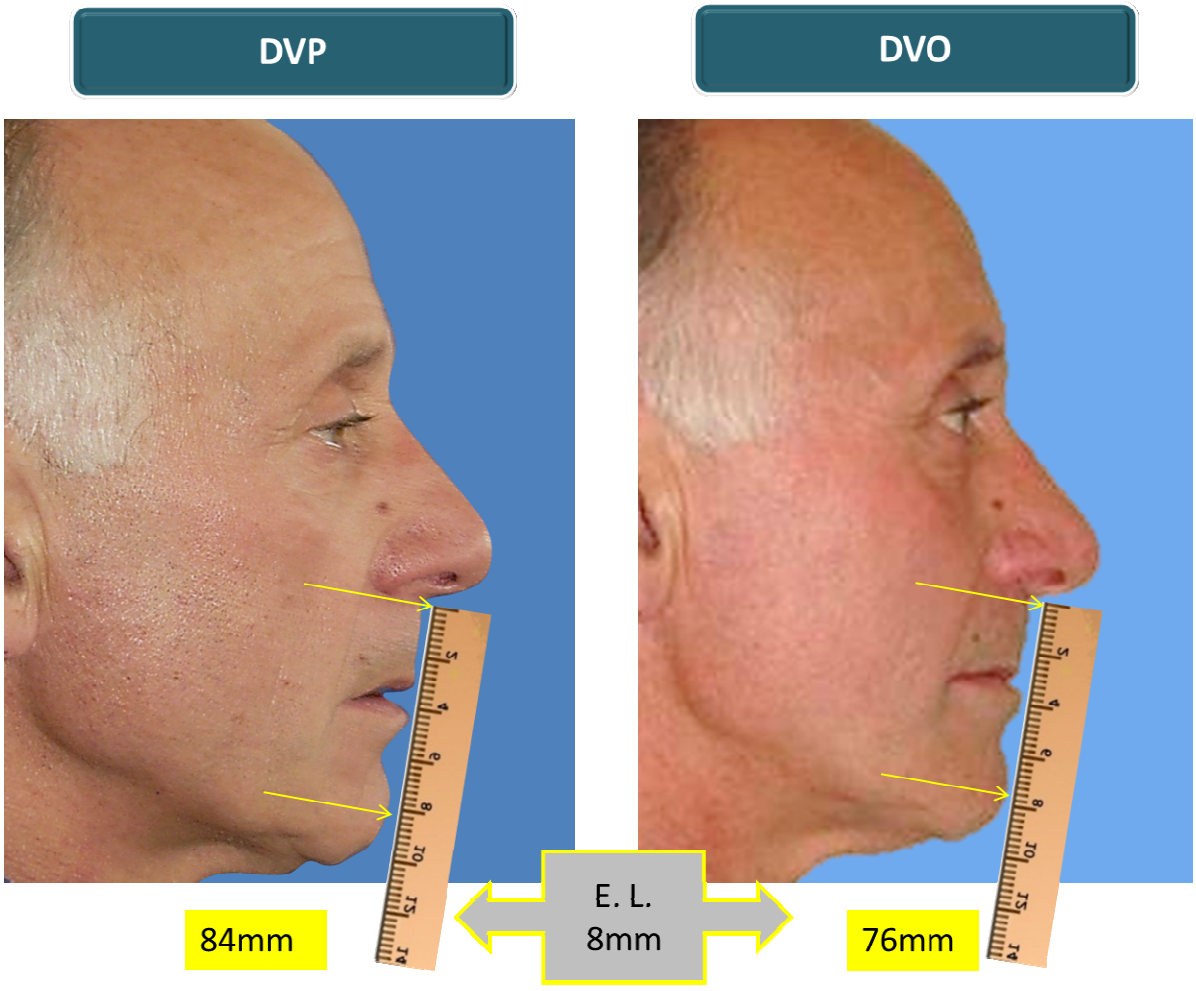

Luego de varias mediciones, se determinó que el espacio libre era 8mm

También se analizó la dimensión vertical oclusal tres métodos como la proporción facial, el método de Willis y el método craneométrico de Knebelman.

TECNICA DE LA PROPORCION FACIAL



METODO DE WILLIS



METODO CRANEOMETRICO DE KNEBELMAN

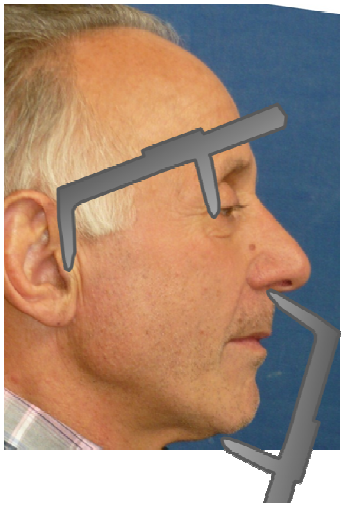

EXAMEN INTRAORAL

Labios: Labios delgados, claros, asimétricos y competentes con movilidad conservada.

Carrillos: Hidratados y sin lesiones.

Paladar Duro: Hendidura en línea media

Paladar Blando: Con características normales

Orofaringe: Con características normales

Piso de Boca: Depresible, carúnculas permeables, bien irrigado.

Lengua: Sin lesiones y con movimientos normales

Frenillos: Frenillo lingual de inserción media y única. Los frenillos laterales y labiales superior e inferior de inserción alta.

ANALISIS DENTO LABIAL

Exposición del diente en reposo: 0 mm

Borde incisivo: Curva incisiva no consonante

Línea de la sonrisa: Media

Curvatura del labio superior: Baja

Anchura de la sonrisa: De 12 a 14 dientes

Pasillo labial: Ancho

Línea interincisiva frente a línea media: Coincidente

Plano oclusal frente a línea comisural: Paralela

Fotografías intraorales



ANÁLISIS GINGIVAL:

Encía Marginal: Leve inflamación asociada a prótesis fijas desadaptadas con presencia de recesiones gingivales generalizadas. Multiples recesiones gingivales en dientes e implantes.

Encía Papilar: Pérdida de papila en el anteroinferior de clase 3 y 4 según la clasificación de Tarnow.

Encía Adherida: Buena cantidad de encía adherida con un biotipo grueso

Dientes :

- Dientes ausentes: 1.8, 1.4, 2.3, 2.5, 2.6, 2.7, 2.8, 3.8, 3.7, 3.6, 4.7 y 4.8.
- Implantes dentales: 3.5, 3.4, 3.3, 4.4, 4.5 y 4.6
- Desgaste Dental: 1.3, 1.1, 2.1, 2.2, 3.2, 3.1, 4.1, 4.2 y 4.3

5. OCLUSIÓN

Estática.

Alineamiento Tridimensional: Líneas parabólicas no concordantes

Relación Molar derecha: NR Relación molar Izquierda: NR

Relación Canina derecha: Clase I Relación canina Izquierda: NR

Resalte : 2 mm Entrecruzamiento (overbite) : 20%

- Plano oclusal: Alterado
- Plano Incisal: Alterado
- Curva de Spee: Alterado
- Curva de Wilson: Alterado

Dinámica:

Apertura: 52 mm

Trayectoria de apertura: Recta

Trayectoria de Cierre: Recta

No presenta ruido, ni dolor muscular y articular

PERIODONTOGRAMA

Análisis por Sextante:

Sextante I:

- Encía Adherida favorable; Movilidad grado 2 en piezas 1.6 y 1.5; caries radicular por desadaptación de la corona pieza1.6

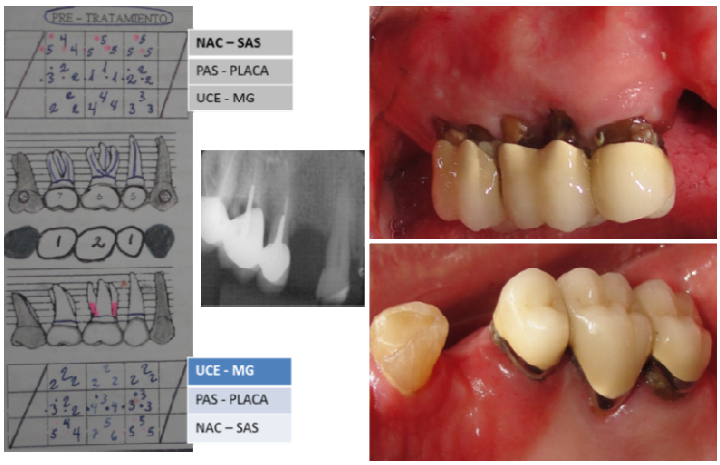

Sextante II:

- Encía Adherida favorable, recesiones gingivales generalizadas, presencia de placa bacteriana

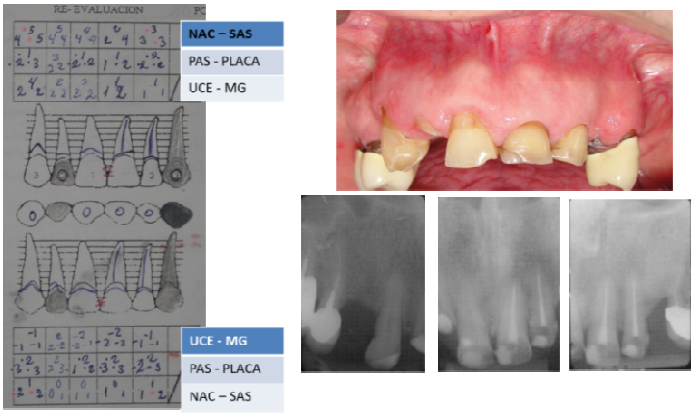

Sextante III:

- Cantidad de Encía Adherida favorable, única pieza con placa bacteriana asociada a restauración desadaptada

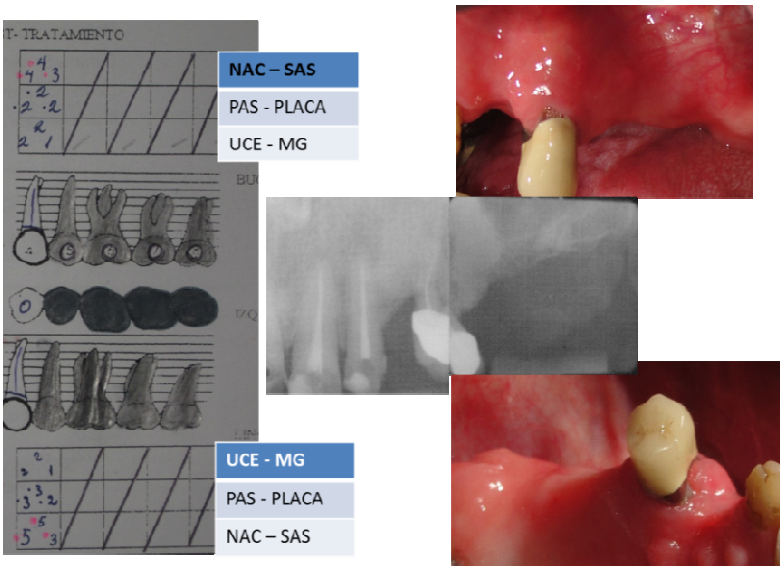

Sextante IV:

- Encía Adherida disminuida, exposición de la conexión entre la plataforma del implante y el pilar, adecuada óseo integración de los implantes

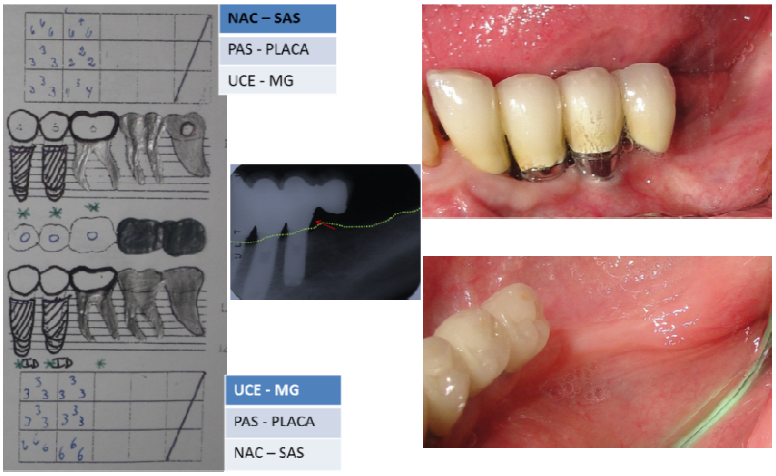

Sextante V:

- Encía adherida adecuada, recesiones gingivales múltiples pza, 3.3, 3.2, 3.1, 4.1, 4.2, 4.3 Clase I de Miller.(1985)

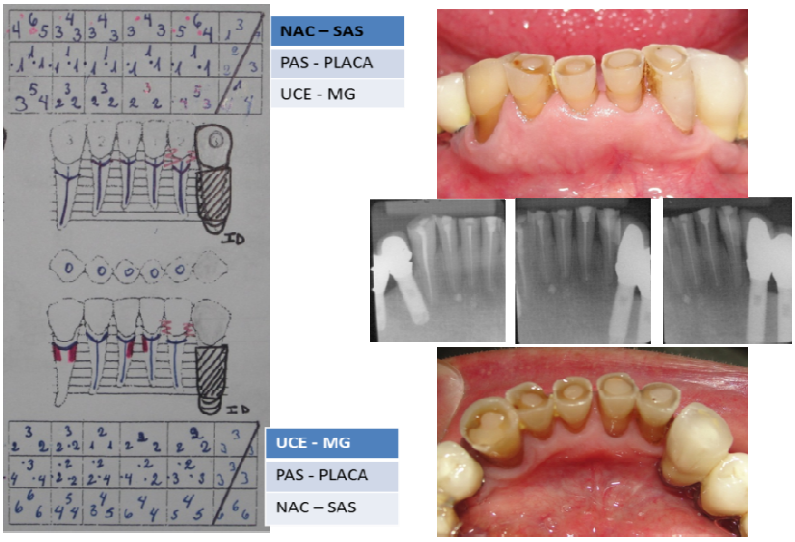

SextanteVI:

- Ausencia de encía adherida. Exposición de la plataforma de los implantes, estado peri implantario saludable.

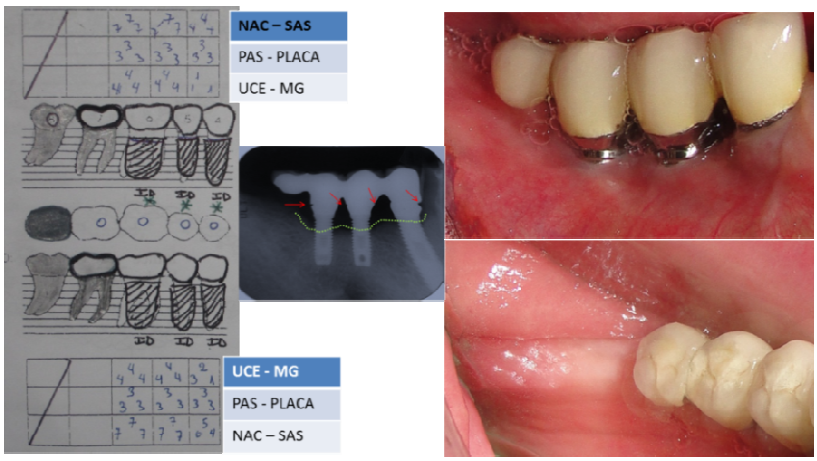

Pronóstico pieza por piezas según análisis clínico - radiográfico periodontal

	Pza.1.7	Pza.1.6	Pza.1.5
MOVILIIDAD	Grado 1	Grado 2	Grado 1
BOLSA PERIODONTAL	NR	4mm	NR
ENCIA QUERATINIZADA	+	+	+
COMPROMISO PULPAR / TTO CONDUCTOS	si	si	si
LESION PERIAPICAL	no	SI	Si
DEFECTO OSEO	no	No	No
PROPORCION CORONA/RAIZ	buena	buena	buena
PRONOSTICO	**ACEPTABLE**	**DESFAVORABLE**	**DESFAVORABLE**

	Pza.4.6	Pza.4.5	Pza.4.4	Pza.3.3	Pza.3.4	Pza.3.5
MOVILIIDAD	NR	NR	NR	NR	NR	NR
BOLSA PERIODONTAL	NR	NR	NR	NR	NR	NR
ENCIA QUERATINIZADA	NO	NO	NO	SI	SI	NO
DOLOR	NO	NO	NO	NO	NO	NO
IRL	NO	NO	NO	NO	NO	NO
REABSORCION OSEA	SI	SI	NO	SI	NO	NO
PROPORCION CORONA/RAIZ	----	-----	aceptable	aceptable	---	--
PRONOSTICO	ACEPTABLE	ACEPTABLE	ACEPTABLE	ACEPTABLE	ACEPTABLE	ACEPTABLE

D. ODONTOGRAMA

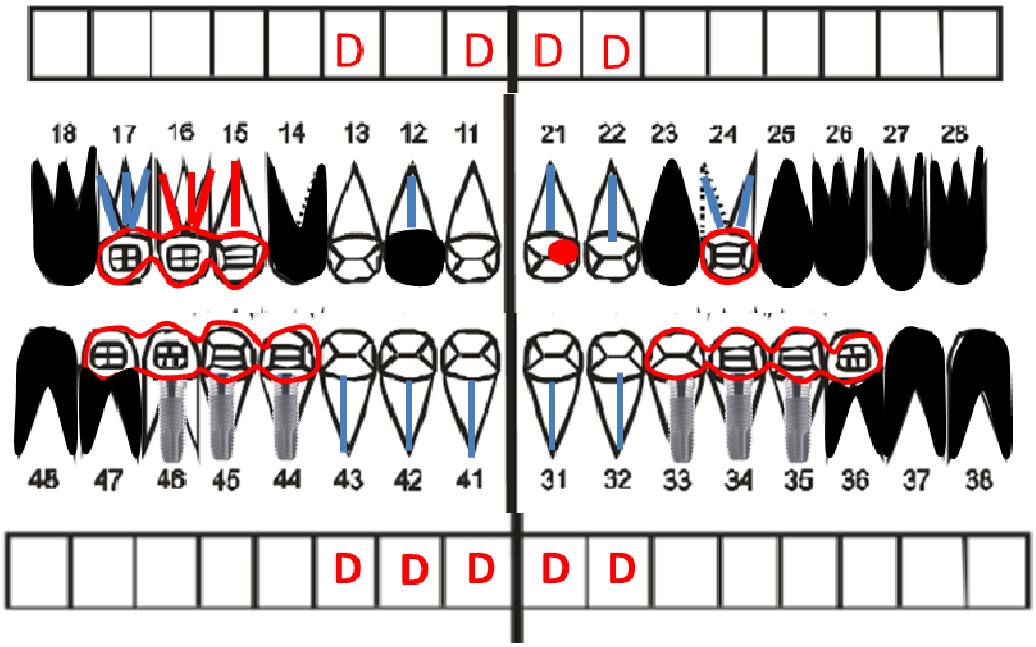

Nota: D (desgaste dental)

E. Exámenes auxiliares

<u>Radiografía panorámica</u>



Informe radiográfico:

- Cóndilos y eminencia articular: simétricos y con radio opacidad conservada
- Rama mandibular: Simetría conservas entre lado izquierdo y derecho.
- Cuerpo mandibular: bordes definidos, Imagen radio lucida (IRL) compatible con los conductos dentarios inferiores.
- Senos maxilares: neumatizados, el lado izquierdo es más radiolúcido.
- Dientes: ausencia de piezas 1.8, 1.4, 2.3, 2.5-2.8; 3.8-3.3, 4.4-4.8. Imagen radio opaca (IRO) compatible con prótesis fija a nivel de 1.7-1.5. IRL compatible con filtración a nivel cervical de la pieza 1.6. IRO a nivel de conductos de piezas 1.7, 1.6, 1.5, 1.2, 2.1, 2.3, 2.4, 3.2, 3.1, 4.1, 4.2 y 4.3
- IRO compatible con Implantes presentes en el sector posterior de tercer y cuarto cuadrante.

Radiografías Periapicales



Pieza 1.7: IRO compatible con obturación de conducto, IRL aparente filtración cariosa en zona mesial, debajo de la corona.

Pieza 1.6: IRO compatible con obturación de conductos, y espigo metálico. IRL, aparente filtración en todo el área cervical, debajo de la corona.

Piezas 1.5: IRO compatible con espigo metálico, se encuentra aparentemente fuera del conducto, por lo q se presume perforación de dentina radicular.



Pieza 1.3: IRO pequeña a nivel coronal mesial compatible con restauración.

Pieza 1.2: IRO compatible con obturación de conducto en el tercio apical, perdida de estructura coronal. IRO compatible con la cortical alveolar conservada.

Pieza 1.1: IRO pequeña a nivel coronal mesial compatible con restauración.

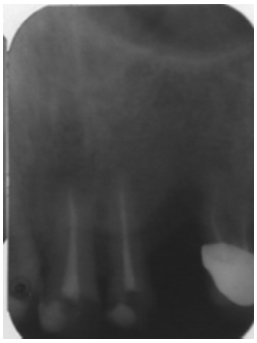

Pieza 2.1 .2.2: IRO compatible con obturaciones en conducto, IRO compatible con lamina cortical conservada, pequeña IRO nivel coronal compatible con restauración.

Pieza 2.4: IRO a nivel radicular compatible con tratamiento de conducto. IRO compatible con prótesis fija unitaria.

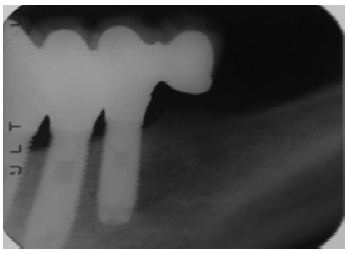

IRO, compatible con implante óseo integrado a nivel de piezas 3.3, 3.4 y 3.5. IRO compatible con prótesis fija colectiva, con extensión distal. A pesar del tiempo de uso, aparentemente se conserva la unión entre los implantes y los pilares.

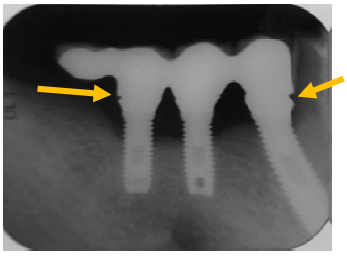

IRO, compatible con implante óseo integrado a nivel de piezas 4.4, 4.5 y 4.6. IRO compatible con prótesis fija colectiva, con extensión distal. En este sector si parece existir una desadaptación leve entre pilares e implantes a nivel de 4.4 y 4.6.

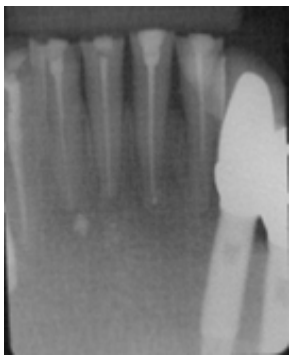

Reabsorción moderada de las crestas alveolares, se evidencian los tratamientos de conducto de las piezas 3.2, 3.1, 4.1, 4.2, y 4.3. Ausencia de complicaciones crónicas a nivel periapical.

ESTUDIO DE MODELOS ARTICULADOS EN ASA





Luego de registrar la posición del maxilar superior con el arco facial y realizar un registro intermaxilar en relación céntrica, se articularon los modelos en un ASA

ENCERADO DE DIAGNOSTICO



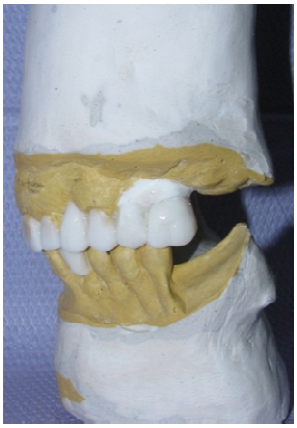

TOMOGRAFIA CON GUIA PARA COLOCACION DE IMPLANTES

Conclusiones del estudio tomográfico para la colocación de los implantes:

Área de pieza dental	Grado de reabsorción	Densidad ósea	Tipo de Implante	Pronóstico
1.6	A	D3	Cónico 4 x13	Bueno
1.5	A	D3	Cónico 4 x 11	Bueno
1.4	B	D3	Cónico 3.75 x 11	Bueno
2.3	B	D3	Cónico 3.75 x 13	Bueno
2.5	C	D1	Cónico 3.75 x 10	Regular
2.6	D	D4	---	Desfavorable

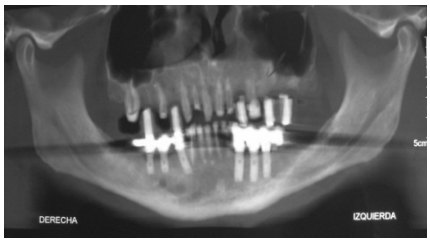

F. CONSENTIMIENTO INFORMADO

Yo Bruno Paunin

Declaro que en los datos consignados en el presente documento no he faltado a la verdad ni he ocultado información que ponga en riesgo mi salud ni la del odontólogo tratante, por ello manifiesto mi consentimiento en forma libre y voluntaria para que se realicen los procedimientos descritos, por lo que me considero satisfecho por la información recibida.

Fecha: ___02__/____08_____/___2011_____

Bruno Paunin

Firma del paciente

3.2. DIAGNÓSTICO

Diagnóstico Sistémico: *Paciente sano*

Diagnóstico Estomatológico:

Tejidos blandos:

- *Tipo facial: dolicofacial*
- *Periodontitis crónica localizada.*

Tejidos Duros:

- *Caries Dental*
- *Absceso periapical crónico*
- *Prótesis fija desadaptadas*
- *Edéntulo parcial inferior:*
- *Desgaste dental por atrición*
- Recesiones gingivales

Oclusión:

- *Desorden Funcional Oclusal*

PRONÓSTICO: Bueno

3.3. Plan de Tratamiento:

A.- FASE PREVENTIVA:

- *Educación y motivación al paciente*

B.- FASE CORRECTIVA:

- *Alternativas de tratamiento*

C.- FASE MANTENIENTO:

- *Controles periódicos.*

<u>Alternativa A:</u>

Maxilar Superior:

- Exodoncias de la pieza 1.6 y 1.5
- Retratamiento de conducto de la pieza1.2
- Espigos colados en las piezas 1.2, 2.1, 2.4
- Coronas metal porcelana en piezas 1.7, 1.3, 1.2, 1.1, 2.1, 2.2, 2.4
- PPR superior Convencional

Maxilar Inferior:

- Reconstrucción sector anteroinferior con resina pzas : 3.2, 3.1, 4.1, 4.2, 4.3
- Cambio de prótesis fijas sobre implantes (3.3, 3.4, 3.5) y (4.4, 4.5, 4.6)

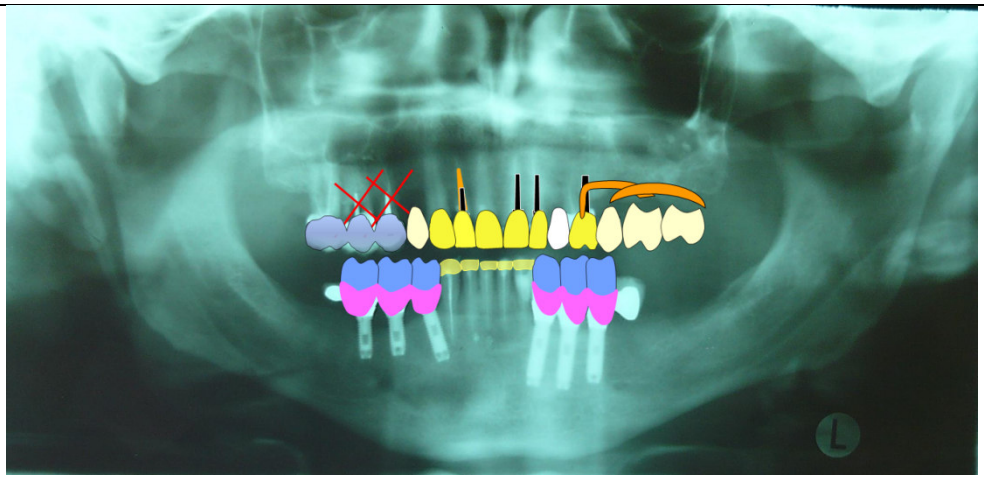

<u>Alternativa B:</u>

Maxilar Superior:

- Exodoncias de la pieza 1.6 y 1.5
- Retratamiento de conducto de la pieza1.2
- Espigos colados en las piezas 1.2, 2.1, 2.4
- Coronas metal porcelana en piezas 1.7, 1.3, 1.2, 1.1, 2.1, 2.2, 2.4
- PPR superior Convencional

Maxilar Inferior:

- Espigos de fibra de vidrio en piezas 3.2, 3.1, 4.1, 4.2, 4.3
- Coronas metal porcelana en piezas 3.2, 3.1, 4.1, 4.2, 4.3
- Cambio de prótesis fijas sobre implantes (3.3, 3.4, 3.5) y (4.4, 4.5, 4.6)

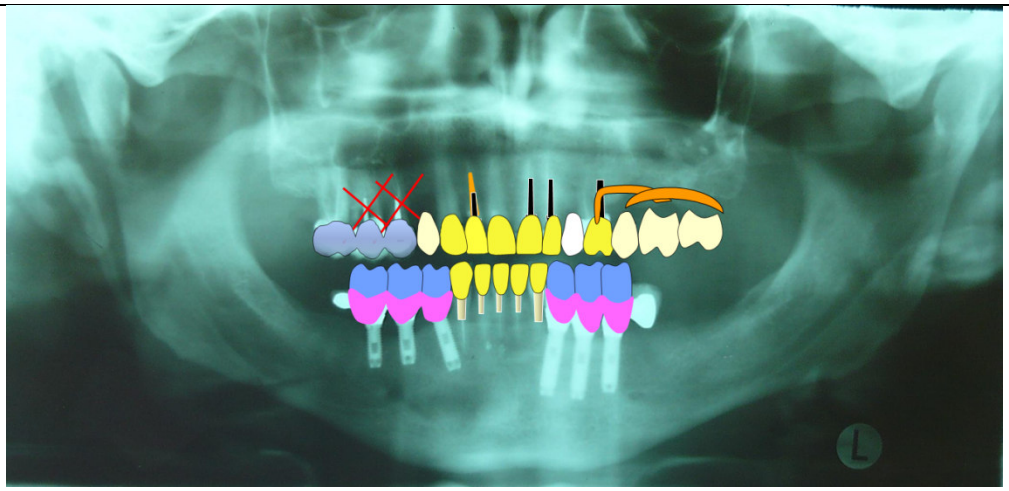

Alternativa C:

Maxilar Superior:

- Exodoncias de la pieza 1.6 y 1.5
- Retratamiento de conducto de la pieza1.2
- Espigos colados en las piezas 1.2, 2.1, 2.4
- Colocación de implantes dentales en 1.6, 1.5, 1.4 y 2.3
- Coronas metal porcelana sobre dientes e implantes
- PPR superior Convencional

Maxilar Inferior:

- Reconstrucción sector anteroinferior con resina pzas : 3.2, 3.1, 4.1, 4.2, 4.3
- Cambio de prótesis fijas sobre implantes (3.3, 3.4, 3.5) y (4.4, 4.5, 4.6)

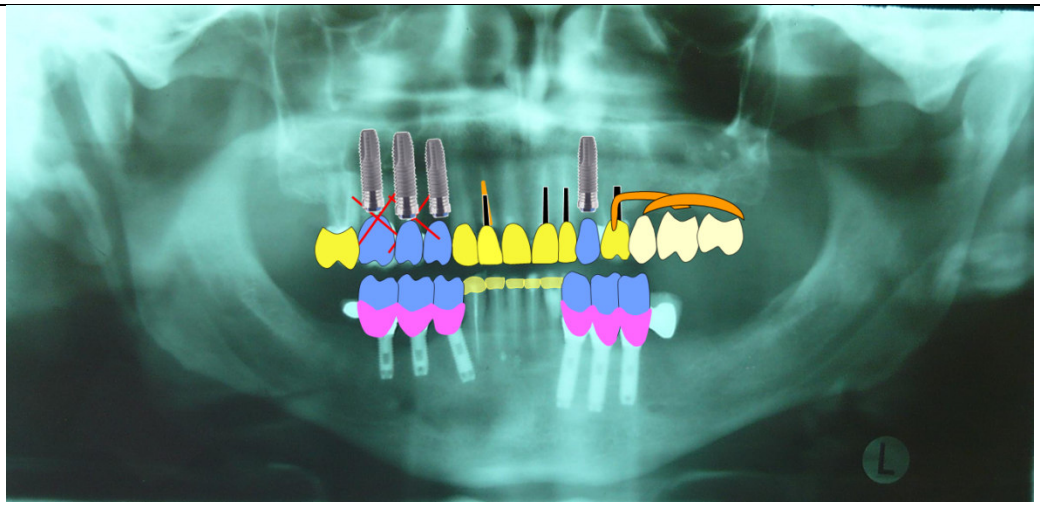

<u>Alternativa D:</u>

Maxilar Superior:

- Exodoncias de la pieza 1.6 y 1.5
- Retratamiento de conducto de la pieza1.2
- Espigos colados en las piezas 1.2, 2.1, 2.4
- Colocación de implantes dentales en 1.6, 1.5, 1.4, 2.3 y 2.5
- Coronas metal porcelana sobre dientes e implantes

Maxilar Inferior:

- Espigos de fibra de vidrio en piezas 3.2, 3.1, 4.1, 4.2, 4.3
- Coronas metal porcelana en piezas 3.2, 3.1, 4.1, 4.2, 4.3
- Cambio de prótesis fijas sobre implantes (3.3, 3.4, 3.5) y (4.4, 4.5, 4.6)

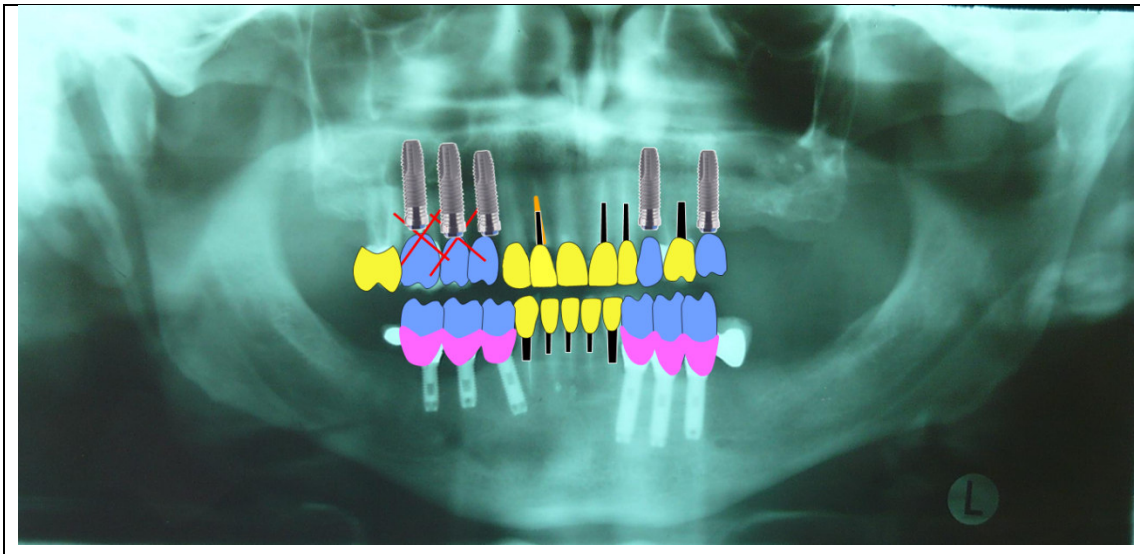

Se decidió trabajar con la alternativa D

3.4. Secuencia y Desarrollo del tratamiento



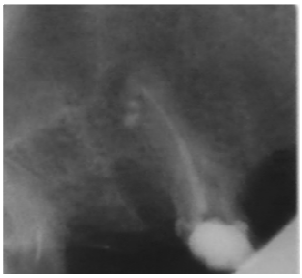

Retiro piezas con pronóstico desfavorable (1.6 y 1.5)

- Colocacion de implates en piezas 1.6, 1.5, 1.4 y 1.3

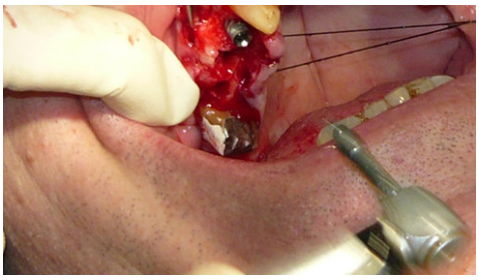

- Re tratamiendo endodoncia pieza 1.2 (Especialidad Endodoncia)
- Elaboración e instalación de espigos colados en las piezas 1.7, 1.2, 2.1, 2.2 y 2.4





- Fabricación de los provisorios con acrílico de termo-curado y rebasado en boca con acrilico auto polimerizable. Se deja un espacio entre el póntico y el reborde para no alterar la recuperación de los tejidos peri implantarios.





- Elaboración de una férula oclusal en el maxilar inferior para estabilizar la oclusión, nivelar el plano oclusal y distribuir las fuerzas oclusales uniformemente.



- Controles oclusales (oclusión mutuamente protegida)



- El tratamiento queda suspendido para esperar que los implantes colocados se oseointegren adecuadamente.
- Luego de 5 meses, y siguiendo el protocolo de carga normal de los implantes, se toma una radiografía panorámica de control.



- Retiro de tapas y colocación de pilares de cicatrización por la especialiadad de periodoncia, tambien se reposicionó el tejido conectivo para mejorar el biotipo y grosor del tejido peri implantario.

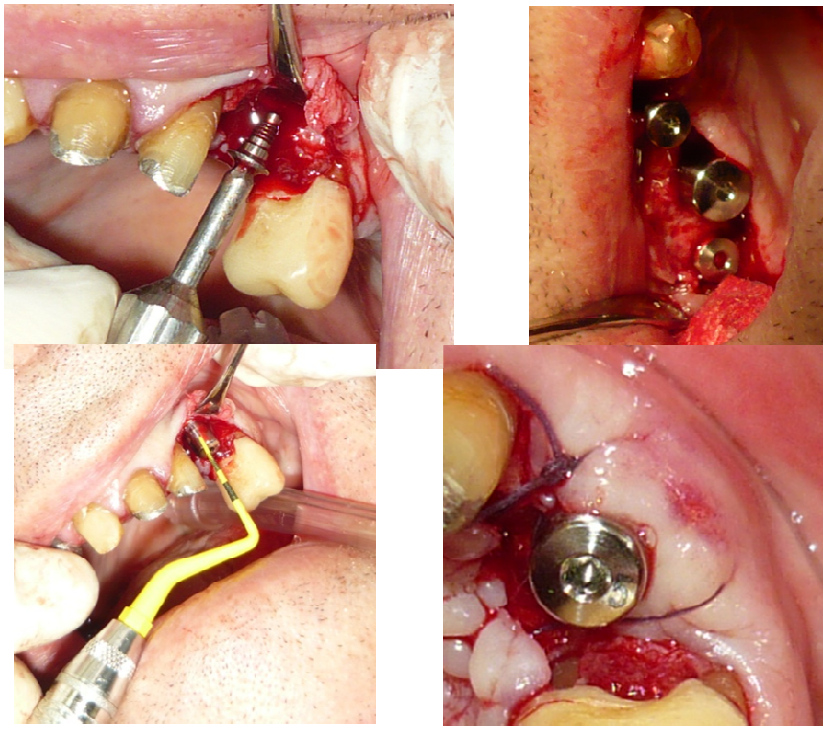

- Se manejó el tejido blando engrosando los pilares de cicatrización con acrílico Duralay rojo, este paso fue muy importante para facilitar la impresión definitiva y la conección de los pilares protésicos.



- TOMA DE IMPRESIÓN DEFINITIVA: Se utilizó la técnica de cubeta abierta, además se realizó de manera simultánea la impresión de los dientes naturales y las plataformas de los implantes.



- Luego de tomar la impresión se realizó el registro del maxilar superior con arco facial y el registro intermaxilar con acrílico duralay, manteniendo la dimensión vertical que se recuperó en la etapa de provisionales.



- Modelos definitivos articulados en ASA



- Encerado de planificación para la elaboración de las coronas superiores (sobre dientes e implantes) y la proyección de las coronas inferiores manteniendo la dimensión vertical registrada.



- Se realizó la prueba de pilares con llaves de silicona copiando la forma y posición del encerado. Fueron seleccionados pilares maquinados.



- Los pilares seleccionados fueron probados en el paciente y se verificó su adaptación con radiografías periapicales tomadas con la técnica paralela.





- Luego de la prueba, los pilares fueron enviados al laboratorio para la elaboración de las infra estructuras de las coronas metal porcelana.

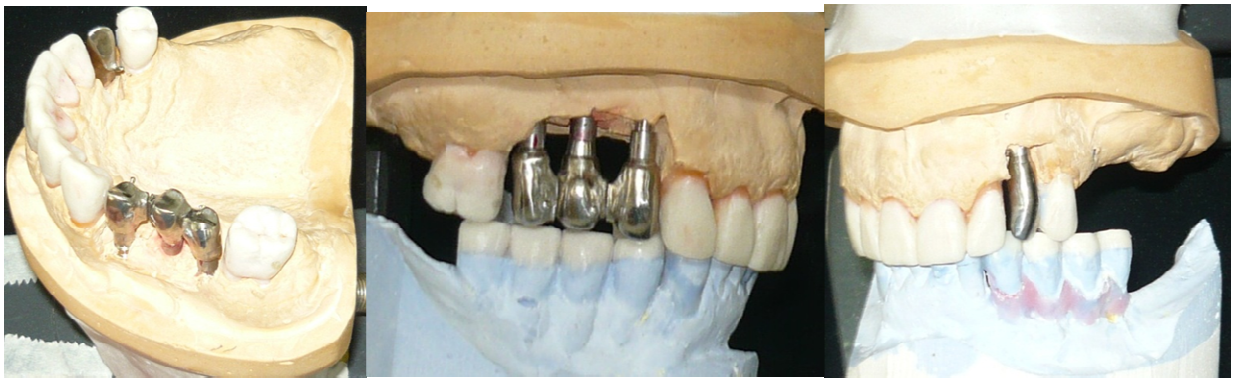

- Prueba de estructuras metálicas separadas y soldadas en frío en boca con acrílico de Duraly rojo para luego ser soldadas con láser y asegurar un asentamiento pasivo.
- Verificación radiográfica del sellado entre plataforma del implante, pilar e infra estructura metálica.



- Prueba de la adaptación y sellado de todas las infraestructuras metálicas del maxilar superior.



- Se realizó la toma del color y una impresión de arrastre. El laboratorio envió posteriormente las coronas para la prueba de biscocho.



- Se realizó la prueba de biscocho para verificar los puntos de contacto, el contorno y las mejoras estéticas planificadas.
- Se verificó radiográficamente el sellado de las coronas sobre los implantes.



- Se devolvieron las coronas al laboratorio para las correcciones y el glaseado. Se volvió a verificar la adaptación, sellado y contactos.
- Luego los pilares fueron instalados definitivamente ajustándolos con un Torquímetro con 30 N de fuerza. (Indicaciones del fabricante)



- Instaladas las coronas superiores se verificaron los contactos en céntrica y excéntricas. Al paciente se le instaló provisionalmente una férula inferior que mantenía su dimensión vertical oclusal .



- Se retiraron las coronas implantosoportadas del maxilar inferior y se elaboraron provisionales que mantienen la dimensión vertical.



- En las piezas anteroinferiores se instalaron postes de fibra de vidrio previamente adaptadas al conducto con resina fotopolimerizable.



- Las piezas anteroinferiores y los pilares posteriores fueron preparadas tratando de realizar un desgaste mínimo, con terminaciones en “filo de cuchillo”. Luego realizaron los provisionales con la técnica de matrizado. Se controló no alterar la dimensión vertical oclusal.



- Los provisionales fueron calibrados. Se realizaron dos impresiones, con copas de Ripol para los dientes naturales y doble impresión con silicona de condensación para los pilares de los implantes.



- Se tomaron los registros de arco facial e intermaxilares y se articularon los modelos en el ASA para la elaboración de las coronas del maxilar inferior.

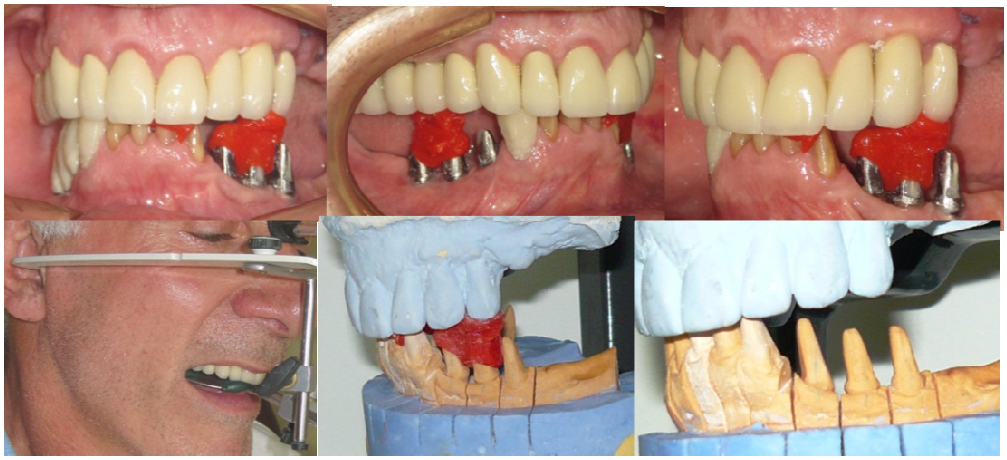

- Se recibieron las infraestructuras metálicas inferiores

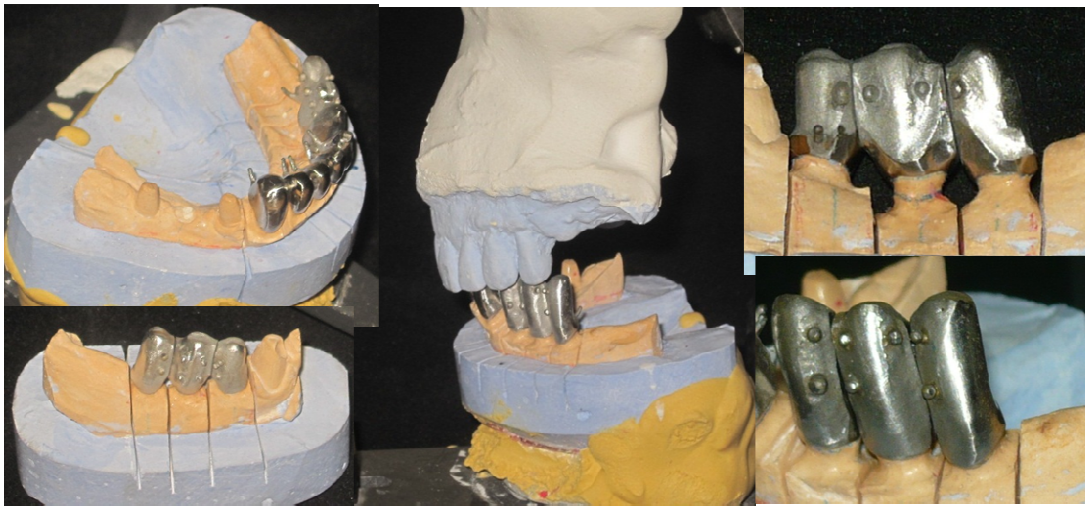

- Se probaron los metales en boca, se verificó el sellado de las coronas sobre los pilares implantosoportados clínica y radiográficamente. Se realizaron soldaduras en frío para asegurar el asentamiento pasivo sobre los implantes.

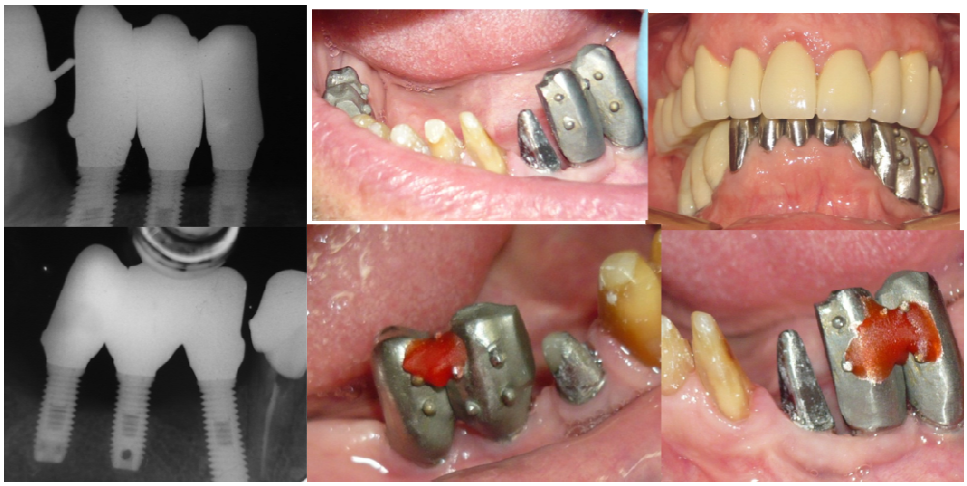

- Prueba final de las infraestructuras, se volvió a verificar el sellado marginal de todas las estructuras.



- Las coronas listas para la prueba de biscocho



- Luego de la prueba de biscocho las coronas ferulizadas fueron regresadas al laboratorio para la aplicación de la porcelana rosada y realizar el glaseado de todas las coronas.

- Verificados la adaptación, los contactos interproximales y oclusales se instalaron las coronas sobre dientes naturales y pilares implantosoportados.



- Luego del tiempo de óseo integración del implante de la pieza 2.5 (se prefirió esperar más tiempo por estar en un hueso de densidad ósea tipo 4) se procedió a realizar la rehabilitación.

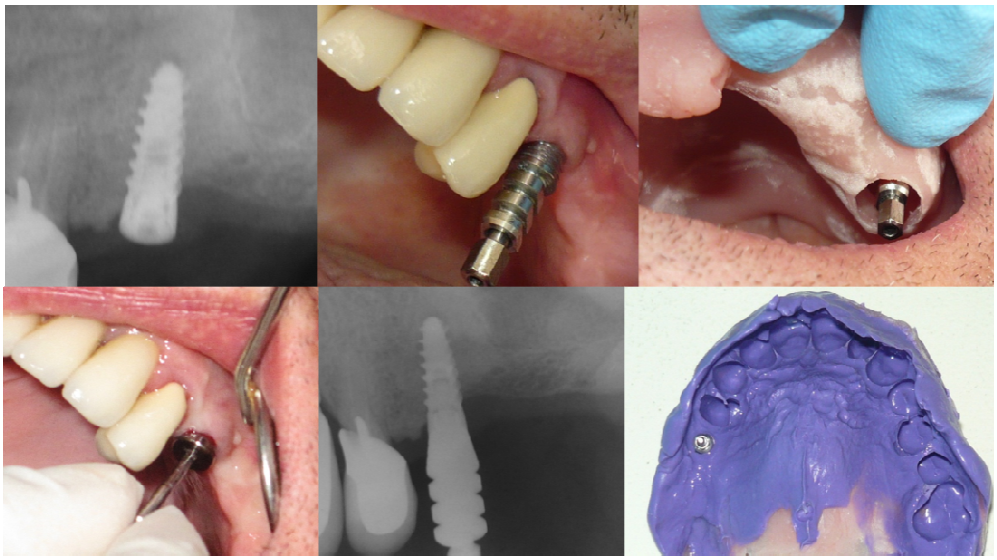

- Modelo definitivo, encerado de planificación, llave de silicona para la prueba de pilares maquinados y selección del pilar con la prueba en boca.



- Infraestructura metálica, prueba en boca, prueba de biscocho, glaseado e instalación final de corona implantosoportada en pieza 2.5



- Vistas intraorales de la rehabilitación completada, también se muestran las radiografías de control de adaptación a los pilares implantosoportados.



- Instalación de una férula de protección nocturna en el maxilar superior, control de contactos céntricos y excéntricos para una oclusión mutuamente protegida.



- Fotografías finales



3.5. Evolución del caso

- Se realizaron controles en céntrica y excéntrica, verificando el mantenimiento de una oclusión mutuamente protegida



- Radiografía panorámica de control. Marzo 2014



DISCUSIÓN

- La capacidad de los implantes oseointegrados de disipar las fuerzas se ve largamente reducida por la ausencia de ligamento periodontal, tal como lo demostró LUNDGREN (1984)[1], tal vez por ese motivo algunas rehabilitaciones antiguas sobre implantes, carecen de una oclusión adecuada e incluso son rehabilitadas en inoclusión, como el caso del paciente que se presenta en esta monografía, cuando llegó a la clínica de posgrado de la facultad.
- Se ha demostrado, con los trabajos de JACOBS et al (1991)[2], que la propiocepción entre dientes, para detectar interferencias oclusales, es 4 veces mayor a la que se presenta entre coronas implantosoportadas, motivo por el cual se debe de elegir un esquema oclusal que proteja los implantes rehabilitados del sector posterior y anterior cuando haya función.
- La anatomía de la tabla oclusal, específicamente la altura cuspídea, influye directamente en la transmisión de fuerzas y tensiones al soporte óseo periimplantario, eso fue demostrado por KAUKINE, EDGE Y LANG (1995)[3], pero la capacidad masticatoria se puede ver reducida si no se restablece una anatomía oclusal adecuada, si bien es cierto, las intercuspidaciones oclusales entre dientes antagonistas mejoran la capacidad masticatoria aumentando la sensación de trituración de alimentos, unas cúspides bajas pueden satisfacer la demanda masticatoria con un vector horizontal de fuerzas casi nulo.
- Cuando rehabilitamos un paciente, elegimos una oclusión terapéutica que permita mantener la salud de todo el sistema estomatognático, es decir, el funcionamiento adecuado de la ATM, el complejo neuromuscular, el complejo periodontal y la oclusión misma. Con relación a la actividad neuromuscular en movimientos laterales, existen estudios que han demostrado menor actividad electromiográfica con una desoclusión canina en comparación a la función de grupo, como los publicados por OTERO L (2000)[4] y YABAR et al (2001)[6], este fue un factor que nos direccionó en la elección del esquema oclusal de mutua protección, además de ser una oclusión terapéutica bastante práctica de elaborar.

- La ferulización de coronas implantosoportadas ha sido estudiado por varios autores, entre estos estudios se pudo mencionar a WANG et al (2001)[5], que recomendó que si se tiene que ferulizar implantes con la rehabilitación, se hiciera con elementos de alta rigidez como metales o cerámicas, evitando la ferulización con resinas o similares. Otras publicaciones discuten la posibilidad de ferulizar o no las coronas, GÓMEZ M, et al (2007)[9], recomienda tener cuidado de no ejercer fuerzas que puedan comprometer la salud periimplantaria, podemos conseguir una mayor solidez ferulizando coronas implantosoportadas antes que rehabilitarlas de manera individual, pero no ejercer fuerzas perjudiciales a los implantes requiere un ingreso pasivo de las estructura protésica sobre los pilares ferulizados, teniendo mayor cuidado aún si son atornillados, esto acompañado por una técnica adecuada de higiene, la cual el paciente necesariamente tiene que dominar desde los inicios del tratamiento.
- Existen trabajos que analizan las fuerzas que se ejercen sobre los implantes que soportan una prótesis como el análisis que realizó GRECO G et al (2009)[11] para analizar las tensiones generadas ante diversos patrones de desoclusión, guía canina y oclusión balanceada bilateral, aunque el caso que se presentó en este trabajo fue realizado con prótesis fijas aisladas, cabe destacar que uno de los implantes está en la zona del canino, por lo que ha sido importante evaluar qué tipo de desoclusión instauraremos para garantizar éxito a largo plazo. En el estudio de GRECO y otros investigadores más, nos reportan que al rehabilitar con prótesis implantosoportada, el patrón de desoclusión que involucra dientes posteriores genera grandes fuerzas de tensión en toda la estructura, por lo que se ha visto conveniente generar un patrón de desoclusión que involucre sólo dientes anteriores, preferentemente el canino en lateralidades.
- Al trabajar sobre estructuras previamente tratadas existe el riesgo de complicaciones, sobre todo cuando tienen muchos años en función, por lo que se le debe advertir al paciente sobre los riesgos que se asuman, SAN MARTIN F et al (2013)[12] mencionó ciertas complicaciones con la reutilización de implantes antiguos.

A pesar del tiempo de uso de los implantes del caso que se presenta, se pudo comprobar la buena adaptación de los pilares a las plataformas de los implantes, por lo que no hubo necesidad de cambiarlo, tan sólo reemplazar las coronas que ya presentaban desadaptaciones y carecían de contactos oclusales adecuados para optimizar su función como soporte posterior y complementar en la mutua protección.

- Las recomendaciones de FIRMANI M, et al (2013)[13] y las conclusiones de BECERRA (2014)[14] nos invitan a realizar una odontología basada en la evidencia científica, por lo que apoyamos, que la elección del esquema oclusal terapéutico en una rehabilitación integral, debe de estar de acuerdo a las investigaciones que hasta el momento se hayan publicado, sin embargo, deben ser analizados y contrastados con las características propias de cada individuo. Aun así, debemos de monitorear constantemente el comportamiento del sistema estomatognático en su conjunto, frente a provisorios que cumplan con establecer el mismo esquema oclusal que la rehabilitación definitiva.

CONCLUSIONES

- Para proponer un adecuado plan de tratamiento en rehabilitación oral, es necesario contar previamente con una evaluación interdisciplinaria, complementada con exámenes auxiliares que determinen un correcto diagnóstico para el edéntulo parcial.
- La rehabilitación oral con prótesis fija posibilita instaurar en el edéntulo parcial una oclusión mutuamente protegida, muy diferente a la prótesis removible, que dependiendo de dónde se encuentren las brechas edentulas, a veces requiere de una oclusión terapéurtica con el esquema de balance bilateral, similar al utilizado en una prótesis completa.
- El planeamiento implantológico interdisiplinario prevé un resultado protésico favorable en los aspectos estéticos y funcionales, los cuales el rehabilitador debe tratar de conseguir desde la colocación de provisorios elaborados con la configuración planificada para la rehabilitación final.

RECOMENDACIONES

- Es indispensable la aplicación de los principios biológicos y mecánicos de la prótesis fija convencional para el éxito de la rehabilitación con prótesis fija implantosoportada
- El rehabilitador debe trabajar con un protocolo y enfoque interdisciplinario para establecer un diagnóstico y presentar las alternativas de tratamiento adecuadas para optimizar los resultados y desde el inicio del tratamiento, el paciente debe sentirse parte del equipo de trabajo, porque sin su adecuada colaboración no se podrían conseguir resultados satisfactorios.
- El clínico que no está en permanente actualización no podrá adecuarse a los cambios que a diario se generan en técnicas de tratamientos y materiales utilizados, sin embargo, es necesario analizar y valorar uno u otro para poder ofrecerle al paciente un tratamiento actualizado pero confiable.

REFERENCIA BIBLIOGRÁFICA

1. Lundgren D, Laurell L. Occlusal forces in prosthetically restored dentitions: a methodological study. J Oral Rehabil. 1984; 11(1): 29-37.
2. Jacobs, R., & van Steenberghe, D. Comparative evaluation of the oral tactile function by means of teeth or implant-supported prostheses. Clinical oral implants research. 1991; 2(2): 75-80.
3. Kaukinen, J. A., Edge, M. J., & Lang, B. R. The influence of occlusal design on simulated masticatory forces transferred to implant-retained prostheses and supporting bone. The Journal of prosthetic dentistry. 1996; 76(1): 50-55.
4. Otero J. Evaluación de la actividad de los músculos masetero y fascículo anterior del temporal al cambiar artificialmente los patrones de desoclusión lateral en sujetos con normoclusión dentaria. Gaceta Odontológica. 2000; 11(1): 8-16
5. Wang, T. M., Leu, L. J., Wang, J., & Lin, L. D. Effects of prosthesis materials and prosthesis splinting on peri-implant bone stress around implants in poor-quality bone: a numeric analysis. The International journal of oral & maxillofacial implants. 2001; 17(2): 231-237.
6. Yabar R, Ronquillo H, Belmont L. Efecto de los esquemas oclusales de función de grupo y guía canina sobre la actividad electromiográfica de los músculos temporal (fascículo anterior) y masetero durante el apretamiento en laterotrusión. Revista Estomatológica Integrada. 2001; 2(1): 5-11
7. Jackson, B. J. Occlusal principles and clinical applications for endosseous implants. *Journal of Oral Implantology*. 2003; *29*(5): 230-234.
8. Isidor, F. Influence of forces on peri-implant bone. *Clinical Oral Implants Research*. 2006; *17*(S2): 8-18.
9. Gómez M, Celemín A, López J, Del Rio J. Coronas implantosoportadas: ¿individualizar o ferulizar? Av Periodon Implantol. 2007; 19 (1): 11-18.
10. Misch, C. E., Perel, M. L., Wang, H. L., Sammartino, G., Galindo-Moreno, P., Trisi, P. & Valavanis, D. K. Implant success, survival, and failure: the International Congress of Oral Implantologists (ICOI) Pisa consensus conference. *Implant dentistry*. 2008; *17*(1): 5-15.

11. Greco, G. D., Jansen, W. C., Landre Junior, J., & Seraidarian, P. I. Biomechanical analysis of the stresses generated by different disocclusion patterns in an implant-supported mandibular complete denture. Journal of Applied Oral Science. 2009; 17(5): 515-520.
12. San Martin F, Cabrera L. Reutilización de implantes antiguos: Reporte clínico de caso. Rev Dent Chile. 2013; 104 (1): 10-15.
13. .Firmani M, Becerra N, Sotomayor C, Flores G, Salinas JC. Oclusión terapéutica: Desde las escuelas de oclusión a la Odontología Basada en Evidencia. Rev. Clin. Periodoncia Implantol. Rehabil. Oral [revista en la Internet]. 2013 Ago [citado 2014 Jun 16] ; 6(2): 90-95.
14. Becerra G, Becerra N. Consideraciones clínicas de los implantes en áreas posteriores. Rev. CES Odont. 2014; 27(1) Pág 75-89
15. Manns A. Sistema Estomatognático. 1988. Chile.
16. Disponible en: http://decs.bvs.br/cgi-bin/wxis1660.exe/decsserver/
17. Martinez B, Manual de Oclusión I. Universidad Autónoma“ Benito Juárez" de Oaxaca .Facultad de Odontología .Oaxaca, Oax., 2011.
18. Biotti, J., Manns, A., Gonzalez, C., & Loeff, N. Glosario de Oclusión Dentaria y Trastornos Temporomandibulares. Bogotá: AMOLCA. 2006: 80 – 82.
19. Okeson, J. P. Tratamiento de oclusión y afecciones temporomandibulares. Harcourt Brace. 1999.
20. Gutiérrez M E, González G, Grau I. Importancia de la oclusión dentaria en la rehabilitación por prótesis parcial fija. Rev Cubana Estomatol 2001; 38(3): 155-164.
21. Apodaca Lugo A. Fundamentos de oclusión. México, Ed. Instituto politécnico nacional, 2004
22. Dawson P E. Oclusión Funcional: Diseño de sonrisa a partir de ATM. AMOLCA. 2009. 57 – 68.
23. Orozco A, Arroyo G, Martínez R, Ventura J, Cañadas D, & Jiménez E. Relación céntrica: revisión de conceptos y técnicas para su registro. Parte I. Av Odontoestomatol, 2008; 24(6), 365-368.

24. Ackerman J L & Proffit W R. The characteristics of malocclusion: a modern approach to classification and diagnosis. Am J Orthod, 1969; 56 (5): 443-454.
25. Proffit W R, Fields JR H W, Sarver D M. Contemporary orthodontics. Elsevier Health Sciences, 2006.
26. Shillingburg, H., Hobo, S., Whitsett, L. D., Jacobi, R., & Brackett, S. E. Fundamentos esenciales en Prótesis fija. 3ra ed. Barcelona: Quintessence SL; 2000.
27. Palatella G, Massi C, Palatella A. Técnica para el Registro Intraoral de los movimientos funcionales. Compendio de Clínica en Odontología. 1991; 7(2): 30-36
28. Alonso, A. A., Albertini, J. S., & Bechelli, A. H. Oclusión y diagnóstico en rehabilitación oral. Panamericana. 1999.
29. Loza D, et al. Oclusión Manual de Procedimientos Clínicas y de Laboratorio. Universidad Peruana Cayetano Heredia. 1999.
30. Manns A. & Biotti J L. Manual práctico de oclusión dentaria. 2da Ed. Caracas: Amolca; 2006.
31. Díaz S M, Hidalgo S, Gómez M, Nápoles I. D & Tan N. Oclusión dentaria. Reflexiones más que conjeturas. Revista Archivo Médico de Camagüey. 2008; 12(2).
32. Arenas González, S. Relación entre factores oclusales y disfunción craneomandibular. Universidad Complutense de Madrid, Servicio de Publicaciones. 2009.
33. Bishop K, kelleher M, Briggs P, et al. La situación actual de la etiología del desgaste dental. Quintessence. 1999; 12 (10): 668-672
34. Orejas P, Jaime. Oclusión funcional óptima. Curso de formación para higienistas dentales, 2012, p. 51
35. Ardizone I, Celemín A, Sánchez. J & Aneiros, F. Oclusión fisiológica frente a oclusión patologica. Un enfoque diagnóstico y terapéutico práctico para el odontólogo. *Gaceta Dental: Industria y Profesiones*. 2010; *21*(220): 106-114.
36. Duque C. La representación de la epidemiología de la caries en el mundo a través de mapas. Univ Odontol. 2012; 31(66): 41-50.

37. Duque J, et al. Caries dental y ecología bucal, aspectos importantes a considerar. Facultad de Ciencias Médicas Matanzas. 2006
38. Pretel, C Relación entre factores de riesgo y enfermedad periodontal [Tesis Pregrado] Lima. Universidad. Peruana Cayetano Heredia 2011.
39. Gélves M et al. Relación de la oclusión traumática con las recesiones gingivales: revisión sistemática de la literatura Universitas Odontológica, 2009, 28 (61): 101-117
40. Sada, M. Maloclusiones en la dentición temporal o mixta. An Pediatr Contin. 2006;4(1):66-70
41. Almandoz A. Clasificación de maloclusiones [Tesis Pregrado] Lima. Universidad Peruana Cayetano Heredia. 2011.
42. Colegio Profesional De Protesicos Dentales De La Comunidad De Madrid. Diccionario de la prótesis dental. Graficas Hervi. Madrid. 2000. Disponible en: http://www.colprodecam.org/profesionales/html-e/formacion/diccionario_protesis_dental.pdf
43. Carr Allan. McCracken's Removable Partial Prosthodontic. 11va Ed. Elsevier Health Sciences. 2006
44. Mack F, Schwahn C, Feine J, et al. El impacto de la pérdida de dientes sobre la salud general respecto a la calidad de vida entre los ancianos pomeranos: Resultados del Estudio de Salud en Pomerania. Revista internacional de prótesis estomatológica. 2005; 8(1): 65-69
45. Mallat D E and Mallat C E. Prótesis parcial removible y sobredentaduras. ELSEVIER. 2003.
46. Disponible en: http://decs.bvs.br/cgi-bin/wxis1660.exe/
47. Giraldo OL. ¿Cómo evitar fracasos en prótesis dental parcial removible? Rev Fac Odontol Univ Antioq 2008; 19 (2): 80-88.
48. Díaz P. Factores asociados al edentulismo en pacientes diagnosticados en la Clínica de la Facultad de Odontología UNMSM. [Tesis Pregrado]. Universidad Nacional Mayor de San Marcos. 2009
49. Cadafalch G. et al. Manual Clínico de Prótesis Fija. Editorial Elsevier. 1997

50. Lang N, et al Atlas de Prótesis de Coronas y Puentes España Editorial Masson. 1995.
51. Becerra G. Fundamentos biomecánicos en rehabilitación oral. Rev Fac Odont Univ Antoquia 2005; 17 (1): 67-83
52. Barrales O, et al. Relaciones protésico periodontales: Manual de postgrado de periodoncia e implantología. Facultad de odontología.
53. Disponible en: http://decs.bvs.br/cgi-bin/wxis1660.exe/
54. Mish C. Prótesis Sobre Implantes. 2da edición. España Mosby 2007.
55. Mezzomo E, Makoto R. Rehabilitación Oral Contemporánea. Tomo 1. Editorial AMOLCA. Sao Paulo, Brasil. 2010
56. Spiekermann H. Atlas de Implantología. Alemania Editorial Masson.1995.
57. Matos Rodriguez, D. Manual de prótesis sobre implantes. Sao Paulo. Artes Médicas Ltda. 2007
58. Dinato JC, Polido WD. Implantes Oseointegrados: Cirugía y Prótesis. Editora Artes Médicas. Sao Paulo, Brasil. 2003
59. Arlim, M. L. Optimal placement of osseointegrated implants. J Can Dent Assoc. 1990; 56 (9): 873-876.