Universidad Nacional Mayor de San Marcos
Universidad del Perú. Decana de América

Dirección General de Estudios de Posgrado
Facultad de Odontología
Unidad de Posgrado

Camuflaje ortodóncico de una maloclusión clase III severa con mordida abierta. Análisis retrospectivo del componente periodontal

TRABAJO ACADÉMICO

Para optar el Título de Segunda Especialidad Profesional en Ortodoncia y Ortopedia Maxilar

AUTOR

Guido Artemio MARAÑÓN VÁSQUEZ

ASESOR

Dr. Luis Fernando PÉREZ VARGAS

Lima, Perú

2020



Reconocimiento - No Comercial - Compartir Igual - Sin restricciones adicionales

https://creativecommons.org/licenses/by-nc-sa/4.0/

Usted puede distribuir, remezclar, retocar, y crear a partir del documento original de modo no comercial, siempre y cuando se dé crédito al autor del documento y se licencien las nuevas creaciones bajo las mismas condiciones. No se permite aplicar términos legales o medidas tecnológicas que restrinjan legalmente a otros a hacer cualquier cosa que permita esta licencia.

Referencia bibliográfica

Marañón G. Camuflaje ortodóncico de una maloclusión clase III severa con mordida abierta. Análisis retrospectivo del componente periodontal [Trabajo académico]. Lima: Universidad Nacional Mayor de San Marcos, Facultad de Odontología, Unidad de Posgrado; 2020.

Hoja de metadatos complementarios

Código ORCID del autor (dato opcional): 0000-0001-7029-0347

Código ORCID del asesor o asesores (dato obligatorio): 0000-0002-0827-516X

DNI del autor: 44884309

Grupo de investigación: No aplica

Institución que financia parcial o totalmente la investigación: No aplica

Ubicación geográfica donde se desarrolló la investigación. Debe incluir localidades y/o coordenadas geográficas: Facultad de Odontología – Universidad Nacional Mayor de San Marcos.
Coordenadas: 12°03′30″S 77°05′00″O

Año o rango de años que la investigación abarcó: 2019

Universidad Nacional Mayor De San Marcos
Universidad del Perú, Decana de América

Facultad de Odontología

"Año de la lucha contra la corrupción e Impunidad"

UNIDAD DE POSGRADO

N° 002-FO-UPG-2020

ACTA DE SUSTENTACIÓN DE TRABAJO ACADÉMICO PARA OPTAR EL TÍTULO DE SEGUNDA ESPECIALIDAD PROFESIONAL

En la ciudad Universitaria, a los 06 días del mes de febrero del año dos mil veinte, siendo las 08:30 horas, se reunieron los miembros del Jurado de Titulación para llevar a cabo la sustentación del trabajo académico titulado: ***"CAMUFLAJE ORTODÓNCICO DE UNA MALOCLUSIÓN CLASE III SEVERA CON MORDIDA ABIERTA. ANÁLISIS RETROSPECTIVO DEL COMPONENTE PERIODONTAL",*** presentado por el Cirujano Dentista don **GUIDO ARTEMIO MARAÑÓN VÁSQUEZ,** para optar el Título de Segunda Especialidad Profesional en Ortodoncia y Ortopedia Maxilar.

Concluida la exposición, se procedió a la evaluación correspondiente, después de la cual obtuvo la siguiente calificación:

Excelente	20	Veinte
Escala	Número	Letras

A continuación, la Presidenta del Jurado, en virtud de los resultados favorables, recomienda que la Facultad de Odontología proponga que la Universidad le otorgue al Cirujano Dentista don **GUIDO ARTEMIO MARAÑÓN VÁSQUEZ** el Título de Segunda Especialidad Profesional en Ortodoncia y Ortopedia Maxilar.

Se expide la presente acta en cuatro originales y siendo las 10:10, se da por concluido el acto académico de sustentación.

Mg. Jessica Margoth Arieta Miranda
Presidenta

Mg. Hugo Javier Luque Luque
Miembro

C.D. Esp. Walter Wilfredo Fabián Santos
Secretario

Dr. Luis Fernando Pérez Vargas
Miembro (Asesor)

Escala de calificación

- Excelente 20, 19
- Muy bueno 18, 17
- Bueno 16, 15
- Aprobado 14
- Desaprobado 13 o menos

Dedicatoria:

A Dios y a mis padres, que motivan en mi, el deseo de superación constante y el no decaer ante la adversidad en la persecución y logro de mis sueños.

AGRADECIMIENTOS

A la Universidad Nacional Mayor de San Marcos, por abrirme sus puertas y permitir capacitarme en la especialidad de Ortodoncia y Ortopedia maxilar. A los profesores, cuyas enseñanzas y consejos, enriquecieron mi formación no sólo profesional sino también personal. A mis compañeros de especialidad, con los que pude compartir tres inolvidables años de convivencia, aprendizaje constante, alegrías, fracasos, discusiones y en esencia, amistad.

A todas las personas que, en alguna medida, colaboraron en la elaboración de este trabajo; y, a todos aquellos que están en vías de lograrlo, para que no desistan y lleven adelante todos sus sueños.

ÍNDICE

1.INTRODUCCIÓN……7

2.OBJETIVOS……9

2.1. Objetivo general……..9
2.2. Objetivos específicos……..9

3.MARCO TEÓRICO……10

3.1. Antecedentes……10
3.2. Bases teóricas……..27

4.CASO CLINICO……..……77

5.DISCUSION……89

6.CONCLUSIONES……..……94

7.REFERENCIAS BIBLIOGRAFICAS……95

RESUMEN

En la actualidad un tratamiento ortodóncico es considerado exitoso si consigue adecuadas relaciones dentarias intra e intercada, estética facial y de la sonrisa, y estabilidad post tratamiento; sin embargo, no siempre se alcanza una oclusión ideal pues no se respetan los límites biológicos para cada uno de los componentes. La planificación del tratamiento, por consiguiente, no solo debe estar orientada a qué se quiere hacer u obtener, sino a determinar si es que dichos objetivos pueden ser en realidad alcanzados. Ha sido bastante estudiada la interrelación ortodoncia - periodoncia desde distintos enfoques, por lo que el presente trabajo tuvo por objetivo hacer una revisión acerca de las consideraciones periodontales a tener en cuenta antes, durante y después del tratamiento ortodóncico; y, presentar el tratamiento de un paciente clase III al que se le realizó un tratamiento de camuflaje ortodóncico usando arcos multiloop, desde un enfoque interdisciplinario ortodoncia/periodoncia.

Palabras clave: Ortodoncia; Periodoncia; Tratamiento multidisciplinario; Fenotipo Periodontal.

ABSTRACT

Currently, orthodontic treatment is considered successful if it achieves adequate dentofacial relationships, esthetic results, and post treatment stability; however, an ideal occlusion is not always achieved because the biological limits for each of the components are not respected. Treatment planning, therefore, should not only be oriented to what we want to obtain, but also to determine if those objectives can actually be achieved. The orthodontics - periodontics interrelation has been studied a lot from different approaches, so the present work had as objective to make a revision about the periodontal considerations to be taken into consideration before, during and after the orthodontic treatment; and, to present the treatment of a class III patient who underwent an orthodontic camouflage treatment using multiloop arches wires, from an interdisciplinary orthodontic / periodontic approach.

Keywords: Orthodontics; Periodontics; Interdisciplinary treatment; periodontal phenotype.

1. INTRODUCCION

Por definición, y en su forma más simple, la ortodoncia es la rama de la odontología que se encarga de la prevención, diagnóstico y tratamiento de las maloclusiones; es decir, que tiene por objetivo la búsqueda de una oclusión ideal, en la que todos los componentes del sistema estomatognático (componente dentoalveolar, esquelético, neuromuscular y ATM) se encuentren en armonía y desarrollen a cabalidad todas sus funciones. En la actualidad un tratamiento ortodóncico es considerado exitoso si consigue adecuadas relaciones dentarias intra e intercada, estética facial y de la sonrisa, y estabilidad post tratamiento; sin embargo, no siempre se alcanza una oclusión ideal pues no se respetan los límites biológicos para cada uno de los componentes. La planificación del tratamiento, por consiguiente, no solo debe estar orientada a qué se quiere hacer u obtener, sino a determinar si es que dichos objetivos pueden ser en realidad alcanzados.

Es muy frecuente entre ortodoncistas, etiquetar o clasificar a los pacientes por la deformidad dentofacial y/o maloclusión (según Angle) que presentan, y diagnosticar y planificar un caso en torno a ello. Es importante establecer un listado de problemas para cada uno de los componentes del sistema, y no sólo sobre los que podríamos repercutir con la ortodoncia. Se debe realizar un diagnóstico y planificación orientada hacia los problemas, desde un enfoque interdisciplinario. Hay que reconocer el desarrollo que ha venido dándose en los últimos años en el manejo de casos ortoquirúrgicos, con el apoyo de la especialidad de cirugía maxilo facial; sin embargo, así como se tiene consideración con el componente esquelético para el diagnóstico y planificación de tratamiento, de igual forma debería darse con el resto de componentes. Una situación particular se da con el periodonto, pues si bien la ortodoncia tiene su fundamento en la biología del movimiento dentario, y trabajamos principalmente sobre el componente dentoalveolar, sólo se evalúan dientes y no se establece un listado de problemas para el periodonto, cuyas características muchas veces podría limitar nuestras opciones de tratamiento o mejor aun, sugerir la intervención de otra especialidad desde un correcto enfoque interdisciplinario.

Si bien la casuística es muy variada en ortodoncia, y centrándose en los pacientes sin crecimiento y con discrepancias esqueléticas, se puede afirmar que existen dos terapéuticas dependiendo de la severidad del problema: Tratamiento ortoquirúrgico y

Tratamiento compensatorio o Camuflaje ortodóncico. En la actualidad la cirugía ortognática aún no tiene la aceptación que debería por el elevado costo del tratamiento y el temor al procedimiento quirúrgico por parte de los pacientes, por lo que se tiene que recurrir al camuflaje. Dicho procedimiento, involucra muchas veces grandes movimientos dentarios, dependiendo de la severidad y tipo de discrepancia esquelética subyacente, con el objetivo de corregir la maloclusión. Mientras mayor sea el defecto óseo, mayor será la corrección dentaria que deberá realizarse. Si no se realiza una adecuada evaluación del componente periodontal, si no se determina el riesgo y susceptibilidad periodontal del paciente, o si no se toman las medidas preventivas necesarias, probablemente llevemos las piezas dentarias fuera de los límites biológicos permitidos para una oclusión ideal, además de afectar la estética, función, estabilidad, salud periodontal, entre otras cosas. Existen otros procedimientos ortodóncicos, como las expansiones dentarias, mesialización de dientes en rebordes colapsados, tracción de caninos, etc., que, de igual forma, necesitan de una adecuada evaluación periodontal.

Ha sido bastante estudiada la interrelación ortodoncia - periodoncia desde distintos enfoques, por lo que el presente trabajo, tiene por objetivo hacer una revisión acerca de las consideraciones periodontales a tener en cuenta antes, durante y después del tratamiento ortodóncico; y, presentar el tratamiento de un paciente clase III al que se le realizó un tratamiento de camuflaje ortodóncico usando arcos multiloop, desde un enfoque interdisciplinario ortodoncia/periodoncia.

2. OBJETIVOS

2.1. Objetivo general

Describir la interrelación Ortodoncia/Periodoncia y su papel en la determinación del diagnóstico, planificación y tratamiento de las maloclusiones.

2.2. Objetivos específicos

2.2.1 Describir las características clínicas e histológicas del periodonto normal, y los métodos diagnósticos para la evaluación del mismo.

2.2.2 Determinar el riesgo y suceptibilidad periodontal en la planificación del tratamiento ortodóncico.

2.2.3 Analizar la influencia de la terapia ortodóncica sobre la condición periodontal durante y al final del tratamiento.

2.2.4 Mostrar el caso clínico de un paciente clase III ángulo alto tratado usando arcos multiloop, desde un enfoque interdisciplinario – Ortodoncia/Periodoncia.

3. MARCO TEÓRICO

3.1 Antecedentes

Pearson[1] (1968), realizó un estudio con el objetivo de comparar la altura de la corona clínica de incisivos centrales inferiores de individuos que no recibieron tratamiento ortodóncico con aquellos que sí lo recibieron y presentaban además recesión gingival. Se evaluaron 27 sujetos no tratados y 45 tratados ortodóncicamente, seleccionados por presentar recesiones gingivales de entre más de 600 casos. Se tomaron diversas medidas sobre modelos de estudio. El grupo control exhibió un muy pequeño cambio en la altura gingival comparado con el grupo experimental. Del grupo de sujetos tratados, se demostró que recesiones gingivales significativas ocurrieron en solo un pequeño porcentaje. Ninguna correlación pudo ser encontrada entre la cantidad de avance o retracción del ápice radicular y el grado de recesión en ambos grupos. De igual forma, no pudo encontrarse correlación entre los diferentes tipos de movimientos incisales y el grado de recesión gingival.

Zachrisson[2,3] (1973, 1974), evaluó la condición periodontal de individuos jóvenes que siguieron tratamiento ortodóncico con la técnica Edgewise. El grupo tratado consistió en 51 pacientes, 18 hombres y 33 mujeres, con un promedio de edad de 16.2 años, clase II división 1 los cuales fueron examinados dos años después de removidos los aparatos. Su terapia involucró la extracción de cuatro primeras premolares. El grupo control estuvo conformado por individuos de similar edad que no recibieron tratamiento ortodóncico; en total 54 sujetos, 24 hombres y 30 mujeres. El primer estudio[2] evaluó clínicamente la pérdida de adherencia (distancia de la unión cemento-esmalte al fondo del surco gingival), profundidad de bolsa (distancia del margen gingival al fondo de surco gingival) y altura coronal en las superficies bucales de los dientes maxilares. La pérdida de adherencia y profundidad de bolsa fueron medidas en unas pequeñas tiras de acero insertadas en el surco gingival, y la altura coronal fue medida en los modelos de estudio. Los pacientes tratados demostraron una leve, pero significativa, mayor pérdida de adherencia clínica que el grupo de referencia. El promedio de pérdida de adherencia fue de 0.41 mm en el grupo

tratado y 0.11 mm en el grupo no tratado, pero la variación individual fue grande. Con respecto a la profundidad de bolsa y altura coronal, las diferencias fueron pequeñas y no significativas estadísticamente. El segundo estudio[3] evaluó la altura de la cresta alveolar interdental en relación a la unión cemento – esmalte, para lo cual se utilizaron radiografías posteriores bitewing estandarizadas. El grupo tratado mostró una significativa mayor pérdida de hueso alveolar, 1.11 mm en comparación con el grupo no tratado, con 0.88 mm. La mayor pérdida de hueso alveolar fue notada en los espacios de extracción, particularmente en el área de presión de los caninos retraídos.

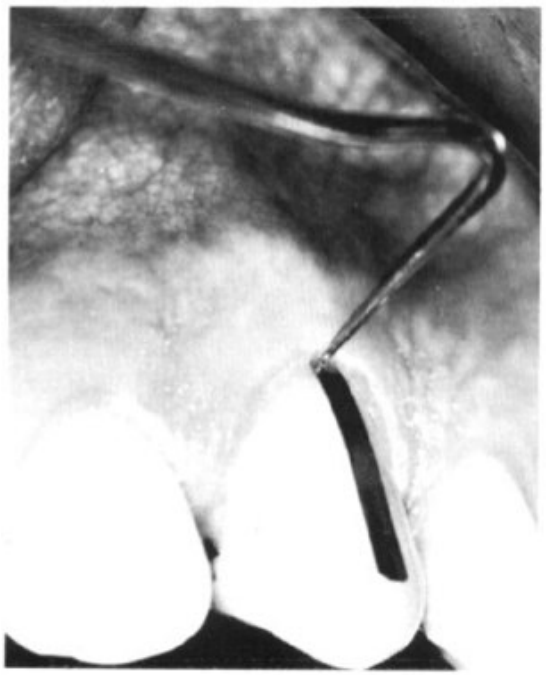

Fig. 1 Evaluación de la profundidad de bolsa, mediante el uso de tiras de acero insertadas en el fondo de la bolsa clínica.[2]

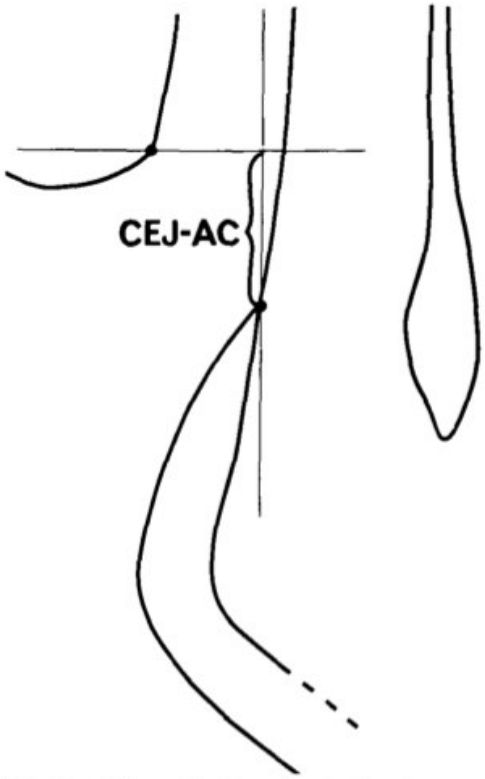

Fig. 2 Dibujo esquemático indicando la medición CEJ – AC (Unión cemento esmalte a la cresta alveolar).[3]

Kloehn y Pfeifer[4] (1974), realizaron un estudio en 50 pacientes de entre 12 y 17 años de edad tratados ortodóncicamente, con el objetivo de establecer la relación que se da entre el tratamiento de ortodoncia y los tejidos periodontales. Se evaluó la profundidad del surco gingival, la longitud de las coronas clínicas, el índice periodontal de Russell y el índice de restos de alimentos descrito por Greene y Vermillion. Las mediciones se tomaron previo al tratamiento ortodóncico, cada tres meses durante el tratamiento y cuatro meses después de completado el tratamiento. Fotografías intraorales fueron tomadas en cada evaluación y se tomaron radiografías panorámicas o intraorales antes y después del tratamiento. Los cambios en la longitud de la corona clínica durante el tratamiento no fueron significativos estadísticamente. Una hiperplasia gingival de distinta magnitud ocurrió en la mayoría de pacientes, la cual fue mayor en el área posterior, y en las zonas interproximales. La hiperplasia disminuyó dramáticamente a las 48 horas después de la remoción de los aparatos y continuo disminuyendo durante los primeros cuatro meses de contención. Los cambios inflamatorios e hiperplásicos que ocurrieron con el tratamiento ortodóncico fueron reversibles. Se llegó a la conclusión de que la ortodoncia no causa destrucción periodontal irreversible.

Sperry y cols.[5] (1977), realizaron un estudio con el propósito de documentar la magnitud de las compensaciones dentales incorporadas en un grupo de casos de prognatismo mandibular tratados ortodóncicamente; además de examinar el estado periodontal postretención y movilidad dentaria en posiciones mandibulares funcionales, en comparación con sujetos tratados que no fueran clase III. Fueron incluidos 36 pacientes en el grupo de estudio, de los que se obtuvieron registros postretención, incluidas radiografías cefalométricas estandarizadas, fotografía intraorales a colores y un análisis clínico de las estructuras periodontales y movilidad dental. El promedio de edad fue 26.7 años con un promedio de 9.2 años de postretención. El grupo de comparación estuvo conformado por 32 sujetos no clase III con un promedio de edad de 17.1 años tratados ortodóncicamente y con un promedio de 2.1 años de postretención. Tras realizar las comparaciones, los dientes anteriores maxilares y mandibulares presentaron un incremento en cuanto a recesiones gingivales labiales en los pacientes de clase III tratados compensatoriamente. El estudio

recomienda establecer un adecuado diagnóstico y plantear objetivos realistas para evitar secuelas indeseables o estética facial no deseada en el tratamiento del prognatismo mandibular.

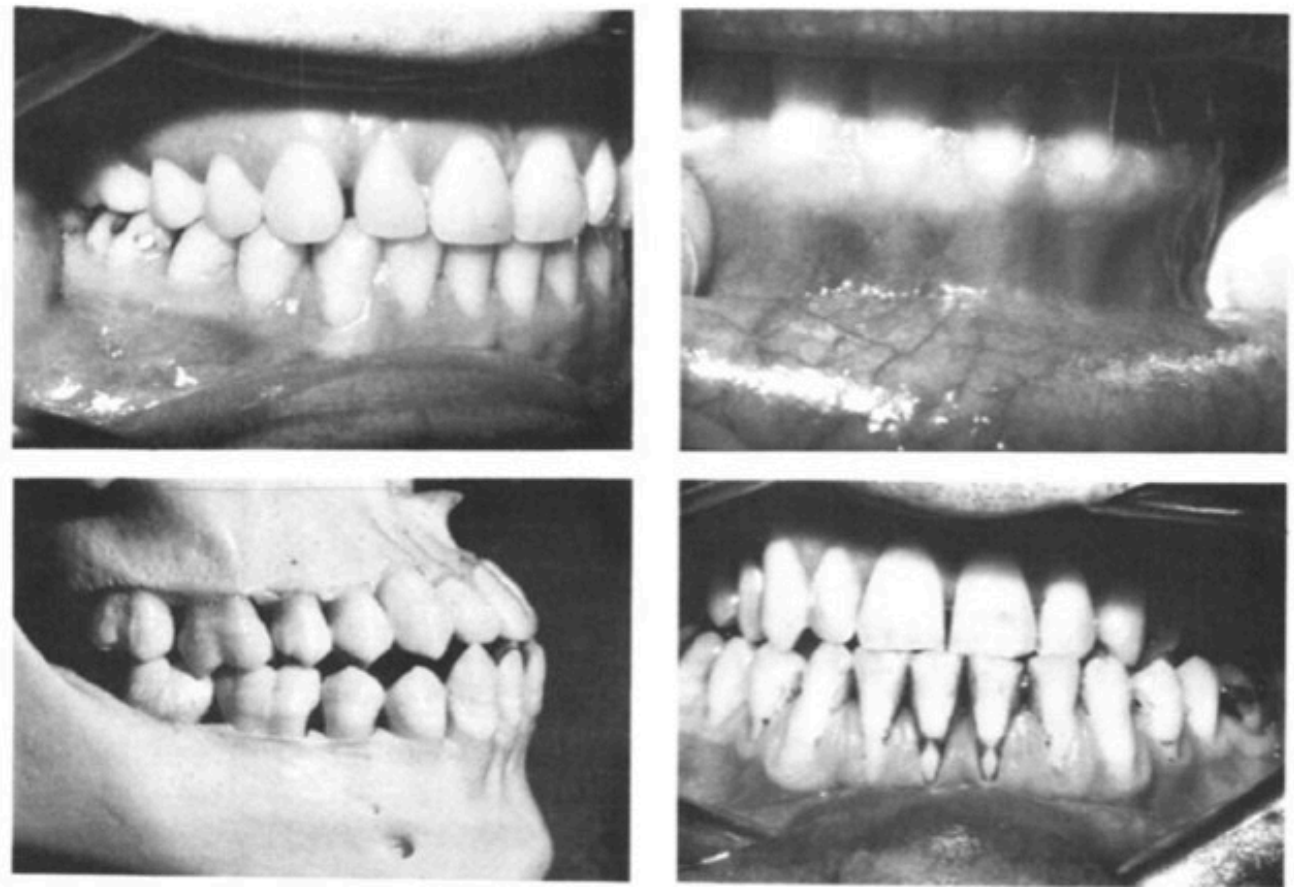

Fig. 3 Secuelas no fisiológicas de las compensaciones dentales en pacientes clase III.[5]

Steiner y cols[6] (1981), llevaron a cabo este estudio con el objetivo de examinar los efectos del movimiento labial de los dientes en los cambios del periodonto marginal. Se aplicó un movimiento ortodóncico en cinco monos. La salud oral fue establecida y una cirugía exploratoria fue realizada para evaluar el nivel de adherencia del tejido conectivo y hueso marginal. Mediciones del margen gingival y unión mucogingival fueron tomadas y se

aplicaron fuerzas ortodóncicas. Los incisivos centrales fueron movidos labialmente 3.05 mm en promedio. Se tomaron mediciones post movimiento ortodóncico para evaluar el cambio ocurrido con el mismo. Se encontró significativa recesión del margen gingival, nivel de tejido conectivo y hueso marginal.

Engelking y Zachrisson[7] (1982), realizaron un interesante estudio en monos con el objetivo de evaluar el grado de reparación periodontal al mover lingualmente dientes previamente movidos excesivamente hacia labial hasta causar dehiscencias. Ocho meses después del movimiento labial, se reposicionaron los dientes con aparatos fijos, y fueron retenidos por 5 meses, después de lo cual se tomaron mediciones clínicas e histológicas de distintos parámetros periodontales. Los caninos no fueron movidos y sirvieron con dientes de referencia. Se evaluaron los niveles del margen gingival, la unión mucogingival y el hueso marginal relacionados a un punto fijo en la corona de los dientes y el ancho de la encía queratinizada. Los incisivos fueron retraídos un promedio de 1.8 mm. El nivel de hueso marginal incrementó (se movió coronalmente) un promedio de 2.5 mm y 3.1 mm para los dientes maxilares y mandibulares respectivamente. Además, por medio de marcadores de tetraciclina, se pudo comprobar la osteogénesis ocurrida en el periodonto en un grado significativo. Estas observaciones demostraron que en monos, la reposición de hueso labial puede ocurrir en una dirección coronal, una vez que los dientes en extrema posición labial con dehiscencia ósea y recesión gingival son movidos hacia una condición más normal.

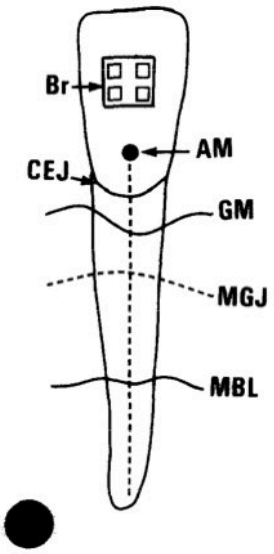

Fig. 4 Marcador de amalgama y diagrama de referencia para la evaluación del estudio.[7]

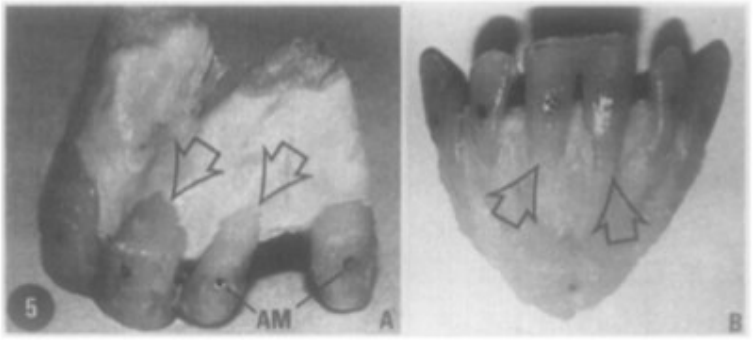

Fig. 5 Bloques de secciones de los dientes y hueso alveolar previo al seccionamiento final para el estudio histológico. Nótese los niveles del hueso marginal.[7]

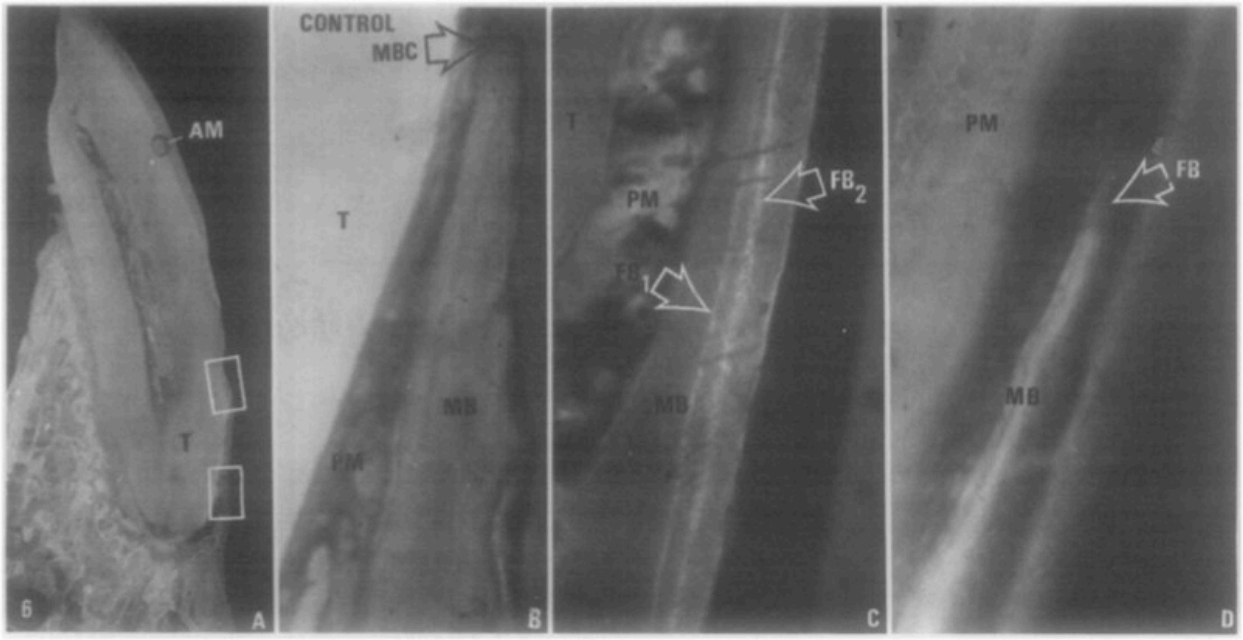

Fig. 6 Sección de los dientes y hueso alveolar de la muestra.[7]

Ârtun y Krogstad[8] (1987), condujeron un estudio para examinar si la excesiva proclinación de los incisivos mandibulares resultaban en retracción gingival. Se evaluaron pacientes tratados quirúrgicamente por prognatismo mandibular. 21 pacientes del grupo con mas de 10º de proclinación de incisivos mandibulares, y 19 del grupo con mínimo cambio en la inclinación del incisivos, fueron evaluados. Se tomaron registros como: índice de placa visible, índice de sangrado gingival, profundidad de bolsa y la longitud de la adherencia del tejido conectivo supracrestal. Además, también se tomaron modelos de estudio y fotografía intraorales a color. Los resultados demostraron significativamente mayor incremento en la dimensión de la corona clínica y un desarrollo mayor de recesiones, ambos durante la terapia ortodóncica y periodo de control postratamiento alos 3 años, en el grupo con excesiva proclinación en comparación con el grupo de mínimo movimiento. El coeficiente de correlación entre el ancho de la sínfisis e incremento de la longitud de la corona clínica en pacientes con excesiva proclinación fue estadísticamente significativa.

Wennström y cols.[9] (1987), reportaron en un estudio los cambios en los tejidos blandos de los dientes que habían sido movidos ortodóncicamente en áreas de diferente grosor y calidad del tejido periodontal generadas quirúrgicamente. Para ello, los incisivos centrales maxilares y primeros premolares de 5 monos adultos fueron evaluados. Se extrajeron las segundas premolares y se instaló la aparatología fija ortodóncica; posteriormente se movieron los incisivos centrales labialmente y las primeras premolares hacia los espacios de extracción. Se aplicaron fuerzas ortodóncicas durante 3 a 4 meses; los incisivos laterales y primeras molares no se movieron pues se utilizarían como dientes de referencia. Las nuevas posiciones dentarias fueron retenidas por un mes y se realizó un estudio histológico para evaluar la pérdida de tejido conectivo de adherencia y altura del hueso alveolar. Los resultados mostraron que en cada incisivo movido labialmente, el margen gingival se había desplazado en dirección apical. El grado de desplazamiento, sin embargo, fue pequeño y sólo en dos dientes estuvo acompañado de pérdida de tejido conectivo de adherencia. Estos dientes en particular, mostraron signos obvios de inflamación gingival. En la zona de incisivos, no se encontró relación entre el ancho inicial de encía queratinizada y el grado de desplazamiento apical del margen durante la ortodoncia.

Además, no hubo diferencia estadísticamente significativa en términos de pérdida de tejido conectivo de adherencia entre premolares que habían sido movidas a cuerpo en áreas de hueso alveolar ya sea con mucosa alveolar o encía queratinizada. Estos hallazgos sugieren que la inflamación inducida por placa y el ancho (volumen) de el tejido blando marginal, en vez de el ancho apico – coronal de la encía queratinizada, son factores para el desarrollo de recesión gingival y pérdida de adherencia durante el movimiento ortodóncico.

Davies y cols.[10] (1988), realizaron una investigación con el objetivo de evaluar la relación entre el tratamiento ortodóncico y la salud periodontal subsecuente. De una población de 1015 niños, 417 fueron seleccionados por tener distintas maloclusiones; 114 recibieron tratamiento ortodóncico y el resto se utilizó como control. Índices de placa, índices de sangrado e índice de irregularidad fueron registrados en los incisivos y caninos de cada sujeto de estudio. Los niños que recibieron tratamiento ortodóncico tuvieron gran reducción en el acúmulo de placa; sin embargo, este efecto podría deberse a factores ambientales, y no a la corrección de la maloclusión.

Ngan y cols.[11] (1991), Condujeron un estudio retrospectivo con el propósito de determinar los cambios en recesión y otros factores periodontales después del tratamiento ortodóncico. Para ello, evaluaron 20 pacientes con recesión labial previa al tratamiento en uno o más incisivos centrales mandibulares. 10 pacientes habían recibido injertos gingivales en el área de recesión previo al tratamiento ortodóncico, mientras que los otros 10 no. Los dientes fueron retruidos de una posición vestibularizada en la que se encontraban. Moderada inflamación de los tejidos marginales y regular higiene oral fue mantenida por los pacientes. Una menor recesión gingival estadísticamente significativa fue encontrada en ambos grupos después del tratamiento ortodóncico. Los resultados de este estudio indicaron que la recesión tiende a disminuir con la retrusión de los incisivos mandibulares incluso cuando hubo una moderada inflamación y tan sólo una regular higiene oral. Los injertos gingivales previos al tratamiento no disminuyeron adicionalmente la recesión gingival.

Bondemark[12] (1998), evaluó dos grupos de 20 adolescentes cada uno, seguidos longitudinalmente por 5 años. Se evaluó el nivel del hueso alveolar interdental por medio de radiografías bite – wing tomadas a los premolares y molares superiores e inferiores al inicio de tratamiento, después de 2.8 años y a los 5 años de seguimiento. Los sujetos del grupo tratado utilizaron magnetos, resortes superelásticos y aparatos de arco recto en ambas arcadas dentales. Al inicio de tratamiento no se encontraron diferencias en el nivel del hueso alveolar en sujetos tratados y no tratados. Ello demostró que hubo una pequeña pero significativa pérdida en el hueso alveolar de soporte de entre 0.1 a 0.5 mm, durante el periodo de observación en ambos grupos. Ningún grupo presentó sitios con significativa pérdida ósea (> 2 mm entre la unión cemento esmalte y la cresta de hueso alveolar). El grupo tratado exhibió un incremento significativo en dicha distancia en las superficies mesiales del primer y segundo molar maxilar. Ello hace pensar que se debe a la localización de las bandas, inclinación o efectos extrusivos sobre dichas piezas, o morfología dentaria que condujo al acumulo de placa.

Ruf y cols.[13] (1998), buscaron evaluar el efecto de la proclinación ortodóncica de incisivos inferiores en niños y adolescentes con respecto al posible desarrollo de recesión gingival. Noventa y ocho niños con edad media de 12.8 años, tratados con aparato de Herbst, fueron evaluados; se revisaron un total de 392 incisivos inferiores. Radiografías laterales de la cabeza, modelos de estudio y fotografías intraorales fueron analizadas con respecto al grado de proclinación ortodóncica, altura de corona clínica y recesión gingival. En todos los sujetos, el tratamiento resultó en distintos grados de proclinación de los incisivos (promedio 8.9º, rango de 5º - 19.5º). 97% de los dientes evaluados no desarrollaron recesión gingival. El 3% restante, presentó recesión o empeoró la condición previa al tratamiento. Ninguna interrelación fue encontrada entre la cantidad de proclinación del incisivo y el desarrollo de recesión gingival.

Ârtun y Grobéty[14] (2001), realizaron un estudio con el propósito de analizar si el avance ortodóncico pronunciado de incisivos mandibulares durante la corrección clase II en

dentición mixta resultaba en recesión gingival. A través de superposiciones de cefalogramas de 67 pacientes de clase II que fueron tratados con arco extraoral reverso para la dentición mandibular, 45 pacientes con un mínimo de 1 mm de avance de la unión cemento esmalte y un mínimo de avance de 2 mm del borde incisal fueron identificados; de igual forma, 30 pacientes sin movimiento de la unión cemento esmalte y un mínimo de 1 mm del borde incisal también fueron identificados. Un total de 30 pacientes con pronunciado avance y 21 pacientes sin avance, pudieron ser seguidos por un periodo de 7.83 y 9.38 años respectivamente. La evaluación clínica en el tiempo de seguimiento no reveló diferencias en la cantidad de recesión, el ancho de encía adherida, la longitud del tejido conectivo de adherencia supracrestal, la profundidad de surco, y el índice de sangrado gingival o índice de placa visible de los incisivos mandibulares entre los pacientes de ambos grupos. Una evaluación de las fotografías a color no demostró diferencias en cuanto a recesiones en el tiempo de seguimiento. De igual forma, la medición de la corona clínica en los modelos de estudio, no mostró diferencias. Se concluyó que el avance pronunciado de los incisivos mandibulares podría realizarse en pacientes adolescentes son retrusión dentoalveolar sin incremento del riesgo de recesión.

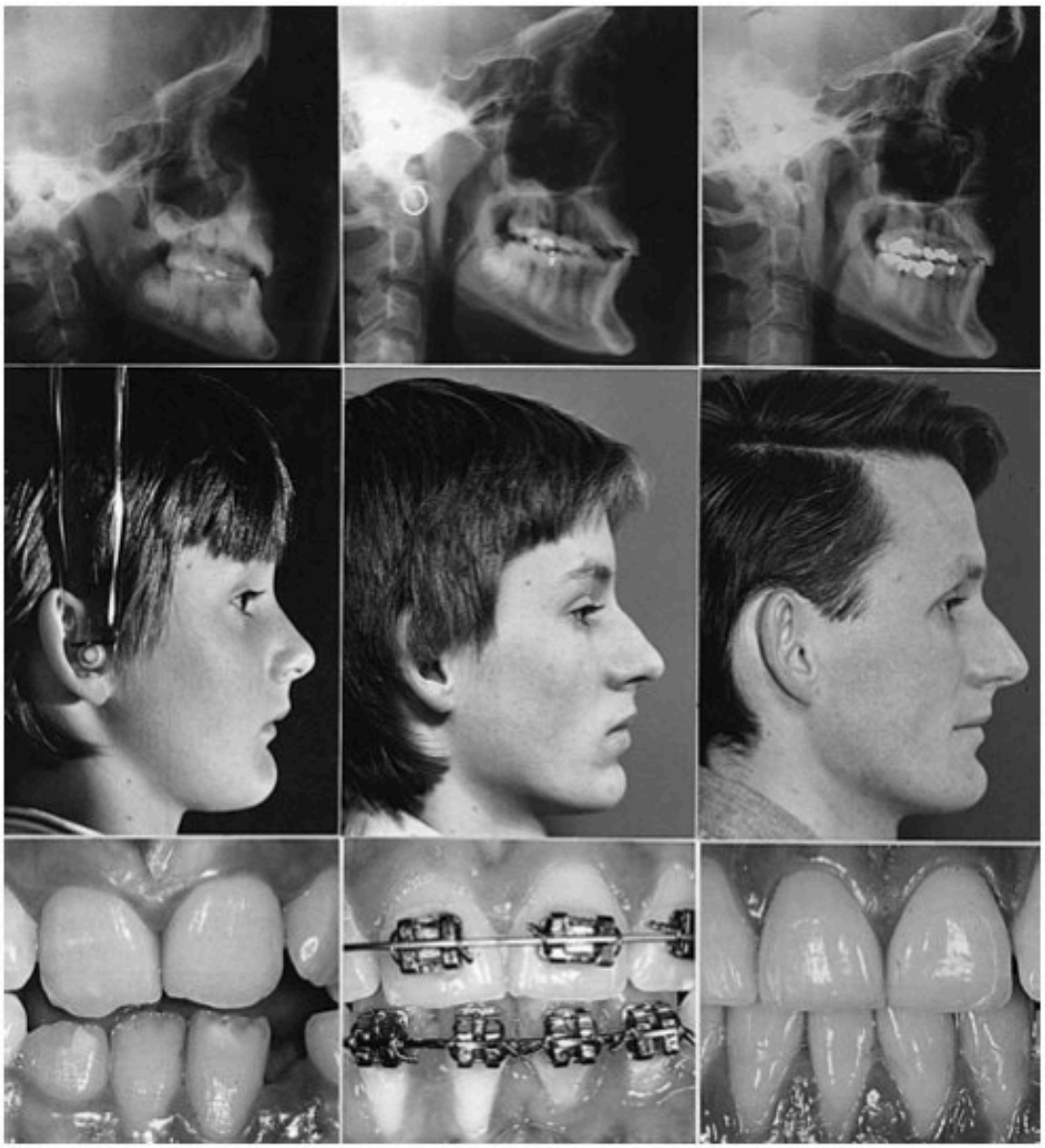

Fig. 7 Evaluación antes, después del tratamiento y un seguimiento de 10 años; en un paciente tratado con avance pronunciado de los incisivos mandibulares.[14]

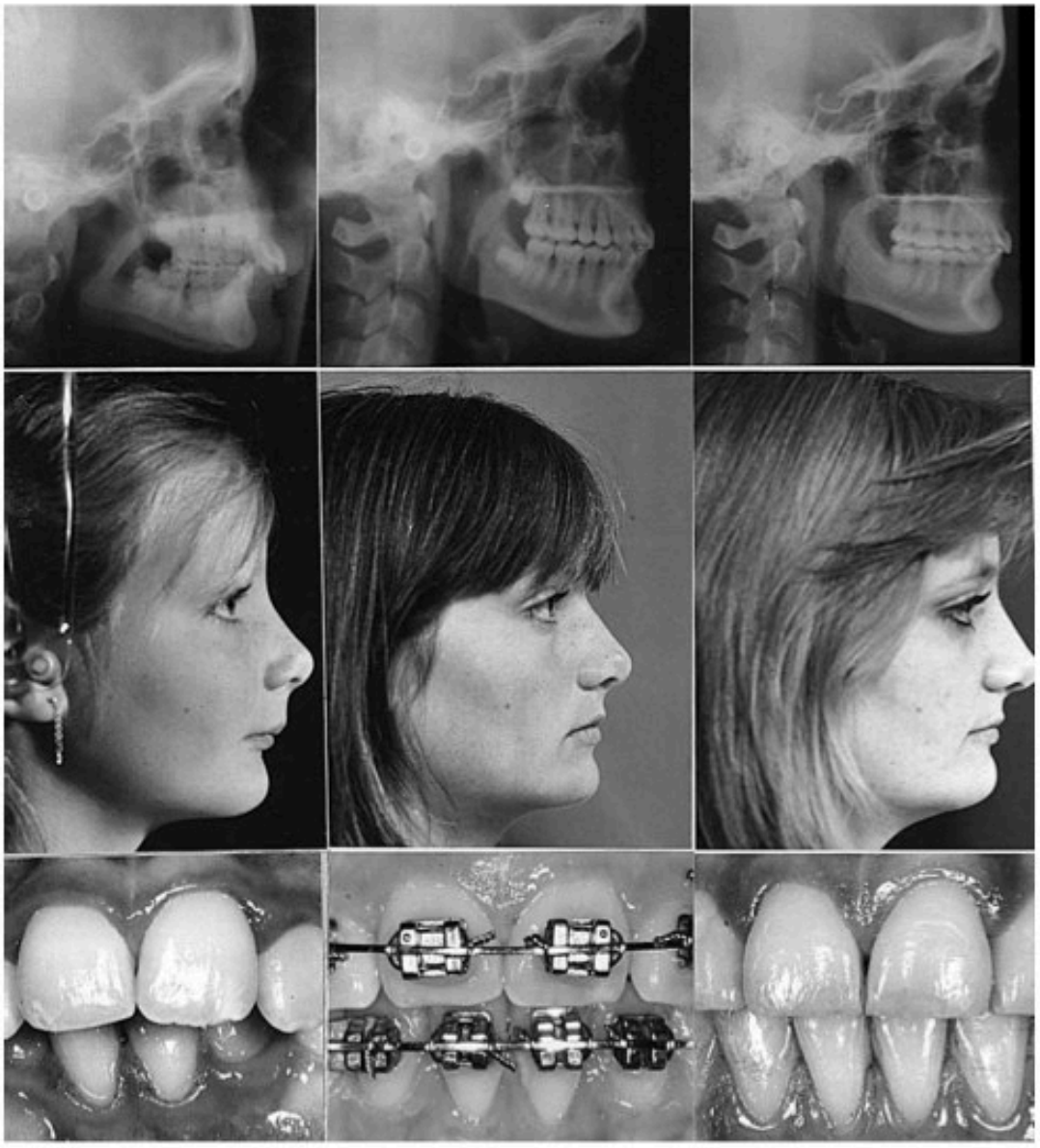

Fig. 8 Evaluación antes, después del tratamiento y un seguimiento de 9 años; en un paciente tratado con avance pronunciado de los incisivos mandibulares.[14]

Djeu y cols.[15] (2002), de manera similar, evaluaron si la proclinación de incisivos mandibulares durante la terapia con aparatología fija resultaba en recesión gingival. Para ello, se evaluaron los registros completos de 67 pacientes con un promedio de edad de 16.4 años de manera retrospectiva, en un estudio de casos y controles. Usando cefalogramas laterales pre y postratamiento se midió el cambio en la inclinación del incisivo inferior, para clasificar a los pacientes en un grupo experimental (proclinación) y un grupo control (no proclinación). Los cambios en la longitud de la corona clínica fueron evaluados por medio de modelos de estudio y los cambios de recesión gingival fueron determinados por fotografías intraorales. 8 de los 67 pacientes exhibieron un incremento en la recesión gingival de por lo menos 0.5 mm, y 27 tuvieron un incremento en la longitud de la corona clínica de por lo menos 0.5 mm. El análisis estadístico no mostró correlación entre la proclinación de los incisivos y la recesión gingival o aumento de la longitud de corona clínica. Una prueba T no mostró diferencia estadísticamente significativa en la recesión gingival o cambio en la longitud de corona entre ambos grupos. El análisis de regresión múltiple demostró que la edad, sexo, raza, duración de tratamiento, extracción, tipo de tratamiento, clasificación de Angle, y proclinación no estaba relacionada la recesión o aumento de corona clínica. Los autores concluyeron que el grado de proclinación no se relaciona con la recesión gingival en la muestra de estudio.

Allais y Melsen[16] (2003), evaluaron la asociación entre la cantidad de movimiento de los incisivos inferiores y la prevalencia y severidad de la recesión gingival en pacientes adultos tratados ortodóncicamente. Para ello basaron su estudio en el análisis de modelos de estudio y fotografías intra orales de 300 pacientes. Usando una selección aleatoria se agrupó la muestra en 150 parejas de acuerdo al sexo y edad. Los registro de recesión gingival en las fotografías fueron más confiables que en los modelos. Aunque la diferencia en la prevalencia de individuos con recesión gingival entre los casos y controles fue estadísticamente significativa, la diferencia no fue significativa en el promedio de recesión entre ambos grupos. El valor promedio de la extensión de la recesión de los 4 incisivos fue 0.36 mm en los sujetos tratados y 0.22 mm para los controles. Esta diferencia de 0.14 mm no fue clínicamente relevante.

Janson y cols.[17] (2003), evaluaron y compararon las alturas de las crestas de hueso alveolar en pacientes tratados ortodóncicamente con técnica estándar, sistema de arco recto y terapia bioeficiente. Los tres grupos fueron comparados con un grupo control. Las primeras premolares fueron extraídas en cada paciente y se tomaron mediciones en radiografía bite – wing tomadas postratamiento en promedio 2.17 años después. Las distancias de la cresta del hueso alveolar a la unión cemento esmalte en las superficies mesial y distal de los primeros molares y segundos premolares y distal de los caninos fueron medidas. Todos los grupos tratados tuvieron distancias significativamente mayores que el grupo control, principalmente en las áreas de extracción. No hubieron diferencias entre los grupos tratados. El promedio de las distancias entre la unión cemento esmalte y la cresta ósea alveolar fue mayor en los hombres.

Melsen y Allais[18] (2005), evaluaron los cambios en prevalencia y severidad de recesión gingival en incisivos mandibulares durante el tratamiento ortodóncico de adultos en los que los incisivos fueron movidos labialmente. Además se tuvo el objetivo de identificar parámetros que podrían predecir la recesión. La muestra del estudio consistió en 150 pacientes adultos tratados sin extracciones con aparatos fijos. Se registraron las características de la maloclusión y condición periodontal previa al tratamiento. Se evaluó recesión gingival, ancho de encía queratinizada, biotipo gingival, inflamación gingival y acumulación de placa visible. El movimiento labial fue determinado por la medición de modelos pre y postratamiento. Ningún incremento significativo en el promedio de recesión gingival fue observado durante el tratamiento. La prevalencia de recesión gingival mayor de 0.1 mm, incrementó de 21% a 35% después del tratamiento. Sólo el 2.8% de los sujetos desarrollaron recesión gingival mayor de 2 mm y 5 % de los que presentaron recesión pre existente mejoraron. La presencia de recesión previa, biotipo gingival e inflamación gingival fueron identificados como posibles predictores de recesión. Ninguna de las variables ortodóncicas estuvo significativamente asociada con recesión. El estudio concluyó que la recesión gingival de los incisivos mandibulares no incrementa significativamente durante el

tratamiento ortodóncico. El biotipo gingival delgado, placa visible e inflamación son predictores útiles de recesión gingival.

Yared y cols.[19] (2006), de manera similar, evaluaron la condición periodontal de incisivos mandibulares asociada a movimientos ortodóncicos de proclinación. La muestra consistió en 34 adultos que habían completado el tratamiento ortodóncico. La proclinación fue evaluada en radiofrafías laterales tomadas antes y después del tratamiento. El grosor y altura de la sínfisis fue registrada, de igual forma, en radiografías laterales. El índice de irregularidad fue medido en los modelos de estudio de los pacientes. Los parámetros periodontales que se evaluaron fueron los siguientes: índice de placa, índice de sangrado gingival, profundidad de surco, niveles de adherencia clínica, y recesión de los dientes seleccionados y de los incisivos inferiores. Los análisis estadísticos aplicados no mostraron correlación entre la recesión y los índices de placa y sangrado gingival, profundidad de surco y cantidad total de movimiento labial. La recesión fue negativamente correlacionada con la altura de la encía queratinizada y grosor del margen gingival en los incisivos centrales mandibulares. La inclinación final (>95º) y grosor del margen gingival libre (>0.5 mm) mostraron mayor y más severa recesión en los incisivos mandibulares centrales.

Renkema y cols.[20] (2012), evaluando 179 sujetos de entre 11 a 14 años al inicio del tratamiento y con 5 años de evaluación postratamiento; compararon tres grupos de estudio que fueron divididos dependiendo del cambio en la inclinación del incisivo inferior durante el tratamiento. El primer grupo fue de aquellos cuyo incisivo inferior se movio hacia lingual 1º o más (Retro), el segundo grupo de aquellos cuyo incisivo de movió como máximo 1º hacia lingual o vestibular (Estable) y el tercer grupo en el que el incisivo se movió más de 1º hacia vestibular (Pro). La altura de la corona clínica y presencia de recesión gingival fue evaluada en los modelos de estudio. El promedio de incremento en la longitud de la corona clínica de los incisivos mandibulares osciló entre 0.6 a 0.91 mm en los tres grupos, la diferencia no fue significativa. A la evaluación a 5 años de seguimiento, se presentaron recesión gingivales en 8.8, 4.5 y 16.3 por ciento en el grupo Retro, estable y Pro

respectivamente. La diferencia tampoco fue significativa. El estudio concluyó que el cambio en la inclinación de los incisivos inferiores durante el tratamiento, no favoreció la aparición de recesiones labiales en los pacientes de este grupo.

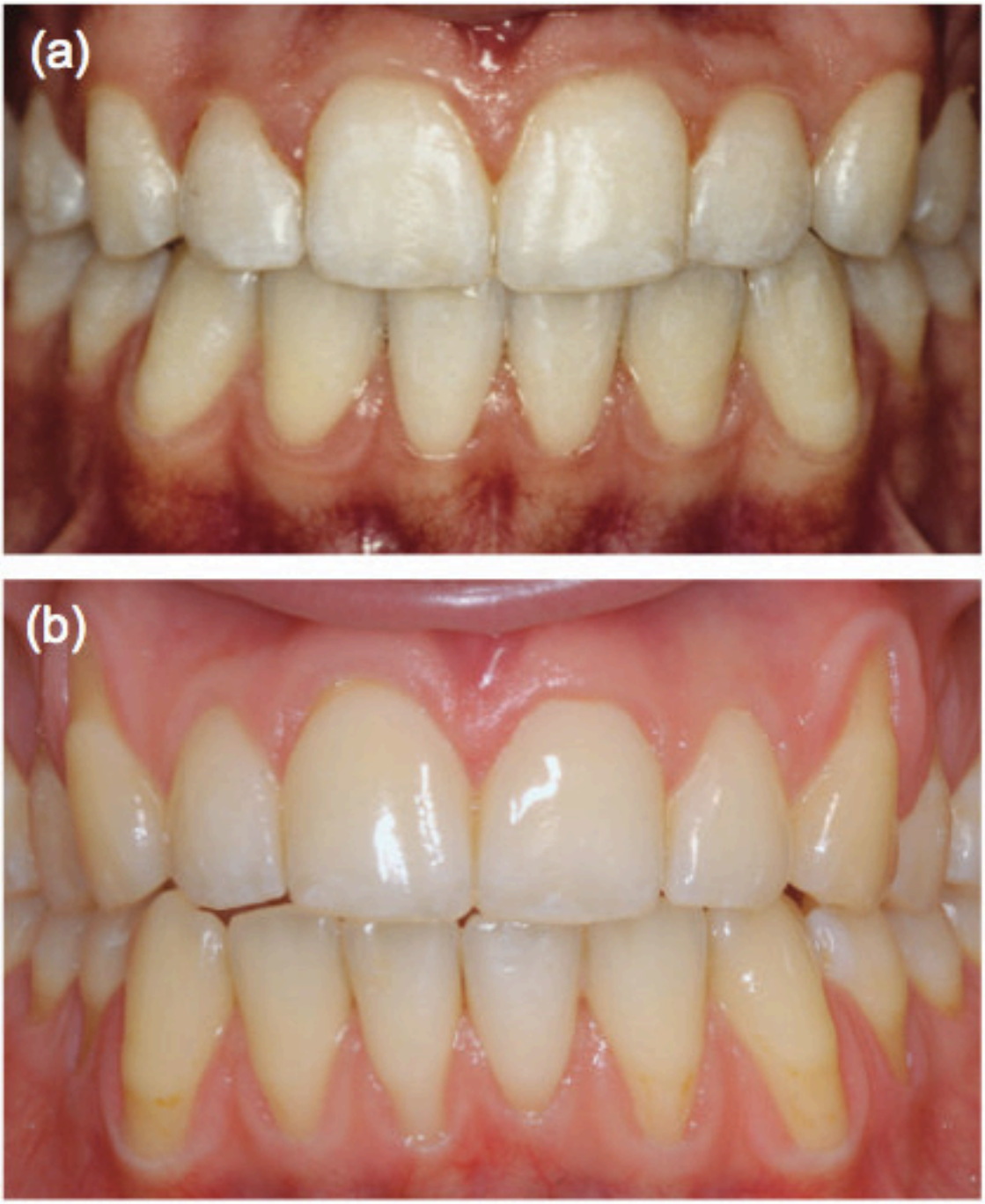

Fig. 9 Desarrollo de recesiones gingivales labiales después del tratamiento: a) Inmediatamente después del tratamiento y b) 5 años después.[20]

Renkema y cols.[21] (2013), realizaron un estudio con el objetivo de evaluar la prevalencia de recesión gingival en pacientes tratados ortodóncicamente antes, inmediatamente después, y 2 a 5 años después de retirados los aparatos. Para ello, se evaluaron modelos de 302 pacientes seleccionados de un archivo postratamiento. El promedio de edad fue de 13.6 años al inicio del tratamiento, 16.2 al final del tratamiento, 18.6 a los dos años de postratamiento y 21.6 a los 5 años. Los resultados del estudio mostraron un incremento continuo de las recesiones gingivales después del tratamiento, de 7% al final del tratamiento a 20% a los 2 años de postratamiento, y a 38% a los 5 años postratamiento. Los pacientes menores de 16 años al final de tratamiento presentaron menor probabilidad de desarrollar recesiones, en comparación con los tenían mas de 16 años. La prevalencia de recesiones no estuvo asociada con el sexo o tratamiento de extracción. El tipo de retenedor fijo no influenció el desarrollo de recesiones. El estudio concluyó que la prevalencia de recesiones gingivales incrementa sostenidamente después del tratamiento ortodóncico. Ninguna variable, con excepción de la edad al final del tratamiento, parece estar asociada con el desarrollo de recesiones gingivales.

3.2 Bases Teóricas

3.2.1 Periodonto normal[22, 23, 24]

Se denomina periodonto normal a aquel conjunto de tejidos que rodean al diente, le dan soporte y constituyen los límites de su ubicación en las arcadas maxilares. El periodonto normal está integrado por la encía y los tejidos de sostén del diente, que son el hueso alveolar, ligamento periodontal y cemento radicular.

Esta estructura cumple la función de unir el diente al hueso alveolar, y mantener la integridad de la mucosa que reviste la cavidad bucal. Determinados cambios ocurren en el periodonto con el paso de los años y también devido a su exposición a factores externos, entre ellos el tratamiento ortodóncico.

Anatomía topográfica

Algunos datos anatómicos son de interés para la comprensión y ubicación espacial del periodonto durante su evaluación clínica. La parte visible del periodonto, es decir la encía, presenta determinados componentes, la mayoría de las veces, claramente definidos y delimitados:

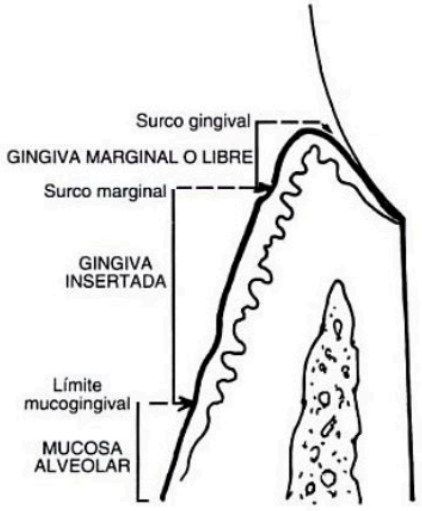

Fig. 10 Representación esquemática de un corte del periodonto marginal por una cara libre.[23]

- ***Encía marginal*****:** La encía marginal tiene una superficie lisa y se encuentra situada alrededor de la región cervical del diente. Normalmente, presenta alrededor de 1 mm de altura, formando la pared externa del surco gingival. El surco marginal, que es su límite apical, la separa de la encía adherida.

- ***Surco gingival*****:** Es la hendidura situada entre el diente y la encía marginal. En condiciones de normalidad, presenta una profundidad de 1 a 2 mm en superficies dentarias libres y de 1 a 3 mm en superficies proximales.

- ***Encía adherida***: Se inicia en el surco marginal, en dirección apical hasta la mucosa alveolar de revestimiento, de la que se separa por la línea mucogingival. Tiene un ancho variable de acuerdo con los sectores de la boca que se trate. Es más ancha en el sector incisivo y disminuye hacia los sectores posteriores. La presencia de frenillos o inserciones musculares reduce su ancho.

- ***Papila interdental***: Es la parte de la encía que ocupa el espacio interdental. Entre la papila que se forma en el sector bucal y palatino/lingual, se encuentra el "col" que es aquel tejido interdental ubicado por debajo del punto o superficie de contacto interproximal. La papila interdental está formada por encía marginal y adherida siguiendo patrones diferentes, dependiendo del tipo de contacto de los dientes adyacentes. Normalmente, existe una región central de encía adherida rodeada de zonas periféricas de encía marginal. En casos de apiñamiento, en los que existe una zona de contacto mayor, la papila es más pequeña y está formada sólo por encía marginal. En casos de diastemas, la papila interdental desaparece, observándose encía marginal rodeando el cuello de cada diente, y la encía adherida unida al reborde óseo subyacente.

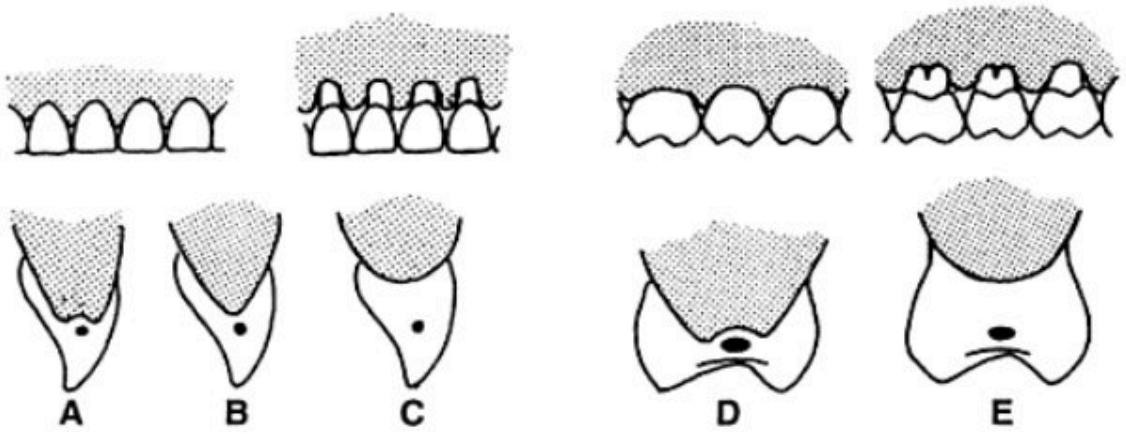

Fig. 11 Distintas formas de papila interdental en dientes anteriores (A, B y C) y posteriores (D y E). En C y E se ve la morfología cuando la encía ha sufrido una retracción, que la aleja del punto de contacto.[23]

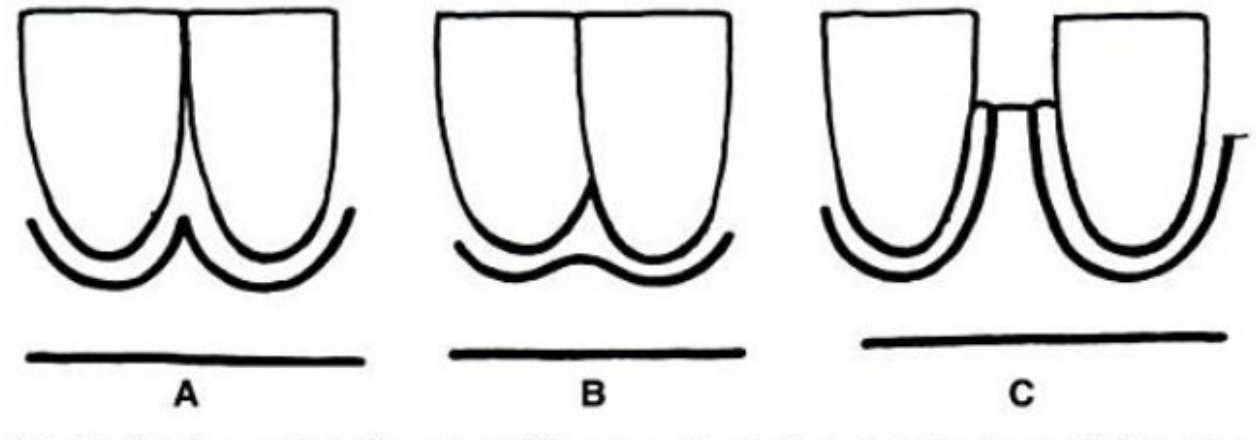

Fig. 12 Gingiva marginal e insertada en diferentes papilas gingivales interdentales por distintos tipos de contacto dentario. A: contacto normal; B: contacto mayor por apiñamiento; C: diastema.[23]

La zona de encía adherida denominada la más importante para afrontar eventos traumáticos, debe ser adecuadamente delimitada y cuantificada durante su evaluación. El límite entre la encía adherida y la mucosa alveolar es definido por la línea mucogingival. La mayoría de las veces, esta división es fácilmente detectada en la región vestibular, por las características de cada tejido. La encía adherida presenta un puntillado característico y color rosa coral, mientras que la mucosa bucal muestra una superficie lisa y una coloración roja de mayor intensidad. Por palatino y lingual esta delimitación no es tan clara.



Fig. 13 Límite mucogingival.[24]

Un aspecto importante es conocer también las características morfo-anatómicas del hueso alveolar. En condiciones normales, este cubre la superficie radicular de los dientes dejando expuesta una pequeña región de cemento radicular para inserción de las fibras gingivales. El hueso alveolar ubicado entre dos dientes se denomina tabique óseo interdental o interadicular, y puede adquirir diferentes configuraciones dependiendo del tipo y posición de los dientes ubicados a ambos lados.

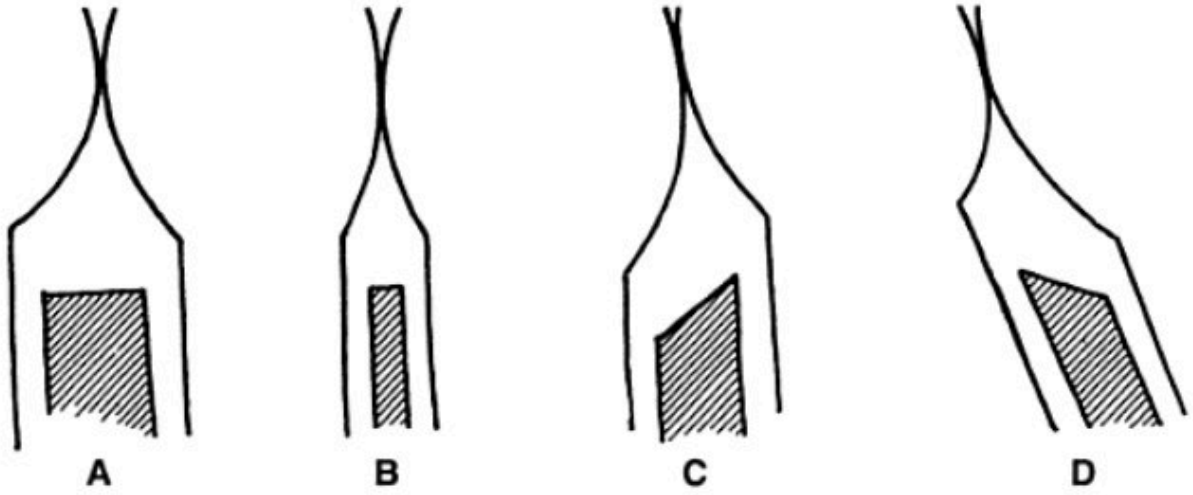

Fig. 14 Variaciones en la forma del tabique inter-radicular. A, dientes con superficies proximales muy convexas; B, superficies proximales poco convexas, tabique óseo fino; C, distintos grados de erupción de los dientes: tabique interdental oblicuo; D, dientes inclinados: tabique interdental aparentemente oblicuo.[23]

El hueso alveolar presenta las siguientes partes: (1) la cortical alveolar, que es aquella zona que está rodeando a la superficie radicular de los dientes, y en donde se insertan las fibras del ligamento periodontal (hueso de inserción y hueso de sostén); (2) el hueso esponjoso perialveolar, que es la zona compuesta de hueso de menor densidad y mayor cantidad de trabéculas óseas, cuya disposición y características morfo-métricas varían dependiendo de la región anatómica, función de los dientes adyacentes y factores metabólicos; y, (3) la cortical externa del maxilar.

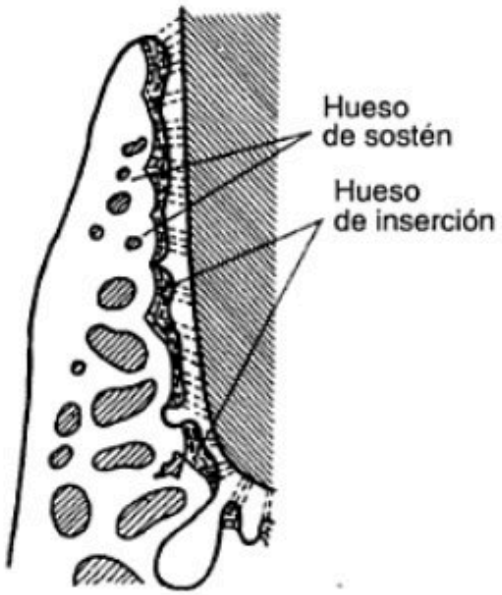

Fig. 15 Hueso de sostén y de inserción en la cortical periodontal.[23]

Algunos defectos pueden presentarse en la superficie externa del hueso alveolar, que son las fenestraciones y dehiscencias. Una fenestración es definida como la ausencia de hueso recubriendo parte de la superficie radicular pero con persistencia del hueso marginal. Por otro lado, una dehiscencia ocurre cuando esa ausencia existe sin persistencia del hueso marginal. Debido a que estos defectos ocurren en las superficies vestibulares, ellos no son visibles en imágenes radiográficas bidimensionales.

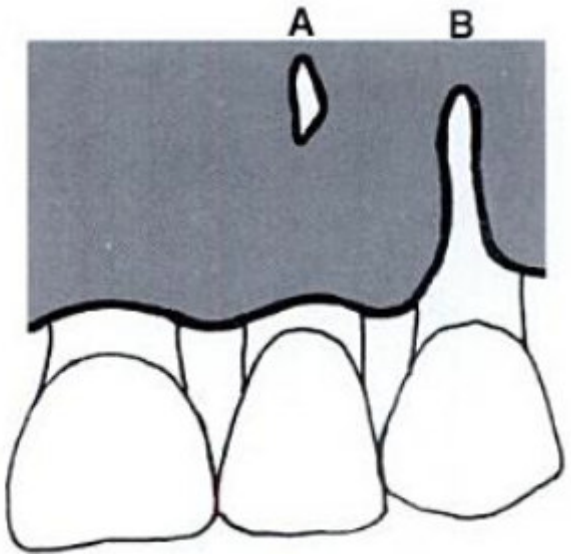

Fig. 16 Defectos del hueso alveolar. A, fenestración; B, dehiscencia.[23]

Características clínicas

Las características clínicas del periodonto, son dadas por la parte visible del mismo; la encía:

- ***Color*:** La encía presenta un color rosa coral, que puede o no ser oscurecida, por lo general a nivel de la encía adherida, por la presencia de melanina.

- ***Contorno*:** El contorno gingival, en condiciones normales, es festoneado, siguiendo las delimitación anatómica de los cuellos de los dientes. El margen gingival termina sobre la superficie del diente, con forma afilada.

- ***Consistencia***: Es firme; la encía marginal puede separarse levemente del diente con un instrumento o con un chorro de aire. Por el contrario, la encía adherida está firmemente unida al hueso y cemento subyacentes.



Fig. 17 Características clínicas del periodonto.[24]

- ***Superficie*:** La encía adherida presenta un puntillado característico. Contrariamente, la encía marginal es lisa.

- ***Surco gingival***: Presenta una profundidad de 1 a 3 mm, la cual puede variar entre superficies proximales (2 a 3 mm) y superficies libres (1 a 2 mm). En condiciones normales, no deberías existir secreción alguna ni hemorragia al realizar el sondaje.



Fig. 18 Características clínicas del Periodonto normal.[22]

Cuando hablamos de características clínicas del periodonto normal, también debemos tener en consideración dimensiones como el ancho y altura de la encía adherida, importantes para definir el biotipo periodontal y establecer el riesgo o susceptibilidad periodontal de un paciente que recibirá tratamiento ortodóncico; que serán mencionadas más adelante.

De igual forma, es importante considerar, de manera indirecta a la evaluación del periodonto, la altura de las coronas clínicas para evidenciar la presencia o no de recesiones gingivales.

Características histológicas/microscópicas

En este apartado se mencionarán sólo aquellas características que se consideren de importancia para la revisión:

- ***Encía*:** Está formada por una región central de tejido conjuntivo fibroso cubierto por un tejido epitelial escamoso estratificado. La vertiente externa de la encía marginal y la encía adherida se encuentra cubierta por un epitelio, que en la mayoría de los casos alcanza una para queratinización y, con menos frecuencia, una queratinización completa; lo cual obedece a razones funcionales, como la masticación; sin embargo, una mayor queratinización no protege contra inflamación gingival. Por otro lado, la vertiente interna de la encía marginal se diferencia en que el epitelio no presenta queratinización, lo cual está relacionado al constante grado de inflamación subclínica presente aún en casos sin enfermedad.

  El epitelio de la vertiente interna de la encía marginal se continúa con el epitelio de unión, por medio del cual se da la unión dentogingival; en donde, la encía se adhiere al diente por medio de sus dos tejidos, epitelial y conectivo. Es unión se da por mecanismos similares a los ocurridos en la unión entre células epiteliales, por medio de los desmosomas, y entre tejido epitelial y conjuntivo, por los hemidesmosomas. Esta unión es relaivamente firme si bien permite el desplazamiento de las células del epitelio de unión, que sufren un activo recambio, hacia su descamación en el surco gingival, y el pasaje del fluido gingival.

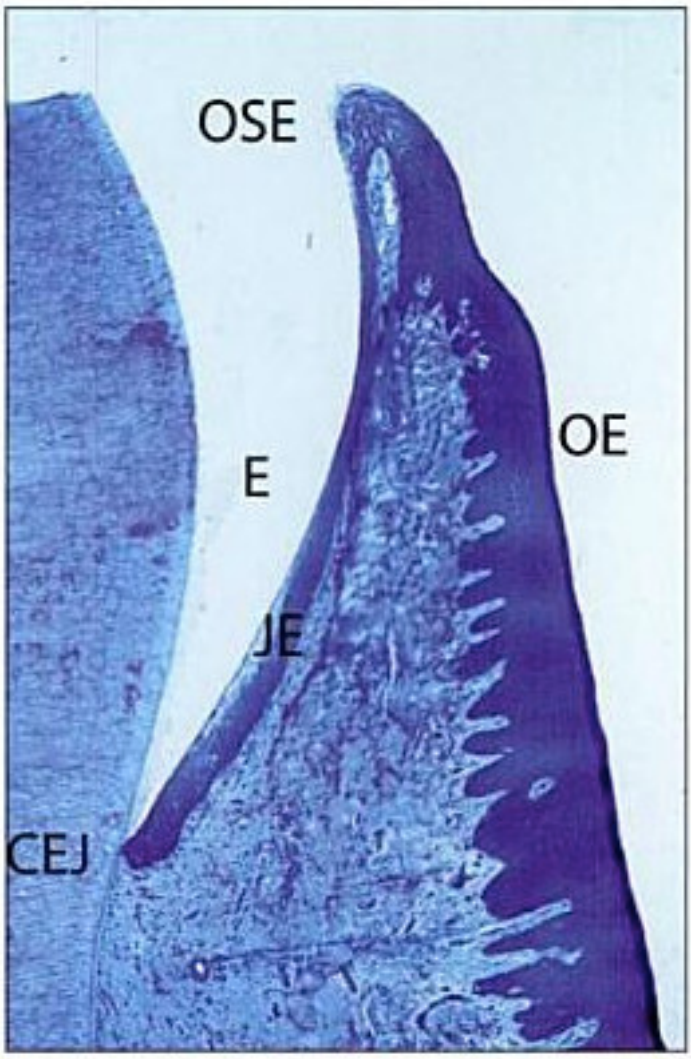

Fig. 19 Características histológicas/microscópicas de la encía.[22]

El tejido conjuntivo gingival es altamente rico en colágeno, lo que le da la firmeza necesaria para resistir a las fuerzas que ocurren durante las funciones bucales, principalmente la masticación, y para mantener el epitelio de unión contra el diente. Las fibras gingivales se disponen en los siguientes grupos:

- *Fibras gingivodentales*; por un lado se insertan en la franja supraósea del cemento y son direccionadas hasta la gingiva. Se proyectan en forma de abanico, hasta el tejido gingival de las superficies vestibular, lingual e interproximal.

- *Fibras circulares*; son aquellas que rodean al diente y no se insertan en él.
- *Fibras dentoperiósticas*; del cemento supraóseo hacia la cresta ósea vestibular y lingual y terminan en la encía adherida.
- *Fibras Transeptales*; son aquellas localizadas en la encía interdental, y van desde la franja supraósea del cemento de un diente hasta la misma región del diente adyacente..

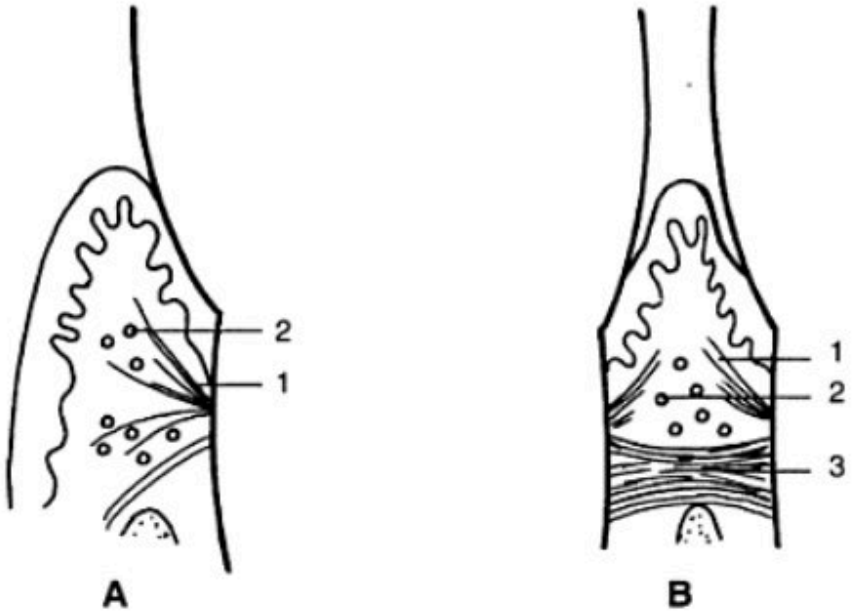

Fig. 20 Distintos grupos de fibras gingivales, en A corte bucolingual; B: corte mesiodistal; 1, fibras gingivales; 2, fibras circulares; 3, fibras transeptales o dentodentales.[23]

- ***Ligamento periodontal**:* Es aquel tejido localizado entre el cemento radicular y la cortical alveolar del hueso alveolar, y que está constiuido básicamente por fibras colágenas llamadas fibras periodontales, las cuales se disponen en los siguiente grupos:
  - *Fibras crestodentales:* son aquellas fibras que van desde la cresta alveolar, siguiendo una dirección oblicua hacia la corona dentaria, y se insertan en la franja cementaria supraósea. La función de este grupo de fibras es impedir la avulsión o extrusión dentaria.
  - *Fibras oblicuas:* Son las que se encuentran en mayor cantidad. Están localizadas entre hueso alveolar y cemento radicular, y tienen una disposición oblicua hacia apical. Su función es impedir la intrusión dentaria.

- *Fibras apicales:* Tienen una disposición radial alrededor del ápice radicular.
- *Fibras de transición:* Son pequeños grupos de fibras localizados entre los anteriores.

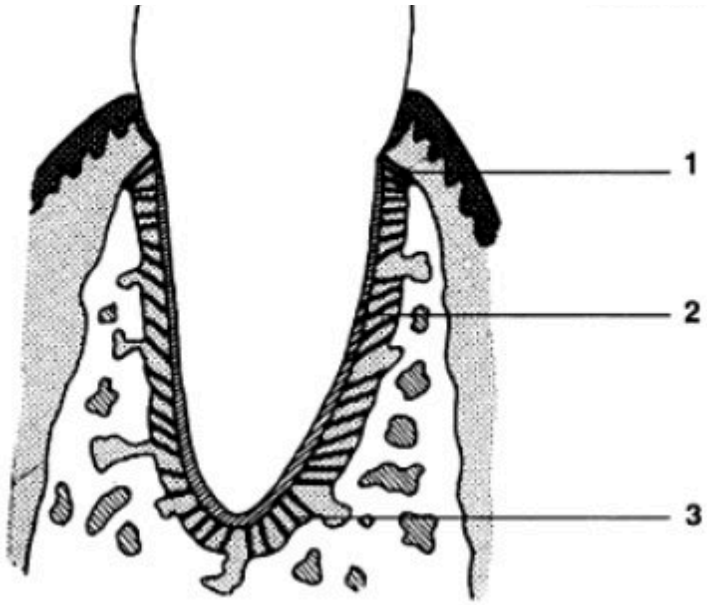

Fig. 21 Distintos grupos de fibras de ligamento periodontal; 1, crestodentales; 2, oblicuas; 3, apicales.[23]

Existen también fibras tangenciales, no tan organizadas, que son importantes para resistir movimientos rotacionales.

El fibroblasto es el tipo de célula mas encontrada en el ligamento periodontal; además se encuentran en él las células que tienen la función de producir y reabsorber cemento y hueso: cementoblastos y cementoclastos; y, osteoblastos y osteoclastos, respectivamente. También existe vascularización e inervación en este tejido, proveniente del hueso alveolar.

- ***Cemento radicular:*** Presenta características fisicoquímicas y estructurales similaes al hueso. Existe un cemento primario o acelular que cubre los dos tercios coronarios de la raiz y un cemento secundario o celular que se forma cuando el diente entra en función y contiene células llamadas cementocitos.

Un punto importante a tener en cuenta, es que al igual que el hueso, recibe la inserción de las fibras del ligamento periodontal, las cuales se incorporan en el cemento. Es porción de la fibra recibe el nombre de fibra de Sharpey.

La unión amelocementaria es un sector relevante desde un punto de vista clínico, pues es donde muchas veces ocurre acúmulo de placa y/o tártaro dentário, y con frecuencia se realiza el tratamiento de raspaje y alisamiento radicular. Según la relación entre el esmalte y cemento, se pueden encontrar tres situaciones diferentes: en la mayor parte de los casos el cemento radicular cubre al esmalte; otras veces el cemento y esmalte hacen contacto sin pasar por encima uno del otro; y, con menos frecuencia, estos no llegan a ponerse en contacto y dejan un área de dentina expuesta.

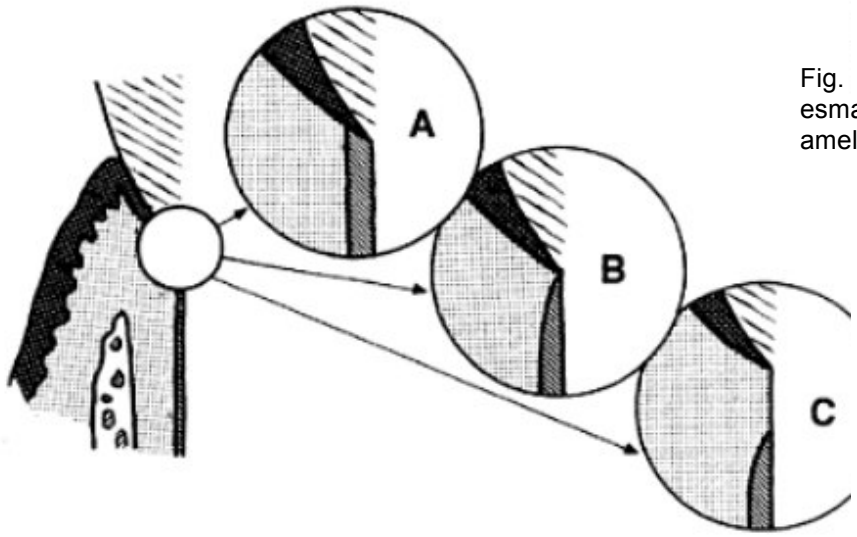

Fig. 22 Diferente relación de esmalte y cemento en la zona amelocementaria.[23]

- ***Hueso alveolar**:* Está constituido por una matriz osteoide que es depositada por los osteoblastos. A medida que esta matriz es calcificada, los osteoblastos quedan atrapados en espacios denominados lagunas, y pasan a ser osteocitos. La mayor parte de este tejido está formada por minerales en forma de cristales ultramicroscópicos de hidroxiapatita.

La reabsorción del hueso alveolar está a cargo de células gigantes multinucleadas, los osteoclastos, que aparecen en erosiones de la superficie ósea llamadas lagunas de Howship.

*La vascularización del componente gingival, está dada por la microvasculatura proveniente del hueso alveolar, la cual forma plexos vasculares que irrigan el ligamento periodontal y encía.

Diagnóstico/Evaluación clínica e imagenológica

Desde el punto de vista de la especialidad de Ortodoncia, llegar a un diagnóstico periodontal es complicado, pues se requiere de una evaluación sistematizada para llegar a él. Si bien el Ortodoncista no realiza un Periodontograma completo, y no es propósito de la revisión desarrollarlo, debería conocer ciertos parámetros clínicos periodontales, que podrían ser indicadores de enfermedad periodontal como: profundidad de sondaje, nivel de inserción clínica, sangrado al sondaje, movilidad dental, nivel de crestas óseas, etc.[25, 26]

Imaginando que un paciente ha sido adecuadamente manejado previo al tratamiento de ortodoncia, es decir que no presente patología oral alguna, no será labor del Ortodoncista realizar un diagnóstico periodontal; sin embargo, sí será responsabilidad de él evaluar las características morfológicas del componente periodontal sano, sobre el cual se moverán las piezas dentarias, y que deberá mantener sus condiciones clínicas saludables al final del tratamiento ortodóncico. El diagnóstico periodontal y tratamiento de la enfermedad será realizada por el Periodoncista.

Si se decide realizar un tratamiento compensatorio, que implica probablemente grandes movimientos dentarios, pues existe una discrepancia esquelética sagital, vertical o transversal subyacente, hay que determinar cuál sería la probable respuesta del componente periodontal. El conocimiento del biotipo[27] o fenotipo[28] periodontal es de suma importancia, ya que las características anatómicas del periodonto, como el grosor gingival (espesor vestíbulo – lingual), ancho gingival (longitud o altura) y morfología del hueso

alveolar, determinarán el comportamiento del periodonto ante un tratamiento ortodóncico.[29, 30] Dichos componentes serán desarrollados en apartados más adelante.

Probablemente el ancho gingival sea el componente más sencillo de evaluar, pues se realiza directamente en el paciente, o con la ayuda de modelos de estudio y fotografías clínicas intraorales.[24]

Para medir el grosor del tejido gingival, muchos métodos han sido propuestos, como transparencia de la sonda,[31] dispositivos ultrasónicos[32] y más recientemente la tomografía computarizada cone-beam.[33]

Si bien un adecuado grosor y ancho gingival serán importantes para afrontar moderados movimientos ortodóncicos y evitar recesiones clínicas en ausencia de placa bacteriana al final del tratamiento; la cantidad de ligamento periodontal y hueso alveolar que recubra la raíz del diente será la que brinde retención, sostén y/o soporte al mismo; es por ello, la importancia de la evaluación de la morfología del hueso alveolar.

Las radiografías periapicales y radiografía panorámica han sido utilizadas por los especialistas en periodoncia pues aportan información relevante durante el análisis periodontal como el resultado acumulativo de la enfermedad pasada.[25, 26] Si bien, durante la evaluación del hueso alveolar es importante identificar cambios radiográficos asociados con patología ósea periodontal, como son la pérdida de la continuidad de las cortinales y crestas óseas, pérdida de la altura ósea, formación de defectos óseos, etc; para el ortodoncista es importante evaluar la morfología y características anatómicas tridimensionales del hueso sobre el que se moverán las piezas dentarias; es por ello, que las imágenes radiográficas bidimensionales tradicionales no brindan información completa, siendo necesarias imágenes tridimensionales de Tomografías computarizadas. La mayoría de las correlaciones anatómicas – radiológicas al evaluar el hueso alveolar usando mediciones cefalométricas son insignificantes; pues gran cantidad de las medidas son sobrestimadas. Si bien la tomografía computarizada también sobreestima las mediciones, las correlaciones anatómicas – imagenológicas son altamente significativas; es por ello

que, se considera a la tomografía computarizada como la única técnica imagenológica que ofrece una adecuada evaluación tridimensional cuantitativa del ancho labiolingual del hueso alveolar y las placas de hueso cortical labial/lingual.[34]

En 1995, la tomografía computarizada fue validada para la identificación del hueso alveolar bucal y lingual. Sólo las placas óseas alveolares con grosores menores a 0.2 mm no podían ser observadas en imágenes tomográficas médicas. [35]

La sensibilidad y especificidad para la identificación de dehiscencias y fenestraciones óseas fueron evaluadas en reconstrucciones tridimensionales de imágenes de tomografía computarizada Cone Beam tomadas con un tamaño de voxel de 0.38 mm y 2 mA. Las reconstrucciones tridimensionales mostraron buena sensibilidad y especificidad para la identificación de fenestraciones; mientras que, la identificación de dehiscencias óseas presentaron alta especificidad pero baja sensibilidad; es decir que, cuando las dehiscencias óseas son observadas en la reconstrucción tomográfica, significa que realmente existen, sin embargo, cuando alguna región de dehiscencia no es visualizada, uno no puede concluir que en realidad no existe.[36]

Cuando se desea visualizar estructuras anatómicas pequeñas, el examen debe ser realizado siguiendo algunos requerimientos para obtener una buena definición de imagen. La definición espacial de la imagen de tomografía computarizada cone beam no corresponde a la dimensión del voxel. Algunas propiedades de las imágenes como el promedio del volumen parcial, los artefactos y los ruidos pueden interferir con la resolución espacial. Para obtener una buena resolución espacial, el campo de visión y la dimensión del voxel deben ser ambos lo más pequeños posible. Además el paciente debe estar orientado a evitar movimientos durante el examen, para prevenir artefactos de movimiento.[37, 38]

En un estudio realizado por Ballrick et. al,[39] un Classic i – CAT (Imaging Sciences International, Hatfield, Pa), programado en 120 kVp y 5 mA, fue usado con una línea de par espectral para testear la resolución espacial de todos las potenciales combinaciones de

campos de visión (FOV) y tamaño de voxel. Los autores encontraron que una imagen de voxel de 0.2 mm tenía un promedio de resolución espacial de 0.4 mm. Los dos tamaños de voxel comúnmente usados para imágenes ortodóncicas – 0.3 y 0.4 mm - ambos promediaron una resolución espacial de 0.7 mm. En áreas de hueso delgado, una resolución espacial de 0.7 mm. no sería adecuada para visualizar adecuadamente el hueso.

El ruido de dispersión asociado a grandes campos de visión (FVO), frecuentemente usados en ortodoncia disminuye la resolución espacial y esta contraindicado cuando se estudian los cambios de hueso bucal. Un campo de visión más pequeño conteniendo la región de interés debe ser usado en vez de imágenes de las arcadas completas. Además de un tamaño más pequeño de voxel y un FOV reducido, una exploración larga con más campo de adquisición debe ser usado para prevenir pobre resolución. Para mejorar la resolución espacial, un sensor 16 – bit debe ser usado, si es posible, para una mejor escala de grises disponible.[37]

El uso del tamaño de voxel convencional de 0.4 mm, muchas veces puede darnos resultados inadecuados. Zongyang et al,[40] investigaron la exactitud de las mediciones de la altura del hueso alveolar de imágenes CBCT con variados anchos de hueso y resoluciones de imagen. Los autores concluyeron que las mediciones tomográficas de las alturas, usando un tamaño de voxel de 0.4 mm, comparadas a mediciones tomadas con un calibrador digital, pueden sobrestimar la pérdida ósea cuando el ancho es modificado. Las inexactitudes de las mediciones, fueron sustancialmente mejoradas disminuyendo el tamaño del voxel a 0.25 mm.

En general, la mayoría de investigaciones sugieren el uso de un tamaño de voxel de 0.2 mm, para mejorar la exactitud de las mediciones y mejorar la resolución espacial, pero sólo cuando los tejidos faciales y gingivales superpuestos se mantengan intactos.[41] Sin embargo, otros estudios,[42] aseguran que un tamaño de voxel de 0.3 mm también aseguraría exactitud en las mediciones para el estudio del grosor del hueso bucal alveolar.

3.2.2 Interrelación Ortodoncia - Periodoncia

La ortodoncia del siglo XX con Edward Angle, tenía el objetivo principal de conseguir una oclusión dental ideal, dejando en segundo plano las relaciones esqueléticas y asumiendo que los tejidos blandos faciales y gingivales se adaptarían por sí solos. Con el paso de los años, algunos autores como Tweed, fundamentaron su terapia en objetivos biológicos más convincentes, y otros como Lundstrom,[43] ya en 1925, resaltaba la importancia de la base apical durante la planificación de tratamiento y afirmaba que la mecánica no siempre era acompañada del desarrollo óseo alveolar. A la fecha, aún no se considera al componente periodontal, con la debida importancia en el diagnóstico, planificación y ejecución del tratamiento. A continuación se describe la interrelación ortodoncia – periodoncia en sus diferentes aspectos antes, durante y después del tratamiento ortodóncico.

Biología del movimiento dentario[44]

La terapia ortodóncica se basa en el principio de que la aplicación de una fuerza prolongada sobre un diente produce el movimiento del mismo debido a la remodelación del hueso que lo rodea. La respuesta a una fuerza continua dependerá de la magnitud de la misma. Fuerzas intensas pueden prudicir dolor, necrosis de los elementos celulares del ligamento periodontal, y el fenómeno de reabsorción basal del hueso alveolar cercano al diente involucrado. Las fuerzas de menor intensidad son biológicamente compatibles con la supervivencia de las células del Ligamento y con una remodelación del alveolo dental mediante una reabsorción frontal relativamente indolora. En la práctica ortodóncica, lo que se busca es conseguir la mayor cantidad de movimiento dental mediante reabsorción frontal, reduciendo al mínimo el fenómeno de reabsorción basal.

Existen dos teorías principales sobre el movimiento dental ortodóncico: la teoría bioeléctrica y la teoría de la presión – tensión del ligamento periodontal. La primera atribuye el movimiento dental a cambios en el metabolismo óseo controlados por las señales eléctricas que se genera cuando el hueso alveolar se flexiona y deforma. La segunda, afirma que el movimiento dentario se da por cambios celulares producidos por mensajeros químicos, que

se piensa se generan por alteraciones en el flujo sanguíneo a través del ligamiento periodontal. Ambas teorías no son incompatibles ni excluyentes. Desde el punto de vista actual, parece ser que ambos mecanismos pueden intervenir en el control biológico del movimiento dental.[45]

La teoría clásica del movimiento ortodóncico afirma que el estímulo para la diferenciación celular y consecuente movimiento de los dientes depende en mayor medida de señales químicas que de las eléctricas. Según esta teoría, la alteración del flujo sanguineo en el ligamento periodontal se debe a la presión mantenida que obliga al diente a cambiar de posición en el espacio del ligamento, comprimiendolo en unos puntos y tensandolo en otros. El flujo sanguíneo disminuye donde el Ligamento queda comprimido y suele mantenerse o aumentar en los puntos de tensión. Estas variaciones del flujo sanguíneo producen rápidos cambios en el entorno químico. Por ejemplo, los niveles de oxigeno disminuirán en la zona comprimida, pero podrían aumentar en el lado sometido a tensión, y también cambiaría la proporción relativa de otros metabolitos en cuestión de minutos. Estos cambios químicos, actuando directamente o estimulando la liberación de otras sustancias biológicamente activas, estimularían más adelante la diferenciación y la actividad celulares. En esencia, este concepto del movimiento dental comprende tres fases: las alteraciones del flujo sanguíneo asociadas con la presión en el seno del ligamento periodontal; la formación y/o liberación de mensajeros químicos; y, la activación celular.

En el siguiente cuadro se detallan a continuación, los eventos o secuencia cronológica de acontecimientos tras la aplicación de una fuerza ortodóncica cuando se aplican fuerzas continuas intensas y ligeras.

Respuesta fisiológica a la aplicación de una presión mantenida sobre un diente

TIEMPO		
Presión leve	Presión intensa	Respuesta
<1 seg		El líquido del LPO* no se comprime, el hueso alveolar se flexiona, se genera una señal piezoeléctrica
1-2 seg		Se exprime el líquido del LPO, el diente se mueve dentro del espacio del LPO
3-5 seg		Los vasos sanguíneos del LPO quedan parcialmente comprimidos en el lado de la presión y dilatados en el lado de la tensión; distorsión mecánica de las fibras y células del LPO
Minutos		Se altera el flujo sanguíneo, empieza a cambiar la tensión del oxígeno, se liberan prostaglandinas y citocinas
Horas		Se producen cambios metabólicos: mensajeros químicos modifican la actividad celular, cambian los niveles enzimáticos
~4 horas		Aumentan los niveles detectables de AMPc, comienza la diferenciación celular en el LPO
~2 días		Comienza el movimiento dental al remodelar los osteoblastos/osteoclastos el alveolo óseo
	3-5 seg	Los vasos sanguíneos del LPO quedan ocluidos en el lado de la presión
	Minutos	Se interrumpe el flujo sanguíneo a la zona comprimida del LPO
	Horas	Muerte celular en la zona comprimida
	3-5 días	Diferenciación celular en los espacios medulares adyacentes, comienza la reabsorción basal
	7-14 días	La reabsorción basal elimina la lámina dura adyacente al LPO comprimido, se produce el movimiento del diente

Fig. 23 Cambios fisiológicos después de aplicada una presión.[44]

Biotipo periodontal - ***Determinación del riesgo y susceptibilidad periodontal ante el tratamiento ortodóncico.***

Si decidimos realizar un tratamiento compensatorio, que implica probablemente grandes movimientos dentarios, es relevante determinar cuál será la probable respuesta periodontal de los mismos. El conocimiento del biotipo[27] o fenotipo[28] periodontal es de suma importancia, ya que las características anatómicas del periodonto, como el grosor gingival (espesor vestíbulo – lingual), ancho gingival (longitud o altura) y morfología del hueso alveolar, determinarán el comportamiento del periodonto ante un tratamiento ortodóncico.[29, 30] Se define que un biotipo es delgado cuando existe un grosor gingival menor o igual a 1.5 mm, y un biotipo grueso cuando es mayor o igual a 2mm.[46]

Existe correlación directa entre el biotipo gingival y la susceptibilidad a presentar recesión gingival tras recibir tratamientos quirúrgicos y/o restaurativos. Se sabe que cada biotipo

gingival responde diferente al proceso inflamatorio, trauma restaurativo y hábitos parafuncionales.[46] Estos eventos traumáticos resultan en varios tipos de defectos periodontales, que responden variablemente a distintos tratamientos. Se asume que un biotipo gingival grueso es un factor importante de predicción de éxito en los resultados estéticos de procedimientos que involucran procesos inflamatorios. [30, 32]

Es conocido que las características del biotipo gingival dependen de muchos factores como la edad, género, crecimiento; forma, tamaño y posición dental, y factores determinados genéticamente; siendo los mismos, indicadores de la calidad de tejido gingival, y predictores de la respuesta al tratamiento.[29] Incisivos largos y delgados están relacionados a zonas estrechas de encía queratinizada, poca profundidad de sondaje, y un pronunciado contorno festoneado del margen gingival; además de experimentar mayor recesión del margen gingival vestibular.[47,48] También se observa que los sujetos jóvenes tienen un grosor significativamente mayor de la encía en comparación a sujetos de edad más avanzada. De igual modo, el sexo masculino presenta un mejor biotipo gingival en comparación con el sexo femenino. Además, el arco mandibular presenta una encía significativamente más delgada que la del arco maxilar. [49]

- **Grosor gingival**

Si bien el grosor gingival, es probablemente la medida más importante al momento de categorizar el biotipo periodontal en delgado o grueso, la subjetividad y dificultad de su evaluación torna difícil su uso en el examen rutinario por parte del especialista en Ortodoncia, e incluso del Periodoncista.

Existen métodos confiables para determinar el grosor gingival como con el uso de dispositivos ultrsónicos,[32] o incluso la tomografía computarizada;[33] sin embargo, en la actualidad el método aún más utilizado es la transparencia de la sonda,[31] el cual es altamente subjetivo para la evaluación del grosor gingival, aunque medianamente confiable. Si la sonda transluce se considerará como un biotipo delgado, es decir que probablemente tendrá un grosor gingival menor de 1.5 mm; y, por el contrario, si no

transluce se considerará un biotipo grueso, es decir que probablemente tendrá un grosor de 1.5 mm o más.

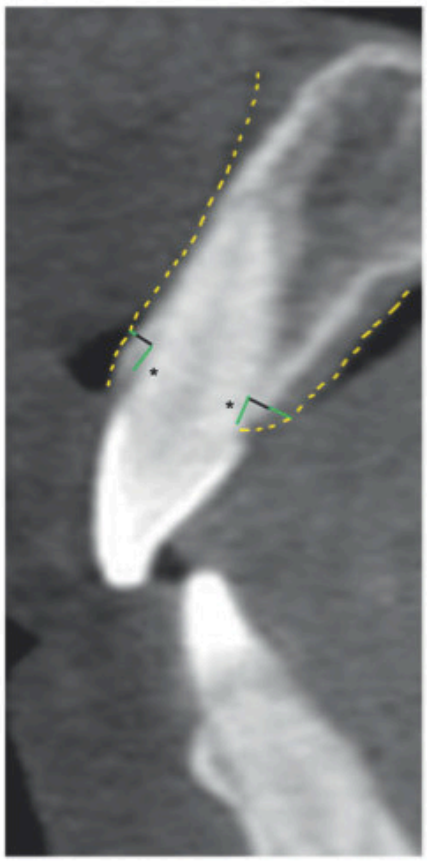

Fig. 24 Vista seccional de una Tomografía computarizada Cone Beam usada para obtener mediciones tanto del tejido blando y duro periodontal. La línea amarilla delinea el tejido blando, las líneas verdes horizontales muestran el grosor gingival y las negras el grosor óseo.[30]

Goaslind[50] en un estudio midió el grosor gingival con ayuda de un transformador diferencial acoplado a un oscilador y voltímetro digital que era sensible a los viajes de una sonda desde la superficie gingival a la superficie del diente o hueso alveolar. El promedio del grosor gingival libre fue de 1.56 mm +- 0.39, el grosor de la encía adherida promedio 1.25 mm +- 0.42 y el grosor promedio total para todas las áreas medidas fue 1.41 mm. Además se pudo determinar que el grosor de la encía adherida y libre mandibular, y la encía libre maxilar incrementó de anterior a posterior; y que el grosor de la encía adherida maxilar se mantuvo regularmente constante. Si bien el grosor gingival promedia valores mayores de 1 mm, hay que tener en cuenta que el sector posterior es el que incrementa dicho promedio, pues en la región anterior el grosor gingival suele ser delgado. Se encontraron valores de 1.17 mm, 1.04 mm y 0.87 mm para el incisivo central, lateral y canino superior respectivamente.

- **Ancho gingival**

Se afirma que existe una correlación positiva entre el ancho de la encía queratinizada y el grosor del tejido gingival;[51] por lo tanto podremos asumir que un paciente con un ancho de encía adherida aceptable (medida más fácil de obtener), tendrá también un grosor adecuado de la misma; factor predictor de éxito para nuestro tratamiento. Se ha observado que el incisivo lateral superior tiene la zona más ancha de tejido gingival queratinizado, seguido por el incisivo central; siendo el canino la pieza con menor promedio en ancho de encía queratinizada en la arcada superior.[52] Para la arcada inferior, las piezas anteriores presentan en promedio anchos menores de encía queratinizada (entre 2 – 3 mm en promedio) siendo el canino inferior e incisivo central, los que presentan menor ancho.[53] El ancho gingival promedio del resto de las piezas dentarias se muestra en el siguiente dibujo:

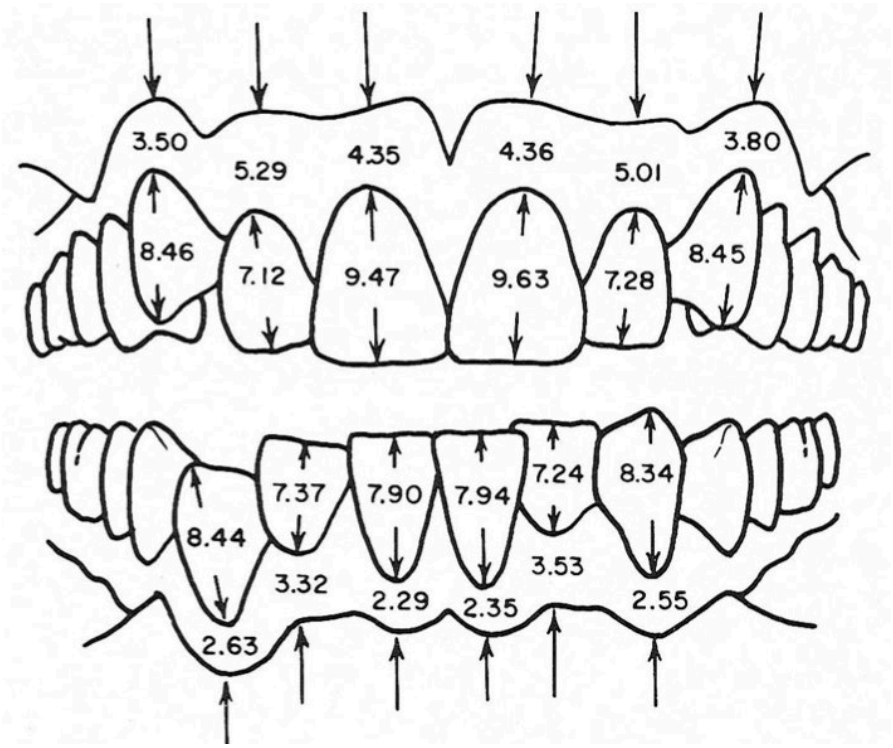

Fig. 25 Promedio en milímetros de ancho de encía queratinizada antes de la terapia ortodóncica.[53]

La importancia del ancho de la encía queratinizada para mantener la salud periodontal ha sido estudiada. Se sugiere que un mínimo de 2 mm de encía queratinizada,

compuesta por lo menos de 1 mm de encía adherida, es necesaria para mantener una salud clínica;[54] sin embargo, otros autores[55, 56, 57] se oponen, asegurando que una adecuada salud clínica podría mantenerse en áreas de mínima o totalmente ausente encía queratinizada, con un adecuado control de placa. Coatoam, Behrent y Bissada,[53] desestiman el parámetro de 2 mm como cantidad necesaria de encía queratinizada, ya que demuestran que tejidos menores a 2 mm son capaces de resistir el estrés de la mecánica ortodóncica. No obstante, sus resultados demuestran que existe una disminución en el ancho de encía queratinizada, principalmente en incisivos y caninos inferiores, después del tratamiento ortodóncico, encontrándose gran incidencia (6.1%) de pérdida completa de encía queratinizada en los dientes con menos de 2 mm de encía queratinizada, comparada aquellos que tenía más de 2 mm (0.1%). Los dientes con 0 mm al inicio de tratamiento, finalizaron el mismo con igual cantidad; no formaron ningún nuevo tejido queratinizado. Además, los problemas mucogingivales notados después del tratamiento ortodóncico son a menudo el resultado de un problema mucogingival pre-existente. Los incrementos estadísticamente significativos en la corona clínica durante la terapia ortodóncica no son reflejados en disminuciones estadísticamente significativas del ancho de la encía queratinizada.

- **Morfología del hueso alveolar**

Además de conocer las características morfológicas de la encía queratinizada como posible factor predictor del estado periodontal al final del tratamiento; es importante conocer los límites del componente óseo del periodonto. Edwards[58] midió el ancho labiolingual de la porción anterior del paladar. Se tomaron tres medidas; el ancho del paladar anterior a nivel del ápice radicular del incisivo superior, a nivel medio de su raíz y a nivel del margen gingival de la pieza; encontrándose en promedio medidas de 12.6 a 13.5, de 9.3 a 10 y 7.6 a 7.9 respectivamente. Él noto además la importancia del ancho del paladar anterior a nivel del ápice radicular, medida que no variaba a pesar del gran movimiento que podía realizarse al incisivo superior. El alveolo podía, sin embargo, remodelarse a nivel medio radicular y margen gingival cuando se evaluaba la cortical palatina. Edwards postuló que el ancho del paladar en el área radicular y la curvatura anterior palatina son barreras anatómicas contra el movimiento dentario excesivo. Mulie

and Ten Hoeve[59] estudiaron de forma similar el movimiento dentario en la sínfisis mandibular, identificando de igual manera, la importancia del ancho del hueso alveolar mandibular a nivel del ápice dentario para incisivos inferiores. La dimensión del alveolo anterior parece limitar el tratamiento ortodóncico; de este modo, cambiar dichos límites puede acelerar la aparición de secuelas iatrogénicas. Handelman,[60] realizó un estudio que tuvo por objetivo establecer normas cefalométricas para el ancho del alveolo anterior alrededor de los incisivos maxilares y mandibulares. El estudio determinó valores promedios para ciertas medidas del alveolo anterior superior e inferior.

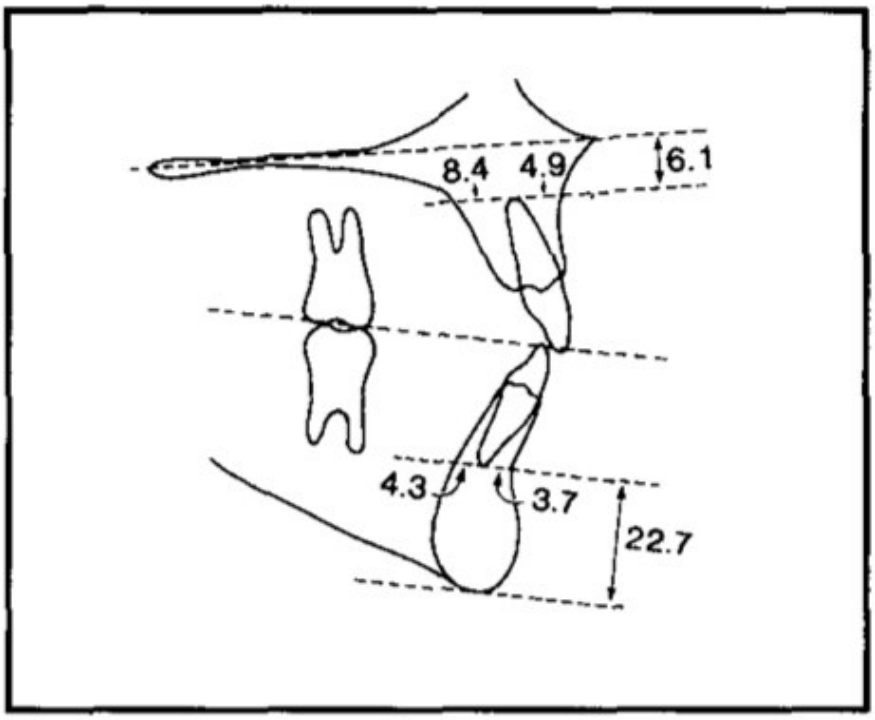

Fig. 26 Norma cefalométrica propuesta por Handelman; medidas promedio del alveolo anterior.[60]

Si bien los valores son variables según la maloclusión presentada o el patrón de crecimiento vertical, algunos conclusiones interesantes pueden mencionarse. Pocas diferencias significativas en el ancho del hueso labial o lingual a nivel de los ápices de los incisivos, tanto superiores como inferiores, se encontraron en los grupos según clasificación de Angle; sin embargo, cuando los grupos fueron subdivididos por la divergencia mandibular, muchas de las dimensiones fueron significativamente

diferentes. Los grupos de ángulo alto tenían un hueso labial más estrecho para los incisivos mandibulares, mientras que los grupos de ángulo bajo tenían un hueso lingual más ancho para los incisivos maxilares y mandibulares. La casuística demostró que la cortical palatina para el maxilar y la cortical lingual para la sínfisis mandibular representaron “paredes ortodóncicas” o barreras para el movimiento dentario.

Un estudio más reciente[61] demostró por medio de tomografías computarizadas Cone Beam que la morfología del hueso alveolar parece ser afectada por la inclinación dental, llegando a ser más delgada si los incisivos inferiores tienden a estar más proclinados. Otros estudios[62, 63, 64] analizan, miden y/o describen el grosor de las placas óseas bucales y linguales de los dientes permanentes maxilares y mandibulares previos al tratamiento ortodóncico, identificando características similares. Uno de ellos,[62] toma registros axiales con tomografía computarizada pasando a 3 y 6 mm apicalmente a la UCE de los dientes maxilares analizados, y a 4 y 8 mm para los dientes mandibulares.

Promedio del grosor de cortical vestibular y lingual de dientes maxilares antes del tratamiento ortodóncico a 3 mm apical de la unión cemento esmalte

Diente	1	2	3	4	5	6	7
vestibular	0.46	0.47	0.24	0.48	1.35	1.03	1.50
palatino	2.99	2.62	1.60	1.38	1.57	0.8	

Fig. 27 Cortical vestibular y lingual maxilar a 3 mm de UCE.[62]

Promedio del grosor de cortical vestibular y lingual de dientes mandibulares antes del tratamiento ortodóncico a 4 mm apical de la unión cemento esmalte							
Diente	1	2	3	4	5	6	7
vestibular	0.20	0.14	0.06	0.10	0.45	0.67	1.77
palatino	0.79	1.02	1.36	2.06	2.07	1.81	2.41

Fig. 28 Cortical vestibular y lingual maxilar a 6 mm de UCE.[62]

Promedio del grosor de cortical vestibular y lingual de dientes maxilares antes del tratamiento ortodóncico a 6 mm apical de la unión cemento esmalte							
Diente	1	2	3	4	5	6	7
vestibular	0.73	0.63	0.33	0.40	1.39	1.09	1.92
palatino	5.18	4.07	2.76	2.47	2.88	1.13	

Fig. 29 Cortical vestibular y lingual mandibular a 4 mm de UCE.[62]

Promedio del grosor de cortical vestibular y lingual de dientes maxilares antes del tratamiento ortodóncico a 8 mm apical de la unión cemento esmalte							
Diente	1	2	3	4	5	6	7
vestibular	0.53	0.27	0.11	0.35	1.07	1.73	3.62
palatino	1.81	1.75	2.14	3.48	3.79	3.27	3.42

Fig. 30 Cortical vestibular y lingual mandibular a 8 mm de UCE.[62]

En el maxilar parece claro que el hueso bucal es muy delgado tanto para la región anterior como posterior. Los caninos y la raíz mesiobucal de las primeras molares permanentes presentan incluso un ancho menor, comparado a los demás dientes maxilares. El hueso lingual maxilar es más ancho, y en general, los incisivos presentan el mayor ancho de hueso lingual. En la mandíbula, la placa ósea bucal es también muy delgada, menos para los molares posteriores. El hueso lingual es más ancho cuando se compara con el hueso bucal; sin embargo, a nivel de los incisivos inferiores, tanto el hueso labial como el lingual son extremadamente delgados.

Visualizar dehiscencias previas al tratamiento ortodóncico no es raro en la región de la sínfisis mandibular, principalmente en pacientes adultos; en donde muchas veces el grosor o diámetro del borde alveolar no es suficiente para contener el diámetro labio lingual o volumen radicular de los incisivos inferiores.[65] Existe una clara correlación entre el movimiento bucal/lingual y la ocurrencia de dehiscencias óseas; Estudios en animales mostraron que el movimiento labial de los incisivos ,incluso con fuerzas ligeras, produce un aumento de la distancia entre la cresta alveolar la unión cemento-esmalte. [6, 9] Estas investigaciones demuestran que la dehiscencia ósea causada no parece ser vista clínicamente. No hay presencia de recesiones gingivales; ni la migración del epitelio de unión ni la pérdida de adherencia, son sucesos que acompañan la migración de la cresta ósea bucal, principalmente en ausencia de inflamación gingival. En realidad, la ocurrencia de dehiscencias óseas es seguida por el establecimiento de un tejido de adherencia largo, no existiendo mayor profundidad de surco.[9]

Maloclusión y estado periodontal

Cuando se habla acerca de la relación entre una determinada maloclusión y la condición periodontal, principalmente son dos puntos los que se han estudiado: primero, la relación entre la maloclusión y/o deformidad dentofacial del paciente y las características del biotipo periodontal (principalmente la morfología del hueso alveolar), y por ende las limitaciones periodontales para cada grupo de pacientes; y, segundo, las alteraciones oclusales y su

repercusión en la salud periodontal, o como factor predisponente de enfermedad periodontal, por favorecer el acúmulo de placa o cálculo.

Si bien existe una moderada asociación entre el grosor de la gingiva labial y el nivel de su respectivo hueso alveolar subyacente,[30] la variación tanto del grosor como del ancho gingival se da dependiendo de la zona intraarcada que se evalúa para cada paciente, y es menos predecible que la morfología del hueso alveolar que se espera encontrar en cada maloclusión; por lo tanto, se puede asumir que la maloclusión o tipo facial del paciente está relacionada a la morfología del hueso alveolar que presenta el mismo. Como se vió en el apartado anterior, Handelman[60] realizó un estudio que tuvo por objetivo establecer normas cefalométricas para el ancho del alveolo anterior alrededor de los incisivos maxilares y mandibulares. El estudio determinó valores promedios para ciertas medidas del alveolo anterior superior e inferior. Si bien los valores son variables según la maloclusión presentada o el patrón de crecimiento vertical, algunos conclusiones interesantes pueden mencionarse. Pocas diferencias significativas en el ancho del hueso labial o lingual a nivel de los ápices de los incisivos se encontraron en los grupos según clasificación de Angle; sin embargo, cuando los grupos fueron subdivididos por la divergencia mandibular, muchas de las dimensiones fueron significativamente diferentes. Los grupos de ángulo alto tenían un hueso labial más estrecho para los incisivos mandibulares, mientras que los grupos de ángulo bajo tenían un hueso lingual más ancho para los incisivos maxilares y mandibulares. Otros estudios[66, 67] similares fueron realizados; los pacientes hipodivergentes presentaron una cresta alveolar más gruesa comparada con la de los pacientes normo e hiperdivergentes. Los pacientes hiperdivergentes presentan además, una sínfisis mandibular mas fina y una cresta alveolar más delgada en la región anterior de la mandibula, comparada con las de los pacientes con otros patrones faciales.[60, 68] Con respecto al grosor de las placas óseas bucal y lingual, la diferencia entre los pacientes hipo e hiperdivergentes parece estar restringida al nivel del ápice radicular. El grosor de las placas óseas a nivel cervical y del tercio medio de las raíces es muy similar en los diferentes patrones faciales.[62] Sin embargo, la distancia del ápice radicular hacia la

superficie externa del hueso cortical bucal o lingual es mayor en los pacientes hiperdivergentes comparados a los pacientes hipodivergentes.[67]

Gamboa[64] en su revisión, hace un análisis de cómo estas características deben ser tomadas en cuenta al momento de nuestra planificación de tratamiento. En pacientes hipodivergentes, la planificación del tratamiento restringe en menor medida el movimiento de los incisivos inferiores en dirección labio-lingual; por el contrario, los pacientes hiperdivergentes presentan más restricciones para mover los incisivos inferiores en la dirección labio-lingual, principalmente al nivel del ápice radicular. De este modo, cuando se necesiten movimientos labio-linguales de incisivos mandibulares, la inclinación dentaria deberá ser preferida en vez de movimientos dentarios a cuerpo entero, en pacientes hiperdivergentes; para mantener el ápice radicular dentro del hueso alveolar. Es importante tener en cuenta esta consideración, durante cada fase de tratamiento con aparatología ortodóncica. El movimiento labio-lingual de los incisivos mandibulares debe ser adecuadamente planificado en pacientes hiperdivergentes con protrusión bimaxilar, en pacientes de camuflaje clase III, en la compensación dental de clase II o en las maloclusiones clase III tratadas quirúrgicamente. En pacientes de cara larga con un extremo patrón de crecimiento vertical, la posición ideal de los incisivos mandibulares debe ser la inicial, y por lo tanto, natural posición de incisivo.

Teniendo en cuenta que los pacientes hiperdivergentes son los que presentan la condición más desfavorable en cuanto a la morfología del hueso alveolar se refiere, algunos estudios se realizaron al respecto. Cuando se compararon pacientes hiperdivergentes presentando diferentes maloclusiones sagitales esqueléticas, se verificó que los pacientes de clase III presentan una sínfisis mandibular incluso más delgada que los pacientes clase I y clase II.[69, 70] Considerando estos hallazgos, los ortodoncistas deberían ser cuidadosos cuando planifican movimientos de los incisivos mandibulares, ya sea para tratamiento compensatorio o planificación quirúrgica. Otra vez, los movimientos de inclinación deben

ser preferidos en vez de movimientos a cuerpo entero, en pacientes clase III hiperdivergentes.[64]

Con respecto al segundo punto, acerca de las alteraciones oclusales y su repercusión en la salud periodontal, o como factor predisponente de enfermedad periodontal, se puede mencionar lo siguiente. La relación entre las fuerzas oclusales y el inicio o progreso de la enfermedad periodontal ha sido controversial por mas de un siglo.[71] Mientras que la información disponible sugiere una relación entre las excesivas fuerzas oclusales y la progresión de la enfermedad periodontal, el Workshop internacional de 1999 para la clasificación de las enfermedades y condiciones, indicó que no había clara evidencia de que las fuerzas oclusales fueran un factor causal de la enfermedad gingival inducida por placa o pérdida de tejido conectivo.[72] Recientes estudios en humanos parecen mostrar una relación entre las discrepancias oclusales y destrucción periodontal.[73, 74, 75] Desde el Workshop de 1999, estudios han mostrado que las interferencias oclusales tienen un efecto negativo en el periodonto y tienden a causar una formación más rápida de bolsas y mal pronóstico cuando se compara con dientes que no tienen interferencias oclusales.[76]

Un estudio[77] interesante fue llevado a cabo con el objetivo de investigar sobre la asociación existente entre anomalías ortodóncicas y condiciones periodontales. El estudio encontró variables grados de correlación entre la relación intra arcada y la condición periodontal. En pacientes con una higiene regular, la presencia de dientes apiñados o mal posicionados en la arcada mandibular estuvieron asociados con dificultades en la remoción de placa e inflamación gingival. Dichos parámetros fueron menores en los dientes maxilares. Con respecto a la relación inter arcada, los resultados del estudio indicaron que la mordida abierta es mas dañina para el periodonto. Los hallazgos sugieren que la maloclusión puede ser factor de riesgo para el desarrollo de enfermedad periodontal.

Influencia del tratamiento ortodóncico sobre la condición periodontal

- ***Factores predisponentes de enfermedad periodontal en pacientes tratados ortodóncicamente***

En este punto, es importante definir si dichos factores son los mismos en un paciente tratado ortodóncicamente que en uno sin tratamiento. Lo que usualmente se afirma, es que el movimiento excesivo de los dientes o la posición final de los mismos, principalmente del incisivo inferior es factor predisponente de enfermedad periodontal. Aunque sabemos por la evidencia presentada y por estudios recientes que la inclinación del incisivo inferior no afecta directamente el desarrollo de recesiones gingivales labiales,[20] deberíamos tomarla en cuenta como factor contribuyente asociado a esta patología. Renkema,[78] al igual que la mayoría de estudios, demuestra que la proporción de sujetos con recesión fue consistentemente más alta en aquellos que recibieron tratamiento ortodóncico que en los no tratados, siendo los incisivos inferiores las piezas dentarias más susceptibles para desarrollar dicha patología. Sin embargo, no podemos atribuir al tratamiento ortodóncico toda la responsabilidad como agente causal; sino que el mismo, forma parte de un gran número de factores predisponentes y precipitantes que son considerados de riesgo para desarrollar recesión gingival.[18] La edad, por ejemplo, parece ser uno de los mayores predictores al final del tratamiento para presentar recesiones gingivales[21]. De igual modo, con respecto a la inflamación gingival, algunos estudios muestran que la instalación de aparatos ortodóncicos incrementan la cantidad de placa, lo que resulta en formación de hiperplasia gingival y pseudo bolsas.[79, 80] Esta situación cambia el ecosistema gingival e incrementa los niveles de patógenos periodontales, modulando la respuesta inflamatoria de los tejidos periodontales.[81] Un periodonto reducido, también puede ser factor precipitante para desarrollar una patología periodontal.[82] Los eventos biológicos que ocurren durante el movimiento dentario ortodóncico en un periodonto de altura reducida, son los mismos que para un periodonto de tamaño normal; sin embargo, investigaciones recientes sugieren que la ortodoncia podría contribuir a la destrucción del hueso de soporte de pacientes con enfermedad periodontal, por la inducción de citoquinas pro – inflamatorias y por la

expresión disminuida de proteínas matrices y osteogénicas y no por inflamación gingival.[83, 84, 85] En conclusión, y tras revisar la evidencia disponible, se puede afirmar que la enfermedad periodontal (recesión gingival) es más probable que esté asociada con otras variables como la higiene oral, y la salud y características físicas – morfológicas del tejido periodontal involucrado.[86]

Si se desea enumerar los factores predisponentes, podrían ser los siguientes:

- Inclinación aumentada de las piezas dentarias fuera de los límites periodontales; incisivos en la evaluación sagital, premolares y molares en el análisis transversal. (Se desarrollará este punto más adelante).
- Edad, pacientes adultos responden diferente que pacientes adolescentes.
- Altos índices de placa bacteriana.
- Biotipo periodontal delgado o reducido.
- Enfermedad periodontal previa

- ***Movimientos ortodóncicos sagitales, transversales y verticales***

Los movimientos dentales que pueden sacar los dientes de la apófisis alveolar representan movimientos críticos causantes de dehiscencia ósea.[87] Así, los movimientos buco – linguales representan los de mayor riesgo, causando resorción de las placas óseas bucal y lingual. A nivel de los incisivos, tanto estudios en animales[6, 9] como en humanos,[88, 89] muestran que el movimiento labial de los mismos incrementa la distancia entre la cresta ósea alveolar y la unión cemento-esmalte. Como se menciono antes, la dehiscencia ósea causada por el movimiento dentario no puede ser vista clínicamente. Las características clínicas gingivales no cambian después de la migración apical del nivel de la cresta ósea, por lo menos en el corto plazo. La recesión gingival no ha sido observada inmediatamente después del desarrollo de dehiscencias óseas. La migración del epitelio de unión y la pérdida de adherencia no siguen a la migración apical de la cresta ósea bucal,[6,9] principalmente en ausencia de inflamación gingival.[9] En realidad, la ocurrencia de

dehiscencias es seguida por el establecimiento de un tejido conjuntivo de adherencia largo, y así, el surco gingival no se hace más profundo.[9] De igual forma ocurre con el movimiento lingual de los dientes anteriores. La retracción ortodóncica de los incisivos maxilares y mandibulares causa una disminución en el grosor de la placa ósea lingual a nivel del tercio medio y coronal de las raíces, así como dehiscencias óseas linguales.[90] En este caso, el grosor de la placa ósea labial no cambia, con excepción del tercio coronal de la placa ósea bucal en la región de incisivos mandibulares, que puede presentar una reducción.[90]

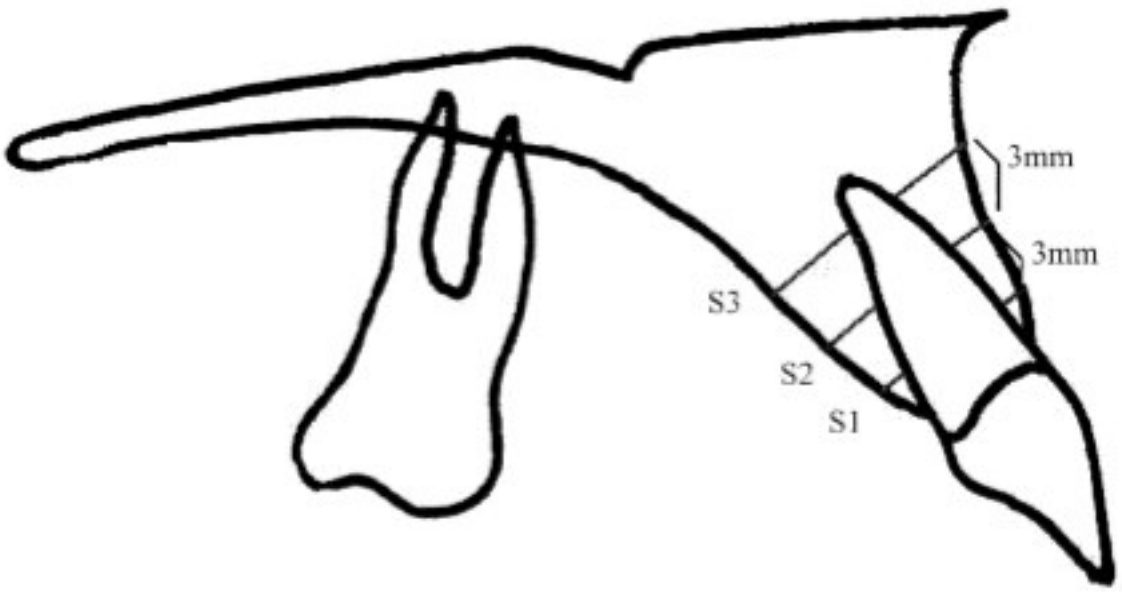

Fig. 31 Localización de las mediciones del grosor óseo antes y después de la retracción, en el estudio de Sarikaya.[90]

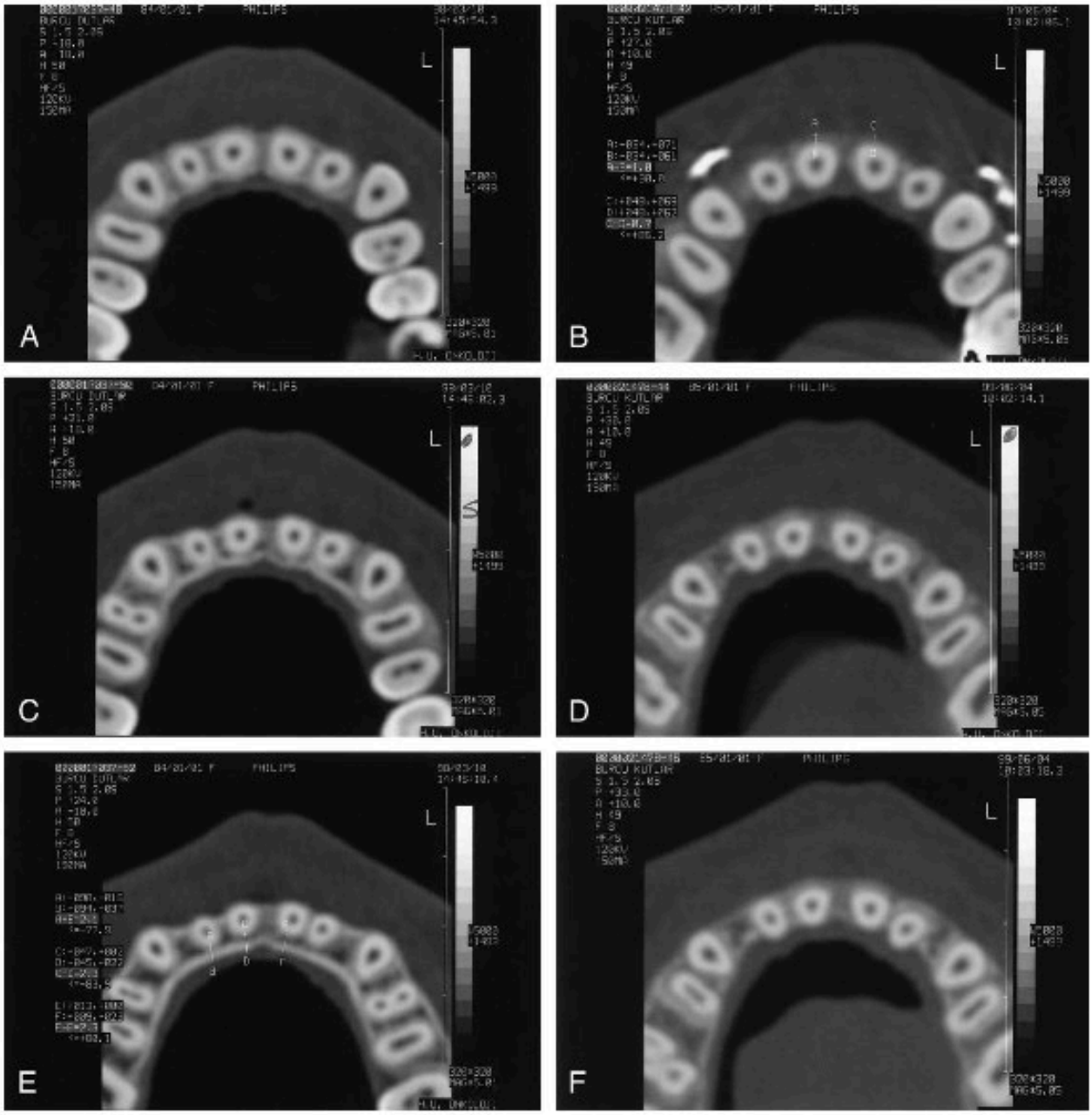

Fig. 32 A, Imagen pretratamiento y B, postratamiento (T2) del arco maxilar en S1, C y D en S2, y E y F en S3. Dehiscencias óseas son claramente visibles en T2 en todos los niveles .[90]

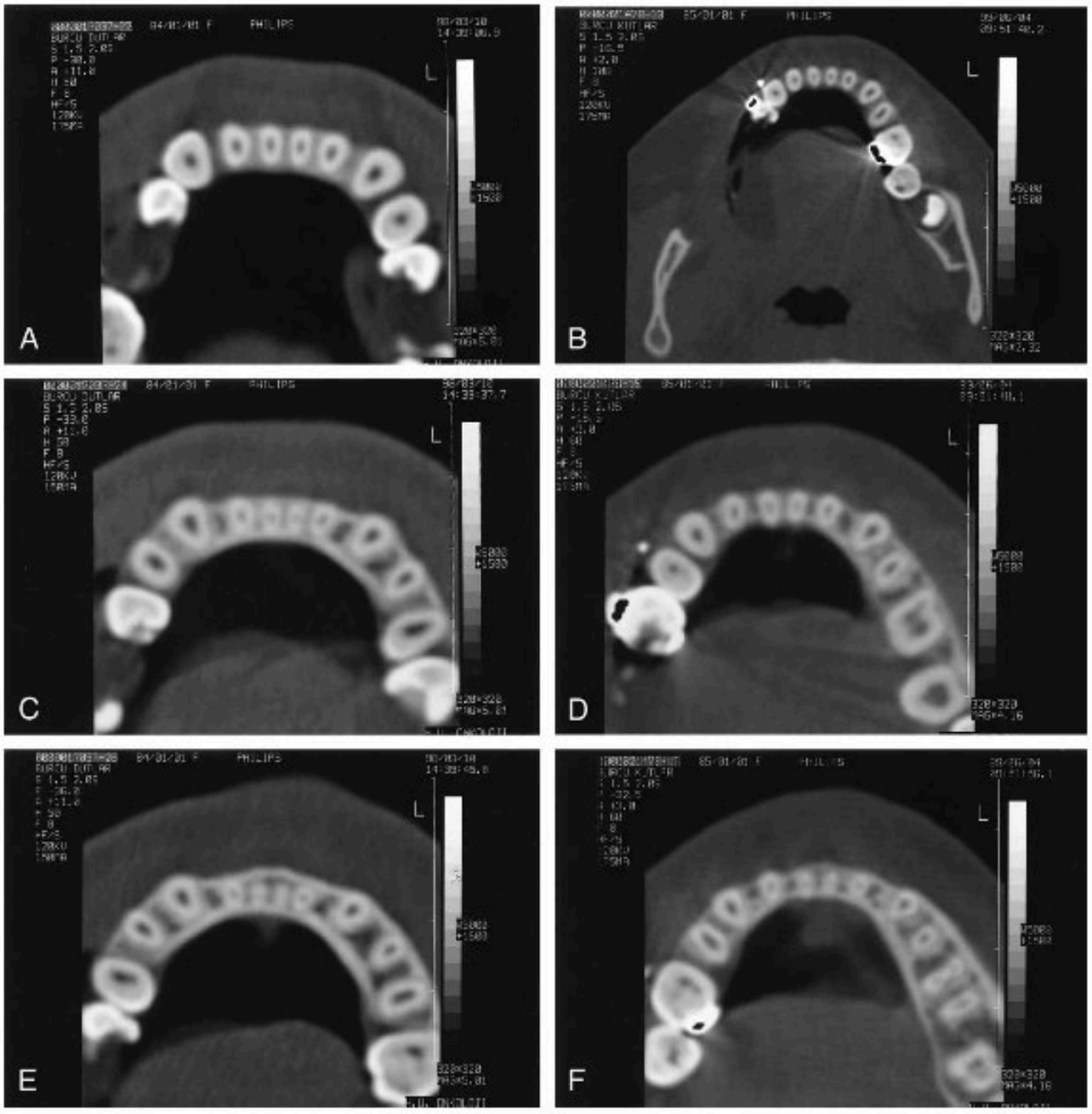

Fig. 33 A, Imagen pretratamiento y B, postratamiento (T2) del arco mandibular en S1, C y D en S2, y E y F en S3. Dehiscencias óseas son claramente visibles en T2 en S1 y S2 para los incisivos inferiores .[90]

Como se mencionó antes, hay que tener en cuenta también que visualizar dehiscencias previas al tratamiento ortodóncico no es raro en la región de la sínfisis mandibular, principalmente en pacientes adultos; en donde muchas veces el grosor o diámetro del borde alveolar no es suficiente para contener el diámetro labio lingual o volumen radicular de los incisivos inferiores.[65, 88]

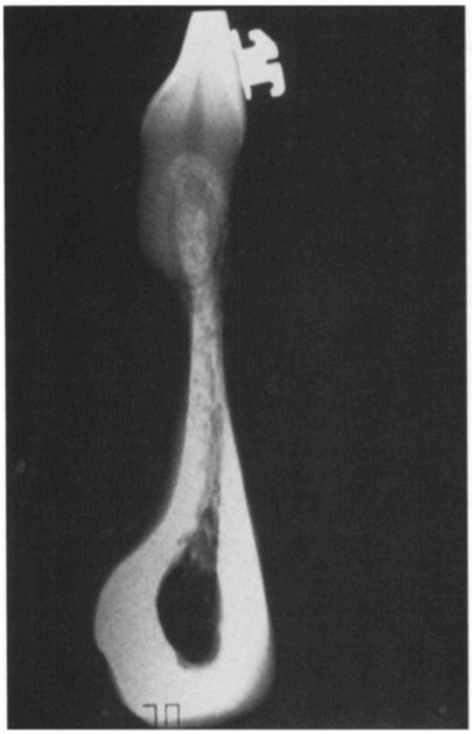

Fig. 34 Diámetro labiolingual de la raíz del incisivo de mayor tamaño que el hueso que la recibe .[88]



Fig. 35 Moderadas dehiscencias óseas a nivel vestibular de incisivos .[88]



Fig. 36 Severas dehiscencias óseas para todos los incisivos a nivel lingual .[88]



Fig. 37 Vistas linguales de incisivos cuyas superficies radiculares están totalmente por fuera de la superficie lingual del hueso alveolar.[88]

Otra situación clínica evaluada desde una perspectiva lateral o sagital, es el movimiento mesiodistal de los dientes posteriores hacia regiones con hueso alveolar atrófico o con dimensión buco – lingual disminuida. Un estudio histológico fue conducido en los maxilares extraídos de un paciente de 19 años de edad que falleció en un accidente y que estaba bajo tratamiento ortodóncico.[89] El tratamiento ortodóncico tuvo el objetivo de cerrar los espacios de la 2das premolares que estaban ausentes por agenesia. El análisis histológico de dicha región mostró la presencia de dehiscencias óseas en los dientes movidos hacia las regiones de hueso alveolar atrófico.[89] Adicionalmente, los autores observaron que el hueso alveolar podía seguir al movimiento a cuerpo entero del diente causando neoformación ósea en el periostio bucal y lingual, cuando el movimiento dentario era muy lento.[89] Otro movimiento crítico para el desarrollo de dehiscencias y fenestraciones óseas es el movimiento mesiodistal de los molares maxilares hacia áreas con extensiones del seno maxilar,[89] así como movimientos dentarios rotacionales.[88]

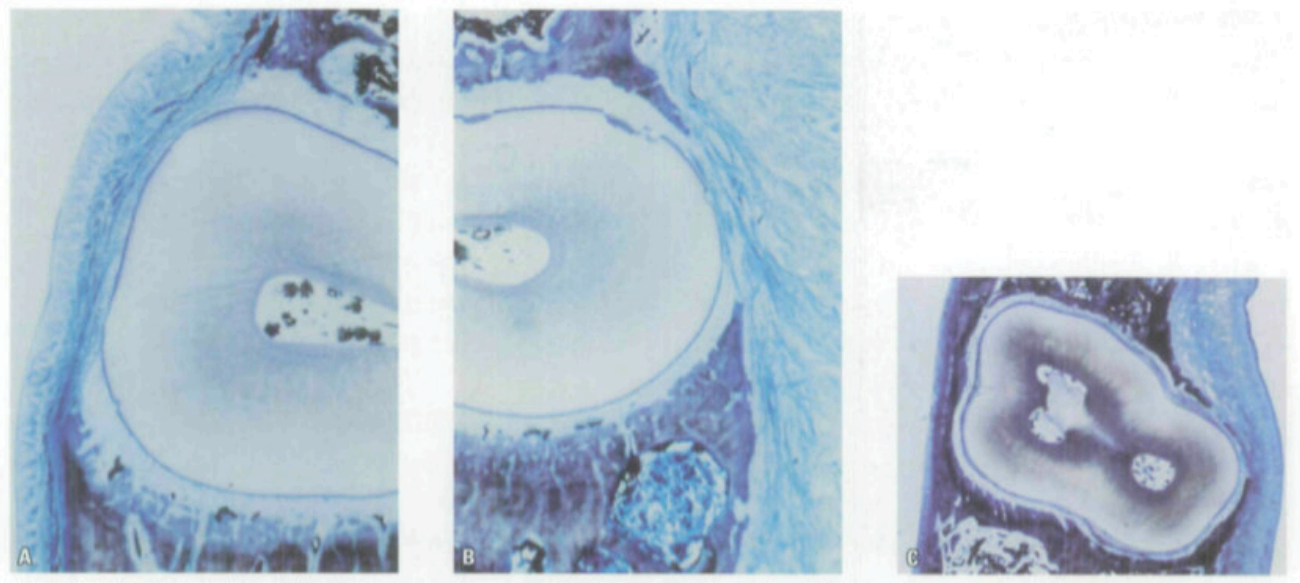

Fig. 38 Dehiscencias óseas causadas después del movimiento dentario hacia regiones de hueso alveolar atrófico (debido a agenesia) A, Región bucal del primer premolar maxilar derecho; B, Región lingual del mismo diente; C, región lingual del primer molar maxilar derecho.[89]

En la evaluación transversal ambos, la expansión rápida maxilar[66,91] y la expansión lenta,[87] podrían causar dehiscencia ósea bucal en los dientes posteriores, principalmente en pacientes con una placa ósea bucal inicial delgada. Los primeros premolares superiores mostraron más dehiscencias óseas que los primeros molares durante la RME, debido a las características anatómicas de la maxila.[91] Las primeras premolares están localizadas en un área en que el maxilar llega a ser estrecho hacia arriba; de este modo, cuando hay un movimiento bucal a cuerpo entero, la raíz podría perforar el hueso alveolar más fácilmente.[91] Las primeras molares están localizadas en una región maxilar que llega a ser más ancha hacia arriba. Los expansores Hyrax causaron dehiscencia más grandes que los expansores tipo Haas.[91]

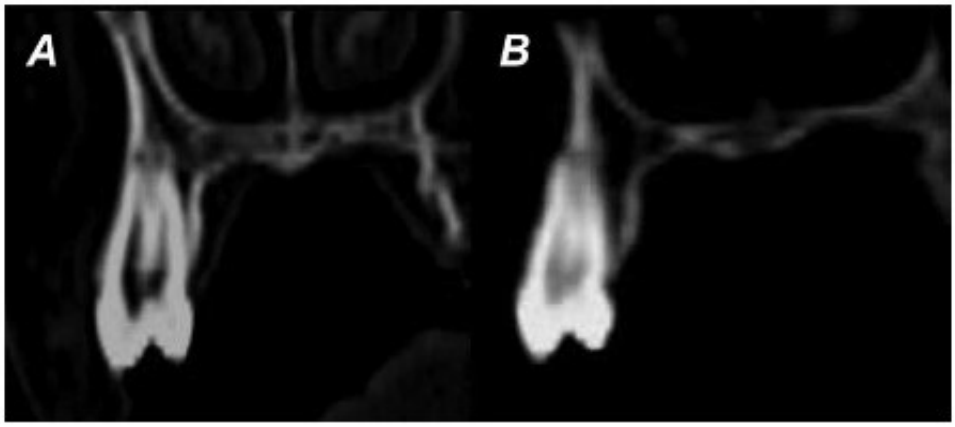

Fig. 39 A, Imágenes pretratamiento y B, postexpansión a nivel del primer premolar. Nótese la dehiscencia ósea.[91]

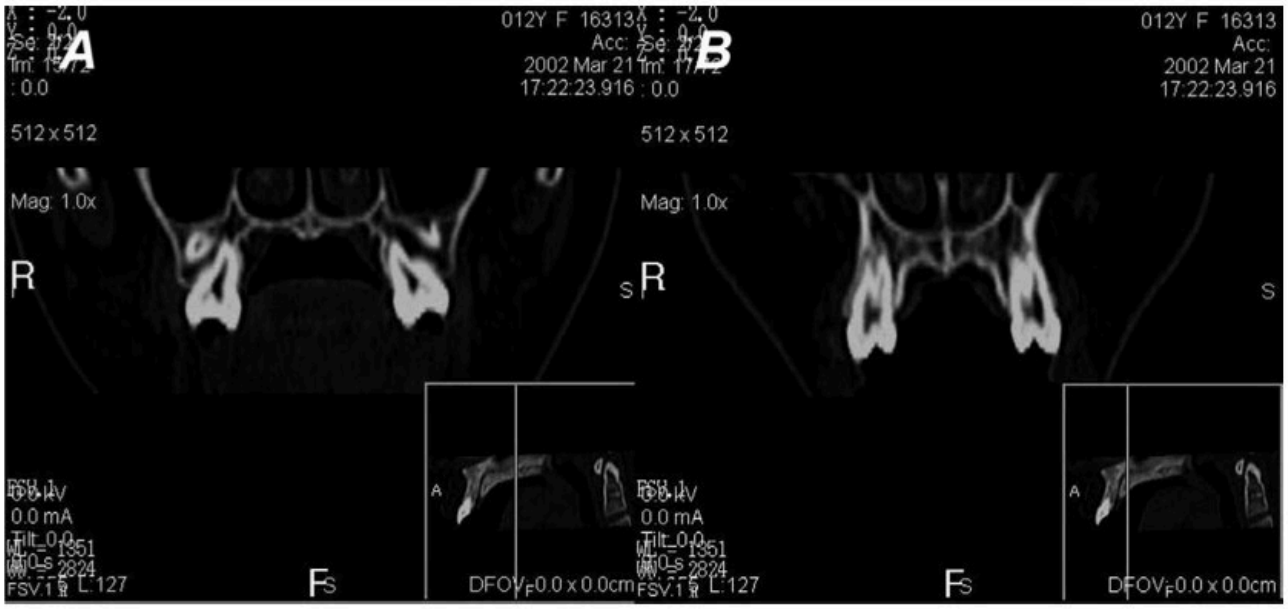

Fig. 40 Contorno externo maxilar de una reconstrucción coronal de tomografía: A, área de primer molar; B, área de primer premolar.[91]

Si bien muchas veces el daño periodontal no se observa clínicamente,[92] la dehiscencia ósea sí esta presente, de manera similar a lo explicado para la región de incisivos. Los factores que se han asociado a los cambios en el hueso bucal en el sector posterior e inclinación dental fueron la edad, el aparato de expansión, el grosor inicial del hueso bucal y la expansión diferencial.[93] Un estudio en la Universidad de Pensilvania determinó que la recesión gingival bucal para pacientes no tratados (con discrepancia transversal mayor de 5 mm con respecto a diferencia maxilomandibular normal de 19.6 mm) esta directamente correlacionada con deficiencia transversal maxilar.[94] Cuando se evalúa una radiografía postero anterior, con el objetivo de evaluar la parte transversal, se puede utilizar el índice diferencial transversal maxilomandibular, que es la diferencia maxilomandibular esperada (normas establecidas para cada edad) menos la diferencia maxilomandibular registrada, según el análisis del doctor Ricketts.[95] Si bien los valores normativos son para una población caucásica, lo importante aquí es el diferencial entre el ancho del maxilar y el ancho mandibular para cada paciente individualmente. La expansión ortodóncica y/o ortopédica puede ser realizada en pacientes que requieren sólo expansión transversal

maxilar donde el diferencial es menor de 5 mm, existe potencial de crecimiento transversal, el tejido gingival posterior tiene características normales y cuando no existe una maxila estrecha con una mandíbula extremadamente ancha.[96] Las indicaciones para una expansión maxilar asistida quirúrgicamente son en los opuestos a lo mencionado, y han sido reportados por Betts y cols.[97]

Por último, desde una perspectiva y análisis vertical, ciertos cambios ocurren en el periodonto cuando se realizan movimientos en dicho sentido. Debido a que la intrusión dentaria, es un movimiento ortodóncico pequeño, los cambios periodontales son mínimos; sin embargo los movimientos extrusivos, para el tratamiento de la mordida abierta, si traen consigo alguna modificación periodontal. Un estudio[98] llevado a cabo en 10 sujetos cuyos incisivos mandibulares fueron extruidos ortodóncicamente para corregir mordidas abiertas fue realizado, y se concluyó que dicho movimiento conduce a incrementos en el ancho de la encía queratinizada y encía adherida. El estudio afirma que la gingiva se mueve en la misma dirección que el diente, pero menos. Clínicamente, el incremento del ancho gingival puede conducir a una sonrisa gingival en algunos pacientes. Con respecto a la parte ósea, Beckmann[99] concluyó en otro estudio que en los pacientes con mordida abierta, ocurre un mecanismo de compensación dentoalveolar, por un alargamiento de la altura de la sínfisis que se da a través de un aumento de su volumen; sin embargo, un excesivo incremento vertical en su altura puede ser causa de recidiva después del tratamiento activo. Aparentemente el componente periodontal, responde adecuadamente al movimiento extrusivo controlado; no obstante, aún no existe evidencia suficiente para confirmar lo mencionado.

- ***Inclinación vs. Translación***

La asociación entre un determinado tipo de movimiento dentario y la enfermedad periodontal, más específicamente la recesión gingival, aún no ha sido adecuadamente estudiada. Los incisivos fueron inclinados en algunos estudios,[8, 13, 15, 16, 19] trasladados[1] o inclinados y trasladados[18] en otros estudios; sin embargo, ninguno considera el tipo de

movimiento y su posible asociación con la recisión gingival. Uno de los estudios mencionados,[13] dividió su muestra en un grupo con alta proclinación final (16.4º de proclinación en promedio) y otro con baja proclinación final (2.7º de proclinación promedio) no encontrando diferencia significativa en la incidencia de recesión gingival en ningún grupo después del tratamiento ortodóncico.

Según lo descrito en los apartados de “Morfología del hueso alveolar” y “Maloclusión y estado periodontal”, probablemente el tipo de movimiento dentario será el adecuado si se tiene en consideración la características de la base ósea ya sea a nivel apical o cervical para cada pieza dentaria, dependiendo del tipo facial, deformidad esquelética y maloclusión del paciente. Por ejemplo, si en un paciente hiperdivergente, que se sabe que tiene un reborde alveolar delgado, se intenta realizar un movimiento de traslación, probablemente se estén moviendo los dientes fuera de los límites del periodonto, favoreciendo una dehiscencia ósea o posterior recesión gingival.

- ***Ortodoncia y recesión gingival***

En la actualidad, numerosos estudios han intentado establecer una relación entre el tratamiento ortodóncico y el estado periodontal (presencia o ausencia de recesiones, fenestraciones, etc.) en sujetos tratados. Una recesión gingival es definida como el desplazamiento del tejido gingival, apical a la unión cemento – esmalte y que puede afectar la superficie labial, lingual y/o interproximal. [100, 101] Una revisión sistemática[102] publicada en 2010 tuvo por objetivo revisar el efecto de los cambios en la inclinación del incisivo debida al tratamiento ortodóncico y la ocurrencia de recesión gingival en estudios retrospectivos clínicos y experimentales en animales; sin embargo, la variedad en sus hallazgos y la baja calidad metodológica de los estudios seleccionados impide que la información proporcionada sea concluyente para la toma de decisiones clínicas. A pesar de lo mencionado, algunos datos interesantes pueden mencionarse. Si bien la revisión concluye que no existe asociación entre el tratamiento ortodóncico y la recesión gingival, se

revisaron algunos artículos interesantes. Cinco estudios en humanos encontraron diferencias estadísticamente significativas en la extensión de las recesiones o el número de dientes con recesión después del cambio de la inclinación de los incisivos cuando se comparó el grupo tratado con el grupo control. [1, 5, 8, 11, 16] Otros dos estudios en animales, encontraron mayor cantidad de recesiones gingivales, estadísticamente significativa, en incisivos desplazados que en los dientes control. [6, 103] Los hallazgos mencionados sugieren la posibilidad de que la terapia ortodóncica que envuelve el movimiento de inclinación de incisivos fuera de los límites del proceso alveolar, constituye un factor de riesgo para la aparición de una recesión gingival.[9] Más importante que la cantidad de movimiento, sería la inclinación final de la pieza con respecto a su base maxilar. Un estudio[19] mostró que la inclinación final del incisivo inferior de mas de 95º en relación al plano mandibular estaba directamente relacionada a una mayor frecuencia y severidad de recesión gingival. Se asume que, mayor movimiento de inclinación es permitido cuando la inclinación inicial es menor. Algunos factores ajenos al tratamiento ortodóncico, como la presencia de inflamación o recesión previa,[18] un biotipo gingival delgado,[19] una encía queratinizada estrecha,[18, 19, 104] o una sínfisis delgada[8] tuvieron correlación significativa con el desarrollo o incremento de recesión gingival.

Una más reciente revisión publicada en 2011[86] se enfocó también en el tratamiento ortodóncico y su posible relación con recesiones gingivales. Las conclusiones fueron similares (no hay relación), pero se encontraron diferencias metodológicas. Los artículos seleccionados, de igual modo, fueron de media o baja calidad metodológica. Solo uno[8] encontró una relación significativa entre las variables, mientras que los demás estudios no[13, 14, 15, 18, 19]; incluso el trabajo realizado por Allais y Melsen, [16] que aunque la diferencia en prevalencia de individuos con recesión gingival fue estadísticamente significativa entre los casos y los controles; no hubo diferencia significativa en el valor promedio de recesión que podía encontrarse en ambos grupos. De los artículos revisados, los incisivos fueron inclinados en algunos estudios,[8, 13, 15, 16, 19] trasladados[1] o inclinados y trasladados[18] en otros estudios; sin embargo, ninguno consideró el tipo de movimiento y su posible asociación con la recisión gingival. Uno de los estudios seleccionados[13] para la revisión,

dividió su muestra en un grupo con alta proclinación final (16.4º de proclinación en promedio) y otro con baja proclinación final (2.7º de proclinación promedio) no encontrando diferencia significativa en la incidencia de recesión gingival en ningún grupo después del tratamiento ortodóncico. Tras realizar una evaluación de la evidencia disponible, los autores de la presente revisión indican que la recesión gingival es más probable que este asociada con otras variables como la higiene oral, y la salud y características físicas – morfológicas del tejido periodontal involucrado. [86]

Sumándose a esta afirmación, una tercera revisión sistematica[105] publicada en 2008, trató de comparar el estado periodontal medido antes y después del tratamiento, comparando sujetos tratados y no tratados. Los estudios seleccionados para la revisión fueron distintos a los utilizados por las otras revisiones presentadas, y sugirieron que la terapia ortodóncica estaba asociada con 0.03 mm de recesión gingival, 0.13 mm de pérdida de hueso alveolar y 0.23 mm de incremento de profundidad de bolsa. La revisión concluye, que existe evidencia que sugiere que la terapia ortodóncica resulta en pequeños efectos perjudiciales para el periodonto. Se asume que la higiene y placa bacteriana serían las variables causantes de dichos hallazgos. [105]

- ***Cambios microbiológicos en pacientes con aparatología ortodóncica***

Algunos estudios muestran que la instalación de aparatos ortodóncicos incrementan la cantidad de placa, lo que resulta en formación de hiperplasia gingival y pseudo bolsas. [79, 80] Esta situación cambia el ecosistema gingival e incrementa los niveles de patógenos periodontales, modulando la respuesta inflamatoria de los tejidos periodontales. [81] Se ha demostrado que ocurren cambios adversos en la microflora gingival inmediatamente después de colocados los aparatos, los cuales son reflejados por un incremento de placa, sangrado y profundidad al sondaje.1[06, 107] De igual forma, la colocación de bandas ha sido reportada como causante del establecimiento de una microbiota subgingival similar a la encontrada en la enfermedad periodontal.[108]

Sallum y cols.[79] realizaron un estudio prospectivo en el cual incluyeron 10 pacientes, de entre 12 y 20 años, con signos clínicos de inflamación gingival en la fase final del tratamiento ortodóncico (remoción de aparatos), a los que se les evaluó clínicamente, y se les realizó índices de placa, índices gingivales y profundidad de sondaje, además de tomarles muestras microbiológicas de determinadas piezas dentarias en dos momentos: cuando existía inflamación gingival (retirada de aparatos) y 30 días después de retirados los aparatos. El estudio concluyó que la inflamación gingival es asociada a la presencia de periodontopatógenos, supra e infragingivales. Además los autores afirman que la remoción de los aparatos ortodóncicos, sumada a una adecuada profilaxis dental e instrucciones de higiene oral, resultaron en una reducción significativa de B. Forsythus y A. Actinomycetemcomitans de las muestras de placa supra e infragingival. El estudio recomienda que un adecuada control de placa en pacientes con ortodoncia es exremadamente importante para mantener la salud periodontal y prevenir la enfermedad periodontal.

No sólo la formación de placa bacteriana y los cambios microbiológicos son los causantes de un agrandamiento gingival en pacientes tratados ortodóncicamente, sino que determinados factores inmunológicos también tienen un papel importante en el desarrollo de la enfermedad. Gong y Ding,[80] afirman que la patogénesis del agrandamiento gingival inducido por el tratamiento ortodóncico es multifactorial. Los patógenos periodontales (Porphyromonas gingivalis, aggregatibacter Actinomycetemcomitans, Prevotella intermedia, Treponema denticola, Tannerella Forsythia) y las citoquinas inflamatorias (IL – 1B y TGF – B1) pueden ser considerados como factores de riesgo de la enfermedad. La terapia periodontal con remoción temporal de los aparatos puede inducir una mejora significativa del agrandamiento gingival asociada con reducciones significativas de Pg, Aa y Td. Los autores, sugieren que en algunos casos la intervención quirúrgica está indicada en caso que el tratamiento no quirúrgico periodontal no haya sido suficiente. De igual forma, otros estudios como el de Gastel y cols.,[109] demuestran que la evaluación microbiológica e inmunológica previa al tratamiento ortodóncico podría ser importante; ya que la

concentración de determinadas citoquinas (Interleucina 6 e Interleucina 8) fueron mostradas en su estudio como factores predictivos significativo de algunos parámetros inflamatorios durante el tratamiento. Esta información novedosa, podría contribuir en la decisión de iniciar o no un tratamiento ortodóncico en pacientes susceptibles, especialmente cuando se busca tratamiento por requerimientos estéticos muy específicos.

- ***<u>Límites periodontales para el movimiento dentario</u> – Envoltura de tejido duro y blando***

Es importante establecer límites para el movimiento dentario y así poder optar por una adecuada planificación de tratamiento. Proffit y Ackerman[110] plantean un modelo teórico acerca del movimiento o corrección que podríamos conseguir con el tratamiento ortodóncico, ortopédico y asistido con cirugía, por medio de sus "envolturas de discrepancia".

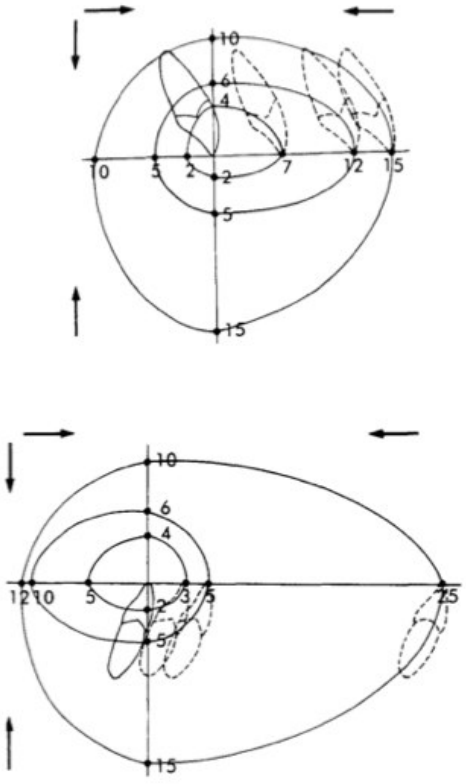

Fig. 41 "Envolturas de discrepancia".[110]

Los límites del movimiento de los dientes causado exclusivamente por el tratamiento ortodóncico, se representan mediante la envoltura interna, las variaciones posibles a partir de un tratamiento ortopédico ortodóncico combinado en individuos en crecimiento se muestran en la envoltura media, y los límites de variación para el tratamiento asistido por cirugía se representan en la envoltura externa. Si bien la propuesta mencionada nos brinda una idea inicial sobre nuestra planificación, esta no toma en cuenta criterios estéticos como la apariencia y grado de aceptabilidad facial, criterios biológicos (condición periodontal) ni límites de estabilidad.

Con respecto al tejido óseo; Mills[111] afirmó que sólo en situaciones particulares es posible mover los dientes fuera de su "casa alveolar" o "alveolar housing" (idioma original); sin embargo, Wennström y cols.[9, 112] postularon que los dientes no pueden ser movidos fuera de su envoltura alveolar, sin causar daño del tejido óseo. Así como en el apartado de "Maloclusión y estado periodontal" se ha podido mencionar e identificar cómo las características y morfología del hueso alveolar según el tipo facial, maloclusión y alteración esqueletal, pueden limitar el movimiento dentario; algunos estudios demuestran que sí existe una "envoltura alveolar", que se mantendrá saludable siempre y cuando los dientes se mantengan dentro de sus límites anatómicos. Engelking y Zachrisson,[7] realizaron un estudio en animales donde los incisivos fueron colocados a su posición original después de haber sido desplazados labialmente. Las recesiones continuaron desarrollándose durante la retracción de los dientes. Al evaluar las piezas recolocadas en su posición original el promedio de hueso ganado fue de 2.52 mm para el maxilar y de 3.11 mm para la mandíbula, lo cual correspondió a una mejora en un 50%; sin embargo, el cambio en el tejido blando fue insignificante. El margen gingival se movió coronalmente tan solo 0.09 mm El estudio mencionado muestra una mejora de la condición ósea una vez que las piezas dentarias volvieron dentro de su "envoltura ósea"; no obstante, el tejido blando no respondió de igual manera. Si bien, es conocido que, una dehiscencia ósea no siempre será visible clínicamente,[9] en el caso en que sí lo haga, la recuperación probablemente no será la misma dependiendo de ciertos factores. Por otro lado, incluso respetar la "envoltura alveolar" no será suficiente para evitar recesiones. Urs y col,[113] compararon el tratamiento

ortodóncico solo versus el tratamiento ortodóncico en conjunto con distracción osteogénica para el movimiento mesial de las piezas dentarias, suponiendo que este último procedimiento transportaría el proceso alveolar con el diente, creando mejores condiciones para evitar recesiones. Los resultados son interesantes; ambos grupos demostraron un incremento en la altura de la corona clínica y un variable grado de recesión gingival después del periodo de seguimiento. Tanto el estudio de Engelking y Zachrisson,[7] como el de Urs y col,[113] parecen demostrar que respetar los límites de la "envoltura alveolar" solamente, no fue suficiente para evitar recesiones; y, se sugiere que debería considerarse la envoltura de tejido blando como factor contribuyente de importancia en el desarrollo de recesiones gingivales.

Algunos estudios[13, 19] han intentado establecer valores de inclinación final para incisivos o la cantidad de inclinación realizada en los mismos, y relacionar ello a la aparición de recesiones gingivales; sin embargo, las características del diseño de los estudios y una inadecuada selección de sus muestras, hacen que sus resultados no sean concluyentes. Se necesita mayor investigación para determinar la cantidad y tipo de movimiento dentario permitido para cada de reborde óseo, según tipo facial, maloclusión y alteración esquelética subyacente.

Tratamiento ortodóncico y enfermedad periodontal

La enfermedad periodontal muchas veces puede ser exagerada si se aplican movimientos ortodóncicos en las piezas afectadas. Diversos estudios [114, 115, 116] han evaluado si la Ortodoncia acrecienta la destrucción periodontal; dichas investigaciones mostraron que en denticiones con periodonto reducido, las fuerzas ortodóncicas y el movimiento dentario no induce daño de los tejidos periodontales si es que existe una buena higiene oral; pero, en presencia de inflamación inducida por placa, fuerzas similares podrían causar una destrucción de los tejidos periodontales aún más rápida.

Para obtener resultados adecuados de tratamiento en pacientes con soporte periodontal reducido, el uso de fuerzas ortodóncicas continuas y ligeras, junto con la ausencia de inflamación gingival, son considerados como los factores predictores más importantes para el éxito del tratamiento.[117] Si bien un estudio [118] experimental afirma que el movimiento ortodóncico puede mejorar la tasa de destrucción de la adherencia del tejido conectivo en dientes con inflamación gingival y bolsas infraóseas; la mayoría de ellos [119, 120, 121, 122] reportan diferentes resultados, afirmando que el movimiento ortodóncico de dientes en espacios con destrucción periodontal activa, puede ser perjudicial para la adherencia periodontal. También se afirma que después de la eliminación de la placa infectada subgingival, no ocurrirá pérdida de adherencia de tejido conectivo adicional.[123] Un modelo experimental ha mostrado que un diente con soporte periodontal normal puede ser movido ortodóncicamente en áreas con altura ósea reducida, manteniendo el nivel de adherencia clínica y soporte de hueso alveolar, siempre y cuando exista ausencia de inflamación inducida por placa.[121]

Además de lo mencionado, es importante saber que en ausencia de inflamación no sólo se puede mantener la salud periodontal sino que con la combinación de tratamiento periodontal y movimientos ortodóncicos adecuados (intrusión ortodóncica según los estudios citados) se podría incluso formar nueva adherencia conectiva y ganar adherencia clínica siempre y cuando una adecuada higiene oral sea mantenida.[124, 125] Será importante tener en consideración, sumado a lo ya descrito, las características individuales de cada paciente con respecto al biotipo periodontal, morfología del hueso alveolar, discrepancia esquelética subyacente, etc., para que de este modo puede determinarse la planificación de tratamiento adecuada.

4. CASO CLÍNICO

Marañón-Vásquez GA, Soldevilla LC, Tolentino FA, Wilson C, Romano FL. Aesthetic and functional outcomes using a multiloop edgewise archwire for camouflage orthodontic treatment of a severe Class III open bite malocclusion. J Orthod 2017;44(3):199-208.



Journal of Orthodontics

ISSN: 1465-3125 (Print) 1465-3133 (Online) Journal homepage: http://www.tandfonline.com/loi/yjor20

Aesthetic and functional outcomes using a multiloop edgewise archwire for camouflage orthodontic treatment of a severe Class III open bite malocclusion

Guido Artemio Marañón-Vásquez , Luciano Carlos Soldevilla Galarza, Freddy Antonio Tolentino Solis, Cliff Wilson & Fábio Lourenço Romano

To cite this article: Guido Artemio Marañón-Vásquez , Luciano Carlos Soldevilla Galarza, Freddy Antonio Tolentino Solis, Cliff Wilson & Fábio Lourenço Romano (2017): Aesthetic and functional outcomes using a multiloop edgewise archwire for camouflage orthodontic treatment of a severe Class III open bite malocclusion, Journal of Orthodontics, DOI: 10.1080/14653125.2017.1353789

To link to this article: http://dx.doi.org/10.1080/14653125.2017.1353789

Published online: 27 Jul 2017.

Submit your article to this journal

View related articles

View Crossmark data

Full Terms & Conditions of access and use can be found at
http://www.tandfonline.com/action/journalInformation?journalCode=yjor20

Download by: [190.236.55.6] **Date:** 27 July 2017, At: 11:10

JOURNAL OF ORTHODONTICS, 2017
https://doi.org/10.1080/14653125.2017.1353789

Taylor & Francis
Taylor & Francis Group

Check for updates

Aesthetic and functional outcomes using a multiloop edgewise archwire for camouflage orthodontic treatment of a severe Class III open bite malocclusion

Guido Artemio Marañón-Vásquez [a], Luciano Carlos Soldevilla Galarza[b], Freddy Antonio Tolentino Solis[b], Cliff Wilson[c] and Fábio Lourenço Romano [a,c]

[a]Department of Pediatric Clinic, Orthodontics, School of Dentistry of Ribeirão Preto, University of São Paulo, SP, Brazil; [b]Department of Integrated Stomatology of the Child and Adolescent, Division of Orthodontics, Faculty of Dentistry, University San Marcos, Lima, Peru; [c]Department of Orthodontics, University of North Carolina, Chapel Hill, NC, USA

ABSTRACT

Occasionally, orthodontists will be challenged to treat malocclusions and skeletal disharmonies, which by their complexity one might think that the only treatment alternative is the surgical-orthodontic approach. A male patient, aged 17 years old, was diagnosed with a skeletal Class III malocclusion, anterior open bite and negative overjet. An unpleasant profile was the patient's 'chief complaint' showing interest in facial aesthetics improvement. Nevertheless, the patient and his parents strongly preferred a non-surgical treatment approach. He was treated with a multiloop edgewise archwire to facilitate uprighting and distal en-masse movement of lower teeth, correct the Class III open bite malocclusion, change the inclination of the occlusal plane and obtain the consequent morphological-functional adaptation of the mandible. The Class III malocclusion was corrected and satisfactory changes in the patient's profile were obtained. Active treatment was completed in 2 years, and facial result remained stable at 2 years 6 months after debonding.

ARTICLE HISTORY
Received 11 February 2017
Accepted 4 July 2017

KEYWORDS
Non-surgical orthodontic treatment; camouflage orthodontic treatment; Class III open bite malocclusion; multiloop edgewise archwire

Introduction

Class III malocclusion is characterised by a mesial positioning of the first permanent mandibular molar with respect to the first permanent maxillary molar (Angle 1899) and often occurs due to a mandibular protrusion, maxillary retrusion or a combination of both (Ellis and McNamara 1984; Guyer et al. 1986), generating unbalanced facial aesthetics and inadequate dental characteristics (Janson et al. 2002). Prognosis of orthodontic treatment is often unfavourable due to aesthetic compromise and severity of malocclusion. According to traditional treatment approaches, orthodontic camouflage should be done in mild cases when the patient has favourable vertical facial proportions and orthodontic-surgical treatment should be the chosen alternative in cases of greater complexity (Proffit et al. 2007). At present, the percentage of patients who accept orthognathic surgery is still relatively low because of the risk and costs (Proffit and White 1990). Therefore, orthodontic camouflage alternatives are still an important treatment option for malocclusions with moderate to severe skeletal discrepancies.

Conventional presentation of skeletal Class III open bite with a long face is a very difficult diagnostic to treat without orthognathic surgery. Class III non-surgical orthodontic mechanics usually induces mandibular clockwise rotation, which increases the vertical dimension, and, consequently, worsens the facial profile in this type of patient. Fortunately, Class III malocclusions might present different combinations of skeletal and dental components (Ellis and McNamara 1984), thus for patients with a Class III open bite malocclusion whose profile is more affected in the sagittal than the vertical dimension, this mandibular clockwise rotation will be desired. The inclination of the occlusal plane is perhaps the most important component that affects, sagittal and vertically, this mandibular position and consequently the lower third of the face (Sato 1987, 1991; Sato et al. 1988; Kim et al. 2006; Tanaka and Sato 2008).

The multiloop edgewise archwire (MEAW) appliance allows, through individual tooth movements, change in inclination of the occlusal plane, enabling mandibular adaptive response and facial results, according with the skeletal pattern (Beane 1999; Baek et al. 2008). This technique uses multiple L-loops and specific archwires activations to correct different types of malocclusions (Kim 1987; Sato et al. 2007). This approach seeks to solve the problem without the need for premolar extractions and

CONTACT Guido Artemio Marañón-Vásquez guido_amv@hotmail.com; guido_amv@usp.br Department of Pediatric Clinic, Orthodontics, School of Dentistry of Ribeirão Preto, University of São Paulo, Av. Do Café S/N° – USP Campus, Ribeirão Preto/SP – CEP: 14040-904, Brazil

© 2017 British Orthodontic Society

shortening the treatment time (Sato 1991). This case report describes the treatment of a patient with a Class III open bite malocclusion utilising MEAW mechanics.

Case report

History

A 17-year-old male, presented for an orthodontic evaluation with chief complaints of anterior open bite and crossbite, and unpleasant profile. The patient had sought treatment on multiple occasions, each of which he was provided the option of orthodontic-surgical treatment. This treatment proposal was rejected for fear of surgery and economic factors. He was in good health and had no contraindications for dental treatment.

Assessment

The pre-treatment facial evaluation showed a concave soft tissue profile, normal nasolabial angle, increased neck-chin line, maxillary deficiency and passive lip seal (Figure 1). He had a severe skeletal and dental Class III malocclusion. Other findings included a negative overjet of 2 mm, anterior open bite of 1.5 mm, and lower midline deviated 2.0 mm to the left with respect to the facial midline. Lateral segments showed posterior crossbite and open bite (Figure 1). Maxillary and mandibular discrepancy arch was negative, −4.0 mm and −5.0 mm, respectively. Oral hygiene was adequate. The patient reported no pain in the temporomandibular joint region and there were no signs of joint pathology. The periodontal condition (periodontal biotype) was adequate to support the orthodontic tooth movement.

The panoramic radiograph demonstrated a full permanent dentition (including third molars that had not erupted yet), mesially tipped lower premolars and first molars, and extruded upper second molars (Figure 2). The cephalometric analysis confirmed a skeletal Class III relationship mainly due to mandibular prognathism. The mandibular plane was normal relative to the cranial base. The maxillary incisors were protruded and proclined. The soft profile of the lower third of the face was concave (Figure 2 and Table 1). It is noteworthy that although cephalometric values did not reveal relevant information related to maxillary deficiency, this was evidenced in the clinical evaluation. Kim's analysis (Kim 1974; Kim and Vietas 1978; Celar et al. 1998) confirmed the presence of a Class III (APDI = 97°) and skeletal open bite (ODI = 51°). Combination factor (CF) suggested

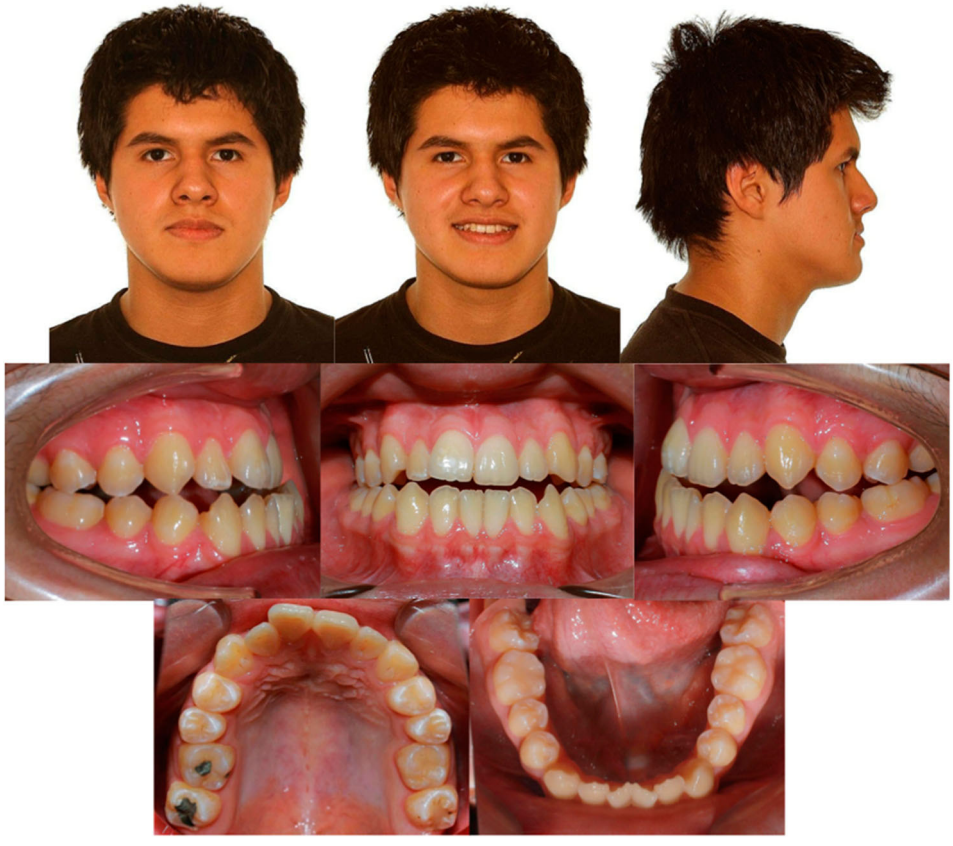

Figure 1. Pre-treatment facial and intra-oral photographs.

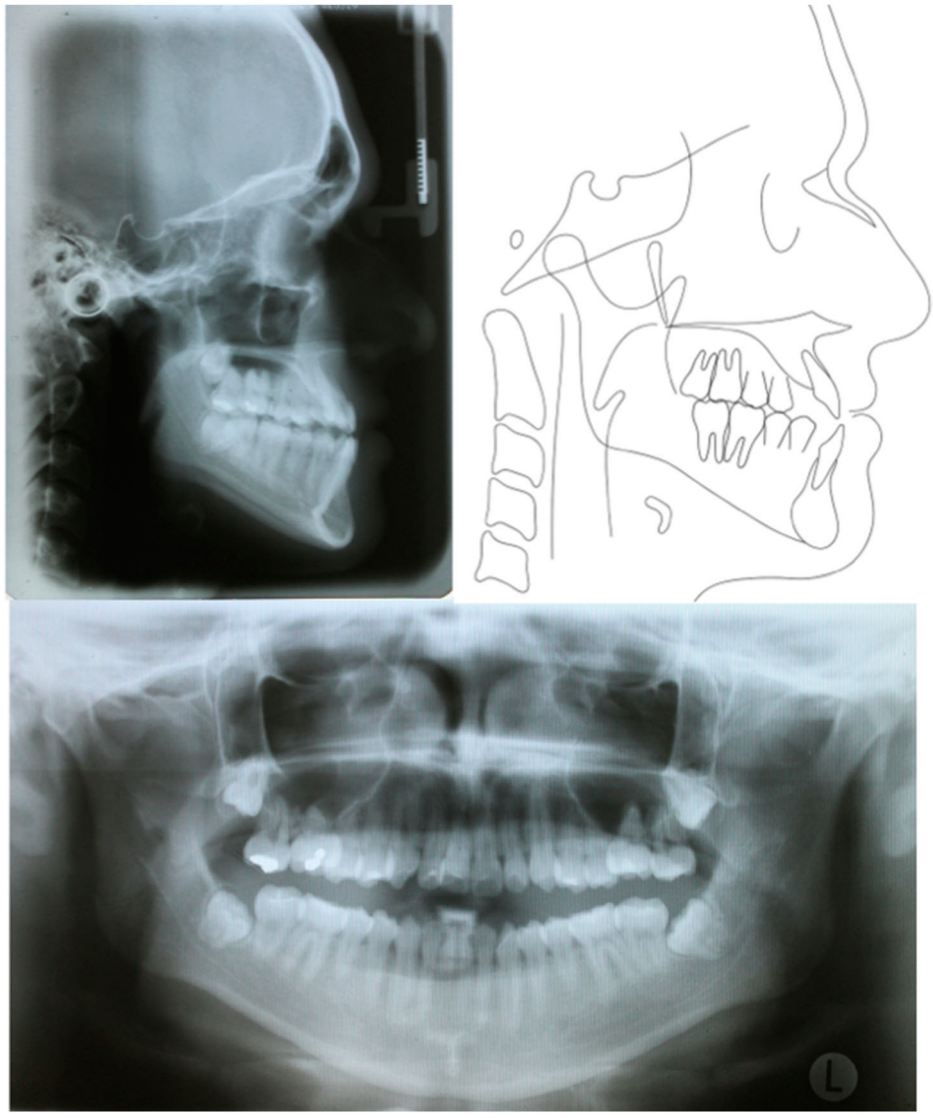

Figure 2. Pre-treatment radiographs and cephalometric tracing.

that premolar extraction was not needed for the correction of the malocclusion (CF = 148°).

Treatment

Aims of treatment

Based on the initial records and the patient's desires, the treatment goals were to (1) obtain Class I dental relationships, (2) correct the open bite and crossbite, and (3) improve the profile.

Treatment plan and rationale

An orthodontic-surgical approach was recommended due to the dissatisfaction in facial aesthetics, the presence of a severe skeletal disharmony and to obtain long-term stability of the treatment results. However, this option was rejected because of the fear of the parents and patient and the high cost of the surgery procedure.

Conventional treatment alternatives for a Class III malocclusion also were rejected. Extraction proposals (lower first premolars only, or lower first premolars and upper second premolars) would get adequate occlusal results, but aesthetic improvement may be problematic due to a potential counterclockwise mandibular rotation. Traditional non-extractive approaches, using only intermaxillary elastics also would not achieve the objectives due to the malocclusion severity. MEAW mechanics advocates the non-extraction of premolars to prevent over retraction of incisors, avoiding harm to the patient profile (often already committed), not lose further posterior support by mesialisation of posterior segments, maintain dental arch length (suitable for tongue positioning) and reduce treatment time. Molar extractions

Table 1. Cephalometric analyses at different moments.

Measurements	Pre-treatment	After alignment and levelling	Post-treatment	Post-retention
SNA (°)	81	81	81	81
SNB (°)	86	86	85	85
ANB (°)	−5	−5	−4	−4
FH-FP (°)	97	97	95	95
Facial axis (°)	100	101	98	97.5
SN-MP (°)	30	29	32	32.5
FMA (°)	23	22.5	25	25.5
SN-OP (°)	14	13	12	12
U1 to NA (°)	31	41	39	39
U1 to NA (mm)	12	14	14	14
L1 to NB (°)	24	32	13	15
L1 to NB (mm)	5.5	8	3	4
L1 to MP (°)	87	95	74	76.5
U1/L1 (°)	130	115	133	130
Upper lip (mm)	−7	−6	−5	−5
Lower lip (mm)	−2	2	−2	−3
16/16 (°)	162	175	180	177
ODI	51	50	52	51
APDI	97	99	96	95.5
CF	148	149	148	146.5

are recommended to favour tooth movement in the posterior region. Multi-loop archwires and the proper use of inter-maxillary elastics allow performing individual tooth activations to obtain uprighting and distal en-masse movement and extrusion of the lower teeth, counter-clockwise rotation of the occlusal plane and a new adapted position of the mandible (clockwise rotation).

All alternatives were explained and discussed with the patient and his parents. Since they refused the orthodontic-surgical approach, the compensatory orthodontic treatment using the MEAW was adopted. The predicted treatment outcome was explained to the patient and informed consent was obtained.

Treatment progress

Corrective orthodontic fixed appliances (standard edgewise 0.022 × 0.028 in.) were bonded, and the maxillary and mandibular first and second molars banded. Alignment and levelling were accomplished in 5 months with sequential stainless steel multi-loop archwires (0.014 to 0.020 in.). Later 0.017 × 0.025 in. cobalt chrome alloy multi-loop archwires were engaged according to the MEAW technique (Sato 2001). Extractions of all third molars were indicated, to ensure and enable the correction of the maxillary molar over-eruption and uprighting and distal orthodontic movement of the mandibular teeth. At this point, treatment was stopped due to the patient absence for about 6 months. After that time, treatment was resumed. Multi-loop archwires were placed with activations for the correction of Class III open bite malocclusion, which originally, are carried out in five steps. This step by step, rather than a strict sequence, is a guide to achieve the goals established by this technique.

Steps 1 and 2 are intended to eliminate posterior interferences. For this *and starting with* in step 1, tip-back activations for premolars and molars were performed, creating a curve of Spee in the maxillary arch and a reverse curve in the mandibular arch. Heavy and short anterior Class III inter-maxillary elastics of 3/16 in. (200 g) were used (elastic anchorage) to move crowns distally and promote slight intrusion of the posterior teeth, avoid opening the bite in the anterior region and start sagittal correction of the malocclusion (Figure 3(A)). In step 2, step-down activations were performed for maxillary premolars and step-up for the mandibular ones, seeking to generate initial Class I contact at this level. Moreover, a slight step-up activation at the upper second molar and step-down in the lower were performed, to continue releasing posterior interference. Use of heavy 3/16 in. elastics was continued, and instead configuration was being modified from Class III component to different configurations, in order to ensure adequate inter-cuspidation at level of premolars and complete the sagittal correction (Figure 3(B)). In these first steps, maxillary and mandibular archwires were coordinated before being placed. Steps 1 and 2 took a total of 4 months. In that time, much of the sagittal and vertical problem had been corrected, achieving Class I dental relationships by elimination the posterior interferences (molar contact), extrusion of lower teeth and use of anterior Class III intermaxillary elastics.

In step 3 (establishment of the mandibular position), archwires were flattened (tip-back activations were eliminated) and activations to maintain the new upper molar position (step-up) and obtain mandibular molar extrusion (step-up) were added, keeping the use of short 3/16 in. inter-maxillary elastics conveniently disposed (Figure 3(C)). Once a Class I relationship was obtained and the upper molar over-eruption corrected, the aim of this step was to begin to change the inclination of the occlusal plane, looking for posterior contact, and thus establish the new mandibular position. Also, an expanded overlay arch in 0.7 mm stainless steel wire placed in the accessory tubes (extra-oral) of the upper first molars was used to help in transverse correction (crossbite) in the posterior region. This expanded overlay arch was left in place until the end of treatment. The objectives of this stage were achieved in 4 months. In step 4 (reconstruction of the occlusal plane), it was continued with the same objective. A tip-forward was added at level of mandibular molars and the step-up activation was increased for them. Using of intermaxillary elastics and overlay arch were continued (Figure 3(D)).

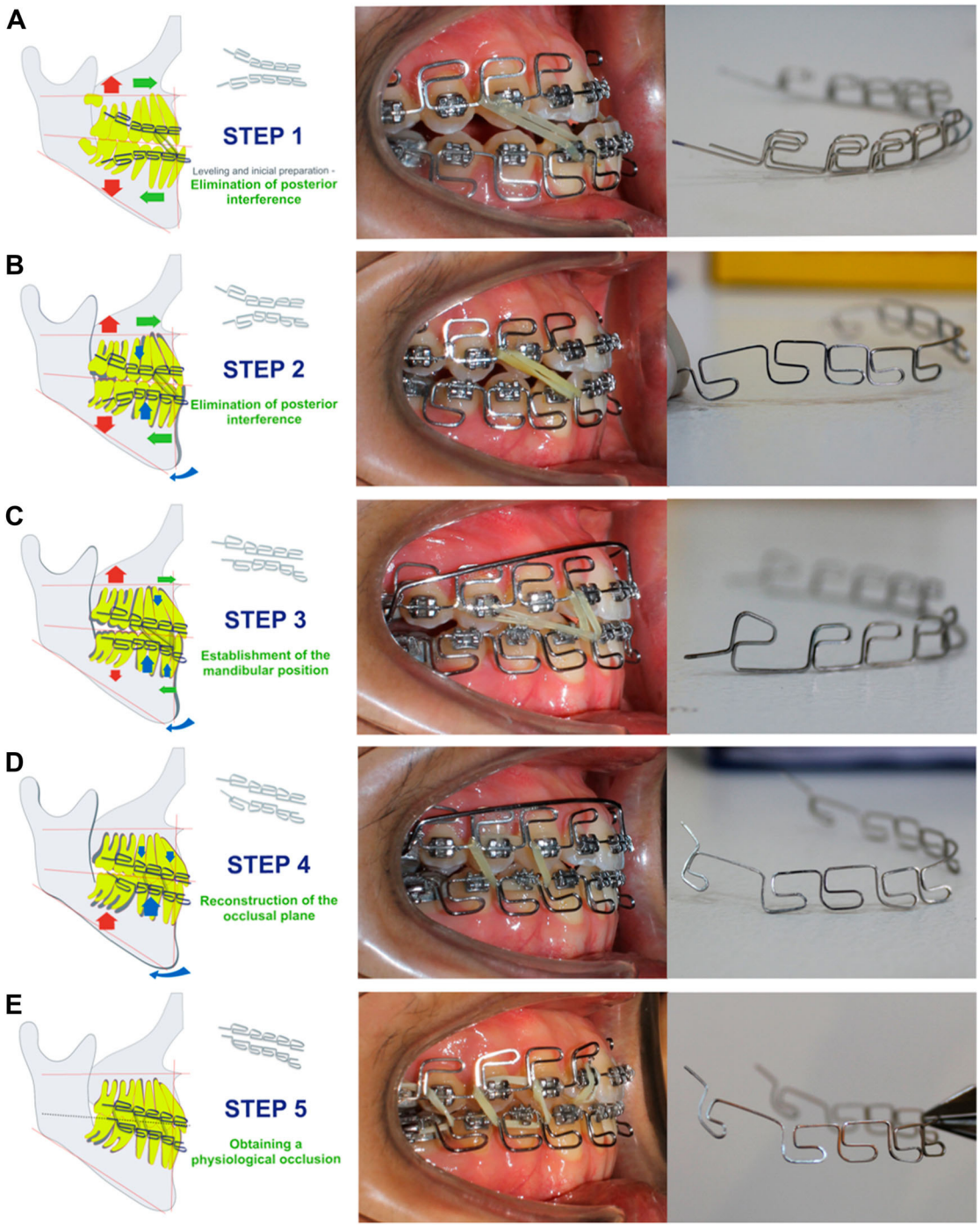

Figure 3. Sequence of archwire activations for correction of Class III open bite malocclusion according to MEAW technique (adapted from Kim 2004).

For the last step (obtaining a physiological occlusion), activations were made to obtain an adequate intercuspidation, maintaining the use of elastics (Figure 3(E)). The overlay arch was retired when transverse correction was reached. These two last stages lasted approximately 5 months. The multi-loop archwires used during the entire sequence of activations were the same with which the case was finished. Throughout the whole treatment, torque settings on each tooth were done. The total treatment time was 2 years (real active treatment time was a year and 6 months). Later, a removable appliance wraparound (stainless steel wire of 0.9 mm) was used for maxillary retention, with indication of use for 24 hours per day for the first 24 months.

Treatment results

Post-treatment records demonstrate that all treatment objectives were achieved (Figure 4). An improved facial profile, a harmonious smile and a well-aligned dentition were obtained. Class I canine and molar relationships with ideal dental intercuspation and appropriate overjet and overbite were also achieved. Cephalometric measurements did not suffer major changes, except by the vertical component (Table 1). The mandibular plane increased, showing a mandibular clockwise rotation. The upper incisor inclination increased (labial crown inclination) and finished more protruded, while the lower incisor crown ended in a more lingual position (Table 1). Superimposed cephalometric tracings demonstrated facial, skeletal and dental changes (Figure 5). There was a significant uprighting, extrusion and distal en-masse movement of lower teeth, producing a counterclockwise rotation of the Steiner's occlusal plane (it changed by 2°). The mandible had a clockwise rotation favouring the facial results.

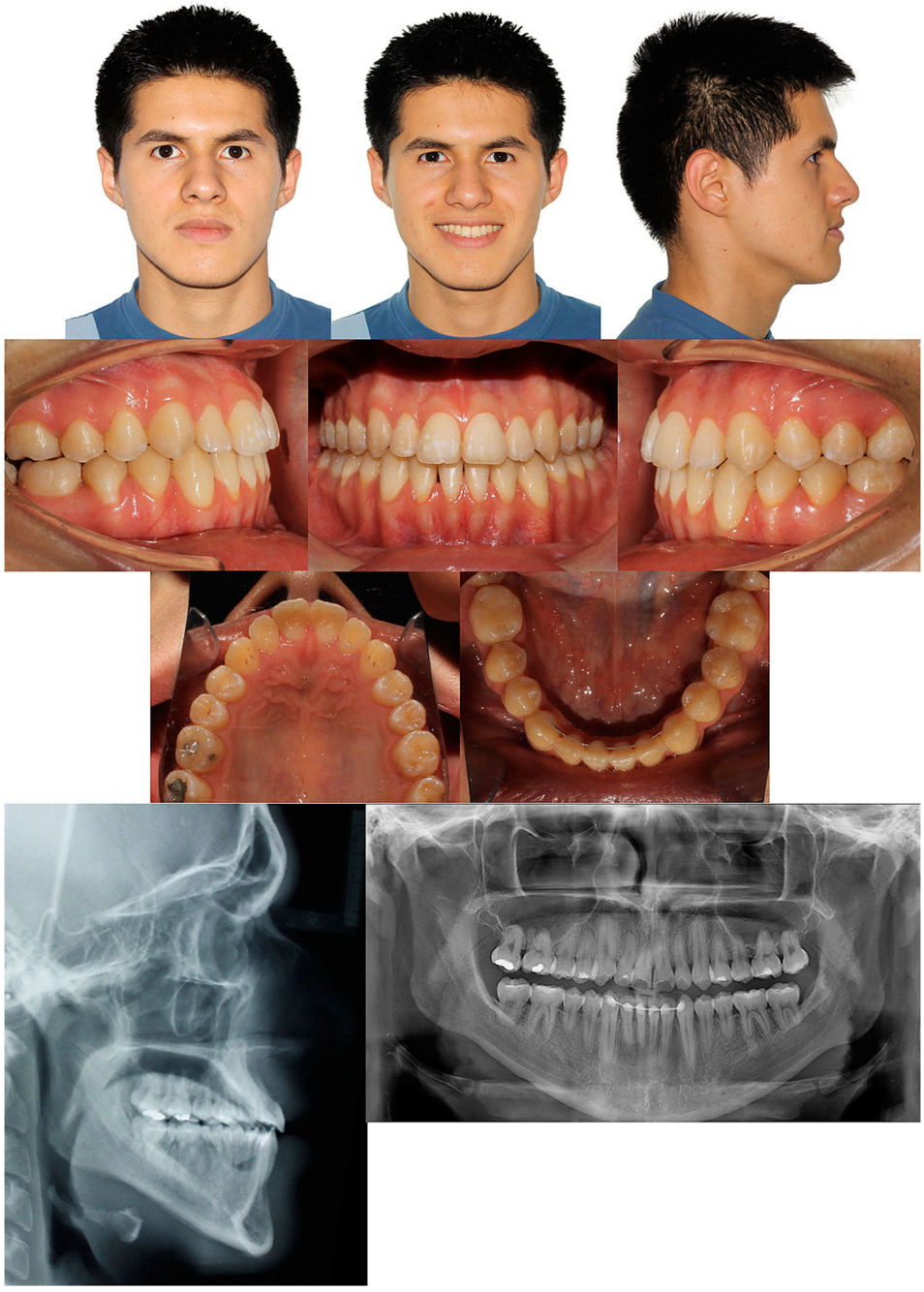

Figure 4. Post-treatment photographs and radiographs.

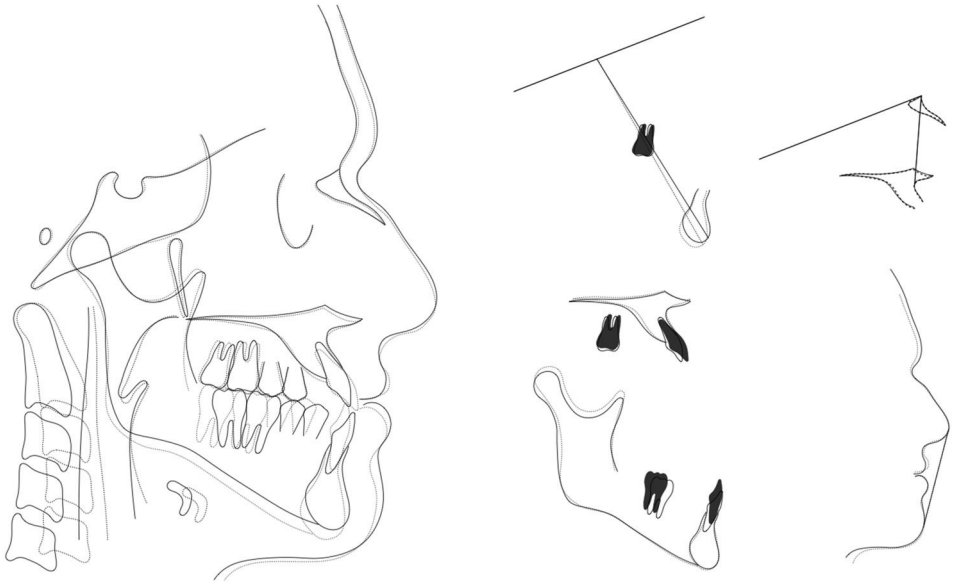

Figure 5. Superimposed cephalometric tracings. Pre-treatment (continuous line) and post-treatment (dotted line and shaded teeth).

At the 2-year 6 months follow-up, an acceptable occlusion was maintained without relapse of the anterior open bite and crossbite. Lateral segments relationships have partially relapsed back toward Class III (Figure 6). Excellent facial results were maintained.

Discussion

Orthodontic camouflage treatments have the therapeutic objective of correcting dental malocclusion, while concealing the underlying skeletal discrepancy (Kerr et al. 1992; Bailey et al. 2001; Proffit et al. 2007).

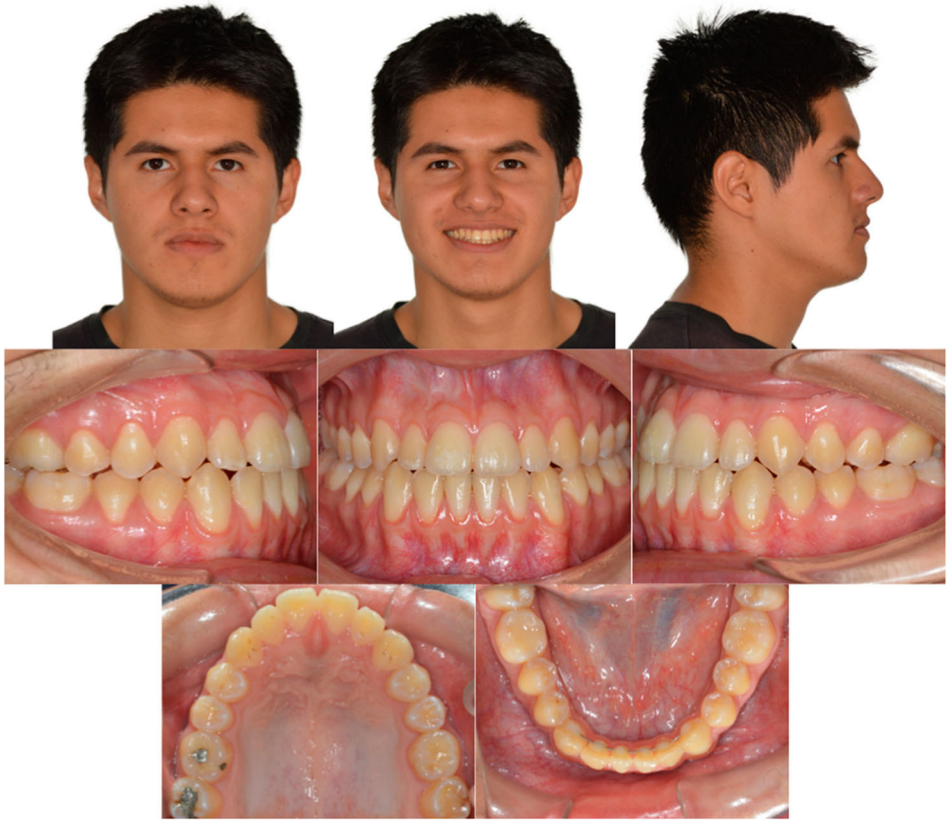

Figure 6. Two years six months post-retention facial and intraoral photographs.



Figure 7. Facial profile comparisons (pre-treatment, post-treatment and 2-years 6 months post-retention).

Often, skeletal Class II problems may be camouflaged with good results; however, Class III problems and elongated face are not well camouflaged because the occlusion correction does not hide the skeletal problem and may be even accentuated. Therefore, orthodontic camouflage of Class III, according to the traditional treatment approaches, should be done in mild cases and when the patient has favourable vertical facial proportions being the ortho-surgical treatment alternative for cases of greater complexity (Proffit et al. 2007). However, as already mentioned, this is not always possible (Proffit and White 1990).

The MEAW technique emerges as alternative nonsurgical treatment for skeletal disharmonies from moderate to severe, emphasising on the modifications of the inclination of the occlusal plane to correct malocclusions and obtain facial results, according with the patient's skeletal pattern (Sato 1991; Beane 1999; Sato et al. 2007; Baek et al. 2008). In the past, according to this philosophy, posterior dentoalveolar discrepancy was the main aetiological factor to develop a Class III open bite malocclusion. It produces upper molar extrusion and subsequent flattening of the maxillary occlusal plane, which causes mandibular clockwise rotation and anterior open bite (Sato et al. 1987; Sato and Suzuki 1988; Sato, 1991, 1994; Tanaka and Sato, 2008). For this, it was said that the main treatment objective for this approach was to eliminate the posterior discrepancy (triggering factor for development of this malocclusion). At present, it is known that, although the posterior discrepancy may generate malpositions in the posterior teeth (Arriola-Guillén et al. 2016a), it seems to have no clear impact on the vertical position of the maxillary molar or vertical facial dimensions (Arriola-Guillén et al. 2016b). However,

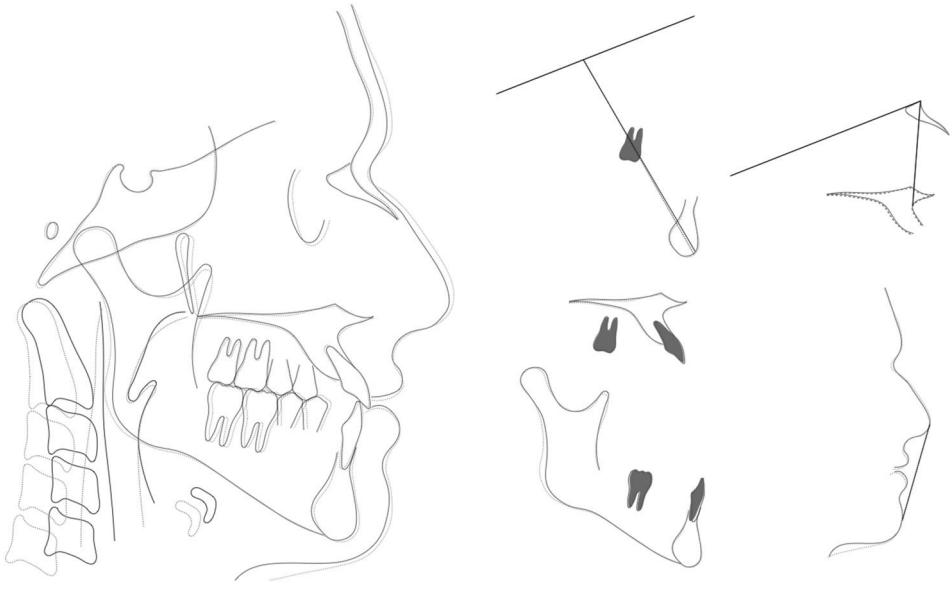

Figure 8. Superimposed cephalometric tracings. Post-treatment (continuous line) and 2-years 6 months post-retention (dotted line and shaded teeth).

its correction is important because it can create occlusal interferences and trauma, contributing in part to the lack of treatment success and could generate instability of the long-term results (Kim et al. 2000). In these cases, what should be sought is the over-eruption correction, not a real molar intrusion. Traditional orthodontic treatment of a patient with skeletal open bite (regardless of whether it is a Class II or III) consists of intrusion the posterior teeth or preventing their further eruption (Ribeiro et al. 2010). Several reports have suggested that skeletal open bite can be corrected using TADs, obtaining intrusion of the molars in both arches resulting in counterclockwise rotation of the mandible (Kanomi 1997; Umemori et al. 1999; Choi et al. 2007; Kravitz and Kusnoto 2007; Kuroda et al. 2012; Watanabe et al. 2012). It was undesirable in this treatment due to the concave profile presented by the patient. For this case, molar intrusion was unwanted because, the patient had a large sagittal Class III component and a concave profile.

Similar to other cases treated under this approach (Sato et al. 1987; Kim 2004; Sato et al. 2007), the objectives were achieved in a short treatment time. Two important points are: the great dental correction obtained and the significant facial profile change of the patient. Dental correction of Class III malocclusion was achieved during steps 1 and 2 of the technique. This was due to the elimination of posterior interferences, distalisation and extrusion of lower teeth (both facilitated by extraction of third molars) and use of short and heavy Class III intermaxillary elastics. The significant change in facial profile was due to the change of the occlusal plane by great distal en-masse and extrusive movements of the lower teeth, which contributed to mandibular clockwise rotation.

Orthodontic camouflage treatment corrects the malocclusion and masks the underlying skeletal problem. For this, considerable facial improvement goals cannot be planned. The significant mandibular adaptive response and the facial axis opening allowed a much more harmonious profile in this case, which can be demonstrated by comparing the profile photographs before and after treatment (Figure 7). It is important to emphasise that usually in open bite patients, vertical control is indispensable to avoid worsening the initial conditions of the patient. Therefore, multi-loop archwires should avoid extrusive movements (Yang et al. 2011) or vertical control with headgear or a chincup can be used (Ribeiro et al., 2010). However, in this case, although there was a vertical control at the level of upper molars, the extrusion of lower teeth was sought to redesign the inclination of the occlusal plane and obtain an adaptive response of the mandible. It suggests that the posterior region of occlusal plane can affects the mandibular adaptation and subsequent change on the patient profile. During follow-up examination, slight vertical and sagittal relapse was observed, probably due to the residual growth of the patient and mild dental changes (Figures 6 and 8). Stability of open bite treatment without extractions in the permanent dentition is significant in 61.9% of patients (Janson et al. 2003). Minimal post-treatment vertical development of the maxillary molars helped maintain the vertical correction. However, little vertical development of the incisors was a disadvantage (Woodside, 1998; Franchi et al. 1999).

Conclusion

The MEAW technique presents a useful approach in the treatment of skeletal Class III open bite malocclusion, shortening treatment time and allowing satisfactory results.

Disclosure statement

No potential conflict of interest was reported by the author(s).

ORCID

Guido Artemio Marañón-Vásquez http://orcid.org/0000-0001-7029-0347
Fábio Lourenço Romano http://orcid.org/0000-0003-1419-3520

References

Angle E. 1899. Classification of malocclusion. *Dental Cosmos*. 41:248–264.
Arriola-Guillén L, Aliaga-Del Castillo A, Flores-Mir C. 2016a. Influence of maxillary posterior dentoalveolar discrepancy on angulation of maxillary molars in individuals with skeletal open bite. *Prog Orthod*. 17(1):34–41.
Arriola-Guillén L, Aliaga-Del Castillo A, Pérez-Vargas L, Flores-Mir C. 2016b. Influence of maxillary posterior discrepancy on upper molar vertical position and facial vertical dimensions in subjects with or without skeletal open bite. *Eur J Orthod*. 38(3):251–258.
Baek S, Shin S, Ahn S, Chang Y. 2008. Initial effect of multiloop edgewise archwire on the mandibular dentition in class III malocclusion subjects. A three-dimensional finite element study. *Eur J Orthod*. 30(1):10–15.
Bailey L, Haltiwanger L, Blakey G, Proffit W. 2001. Who seeks surgical orthodontic treatment: a current review. *Int J Adult Orthodon Orthognath Surg*. 16(4):280–292.
Beane R. 1999. Nonsurgical management of the anterior open bite: a review of the options. *Semin Orthod*. 5(4):275–283.
Celar A, Freudenthaler J, Celar R, Jonke E, Schneider B. 1998. The denture frame analysis: an additional diagnostic tool. *Eur J Orthod*. 20(5):579–587.

Choi K, Choi J, Lee S, Ferguson D, Kyung S. 2007. Facial improvement after molar intrusion with miniscrew anchorage. *J Clin Orthod*. 41(5):273–280.

Ellis E, McNamara J. 1984. Components of adult Class III malocclusion. *J Oral Maxillofac Surg*. 42(5):295–305.

Franchi L, Baccetti T, McNamara J. 1999. Treatment and posttreatment effects of acrylic splint Herbst appliance therapy. *Am J Orthod Dentofacial Orthop*. 115(4):429–438.

Guyer E, Ellis E, McNamara J, Behrents R. 1986. Components of class III malocclusion in juveniles and adolescents. *Angle Orthod*. 56(1):7–30.

Janson G, Toruno J, Cruz K, Henriques J, Freitas M. 2002. Tratamento e estabilidade da má oclusão de Classe III [Treatment and stability of Class III malocclusion]. *Rev Den Press Ortodon Ortop Facial*. 7(3):85–94. Portuguese.

Janson G, Valarelli F, Henriques J, de Freitas M, Cançado R. 2003. Stability of anterior open bite nonextraction treatment in the permanent dentition. *Am J Orthod Dentofacial Orthop*. 124 (3):265–276.

Kanomi R. 1997. Mini-implant for orthodontic anchorage. *J Clin Orthod*. 31(11):763–767.

Kerr W, Miller S, Dawber J. 1992. Class III malocclusion: surgery or orthodontics? *Br J Orthod*. 19(1):21–24.

Kim J, Hiyama T, Akimoto S, Shinji H, Tanaka E, Sato S. 2006. Longitudinal study regarding relationship among vertical dimension of occlusion, cant of occlusal plane and anteroposterior occlusal relation. *Bull Kanagawa Dent Coll*. 34 (2):130–132.

Kim Y. 1974. Overbite depth indicator with particular reference to anterior open-bite. *Am J Orthod*. 65(6):586–611.

Kim Y. 1987. Anterior openbite and its treatment with multiloop edgewise archwire. *Angle Orthod*. 57(4):290–321.

Kim Y. 2004. Tratamiento de maloclusiones severas mediante la técnica de alambre edgewise multiloop (Multiloop Edgewise Arch-Wire, MEAW) [Treatment of severe malocclusions by the Multiloop Edgewise Archwire technique]. *Rev Ortodoncia Clín*. 7(1):22–34. Spanish.

Kim Y, Han U, Lim D, Serraon M. 2000. Stability of anterior openbite correction with multiloop edgewise archwire therapy: a cephalometric follow-up study. *Am J Orthod Dentofacial Orthop*. 118(1):43–54.

Kim Y, Vietas J. 1978. Anteroposterior dysplasia indicator: an adjunt to cephalometric differential diagnosis. *Am J Orthod*. 73(6):619–633.

Kravitz N, Kusnoto B. 2007. Posterior impaction with orthodontic miniscrews for openbite closure and improvement of facial profile. *World J Orthod*. 8(2):157–166.

Kuroda S, Kuroda Y, Tomita Y, Tanaka E. 2012. Long-term stability of conservative orthodontic treatment in a patient with rheumatoid arthritis and severe condylar resorption. *Am J Orthod Dentofacial Orthop*. 141(3):352–362.

Proffit W, Fields H, Sarver D. 2007. Contemporary orthodontics. 1st ed. St. Louis (MO): Mosby Elsevier.

Proffit W, White R. 1990. Who needs surgical – orthodontics treatment? *Int J Adult Orthod Orthognath Surg*. 5(2):81–89.

Ribeiro G, Regis S, da Cunha T, Sabatoski M, Guariza-Filho O, Tanaka O. 2010. Multiloop edgewise archwire in the treatment of a patient with an anterior open bite and a long face. *Am J Orthod Dentofacial Orthop*. 138(1):89–95.

Sato S. 1987. Alteration of occlusal plane due to posterior discrepancy related to development of malocclusion: introduction to denture frame analysis. *Bull Kanagawa Dent Coll*. 15:115–123.

Sato S. 1991. An approach to the treatment of malocclusion in consideration of dentofacial dynamics. Tokyo: Torin Books.

Sato, S. 1994. Case report: developmental characterization of skeletal Class III malocclusion. *Angle Orthod*. 64(2):105–111.

Sato, S. 2001. Manual for the clinical application of MEAW technique. 1st ed. Kanagawa: Dental College.

Sato S, Akimoto S, Shinji H, Tanaka E, Celar A. 2007. Development and orthodontic treatment of skeletal class III malocclusion without surgical intervention. *Bull Kanagawa Dent Coll*. 35:51–63.

Sato S, Suzuki N, Suzuki Y. 1988. Longitudinal study of the cant of the occlusal plane and the denture frame in cases with congenitally missing third molars. further evidence for the occlusal plane change related to the posterior discrepancy. *J Jpn Orthod Soc*. 47(3):517–525.

Sato S, Suzuki Y. 1988. Relationship between the development of skeletal mesio-occlusion and posterior tooth-to-denture base discrepancy. Its significance in the orthodontic correction of skeletal class III malocclusion. *J Jpn Orthod Soc*. 47 (4):796–810.

Sato S, Takamoto K, Suzuki Y. 1987. Posterior discrepancy and development of skeletal class III malocclusion: its importance in orthodontic correction of skeletal Class III malocclusion. *Orthod Rev*. 2(6):16–29.

Tanaka E, Sato S. 2008. Longitudinal alteration of the occlusal plane and development of different dentoskeletal frames during growth. *Am J Orthod Dentofacial Orthop*. 134 (5):602.e1–602.e11.

Umemori M, Sugawara J, Mitani H, Nagasaka H, Kawamura H. 1999. Skeletal anchorage system for open bite correction. *Am J Orthod Dentofacial Orthop*. 115(2):166–174.

Watanabe N, Fukui T, Saito I. 2012. Orthodontic treatment combined with temporary anchorage device for a case of Class II with osteoarthrosis of the temporomandibular joint. *Orthod Waves*. 71(3):99–104.

Woodside D. 1998. Do functional appliances have an orthopedic effect? *Am J Orthod Dentofacial Orthop*. 113(1): 11–14.

Yang Z, Ding Y, Feng X. 2011. Developing skeletal Class III malocclusion treated nonsurgically with a combination of a protraction facemask and a multiloop edgewise archwire. *Am J Orthod Dentofacial Orthop*. 140(2):245–255.

5. DISCUSIÓN

La planificación ortodóncica deberá ser realizada con base en un listado de problemas específicos para cada caso. El ortodoncista muchas veces solo enfoca su atención en el componente dentario, oclusal, esquelético y/o facial para el establecimiento de objetivos y elección de tratamiento, dejando de lado al componente periodontal. Es importante establecer límites para nuestras terapias, principalmente en el caso de tratamientos compensatorios, donde los movimientos dentarios son mayores. El periodonto, o tejidos de soporte dentario, muchas veces podrán limitar o modificar nuestro plan de tratamiento, con el objetivo de mantener los dientes dentro de sus límites y sin crear efectos colaterales a corto y/o largo plazo en la salud periodontal que puedan afectar los resultados del tratamiento. Es importante mencionar que la obtención de relaciones dentofaciales adecuadas no son el único objetivo que debemos tener en consideración como ortodoncistas.

En relación a la evaluación pre tratamiento del caso presentado: que un paciente no presente enfermedad periodontal, en cualquiera de sus estadíos, no significa que los tejidos de soporte no deban ser sistemáticamente evaluados para un correcto delineamiento de nuestra planificación. Como fue mencionado anteriormente, será responsabilidad del ortodoncista evaluar las características morfológicas del componente periodontal sano sobre el cual se moverán las piezas dentarias, y que deberá mantener sus condiciones clínicas saludables al final del tratamiento. En el reporte de caso presentado solo se incluyó la siguiente frase en relación a la evaluación del componente periodontal: *The periodontal condition (periodontal biotype) was adequate to support the orthodontic tooth movement.* Esta afirmación es superficial y carece de sustento para justificar la posterior elección del tratamiento utilizado.

Para poder realizar un pronóstico aproximado acerca del comportamiento del periodonto ante las opciones de tratamiento propuestas, debió evaluarse el grosor y ancho gingival,

además de la morfología del hueso alveolar.[29] Si bien evaluar el grosor gingival de una forma objetiva, probablemente, no este al alcance del ortodoncista, el ancho de la encía queratinizada, por la facilidad de su medición, sí pudo haberse realizado.[31,32,33] Existe una correlación positiva entre el ancho de la encía queratinizada y el grosor del tejido gingival.[51] De esta forma, pacientes con ancho gingival mayor de 2 milímetros podrán ser categorizados como de biotipo favorable. De forma retrospectiva, puede decirse que el ancho de la encía queratinizada del paciente era adecuado para la gran mayoría de regiones; aunque anchos menores de 2 mm podían observarse en algunos de los incisivos inferiores. Se asume que un biotipo gingival grueso es un factor de predicción de éxito, porque resiste mejor el movimiento ortodóncico.[30,32,46] El paciente presentaba también incisivos largos y delgados que han sido asociados a zonas estrechas de encía queratinizada, poca profundidad de sondaje, y un pronunciado contorno festoneado del margen gingival; además de experimentar mayor recesión del margen gingival vestibular.[47,48]

En relación a la evaluación de la morfología del hueso alveolar, es verdad que no pueden indicarse siempre imágenes tridimensionales para este propósito; sin embargo, podría realizarse para casos de grandes camuflajes y en regiones específicas dependiendo de la planificación de ciertos movimientos. A pesar de lo mencionado, que el paciente tenga una tendencia de crecimiento vertical, la presencia de mordida abierta y la clase III,[69,70] podría habernos indicado la presencia de un componente alveolar mas fino, com tablas corticales de menor dimensión, principalmente en la región anterior de incisivos. Similarmente, considerando que el hueso bucal de la region premolares y molares superiores es generalmente delgado, movimientos ortodóncicos leves deberían haberse planificado en dichas regiones, prefiriendo correcciones de las bases apicales y no movimientos dentarios grandes para conseguir la corrección de la maloclusión.

A manera de resumen, distintas características clínicas podrían haber guiado nuestra elección de tratamiento con un enfoque periodontal. Que el paciente sea joven y de sexo masculino, que tenga buena higiene y la presencia de un ancho de encía queratinizada

adecuado eran características favorables; sin embargo, la probable morfología alveolar disminuida y la necesidad de grandes movimientos dentarios para un tratamiento de camuflaje, contraindicarían dicha elección. Con este enfoque, un tratamiento orto-quirúrgico habría sido el más indicado.

¿Cuánto podría haber perjudicado el tratamiento de camuflaje ortodóncico al componente periodontal? Por tratarse de un caso de grandes movimientos dentarios, probablemente ciertos daños podrían haberse causado. Independientemente de la mecánica o aparato utilizados, los movimientos buco-linguales son los mas nocivos porque pueden sacar los dientes de su envoltura alveolar.[6,9,87,88,89] En casos leves a moderados, las posibles reducciones de la tabla ósea o dehiscencias óseas causadas por el movimiento dentario no serán visualizadas clínicamente, pues ocurre el establecimiento de un tejido conjuntivo de adherencia largo, y así, el surco gingival no se hace mas profundo.[9] Sin embargo, en camuflajes ortodóncicos, donde en la mayoría de casos ya existen cambios compensatorios naturales, los movimientos dentarios son mas extensos, pudiendo sobrepasar el margen de adaptación fisiológica del periodonto. En el sentido sagital, por ejemplo, los insicivos superiores e inferiores sufrieron grandes movimientos hacia vestibular y lingual, respectivamente. Aunque se realizaron movimientos de inclinación, que son los recomendados para pacientes hiperdivergentes con estructura alveolar fina, la extensión del movimiento fue significativa para alcanzar a corrección de la maloclusión. Como resultado, son evidentes leves recesiones gingivales en la región vestibular de incisivos inferiores, cuyo pronóstico no es muy favorable, considerando la corta edad del paciente. Leves recesiones gingivales y aumento de corona clínica también se evidenció en premolares inferiores, en los cuales no se realizaron movimientos en el sentido transversal y si grandes movimientos en el sentido sagital.

En el sentido transversal, se ha comprobado que los premolares superiores son las piezas dentarias que mas sufren dehiscencias óseas cuando movimientos hacia vestibular son realizados.[91] La corrección transversal en el presente caso, se dio principalmente por

inclinación hacia vestibular del componente dentario posterior superior. Similarmente, se presentaron leves recesiones gingivales y aumento de las coronas clínicas de los dientes involucrados. En relación al componente vertical, aunque la literatura afirma que el periodonto acompaña a los movimientos extrusivos,98,99 en el presente caso dichos movimientos fueron extremos, lo cual pudo contribuir a los cambios periodontales presentados. Es importante mencionar que las deformidades dentofaciales, en su gran mayoría, involucran no solamente el componente sagital, sino también el transversal y vertical. Consecuentemente, los movimientos dentarios en un tratamiento de camuflaje ortodóncico también serán realizados en todas las dimensiones. Esto, dependiendo de la severidad del caso, también podría perjudicar al periodonto.

Diferentes trabajos concluyen que el tratamiento ortodóncico no es factor causal de problemas periodontales, específicamente recesiones gingivales.[86,102,105] Sin embargo, podría considerarse un factor contribuyente, que sumado a otros factores podría conducir a la aparición de problemas en el periodonto. En relación a los aparatos utilizados, si bien el uso de determinados dispositivos podría contribuir al cambio en las características y patogenicidad de los microorganismos periodontales,[108] ello podría controlarse con técnicas adecuadas de higiene, además que en inherente al tratamiento y no tiene relevancia específica para el caso presentado en particular. Por otro lado, aunque no exista evidencia disponible, podría decirse que la mecánica ortodóncica usando arcos multiloops podría resultar favorable, debido al uso de fuerzas ligeras que no incrementarían el riesgo de daño de las estructuras periodontales.

Cambios inflamatorios y/o aumento de volumen gingival durante el tratamiento ortodóncico son cambios reversibles que desaparecen una vez removidos los aparatos. Sin embargo, las dehiscencias óseas y recesiones gingivales muchas veces no desaparecen a largo plazo. Esto puede ser evidenciado en el caso presentado, después de 2 años y medio de retirados los aparatos ortodóncicos. Es importante mencionar que el pronóstico dependerá de otros factores. En este caso, aunque el paciente tenga una higiene favorable, el componente periodontal resultó disminuido siendo aun adulto joven, lo que podría perjudicarlo a largo plazo.

Desde un punto de vista y análisis retrospectivo, recomendaría considerar el componente periodontal en nuestras evaluaciones y determinación de nuestro plan de tratamiento. Debería incluirse una breve ficha para evaluar sistemáticamente el periodonto y recurrir cuando sea necesario a un especialista para solicitar una opinión sobre nuestro tratamiento. Mantener una adecuada salud periodontal debería ser parte de nuestros objetivos. Una planificación con enfoque en la corrección de la maloclusión y adecuada relación de las estructuras dentofaciales, resultará incompleta si existe la posibilidad de, por lo menos, debilitar el componente periodontal. No se puede despreciar el daño periodontal por mas leve que sea, cuando tenemos a la mano alternativas de tratamiento disponibles que ofrezcan resultados adecuados. En relación al presente caso, considero los resultados adecuados a pesar del leve daño causado sobre las estructuras periodontales. Actualmente no existen en la literatura estudios a largo plazo que evalúen el componente periodontal después de aplicadas terapias ortodóncicas, por lo que resulta difícil establecer pronósticos y emitir opiniones concluyentes.

6. CONCLUSIONES

- El fenotipo periodontal, es decir, las características anatómico morfológicas del periodonto, como el grosor gingival (espesor vestíbulo – lingual), ancho gingival (longitud o altura de la encía queratinizada) y morfología del hueso alveolar, determinarán su comportamiento ante un tratamiento ortodóncico. Un fenotipo periodontal grueso será más favorable.

- Determinadas características dentofaciales estarán asociadas a la condición del periodonto. Pacientes hiperdivergentes y de clase III presentarán morfología del hueso alveolar mas fina.

- La evaluación del componentes periodontal deberá realizarse por regiones, y la planificación de tratamiento deberá tener en consideración dichas características, planificando movimientos dentro de los límites periodontales. Los movimientos en el sentido buco-lingual serán los mas nocivos pues existirá la posibilidad de movilizar los dientas fuera de sus bases óseas.

- El tratamiento ortodóncico no es factor causal de enfermedad periodontal o defectos periodontales; sin embargo, podría ser un factor contribuyente.

- Será responsabilidad del ortodoncista evaluar las características morfológicas del componente periodontal sano, sobre el cual se moverán las piezas dentarias, debiendo tener como uno de sus objetivos mantener sus condiciones clínicas saludables al final del tratamiento ortodóncico.

7. REFERENCIAS BIBLIOGRÁFICAS

1. Pearson, L. Gingival height of lower central incisors, orthodontically treated and untreated. Angle Orthod 1968;38(4):337-9.

2. Zachrison, B.; Alnaes, L. Periodontal condition in orthodontically treated and untreated individuals. I. Loss of attachment, gingival pocket depth and clinical crown height. Angle Orthod 1973;43(4):402-11.

3. Zachrison, B.; Alnaes, L. Periodontal condition in orthodontically treated and untreated individuals. II. Alveolar bone loss: Radiographic findings. Angle Orthod 1974;44(1):48-55.

4. Kloehn, J.; Pfeifer, J. The effect of orthodontic treatment on the Periodontium. Angle Orthod 1974;44(2):127-34.

5. Sperry, T. The role of dental compensations in the orthodontic treatment of mandibular prognathism. Angle Orthod 1977; 47(4):293-299.

6. Steiner, G. Changes of the marginal periodontium as a result of labial tooth movement in monkeys. J Periodontol 1981; 52(6):314-320.

7. Engelking, G.; Zachrisson, B. Effects of incisor repositioning on monkey periodontium after expansión through the cortical plate. Am J Orthod 1982;82:23-32.

8. Artun, J. Krogstad, O. Periodontal status of mandibular incisors following excessive proclination. A study in adults with surgically treated mandibular prognathism. Am J Orthod Dentofacial Orthop 1987;91:225-32.

9. Wennstrom, J.; Lindhe, J. Some periodontal tissue reactions to orthodontic tooth movement in monkeys. J Clin Periodontol 1987;14:121-129.

10. Davies, T. The effect of orthodontic treatment on plaque and gingivitis. Am J Orthod Dentofacial Orthop 1991;99:155-62.

11. Ngan, P. Grafted and ungrafted labial gingival recession in pediatric orthodontic patients: effects of retraction and inflammation. Quintessence Int 1991;22:103-11.

12. Bondemark, L. Interdental bone changes after orthodontic treatment: A 5 - year longitudinal study. Am J Orthod Dentofacial Orthop 1998;114:25-31.

13. Ruf, S. Does orthodontic proclination of lower incisors in children and adolescents cause gingival recession? Am J Orthod Dentofacial Orthop 1998;114:100-6.

14. Artun, J. Periodontal status of mandibular incisors after pronounced orthodontic advancement during adolescence: A follow-up evaluation. Am J Orthod Dentofacial Orthop 2001;119:2-10.

15. Djeu, G. Correlation between mandibular central incisor proclination and gingival recession during fixed appliance therapy. Angle Orthod 2002;72:238-245.

16. Allais, D. Melsen, B. Does labial movement of lower incisors influence the level of the gingival margin? A case – control study of adult orthodontic patients. European Journal of Orthodontics 2003;25:343-352.

17. Janson, G. Comparative radiographic evaluation of the alveolar bone crest after orthodontic treatment. Am J Orthod Dentofacial Orthop 2003;124:157-64.

18. Melsen, B.; Allais, D. Factors of importance for the Development of dehiscences during labial movement of mandibular incisors: A retrospective study of adult orthodontic patients. Am J Orthod Dentofacial Orthop 2005;127:552-61.

19. Yared, K. Periodontal satatus of mandibular central incisors after orthodontic proclination in adults. Am J Orthod Dentofacial Orthop 2006;130:6.e1-6.e8.

20. Renkema, A. Gingival recessions and the change of inclination of mandibular incisors during orthodontic treatment. European Journal of Orthodontics 2012;35:249-255.

21. Renkema, A. Development of labial gingival recessions in orthodontically treated patients. Am J Orthod Dentofacial Orthop 2013;143:206-12.

22. Lindhe, J.; Karring, T.; Lang, N. Periodontología clínica e implantología odontológica. Ed. Médica Panamericana, 2009, 569 p.

23. Carranza, F. Sznajder, N. Compendio de Periodoncia. 5ta edición. Ed. Médica Panamericana Argentina, 1996, 222 p.

24. Newman, M.; Takei, H.; Klokkevold, P.; Carranza, F. Carranza`s Clinical Periodontology. 11ra edición. Elsevier Health Sciences, 2011, 872 p.

25. Botero, J.; Bedoya, E. Determinantes del diagnóstico periodontal. Rev. Clin. Periodoncia Implantol. Rehabili. Oral 2010;3(2):94-99.

26. Papapanou, P.; Tonetti, M. Diagnosis and epidemiology of periodontal osseous lesions. Periodontology 2000. 2000;22:8-21.

27. Seibert, J.; Lindhe, J. Esthetics and periodontal therapy. In: Lindhe J, ed. Textbook of Clinical Periodontology. 2nd ed. Copenhangen, Denmark: Munksgaard;1989:477-514.

28. Egrega, A. Relationship between the width of the zone of keratinized tissue and thickness of gingival tissue in the anterior maxilla. Int J Periodontics Restorative Dent 2012;32:573-9.

29. Malhotra, R. Analysis of the gingival biotype based on the measurement of the dentopapillary complex. Journal of indian Society of Periodontology 2014;15(1):43-47.

30. Fu, J. Tissue biotype and Its retaion to the underlying bone morphology. J Periodontol 2010;81:569-574.

31. Greenberg, J. Transgingival probing as a potential estimator of alveolar bone level. J Periodontol 1976;47:514-517.

32. Kan, J. Dimensions of peri-implant mucosa: An evaluation of maxillary anterior single implants in humans. J Periodontol 2003;74:557-562.

33. Barriviera, M. A new method to assess and measure palatal masticatory mucosa by cone – beam computerized tomography. J Clin Periodontol 2009;36:564-568.

34. Fuhrmann, R. Three – dimensional interpretation of labiolingual bone width of the lower incisors. J. Orofac. Orthop. 1996;57(3):168-185.

35. Fuhrmann, R. Assessment of the dentate alveolar process with high resolution computed tomography. Dentomaxillofac Radiol. 1995;24(1):50-4.

36. Leung, C. Accuracy and reliability of cone – beam computed tomography for measuring alveolar bone height and detecting bony dehiscences and fenestrations. Am J Orthod Dentofacial Orthop 2010;137:S109-19.

37. Molen, A. Considerations in the use of cone-beam computed tomography for buccal bone measurements. Am J Orthod Dentofacial Orthop 2010;137:S130-5.

38. Damstra, J. Accuracy of linear measurements from cone – beam computed tomography – derived surface models of different voxel sizes. Am J Orthod Dentofacial Orthop 2010;137:16.e1-16.e6.

39. Ballrick, J. Image distortion and spatial resolution of a commercially available cone-beam computed tomography machine. Am J Orthod Dentofacial Orthop 2008;134:573-82.

40. Sun, Z. Effect of bone thickness on alveolar bone – height measurements from cone – beam computed tomography images. Am J Orthod Dentofacial Orthop 2011;139:e117-e127.

41. Wood, R. Factors affecting the accuracy of buccal alveolar bone heigh measurements from cone – beam computed tomography images. Am J Orthod Dentofacial Orthop 2013;143:353-63.

42. Timock, A. Accuracy and reliability of buccal bone height and thickness measurements from cone – beam computed tomography Imaging. Am J Orthod Dentofacial Orthop 2011;140:734-44.

43. Lundstrom, A. Malocclusion of the teeth regarded as a problema in connection with the apical base. The International Journal of Orthodontia, Oral Surgery and Radiography 1925;11(7):591-602.

44. Proffit, W.; Fields, H.; Sarver, D. Ortodoncia contemporánea. 4ta edición. Elsevier España, 2009, 751 p.

45. Thilander, B. Tissue reactions in Orthodontics. In: Graber TM, Vanarsdall R, Vig KWL, eds. Orthodontics: Current Principles and Techniques, ed 4. St. Louis: Elsevier; 2005.

46. Claffey, N. Relationship of gingival thickness and bleeding to loss of probing attachment in shallow sites following nonsurgical periodontal therapy. J Clin Periodontol 1986;13:654-657.

47. Olsson, M.; Lindhe, J. On the relationship between Crown form and clinical features of the gingiva in adolescents. J Cin Periodontol 1993;20:570-577.

48. Olsson, M.; Lindhe, J. Periodontal characteristics in individuals with varying form of the upper central incisors. J Clin Periodontol 1991;18:78-82.

49. Vandana, K. Thickness of gingiva in association with age, genmder and dental arch location. J Clin Periodontal 2005;32:828-830.

50. Goaslind, G. Thickness of facial gingiva. J Periodontol 1977;48:768-771.

51. Coeli, A. Relationship between the width of the zone of keratinized tissue and thickness of gingival tissue in the anterior maxilla. The international Journal of periodontics & restorative dentistry. 2012;32(5):573-579.

52. Bowers, G. A study of the width of attached gingiva. J Periodontol 1963;34:201-209.

53. Coatoam, G.; Behrents, R.; Bissada, F. The width of keratinized gingiva during orthodontic treatment: Its significance and impact on periodontal status. J.Periodontol. 1981; 52(6):307-13.

54. Lang, N. The relationship between the width pf keratinized gingiva and gingival health. J Periodontol 1972;43:623.

55. Miyasoto, M. Gingival conditions in áreas of minimal and apreciable width of keratinized gingiva. J Clin Periodontol 1977;4:200.

56. Wennstrom, J. Keratinized gingiva and gingival health. I.A.D.R. Abstracts 1980; 378.

57. Hangorsky, U. Clinical Assessment of free gingival graft effectiveness on the maintenance of periodontal health. J Periodontol 1980;51:274.

58. Edwards, J. A study of the anterior portion of the palate as it relates to orthodontic therapy. Am J Orthod 1976;69(3):249-273.

59. Mulie, R.; Hoeve, A. The limitations of tooth movement within the symphysis studied with laminagraphy and standardized occlusal films. J Clin Orthod 1976;10(2):882-899.

60. Handelman, C. The anterior alveolus; Its importance in limiting orthodontic treatment and its influence on the occurrence of iatrogenic sequelae. Angle orthod 1996; 66(2):95-110.

61. Yu, Q.; Pan, X.; Ji, G.; Shen, G. The association between lower incisal inclination and morphology of the supporting alveolar bone – A cone beam CT study. Int J Oral Sci 2009;1(4):217-223.

62. Ferreira, M. Avaliaçao da espessura da tábua óssea alveolar vestibular e lingual dos maxilares por meio da tomografía computadorizada de feixe conico (Cone beam), [dissertaçao]. Sao Paulo (SP): Universidade da cidade de Sao Paulo; 2010.

63. Lee, K. Computed tomographic analysis of tooth-nearing alveolar bone for orthodontic miniscrew placement. Am J Orthod Dentofacial Orthop 2009;135:486-94.

64. Gamboa, D. Alveolar bone morphology under the perspective of the computed tomography: Defining the biological limits of tooth movement. Dental Press J Orthod 2010; 15(5):192-205.

65. Fuhrmann, R. Three – Dimensional cephalometry and Three – Dimensional Skull models in orthodontic/Surgical Diagnosis and Treatment Planning. Semin Orthod 2002;8:17-22.

66. Gracco, A. Upper incisor position and bony support in untreated patients as seen on CBCT. Angle Orthod. 2009;79(4):692-702.

67. Tsunori, M. Relationship between facial types and tooth and bone characteristics of the mandible obtained by CT scanning. Angle Orthod. 1998;68(6):557-62.

68. Beckmann, S. Alveolar and skeletal Dimensions associated with lower face height. Am J Orthod Dentofacial Orthop. 1998;113(5):498-506.

69. Kim, Y. Alveolar bone loss around incisors in surgical skeletal class III patients. Angle Orthod. 2009;79(4):676-82.

70. Yamada, C. Spatial relationships between the mandibular central incisor and associated alveolar bone in adults with mandibular prognathism. Angle Orthod 2007;77(5):766-72.

71. Harrel, S. Occlusal forces as a risk factor for periodontal disease. Periodontology 2000. 2003;32:111-117.

72. Hallmon, W. Occlusal trauma: Effect and impact on the periodontium. Ann Periodontol 1999;4:102-107.

73. Harrel, S.; Nunn, M. Longitudinal Comparison of the periodontal status of patients with moderate to severe periodontal disease receiving no treatment, non-surgical treatment, and surgical treatment utilizing individual sites for analysis. J Periodontol 2001;72:1509-1519.

74. Harrel, S.; Nunn, M. The effect of occlusal discrepancies on treated and untreated periodontitis. II. Relationship of occlusal treatment to the progression of periodontal disease. J Periodontol 2001;72:495-505.

75. Nunn, M.; Harrel, S. The effect of occlusal discrepancies on treated and untreated periodontitis. I. Realtionship of initial occlusal discrepancies to initial clinical parameters, J Periodontol 2001;72:485-494.

76. Knowles, J. Occlusal interferences and loss of periodontal attachment. J Dent Res 1967;46:168.

77. Ngom, P. Intraarch and Interarch relationships of the anterior teeth and periodontal conditions. Angle Orthod 2006;76:236-242.

78. Renkema, A. Gingival labial recessions in orthodontically treated and untreated individuals – a pilot case – control study. J Clin Periodontol. 2013. In press.

79. Sallum, E. Clinical and microbiologic changes after removal of orthodontic appliances. Am J Orthod Dentofacial Orthop. 2004;126(3):363-6.

80. Gong, Y. Clinical, microbiologic and immunologic factors of orthodontic treatment – induced gingival enlargement. Am J Orthod Dentofacial Orthop. 2011;140(1):58-64.

81. Teles, R. Relationships among gingival crevicular fluid biomarkers, clinical parameters of periodontal disease, and the subgingival microbiota. J Periodontol 2010;81(1):89-98.

82. Reichert, C. Interfaces between orthodontic and periodontal treatment: their current statuts. J Orofac Orthop. 2011;72(3):165-86.

83. Nokhbehsaim, M. Contribution of orthodontic load to inflammation – mediated periodontal destruction. J Orofac Orthop 2010;71(6):390-402.

84. Rody, W. Impact of orthodontic retainers on periodontal health status assessed by biomarkers in gingival crevicular fluid. Angle Orthod. 2011;81(6):1083-9.

85. Van Gastel, J. Longitudinal changes in gingival crevicular fluid after placement of fixed orthodontics appliances. Am J Orthod Dentofacial Orthop 2011;139(6):735-44.

86. Aziz, T.; Flores-Mir, C. A sistematic review of the association between apploance-induced labial movement of mandibular incisors and gingival recession. Aust Orthod J 2011; 27(1):33-39.

87. Fuhrman, R. Three – dimensional evaluation of periodontal remodeling during orthodontic treatment. Semin Orthod. 2002;8(1):23-8.

88. Wehrbein, H. Mandibular incisors, alveolar bone, and symphisis after orthodontic treatment. A retrospective study. Am J Orthod Dentofacial Orthop. 1996;110(3):239-46.

89. Wehrbein, H. Human histologic tissue response after long – term orthodontic tooth movement. Am J Orthod Dentofacial Orthop. 1995;107(4):360-71.

90. Sarikaya, S. Changes in alveolar bone thickness due to retraction of anterior teeth. Am J Orthod Dentofacial Orthop. 2002;122(1):15-26.

91. Garib, D. Periodontal effects of rapid maxillary expansion with tooth – tissue – borne and tooth – borne expanders: a computed tomography evaluation. Am J Orthod Dentofacial Orthop. 2006;129(6):749-58.

92. Bassarelli, T. Changes in clinical crown height as a result of transverse expansion of the maxilla in adults. European Journal of Orthodontics 2005;27:121-128.

93. Rungcharassaeng, K. Factors affecting buccal bone changes of maxillary posterior teeth after rapid maxillary expansion. Am J Orthod Dentofacial Orthop 2007;132:428.e1-428.e8.

94. Saacks, E. Vanarsdall, R. Evaluation of the Skeletal transverse dimension as a Risk Indicator for maxillary buccal gingival recession in adults, Unpublished Thesis. University of Pennsylvania, 1994.

95. Ricketts, R. Perspectives in the clinical application of Cephalometrics, the first fifty years. Angle Orthod 1981;51:115-150.

96. Vanarsdall, R. Transverse dimension and Long- term stability. Semin orthod 1999;5:171-180.

97. Betts, N.; Vanarsdall, R. Diagnosis and treatment of transverse maxillary deficiency. Int J Adult Orthod Orthognathic Surg 1995;10:75-96.

98. Pikdoken, L. Gingival response to mandibular incisor extrusion. Am J Orthod Dentofacial Orthop 2009;135:432-433.

99. Beckmann, S. Changes in alveolar morphology during open bite treatment and prediction of treatment result. European Journal of Orthodontics 2002;24:391-406.

100. Armitage, G. Development of a classification system for periodontal diseases and conditions. Ann Periodontol 1999;4:1-6.

101. Kassab, M.; Cohen, R. The etiology and prevalence of gingival recession. J Am Dent Assoc 2003;134:220-5.

102. Vassalli, I.; Grebenstein, C.; Topouzelis, N.; Sculean, A.; Katsaros, C. Orthodontic therapy and gingival recession: a sistematic review. Orthod Craniofac Res 2010;13:127-141.

103. Batenhorst, K. Tissue changes resulting from facial tipping and extrusion of incisors in monkeys. J Periodontol 1974;45:660-8.

104. Dorfman, H. Mucogingival changes resulting from mandibular incisor tooth movement. Am J Orthod 1978;74:286-97.

105. Bollen, A. The effects of orthodontic therapy on periodontal health: A sistematic review of controlled evidence JADA 2008;139(4):413-422.

106. Huser, M. Effects of orthodontic bands on microbiologic and clinical parameters. Am J Orthod Dentofacial Orthop 1990;97:213-8.

107. Diamanti – Kipioti, A. Clinical and microbiological effects of fixed orthodontic appliances. J Clin Periodontol 1987;14:326-33.

108. Listgarten, M. Relative distribution of bacteria at clinically healthy and periodontally diseased sites in humans. J Clin Periodontol 1978;5:115-32.

109. Gastel, J. Longitudinal changes in gingival crevicular fluid after placement of fixed orthodontic appliances. Am J Orthod Dentofacial Orthop 2011;139:735-44.

110. Proffit, W.; Ackerman, J. Diagnosis and treatment planning, in Graber, M, Vanarsdall RL Jr (eds): Orthodontics: Current Principals and treatment. St Louis, MO, Mosby, 1994.

111. Mills, J. Long – term results of the proclination of lower incisors. British Dental Journal 1966;120:355-363.

112. Wennström, J. Periodontal tissue response to orthodontic movement of teeth with infrabony pockets. Am J Orthod Dentofacial Orthop 1993;103:313-319.

113. Urs, J. Gingival recessions of lower incisors after proclination by orthodontic or surgical displacement. Am J Orthod Dentofacial Orthop 2013. In press.

114. Lindhe, J.; Svanberg, G. Influence of trauma from occlusion on progression of experimental periodontitis in the Beagle dog. J Clin Periodontol 1974;1:3-14.

115. Ericsson, I.; Thilander, B.; Lindhe, J.; Okamoto, H. The effect of orthodontic tilting movements on the periodontal tissue of infected and non – infected dentitions in dogs. J Clin Periodontol 1977;4:278-293.

116. Artun, J.; Urbye, KS. The effect of orthodontic treatment on periodontal bone support in patients with advanced loss of marginal periodontium. Am J Orthod Dentofac Orthop 1988;93:143-148.

117. Re, S.; Corrente, G.; Abundo, R.; Cardaropoli, D. Orthodontic treatment in periodontally compromised patients: A 12 – year report. Int J Periodontics Restorative Dent 2000;20:31-39.

118. Wennström, JL. Periodontal tissue response to orthodontic movement of teeth with infrabony pockets. Am J Orthod Dentofac Orthop 1993;103:313-319.

119. Nevins, M. The use of orthodontic therapy to alter infrabony pockets. Part II. Int J Periodontics Restorative Dent 1990;10:199-207.

120. Steffensen, B. Orthodontic intrusive forces in the treatment of periodontally compromised incisors: A case report. Int J Periodontics Restorative Dent 1993;13:433-441.

121. Thilander, B. Infrabony pockets and reduced alveolar bone height in relation to orthodontic therapy. Semin Orthod 1996;2:55-61.

122. Re, S. Orthodontic movement into bone defects augmented with bovine bone mineral and fibrin sealer: A reentry case report. Int J Periodontics Restorative Dent 2002;22:138-145.

123. Polson, A. Periodontal response after tooth movement into infrabony defects. J Periodontol 1984;55:197-202.

124. Melsen, B.; Agerbaek, N.; Eriksen, J.; Terp, S. New attachment through periodontal treatment and orthodontic intrusión. Am J Orthod Dentofac Orthop 1988;94:104-116.

125. Melsen, B.; Agerbaek, N.; Markenstam, G. Intrusion of incisors in adult patients with marginal bone loss. Am J Orthod Dentofac Orthop 1989;96:232-241.