Universidad Nacional Mayor de San Marcos
Universidad del Perú. Decana de América

Dirección General de Estudios de Posgrado
Facultad de Medicina
Unidad de Posgrado

Cemento biocerámico Biodentine en obturación retrógrada

TRABAJO ACADÉMICO

Para optar el Título de Segunda Especialidad Profesional en Carielogía y Endodoncia

AUTOR

Lía Félida LUZA YARANGA

ASESOR

Dra. Doris Elizabeth SALCEDO MONCADA

Lima - Perú

2026



Reconocimiento - No Comercial - Compartir Igual - Sin restricciones adicionales

https://creativecommons.org/licenses/by-nc-sa/4.0/

Usted puede distribuir, remezclar, retocar, y crear a partir del documento original de modo no comercial, siempre y cuando se dé crédito al autor del documento y se licencien las nuevas creaciones bajo las mismas condiciones. No se permite aplicar términos legales o medidas tecnológicas que restrinjan legalmente a otros a hacer cualquier cosa que permita esta licencia.

Referencia bibliográfica

Luza L. Cemento biocerámico Biodentine en obturación retrógrada [Trabajo académico de segunda especialidad]. Lima: Universidad Nacional Mayor de San Marcos, Facultad de Medicina, Unidad de Posgrado; 2026.

Metadatos complementarios

Datos de autor	
Nombres y apellidos	Lía Félida Luza Yaranga
Tipo de documento de identidad	DNI
Número de documento de identidad	44858489
URL de ORCID	https://orcid.org/0009-0003-9215-3900
Datos de asesor	
Nombres y apellidos	Doris Elizabeth Salcedo Moncada
Tipo de documento de identidad	DNI
Número de documento de identidad	08489787
URL de ORCID	orcid.org/0000-0003-0092-4214
Datos del jurado	
Presidente del jurado	
Nombres y apellidos	Saúl Ilizarbe Escajadillo
Tipo de documento	DNI
Número de documento de identidad	07278130
Miembro del jurado 1	
Nombres y apellidos	Elvis Pablo Terrel Navarro
Tipo de documento	DNI
Número de documento de identidad	21287464
Miembro del jurado 2	
Nombres y apellidos	César Ivanovish Franco Quino
Tipo de documento	DNI
Número de documento de identidad	70516067
Datos de investigación	

Línea de investigación	No aplica.
Grupo de investigación	No aplica
Agencia de financiamiento	Sin financiamiento.
Ubicación geográfica de la investigación	Universidad Nacional Mayor de San Marcos País: Perú Departamento: Lima Provincia: Lima Latitud: -12.05642315 Longitud: -77.0843326901621
Año o rango de años en que se realizó la investigación	Agosto 2016 – abril 2023
URL de disciplinas OCDE	Odontología, Cirugía oral, Medicina oral https://purl.org/pe-repo/ocde/ford#3.02.14

FACULTAD DE ODONTOLOGÍA
UNIVERSIDAD NACIONAL MAYOR DE SAN MARCOS
UNIDAD DE POSGRADO

"Año de la Esperanza y el Fortalecimiento de la Democracia"

ACTA N° 0011-FO-UPG-2026

ACTA DE SUSTENTACIÓN DEL TRABAJO ACADÉMICO PARA OPTAR EL TÍTULO DE SEGUNDA ESPECIALIDAD PROFESIONAL EN CARIELOGÍA Y ENDODONCIA

Siendo las 11:00 horas del martes 28 de abril de dos mil veintiséis, en el nuevo Auditorio del pabellón administrativo de la Facultad de Odontología, el Jurado de Sustentación conformado por los docentes:

- **Presidenta** : Mg. Esp. Saúl Ilizarbe Escajadillo
- **Miembro** : Mg. Esp. Elvis Pablo Terrel Navarro
- **Miembro** : Mg. Esp. César Ivanovish Franco Quino
- **Miembro Asesor** : Dra. Esp. Doris Elizabeth Salcedo Moncada

Se reunieron para la sustentación del trabajo académico titulado: **"CEMENTO BIOCERÁMICO BIODENTINE EN OBTURACIÓN RETRÓGRADA",** presentado por la **C.D. Lía Félida Luza Yaranga**, egresada del Programa de la Segunda Especialidad Profesional en Carielogía y Endodoncia, desarrollado en la Unidad de Posgrado de la Facultad de Odontología.

Concluida la sustentación, los miembros del jurado procedieron a formular sus preguntas las que fueron absueltas por la titulando. Acto seguido se procedió con la evaluación correspondiente. En forma colegiada, el jurado asigno la calificación de:

DIECINUEVE	19	APROBADO POR DESTACADO
Letras	Número	Escala

Habiendo sido aprobada la sustentación del trabajo académico, el Jurado de Sustentación recomienda al Consejo de Facultad apruebe el otorgamiento del Título de Segunda Especialidad Profesional en Carielogía y Endodoncia a **Doña Lía Félida Luza Yaranga.**

Siendo las 11.50 horas, se levantó la sesión. Se deja constancia del acto, mediante las firmas del Jurado de Sustentación y Asesor del Trabajo Académico en la presente acta.

Mg. Esp. Saúl Ilizarbe Escajadillo
Presidente

Mg. Esp. Elvis Pablo Terrel Navarro
Miembro

Mg. Esp. César Ivanovish Franco Quino
Miembro

Dra. Esp. Doris Elizabeth Salcedo Moncada
Miembro Asesor

Nota: La calificación se consigna en letras, números y nivel, de acuerdo con el Reglamento General de Estudios de Posgrado.

El resultado de la calificación de la sustentación de tesis corresponderá a uno de los siguientes niveles

- 20 : Aprobado por excelencia
- 18 – 19 : Aprobado por destacado
- 16 – 17 : Aprobado por logro
- 14 - 15 : Aprobado
- 0 – 13 : Desaprobado

El promedio de la calificación con fracción de 0.5 o más, se redondea al entero inmediato superior.

UNIVERSIDAD NACIONAL MAYOR DE SAN MARCOS
Universidad del Perú, Decana de América

Anexo 1

CERTIFICADO DE SIMILITUD

Yo, Dra. DORIS ELIZABETH SALCEDO MONCADA en mi condición de asesor acreditado con el Dictamen de la UPG N° 0171-FO-UPG-2024, del Trabajo Académico, cuyo título es "CEMENTO BIOCERÁMICO BIODENTINE EN OBTURACIÓN RETRÓGRADA", presentado por la C.D. LÍA FÉLIDA LUZA YARANGA para optar el título de Segunda Especialidad Profesional en Carielogía y Endodoncia, CERTIFICO que se ha cumplido con lo establecido en la Directiva de Originalidad y de Similitud de Trabajos Académicos, de Investigación y Producción Intelectual. Según la revisión, análisis y evaluación mediante la plataforma PIDS, el documento evaluado cuenta con el 7% de similitud, nivel **PERMITIDO** para continuar con los trámites correspondientes y para su **publicación en el repositorio institucional.**

Se emite el presente certificado en cumplimiento de lo establecido en las normas vigentes, como uno de los requisitos para la obtención del título de Segunda Especialidad Profesional en Carielogía y Endodoncia.

Lima, 18 de mayo de 2026



Firma del Asesor:

Nombres y Apellidos del asesor: Doris Elizabeth Salcedo Moncada

DNI: 08489787

INDICE

RESUMEN 7
INTRODUCCIÓN 9
INFORMACIÓN DEL PACIENTE 12
Hallazgos Clínicos 12
Línea de tiempo 12
DIAGNÓSTICO Y EVALUACIÓN 13
Signos clínicos 13
Pruebas de sensibilidad pulpar 13
Signos radiográficos 13
INTERVENCIÓN TERAPÉUTICA 23
Intervención endodóntica 23
Intervención Restauradora 34
Intervención Quirúrgica 34
RESULTADO Y SEGUIMIENTO 39
FOTOS DEL REPORTE DE CASO 42
CONTROL DE CASO 4 AÑOS 5 MESES 50
CONTROL DE CASO 7 AÑOS 8 MESES 52
DISCUSIÓN 54
CONCLUSIONES 58
PERSPECTIVA DEL PACIENTE 60
ANEXO 1 62
Consentimiento Informado 62
REFERENCIAS BIBLIOGRÁFICAS 63

LISTA DE FIGURAS

FIGURA 1: A: Incisivo superior con pulpa necrótica. Se observa el conducto lateral. B: Conducto principal con la entrada al conducto lateral. El lumen de ambos está lleno de una densa biopelícula bacteriana 18

FIGURA 2: Ápice radicular de ICS extraído con lesión apical. B: CR apical obstruido con biopelícula bacteriana. C: CL que conecta el conducto principal y la lesión. D: Aumento contenido bacteriano del CL. E: mayor aumento de la (D) foramen del CL también obstruido con una densa biopelícula bacteriana 19

FIGURA 3: Posibilidades de propagación de infecciones endodónticas 20

FIGURA 4: A: ápice radicular severamente reabsorbido, El lumen del conducto está lleno de células inflamatorias. B: conducto apical con bacterianas formadas en estructuras de biopelícula. 21

FIGURA 5: Agujas NaviTips 24

FIGURA 6: grado de penetración del irrigante independientemente del diseño de la punta de la aguja 25

FIGURA 7: velocidad del irrigante en la parte apical de un conducto radicular utilizando diferentes tipos de agujas: (a) planas, (b) biseladas y (c) con muescas; agujas de extremo cerrado: (d) con salida lateral, (e) con doble salida lateral y (f) con múltiples salidas. Todas las agujas están ubicadas a 3 mm por debajo de la longitud de la punta 25

Por lo tanto; por el grado de penetración del irrigante y diseño de la punta de la aguja se usó la aguja NaviTip de 25mm de 30 ga color azul de punta plana 25

FIGURA 8: (A) Formación de burbujas unos segundos después de mezclar cantidades iguales de NaOCl al 5 % y EDTA al 17 % que indica su reacción química. (B) Masa de color naranja-marrón formada debido a la interacción entre NaOCl al 5 % y CHX al 2 % (mezclados en cantidades iguales). 27

FIGURA 9: Aspecto visual de las interacciones entre los siguientes: (A) 5,25% NaOCl y 2% CHX; (B) 0,16% NaOCl y 2% CHX; (C) 17% EDTA y 2% CHX; (D) solución salina y 2% CHX; (E) etanol y 2% CHX; (F) 5,25% NaOCl y 17% EDTA; (G) 5,25% NaOCl y 10% ácido cítrico; (H) 5,25% NaOCl y 37% ácido fosfórico. 27

FIGURA 10: Presencia de Vapor Lock.a nivel apical..... 28

FIGURA 11: Reconstrucciones tridimensionales por microtomografía computarizada de un conducto radicular que muestran restos de tejido duro extruidos apicalmente como resultado de diferentes frecuencias de picoteo a la longitud de trabajo. 28

FIGURA 12: Bacterias colonizando la superficie dentinaria, complejidad de la infección presencia de múltiples morfotipos bacterianos. 31

FIGURA 13: Fotomicrografías SEM de dentina erosionada después de la irrigación alternada con NaOCl al 2,5 % y EDTA disódico al 17 %..... 31

FIGURA 14: Colgajo gingival vestibular 35

FIGURA 15: Despegamiento de un colgajo de grosor total. Fuente: https://odontopromoxivunerg.files.wordpress.com/2013/01/4.pdf 35

FIGURA 16: Segmentos radiculares apicales reconstruidos a 3 mm del ápice radicular con diferente anatomía de conductos accesorios. 36

FIGURA 17: La extirpación del extremo apical de 3 mm de la raíz elimina el 98% de las ramificaciones apicales y el 93% de los conductos laterales (Atlas of Microsurgery in Endodontics 2001) 36

FIGURA 18: Resección radicular incompleta observada en 1 y 2. (Atlas of Microsurgery in Endodontics 2001) 37

FIGURA 19: Un bisel en ángulo de 45 grados se asocia con túbulos dentinarios más expuestos en la superficie de la raíz cortada, lo que puede estar asociado con un mayor riesgo de microfiltración bacteriana después de la operación. (Atlas of Microsurgery in Endodontics 2001)..... 37

FIGURA 20: Imagen digital de una resección apical de 3 mm (Photo by Dr. F. Maggiore, Germany.) 37

FIGURA 21: Lesión fistulosa en zona anterior a nivel de pieza 11 42

FIGURA 22: Defecto anatómico en el ápice de pieza 11 42

FIGURA 23: A: Presencia de supernumerario, posición atípica en zona de espinal nasal anterior B: Evidencia de reabsorción periapical de pieza 11 43

FIGURA 24: Aislamiento absoluto y apertura cameral pieza 11 43

FIGURA 25: Medida de la aguja NaviTip, para la irrigación con Hipoclorito de Sodio dentro de la cámara y conducto radicular 43

FIGURA 26: A y B: Medida tentativa con lima K 25.02 21mm y ajuste respectivo dentro del conducto radicular de pieza 11. C: Rx periapical que confirma longitud de trabajo y defecto anatómico apical pieza 11 44

FIGURA 27: A: Motor X Smart Plus B: Limas Protaper Next X1 X2 X3 C: Protaper Next X4..... 45

FIGURA 28: A: Equipo de ultrasonido Satelec P5XS B y C: Medición de la longitud del inserto Irrisonic a 5mm menos de la longitud de trabajo y activación ultrasónica dentro del conducto de la pieza 11 46

FIGURA 29: A y B: Cono de gutapercha 40.04 a longitud de trabajo 25mm y verificación radiográfica C: Condensación lateral con adaptación de conos accesorios 20.02 D: Obturación final 47

FIGURA 30: A: Curetaje y Apicectomía pieza 11. B: Verificación de corte y observación del conducto radicular obturado de la pieza 11. C y D: Preparación con la punta ultrasónica a nivel apical 48

FIGURA 31: A y B: Presentación individual de polvo y líquido. C, D: Preparación según fabricante E: Textura, aplicación y sellado de la cavidad preparada, obturación retrógrada de la pieza 11 49

FIGURA 32: Foto extraoral después de la cirugía a los 7 días de control 49

FIGURA 33: Ausencia de lesión fistulosa a nivel de pieza 11, tejidos blandos conservados sin inflamación adyacente 50

FIGURA 34: Formación de hueso apical, formación de ligamento periodontal, IRO a nivel apical de pieza 11 compatible con material de sellado retrógrado con aparente buen sellado apical. 50

FIGURA 35: Formación de hueso periapical, formación de ligamento periodontal, IRO a nivel apical en pieza 11 compatible con material de sellado retrógrado con aparente buen sellado apical y continuación con material de sellado endodóntico. 50

FIGURA 36: Vista en corte axial: se puede observar la formación de hueso periapical y formación de ligamento periodontal. 51

FIGURA 37: Tejidos blandos conservados a nivel de pieza 11, sin presencia de lesión inflamatoria 52

FIGURA 38: Ausencia de IRL a nivel de pieza 11, IRO compatible con reparación ósea periapical a nivel de pieza 11 52

FIGURA 39: Vista en 3D donde se puede observar la formación de hueso y ausencia de fenestraciones 52

FIGURA 40: Vista en corte axial: se puede observar formación de hueso periapical y ligamento periapical ausencia de IRL compatible con lesión periapical. 53

LISTA DE CUADROS

TABLA 1: Clasificación del Diagnóstico Pulpar y Periapical según la AAE-2009 15
TABLA 2: Agujas NaviTips 24
TABLA 3: Tiempo necesario para desinfectar los conos de gutapercha sumergidos en hipoclorito de sodio y clorhexidina 33
TABLA 4: Definición del puntaje del dolor 39
TABLA 5: Definición de puntaje clínico 40
TABLA 6: Definición de Curación 40
TABLA 7: Valoración Tomográfica 41

PALABRAS CLAVES: Cemento Biocerámico, Apicectomía, Obturación retrógrada, Biodentine.

RESUMEN

Este trabajo es de carácter clínico, descriptivo no experimental añade estudios en los que se implementa el uso del Cemento Biocerámico como el Biodentine™, que es un material reparador demostrando excelentes propiedades y resultados. Además, describe su composición, aplicaciones clínicas, propiedades, ventajas y manipulación. Se menciona también conceptos de cirugía paraendodóntica, obturación retrógrada, apicectomía, indicaciones, contraindicaciones, protocolo de manejo y técnica quirúrgica.

En la actualidad el material de obturación retrógrada o retroobturación más usado es el mineral trióxido agregado (MTA), este material se ha convertido en el Gold estándar en los procedimientos de obturación retrógrada durante una cirugía paraendodóntica. Aunque el MTA sea el cemento más recomendado, no tiene adecuadas propiedades mecánicas y adhesivas, trae consigo algunos inconvenientes entre los cuales se identifica un fraguado lento y dificultad en el manejo operativo; por ello, en busca del material de obturación retrógrada ideal se ha introducido al mercado un nuevo Cemento Biocerámico a base de silicato de calcio llamado Biodentine™. El objetivo de este reporte de caso es presentar al Biodentine™, como material nuevo con propiedades físicas y operativas mejoradas para el manejo radicular; ya que, es un material bioactivo sustituto de dentina con resultados favorables cuando se usa como material de retroobturación.

El siguiente reporte de caso describe a un paciente de sexo masculino de 17 años que acudió a la consulta por manifestar un ligero cambio de coloración en el incisivo central superior derecha pieza 11 y la presencia de una lesión en mucosa de varios años atrás, producto de una caída en bicicleta a los 9 años de edad. A la evaluación clínica y radiográfica, no presentó sintomatología dolorosa a los cambios térmicos, presentó ligera movilidad dental, se evidenció una fístula en zona mucosa de dicha pieza, IRL a nivel periapical difusa compatible con absceso dental y defecto anatómico compatible con reabsorción radicular además de ello presencia de un diente supernumerario entre las piezas 11 y 21. Se determinó como diagnóstico definitivo según el consenso de la Asociación Americana de Endodoncia (AAE)[1]: Diagnóstico Pulpar: Necrosis Pulpar y Diagnóstico Periapical: Absceso Apical Crónico.

El plan de tratamiento consistió en un tratamiento de conductos con un sistema mecanizado e hibridación de sistemas, restauración con resina 3M™ Filtek™ Z350 y seguido de una cirugía paraendodóntica que incluyó: curetaje apical, apicectomía, retro instrumentación y obturación retrógrada de la pieza 11 y como material de relleno fue utilizado el Biodentine (Septodont, Saint Maur

des Fossés, Francia) con la finalidad de sellar el sistema de conductos radiculares.

Según el libro de Endodoncia Ciencia y Tecnología de Lima Machado M[2], se menciona que el éxito endodóntico está en la ausencia de síntomas clínicos y de lesiones apicales posteriores al tratamiento endodóntico entre uno y cuatro años de control del diente restaurado e integrado a su función, ello se tomó en cuenta para realizar la evaluación de la reparación ósea y el éxito del tratamiento.

Podemos concluir que el uso y aplicación de Cementos Biocerámicos es altamente recomendable como material de obturación retrógrada. El Biodentine™ puede ser usado sin temor en una reabsorción del ápice radicular, contribuye a la formación de hueso y ligamento periodontal después de una cirugía paraendodóntica lo que demuestra los controles postoperatorios de nuestro reporte de caso.

INTRODUCCIÓN

La Asociación Americana de Endodoncia (AAE) con el propósito de establecer una clasificación para el diagnóstico de lesiones pulpares y periapicales publica un consenso el cual facilita y determina correctamente qué tipo de tratamiento clínico se debe realizar teniendo un diagnóstico endodóntico completo el mismo que incluye un diagnóstico pulpar y periapical para cada diente al ser evaluado y así tener un tratamiento de conductos adecuado según el diagnóstico.

Una de las causas para que se produzca un fracaso en el tratamiento de conductos es la presencia de conductos secundarios y la persistencia bacteriana, muchos estudios han demostrado la presencia intrarradicular como extrarradicular de colonias bacterianas a manera de biofilm con una íntima relación simbiótica lo que los hace resistentes a la preparación química y mecánica del conducto radicular, así como también a la medicación entre citas; por lo tanto, para erradicarlo surge la necesidad de una intervención quirúrgica denominada cirugía paraendodóntica[3] que hoy en día es considerada una alternativa de tratamiento que busca la conservación de las piezas dentales a través del corte apical.

El objetivo principal de la cirugía paraendodóntica es obtener la curación del hueso perirradicular que generalmente se consigue mediante la eliminación de agentes irritantes o factores causales que afectan la raíz de la pieza dental. Se expone el ápice del diente afectado, eliminando las lesiones extrarradiculares existentes, cuerpos extraños y sobre todo el tejido quístico; mediante, un curetaje de los tejidos periapicales con la resección del ápice es decir extirpando la parte infectada, para luego hacer una preparación ultrasónica del ápice terminando con la colocación de un material para sellar la cavidad y de esta manera se impedirá el paso de agentes microbianos[3].

Las principales indicaciones para su realización son: persistencia de sintomatología, falsas vías, transporte apical, desplazamiento de material más allá del ápice, presencia de materiales insolubles en el conducto radicular, quistes radiculares, perforaciones y sobre todo cuando existe una complejidad anatómica en las raíces de las piezas dentales entre ellas los deltas apicales, curvas radiculares, calcificaciones, reabsorciones radiculares y cuando hay presencia de ápices abiertos donde el sellado radicular mediante gutapercha puede ser difícil y poco preciso[3].

El corte de la porción apical y su posterior sellado con el cemento evitará la microfiltración de microorganismos residentes en el área; por ello, es importante los requisitos que debe cumplir un material de sellado retrógrado. Los requisitos de este material de sellado son: resistencia a la microfiltración, inducir a la regeneración del complejo del ligamento periodontal (LP); es decir,

promover la cementogénesis sobre la propia obturación del extremo radicular, debe ser biocompatible, dimensionalmente estable con el paso del tiempo, ser radiopaco, no causar ninguna tinción de los tejidos circundantes y finalmente buenas propiedades de manipulación y tiempo de trabajo.

Son muchos factores que contribuyen el éxito de la cirugía paraendodóntica, como la selección de casos y una adecuada modalidad quirúrgica, que se ajuste a las necesidades del tratamiento donde el material de obturación desempeña un papel fundamental.

Muchos materiales se han desarrollado para cumplir con estas propiedades entre los que se puede mencionar la amalgama de plata, gutapercha, cementos basados en óxidode cinc- eugenol (IRM, Super EBA), Ionómero de vidrio, resinas compuestas y silicatos[4]. Estos cementos utilizados en la obturación retrógrada han sido estudiados permanentemente; ya que, son materiales que presentaron altos niveles de microfiltración, se demostró que eran tóxicos, cancerígenos, corrosivos y su uso está contraindicado por la FDA lo que indujo a muchos investigadores a realizar trabajos para encontrar un cemento adecuado que pueda aplicarse sin temor a microfiltraciones, biocompatible con los tejidos y que promueva la reparación apical.

En la actualidad, se están realizando investigaciones con los nuevos cementos dentales evaluando la capacidad de sellado marginal, los resultados son superiores comparados con los cementos comúnmente utilizados ya que algunos de estos cementos carecen de estudios a largo plazo[5].

Hoy en día, existe una gama de cementos muy cercanos a las características ideales, sumado un diagnóstico adecuado y plan de tratamiento correcto garantizan el éxito del tratamiento de conductos y cirugía periapical, entre los cementos actuales que tienen propiedades mucho más biocompatibles y bioactivos tenemos: al trióxido mineral agregado (MTA)[6], desarrollado en la Universidad de Loma Linda, California en la década de 1990. Es un material a base de cemento Portland y óxido de bismuto, presenta un pH alcalino, la mezcla de este cemento da como resultado la formación de óxido de calcio, que posteriormente se transforma en hidróxido de calcio obteniéndose como resultado un cambio de pH alcalino de 10,2 y pasada las 3 horas se modifica a 12,5; esta variación trae consigo efectos antibacterianos beneficiosos; sin embargo, este pH disminuye cuando hay presencia de sangre. Si lo comparamos con otros cementos su solidificación se da en un ambiente húmedo[7].

Otro cemento importante es el Biodentine™ de la casa comercial Septodont[8] que es: biocompatible y bioactivo con los tejidos perirradiculares, tiene una composición similar al MTA, pero con características mejoradas las cuales favorecen a la regeneración del ligamento periodontal, cemento y hueso

alveolar. Esto debido a la formación de puentes dentinarios, es radiopaco con baja solubilidad, pH alto y al mismo tiempo reduce el tiempo de trabajo del operador en comparación con el MTA. Se utiliza en pulpotomías, recubrimiento pulpar directo, como reparación en lesiones de furca, perforaciones radiculares, apicoformaciones y cirugías paraendodónticas.

Aunque los informes de los casos son definitivamente recursos importantes para confirmar la idoneidad de un material para uso clínico, es innegable que se puedan lograr resultados más confiables a través de ensayos clínicos a largo plazo después de un periodo prolongado podría conducir a la recopilación de datos basados en evidencia como ha sido para el MTA. Aunque las características químicas y las características generales de Biodentine™ son similares, está claro que se debe realizar un número específico de ensayos clínicos antes de llegar a conclusiones definitivas.

Hasta ahora, hay un ensayo clínico de 3 años en el que se ha utilizado Biodentine™ y ha sido evaluado en función de diversos parámetros como la adaptación marginal, el contacto interproximal, la rugosidad de la superficie y el dolor postoperatorio. Se concluyó que Biodentine™ mostró un rendimiento clínico favorable hasta un período de 6 meses, aunque el otro material de prueba (Z100) mostró mejores puntuaciones en términos de forma anatómica, adaptación marginal y contacto proximal. Después de un período de 1 año, los autores continuaron la investigación mediante la adición de Z-100 sobre Biodentine™ mediante la técnica de emparedado que resultó en un tratamiento muy satisfactorio[9].

Llegaron a la conclusión de que Biodentine™ es un sustituto de la dentina bien tolerado para los dientes posteriores por hasta 6 meses, durante los cuales la abrasión es el principal proceso de degradación. No se observa decoloración y el material incluso ha arrojado resultados superiores en comparación con Z-100 en términos de esta propiedad. En general, se recomendó que Biodentine™ se usará bajo un plan de tratamiento establecido[7]

Los estudios resumidos son la única información clínica disponible publicada hasta el momento y se presume que a medida que se publiquen más datos clínicos sobre Biodentine™, el operador podrá tomar una decisión más sólida y confiable con respecto a su uso.

El objetivo de este trabajo académico es presentar a este material llamado Biodentine™ con propiedades físicas y químicas mejoradas para el uso y manejo en la obturación retrógrada como también en casos de reparación de perforaciones radiculares, exposiciones pulpares iatrogénicas y como sustituto dentinario, biocompatible con los tejidos y que presenta mejores resultados comparados con otros cementos de silicato de calcio.

INFORMACIÓN DEL PACIENTE

Paciente de 17 años de edad, sexo masculino, estudiante, acudió a la Unidad de Posgrado - Facultad de Odontología, Especialidad de Carielogía y Endodoncia de la Universidad Nacional Mayor de San Marcos el 20 de agosto del 2016.

Refirió presentar una “Bolita en la encía” de hace un tiempo atrás y un ligero oscurecimiento del diente antero superior derecha, sin presentar ninguna sintomatología dolorosa.

La madre fue observando el cambio de color en el diente que fue de manera progresiva desde que se cayó de la bicicleta golpeándose los dientes anteriores en la vereda a los 9 años de edad. Refirió que cuando sufrió la caída se rompieron parte de sus 2 dientes de adelante, lo cual acudió a un consultorio particular donde se les restauró los dientes, le indicaron unos analgésicos, pero no le tomaron ninguna radiografía periapical. Cuando cumplió los 15 años le realizaron una endodoncia y le colocaron un “perno” en el diente afectado del lado izquierdo.

La madre también refirió que su hijo no presenta antecedentes sistémicos, ni familiares. El paciente se encontró en aparentemente buen estado de salud general (ABESG), lúcido orientado en tiempo espacio y persona (LOTEP).

Hallazgos Clínicos

Al examen clínico extraoral paciente de tez trigueña, con simetría facial, sin adenopatías aparentes.

Al examen clínico intraoral se observó restauraciones en piezas 17(o), 16(o), 25(o), 26(o), 27(o), 36(o), 46(o), lesiones cariosas recidivantes en piezas 11(p), 21(p) y una leve inflamación gingival asociada a acúmulo de placa bacteriana en zona posterior.

En pieza 11, ligero cambio de coloración, restauración con resina a nivel inciso mesial con zonas retentivas a la exploración, a nivel de mucosa de la misma pieza dental se observó un tracto sinusal (FIGURA 21), eritematosa y fluctuante de tamaño considerable con salida de fluido a la palpación.

Línea de tiempo

El paciente reportado acudió a la Universidad Nacional Mayor de San Marcos, Facultad de Odontología, Postgrado de Carielogía y Endodoncia, para evaluación y tratamiento de piezas anteriores. Se sometió a toma de datos para la historia clínica, examen clínico, evaluación radiográfica y tomográfica además de la evaluación de riesgo-beneficio, que dieron lugar a la decisión de realizar un tratamiento endodóntico en pieza 11 más la cirugía paraendodóntica.

El paciente y su madre fueron informados e instruidos acerca de los procedimientos quirúrgicos, cuidados postoperatorios, controles y opciones alternativas de tratamiento. La madre dio su consentimiento firmando en el documento anexado a la historia clínica de su hijo (Anexo 1).

DIAGNÓSTICO Y EVALUACIÓN

Según Machado M[2] en su libro menciona que es importante la información subjetiva que nos brinda el paciente, se debe integrar los signos y síntomas para realizar una correcta interpretación de datos y sumado los exámenes auxiliares como un análisis radiográfico se podría realizar un buen diagnóstico y plan de tratamiento.

Signos clínicos:

- **Observación**: pieza 11 con restauración de resina inciso-mesial, con ligero cambio de coloración y a nivel de mucosa se observó el tracto sinusal.
- **Palpación:** a la presión digital se observó salida de secreción purulenta a nivel de mucosa de la pieza 11.
- **Percusión:** ligera sensación de molestia a la percusión vertical y ninguna sintomatología a la percusión horizontal.
- **Sondeo:** se evaluó con una sonda periodontal y se concluyó que la pieza 11 no presentó bolsas periodontales.
- **Movilidad:** se evaluó a través del método manual de forma bidigital por medio de los mangos de dos instrumentos puestos en cada superficie de la pieza dental vestibular y palatino, realizando los movimientos a cada lado se observó movilidad de grado 1.

Pruebas de sensibilidad pulpar:

- **Pruebas térmicas:** al contacto con el frío, aplicación del Endo-Frost (Spray refrigerante sin olor a temperatura de -50ºC) a nivel cervical de la pieza dental no presentó sensibilidad. Al contacto con el calor, aplicación de una barra de gutapercha reblandecida, a nivel cervical de la pieza dental, tampoco presentó sensibilidad.

Signos radiográficos:

- **Radiografía periapical:** el examen radiográfico periapical del sector anterior pieza 11 evidenció IRO a nivel inciso mesial compatible con material de restauración, conducto radicular amplio a nivel coronal y angosto en tercio apical, IRL difusa a nivel apical compatible con absceso dental y defecto anatómico a nivel apical de la pieza

compatible con reabsorción radicular, presencia de un diente supernumerario entre las piezas 11 y 21 con ápice radicular en cercanía con el ápice radicular de la pieza 11 (FIGURA 22).

- **Tomografía dental:** Se evidencia el defecto anatómico de la raíz de la pieza 11; la cercanía de ápices entre el supernumerario y la pieza 11 y la posición atípica del supernumerario sobre la espina nasal anterior con dirección coronal hacia la base de las fosas nasales (FIGURA 23A). Se evidenció fenestración ósea en zona anterior de pieza 11 con dirección coronal de aproximadamente 3mm y reabsorción radicular de la misma. (FIGURA 23B).

En el año 2009 se publicó una clasificación basada en evidencia, la Asociación Americana de Endodoncia (AAE) señaló un sistema de hallazgos clínicos y radiográficos por cada diagnóstico, en el cual se buscó unificar criterios para mejorar el abordaje clínico.

***TABLA 1**: Clasificación del Diagnóstico Pulpar y Periapical según la AAE-2009*

PULPAR	RASGOS CLÍNICOS	RASGOS RADIOGRÁFICOS
PULPA NORMAL	No hay signos evidentes. Parámetros normales en respuesta a las pruebas de sensibilidad pulpar	Sin cambios periapicales
PULPITIS REVERSIBLE	Dolor agudo de tipo transitorio que dura segundos y desaparece cuando se elimina un estímulo frío, calor o dulce. Dolor espontaneo, respuesta positiva a las pruebas de sensibilidad térmica y eléctrica.	Sin cambios periapicales
PULPITIS IRREVERSIBLE SINTOMÁTICA	Dolor agudo de tipo espontáneo, prolongado, de intensidad creciente que persiste incluso después de retirar el estímulo, relacionado con lesiones cariosas y restauraciones amplias con filtración.	Puede haber ensanchamiento del LP. IRL amplia compatible con lesión cariosa profunda con aparente compromiso pulpar y/o IRO compatible con restauraciones profundas.
PULPITIS IRREVERSIBLE ASINTOMÁTICA	Exposición pulpar por caries, fractura coronal complicada sin tratamiento. Pruebas de sensibilidad pulpar: positivas con respuesta anormal prolongada en ocasiones retardada.	Posible ensanchamiento del LP IRL amplia compatible con lesión cariosa profunda con compromiso pulpar, restauraciones profundas o trauma.
NECROSIS PULPAR	Pruebas de sensibilidad pupar negativo en piezas multirradiculares en ocasiones resultado falso positivo. Algunos casos con cambio	Ligero ensanchamiento del LP. IRL compatible con lesión cariosa asociada a restauraciones

	de color en la corona con o sin exposición del conducto a la cavidad oral	desadaptadas. IRO compatible con restauraciones profundas. No alteraciones en la zona apical.
PREVIAMENTE TRATADO	Examen clínico muestra que la pieza dental ha sido tratada endodónticamente	Tejidos de soporte permanecen sin cambios. IRO en el conducto radicular compatible con la obturación del conducto con diferentes densidades del material de relleno y/o longitud variable
PREVIAMENTE INICIADO	El examen clínico indica que la pieza dental ha sido iniciada con una pulpectomía parcial o total	Tejidos de soporte permanecen sin cambios. IRL amplia a nivel de cámara pulpar compatible con apertura parcial o total.
PERIAPICAL	**RASGOS CLÍNICOS**	**RASGOS RADIOGRÁFICOS**
TEJIDOS PERIAPICALES SANOS	Periodonto sano	Espacio del LP en condiciones normales
PERIODONTITIS APICAL SINTOMÁTICA	Dolor localizado, persistente y continuo. Dolor a la percusión, palpación. Sensación de presión en la zona apical del diente.	Puede o no estar asociada a radio lucidez apical, ensanchamiento del LP.
PERIODONTITIS APICAL ASINTOMÁTICA	Asintomática, en ocasiones con molestias leves. Dolor a la percusión, ligera sensibilidad a la palpación.	IRL a nivel periapical
ABSCESO APICAL AGUDA	Dolor persistente, pulsátil, localizado o difundido que avanza rápidamente con inflamación intra o	Puede o no estar asociada a cambios en los tejidos de soporte adyacentes:

	extraoral. Sensación de diente extruido Dolor a la presión, percusión, en ocasiones con movilidad dental Presencia de exudado purulento como resultado del proceso infeccioso por Necrosis Pulpar. Malestar general.	ensanchamiento del LP o reabsorción ósea apical.
ABSCESO APICAL CRÓNICO	Respuesta a las pruebas de sensibilidad pulpar negativas Presencia de tracto sinusal en mucosa, con ligera o nula movilidad dental.	IRL a nivel periapical, con límites definidos y diferentes dimensiones.
OSTEITIS CONDENSANTE	Puede o no haber respuesta a la palpación, percusión o responder a las pruebas de sensibilidad pupar Caracterizado como un proceso inflamatorio crónico de intensidad leve	IRO difuso, concéntrica alrededor de la parte apical de la pieza dental.

Por lo tanto, considerando la Clasificación Clínica de Patología Pulpar y Periapical basada en la propuesta de la AAE de Diciembre de 2009 y las pruebas aplicadas como los signos clínicos de observación (presencia de tracto sinusal), palpación (salida deexudado), percusión vertical (ligera molestia), sondeo (no existió bolsas periodontales al sondeo), movilidad (ligera movilidad de grado 1), las pruebas de sensibilidad pulpar (ausencia de dolor) y los signos radiográficos como la radiografía periapical (zona radiolúcida periapical) y tomografía dental (fenestración ósea vestibular, reabsorción radicular apical) se llegó como diagnóstico definitivo:

Diagnostico Pulpar: Necrosis pulpar

Diagnostico Periapical: Absceso Apical Crónico

Tratamiento: Necropulpectomía y Cirugía Paraendodóntica

Cuando se habla de necrosis pulpar, la pulpa primero debe volverse necrótica para que haya una infección en el espacio pulpar y también debe existir una lesión muy grave en la que el desplazamiento del diente corta los vasos sanguíneos apicales.

Debido a que la necrosis pulpar requiere de lesiones graves, es común que también se afecten las áreas adyacente como el cemento de la raíz, lo que resulta en la pérdida de su calidad protectora; puesto que, para obtener detalles sobre el contenido bacteriano típico de una pulpa necrótica traumatizada las toxinas bacterianas ahora pueden pasar a través de los túbulos dentinarios y provocar una respuesta inflamatoria en el ligamento periodontal, lo que provoca la reabsorción de la raíz y el hueso, este tejido granular compuesto de linfocitos, células plasmáticas y leucocitos polimorfonucleares forma el infiltrado periodontal y las células gigantes multinucleadas reabsorben la superficie de la raíz hasta que se elimina el estímulo.

En los dientes maduros, la regeneración pulpar no ocurre y la pulpa necrótica generalmente se infecta a las tres semanas[10]

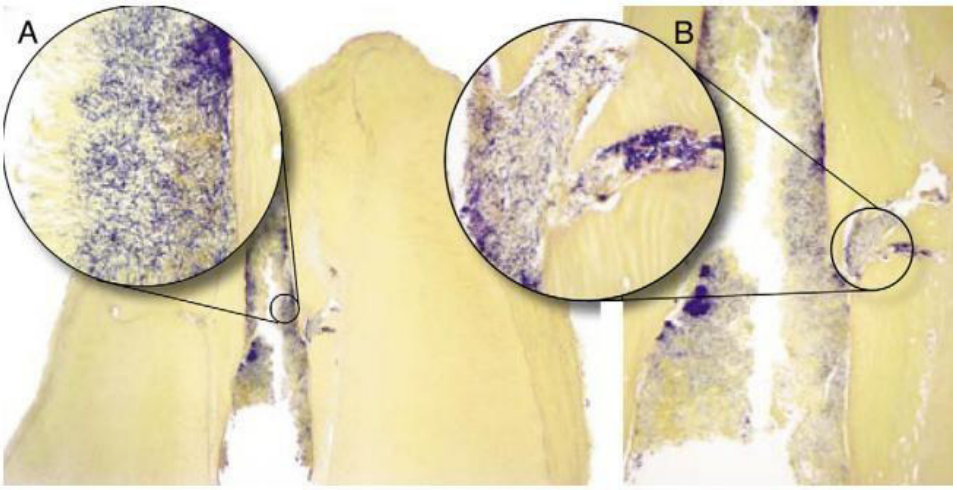

FIGURA 1: *A: Incisivo superior con pulpa necrótica. Se observa el conducto lateral. B: Conducto principal con la entrada al conducto lateral. El lumen de ambos está lleno de una densa biopelícula bacteriana. Fuente: J Endod 2010;36:1277–1288.*

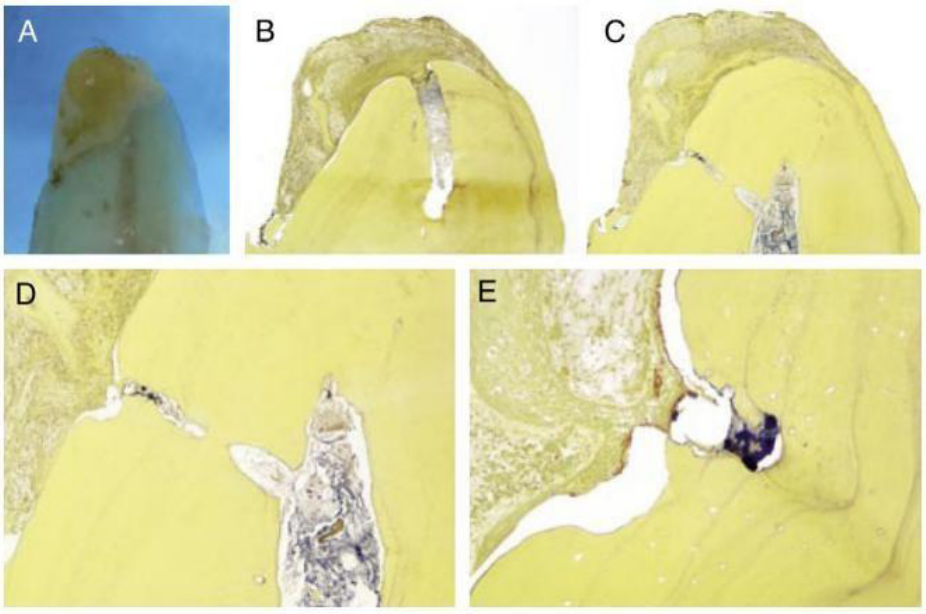

FIGURA 2: *A: Ápice radicular de ICS extraído con lesión apical. B: CR apical obstruido con biopelícula bacteriana. C: CL que conecta el conducto principal y la lesión. D: Aumento contenido bacteriano del CL. E: Mayor aumento de la (D) foramen del CL también obstruido con una densa biopelícula bacteriana. Fuente: J Endod 2010;36:1277–1288.*

La patología periapical, que resulta de la invasión bacteriana, se produce con frecuencia en las etapas posteriores de la destrucción de la necrosis pulpar, lo que resulta en la reabsorción ósea (visible en las radiografías). Con la radiolucidez apical, el espacio del ligamento periodontal apical se ensancha y se vuelve continuo, la lámina dura del área apical se pierde y la lesión periapical aumenta.

El Absceso Apical Crónico es un proceso inflamatorio de larga duración y poca virulencia como lo menciona Vilchis SA[11]; en el cual, existe una invasión de microorganismos alrededor del periápice afectando al hueso alveolar periapical donde no sólo ocurre una lisis del tejido, sino que hay presencia de pus limitada por una fibrosis, que muchas veces puede estar acompañado de un tracto sinusal y drenar en manera continua o intermitente[12,].

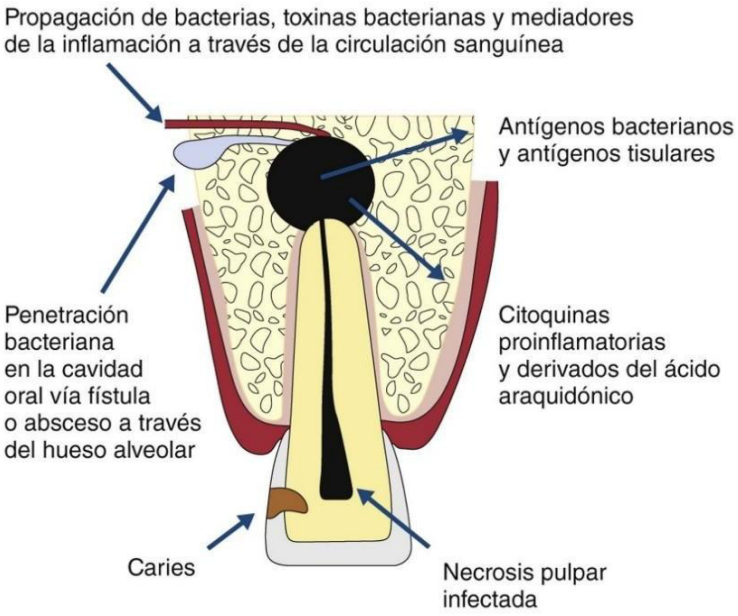

FIGURA 3: *Posibilidades de propagación de infecciones endodónticas*

El tratamiento de estas lesiones puede ser exclusivamente endodóntico, aunque en el caso de lesiones de larga data sumando a defectos anatómicos como ápice abierto y cercanía a un supernumerario como es nuestro caso que fue tratado mediante la obturación del sistema de conductos radiculares (Necropulpectomía) y en simultáneo con el tratamiento quirúrgico (Cirugía Paraendodóntica), siendo esta la técnica de tratamiento descrita con resultando exitoso.

Los dientes con abscesos apicales crónicos y trayectos fistulosos mostraron un patrón infeccioso muy complejo en el sistema de conductos radiculares apicales y en la lesión periapical, con predominio de biopelículas que pueden hasta reabsorber el periápice.



A

B 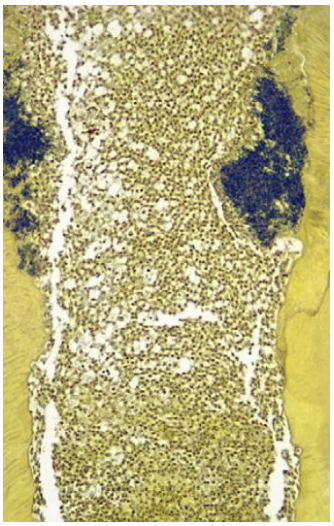

FIGURA 4: *A: Ápice radicular severamente reabsorbido, el lumen del conducto está lleno de células inflamatorias. B: Conducto apical con bacterias formadas en estructuras de biopelícula. Fuente: J Endod 2010;36:1277–1288.*

Este tipo de tratamiento asociados tanto la Necropulpectomía y Cirugía Paraendodóntica, son considerados como una indicación principal en situaciones donde no se consigue el sellado hermético a nivel del tercio apical ya que se está frente a un ápice abierto. El secado de fluidos, la desinfección, la eliminación del exudado inflamatorio y el sellado hermético sólo se conseguirá con una adecuada cirugía paraendodóntica que incluyó en nuestro trabajo académico: curetaje apical, apicectomía, retroinstrumentación y obturación retrógrada de la pieza 11 con el uso de instrumental adecuado específico de microcirugía y Biodentine™ que fue utilizado como material de relleno con la finalidad de sellar el sistema de conductos radiculares y la restauración de la pieza dental (zona de apertura) con una restauración de resina 3M™ Filtek™ Z350.

Características del Pronóstico:

La eliminación de la mayor carga bacteriana se logra siguiendo los pasos del protocolo de irrigación en el tratamiento de conducto; el cual, es muy importante no sólo para eliminar la carga bacteriana sino para reducir la adherencia y la fuerza de adhesión de las bacterias a las paredes dentinarias que se encuentran en un 99% formando biopelículas o biofilms; por tanto, el conocimiento de cómo poder eliminarlos será la clave.

Adicionando al protocolo de irrigación del tratamiento de conducto convencional la Cirugía Paraendodóntica y el uso del Biodentine™ como sellador hermético y biocompatible, garantizará que no haya filtraciones y por ende mejor pronóstico de la pieza dental.

Además de no presentar antecedentes de enfermedad sistémica, buena salud bucal, predisposición y colaboración del paciente se concluyó con un pronóstico favorable.

INTERVENCIÓN TERAPÉUTICA

Para la resolución de nuestro caso se procedió a la intervención farmacológica, quirúrgica con los autocuidados postoperatorios y controles respectivos.

Se explicó a los padres el plan de tratamiento y luego de firmado el consentimiento informado se procedió a realizar las siguientes intervenciones:

- ***Intervención endodóntica:*** apertura cameral, remoción de tejido necrótico, preparación químico mecánica, conometría, obturación en pieza 11.
- ***Intervención restauradora:*** Se le realizó una restauración con resina de la marca 3M™ Filtek™ Z350 en la pieza 11.
- ***Intervención quirúrgica:*** se le realizó cirugía paraendodóntica, curetaje apical, apicectomía, retroinstrumentación y retroobturación del diente 11 con el uso de instrumental específico de microcirugía y cemento biocerámico Biodentine™ que fue utilizado como material de relleno apical.

Intervención endodóntica

Primera sesión. F*echa* **22/08/2016** se inició con los siguientes pasos:

1. Consentimiento informado: se le explicó el diagnóstico, plan de tratamiento y pronóstico de dicha pieza dental, dado ello se le pidió a la madre firmar el consentimiento informado en el documento impreso.
2. Analgesia: se colocó anestesia local a través de la técnica infiltrativa para evitar molestias al colocar y posicionar el clamp de aislamiento, para ello se utilizó una jeringa para Carpulle con una aguja corta 30 G con extremo en bisel y un cartucho de anestesia lidocaína 2% con epinefrina.
3. Aislamiento: se inició con el aislamiento absoluto se realizó utilizando dique de goma 5x5 (cranberry), clamp hygienic #14 A.
4. Apertura cameral: para la apertura cameral se utilizó una fresa de diamante grano mediano de tallo largo 012 (MDT - Israel) (Figura 4)
5. Neutralización del contenido: inmediatamente después de exponer la cámara pulpar, se usó como solución irrigante al NaCl al 4%, con el que se irrigó la cámara pulpar para inspeccionar la zona a trabajar durante un periodo de tres minutos, ello permitió eliminar la mayor cantidad de restos orgánicos e inorgánicos de la cámara pulpar antes de comenzar a introducir una lima endodóntica[13]. (FIGURA 24)

La irrigación se realizó con las agujas NaviTip (Ultradent Products, 2018) (FIGURA 25)

TABLA 2: *Agujas NaviTips*

PRESENTACIÓN	CALIBRE
27mm - Verde	29 ga (Ø 0.33) 30 ga (Ø 0.30)
25mm - Azul	29 ga (Ø 0.33) 30 ga (Ø 0.30)
21mm - Amarillo	29 ga (Ø 0.33) 30 ga (Ø 0.30)
17mm - Blanco	29 ga (Ø 0.33) 30 ga (Ø 0.30)



FIGURA 5: *Agujas NaviTips*

Estos aditamentos presentan un cuerpo de plástico de varios colores, un cuello angulado y cánula metálica muy fina donde el extremo de la punta es suave y flexible, el resto de la longitud es rígida lo que facilita su inserción suave en el conducto radicular sin doblarse.

Según el fabricante

- NaviTip 29 ga / Ø 0,33 mm: Para la aplicación de materiales pastosos, como UltraCal XS y EndoREZ.

- NaviTip 30 ga / Ø 0,30 mm: Para aplicar soluciones y geles, como File-Eze EDTA Lubricant, Ultradent EDTA 18% Solution, Ultradent Citric Acid 20%, Ultra-Etch y NaOCl.

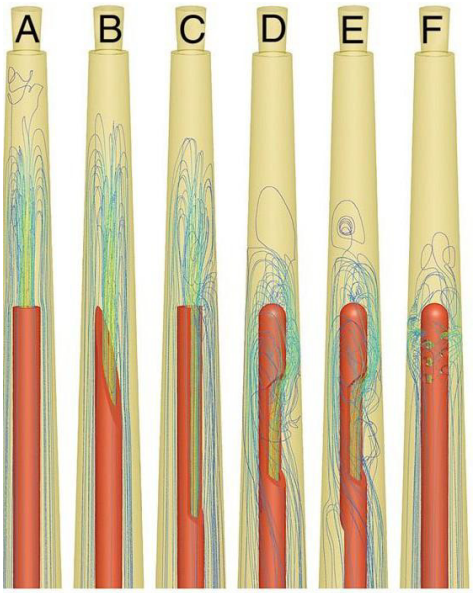

FIGURA 6: *Grado de penetración del irrigante independientemente del diseño de la punta de la aguja. Fuente: J Endod 2010;36:875–879.*

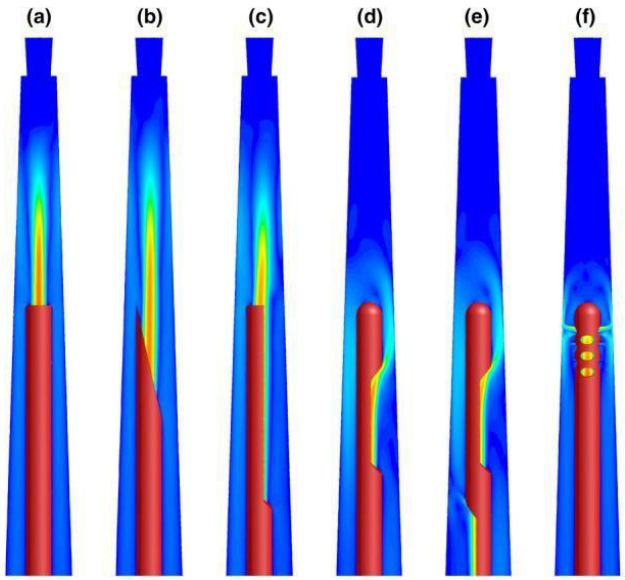

FIGURA 7: *velocidad del irrigante en la parte apical de un conducto radicular utilizando diferentes tipos de agujas: (a) planas, (b) biseladas y (c) con muescas; agujas de extremo cerrado: (d) con salida lateral, (e) con doble salida lateral y (f) con múltiples salidas. Todas las agujas están ubicadas a 3 mm por debajo de la longitud de la punta. Fuente: Int Endod J. 2022;55(3):588–612.*

Por lo tanto; por el grado de penetración del irrigante y diseño de la punta de la aguja se usó la aguja NaviTip de 25mm de 30 ga color azul de punta plana.

La solución irrigante, presenta propiedades tales como:

- Arrastre, retirando los restos de dentina para evitar el

taponamiento del conducto radicular.

- Disolución de agentes inorgánicos y orgánicos del conducto radicular incluyendo la capa de desecho que se produce en la superficie de la dentina por la acción de los instrumentos la cual se compacta en el interior de los túbulos dentinarios.
- Acción antiséptica o desinfectante.
- Lubricante, sirviendo de medio de lubricación para la instrumentación del conducto radicular.
- Acción blanqueadora, debido al oxígeno liberado.
- Baja la tensión superficial lo que favorece la entrada de la solución irrigadora a todo el sistema de conductos radiculares.

6. Inspección de los dos tercios coronales del conducto: la inspección se realizó introduciendo una lima manual tipo k N°10, seguido del tipo k N°15, seguido de la lima manual tipo k N°20 en el conducto para:
   - Explorar el diámetro del conducto radicular.
   - Comprobar permeabilidad del conducto.
   - Facilita información sobre la anatomía topográfica del sistema de conductos radiculares.
7. Conductometría: usando un instrumento lima manual tipo k N°25 (FIGURA 26A Y B) a una longitud aparente en donde se obtuvo un ajuste a nivel apical, corroborado con el localizador foraminal Apex ID de la marca SybronEndo. El uso del localizador nos ayudó a lograr mediciones más exactas de la longitud de trabajo, localizar la constricción apical y también determinar la salida del foramen apical; con ello, obtener un mejor resultado de la terapia endodóntica.

   Se tomó de una radiografía periapical (FIGURA 26C) con la cual se obtuvo la longitud de trabajo.
8. Preparación químico mecánica: para la limpieza, preparación y conformación de conductos radiculares se utilizó la técnica Corono-Apical o Crown-Down con Hibridación de Sistemas, se usó el motor X Smart Plus (FIGURA 27A) iniciando la preparación químico-mecánica con el Sistema Rotatorio Protaper Next X1, X2, X3 (FIGURA 27B) con la cámara inundada de hipoclorito e irrigación continua para finalizar con el Protaper Next serie especial X4 (FIGURA 27C) a nivel apical.

En la preparación de los conductos radiculares se usó NaOCl al 4% y EDTA al 17% activado por las limas rotatorias durante todo el protocolo de preparación de cada sistema. Se evitó la mezcla directa de NaOCl y EDTA; ya que, si se mezcla directamente, se perdería la clorina disponible en el NaOCl, lo que reduciría su actividad antimicrobiana del NaOCl[14].



FIGURA 8: *(A) Formación de burbujas unos segundos después de mezclar cantidades iguales de NaOCl al 5 % y EDTA al 17 % que indica su reacción química. (B) Masa de color naranja-marrón formada debido a la interacción entre NaOCl al 5 % y CHX al 2 % (mezclados en cantidades iguales). Fuente: Int Endod J. 2022;55(3):588–612.*

Si ocurre una mezcla directa de NaOCl + CHX, se formará un precipitado conocido como paracloroanilina. Este precipitado puede causar pigmentaciones en los dientes y la aparición de elementos químicos no identificados en el conducto radicular[15].



FIGURA 9: *Aspecto visual de las interacciones entre los siguientes: (A) 5,25% NaOCl y 2% CHX; (B) 0,16% NaOCl y 2% CHX; (C) 17% EDTA y 2% CHX; (D) solución salina y 2% CHX; (E) etanol y 2% CHX; (F) 5,25% NaOCl y 17% EDTA; (G) 5,25% NaOCl y 10% ácido cítrico; (H) 5,25% NaOCl y 37% ácido fosfórico.* Fuente: J Endod. 2013;39:505–510.

Se aplicó 2.5 ml de NaOCl como irrigación entre lima y lima con recambio constante, realizando movimientos de intrusión y extrusión de la aguja irrigadora NaviTip con presión suave de la jeringa, evitando así la formación del Vapor Look el ingreso máximo de la aguja fue a 3 mm de la LT.



FIGURA 10: *Presencia de Vapor Lock.a nivel apical. Fuente* https://www.researchgate.net/publication/259293934

El éxito del tratamiento del conducto radicular depende entre otros factores como de la eliminación de los microorganismos a través de la instrumentación químico-mecánica dentro del conducto radicular. Este procedimiento elimina la dentina desorganizada e infectada y restos orgánicos que resulta de la conformación y disolución[16] y también es importante los movimientos repetitivos de picoteo, también conocidos como movimientos de entrada y salida mientras menos movimientos menor extrusión de elemento contaminados que pueden desencadenar una reacción inflamatoria, dolor posoperatorio y/o infección[17].

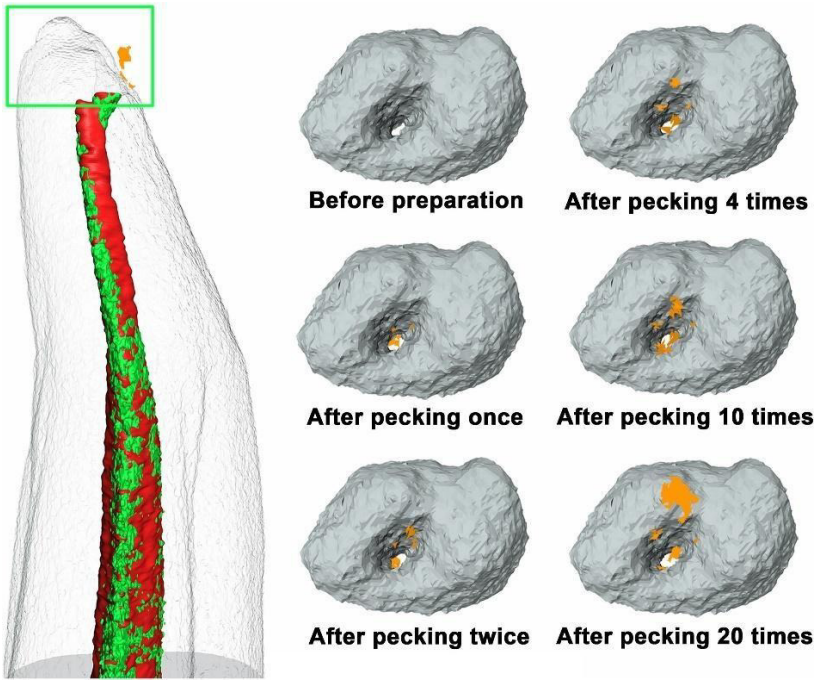

FIGURA 11: *Reconstrucciones tridimensionales por microtomografía computarizada de un conducto radicular que muestran restos de tejido duro extruidos apicalmente como resultado de diferentes frecuencias de picoteo a la longitud de trabajo. Fuente: Journal of Dental Sciences. 2022(17);1274-1280.*

Por lo tanto para producir una menor extrusión de desechos y obtener un tamaño de foramen predecible que corresponda al tamaño de la punta del instrumento, puede ser preferible un solo movimiento de picoteo cuando se utilizan los sistemas rotatorios fundamental para un tratamiento exitoso del conducto radicular.

La capacidad de limpieza de cualquier instrumento dentro del conducto radicular es de importancia para el resultado del tratamiento; sin embargo, ningún sistema de preparación de conductos ofrece una máxima eficiencia en la desinfección de los conductos, especialmente en la zona apical o cuando existen variaciones anatómicas. Por ello se ha propuesto Hibridizar Sistemas de Preparación Radicular para la instrumentación del conducto, capaces de preparar y limpiar completamente el sistema de conductos radiculares.

Esta técnica Híbrida no es más que la combinación de diferentes sistemas manuales/rotativos/reciprocantes que nos ayuda a obtener mayor eficacia y tener preparaciones conservadoras en el sistema de conducto radicular. Para su manejo se requiere de un conocimiento detallado de las propiedades, beneficios, ventajas y limitaciones de cada sistema, la selección adecuada de los sistemas dará forma a cada tercio del conducto radicular[18].

La hibridación de sistemas presenta las siguientes ventajas[11, 19]:

- Mejora la visibilidad e identificación de la entrada de los conductos radiculares ello facilitará la preparación del sistema de conductos radiculares.

- Elimina las líneas dentinarias de acuerdo al diseño de estas limas, llevan los restos de la parte apical hacia la parte coronal del conducto favoreciendo el pasaje de la lima e impidiendo el empaquetamiento de los restos en la zona apical. Este proceso ayuda a disminuir las inflamaciones postoperatorias.

Mejora el efecto de acción de las soluciones irrigadoras cuando entran en contacto con las paredes del conducto radicular, mayor volumen de solución irrigadora mayor efecto de acción[20].

9. Medicación intraconducto (MIC)[21]: se utilizó conos de papel estériles #40 (Taper.06), correspondientes al tamaño y longitud de la lima maestra y se procedió a colocar medicación intraconducto. Se utilizó el hidróxido de calcio ApexCal (Ivoclar Vivadent)[22] llenando el conducto de apical hasta coronal (entrada de los conductos radiculares), se colocó como espaciador entre la medicación y material temporal el teflón estéril; ya que, según la literatura no presenta filamentos que pueden

servir como medio de adherencia bacteriana, luego se colocó cemento de policarboxilato de zinc (Prothoplast) como material temporal de restauración hasta la siguiente cita (7 días).

El medicamento intraconducto más empleado es el hidróxido de calcio (Ca (OH)2). Su aplicación entre citas ha sido rutina en la práctica endodóntica por muchos años como coadyuvante en el control de la contaminación bacteriana. Presenta un pH alto lo que favorece su acción antiséptica, inhibiendo el desarrollo y proliferación bacteriana cuando entra en contacto[23].

Es aplicado como medicación intraconducto y su mecanismo de acción es explicado por la difusión de iones hidroxilo a través de las paredes de la dentina inhibiendo el crecimiento y proliferación bacteriana.

Presenta dos características enzimáticas esenciales[15,16]:

- Inhibe las enzimas bacterianas debido a su efecto antibacterial
- Activa las enzimas tisulares, como la fosfatasa alcalina; por ende, favorece la restauración de los tejidos a través de la mineralización.

Segunda sesión: Fecha **29/08/2016** se procedió a:

10. Activación del irrigante: Después de 7 días se procedió al aislamiento absoluto, retiro de material temporal, lavado con hipoclorito de sodio al 4%, se corroboró la longitud de trabajo. El EDTA al 17% fue usada también como solución irrigadora; ya que, presenta las siguientes características:

    - Elimina la parte mineralizada (componente inorgánico) del barrillo dentinario; es decir, actúa por quelación, que junto al hipoclorito de sodio añadido elimina la sustancia proteolítica y así en conjunto eliminan el componente orgánico.
    - Posee una acción autolimitante.

El EDTA no solamente presenta la capacidad de quelar iones calcio de las paredes dentinarias; sino que, ejerce el mismo efecto en la molécula del hidróxido de calcio, facilitando su desprendimiento de las paredes del conducto por energización ultrasónica; así mismo, neutralizando estos residuos y así evitar una reacción química con el cemento sellador.

La interacción del hipoclorito con el EDTA 17% de manera intercalada[17,24] muestran que son eficaces en la eliminación del tejido orgánico e inorgánico del sistema de conductos radiculares, provocando la eliminación completa de la

capa de barrillo dentinario, detritos de dentina producidos en la preparación químico mecánica y la apertura de los túbulos dentinarios[25] y con el empleo del ultrasonido junto a las soluciones irrigadoras dentro del conducto radicular incrementar el nivel de remoción del Ca (OH)2, casi en su totalidad.



FIGURA 12: *Bacterias colonizando la superficie dentinaria, complejidad de la infección presencia de múltiples morfotipos bacterianos. Fuente: Int Endod J. 2022; 55(3): 613-636.*



FIGURA 13: *A y B:Fotomicrografías SEM de dentina erosionada después de la irrigación alternada con NaOCl al 2,5 % y EDTA disódico al 17 %. Fuente: Int Endod J. 2022;55(3):588–612.*

Se procedió a la activación del irrigante del NaOCl usando el equipo de ultrasonido Satelec (FIGURA 28A) y la punta correspondiente Irrisonic (FIGURA 28B Y C) introduciendo la punta dentro del conducto a 5mm menos de la longitud de trabajo durante 1 minuto, esta activación mejora notablemente la limpieza y desinfección de los conductos. Seguidamente irrigación con suero fisiológico para luego usar el EDTA 17% como un coadyuvante de la irrigación dentro del conducto la cantidad de 1ml se dejó actuar por 1 minuto y continuar con el suero fisiológico y como último componente activación del NaOCl.

Y para finalizar la irrigación se hace uso del suero fisiológico que ayuda a eliminar los cristales del hipoclorito de sodio que quedan dentro del conducto radicular

y así evitar alguna alteración en cuanto a la adhesión del cemento sellador[18].

Es importante enfatizar la importancia de la irrigación incluso cuando el proceso de instrumentación haya terminado en un corto período de tiempo, la irrigación continua ayuda a aumentar el volumen, la renovación y el tiempo de retención del irrigante. A mayor volumen y tiempo de retención del irrigante, mayor desinfección del conducto radicular[26].

Se secó el conducto con conos de papel .

11. Obturación de conductos radiculares: La obturación definitiva es el relleno tridimensional, permanente e impermeable del sistema de conductos radiculares con un material que debe cumplir los siguientes requisitos:

    - Estabilidad dimensional
    - Radiopacidad
    - Posibilidad de desobturación
    - Acción antibacteriana
    - Biocompatibilidad
    - Evite cambios de coloración de la estructura coronaria
    - Impermeabilidad
    - Fácil manipulación e introducción dentro del conducto

    Para nuestro reporte se encontró el conducto limpio, seco y asintomático por lo que se decidió realizar la obturación definitiva del mismo; ya que, la ausencia de signos y síntomas sigue siendo la base racional para obturar los conductos radiculares[27].

    Para la obturación se usaron los siguientes materiales:

- Cono de gutapercha con conicidad 40.06 como cono principal (FIGURA 29A) y conos accesorios 20.02. Se usó la Técnica de Condensación Lateral para tener un control del límite apical de la obturación debido a la reabsorción radicular. Esta técnica consiste en la cementación inicial del cono maestro, verificando previamente un ajuste en el tercio apical bajo un control radiográfico, visual y táctil (FIGURA 29B). Conseguido ello se procede a la inserción sucesiva de los conos de gutapercha accesorios usando los espaciadores[28] (FIGURA 29C) hasta conseguir un ajuste dentro del conducto radicular. Se procede al corte del penacho de gutapercha y se procede a la toma radiográfica para su verificación (FIGURA 29D).

TABLA 3: *Tiempo necesario para desinfectar los conos de gutapercha sumergidos en hipoclorito de sodio y clorhexidina*

SOLUCIÓN IRRIGADORA	MICROORGANISMOS					
	B. subtilis	**B. subtilis (esporas)**	**C. albicans**	**E. faecalis**	**S. aureus**	**S. sanguis**
0.5% NaCl	30 min	30 min	30 min	30 min	30 min	30 min
1.0% NaCl	20 min	20 min	20 min	20 min	20 min	20 min
2.5% NaCl	10 min	10 min	10 min	10 min	10 min	10 min
5.25% NaCl	45 s	1 min	1 min	45 s	45 s	45 s
0.2% clorhexidina gel	2 h	>72 h	10 min	2h	10 min	10 min
1.0% clorhexidina gel	15 min	>72 h	15 s	15 s	30 s	15 s
2% clorhexidina gel	1 min	>72 h	15 s	1 min	15 s	15 s
0.2% clorhexidina liquida	30 s	>72 h	15 s	30 s	15 s	15 s
1.0% clorhexidina liquida	15 s	>72 h	15 s	15 s	15 s	15 s
2% clorhexidina liquida	15 s	>72 h	15 s	15 s	15 s	15 s

Gomes y col[29] mencionan la importante la desinfección de los conos de gutapercha ya que éstos no se pueden esterilizar con calor. Por lo tanto, se debe adoptar una descontaminación con un agente químico tanto el cono maestro como los accesorios dejándolos libres de microorganismos. Por lo que a mayor concentración de NaOCL menor será el tiempo de desinfección de los conos de gutapercha.

- Cemento Apexit Plus (Ivoclar Vivadent) que es un cemento a base de hidróxido de calcio radiopaco e insoluble ideal para la obturación de conductos radiculares. Presenta excelentes propiedades físicas y biológicas, su presentación está dada en jeringas de automezcla un sistema base y catalizador, el tiempo de fraguado de Apexit Plus está entre 3 a 5 horas y es ideal en casos donde existe reabsorción radicular externa e interna[30].

- La inserción de espigos o casos en donde se requiera apicectomía no deben realizarse antes de las 24 horas después de la obturación final del conducto.

Intervención Restauradora:

El **29/08/2016** se realizó la intervención restauradora.

En un estudio clínico publicado en el International Endodontic Journal por Restrepo-Restrepo et al[31], se encontró que cuando la restauración final se colocó en la primera semana posterior al tratamiento endodóntico, el índice de éxito era del 82,4 %, mientras que en los casos donde se tardó más de una semana en colocarla, el índice de éxito era del 49,1 %. Por tanto, para reducir la probabilidad de filtración coronaria, la restauración debe colocarse lo más pronto posible después del tratamiento. Otro aporte significativo fue que el índice de éxito fue mayor para restauraciones coronarias adecuadas en comparación con restauraciones defectuosas. Esto confirma los resultados de otros estudios. La restauración coronaria y el tratamiento endodóntico adecuados suelen tener los mejores resultados. Por lo que:

Terminada la intervención endodóntica de la pieza 11 se procedió a la restauración de la pieza dental en la misma sesión para luego su programación de la intervención quirúrgica[32]. Luego de cortar los conos de gutapercha, se procedió a limpiar los restos de cemento de la cámara pulpar. Se secó y se procedió a la restauración de la corona con resina de la marca 3M™ Filtek™ Z350 previo al acondicionamiento ácido con ácido fosfórico al 37% por 15 segundos y adhesivo 3M™ Single Bond 2 por 20 seg[33], terminando con el acabado y pulido de dicha restauración.

Intervención Quirúrgica:

Esta intervención fue realizada la fecha **31/08/2016** una vez que fue terminada la intervención endodóntica y restauradora; ya que, se planificó la cirugía paraendodóntica, curetaje, apicectomía, preparación apical y obturación retrógrada de la pieza 11 para mantener un buen sellado retrógrado y así tener un resultado exitoso[34].

1. **Desinfección:** Se efectuó la desinfección de los dientes y las mucosas con un antiséptico oral (Digluconato de Clorhexidina 0,012%).

2. **Anestesia:** La anestesia local fue colocada a través de técnica infiltrativa supraperióstica (lidocaína 2% con epinefrina); así mismo, se anestesió el nervio naso-palatino.

3. **Incisión:** Se realizó una incisión festoneada o marginal con ayuda de una hoja de bisturí #15 y mango #3; esta incisión se realiza a nivel de la encía marginal llegando profundamente hasta el hueso liberando el tejido subgingival y la papila interdentaria donde se levanta un colgajo que permite la visualización y acceso a las estructuras dentarias como los ápices.

4. **Colgajo:** el diseño de colgajo fue de tipo gingival vestibular mucoperióstico de espesor total con un periostótomo y los tejidos expuestos fueron humedecidos con solución salina estéril durante todo el procedimiento quirúrgico para evitar la deshidratación del hueso y los tejidos blandos.



FIGURA 14: *Colgajo gingival vestibular.* Fuente: https://odontopromoxivunerg.files.wordpress.com/2013/01/4.pdf

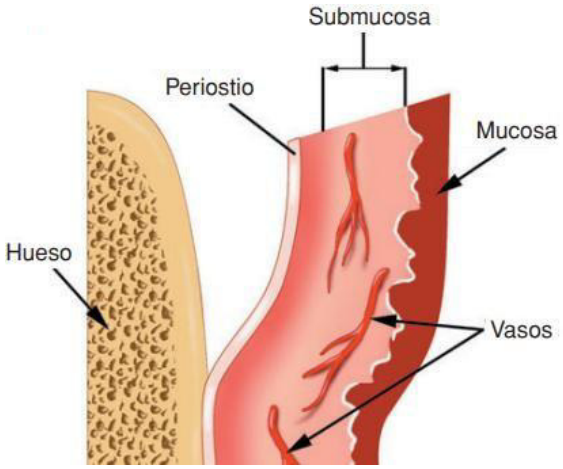

FIGURA 15: Despegamiento de un colgajo de grosor total**.** *Fuente: https://odontopromoxivunerg.files.wordpress.com/2013/01/4.pdf*

5. **Curetaje y apicectomía:** Se identificó la posición apical de la pieza 11, se realizó un curetaje apical, eliminación completa del tejido patológico adyacente al ápice dentario seguido del raspado de cemento periapical luego se realizó una remodelación ósea con una fresa de carburo de tungsteno redonda N° 8 y una pieza de mano quirúrgica (FIGURA 30A). La hemostasia se obtuvo con la ayuda de compresas de gasa estériles y el uso de hemostático libre de epinefrina (Proquident). Un micro-espejo se utilizó para examinar el extremo de la raíz y realizar la apicectomía con resección apical de 3mm con una fresa de diamante nueva lo más perpendicular al eje dentario (FIGURA 30B).

   El corte de 3mm asegura la remoción de conductos accesorios, deltas apicales que no han llegado a ser instrumentados por la complejidad de los mismos[35]

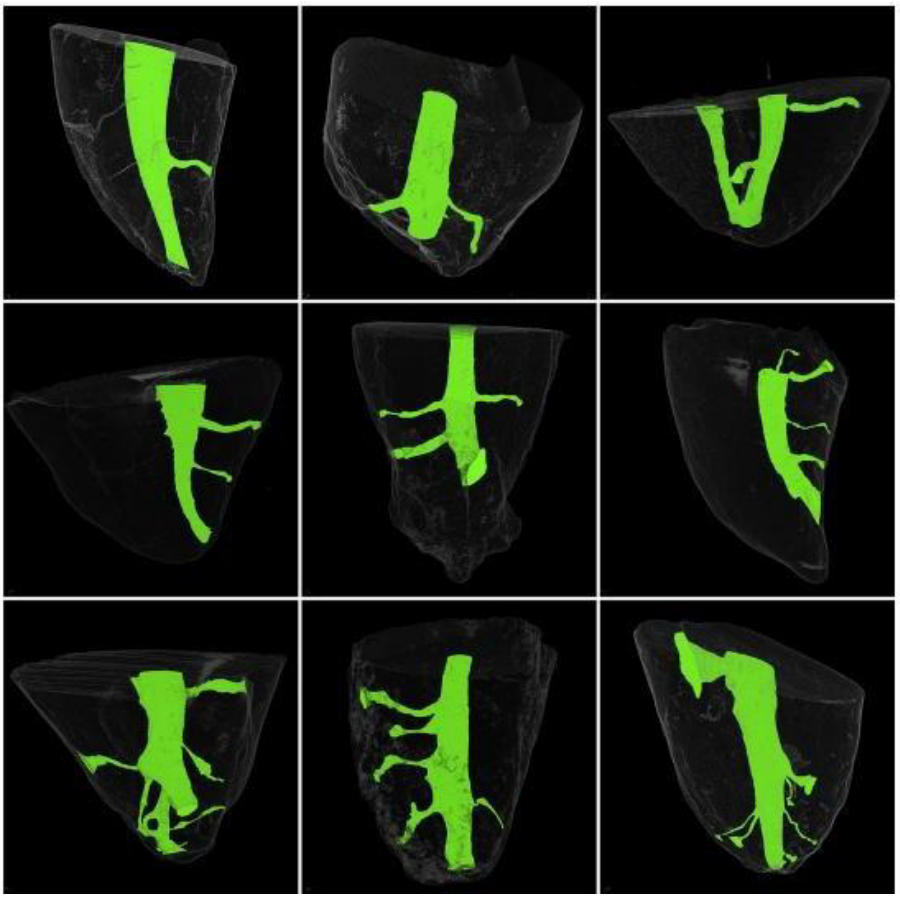

FIGURA 16: *Segmentos radiculares apicales reconstruidos a 3 mm del ápice radicular con diferente anatomía de conductos accesorios. Fuente: J Endod. 2016;3:1-5.*

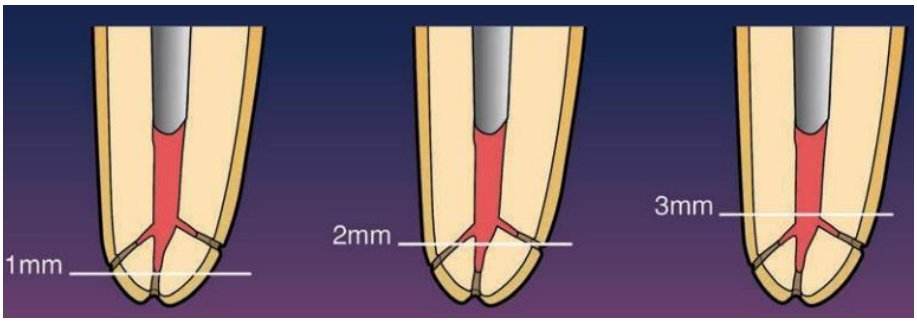

FIGURA 17: *La extirpación del extremo apical de 3 mm de la raíz elimina el 98% de las ramificaciones apicales y el 93% de los conductos laterales. Fuente: Atlas of Microsurgery in Endodontics 2001*

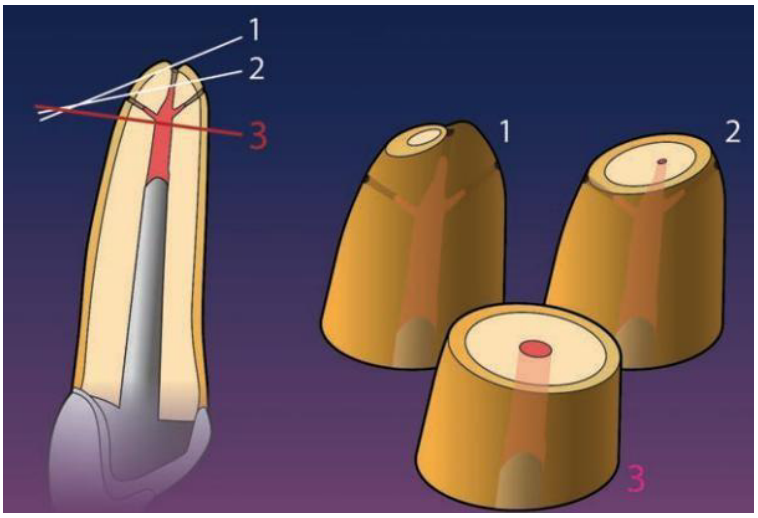

FIGURA 18: *Resección radicular incompleta observada en 1 y 2. Fuente: Atlas of Microsurgery in Endodontics 2001*

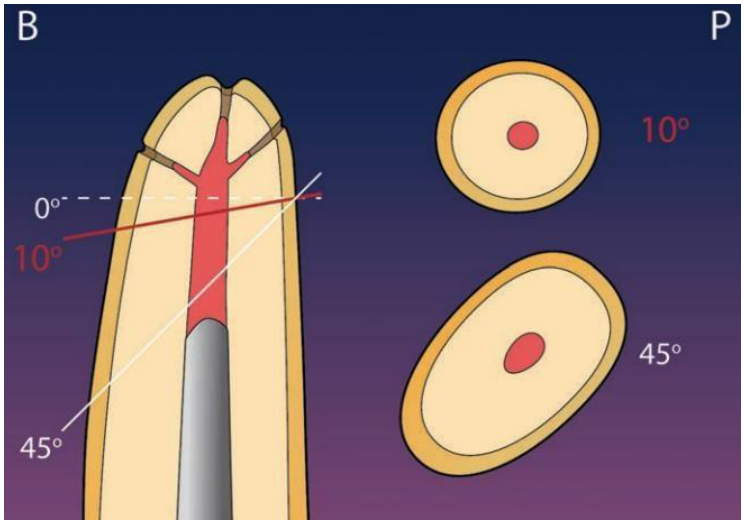

FIGURA 19: *Un bisel en ángulo de 45 grados se asocia con túbulos dentinarios más expuestos en la superficie de la raíz cortada, lo que puede estar asociado con un mayor riesgo de microfiltración bacteriana después de la operación. Fuente: Atlas of Microsurgery in Endodontics 2001.*

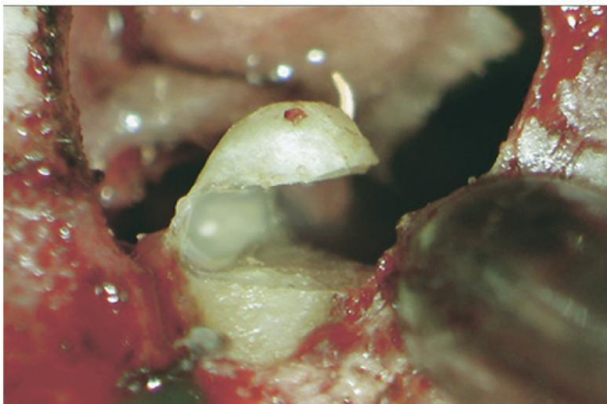

FIGURA 20: *Imagen digital de una resección apical de 3 mm. Fuente: Photo by Dr. F. Maggiore, Germany.*

6. **Obturación retrógrada:** La retroinstrumentación se realizó siguiendo el eje longitudinal de la raíz usando punta ultrasónica P1 (Helse) a una profundidad de 3mm (FIGURA 30C Y D). Se realizó irrigación final con suero fisiológico dentro del conducto radicular y en la cripta ósea. Se preparó el Biodentine™ (Septodont) (FIGURA 31A Y B) vertiendo la solución de mezcla dentro de la cápsula con el polvo (FIGURA 31C Y D). A continuación, la cápsula se insertó en un vibrador de alta velocidad (4.000 rpm) durante 30 segundos como indica el fabricante[36] material de fácil manipulación y menor tiempo de fraguado se procedió a la retroobturación con el material biocerámico en cavidad previamente preparada (FIGURA 31E)

7. **Sutura:** Luego de la obturación retrógrada se procedió a la limpieza del lecho quirúrgico con suero fisiológico antes de afrontar el colgajo. El colgajo se reposicionó y sus márgenes se suturaron con Vicryl 000 (ácido poliglicólico).

Administración después de la Intervención

El paciente recibió indicaciones después de la cirugía para el cuidado y receta de antibiótico, analgésico y antiinflamatorio. La posología que se prescribió fue la siguiente: amoxicilina de 500 mg cada 8 horas por 5 días; Diclofenaco sódico 50 mg + Paracetamol 500 mg (Dolocordralan Extra Forte) cada 8 horas por 4 días. Además, concluida la cirugía se le administró ketorolaco de 30 mg/ml IM Stat. El control postoperatorio se realizó a la semana (FIGURA 32) para observar los signos de cicatrización y la evaluación de curación de los tejidos blandos.

RESULTADO Y SEGUIMIENTO

El Biodentine™ representa una alternativa para la obturación retrógrada, siendo de fácil manipulación, reducidos tiempos de fraguado y bajo costo. Además, contiene propiedades de biocompatibilidad y estimulación de formación de dentina, razón por la cual puede ser utilizado en circunstancias de exposiciones pulpares, como material de recubrimiento pulpar indirecto, entre otras[25].

Luego de 7 días de postoperatorio no se reportaron complicaciones y la cicatrización del tejido blando fue apropiada. El tracto sinusal ya no era visible (FIGURA 32)

Al examen radiográfico se observó sellado hermético en la porción apical entre el cemento Biodentine™ y la gutapercha.

El paciente mostro satisfacción ya que no evidenció signo de dolor postoperatorio.

Determinación del éxito del tratamiento

El éxito del tratamiento endodóntico se define por la presencia o ausencia de la lesión periapical; es decir, si un resultado es favorable la infección inicial es erradicada eficazmente durante el tratamiento de conductos y sobre todo antes de que sea obturado.

Según Rud et al[37] mencionan que existen criterios únicamente clínicos y radiológicos para evaluar el éxito del procedimiento a través de una exploración clínica y radiográfica los cuales se clasifican en:

Valoración del dolor

Esta valoración se basa en criterios subjetivos del dolor, presencia o ausencia del dolor

TABLA 4: *Definición del puntaje del dolor*

PUNTAJE	DEFINICIÓN
0	Sin dolor
1	Dolor leve (temporal)
2	Dolor leve (permanente)
3	Dolor intenso

Valoración Clínica

Según la Asociación Americana de Endodoncia (AAE), esta valoración se basa en criterios subjetivos y objetivos que pueden utilizarse para evaluar el resultado del tratamiento de conducto.

TABLA 5: *Definición de puntaje clínico*

PUNTAJE	DEFINICIÓN
0	Sin manifestaciones clínicas
1	Área apical dolorosa a la palpación
2	Hinchazón apical o diente doloroso a la percusión
3	Tracto sinusal o absceso

Valoración Radiográfica

También conocida como definición de la curación se basa en criterios del tiempo necesario para que exista una curación de la lesión periapical a través del examen radiográfico, que ofrece un resultado aclaratorio que depende de algunos factores como el tamaño y el tipo de la lesión. Las lesiones consideradas como pequeñas, es posible notar su reparación o no en periodos cortos de hasta 2 años y en lesiones grandes se puede notar una reparación apical hasta en 4 años o más.

TABLA 6: *Definición de Curación*

PUNTAJE	DEFINICIÓN
Curación completa	Restitución del espacio periapical normal (menor de 1mm)
Curación incompleta	Disminución o estabilización del tamaño de la imagen radiolúcida periapical. La lámina dura del periápice afectado está restituida
Curación incierta	Disminución o estabilización del tamaño, pero la lámina dura no se encuentra totalmente restituida. Evolución hacia la mejoría
Curación no satisfactoria	Igual que la anterior, pero sin evolución a la mejoría

Valoración Tomográfica

Estrela et al[38], propusieron un nuevo índice periapical para la determinación del éxito del tratamiento a través de una tomografía computarizada de haz cónico donde incluyeron la expansión de la cortical del hueso y destrucción de la cortical del hueso donde el tamaño de las lesiones fue medido en 3 dimensiones: bucopalatino, mesiodistal y direcciones diagonales.

TABLA 7: *Valoración Tomográfica*

PUNTAJE	DEFINICIÓN
0	Estructuras periapicales sin daño
1	Imagen radiolúcida de diámetro >0.5 mm – 1.0 mm
2	Imagen radiolúcida de diámetro >1 mm – 2 mm
3	Imagen radiolúcida de diámetro >2 mm – 4 mm
4	Imagen radiolúcida de diámetro >4 mm – 8 mm
5	Imagen radiolúcida de diámetro >8 mm

Realizando el control del procedimiento a los 4 años 5 meses fecha 10 de enero 2020, según la determinación del éxito del tratamiento de conducto y aplicando la valoración del dolor (tabla 3) el paciente se encontró en la escala 0 (sin dolor), aplicando la valoración clínica (tabla 4) y control clínico (FIGURA 33), tuvo una puntuación de 0 (sin manifestaciones clínicas) y a la valoración radiográfica (tabla 5) y radiografía periapical (FIGURA 34) se observó una curación completa con una restitución del espacio periapical radiolúcido inicial por una imagen radiopaca compatible con estructura ósea y según la valoración tomográfica (FIGURA 35) presentó un puntaje de 0 con estructura periapicales intactas.

Se muestra lo controles de nuestro caso clínico en corte axial (FIGURA 36), evidenciando una plena reparación ósea de la zona quirúrgica y formación del ligamento periodontal.

Se realizó un control a los 7 años 8 meses fecha 7 de abril 2023: control clínico (FIGURA 37), se observó ausencia de: movilidad, inflación gingival, lesiones a nivel de fondo de surco como lesiones fistulosas; por el contrario, se observó tejidos sin signos de alteraciones. Control radiográfico (FIGURA 38) y control tomográfico (FIGURA 39) en corte axial (FIGURA 40), evidenciando una total

reparación de la zona quirúrgica .

FOTOS DEL REPORTE DE CASO

FECHA: 20/08/2016

Foto extraoral inicial



FIGURA 21: *Lesión fistulosa en zona anterior a nivel de pieza 11*

Radiografía periapical



FIGURA 22: *Defecto anatómico en el ápice de pieza 11*

Evaluación tomográfica



A

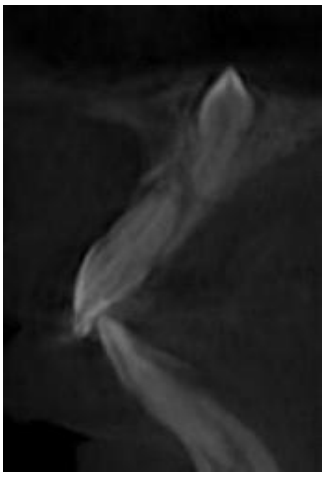

B

FIGURA 23: *A: Presencia de supernumerario, posición atípica en zona de espinal nasal anterior*
B: Evidencia de reabsorción periapical de pieza 11

INTERVENCIÓN ENDODÓNTICA
PRIMERA SESIÓN FECHA: 22/08/2016

Apertura cameral

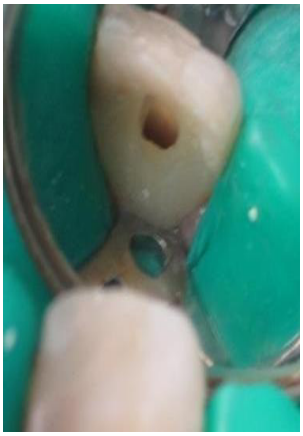

FIGURA 24: *Aislamiento absoluto y apertura cameral pieza 11*

Irrigación



FIGURA 25: *Medida de la aguja NaviTip, para la irrigación con Hipoclorito de Sodio dentro de la cámara y conducto radicular*

Conductometría



A

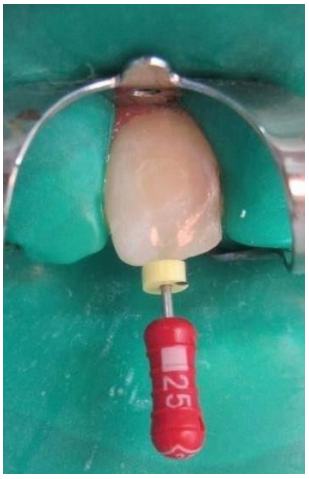

B



C

FIGURA 26: *A y B: Medida tentativa con lima K 25.02 21mm y ajuste respectivo dentro del conducto radicular de pieza 11. C: Rx periapical que confirma longitud de trabajo y defecto anatómico apical pieza 11*

Preparación Químico-mecánica



A



B



C

FIGURA 27: *A: Motor X Smart Plus B: Limas Protaper Next X1 X2 X3 C: Protaper Next X4*

SEGUNDA SESIÓN FECHA: 29/08/2016

Activación del irrigante



A





B *C*

FIGURA 28: *A: Equipo de ultrasonido Satelec P5XS B y C: Medición de la longitud del inserto Irrisonic a 5mm menos de la longitud de trabajo y activación ultrasónica dentro del conducto de la pieza 11*

Conometría

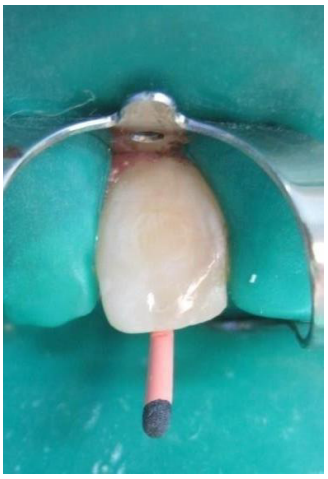



A *B*



C



D

FIGURA 29: *A y B: Cono de gutapercha 40.06 a longitud de trabajo 21mm y verificación radiográfica C: Condensación lateral con adaptación de conos accesorios 20.02 D: Obturación final*

INTERVENCIÓN QUIRÚRGICA

FECHA: 31/08/2016
Anestesia, incisión, colgajo



A



B



C D

FIGURA 30: *A: Curetaje y Apicectomía pieza 11. B: Verificación de corte y observación del conducto radicular obturado de la pieza 11. C y D: Preparación con la punta ultrasónica a nivel apical*

Preparación del cemento Biocerámico Biodentine™



A B



C D



E

FIGURA 31: *A y B: Presentación individual de polvo y líquido. C, D: Preparación según fabricante E: Textura, aplicación y sellado de la cavidad preparada, obturación retrógrada de la pieza 11*

CONTROL CLINICO Y RETIRO DE PUNTOS
FECHA: 7/09/2016



FIGURA 32: *Foto extraoral después de la cirugía a los 7 días de control*

CONTROL DE CASO 4 AÑOS 5 MESES

FECHA: 10/01/2020
Control Clínico, Radiográfico y Tomográfico



FIGURA 33: *Ausencia de lesión fistulosa a nivel de pieza 11, tejidos blandos conservados sin inflamación adyacente*



FIGURA 34: *Formación de hueso apical, formación de ligamento periodontal, IRO a nivel apical de pieza 11 compatible con material de sellado retrógrado con aparente buen sellado apical.*

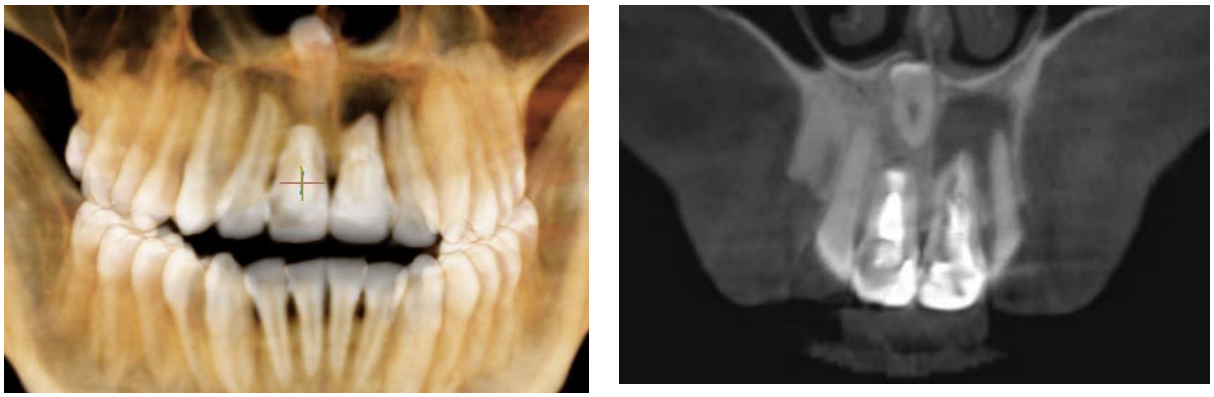

FIGURA 35: *Formación de hueso periapical, formación de ligamento periodontal, IRO a nivel apical en pieza 11 compatible con material de sellado retrógrado con aparente buen sellado apical y continuación con material de sellado endodóntico.*

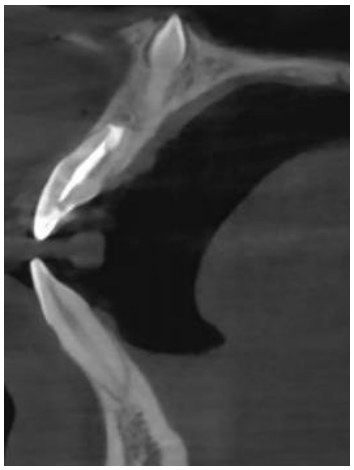

FIGURA 36: *Vista en corte axial: se puede observar la formación de hueso periapical y formación de ligamento periodontal.*

CONTROL DE CASO 7 AÑOS 8 MESES

FECHA: 7/4/2023

Control Clínico, Radiográfico y Tomográfico



FIGURA 37: *Tejidos blandos conservados a nivel de pieza 11, sin presencia de lesión inflamatoria*



FIGURA 38: *Ausencia de IRL a nivel de pieza 11, IRO compatible con reparación ósea periapical a nivel de pieza 11*



FIGURA 39: *Vista en 3D donde se puede observar la formación de hueso y ausencia de fenestraciones*

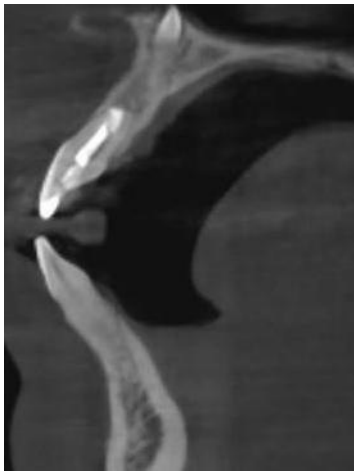

FIGURA 40: *Vista en corte axial: se puede observar formación de hueso periapical y ligamento periapical ausencia de IRL compatible con lesión periapical.*

DISCUSIÓN

Para elegir el tratamiento más adecuado para cada caso, es necesario un diagnóstico adecuado de la patología pulpar y periapical. La Asociación Americana de Endodoncia (AAE) busca unificar criterios para mejorar el abordaje clínico de dichas patologías; ya que, se han utilizado diversas clasificaciones que en su mayoría se basan en hallazgos histopatológicos.

El trabajo clínico tiene como objetivo proporcionar evidencia para respaldar las decisiones clínicas sobre que materiales usar como sellador en un tratamiento endodóntico retrógrado luego de una preparación químico mecánica, conformación y obturación del conducto radicular.

Prado M et al[15], Boutsioukis C et al[14] y Mohammadi Z et al [13] mencionan que el hipoclorito de sodio es el irrigante más utilizado en endodoncia porque tiene propiedades bactericidas y puede causar disolución tisular. En comparación con otras sustancias en la irrigación final, el EDTA ha sido superior en la remoción del barrillo dentinario como lo mencionan Wang L et al[17], Baroni J et al[19], Teixeira C et al[25], lo que justifica su uso en este estudio. También se menciona que la activación ultrasónica elimina más barrillo dentinario que la irrigación tradicional, lo que coincide con la literatura relevante de Canalda S[28], Hewitt B et al[32] y Naito T et al[43] que reafirman los beneficios de las técnicas de activación ultrasónica.

La casa comercial Septodont[7] y Saxena P et al[39] coinciden que el cemento biocerámico Biodentine™ puede ser implementado como material de retroobturación; también, puede ser usado como sustituto dentinario además está indicado en casos de perforaciones y resorciones; de las indicaciones mencionadas, aporta que también sirve como material de base cavitaria en recubrimientos pulpares directos e indirectos, es un material que aporta en la apicoformación, apicogénesis y también como sellador de conducto.

Mujawar A et al[40], Radeva E et al[48] afirmaron que el fracaso endodóntico se puede atribuir a diferencias en la anatomía de la raíz como ramificación, deltas apicales y anastomosis. Pueden contribuir al mal funcionamiento porque son difíciles de limpiar, más del 75% de los dientes tienen esta ramificación a nivel de los 3mm apicales. Por lo tanto, una resección apical de 1/3 cubrirá la mayoría de los conductos laterales y accesorios eliminando la mayor cantidad de bacterias que quedan dentro del conducto radicular. Por ello el objetivo principal del tratamiento quirúrgico o cirugía paraendodóntica no solo es remover el tercio apical sino prevenir la reinfección del área gingival debido a los irritantes que pueden estar presentes en el conducto y sobre todo ayudar en la regeneración gingival, que es el sello distintivo de una intervención exitosa.

Respecto a la cantidad de resección apical Wälivaara D et al[41] recomiendan,

hacer una resección apical no mayor de 3 mm de longitud respecto al eje axial de la raíz al igual que Mujawar A et al[40] mientras que Bateman G et al[42], Naito et al[43] y Piraci C et al[44] demostraron que la cirugía paraendodóntica y obturación retrógrada mediante técnicas de ultrasonidos son capaces de realizar preparaciones apicales de mayor calidad y también es recomendable la utilización de materiales que favorezcan la regeneración ósea; ya sea, con la utilización de membranas reabsorbibles o con el empleo de injertos óseos o con el uso de cementos biocerámicos como el Biodentine™.

Saxena P et al[39] y Cárdenas M[51] afirmaron que colocar cemento en la superficie de la raíz cortada es una respuesta necesaria y un requisito para restaurar la función de inserción periodontal funcional. El sello biológico inducido por esta deposición de cemento en el conducto radicular se combina con el sello físico del empaste en el extremo de la raíz para formar un sello doble así evitar la microfiltración bacteriana.

Adicionado a ello la formación de marcadores de biomineralización (capacidad de formar apatita en presencia de solución de fosfato) ha mejorado la capacidad de sellado del Biodentine™ en comparación con MTA. Los productos de hidratación del cemento de silicato de calcio crean un entorno altamente alcalino que provoca la degradación del colágeno presente en la dentina entre las superficies. En el estudio de Han L et al[45], se expone que el fenómeno de captación de calcio y silicato en conjugación con solución salina tamponada con fosfato en el caso de los cementos a base de silicato de calcio, se forma una interfase sólido-líquido en las partículas minerales y la disociación de iones ocurre inmediatamente. Los iones Ca2+ migran rápidamente en la solución mixta y se forma Portlandita (Ca[OH]2). Luego, el ión OH ataca al silicato en un medio alcalino lo cual se formará una fase de silicato de calcio hidratado (CSH) sobre las partículas metálicas. CSH es un gel de silicato hidratado, no estructurado, de grano fino/fibroso, poroso, hidratado que contiene grupos silanol (Si-OH) y cargas superficiales negativas pueden servir como sitio de nucleación para la formación de apatita. Este CSH contiene un exceso de hidróxido de calcio constituido por OH, lo que provoca un marcado aumento del pH (11-12) y un aumento de la concentración de iones de calcio en el entorno. Además, Radeva E et al[46], Han L et al[45], Kokate S et al[47] y Chalas R et al[48] afirmaron que el espesor de las capas ricas en calcio y silicato van aumentado con el tiempo y fue mayor en el caso de Biodentine™ que el MTA después de 30 y 90 días, concluyendo que la absorción de elementos dentinarios fue mayor para Biodentine™ que para MTA.

Un estudio hecho por Hindlekar A et al[49] indicó que el óxido tricálcico del Biodentine™ al entrar en contacto con el líquido tisular, estimula la regeneración de la dentina al inducir la diferenciación de los odontoblastos a partir de las células progenitoras de la pulpa. Además, Gandolfi M et al[50] sugirieron que el tamaño de partícula más pequeña del Biodentine™ ayuda a

mejorar la adaptación en la superficie de la cavidad y el interfaz del sellado.

Respecto a la porosidad, el tamaño de los poros del Biodentine™ al ser de volumen disminuido en comparación con el MTA juegan un rol importante ya que dieron como resultado una mejor capacidad de sellado; ya que, se absorbe más rápido, para evitar extravasaciones prolongadas y así reducir la contaminación bacteriana y con la modificación química del polvo tales como: la ausencia de aluminato de calcio, sulfato de calcio y la presencia de cloruro de calcio en el líquido, mejoraron sus propiedades físicas, especialmente en la manipulación y la capacidad de sellado.

Con el objetivo de valorar y comparar el grado de microfiltración, Cárdenas S et al [51] realizó un estudio comparando las obturaciones retrógradas del Biodentine™ y MTA en dientes extraídos unirradiculares, concluyendo así que el cemento dental más recomendable por su eficacia es Biodentine™, donde mostró una tendencia mínima de microfiltración, situándose en el primer tercio; el caso de las muestras para el cemento dental MTA mostró una tendencia entre el segundo y tercer tercio de microfiltración.

La biocompatibilidad de los materiales dentales según Mori G et al[52], es fundamental para evitar reacciones inflamatorias significativas y permitir la reparación. Los materiales biocompatibles deben mostrar una baja toxicidad sin causar una reacción inflamatoria, si la hay, insignificante o leve. Las sustancias pueden considerarse biocompatibles si la respuesta inflamatoria se reduce a niveles insignificantes dentro de un período de tiempo razonable como 14 días. Ajinkya M et al[53], Teixeira C et al [25] y Kaup M et al[54] demuestran que el Biodentine™ es altamente biocompatible para los tejidos dentarios, no siendo lesivo para los fibroblastos pulpares, gingivales y osteoblastos por el contrario induce la formación de tejido mineralizado, lo que lo hace apto para uso en perforaciones, según Bui A y col[55]. Así también Han L et al[33] contribuyen con su investigación, en la que descubrieron que Biodentine™ libera iones de calcio que ayudan a la formación de este tejido mineralizado.

Estudios como el de Jung S et al[56] y Ceci M et al[57], mencionaron que el número de células del ligamento periodontal en contacto con el Biodentine™ era mucho mayor en comparación con el número de células en contacto con el MTA; lo que promovía el proceso de reparación y una mejor biocompatibilidad. Esto puede deberse a que el Biodentine™ está compuesto principalmente de silicato tricálcico y dicálcico, lo que aumenta la bioactividad de estas sustancias en los osteoclastos y las células similares a los osteoclastos, lo que puede dar como resultado la liberación de silicio en el cemento.

Por lo tanto, se puede decir que el Biodentine™ tiene mejor biocompatibilidad. El estudio de Ceci M et al[47], informó que el Biodentine™ contenía un mayor número de células viables que promueven la proliferación celular y la

cicatrización perirradicular y libera iones de calcio para aumentar la densidad mineral de la dentina y cuando se mezcla con agua, se cristaliza en el interior de los túbulos dentinarios, mejorando la interacción con la dentina y asegurando una fuerte resistencia.

A pesar de la humedad, Biodentine™ fragua en pocos minutos, lo que permite procedimientos de reparación rápidos y evita que el material se desplace durante los procedimientos de reparación gracias a su excelente resistencia a los lavados y la adherencia. La casa comercial Septodont coincide con Grech A et al [58] quienes confirman que sería alrededor de 45 minutos. Sin embargo, otros autores como Mohamed N et al[59] indican que el Biodentine™ es un material débil en su primera fase de fraguado. Por lo que recomiendan retrasar la restauración definitiva unos días.

Estudios mencionan que el Biodentine™ puede ser usado como material de retro obturación; sin embargo, existen estudios que demuestran una falta de integración marginal de este biomaterial con las paredes del conducto radicular. Es así que Jain A et al[60], en su estudio concluyen que el MTA e IRM fueron significativamente superiores en comparación con Biodentine™ cuando se utiliza como material de retro obturación. Al igual que Mohamed N et al[59] quienes concluyeron en su estudio que MTA es superior a Biodentine , pero que consideran que Biodentine es una alternativa aceptable en las cirugías perirradiculares. Sin embargo, otro estudio clínico en el que se ha evaluado el uso de Biodentine™ como material retrógrado se describe en el tratamiento de una gran lesión periapical en los incisivos superiores central y lateral derecho de un paciente de 24 años que tenía antecedentes de lesión traumática previa. Tras el uso de Biodentine™ como material de obturación retrógrado durante la cirugía apical, el paciente fue seguido durante un período de 18 meses, durante el cual la curación periapical progresiva fue evidente en el estudio hecho por Pawar A et al[61]; al igual que nuestro reporte de caso presentado se puede observar la formación de hueso y ligamento periodontal alrededor de la raíz de la pieza tratada con un control tomográfico de 4 años y 7 años.

En cuanto a la resistencia del Biodentine™ cuando es sometido a soluciones irrigantes, conjuntamente mostró rendimiento considerable incluso después de haber sido expuestos a diversos irrigantes de endodoncia, mientras que la MTA tuvo un rendimiento más bajo de resistencia a la dentina radicular.

Dentro de los inconvenientes como lo menciona Rajasekharan M et al[62] y Kaup M et al[63] se pudo detectar que el Biodentine™ presenta una baja radiopacidad, a pesar de la presencia del óxido de circonio, la radiopacidad se compara desfavorablemente con MTA que contiene óxido de bismuto. Este inconveniente hace que la visualización de la obturación retrógrada sea poco visible, consecuentemente el riesgo de dejar algún resto del material en la cripta ósea es mayor.

CONCLUSIONES

El objetivo del tratamiento de conducto es restaurar el estado de salud y la función de los dientes afectados. Si esto no es suficiente, se considera un tratamiento quirúrgico este tratamiento también se utiliza en casos de conductos obstruidos o no negociables y en situaciones en las que no es posible monitorear a largo plazo las lesiones periapicales.

El tratamiento de los conductos radiculares no sólo debe estar direccionado a la lisis bacteriana sino también a la inactivación de las endotoxinas. Es por ello que, durante la instrumentación del conducto radicular, la irrigación frecuente se recomienda con el propósito principal de eliminar los desechos del conducto, erradicando así los microorganismos y permitiendo la disolución de los tejidos necróticos para la correcta desinfección del sistema de conductos radiculares. La irrigación con NaOCl tiene un papel fundamental en el éxito del tratamiento endodóntico

El NaOCl desempeña un papel indispensable en la preparación química del tratamiento del conducto radicular ya que la susceptibilidad de las biopelículas bacterianas podría ser afectadas frente al NaOCl. En cuanto a la eficacia del NaOCl podría modificarse por varios parámetros como la concentración, la temperatura, el tiempo de exposición y el valor de pH del irrigante; por lo que, se han desarrollado numerosas técnicas para activar el NaOCl.

Comparado con la presión positiva que ejercemos sólo con la jeringa de irrigación, la activación ultrasónica demuestra mayores niveles de limpieza y desinfección del conducto radicular; así como, mejor distribución del irrigante dentro del conducto al penetrar en áreas no instrumentadas y así poder eliminar los detritus generados durante la preparación químico mecánica. Esta activación garantizará mayor efectividad en la desinfección de los conductos radiculares.

A pesar de sus capacidades antibacterianas y de disolución de tejidos, el NaOCl posee citotoxicidad contra el tejido periapical, mientras que la fuerte propiedad oxidante impondría un impacto negativo en las propiedades mecánicas de la dentina. Por lo tanto, el NaOCl debe usarse con precaución para evitar su efecto perjudicial en la práctica clínica.

El Biodentine™ es un excelente material a considerar ante una cirugía paraendodóntica con una obturación retrógrada; ya que, los estudios manifiestan que posee altas propiedades de sellado. Además, con sus propiedades bioactivas, permite reemplazar el tejido perdido comportándose mecánicamente de manera similar a la dentina, siendo ésta la amortiguadora de los impactos masticatorios o externos. Por ello se entiende que el Biodentine™ posee excelentes propiedades de resistencia.

El tiempo de fraguado del Biodentine™ es bastante inferior al de cementos utilizados convencionalmente. Además, contiene propiedades como la estabilidad de color, biocompatibilidad, capacidad de sellado, liberación de iones de calcio, menor tiempo de fraguado, buena resistencia a la compresión y a exposición de soluciones irrigadoras entre otras propiedades.

El tamaño de la radiolucidez periapical, la calidad de la restauración coronal, el tiempo pasado hasta la restauración coronal definitiva, la densidad del material usado en la obturación del conducto radicular y la desinfección de los conos de gutapercha pueden influir de forma significativa y por separado en el resultado y éxito del tratamiento del conducto radicular. Por ello, a pesar de que los conos de gutapercha generalmente se mantienen estériles durante el almacenamiento, pueden contaminarse con facilidad si se manipulan de manera incorrecta. El NaOCl al 5,25% es efectivo para desinfectar rápidamente los conos de gutapercha a un nivel alto.

La curación periapical se evalúa tanto clínicamente, radiográficamente y tomográficamente después de meses o años, según sea necesario, para determinar el éxito del tratamiento. Los exámenes de seguimiento regulares son cruciales y se pueden utilizar una variedad de instrumentos de evaluación para monitorear el progreso de la curación de las lesiones.

PERSPECTIVA DEL PACIENTE

El paciente mostró una actitud positiva durante toda la intervención (endodóntica, restauradora y quirúrgica), manifestó el deseo de ya no tener la lesión fistulosa y mejorar el cambio de color de la pieza dental.

Se mostró tranquilo y sin molestias por el control a los 4 años con 5 meses y por el control realizado después de 7 años 8 meses en donde se observó en ambos controles la reparación ósea, reparación de tejidos blandos y no mostrar signos clínicos de inflamación alrededor de la pieza tratada.

Se le manifestó la lesión adyacente por lo cual el paciente programará las citas correspondientes para su respectiva atención y tratamiento.

ANEXO

ANEXO 1

Consentimiento Informado

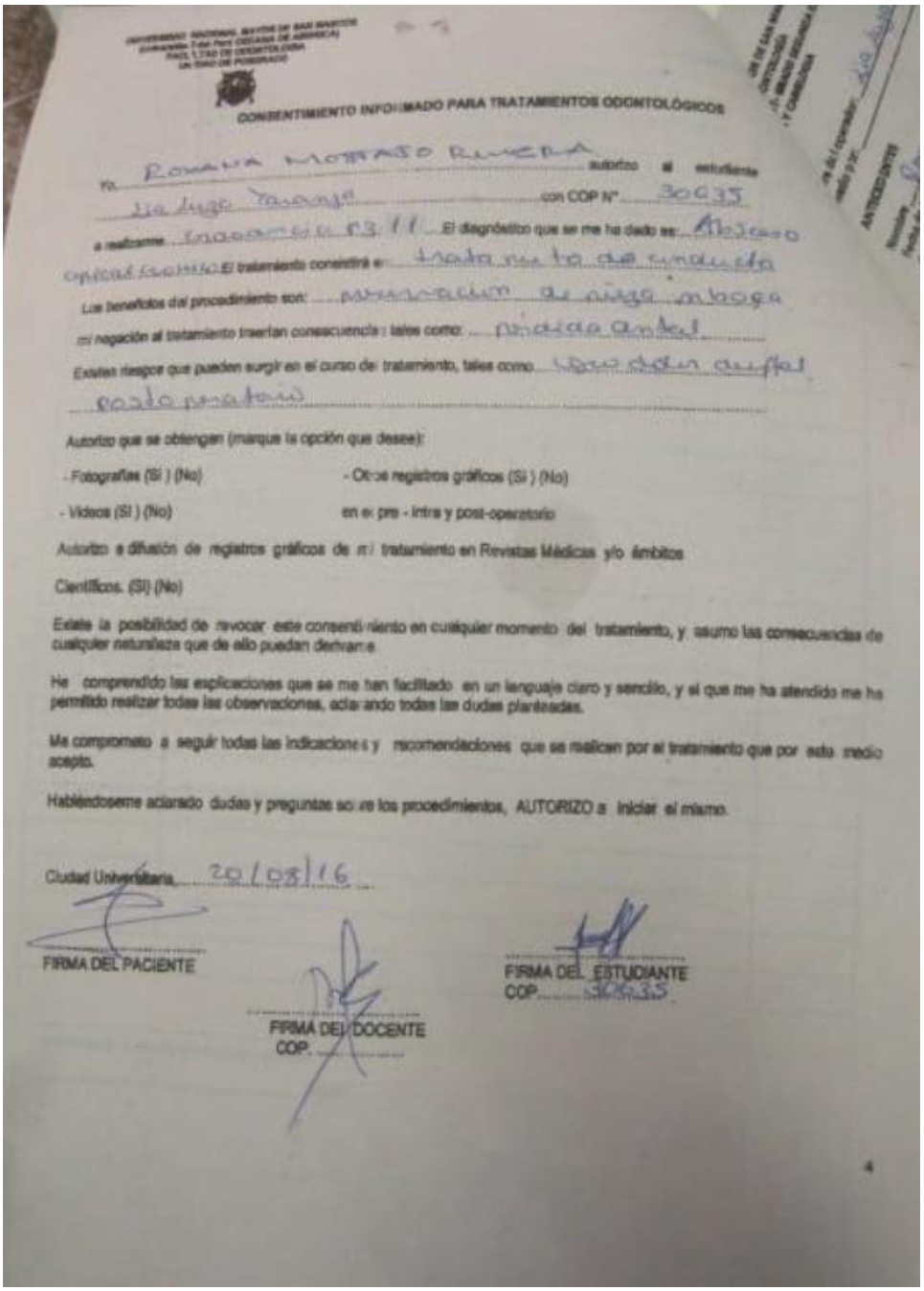

CONSENTIMIENTO INFORMADO PARA TRATAMIENTOS ODONTOLÓGICOS

Yo ROMANA MOSTAJO RIVERA autorizo al estudiante Lia Luzo Taranja con COP N° 30635

a realizarme Endodoncia 13.11 El diagnóstico que se me ha dado es: Absceso apical crónico El tratamiento consistirá en: tratamiento de conducta

Los beneficios del procedimiento son: preservación de pieza inboca

mi negación al tratamiento traerían consecuencias tales como: pérdida dental

Existen riesgos que pueden surgir en el curso del tratamiento, tales como: [illegible] dolor [illegible] postoperatorio

Autorizo que se obtengan (marque la opción que desee):

- Fotografías (Sí) (No)
- Otros registros gráficos (Sí) (No)
- Videos (Sí) (No)

en el pre - intra y post-operatorio

Autorizo a difusión de registros gráficos de mi tratamiento en Revistas Médicas y/o ámbitos Científicos. (Sí) (No)

Existe la posibilidad de revocar este consentimiento en cualquier momento del tratamiento, y asumo las consecuencias de cualquier naturaleza que de ello puedan derivarme.

He comprendido las explicaciones que se me han facilitado en un lenguaje claro y sencillo, y el que me ha atendido me ha permitido realizar todas las observaciones, aclarando todas las dudas planteadas.

Me comprometo a seguir todas las indicaciones y recomendaciones que se realicen por el tratamiento que por este medio acepto.

Habiéndoseme aclarado dudas y preguntas sobre los procedimientos, AUTORIZO a iniciar el mismo.

Ciudad Universitaria 20/08/16

FIRMA DEL PACIENTE

FIRMA DEL DOCENTE
COP.

FIRMA DEL ESTUDIANTE
COP. 30635

4

REFERENCIAS BIBLIOGRÁFICAS

1 AAE Consensus Conference Recommended Diagnostic Terminology. J Endodont 2009; 35(12): 1634.

2 Machado M. Endodoncia-ciencia y tecnología. Editorial amolca.2016.

3 Stuart EL. Endodontic Surgery. Dent Clin N Am 56 (2012) 121–132.

4 Wälivaara D, Abrahamson P, Fogelín M, Isaksson S. Super-EBA and IRM as root-end fillings in periapical surgery with ultrasonic preparation: a prospective randomized clinical study of 206 consecutive teeth. Oral Surg Oral Med Oral Pathol Oral Radiol Endod 2011;112:258-263.

5 Torabinejad M, Ford P, McKendry DJ, Abedi HR. Histologic Assessment of Mineral Trioxide Aggregate as a Root-End Filling in Monkeys. J Endo Junio de 2018;44(6):923-93.

6 Von T. Mineral trioxide aggregate (MTA) a success story in apical surgery. Swiss Dent J. 2016;126(6):573-95

7 Torabinejad M, Parirokh M, Dummer P. Mineral trioxide aggregate and other bioactive endodontic cements: An updated overview- Part II: Other clinical applications and complications. Int Endo J Marzo de 2018;51(3):284-317.

8 Septodont – Biodentine. 58 Rue du Pont de Créteil - 94100 Saint-Maur-des-Fossés – France.

9 Koubi G, Colon P. Clinical evaluation of the performance and safety of a new dentine substitute, Biodentine, in the restoration of posterior teeth- a prospective study. Clin Oral Invest 2013;17:243–249

10 Ricucci D. Fate of the Tissue in Lateral Canals and Apical Ramifications in Response to Pathologic Conditions and Treatment Procedures. J Endod 2010;36:1–15.

11 Vilchis SA, Gurria A, Rodríguez AG, Treviño R. Necrosis pulpar con lesión periapical. Rev Mex Estomatol [Internet]. 2018;5(2):18-23.

12 Marton. How does the periapical inflammatory process compromise general health?. Endodontic Topics. 2004; 8: 3-14.

13 Mohammadi Z. Sodium hypochlorite in endodontics: an update review. International Dental Journal. 2008;58, 329-341.

14 Boutsioukis C. Arias-Moliz M. Present status and future directions –irrigants and irrigation methods. Int Endod J. 2022;55:588-612.

15 Prado M. Interactions between Irrigants Commonly Used in Endodontic Practice: A Chemical Analysis. J Endod 2013;39:505-510.

16 Ricucci D, José F. Siqueira Jr. Anatomic and Microbiologic Challenges to Achieving Success with Endodontic Treatment: A Case Report. J Endod 2008;34:1249 –1254.

17 Wang L. Influence of pecking frequency at working length on the volume of apically extruded debris: A micro-computed tomography analysis. Journal of Dental Sciences. 2022;17:1274-1280.

18 Ove A. Peters C, Arias A. Rotary and Reciprocating Motions During Canal Preparation. 2022.

19 Baroni J, Fariniuk L. Effectiveness of Manual and Rotary Instrumentation Techniques for Cleaning Flattened Root Canals. Journal of endodontics. 2002;28(5):365.

20 Steven J, Sigurdsson A. The Effectiveness of Increased Apical Enlargement in Reducing Intracanal Bacteria. Journal of endodontics. 2002;28(11):779-783.

21 Muhammad Z, Durre S, Khalid G. Calcium hydroxide as an intracanal medication for postoperative pain during primary root canal therapy: A systematic review and meta-analysis with trial sequential analysis of randomised controlled trials. Journal of Evidence-Based Dental Practice. 2022;22:1.

22 Ivoclar Vivadent. Scientific Documentation ApexCal. 2005.

23 Law A, Messer H. An evidence-based analysis of the antimicrobial effectiveness of intracanal medicaments. Journal of endodontics. 2011;30: 689-9.

24 Pedrinha V, Cardenas M, Barros M, The Vehicles of Calcium Hydroxide Pastes Interfere with Antimicrobial Effect, Biofilm Polysaccharidic Matrix, and Pastes' Physicochemical Properties. Biomedicines. 2022;52:3-13.

25 Teixeira C, Felippe M, Felippe W. The effect of application time of EDTA and NaOCl on intracanal smear layer removal: An SEM analysis. Int Endodon J. 2010;38:285-290.

26 Gazzaneo I, Gaya C, Peres A. Root Canal Disinfection by Single- and Multipleinstrument Systems: Effects of Sodium Hypochlorite Volume, Concentration, and Retention Time. J Endod. 2019;45:1–6.

27 Cohen. Obturación del sistema de conductos radiculares. Ed. España. 2011.p.310.

28 Canalda S. Brau A Endodoncia Técnicas clínicas y bases científicas. Ed. Masson; 2001.

29 Gomes B, Matsumoto C. Disinfection of gutta-percha cones with chlorhexidine and sodium hypochlorite. Oral Surg Oral Med Oral Pathol Oral Radiol Endod 2005;100:512-7.

30 Ivoclar Vivadent. Research and Development. Apexit Plus. 2007

31 Restrepo F. Prognosis of root canal treatment in teeth with preoperative apical periodontitis: a study with cone-beam computed tomography and digital periapical radiography. International Endodontic Journal. 2019;1:1-14.

32 Hewitt B, Coffman C. Update on Endodontic, Restorative, and Prosthodontic Therapy. Vet Clin Small Anim. 2022;52:185–220.

33 3M Center. Productos dentales. 2004

34 Kruse C, Spin-Neto R. Periapical Bone Healing after Apicectomy with and without Retrograde Root Filling with Mineral Trioxide Aggregate: A 6-year Follow-up of a Randomized Controlled Trial. Journal of Endodontics. 2016; 42:533-537.

35 Ting Xu, Franklin R. Gutmann J. Micro Computed Tomography Assessment of Apical Accessory Canal Morphologies. J Endod 2016;1–5.

36 Marseille A. Biodentine: from biochemical and bioactive properties to clinical applications. Giornale Italiano di Endodonzia. 2016;30:81-88.

37 Rud J, Andreasen J, Jensen J. A follow-up study of 1,000 cases treated by endodontic surgery. Int J Oral Surg. 1972;1:215-228.

38 Estrela C, Bueno M, Azevedo B, Azevedo J. A New Periapical Index Based on Cone Beam Computed Tomography. Journal of Endodontics. 2008;34(11):1325–31.

39 Saxena P, Gupta SK, Newaskar V. Biocompatibility of root-end filling materials: Recent update. Restore Dent Endodont. 2013;38:119–27.

40 Mujawar A, Hegde V, Khandwawala N. A Comparative Evaluation of Sealing Ability of Three Root-end Filling Materials at Different Time Intervals Using Novel Fluid Filtration Model: An In Vitro Study. Conservative Dentistry and Endodontic Journal. 2021;10:45-49.

41 Wälivaara D, Abrahamsson P, Sämfors K. Periapical surgery using ultrasonic preparation and thermoplasticized gutta-percha with AH Plus sealer or IRM as retrograde root-end fillings in 160 consecutive teeth: a prospective randomized clinical study. Oral Surg Oral Med Oral Pathol Oral Radiol Endod. 2009;108(5):784-789.

42 Bateman G, Coomaraswamy K, Saha S. Mineral trioxid, e aggregate use in failing endodontic treatment--a case report. Dent Update. 2010;37(1):33- 5, 38-9.

43 Naito T. Ultrasonic preparation improves outcome in apical surgery. Evid Based Dent. 2008;9(2):53.

44 Pirani C, Iacono F, Chersoni S, Sword J. The effect of ultrasonic removal of various root-end filling materials. Int Endod J. 2015;42(11):1015-25.

45 Han L, Okiji T. Uptake of calcium and silicon released from calcium silicate-based endodontic materials in root canal dentin. Intendod J. 2011;44:1081-7.

46 Radeva E, Uzunov T, Kosturkov D. Microleakage associated with retrograde filling after root-end resection: an in vitro study. JIMAB. 2014; 20:578–83.

47 Kokate S, Pawar A. An in vitro comparative stereomicroscopic evaluation of marginal sealing between MTA, glass ionomer cement, and biodentine as root-end filling materials using 1% methylene blue as a tracer. Endodontics. 2012;24:36-42.

48 Chalas R, Mielko E, Wrobel J. An evaluation of the chemical activity of two dental calcium silicate-based materials. Curr Pharm Med Sci Issues. 2015;28:89-91.

49 Hindlekar A, Raghavendra S. Comparative evaluation of the sealing ability of three root-end filling materials: an in vitro study. Int J Dent Clin. 2014;6:4-7.

50 Gandolfi M, Siboni F, Polimeni A, Bossu M. In vitro detection of apatite formation capacity, biointeractivity and physical properties of a calcium tri silicate material for endodontics and restorative dentistry. Dent J. 2013;1:41-60.

51 Cárdenas M. Estudio comparativo para evaluar microfiltración en obturación retrógrada de cementos dentales MTA y Biodentine en dientes unirradiculares extraídos. Ecuador. 2017

52 Mori G, Teixeira L, de Oliveira D, Jacomini L. Evaluation of biocompatibility of biodentine in subcutaneous tissue of rats. J Endod. 2014; 40:1485-8.

53 Ajinkya M, Sharad R. Management of a large periapical lesion using Biodentine as a retrograde restoration with eighteen months of evident follow-up". Journal of Conservative Dentistry. 2013;16(6):573-575.

54 Kaup M, Schäfer E, Dammaschke T. An in vitro study of differentmaterial properties of Biodentine compared to ProRoot MTA. Head & face medicine. 2017;11(1):16.

55 Bui A, Pham K. Evaluation of Reparative Dentine Bridge Formation after Direct Pulp Capping with Biodentine. J Int Soc Prev Community Dent. 2021;11(1):77-82.

56 Jung S, Mielert J, Kleinheinz J, Dammaschke T. The response of human oral cells to different endodontic restorative materials: an in vitro study. head face med. 2014;10:55.

57 Ceci M, Beltrami R, Chiesa M, Colombo M. Biological and chemical-physical properties of root-end fill materials: a comparative study. J Conserv Dent. 2018;18:94-9.

58 Grech A, Camilleri J. Investigation of Biodentine as dentine replacement material. Journal of Dentistry. 2019:41(7):600-610.

59 Mohamed N, Hossam M. Tawfik A. Sealing ability of Biodentine versus ProRoot mineral trioxide aggregate as root-end filling materials. 2019;31:16-22.

60 Jain A, Ponnappa K, Yadav P, Rao Y. Comparison of the Root End Sealing Ability of Four Different Retrograde Filling Materials in Teeth with Root Apices Resected at Different Angles - An Invitro Study. J Clin Diagn Res. 2018;10(1):14-17.

61 Pawar A, Kokate S, Shah R. Management of a Large Periapical Lesion Using Biodentine as a Retrograde Restoration with Eighteen-Month Evident Follow-up. Journal of Conservative Dentistry. 2013;16(6):573-575.

62 Rajasekharan M. Biodentine™ material characteristics and clinical applications: a 3 year literature review and update. European Academy of Paediatric Dentistry. 2018;19(1):1-22.

63 Kaup M, Schafer E, Dammaschke T. An in vitro study of diferent material properties of Biodentine compared to ProRoot MTA. Head Face Med. 2015;11:16.