Universidad Nacional Mayor de San Marcos
Universidad del Perú. Decana de América

Dirección General de Estudios de Posgrado
Facultad de Odontología
Unidad de Posgrado

Dimorfismo sexual de los parámetros tomográficos del seno maxilar para la aplicación implantológica

TESIS

Para optar el Grado Académico de Magíster en Estomatología

AUTOR

Sixto GRADOS POMARINO

ASESOR

Dr. Carlos Humberto CAMPODÓNICO REÁTEGUI

Lima, Perú

2026



Reconocimiento - No Comercial - Compartir Igual - Sin restricciones adicionales

https://creativecommons.org/licenses/by-nc-sa/4.0/

Usted puede distribuir, remezclar, retocar, y crear a partir del documento original de modo no comercial, siempre y cuando se dé crédito al autor del documento y se licencien las nuevas creaciones bajo las mismas condiciones. No se permite aplicar términos legales o medidas tecnológicas que restrinjan legalmente a otros a hacer cualquier cosa que permita esta licencia.

Referencia bibliográfica

Grados S. Dimorfismo sexual de los parámetros tomográficos del seno maxilar para la aplicación implantológica [Tesis de maestría]. Lima: Universidad Nacional Mayor de San Marcos, Facultad de Odontología, Unidad de Posgrado; 2026.

Metadatos complementarios

Datos de autor	
Nombres y apellidos	Sixto Grados Pomarino
Tipo de documento de identidad	DNI
Número de documento de identidad	06754227
URL de ORCID	https://orcid.org/0000-0002-4404-5230
Datos de asesor	
Nombres y apellidos	Carlos Humberto Campodónico Reátegui
Tipo de documento de identidad	DNI
Número de documento de identidad	08843638
URL de ORCID	https://orcid.org/0000-0003- 2721-1302
Datos del jurado	
Presidente del jurado	
Nombres y apellidos	Carlos Alberto Suárez Canlla
Tipo de documento	DNI
Número de documento de identidad	21552481
Miembro del jurado 1	
Nombres y apellidos	Frank Michael Paredes Nomberto
Tipo de documento	DNI
Número de documento de identidad	43337586
Miembro del jurado 2	
Nombres y apellidos	Javier Enrique Castro Yanahida
Tipo de documento	DNI

Número de documento de identidad	09601143
Miembro del jurado 3	
Nombres y apellidos	María Del Pilar Gamarra Contreras
Tipo de documento	DNI
Número de documento de identidad	10771337
Datos de investigación	
Línea de investigación	NO APLICA
Grupo de investigación	NO APLICA
Agencia de financiamiento	SIN FINANCIAMIENTO
Ubicación geográfica de la investigación	UNIVERSIDAD NACIONAL MAYOR DE SAN MARCOS País: Perú Departamento: Lima Provincia: Lima Distrito: CERCADO Latitud: -12.056423 Longitud: -77.084333
Año o rango de años en que se realizó la investigación	Marzo 2025 – DICIEMBRE 2025
URL de disciplinas OCDE	SALUD — OECD https://purl.org/pe-repo/ocde/ford#3.03.00

UNIVERSIDAD NACIONAL MAYOR DE SAN MARCOS
(Universidad del Perú, DECANA DE AMÉRICA)

FACULTAD DE ODONTOLOGÍA

UNIDAD DE POSGRADO

ACTA Nº 0002-FO-UPG-2026

GRADO ACADÉMICO DE MAGISTER EN ESTOMATOLOGÍA

En la ciudad de Lima, a los trece dias del mes de enero de 2026, se reunió el Jurado de Tesis de la tesis titulada **"DIMORFISMO SEXUAL DE LOS PARÁMETROS TOMOGRÁFICOS DEL SENO MAXILAR PARA LA APLICACIÓN IMPLANTOLÓGICA",** sustentado por el bachiller:

SIXTO GRADOS POMARINO

para obtener el Grado Académico de Magíster en Estomatología; Concluida la exposición, los miembros del Jurado de Tesis formularon preguntas que fueron absueltas por el graduando y procedieron a la evaluación correspondiente, habiendo obtenido la siguiente calificación:

Muy bueno	17	Diecisiete
Escala	Número	Letras

En tal virtud, firmamos la presente Acta en cuatro originales y damos por concluido el Acto Académico de Sustentación.

DR. CARLOS ALBERTO SUÁREZ CANLLA
Presidente

MG. ESP. FRANK MICHAEL PAREDES NOMBERTO
Miembro

MG. JAVIER ENRIQUE CASTRO YANAHIDA
Miembro

DRA. ESP. MARÍA DEL PILAR GAMARRA CONTRERAS
Miembro

DR. CARLOS HUMBERTO CÀMPODÓNICO REATEGUI
Miembro Asesor

Escala de calificación

- Excelente 20, 19
- Muy bueno 18, 17
- Bueno 16, 15
- Aprobado 14
- Desaprobado 13 o menos

UNIVERSIDAD NACIONAL MAYOR DE
SAN MARCOS
Universidad del Perú, Decana de América

Anexo 1
CERTIFICADO DE SIMILITUD

Yo, Carlos Humberto Campodónico Reátegui en mi condición de asesor acreditado con el Dictamen de la UPG N° 0192-FO-UPG-2017 de la tesis de investigación, cuyo título es "Dimorfismo sexual de los parámetros tomográficos del seno maxilar para la aplicación implantológica", presentado por el bachiller Sixto Grados Pomarino para optar el Grado Académico de Magíster en Estomatología.

CERTIFICO que se ha cumplido con lo establecido en la Directiva de Originalidad y de Similitud de Trabajos Académicos, de Investigación y Producción Intelectual. Según la revisión, análisis y evaluación mediante la plataforma PIDS, el documento evaluado cuenta con el 18% de similitud, nivel PERMITIDO para continuar con los trámites correspondientes y para su **publicación en el repositorio institucional.**

Se emite el presente certificado en cumplimiento de lo establecido en las normas vigentes, como uno de los requisitos para optar el Grado Académico de Magíster en Estomatología

Lima,04 de febrero de 2026

Firma del Asesor:



Nombres y Apellidos del asesor: Carlos Humberto Campodónico Reátegui

DNI: 08843638

* Según corresponda: bachiller, magíster, doctor; título profesional o título de segunda especialidad

La vigencia del presente certificado corresponde a un período de noventa (90) días desde la fecha de su emisión; siempre que no haya observaciones en el texto durante el proceso de revisión por el jurado informante o surja alguna contingencia.

DEDICATORIA

A Dios por creer,

a mi padre Sixto por curar,

a mi madre Rosita por enseñar,

a mi esposa Irmita el amor y

a mis hijas Shivi y Tifa la responsabilidad.

Gracias por estar siempre dentro de mi.

AGRADECIMIENTOS

A Dios por todo lo divinamente manifestado en mi vida.

Por su guía y conocimiento a mi asesor el Dr. Carlos Campodonico.

Por sus correcciones, tiempo y apoyo a mis jurados y revisores, los doctores Carlos Suárez, Frank Paredes, Javier Castro, Iván Ore y Jorge Mezzich.

A Lorena Zavaleta por su valiosa ayuda profesional.

ÍNDICE GENERAL

LISTA DE TABLAS iii

LISTA DE FIGURAS iv

RESUMEN v

ABSTRACT vi

CAPÍTULO 1: INTRODUCCIÓN 1

1.1 Situación Problemática 1

1.2 Formulación del Problema 2

1.3 Justificación del Estudio 3

1.4 Objetivos 3

CAPÍTULO 2: MARCO TEÓRICO 5

2.1 Marco Filosófico o Epistemológico de la Investigación 5

2.2 Antecedentes de Investigación 5

2.3 Bases Teóricas 9

CAPÍTULO 3: HIPÓTESIS Y VARABLES 19

3.1 Hipótesis 19

3.2 Variables del Estudio 19

CAPÍTULO 4: METODOLOGÍA 22

4.1 Tipo de Estudio 22

4.2 Población y Muestra 22

4.3 Selección de la Muestra 22

4.6 Unidad de Muestra 23

4.7 Unidad de Análisis 24

4.8 Operacionalización de Variables 25

4.10 Recolección de Datos 27

4.11 Análisis de Resultados 27

4.12 Consideraciones éticas 27
CAPÍTULO 5: RESULTADOS 28
CAPÍTULO 6: DISCUSIÓN 34
6.1 Consideraciones generales 34
6.2 Forma del Piso del Seno Maxilar 34
6.3 Ancho vestibulopalatino del seno maxilar según el sector 35
6.4 Altura del Reborde Alveolar y Relación con la Región Posterior 35
6.5 Propuesta de Clasificación de la Forma del Piso del Seno Maxilar 36
6.6 Dimorfismo Sexual en el Seno Maxilar 36
6.7 Presencia de Trabéculas Óseas en el Seno Maxilar 37
CONCLUSIONES 38
RECOMENDACIONES 39
REFERENCIAS BIBLIOGRÁFICAS 40
ANEXOS 46
ANEXO 1 – INSTRUMENTO DE RECOLECCIÓN DE DATOS 46
ANEXO 2 – MEDIDAS REGISTRADAS 47

LISTA DE TABLAS

Tabla 1. Escala Hounsfield.

Tabla 2. Distribución de la muestra según sexo, lateralidad del seno maxilar y número total de tomografías.

Tabla 3. Distribución de los cortes tomográficos según ubicación en el seno maxilar.

Tabla 4. Forma del piso del seno maxilar en los cortes tomográficos evaluados.

Tabla 5. Comparación de la forma del piso del seno maxilar según sexo de los pacientes evaluados.

Tabla 6. Valores promedio del ancho vestibulopalatino y de la altura del reborde alveolar en los cortes tomográficos.

Tabla 7. Valores promedio del ancho vestibulopalatino y de la altura del reborde alveolar en los cortes tomográficos.

Tabla 8. Ancho vestibulopalatino del seno maxilar según su ubicación del corte tomográfico.

Tabla 9. Altura del reborde alveolar al piso del seno maxilar según ubicación del corte tomográfico.

Tabla 10. Ancho vestibulopalatino del seno maxilar según su ubicación del corte tomográfico.

LISTA DE FIGURAS

Figura 1. Distribución porcentual de la ubicación de los cortes tomográficos.

Figura 2. Frecuencias porcentuales de la forma del piso del seno maxilar.

RESUMEN

El objetivo del presente estudio fue determinar el dimorfismo sexual en las características morfológicas del seno maxilar mediante el análisis comparativo de tomografías Cone Beam en adultos candidatos a implantes dentales. Se realizó un estudio analítico, transversal y retrospectivo, utilizando tomografías obtenidas en el Posgrado de Periodoncia e Implantología de la Universidad Nacional Mayor de San Marcos durante el periodo 2016–2019. La muestra fue no probabilística por conveniencia e incluyó 258 tomografías de pacientes edéntulos parciales o totales evaluados para la planificación de tratamientos implantológicos. Las variables analizadas fueron el sexo del paciente, la forma del piso del seno maxilar, el ancho vestibulopalatino del seno maxilar, la altura del reborde alveolar al piso del seno maxilar y presencia de trabéculas.

Los resultados mostraron que la forma convexa del piso del seno maxilar fue la más frecuente, observándose en el 88 % de los casos, seguida de la forma plana en el 8 % y la forma cóncava en el 4 %. Al comparar la forma del piso del seno maxilar según sexo, la forma convexa se presentó en el 47 % de los senos maxilares de los varones y en el 44 % de los senos maxilares de las mujeres. En relación con las dimensiones morfológicas, se evidenciaron diferencias entre ambos sexos. El ancho vestibulopalatino promedio del seno maxilar fue mayor en varones, con un valor de 12,98 mm, mientras que en las mujeres fue de 9,61 mm. Asimismo, la altura promedio del reborde alveolar al piso del seno maxilar fue mayor en varones, alcanzando 10,12 mm, en comparación con 7,77 mm en mujeres.

Se concluye que existen diferencias morfológicas del seno maxilar según el sexo, evidenciándose dimorfismo sexual principalmente en el ancho vestibulopalatino y en la altura del reborde alveolar, aspectos relevantes para la planificación implantológica posterior.

Palabras clave: Seno maxilar, dimorfismo sexual, tomografía cone beam, implantología oral, morfología ósea.

ABSTRACT

The aim of this study was to determine sexual dimorphism in the morphological characteristics of the maxillary sinus through comparative analysis of Cone Beam computed tomography scans in adult implant candidates. An analytical, cross-sectional, and retrospective study was conducted using tomographic images obtained at the Postgraduate Program of Periodontology and Implantology of the Universidad Nacional Mayor de San Marcos during the period 2016–2019. A non-probabilistic convenience sample of 258 tomographic scans from partially or totally edentulous patients evaluated for implant treatment planning was included. The analyzed variables were patient sex, shape of the maxillary sinus floor, vestibulopalatal width of the maxillary sinus, and alveolar ridge height to the sinus floor.

The results showed that the convex shape of the maxillary sinus floor was the most frequent, observed in 88 % of cases, followed by the flat shape in 8 % and the concave shape in 4 %. When comparing sinus floor shape according to sex, the convex form was found in 47 % of male maxillary sinuses and 44 % of female maxillary sinuses. Regarding morphological dimensions, differences between sexes were observed. The mean vestibulopalatal width of the maxillary sinus was greater in males, with a value of 12.98 mm, whereas in females it was 9.61 mm. Likewise, the mean alveolar ridge height to the maxillary sinus floor was higher in males, reaching 10.12 mm, compared to 7.77 mm in females.

It is concluded that morphological differences of the maxillary sinus according to sex exist, demonstrating sexual dimorphism mainly in vestibulopalatal width and alveolar ridge height, which are clinically relevant for posterior maxillary implant planning.

CAPÍTULO 1: INTRODUCCIÓN

1.1 Situación Problemática

La necesidad creciente de mejorar el diagnóstico y tratamiento implantológico requiere a la vez que las técnicas radiográficas sean más precisas. Esta situación ha puesto de manifiesto las limitaciones de las radiografías dentales y tomografías convencionales respecto a su capacidad para proporcionar información cualitativa y precisa, entre cuyos defectos se encuentran la distorsión, borrosidad y falta de referencia de estructuras adyacentes. El desarrollo de programas informáticos específicos ha propiciado la creciente utilización de la tomografía de haz cónico (Cone Beam) en el campo de la odontología.

Por lo tanto, en el diagnóstico guiado por la tomografía de haz cónico, en implantología cobra importancia una estructura situada en la región posterosuperior: el seno maxilar, el cual debe conocerse adecuadamente al momento de planificar un tratamiento implantológico en dicha zona.

La mayoría de estos requerimientos se encuentran dentro de la rehabilitación del paciente edéntulo parcial superior, el cual suele desear un puente fijo. Este reto es muchas veces mayor cuando los pacientes presentan muchos años de uso de prótesis parciales, con procesos severos de reabsorción ósea y neumatización del seno maxilar.

La presente investigación describe anatómicamente las características del piso del seno maxilar a través de cortes tomográficos, así como sus características morfológicas y su relación con las estructuras adyacentes.

1.2 Formulación del Problema

El proceso de neumatización del seno maxilar es un fenómeno fisiológico que ocurre en los senos paranasales (Garg, 2012). A nivel histológico, este proceso se produce por resorción ósea mediada por osteoclastos en las paredes corticales del seno maxilar, existiendo evidencia de influencia hereditaria (Vlassis et al., 2015).

Existen pocos estudios acerca de la neumatización posterior a la exodoncia en pacientes adultos. El manejo quirúrgico del seno maxilar se ha convertido en un procedimiento cotidiano en la implantología dental para lograr una colocación exacta y predecible de los implantes (Krennmair et al., 2019). Por ello, es imprescindible el conocimiento anatómico y tomográfico de la zona sinusal para elegir la técnica y los procedimientos adecuados (Mardinger et al., 2020).

Muchos de los estudios se realizaron con radiografía panorámica, que solo brinda una visión bidimensional, lo que limita la evaluación real del seno maxilar. La tomografía Cone Beam permite una visualización tridimensional que resulta de gran utilidad, sobre todo al considerar las diferencias anatómicas entre varones y mujeres, conocidas como dimorfismo sexual.

Los estudios tomográficos actuales permiten medir con exactitud las formas y dimensiones del seno maxilar. Sin embargo, aún son escasos los estudios que evalúan dichas características en relación con el sexo, especialmente en población peruana, lo que justifica la necesidad de esta investigación.

¿Existe dimorfismo sexual en las características morfológicas del seno maxilar evaluadas en tomografías Cone Beam de adultos candidatos a implantes, obtenidas en el Posgrado de Periodoncia e Implantología de la UNMSM entre 2016 y 2019?

1.3 Justificación del Estudio

El manejo quirúrgico del seno maxilar es un procedimiento frecuente en implantología debido a la pérdida de reborde óseo (Mardinger et al., 2020). La tomografía Cone Beam es actualmente el método de ayuda diagnóstica más útil para la planificación de estos procedimientos (Sennerby & Meredith, 2019; Del Fabbro et al., 2020).

Asimismo, el dimorfismo sexual del seno maxilar es relevante, ya que hombres y mujeres presentan diferencias anatómicas que influyen directamente en la planificación quirúrgica, la altura ósea disponible y la predictibilidad del tratamiento implantológico.

1.4 Objetivos

1.4.1 Objetivo general

Determinar el dimorfismo sexual en las características morfológicas del seno maxilar, mediante el análisis comparativo de tomografías Cone Beam de adultos candidatos a implantes, obtenidas en el Posgrado de Periodoncia e Implantología de la Universidad Nacional Mayor de San Marcos, durante el periodo 2016–2019.

1.4.2 Objetivos específicos

- Determinar la forma del piso del seno maxilar (convexa, plana o cóncava) mediante el análisis de tomografías Cone Beam de adultos candidatos a implantes.
- Medir y comparar el ancho vestibulopalatino del seno maxilar en los tercios anterior, medio y posterior, mediante tomografías Cone Beam.
- Medir la altura del reborde alveolar desde el reborde hasta el piso del seno maxilar en los distintos sectores del seno maxilar, mediante análisis tomográfico

- Proponer una clasificación de la forma del piso del seno maxilar basada en el análisis tomográfico, considerando su relevancia para la planificación de procedimientos de elevación del seno maxilar.
- Comparar el ancho vestibulopalatino y la altura del reborde alveolar del seno maxilar según el sexo, a partir del análisis de tomografías Cone Beam.
- Determinar la asociación entre el sexo y la forma del piso del seno maxilar, evaluada mediante tomografías Cone Beam.
- Determinar la presencia de trabéculas óseas y su distribución por tercios del seno maxilar en tomografías Cone Beam de adultos candidatos a implantes.

CAPÍTULO 2: MARCO TEÓRICO

2.1 Marco Filosófico o Epistemológico de la Investigación

"La implantología oral se ha impuesto progresivamente como método de rehabilitación dental. Desde que Branemark en el año 1977 presentó su experiencia en el tratamiento de pacientes desdentados mediante la colocación de implantes endooseos, se han desarrollado un gran número de técnicas quirúrgicas que permiten solucionar los problemas de calidad y cantidad ósea que siguen a la pérdida dentaria, los cuales impedían en diferentes situaciones la inserción de implantes dentales de una forma convencional " (Vicente & Hernández, 2018).

El estudio del seno maxilar se ha realizado principalmente desde una postura positivista que se ha centrado en describir las características morfológicas. La presente tesis continuará con esta postura al utilizar datos cuantitativos para su análisis tomográfico.

2.2 Antecedentes de Investigación

Bergh et al. (2014) realizaron un estudio para identificar y medir la neumatización del seno maxilar en radiografías panorámicas teniendo en cuenta referencias fijas. Se seleccionaron radiografías panorámicas en este estudio retrospectivo y se determinaron 3 puntos referenciales: una línea interorbital que encuentra los puntos más inferiores de las órbitas, dos líneas a través de los procesos cigomáticos en su punto más inferior paralelas a la línea interorbital. Las medidas en este estudio incluyeron las distancias entre la línea interorbital y las líneas del proceso cigomático y la distancia entre la línea interorbital y el piso del seno maxilar. Se observó gran neumatización hacia abajo 2.18 ± 1.59 mm, después de realizar extracciones en comparación de zonas dentadas y los homólogos después de la extracción. Una neumatización mayor se dio después de las exodoncias de las segundas molares y

aún mayor después de la exodoncia de dos o más piezas contiguas. En conclusión, la neumatización del seno maxilar fue identificada después de la exodoncia de piezas dentarias posteriores, la expansión es mayor cuando la exodoncia de los dientes que presentan una curva superior del seno maxilar. Se debe tener en cuenta la posibilidad de utilizar injertos después de las exodoncias

Ausbruch et al. (2015) evaluaron de manera comparativa la exactitud milimétrica de distintos métodos radiográficos utilizados en el diagnóstico preimplantológico. Los autores concluyeron que las técnicas de imagen de alta precisión permiten obtener mediciones confiables, mientras que la radiografía panorámica presenta distorsiones variables. Asimismo, señalaron que la tomografía axial computarizada con software de escaneo dental puede generar mediciones inexactas cuando no se respetan adecuadamente los parámetros técnicos del procedimiento.

Carmeli et al. (2016) relacionaron el ancho de la mucosa y la función del seno maxilar, utilizo varios tipos de scanner tomográficos helicoidales, para poder tomar imágenes de cabeza y cuello. El estudio incluyó 280 tomografías computarizadas (TC) y 560 senos maxilares escaneados. El ancho de la mucosa fue graduado en <5mm (1), <10 mm (2), <15 mm (3), <20 mm (4) y >20 mm (5), y se clasificó como normal, rodeado, circunferencial, irregular, o completo. El flujo del seno maxilar fue clasificado como patente u obstruido. El ancho de mucosa fue encontrado en 36.1% de los senos maxilares, clasificado en 31.2% (1), 34.2% (2), 12.9% (3), 5.4% (4) y 16.3% (5), y clasificado como rodeado (11.8%), irregular (10.4%), circunferencial (8.8%) y completo (5.2%). El flujo del seno maxilar estuvo obstruido en 15% de las tomografías en los varones. El ancho de mucosa se encontró como: <5 mm (11.1%), <10 mm (36.2%) y >10 mm (74.3%) fue asociado con obstrucción (P< 0.0001). Rodeado (6.1%), circunferencial (55.2%), irregular (38.8%) y completo (100%), la apariencia de la mucosa fue asociada con obstrucción de seno maxilar (P<0.001). Cuando se combinan estadísticamente el riesgo de obstrucción sinusal fue observado con una apariencia irregular de la mucosa >5 mm (56.5% para el grado 2 hasta un 82.6% para los grados 3-5) con una apariencia circunferencial (21.4% para el grado 1

hasta un 100% de los grados 3-5). Un bajo riesgo de obstrucción fue encontrado con una apariencia redondeada (media 6.1%).

Bahlis et al. (2016) evaluaron la exactitud de la radiografía periapical, panorámica y la tomografía computarizada para medir la altura ósea en la región del foramen mental, utilizando veinte hemimandíbulas humanas secas. Compararon tres mediciones específicas y analizaron los datos con t de Student y Friedman. La radiografía panorámica mostró las mayores discrepancias, mientras que la periapical y la tomografía computarizada ofrecieron la mejor precisión.

Yilmaz et al. (2016) analizaron las tomografías de senos maxilares para establecer una relación entre el fenotipo gingival (FG), el dimorfismo sexual (DS), la altura del hueso residual (AHR), el ancho de la membrana de Schneider (AM) y el rango de perforación del seno maxilar (PSM). 44 pacientes (64 antroplastías) fueron incluidos en el estudio. Se tomó una tomografía computarizada (TC) preoperatoria para evaluar FG, AHR, AM. Se detectaron 11 sitios con perforaciones de seno maxilar. Hubo fuertes correlaciones encontradas entre FG y AHR ($r = 0.722$, $p= 0.001$) y AM ($r = 0.702$, $p = 0.001$). Correlaciones moderadas fueron encontradas entre AHR, AM y DF ($r = 0.596$, $p = 0.001$) y entre AM, PSM y DF ($r = 0.417$, $p = 0.001$). Además correlaciones leves entre PSM y AHR ($r = 0.290$, $p = 0.020$) y FG ($r = 0.248$, $p = 0.40$) fueron establecidas. 4 implantes se perdieron, pero no hubo diferencias estadísticamente significativas entre falla en los implantes y el DS.

Avila et al. (2017) evaluaron la influencia de las distancias entre la pared lateral y la media del seno maxilar en los resultados de antroplastías. Un total de 25 pacientes con necesidades de antroplastía fueron tomados para el estudio utilizando guías quirúrgicas tomadas con tomografías Cone Beam. Las distancias buco – palatinas (DBP) fueron mediadas a 8, 10 y 12 mm desde el reborde alveolar. Solo un seno desarrolló una infección después del injerto resultando un 96% de éxito para el procedimiento de elevación del piso de seno maxilar. Veinte senos maxilares fueron usados para los análisis estadísticos. El análisis histomorfométrico reveló que la

media fue de 23.39 ± 20.85 y el porcentaje de tejido conectivo no mineralizado fue de 53.90 ± 13.23. El análisis de correlación entre la media y DBP por regresión linear, usando valores de DBP mostró una asociación negativa (R= 0,14; P<0.001).

Shibli et al. (2017) evaluaron la prevalencia de los septos dentro del seno maxilar, evaluaron retrospectivamente con imágenes 3D para evaluar las necesidades para obtener imágenes antes de la antroplastia. Se escanearon 1029 pacientes con tomografía computarizada cone beam, los pacientes fueron evaluados para determinar la presencia del septo sinusal, además se tomó en cuenta la edad, el dimorfismo sexual y la orientación de la septa y su posición en el seno maxilar. Si el septo está presente, se puede medir la altura, la localización y orientación. El septo sinusal fue encontrado en un 47% de los pacientes y 33.2% de los senos maxilares (más común en varones). No hay estadísticas significativas entre la prevalencia y la edad, sexo o localización. Muchos pacientes con septos presentaron septums en un seno maxilar 24.6% y 13.7% en cada seno maxilar. Otras combinaciones encontraron hasta 3 septos por seno maxilar en 8.7% de los pacientes. El septo fue encontrado en el primer molar (256 septos), seguida por el segundo molar (225 septos) y la tercera molar (144), segundo premolar (136), primer premolar (44) y la región canina (5). La media de la altura del septo fue de 11.7 ± 6.08 mm en la región sagital (n= 206, 25.3%; máxima altura 37 mm.) y 7.3% ± 5.08 orientados transversalmente (n= 608, 74.7%; máxima altura 36 mm). La varianza fue mayor para la orientación sagital (37.03 mm) que para la orientación transversal (25.9% mm).

Lum et al. (2017) investigaron si el espesor de la membrana de Schneider se relaciona con su perforación durante los aumentos laterales del seno maxilar. En este análisis retrospectivo se revisaron los registros de 551 pacientes tratados en la Escuela de Medicina Dental de Tufts University. Las tomografías cone beam preoperatorias se evaluaron para determinar la posible asociación entre el grosor de la membrana, el sexo, la altura ósea residual y la presencia de perforaciones. El grupo con perforación mostró membranas más delgadas (0,67–0,84 mm), mientras que en los casos sin perforación el espesor fue mayor (2,65–4,02 mm), con valores más bajos en mujeres. Las diferencias fueron estadísticamente significativas (P <

0,001). Asimismo, la altura ósea residual fue menor en el grupo con perforación, lo que también mostró significancia estadística

2.3 Bases Teóricas

2.3.1 El seno maxilar

Es una cavidad neumática ubicada dentro del cuerpo del maxilar superior y en comunicación con las fosas nasales. Presenta una configuración de pirámide triangular, cuya base corresponde a la pared nasoantral y cuyo vértice se dirige hacia la raíz del cigoma. Su pared superior, delgada en el adulto, se sitúa por debajo de la órbita y corresponde a la lámina orbitaria del maxilar. En esta zona se aloja el conducto óseo que transporta el paquete vasculonervioso infraorbitario (Garg, 2012).

El piso del seno maxilar corresponde al proceso alveolar. Hacia adelante, su límite es la pared anterolateral o fosa canina, que forma parte de la superficie facial del maxilar. Posteriormente, la pared esfenomaxilar, delgada, lo separa de las regiones pterigomaxilar e infratemporal. Medialmente, la pared nasal divide el seno de la cavidad nasal y alberga el ostium maxilar o hiato semilunar, ubicado por debajo del techo del antro (Vlassis et al., 2015).

Bajo el suelo del seno se sitúan los dientes temporales y permanentes, y con frecuencia las raíces de premolares y molares se proyectan hacia la cavidad sinusal. De arriba abajo, el piso antral está compuesto por la mucosa sinusal, el hueso alveolar y los dientes que mantienen relación directa con el seno. El punto más bajo del seno en el adulto suele coincidir con los ápices del primer y segundo molar, siendo este último denominado por algunos autores como “diente antral”. En menor grado también se relacionan el segundo premolar, el tercer molar, el primer premolar y el canino (Lum et al., 2019).

El seno está revestido por la membrana de Schneider, un epitelio pseudoestratificado ciliado con células mucosecretoras. Su inervación proviene de la segunda rama del nervio trigémino mediante los nervios alveolares superiores posterior, medio y anterior, mientras que la inervación secretora llega a través del nervio vidiano. La irrigación depende de ramas de la arteria maxilar interna —alveolares superiores, infraorbitaria y esfenopalatina— y el drenaje venoso se dirige al plexo pterigomaxilar, con flujo hacia la vena facial, la vena maxilar y la yugular interna, así como hacia el seno cavernoso por la vena oftálmica. El drenaje linfático se realiza hacia los ganglios retrofaríngeos y submaxilares, en continuidad con la región posterior de las fosas nasales y la rinofaringe (Majorana & Sigurta, 2017).

2.3.2 Elevación del piso de seno maxilar

En la actualidad existen diversas técnicas quirúrgicas que permiten acondicionar un lecho óseo adecuado para la colocación de implantes según los requerimientos protésicos, que constituyen el objetivo final del tratamiento (Johan & Bergh, 2017).

El manejo del maxilar atrófico es uno de los temas más estudiados, especialmente en el sector posterior, donde la pérdida dentaria provoca una reabsorción ósea vertical y bucopalatina que, sumada a la neumatización del seno maxilar, puede dificultar o impedir la colocación directa de implantes. A ello se añade la baja calidad ósea característica de esta región, con trabeculado muy laxo y corticales delgadas o ausentes (Stavropoulos & Karring, 2017).

Para corregir estas limitaciones anatómicas, Boyne describió la técnica de injerto óseo en el piso del seno maxilar, la cual ha demostrado ser eficaz como procedimiento preparatorio para la rehabilitación implantosoportada (Haran & Madjar, 2017). La elevación del seno maxilar se ha consolidado como una técnica ampliamente validada para facilitar la colocación de implantes en el sector posterior (Barone & Santini, 2016). Boyne y James publicaron en 1980 el uso de injertos autólogos de hueso y médula ósea para este fin, aunque inicialmente existieron dudas sobre su seguridad, el material de relleno ideal y el momento óptimo para la implantación (Peleg & Garg, 2016).

Diversos biomateriales han sido empleados para rellenar el seno, como injertos autógenos, aloinjertos desmineralizados, hidroxiapatita y múltiples combinaciones (Haran & Madjar, 2017). Aunque todos han mostrado utilidad, el hueso autógeno continúa siendo el material con mejores resultados clínicos.

A pesar de sus buenos resultados, el uso de injertos autógenos presenta limitaciones relevantes, entre ellas la morbilidad asociada al sitio donante —como cresta ilíaca, calota, tibia o mentón— y la necesidad frecuente de recurrir a anestesia general cuando se requieren grandes volúmenes de hueso (Peleg & Garg, 2016; Haran & Madjar, 2017).

En la actualidad, el desarrollo de diversas técnicas quirúrgicas permite acondicionar un lecho óseo adecuado para la colocación de implantes, siempre en función de las necesidades protésicas, que constituyen el objetivo final del tratamiento (Johan & Bergh, 2017).

Uno de los temas más estudiados es el manejo del maxilar atrófico, especialmente en su región posterior. La pérdida dentaria en esta zona suele acompañarse de una reabsorción ósea vertical y bucopalatina que, sumada a la neumatización progresiva del seno maxilar, puede dificultar o incluso impedir la colocación directa de implantes. A ello se suma la baja calidad ósea característica del área, con un hueso trabecular muy laxo y corticales extremadamente delgadas o ausentes (Stavropoulos & Karring, 2017).

Para compensar estas deficiencias anatómicas, Boyne describió la técnica de injerto óseo en el piso del seno maxilar, que ha demostrado ser eficaz como procedimiento preparatorio para la rehabilitación implantosoportada (Haran & Madjar, 2017). La elevación del seno maxilar se ha consolidado como una técnica ampliamente validada para facilitar la colocación de implantes en el sector posterior (Barone & Santini, 2016). Boyne y James publicaron en 1980 los primeros resultados utilizando injertos autólogos de hueso y médula ósea, aunque inicialmente existieron dudas respecto a su seguridad, al material de relleno ideal y al momento óptimo para la colocación de los implantes (Peleg & Garg, 2016).

Diversos materiales han sido empleados para rellenar el seno maxilar, como injertos autógenos, aloinjertos desmineralizados, hidroxiapatita y múltiples combinaciones

(Haran & Madjar, 2017). Aunque todos han mostrado utilidad en el aumento óseo, el injerto autógeno continúa siendo el que ofrece los resultados más predecibles.

Sin embargo, su uso implica limitaciones importantes, especialmente la morbilidad del sitio donante —como cresta ilíaca, calota, tibia o mentón— y la necesidad de anestesia general cuando se requieren grandes cantidades de injerto (Peleg & Garg, 2016; Haran & Madjar, 2017).

2.3.3 Tomografía axial computarizada (TAC) La Tomografía Axial Computarizada (TAC) comenzó a utilizarse clínicamente en 1970, cuando Godfrey Hounsfield y James Ambrose lograron diagnosticar un tumor cerebral en una paciente de 41 años. En esa época, cada corte axial requería varios minutos para adquirirse y su reconstrucción tomaba días en los laboratorios EMI (Press Release, 1979).

Los principios matemáticos que sustentan la TAC fueron descritos en 1917 por el matemático austríaco J. Radon, quien demostró que era posible reconstruir objetos bidimensionales o tridimensionales a partir de múltiples proyecciones. En 1963, A.M. Cormack propuso su aplicación práctica en medicina, dando origen al concepto de tomografía computada. El primer equipo fue desarrollado por la compañía EMI (Press Release, 1979).

En 1955, EMI creó un laboratorio de investigación para diversificar su producción, donde trabajó el ingeniero Godfrey N. Hounsfield, quien más tarde recibiría el Premio Nobel de Medicina en 1979 por el desarrollo de la tomografía asistida por computadora. En 1967, Hounsfield planteó la construcción del escáner EMI, un sistema que combinaba cálculos electrónicos con rayos X para generar imágenes tridimensionales mediante múltiples mediciones desde distintos ángulos y su posterior reconstrucción computarizada (Press Release, 1979).

La TAC representó el mayor avance en diagnóstico por imágenes desde el descubrimiento de los rayos X. Su llegada al mercado estadounidense en 1972 fue un éxito inmediato: 170 hospitales adquirieron el equipo pese a su elevado costo de 385.000 dólares. En ese entonces, cada giro del tubo requería más de cuatro minutos y la reconstrucción de la imagen tomaba alrededor de un minuto. En contraste, los

tomógrafos multicorte actuales obtienen varios cortes por segundo y los reconstruyen de manera instantánea.

Con el tiempo, los equipos evolucionaron hacia sistemas más rápidos y con mejor resolución, pasando por diversas generaciones hasta llegar a los tomógrafos multicorte y, posteriormente, a los helicoidales. Estos últimos permiten un giro continuo del tubo de rayos X, obteniendo cortes simultáneos desde distintos ángulos, reduciendo el tiempo de exposición y facilitando la reconstrucción tridimensional sin discontinuidades.

2.3.3.1 Funcionamiento básico.

El tomógrafo utiliza un tubo de rayos X y un detector que mide la intensidad del haz tras atravesar el objeto. A partir de la diferencia entre la radiación emitida y la recibida se calcula la atenuación, que varía según la densidad de los tejidos. El plano analizado se divide en múltiples celdas pequeñas, y la atenuación total del haz resulta de la suma de la atenuación de cada una. Al estimar la atenuación individual, se determina la densidad correspondiente y se genera un mapa del plano con distintos tonos de gris. Las imágenes obtenidas se procesan digitalmente y pueden visualizarse en pantalla (Hounsfield, 1973)

2.3.3.2 Técnicas de adquisición.

En tomografía axial computarizada se reconocen cuatro métodos de adquisición de datos, cada uno correspondiente a una etapa evolutiva de la tecnología.

2.3.3.2.1 Primera generación (traslación–rotación, detector único).

(Fleckenstein & Tranum-Jensen, 2004).

Los equipos de primera generación operaban mediante un sistema que combinaba el desplazamiento lineal del tubo de rayos X y del detector con pequeños giros sucesivos del conjunto. El procedimiento consistía en:

1. Registrar la atenuación del haz en 160 trayectorias paralelas mediante la traslación del tubo y del detector.

2. Rotar el sistema un grado.

3. Repetir ambas acciones hasta completar un giro de 180°.

Este proceso generaba 180 series de 160 mediciones, es decir, 28 800 valores de atenuación. Para una imagen con matriz de 80 × 80 (6400 celdas), era necesario resolver 6400 incógnitas a partir de esas ecuaciones. La adquisición completa tomaba alrededor de cinco minutos. Tras la conversión analógico-digital, los datos se almacenaban en disco y podían procesarse mientras se realizaba el siguiente barrido. Finalmente, mediante un conversor digital-analógico, se reconstruían los planos y se mostraban en pantalla utilizando la escala de Hounsfield. (ver tabla 1)

Tabla 1. **Escala Hounsfield.**

Fuente. Datos tomados de Fleckenstein, 2004.

ESCALA HOUNSFIELD

Material o Sustancia	Número TC
Hueso Compacto	1000
	800
	600
	400
	200
Sangre coagulada	56-76
Sustancia cerebral gris	36-46
Sustancia cerebral blanca	22-32
Sangre	12
Agua	0
Grasa	-100
	-200
	-400
	-600
	-800
Aire	-1000

2.3.3.2.2 Segunda generación (traslación–rotación, múltiples detectores).

En esta etapa se mantuvo el mismo tipo de movimiento que en la primera generación, pero se incorporó un haz en forma de abanico con una apertura cercana a 5° y un conjunto lineal de entre 10 y 30 detectores. Gracias a esta configuración, el tiempo de adquisición se redujo a unos dos minutos.

2.3.3.2.3 Tercera generación (rotación–rotación).

Es la tecnología predominante en la actualidad. Utiliza un haz de rayos X más amplio, entre 25° y 35°, capaz de cubrir todo el campo de exploración, junto con un arco detector que suele incluir entre 300 y 500 elementos. Tanto el tubo como el conjunto de detectores giran 360°, lo que permite disminuir el tiempo de exploración a apenas 2–3 segundos y optimizar el uso de la radiación emitida (Fleckenstein & Tranum-Jensen, 2004).

2.3.3.2.4 Cuarta generación.

Esta generación comprende dos configuraciones principales:

- **Rotación–estacionario:** el tubo de rayos X gira dentro de un anillo fijo de detectores. Sus ventajas son la alta velocidad de rotación y la menor

sensibilidad a variaciones entre detectores. Su principal desventaja es el elevado costo y tamaño del sistema debido al gran número de detectores necesarios.

- **Rotación–nutación:** el tubo gira por fuera de un anillo detector, mientras que los detectores realizan un pequeño movimiento de oscilación (nutación) para permitir el paso del haz. Aunque el mecanismo es más complejo y costoso, permite obtener imágenes de muy alta resolución en aproximadamente un segundo.

Posteriormente surgió la **tomografía helicoidal o espiral**, en la cual el tubo de rayos X gira de manera continua mientras la mesa avanza, generando una trayectoria helicoidal alrededor del paciente (Fleckenstein & Tranum-Jensen, 2004). Esta modalidad introdujo el concepto de *pitch*, definido como la relación entre el avance de la mesa durante una rotación completa del tubo y el espesor del corte (Henwood, 1999).

La técnica helicoidal permitió reducir de forma notable el tiempo total de exploración y disminuir los artefactos por movimiento, además de posibilitar la reconstrucción retrospectiva de cortes más finos o más gruesos a partir de los mismos datos, mejorando la resolución espacial (Henwood, 1999).

El siguiente avance tecnológico fue el **TAC multicorte**, una evolución del sistema helicoidal que incorpora varios anillos de detectores, permitiendo obtener múltiples cortes simultáneos.

2.3.4 **Presentación de la imagen y número TC**

Tras la reconstrucción computarizada, el resultado inicial es una matriz numérica que no puede visualizarse directamente. Por ello, un procesador asigna a cada valor —o a rangos de valores— un tono específico de gris. Estos números se relacionan con los coeficientes de atenuación del material, ya que la reducción del haz de rayos X al atravesar un objeto depende de la atenuación lineal local. La relación entre los números TC y dichos coeficientes incluye la energía efectiva del haz (E), los coeficientes de

atenuación del material y del agua, y una constante propia del diseño del equipo (Henwood, 1999).

La tomografía permite diferenciar estructuras anatómicas según su capacidad de absorber radiación. Estas diferencias se expresan en Unidades Hounsfield (UH), donde el agua se toma como referencia con un valor de 0 (Hofer, 2015).

La reconstrucción de la imagen se basa en algoritmos matemáticos que generan volúmenes tridimensionales formados por voxeles, unidades que representan la densidad en un punto del espacio. El píxel corresponde a la proyección bidimensional de un voxel, y tanto su tamaño como el espesor del corte influyen directamente en la nitidez de la imagen (Anwar & Choyke, 2018).

Los valores UH asignados a los tejidos se distribuyen aproximadamente entre –1000 (aire) y +1000 (hueso). El aire aparece como una zona oscura por su baja atenuación, mientras que la sangre, el hueso o los metales generan señales claras debido a su alta densidad (Anwar & Choyke, 2018).

Aunque un monitor puede mostrar hasta 256 tonos de gris, el ojo humano solo distingue alrededor de 20. Por ello, se selecciona una ventana de visualización cuyo rango se ajusta al tipo de tejido que se desea evaluar, optimizando el contraste.

En estudios dirigidos a localizar el agujero mentoniano, su atenuación suele corresponder a la de un tejido blando, con valores aproximados entre +40 y +80 UH, muy inferiores a los de las estructuras óseas, que se sitúan entre +400 y +1000 UH. El valor promedio reportado para el agujero mentoniano es de +80,5 UH.

2.3.5 Aplicaciones de la TAC en Odontología

La tomografía axial computarizada puede clasificarse según el volumen de imagen o field of view (FOV). Los equipos con FOV amplio (15–30,5 cm) permiten obtener imágenes de regiones extensas, aunque implican mayor dosis de radiación y una resolución más baja. En contraste, los sistemas de FOV reducido (4–8 cm) se enfocan en áreas pequeñas, disminuyen la exposición del paciente y ofrecen una resolución superior.

Los escáneres de FOV limitado pueden alcanzar resoluciones isotrópicas inferiores a 100 µm (Scarfe & Farman, 2017). Por ello, los estudios que requieren visualizar una porción amplia del complejo facial —como los realizados en ortodoncia o en planificación implantológica— se benefician de FOV moderados o grandes. En cambio, cuando se necesita analizar con detalle una zona específica, como en el diagnóstico de anomalías dentarias, resulta más adecuado un sistema de FOV reducido.

La selección de los parámetros de adquisición debe orientarse a obtener la máxima resolución diagnóstica posible, equilibrando la calidad de imagen con la reducción de la dosis de radiación. Esto es especialmente relevante en áreas como la periodoncia y la endodoncia, donde se requiere un nivel de detalle elevado (Farman, 2018).

2.3.7 Referencias óseas para el protocolo implantológico

El tratamiento implantológico debe iniciarse con un conocimiento detallado de las estructuras anatómicas implicadas y culminar con una oclusión funcional que garantice la longevidad del tratamiento y evite complicaciones (Aghaloo & Moy, 2018).

El primer paso es comprender el tipo de tejido óseo sobre el que se trabajará. El hueso está constituido por tejido compacto y tejido esponjoso.

El tejido compacto forma la superficie externa, es rígido y presenta una vascularización limitada (Corcuera & Trullenque, 2018). En su interior se encuentra el tejido esponjoso, compuesto por trabéculas que delimitan espacios interconectados ocupados por médula ósea (Gielkens & Bos, 2019).

El hueso está recubierto por el periostio, una membrana fibrosa que se adhiere firmemente a su superficie —excepto en las áreas articulares— y que desempeña un papel esencial en su nutrición y crecimiento (Szabó & Huys, 2018).

Dado que la vascularización del hueso es limitada, es fundamental diseñar las incisiones con precisión para evitar dañar los escasos vasos presentes (Buck & Malinin, 1994). El desconocimiento de su ubicación puede comprometer estructuras vasculares cercanas. Asimismo, debe preservarse el periostio, ya que constituye una fuente clave de aporte sanguíneo para el hueso (Dinatale & Guercio, 2008; Lay & Katranji, 2008; Schwartz & Herzberg, 2014).

CAPÍTULO 3: HIPÓTESIS Y VARABLES

3.1 Hipótesis

Existen diferencias estadísticamente significativas en las dimensiones del seno maxilar entre varones y mujeres.

3.2 Variables del Estudio

3.2.1 Variable Independiente

Sexo

- **Definición conceptual:** Condición biológica que clasifica a los individuos en masculino y femenino.
- **Definición operacional:** Se registró el sexo (masculino o femenino) consignado en los datos de las tomografías Cone Beam evaluadas.
- **Tipo de variable:** Cualitativa, nominal, dicotómica.

3.2.2. Variable Dependiente

Características morfológicas del seno maxilar.

- **Definición conceptual:** Conjunto de rasgos anatómicos del seno maxilar que describen su forma y dimensiones, relevantes para la planificación implantológica.
- **Definición operacional:** Las características morfológicas del seno maxilar fueron evaluadas mediante tomografía Cone Beam, considerando la forma del piso del seno maxilar, las dimensiones del seno (ancho vestibulopalatino y altura desde el reborde alveolar al piso del seno) y la presencia de trabéculas óseas.
- **Tipo de variable:** Variable compuesta.

3.2.3 Dimensiones e Indicadores de la Variable Dependiente

3.2.3.1 Forma del Piso del Seno Maxilar

- **Definición operacional:** Clasificada en convexa, plana o cóncava según los cortes tomográficos Cone Beam.
- **Tipo de variable:** Cualitativa, nominal, politómica.

3.2.3.2 Ancho Vestibulopalatino del Seno Maxilar

- **Definición operacional:** Medido en milímetros en los tercios anterior, medio y posterior del seno maxilar mediante tomografía Cone Beam
- **Tipo de variable:** Cuantitativa, continua.

3.2.3.3 Altura desde el Reborde Alveolar al Piso del Seno Maxilar

- **Definición operacional:** Medida en milímetros desde el reborde alveolar residual hasta el piso del seno maxilar en los cortes tomográficos Cone Beam.
- **Tipo de variable:** Cuantitativa, continua.

3.2.3.4 Presencia de Trabéculas Óseas en el Seno Maxilar

- **Definición operacional:** Registro de presencia o ausencia de trabéculas óseas y su localización anatómica en los cortes tomográficos Cone Beam.
- **Tipo de variable:** Cualitativa, nominal, dicotómica.

CAPÍTULO 4: METODOLOGÍA

4.1 Tipo de Estudio

El presente estudio es de tipo analítico (se compararán las características morfológicas del seno maxilar a partir de otras variables secundarias), transversal (se realizará una única medición en un solo tiempo) y retrospectivo (los datos se recolectarán de tomografías ya realizadas).

4.2 Población y Muestra

Tomografías volumétricas Cone Beam (CBCT) de maxilares superiores, correspondientes a pacientes adultos peruanos de ambos sexos, entre 40 y 80 años, realizadas con fines de planificación implantológica entre los años 2016 y 2019 en el Posgrado de Periodoncia e Implantología de la Facultad de Odontología de la Universidad Nacional Mayor de San Marcos.

Muestra: Tomografías de 258 pacientes, muestra no probabilística por conveniencia.

4.3 Selección de la Muestra

Se revisaron los estudios tomográficos volumétricos Cone Beam (CBCT) de todos los pacientes adultos entre 40 y 80 años de ambos sexos que acudieron al Posgrado de Periodoncia e Implantología de la Facultad de Odontología de la Universidad Nacional Mayor de San Marcos, para una evaluación implantológica que siguieron los criterios de inclusión y exclusión establecidos, entre los años 2016 y 2019.

4.4 Criterios de inclusión

• Tomografías Cone Beam de pacientes entre 40 y 80 años, clasificados como ASA I y sin compromiso sistémico.

• Estudios Cone Beam de pacientes no fumadores y no gestantes.

• Tomografías de pacientes con áreas edéntulas en el maxilar y con afectación del seno maxilar que requieran planificación implantológica.

• Imágenes Cone Beam de pacientes sin evidencia de patología sinusal o maxilar.

4.5 Criterios de exclusión

• Tomografías Cone Beam con calidad deficiente o imágenes borrosas que impidan evaluar adecuadamente el piso del seno maxilar.

• Estudios de pacientes con enfermedades óseas degenerativas que modifiquen la anatomía del piso sinusal.

• Tomografías de pacientes fumadores crónicos, en quienes el proceso de reabsorción del reborde alveolar pueda estar alterado.

• Imágenes de pacientes portadores de prótesis parcial fija en el sextante posterosuperior.

• Tomografías de pacientes con patología sinusal activa, como sinusitis u osteomielitis, que comprometa la visualización del piso del seno maxilar.

4.6 Unidad de Muestra

La unidad de muestra estuvo constituida por cada corte tomográfico del seno maxilar obtenido mediante tomografía Cone Beam. Todas las medidas y los cortes fueron realizados por el investigador. Estabilidad temporal de 0,87 con el estudio piloto.

4.7 Unidad de Análisis

La unidad de análisis fue el corte tomográfico del piso del seno maxilar y los tejidos de su perímetro.

4.8 Operacionalización de Variables

VARIABLE	DEFINICIÓN CONCEPTUAL	DIMENSIONES	INDICADORES	ESCALA	VALORES
Parámetros tomográficos del seno maxilar	Imágenes características por secciones tomadas por el tomógrafo del seno maxilar.	Ancho vestibulopalatino	Distancia medida desde el punto más vestibular hasta el punto más palatino tomando como referencia 10 mm de altura desde el reborde alveolar.	De razón	0, 1, 1.5, 2, 2.3, 3, 3.7, …, 5 mm
		Forma del piso de seno maxilar	Morfología del piso del seno sinusal tomando como referencia un plano que pase por la parte más cercana al reborde alveolar.	Nominal	Convexo Cóncavo Plano
		Altura del reborde	Distancia entre el piso del seno y el reborde en la zona del implante	De razón	0, 1, 1.5, 2, 2.3, 3, 3.7, …, 5 mm
		Trabeculado sinusal	Presencia o ausencia de trabéculas en la zona del piso de seno maxilar.	Nominal	Presencia Ausencia
		Tercio del seno maxilar	Posición del tercio en el seno maxilar.	Nominal	Anterior Medio Posterior
Edad	Años de vida de la persona		Registro del DNI	Intervalo	En años
Sexo	Características fenotípicas de la persona.		Registro del DNI	Nominal	Masculino Femenino

4.9 Procedimientos y técnicas

Se recopilaron las tomografías Cone Beam de pacientes que acudieron para planificación implantológica en el maxilar. En una primera etapa, se seleccionaron únicamente aquellas imágenes que cumplían con los criterios de inclusión establecidos.

Las tomografías debían corresponder a zonas edéntulas del maxilar, sin presencia de piezas dentarias en el sitio donde se colocó o se proyectaba colocar el implante. Asimismo, las áreas evaluadas no debían mostrar signos de patología ni alteraciones anatómicas.

Una vez identificadas las tomografías aptas, se procedió a realizar las mediciones correspondientes. La altura del reborde alveolar hasta el piso del seno maxilar se midió en el tercio medio del seno. En esa misma localización se obtuvo un corte axial, utilizado para determinar la distancia vestíbulo-palatina, medida desde el punto más vestibular hasta el más palatino del corte. Este corte axial también permitió evaluar la presencia o ausencia de trabeculado dentro del seno maxilar.

Posteriormente, mediante la combinación de cortes axiales y transversales, se clasificó la morfología del seno maxilar. Se consideró cóncavo cuando, en un plano imaginario, su curvatura se dirigía hacia la región inferior (mandibular), y convexo cuando la curvatura se orientaba hacia la región superior.

Todos los valores obtenidos fueron registrados en la ficha de recolección de datos. Las mediciones se realizaron utilizando la regla milimetrada integrada en el software de análisis de las tomografías. La selección de la muestra fue realizada conjuntamente por un periodoncista y un técnico en radiología en el mismo centro donde se efectuaron los estudios. Para cada caso se emplearon cortes axiales como referencia principal.

4.10 Recolección de Datos

Se confeccionó una ficha adecuada para la recolección de los datos, la cual estuvo dividida en dos secciones:

- Datos de filiación del paciente,
- Datos de medidas de imágenes tomográficas.

4.11 Análisis de Resultados

Cada medida de la imagen tomográfica fue tabulada en una base de datos. Se utilizó el software estadístico SPSS 24 para el análisis de datos. Para el análisis comparativo de las variables cuantitativas se utilizó medidas de dispersión (medias, desviación estándar y varianzas).

La prueba Chi-Cuadrado de homogeneidad fue utilizada para la comparación de datos categóricos entres varones y mujeres mientras que la prueba t de Student para grupos independientes fue utilizada para comparar datos numéricos entre varones y mujeres. Se aceptó un $P<0,05$ para el rechazo de la hipótesis nula.

4.12 Consideraciones éticas

Por tratarse de un estudio retrospectivo que analizó imágenes tomográficas, las consideraciones éticas estuvieron relacionadas al mantenimiento del anonimato de los nombres y apellidos que cada imagen presenta como registro. Los datos recolectados tuvieron como única finalidad académica y no se difundieron a través de otros medios. Se respetó la autoría y originalidad de las fuentes a través de las normas APA 7ma edición.

CAPÍTULO 5: RESULTADOS

Tabla 2. **Distribución de la muestra según sexo, lateralidad del seno maxilar y número total de tomografías.**

	n	%
Varones	122	47
Mujeres	136	53
Senos maxilares derechos	141	55
Senos maxilares izquierdos	117	45
Tomografías	258	100

Se analizaron 258 tomografías Cone Beam, 122 correspondieron a pacientes varones y 136 a pacientes mujeres con un promedio de edad de 55,4 años. De todas las tomografías se analizaron 141 senos maxilares derechos y 143 senos maxilares izquierdos (Tabla 2).

Tabla 3. **Distribución de los cortes tomográficos según ubicación en el seno maxilar.**

Corte tomográfico	n	%
Tercio posterior	72	24
Tercio medio	115	38
Tercio anterior	113	38
Total de cortes	300	100

Figura 1. **Distribución porcentual de la ubicación de los cortes tomográficos.**

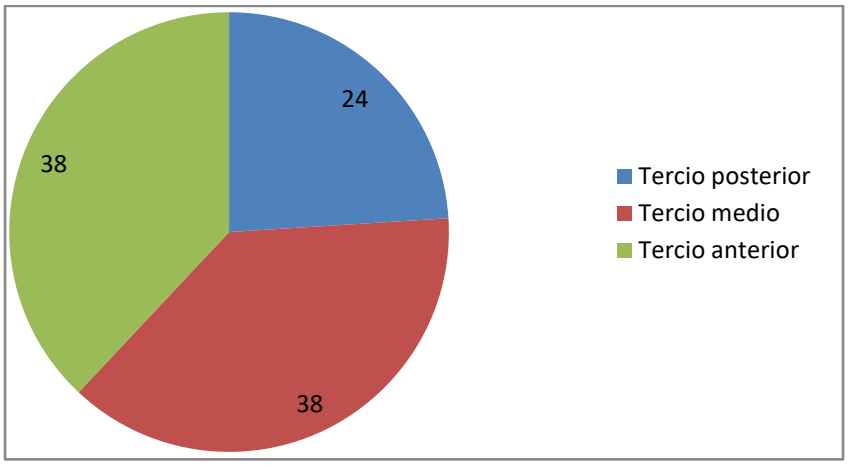

En las 258 tomografías se realizaron 300 cortes tomográficos; los cortes se dividieron en tres sectores en base a la morfología y posición del seno maxilar. 113 cortes se ubicaron en el tercio posterior (38%), 115 en el tercio medio (38%) y 72 cortes en el sector anterior (24%) (Tabla 3, Figura 1). Esta sectorización facilitó el análisis del seno maxilar pues nos permitió conocer los datos de cada lugar donde se colocará un futuro implante dental.

Tabla 4. **Forma del piso del seno maxilar en los cortes tomográficos evaluados.**

Forma del piso del seno maxilar	n	%
Convexa	274	91
Plana	20	7
Cóncava	6	2
Total de pisos por corte	300	100

Figura 2. **Frecuencias porcentuales de la forma del piso del seno maxilar.**

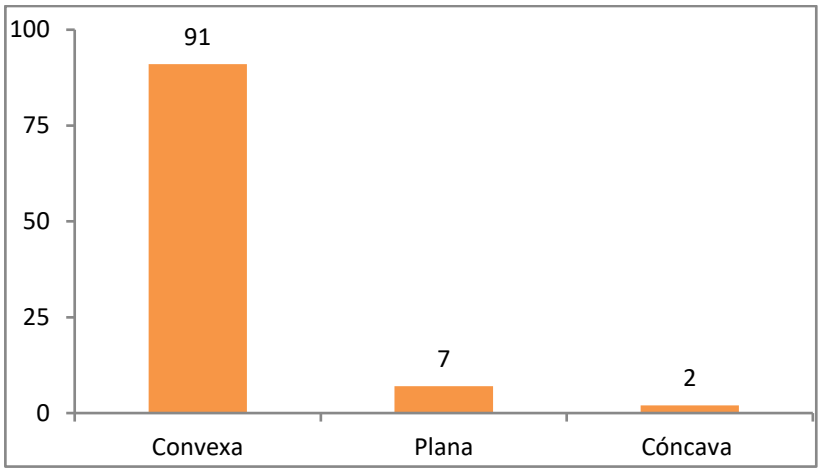

Al analizar la forma del piso de los senos maxilares en los 300 cortes tomográficos se encontró que 274 senos poseían la forma convexa (91%), 20 la forma plana (7%) y 6 la forma cóncava (2%) (Tabla 4, Figura 2) ($p < 0,05$). De los cóncavos, 4 se encontraron en el tercio anterior y 2 en el tercio medio.

Tabla 5. **Comparación de la forma del piso del seno maxilar según el sexo de los pacientes evaluados.**

Forma del piso de seno maxilar	Varones	Mujeres	Total	p
Convexa	140 (47%)	134 (44%)	274 (91%)	0,01*
Plana	12 (4%)	8 (3%)	20 (7%)	0,1
Cóncava	4 (1%)	2 (1%)	6 (2%)	0,1
Total	150	150	300	

* $x^2 < 0,05$

Al comparar las características de la forma del piso del seno maxilar según sexo se encontró que la forma convexa se encontró en el 47% de senos maxilares de los varones mientras que un 44% en el de las mujeres (Tabla 5). Se encontró diferencias significativas entre los grupos a nivel de la forma convexa ($p < 0,05$).

Tabla 6. **Valores promedio del ancho vestíbulo palatino y de la altura del reborde alveolar en los cortes tomográficos.**

Características evaluadas	$\bar{X} + D.E$
Ancho vestíbulo palatino	10,84 ± 3,04
Altura del reborde	7,38 ± 2,01

$\bar{X}$: Promedio ; **D. E**: Desviación estándar

El promedio del ancho de todos los cortes fue de 10,84 mm ± 3,04 mm. El promedio de edad de todos los pacientes fue de 55,4 ± 19,3 años y el promedio de la altura media desde el reborde alveolar hasta el piso del seno maxilar fue de 7,8 mm ± 2,01 mm (Tabla 6).

Tabla 7. **Valores promedio del ancho vestibulopalatino y de la altura del reborde alveolar en los cortes tomográficos.**

Características evaluadas	Varones	Mujeres	p
Ancho vestíbulo palatino	12,98 ± 5,74	9,61 ± 3,24	0,02*
Altura del reborde	10,12 ± 3,05	7,77 ± 4,21	0,03*

** t de Student para grupos independientes*

Al comparar los datos del ancho vestibulopalatino y altura del reborde según sexo se encontró que, en varones, el ancho fue de 12,98 mm en promedio, mientras que en las mujeres fue de 9,61 mm. La altura promedio del reborde en varones fue de 10,12 mm, mientras que en mujeres fue de 7,77 mm (Tabla 7).

Tabla 8. **Ancho vestíbulo palatino del seno maxilar según su ubicación del corte tomográfico**

	Tercio posterior	Tercio medio	Tercio anterior	p
Ancho	13,14 ± 3,67 mm	12 ± 1,05 mm	8,25 ± 2,3 mm	0,04*

** ANOVA; post hoc de Tuckey*

Al realizar el análisis del ancho vestíbulo palatino se encontró que este fue menor en el tercio anterior con un promedio de 8,25 ± 2,3 mm; en el tercio medio fue de 12 ± 1,05 mm y en el tercio posterior fue de 13,14 ± 3,67 mm encontrándose diferencia significativa en el tercio anterior con respecto a los demás tercios ($p < 0,05$) (Tabla 8).

Tabla 9. **Altura del reborde alveolar al piso del seno maxilar según ubicación del corte tomográfico**

	Tercio posterior	Tercio medio	Tercio anterior	p
Altura	5,75 ± 2,5 mm	4,78 ± 1,3 mm	10,06 ± 4,21 mm	0,026*

** ANOVA; post hoc de Tuckey*

Al realizar el análisis de la altura desde el reborde alveolar hasta el piso del seno maxilar se encontró que este fue menor en el tercio medio con un promedio de 4,78 ± 1,3 mm; en el tercio posterior fue de 5,75 ± 2,5 mm y en el tercio anterior fue de 10,06 ± 4,21 mm encontrándose diferencia significativa a nivel del tercio anterior con respecto a los otros grupos ($p < 0,05$) (Tabla 9).

Tabla 10. **Ancho vestíbulo palatino del seno maxilar según su ubicación del corte tomográfico.**

	Tercio anterior	Tercio medio	Tercio posterior	Total
Presencia de trabéculas	3 (1%)	0	0	3 (1%)
Ausencia de trabéculas	110 (36,6%)	115 (38,3%)	72 (24%)	297 (99%)
Total	113 (37,6%)	115 (38,3%)	72 (24%)	300 (100%)

De todos los cortes tomográficos analizados, se encontró que solo en 3 cortes se encontraron trabéculas óseas y en 297 no se encontraron trabéculas óseas (Tabla 10); todas las trabéculas fueron encontradas en el tercio anterior del seno maxilar.

CAPÍTULO 6: DISCUSIÓN

6.1 Consideraciones generales

El presente estudio analizó las características morfológicas del seno maxilar mediante tomografías Cone Beam, evaluando la forma del piso sinusal, sus dimensiones vestibulopalatinas, la altura del reborde alveolar y la presencia de dimorfismo sexual, aspectos de gran relevancia para la planificación implantológica. Los resultados obtenidos confirman la existencia de variaciones anatómicas significativas según el sector del seno maxilar y el sexo, coincidiendo en gran medida con lo reportado en la literatura científica.

6.2 Forma del Piso del Seno Maxilar

En el presente estudio se observó que la forma convexa del piso del seno maxilar fue la más frecuente, seguida de la forma plana y, en un porcentaje reducido, la forma cóncava. Estos hallazgos concuerdan con los reportados por Shahbazian et al. (2016) y Bergh et al. (2018), quienes, mediante estudios con CBCT, describen una predominancia de pisos sinusales convexos en poblaciones adultas.

La elevada frecuencia de la forma convexa ha sido atribuida al proceso de neumatización del seno maxilar posterior a la pérdida dentaria y a los cambios fisiológicos relacionados con la edad. Desde el punto de vista clínico, esta morfología representa un mayor desafío durante los procedimientos de elevación del seno maxilar, debido al incremento del riesgo de perforación de la membrana de Schneider si no se realiza una adecuada planificación quirúrgica.

6.3 Ancho vestibulopalatino del seno maxilar según el sector

Los resultados del presente estudio evidenciaron que el ancho vestibulopalatino del seno maxilar es menor en el tercio anterior y aumenta progresivamente hacia el tercio posterior, encontrándose diferencias estadísticamente significativas entre los distintos sectores. Este patrón anatómico concuerda con lo descrito por Bornstein et al. (2014) y Jung et al. (2017), quienes reportan una expansión progresiva del seno maxilar hacia distal.

Estas variaciones anatómicas deben ser consideradas durante la planificación implantológica, ya que un mayor ancho sinusal posterior puede condicionar la selección de la técnica quirúrgica, el tipo de injerto óseo y el abordaje de la elevación sinusal.

6.4 Altura del Reborde Alveolar y Relación con la Región Posterior

La altura promedio desde el reborde alveolar hasta el piso del seno maxilar fue de 7,38 mm, observándose una disminución progresiva hacia los sectores posteriores, con diferencias estadísticamente significativas. Estos resultados coinciden con lo reportado por Misch (2008) y Chan et al. (2014), quienes describen una reducción de la altura ósea residual en la región posterior del maxilar superior como consecuencia de la reabsorción ósea y la neumatización sinusal.

Este hallazgo refuerza la necesidad del uso de tomografía Cone Beam en la planificación implantológica, permitiendo una evaluación precisa de la altura ósea disponible y la indicación adecuada de procedimientos de regeneración ósea o elevación del seno maxilar.

6.5 Propuesta de Clasificación de la Forma del Piso del Seno Maxilar

En el presente estudio se propone una clasificación de la forma del piso del seno maxilar en convexa, plana y cóncava, tomando como referencia una línea horizontal trazada por el punto más inferior del piso sinusal. Esta propuesta permite anticipar el comportamiento biomecánico durante los procedimientos de elevación del seno maxilar, observándose una mayor presión en senos convexos, intermedia en senos planos y menor en senos cóncavos.

Si bien la literatura describe diferentes configuraciones del piso sinusal, pocos estudios proponen una clasificación con aplicación clínica directa. En este sentido, la presente clasificación constituye un aporte al facilitar la toma de decisiones quirúrgicas y la identificación de situaciones que requieren mayor precaución clínica.

6.6 Dimorfismo Sexual en el Seno Maxilar

Los resultados evidenciaron la existencia de dimorfismo sexual en el seno maxilar, observándose que los varones presentan un mayor ancho vestibulopalatino y una mayor altura del reborde alveolar en comparación con las mujeres, con diferencias estadísticamente significativas. Estos hallazgos concuerdan con lo reportado por Uthman et al. (2011) y Prabhat et al. (2016), quienes describen mayores dimensiones sinusales en el sexo masculino.

Estas diferencias se explican por el mayor desarrollo craneofacial y la influencia de factores hormonales en el sexo masculino. Desde el punto de vista clínico, el reconocimiento del dimorfismo sexual permite una planificación implantológica más precisa y personalizada.

Asimismo, se encontró una mayor frecuencia de la forma convexa del piso del seno maxilar en los varones, lo cual coincide con observaciones realizadas por otros autores y podría estar relacionado con diferencias estructurales y biomecánicas del hueso maxilar entre ambos sexos.

6.7 Presencia de Trabéculas Óseas en el Seno Maxilar

La presencia de trabéculas óseas en el seno maxilar fue infrecuente, observándose únicamente en un número reducido de cortes tomográficos y localizándose exclusivamente en el tercio anterior. Este hallazgo concuerda con lo reportado por Velásquez-Plata et al. (2002), quienes describen estas estructuras como poco frecuentes.

Aunque su baja prevalencia limita el análisis estadístico, su identificación resulta clínicamente relevante, ya que las trabéculas podrían influir en la distribución del injerto óseo y en la estabilidad primaria durante procedimientos de elevación sinusal.

CONCLUSIONES

1. De los 300 cortes tomográficos evaluados, se concluye que la mayoría de los pisos del seno maxilar presentan una forma convexa. Una menor proporción corresponde a la forma plana, y un porcentaje muy reducido presenta forma cóncava.
2. El ancho vestibulopalatino del seno maxilar es menor en el tercio anterior y alcanza su mayor valor en el tercio posterior, encontrándose diferencias estadísticamente significativas entre los distintos sectores.
3. La altura promedio desde el reborde alveolar hasta el piso del seno maxilar fue de 7,38 mm, encontrándose una menor altura en los sectores posteriores, con diferencias estadísticamente significativas respecto a los demás tercios. Se concluye que la altura del reborde alveolar disminuye a medida que se avanza hacia la región posterior del seno maxilar.
4. Se propone una clasificación de la forma del piso del seno maxilar en convexa, plana y cóncava, tomando como referencia una línea horizontal trazada por el punto más inferior del piso del seno maxilar. Esta clasificación permite anticipar el comportamiento biomecánico durante los procedimientos de elevación del seno maxilar, siendo mayor la presión en senos convexos, intermedia en senos planos y menor en senos cóncavos, donde se requiere mayor precaución clínica.
5. Se evidencia la existencia de dimorfismo sexual en el seno maxilar, observándose que los varones presentan un mayor ancho vestibulopalatino y una mayor altura del reborde alveolar en comparación con las mujeres, encontrándose diferencias estadísticamente significativas.
6. Asimismo, se encontró una diferencia significativa en la forma convexa del piso del seno maxilar según el sexo, presentándose con mayor frecuencia en los varones en comparación con las mujeres.
7. Se concluye que la presencia de trabéculas óseas en el seno maxilar fue infrecuente, observándose únicamente en un número muy reducido de cortes tomográficos, localizándose exclusivamente en el tercio anterior del seno maxilar. Por esta razón no comparable por sexo.

RECOMENDACIONES

1. Se recomienda continuar realizando investigaciones sobre la morfología del seno maxilar mediante tomografía Cone Beam, empleando diferentes referencias anatómicas y protocolos de medición, con el objetivo de mejorar la precisión diagnóstica y la planificación de tratamientos en implantología oral.
2. Se recomienda desarrollar estudios similares en población peruana de distintas regiones geográficas y grupos étnicos, a fin de establecer patrones morfológicos propios, considerando la limitada evidencia científica nacional sobre las características del seno maxilar.
3. Se recomienda profundizar en el estudio del dimorfismo sexual del seno maxilar, incorporando variables como sexo, edad y otras condiciones clínicas, con el propósito de fortalecer los criterios diagnósticos y predictivos en la planificación implantológica.
4. Se recomienda promover el uso sistemático de la tomografía Cone Beam como examen auxiliar de elección en la planificación de procedimientos implantológicos, debido a su alta precisión en la identificación de estructuras anatómicas, evaluación de volúmenes óseos y reducción del riesgo de complicaciones quirúrgicas.
5. Se recomienda que futuros estudios incluyan muestras de mayor tamaño y diseños multicéntricos, lo que permitirá incrementar la validez externa de los resultados y ampliar su aplicabilidad clínica.
6. Se recomienda investigar la relación entre la morfología del seno maxilar y la tasa de éxito de los procedimientos de elevación de seno maxilar, con el objetivo de establecer protocolos clínicos diferenciados según la forma y dimensiones del seno maxilar.

REFERENCIAS BIBLIOGRÁFICAS

Aghaloo, L., & Moy, P. (2018). Which hard tissue augmentation techniques are the most successful in furnishing bony support for implant placement? International Journal of Oral and Maxillofacial Implants, 22, 49–70.

Anwar, R. P., & Choyke, P. L. (Eds.). (2018). New techniques in oncologic imaging. CRC Press.

Ausbruch, C. (2019). Comparación milimétrica de los diversos métodos radiográficos para el diagnóstico preimplantológico: Estudio comparativo de 40 casos. Revista del Círculo Argentino de Odontología, 67(209), 6–12.

Avila, G., Wang, H. L., Galindo, P. M., Misch, C. E., Bagramian, R. A., & Rudek, I. (2019). The influence of the bucco-palatal distance on sinus augmentation outcomes. Journal of Periodontology, 81, 1041–1050.

Bahlis, A., Mezzomo, L. A. A., Boeckel, D., Pereira da Costa, N., & Teixeira, E. R. (2018). Acurácia de radiografia periapical, panorâmica e tomografia computadorizada na região do forame mentual. Revista Odonto Ciência, 25(3), 282–287.

Barone, A., & Santini, S. (2016). Osteotomy and membrane elevation during maxillary sinus augmentation: Piezoelectric device versus conventional rotative instruments. Clinical Oral Implants Research, 19, 511–515.

Bergh, J. P. A., Bruggenkate, C. M., Disch, F. J., & Tuinzing, D. B. (2018). Anatomical aspects of sinus floor elevation. Clinical Oral Implants Research, 11(3), 256–265. https://doi.org/10.1034/j.1600-0501.2000.011003256.x

Bornstein, M. M., Wasmer, J., Sendi, P., & Buser, D. (2014). Anatomical characteristics of the maxillary sinus assessed by cone beam computed tomography. Clinical Oral Implants Research, 25(3), 299–305. https://doi.org/10.1111/clr.12162

Buck, B., & Malinin, T. (1994). Human bone and tissue allografts. Clinical Orthopaedics and Related Research, 303, 8–17.

Carmeli, G., Artzi, Z., Kozlovsky, A., Segev, Y., & Landsberg, R. (2020). Antral computerized tomography pre-operative evaluation: Relationship between mucosal thickening and maxillary sinus function. Clinical Oral Implants Research, 22, 78–82.

Chan, H. L., Wang, H. L., Fu, J. H., & Suarez, F. (2014). Maxillary sinus floor elevation: A review of anatomy and clinical implications. Journal of Periodontology, 85(9), 1226–1233. https://doi.org/10.1902/jop.2014.130684

Corcuera, M., & Trullenque, E. (2018). Comparación entre sustitutos óseos en procedimientos de elevación de seno maxilar. Avances en Periodoncia e Implantología Oral, 20(3), 155–159.

Del Fabbro, M., Rosano, G., & Taschieri, S. (2020). Implant survival rates after maxillary sinus augmentation. European Journal of Oral Sciences, 116, 497–506.

Dinatale, E., & Guercio, A. (2008). Regeneración ósea guiada: Revisión de la literatura. Acta Odontológica Venezolana, 46(4), 1–8.

Farman, A. G. (2018). Field of view. Oral Surgery, Oral Medicine, Oral Pathology, Oral Radiology and Endodontology, 108(4), 477–478.

Fleckenstein, P., & Tranum-Jensen, J. (2004). Bases anatómicas del diagnóstico por imágenes (2.ª ed.). Harcourt.

Garg, A. K. (2012). Augmentation grafting of the maxillary sinus for dental implants. Implant Dentistry, 8, 36–46.

Gielkens, P., & Bos, R. (2019). Barrier membranes and bone resorption: A systematic review. International Journal of Oral and Maxillofacial Implants, 22(3), 390–398.

Guerrero, M. E., Jacobs, R., Loubele, M., Schutyser, F., Suetens, P., & Van Steenberghe, D. (2018). State of the art on cone beam CT imaging for implant planning. Clinical Oral Investigations, 10, 1–7.

Haran, A., & Madjar, D. (2017). Maxillary sinus pneumatization following extractions. International Journal of Oral and Maxillofacial Implants, 23, 48–56.

Henwood, S. (Ed.). (1999). Clinical CT: Techniques and practices. Greenwich Medical Media.

Hofer, M. (Ed.). (2015). CT teaching manual: A systematic approach to CT reading. Thieme.

Hounsfield, G. N. (1973). Computerized transverse axial scanning. British Journal of Radiology, 46, 1016–1022.

Jung, Y. H., Cho, B. H., & Hwang, J. J. (2017). Analysis of maxillary sinus dimensions using CBCT. International Journal of Oral and Maxillofacial Implants, 32(4), 1014–1021. https://doi.org/10.11607/jomi.5276

Krennmair, G., Ulm, C. W., Lugmayr, H., & Solar, P. (2019). Incidence and location of maxillary sinus septa. Journal of Oral and Maxillofacial Surgery, 57, 667–671.

Lay, H., & Katranji, A. (2008). ABC sinus classification. International Journal of Periodontics and Restorative Dentistry, 28, 383–389.

Lum, A., Ogata, Y., Pagni, S., & Yong, H. (2019). Sinus membrane thickness and perforation. Journal of Periodontology, 88(6), 543–549.

Maestre-Ferrín, L., Galán-Gil, S., Rubio, S. M., Peñarrocha, D. M., & Peñarrocha, M. A. (2019). Maxillary sinus septa: A systematic review. Medicina Oral, Patología Oral y Cirugía Bucal, 15(2), 383–386.

Majorana, C., & Sigurta, D. (2017). Sinus elevation with alloplasts or xenogenic materials. International Journal of Oral and Maxillofacial Implants, 21, 426–432.

Mardinger, O., Manor, I., Mijiritsky, E., & Hirshberg, A. (2020). Sinus augmentation in the presence of antral pseudocyst. Oral Surgery, Oral Medicine, Oral Pathology, Oral Radiology and Endodontology, 103, 180–184.

Misch, C. E. (2008). Contemporary implant dentistry (3rd ed.). Mosby Elsevier.

Monje, A., Catena, A., Monje, F., González-García, R., Galindo-Moreno, P., Suarez, F., & Wang, H. L. (2014). Lateral wall thickness of the maxillary sinus. Journal of Periodontology, 85, 676–682.

Monsour, P. A., & Dudhia, R. (2017). Implant radiography and radiology. Australian Dental Journal, 53(1), S11–S25.

Peleg, M., & Garg, A. (2016). Predictability of simultaneous implant placement in severely atrophic maxilla. International Journal of Oral and Maxillofacial Implants, 21, 94–102.

Prabhat, M., Rai, S., Kaur, M., & Goel, S. (2016). Gender determination using maxillary sinus dimensions. Journal of Forensic Dental Sciences, 8(1), 40–45. https://doi.org/10.4103/0975-1475.176949

Scarfe, W. C., & Farman, A. G. (2017). What is cone-beam CT and how does it work? Dental Clinics of North America, 52(4), 707–730.

Schwartz, D., & Herzberg, R. (2014). Surgical complications of sinus graft procedures. Journal of Periodontology, 75, 511–516.

Sennerby, L., & Meredith, N. (2019). Implant stability measurements. Periodontology 2000, 47, 51–66.

Shahbazian, M., Vandewoude, C., Wyatt, J., Jacobs, R., & Khosravi, R. (2016). Comparative assessment of maxillary sinus anatomy using CBCT. Dentomaxillofacial Radiology, 45(3), 20150272. https://doi.org/10.1259/dmfr.20150272

Velásquez-Plata, D., Hovey, L. R., Peach, C. C., & Alder, M. E. (2002). Maxillary sinus septa: A 3D CT analysis. International Journal of Oral and Maxillofacial Implants, 17(6), 854–860.

ANEXOS

ANEXO 1 – INSTRUMENTO DE RECOLECCIÓN DE DATOS

Datos de filiación – Ficha N°	
Nombres y apellidos	
Edad	
Género	
Datos tomográficos	
Seno maxilar	Derecho ( ) Izquierdo ( )
Ubicación del tercio	Anterior ( ) Medio ( ) Posterior ( )
Forma del piso	Convexo ( ) Plano ( ) Cóncavo ( )
Trabeculado sinusal	Sí ( ) No ( )
Ancho vestíbulo-palatino	
Altura del reborde	

ANEXO 2 – MEDIDAS REGISTRADAS

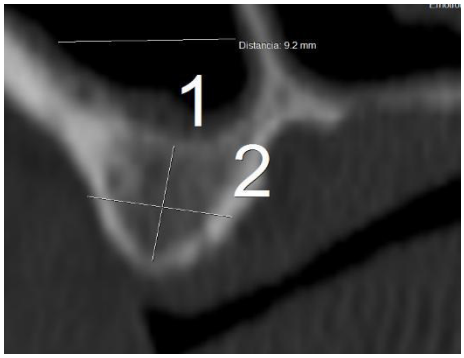

La distancia del reborde alveolar (1) fue medida desde el borde más inferior del reborde alveolar hasta el piso del seno maxilar.

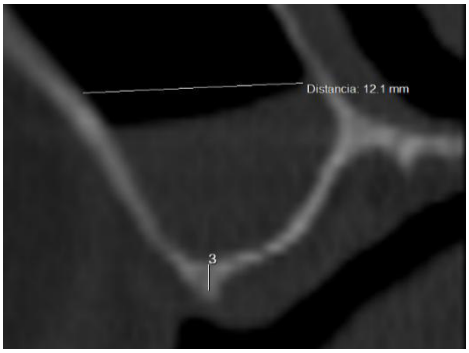

El ancho del seno maxilar fue medido desde la parte más vestibular hasta la parte más palatina del seno tomando como referencia 10 mm de altura desde el piso del seno maxilar.

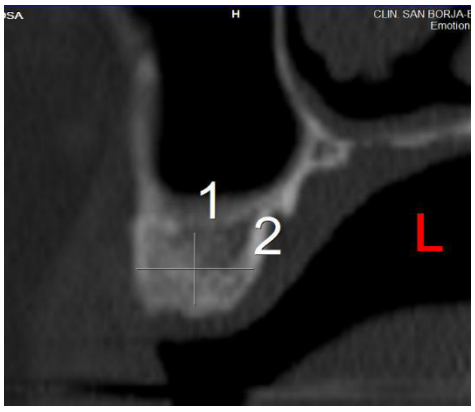

Un seno fue plano cuando el piso del seno maxilar forma una horizontal en sentido vestibulopalatino.

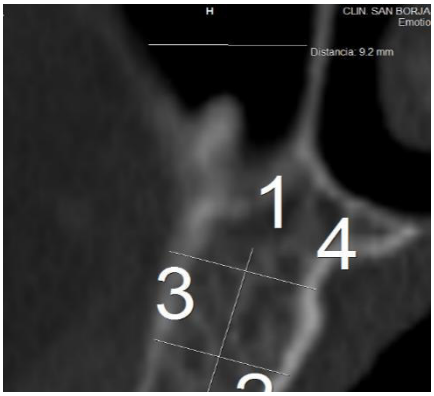

Un seno fue cóncavo cuando el piso del seno maxilar se elevó hacia la parte más superior.

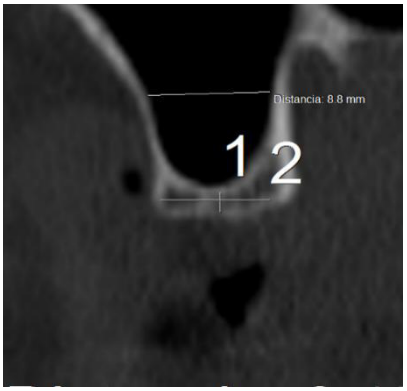

Un seno fue convexo cuando el piso del seno maxilar se elevó hacia la parte más inferior.