Universidad Nacional Mayor de San Marcos
Universidad del Perú. Decana de América
Facultad de Medicina Veterinaria
Escuela Profesional de Medicina Veterinaria

Carcinoma mamario inflamatorio en caninos: clínica, diagnóstico y tratamiento

TESINA

Para optar el Título Profesional de Médico Veterinaria

AUTOR

Gabriela Zoraida ROJAS ZEVALLOS

ASESOR

Viviana Rosa FERNÁNDEZ PAREDES

Lima, Perú

2024



Reconocimiento - No Comercial - Compartir Igual - Sin restricciones adicionales

https://creativecommons.org/licenses/by-nc-sa/4.0/

Usted puede distribuir, remezclar, retocar, y crear a partir del documento original de modo no comercial, siempre y cuando se dé crédito al autor del documento y se licencien las nuevas creaciones bajo las mismas condiciones. No se permite aplicar términos legales o medidas tecnológicas que restrinjan legalmente a otros a hacer cualquier cosa que permita esta licencia.

Referencia bibliográfica

Rojas G. Carcinoma mamario inflamatorio en caninos: clínica, diagnóstico y tratamiento [Tesina de pregrado]. Lima: Universidad Nacional Mayor de San Marcos, Facultad de Medicina Veterinaria, Escuela Profesional de Medicina Veterinaria; 2024.

Metadatos complementarios

Datos de autor	
Nombres y apellidos	Gabriela Zoraida Rojas Zevallos
Tipo de documento de identidad	DNI
Número de documento de identidad	40972439
URL de ORCID	-
Datos de asesor	
Nombres y apellidos	Viviana Rosa Fernández Paredes
Tipo de documento de identidad	DNI
Número de documento de identidad	09801890
URL de ORCID	https://orcid.org/0000-0003-1525-4778
Datos del jurado	
Presidente del jurado	
Nombres y apellidos	Alfonso Chavera Castillo
Tipo de documento	DNI
Número de documento de identidad	07428322
Miembro del jurado 1	
Nombres y apellidos	Nieves Nancy Sandoval Chaupe
Tipo de documento	DNI
Número de documento de identidad	07011047
Miembro del jurado 2	
Nombres y apellidos	William Arthur Barrios Santos
Tipo de documento	DNI
Número de documento de identidad	41676357

Datos de investigación	
Línea de investigación	B.4.1.8. Medicina y animales menores
Grupo de investigación	No aplica
Agencia de financiamiento	No aplica
Ubicación geográfica de la investigación	Edificio: Facultad de Medicina Veterinaria País: Perú Departamento: Lima Provincia: Lima Distrito: San Borja Urbanización: Cahuache Calle: Avenida Circunvalación 2800 Latitud: -12.08165 Longitud: -76.98758
Año o rango de años en que se realizó la investigación	Febrero 2024 – mayo 2024
URL de disciplinas OCDE	Ciencia veterinaria https://purl.org/pe-repo/ocde/ford#4.03.01

Universidad Nacional Mayor de San Marcos
Universidad del Perú, Decana de América
Facultad de Medicina Veterinaria
Escuela Profesional de Medicina Veterinaria

ACTA DE SUSTENTACIÓN DE TESIS PARA OPTAR EL TÍTULO PROFESIONAL DE MÉDICO VETERINARIO

PROGRAMA DE TUTORÍA EN INVESTIGACIÓN PARA OPTAR EL TÍTULO PROFESIONAL DE MÉDICO VETERINARIO POR LA MODALIDAD DE EXAMEN DE APTITUD PROFESIONAL

En el auditorio principal de la Facultad de Medicina Veterinaria, el día jueves 30 de mayo de 2024, a las 15:**00** horas, se constituyó el Jurado Examinador designado mediante Resolución Directoral **N°022-PROGR-TUTORIA /FMV-2024,** integrado por los siguientes profesores:

MV. MSc. CHAVERA CASTILLO ALFONSO	**Presidente del Jurado**
MV. FERNÁNDEZ PAREDES VIVIANA ROSA	**Tutora**
MV. Mg. SANDOVAL CHAUPE NIEVES NANCY	**Miembro del Jurado**
MV. Dr. BARRIOS SANTOS WILLIAM ARTHUR	**Miembro del Jurado**

Luego de la instalación del Jurado a cargo del Presidente y bajo la dirección del mismo, el Bachiller Doña: **GABRIELA ZORAIDA ROJAS ZEVALLOS**, para optar el Título Profesional de Médico Veterinaria, procedió a la sustentación pública de la Tesina:

"CARCINOMA MAMARIO INFLAMATORIO EN CANINOS: CLÍNICA, DIAGNOSTICO Y TRATAMIENTO"

Luego de absolver las preguntas del Jurado y del público asistente, el Jurado deliberó con la abstención reglamentaria del Tutor y acordó su **APROBACIÓN** por **UNANIMIDAD**, otorgándole la nota de **quince (15)**.

Habiéndose aprobado la sustentación pública de la Tesina, el Presidente en representación del Jurado recomienda que la Escuela Profesional de Medicina Veterinaria proponga la aprobación del **TÍTULO PROFESIONAL DE MÉDICO VETERINARIA** a la Facultad de Medicina Veterinaria y que esta proponga al Rectorado el otorgamiento respectivo.

Siendo las **16:30 horas**, concluyó el acto académico de sustentación pública de la Tesina en fe de lo cual suscriben la presente acta por cuadruplicado los integrantes del Jurado:

Chavera Castillo, Alfonso Enrique, MV. MSc. Prof. Principal TC

Fernández Paredes, Viviana Rosa, MV. Prof. Asociado TC

UNMSM
Firmado digitalmente por SANDOVAL CHAUPE Nieves Nancy FAU 20148092282 soft
Motivo: Soy el autor del documento
Fecha: 25.06.2024 06:44:33 -05:00

Sandoval Chaupe Nieves Nancy MV. Mg.Prof. Asociado DE

Barrios Santos William Arthur: MV. Dr. Prof. Auxiliar TC

UNIVERSIDAD NACIONAL MAYOR DE SAN MARCOS
Universidad del Perú, DECANA DE AMÉRICA

Facultad de Medicina Veterinaria

ESCUELA PROFESIONAL DE MEDICINA VETERINARIA

Trabajo sustentado y aprobado ante el Jurado designado por la Escuela Profesional de Medicina Veterinaria mediante Resolución Directoral N°022-PROGR-TUTORIA /FMV-2024

PRESIDENTE: .....
CHAVERA CASTILLO ALFONSO

MIEMBROS : .....
FERNÁNDEZ PAREDES VIVIANA ROSA
ASESORA DE LA TESIS

UNMSM Firmado digitalmente por SANDOVAL CHAUPE Nieves Nancy FAU 20148092282 soft
Motivo: Soy el autor del documento
Fecha: 25.06.2024 06:48:56 -05:00

: .....
SANDOVAL CHAUPE NIEVES NANCY

: .....
BARRIOS SANTOS WILLIAM ARTHUR

San Borja, 24 de junio del 2024

V° B°

UNMSM Firmado digitalmente por SANTIANI ACOSTA Alexei Vicent FAU 20148092282 soft
Motivo: Soy el autor del documento
Fecha: 27.06.2024 07:37:12 -05:00

.....
Dr. Alexei Vicent Santiani Acosta
Director EPMV

CERTIFICADO DE SIMILITUD

Yo, **MV VIVIANA ROSA FERNÁNDEZ PAREDES** en mi condición de asesor acreditado con la **RESOLUCIÓN DIRECTORAL No 022-PROGR-TUTORIA /FMV-2024** del Programa de Tutoría en Investigación para optar el Título de Médico Veterinario por la modalidad de Examen de Aptitud Profesional, cuyo título es: **CARCINOMA MAMARIO INFLAMATORIO EN CANINOS: CLÍNICA, DIAGNÓSTICO Y TRATAMIENTO** presentado por el bachiller **GABRIELA ZORAIDA ROJAS ZEVALLOS** para optar el título de **MÉDICO VETERINARIO.**

CERTIFICO que se ha cumplido con lo establecido en la Directiva de Originalidad y de Similitud de Trabajos Académicos, de Investigación y Producción Intelectual. Según la revisión, análisis y evaluación mediante el software de similitud textual, el documento evaluado cuenta con el porcentaje de **19%** de similitud, nivel **PERMITIDO** para continuar con los trámites correspondientes y para su **publicación en el repositorio institucional.** Se emite el presente certificado en cumplimiento de lo establecido en las normas vigentes, como uno de los requisitos para la obtención del título correspondiente.

DNI: 09801890

VIVIANA ROSA FERNÁNDEZ PAREDES



Huella digital

AGRADECIMIENTOS

A Dios, con Él todo es posible.

A mis padres, por el apoyo incondicional.

.

A la Dra. Viviana Fernández, por la confianza y
su apoyo para la realización de este trabajo.

A mi compañero de vida, por su amor y paciencia.

A todas las personas que me apoyaron
y me motivaron a realizar este trabajo

INDICE

AGRADECIMIENTOS i

INDICE ii

LISTA DE FIGURAS v

RESUMEN ix

ABSTRACT x

I. INTRODUCIÓN 1

II. ESTADO DEL ARTE 2

2.1 Generalidades 2

2.1.1 Etiopatogenia 3

2.1.2 Epidemiologia 4

2.1.3 Clasificación 5

2.1.4 Características macroscópicas 6

2.1.5 Características histopatológicas 7

2.1.5 Vascularización 11

2.1.6 Factores de pronósticos 12

2.1.6.1 Edad: 12

2.1.6.2 Índice de masa corporal: 12

2.1.6.3 Afectación linfática: 12

2.1.6.4 Receptores hormonales: 12

2.1.6.5 Gen supresor tumoral p53 13

2.1.7 Bases moleculares 13

2.1.7.1 Gen supresor tumoral p53 14

2.1.7.2 Ciclooxigenasa-2 14

2.1.7.3 Adhesión celular: E-cadherina 15

2.1.7.4 Factores angiogénicos y linfangiogénicos. 15

2.1.8 Hormonas esteroideas en el CMlc y sus receptores. 16
2.1.8.1 Progestágenos 16
2.1.8.2 Estrógenos 17
2.1.8.3 Andrógenos 17
2.1.8.4 Receptores de hormonas esteroides 18
2.2 Cuadro clinico 18
2.2.1 Signos clínicos 18
2.2.2 Formas de presentación 19
2.3 Métodos diagnósticos del CMlc 20
2.3.1 Descripción macroscópica 20
2.3.2 Citología 21
2.3.2 Histopatología 22
2.3.3 Inmunohistoquímica 24
2.3.4 Radiografía 27
2.3.5 Ecografía 28
2.3.6 Tomografía 31
2.4 Tratamientos y opciones terapéuticas actuales del CMlc 32
2.4.1 Quirúrgico 32
2.4.2 Radioterapia 33
2.4.3 Quimioterapia convencional 35
2.4.4 Inhibidores COX-2 35
2.4.5 Terapia metronómica 36
2.4.6 Inhibidores de quinasa 36
2.4.7 Inmunoterapia intratumoral 36
2.4.8 Otros: 39
2.5 Tiempo medio de sobrevida 39
2.6 Pronostico 39

III. JUSTIFICACIÓN 40
IV. OBJETIVOS 41
V. METODOLOGÍA 42
VI. CONCLUSIONES 43
VII. CITAS BIBLIOGRÁFICAS 44

LISTA DE FIGURAS

Figura N°1: CMIc en un maltes. Las regiones prescapular y torácica izquierda (a y f) parecen normales. Se observan costras y ulceraciones en las regiones torácica derecha y prescapular (b, e y f). El eritema, la ulceración, la formación de costras, los nódulos múltiples y la liquenificación se observan en la región axilar derecha (c), pero no en otras regiones como la región axilar izquierda (d).

Figura N°2: CMIc. Carcinoma rico en lípidos. H-E (x4**)**

Figura N°3: CMIc. Estructuras tipo comedón. H-E. A. 4x. B. 20x. C. y D. Banda de fibrosis (*) rodeando la estructura (10x).

Figura N°4: CMIc. Patrón tipo Sarcomatoso (20x)

Figura N°5: CMIc. Émbolos tumorales en los vasos linfáticos de la dermis superficial. H-E

Figura N°6: Signos clínicos de CMIc.

A. *CMIc primario:* Edema marcado y eritema en la glándula mamaria y en la extremidad.

B. *CMIc secundario*: edema y eritema marcado.

Figura N°7: Fotomicrografías de células de la glándula mamaria (a) y de la lesión cutánea axilar derecha (b). Se observan grupos de células epiteliales ductulares con anisocitosis marcada, anisocariosis, nucléolos y células gigantes multinucleadas, lo que hace sospechar adenocarcinoma maligno.

Figura N°8: CMIc. Se observa infiltración de células neoplasicas en los vasos linfáticos (flecha) Hematoxilina y eosina, 400x

Figura N°9: CMIc. Dermis. Invasión de los vasos linfáticos por émbolos

Figura N°10: CMIc, H&E. Émbolos tumorales en la dermis superficial. Las células neoplásicas presentan pronunciada anisocitosis, anisocariosis y grandes nucléolos. Células epiteliales neoplásicas malignas infiltrantes (flecha) 20X.

Figura N°11: Técnica estreptavidina-biotina-peroxidasa anti-REα (20x).

A. CMIc negativo

B. Glándula mamaria sana positiva

Figura N°12: Técnica estreptavidina-biotina-peroxidasa anti-REβ (20x)

A. y B. CMIc positivo

C. TMM no inflamatorio negativo

D. Glándula mamaria sana positivo

Figura N°13: Tecnica estreptavidina-biotina-peroxidasa anti-RP (20x)

A. CMIc positivo

B. TMM no inflamatorio positivo

C. Glándula mamaria sana positivo

Figura N°14: Placa radiográfica de tórax. Lesiones nodulares múltiples, de bordes netos y tamaño variable.

Figura N°15: Imagen de la elastografía por FIRA, que muestra los valores de velocidad de cizallamiento (esquina inferior derecha) de las imágenes en los tumores mamarios (flechas):

Figura N°16: Imagen de elastografía por FIRA que muestra las características de rigidez en un tumor mamario canino: carcinoma en un tumor mixto en perras.

Figura N°17: Imágenes representativas de tomografía por emisión de positrones (PET)/tomografía computarizada (TC) con 18F-2-desoxi-2-fluoro-d-glucosa (18F-FDG) de un canino con CMIc.

Figura N°18: a) Mastectomía total en canina, preparación para intervención quirúrgica e incisión

Figura N°19 Canino mestizo de 14 años de edad, esterilizada, con CMIc. Con tratamiento médico y RT. Momento de la primera (A) y última (B) fracción de RT y 6 semanas después del final de RT (C).

Figura N°20: CMIc. Inyecciones in situ de eCPMV

Figura N°21: Mecanismo de acción de eCPMV

Figura N°22: Inmunotinción representativa de tejidos tumorales a partir de muestras pretratamiento y postratamiento

RESUMEN

El carcinoma mamario inflamatorio canino (CMIc) es una neoplasia epitelial glandular maligna, la cual en estas dos últimas décadas ha cobrado mucho interés debido a su comportamiento biológico agresivo motivo, por ello es descrita como una neoplasia única. El objetivo de la investigación es actualizar y dar a conocer las características de la presentación clínica, métodos de diagnósticos y alternativas de tratamiento para dicha neoplasia. Se realizó la búsqueda de documentos científicos y bibliografía académica publicados en los últimos 20 años en plataformas como Pubmed, Elsevier, Google Scholar, Medline, Scielo, Science Direct y libros de texto, De acuerdo a la información obtenida se concluye que el carcinoma mamario inflamatorio tiene 2 formas de presentación clínica: primaria y secundaria, donde el CMIc primario es de aparición súbita, más agresivo y por ende de peor pronóstico, el CMIc secundario presenta tumores mamarios previos en la zona afectada. Para llegar a un diagnóstico definitivo, la histopatología y la inmunohistoquímica son pruebas diagnósticas de elección. Mediante la inmunohistoquímica se evalúa la expresión de los receptores estrógenos, progestágenos, andrógenos, COX-2, p53 que determinan el comportamiento biológico del tumor determinando su agresividad. Actualmente, no se ha llegado a un consenso sobre cuál es el mejor tratamiento para esta condición, ya que algunos casos no han sido diagnosticados correctamente; en otros. se tuvo un diagnóstico tardío, cuando las lesiones eran muy severas. En general, se recomienda el uso de inhibidores de COX-2 y quimioterapia. En un diagnóstico temprano se sugeriría mastectomía radical con tratamiento quimioterápico adyuvante y posterior terapia metronomica.

Palabras claves: *carcinoma mamario inflamatorio, caninos, evaluación clínica, diagnóstico, tratamiento*

ABSTRACT

Canine inflammatory mammary carcinoma is a malignant glandular epithelial neoplasm, which in the last two decades has gained a lot of interest due to its aggressive biological behavior, which is why it is described as a unique neoplasm. The objective of the research is to update and publicize the characteristics of the clinical presentation, diagnostic methods and treatment alternatives for this neoplasm. A search was carried out for scientific documents and academic bibliography published in the last 20 years on platforms such as Pubmed, Elsevier, Google Scholar, Medline, Scielo, Science Direct and textbooks. According to the information obtained, it is concluded that inflammatory mammary carcinoma has 2 forms of clinical presentation: primary and secondary, where primary is of sudden onset. more aggressive and therefore with a worse prognosis, secondary presents previous breast tumors in the affected area. To reach a definitive diagnosis, histopathology and immunohistochemistry are diagnostic tests of choice. Immunohistochemistry evaluates the expression of estrogen, progestogen, androgen, COX-2, p53 receptors that determine the biological behavior of the tumor and determine its aggressiveness. Currently, no consensus has been reached on what is the best treatment for this condition, as some cases have not been diagnosed correctly; in others. there was a late diagnosis, when the injuries were very severe. In general, the use of COX-2 inhibitors and chemotherapy is recommended. In an early diagnosis, radical mastectomy with adjuvant chemotherapy treatment and subsequent metronomic therapy would be suggested.

.

Keywords: *inflammatory mammary carcinoma, canines, clinical evaluation, diagnosis, treatment*

I. INTRODUCIÓN

Los tumores mamarios son las neoplasias más frecuentes en hembras caninas enteras y existen numerosos tipos de neoplasias mamarias. El carcinoma mamario inflamatorio canino (CMIc) es el más agresivo, de curso clínico fulminante y con el peor pronóstico de supervivencia en los caninos.

El CMIc presenta características clínicas que lo distinguen de otras neoplasias de la glándula mamaria siendo de crecimiento súbito uni o bilateral (Pérez-Alenza *et al*., 2001). Tiene elevado potencial linfangioinvasivo, en los vasos linfáticos de la dermis superficial hay presencia de émbolos neoplásicos lo que provoca edema, eritema, endurecimiento y signos de dolor (Peña *et al*., 2003a).

Las investigaciones recientes buscan mejorar los protocolos terapéuticos basados en tratamientos combinados de quimioterapia, radioterapia, terapia hormonal, uso de AINES y cirugía. También múltiples investigaciones han revelado el rol de las hormonas esteroideas en el origen y crecimiento de esta neoplasia (Nieto *et al*., 2000) basados en estos estudios, se está implementando nuevas alternativas terapéuticas para mejorar el pronóstico y el tiempo de supervivencia.

II. ESTADO DEL ARTE

El carcinoma mamario inflamatorio canino (CMIc) es una neoplasia epitelial glandular maligna altamente agresiva de curso agudo con el desenlace fatal muy pronto desde su diagnóstico (1-2 meses). Al ser de baja frecuencia su reconocimiento, diagnóstico y tratamiento debe ser revisado bajos los parámetros actuales con las herramientas tecnológicas a disposición.

2.1 Generalidades

El CMIc es de rara presentación, agresivo con un curso fulminante, y de pronóstico malo (Susaneck *et al*., 1983; Perez Alenza *et al.,* 2001)

Por primera vez se describió el CMIc como un síndrome caracterizado por presentar eritema, edema, firmeza y calor que, podía presentarse con o sin una masa discreta. Esto se describió en 10 hembras caninos, quienes todas tenían metástasis generalizada (Susaneck *et al*., 1983). Después, Pérez-Alenza *et al*. (2001) expusieron las características epidemiológicas, clínicas y patológicas de esta neoplasia, Peña *et al*. (2002) estudiaron los perfiles hormonales, Nieto *et al*. (2002) publicaron información sobre la expresión de los receptores, y Peña *et al*. (2003ab) describieron las características histopatológicas, inmunohistoquímicas, clínicas y perfiles hormonales.

Millanta *et al*., en 2010, describieron la angiogénesis en el CMIc mediante la evaluación inmunohistoquímica de la expresión del factor de crecimiento endotelial vascular (VEGF) y Raposo *et al*., en 2016, identificaron nuevos objetivos terapéuticos que dependen de los niveles de expresión génica de biomarcadores asociados con el microambiente inflamatorio.

2.1.1 Etiopatogenia

El CMIc es una enfermedad compleja que puede atribuirse a una variedad de factores incluyendo factores genéticos, ambientales, hormonales y de estilo de vida (Ramos, 2017). Según varios estudios (Giordano y Hortobagyi, 2003b; Illera *et al*., 2006; Sánchez Archidona *et al*., 2007), el CMIc presenta mecanismos patogénicos distintos a diferencia de los tumores mamarios no inflamatorios, especialmente en relación con su capacidad de invadir.
Esta es una clase singular de tumor mamario que presenta diferencias en el punto de vista clínico, biológico y genético (Pérez-Alenza *et al*., 2001; Giordano, 2003a; Charafe-Jauffret *et al*., 2008). De manera que, se han asociado diversas modificaciones epidemiológicas, patológicas, clínicas y genéticas con el CMIc (Van Golen *et al*., 1999; Pérez-Alenza *et al*., 2001; Kleer *et al*., 2002).

La aparición del CMIc está relacionada con la fase de diestro, cuando los niveles de progesterona son más elevados (Pérez-Alenza *et al*., 2001). Varios estudios demuestran que los CMIc tienen un mecanismo endocrino único, ya que son capaces de producir niveles más altos de hormonas esteroides. Se cree que dichas hormonas tienen efecto paracrino y autocrino (Peña *et al*., 2003b; Illera *et al*., 2006; Sanchez-Archidona *et al.,* 2007; Queiroga *et al*., 2008). Se han efectuado evaluaciones inmunohistoquímicas (IHQ) de los receptores de hormonas esteroideas, donde los CMIc al receptor de estrógenos alfa (REα) son negativos (Pérez-Alenza *et al*., 2001; Peña *et al*., 2003a) y al receptor de estrógenos beta (REβ) son positivos, incluyendo los émbolos tumorales de los vasos linfáticos (Illera *et al*., 2006). Además, al receptor de progesterona (RP) son positivos entre el 55 y el 71% de los casos y en un 93% de los casos al receptor de andrógenos (RA), aunque la inmunoexpresión varia (Illera *et al*., 2006).

2.1.2 Epidemiologia

La información epidemiológica que se dispone es limitada debido a la falta de conocimiento y la baja incidencia de este cuadro clínico. Esto provoca diagnósticos errados y/o tardíos, así como información epidemiológica parcial y hasta en momentos incorrecta (Dawood *et al*., 2011). Por ende, la cantidad de información que se dispone es mucho menor en relación con otros tipos de neoplasia mamarias.

La presentación del CMIc es el 7,6% de todos los tumores mamarios caninos y el 17% de todas las neoplasias mamarias malignas (Sontaş *et al*. 2009). Ha habido un aumento en la incidencia en las últimas décadas (Peña *et al*., 2003a). La edad promedio de aparición del CMIc es de 10 a 12 años. Sin embargo, se han reportado casos en perros más jóvenes (Ribas *et al*. 2012). Según un estudio publicado el 2019, más del 40% de las neoplasias en caninos son tumores mamarios y entre el 30 y 50% de estos tumores son malignos (Marconato *et al.,* 2019).

El tiempo de supervivencia (tiempo de sobrevida: TS), para el CMIc osila entre 35 y 57 días; esto va a depender de si al paciente se le da algún tratamiento paliativo o quimioterápico (Clemente *et al.,* 2009). Souza *et al* (2009) describieron 12 casos de CMIc con una edad promedio de 10,2 años; y se logró aumentar el TS a 183 dias con el uso de piroxicam que es un antiinflamatorio no esteroideo (AINEs) inhibidor de las ciclooxigenasas COX-1 y COX-2.

2.1.3 Clasificación

Se basa en tres aspectos clínicos: tamaño del tumor, metástasis a linfonodulos y metástasis a distancia, la Organización Mundial de la Salud (OMS) propuso esta clasificación (Owen, 1980). American Joint Committe in Cancer (AJCC) Cancer Staging Manual, describe el sistema Tumor Node Metastasis (TNM) que se utiliza para clasificar las neoplasias mamarias (Greene *et al*., 2002; Singletary *et al*., 2002; Sobin y Wittekind, 2002).

T (Tumor):			
• T1: Tumor menor de 3 cm • T2: Tumor de 3 a 5 cm • T3: Tumor mayor de 5cm			
LN (Linfonódulo):			
• N0: sin metástasis • N1: con metástasis			
M (Metástasis):			
• M0: no metástasis a distancia • M1: metástasis a distancia			
Estadio:			
• Estadio I	T1	N0	M0
• Estadio II	T2	N0	M0
• Estadio III	T3	N0	M0
• Estadio IV	T1-3	N1	M0
• Estadio V	T1-3	N1	M1

2.1.4 Características macroscópicas

En caninos con CMIc, la piel que recubre las glándulas mamarias neoplásicas se encuentra: edema generalizado, eritema, ulceración, calor y dolor, con o sin presencia de nódulos mamarios. Estas características pueden estar presentes en una o ambas cadenas mamarias. La apariencia macroscópica de la piel, es similar a la mastitis aguda o la dermatitis grave (Susaneck *et al*, 1983; Pérez-Alenza *et al,* 2001; Koo *et al*, 2022).



Figura N°1: CMIc en un maltes. Las regiones prescapular y torácica izquierda (a y f) parecen normales. Se observan costras y ulceraciones en las regiones torácica derecha y prescapular (b, e y f). El eritema, la ulceración, la formación de costras, los nódulos múltiples y la liquenificación se observan en la región axilar derecha (c), pero no en otras regiones como la región axilar izquierda (d) (Koo *et al*, 2022).

2.1.5 Características histopatológicas

Los CMIc se clasifican en carcinomas adenoescamosos, carcinomas ricos en lípidos y carcinomas simples (sólidos, tubulares y papilares) (Pérez-Alenza *et al,* 2001; Peña *et al*, 2003a). Aunque es poco común la presentación de un carcinoma rico en lípidos, en el caso de CMIc es alto, diagnóstico que se determina cuando más del 80% de las células tumorales producen lípidos, los cuales se observan en su citoplasma, de disposición tubular. Además, se puede encontrar grupos multifocales de células que contienen gotitas lipídicas citoplasmáticas con menos de 80 % de células con gotas lipídicas (Peña *et al*., 2003a).

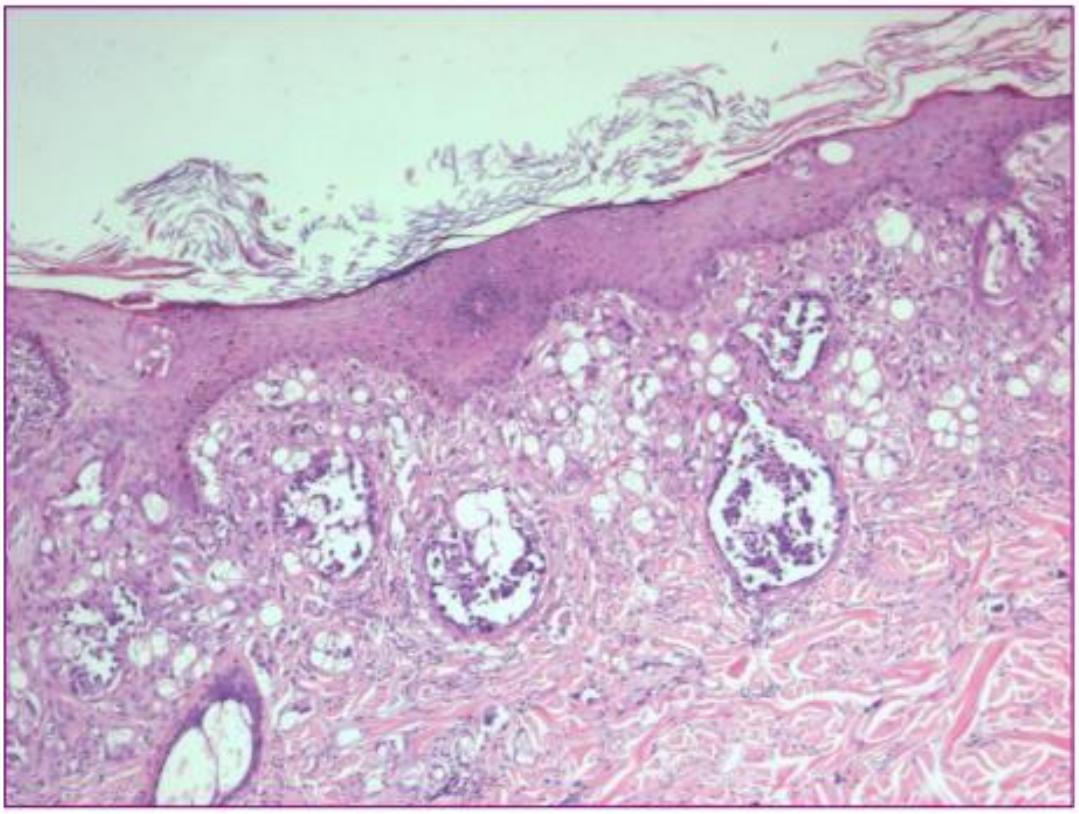

Figura N°2: CMIc. Carcinoma rico en lípidos. H-E (4x). (Camacho,2011)

Se observo que el CMIc histológicamente es de alto grado, es decir, maligno (HMG III), se determinó que la formación de túbulos, la presencia de células multinucleadas y el pleomorfismo celular son de presentación variable. El índice mitótico observado fue alto. En el 70% de los casos, presentan mitosis atípicas; y un 50% hay áreas de necrosis y fibrosis perivascular rodeando los vasos linfáticos embolizados. Asimismo, encontraron un 35% de comedocarcinomas, son estructuras tubulares que presentan un área de necrosis central. Se observó hemorragias en un 30%. La presencia moderada (85%) de células inflamatorias (linfocitos, células plasmáticas y macrófagos) se encontró en zonas sin ulceras. Estas células se localizan en el área perilinfática y perivascular e invaden la dermis (Susaneck *et al,* 1983; Peña *et al*, 2003a).

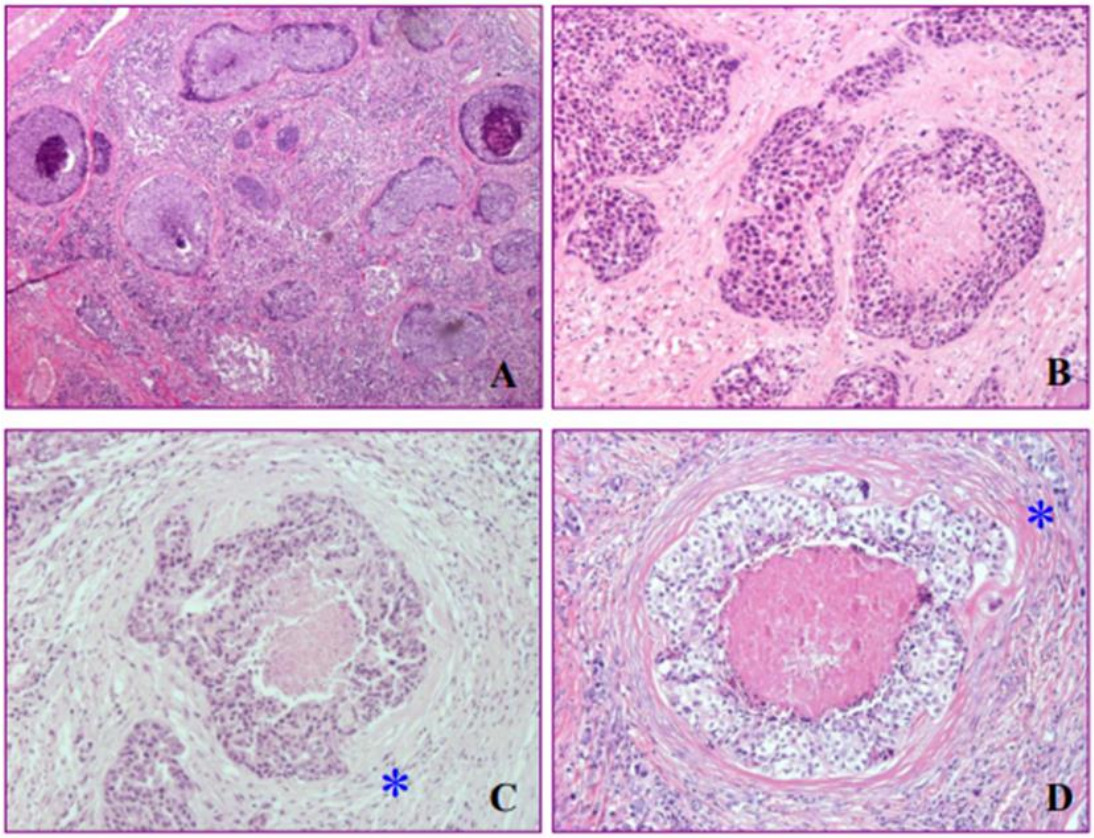

Figura N°3: CMIc. Estructuras tipo comedon. H-E. A. 4x. B. 20x. C. y D. Banda de fibrosis (*) rodeando la estructura (x10). (Camacho, 2011)

La epidermis se encuentra generalmente hiperplásica y con frecuencia, con queratosis folicular e hiperqueratósica. En el 82% de los casos, la dermis está invadida (Peña *et al*., 2003a). Los émbolos tumorales se encuentran en los vasos linfáticos dérmicos en más del 74% de los casos (Susaneck *et al*, 1983; Pérez Alenza *et al*, 2001). Se observa edema marcado y dilatación evidente (linfangiectasia) de los vasos linfáticos no embolizados (Peña *et al*, 2003a).

La infiltración dérmica presenta dos patrones histológicos.:

- Patrón tubular/papilar: estructuras con formas tubulares o papilares bien definidas
- Patrón de tipo sarcomatoso: infiltración difusa formada por células fusiformes individuales altamente malignas (anaplásicas), parecido a un sarcoma.

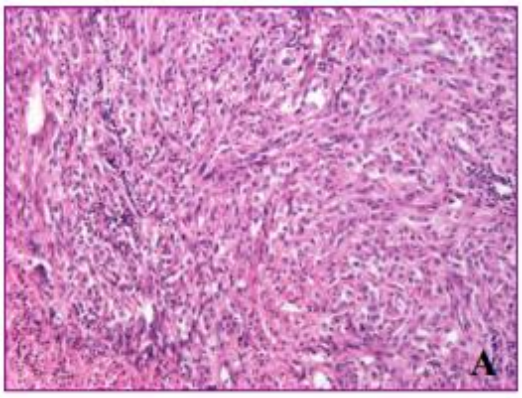

Figura N°4: CMIc. Patrón tipo Sarcomatoso (20x) (Camacho,2011).

La infiltración dérmica siempre coincide con el tipo de infiltración que se encuentra en los tejidos musculares y adiposos de la región mamaria y de los miembros. Los músculos afectados presentan degeneración hialina, atrofia o necrosis, con la participación de células inflamatorias como macrófagos y linfocitos en el proceso de reparación tisular y grados variables de edema intersticial. Frecuentemente, las áreas de necrosis en el tejido muscular son sustituidas por tejido adiposo. En algunos carcinomas tubulares o papilares, incluido el carcinoma rico en lípidos, el patrón de invasión dérmica puede ser de tipo sarcomatoso, que presenta un cuadro similar a un liposarcoma (Peña *et al*., 2003a).

Presenta metástasis en los linfonódulos regionales (Pérez-Alenza *et al*, 2001; Peña *et al,* 2003a); a menudo, es muy agresiva y sustituye por completo el parénquima del linfonódulo. En los CMIc ricos en lípidos, las células productoras de lípidos se encuentran en los linfonódulos metastásicos, sin embargo, estas células no se encuentran en las metástasis a pulmón (Peña *et al.,* 2003a).

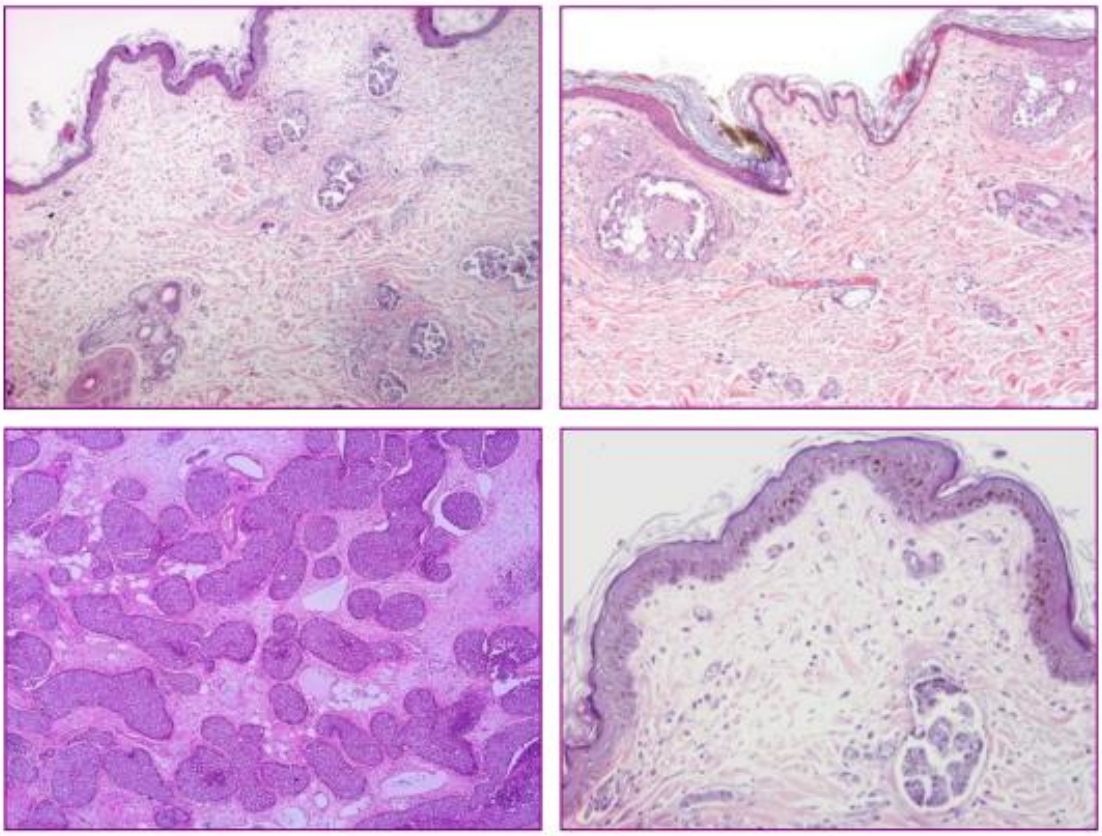

Figura N°5: CMIc. Émbolos tumorales en los vasos linfáticos de la dermis superficial. H-E (Camacho,2011).

La clasificación histopatológica realizada por Goldschmidt *et al* (2011) de los tumores mamarios caninos incluyó al CMIc como “una entidad clínica caracterizada por un curso clínico fulminante, presentación repentina, firmeza, edema, eritema y calor de las glándulas mamarias, con o sin nódulos mamarios”, que histopatológicamente se caracteriza por la presencia de émbolos neoplásicos que invaden los vasos linfáticos de la dermis.

2.1.5 Vascularización

Los factores de crecimiento endotelio vascular (VEGF) y sus receptores fueron altamente inmunorreactivos en CMIc (Folberb et el, 2000, Millanta et al, 2010). Dicho CMIc tiene una mayor densidad vascular, un alto índice de proliferación de células endoteliales con altos niveles de factores angiogénicos y linfangiogénicos (Camacho *et al*, 2014).

El mecanismo que subyace a este tipo de angiogénesis tumoral ha sido llamado mimetismo vasculogénico que desempeñaría un rol importante en el desarrollo del CMIc (Clemente *et al*., 2010a, Clemente *et al*., 2010b). Este es un fenómeno que describe la creación de canales microvasculares por células tumorales de tipo endotelial desreguladas (Maniotis *et al*, 1999, Folberb *et al*, 2000), lo que significa que las células tumorales se transforman en células similares al endotelio y funcionan como un canal para las células sanguíneas. Este mecanismo es una característica fundamental de tumores muy agresivos con plasticidad fenotípica (Robertson *et al*., 2010). Este tipo de vasculogénesis es evidente no sólo en los CMIc, sino también en otros carcinomas malignos y sarcomas de perros (Wang *et al*, 2010, Francescone *et al*, 2012).

Se ha propuesto que la transición epitelio-mesenquimal (EMT) es un mecanismo plausible por el cual las células neoplásicas forman un mimetismo vasculogénico en los tumores (Sun *et al*, 2010, Liu *et al*, 2015). La EMT, en la que la proteína 1 relacionada con la torsión (*Twist-related protein 1*- TWIST-1) desempeña un rol principal para la progresión de la neoplasia y la metástasis, ya que proporciona a las células tumorales la capacidad de transformarse y migrar a otras regiones (Zhao *et al*, 2017, Wu *et al*, 2019). La EMT puede estar implicada en la formación de mimetismo vasculogénico mediante la utilización de diferentes marcadores celulares como la proteína de adhesión de células vasculares 1 (VCAM-1) (Folberb *et al*, 2000; Millanta *et al*, 2010).

2.1.6 Factores de pronósticos

2.1.6.1 Edad:

Se desconoce si la edad influye en el pronóstico. Según varios estudios, la edad es un factor independientemente relacionado con un peor pronóstico para los que presentan tumores mamarios (Hellmen *et al*, 1993; Nieto *et al*, 2000).

2.1.6.2 Índice de masa corporal:

La condición física varía significativamente de las perras con tumor mamario no inflamatorio (comúnmente obesas, 40%) de las perras con CMIc que comúnmente son delgadas, 43% (Pérez-Alenza *et al*., 2001). Esta baja condición corporal posiblemente estaría relacionada con lo avanzado de la enfermedad.

2.1.6.3 Afectación linfática*:*

Es el factor pronóstico más importante en el CMIc. Al momento del diagnóstico, el 96% de todos los casos presentan los linfonódulos axilares y/o inguinales afectados. Por otra parte, tras la necropsia, todos los casos con CMIc presentan los linfonódulos afectados (Pérez-Alenza *et al*., 2001).

2.1.6.4 Receptores hormonales:

El receptor de estrógenos alfa (REα) se expresa en la glándula mamaria sana (Illera *et al*., 2006). En el CMIc, el 87% de los casos son negativos al REα y la expresión disminuye a medida que aumenta la malignidad tumoral. En casos de metástasis, la expresión tambien es menor (Nieto *et al*., 2000). Los receptores de estrógenos beta (REβ) tienen una positividad de 93% (Illera *et al*., 2006). El 71% de los CMIc son positivos para los receptores de progesterona (RP) (Peña *et al*, 2003a). Presentan receptores androgénicos (RA) en el 93% de los casos incluyendo las células infiltrantes altamente malignas o las células metastásicas (Illera *et al*., 2006).

2.1.6.5 Gen supresor tumoral p53

La detección inmunohistoquímica de la proteína p53 se produce cuando el gen supresor tumoral p53 ha mutado (Wakui *et al*., 2001). La elevada intensidad de expresión de la proteína p53 en el CMIc está asociado con un peor comportamiento del tumor (Peña *et al*., 2003a).

2.1.7 Bases moleculares

Debido a los resultados variables de los estudios, aún no se ha llegado a un consenso sobre la clasificación molecular del CMIc (Im *et al*, 2014). Sin embargo, el papel de la expresión de los receptores hormonales si ha sido estudiada (Peña *et al*, 2003b; Illera *et al*, 2006; De Andrés *et al*, 2016). Según varias investigaciones, la expresión del receptor del factor de crecimiento epidérmico (EGFR), perteneciente a la familia de los receptores de tirosina quinasa transmembrana, es fundamental para su desarrollo. Su alta expresión está asociada con tumores de gran tamaño, necrosis tumoral, alto índice mitótico, malignidad tumoral histológica elevada y una condición clínica deteriorada del paciente (Peña *et al*, 2003a; Clemente *et al*, 2010a; Carvalho *et al*, 2013).

Investigaciones moleculares basadas en la expresión génica de ADN complementario (cDNA) y perfiles inmunohistoquímicos de expresión de los receptores de hormonas, EGFR y proteínas de diferenciación de células basales han logrado identificar cinco subtipos de CMIc (Basal, luminal A, luminal B, EGFR y tumores con expresión normal) donde el subtipo basal es de peor pronóstico (Gama *et al*, 2008; Sassi *et al*, 2010; Peña *et al,* 2014). El subtipo más común es el luminal A, sigue el basal, luminal B y EGFR (Gama *et al*, 2008). Últimas investigaciones indicarían que el luminal B sería el más común (Sassi *et al*, 2010; Im *et al*, 2014; Figueroa *et al*, 2015).

2.1.7.1 Gen supresor tumoral p53

Las características significativas implican una elevada expresión del gen supresor tumoral p53 y una sobreexpresión del EGFR. Se ha encontrado CMIc con sobreexpresión de la proteína p53 particularmente en CMIc primarios, ya que son mucho mas agresivos que los secundarios (Peña *et al*, 2003a).

2.1.7.2 Ciclooxigenasa-2

La enzima ciclooxigenasa -2 (COX-2) cataliza la conversión del ácido araquidónico en prostaglandinas (Pg), las cuales, se encuentran en tejidos inflamados y neoplásicos. La expresión de Pg puede ser inducida por estímulos inflamatorios, factores de crecimiento o ciertos oncogenes (Howe, 2007). La expresión de COX-2 está vinculada con el desarrollo de metástasis a distancia, tasa de supervivencia menor y un mal pronóstico de la enfermedad. También, se ha observado una correlación positiva entre la expresión del factor de crecimiento endotelial vascular (VEFG) y COX-2 (Queiroga *et al*., 2011). En comparación con otros tumores mamarios malignos, se ha encontrado un aumento en la expresión de COX-2 en el CMIc, lo que indica que esta proteína juega un papel importante en el desarrollo de esta neoplasia, probablemente induciendo la angiogénesis. (Queiroga *et al*, 2005; Clemente *et al*, 2009; Camacho *et al*, 2014).

Clemente *et al* (2009) y Camacho *et al* (2014) observaron que la expresión de COX-2 en el CMIc, está asociado con el factor de crecimiento vascular endotelial tipo D (VEFG-D). Se ha identificado una fuerte expresión de COX-2 en células con características endoteliales (ELC- *Endothelial-like cells*), lo que sugiere que esta enzima está relacionada con el mimetismo vasculogénico (VM) (Clemente *et al*, 2013).

2.1.7.3 Adhesión celular: E-cadherina

El fenotipo típico de las células mamarias está vinculado con la expresión de E-cadherina. Las células tumorales circulantes y los émbolos tumorales de vasos linfáticos presentan sobreexpresión en CMIc (Circulating tumor cells, CTCs) (Kleer *et al*, 2002; de Andrés *et al*, 2010; Robertson *et al*, 2010) es esencial para la transición epitelial-mesenquimatosa la pérdida de expresión de E-cadherina (Epithelial-to-mesenchymal transition, EMT), que está relacionada con el desarrollo tumoral y la metástasis (Klopp *et al*, 2010; Robertson *et al*, 2010). Las células tumorales pueden penetrar los tejidos y los canales vasculares cuando se encuentra disminuida la expresión de E-cadherina, una vez en la circulación se vuelve a expresar la E-cadherina, lo que posibilita la formación de émbolos tumorales y la adhesión intercelular (Charafe-Jauffret *et al*, 2008).

2.1.7.4 Factores angiogénicos y linfangiogénicos.

El CMIc exhibe altos niveles de expresión de factor de crecimiento vascular endotelial tipo A (VEFG-A) y VEFG-D, entre otros factores vinculados con la angiogénesis y la linfangiogénesis (Peña *et al*, 2003a; Van der Auwera *et al*, 2004). A pesar de que VEFG-A juega un papel principal en las células tumorales al participar en los procesos de angiogénesis, se sugiere que este factor también está relacionado con la linfangiogénesis (Mohammed *et al*., 2007). se presenta una sobreexpresión de VEFG-C y VEFG-D, a diferencia de otros tumores malignos (Van der Auwera *et al*, 2004; Clemente *et al*, 2013).

El receptor 3 del factor de crecimiento del endotelio vascular (VEGFR-3) es la proteína más importante que participa en el proceso de linfangiogénesis. Esta se activa uniéndose a VEFG-C o VEFG-D, lo que promueve la linfangiogénesis (Vermeulen *et al*, 2010; Clemente *et al*, 2013).

2.1.8 Hormonas esteroideas en el CMIc y sus receptores.

Las hormonas estrogénicas y androgénicas son esenciales para el desarrollo neoplásico y la progresión del CMIc como resultado de su interacción con receptores específicos (Birrell *et al*, 1998; Liao y Dickson, 2002).

Otros estudios han encontrado niveles elevados de hormonas esteroideas en los CMIc (Peña *et al*, 2003b; Illera *et al*, 2006). Asimismo, se ha encontrado que los estrógenos y andrógenos que se han producido en el tumor actúan sobre los tejidos sin ser liberados a la sangre (Suzuki *et al*, 2007). Algunos autores refieren que las numerosas gotas de lipídos que se encuentran en el citoplasma de las células tumorales del CMIc pueden estar relacionadas con la síntesis de hormonas esteroides, lo que contribuye al comportamiento agresivo del CMIc al producir estrógenos (Peña *et al*, 2003b; Sánchez-Archidona *et al*, 2007).

El colesterol es la fuente de todos los esteroides endógenos. El primer paso en la producción de esteroides es la conversión del colesterol en pregnenolona (P5), que se cataliza por la enzima P450scc (CYP11A1) (Kristensen y Borresen-Dale, 2000). Se ha demostrado que el CMIc exhibe una expresión inmunohistoquímica elevada de la enzima P450scc tanto en células estromales como en las adiposas (Peña *et al*, 2003b).

2.1.8.1 Progestágenos

La progesterona (P4) participa en el desarrollo y los cambios proliferativos que ocurren en la glándula mamaria durante el ciclo estral, la gestación y la lactancia (Anderson, 2002; Wiebe, 2006). La importancia de la P4 en la carcinogénesis aún no está completamente dilucidada (Wiebe, 2006). Además, los niveles de P4 están más elevados en las glándulas mamarias que tienen tumores mamarios en comparación con las glándulas mamarias sanas (Peña *et al*, 2003b).

2.1.8.2 Estrógenos

En los CMIc, se ha encontrado que la concentración de estrógenos (E2) es elevada en comparación con la glándula mamaria normal (Peña *et al*., 2003b). Así mismo, en las células positivas al receptor de estrógenos, los E2 pueden influir en la carcinogénesis y la progresión de la neoplasia (Shyamala *et al*, 2002). También se ha reportado altas concentraciones de sulfato de estrona (E1SO4) que pueden actuar como un reservorio para la formación de estrógenos (Illera *et al*, 2006).

Hay dos vías fundamentales para la síntesis de E2:

- Vía de la aromatasa, los andrógenos son transformados en estrógenos por la enzima CYP19-aromatasa (Lipton, 1987).
- Vía de la sulfatasa, la estrona (E1) se transforma en E1SO4 por la enzima estrona sulfotransferasa (STS). La E1 se transforma en E2 mediante la enzima 17-beta hidroxiesteroide deshidrogenasa (17βHSD) (McNamara y Sasano, 2015).

La enzima aromatasa se puede expresar a través de la misma neoplasia, así como en fibroblastos y adipocitos indiferenciados (Bulun *et al*, 2012), esto facilitaría la transformación de andrógenos en estrógenos, que causa el aumento de las células tumorales (Baglietto *et al*, 2010). La sobreexpresión y la actividad de la enzima aromatasa provoca el aumento de la E2 local que estimula la progresión tumoral (Kristensen y Borresen-Dale, 2000, Catalano *et al*., 2009).

2.1.8.3 Andrógenos

En la glándula mamaria sana, la sintesis de andrógenos es regulada principalmente por dos enzimas: la 5α-reductasa y la 17βHSD, que producen testosterona (T) y dihidrotestosterona (DHT), al igual que la unión a su receptor (RA) (McNamara *et al*, 2014). Sin embargo, el efecto de los andrógenos es más complejo y aún falta dilucidar su modo de acción y su importancia. (Baglietto *et al*., 2010).

2.1.8.4 Receptores de hormonas esteroides

En el CMIc, el factor de pronóstico está principalmente relacionado con la detección de los receptores. (Nieto *et al*, 2000; Illera *et al*, 2006; Sorenmo *et al*, 2011).

Clemente *et al* (2009) observaron que el CMIc es negativo en un 87% a la expresión de RE. En el caso de los RP, el 73% son positivos, principalmente en CMIc secundarios (Peña *et al*, 2003a; Clemente *et al*, 2009). No se encontró ninguna expresión de RE o RP, en el estudio de 19 casos de CMIc (Millanta *et al*, 2010).

Sobre la expresión de RA en el CMIc existen pocas investigaciones. Aun así, algunos estudios han concluido que hay un aumento en la expresión de RA en CMIc que en los carcinomas no inflamatorios (Illera *et al*, 2006; Sánchez-Archidona *et al*, 2007). La expresión del RA se encuentra en las células infiltrantes altamente malignas y en las células metastásicas (Illera *et al*, 2006; Clemente *et al*, 2009).

2.2 Cuadro clinico

2.2.1 Signos clínicos

Los signos clínicos característicos son: edema, eritema, endurecimiento, calor y signos de dolor. Estos signos pueden conducir a un diagnóstico erróneo porque se pueden confundir con enfermedades inflamatorias como mastitis, dermatitis o abscesos. Un signo importante es el rápido desarrollo del tejido mamario maligno en las glándulas afectadas. Puede que afecte a varias mamas contiguas (con o sin formación de nódulo), la región inguinal y/o axilar, a los linfonódulos regionales, así como a las extremidades. En la mayoría de los casos, se infiltra al tejido muscular y adiposo, lo que dificulta la delimitación de las glándulas mamarias afectadas, debido a la diseminación del tumor y al edema que lo caracteriza (Susaneck *et al,* 1983; Pérez-Alenza *et al,* 2001).

Otros signos que se puede presentar son: anorexia, debilidad, pérdida de peso, polidipsia y poliuria, signos que no son comunes en caninos con tumores mamarios caninos distintos al CMIc. Hasta esa fecha no había estudios laboratoriales precisos sobre CMIc, habiéndose descrito algunas alteraciones de coagulación (Pérez-Alenza *et al*, 2001).

En lo que se refiere a la metástasis, se encontraron en vejiga y en el sistema reproductivo. Por el contrario, no presenta metástasis en el hueso y hubo metástasis menos frecuentes en los pulmones, el hígado y los riñones (Clemente *et al*, 2010a).

2.2.2 Formas de presentación

En el 2001, Pérez-Alenza *et al.* describieron dos formas de presentación del CMIc. Se tomo en consideración los antecedentes clínicos.

- CMIc primario: aparición súbita, sin historia previa de tumores. Muy agresivo y de rápido crecimiento.
- CMIc secundario: tumores mamarios previos en el area afectada. Más común que el primario y menos agresivo.

El CMIc secundario, a su vez se divide en:

a) NO POSTQUIRÚRGICO: nodulación mamaria eximido de cirugía, de donde se comienzan a desarrollar los signos clínicos de CMIc.
b) POSTQUIRÚRGICO: recidiva de un tumor mamario retirado quirúrgicamente en forma de CMIc.

2.3 Métodos diagnósticos del CMIc

2.3.1 Descripción macroscópica

Según Susaneck *et al*. en 1983, los signos característicos son la base para el diagnóstico clínico del CMIc. Cuando hay un rápido crecimiento que afecta a la piel, al tejido subcutáneo y a múltiples glándulas mamarias subyacentes (con o sin nodulación) con endurecimiento, engrosamiento, edema, eritema, calor y dolor en las áreas afectadas se debe sospechar de CMIc. El diagnóstico de esta enfermedad puede ser difícil, especialmente al principio. Los síntomas sistémicos como la pérdida de peso, el dolor a la palpacion y la cojera pueden facilitar el diagnóstico clínico de CMIc, ya que estos signos no son habituales en otros tumores mamarios malignos (Pérez-Alenza *et al*, 2001). Debe realizarse la evaluación clínica de los linfonódulos regionales y la toma de muestras para la evaluación citológica e histológica para confirmar o descartar el crecimiento metastásico (Langenbach, 2001).



Figura N°6: Signos clínicos de CMIc.

A. *CMIc primario* Marcado edema y eritema en región mamaria y en extremidad.

B. *CMIc secundario*, con edema y marcado eritema (Clemente, 2010).

2.3.2 Citología

El estudio citológico mediante aspiración con aguja fina es una de las técnicas de diagnóstico más comunes en la práctica diaria, por su bajo costo, y poco invasivas, e identifica la morfología celular en las neoplasias mamarias: células inflamatorias y neoplásicas (Ettinger & Feldman, 2007); y pueden ser de utilidad para diagnosticar carcinomas inflamatorios mamarios (Castellanos & Diessler, 2001). Su eficacia es mayor en el diagnóstico de linfonódulos metastásicos. Asi mismo se puede realizar citología de las secreciones de las glándulas mamarias para distinguir de la mastitis séptica (Morris & Dobson, 1993; Ettinger & Feldman, 2007). Esta técnica tiene limitaciones, no se pueden ver las lesiones sobre los vasos linfáticos que son características del CMIc (Pérez-Alenza *et al*., 2001). Además, hay entre un 10% a 15 % de casos de CMIc en los que no se encuentra la infiltración de las células neoplásicas a los vasos linfáticos (Susaneck *et al*., 1983; Pérez-Alenza *et al*., 2001).

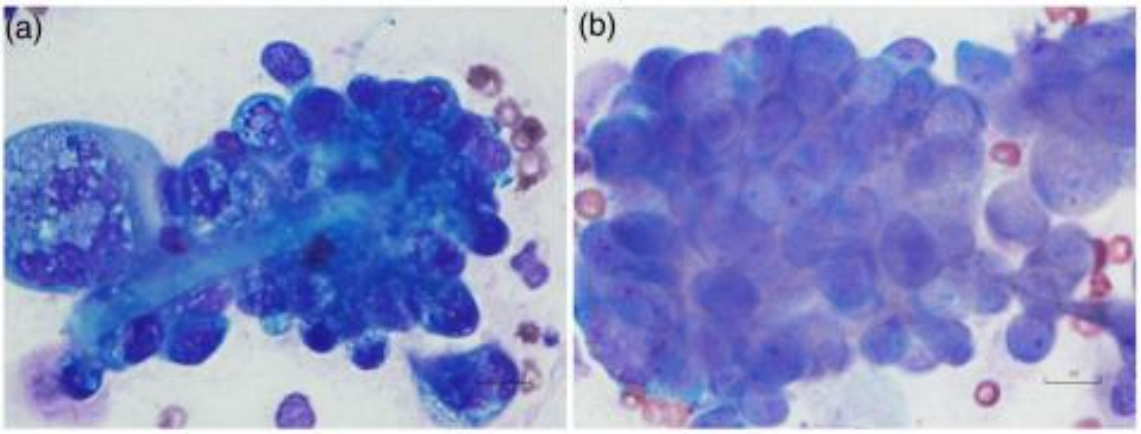

Figura N°7: Fotomicrografías de células de la glándula mamaria (a) y de la lesión cutánea axilar derecha (b). Se observan grupos de células epiteliales ductulares con anisocitosis marcada, anisocariosis, nucléolos y células gigantes multinucleadas, lo que hace sospechar adenocarcinoma maligno (Koo *et al*, 2022).

2.3.2 Histopatología

Las muestras deben ser tomadas por biopsia escisional o extirpación de la masa, ya que pueden coexistir varios tipos de tumores en el interior de una sola masa (Hermo *et al*., 2005). Es recomendable la toma de biopsia típica o la excisional como aproximación diagnóstica ya que provee suficiente tejido para la evaluación histológica completa y puede ser terapéutica para los tumores benignos. (Torres & Eslava, 2007).

Es la técnica más confiable para llegar al diagnóstico, sin embargo, presenta algunas limitaciones, como son el costo, laboratorios calificados y profesionales preparados para analizar e interpretar las muestras. Brinda la información de la naturaleza del tejido, el grado de infiltración, potencial recidiva y posibles metástasis (Gobello & Corrada, 2001). En el caso del CMIc, los émbolos tumorales que se encuentran en los vasos linfáticos de la dermis superficial son una característica única de este tipo de neoplasia, que sirve como base para el diagnóstico histopatológico (Pérez-Alenza *et al*, 2001).

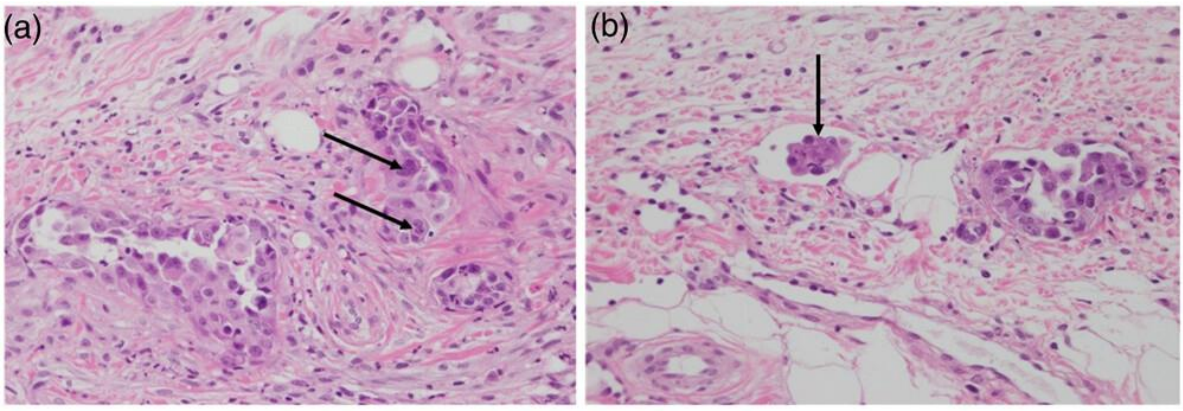

Figura N°8: CMIc. a) Se observa anisocariosis, pleomorfismo y agrandamiento de células neoplásicas epitelial glandulares y células extrañas con multinucleadas (flechas) b) Se observa una infiltración de células tumorales en los vasos linfáticos (flecha) Hematoxilina y eosina, 400x (Koo *et al*, 2022).

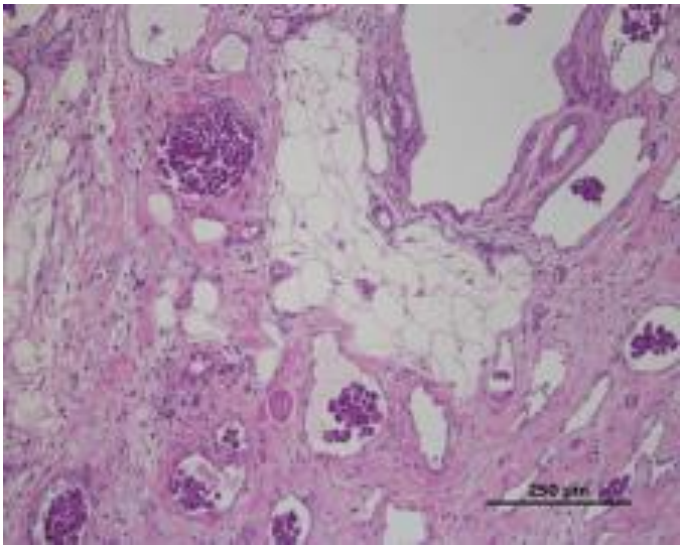

Figura N°9: CMIc. Dermis. Invasión de los vasos linfáticos por émbolos (Raposo *et al*,2017)

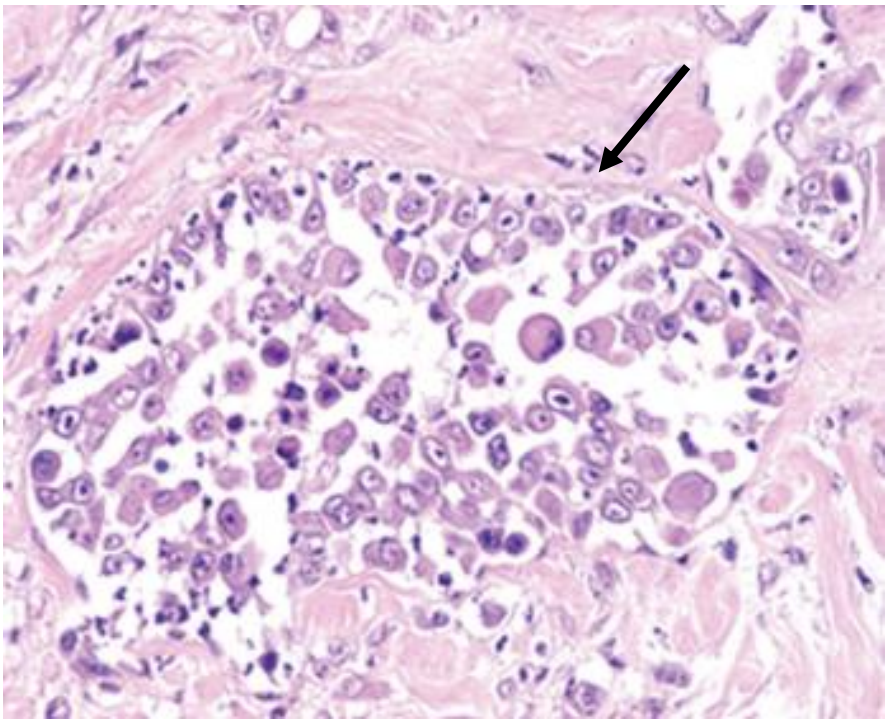

Figura N°10: CMIc, H&E. 20X. Émbolos neoplásicos en la dermis superficial. Las células tumorales epiteliales presentan marcada anisocitosis y anisocariosis (grandes nucléolos evidentes). Células epiteliales neoplásicas malignas infiltrantes (Cáceres, 2016)

2.3.3 Inmunohistoquímica

La técnica de inmunohistoquímica se usa como una herramienta para determinar factores pronósticos y predictivos. Es necesario la estandarización de anticuerpos, metodologías y métodos de evaluación. Con base en la literatura y en la discusión entre los profesionales durante el IV Consenso Brasileño, el panel inmunohistoquímico para carcinomas mamarios debe estar compuesto por las expresiones del receptor de estrógeno (RE), receptor de progesterona (RP), Ki-67 y COX-2. (Cassali *et al*, 2020) también se evalúa la expresión del receptor de estrógeno alfa (Reα) y beta (REβ), receptor androgénico (RA), receptor del gen supresor tumoral p53 y el receptor EGFR. (Peña *et al*, 2003a)

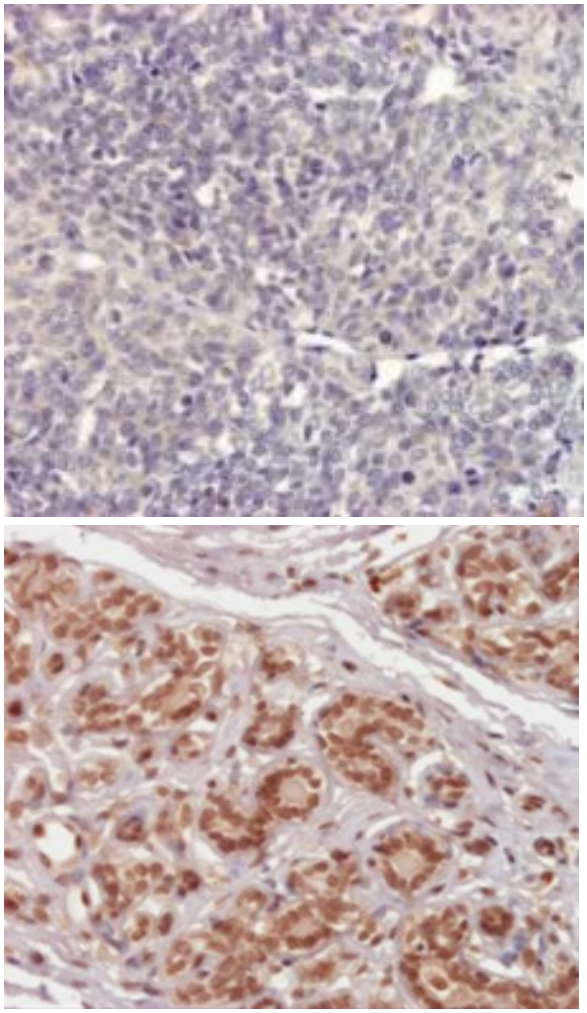

Figura N°11: Técnica estreptavidina-biotina-peroxidasa anti-REα (20x) en glándula mamaria.

A) CMIc negativo

B) Glándula mamaria sana positiva (Camacho, 2011)

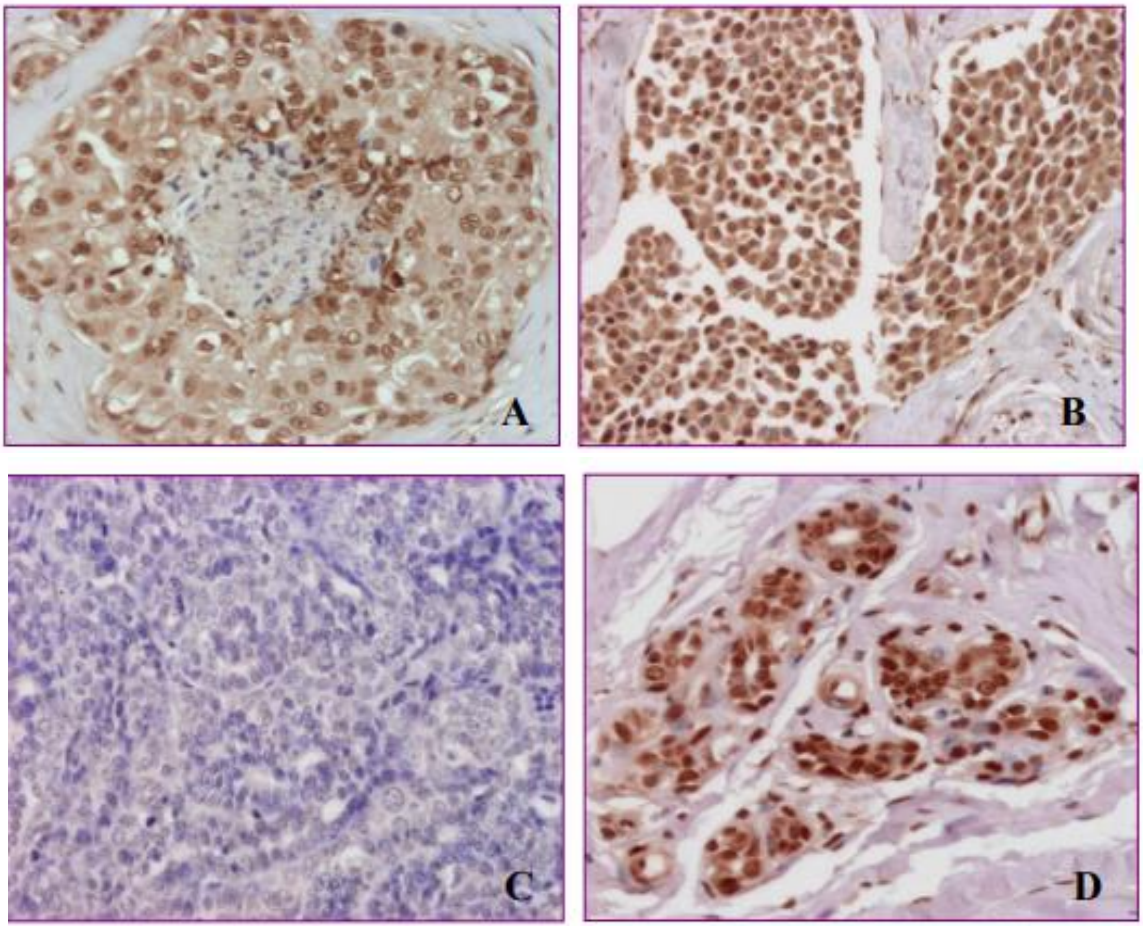

Figura N°12: Tecnica estreptavidina-biotina-peroxidasa anti-REβ (20x) (Camacho,2011)

A) y B) CMIc positivo

C) TMM no inflamatorio negativo

D) Glandula mamaria sana positivo

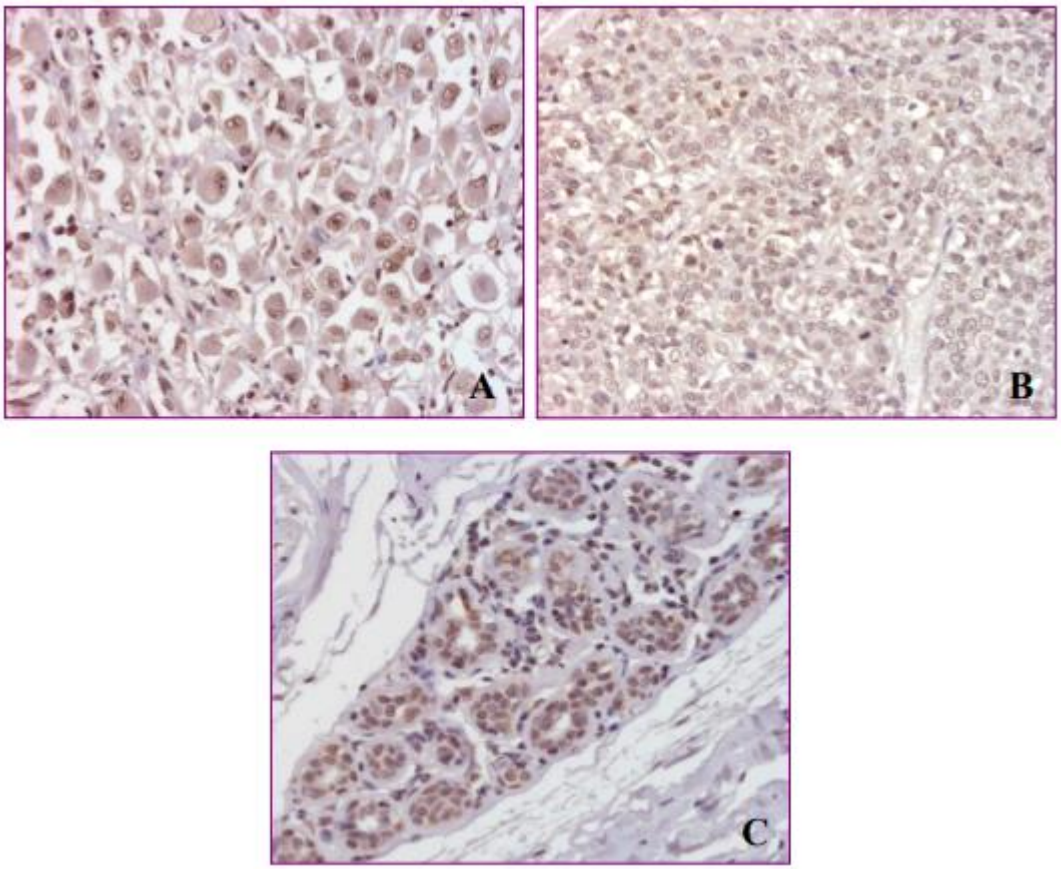

Figura N° 13: Tecnica estreptavidina-biotina-peroxidasa anti-RP (20x) (Camacho,2011)

A. CMIc positivo
B. TMM no inflamatorio positivo
C. Glándula mamaria sana positivo

.

2.3.4 Radiografía

Los estudios radiográficos tienen la finalidad de evaluar la cavidad abdominal y torácica, para verificar la evidencia de metástasis (Ettinger & Feldman, 2007).

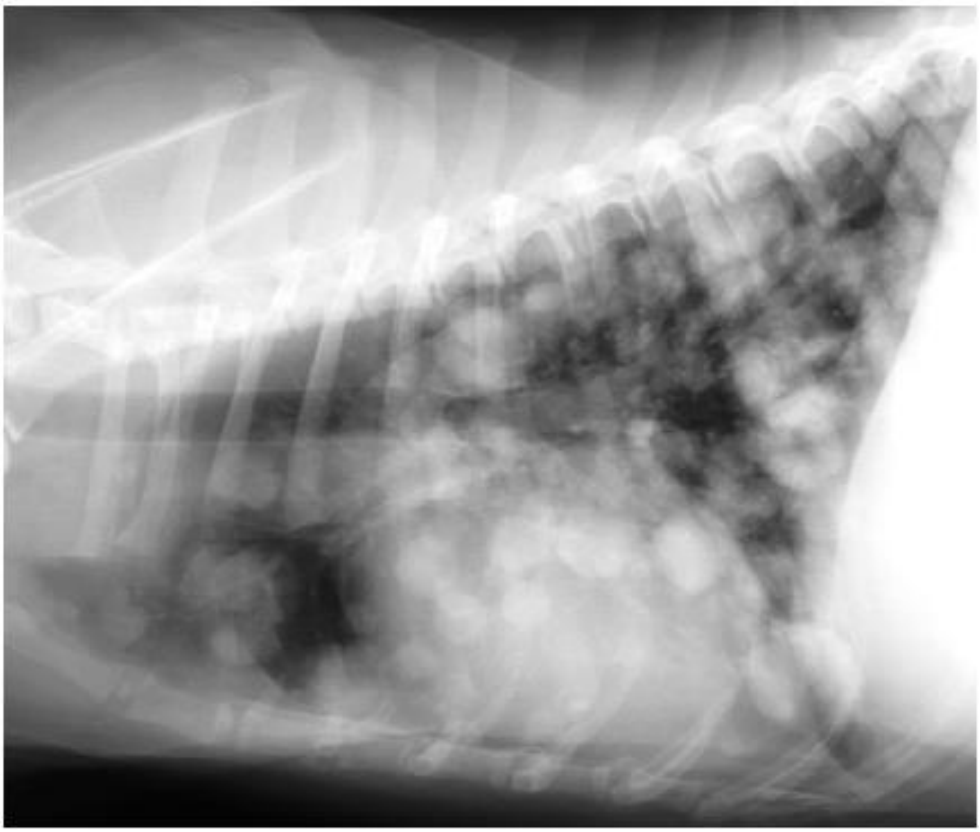

Figura N° 14: Placa radiográfica de tórax. Lesiones nodulares múltiples, de bordes netos y tamaño variable en parénquima pulmonar (Fernández, 2013).

2.3.5 Ecografía

La elastografía por impulso de fuerza de radiación acústica (FIRA) es un método útil, rápido y no invasivo en el diagnóstico de lesiones mamarias. El uso principal es como un complemento de la ecografía convencional para mejorar la diferenciación entre lesiones benignas y malignas (Rossi *et al*, 2017).

Las técnicas de elastografía disponibles proveen medidas cuantitativas y cualitativas de la rigidez tisular (Dudea *et al*. 2011, Goddi *et al*. 2012).
El FIRA cuantitativo se basa en dirigir un pulso acústico primario hacia una región de interés, lo que promueve la formación de ondas de presión que se propagan y pueden deformar los tejidos que se pueden medir. La velocidad de propagación y atenuación de las ondas están relacionadas con la rigidez y viscoelasticidad del tejido. Las ondas tienen velocidades más altas en tejidos rígidos (Comstock, 2011).
El FIRA cualitativo es un método que evalúa la rigidez de los tejidos, facilitando el diagnóstico de lesiones mamarias. Es probable que los tejidos más deformables sean benignos, y los tejidos más rígidos son propensos a ser malignos (Tavassoli and Deville 2003). El FIRA cualitativo da resultado imágenes en escala de grises (elastograma), los tonos blanquecinos (áreas azuladas, menos rígidas) correspondieron a los tejidos más elásticos (blandos) y los tonos más oscuros (áreas enrojecidas, tejidos rígidos no deformables) a los tejidos más rígidos (Feliciano *et al*,2017).

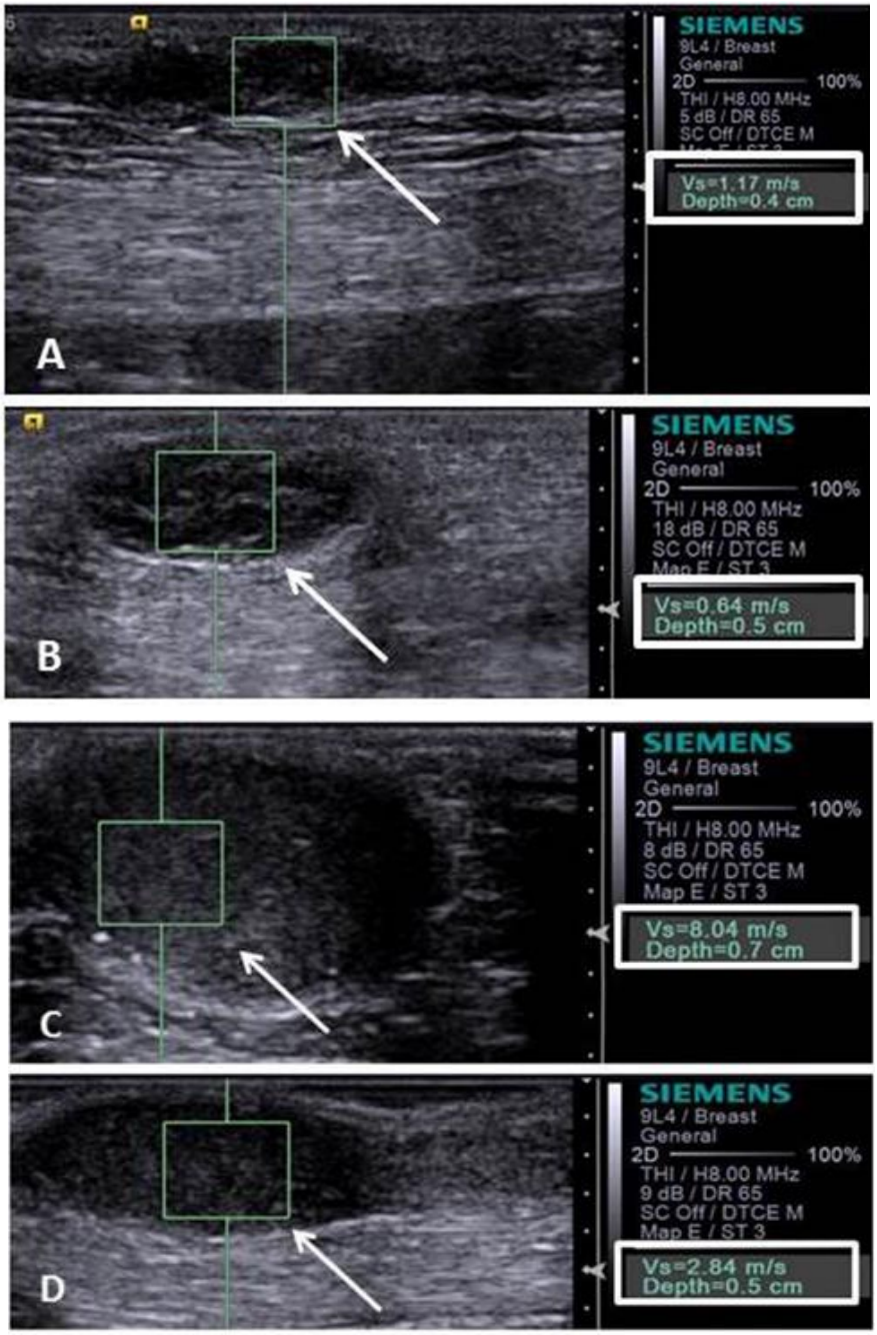

Figura N°15: Imagen de la elastografía por FIRA, que muestra los valores de velocidad de cizallamiento (esquina inferior derecha) de las imágenes en los tumores mamarios (flechas):

A)–tumor benigno mixto—velocidad de cizallamiento de 1,17 m/s.

B) tumor benigno mixto: velocidad de cizallamiento de 0,64 m/s.

C) carcinoma en tumor mixto (grado III): velocidad de cizallamiento de 8,04 m/s.

D) carcinoma en un tumor mixto (grado II): velocidad de cizallamiento de 2,84 m/s.

(Feliciano *et al*,2017).

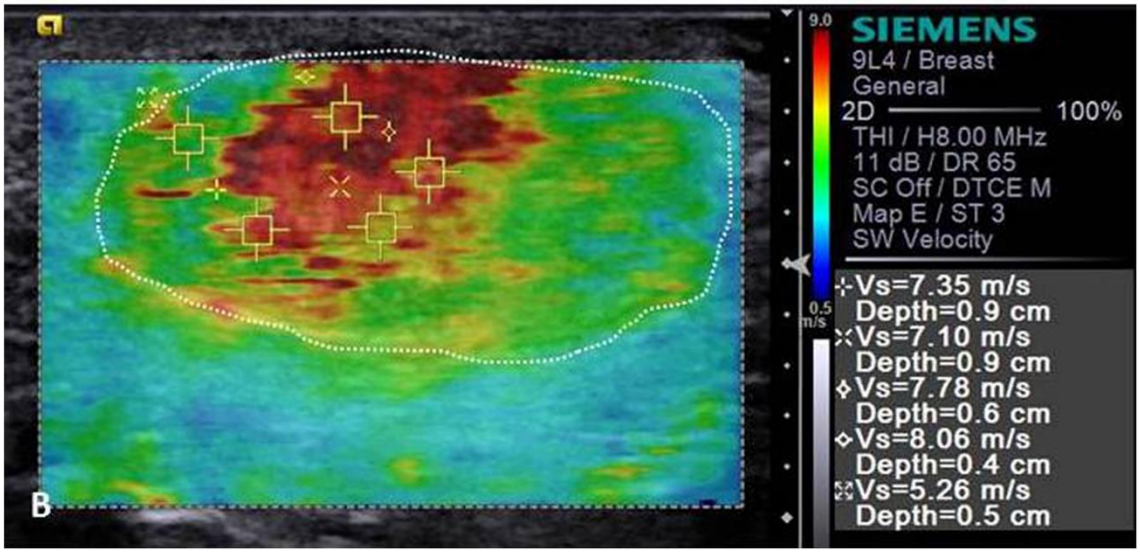

Figura N°16: Imagen de elastografía por FIRA que muestra las características de rigidez en un tumor mamario canino: carcinoma en un tumor mixto en perras. La línea punteada blanca delimita la neoplasia, es heterogénea e indeformable, con tejido rígido (áreas enrojecidas en la región central) y con tejido blando (áreas verdosas en la región periférica) (Feliciano *et al*,2017).

2.3.6 Tomografía

Tomografía computarizada es una herramienta diagnóstica útil para evaluar la metástasis y la diseminación del tumor. También puede detectar la infiltración tumoral en la piel que parece normal a la inspección visual. Se observa un patrón de múltiples focos resaltados dispersos, particularmente en el sitio de las lesiones cutáneas (Koo *et al*, 2022) La tomografía por emisión de positrones (PET)/tomografía computarizada (TC) con ^{18}F-2-deoxy-2-fluoro-D-glucosa (^{18}F-FDG) es útil para evaluar la extensión de la enfermedad loco regional y la presencia de metástasis a distancia (Raposo et al., 2017).

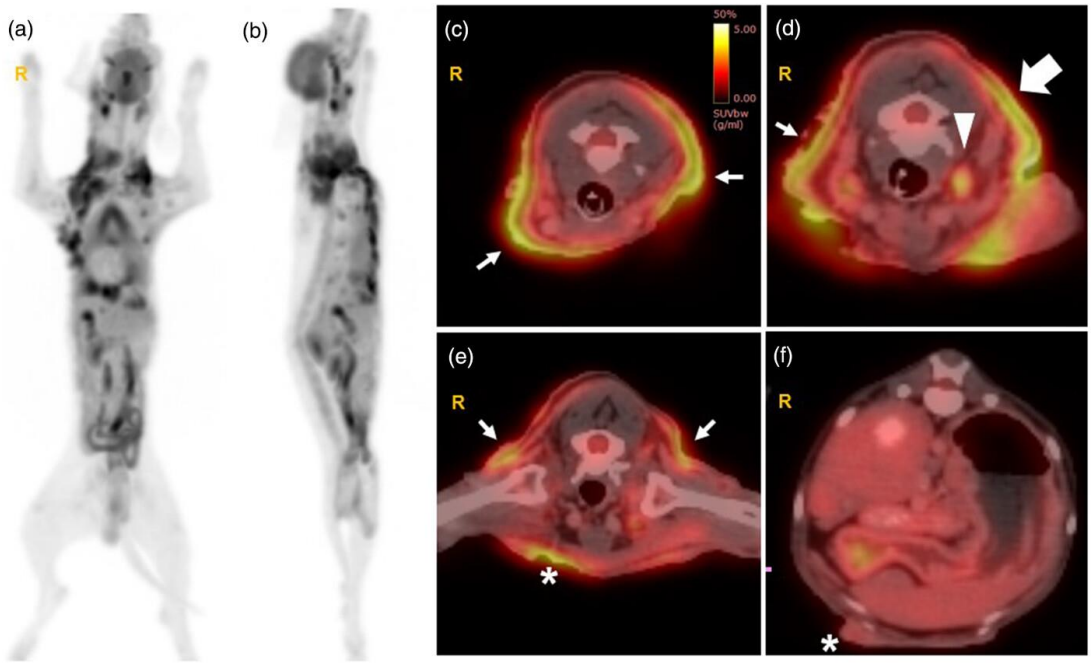

Figura N°17: Imágenes representativas de tomografía por emisión de positrones (PET)/tomografía computarizada (TC) con 18F-2-desoxi-2-fluoro-d-glucosa (18F-FDG) de un canino con CMIc. Aumento de la captación de 18F-FDG en las regiones axilares y prescapulares bilaterales y lesiones cutáneas multifocales con aumento de la captación de 18F-FDG en toda la región torácica (a y b). Las imágenes de PET/TC con 18F-FDG muestran lesiones cutáneas torácicas difusas con aumento de la captación bilateral de 18F-FDG (flechas; c, d y e) y aumento de la captación de 18F-FDG en el ganglio linfático prescapular izquierdo (punta de flecha; d), lo que indica metástasis o linfadenopatía reactiva (Koo *et al*, 2022).

2.4 Tratamientos y opciones terapéuticas actuales del CMIc

2.4.1 Quirúrgico

- Pese a que la mastectomía es el tratamiento de elección para los tumores mamarios, en caso de CMIc, es el único tipo de neoplasia mamaria en la que la cirugía no se recomienda (Susaneck *et al*., 1983, Lana *et al*, 2007)

A pesar de que no es el tratamiento de elección, La mastectomía unilateral radical del lado afectado se debe realizar bajo las siguientes condiciones: afectación cutánea limitada, ausencia de metástasis y analíticas de coagulación normales. En el post quirúrgico se debe realizar quimioterapia para evitar las recidivas y la metástasis. (Marconato *et al*, 2009). Sin embargo, se debe resaltar la posibilidad de dehiscencia, infecciones secundarias, cicatrización por segunda o tercera intención, a esperar en procedimientos amplios.

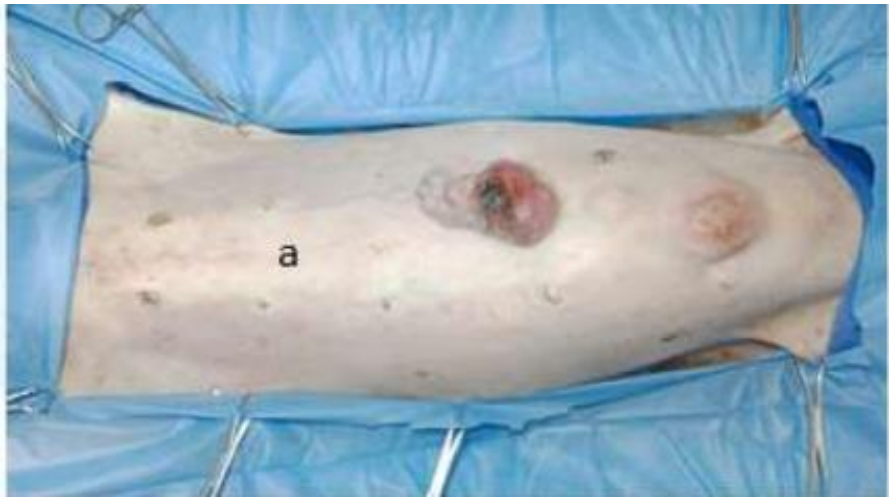

Figura N°18: a) Mastectomía total en canina, preparación para intervención quirúrgica e incisión

2.4.2 Radioterapia

La radioterapia (RT) es un tratamiento coadyuvante en caso de cirugía en CMIc o metastásico (Novosad,2009).

La técnica de RT que se utiliza es por haz de electrones. La planificación del tratamiento se basa en el cálculo manual de los planos electrónicos. El volumen objetivo se definió por la longitud, anchura y profundidad del tejido afectado. El tamaño del campo se establece para incluir el área afectada (incluidos los ganglios linfáticos regionales) y un mínimo de 3 cm de tejido circundante. Se irradia la lesión primaria y las metástasis cutáneas regionales. La dosis es de 24 Gy, administrada en 3 fracciones quincenales de 8 Gy. La energía del haz RT que se suministra es de 9 MeV. La RT produce toxicidad y también el eritema y el calor empeoran durante la RT; los eventos adversos se clasifican como grado 1 según Grupo de Oncología Radioterápica Veterinaria (VRTOG) y se resuelven sin complicaciones dentro de las 3 semanas posteriores al final de la RT (Rossi *et al*, 2018).

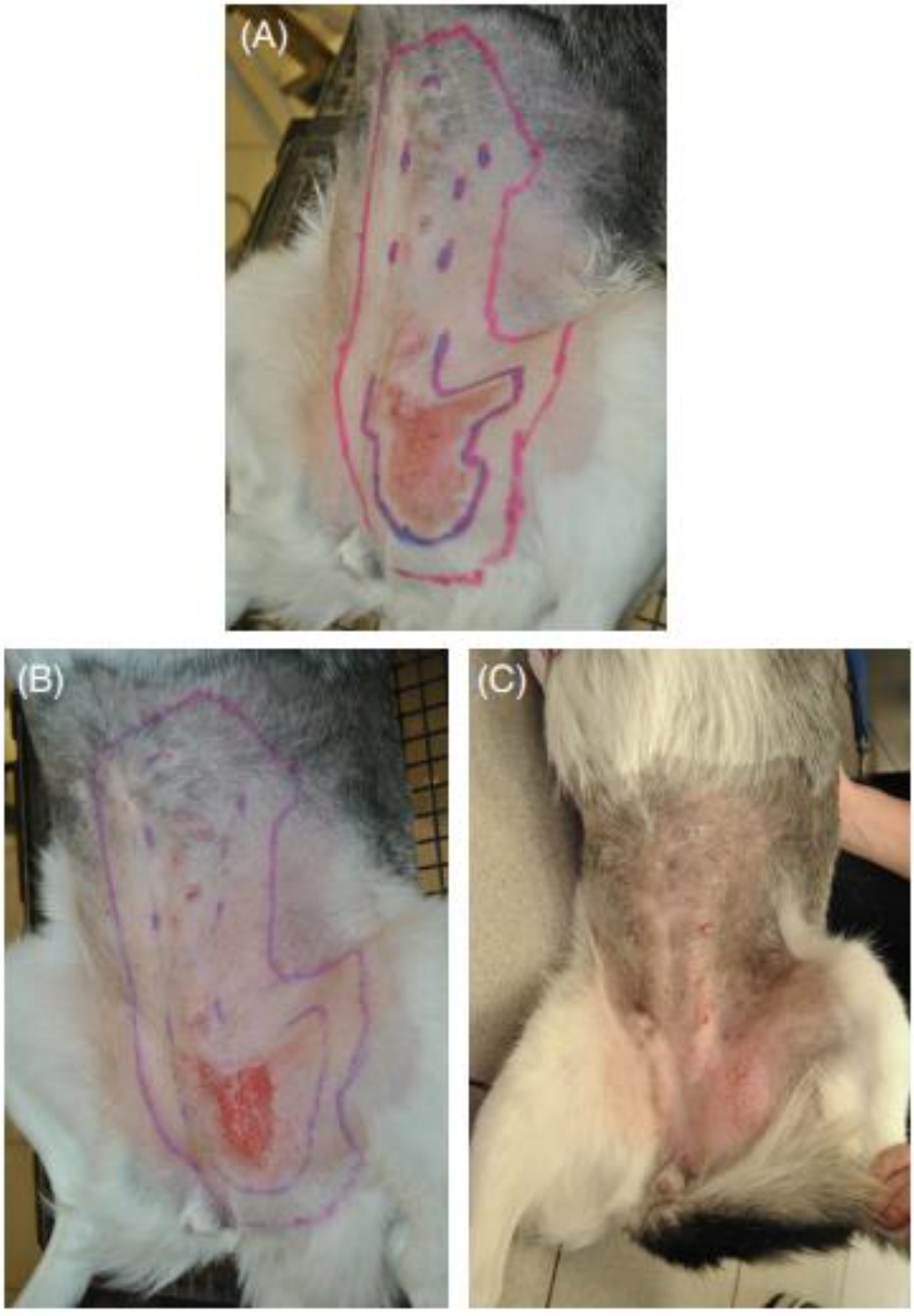

Figura N° 19 Canino mestizo de 14 años de edad, esterilizada, con CMIc. Con tratamiento médico y RT. Momento de la primera (A) y última (B) fracción de RT y 6 semanas después del final de RT (C) (Rossi *et al*, 2018).

2.4.3 Quimioterapia convencional

El tratamiento quimioterápico va a depender de múltiples factores, como: tamaño y extensión de la lesión, metástasis, condición clínica, recesión quirúrgica previa. (Marconato *et al*, 2009)

No existe un consenso sobre antineoplásicos para tumores malignos mamarios en pacientes caninos y la decisión de su uso está regido en preferencias del médico tratante. Antes de elegir una droga, se debe elegir si será como monodroga o parte de un protocolo multidroga.

Los quimioterápicos citotóxicos más frecuentes usados para tumores mamarios malignos en general son:

- Doxorrubicina 30 mg/m2, IV infusión cada 21 días (rango 1-6 sesiones)
- Carboplatino 300 mg/m2, IV, cada 21 días, número medio de dosis fue de 3 (rango, 1 a 5)
- Capecitabina 750 mg/m2, VO, cada 24 horas durante 7 días
- Cisplatino 60 mg/m2 vía intracavitaria
- Ciclofosfamida 12.5 mg/m2, VO cada 24 horas

2.4.4 Inhibidores COX-2

Los inhibidores de COX-2 son coadyuvantes en el tratamiento debido a que la ciclooxigenasa-2 tiene un rol importante en la carcinogénesis (Clemente *et al*,2010b), y su inhibición aumenta el tiempo de la sobrevida (Lavalle *et al*,2009, Queiroga *et al*,2005, Millanta *et al*, 2006).

- Piroxicam 0,3 mg/kg (0,14 mg/lb) oral cada 24 horas
- Firocoxib, 5 mg/kg oral cada 24 horas.
- Meloxicam 0.1 mg/kg oral cada 24 horas

2.4.5 Terapia metronómica

La terapia metronómica es la administración continua de dosis bajas de quimioterápicos combinados con antiinflamatorios no esteroideos (AINE´s) para evitar la angiogénesis tumoral, inhibir la proliferación de celular y estimular la respuesta inmunitaria. La ciclofosfamida con furosemida además de piroxicam es el protocolo más usado. (Mpekris *et al*,2022; Alonso *et al*, 2021; Setyo *et al*, 2017; Elmslie *et al*, 2008)

2.4.6 Inhibidores de quinasa

Tenemos entre los usados:

- Fosfato de toceranib 2,4-2,7 mg/kg/VO 3 días a la semana.
- Sorafenib: inhibidor del mimetismo vasculogénico en líneas celulares de TMC in vitro. (Prado *et al*, 2019)
- Vandetanib: inhibidor de la fosforilación de EGFR, lo que resulta en una reducción de la proliferación celular, la migración y la producción de VEGF (Kennedy *et al*, 2011)

2.4.7 Inmunoterapia intratumoral

La inmunoterapia intratumoral (IT-IT) con nanopartículas vacías del virus del mosaico del caupí (eCPMV) ha demostrado una reducción en el tamaño del tumor, tasas de supervivencia más largas y una mejor calidad de vida. La inmunoterapia con eCPMV desencadena cambios transcriptómicos que influyen en la respuesta inmunitaria en pacientes con IMC. La regulación positiva y negativa significativa de vías y genes específicos sugiere que las nanopartículas de eCPMV inducen cambios en el TME que reflejan una respuesta inmune antitumoral, impulsada principalmente por el reclutamiento y la activación de neutrófilos. (Valdivia *et al*, 2022).

El eCPMV carece de ARN viral, por lo que es completamente no infeccioso (Lizotte *et al*, 2016). la cápside del eCPMV es reconocida por los receptores tipo Toll (TLR2 y TLR4) en la membrana plasmática, lo que desencadena cascadas de señalización que involucran a la proteína adaptadora MyD88, activando finalmente la vía NF-κB (Mao *et al*, 2021) para inducir citoquinas proinflamatorias y eficacia antitumoral. De esta manera, la estrategia de inmunoterapia intratumoral (IT-IT) implica la manipulación directa de los tumores identificados para superar la inmunosupresión local mediada por tumores y, posteriormente, estimular la inmunidad antitumoral sistémica. (Sheen y Fiering, 2019).

La inmunoterapia neoadyuvante *in situ* con eCPMV es un tratamiento semanal (0,2-0,4 mg por inyección) por dos semanas, luego continua con un tratamiento médico después de la segunda inyección de eCPMV. El tratamiento médico consiste en un inhibidor COX-2 (firocoxib, 5 mg/kg; VO, cada 24 horas), quimioterapia metronómica a base de ciclofosfamida (12,5 mg/m2; VO, cada 24 horas) y fosfato de toceranib (a razón de 2,4-2,7 mg/kg/VO 3 días a la semana). Luego de las dos inyecciones neoadyuvantes in situ de eCPMV se puede observar una reducción del tumor en el día 14 sin eventos adversos sistémicos. Aunque la cirugía para la IMC generalmente no es una opción, la reducción del tamaño tumoral permite la cirugía. El tratamiento postquirúrgico incluyó firocoxib (5 mg/kg, VO cada 12 h durante 7 días) y tramadol (3 mg/kg, VO cada 12 h durante 3 días). Las heridas cicatrizaron sin complicaciones y las suturas de piel se retiraron después de 12 días. (Alonso *et al*, 2022)



Figura N°20: CMIc. Inyecciones in situ de eCPMV (Alonso *et al*, 2022).

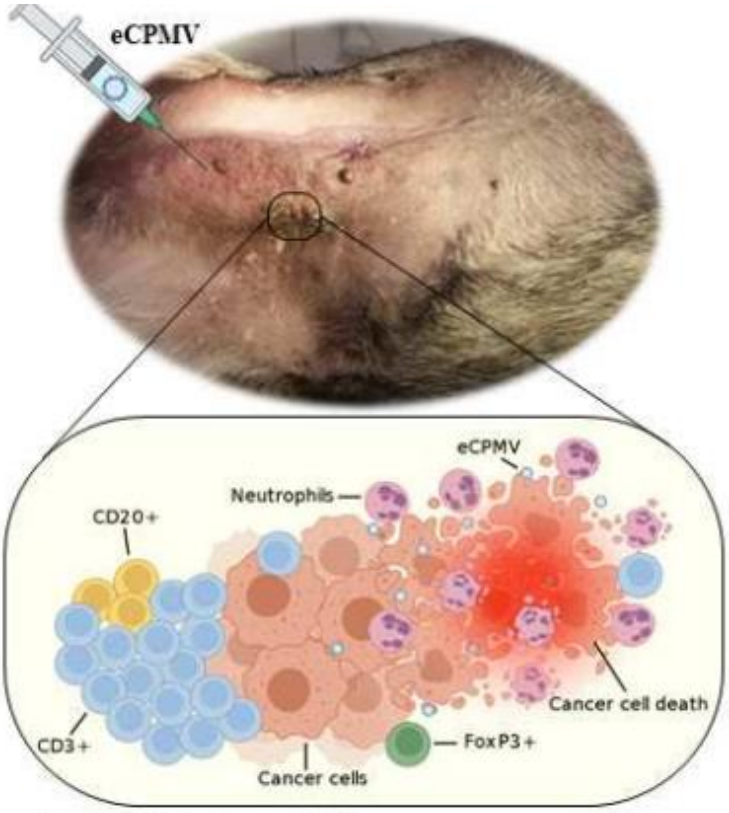

Figura N°21: Mecanismo de acción de eCPMV (Alonso *et al*, 2022).

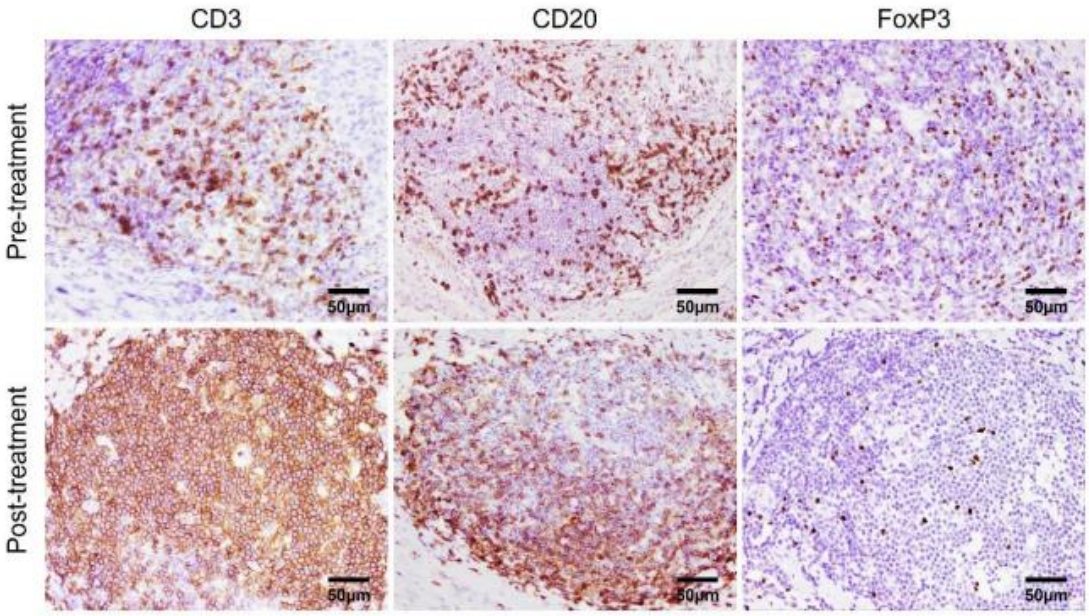

.

Figura N°22: Inmunotinción representativa de tejidos tumorales a partir de muestras pre-tratamiento y post-tratamiento ((Alonso *et al*, 2022).

2.4.8 Otros:

La Fucoxantina es aislado de algas pardas. Inhiben la migración celular y la angiogénesis, inducen la apoptosis, lo que indica que tiene actividad anticancerígena y antiangiogénica. (Jang *et al*, 2021)

2.5 Tiempo medio de sobrevida

En el caso del CMIc el tiempo de sobrevida publicado por Pérez-Alenza *et al* (2001) es de 25 días tras el diagnóstico con un promedio de 35 a 57 días, dependiendo de si esta recibiendo algún tratamiento quimioterápico citotóxico o paliativo (Clemente *et al*, 2009). El piroxicam es un antiinflamatorio no esteroideo y su función es inhibir la actividad de las ciclooxigenasas COX-1 y COX-2, con su administración se ha logrado aumentar el tiempo de supervivencia a 183 días (De M. Sousa *et al*, 2009).

2.6 Pronostico

Las investigaciones sugieren que el CMIc es una condición biológicamente agresiva asociada con un pronóstico reservado (Marconato *et al*, 2009).

III. JUSTIFICACIÓN

El carcinoma mamario inflamatorio canino (CMIc) es neoplasia maligna, reconocida como el cáncer mamario más agresivo para la especie canina (Susaneck *et al*., 1983). Las hembras caninas presentan una alta frecuencia de tumores mamarios (70.5%, Merlo *et al*; 2008) a una edad promedio de 10 años, siendo las razas Poodle, Cocker Spaniel, Setter Irlandés Pastor Alemán, Maltes, Yorkshire terrier y Dachshund como las más afectadas (Von Euler; 2011). Los tumores mamarios malignos de mayor frecuencia son los carcinomas mamarios de diversos tipos según su clasificación histopatológica (Misdorp W *et al*, 1999). El carcinoma mamario inflamatorio canino (CMIc) es el más agresivo, de curso clínico fulminante y con el peor pronóstico de supervivencia comparado con otros cánceres mamarios; el CMIc presenta características clínicas únicas que lo diferencian de otras neoplasias de la glándula mamaria.

El presente estudio permitirá acceder a la información de las investigaciones recientes y buscará mejorar el reconocimiento clínico, los métodos de diagnóstico y protocolos terapéuticos. Basados en estos estudios se podría implementar nuevas alternativas terapéuticas para mejorar el pronóstico, tiempo de sobrevida y/o calidad de vida.

IV. OBJETIVOS

4.1 Objetivo general:

- Proveer de información sobre la presentación clínica, métodos diagnósticos y opciones de tratamientos en pacientes caninos con carcinoma mamario inflamatorio

4.2 Objetivos específicos

- Proveer información sobre la presentación clínica en pacientes caninos con carcinoma mamario inflamatorio.

- Proveer información sobre los métodos de diagnósticos más empleados y eficientes para pacientes con carcinoma mamario inflamatorio.

- Proveer información sobre nuevas alternativas de tratamiento más empleadas y de mayor eficiencia para pacientes con carcinoma mamario inflamatorio.

V. METODOLOGÍA

Se realizará una búsqueda actualizada de los documentos y bibliografía académica que reúna publicaciones tales como artículos científicos, revisiones y libros que brinden información y que reflejen el estado actual del carcinoma mamario inflamatorio canino (CMIc). Esta revisión sistemática será realizada a nivel nacional es internacional con información de los últimos 20 años.

Se incluirán los documentos científicos más actuales para validar el presente estudio, estudios científicos, ensayos clínicos y revisiones sistemáticas publicadas en revistas científicas indexadas relacionadas al carcinoma mamario inflamatorio canino. Se obtendrán las publicaciones científicas mediante técnicas de búsqueda electrónica de diversos repositorios científicos como: Elsevier, Google Scholar, Medline, Scielo, Science Direct, Scopus, PubMed y libros de texto.

Los trabajos identificados se someterán a un proceso de evaluación basado en criterios de selección y exclusión previamente definidos. Las publicaciones que no se ajusten al objetivo específico de la investigación no se tomaran en cuenta. La búsqueda incluirá las siguientes palabras claves: carcinoma mamario inflamatorio canino, evaluación clínica, diagnóstico, tratamiento.

VI. CONCLUSIONES

- El carcinoma inflamatorio mamario canino (CMIc) es una de las neoplasias mamarias más complejas, poco frecuentes, agresiva, de curso fulminante, de mal pronóstico, de elevada malignidad y con gran capacidad metastásica.

- Los signos clínicos característicos de CMIc son: edema, eritema, endurecimiento, calor y dolor.

- La metástasis regional es agresiva a linfonodulo drenante y la metástasis a distancia es a vejiga y tracto reproductivo.

- Actualmente el diagnóstico definitivo del CMIc es a través de la histopatología (edema y trombos en vasos linfáticos) y de la inmunohistoquímica (expresión de receptores: RE alfa, RE beta, RP, RA, p53, COX-2, Ki67).

- Las investigaciones realizadas hasta la actualidad intentan llegar a un consenso sobre un optimo tratamiento, siendo los inhibidores de COX-2, los que brindan un tiempo de sobrevida más largo (180 días en promedio).

.

VII. CITAS BIBLIOGRÁFICAS

Alonso-Miguel D, Valdivia G, García-San José P, Alonso-Diez Á, Clares I, Portero M, Peña L, Pérez-Alenza MD. 2021. Clinical outcome of dogs diagnosed with canine inflammatory mammary cancer treated with metronomic cyclophosphamide, a cyclooxygenase-2 inhibitor and toceranib phosphate. Vet Comp Oncol. doi:10.1111/vco.12760

Alonso-Miguel D, Valdivia G, Guerrera D, et al. 2022. Neoadjuvant in situ vaccination with cowpea mosaic virus as a novel therapy against canine inflammatory mammary cancer. Journal for ImmunoTherapy of Cancer;. 10: e004044. doi:10.1136/jitc-2021-004044

Anderson, E., 2002. The role of oestrogen and progesterone receptors in human mammary development and tumorigenesis. Breast Cancer Res 4, 197-201

Baglietto, L., Severi, G., English, D.R., Krishnan, K., Hopper, J.L., McLean, C., Morris, H.A., Tilley, W.D., Giles, G.G. 2010. Circulating steroid hormone levels and risk of breast cancer for postmenopausal women. Cancer Epidemiol Biomarkers Prev.; 19: 492-502

Birrell, S.N., Hall, R.E., Tilley, W.D., 1998. Role of the androgen receptor in human breast cancer. J Mammary Gland Biol Neoplasia 3, 95-103

Bulun, S., Chen, D., Moy, I., Brooks, D., Zhao, H. 2012. Aromatase, breast cancer and obesity, a complex interaction. Trends Endocrionol. Metab.; 23(2): 83-89.

Cáceres R, Sara Cristina. 2016. Caracterización in vitro e in vivo de una nueva línea celular (ipc-366) de cáncer inflamatorio mamario canino (imc): comparación con el cáncer de mama inflamatorio humano. Tesis Doctoral. Universidad Complutense de Madrid***.***

Camacho L, Peña L, Gil AG, Martín-Ruiz A, Dunner S, Illera JC. 2014. Immunohistochemical vascular factor expression in canine inflammatory mammary carcinoma. Vet Pathol; 51:737- 748.

Camacho, L., 2011. Desarrollo de tres biomodelos de cáncer mamario canino en ratones SCID para el estudio comparativo del cáncer inflamatorio mamario. Tesis Doctoral. Departamento de Fisiología (Fisiología Animal). Universidad Complutense de Madrid, Facultad de Veterinaria.

Carvalho, M.I., Guimaraes, M.J., Pires, I., Prada, J., Silva-Carvalho, R., Lopes, C. 2013. EGFR and microvessel density in canine malignant mammary tumours. Res Vet Sci.; 95: 1094–1099.

Cassali G, Jark P, Gamba C, Damasceno K, Estrela A, De Nardi A, et al. 2020. Consensus regarding the diagnosis, prognosis and treatment of canine and feline mammary tumors-2019. Brazilian J Vet Pathol.;13(3):555–74.

Castellanos, M. & Diessler, M. 2001. Tumores mamarios en canino. Selecciones Veterinarias 9 (3): 302 – 309.

Catalano, S., Barone, I., Giordano, C., Rizza, P., Qi, H.Y., Gu, G.W., Malivindi, R., Bonofiglio, D., Ando, S. 2009. Rapid Estradiol/ER alpha Signaling Enhances Aromatase Enzymatic Activity in Breast Cancer Cells. Mol Endocrinol.; 23: 1634-1645.

Charafe-Jauffret, E., Tarpin, C.; Patrice, V, Bertucci, F., 2008, Defining the molecular biology of inflammatory breast cancer. Semin Oncol 35, 41-50.

Clemente M, Pérez-Alenza MD, Illera JC, Peña L. 2010a.Histological, immunohistological, and ultrastructural description of vasculogenic mimicry in canine mammary cancer. Vet Pathol; 47:265-274.

Clemente M, Pérez-Alenza MD, Peña L. 2010b. Metastasis of canine inflammatory versus non-inflammatory mammary tumours. J Comp Pathol; 143:157-163.

Clemente, M., De Andres, P.J., Peña, L., Pérez Alenza, M.D., 2009, Survival time of dogs with inflammatory mammary cancer treated with palliative therapy alone or palliative therapy plus chemotherapy. Vet Rec 165,78-81.

Clemente, M., Sánchez-Archidona, A.R., Sardón, D., Díez, L., Martín-Ruíz, A., Caceres, S., Sassi, F., Pérez-Alenza, M.D., Illera, J.C., Dunner, S., Peña, L., 2013. Different role of COX-2 and angiogenesis in canine inflammatory and non-inflammatory mammary cancer. Vet J 197, 427- 432.

Comstock, C. 2011. Ultrasound elastography of breast lesions. Ultrasound Clinics 6, 407-415

Dawood, S., Merajver, S.D., Viens, P., Vermeulen, P.B., Swain, S.M., Buchholz, T.A., Dirix, L.Y., Levine, P.H., Lucci, A., Krishnamurthy, S., Robertson, F.M., Woodward, W.A., Yang, W.T., Ueno, N.T., Cristofanilli, M., 2011. International expert panel on inflammatory breast cancer: consensus statement for standardized diagnosis and treatment. Ann Oncol 22, 515-523

De Andrés, P.J., Caceres, S., Clemente, M., Pérez-Alenza, M.D., Illera, J.C., Peña, L., 2016. Profile of Steroid Receptors and Increased Aromatase Immunoexpression in Canine Inflammatory Mammary Cancer as a Potential Therapeutic Target. Reprod Domest Anim 51, 269-275.

Dudea, S. M., Giurgiu, C. R., Dumitriu, D., et al. 2011. Value of ultrasound elastography in the diagnosis and management of prostate carcinoma. Medical Ultrasonography 13, 45-53.

Elmslie, R.E.; Glawe, P.; Dow, S.W. 2008. Metronomic Therapy with Cyclophosphamide and Piroxicam Effectively Delays Tumor Recurrence in Dogs with Incompletely Resected Soft Tissue Sarcomas. J. Vet. Intern. Med., 22, 1373–1379.

Ettinger, S. & Feldman, E. 2007. Tratado de medicina interna veterinaria: enfermedades en el perro y el gato. ED., Inter – Médica. Argentina. 788pp

Feliciano MAR, Uscategui RAR, Maronezi MC, Simões APR, Silva P, et al. 2017. Ultrasonography methods for predicting malignancy in canine mammary tumors. PLOS ONE12(5): e0178143.

Fernández, María Camila. 2013. Relevamiento radiológico de tórax en perras con tumores de mama asistidas en el hospital de facultad de veterinaria entre enero de 2011 y junio de 2013 inclusive. Tesis de grado. Universidad de la República.

Figueroa, F.C., Zanetti, J.d.S., Ribeiro-Silva, A., Fonseca-Alves, C.E., Rocha, N.S., 2015. Association of CD44+/CD24-Cells to More Aggressive Molecular Phenotypes in Canine Mammary Carcinomas. Int J Cancer Res 11, 119-127

Folberg R, Hendrix MJ, Maniotis AJ. 2000. Vasculogenic mimicry and tumor angiogenesis. Am J Pathol; 156:361-381.

Francescone R, Scully S, Bentley B, Yan W, Taylor SL, Oh D, Moral L, Shao R. 2012. Glioblastoma-derived tumor cells induce vasculogenic mimicry through Flk-1 protein activation. J Biol Chem; 287:24821-24831.

Gama, A., Alves, A., Schmitt, F. 2008. Identification of molecular phenotypes in canine mammary carcinomas with clinical implications: application of the human classification. Virchows Archiv.; 453(2): 123-132

Giordano, S.H., 2003a, Update on locally advanced breast cancer. Oncologist 8, 521-530.

Giordano, S.H., Hortobagyi, G.N., 2003b, Inflammatory breast cancer: clinical progress and the main problems that must be addressed. Breast Cancer Res 5, 284-288.

Gobello, C. & Corrada, Y. 2001. Canine mammary tumors: An endocrine clinical approach. Compendium on continuing education for the practicing veterinarian 23 (8): 705

Goddi, A., Bonardi, M. & Alessi, S. 2012. Breast elastography: a literature review. Journal of Ultrasound 15, 192-198

Goldschmidt, M., Peña, L., Rasotto, R., Zappulli, V. 2011.Classification and grading of canine mammary tumors. Vet Pathol.; 48: 117-131.

Greene, F.L., Balch, C.M., Fleming, I.D., Fritz, A., Haller, D.G., Morrow, M., Page, D.L., 2002. AJCC cancer staging handbook: TNM classification of malignant tumors. Springer, New York, USA

Hellmen, E., Bergstrom, R., Holmberg, L., Spangberg, I.B., Hansson, K., Lindgren, A., 1993, Prognostic factors in canine mammary tumors: a multivariate study of 202 consecutive cases. Vet Pathol 30, 20-27

Hermo, G., García, M., Torres, P. & Gobello, C. 2005. Tumores de mama en la perra. Ciencias Veterinarias 4 (1): 1.

Howe, L.R., 2007. Inflammation and breast cancer. Cyclooxygenase/prostaglandin signaling and breast cancer. Breast Cancer Res 9, 210.
https://doi.org/10.1371/journal.pone.0178143

Illera, J.C., Perez-Alenza, M.D., Nieto, A., Jimenez, M.A., Silvan, G., Dunner, S., Peña, L., 2006, Steroids and receptors in canine mammary cancer. Steroids 71, 541-548.

Im, K.S., Kim, N.H., Lim, H.Y., Kim, H.W., Shin, J.I., Sur, J.H. 2014. Analysis of a new histological and molecular-based classification of canine mammary neoplasia. Vet Pathol.; 51: 549-559

Jang, H.; Choi, J.; Park, J.-K.; Won, G.; Seol, J.-W. 2021. Fucoxanthin Exerts Anti-Tumor Activity on Canine Mammary Tumor Cells via Tumor Cell Apoptosis Induction and Angiogenesis Inhibition. Animals, 11, 1512.

Kennedy, K.C.; Qurollo, B.A.; Rose, B.J.; Thamm, D.H. 2011. Epidermal Growth Factor Enhances the Malignant Phenotype in Canine Mammary Carcinoma Cell Lines. Vet. Comp. Oncol., 9, 196–206.

Kleer, C.G., van Golen, K.L., Zhang, Y., Wu, Z.F., Rubin, M.A., Merajver, S.D., 2002, Characterization of RhoC expression in benign and malignant breast disease: a potential new marker for small breast carcinomas with metastatic ability. Am J Pathol 160, 579-584.

Klopp, A.H., Lacerda, L., Gupta, A., Debeb, B.G., Solley, T., Li, L., Spaeth, E., Xu, W., Zhang, X., Lewis, M.T., Reuben, J.M., Krishnamurthy, S., Ferrari, M., Gaspar, R., Buchholz, T.A., Cristofanilli, M., Marini, F., Andreeff, M., Woodward, W.A., 2010. Mesenchymal stem cells promote mammosphere formation and decrease E-cadherin in normal and malignant breast cells. PloS one 5, e1218

Koo, Y., Yun, T., Chae, Y., Lee, D., Son, M., Ku, D., Kim, H., Yang, M., & Kang, B. 2022. Evaluation of a dog with inflammatory mammary carcinoma using 18 f-2-deoxy-2-fluoro- D -glucose positron emission tomography/computed tomography. Veterinary medicine and science, 8(4), 1361-1365. https://doi.org/10.1002/vms3.786.

Kristensen, V.N., Borresen-Dale, A.L., 2000. Molecular epidemiology of breast cancer: genetic variation in steroid hormone metabolism. Mutat Res 462, 323-333

***Lana SE, Rutteman GR, Withrow SJ. Tumors of the mammary gland. 2007*.** En: Withrow SJ, Vail DM, editors. Small animal clinical oncology. 4a ed. Philadelphia: WB Saunders; p. 619-36.

Langenbach, A. 2001. Sensitivity and specifity of methods of assessing the regional methods for evidence of metastasis in dogs and cats with solid tumors. J. Am. Vet. Med. Assoc. 218(9): 1424-1428.

Lavalle GE, Bertagnolli AC, Tavares WL, Cassali GD. 2009. Cox-2 expression in canine mammary carcinomas: correlation with angiogenesis and overall survival. Vet Pathol.;46(6):1275-80.

Liao, D.J., Dickson, R.B., 2002, Roles of androgens in the development, growth, and carcinogenesis of the mammary gland. J Steroid Biochem Mol Biol 80, 175-189

Lipton, A., 1987. The anti-oestrogen tamoxifen is a calcium antagonist in perfused rat mesentery. Cancer Chemother Pharmacol 20, 125-127

Liu CY, Lin HH, Tang MJ, Wang YK. 2015. Vimentin contributes to epithelial-mesenchymal transition cell mechanics by mediating cytoskeletal organization and focal adhesion maturation. Oncotarget; 6:15966-15983

Lizotte, P.H.; Wen, A.M.; Sheen, M.R.; Fields, J.; Rojanasopondist, P.; Steinmetz, N.F.; Fiering, S. 2016. In Situ vaccination with cowpea mosaic virus nanoparticles suppresses metastatic cancer. Nat. Nanotechnol., 11, 295–303. (23)

Maniotis AJ, Folberg R, Hess A, Seftor EA, Gardner LMG, Pe'er J, Trent JM, Meltzer PS, Hendrix MJ. 1999. Vascular channel formation by human melanoma cells in vivo and in vitro: vasculogenic mimicry. Am J Pathol; 155:739-752.

Mao, C.; Beiss, V.; Fields, J.; Steinmetz, N.F.; Fiering, S. 2021. Cowpea mosaic virus stimulates anti-tumor immunity through recognition by multiple MYD88-dependent toll-like receptors. Biomaterials, 275, 120914.

Marconato, L., Facchinetti, A., Zanardello, C., Rossi, E., Vidotto, R., Capello, K., Melchiotti, E., Laganga, P., Zamarchi, R., Vascellari, M. 2019; Detection and Prognostic Relevance of Circulating and Disseminated Tumour Cell in Dogs with Metastatic Mammary Carcinoma: A Pilot Study. Cancers. 11(2): 163

Marconato, L., Leo, C., Girelli, R., Salvi, S., Abramo, F., Bettini, G., Comazzi, S., Nardi, P., Albanese, F. And Zini, E. 2009, Association between Waste Management and Cancer in Companion Animals. Journal of Veterinary Internal Medicine, 23: 564-569. https://doi.org/10.1111/j.1939-1676.2009.0278.x

McNamara, K.M., Sasano, H. 2015. The intracrinology of breast cancer. J Steroid Biochem Mol Biol.; 145: 172-178

McNamara, K.M., Yoda, T., Nurani, A.M., Shibahara, Y., Miki, Y., Wang, L., Nakamura, Y., Suzuki, K., Yang, Y., Abe, E., Hirakawa, H., Suzuki, T., Nemoto, N., Miyashita, M., Tamaki, K., Ishida, T., Brown, K.A., Ohuchi, N., Sasano, H. 2014.Androgenic pathways in the progression of triple negative breast carcinoma: a comparison between aggressive and nonaggressive subtypes. Breast Cancer Res Treat.; 145: 281-293. 113.

Merlo, D.F., Rossi, L., Pellegrino, C., Ceppi, M., Cardellino, U., Capurro, C., Ratto, A., Sambucco, P.L., Sestito, V., Tanara, G. and Bocchini, V. 2008, Cancer Incidence in Pet Dogs: Findings of the Animal Tumor Registry of Genoa, Italy. Journal of Veterinary Internal Medicine, 22: 976-984. https://doi.org/10.1111/j.1939-1676.2008.0133.x

Millanta F, Citi S, Della Santa D, Porciani M and Poli A. 2006, COX-2 expression in canine and feline invasive mammary carcinomas: correlation with clinicopathological features and prognostic molecular markers. Breast Cancer Res Treat. 98: 115–120.

Millanta, F., Caneschi, V., Ressel, L., Citi, S., Poli, A. 2010; Expression of vascular endothelial growth factor in canine inflammatory and noninflammatory mammary carcinoma. J Comp Pathol. 142: 36-42.

Misdorp W, Else RW, Hellmen E, Lipscomb TP: 1999. Histologic Classification of Mammary Tumors of the Dog and the Cat, 2nd ser., vol. 7. Armed Force Institute of Pathology and World Health Organization, Washington, DC.
Moe, Lars. 2001. "Population-based incidence of mammary tumours in some dog breeds." PubMed 57: 439-43.

Mohammed, R.A., Martin, S.G., Gill, M.S., Green, A.R., Paish, E.C., Ellis, I.O., 2007, Improved methods of detection of lymphovascular invasion demonstrate that it is the predominant method of vascular invasion in breast cancer and has important clinical consequences. Am J Surg Pathol 31, 1825-1833.

Morris, J.S., Dobson, J.M., Bostock, D.E. 1993.Early Breast Cancer Trialists' Collaborative Use of tamoxifen in the control of canine mammary neoplasia. Vet Rec.; 133: 539–542.

Mpekris, F.; Voutouri, C.; Panagi, M.; Baish, J.W.; Jain, R.K.; Stylianopoulos, T. 2022. Normalizing Tumor Microenvironment with Nanomedicine and Metronomic Therapy to Improve Immunotherapy. J. Control. Release, 345, 190–199.

Nieto A, Peña L, Pérez-Alenza MD, Sánchez MA, Flores JM and Castaño M. 2000. Immunohistologic detection of estrogen receptor alpha in canine mammary tumors: clinical and pathologic associations and prognostic significance. Vet Pathol; 37: 239-247

Nieto, A., Pérez-Alenza, M.D., Peña, L., 2002. Insulin-like growth factor I receptor (IGF-IR), progesteron receptor (PR) and androgen receptor (AR) are highly expressed in canine inflammatory mammary carcinoma. In: 20th Meeting of European Society of Veterinary Pathology.

Novasad, a. C. 2003. Principles of treatment for mammary gland tumors. Clin. Tech in Small Anim. Pract. 18(2): 107-109.

Owen, L. 1980. TNM. Classification of tumors in domestic animals. ED World Health Organization. Organisation mondiale de la Santé. Geneva. 53pp.

Peña, L., Gama, A., Goldschmidt, M.H., Abadie, J., Benazzi, C., Castagnaro, M., Diez, L., Gartner, F., Hellmen, E., Kiupel, M., Millan, Y., Miller, M.A., Nguyen, F., Poli, A., Sarli, G., Zappulli, V., de las Mulas, J.M., 2014. Canine mammary tumors: a review and consensus of standard guidelines on epithelial and myoepithelial phenotype markers, HER-2, and hormone receptor assessment using immunohistochemistry. Vet Pathol 51, 127-145
.

Peña, L., Nieto, A.I., Perez-Alenza, D., Cuesta, P., Castano, M., 1998, Immunohistochemical detection of Ki67 and PCNA in canine mammary tumors: relationship to clinical and pathologic variables. J Vet Diagn Invest 10, 237-246.

Peña, L., Perez-Alenza , M.D., Rodriguez-Bertos, A., Nieto, A., 2003a, Canine inflammatory mammary carcinoma: histopathology, immunohistochemistry and clinical implications of 21 cases. Breast Cancer Res Treat 78, 141-148.

Peña, L., Silvan, G., Nieto, A., al., E., 2002. Serum and tissue androgen concentrations in dogs with inflammatory mammary carcinoma (IMC) comparing to other mammary tumors. Androgen receptor status. In: 20th Meeting of European Society of Veterinary Pathology.

Peña, L., Silvan, G., Perez-Alenza, M.D., Nieto, A., Illera, J.C., 2003b, Steroid hormone profile of canine inflammatory mammary carcinoma: a preliminary study. J Steroid Biochem Mol Biol 84, 211-216.

Pérez-Alenza, M.D., Tabanera, E., Peña, L., 2001, Inflammatory mammary carcinoma in dogs: 33 cases (1995-1999). J Am Vet Med Assoc 219, 1110-1114.

Prado, M.C.M.; Macedo, S.d.A.L.; Guiraldelli, G.G.; de Faria Lainetti, P.; Leis-Filho, A.F.; Kobayashi, P.E.; Laufer-Amorim, R.; Fonseca-Alves, C.E. 2019. Investigation of the Prognostic Significance of Vasculogenic Mimicry and Its Inhibition by Sorafenib in Canine Mammary Gland Tumors. *Front. Oncol. 9*, 1445.

Queiroga, F.L., Pérez-Alenza, M.D., González-Gil, A., Silván, G., Peña, L., Illera, J.C., 2015. Quantification of epidermal growth factor receptor (EGFR) in canine mammary tumours by ELISA assay: clinical and prognostic implications. Vet Comp Oncol.

Queiroga, F.L., Perez-Alenza, M.D., Silvan, G., Peña, L., Lopes, C.S., Illera, J.C., 2008, Crosstalk between GH/IGF-I axis and steroid hormones (progesterone, 17beta-estradiol) in canine mammary tumours. J Steroid Biochem Mol Biol 110, 76-82.

Queiroga, F.L., Perez-Alenza, M.D., Silvan, G., Peña, L., Lopes, C., Illera, J.C., 2005, Cox-2 levels in canine mammary tumors, including inflammatory mammary carcinoma: clinicopathological features and prognostic significance. Anticancer Res 25, 4269-4275.

Queiroga, F.L., Pires, I., Parente, M., Gregorio, H., Lopes, C.S., 2011. COX-2 over-expression correlates with VEGF and tumour angiogenesis in canine mammary cancer. Vet J 189, 77-82

Raposo, T. P., Arias-Pulido, H., Chaher, N., Fiering, S. N., Argyle, D. J., Prada, J., Pires, I., & Queiroga, F. L. 2017. Comparative aspects of canine and human inflammatory breast cancer. *Seminars in Oncology*, 44(4), 288–300. https://doi.org/10.1053/j.seminoncol.2017.10.012

Raposo, T.P., Pires, I., Prada, J., Queiroga, F.L., Argyle, D.J. 2016; Exploring new biomarkers in the tumour microenvironment of canine inflammatory mammary tumours. Vet Comp Oncol. 115(1-2): 9-13.

Ribas, Cristina, Peterson Triches Dornbusch, Marconi Rodrigues de Faria, Antônio Felipe Paulino de Figueiredo Wouk, and Silvana Maris Círio. 2012. "Alterações Clínicas, Epidemiológicas, Citológicas, Histológicas e Estadiamento de Cães com Neoplasias Mamárias" Archives of Veterinary Science 17 (1). https://doi.org/10.5380/avs.v17i1.24107.

Robertson, F.M., Bondy, M., Yang, W., Yamauchi, H., Wiggins, S., Kamrudin, S., Krishnamurthy, S., Le-Petross, H., Bidaut, L., Player, A.N., Barsky, S.H., Woodward, W.A., Buchholz, T., Lucci, A., Ueno, N.T., Cristofanilli, M., 2010. Inflammatory breast cancer: the disease, the biology, the treatment. CA Cancer J Clin 60, 351-375

Rossi F, Sabattini S, Vascellari M, Marconato L. 2018. The impact of toceranib, piroxicam and thalidomide with or without hypofractionated radiation therapy on clinical outcome in dogs with inflammatory mammary carcinoma. Vet Comp Oncol. 1–8. https://doi.org/10.1111/vco.12407

Rossi M, Ramirez R, Maronezi M, Rodrigues A, Silva P, Gasser B, et al. 2017. Ultrasonography methods for predicting malignancy in canine mammary tumors. PLoS One.;12(5):1–14.

Sanchez-Archidona, A.R., Jimenez, M.A., Perez-Alenza, D., Silvan, G., Illera, J.C., Peña, L., Dunner, S., 2007, Steroid pathway and oestrone sulphate production in canine inflammatory mammary carcinoma. J Steroid Biochem Mol Biol 104, 93-99.

Sassi, F., Benazzi, C., Castellani, G., Sarli, G., 2010. Molecular-based tumour subtypes of canine mammary carcinomas assessed by immunohistochemistry. BMC Vet Res 6, 5

Setyo, L.; Ma, M.; Bunn, T.; Wyatt, K.; Wang, P. 2017. Furosemide for Prevention of Cyclophosphamide-Associated Sterile Haemorrhagic Cystitis in Dogs Receiving Metronomic Low-Dose Oral Cyclophosphamide. Vet. Comp. Oncol., 15, 1468–1478.

Sheen, M.R.; Fiering, S. 2019. In situ vaccination: Harvesting low hanging fruit on the cancer immunotherapy tree. Wiley Interdiscip. Rev. Nanomed. Nanobiotechnol., 11, e1524.

Shyamala, G., Chou, Y.C., Louie, S.G., Guzman, R.C., Smith, G.H., Nandi, S., 2002. Cellular expression of estrogen and progesterone receptors in mammary glands: regulation by hormones, development and aging. J Steroid Biochem Mol Biol 80, 137-148

Singletary, S.E., Allred, C., Ashley, P., Bassett, L.W., Berry, D., Bland, K.I., Borgen, P.I., Clark, G., Edge, S.B., Hayes, D.F., Hughes, L.L., Hutter, R.V., Morrow, M., Page, D.L., Recht, A., Theriault, R.L., Thor, A., Weaver, D.L., Wieand, H.S., Greene, F.L., 2002, Revision of the American Joint Committee on Cancer staging system for breast cancer. J Clin Oncol 20, 3628-3636.

Sobin, L.H., Wittekind, C., 2002, TNM classification of malignant tumours, 6th ed. / edited by L.H. Sobin and Ch. Wittekind. Edition. Wiley-Liss, New York; [Chichester], xxiii, 239 p. pp.

Sontaş, BH, Hande Özyoğurtçu, Aydın Gürel, and Hayri Ekici. 2009. "Evaluation of clinical and pathological characteristics of 155 canines with mammary tumours: a retrospective study" https://doi.org/10.4067/s0301-732x2009000100007.

Sorenmo, K.U., Rasotto, R., Zappulli, V., Goldschmidt, M.H., 2011. Development, Anatomy, Histology, Lymphatic Drainage, Clinical Features, and Cell Differentiation Markers of Canine Mammary Gland Neoplasms. Vet Pathol 48, 85-97.

Souza De M, Toledo-Piza C.H., E., Amorin, R., Barboza, A., Tobias, K.M., 2009. Inflammatory mammary carcinoma in 12 dogs: clinical features, cyclooxygenase-2 expression, and response to piroxicam treatment. Can Vet J 50, 506-510

Sun T, Zhao N, Zhao XL, Gu Q, Zhang SW, Che N, Wang XH, Du J, Liu YX, Sun BC. 2010. Expression and functional significance of Twist1 in hepatocellular carcinoma: its role in vasculogenic mimicry. Hepatology; 51:545-556. 16.

Susaneck, S.J., Allen, T.A., Hoopes, J., Withrow, S.J., Macy, D.W., 1983, Inflammatory mammary carcinoma in the dog. J Am Anim Hosp Assoc 9, 971-976

Suzuki, T., Miki, Y., Moriya, T., Akahira, J., Hirakawa, H., Ohuchi, N., Sasano, H., 2007. In situ production of sex steroids in human breast carcinoma. Med Mol Morphol 40, 121-127

Tavassoli, F. A. & Devilee, P. 2003. Pathology and Genetics: Tumours of the Breast and Female Genital Organs. IARC, Lyon, France.

Torres, G. & Eslava, P. R. 2007. Tumores mamarios en caninos: Adenocarcinoma complejo de glándula mamaria con metástasis a ganglio linfático regional. Orinoquia 11(1): 99-110. Disponible en http://www.redalyc. org/ articulo.oa?id=89611111.

Valdivia, G.; Alonso-Miguel, D.; Perez-Alenza, M.D.; Zimmermann, A.B.E.; Schaafsma, E.; Kolling, F.W., IV; Barreno, L.; Alonso-Diez, A.; Beiss, V.; Affonso de Oliveira, J.F.; et al. 2022. Neoadjuvant Intratumoral Immunotherapy with Cowpea Mosaic Virus Induces Local and Systemic Antitumor Efficacy in Canine Mammary Cancer Patients. Cells, 12, 2241. https://doi.org/ 10.3390/cells12182241

Van der Auwera, I., Van Laere, S.J., Van den Eynden, G.G., Benoy, I., van Dam, P., Colpaert, C.G., Fox, S.B., Turley, H., Harris, A.L., Van Marck, E.A., Vermeulen, P.B., Dirix, L.Y., 2004, Increased angiogenesis and lymphangiogenesis in inflammatory versus noninflammatory breast cancer by real-time reverse transcriptase-PCR gene expression quantification. Clin Cancer Res 10, 7965-7971.

Van Golen, K.L., Davies, S., Wu, Z.F., Wang, Y., Bucana, C.D., Root, H., Chandrasekharappa, S., Strawderman, M., Ethier, S.P., Merajver, S.D., 1999, A novel putative low-affinity insulin-like growth factor-binding protein, LIBC (lost in inflammatory breast cancer), and RhoC GTPase correlate with the inflammatory breast cancer phenotype. Clin Cancer Res 5, 2511-2519.

Vermeulen, P.B., van Golen, K.L., Dirix, L.Y., 2010. Angiogenesis, lymphangiogenesis, growth pattern, and tumor emboli in inflammatory breast cancer: a review of the current knowledge. Cancer 116, 2748- 2754

Von Euler .H ,2011, “Tumours of the mammary glands” in BSAVA Manual of Canine and Feline Oncology, Dobson J and Lascelles, Eds; chapter 16, pp 237, BSAVA, 3 rd edition.

Wakui, S., Muto, T., Yokoo, K., Yokoo, R., Takahashi, H., Masaoka, T., Hano, H., Furusato, M., 2001, Prognostic status of p53 gene mutation in canine mammary carcinoma. Anticancer Res 21, 611-616.

Wang W, Lin P, Han C, Cai W, Zhao X, Sun B. 2010. Vaculogenic mimicry contributes to lymph node metastasis of laryn- geal squamous cell carcinoma. J Exp Clin Cancer; 29:60. 14.

Wiebe, J.P. 2006. Progesterone metabolites in breast cancer. Endocr Relat Cancer.; 13(3):717-738.

Wu Q, Wang J, Liu Y, Gong X. 2019. Epithelial cell adhesion molecule and epithelial-mesenchymal transition are associated with vasculogenic mimicry, poor prognosis, and metastasis of triple negative breast cancer. Int J Clin Exp Pathol; 12:1678-1689.

Zhao Z, Rahman MA, Chen ZG, Shin DM. 2017. Multiple biological functions of Twist1 in various cancers. Oncotarget; 8:20380-20393