Universidad Nacional Mayor de San Marcos
Universidad del Perú. Decana de América

Dirección General de Estudios de Posgrado
Facultad de Odontología
Unidad de Posgrado

Camuflaje con técnica Meaw en un paciente con patrón esquelético clase III ángulo alto con mordida abierta anterior

TRABAJO ACADÉMICO

Para optar el Título de Segunda Especialidad Profesional en Ortodoncia y Ortopedia Maxilar

AUTOR

Chrístabel Agueda MONDRAGÓN MIREZ

ASESOR

Dr. Luis Fernando PÉREZ VARGAS

Lima - Perú

2023



Reconocimiento - No Comercial - Compartir Igual - Sin restricciones adicionales

https://creativecommons.org/licenses/by-nc-sa/4.0/

Usted puede distribuir, remezclar, retocar, y crear a partir del documento original de modo no comercial, siempre y cuando se dé crédito al autor del documento y se licencien las nuevas creaciones bajo las mismas condiciones. No se permite aplicar términos legales o medidas tecnológicas que restrinjan legalmente a otros a hacer cualquier cosa que permita esta licencia.

Referencia bibliográfica

Mondragón C. Camuflaje con técnica Meaw en un paciente con patrón esquelético clase III ángulo alto con mordida abierta anterior [Trabajo académico de segunda especialidad]. Lima: Universidad Nacional Mayor de San Marcos, Facultad de Odontología, Unidad de Posgrado; 2023.

Metadatos complementarios

Datos de autor	
Nombres y apellidos	Chrístabel Agueda Mondragón Mirez
Tipo de documento de identidad	DNI
Número de documento de identidad	40118714
URL de ORCID	https://orcid.org/0009-0007-3981-5564
Datos de asesor	
Nombres y apellidos	Luis Fernando Pérez Vargas
Tipo de documento de identidad	DNI
Número de documento de identidad	10804210
URL de ORCID	https://orcid.org/0000-0002-0827-516X
Datos del jurado	
Presidente del jurado	
Nombres y apellidos	Rolando Tomás Alarcón Olivera
Tipo de documento	DNI
Número de documento de identidad	10553329
Miembro del jurado 1	
Nombres y apellidos	Fredy William Mas Gáslac
Tipo de documento	DNI
Número de documento de identidad	40063269
Miembro del jurado 2	
Nombres y apellidos	Armando Martín Fernández Rivas
Tipo de documento	DNI
Número de documento de identidad	07553079

Datos de investigación	
Línea de investigación	No aplica.
Grupo de investigación	No aplica.
Agencia de financiamiento	Sin financiamiento.
Ubicación geográfica de la investigación	Edificio: Universidad Nacional Mayor de San Marcos País: Perú Departamento: Lima Provincia: Lima Distrito: Cercado de Lima Calle: Av. Carlos Germán Amezaga 375 Latitud: -12.04 Longitud: -77.02
Año o rango de años en que se realizó la investigación	2021-2022
URL de disciplinas OCDE	Odontología, Cirugía oral, Medicina oral http://purl.org/pe-repo/ocde/ford#3.02.14

Facultad de Odontología
Universidad Nacional Mayor de San Marcos
UNIDAD DE POSGRADO

"Año de la unidad, la paz y el desarrollo"

ACTA N° 013-FO-UPG-2023

ACTA DE SUSTENTACIÓN PRESENCIAL DE TRABAJO ACADÉMICO PARA OPTAR EL TÍTULO DE SEGUNDA ESPECIALIDAD PROFESIONAL EN ORTODONCIA Y ORTOPEDIA MAXILAR

En la ciudad de Lima, a los veintiún días del mes de diciembre del año dos mil veintitrés, siendo las 11:00 horas, se reunieron los miembros del jurado para llevar a cabo la sustentación presencial del trabajo académico titulado: **"Camuflaje con técnica Meaw en un paciente con patrón esquelético clase III ángulo alto con mordida abierta anterior";** presentado por la **C.D. CHRÍSTABEL AGUEDA MONDRAGÓN MIREZ,** para optar el título de Segunda Especialidad Profesional en Ortodoncia y Ortopedia Maxilar.

Concluida la exposición, se procedió a la evaluación correspondiente, después de la cual obtuvo la siguiente calificación:

Escala	Números	Letras
Excelente	19	Diecinueve

A continuación, el Presidente del Jurado, en virtud de los resultados favorables, recomienda que la Facultad de Odontología proponga que la Universidad le otorgue a la **C.D. CHRÍSTABEL AGUEDA MONDRAGÓN MIREZ,** el título de Segunda Especialidad Profesional en Ortodoncia y Ortopedia Maxilar.

Siendo las 11:44 horas se da por concluido el acto académico de sustentación y se expide la presente acta.

Mg. Esp. Rolando Tomás Alarcón Olivera
Presidente

Mg. Esp. Fredy William Mas Gáslac
Miembro

Mg. Esp. Armando Martín Fernández Rivas
Miembro

Dr. Esp. Luis Fernando Pérez Vargas
Miembro Asesor

Escala de calificación

- Excelente 20, 19
- Muy bueno 18, 17
- Bueno 16, 15
- Aprobado 14
- Desaprobado 13 o menos

U~IVE~SIDAD N~CIONAL MAYOR DE SAN MARCOS
Universidad del Peru. Decana de América
FACULTAD DE ODONTOLOGIA
UNIDAD DE POSGRADO

CERTIFICADO DE SIMILITUD

Yo Luis Fernando Pérez Vargas en mi condición de asesor acreditado con el Dictamen Nº **0425-FO-UPG-2018** del trabajo académico, cuyo título es **"CAMUFLAJE CON TÉCNICA MEAW EN UN PACIENTE CON PATRÓN ESQUELÉTICO CLASE III ÁNGULO ALTO CON MORDIDA ABIERTA ANTERIOR"**. presentado por el egresado **C.D. Chrístabel Agueda Mondragón Mirez**, para optar el Grado Académico de Segunda Especialidad Profesional en Ortodoncia y Ortopedia Maxilar.

CERTIFICO que se ha cumplido con lo establecido en la Directiva de Originalidad y de Similitud de Trabajos Académicos, de Investigación y Producción Intelectual (RR 002616-2023-R).

Según la revisión, análisis y evaluación mediante el software de similitud textual, el documento evaluado cuenta con el porcentaje de **15% de similitud**, nivel **PERMITIDO**, para continuar con los trámites correspondientes y para su publicación en el repositorio institucional.

Se emite el presente certificado en cumplimiento de lo establecido en las normas vigentes, como uno de los requisitos para la obtención del grado académico correspondiente.

Firma del Asesor
DNI: 10804210
Dr. Luis Fernando Pérez Vargas


Huella digital

Dedicatoria:

***A Dios**, por permitirme llegar hasta donde estoy, ya que con él de la mano todo es posible.*

***A mi padre Anselmo**, por aconsejarme, apoyarme siempre y haberme transmitido los valores de la perseverancia y constancia para salir adelante y lograr mis objetivos.*

***A mi madre Matilde**, que con su amor me ha transmitido valores y me ha inculcado ser una persona de bien.*

INDICE

RESUMEN **6**
ABSTRACT **7**

CAPITULO 1: INTRODUCCIÓN **8**
1.1 OBJETIVOS 10
1.1.1 Objetivo general 10
1.1.2 Objetivos específicos 10

CAPITULO 2: MARCO TEÓRICO **11**
2.1 ANTECEDENTES 11
2.2 BASES TEÓRICAS 20
2.2.1 Etiología de la oclusión funcional 20
2.2.1.1 Adaptabilidad del viscerocráneo y la maloclusión clase III 22
2.2.2 Desarrollo esqueletal de la clase III 25
2.2.2.1 Base craneal 25
2.2.2.2 Discrepancia posterior y plano oclusal 29
2.2.2.3 Problemas dentarios causados por la discrepancia posterior 37
2.2.2.3.1 Discrepancia y mesialización de la molar 37
2.2.2.3.2 Protrusión de dientes 38
2.2.2.3.3 Impactación de los dientes y dificultad de erupción 38
2.2.2.3.4 Supraerupción de dientes 39
2.2.3 Filosofía MEAW 39
2.2.3.1 Análisis del marco dentario 41
2.2.3.2 Análisis del método de Kim 42
2.2.3.2.1 ODI 42
2.2.3.2.2 APDI 43
2.2.3.2.3 CF 44
2.2.3.2.4 EI 45
2.2.3.3 Evaluación de la dirección del crecimiento maxilar en relación a la discrepancia posterior 45
2.2.3.4 Diseño, función y modificaciones del MEAW 47

2.2.3.4.1 Diseño del MEAW 47
2.2.3.4.2 Funciones del MEAW 48
2.2.3.4.3 Modificaciones del MEAW 50
2.2.4 Camuflaje en la maloclusión clase III 52
2.2.4.1 Indicaciones para hacer un camuflaje ortodóntico 55
2.2.4.2 Contraindicaciones para hacer un camuflaje ortodóntico 55
2.2.4.3 Parámetros para medir el éxito de un camuflaje ortodóntico 56
2.2.4.4 Limitaciones biológicas y anatómicas 56
2.2.5 Maloclusión clase III 56
2.2.5.1 Maloclusión clase III con ángulo alto 56
2.2.5.1.1 Características frecuentes 56
2.2.5.1.2 Características anatómicas de la maloclusión clase III con ángulo alto 57
2.2.5.1.3 Objetivos del tratamiento de la maloclusión clase III con ángulo alto 57
2.2.5.1.4 Pasos a seguir en el tratamiento de una maloclusión clase III con ángulo alto 58
2.2.5.2 Maloclusión clase III con ángulo bajo 61
2.2.5.2.1 Características frecuentes 61
2.2.5.2.2 Características anatómicas de la maloclusión clase III con ángulo bajo 61
2.2.5.2.3 Objetivos del tratamiento de la maloclusión clase III con ángulo bajo 62
2.2.5.2.4 Pasos a seguir en el tratamiento de una maloclusión clase III con ángulo bajo 62
2.2.6 Estabilidad en el tratamiento de mordida abierta 66
2.2.7 DEFINICIÓN DE TÉRMINOS 69

CAPITULO 3: METODOLOGÍA 70
3.1 Caso clínico 70
3.1.1 Seminario del caso clínico inicial 70
3.1.2 Seminario del caso clínico final 105
3.1.3 Comparación del caso clínico inicial y final 128

CAPITULO 4: DISCUSIÓN **162**
CONCLUSIONES **168**
RECOMENDACIONES **169**
REFERENCIAS BIBLIOGRAFICAS **170**
ANEXOS **175**

RESUMEN

El tratamiento indicado para el patrón esquelético clase III es la técnica ortoquirúrgica, pero también existen otros tratamientos que ayudan a corregir estas maloclusiones severas sin que el paciente se someta a una intervención quirúrgica. Young H. Kim desarrollo la filosofía MEAW (Multiloop Edgewise Arch Wire) para tratar casos con alta complejidad presentando excelentes resultados. Realizó varios estudios de casos clínicos tratados sin cirugías donde demostró la secuencia del tratamiento y la estabilidad postratamiento.

Por otra parte, Sadao Sato en un estudio titulado “Alteración del Plano Oclusal debido a la Discrepancia Posterior relacionado al Desarrollo de la Maloclusión”, demostró que la relación entre la posición mandibular, la inclinación del plano oclusal y la discrepancia posterior ocasiona el desarrollo del patrón esquelético clase III y mordida abierta.

El objetivo principal de la técnica MEAW es eliminar la discrepancia posterior y cambiar el plano oclusal mediante el uso de elásticos intermaxilares. Por todo lo mencionado, el propósito de este caso clínico es de presentar un desarrollo del manejo del camuflaje con la técnica MEAW en el patrón esquelético clase III con ángulo alto y mordida abierta anterior.

Palabras claves: Técnica MEAW, camuflaje clase III, maloclusión clase III, mordida abierta anterior.

ABSTRACT

The treatment indicated for the class III skeletal pattern is the orthosurgical technique, but there are also other treatments that help correct these severe malocclusions without the patient undergoing surgery. Young H. Kim developed the MEAW (Multiloop Edgewise Arch Wire) philosophy to treat cases with high complexity presenting excellent results. I carry out several clinical case studies treated without surgeries where it demonstrated the sequence of treatment and post-treatment stability.

On the other hand, Sadao Sato, in a study entitled "Alteration of the Occlusal Plane due to Posterior Discrepancy related to the Development of Malocclusion", demonstrated that the relationship between the mandibular position, the inclination of the occlusal plane and the posterior discrepancy causes the development of the class III skeletal pattern and open bite.

The main objective of the MEAW technique is to eliminate the posterior discrepancy and change the occlusal plane by using of intermaxillary elastics. For all the above, the purpose of this clinical case is to present a development of camouflage management with the MEAW technique in the class III skeletal pattern with high angle and anterior open bite.

Keywords: MEAW technique, class III camouflage, class III malocclusion, anterior openbite

CAPITULO 1: INTRODUCCIÓN

El patrón esquelético de clase III es un patrón de crecimiento que se debe al cambio postural del esqueleto que afecta sobre todo a la parte inferior de la morfología facial. El cambio postural en sentido vertical causa un patrón de crecimiento maxilofacial con mayor tendencia a la rotación horaria que antihoraria. Mientras tanto, en la base craneal se produce una flexión del ángulo Ba-Na y la base craneal anterior suele ser corta todo esto produce el desarrollo de un crecimiento vertical, llegando a causar una dificultad para la interdigitación de las piezas dentarias formándose una maloclusión clase III, pero sí este crecimiento vertical produce un mayor descenso posterosuperior se crea la mordida abierta anterior por la falta de una continua adaptación de rotación mandibular.[1, 2, 3]

La técnica “Multiloop Edgewise Arch Wire” (MEAW) fue creada por el Dr. Young M. Kim para corregir la mordida abierta severa. Sin embargo, su efectividad en el tratamiento se debe a un buen diagnóstico y plan de tratamiento y que el paciente no presente deformidades faciales severas asociados. Otra efectividad para un buen tratamiento son los arcos MEAW estos deben estar bien confeccionados para poder aplicarse las fuerzas necesarias y así mover los dientes a una relación oclusal funcional.[4, 5, 6]

Por otra parte, Voss menciona un estudio que realizó Sato sobre la “Alteration of occlusal plane due to posterior discrepancy related to development of maloclusión” en el año 1987 donde señala que la discrepancia posterior ocasiona la sobreerupción de las molares, la inclinación del plano oclusal y la rotación mandibular anterior, dando como resultado la maloclusión clase III esqueletal y mordida abierta anterior.[8]

Antes de inciar la técnica MEAW debemos tener en claro los conceptos sobre crecimiento craneofacial. Uno de los cambios que se produce por la alteración del crecimiento es la rotación del plano mandibular formando dos tipos de maloclusión clase III que son: la maloclusión clase III con ángulo alto donde se observa una hiperdivergencia mandibular y la maloclusión clase III con ángulo bajo donde se observa una hipodivergencia mandibular; estos dos tipos de maloclusiones clase III traen problemas funcionales como: cambios en la posición mandibular, alteración de la función temporomandibular, problemas del complejo maxilo-mandibular, cambios del crecimiento del esqueleto facial, del cráneo y la actividad muscular.[7]

La primera opción para corregir una maloclusión de clase III de tipo severo, es el tratamiento ortoquirúrgico, sin embargo, en algunos casos esto no es posible por factores económicos en pacientes de bajos recursos, o por el temor a la cirugía debido a los riesgos que esta conlleva. El especialista en ortodoncia, luego de una evaluación minuciosa puede estimar el realizar tratamiento de camuflaje con la técnica MEAW, en aquellos casos cuidadosamente seleccionados, tal como se muestra en este caso clínico, en el que fue posible el camuflaje de la maloclusión de clase III esquelética a través de la compensación de la discrepancia dental y esqueletal.

El objetivo del trabajo académico es demostrar que con la técnica MEAW se puede corregir casos de alta complejidad como la maloclusión clase III severa acompañado de una mordida abierta anterior sin que el paciente se realice un tratamiento ortoquirúrgico. Por tal motivo, se presentará un reporte del caso clínico donde se realizó el camuflaje de la maloclusión clase III, ángulo alto y mordida abierta anterior con la técnica MEAW.

1.1 Objetivos:

1.1.1 Objetivo general

Demostrar el camuflaje con la técnica MEAW en un paciente con patrón esquelético clase III, ángulo alto y mordida abierta anterior.

1.1.2 Objetivos específicos

- Describir la técnica MEAW.
- Describir el desarrollo del patrón esquelético clase III.
- Describir la búsqueda bibliográfica de casos clínicos con patrones esqueléticos clase III tratados con la técnica MEAW.

CAPITULO 2: MARCO TEORICO

2.1 Antecedentes

2.1.1 Antecedentes internacionales

Park et al. (2017)[9], observó el resultado del tratamiento de camuflaje usando elásticos de clase III en una maloclusión de clase III con mordida cruzada en una paciente de sexo femenino con 39 años de edad, mesofacial, simétrico, perfil cóncavo, mordida cruzada anterior y posterior, overjet de -3mm, overbite de -2mm y maloclusión clase III. En el análisis cefalométrico lateral indico un patrón esquelético clase III, hipodivergente, dientes anterosuperiores vestibularizados y dientes anteroinferiores lingualizados. Durante el tratamiento, la arcada maxilar fue nivelada con arcos continuos, empezando con Níquel-Titanio 0.014" y hasta el acero 0.019" x 0.025" para el control del torque. La mordida cruzada anterior fue corregida con elástico en clase III y la mordida cruzada posterior unilateral maxilar fue corregida con expansión. Al final se le colocó el retenedor removible Essix. Se llegó a la conclusión, la maloclusión clase III con plano mandibular bajo y altura facial anteroinferior corta, se puede corregir usando elásticos en clase III para cambiar la rotación mandibular hacia abajo y hacia atrás y así mejorar el perfil.

Seo et al. (2015)[10], sugirieron la expansión rápida maxilar como una alternativa de tratamiento para camuflar una maloclusión clase III esquelética. Paciente con 13 años de edad, mujer, perfil prognático, cara inferior aumentada, asimetría facial y desviación hacia la izquierda del mentón, presento en el examen intraoral una relación molar y canina clase III, mordida bis a bis y un deficiente overjet bucal posterior. El tratamiento fue el siguiente:

expansión rápida maxilar para corregir la discrepancia transversal y aumentar el perímetro del arco y reducir el apiñamiento. Se mantuvo 6 meses para estabilizar la expansión. Después se colocó los brackets en los dientes superiores más el arco de acero 0.019" x 0.025" y en los dientes inferiores con el arco de acero 0.016" x 0.022". Luego se colocó el arco MEAW con doblez de tip back y se indicó que use elásticos en clase III (5/16 pulg. 4oz) para la distalización de la dentición inferior por 5 meses y otros 6 meses para el lado derecho. Se conectaron las primeras molares superiores al expansor en C para prevenir el movimiento mesial de la dentición superior o extrusión de la molar producido por los elásticos clase III. Se colocaron otros elásticos con diferentes vectores y fuerzas en cada lado para corregir la línea media y la interdigitación. En la fase de contención fueron colocados un retenedor lingual fijo y un retenedor removible circunferencial en ambas arcadas. Se le aconsejo al paciente practicar la postura lingual que contacte la superficie palatina. Se llegó a la conclusión que el expansor rápido óseo colocado con minitornillos por palatino y la distalización de los dientes inferiores más el uso de elásticos en clase III puede corregir una maloclusión esqueletal clase III moderada.

He et al. (2013)[11], evaluó el efecto de la técnica Multiloop Edgewise Arch-Wire (MEAW). El grupo experimental consistió de 20 pacientes que se les instaló los arcos MEAW y los minitornillos maxilares donde se sujetaron los elásticos en clase III. El grupo control de 24 pacientes se les instalo los arcos MEAW y los elásticos en clase III que se colocaron a nivel de los segundos molares superiores. En el grupo experimental, se observó la lingualización de los incisivos inferiores, la inclinación distal de los primeros molares inferiores acompañado de una intrusión. En el grupo control, hubo proinclinación del incisivo superior, y una extrusión de la primera molar superior, el ángulo SN-MP aumentado y el ángulo S-Go/N-ME disminuido. En conclusión, el camuflaje del patrón esquelético clase III con la técnica MEAW se produjo por la combinación de elásticos en clase III modificado con mini-implantes maxilares, este tratamiento provocó la inclinación distal de las molares inferiores sin presentar extrusión, más la inclinación hacia lingual de los incisivos inferiores acompañado de una extrusión. Este tratamiento está

indicado en pacientes con ángulo alto con una predisposición a la mordida abierta.

Ribeiro et al. (2010)[12] Realizó un estudio en un paciente con maloclusión clase III y mordida abierta, alcanzando un overbite y un overjet ideal. Paciente de 14 años 8 meses de sexo femenino en crecimiento presentó: maloclusión clase III, mordida abierta anterior de 3.5mm, overjet de 0.5mm, relación esquelética clase I (ANB de 4°), y un ángulo de plano mandibular alto (FMA 32°), el ángulo del incisivo superior a NA fue de 19°, la distancia del incisivo superior a NA fue de 4 mm, incisivos inferiores protruídos, con el ángulo del incisivo inferior a NB fue de 42° y la distancia del incisivo a NB fue de 9 mm. En el tratamiento se realizó la instalación de la aparatología Edgewise con slot 0.022", en la etapa de alineamiento y nivelación, el paciente uso una mentonera vertical por 16 horas al día para prevenir la extrusión de los dientes posteriores. Un arco de acero 0.019" x 0.025" hecho con loop botas, en todos los loops se comprobó el torque radicular lingual, simetría bilateral y la angulación del segmento vertical para prevenir las lesiones gingivales. Se realizó el doblez de tip back y la curva de Spee en el maxilar fue aumentado e invertido en la mandíbula. El doblez de tip back y la curva de Spee proporcionaron fuerzas intrusivas en los incisivos maxilares y mandibulares, para contrarestar el efecto opuesto se colocó elásticos de 3/16 pulgadas con fuerza vertical colocada en los loops mesial de los caninos. Una vez que se obtuvo un overbite adecuado se finalizó el tratamiento. En conclusión, los aparatos MEAW mostraron tener un excelente resultado de tratamiento y se alcanzaron las metas propuestas.

Burns et al. (2010)[13], el propósito de este estudio fue determinar los cambios en el esqueleto, tejido dentario y tejido blando en respuesta a un camuflaje de tratamiento de clase III. Se eligió a treinta pacientes de 12.4 ± 1.0 años de edad con maloclusión clase III. Los cambios esqueletales, dental y de tejido blando fueron determinados usando el análisis cefalométrico. La calidad del tratamiento de ortodoncia fue estándarizado registrándose sobre los estudios de modelo de pretratamiento y postratamiento. Los resultados fueron comparados con un grupo de sujetos sin tratamiento. En conclusión, en

pacientes jóvenes con clase III que se les realizó camuflaje ortodóntico los resultados fueron buenos tanto a nivel dentario como en tejido blando. Sin embargo, en la displasia esqueletal muy aumentada, se producirán daños a nivel periodontal. Por eso, para evitar efectos indeseables se debe realizar un buen diagnóstico.

Voss (2008)[14] realizó un estudio con el objetivo de presentar las bases biomecánicas y las aplicaciones clínicas del MEAW. Una paciente con maloclusión clase III con mordida abierta severa, 26 años de edad y sexo femenino. Se inició la nivelación con el arco de níquel titanio 0.016" por dos meses, luego se colocaron los arcos MEAW 0.016" x 0.022" junto con los elásticos 3/16'' de 6,5 onzas en la parte anterior por cuatro meses. Al final se colocó el arco de acero trenzado (tipo braided) 0.016" x 0.022", solo por dos meses. Se colocó una contención removible termoformado. El tiempo de tratamiento fue de 8 meses. Se logró el cierre de la mordida abierta alcanzando un overbite y overjet ideal. En conclusión, se logró la reconstrucción de los planos oclusales. El enderezamiento, la intrusión y la extrusión de los molares se logró debido a las fuerzas dadas por los elásticos junto con el doblez de activación en ambos arcos.

Hamamci et al. (2006)[15] Realizaron un caso clínico con el objetivo de corregir la mordida abierta anterior y cruzada, corregir la relación oclusal a una relación clase I de Angle, corregir el plano oclusal y disminuir la protrusión mandibular. Una paciente adulta de 16 años de Turquía sin crecimiento, con maloclusión esquelética de clase III y mordida abierta, este caso fue tratado sin intervención quirúrgica utilizando técnica arco recto, mentonera y elásticos en caja en el sector anterior y clase III. Intraoralmente presentó mordida abierta de 4 mm, maxilar retrognático, mordida cruzada en la parte anterior y posterior izquierda e hipoplasia de los incisivos laterales superiores. Además, los primeros molares inferiores habían sido extraídos previamente debido a caries y se presentó espacios de la extracción. Utilizaron la aparatología Roth y una mentonera para ser usada por la noche por seis meses. El objetivo al usar la mentonera era desplazar los dientes superiores hacia mesial y rotar el maxilar en el sentido horario. En la mandíbula, se retruyeron los incisivos y caninos

inferiores y se mesializaron los segundos molares hacia el espacio de la extracción de la primera molar. Por tanto, no habría necesidad de ninguna restauración protésica en la mandíbula. Al terminar el tratamiento se consiguió una maloclusión clase I, una relación de oclusión ideal y una relación estética dental y facial. El tratamiento del paciente se completó en 20 meses. En conclusión, se estableció una relación oclusal funcional y aceptable. A pesar del uso de la mentonera, no aumento la inclinación de los incisivos superiores y esto fue porque se aplicó torque a la raíz del incisivo superior antes de colocar la mentonera.

Kim (2004)[5] realizó un estudio con el objetivo de utilizar la terapia MEAW como un tratamiento en la maloclusión con mordida abierta. Paciente de 33 años de edad, al examen clínico presentó maloclusión clase III y mordida abierta anterior. En el análisis cefalométrico inicial el ODI midió 63° y el APDI midió 85°, resultando en un patrón esquelético clase I con mordida abierta. La alineación se completó en 12 meses y después colocaron el arco MEAW superior e inferior junto con el elástico en clase III (3/16 de 6 onzas). En las superposiciones cefalométricas postratamiento, se observó la posición mandibular en dirección inferior y posterior, cambios en la posición dentaria y en el plano oclusal inferior. En conclusión, la cirugía ortognática fue recomendada, pero el tratamiento fue exitoso sin cirugía y los objetivos fueron alcanzados con la técnica MEAW.

Lin et al. (2003)[16], el propósito de este estudio fue analizar los efectos del tratamiento no quirúrgico en sujetos con una deformidad esqueletal clase III severa y para evaluar los cambios dentales y el perfil facial. Reporto dos casos. El primer caso una paciente de sexo femenino de 20 años de edad con mordida cruzada anterior y apiñamiento en la arcada superior e inferior. La paciente rechazo la cirugía; presento un perfil cóncavo y prognatismo mandibular. La mordida cruzada anterior se corrigió con tracción, duro 7 meses, y al 1.5 años se llegó a la relación canina clase I y los incisivos inferiores se retroinclinaron. En el segundo caso, paciente de sexo femenino de 12 años presentó una mordida cruzada anterior, una mordida abierta de 4mm, un perfil facial cóncavo, una relación molar clase III, un apiñamiento

severo en la arcada superior, y mandíbula prognática. La corrección quirúrgica fue recomendada pero el paciente se rehusó. En el tratamiento la mordida cruzada anterior se corrigió a los 7 meses y la mordida abierta después de los 17 meses, y se llegó a una maloclusión clase I. Al terminar el tratamiento se observó un perfil recto, overbite y un overjet normal, retrusión de los incisivos inferiores, y una disminución de la clase III. La conclusión de los dos casos mostró tratamientos sin cirugía en una maloclusión clase III esqueletal severa, cambios en el tejido blando y un perfil facial cóncavo cambio a un perfil recto.

Sato (1994)[17] realizó un estudio de 4 casos con el objetivo de demostrar los cambios que se producen en una maloclusión clase III esquelética utilizando la técnica MEAW. Los cambios fueron los siguientes: para la reconstrucción del plano oclusal los dientes posteriores fueron intruídos y verticalizados, la mandíbula rotó en sentido posterior; hubo cambio de la posición mandibular para evitar el sobrecrecimiento de los cóndilos; la maxila es llevada hacia abajo y hacia adelante. Paciente hombre de 19 años y tres mujeres de 14, 19 y 21 años de edad presentaron maloclusión clase III ángulo alto. Tres casos mostraron un plano oclusal empinado que resolvió la discrepancia anteroposterior, los elásticos en clase III produjeron el adelantamiento en los dientes superiores y la inclinación lingual en los dientes anteroinferiores y se cerró la mordida abierta anterior. En conclusión, se logró una maloclusión clase I con un buen overbite y overjet a pesar de tener ciertas limitaciones con respecto al acabado y finalización.

2.1.2 Antecedentes nacionales:

Valdez et al. (2020)[18]**,** se realizó este estudio para describir el diagnóstico y el plan de tratamiento con la técnica MEAW en la maloclusión clase III. Paciente con 27 años de edad, de sexo masculino presentó: relación esquelética clase III con deficiencia maxilar, mordida bis a bis, biotipo dolicofacial, perfil convexo, biprotruso, relación molar y canina clase III. En el tratamiento, se instaló la aparatología Roth con ranura 0.022” x 0.028”, una vez terminado la alineación y nivelación se colocó el arco MEAW con alambre

elgiloy azul 0.017” x 0.025”. La primera activación se realizó dobleces de tip back superior e inferior con la finalidad de obtener los cambios en la angulación indicando el uso de elásticos intermaxilares anteriores. La segunda activación se realizó dobleces de step-up en los premolares inferiores, un doblez de step-down en premolares superiores y el uso de elásticos intermaxilares en clase III. En la tercera activación se realizó un doblez de step-down a nivel anterosuperior para incrementar el overbite. Una vez que llegó a una buena relación molar y canina, se elimina el tip back para aplanar el plano oclusal más el uso de elásticos en clase III. La fase de acabado y finalizado, se colocó el arco de TMA 0.017”x 0.025” sin loop. El tratamiento duro 18 meses. Se llegó a la conclusión que el arco MEAW es más flexible e individual para el movimiento distal que el arco recto.

Ramos (2019)[19], realizó el camuflaje en una maloclusión clase III esquelética. Paciente de sexo femenino de 13 años 6 meses de edad con biotipo mesofacial, plano mandibular normodivergente, perfil total e inferior cóncavo, relación molar clase I, overjet -1 mm, overbite 10%, perfil óseo recto, relación esquelética clase III y labio inferior protruido. El plan de tratamiento inició corrigiendo la mordida cruzada anterior con arcos de NiTi 0.012” y 0.014”, luego arcos Jarabak con acero 0.014”, en la arcada superior. En la arcada inferior colocó arcos de acero 0.012” y 0.014” con omegas posteriores amarrados con ligadura para tener un control sagital. Se finalizó con el doblez de primer, segundo y tercer orden logrando una buena oclusión. Los resultados fueron: se corrigió la inclinación vestibular, se mantuvo el patrón esquelético clase III, se corrigió la mordida abierta anterior e invertida, se compensó la maloclusión con la protrusión y vestibularización de los incisivos superiores. Conclusión, el diagnóstico dentario no siempre coincide con el diagnóstico esquelético y las técnicas y aparatologías pueden camuflar la maloclusión clase III, por eso, es importante saber la edad del paciente, además, los dientes anterosuperiores se corrigieron con los arcos protrusivos tipo Jarabak y se realizó torque negativo anteroinferior.

Chiguala (2015)[20], demostró la efectividad de la técnica MEAW en el patrón esquelético clase III con ángulo alto y asimetría dentoalveolar severa en

maxila y mandíbula. Paciente de sexo masculino con 19 años, dolicofacial, patrón esquelético clase III por mandíbula, plano mandibular hiperdivergente, maloclusión clase III, mordida abierta anterior, mordida cruzada posterior y plano oclusal empinado. Se empezó con el alineamiento y nivelación con los arcos termo NiTi, luego se colocó el arco MEAW superior e inferior con activación de tip back en los molares de ambas arcadas y elásticos en clase III en el lado izquierdo y elástico en clase II en el lado derecho, en cada control se iba aumentando el tip back y esta vez dos elásticos cortos en ambos lados hasta llegar a una relación sagital adecuada llegando a una mordida bis a bis, la mordida cruzada posterior se corrigió con un overlay y mejoró el asentamiento de la mordida bis a bis. Conclusión, todo tratamiento asimétrico conlleva a una biomecánica asimétrica. Se logró una corrección de la asimetría con los arcos MEAW.

Cruz (2015)[21], realizó el tratamiento con la técnica MEAW en el patrón esquelético clase III con ángulo alto y mordida abierta severa. Paciente de sexo masculino, 18 años de edad, dolicofacial, tercio inferior aumentado, plano mandibular hiperdivergente, perfil del tercio inferior recto, relación molar clase III y mordida abierta anterior de 10 mm. El tratamiento empezó con la alineación y nivelación y se observó una disminución de la mordida abierta a 7 mm, luego se instaló el arco MEAW de alambre elgiloy 0.016” x 0.022” tanto superior como inferior con sus respectivas activaciones tip back, con dos V-bend para mantener el espacio de la pieza 1,3 junto con los elásticos cortos en clase III (3/16” de 6.5 onzas) y se observó una mayor disminución de la mordida abierta. El problema transversal fue corregido con un Overlay superior. Resultados, las activaciones de los arcos MEAW produjeron la verticalización, la intrusión y la extrusión de los dientes posteriores junto con el uso de elásticos cortos, estos elásticos concentran la mayor tensión en el área posterior y en el área anterior se produce una tensión moderada. Conclusión, la biomecánica multiloop reconstruye el plano oclusal de mayor complejidad acompañado de otras técnicas.

Aliaga (2014)[22], realizo un estudio para evaluar el uso de la filosofía MEAW en el tratamiento de la maloclusión de clase I de Angle con patrón esquelético

clase III y tendencia a la mordida abierta anterior. Paciente de sexo femenino, 16 años de edad, mesofacial, tercio medio y tercio inferior balanceados, plano mandibular medio, perfil recto, relación molar derecha super I (clase I con tendencia a clase III), relación molar izquierda clase I, relación canina de clase I, mordida cruzada anterior, overbite 0% y overjet 0 mm. El plan de tratamiento se empezó con la alineación y nivelación colocando arcos NiTi Superelástico 0.016” x 0.022” en el maxilar superior y arcos de acero 0.014” en el maxilar inferior, después de 2 meses se colocó los arcos MEAW en la arcada maxilar y la mandíbula con activaciones de tip back con elásticos intermaxilares clase III cortos y torque en positivo superior. Se observó corrección en la maloclusión clase III y mordida abierta. Resultado, el control vertical se basó en la utilización de los arcos MEAW y elásticos verticales, y el control sagital se logró con el elástico corto en clase III. Conclusión, la filosofía MEAW mostró ser un excelente tratamiento de la maloclusión clase I de Angle con patrón esquelético clase III y tendencia a la mordida abierta anterior, ya que se dio control vertical y sagital.

2.2 Bases teóricas

2.2.1 Etiología de la oclusión funcional

Estudios hechos de la especie humana revelaron que los cambios morfológicos del esqueleto facial se iniciaron en los últimos cuatro a cinco millones de años. El cambio empezó con el bipedalismo y la postura erguida causando un enderezamiento del cráneo (Figura 1). Al diferenciar con la especie humana, la base craneal de los primates tiene un ángulo de 180°, mientras que, en los humanos es de 125°.[1]

Esta evolución postural del esqueleto produce una hiperdivergencia en la morfología facial y en la dentición se genera una mordida abierta anterior. La postura vertical del esqueleto, causa un patrón de crecimiento vertical, creando una mala interdigitación dentaria, debido a que el plano oclusal maxilar no desciende y esto podría generar mordida abierta anterior sino sucediera la rotación mandibular continua. El sistema neuromuscular también se ve afectado por la hiperdivergencia para poder mantener mayor contacto oclusal. De tal manera, la adaptación de la oclusión es posible a pesar de tener un crecimiento vertical de la cara y se debe a una adaptación funcional de la mandíbula.[1]

Durante la morfogénesis humana, el desarrollo del complejo maxilar presenta una rotación hacia abajo, un aumento de la altura vertical posterior por el crecimiento del hueso alveolar en sentido vertical; y la erupción dentaria.[1] El resultado del crecimiento es producido por el aplanamiento progresivo del

plano oclusal, mientras que la mandíbula tendrá una rotación anterior hasta conseguir la oclusión apropiada; esto puede estimular un crecimiento condilar secundario.[1]

La rotación mandibular es una causa primaria del crecimiento, y su fallo origina un tipo de maloclusión esquelética. La función de los músculos de la mímica, así como el músculo buccinador, sirven para adaptar a la mandíbula por un movimiento de rotación, y pueda lograr la interdigitación de los dientes superiores e inferiores.[1, 2]

Kim[23] introdujo un tratamiento filosófico basado en las consideraciones antropológicas con respecto a la verticalización de la fascie craneal durante el desarrollo del enderezamiento al caminar del *Homo sapiens*. La variación de la inclinación del plano oclusal se dio en la evolución y se observa en el desarrollo de cada hombre.[23]

La causa de la mordida abierta es multifactorial que puede ser por la succión digital, aunque también de la postura del dedo puede ocasionar mordida profunda u overjet. Para descubrir las diferencias se creó el Indicador de Mordida Profunda (ODI). Se demostró una relación positiva entre el ODI y el overbite. La incidencia de mordida abierta es grande con valor de ODI bajo de 74.5°, y la incidencia de la sobremordida profunda es grande con más alto valor de 74.5°. El morderse las uñas varias veces y dependiendo de la intensidad puede producir mordida abierta. Pero, uno de los factores más importantes puede ser la obstrucción aérea nasofaríngea que induce a la respiración bucal y para que pueda ingresar el aire la posición de la lengua es baja. La posición lingual baja crea una mordida cruzada posterior y/o una mordida abierta anterior.[24] En el potencial etiológico de las maloclusiones con mordida abierta también están implicados muchos factores como el crecimiento desfavorable, amígdalas y adenoides, actividad muscular orofacial y fuerza eruptiva no fisiológica. El patrón esqueletal en cada individuo con mordida abierta muestra diferentes morfologías sea en la clase I, la clase

II y la clase III. En conclusión, los casos de mordida abierta son causadas por la difícil compensación de la dimensión vertical y la oclusal.[25]

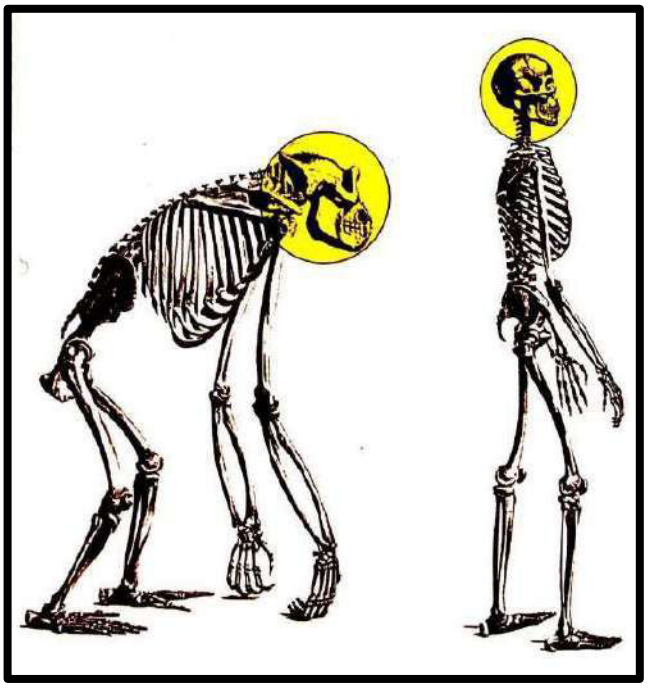

Figura 1. **El bipedalismo y la postura erguida de todo el cuerpo humano.** *Fuente*. Datos tomados de Velásquez (2007)

2.2.1.1 Adaptabilidad del viscerocráneo y la maloclusión clase III:

El neurocráneo humano y el viscerocráneo progresivamente sufrió una flexión durante el proceso de evolución, y cambio su patrón de crecimiento de horizontal a vertical.[1] (Figura 2)

Una de las características más resaltantes de los cambios del esqueleto craneofacial es el ángulo de la base craneal, cuando existe mayor flexión se desarrolla la relación esquelética clase III con mayor crecimiento vertical y cuando existe mayor extensión de la base craneal se desarrollará una relación esquelética clase II con un crecimiento horizontal. Los cambios que se

presentan en el perfil facial y el crecimiento del complejo maxilar son efectos causados por la disminución del ángulo de la base craneal. En la relación esquelética clase III donde existe flexión de base craneal predomina el crecimiento vertical causando una hiperdivergencia mandibular y una discrepancia posterior.[1]

Los huesos del complejo craneomaxilar como son el Esfenoides-Vómer-Maxilar tienen una conexión dinámica por medio de las suturas, e inducen a que el maxilar superior y el plano oclusal maxilar tengan un crecimiento hacia abajo ocasionando futuros problemas de crecimiento en sentido anteroposterior y dificultad en la erupción de la dentición. En otras palabras, el problema anteroposterior se debe a la disminución del ángulo de base craneal y la dificultad de adaptación mandibular se debe al crecimiento vertical del maxilar produciéndose una hiperdivergencia mandibular.[1] (Figura 3)

Por otro lado, el crecimiento de la tuberosidad maxilar posterior permite que el complejo maxilar se desplace hacia adelante, de ahí que, la falta de crecimiento posterior del maxilar causa dificultad para la erupción del segundo y tercer molar, de ahí que, la falta de espacio en el área de los molares se llama discrepancia posterior.[1]

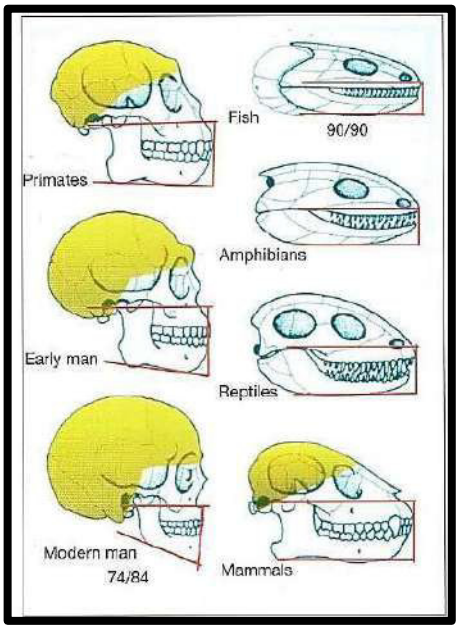

Figura 2. **Cambios en la morfología maxilofacial de una perspectiva evolutiva. El esqueleto maxilofacial en animales tiene inicialmente exhibido una morfología extremadamente horizontal. El componente vertical fue engrandecido en el proceso evolutivo**. *Fuente*. Datos tomados de Sato y Shirasu (2014)

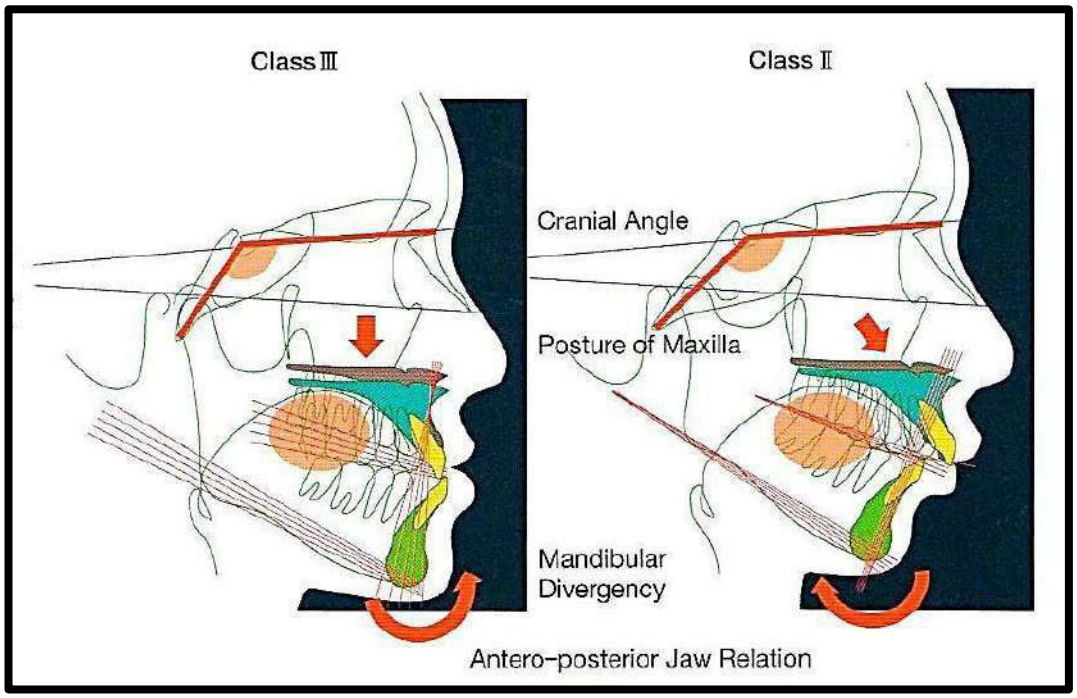

Figura 3. **Efectos entre la altura vertical oclusal y el plano oclusal del área molar maxilar en la clasificación morfológica de la maloclusión.** *Fuente*. Datos tomados de Sato y Shirasu (2014)

2.2.2 Desarrollo esqueletal de la clase III

Para conocer el proceso de desarrollo esqueletal debemos tener en claro los conceptos de crecimiento y desarrollo. El crecimiento es definido como un incremento en número y tamaño. El desarrollo se refiere al grado de crecimiento y maduración abarcando morfogénesis, diferenciación y adquisición de funcionalidad.[26] Por lo que, los problemas de las maloclusiones esqueletales están relacionados con las discrepancias en tamaño de los componentes estructurales dentofacial.[27]

El patrón esqueletal clase III se caracteriza por el aumento del ángulo de plano mandibular, el aumento del ángulo gonial, el aumento del desarrollo mandibular, la disminución del desarrollo maxilar y el ángulo base craneal disminuido que desplaza la fosa glenoidea anteriormente promoviendo un crecimiento anterior de la mandíbula. Por lo tanto, han sido aceptados que estos factores contribuyen al desarrollo de las maloclusiones esqueletales tanto como las deformidades faciales y creen que se originan a partir de los factores genéticos o ambientales.[27]

En conclusión, el desarrollo del patrón esqueletal clase III, se da por una disminución del crecimiento del complejo dentofacial maxilar ocasionando una alteración en el desarrollo de la mandíbula, como consecuencia, se observa una mandíbula más grande. Esta alteración del desarrollo puede tener origen a partir de factores genéticos o ambientales.

2.2.2.1 Base craneal

La sincondrosis esfeno-occipital es una articulación del cartílago hialino de la base craneal ubicado por delante con el hueso esfenoides y por detrás con el hueso occipital. La sincondrosis es registrado como un centro de crecimiento activo del esqueleto craneofacial hasta que sea reemplazado por hueso durante la infancia y la adolescencia. Algunos estudios reportaron que la

fusión de la sincondrosis ocurre 2 o 3 años antes en mujeres que en varones. Sin embargo, el momento de fusión completa de la sincondrosis es controversial, esto es debido a la diferencia en criterio, población, y evaluación de métodos. El crecimiento de la sincondrosis esfenoccipital estimula al incremento longitudinal de la base craneal posterior y al aumento del ángulo de la base craneal afectando la relación sagital de los maxilares.[28]

Algunos autores reportaron el estudio de una relación esquelética clase III y la base craneal:

Singh, propuso que el ángulo base craneal disminuido, causado por la fusión prematura en la sincondrosis, puede afectar el movimiento anterior de la articulación temporomandibular resultando en maloclusión clase III esqueletal.[28]

Gong hace referencia el estudio que realizó Sundareswaran et al., donde observaron un significado positivo asociado con los parámetros de la base craneal anterior mostrando la deficiencia maxilar en una maloclusión clase III.[29]

Proff et al., fracasaron al demostrar que la disminución en la longitud de la base craneal anterior es de un patrón esqueletal clase III a pesar del acortamiento en la longitud de la base craneal total.[30]

Por lo tanto, la base craneal tiene que ver con la formación de los tipos de maloclusión que son producidos por los diferentes grados de flexión de la base de cráneo. Tenemos el patrón esqueletal clase I donde el valor promedio del ángulo base craneal (N-S-Ar) es de 124,2 ±5,2, en el patrón esqueletal clase II el ángulo base craneal presenta una extensión y en el patrón esqueletal clase III el ángulo base craneal presenta una flexión (Tabla 1).[30, 31]

Tabla 1.

Maloclusiones	N-S-Ar
Clase III	122.2 ± 4.7
Clase I	124.2 ± 5.2
Clase II, div. 2	125.5 ± 4.8
Clase II, div. 1	128.9 ± 4.5

Valor promedio en el ángulo base craneal y la maloclusión. *Fuente.* Datos tomados de Proff et al (2008)

El patrón esquelético clase III presenta las siguientes características: el aumento vertical del maxilar, el aumento vertical posterior y la rotación mandibular hacia adelante para mantener los contactos anteriores. (Figura 4) La maloclusión clase III tiene alteración de crecimiento en sentido anteroposterior o transversal, pero lo que más se caracteriza es el desarrollo de su componente vertical.[1, 2]

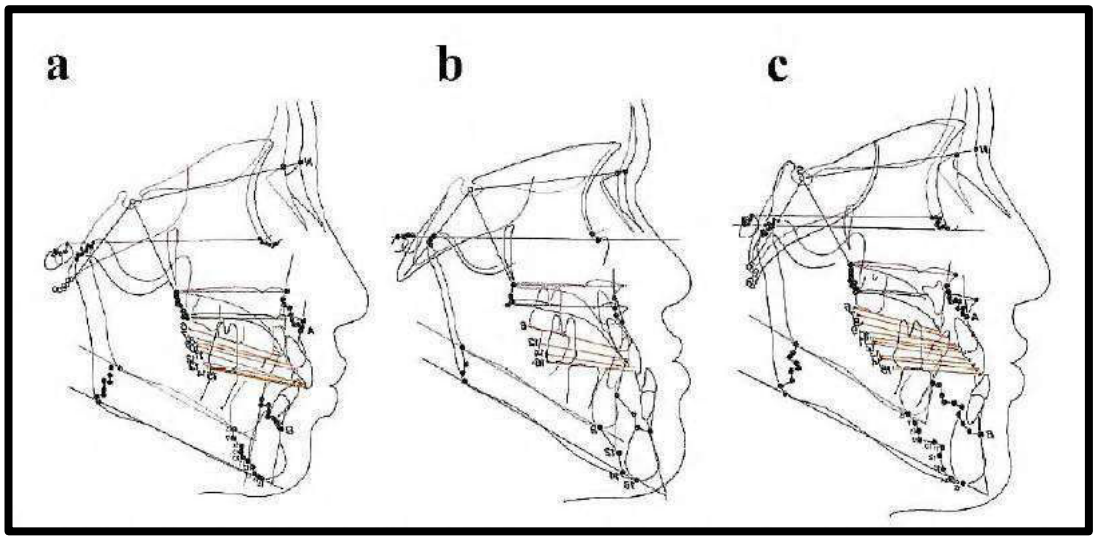

Figura 4. **Desarrollo del patrón esquelético clase III.** *Fuente.* Datos tomados de Sato et al. (2007)

La conexión dinámica del complejo Esfenoides-Vómer-Maxilar, en el ser humano se produce un crecimiento hacia abajo; mientras que en el primate el desarrollo del complejo Esfenoides-Vómer-Maxilar aumenta la distancia en sentido anteroposterior (Figura 5). En el ser humano, la disminución de la distancia anteroposterior produce el desplazamiento hacia abajo o en sentido vertical del maxilar. La falta de adaptabilidad mandibular causado por el crecimiento vertical maxilar aumentado desarrolla una mandíbula hiperdivergente.[1, 2]

Por lo tanto, cuanta más flexión tenga la base craneal más desarrollada será la relación esquelética clase III, predominando el crecimiento vertical; y cuando más extensión tenga la base craneal más desarrollada será la relación esquelética clase II, predominando el crecimiento horizontal. [1, 2]

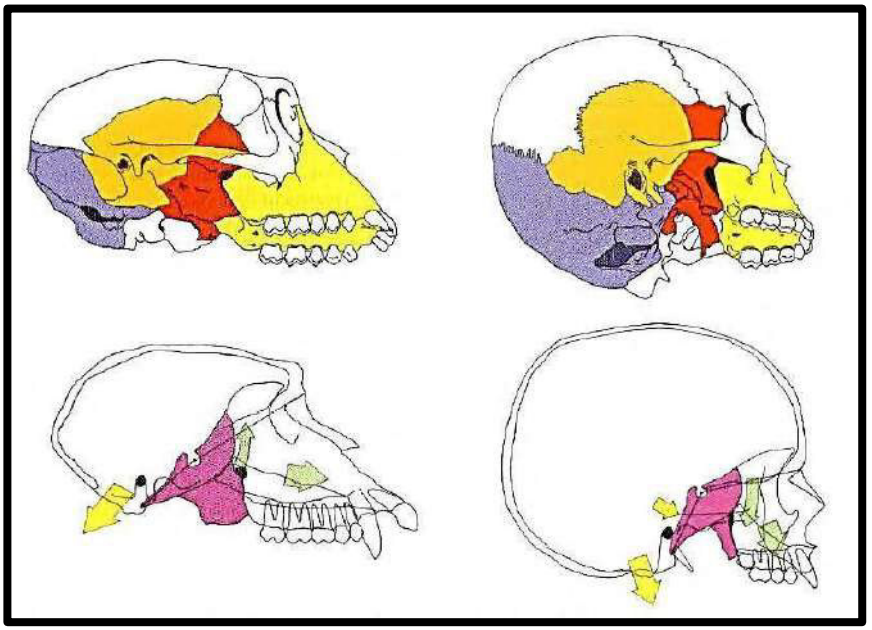

Figura 5. **Diferencias del cráneo en el hombre y en el primate.** *Fuente.* Datos tomados de Sato et al. (2007)

2.2.2.2. Discrepancia posterior y plano oclusal:

Para conocer localizar la discrepancia anterior y posterior el arco dental se divide en dos regiones: región anterior, que va desde el primer molar hacia adelante, y la región posterior, que va desde el primer molar hacia atrás (Figura 6)[7]. Por consiguiente, la falta de espacio en la región posterior se llama discrepancia posterior y se obtiene midiendo el tamaño de la molar y el tamaño de la base dental en el análisis cefalométrico de Kim (Figura 7). [1, 2]

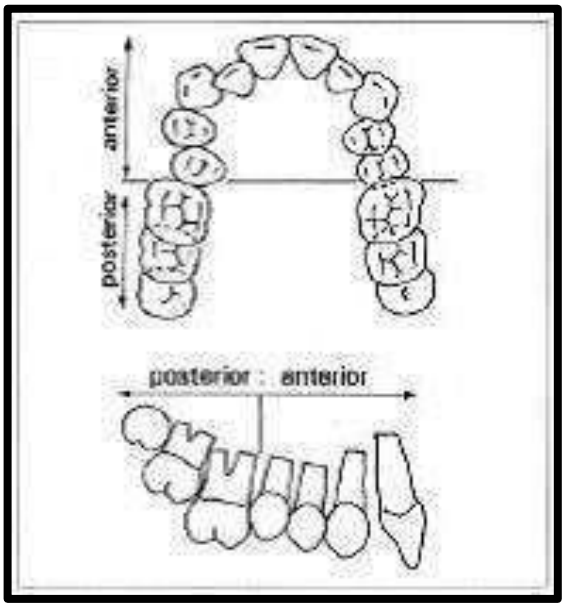

Figura 6. **Región anterior y posterior del arco dental.** *Fuente.* Datos tomados de Voss (2006)

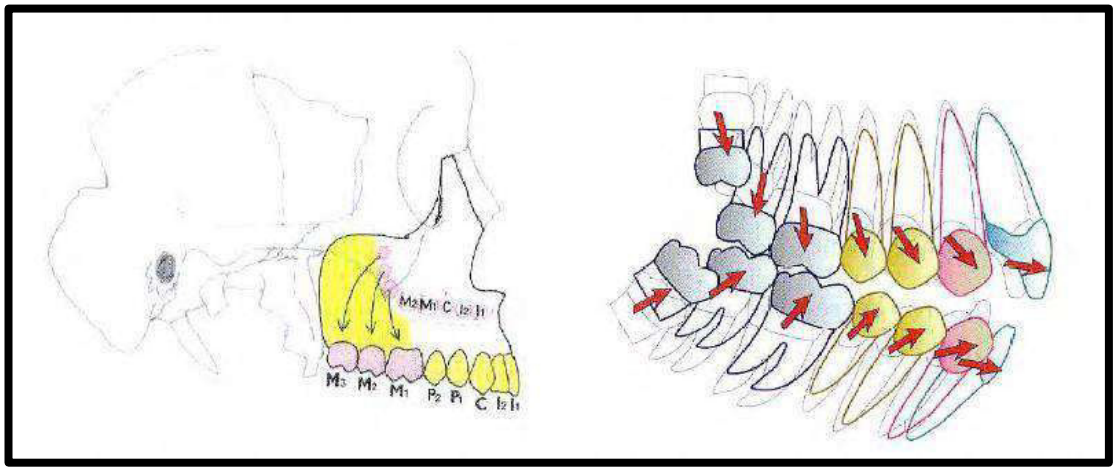

Figura 7. **Correlación entre el crecimiento maxilar, el espacio de erupción, la discrepancia posterior y la altura vertical oclusal.** *Fuente.* Datos tomados de Sato et al. (2007)

La presencia de la discrepancia posterior, los terceros molares no tienen casi espacio para erupcionar y como consecuencia aplica presión sobre los dientes adyacentes, incrementándose la angulación mesial y produciéndose una sobreerupción de los molares con interferencia oclusales y agravándose la mordida abierta.[32] Esta sobreerupción de los dientes adyacentes es llamado "apretamiento" o "squeezing-out" que producen interferencias oclusales causando la traslación funcional mandibular y sobretodo la subluxación del cóndilo generando una activación del cartílago condilar causando el desplazamiento anterior de la mandíbula y mordida abierta anterior. Si la interferencia oclusal persiste en la etapa de crecimiento, la mandíbula tendrá una adaptación funcional.[1, 2, 5]

Richardson (1991), Leighton (1993) y Sato et al. (1994), determinaron el tiempo que ocurre la erupción de la dentadura temporal hasta la erupción de los dientes permanentes existiendo un descenso del plano oclusal posterior, hasta hacerse paralelo al plano de Frankfort, rotando la mandíbula hacia adelante. Llegaron a la conclusión, cuando aumenta el descenso posterior la mandíbula se dirige hacia adelante transformándose en una clase III. Mientras que, cuando hay disminución del descenso posterior esto impide la rotación anterior de la mandíbula e inhibición del crecimiento condilar transformándose en una clase II.[3,8] (Figura 8, 9, 10, 11) (Tabla 2)

Voss menciona en su artículo un estudio que realizó Sato acerca de la "Alteration of occlusal plane due to posterior discrepancy related to development of malocclusion" en el Boletín Kanagawa Dental College 1987, donde demostró que los cambios que se producen en la posición mandibular, la inclinación del plano oclusal y la sobreerupción durante el crecimiento son producidos por la discrepancia posterior desarrollándose una clase III esquelética y mordida abierta.[8]

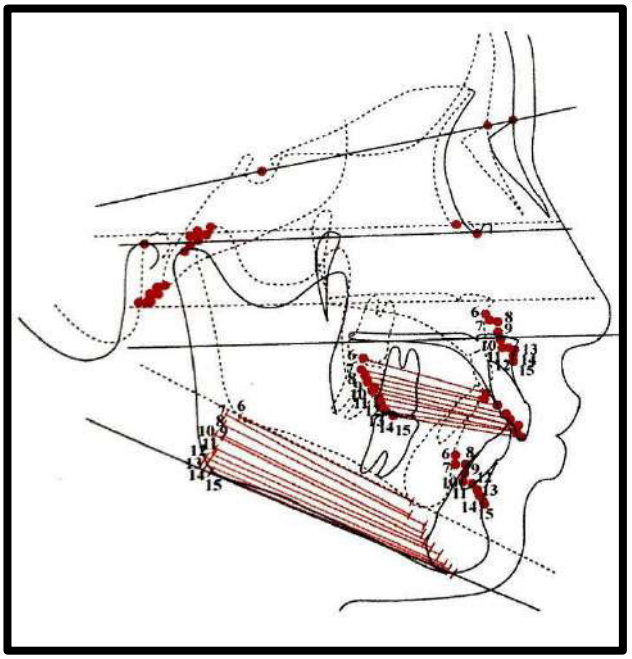

Figura 8. **Sujeto con crecimiento normal.** *Fuente.* Datos tomados de Sato y Shirasu (2014)

Tabla 2.

Edad	FH-OP	FH-MP	PP-AB (APDI)
6	16.8±3.5	29.8±3.3	80.1±3.8
7	16.4±3.3	29.0±3.0	81.2±3.7
8	15.7±3.3	28.9±3.2	81.1±4.0
9	15.3±3.3	29.2±3.1	81.8±4.5
10	13.6±3.6	27.9±3.8	81.9±3.8
11	14.3±4.1	27.7±4.2	82.2±3.8
12	13.9±3.7	26.8±4.4	83.0±3.6
13	13.4±4.2	26.8±4.4	83.7±4.5
14	12.7±4.1	25.9±4.3	84.1±4.7

Cambios de crecimiento del Marco Dentario en sujetos japoneses. *Fuente.* Datos tomados de Sato y Shirasu (2014)

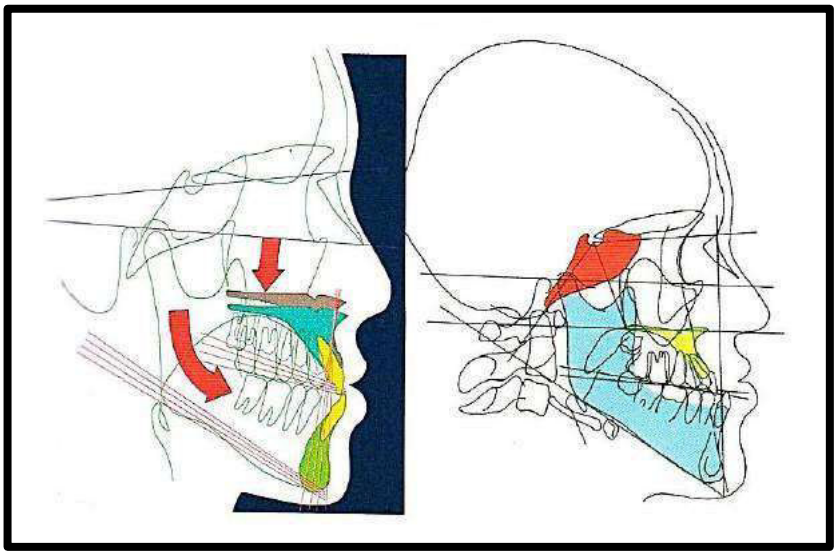

Figura 9. **Patogénesis del prognatismo mandibular. En el prognatismo mandibular, la maxila tiene una fuerte tendencia al descenso vertical, y hay un espacio de erupción limitado para los dientes posteriores (discrepancia posterior), resultando en un extremo aplanamiento del plano oclusal.** *Fuente.* Datos tomados de Voss (2006)

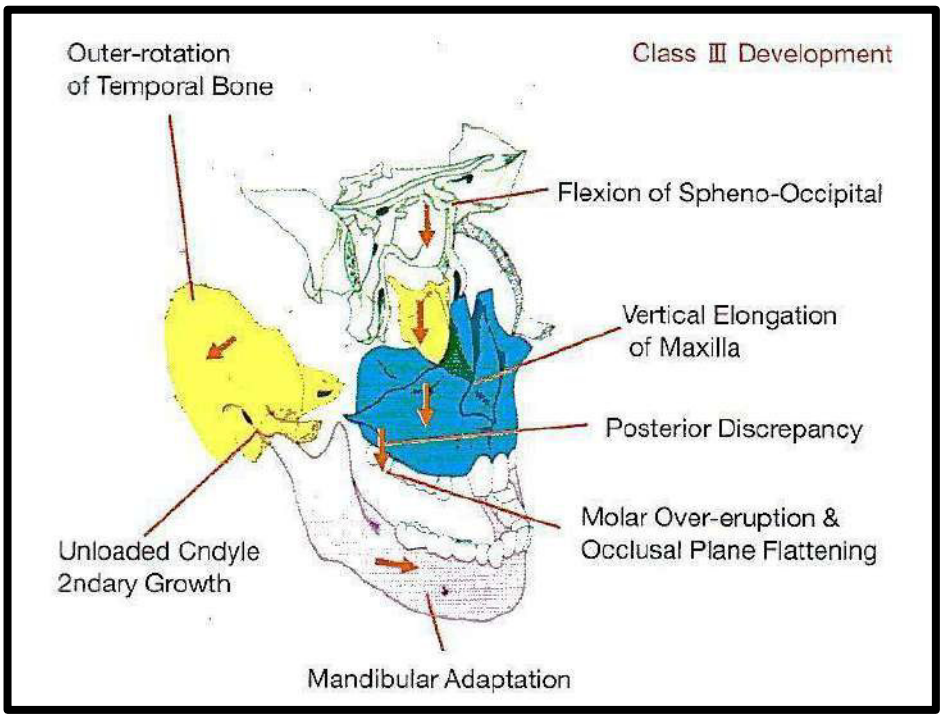

Figura 10. **Representación esquemática de la patogénesis del prognatismo mandibular.** *Fuente*. Datos tomados de Sato et al (2014)

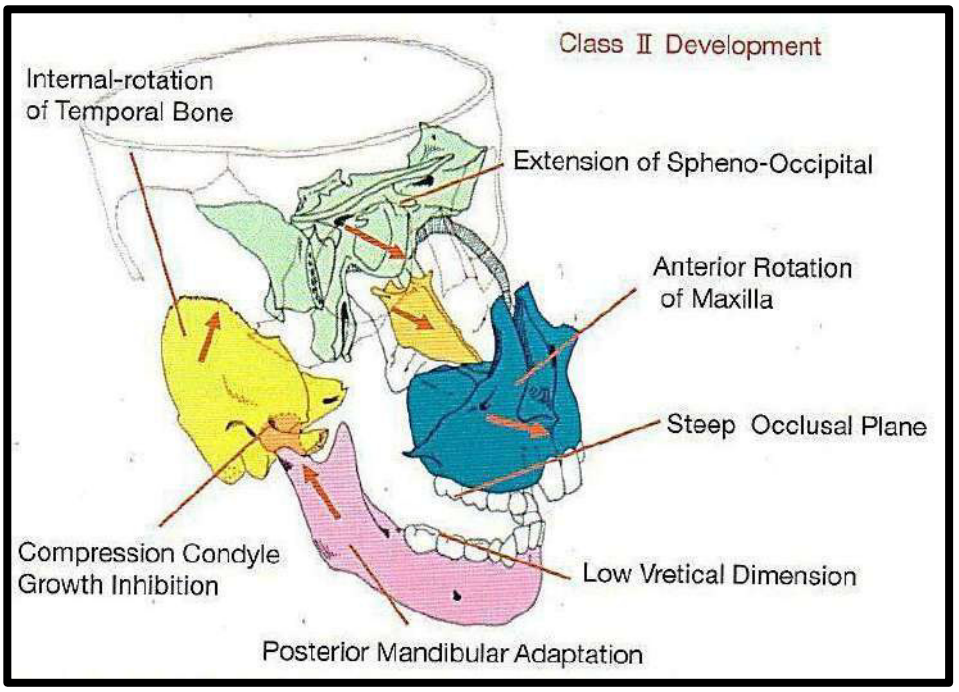

Figura 11. **Representación esquemática de la patogénesis de la retrusión esqueletal mandibular.** *Fuente*. Datos tomados de Sato et al (2014)

Protacio menciona un estudio donde se producen los cambios oclusales sobre la alteración del complejo craneal. Los complejos dentoalveolar y dentofacial están adaptados a las funciones oclusales, pero la adaptabilidad del crecimiento del complejo dentoalveolar y dentofacial son resultados de una oclusión funcional. También estudiaron la interacción del crecimiento entre la cara inferior y el canteo del plano oclusal como un factor para el crecimiento vertical de la maloclusión.[27]

Tanaka señaló que entre el crecimiento vertical del cóndilo y el crecimiento vertical de los molares determinará si la rotación mandibular es horaria, antihoraria o si no rota. También señaló que el plano oclusal es el efecto del crecimiento condilar (en sentido vertical) y que el plano oclusal es la llave principal de los cambios.[33]

La presencia de discrepancia posterior es el problema para la erupción de la 1era molar permanente encontrándose con una inclinación mesial excesiva, esto se debe, a la disminución del diámetro anteroposterior del maxilar, produciéndose en la 2da molar decidua una reabsorción de la raíz vestíbulo distal y una extrusión de la corona.[34]

El cambio que se produce en el plano oclusal que afecta el sentido vertical de la cara, se debe, a la erupción molar continua durante la etapa de crecimiento postpuberal. Por lo tanto, en la maloclusión clase III durante la erupción del 2do y 3er molar en un espacio limitado puede ser el mayor factor para la discrepancia posterior o crecimiento posterior.[17]

Existen tres planos oclusales en la dentición permanente que son:[3, 35]

1. Plano oclusal gnatológico (GOP), es el plano que va del borde incisal central a la cúspide distobucal del 1er molar mandibular.
2. Plano oclusal anterior (POA), es el plano que va del borde incisal central a la cúspide bucal de la 2da premolar superior.

3. Plano oclusal posterior (POP), es el plano que va de la cúspide bucal del 2do premolar superior a la cúspide del 1er molar superior. (Figura 12)

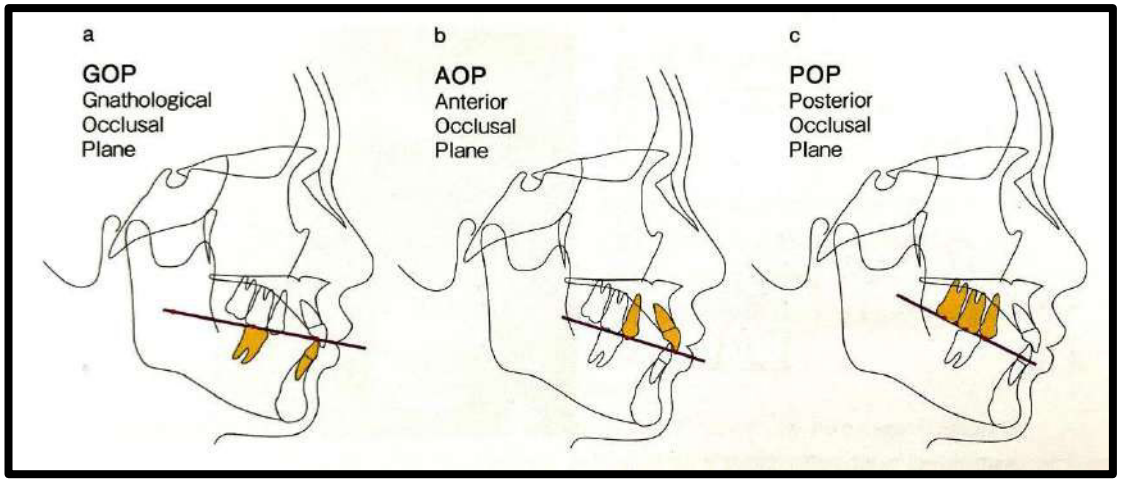

Figura 12. **Planos oclusales.** *Fuente*. Datos tomados de Sato y Shirazu (2009)

También, encontramos el plano oclusal de la dentición mixta formado por:[33]

1. OP (C): plano oclusal convencional, es una línea que comienza del borde incisal a la mitad del borde oclusal del 1era molar de la dentición permanente del maxilar.
2. OP (A): plano oclusal anterior, es una línea que comienza del borde incisal maxilar permanente a la cúspide del 2do molar maxilar deciduo.
3. OP (P): plano oclusal posterior, es una línea que comienza de la cúspide del 2do molar maxilar deciduo a la mitad del borde oclusal del 1er molar maxilar permanente.

Además, el plano oclusal en la dentición decidua que es:[33]

1. OP (C): plano oclusal superior convencional, comienza del borde de la pieza 51 a la punta de la cúspide distobucal del 2do molar maxilar deciduo.

Por último, encontramos trazamos el plano oclusal inferior:[36]

1. LOP: plano oclusal mandibular, comienza del borde incisal a la cúspide distobucal del 1er molar de la arcada inferior. Se midieron en dos ejes

diferentes: de sínfisis del Mentón a la mitad de la sínfisis que pasa por el punto B hasta LOP (B) y de la sínfisis del Mentón a la mitad de la sínfisis que pasa por el punto Pog hasta LOP. (Figura 13)

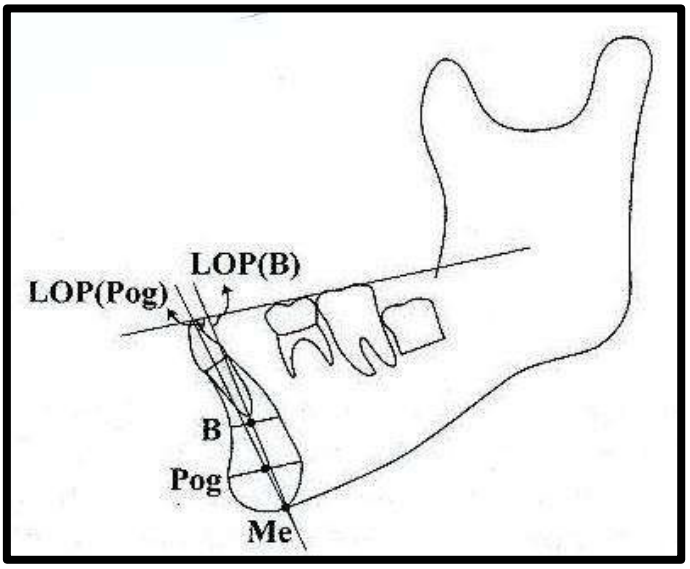

Figura 13. **Plano oclusal inferior.** *Fuente.* Datos tomados de Ho (2002)

Celar menciona que se encontró dos planos oclusales posteriores en los grupos esqueletal: un plano oclusal posterior empinado en clase II esqueletal y un plano oclusal posterior aplanado en clase III esqueletal.[37]

Mientras tanto, cuando ocurre la sobreerupción de la mordida, varios cambios desfavorables toman lugar. Si el crecimiento potencial del paciente es bajo, la mandíbula tendrá rotación horaria y mordida abierta anterior. Sin embargo, cuando hay mayor aumento vertical del cóndilo la mandíbula tendrá una rotación hacia adelante creando el patrón esquelético clase III.[17]

Además, la sobreerupción del molar también aumentará la dimensión vertical posterior, con una tendencia a la hiperdivergencia esquelética, esto produce una rotación antihoraria de la mandíbula donde los músculos periorales producen el cierre y ayudan a adaptar a la mandíbula hasta tener contactos oclusales equilibrados.[1, 2, 25]

Asimismo, el movimiento anterior rotatorio de la mandíbula indica el mecanismo para el desarrollo de un prognatismo mandibular. En el caso de sujetos con un crecimiento normal, el plano oclusal se encuentra gradual y levemente aplanado, debido a la dimensión vertical posterior aumentada durante la erupción dentaria. Por eso, en una maloclusión clase III, el tratamiento ortodóntico se corrige con la eliminación de la discrepancia posterior y la reconstrucción del plano oclusal posterior para restablecer la dimensión vertical.[1, 2]

2.2.2.3 Problemas dentarios causados por la discrepancia posterior.

2.2.2.3.1 Discrepancia y mesialización de la molar.

La discrepancia es el desorden de la relación del tamaño de la mandíbula y el tamaño de los dientes. Clínicamente la clasificación de la discrepancia anterior y posterior es fácil de identificar. La región anterior es de la 1era molar hacia los dientes anteriores mientras que la región posterior es de 1era molar a la 3era molar. La presencia de discrepancia anterior son los desplazamientos de los dientes en el arco insuficientemente disponible para erupción, inclinación y rotación.[34]

Arriola menciona un estudio donde la discrepancia posterior puede tener un incremento en la angulación mesial de las primeras y segundas molares superiores involucrando sus coronas y sus raíces y esto puede promover la interferencia de los dientes posteriores y crear una mordida abierta; mientras que otras hipótesis sugieren que en los casos de discrepancia dentoalveolar maxilar posterior la presión de la erupción del tercer molar superior genera una presión mesial sobre las raíces del segundo molar y una inclinación distal de sus coronas[38]

Debido a esto, cuando la inclinación mesial de la molar se vuelve extensivo dependiendo del paciente se agrava la discrepancia anterior.[34] Los pacientes con mordida profunda muestran mayor angulación mesial de los terceros

molares mandibulares comparado con los pacientes con extrema mordida abierta.[32]

2.2.2.3.2 Protrusión de dientes.

La discrepancia posterior también empuja a los dientes anteriores hacia adelante y esto se debe al movimiento horizontal de las piezas dentarias. La inclinación vestibular anterior también es debido a la rotación posterior mandibular y a la rotación anterior maxilar. La inclinación del plano palatino anterosuperior es frecuente en pacientes con protrusión maxilar.[34]

2.2.2.3.3 Impactación de los dientes y dificultad de erupción.

El tercer molar tiene la mayor posibilidad de impactar entre los dientes. Esto, por otro lado, sugiere que la incidencia de discrepancia posterior en individuos es alta. Al examinar la mordida de un paciente con dientes permanentes sanos, sobre todo aquellos con morfología craneofacial de ángulo bajo, tienen una tendencia a que los terceros molares se vean afectados. Sin embargo, el paciente con una morfología craneofacial de ángulo bajo pero con terceras molares erupcionados muestra un ancho de la corona dentaria disminuida y tiene una mordida relativamente normal. Por otro lado, en pacientes con morfología craneofacial de ángulo alto y al erupcionar el tercer molar, la extensión de la maloclusión es severa y existe la tendencia a dar lugar a una condición de mordida abierta. Además, la incidencia del tercer molar impactado en el ángulo alto es extremadamente baja.[34]

Ricketts, Zachrisson y Sato, son partidarios de la extracción temprana de la tercera molar, a los 10 años, debido a la recidiva que produce en los tratamientos de ortodoncia, sobre todo en los incisivos, y según el Dr. Sato la tercera molar afecta al desarrollo de la “Discrepancia Posterior”.[34]

El germen dentario del tercer molar se ubica mesial al triángulo retromolar en las edades de 8 a 10 años. La exodoncia preventiva de los terceros molares tiene varias ventajas, entre las cuales podemos mencionar que elimina la discrepancia posterior, evita la impactación molar, y evita las consecuencias de tratamiento producidas por la permanencias de los terceros molares. La presencia de los terceros molares durante la ortodoncia produce perdida de anclaje, recidiva de la mordida abierta, antes, durante o pos tratamiento ortodóntico.[34]

2.2.2.3.4 Supraerupción de dientes.

Mayormente el apiñamiento esta principalmente relacionado al tamaño de la mandíbula y la relación del ancho de los dientes; una discrepancia entre ellos produce un apretamiento vertical sobre los molares. Sin embargo, el apiñamiento de los molares se debe a la discrepancia posterior que produce una inclinación mesial de los primeros molares y otro síntoma como la bucoversión de los segundos molares. A la vez, el diámetro del hueso alveolar posterior se debe a la supraerupción de los primeros y segundos molares.[34]

2.2.3 Filosofía MEAW

En el año 1967, Young H. Kim y Sadao Sato desarrollaron la *Multiloop Edgewise Arch Wire Technique* (MEAW) y Sadao Sato fundamentó con bases científicas la importancia del plano oclusal en la etiopatogenia de las maloclusiones.[4] Esta técnica se creó con la finalidad de corregir la mordida abierta severa y para la corrección en la etapa final. Por lo tanto, se considera que para corregir con la técnica MEAW se debe tener un diagnóstico y un plan de tratamiento, además, una buena confección de los arcos MEAW para aplicar las fuerzas sobre los dientes.[5, 6]

Sin embargo, no todas las maloclusiones con mordida abierta ya sea de clase III o clase II se tratan quirúrgicamente, debido a que no todas las correcciones quirúrgicas han demostrado tener resultados exitosos. Por tal

motivo, la técnica MEAW corrige la mayoría de las maloclusiones, pero no las asociadas a las deformidades faciales severas.[5]

De igual importancia, es el análisis cefalométrico que complementa al diagnóstico cuando se va a utilizar la técnica MEAW. De este análisis cefalométrico se obtiene: 1) el indicador de sobremordida profunda (ODI), que ayuda a evaluar el componente vertical y 2) el indicador de displasia anteroposterior (APDI), que ayuda a evaluar el componente horizontal (Figura 20). El indicador de sobremordida profunda es la combinación de la medida de dos ángulos: el plano A – B al plano mandibular y el plano palatino al plano horizontal de Frankfort (FH). Por lo tanto, cuando el plano palatino rota hacia arriba y adelante del plano de Frankfort, se lee como un ángulo negativo y cuando el plano palatino rota hacia abajo y adelante del plano de Frankfort se lee como un ángulo positivo. Puede el plano palatino ser un valor negativo cuando este valor es sustraído de A-B al ángulo del plano mandibular. A la inversa, si el ángulo del plano palatino es leído como un valor positivo, cuando el ángulo es adicionado para el A-B al ángulo del plano mandibular.[5, 6, 7]

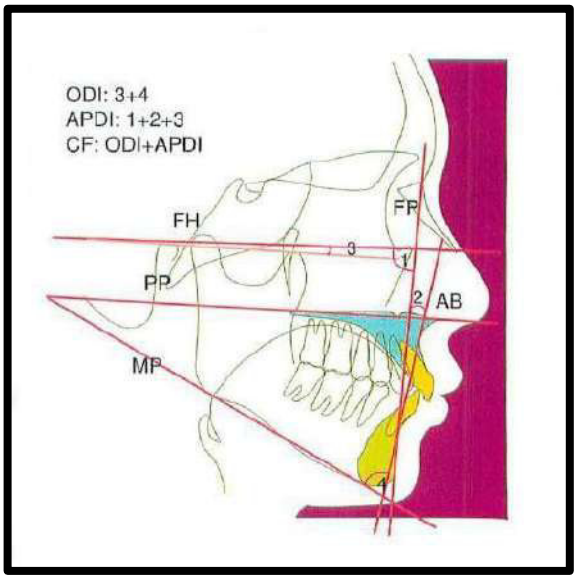

Figura 20. **Análisis de Kim.** *Fuente.* Datos tomados de Sato et al. (2002)

2.2.3.1 Análisis del marco dental

El plano oclusal y el perfil esqueletal son evaluados en el “Análisis del Marco Dental” del Dr. Sato que esta formado por 4 planos horizontales y son: la horizontal de Frankfort (FH), el plano palatino (PP), el plano mandibular (MP), la línea AB (AB) y el plano oclusal (OP) (Figura 21), mientras que la rotación maxilar y mandibular son evaluados por el plano oclusal que cruza la intersección de PP y MP que nos dice si la inclinación es demasiado empinada o si es demasiado plana.[3, 39]

Además de introducir el “Análisis del Marco Dental”, también definió el Marco Dentario como un triángulo conformado por: el plano palatal (PP), el plano A-B (AB), y el plano mandibular (MP), e introdujo la evaluación de la posición dentaria con el plano oclusal maxilar relacionado a este triángulo.[40](Figura 14 y 15)

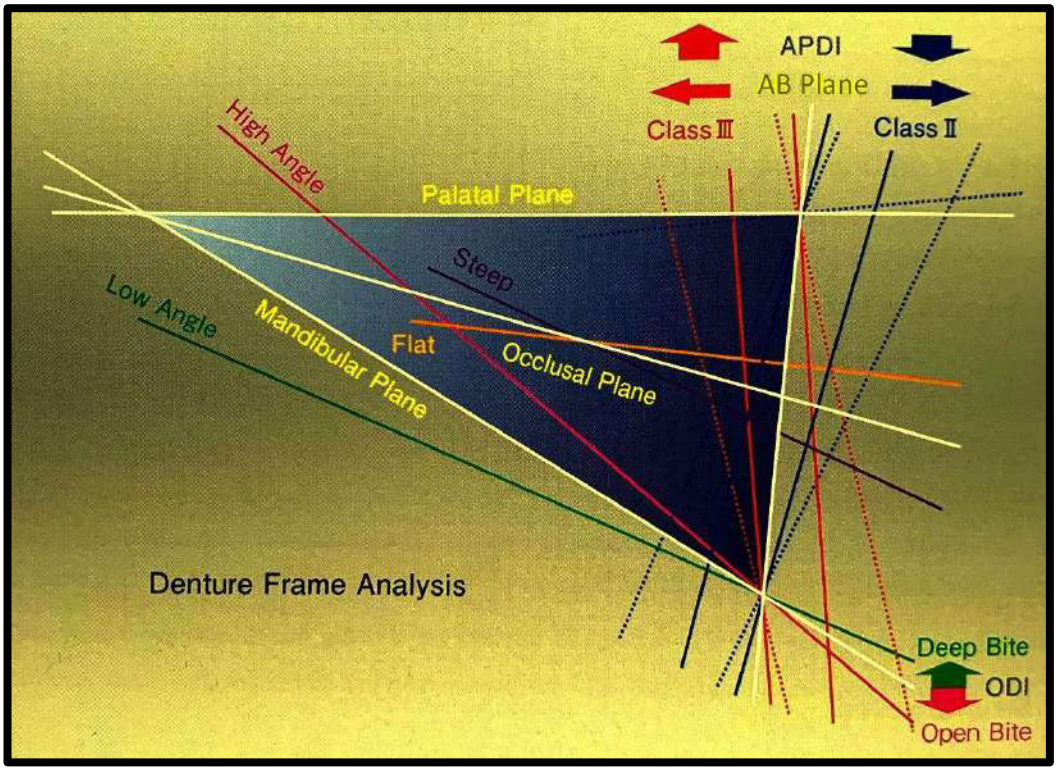

Figura 14. **Análisis del Marco Dental**. *Fuente.* Datos tomados de Sato y Shirasu (2014)

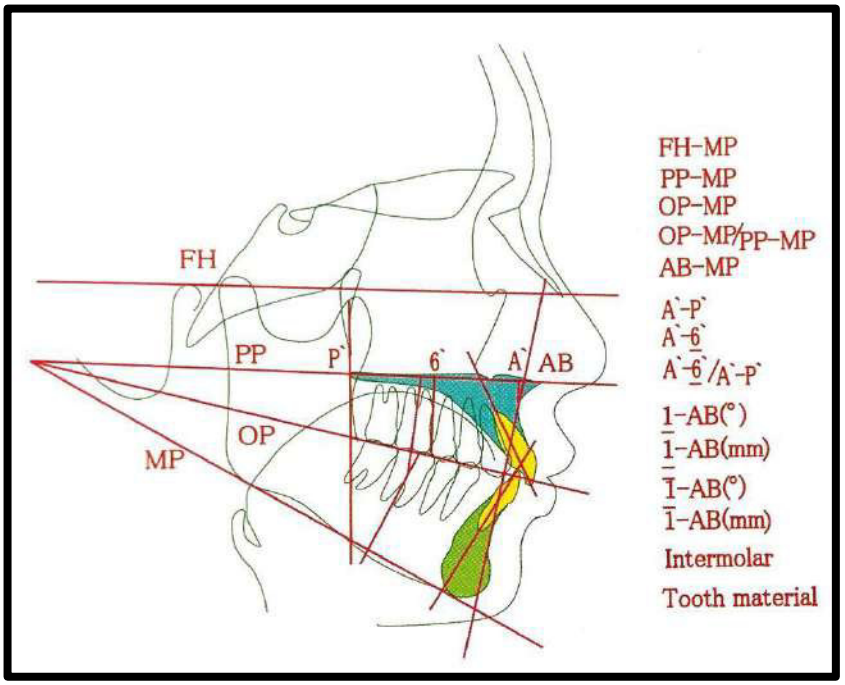

Figura 15. **Análisis del Marco Dentario. La morfología del marco triangular y la posición del plano oclusal dentro del marco da una idea de adaptación funcional y compensación de la respuesta de la mandíbula.** *Fuente.* Datos tomados de Sato y Shirasu (2014)

2.2.3.2 Análisis del método de Kim

2.2.3.2.1 ODI (INDICADOR DE LA SOBREMORDIDA PROFUNDA).

El ODI nos indica la severidad de la maloclusión de tipo vertical (la mordida abierta y la mordida profunda) y su principal medida es el ángulo AB-MP. Por medio de este ángulo observamos el impacto de la dimensión vertical de la maloclusión sobre el tercio inferior de la cara.[7]

El análisis cefalométrico de estos es que cuanto menor es la cifra de ODI, mayor es la mordida abierta o una tendencia hacia ella. En el otro extremo, es evidente que cuanto mayor es la cifra de ODI, mayor es la profundidad de la sobremordida o la tendencia hacia ella.[41]

La disminución del ODI se da por los siguientes factores:[7]

1. La mordida abierta de ángulo alto es el resultado que determina una hiperdivergencia mandibular.

2. La clase III es el resultado que determina una adaptación anterior de la mandíbula.

El ODI su valor normal es 74.5 grados. El ODI tiene el valor más alto del coeficiente de correlación de 0.558 y el análisis de características de funcionamiento del receptor mostro que el ODI tiene una gran validez en determinar el patrón esqueletal de mordida abierta.[5, 6, 7] La incidencia de mordida abierta es grande con valor de ODI bajo de 74.5°, y la incidencia de la sobremordida profunda es grande con más alto valor de 74.5°.45, 46 (Figura 16)

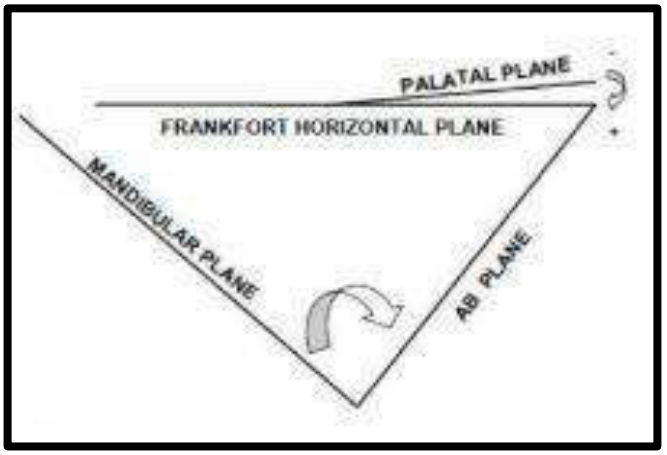

Figura 16. **Indicador de la mordida profunda en sentido vertical.** *Fuente*. Datos tomados de Romero (2015)

2.2.3.2.2 APDI (INDICADOR DE DISPLASIA ANTEROPOSTERIOR).

El APDI indica la posición anteroposterior maxilar y mandibular y se obtiene por la combinación del plano facial (Downs)-FH, el ángulo AB-plano mandibular y el ángulo FH-plano palatino que es equivalente al PP-AB. Por lo tanto, el PP nos indica la posición anteroposterior maxilar y mandibular.[7]

El promedio normal del APDI es 81.37° +/- 3.79° grados. Cuanto el valor APDI disminuye hay gran probabilidad que exista una maloclusión clase II y a medida que el valor APDI aumenta hay gran probabilidad que exista una maloclusión clase III. El análisis de características de funcionamiento del receptor mostró una gran validez en determinar las maloclusiones clase II y clase III.[5, 6, 7, 42] (Figura 17)

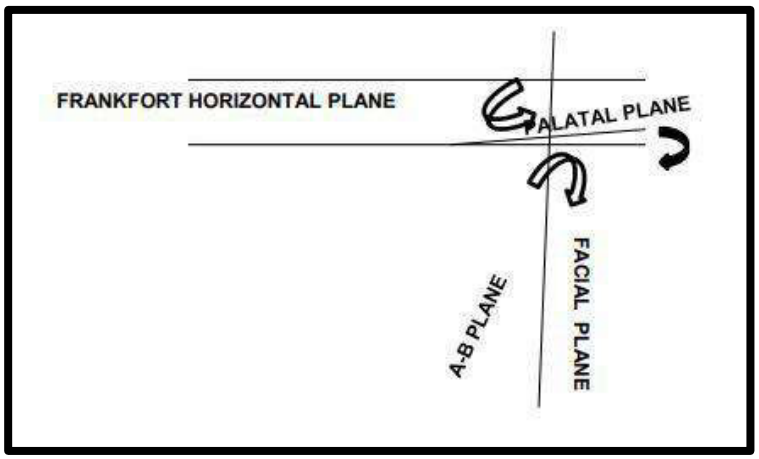

Figura 17. **Indicador de Displasia Anteroposterior.** *Fuente.* Datos tomados de Romero (2015)

2.2.3.2.3 CF (FACTOR DE COMBINACION).

El CF es la combinación entre el ODI y el APDI. Nos indica el equilibrio en sentido vertical y sagital. Cuando el CF es mayor hay predisposición al ángulo bajo y si el CF es menor hay predisposición al ángulo alto.[7]

Además, el factor de combinación (CF) determina si el tratamiento necesita o no la extracción dentaria. El valor promedio es de 155.9 +/- 5° grados. En general, cuando la figura del factor de combinación (CF) es mayor que 155 grados, las extracciones no son necesarias para el tratamiento de una maloclusión. A la inversa, cuando la figura cae por debajo de 150 grados, las extracciones son más probablemente indicadas.[5, 6, 7]

2.2.3.2.4 EI (INDICE DE EXTRACCIÓN)

El índice de extracción es un factor de combinación que utiliza las medidas del ángulo interincisal (IIA) y el grado de protrusión labial y nos indica si extraemos o no, los dientes, a esto se le llamó, Índice de Extracción o Extraction Index.[42]

Pasos para hallar el Índice de Extracción:[43]

- Medir la distancia del labio superior y el labio inferior hacia la línea E.
- Cuando el labio esta por delante de la línea E es negativo y cuando el labio esta por detrás de la línea E es positivo.
- Cuando el ángulo interincisal (IIA) es menor a 131°, al resultado restarle 131° y dividirlo entre 5 obteniendo un valor negativo (131°-IIA/5=).
- Cuando el ángulo interincisal (IIA) es mayor a 131°, al resultado restarle 131° y dividirlo entre 5 obteniendo un valor positivo (IIA-131°/5=).
- El ángulo interincisal cerrado nos dice que hay una proinclinación de los incisivos, que nos indica una preferencia a la extracción. Un ángulo interincisal abierto nos dice que hay una retroinclinación incisal y una preferencia a la no extracción.
- Cuando el labio está en posición retrusiva se recomienda no extraer, y labios en posición protrusiva se recomienda la extracción.

2.2.3.3 Evaluación de la dirección del crecimiento maxilar en relación a la discrepancia posterior.

2.2.3.3.1 A'-P' (50.0 ±2.5).

El A' y el P' nos indica la distancia en mm el diámetro anteroposterior del hueso basal del maxilar. El valor normal a los 6 años de edad es de 44.1 mm y a los 13 años de edad es de 50.0 mm y logra mantenerse.[34]

El incremento de tamaño del A'-P' se debe al crecimiento del borde posterior de la tuberosidad maxilar y la falta de crecimiento produce una discrepancia posterior.[34]

2.2.3.3.2 A'-6' (23.0 ±2.5).

El valor de la discrepancia posterior A' y 6' nos indica la distancia en mm de la longitud protrusiva de la 1ra molar en el hueso basal superior. En una oclusión normal y sin discrepancia posterior se mantiene la distancia A'-6' y la posición del 1er molar durante el crecimiento. Mientras que, cuando hay discrepancia posterior, la distancia entre el A'-6' disminuye y se produce un movimiento mesial del 2do y 3er molar durante la erupción y el empuje de la 1era molar en sentido vertical.[34]

2.2.3.3.3 A'-6'/ A'-P' (0.46).

Las distancias entre A'-6'/A'-P' nos indica la posición anteroposterior del 1er molar sobre la basal maxilar. El valor normal es de 0.46, ligeramente mesial al centro.[34]

2.2.3.3.4 INTERMOLAR (°) (174.6 ±3.7).

Nos mide el ángulo formado entre la longitud axial del 1er molar superior e inferior. El eje del 1er molar, desde un punto estático, es el tope céntrico más estable cuando la fuerza oclusal adicional es hacia la dirección vertical. Por otra parte, en un paciente con discrepancia posterior, la inclinación mesial está aumentada y debe realinearse a través de una reconstrucción oclusal ortodóntica. La realineación de los molares proporciona espacio a la arcada dental y mejora el apiñamiento y protrusión.[34]

Puntos clave para evaluar: La evaluación de la dirección del crecimiento maxilar y la discrepancia posterior revela la relación entre la variación esqueletal de la maloclusión y la dimensión vertical oclusal.[34]

2.2.3.4 Diseño, función y modificaciones del MEAW

2.2.3.4.1 Diseño del MEAW.

El Multiloop Edgewise Arch Wire (MEAW) es un arco con loops horizontal ubicado en los espacios interdentales desde distal del incisivo lateral hacia mesial del último molar. El diseño de las ansas consiste en dos brazos verticales y dos horizontales, el arco esta usualmente hecho de un alambre rectangular 0.016'' x 0.022'' y una longitud de 15 pulgadas (381mm) de material de acero o Elgiloy Azul.[5, 7] Los brackets Edgewise son utilizados con slot de 0.018".[14] Posee 5 loop en cada lado en un arco que consiste de 14 dientes (Figura 18). Para el enderezamiento de premolares y molares inclinados hacia mesial, se incorpora un tip-back de 2° a 3° grados para cada diente y 15° a 20° para toda la dentición[7] (Figura 19). Los grados de activación depende de la cantidad de verticalización que se necesite.[5]

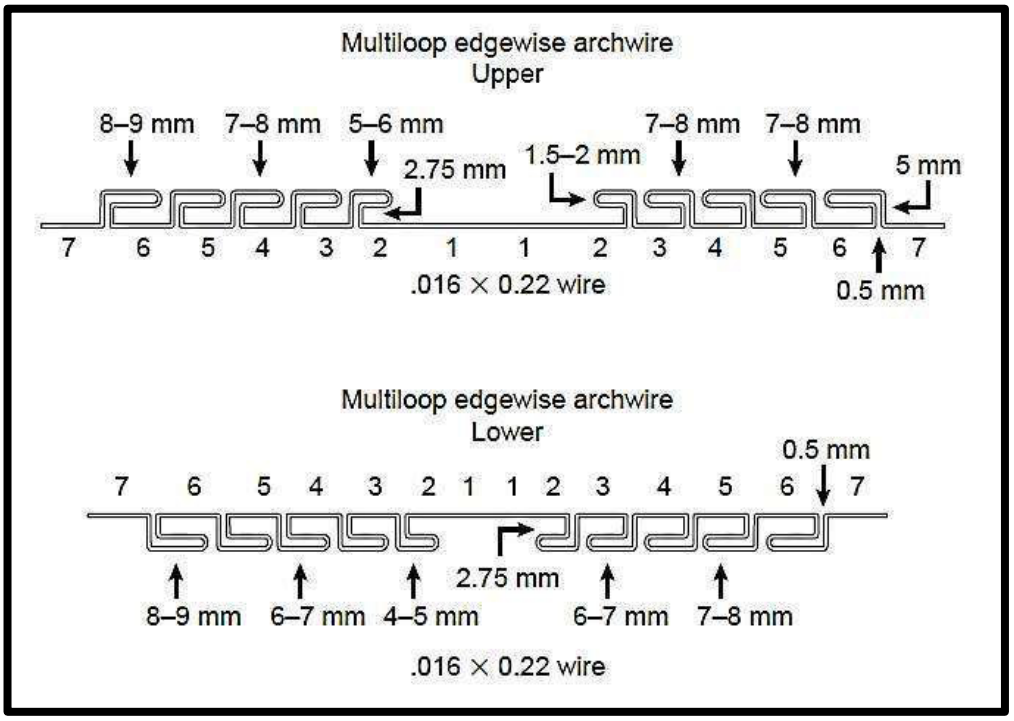

Figura 18. **Diagrama de los Multiloop Edgewise Arch Wires superior e inferior.** *Fuente.* Datos tomados de Kim (2004)



Figura 19. **Vista lateral del MEAW con activaciones de tip back de 3°. A) superior. B) Inferior**. *Fuente.* Datos tomados de Kim (2004)

2.2.3.4.2 Funciones del MEAW.

Los arcos MEAW tienen las siguientes funciones: (1) Los loops reducen la carga de deflexión del alambre ideal 0.016”x0.022”. (2) El componente vertical que lo conforman los loops horizontales sirve para controlar la fuerza y el movimiento vertical de cada diente. (3) El componente horizontal que lo conforman los loops verticales regulan el movimiento vertical de cada diente. (4) El alambre rectangular de 0.016”x0.022” dentro de un slot de 0.018” sirve

para controlar el torque de cada diente. (5) Las activaciones posteriores de tip-back tienen la función de verticalizar los dientes posteriores, por 15° de tip-back se produce 4,5 mm de distalización. (6) Si colocamos los elásticos verticales se cerrará la mordida abierta.[5]

La ubicación de los elásticos intermaxilares son las siguientes (Figura 20):[7]

- Los elásticos son colocados en posición vertical (a)
- Los elásticos cortos son colocados en posición Clase II (b)
- Los elásticos cortos son colocados en posición Clase III (c)
- Los elásticos son colocados en forma triangular (d)
- Los elásticos son colocados en forma de caja (e)
- Los elásticos son colocados en posición de tope (f)

El efecto sinergístico del MEAW y el uso de elásticos intermaxilares son los siguientes:[7]

- Para un alineamiento dentario.
- Hay un mejor control de la inclinación del plano oclusal.
- Hay un mejor control vertical.
- Para una mejor interdigitación oclusal.
- Hay mejor control del eje dentario, sobre todo los que presentan mayor inclinación mesial.

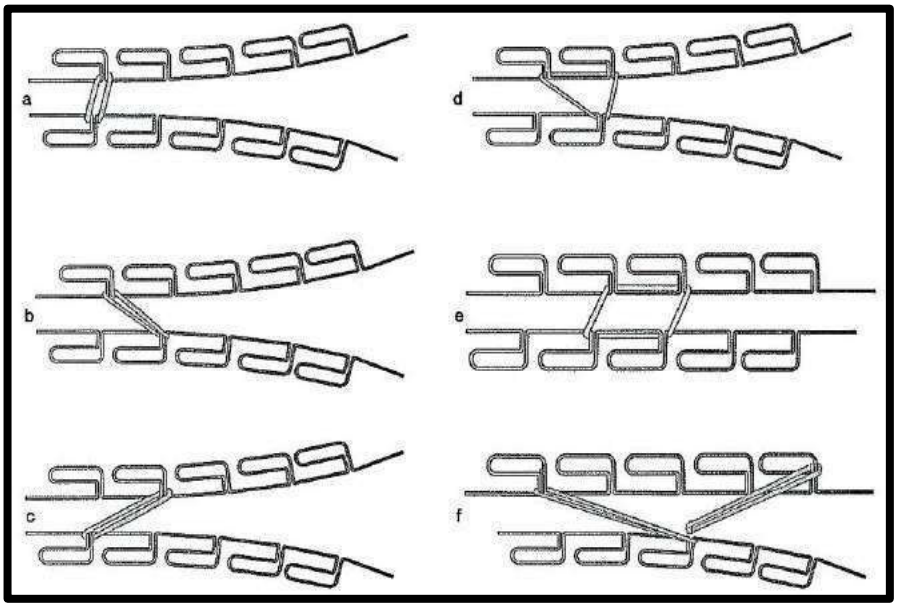

Figura 20. **Varios tipos de aplicación de elásticos.** *Fuente*. Datos tomados de Sato et al. (2002)

2.2.3.4.3 Modificaciones del MEAW.

Los arcos MEAW son muy versátiles y son usados en diferentes tipos de maloclusión. Las diferentes modificaciones de los arcos MEAW, cada uno aplicado para un tipo de ajuste específico de maloclusión son los siguientes:[7]

- Sin ningún doblado o ajuste
- Con inclinación tip back
- Con inclinación tip back para mantener el plano oclusal
- Como un step continuo
- Como un step parcial

Durante el periodo de tratamiento, los ajustes del loop horizontal a un cierto grado es posible cuando sea necesario (Figura 21).[7]

2.2.3.4.3.1 Modified Offset Arch Wire (MOAW)

Las compensaciones que se le realiza al MEAW en los premolares controla la dimensión vertical y la posición del molar y esta indicado en el tratamiento temprano clase III ángulo alto, con apiñamiento y con mordida abierta (Figura 22).[7]

2.2.3.4.3.2 Sectional Modified Offset MEAW (SMOM)

El arco seccional del MEAW abarca canino, premolares y 1era molar produciendo mayor control vertical en esos dientes; pero si se le realiza una compensación en el arco MEAW, se puede controlar la inclinación de los dientes anteriores. Este SMOW sirve para casos de disfunción temporomandibular con mandíbula retruída logrando un soporte oclusal y una guía anterior (Figura 22).[7]

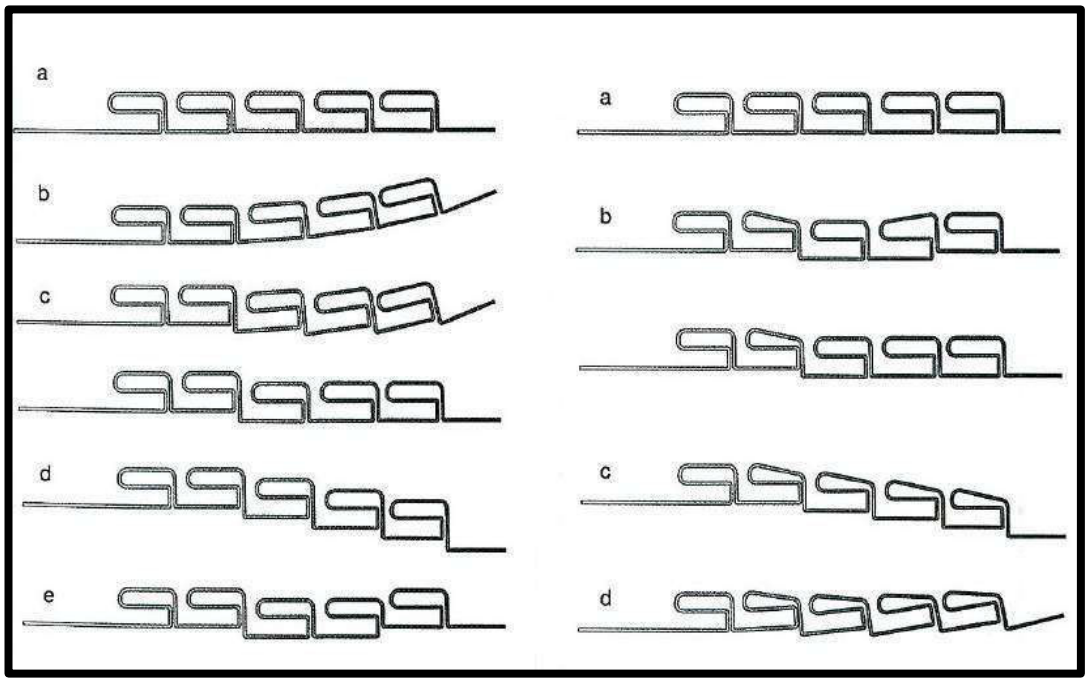

Figura 21. **Tipos de dobleces a, b, c, d y e; loops del MEAW a, b, c y d.** *Fuente.* Datos tomados de Sato et al. (2002)

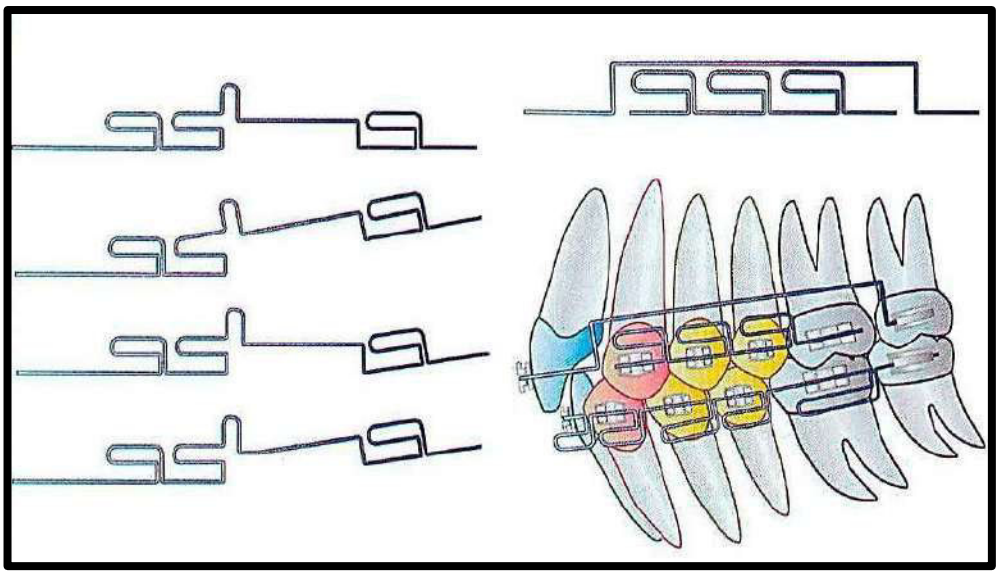

Figura 22. A la izquierda el MOAW y a la derecha el SMOW. *Fuente.* Datos tomados de Sato et al. (2002)

2.2.4 Camuflaje en la maloclusión clase III

El camuflaje es una compensación de la discrepancia de las bases óseas con el hueso de soporte y fue desarrollado como un tratamiento con extracción entre los años 1930 y 1940. Durante esos años se realizaba la extracción para camuflar ya que había poca probabilidad de modificar el crecimiento y la corrección quirúrgica recién se desarrollaba. Para camuflar, la maloclusión clase III, los incisivos superiores se deben vestibularizar y los incisivos inferiores se deben lingualizar, pero podría ser delicado por el dominante problema esqueletal o perfil facial. En los estudios se observó un aumento en el ángulo ANB, poco o ningún cambio en la dimensión vertical y una disminución de la concavidad del perfil con tratamiento de camuflaje de clase III. Sin embargo, hay poca información disponible sobre si es posible los movimientos dentales para camuflar este tipo de maloclusión esqueletal.[13]

La maloclusión clase III se caracteriza por el componente dental o esqueletal o ambos, incluyendo el aumento o protrusión mandibular, maxilar retrusivo, protrusión de la dentición mandibular, retrusión de la dentición maxilar y combinación de estos componentes. Una oclusión normal y mejorar la estética facial de una maloclusión de clase III esqueletal puede ser alcanzado por modificación de crecimiento, camuflaje ortodóntico, o cirugía ortognática. La edad del paciente, la severidad de la maloclusión, la principal queja del paciente, la examinación clínica y el análisis cefalométrico nos ayudara a elegir el tratamiento. La modificación del crecimiento inicia antes del pico de crecimiento puberal, después sería solo con camuflaje ortodóntico o cirugía ortognatica.[44]

Eslami et al. mencionaron que la cirugía puede ser realizada en pacientes con ANB debajo de -4° y un ángulo del plano mandibular con el eje del incisivo por debajo de 83°. También, incluyeron la evaluación del Wits, SN, promedio maxila/mandíbula, y ángulo gonial inferior, variables para corregir la maloclusión clase III en pacientes adultos.[44]

Rabie et al. evaluaron los pacientes de clase III bordeline quienes se les había realizado un camuflaje ortodóntico o una cirugía ortognática y sugirieron al ángulo de Holdaway como una guía confiable para determinar el tratamiento de estos pacientes. Sugirieron que un ángulo Holdaway mayor de 12° pueden ser exitosamente tratados con solo ortodoncia, mientras que los pacientes con ángulo Holdaway menor de 12° requiere tratamiento quirúrgico.[44]

Para camuflar la maloclusión clase III esquelética, una forma de tratamiento es el uso del arco MEAW con los elásticos clase III para poder verticalizar los dientes inferiores, reconstruir el plano oclusal, coordinar el ancho de ambas arcadas y torquear los dientes posteriores y disminuir la discrepancia de clase III.[11]

La longitud de los elásticos clase III han sido reportados como una unidad de anclaje para poder extruir los molares superiores, vestibularizar los incisivos

superiores y para mover distalmente la dentición inferior. La extrusión produce una rotación horaria de la mandíbula, el aumento de la altura facial anteroinferior y la disminución del overbite. Este tratamiento es recomendable en ángulo de plano mandibular bajo y mordida profunda porque corrige la maloclusión y reduce la prominencia del mentón. En cambio, el ángulo del plano mandibular alto y el aumento de la altura facial anteroinferior es característico de la maloclusión esquelética clase III donde la extrusión de la molar superior puede ser un efecto indeseable para el paciente. Por otra parte, el uso del elástico largo clase III puede proinclinar los dientes anterosuperiores que ya están proinclinados, empeorando el perfil y la estabilidad del tratamiento.[11]

Otros tipos de anclajes que eliminan el uso de elásticos clase III son los aparatos extraorales como la tracción cervical mandibular, aparato de tracción alta, y aparato con J-hook, estos son usados para el movimiento distal de los dientes inferiores. Sin embargo, la desventaja de estos aparatos extraorales es el uso de tiempo limitado y la cooperación del paciente.[11]

El éxito del camuflaje se debe a la mecánica efectiva y eficiente del sistema y al buen control del anclaje empleado. También a la selección del paciente que presente maloclusión clase III esqueletal de leve a moderada, un perfil aceptable y un leve apiñamiento en ambas arcadas. Sin embargo, puede complicarse el tratamiento del camuflaje en pacientes con discrepancia vertical con un ángulo de plano mandibular alto, y en pacientes con discrepancia horizontal con una mordida cruzada y una desviación mandibular.[11]

En conclusión, el camuflaje dentoalveolar en la maloclusión clase III es una alternativa de tratamiento cuando la cirugía no es elegida. El Dr. Sato demostró excelentes resultados, dando las limitaciones inherentes en este enfoque.[17]

2.2.4.1 Indicaciones para hacer un camuflaje ortodóntico[45]

- Discrepancias esqueléticas maxilomandibulares leves o moderadas.
- Problemas esqueléticos boderline que tienen varias opciones de tratamiento.
- Cuando no es importante la parte estética, pero si el aspecto dental.
- Cuando la posición de los incisivos ayuda en los movimientos anteroposteriores, verticales o transversales para poder enmascarar el problema.
- Que tenga apiñamiento leve o moderado para poder corregir la discrepancia esquelética, sin implicar los espacios conseguidos con las extracciones.
- Casos con proporciones faciales verticales normales o levemente alteradas.
- Se requiere de la colaboración del paciente.

2.2.4.2 Contraindicaciones para hacer un camuflaje ortodóntico[45]

- Discrepancias esqueléticas maxilomandibulares severas con compromiso facial.
- Problemas esqueléticos fuera del límite, donde no haya opción de tratamientos diferentes a un protocolo combinado de ortodoncia y cirugía maxilofacial.
- Pacientes que deseen cambios en la estética facial.
- Incisivos con inclinaciones desfavorables y con imposibilidad de ubicarlos donde se requieran.
- Cuando el apiñamiento es severo y el espacio obtenido con las extracciones no pueda enmascarar el problema oclusal.
- Donde exista proporciones faciales severas.
- Donde exista crecimiento y desarrollo activo.
- Pacientes poco colaboradores.

2.2.4.3 Parámetros para medir el éxito de un camuflaje ortodóntico[45]

- El restablecimiento de la función oclusal, ya que es el objetivo principal del camuflaje.
- Aceptable intercuspidación dental final.
- Rangos normales de sobremordida vertical y horizontal final
- Características faciales iniciales sin mostrar deterioro.
- No comprometer en exceso la estabilidad ya que los complejos dentoalveolares se pueden alterar mucho con algunas mecánicas ortodónticas.

2.2.4.4 Limitaciones biológicas y anatómicas[45]

- El grosor de la cortical ósea vestibular y sublingual (maxilar y mandíbula).
- El perfil facial.
- La posición competencia de los labios.
- El biotipo periodontal.

2.2.5 Maloclusión clase III

2.2.5.1 Maloclusión clase III con ángulo alto

2.2.5.1.1 Características frecuentes.

La maloclusión clase III es hiperdivergente cuando la mordida esqueletal es invertida y esta asociada con una mordida abierta anterior. También el factor etiológico como la herencia es considerado y es uno de los casos ortodónticos con mayor complejidad para tratar. Entre las características morfológicas se observa el crecimiento anteroposterior maxilar disminuido y el crecimiento mandibular aumentado. El tratamiento más común es el uso del aparato con protracción maxilar o un aparato con mentonera y cirugía. Intraoralmente observamos el aplanamiento del plano oclusal maxilar causado por la supraerupción molar observándose una mordida abierta anterior. Esta

supraerupción produce interferencia molar y una rotación anterior con desplazamiento mandibular reflejando una mordida esqueletal invertida.[7]

2.2.5.1.2 Características anatómicas de la maloclusión clase III con ángulo alto

Una maloclusión clase III presenta las siguientes características morfológicas:[7, 15]

- Excesivo crecimiento vertical de la maxila.
- El plano oclusal se encuentra plano.
- La curva de Spee inferior se encuentra invertida.
- Disminución anteroposterior del maxilar superior.
- La mandíbula esta desplazada hacia adelante.
- El hueso es débil.
- Aumento del ángulo FH-MP
- Hay mayor rapidez en la erupción, la corona dentaria es larga presentando vestibularización del incisivo superior y lingualización del incisivo inferior.
- Longitud de la base craneal disminuido.
- Disminución del ángulo craneal sobre todo del ángulo del hueso occipital.
- Plano mandibular empinado.
- Altura facial anterior aumentada.
- Rotación mandibular hacia abajo y atrás.

2.2.5.1.3 Objetivos del tratamiento de la maloclusión clase III con ángulo alto.

El objetivo del tratamiento de una maloclusión clase III con mordida invertida y ángulo alto incluye lograr una armonía dinámica del esqueleto craneofacial devolviendo el movimiento mandibular funcional y la armonía del marco esquelético, todo esto a partir del enfoque del sistema oclusal.[7]

Hay dos objetivos de tratamiento:

- La discrepancia posterior debe ser eliminada.
- Se debe inclinar el plano oclusal.
- Disminuir la altura vertical posterior.

2.2.5.1.4 Pasos a seguir en el tratamiento de una maloclusión clase III con ángulo alto.

Primeramente, se deben extraer las 2das molares superiores (o 3eras molares) y las 3eras molares inferiores para eliminar la discrepancia posterior.

El plan de tratamiento es el siguiente:[3, 7] (Figura 23 y 24)

Paso 1. Nivelación. Pegar los brackets y tubos en toda la dentición superior e inferior y comenzar nivelando usando un arco redondo 0.014". (Figura 23A)

Paso 2. Eliminar la interferencia oclusal. Colocar el arco MEAW en la arcada superior e inferior, luego activar con tip back desde la 1^{era} premolar hasta la 2da molar. También para eliminar la interferencia molar se da por la alineación e intrusión. (Figura 23B).

Paso 3. Establecer la posición mandibular. Se acentúa el tip back en las molares, se elimina el tip back en las premolares y se realizan los dobleces de step up para extruir los dientes. (Figura 23C).

Paso 4. Reconstruir el plano oclusal. Retirar el tip back de los arcos MEAW y doblar en step up las molares inferiores para inclinar el plano oclusal. También, el step down se realiza en todos los incisivos superiores para terminar de reconstruir el plano de oclusión. (Figura 23D).

Paso 5. Obtener una oclusión funcional. Hacer un control de torque dentario, ajustar la guía oclusal y conseguir una buena intercuspidación. (Figura 23E).

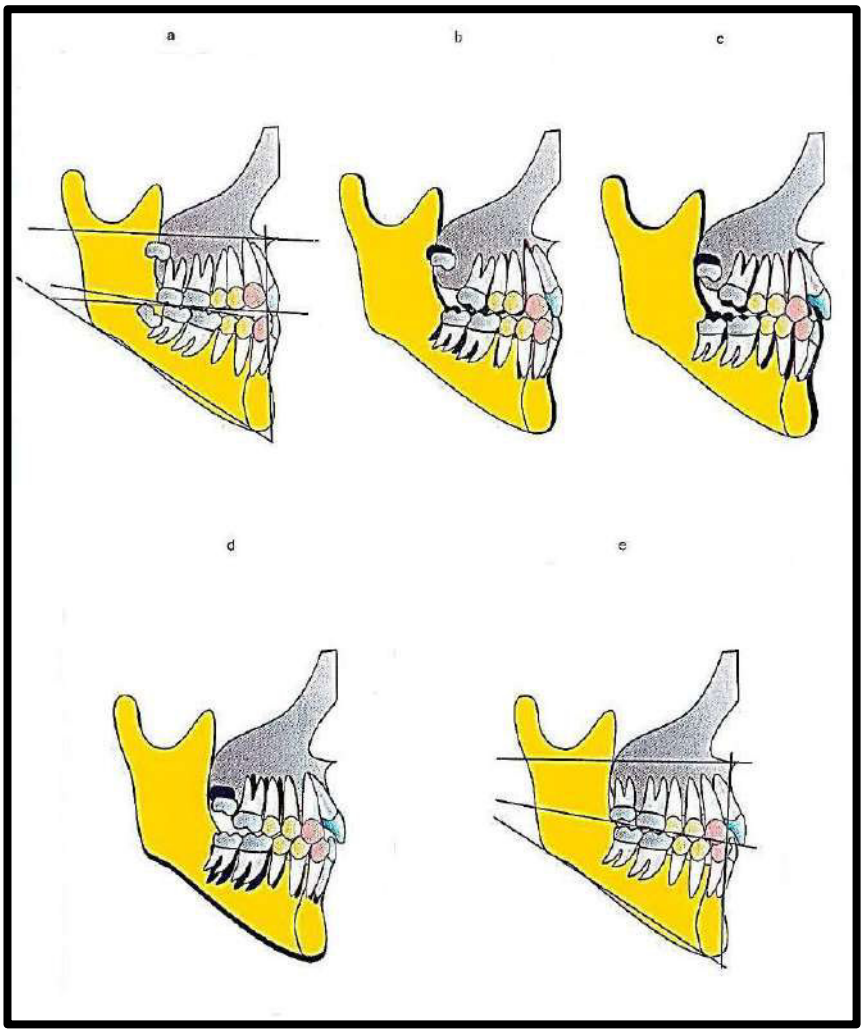

Figura 23. **Ilustración del procedimiento de tratamiento en la maloclusión clase III (ángulo alto).** *Fuente.* Datos tomados de Sato et al. (2002)

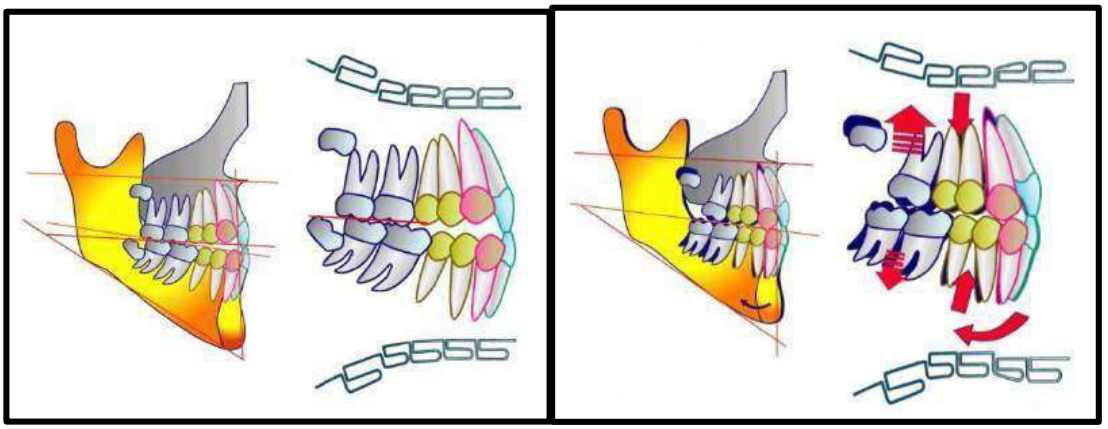

Paso 1 Paso 2



Paso 3 Paso 4

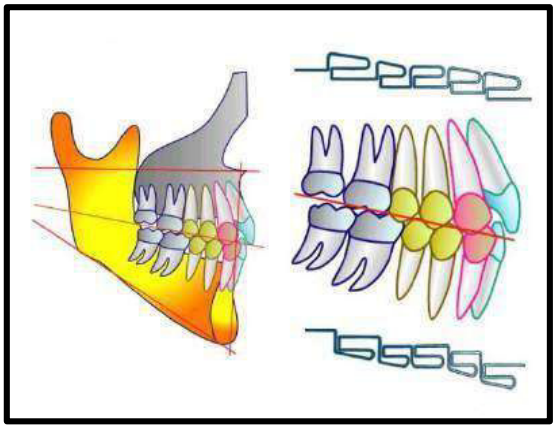

Paso 5

Figura 24. **Progreso del tratamiento de una clase III ángulo alto: paso 1, nivelación; paso 2, eliminar la interferencia oclusal; paso 3, estabilizar la posición mandibular; paso 4, reconstruir el plano oclusal; paso 5, obtener una oclusión funcional.** *Fuente.* Datos tomados de Sato (2002)

2.2.5.2 Maloclusión clase III con ángulo bajo

2.2.5.2.1 Características frecuentes.

La maloclusión clase III con ángulo bajo u oclusión funcional invertida, presenta una disminución del crecimiento vertical maxilar, una disminución vertical posterior y una inclinación del plano oclusal posterosuperior, acompañado de la incompatibilidad entre la vertical posterior con el crecimiento del cóndilo.[7]

Sin embargo, el problema mayormente se encuentra en la sobremordida profunda invertida producida por la excesiva rotación antihoraria de la mandíbula causado por el poco crecimiento de la dimensión vertical. Para la corrección tenemos el uso del aparato de Frankel FKO, una mentonera, y un movimiento molar para la formación de un nuevo plano oclusal. Estos aparatos requieren mayor tiempo de tratamiento.[7]

2.2.5.2.2 Características anatómicas de la maloclusión clase III con ángulo bajo.

El aumento de crecimiento del cóndilo en sentido vertical se debe al poco crecimiento vertical de la maxila, pero con aumento anteroposterior del hueso basal maxilar, la discrepancia posterior es poca, el plano oclusal posterior superior se encuentra empinado, hay una marcada curva de Spee y la dimensión vertical esta disminuida, mostrando una sobremordida anterior e invertida causado por el aumento de la rotación anterior mandibular.[7]

Entre las características tenemos:

- Tejido óseo grueso, debilidad en la erupción dentaria y en el examen clínico poca longitud coronaria.
- Crecimiento activo del cóndilo de la mandíbula, pero con dimensión vertical corta.

2.2.5.2.3 Objetivos del tratamiento de la maloclusión clase III con ángulo bajo.

El objetivo de tratamiento se orienta a la disminución de la rotación mandibular anterior.[7]
Los objetivos son:

- Estimular el crecimiento posterior del maxilar.
- Estimular el crecimiento del área molar superior para aplanar el plano oclusal.
- Evitar la rotación mandibular anterior.

2.2.5.2.4 Pasos a seguir en el tratamiento de una maloclusión clase III con ángulo bajo.

Primeramente, para conseguir un plano oclusal plano, se deben realizar las extracciones de las 2das o 3eras molares superiores y la 3era molar inferior. El procedimiento del tratamiento es el siguiente:[7] (Figura 25 y 26)
Paso 1. Nivelación. Instalación de los brackets en toda la dentición y tubos en las molares y realizar la nivelación con un arco redondo 0,014 pulg. (Figura 25 A)

Paso 2. Eliminar la interferencia oclusal. Colocar el arco MEAW en la arcada superior e inferior, luego activar con tip back, los molares, para eliminar la interferencia molar y con step, los premolares, para aumentar la dimensión vertical. (Figura 25B)
Paso 3. Establecer la posición mandibular. Activar más el tip back, los molares y más step, los premolares, hasta obtener la apropiada dimensión vertical. Establecer la nueva posición mandibular funcional levantando la mordida y extruyendo los premolares. (Figura 25C)
Paso 4. Reconstruir el plano oclusal. Eliminar el tip back del arco MEAW y doblar en step down para aplanar el plano oclusal posterosuperior, hasta obtener la extrusión molar y la reconstrucción del plano oclusal[6]. (Figura 25D)

Paso 5. Obtener una oclusión funcional. Realizar el torque dentario, ajustar la guía oclusal y conseguir una buena intercuspidación. (Figura 25E)

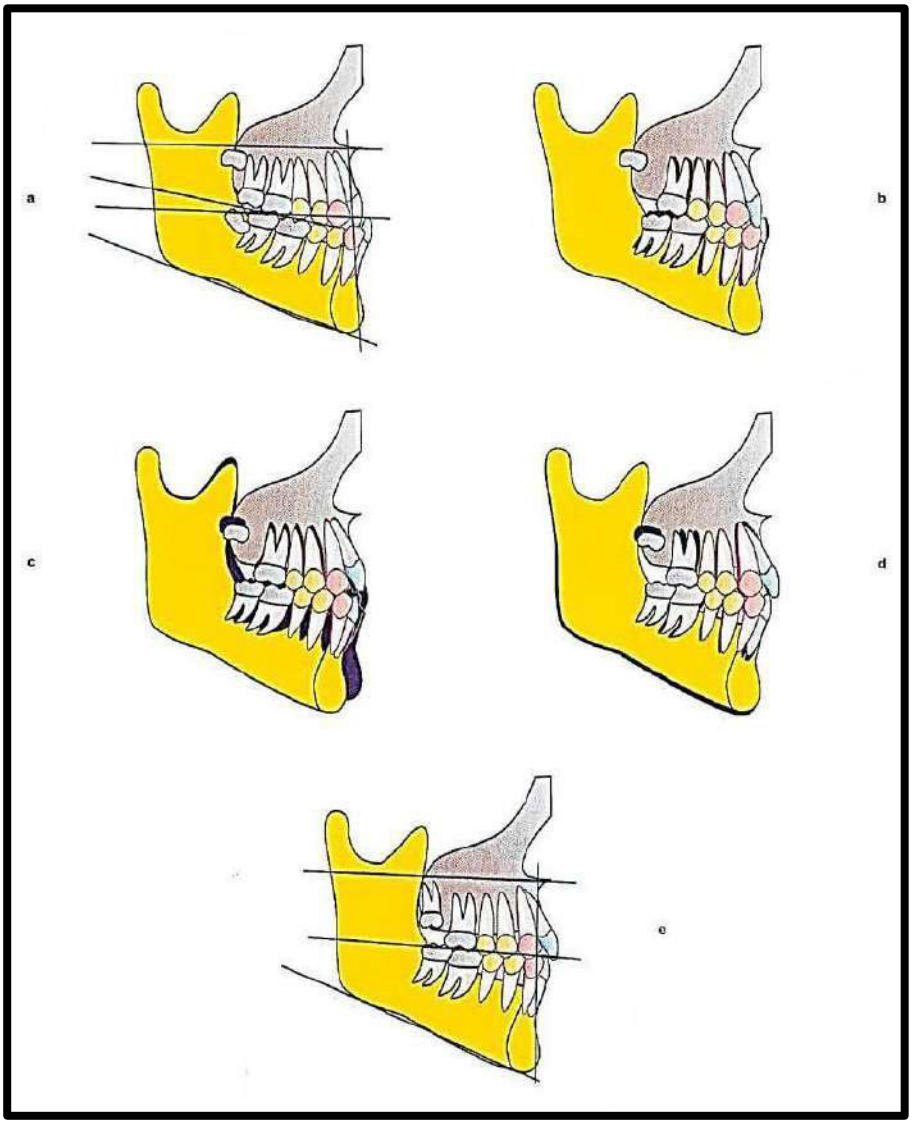

Figura 25. **Ilustración del procedimiento de tratamiento en la maloclusión clase III (ángulo bajo).** *Fuente*. Datos tomados de Sato (2014)

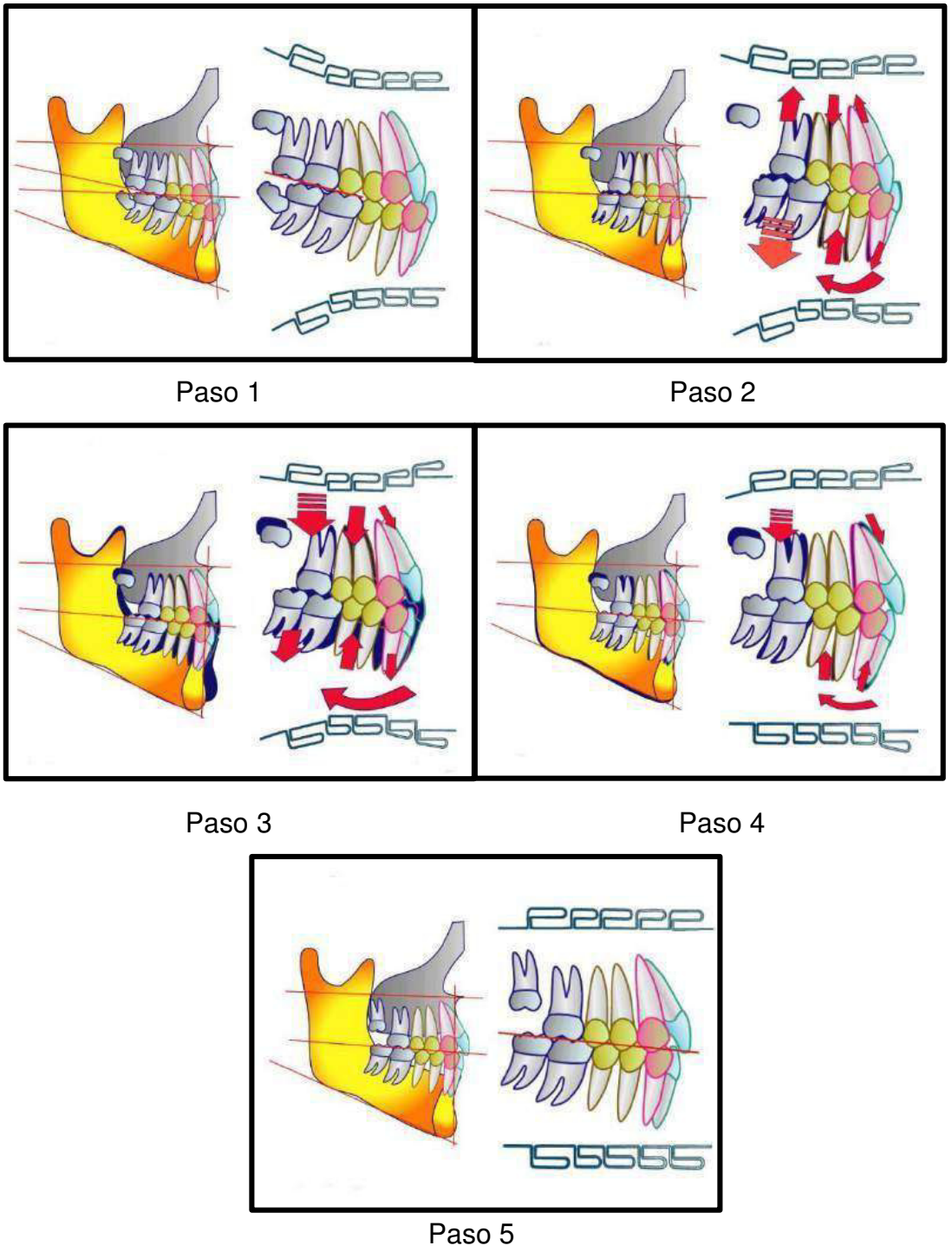

Figura 26. **Progreso del tratamiento de una clase III ángulo bajo: paso 1, nivelación; paso 2, eliminar la interferencia oclusal; paso 3, estabilizar la posición mandibular; paso 4, reconstruir el plano oclusal; paso 5, obtener una oclusión funcional.** *Fuente.* Datos tomados de Sato (2002)

2.2.6 Estabilidad en el tratamiento de mordida abierta

El problema de la mordida abierta anterior es mantener la oclusión positiva del overbite en el periodo de pos-retención debido al alto promedio de recidiva. La recaída o inestabilidad se refiere a la predisposición a que la mordida abierta anterior se repita después del tratamiento; resultando en una disminución en la sobreposición de los incisivos o una reapertura del espacio interincisal (sobreposición negativa). Las recidivas después del tratamiento pueden ser atribuidos a la postura lingual, patrón de crecimiento (etiología), parámetros de tratamiento (gravedad, y etapa de inicio del tratamiento) e inestabilidad del fragmento quirúrgico.[46, 47]

El tratamiento temprano de esta maloclusión, durante la dentición decidua o mixta, generalmente brinda los mejores resultados con la menor recaída, probablemente porque la corrección espontánea de la mordida abierta en las edades tempranas puede ser parte del proceso de desarrollo. La falta de respuesta exitosa a los enfoques de corrección temprana puede ocurrir en pacientes con mordidas abiertas como consecuencia del síndrome de Down u otras anomalías hereditarias o congénitas. Por otro lado, durante la dentición permanente, dependiendo de la gravedad de la afectación esquelética, la cirugía ortognática es de gran ayuda cuando se combina con el tratamiento de ortodoncia para proporcionar estabilidad en la maloclusión.[47]

Janson et al.[47] describieron un estudio sobre la estabilidad de la mordida abierta después del tratamiento y concluyeron que el 35% tenía más de 3 mm de recidiva. También mencionaron otro estudio postratamiento de la mordida abierta anterior y vieron la estabilidad de la oclusión en el 75% de los pacientes evaluados al menos 1 año después del tratamiento. La adaptación incompleta de la postura de la lengua puede llevar a una tendencia al retorno de la mordida abierta después del tratamiento, aunque la presión de la lengua y el labio durante la función (por ejemplo, tragar, hablar y masticar) son relativamente poco importantes como determinantes en la maloclusión. Por lo tanto, la terapia miofuncional generalmente se recomienda después del tratamiento para ayudar a eliminar la mala posición de la lengua.[47]

Kim[47] estudió la estabilidad de la mordida abierta con la técnica de Multiloop Edgewise Arch Wire (MEAW). En el año 2000, Kim estudió la estabilidad después del tratamiento con la técnica MEAW en pacientes con y sin crecimiento y concluyo que la corrección con la terapia MEAW fue muy estable. Durante el seguimiento por 2 años mostró una recidiva de 0,23 mm en el grupo con crecimiento y de 0,35 mm en el grupo sin crecimiento, pero no fueron significativas.[48]

Kucukeles et al.[46], utilizaron alambres de níquel-titanio en esa técnica y concluyeron que esta mecanoterapia proporciona resultados estables y similares a los observados por Kim.

Greenlee et al.[46], realizó un meta análisis sobre la estabilidad del tratamiento de la mordida abierta en tratamientos quirúrgicos y no quirúrgicos. Se concluyó que no hay evidencia sobre el control para determinar la eficacia terapéutica o la estabilidad en el tratamiento con mordida abierta anterior, sea para la técnica quirúrgica o no quirúrgica. Un análisis de estudios de series de casos con seguimientos a largo plazo de al menos 1 año indicó que tanto los procedimientos quirúrgicos como los no quirúrgicos los tratamientos pueden cerrar las mordidas abiertas y son propensos a algunas recaídas. La estabilidad con cualquiera de las modalidades de tratamiento es superior al 75%. El supuesto de que el tratamiento no quirúrgico de la mordida abierta anterior es mucho menos estable puede ser infundado, pero se deben realizar estudios controlados de nivel superior para confirmar esto.[46]

Foosiri et al.[49], estudiaron la estabilidad de la mordida abierta anterior en dentición permanente tratados usando métodos con extracción o sin extracción: una revisión sistemática y un meta-análisis de cada método. Los estudios fueron considerados para evaluación si estos reportaban mediciones de overbite en el pretratamiento, postratamiento y menos de 1 año de posretención para pacientes ortodónticos sin cirugía con dentición permanente, tratados con métodos con extracción y sin extracción. El rango de promedio de estabilidad fueron 93.53% y 73.68% en casos con extracción y sin extracción, respectivamente. Sin embargo, un meta-análisis fue

conducido para comparar el overbite entre el postratamiento y la pos-retención dentro de cada método. Los resultados mostraron un cambio no significativo en casos con extracción, pero mostraron un cambio significativo en casos sin extracción. Las conclusiones fueron que los hallazgos indicaron una recidiva no significativa en casos con extracción, pero una recidiva significativa en casos sin extracción. Sin embargo, debido a la comparación no directa, el método de tratamiento óptimo para pacientes con mordida abierta con dentición permanente permanece cuestionable. Sin embargo, los estudios con un alto nivel de evidencia que comparan ambos métodos de tratamientos son necesarios para sacar una conclusión definitiva.

2.2.7 DEFINICIÓN DE TÉRMINOS:

Camuflaje: Es la compensación de la discrepancia de las bases óseas con el hueso de soporte

Mordida abierta: es cuando las piezas dentaria superiores e inferiores no hacen contacto y no alcanza el plano oclusal.

APDI: indica la severidad de la posición anteroposterior de maxila y mandíbula; en sentido sagital.

ODI: indica la severidad de la sobremordida y la mordida abierta; en sentido vertical.

CF: es la combinación del ODI y el APDI, nos indica la severidad en sentido vertical y sagital.

MEAW: Multiloop Edgewise Arch Wire

Tip back: es el doblez para inclinar la pieza dentaria hacia distal

Step back: es un doblez que permite mover a la pieza dentaria hacia atrás.

Step up: es el doblez que permite mover la pieza dentaria en sentido vertical, ya sea, intruyendo en la pieza dentaria superior o extruyendo en la pieza dentaria inferior.

Step down: es el doblez que permite mover la pieza dentaria en sentido vertical, ya sea, extruyendo en la pieza dentaria superior o intruyendo en la pieza dentaria inferior

Essix: es una lámina termoplástica transparente que se usa como contención al finalizar el tratamiento de ortodoncia.

FH: es un plano que va desde el punto porión hasta punto orbitario inferior luego se traza la horizontal de Frankfort.

OB: Overbite (sobremordida)

Loops: Ansas realizadas en el arco

CAPITULO 3: METODOLOGIA

3.1 Caso clínico

3.1.1 Seminario del caso clínico inicial

Presentación del paciente

Paciente de 25 años 10 meses de sexo masculino, mestizo, se acerca a la Clínica de Posgrado de la Facultad de Odontología de la UNMSM, indica como motivo de consulta “vengo para corregirme mis dientes inferiores”, estado de salud general ABEG y LOTEP.

Análisis de fotografía.

Fotografía frontal.

Tipo facial	Dólicofacial
Simetría de la cara	Asimétrico
Constitución	Delgada
Labios	Competencia labial
Tercio inferior	Aumentado
Otros	Ninguno

Fotografía de perfil.

Tipo facial	Dólicofacial
Tipo de perfil total	Recto
Tercio inferior	Aumentado
Competencia labial	Competencia labial
Plano mandibular	Hiperdivergente

Análisis de arcos

Análisis de la arcada dentaria:

- Maloclusión clase III de Angle
- Relación molar clase III en el lado derecho
- Relación molar clase III en el lado izquierdo
- Relación canina clase III en el lado derecho
- Relación canina clase III en el lado izquierdo
- Overjet: 0mm
- Overbite: -5%
- Discrepancia Bolton: Exceso de masa dentaria posteroinferior de 1mm.

FOTOGRAFÍA EXTRAORAL DEL CASO CLÍNICO INICIAL

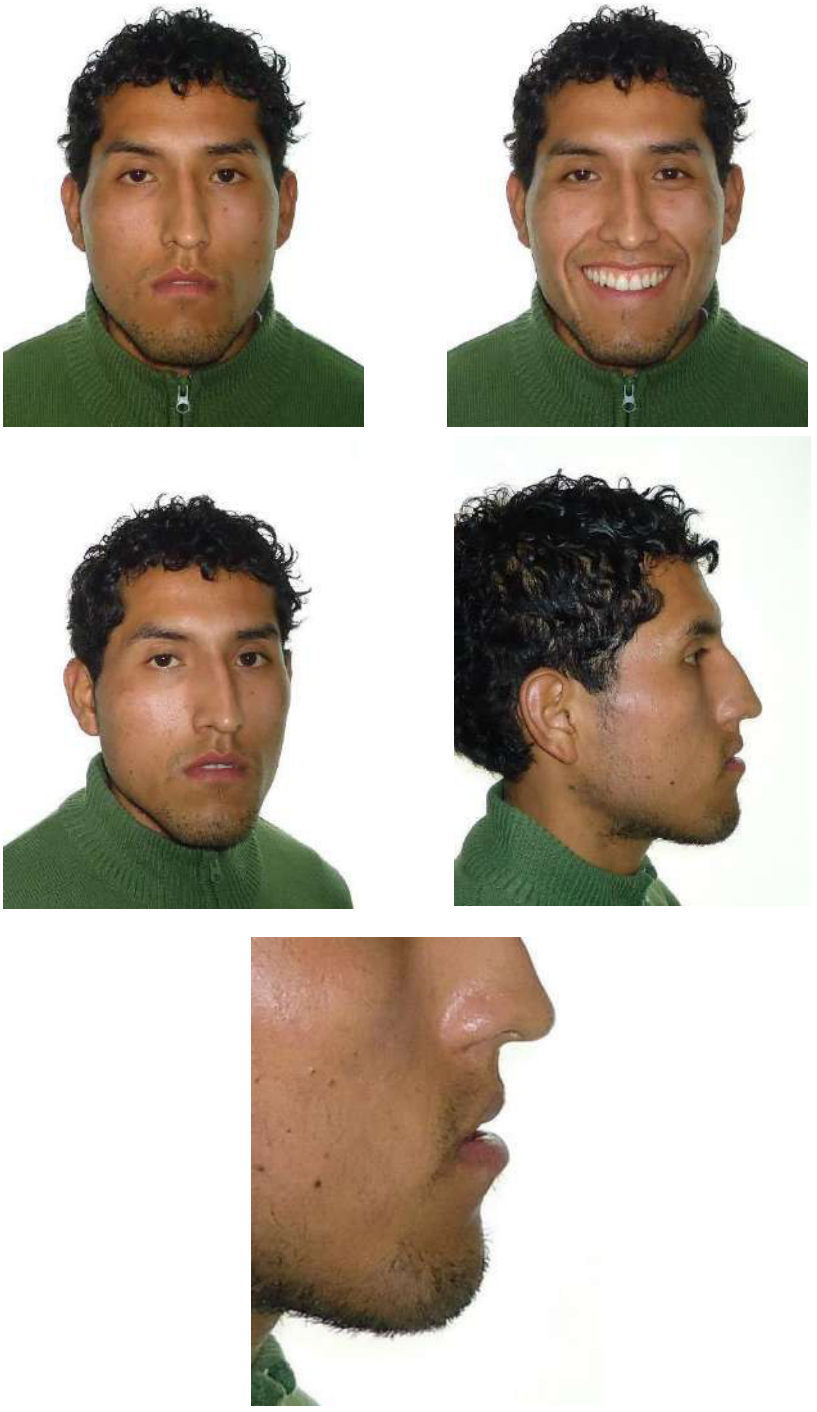

F*igura 27*. **Fotografías extraorales iniciales: frontal, sonrisa, 45°, perfil y tercio inferior.**

Análisis del arco superior e inferior

	Superior	Inferior
Forma de arco	Parabólico	Parabólico
Distancia Intermolar (Moyers)	56 mm	47 mm
Correspondencia molar	51 mm	47 mm
Distancia intercanina	39 mm	28 mm
Simetría anteroposterior	Pza. 2.3 1mm mesial a 1.3 Pza. 2.6 1mm mesial con respecto a 16.	Pza. 4.3 en simetría con 3.3 Pza. 4.6 en simetría con 3.6
Simetría transversal	Pza. 2.3 en simetría con 13 Pza. 2.6 en simetría con 1,6.	Pza. 4.3 1mm expandida a 3.3 Pza. 4.6 en simetría con 3.6
Giroversiones	16-15-11-21-25-26	31-41-42-43-44
Apiñamiento	--------	Anterior
Ausencias	1.8 – 2.8	3.8-4.8
Curva de Spee		Derecha: 1mm Izquierda: 1mm

FOTOGRAFÍA INTRAORAL DEL CASO CLINICO INICIAL



Figura 28. **Fotografías intraorales iniciales**

MODELO DE ESTUDIO DEL CASO CLÍNICO INICIAL

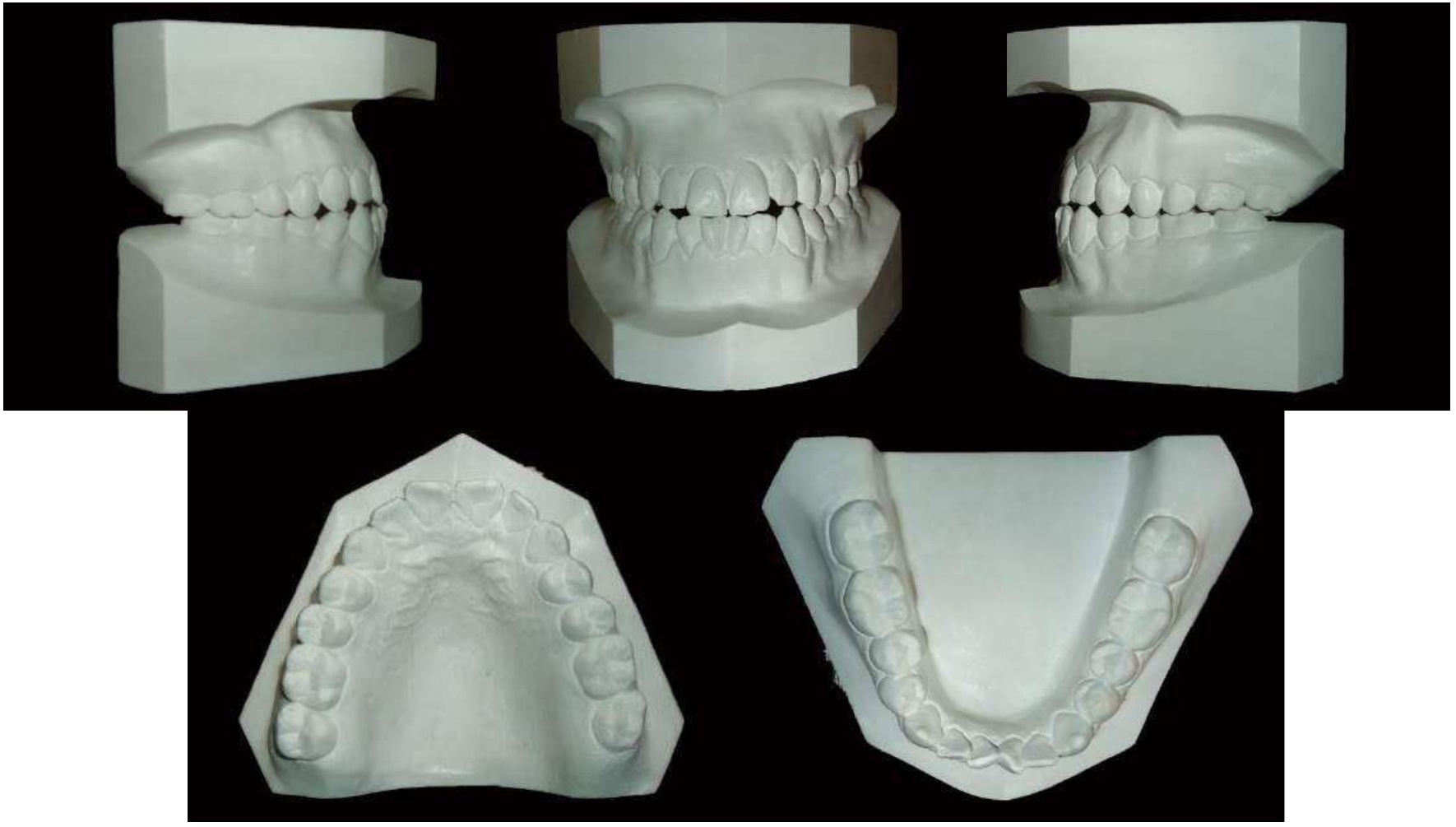

Figura 29. **Fotografías del modelo de estudio inicial**

Análisis radiográfico

Radiografía panorámica

- Cornetes y septum nasal aparentemente sin alteración
- Seno maxilar aparentemente simétricos.
- Estructuras dentarias: raíces en forma cónicas.
- Estructuras óseas de características aparentemente normales, cóndilos corticalizados y asimétricos.
- Vías aéreas: aparentemente normales

Radiografía cefalométrica

- Patrón esquelético clase III
- Incisivo superior protruido y extruido
- Incisivo inferior protruido, lingualizado e intruído.
- Tuvo crecimiento mandibular hiperdivergente.
- Perfil recto
- Vías aéreas permeables.

Análisis cefalométrico

Patrón esquelético:

- Relación esquelética clase III
- Longitud maxilar disminuido y en retroposición.
- Longitud mandibular aumentada.

Patrón dentario:

- Incisivos superiores protruidos y extruído.
- Incisivos inferiores protruido, lingualizado e intruído.
- Primer molar superior distalizada.

Crecimiento mandibular:

- La dirección de crecimiento es en sentido horario, hiperdivergente.

Perfil de tejidos blandos:

- Perfil recto y labio superior retruído y labio inferior protruido.

RADIOGRAFÍAS CEFALOMÉTRICAS DEL CASO CLÍNICO INICIAL

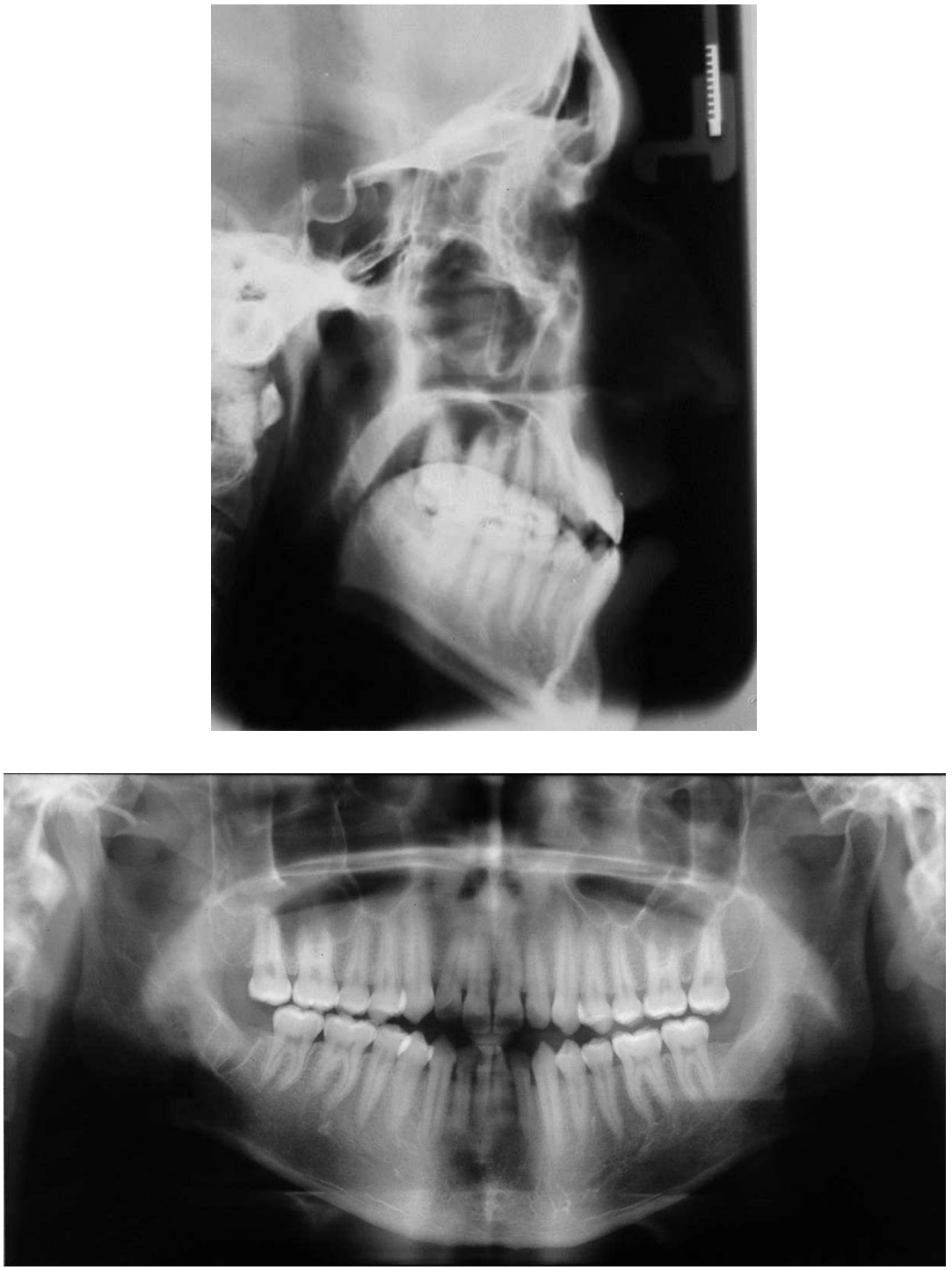

Figura 30. **Radiografía lateral (arriba) y panorámica (abajo) inicial**

TRAZADO DE STEINER, DOWNS Y TWEED DEL CASO CLÍNICO INICIAL

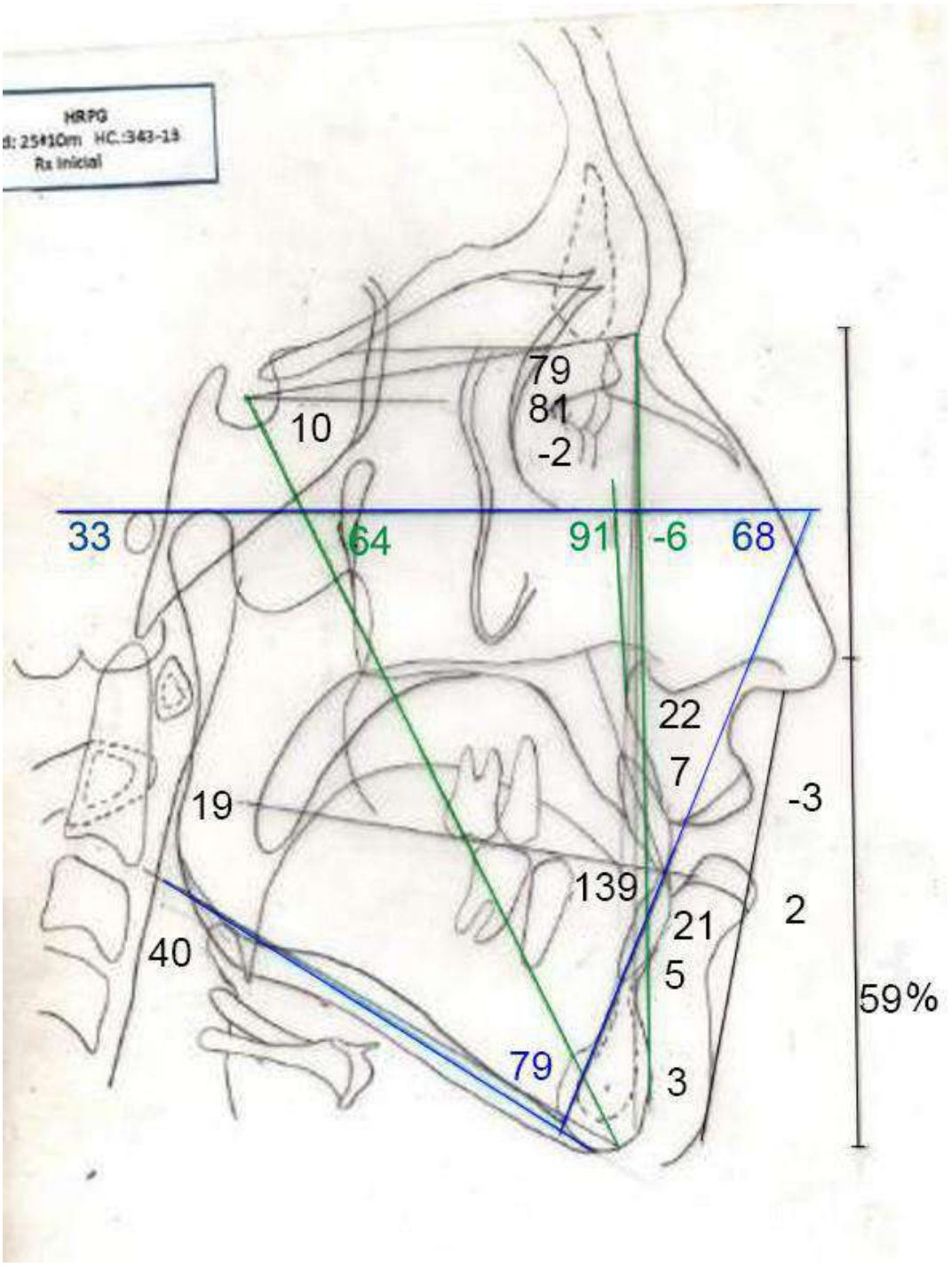

Figura 31. **Las medidas me indican una relación esquelética clase III, incisivos superiores protruidos, incisivos inferiores lingualizado y protruido, un FMA hiperdivergente y un ángulo de convexidad recto.**

Tabla 3: **Valores iniciales del paciente en los trazados cefalométricos de Steiner, Downs y Tweed.**

ANÁLISIS DE STEINER			
Medida	**Normal**	**Paciente**	**Conclusiones**
SNA	82	79	**Patrón Esquelético:** Relación esquelética clase III con retrusión maxilar.
SNB	80	81	
ANB	2	-2	
Frankfort – SN	7	10	
SND	76/77	78	
1 - NA	4	7	**Patrón Dentario:** **Superior**: protruido **Inferior:** lingualizado y protruido
1 . NA	22	22	
1 – NB	4	5	
1 . NB	25	21	
Pog : NB	---	3	**Perfil total:** Hiperdivergente
Pog : NB – 1 : NB	---	1 : 2	
1 : 1	131	139	
Ocl : SN	14	19	
GoGn : SN	32	40	
S – LS	0	-3	**Perfil del 1/3 inferior:** Labio superior retruído. Labio inferior protruido.
S – LI	0	2	
ANÁLISIS DE DOWNS			
Eje Y	59.4° (53-66)	64	Crecimiento normodivergente
Ángulo Facial	87.8° +/- 5	91	Mentón en normoposición
Ángulo de la Convexidad	0° (-8.5 a 10)	-6	Perfil recto
Prop. Faciales 1/3 inf.	Inf: 57%	59%	Tercio inferior aumentado
	Sup: 43%	41%	
ANÁLISIS DE TWEED			
	Normal	Paciente	Corrección
FMA	25	33	33
FMIA	68	68	65
IMPA	87	79	82

TRAZADO DE RICKETTS DEL CASO CLÍNICO INICIAL

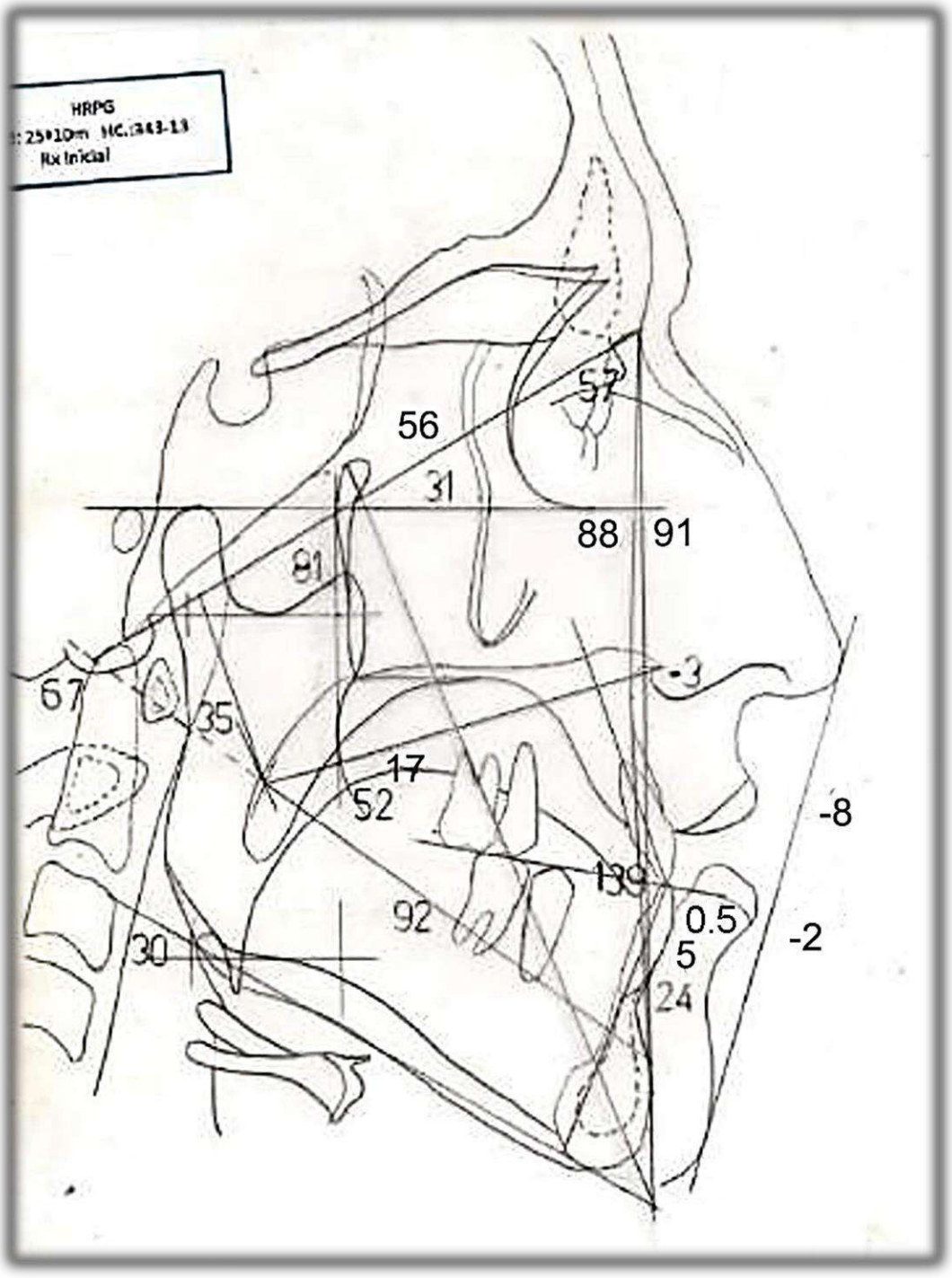

Figura 32. **Las medidas me indican un eje facial con rotación hacia abajo y hacia atrás aumentando el componente vertical anterior, la línea estética me indica labios superior e inferior retruídos.**

Tabla 4. **Valores iniciales del paciente en el trazado cefalométrico de Ricketts.**

ANÁLISIS DE RICKETTS			
MEDIDAS	**VALORES**	**PACIENTE**	**CONCLUSIONES**
Relación Ant-Post			
Longitud craneal anterior	55±2.5	56	BCA disminuido
Variación max	63±3	57	retrusión maxilar
Profundidad max.	90±3	88	tamaño del maxilar disminuido
Convexidad facial	2mm±2	-3	clase III
Longitud mandibular	65±2.7	92	longitud del cuerpo mandibular aumentado
Profundidad facial-ángulo de Downs	87±3	91	normoposición mandibular
Deflexión craneana	27±3	31	dolicofacial
Eje facial	90±3	81	hiperdivergente
Relación Vertical			
Angulo del plano mandibular	26±4	30	tuvo crecimiento mandibular hiperdivergente
Arco mandibular	26±4	35	neuromuscular fuerte
Altura facial ant-inf	47±4	52	AFAI aumentado
Altura facial total	60±3	67	AFT aumentado
Dientes			
Posición M sup	edad+3	19	1M distalizada
Angulo interincisivo	130±10	139	Lingualizado
Extrusión I inf	1.25±2	0.5	en la norma
Protrusión I inf	1 mm+/-2	5	protruido
Inclinación del I inf	22±4	24	en la norma
Estética			
Plano estético	-2mm ±2	-8 / -2	LS retruído

TRAZADO DE BJORK-JARABAK DEL CASO CLÍNICO INICIAL

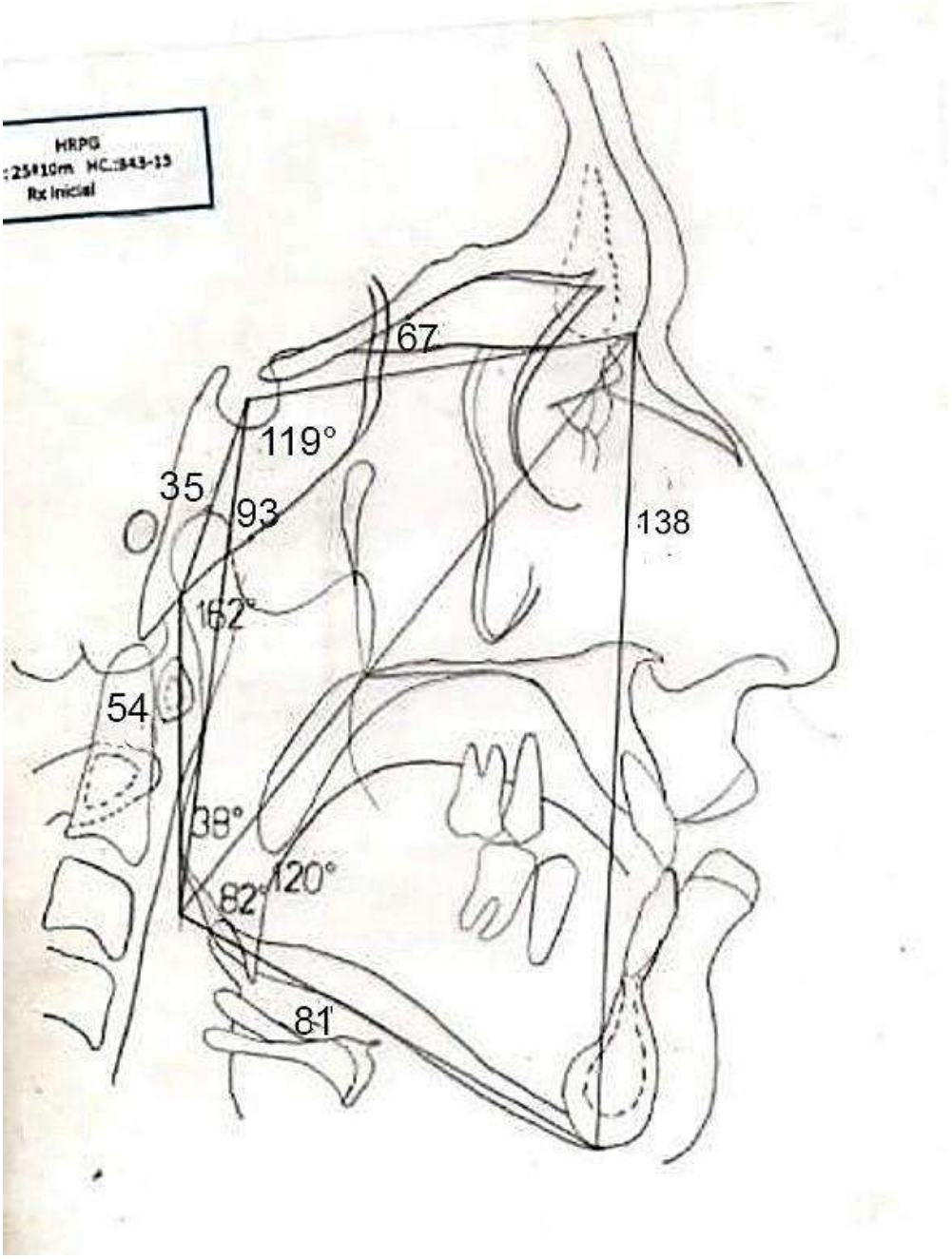

Figura 33. **Las medidas me indican que la rama tuvo un crecimiento en sentido vertical y la mandíbula tuvo una rotación horaria.**

Table 5. **Valores iniciales del paciente en el trazado cefalométrico de Bjork-Jarabak**

ANÁLISIS DE BJORK-JARABAK			
ÁNGULOS	**NORMAL**	**PACIENTE**	**INTERPRETACIÓN**
Silla	122° +/- 5	119	en la norma
Articular	143° +/- 6	162	tendencia dolicofacial con un retrognatismo mandibular.
Goniaco	130° +/- 7	120	rotación mandibular ascendente
Goniaco superior	52° - 55°	38	crecimiento vertical de la rama.
Goniaco inferior	70° - 75°	82	crecimiento del cuerpo mandibular en sentido horario
LÍNEAS	NORMAL	CORRECCIÓN	PACIENTE
SN	71 +/- 3	74 +/- 3	67
Go – Me	71 +/- 5	74+/- 3	81
Rama mandibular	44 +/- 5	47 +/-5	54
BC media	32 +/- 3	33.5+/-3	35
AFA	105 – 120	111.9 - 126.9	138
AFP	70 – 85	77.8 -92.8	89
	PACIENTE	NORMAL	CONCLUSIÓN
SUMATORIA DE ÁNGULOS	401	396° +/- 6	Tipo de crecimiento normodivergente
ESFERAS ROTACIONALES	64%		Crecimiento rotacional antihorario

TRAZADO DE McNAMARA DEL CASO CLÍNICO INICIAL

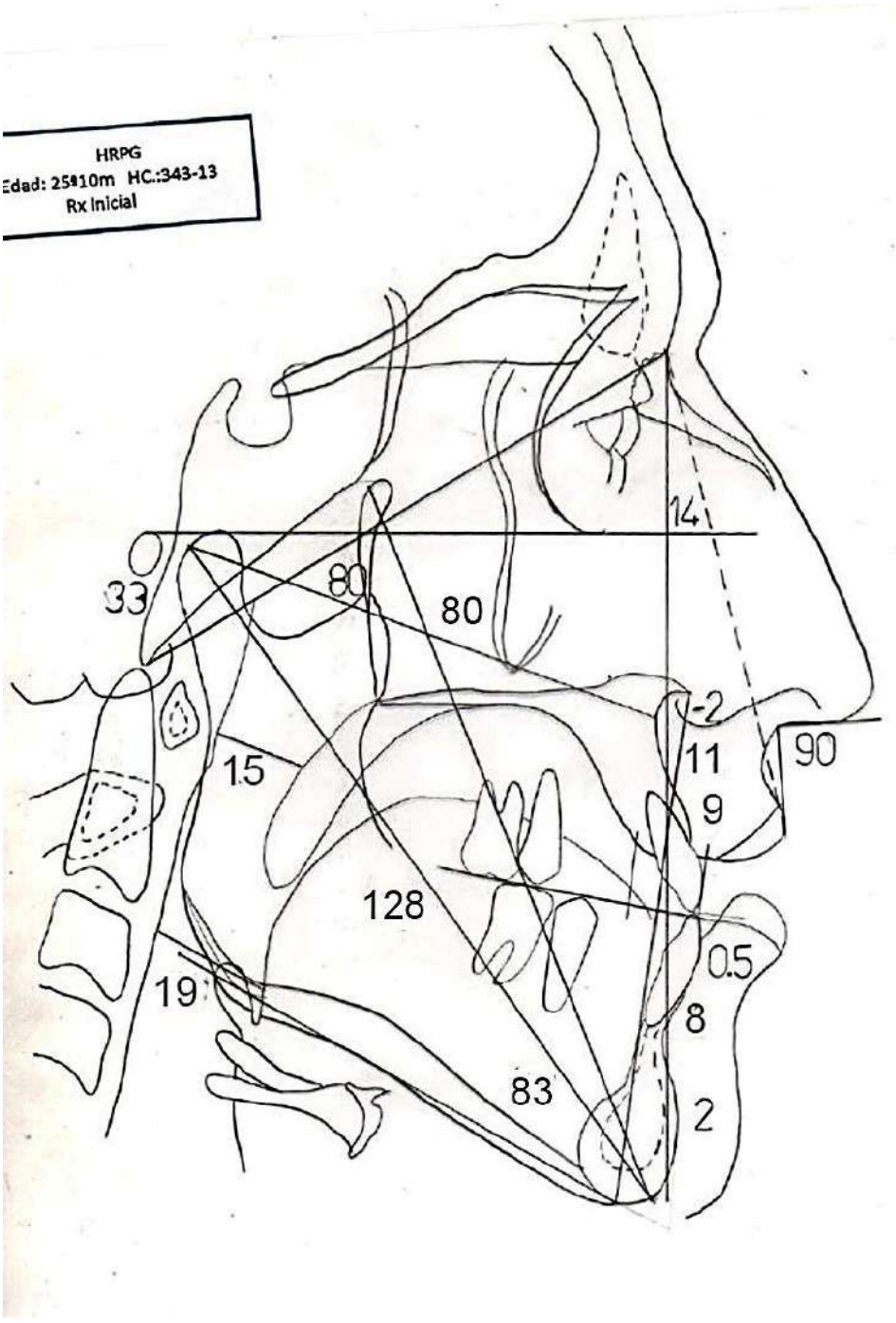

Figura 34. **Las medidas me indican una disminución de la longitud maxilar y en posición retruída, una longitud mandibular aumentada y un AFAI aumentado.**

Table 6: **Valores iniciales del paciente en el trazado cefalométrico de Mc Namara.**

ANÁLISIS DE Mc NAMARA			
MEDIDAS	**NORMAL**	**PACIENTE**	**INTERPRETACIÓN**
Posición de Maxila: NPer.A	Mixta= 0 H= 1+/- 2,7mm M= 0+/-2,7mm	-2	maxilar en retroposición
Longitud Mandibular: Co-Gn	Mixta: 105 – 108 M= 120+/- 5,3 H= 132+/-6,8	128	en la norma
Longitud Maxilar: Co – A	Mixta: 85 M=91+/-4,3 H= 99,8+/-6	80	longitud maxilar disminuido
Diferencia Mandibulo – Maxila	Mixta: 23 M= 29+/- 3,3 H= 32+/-4	52	desproporcional
AFAI (ENA – Me)	Mixta: 60 -62 M= 66,7+/- 4 H= 74,6+/-5	83	aumentado
Plano Mandibular (FMA)	M= 22,7°+/- 4 H= 21,3° +/-4	33°	crecimiento mandibular hiperdivergente
Eje Facial (Ba.N – Pt.Gn)	90°+/- 3	80°	tendencia crecimiento hiperdivergente
Pog – Nper	Mixta= -6 a -8 M= -4 a 0 H= -2 a +4	2	mentón en normoposición
Inc. Sup. (//NPer por A hacia Vestibular IS)	4 – 6 mm	11	protrusión de IS
Inc. Inferior (APog – Vest. Ii)	1 – 3 mm	8	protrusión de II
Stomion – Borde Incisal	2 – 3 mm	9	incisivo superior extruido
Vertical Ii – Plano Oclusal	1 – 2 mm	0.5	intrusión de II
Áng. Naso Labial	110°	90°	cerrado
NPer – LS	14°	14°	normoposición de LS
Naso Faringe	Mixta= 12mm Perm= 17+/-3 10-12 +/- 3,5	15	Buena ventilación
Orofaringe		19	Buena ventilación
NORMAS COMPUESTAS	**Maxilar**	**Mandibular**	**AFAI**
TABLA	83	103-107	58-59
PACIENTE	80	128	83

TRAZADO DE USP DEL CASO CLÍNICO INICIAL

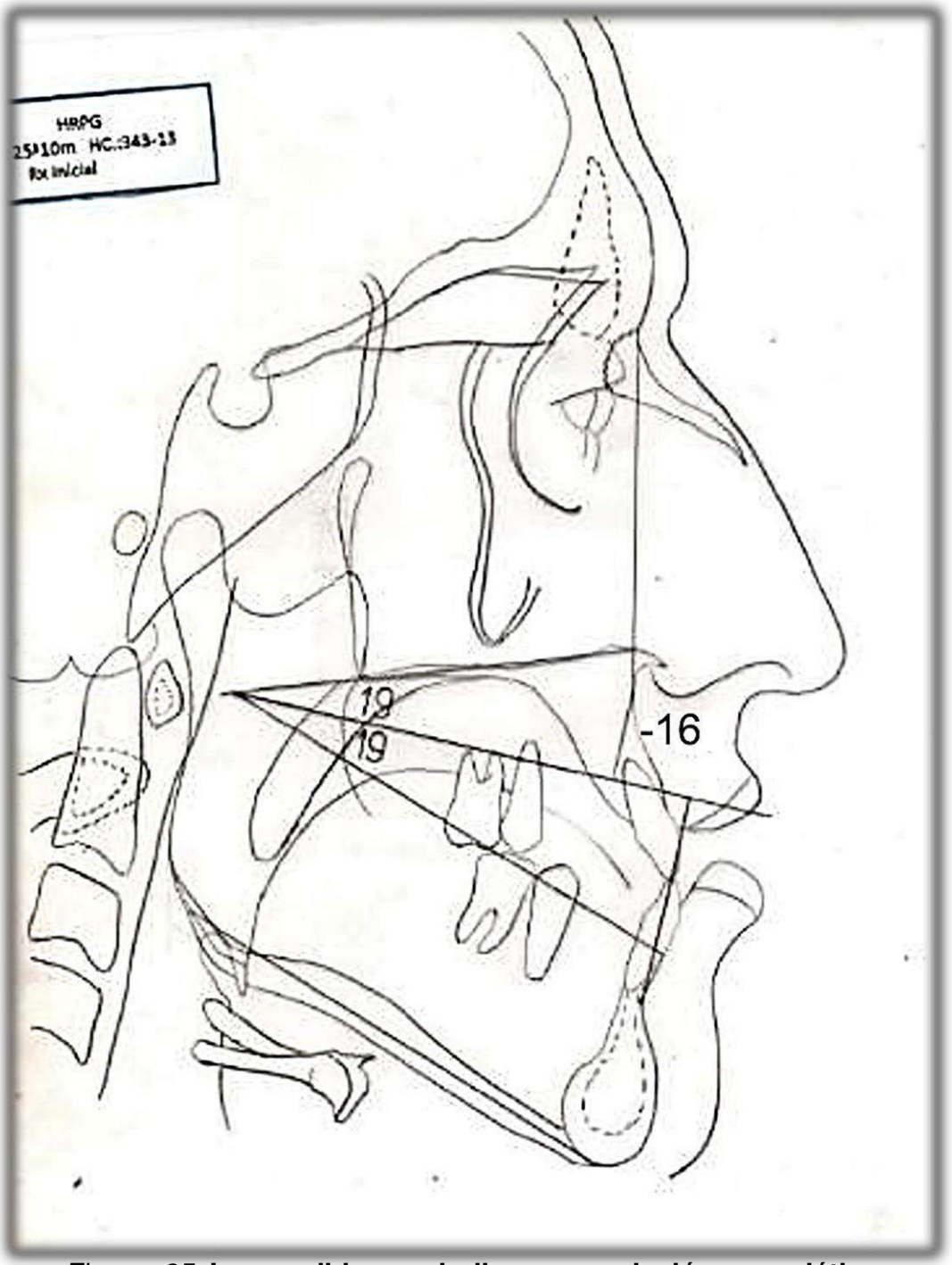

Figura. 35. **Las medidas me indican una relación esquelética clase III.**

Tabla 7. **Valores iniciales del paciente en el trazado cefalométrico de USP**

TRAZADO USP							
	CLASE II			**CLASE I**	**CLASE III**		
	Severo	Moderado	Leve	Ideal	Leve	Moderado	Severo
	2	0,5 -1	-2	-3 -4,5 -5,5	-6	-6,5 -7,5	-9
PACIENTE					-16		
CONCLUSIÓN	CLASE III						

TRAZADO DE KIM DEL CASO CLÍNICO INICIAL

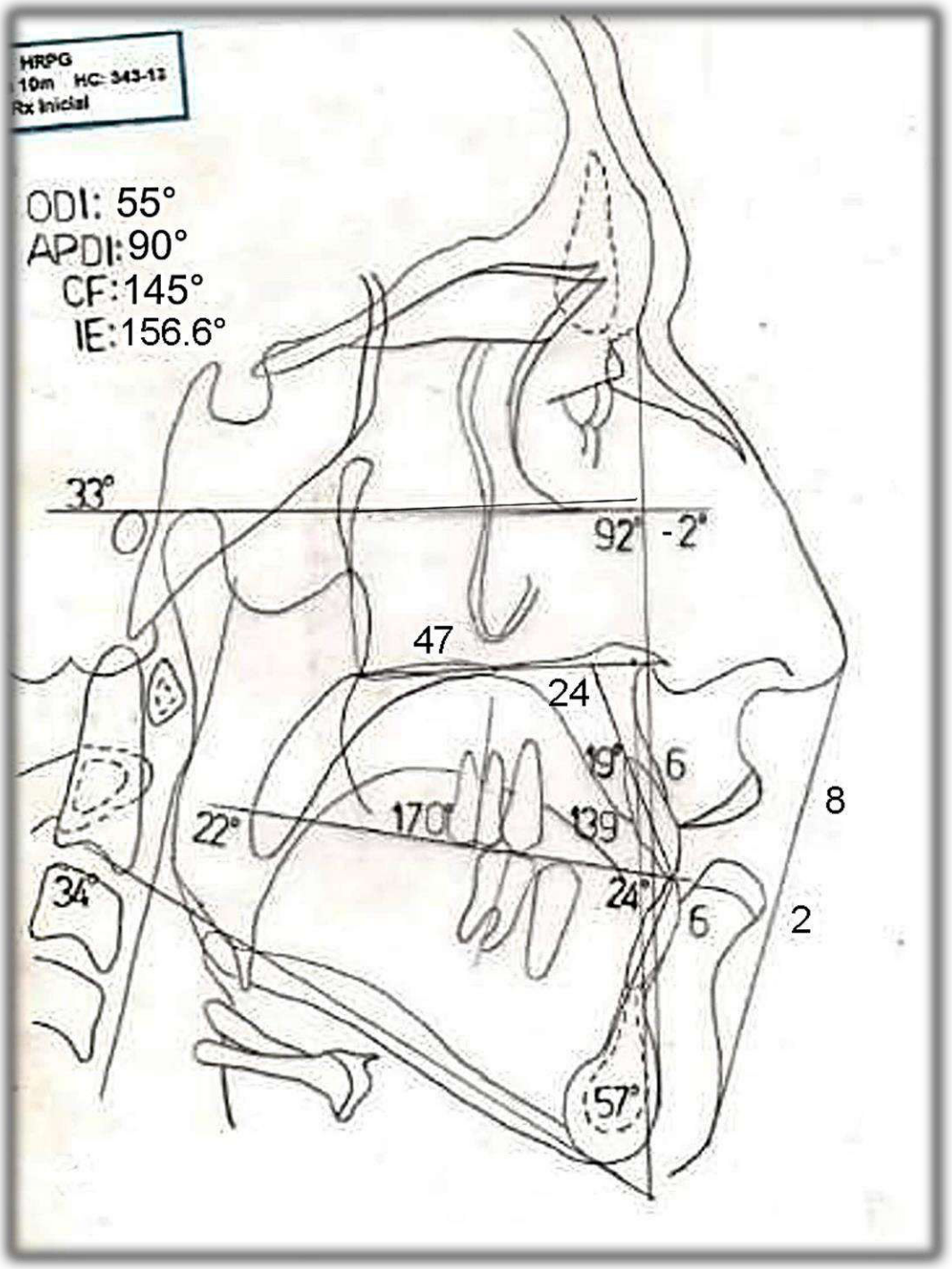

Figura 36. **Las medidas me indican un plano oclusal plano, presencia de discrepancia posterior, el ODI indica que existe mordida abierta, el APDI indica la relación esquelética clase III, el CF que requiere exodoncias y el IE que según la posición de los labios no requiere exodoncias.**

Tabla 8. **Valores iniciales del paciente en el trazado cefalométrico de Kim**

ANÁLISIS DE KIM			
MEDIDAS	NORMAL	PACIENTE	INTERPRETACIÓN
FH-MP	25.9 +/-4.3	33	Rotación hiperdivergente de la mandíbula con respecto al esqueleto craneofacial.
PP-MP	24.6 +/-3.9	34	Rotación hiperdivergente de la mandíbula.
OP-MP	13.2 +/-3.7	22	La mandíbula rota retrusivamente.
OP-MP/PP-MP	0.54	0.64	Aplanamiento del plano oclusal y la mandíbula se adaptará protrusivamente.
AB-MP	71.3 +/-4.4	57	Mandíbula prognática
A'-P'	50.0 +/-2.5	47	En la norma
A'-1era molar sup	23.0 +/-2.5	24	En la norma
A'-1era molar sup/A'-P'	0.46	0.5	Disminuido
Inc. Sup-AB (°)	31.7 +/- 4.0	19	Palatinizado
Inc. Sup-AB (mm)	9.5 +/-1.5	6	Retruído
Inc. Inf-AB (°)	25.4 +/-4.4	24	En la norma
Inc. inf-AB (mm)	6.2 +/-1.4	6	En la norma
Intermolar (°)	174.6 +/-3.7	170	Existe leve discrepancia posterior
ODI	71.95 (5.29)	55°	existirá mordida abierta
APDI	81.04 (4.35)	90°	clase III esquelética
CF	155° +/- 5	145°	requiere exodoncias
IE		156.6°	no requiere exodoncias

Evaluación de la tomografía Cone Beam:

Análisis de los cóndilos:

Corte axial sagital derecha

- Forma redondeada
- Presencia de corticalización
- Presencia de espacio

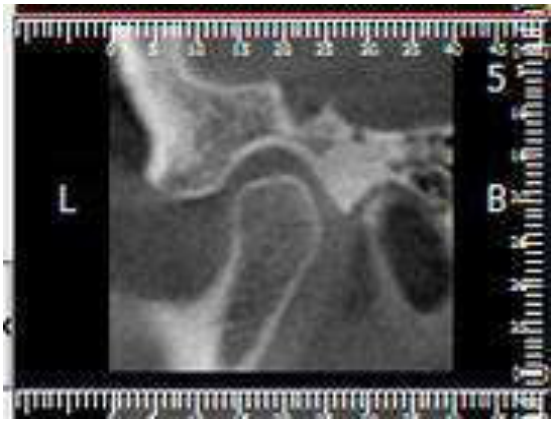

Figura 37

Corte axial sagital izquierda

- Forma redondeada
- Presencia de corticalización
- Presencia de espacio

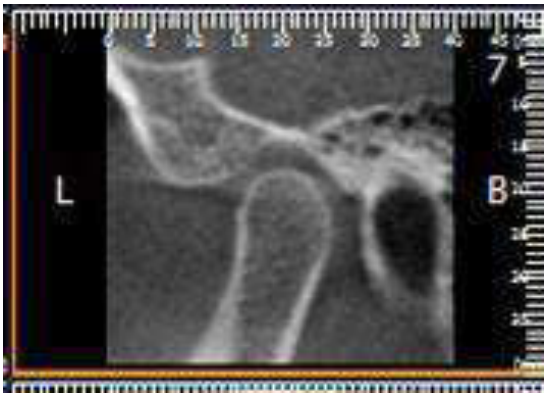

Figura 38

Corte axial latero medial derecho:

- Forma ovalada
- Presencia de corticalización.
- Presencia de espacio

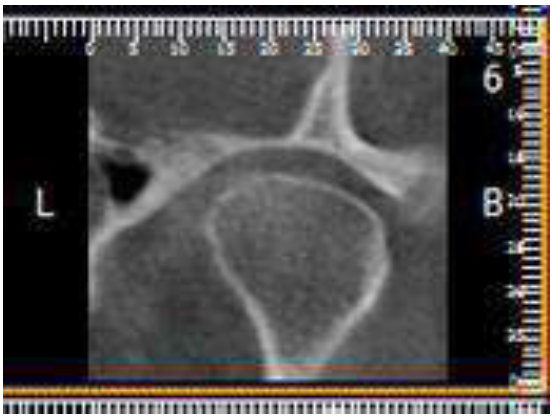

Figura 39

Corte axial latero medial izquierdo:

- Forma menos ovalada
- Presencia de corticalización.
- Presencia de espacio

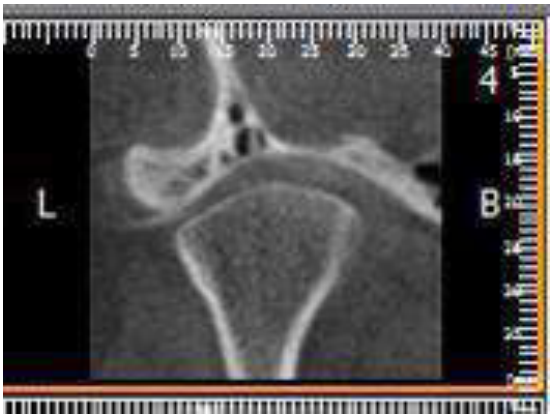

Figura 40

Análisis de la posición de las vértebras cervicales

Se observa la desviación de la apófisis odontoides y de las vértebras cervicales hacia la derecha con respecto a la línea media facial. A partir de la vértebra C6 se empieza a centrar hacia la línea media facial. Desde C1 hasta C6.

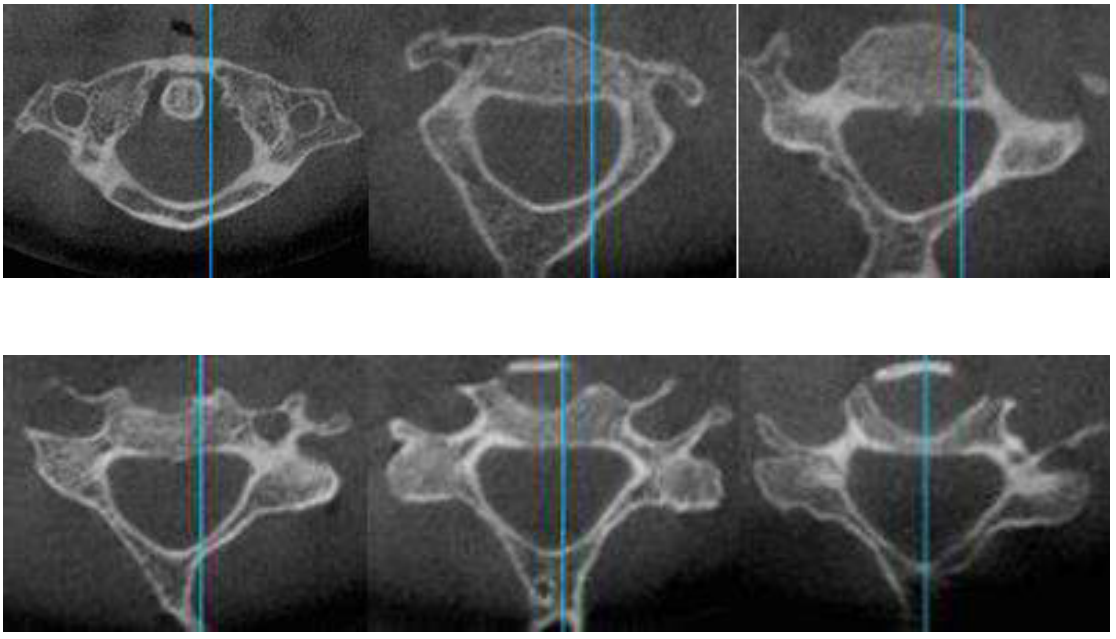

Figura 46. **Se observa una columna rectificada. El valor normal es de 8-12mm**

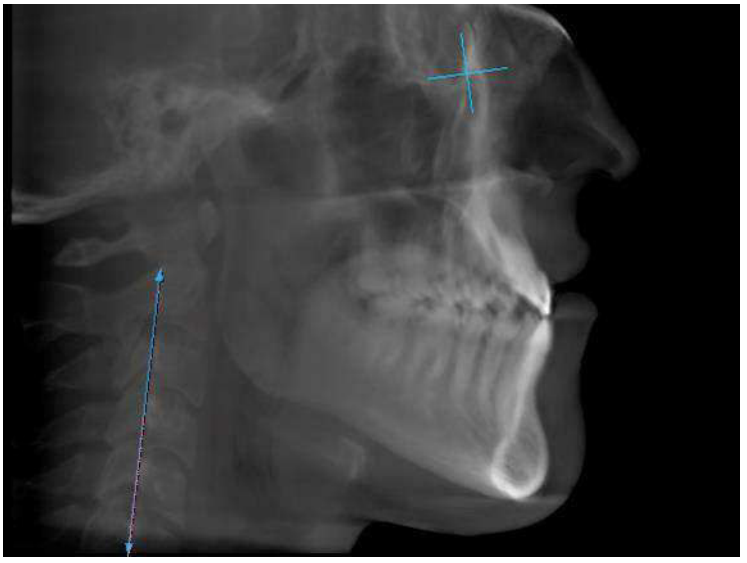

Figura 41

Análisis de las vías aéreas:

Vía aérea permeable.

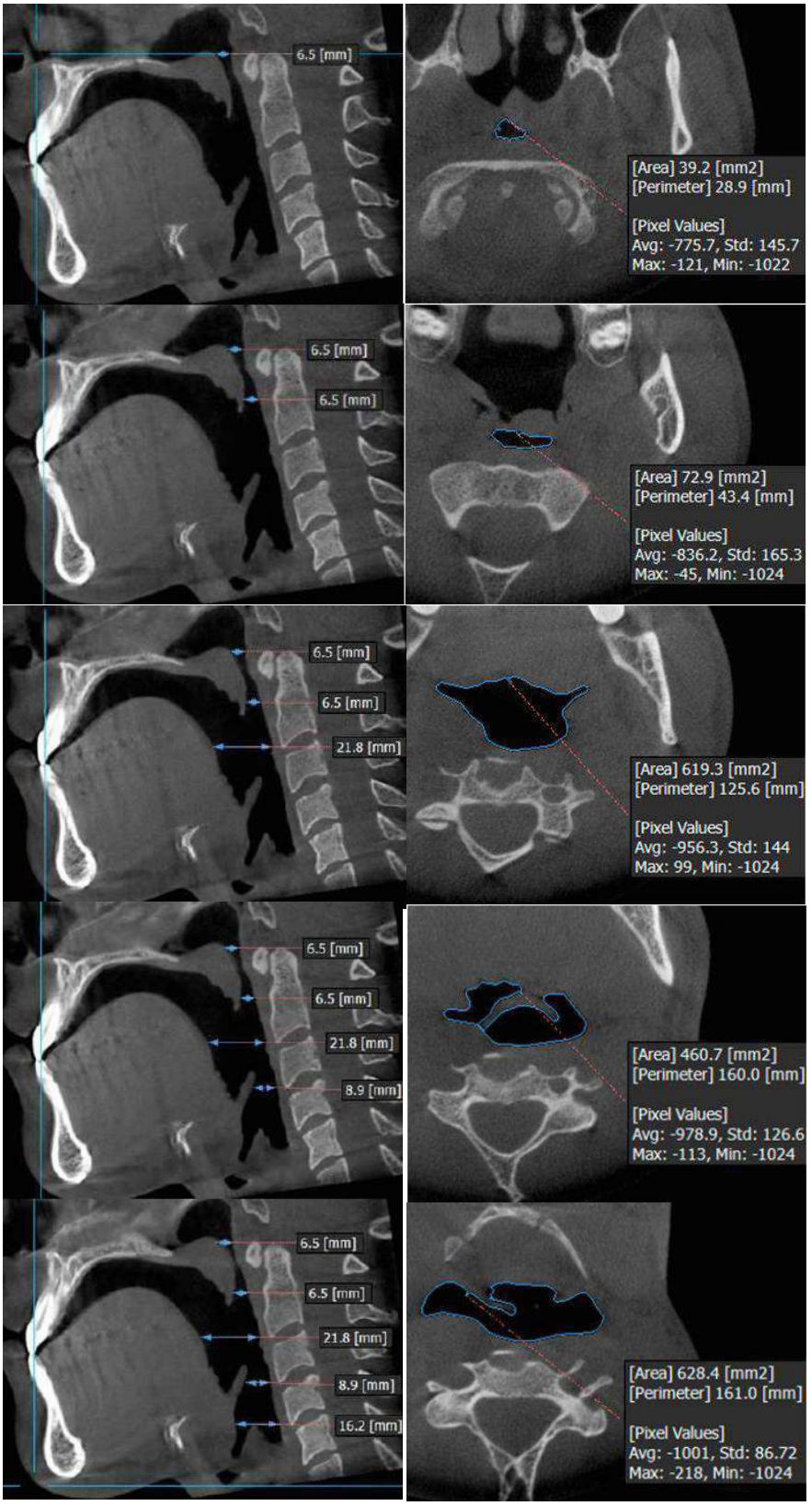

Figura 42

Sumario de Diagnostico

Paciente masculino de 25a 10m de edad, dólicofacial, dentición permanente y sin crecimiento presenta:

Componente funcional

- Frenillo lingual corto
- Deglución adaptada.

Tejido blando.

- Ángulo nasolabial cerrado
- Perfil del tercio inferior recto
- Retrusión del labio superior y protrusión del labio inferior.

Tejido esqueletal

- Patrón esquelético clase III con retrusión maxilar y protrusión mandibular.
- Maxilar en retroposición
- Mandíbula en normoposición.
- Tuvo crecimiento vertical de la rama.
- Tuvo crecimiento del cuerpo mandibular en sentido horario.
- Tuvo tendencia de crecimiento hiperdivergente de la cara.
- Perfil óseo recto.
- Dolicofacial
- AFP aumentada.
- AFT aumentada.
- AFAI aumentado
- ODI me indica que existe mordida abierta
- APDI me indica que estoy en una clase III esquelética.
- CF me indica que requiere exodoncias.

Tejido dentario

- Maloclusión clase III de Angle con mordida abierta.
- Apiñamiento dentario moderado inferior de -5.5mm

- Incisivo superior protruido y extruido
- Incisivo inferior lingualizado, protruido e intruído
- IE me indica que según la posición de los labios no requiere exodoncias.
- Exceso de masa dentaria posteroinferior de 1mm.
- Giroversiones múltiples.
- Curva de Spee derecha e izquierda inversa -1mm
- Plano oclusal superior plano.
- Asimetrías dentarias anteroposteriores.
- OJ disminuido (0mm)
- OB disminuido (-5%)

Objetivos de Tratamiento

Componente funcional

- Corregir el frenillo lingual corto
- Corregir la deglución adaptada

Tejidos blandos:

- Mejorar el perfil

Patrón esquelético

- Camuflar la relación esquelética clase III.
- Mantener el crecimiento hiperdivergente.
- Mantener la altura facial anteroinferior.

Patrón dentario

- Corregir la maloclusión dentaria clase III de Angle y la mordida abierta.
- Corregir el apiñamiento dentario moderado inferior de -5.5mm.
- Corregir el incisivo superior protruido y extruido.
- Corregir el incisivo inferior lingualizado, protruido e intruído
- Eliminar el exceso de masa dentaria posteroinferior de 1mm
- Corregir las giroversiones múltiples.

- Corregir la curva de Spee inversa de -1mm
- Empinar el plano oclusal
- Corregir las asimetrías dentarias anteroposteriores
- Corregir el OJ (disminuido)
- Corregir el OB (disminuido)
- Conseguir una buena intercuspidación con movimientos funcionales.

Plan de Tratamiento

Plan A: la primera opción fue el tratamiento ortoquirúrgico
Plan B: la segunda opción fue camuflaje con la técnica MEAW sin extracciones
Plan C: la tercera opción fue camuflaje con extracciones de 1eros premolares inferiores
Luego de presentar el caso se aprobó el plan B. El paciente no acepto el plan A por motivos económicos.

Secuencia de tratamiento:

Maxilar superior:

- Colocación de separadores
- Adaptación de bandas y soldado de tubos dobles convertibles MBT en las piezas 16, 26 y tubos simples MBT 17 y 27 y cementación.
- Instalación de brackets MBT slot 0,022”x0,028”.
- Alineamiento y nivelación.
- Colocación de arcos MEAW Elgiloy 0.017”x0.025” sin activaciones y con elásticos clase III cortos de 3 /16” de 6 onzas.
- Contención removible con arco de Hawley tipo circular.

Maxilar inferior

- Colocación de separadores
- Adaptación de bandas y soldado de tubos doble convertible MBT en 36, 46 y tubos simples MBT en 37, 47 y cementación.
- Instalación de brackets MBT slot 0,022” x 0,028”.

- Alineamiento y nivelación: arco thermo NiTi 0,014” para corregir las rotaciones de caninos y premolares.
- Colocación del arco MEAW de Elgiloy azul 0,017”x0,025” y elásticos en clase III cortos de 3/16” de 6 onzas.
- Realizar el doblez de Tip back desde el 1er premolar hasta la 2da molar.
- Alineamiento y nivelación de las piezas 31, 32, 41, 42 con arco de acero 0,016”.
- Stripping posterior.
- Arco continúo de acero 0,017” x 0,025” para realizar el torque.
- Contención fija.

Análisis del Set-up

Se vestibularizaron los incisivos superiores para conseguir un overjet adecuado.

Para eliminar el apiñamiento anteroinferior se realizó un stripping posteroinferior.

Pronóstico:

Favorable

Evolución de tratamiento

Se inicio el tratamiento instalando los brackets MBT con slot 22 en los dientes superiores e inferiores. En la arcada inferior se empezó con la corrección de las giroversiones de los caninos y premolares inferiores con un arco thermo Niti 0.014” no se instalaron los brackets en las piezas 31, 32, 41 y 42 para evitar el efecto no deseado de la vestibularización. En la arcada superior se colocó el arco MEAW de Elgiloy azul 0.017”x0.025” sin activación. (Figura 43).



Figura 43. **Paso de la alineación, nivelación y colocación de arcos MEAW junto con los elásticos en clase III**

Cuando el paciente regreso, se observó que la mordida abierta se había manifestado, entonces se procedió a instalar el arco MEAW inferior de Elgiloy azul 0.017”x0.025” con su respectiva activación de Tip back desde el primer premolar hasta el segundo molar junto con la colocación del elástico intermaxilar de clase III, desde el tercer loop superior al primer loop inferior. De esta manera, se empezó a corregir el problema sagital. Con los arcos MEAW terminamos de corregir las giroversiones de premolares. El arco MEAW superior no se le realizo ninguna activación y en las piezas 31, 32, 41 y 42 se instalaron los brackets. (Figura 43).

Durante la corrección sagital, en la arcada superior, se empezó a observar la vestibularización de los incisivos superiores y la formación de diastemas. Los diastemas se cerraron por la mesialización del sector posterior. En la arcada inferior se empezó a distalar el canino y el sector posterior con la fuerza de los elásticos cortos en clase III, dos elásticos en cada lado. En la corrección vertical, en la arcada superior, observamos la extrusión de los incisivos, caninos y premolares. En la arcada inferior, observamos la extrusión de caninos, premolares y molares. Todo esto se iba consiguiendo con el Tip back y el uso de los elásticos cortos de 3/16 de 6 oz. (Figura 43)

Una vez conseguido la relación canina en clase I, se colocó un arco thermo Niti inferior 0.014” para corregir el apiñamiento de las piezas 41, 42 y 32, al brackets de la pieza 31 solo se amarro con ligadura para evitar que se incline hacia lingual. No se indicó el uso de elásticos en clase III. Una vez corregido el apiñamiento de las piezas 41, 42 y 32 se retiró el brackets de la pieza 3.1 y se colocó un resorte en la pieza 31 para crear espacio y corregir el apiñamiento. Se realizo stripping por mesial de las piezas 33 y 43. No se indicó el uso de elásticos de clase III. (Figura 44).

Después de su control, se observó que la mordida se empezó abrir y se le indico de nuevo el uso de los elásticos en clase III desde el segundo loop superior hasta el brackets del canino inferior. Luego se decidió cambiar por un

arco de acero 0,016” con loop en forma de gota para tener un mejor control en el movimiento de los incisivos. (Figura 44)



Figura 44. **Paso de la corrección sagital, vertical y del plano oclusal**

Luego de corregirse el apiñamiento anteroinferior, se cambió de arco inferior a un acero 0,017” x 0,025” con torque negativo y al arco MEAW superior se le coloco torque positivo desde canino hasta el segundo molar y en el sector anterior se le coloco torque negativo para tener un mejor acople con los incisivos inferiores. (Figura 45)



Figura 45. **Se termina la corrección de la pieza 31 y luego se cambió a un arco acero 0,017” x 0,025” inferior y se dio torque negativo y en el arco MEAW superior se dio torque positivo.**

Por último, se retiró los brackets, se le realizo los movimientos funcionales como guía incisal y guía canina. Se le instalo la contención fija inferior por lingual desde la pieza 33 hasta la 43 y una contención removible superior Hawley circunferencial. (Figura 46 y 47)



Figura 46. **Realización de los movimientos funcionales: guía canina derecha, guía incisal y guía canina izquierda**



Figura 47. **Caso finalizado.**

SET-UP DEL CASO CLÍNICO



Figura 48. **Set-up inicial**

3.1.2 Seminario del caso clínico final

Presentación del paciente

Paciente de 28 años, sexo masculino, mestizo, estado de salud no relevante, en el procedimiento ortodóntico el tratamiento fue con la técnica MEAW sin extracciones. Se finalizó su tratamiento en noviembre del 2015.

Análisis de fotografía

Fotografía frontal

Tipo facial	Dólicofacial
Simetría de la cara	Asimétrico
Constitución	Delgada
Labios	Competencia labial
Tercio inferior	Aumentado
Otros	Ninguno

Fotografía de perfil

Tipo facial	Dólicofacial
Tipo de perfil total	Recto
Tercio inferior	Aumentado
Competencia labial	Competencia labial
Plano mandibular	Hiperdivergente

FOTOGRAFÍA EXTRAORAL DEL CASO CLÍNICO FINAL

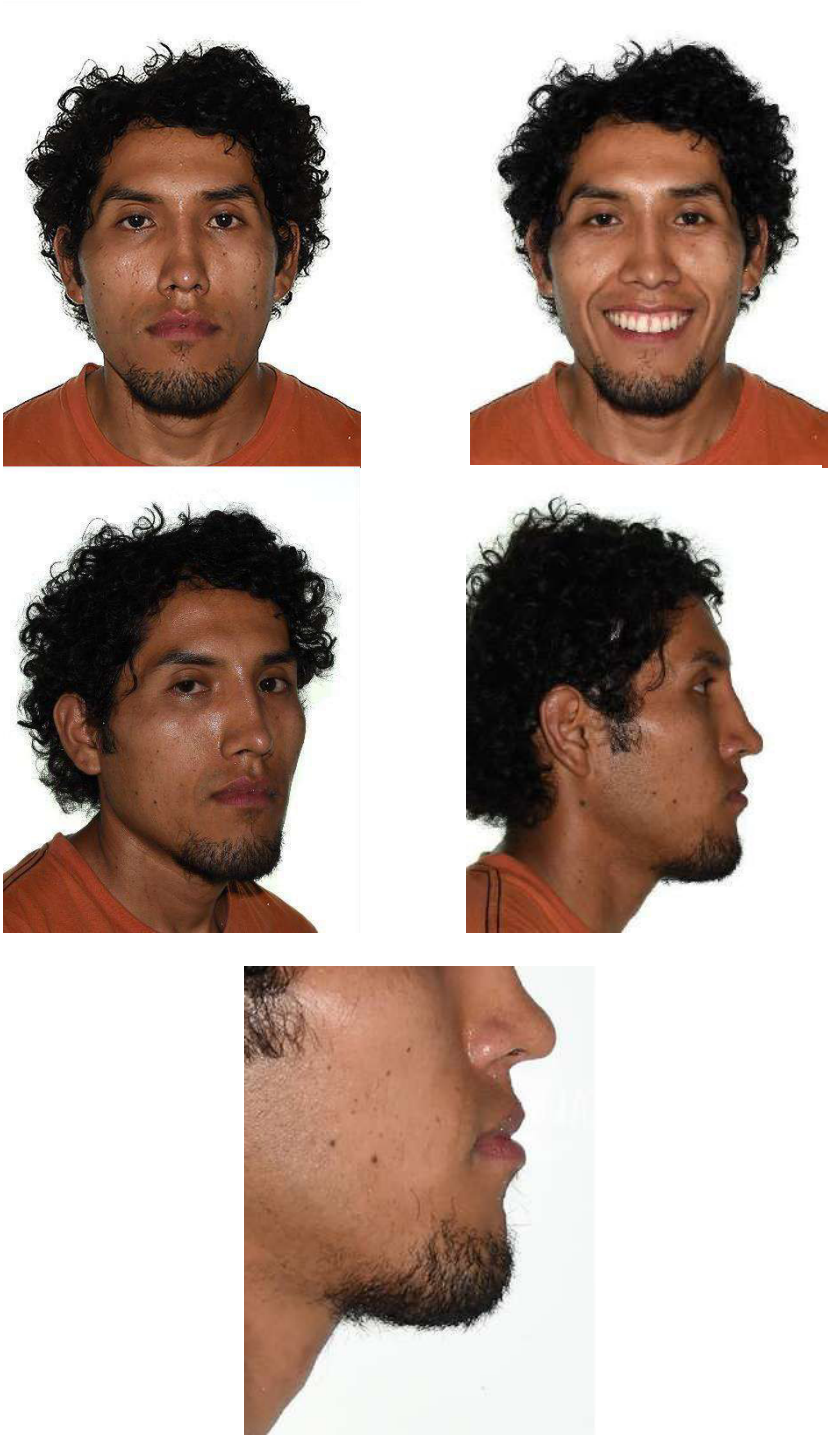

F*igura 49*. **Fotografías extraorales finales: frontal, sonrisa, 45°, perfil y tercio inferior.**

Análisis de arcos

	Superior final	Inferior final
Forma de arco	Parabólico	Parabólico
Distancia intermolar (Moyers)	53mm	47 mm
Correspondencia molar	48mm	47mm
Distancia intercanina	39 mm	28mm
Simetría anteroposterior	_	_
Simetría transversal	_	_
Giroversiones	26	_
Apiñamiento	_	_
Ausencias	18 y 28	38 y 48
Curva de Spee	0mm	0mm

FOTOGRAFÍA INTRAORAL DEL CASO CLÍNICO FINAL



Figura 50. **Fotografías intraorales finales**

Análisis de los arcos de oclusión:

- Maloclusión clase I de Angle
- Relación molar clase I en el lado derecho
- Relación molar clase I en el lado izquierdo
- Relación canina clase I en el lado derecho
- Relación canina clase I en el lado izquierdo
- Overjet de 3mm
- Overbite de 20%
- La discrepancia de Bolton fue corregida realizando stripping por mesial de las piezas 33 y 43. No se realizó stripping en el sector posterior.

MODELOS DE ESTUDIO DEL CASO CLÍNICO FINAL



Figura 51. **Fotografías de modelo de estudio final**

Análisis radiográfico

Radiografía panorámica

- Neumatización de los senos maxilares
- Estructuras dentarias: paralelización de las raíces, leve reabsorción radicular de las piezas 11 y 21.
- Estructuras óseas aparentemente normales, cóndilos corticalizados y asimétricas.
- Vías aéreas: aparentemente normales.

Radiografía cefalométrica.

- Patrón esquelético clase I
- Incisivo superior protruido y vestibularizado más de la norma. Mejoró la posición e inclinación del incisivo inferior
- Tuvo crecimiento mandibular hiperdivergente.
- Perfil recto
- Vías aéreas permeables.

RADIOGRAFÍAS CEFALOMÉTRICAS DEL CASO CLÍNICO FINAL

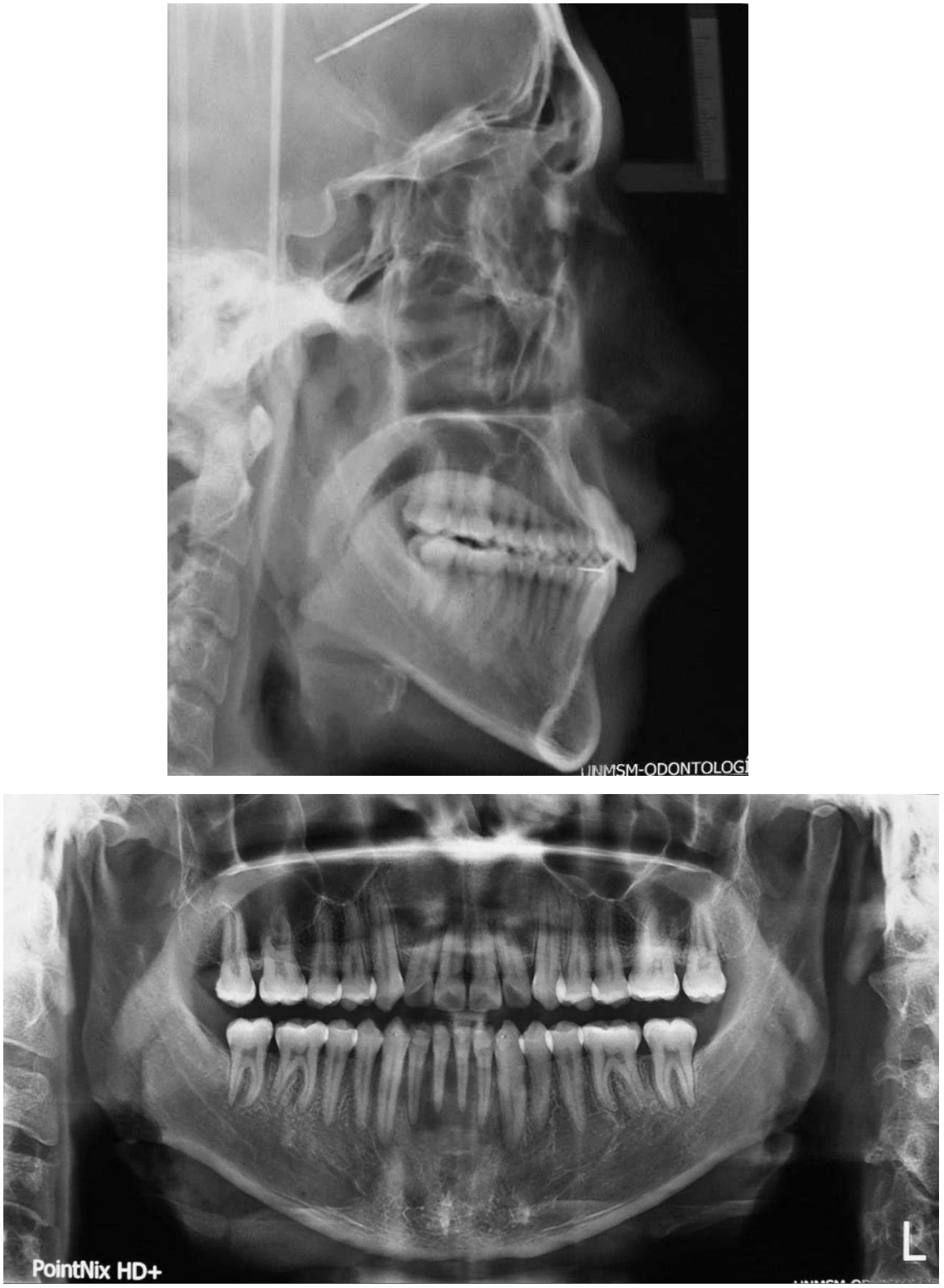

Figura 52: Radiografía lateral (arriba) y panorámica (abajo) final

TRAZADO DE STEINER, DOWNS Y TWEED DEL CASO CLÍNICO FINAL

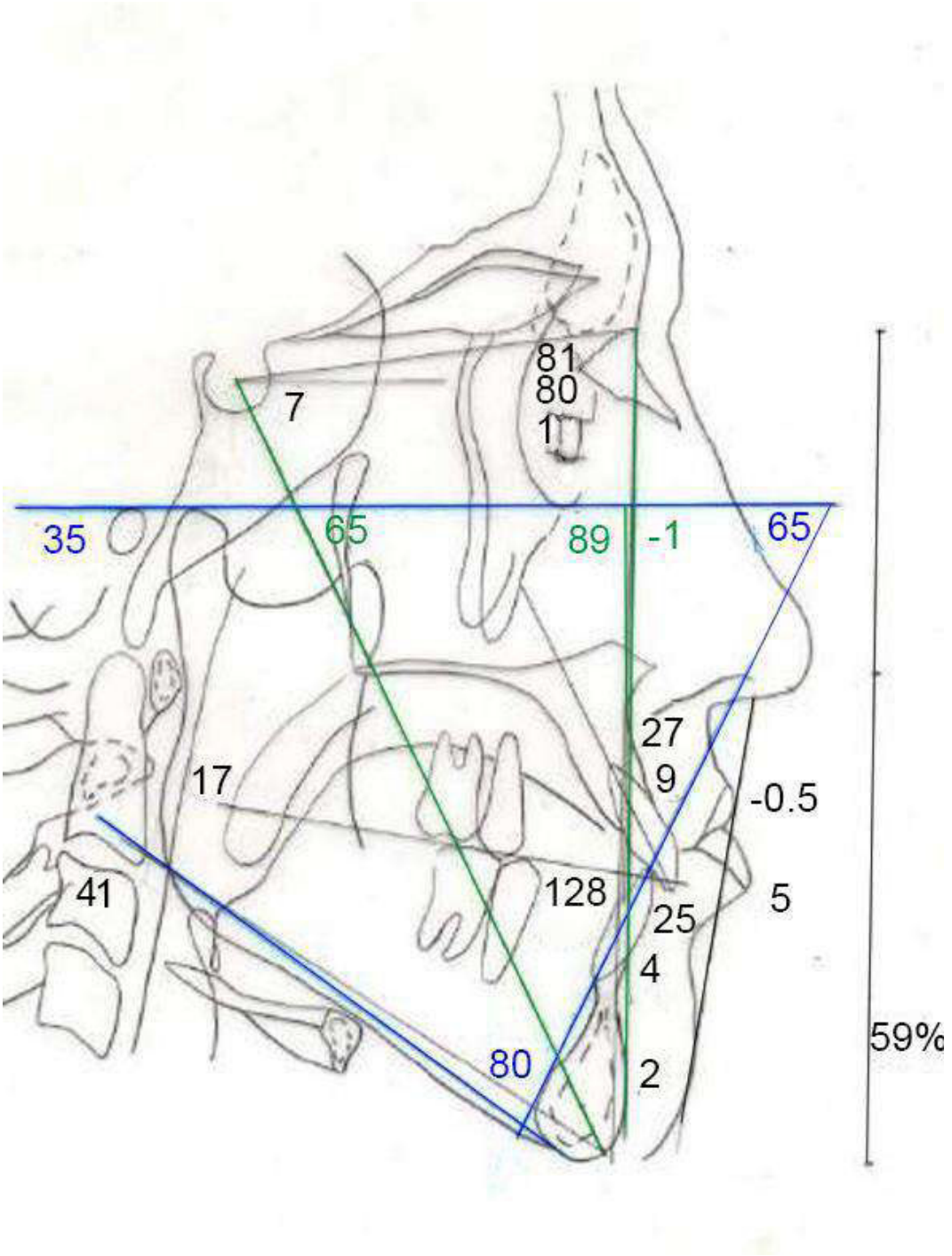

Figura 53

Tabla 9. **Valores finales del paciente en los trazados cefalométricos de Steiner, Downs y Tweed.**

ANÁLISIS DE STEINER			
Medida	**Normal**	**Paciente**	**Conclusiones**
SNA	82	81	**Patrón Esquelético:** Relación esquelética clase I
SNB	80	80	
ANB	2	1	
Frankfort – SN	7	7	
SND	76/77	79	
1 - NA	4	9	**Patrón Dentario:** **Superior**: vestibularizado y protruído
1 . NA	22	27	
1 – NB	4	4	
1 . NB	25	25	
Pog : NB	---	2	**Perfil total:** Hiperdivergente
Pog : NB – 1 : NB	---	2 : 1	
1 : 1	131	128	
Ocl : SN	14	17	
GoGn : SN	32	41	
S – LS	0	-0.5	**Perfil del 1/3 inferior:** Labio superior retruído. Labio inferior protruído.
S – LI	0	5	
ANÁLISIS DE DOWNS			
Eje Y	59.4° (53-66)	65	Crecimiento normodivergente
Ángulo Facial	87.8° +/- 5	89	Mentón en normoposición
Ángulo de la Convexidad	0° (-8.5 a 10)	-1	Perfil recto
Prop. Faciales 1/3 inf.	Inf: 57%	59%	Tercio inferior aumentado
	Sup: 43%	41%	
ANÁLISIS DE TWEED			
	Normal	Paciente	Corrección
FMA	25	35	35
FMIA	68	65	65
IMPA	87	80	80

TRAZADO DE RICKETTS DEL CASO CLÍNICO FINAL

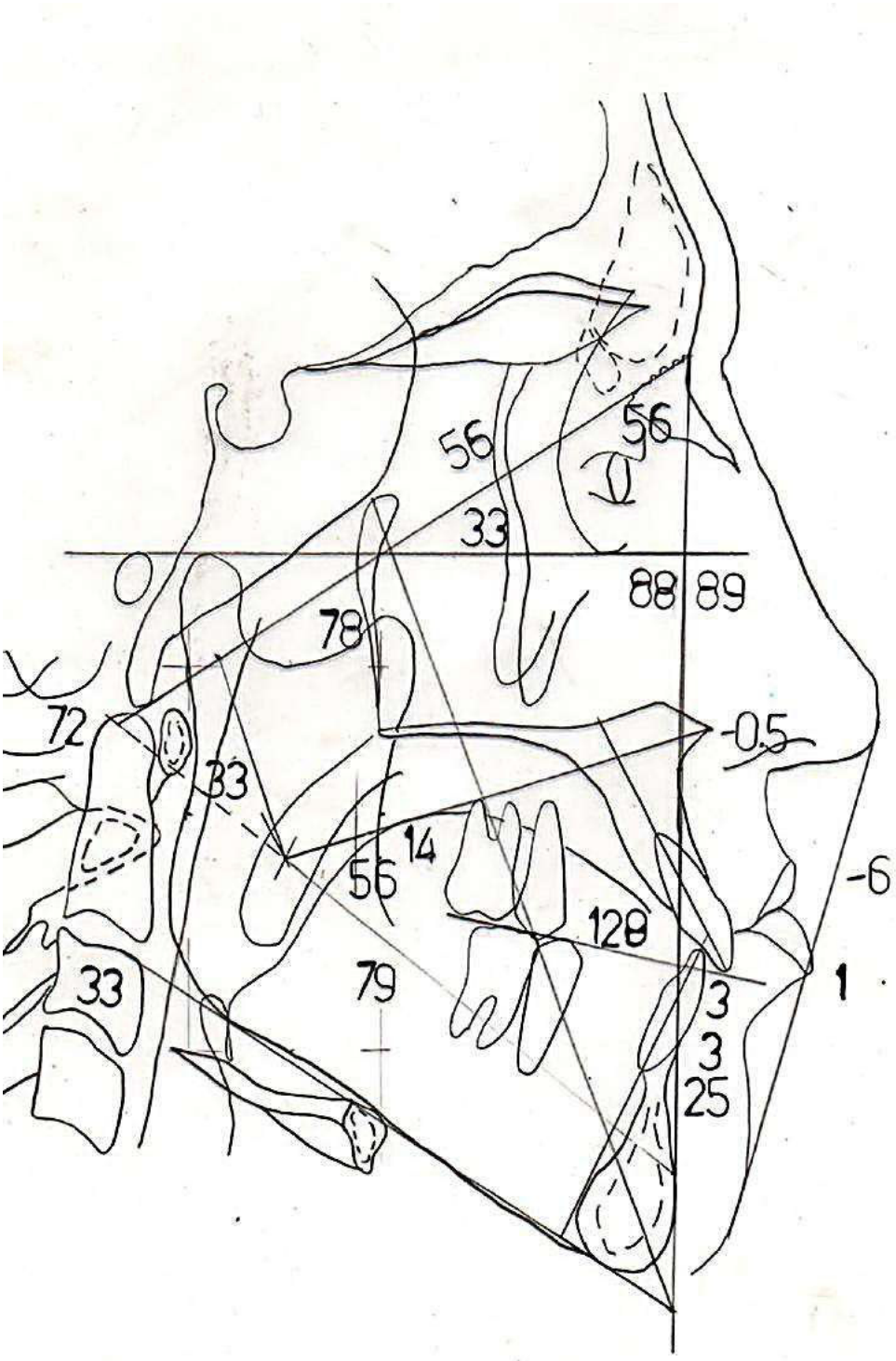

Figura 54

Tabla 10. **Valores finales del paciente en el trazado cefalométrico de Ricketts.**

ANÁLISIS DE RICKETTS			
MEDIDAS	VALORES	PACIENTE	CONCLUSIONES
Relación Ant-Post			
Longitud craneal anterior	55±2.5	56	BCA disminuido
Variación max	63±3	56	retrusión maxilar
Profundidad max.	90±3	88	tamaño del maxilar disminuido
Convexidad facial	2mm±2	-0.5	clase I con tendencia a clase III
Longitud mandibular	65±2.7	79	longitud del cuerpo mand aumentado
Profundidad facial-ángulo de Downs	87±3	89	normoposición mandibular
Deflexión craneana	27±3	33	dolicofacial
Eje facial	90±3	78	hiperdivergente
Relación Vertical			
Angulo del plano mandibular	26±4	33	tuvo crecimiento mandibular hiperdivergente
Arco mandibular	26±4	33	En la norma
Altura facial ant-inf	47±4	56	AFAI aumentado
Altura facial total	60±3	72	AFT aumentado
Dientes			
Posición M sup	edad+3	14	1M distalizada
Angulo interincisivo	130±10	128	en la norma
Extrusión I inf	1.25±2	3	en la norma
Protrusión I inf	1 mm+/-2	3	en la norma
Inclinación del I inf	22±4	25	en la norma
Estética			
Plano estético	-2mm ±2	-6 / 1	LS retruído

TRAZADO DE BJORK-JARABAK DEL CASO CLÍNICO FINAL

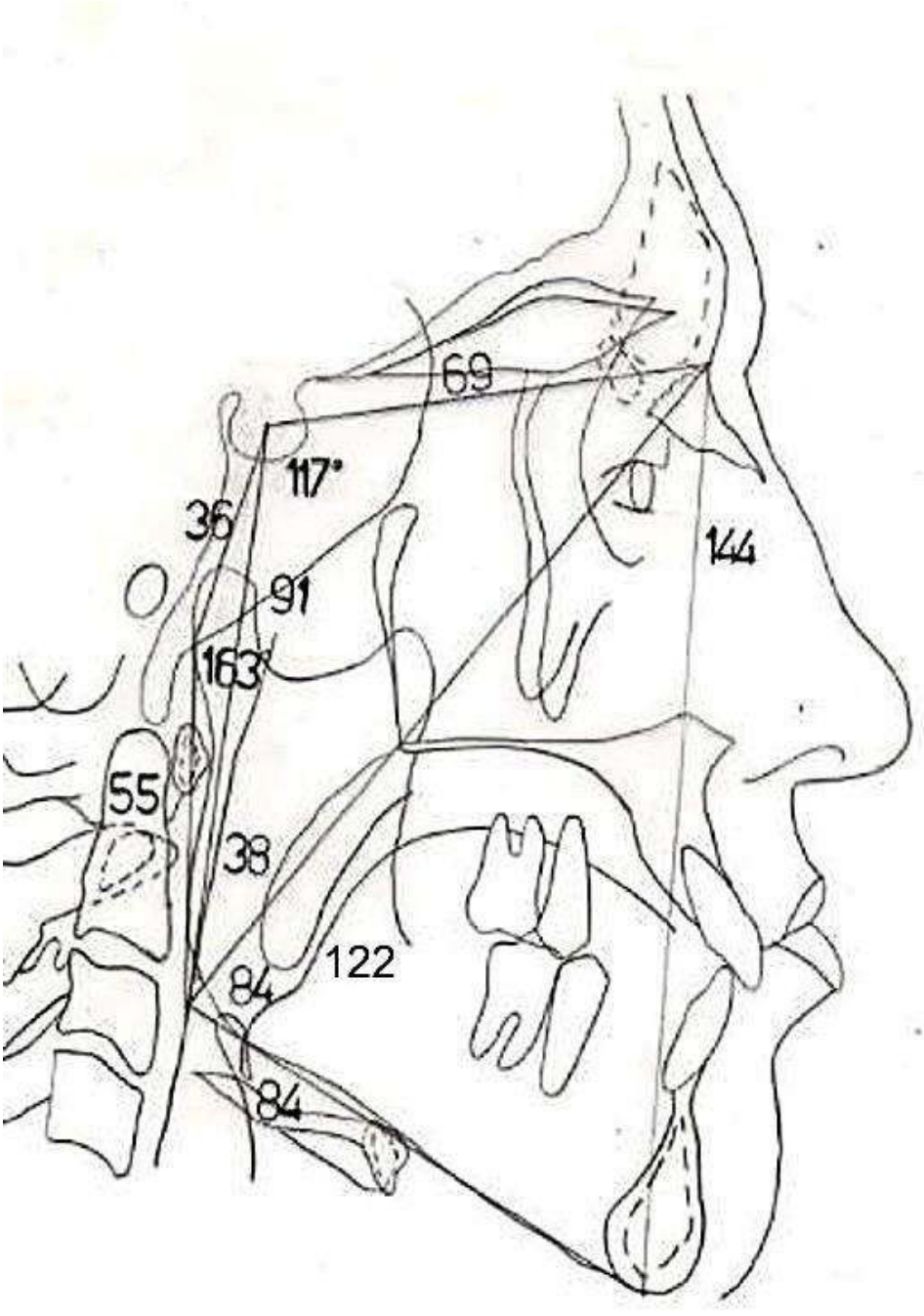

Figura 55

Tabla 11. **Valores finales del paciente en el trazado cefalométrico de Bjork-Jarabak**

ANÁLISIS DE BJORK-JARABAK			
ÁNGULOS	NORMAL	PACIENTE	INTERPRETACIÓN
Silla	122° +/- 5	117	en la norma
Articular	143° +/- 6	163	tendencia dolicofacial con un retrognatismo mandibular.
Goniaco	130° +/- 7	122	rotación mandibular ascendente
Goniaco superior	52° - 55°	38	crecimiento vertical de la rama.
Goniaco inferior	70° - 75°	84	crecimiento del cuerpo mandibular en sentido horario
LÍNEAS	NORMAL	CORRECCIÓN	PACIENTE
SN	71 +/- 3	74 +/- 3	69
Go – Me	71 +/- 5	74+/- 3	84
Rama mandibular	44 +/- 5	47 +/-5	55
BC media	32 +/- 3	33.5+/-3	36
AFA	105 – 120	111.9 - 126.9	144
AFP	70 – 85	77.8 -92.8	91
	PACIENTE	NORMAL	CONCLUSIÓN
SUMATORIA DE ÁNGULOS	401	396° +/- 6	Tipo de crecimiento normodivergente
ESFERAS ROTACIONALES	63.2%		Crecimiento rotacional en la norma

TRAZADO DE McNAMARA DEL CASO CLÍNICO FINAL

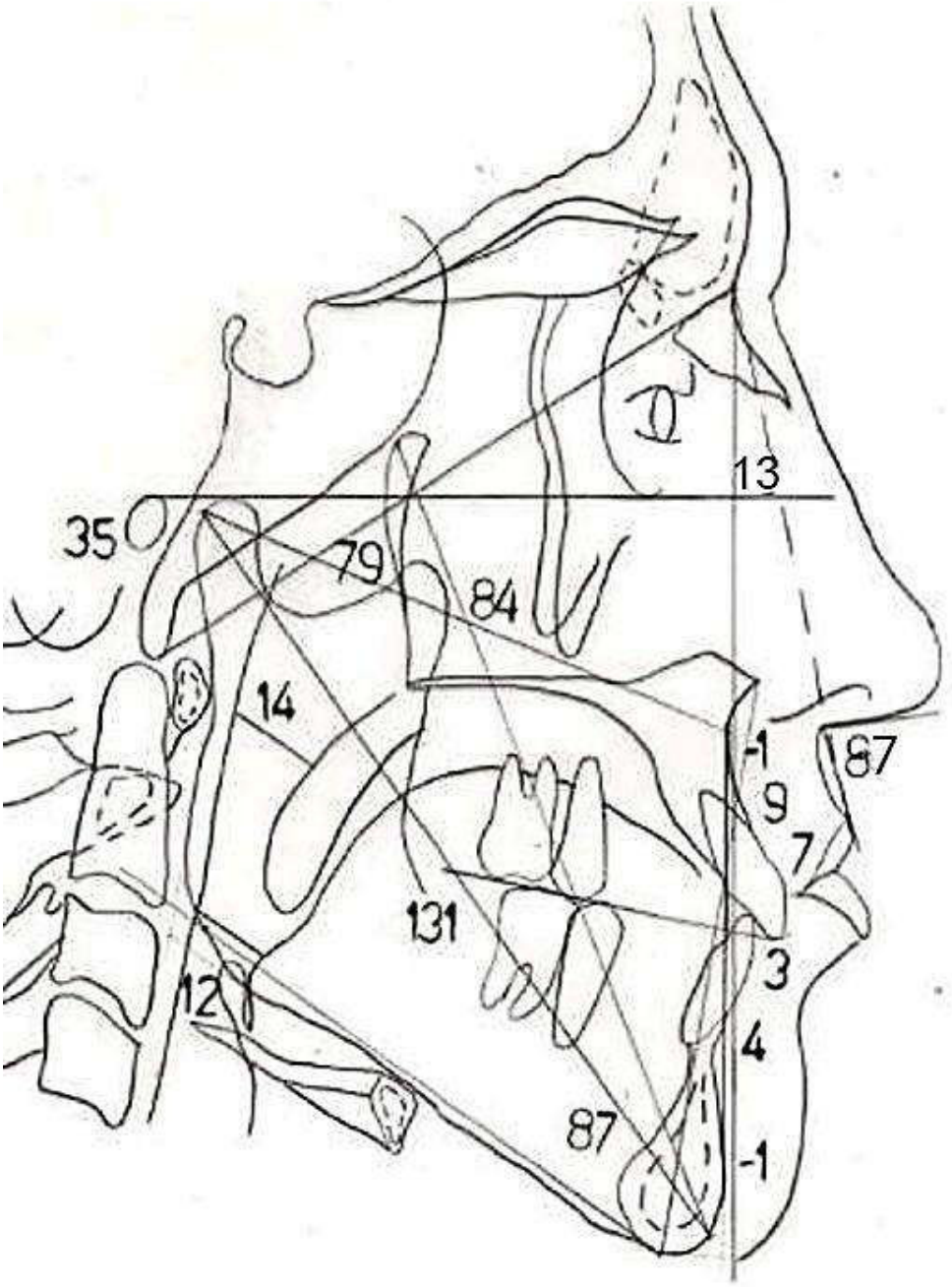

Figura 56

Tabla 12. **Valores finales del paciente en el trazado cefalométrico de Mc Namara.**

ANÁLISIS DE Mc NAMARA			
MEDIDAS	NORMAL	PACIENTE	INTERPRETACIÓN
Posición de Maxila: NPer.A	Mixta= 0 H= 1+/- 2,7mm M= 0+/-2,7mm	-1	maxilar en normoposición
Longitud Mandibular: Co-Gn	Mixta: 105 – 108 M= 120+/- 5,3 H= 132+/-6,8	131	en la norma
Longitud Maxilar: Co – A	Mixta: 85 M=91+/-4,3 H= 99,8+/-6	84	longitud maxilar disminuido
Diferencia Mandibulo – Maxila	Mixta: 23 M= 29+/- 3,3 H= 32+/-4	47	desproporcional
AFAI (ENA – Me)	Mixta: 60 -62 M= 66,7+/- 4 H= 74,6+/-5	87	aumentado
Plano Mandibular (FMA)	M= 22,7°+/- 4 H= 21,3° +/-4	35°	crecimiento mandibular hiperdivergente
Eje Facial (Ba.N – Pt.Gn)	90°+/- 3	79°	tendencia crecimiento hiperdivergente
Pog – Nper	Mixta= -6 a -8 M= -4 a 0 H= -2 a +4	-1	mentón en normoposición
Inc. Sup. (//NPer por A hacia Vestibular IS)	4 – 6 mm	9	protrusión de IS
Inc. Inferior (APog – Vest. Ii)	1 – 3 mm	4	protrusión de II
Stomion – Borde Incisal	2 – 3 mm	7	incisivo superior extruido
Vertical Ii – Plano Oclusal	1 – 2 mm	3	extrusión de II
Ang. Naso Labial	110°	81°	cerrado
NPer – LS	14°	13°	retroposición de LS
Naso Faringe	Mixta= 12mm Perm= 17+/-3 10-12 +/- 3,5	14	Buena ventilación
Orofaringe		12	Buena ventilación
NORMAS COMPUESTAS	**Maxilar**	**Mandibular**	**AFAI**
TABLA	86	107-110	60-62
PACIENTE	84	131	87

TRAZADO DE USP DEL CASO CLÍNICO FINAL

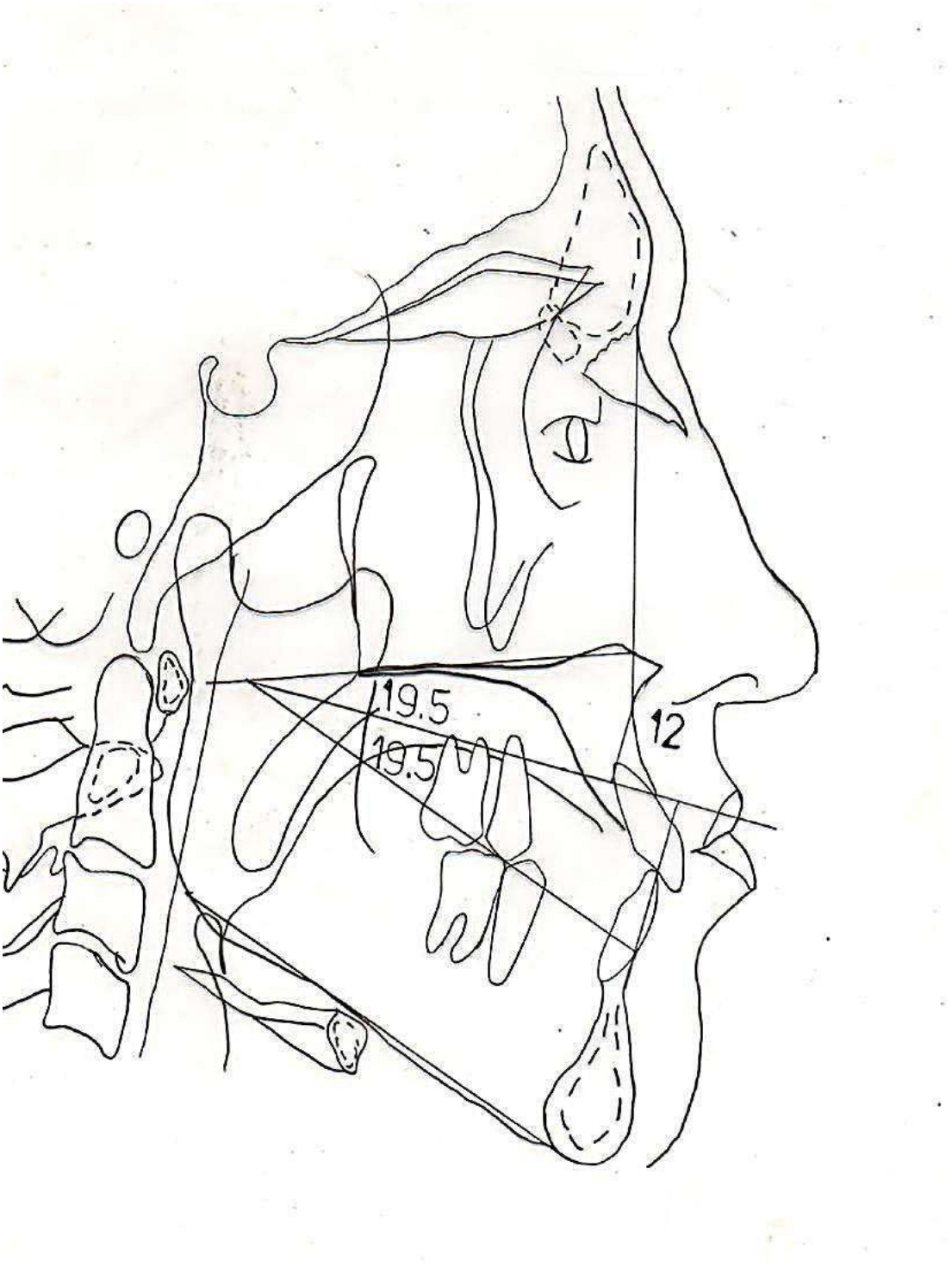

Figura 57

Tabla 13. **Valores finales del paciente en el trazado cefalométrico de USP**

TRAZADO USP							
	CLASE II			CLASE I	CLASE III		
	Severo	Moderado	Leve	Ideal	Leve	Moderado	Severo
	2	0,5 -1	-2	-3 -4,5 -5,5	-6	-6,5 -7,5	-9
PACIENTE					-12		
CONCLUSIÓN	CLASE III						

TRAZADO DE KIM DEL CASO CLÍNICO FINAL

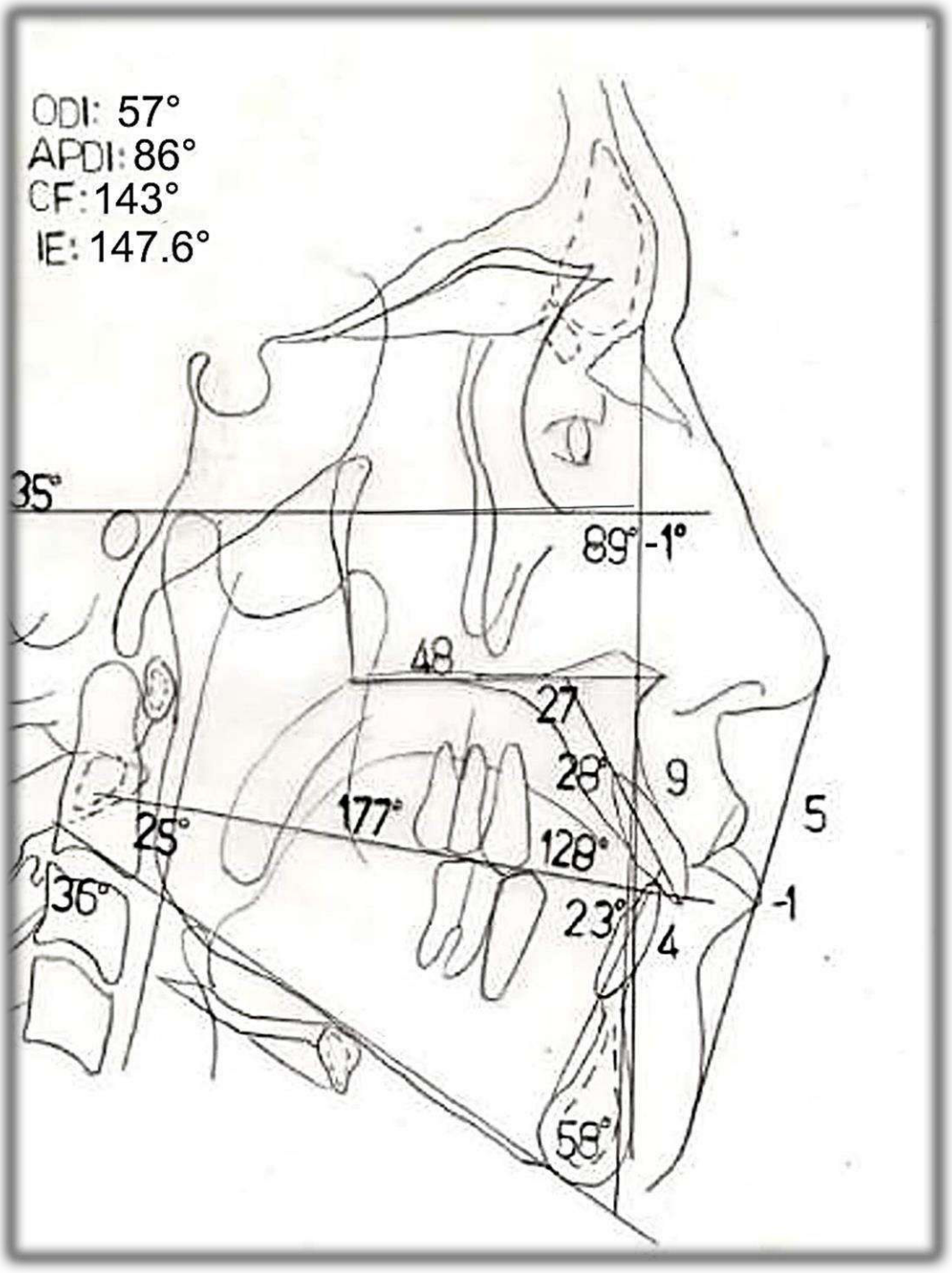

Figura 58

Tabla 14. **Valores finales del paciente en el trazado cefalométrico de Kim**

ANÁLISIS DE KIM			
MEDIDAS	NORMAL	PACIENTE	INTERPRETACIÓN
FH-MP	25.9 +/-4.3	35	Rotación hiperdivergente de la mandíbula con respecto al esqueleto craneofacial.
PP-MP	24.6 +/-3.9	36	Rotación hiperdivergente de la mandíbula.
OP-MP	13.2 +/-3.7	25	La mandíbula rota retrusivamente.
OP-MP/PP-MP	0.54	0.69	Aplanamiento del plano oclusal y la mandíbula se adaptará protrusivamente.
AB-MP	71.3 +/-4.4	58	Mandíbula prognática
A'-P'	50.0 +/-2.5	48	En la norma
A'-1era molar sup	23.0 +/-2.5	27	Primer molar maxilar retruído
A'-1era molar sup/A'-P'	0.46	0.56	Disminuido
Inc. Sup-AB(°)	31.7 +/- 4.0	28	En la norma
Inc. Sup-AB(mm)	9.5 +/-1.5	9	En la norma
Inc. Inf-AB(°)	25.4 +/-4.4	23	En la norma
Inc. inf-AB (mm)	6.2 +/-1.4	4	Retruído
Intermolar (°)	174.6 +/-3.7	177	En la norma
ODI	71.95 (5.29)	57°	existirá mordida abierta
APDI	81.04 (4.35)	86°	clase III esquelética
CF	155° +/- 5	143°	requiere exodoncias
IE		147.6°	requiere exodoncias

Sumario de diagnóstico alcanzados:

Paciente masculino de 29 años 4 meses de edad con dentición permanente y sin crecimiento.

- Relación esquelética clase I.
- Maloclusión clase I de Angle.
- Discrepancia superior e inferior 0mm.
- Tuvo crecimiento vertical mandibular predominante.
- Tuvo tendencia de crecimiento hiperdivergente mandibular.
- Incisivo superior protruido y vestibularizado más de la norma. Incisivo inferior extruido y posición e inclinación en la norma.
- Perfil óseo recto
- Tercio inferior aumentado
- Discrepancia Bolton total inferior no presenta.
- Línea media del arco superior e inferior coincidente

Objetivos del tratamiento alcanzados:

- Se corrigió el frenillo lingual corto, el paciente se realizó la frenectomía lingual.
- El labio superior se protruyo.
- Se mejoró el perfil del tercio inferior recto.
- Se mejoró el patrón esquelético a clase I, pero con una tendencia a clase III.
- Poca rotación horaria de la mandíbula.
- Se mantuvo la altura facial anteroinferior.
- Se corrigió la relación molar a clase I de Angle.
- Se corrigió las giroversiones múltiples.
- Se vestibularizo el incisivo superior más de la norma y el incisivo inferior se extruyo.
- El plano oclusal se empino.
- Se mejoró el overbite y el overjet.
- Se consiguió una buena intercuspidación con movimientos funcionales

Plan de tratamiento

- Instalación de la contención de Hawley circunferencial superior removible y de la contención lingual inferior fija.

Análisis del set-up

No se logró realizar el procedimiento del set up inicial porque se tuvo que realizar stripping por mesial de las piezas 33 y 43.

FOTOGRAFIAS INTRAORALES DE LA FRENECTOMIA

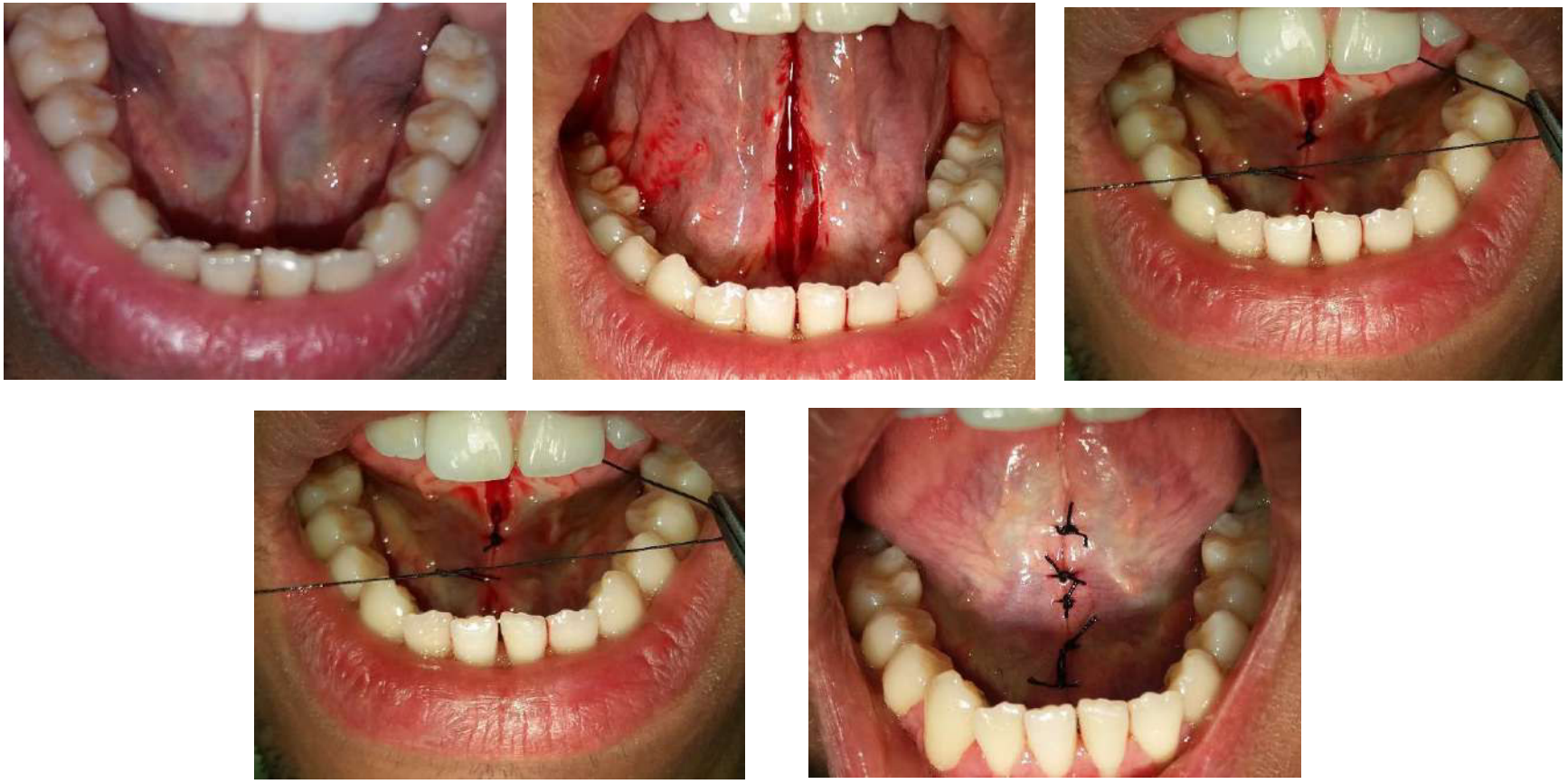

Figura 59. **Fotografías intraorales del procedimiento de la frenectomía. Se realizo una frenectomía lingual con el fin de mejorar el movimiento lingual y la posición lingual.**

3.1.3 Comparación del caso clínico inicial y final

Presentación del paciente

Paciente de 29 años 4 meses de sexo masculino, raza mestiza con aparente buen estado general, se optó por un tratamiento sin extracciones, brackets MBT y la colocación de la aparatología MEAW con elásticos intermaxilares.

Análisis de fotografías

Fotografía frontal:

	Inicial	Final
Tipo facial	Dólicofacial	Dólicofacial
Simetría de la cara	Asimétrico	Asimétrico
Constitución	Delgada	Delgada
Labios	Competencia labial	Competencia labial
Tercio inferior	Aumentado	Aumentado
Otros	Ninguno	Ninguno

Fotografía de perfil:

	Inicial	Final
Tipo facial	Dólicofacial	Dólicofacial
Tipo de perfil total	Recto	Recto
Tercio inferior	Aumentado	Aumentado
Competencia labial	Competencia labial	Competencia labial
Plano mandibular	Hiperdivergente	Hiperdivergente



Figura 60. **Fotografía frontal inicial (lado izquierdo) y final (lado derecho). Se observa que el patrón dolicofacial y la asimetría se mantiene, también se aprecia un labio superior más grueso.**



Figura 61. **Fotografías de sonrisa inicial (lado izquierdo) y final (lado derecho). Se observa una disminución del componente gingival debido a la vestibularización de los dientes superiores.**



Figura 62. **Fotografía de 45° inicial (lado izquierdo) y final (lado derecho). Se observa un aumento del plano mandibular hiperdivergente.**



Figura 63. **Fotografía de perfil inicial (lado izquierdo) y final (lado derecho). Se observa una protrusión del labio superior que mejora el perfil y mejor sellado labial.**



Figura 64. **Fotografía de perfil inicial (lado izquierdo) y final (lado derecho). Se observa una mejora en el perfil.**

Análisis de arco:

Maxilar superior

	Superior inicial	Superior final
Forma de arco	Parabólico	Parabólico
Distancia intermolar (Moyers)	56 mm	53mm
Correspondencia molar	51 mm	48mm
Distancia intercanina	39 mm	39 mm
Simetría anteroposterior	Pza. 2.3 1mm mesial a 1.3 Pza. 2.6 1mm mesial con respecto a 16.	–
Simetría transversal	Pza. 2.3 en simetría con 13 Pza. 2.6 en simetría con 1,6.	–
Giroversiones	16-15-11-21-25-26	26
Apiñamiento	---	---
Ausencias	1.8 – 2.8	18 y 28

Maxilar inferior:

	Inferior inicial	Inferior final
Forma de arco	Parabólico	Parabólico
Distancia intermolar (Moyers)	47 mm	47 mm
Correspondencia molar	47 mm	47mm
Distancia intercanina	28 mm	28mm
Simetría anteroposterior	Pza. 4.3 en simetría con 3.3 Pza. 4.6 en simetría con 3.6	–
Simetría transversal	Pza. 4.3 1mm expandida a 3.3 Pza. 4.6 en simetría con 3.6	–
Giroversiones	31-41-42-43-44	–
Apiñamiento	Anterior	–
Ausencias	3.8-4.8	38 y 48
Curva de Spee	Derecha: 1mm Izquierda: 1mm	0mm

COMPARACIÓN DE FOTOGRAFÍAS INTRAORALES

CASO INICIAL



CASO FINAL



Figura 65. **Fotografías intraorales frontal. Se observa la corrección de la mordida abierta anterior con un overbite de 20%.**

CASO INICIAL



CASO FINAL



Figura 66. **Fotografías intraorales lateral derecha. Se observa la corrección de la relación molar, tweediana y canina en clase I y overjet de 3 mm.**

CASO INICIAL



CASO FINAL



Figura 67. **Fotografías intraorales lateral izquierda. Se observa la corrección de la relación molar, tweediana y canina en clase I y overjet de 3 mm.**

CASO INICIAL

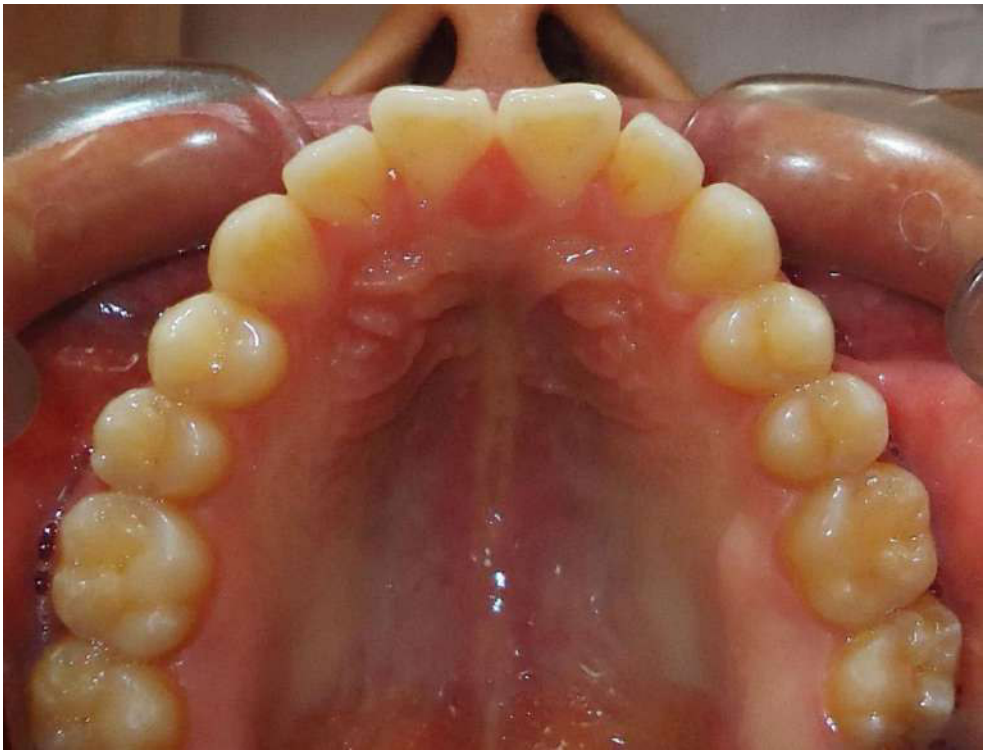

CASO FINAL



Figura 68. **Fotografías intraorales oclusal superior. Se observa una mejor conformación parabólica del arco.**

CASO INICIAL

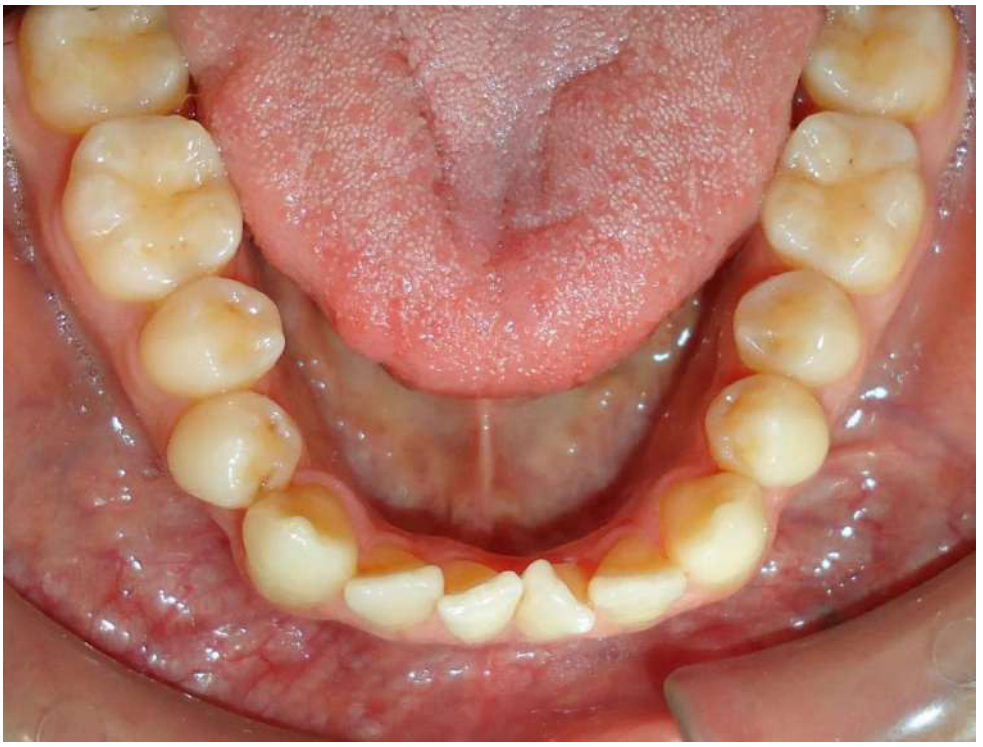

CASO FINAL



Figura 69. **Fotografías intraorales oclusal inferior. Se observa una mejor conformación parabólica del arco.**

Análisis de arcos:

Inicial:

- Maloclusión clase III de Angle
- Relación molar clase III en el lado derecho
- Relación molar clase III en el lado izquierdo
- Relación canina clase III en el lado derecho
- Relación canina clase III en el lado izquierdo
- Overjet de 0mm
- Overbite de -5%
- Discrepancia Bolton: Exceso de masa dentaria posteroinferior de 1mm

Final:

- Maloclusión clase I de Angle.
- Relación molar clase I en el lado derecho.
- Relación molar clase I en el lado izquierdo
- Relación canina clase I en el lado derecho.
- Relación canina clase I en el lado izquierdo.
- Overjet de 3mm
- Overbite de 20%
- La discrepancia de Bolton fue corregida realizando stripping en mesial de las piezas 33 y 43

COMPARACIÓN DE MODELOS DE ESTUDIO

CASO INICIAL



CASO FINAL



Figura 70. **Fotografía frontal.**

CASO INICIAL



CASO FINAL



Figura 71. **Fotografía lateral derecha.**

CASO INICIAL

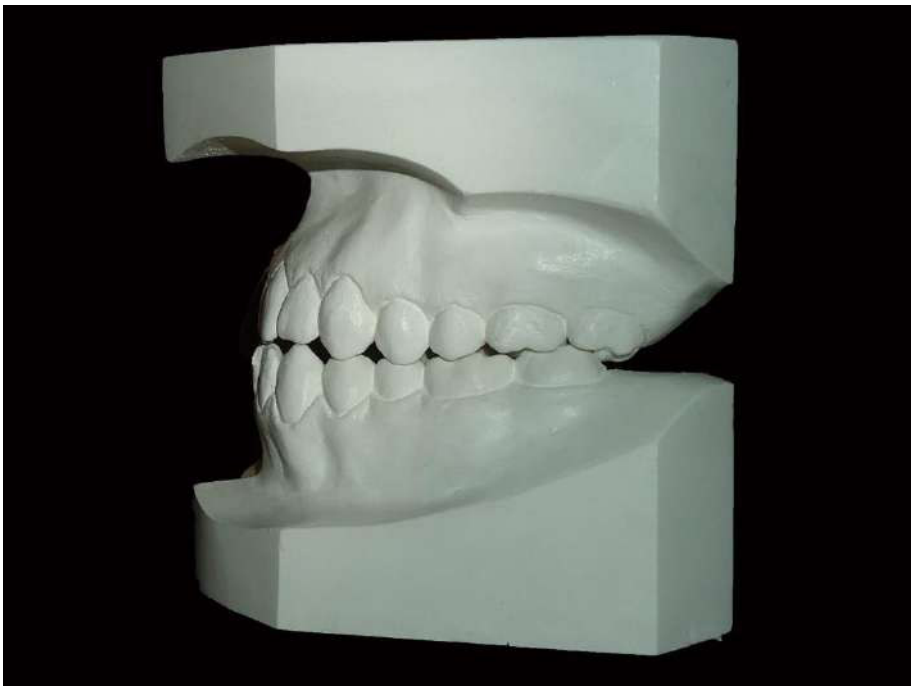

CASO FINAL



Figura 72. **Fotografía lateral izquierda.**

CASO INICIAL



CASO FINAL



Figura 73. **Fotografía oclusal superior.**

CASO INICIAL



CASO FINAL



Figura 74. **Fotografía oclusal inferior.**

Análisis radiográfico:

Radiografía panorámica:

Inicial	Final
• Cornetes y septum nasal aparentemente sin alteración. • Seno maxilar aparentemente simétricos. • Estructuras dentarias: raíces en forma cónicas. • Estructuras óseas de características aparentemente normales; • Cóndilos corticalizados y asimétricos. • Vías aéreas: aparentemente normales.	• Estructuras dentarias: paralelización de las raíces, reabsorción de las raíces de las piezas 11 y 21. • Estructuras óseas de características aparentemente normales; cóndilos corticalizados y asimétricos. • Vías aéreas: neumatización de los senos maxilares.

Radiografía cefalométrica de perfil:

Inicial	Final
• Patrón esquelético clase III • Patrón dentario: Superior protruido y extruido. Inferior protruido, lingualizado e intruído. • Tuvo crecimiento mandibular hiperdivergente. • Perfil recto • Vías aéreas permeables.	• Patrón esquelético clase I • Incisivo superior protruido y vestibularizado más de la norma. Mejoró la posición e inclinación del incisivo inferior • Tuvo crecimiento mandibular hiperdivergente. • Perfil recto • Vías aéreas permeables.

COMPARACIÓN DE RADIOGRAFÍA CEFALOMÉTRICA

INICIAL



FINAL



Figura 75. **Radiografía lateral. Se observa un mejor acople de los incisivos superiores e inferiores.**

COMPARACIÓN DE RADIOGRAFÍAS PANORÁMICAS

INICIAL



FINAL

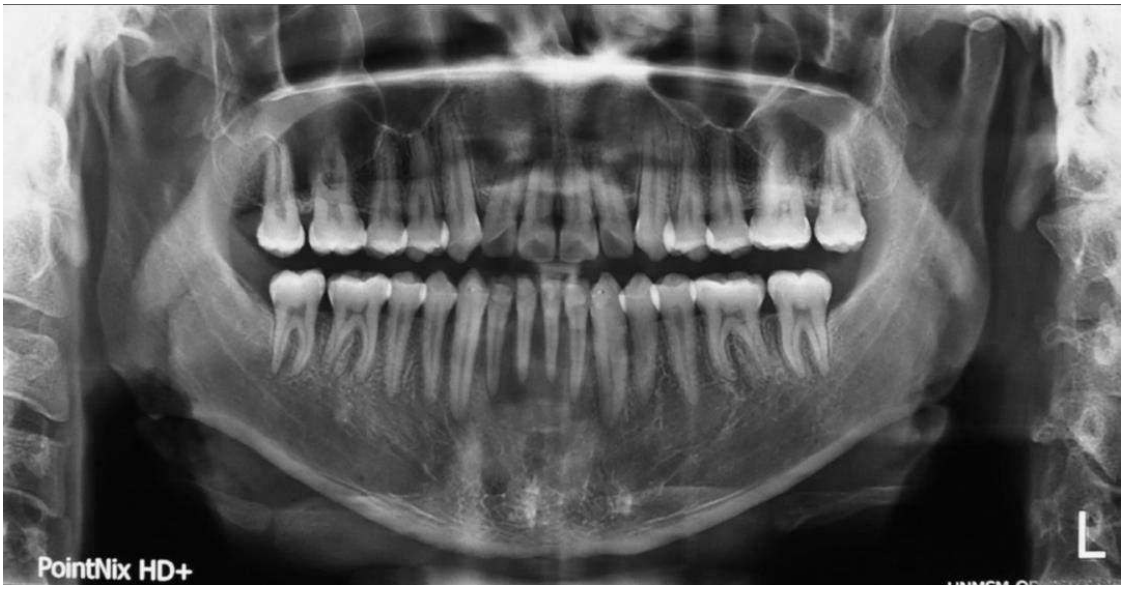

Figura 76. **Radiografía panorámica. Se observa una mejora en la paralelización de las raíces que en la radiografía inicial.**

TRAZADO DE STEINER, DOWN Y TWEED DEL CASO CLÍNICO

INICIAL FINAL

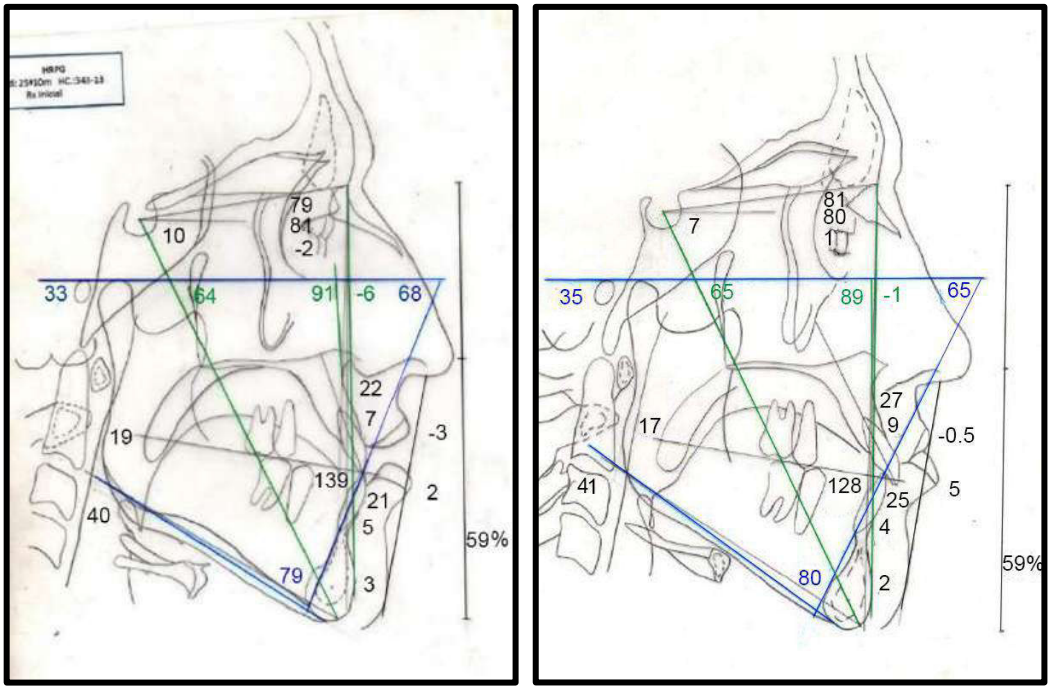

Figura 77

TRAZADO DE RICKETTS DEL CASO CLÍNICO

INICIAL FINAL

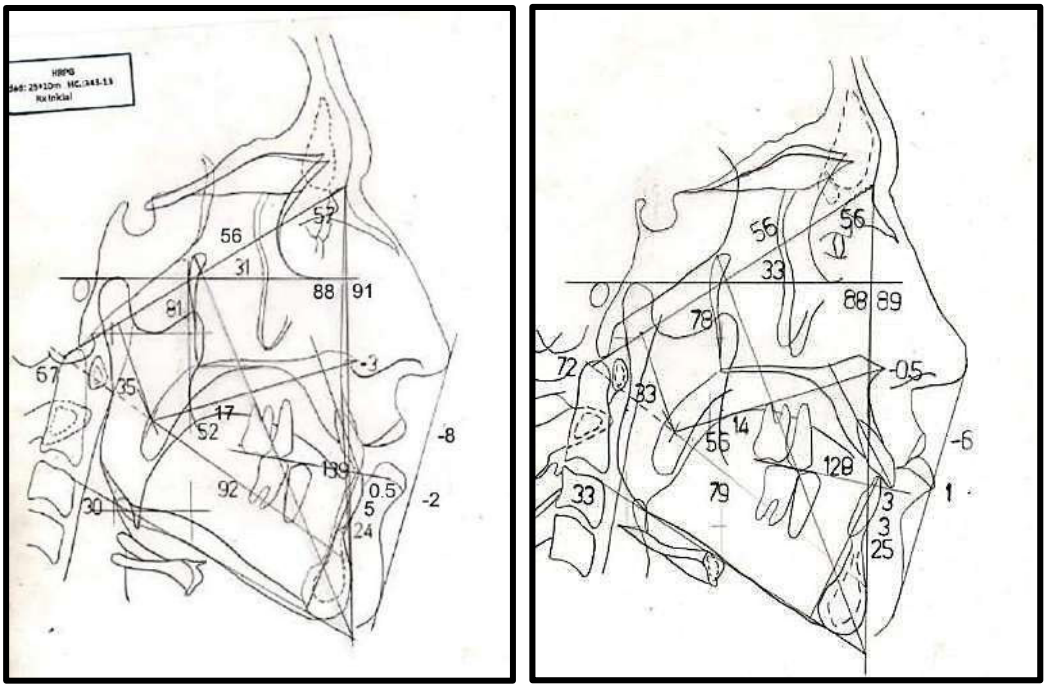

Figura 78

TRAZADO DE BJORK-JARABACK DEL CASO CLÍNICO

INICIAL FINAL

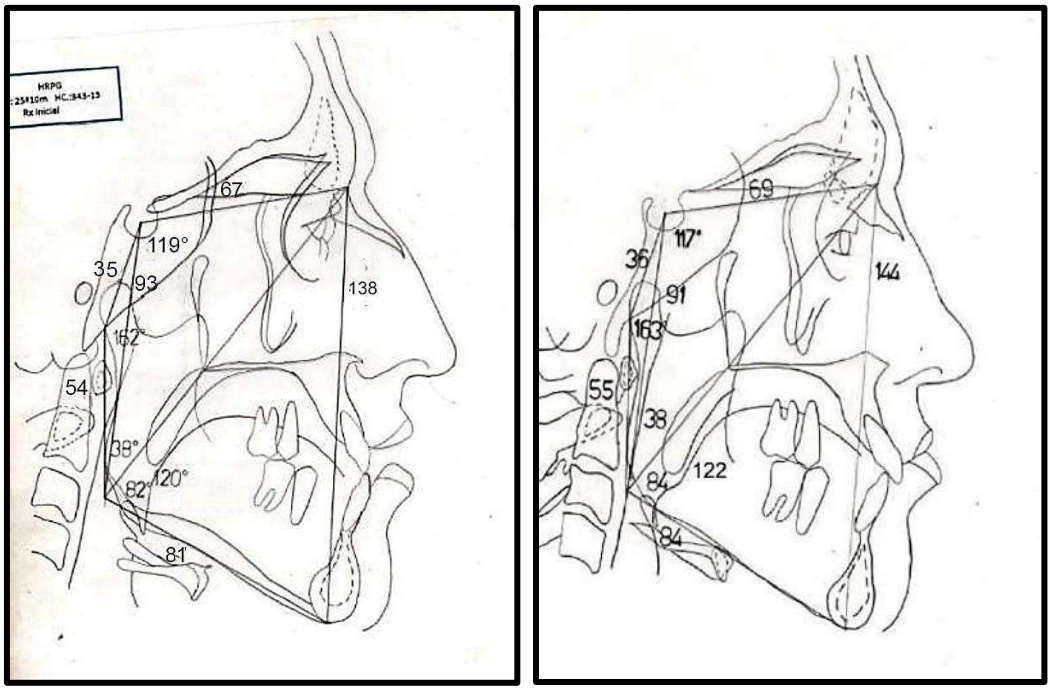

Figura 79

TRAZADO DE MCNAMARA DEL CASO CLÍNICO

INICIAL FINAL

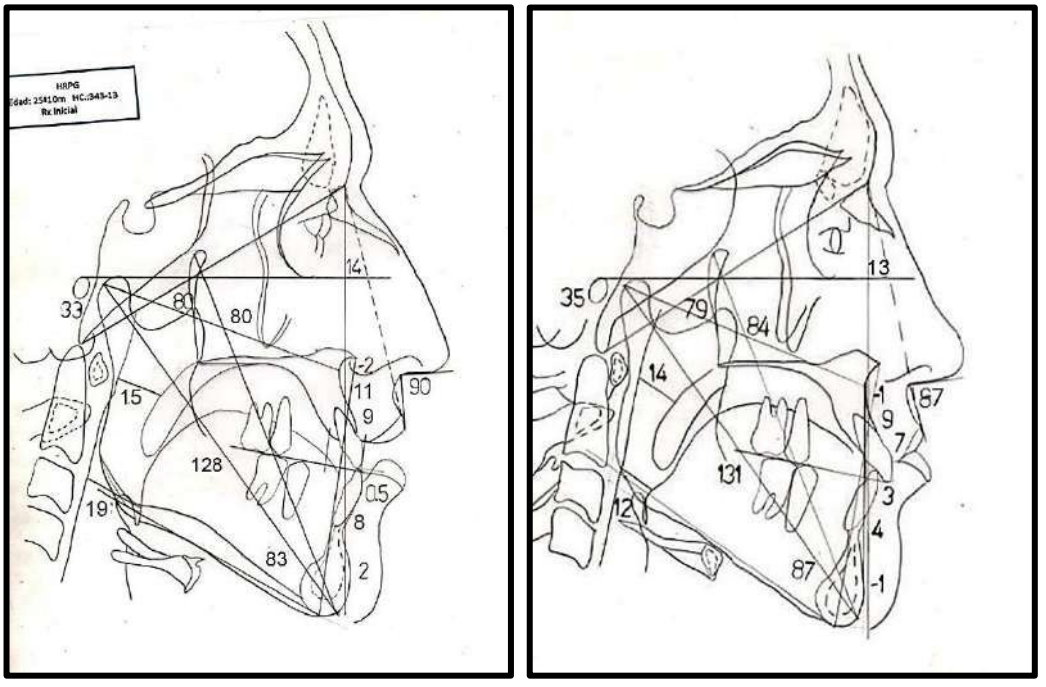

Figura 80

TRAZADO DE USP DEL CASO CLÍNICO

INICIAL FINAL

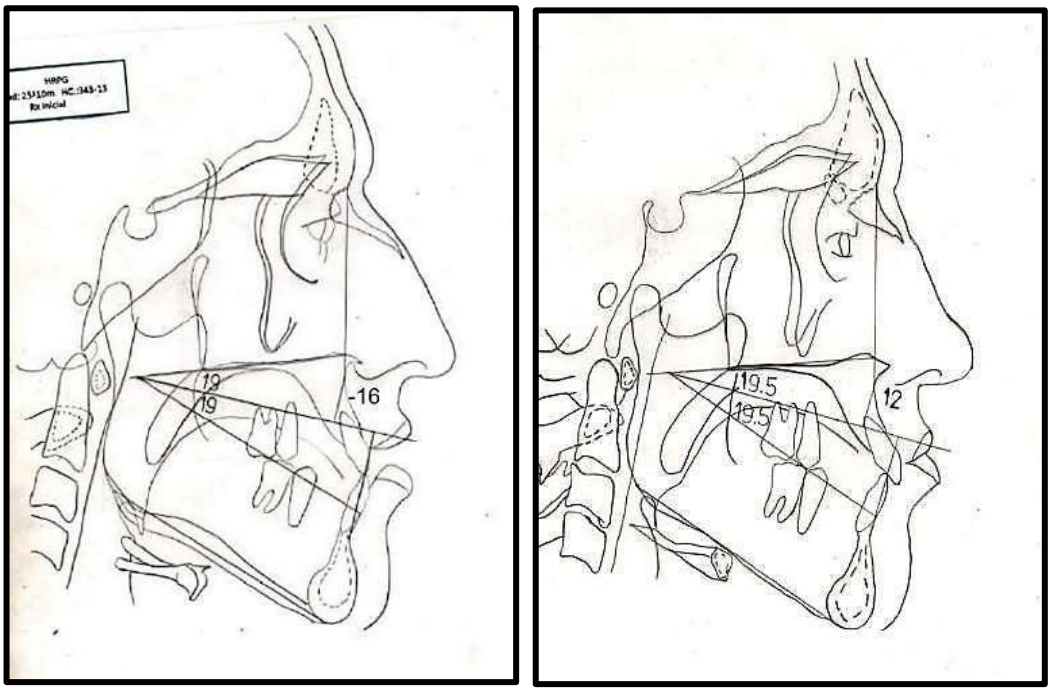

Figura 81

TRAZADO DE KIM DEL CASO CLÍNICO

INICIAL FINAL

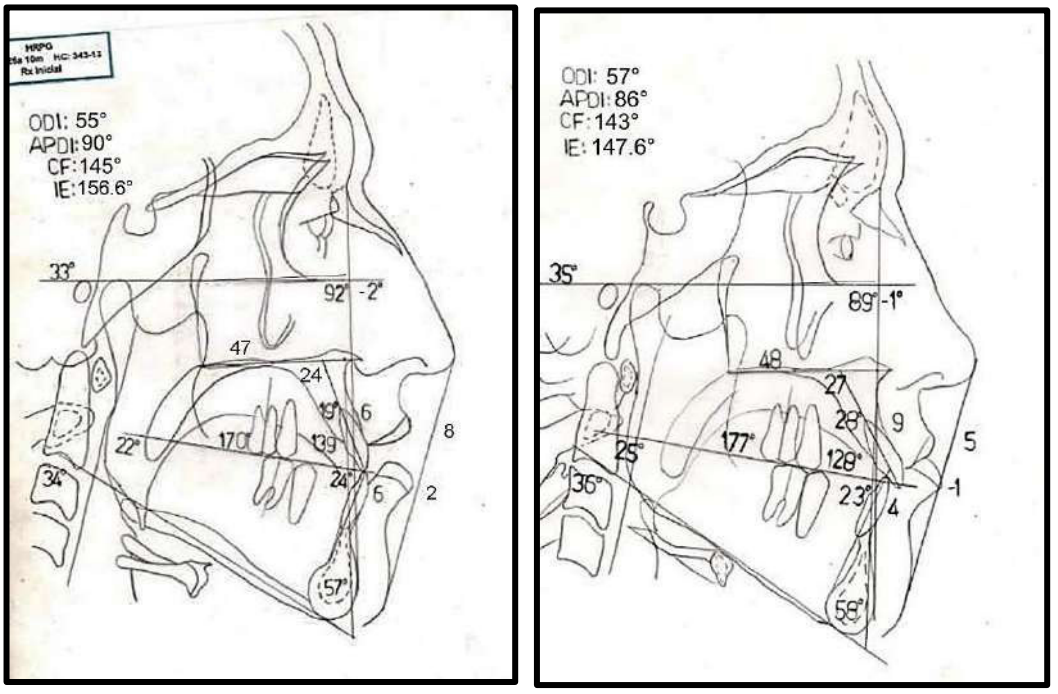

Figura 82

Conclusión de las medidas cefalométricas finales:

- Relación esquelética clase I.
- El eje facial tuvo una rotación horaria.
- Rotación horaria de la mandíbula.
- Aumentó la hiperdivergencia mandibular.
- Aumentó la altura facial anteroinferior.
- Ángulo nasolabial cerrado.
- Perfil se mantuvo recto.
- Inclinación del plano oclusal.
- Se eliminó la discrepancia posterior.
- Incisivo superior se vestibularizo y protruyo.
- Incisivo inferior se retruyo y extruyo.
- Según USP disminuyo la relación esqueletal clase III.
- ODI me indica que existirá mordida abierta.
- APDI me indica que estoy en una clase III esquelética.

Análisis de superposiciones

En esta parte describiré los cambios de la radiografía cefalométrica, debo recalcar que la primera radiografía cefalométrica fue con un equipo antiguo y que la segunda radiografía cefalométrica es un equipo más moderno.

- Área de superposición Nro. 1 (Ba-Na en el punto CC)

Las estructuras esqueléticas de la cara se desplazaron en general hacia abajo y hacia atrás aumentando el componente vertical anterior.

- Área de superposición Nro. 2 (Ba-Na en Na)

No hubo cambios esqueletales en el maxilar superior

- Área de superposición Nro. 3 (Eje del cuerpo en PM)

Aquí se evaluó a los incisivos inferiores, se observó la retrusión, lingualización y extrusión del incisivo inferior y una inclinación en la 1era molar inferior hacia distal. El cambio del plano oclusal inferior se mueve en sentido antihorario.

- Área de superposición Nro. 4 (Paladar en ENA)

Hubo cambios en la parte dentaria. La 1era molar superior se distalizó. En el área de los incisivos superiores hubo una vestibularización cambiando su eje axial.

- Área de superposición Nro. 5 (Plano estético donde lo cruza el plano oclusal)

Los cambios en el tejido blando de la cara se produjeron más con el leve aumento del labio superior. Los cambios de la nariz es debido a la rinoplastia que se realizó el paciente.

SUPERPOSICIONES DEL CASO CLINICO

Área de superposición Nro. 1 (Ba-Na en el punto CC)

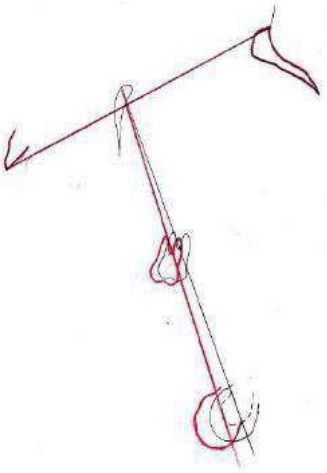

Figura 83

Área de superposición Nro. 2 (Ba-Na en Na)

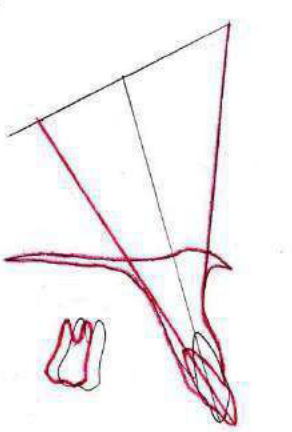

Figura 84

Área de superposición Nro. 3 (Eje del cuerpo en PM)

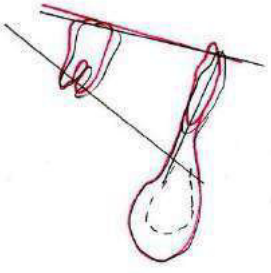

Figura 85

Área de superposición Nro. 4 (Paladar en ENA)

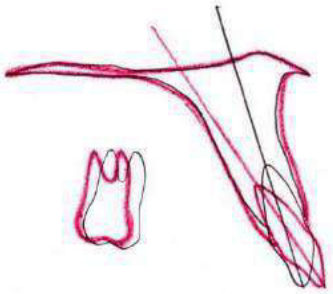

Figura 86

Área de superposición Nro. 5 (Plano estético donde lo cruza el plano oclusal)



Figura 87

Sumario de diagnóstico

Inicial:

Paciente masculino de 25años 10meses, dólicofacial, con dentición permanente y sin crecimiento presenta:

- Deglución adaptada.
- Frenillo lingual corto
- Ángulo nasolabial cerrado
- Perfil del tercio inferior recto
- Retrusión del labio superior y protrusión del labio inferior.
- Patrón esquelético clase III con retrusión maxilar y protrusión mandibular.
- Maxilar en retroposición
- Mandíbula en normoposición.
- Tuvo crecimiento vertical de la rama.
- Tuvo crecimiento del cuerpo mandibular en sentido horario.
- Tuvo tendencia de crecimiento hiperdivergente de la cara.
- Perfil óseo recto.
- Dolicofacial
- AFP aumentada.
- AFT aumentada.
- ODI me indica que existe mordida abierta
- APDI me indica que estoy en una clase III esquelética.
- CF me indica que requiere exodoncias.
- IE me indica que según la posición de los labios no requiere exodoncias.
- Maloclusión clase III de Angle con mordida abierta.
- Apiñamiento dentario moderado inferior de -5.5mm
- Incisivo superior protruido y extruido
- Incisivo inferior lingualizado, protruido e intruído
- Exceso de masa dentaria posteroinferior de 1mm.
- Giroversiones múltiples.
- Curva de Spee derecha e izquierda inversa -1mm
- Plano oclusal superior plano.

- Asimetrías dentarias anteroposteriores.
- OJ disminuido (0mm)
- OB disminuido (-5%)

Final:

Paciente masculino de 29 años 4 meses en dentición permanente, sin crecimiento:

- Relación esquelética clase I.
- Maloclusión clase I de Angle.
- Discrepancia superior e inferior 0mm.
- Tuvo crecimiento vertical mandibular predominante.
- Tuvo tendencia de crecimiento hiperdivergente mandibular.
- Incisivo superior protruido y vestibularizado más de la norma. Incisivo inferior extruido y posición e inclinación en la norma.
- Perfil óseo recto
- Tercio inferior aumentado
- Discrepancia Bolton total inferior no presenta.
- Línea media del arco superior e inferior coincidente

Objetivos del tratamiento

Inicial:

- Corregir el frenillo lingual corto
- Corregir la deglución adaptada
- Mejorar el perfil
- Camuflar la relación esquelética clase III
- Mantener el crecimiento hiperdivergente.
- Mantener la altura facial anteroinferior.
- Corregir la maloclusión dentaria clase III de Angle y la mordida abierta.
- Corregir el apiñamiento dentario moderado inferior de -5.5mm.
- Corregir el incisivo superior protruido y extruido.
- Corregir el incisivo inferior lingualizado, protruido e intruído
- Eliminar el exceso de masa dentaria posteroinferior de 1mm
- Corregir las giroversiones múltiples.

- Corregir la curva de Spee inversa de -1mm
- Empinar el plano oclusal
- Corregir las asimetrías dentarias anteroposteriores
- Corregir el OJ (disminuido)
- Corregir el OB (disminuido)
- Conseguir una buena intercuspidación con movimientos funcionales.

Final

- Se corrigió el frenillo lingual corto, el paciente se realizó la frenectomía lingual.
- El labio superior se protruyo.
- Se mejoró el perfil del tercio inferior recto.
- Se mejoró el patrón esquelético a clase I, pero con una tendencia a clase III.
- Poca rotación horaria de la mandíbula.
- Se mantuvo la altura facial anteroinferior.
- Se corrigió la relación molar a clase I de Angle.
- Se corrigió las giroversiones múltiples.
- Se vestibularizo el incisivo superior más de la norma y el incisivo inferior se extruyo.
- El plano oclusal se empino.
- Se mejoró el overbite y el overjet.
- Se consiguió una buena intercuspidación con movimientos funcionales

Contención:

Superior: contención de Hawley circunferencial removible.

Inferior: contención fija de 33 a 43.

Análisis del Set-up:

Inicial:

- Se vestibularizo los incisivos superiores para conseguir un overjet.
- Para eliminar el apiñamiento anteroinferior se realizó un stripping posteroinferior

Final:

- No se logró realizar el procedimiento del set up inicial debido a que no fue necesario.
- Se realizó un stripping por mesial de las piezas 33 y 43 para retruir un poco más los incisivos inferiores.

Pronóstico:

Pronóstico favorable: confirmado.

FOTOGRAFIAS INTRAORALES DEL INJERTO GINGIVAL



Figura 88. **Fotografías intraorales. El procedimiento del injerto gingival fue realizado en agosto del año 2018. El paciente presento recesión gingival marcada de 3mm por vestibular en las piezas 31 y 41 y de 5 mm por lingual en la pieza 31.**

CAPITULO 4: DISCUSION

Para camuflar la maloclusión clase III con la aparatología MEAW se debe entender estos tres mecanismos como: 1) enderezamiento de los dientes para corregir la dimensión vertical y el plano oclusal; 2) enderezamiento horizontal para corregir las rotaciones mesiodistales de los dientes y expandir la arcada; 3) enderezamiento bucolingual para corregir la dimensión vertical, crear guía anterior y función oclusal.[50]

La maloclusión clase III pueden ser corregida con una combinación de rotación horaria de la mandíbula, rotación antihoraria del plano oclusal inferior y compensación dentoalveolar. En un estudio realizado por Chang et al. (2004) reportaron que los arcos MEAW tiene la ventaja de producir el repartimiento del estrés por la carga-deflexión sobre todo en la longitud horizontal de los loops en L.[51]

Otros autores como, Baek et al.[51] indicaron que lo más importante después del tratamiento con la técnica MEAW es la compensación dentoalveolar, la corrección de la relación molar y lograr el resalte por el movimiento vertical y distal de los dientes posteroinferiores. Por lo tanto, se corroboró que la técnica MEAW es más eficaz para el movimiento distal.

Algunos tipos de tratamiento para corregir la maloclusión clase III seria con arco ideal. Sin embargo, el arco ideal no puede verticalizar eficazmente los dientes posteroinferiores hacia distal, entonces, los incisivos inferiores deberán extruirse e inclinarse excesivamente hacia lingual. En cambio, el arco MEAW puede verticalizar la molar hacia distal y disminuir la extrusión del

incisivo. Por lo tanto, la corrección de una maloclusión clase III será más fácil con la técnica MEAW que con el arco ideal.[51]

Fushima et al.[52] utilizaron el plano oclusal anterior y el plano oclusal posterior junto con el plano de Frankfort, para evaluar inclinación del plano oclusal superior, debido a que estos planos oclusales influyen en la rotación mandibular. Para el plano oclusal anterior utilizo los valores normales de 10° +/- 3.58° y para el plano oclusal posterior utilizo los valores normales de 14.9° +/- 3.85.

Se presento a la Clínica de Posgrado de la UNMSM un paciente de sexo masculino de 25 años 10 meses, de raza mestiza y sin crecimiento acude a la consulta refiriendo: “vengo para corregirme mis dientes inferiores”. A la revisión clínica se observó una maloclusión clase III de Angle completa, relación canina clase III, leve mordida abierta anterior, al llevar a relación céntrica los incisivos contactaron bis a bis.

Se solicitaron los exámenes complementarios como una radiografía panorámica y una radiografía cefalométrica. En la radiografía cefalométrica se realizaron los trazados cefalométricos. Para determinar el crecimiento del patrón esquelético medimos el ángulo de la base craneal N-S-Ar que midió 118° (valor promedio es de 124,2° ±5,2°) lo que me indicaba una flexión de la base craneal, es decir, estaba frente al patrón esquelético clase III. Para determinar el patrón esquelético también se realizaron otras medidas como ANB (-2°disminuido), SND (78° aumentado), convexidad facial (-3 disminuido), A’-B’ (-16 aumentado), APDI (90° aumentado) llegando como resultado un patrón esquelético clase III. También, es importante determinar si el problema era el tamaño de las bases óseas del maxilar o de la mandíbula y se realizaron las siguientes medidas como SNA (79° aumentado), SNB (81° aumentado), profundidad maxilar Fr.Na A (88° disminuido), Xi-Pm (92° aumentado), longitud maxilar Co-A (80 mm disminuido), longitud mandibular Co-Gn (128 mm en la norma), variación maxilar Ba.Na-A (57° disminuido) y posición de maxila NPer.A (-2 disminuido) y se determinó que el problema era tanto de maxila por tener

longitud pequeña y retroposicionada fuera de la norma y también problema de mandíbula por tener longitud aumentada fuera de la norma.

Otra característica importante es conocer el crecimiento rotacional de la cara para determinar si el crecimiento fue en sentido horario o antihorario y también si es dolicofacial, mesofacial o braquifacial estos fueron hallados tomando las siguientes medidas como GoGn:SN (40° aumentado), FMA (33° aumentado), eje facial (81° disminuido), ángulo del plano mandibular (30° aumentado), ángulo articular (162° aumentado), ángulo goniaco (120° disminuido), ángulo goniaco superior (38° disminuido), ángulo goniaco inferior (82° aumentado) y PP-MP (34° aumentado) y se determinó que el paciente tuvo un crecimiento vertical, con rotación mandibular en sentido horario, crecimiento hiperdivergente del plano mandibular y dolicofacial.

En cuanto a, las medidas de la posición e inclinación de los incisivos se obtuvieron las siguientes medidas como 1-NA (7mm aumentado), 1.NA (22° en la norma), 1-NB (5mm aumentado), 1.NB (21° disminuido), 1:1 (139° aumentado), I-plano oclusal (0.5mm disminuido), APg-I (5mm aumentado), I.APg (24° en la norma), incisivo superior//NPer por A hacia vestibular IS (11 mm aumentado), inc. sup.AB (19° disminuido), inc. sup-AB (6mm disminuido), inc. inf.AB (24° en la norma), inc. inf-AB (6mm en la norma). Los resultados indicaron que el incisivo superior estaba protruido, vestibularizado y extruido y el incisivo inferior estaba protruido, lingualizado e intruído.

Ribeiro et al.[12] mencionaron que la inclinación del plano oclusal podría causar una mordida abierta y para cerrar la mordida se necesita de elásticos intermaxilares de 3/16” que generan una fuerza de 50 gramos cuando la boca está cerrada y 150 gramos cuando tiene una apertura moderada.[24] En el caso del paciente, la inclinación inicial del plano oclusal posterior (POP) fue de 12° y el plano oclusal anterior (AOP) fue de 10° estando dentro de los valores normales de un plano oclusal plano y los cambios que se produjo después del tratamiento, el plano oclusal posterior (POP) fue de 22° y el plano oclusal anterior (APO) fue de 12° resultando un plano oclusal empinado. Por lo tanto,

la mordida abierta anterior en el paciente se debe a un plano oclusal plano, discrepancia posterior, inclinación mesial de los premolares y molares inferiores, la extrusión de los dientes posterosuperior, la intrusión de los dientes anteroinferiores, la dirección de crecimiento vertical aumentado y un ODI disminuido. El cierre de la mordida abierta anterior se logró mediante los arcos MEAW realizando dobleces de tip back desde el primer premolar inferior hasta el segundo molar inferior y el uso de elásticos 3/16 de 6 oz sujetado desde el segundo loop superior hasta el primer loop inferior y desde el tercer loop superior hasta el segundo loop inferior. No se realizó activación en el arco MEAW superior.

Los cambios producidos para el cierre de la mordida fueron los siguientes: en el sentido vertical, el plano oclusal superior tuvo una rotación en sentido horario debido a la extrusión de los premolares, caninos e incisivos superiores por la fuerza de los elásticos verticales. El plano oclusal inferior tuvo una rotación en sentido antihorario debido al enderezamiento o verticalización de los molares, la extrusión de molares, premolares e incisivos inferiores por la fuerza de los elásticos verticales todo esto hizo que aumentara la curva de Spee. En el sentido sagital, la fuerza de elásticos intraorales en clase III produjo la vestibularización de los incisivos superiores y la mesialización completa del sector posterosuperior. En la arcada inferior, se produjo una retrusión de los incisivos inferiores y la verticalización junto con la distalización de los premolares y molares inferiores. Mientras que, en el patrón esquelético, el mayor cambio producido a nivel vertical fue el leve aumento de la inclinación del plano mandibular y la rotación del eje facial; y el mayor cambio producido a nivel sagital fue la rotación del eje facial en sentido horario todo esto producido por la fuerza de los elásticos intermaxilares en clase III. De esta manera se corrigió el patrón esquelético clase III, la maloclusión clase III, la inclinación del plano oclusal, el overjet y el overbite.

Una de las ventajas de usar arcos MEAW y elásticos intermaxilares son la verticalización de la dentición, el control de la inclinación del plano oclusal, el control de la dimensión vertical, el conseguir la interdigitación dentaria, el control del eje dentario y producir el movimiento en masa de toda la dentición.

Por otra parte, una de las desventajas de usar los elásticos en clase III, mucho tiempo, provoca la extrusión de los molares y la labioversión de los incisivos superiores; es preferible evitar el uso de elásticos por mucho tiempo en maloclusión clase III hiperdivergente. Con el desarrollo reciente de los minitornillos, los elásticos en clase III desde un minitornillo, insertado en el área gingival bucal posterior del arco superior, hasta un MEAW en el arco inferior pueden prevenir estos efectos secundarios (Baek, 2006).[51]

Los elásticos verticales actúan cooperando con la aparatología MEAW y convierte la resultante de fuerzas de dobleces de tip back en movimientos deseados. Las fuerzas intrusivas de los dientes anteriores son contrarrestadas a través de la extrusión dinámica de los elásticos verticales induciendo la inclinación lingual de la corona y el desplazamiento de los dientes anteriores mientras que los dientes posteriores se someten a un enderezamiento distal. También, la extrusión del molar superior es acompañado por la extrusión de los premolares y molares inferiores formándose un plano oclusal empinado y así la mandíbula pueda rotar hacia atrás. Tabancis et al.[23] estudiaron que la mordida abierta se corrige por la extrusión y verticalización de los dientes posteriores resultando en una rotación hacia arriba y hacia delante de la mandíbula, los incisivos son extruidos y verticalizados y pueden ser retruído cuando se indique. En el caso del paciente, se realizaron las activaciones en el arco MEAW inferior con dobleces de tip back que se iba aumentando en los controles mensuales, desde la primera premolar hasta la segunda molar inferior junto con los elásticos de clase III cortos de 3/16” de 6 onzas para la corrección sagital y llegar a una maloclusión clase I de Angle. Una vez llegado a una relación molar clase I se procedió a corregir el apiñamiento anteroinferior con arco de acero 0.016” con loops realizando un ligero stripping de 0.5 mm por mesial de las piezas 33 y 43. Luego se colocó un arco de acero 0.017” x 0,025” con torque negativo en el arco inferior y en el arco MEAW superior se colocó torque positivo. Por último, una vez llegado a una buena relación molar y canina se procedió a retirar los brackets y se colocó una contención de Hawley circunferencial removible en la arcada superior y una contención fija inferior desde la pieza 33 hasta la pieza 43.

Considerando que los cambios producidos en el patrón esquelético fue la hiperdivergencia mandibular que esta ciertamente asociada al empinamiento del plano oclusal posterior. Algunos consideran la relación del plano oclusal con el plano mandibular cuando la altura vertical posterior esta aumentada marca un plano oclusal posterosuperior plano. Algunos estudios mostraron que empinar el plano oclusal posterior crea más hiperdivergencia facial inferior.[25]

En cuanto al perfil del paciente tiene las características de un perfil total recto, con una depresión de la zona infraorbitaria lo que hace indicar una deficiencia del crecimiento del maxilar superior y en el tercio inferior presento la línea S de Steiner un labio superior retruído (-2mm). Al realizar el tratamiento se logró la protrusión del labio superior proyectándolo más hacia adelante, por la inclinación vestibular del incisivo superior, resultando con un ángulo nasolabial de 87° en comparación con la medida inicial que fue de 90°.

Por último, el trabajar con la técnica MEAW durante el movimiento dentario es que puedo mover los dientes individualmente, establecer una buena interdigitación, tener un control del eje dentario y la inclinación dentaria, producir el movimiento dentario en masa y en el plano oclusal puedo tener un control del plano oclusal y de la dimensión vertical y la fuerza de carga deflexión es baja y continua sobre los dientes.

Este caso clínico demostró un camuflaje del patrón esquelético clase III de ángulo alto con la técnica MEAW, y los cambios también fueron buenos en el perfil de tejido blando.

CONCLUSIONES

- La mandíbula realizo una leve rotación horaria, hacia abajo y hacia atrás (según el eje facial de Ricketts de 3° menos que el análisis cefalométrico inicial) lo que me indica que el eje facial se abrió por la verticalización de los premolares y molares inferiores y el uso de elásticos de clase III.
- El plano oclusal superior tuvo una rotación en sentido horario producida por la extrusión de los incisivos, caninos y premolares y la posición de los molares superiores se mantuvo.
- El plano oclusal inferior tuvo una rotación antihoraria debido a la verticalización y distalización de los premolares y molares inferiores y la extrusión de los incisivos inferiores.
- Los incisivos superiores mostraron una vestibularización, protrusión y extrusión producido por las fuerzas de los elásticos; y los incisivos inferiores mostraron una extrusión y una leve retrusión. De esta manera se corrigió el OJ y el OB.
- Se mostró una mejora en el perfil de tejido blando en el tercio anteroinferior con un ángulo nasolabial cerrado producido por la protrusión del labio superior. Además, el paciente se realizó una rinoplastia.
- La activación de tipback y el uso de elásticos intermaxilares ayudaron a la verticalización de los premolares y molares.
- La articulación temporomandibular no mostro síntomas antes, durante, ni después del tratamiento.
- El tratamiento fue de 1 año 8 meses y también tuvo que ver la cooperación del paciente.
- La frenectomía se realizó para mejorar el movimiento y posición de la lengua en el rafe palatino.
- El injerto gingival disminuyo la recesión gingival de 3mm en las piezas 31 y 41 por vestibular, pero por lingual de la pieza 31 solo se recuperó 2mm de encía en una recesión de 5 mm, debido a que la lengua impedía la cicatrización del injerto.
- El camuflaje con los arcos MEAW junto con los elásticos de clase III demostraron un buen control sagital y vertical a nivel dentario y esquelético, así como cambios en el perfil facial.

RECOMENDACIONES

- Se recomienda realizar el seguimiento de la maloclusión clase III para evaluar la estabilidad del tratamiento ya que no hay estudios de seguimiento que demuestren una estabilidad a largo plazo mayor de cinco años.

- Se recomienda dar una buena información detallada al paciente, haciéndole saber que su tratamiento de elección es ortoquirúrgico pero que por decisión del paciente se realizará el camuflaje y si se decidiera después de un tiempo realizarse el ortoquirúrgico hacerle conocer lo perjudicial que sería para los dientes volverlos a mover.

- Se recomienda tener bien claro los conceptos de crecimiento de las bases óseas.

REFERENCIAS BIBLIOGRÁFICAS

1) Velásquez R, Sato R, Ferrer M, Muñoz R. Desarrollo y tratamiento ortodóncico de la maloclusión de Clase III, mordida abierta. Ortod Esp. 2007; 47(3): 183-195.
2) Sato S, Akimoto S, Shinji H, Tanaka EM, Celar A. Development and Orthodontic Treatment of Skeletal Class III Malocclusion without Surgical Intervention. Bulletin of Kanagawa Dental College. 2007; 35(1), March, 51-63.
3) Sato S, Shirasu A. Basic Concepts in the Treatment of Malocclusion, capítulo 1. Orthodontic Treatment of Malocclusion. Editorial Daiichi Shika Publishing Co., Ltd. 2014; Pag 10-28
4) Voss R, Basili C, Castillo G. La filosofía MEAW y el rol de los terceros molares en el desarrollo y tratamiento de las mordidas abiertas. Claves de Odontología. 2012;70:37-43.
5) Kim YH. Tratamiento de maloclusiones severas mediante la técnica de alambre Edgewise Multiloop (Multiloop Edgewise Arch-Wire, MEAW). Ortodoncia Clínica. 2004;7(1):22-34.
6) Kim YH. The Versatility and Effectiveness of the Multiloop Edgewise Archwire (MEAW) in Treatment of Various Malocclusions. World J Orthod. 2001;2:208-218.
7) Sato S, Akimoto S, Matsumoto A, Shirasu A, Yoshida J, Sato S. MEAW-Manual for the clinical application of MEAW technique. Printing Press Inc,Philippines 2002.
8) Voss R. El desarrollo de la mordida abierta como resultado de discrepancia posterior y su tratamiento mediante Multiloop Edgewise Archwire (MEAW). Revista Chilena Ortodoncia. 2006;23(1): 43-52.
9) Park J, Yu J, Bullen R. Camouflage treatment of skeletal Class III malocclusion with conventional orthodontic therapy. Am J Orthod Dentofacial Orthop. 2017;151:804-11.
10) Seo YJ, Chung KR, Kim SH, Nelson G. Camouflage treatment of skeletal Class III malocclusion with asymmetry using a bone-borne rapid maxillary expander. Angle Orthodontics. 2015;85:322–334.

11) He S, Gao J, Wamalwa P, Wang Y, Zou S, Chen S. Camouflage treatment of skeletal Class III malocclusion with multiloop edgewise arch wire and modified Class III elastics by maxillary mini-implant anchorage. Angle Orthodontist.2013;83:630-640.

12) Ribeiro G, Regis S, Alves T, Sabatoski M, Guariza O, Motohiro O. Multiloop edgewise archwire in the treatment of a patient with an anterior open bite and a long face. Am J Orthod Dentofacial Orthop. 2010;138:89-95.

13) Burns N, Musich D, Martin C. Class III camouflage treatment: What are the limits?. Am J Orthod Dentofacial Orthop. 2010; 137:9.e1-9.e13.

14) Voss R. Arco de canto multiansas (multiloop edgewire archwire: MEAW) ¿Por qué multiloop? Aspectos clínicos y biomecánica. 2008;71(143):70-80.

15) Hamamci N, Basaran G, Sahin S. Nonsurgical Correction of an Adult Skeletal Class III and Open-bite Malocclusion. Angle Orthodontist 2006; 76:527–532.

16) Lin J, Gu Y. Preliminary Investigation of Nonsurgical Treatment of Severe Skeletal Class III Malocclusion in the Permanent Dentition. Angle Orthodontist. 2003; 73:401-410.

17) Sato S. Case Report: Developmental characterization of skeletal class III malocclusion. The Angle Orthodontist. 1994;64(2):105-11.

18) Valdez M, Fernández A. Corrección de una maloclusión clase III de Angle en paciente adulto con la técnica Multiloop Edgewise Archwire con un control post tratamiento de 1 año [Caso Clínico]. Odontología SAN MARQUINA. 2020;23(1): 65-74.

19) Ramos C. Consideraciones en el tratamiento de camuflaje de una maloclusión de clase III esquelética [Trabajo Académico]. Lima: Universidad Nacional Mayor de San Marcos, Facultad de Odontología, Escuela Profesional de Odontología; 2019.

20) Chiguala F. Tratamiento no quirúrgico de un paciente con patrón esquelético clase III ángulo alto y asimetría dentoalveolar severa en maxila y mandíbula empleando filosofía MEAW [Reporte Clínico]. Lima: Universidad Nacional Mayor de San Marcos, Facultad de Odontología, Escuela Profesional de Odontología; 2015.

21) Cruz MA. Tratamiento ortodóntico con filosofía Meaw de un paciente con patrón esquelético clase III ángulo alto y mordida abierta severa (Reporte Clínico). Ateneo, Reposición de Documentos Digitales UNMSM. Lima, 2015.

22) Aliaga A. Optimización del tratamiento de una maloclusión de clase I de Angle-patrón esquelético III con tendencia a la mordida abierta anterior bajo la filosofía Meaw [Reporte Clínico]. Ateneo, Reposición de Documentos Digitales UNMSM; Lima,2014.

23) Tabancis M, Ratzmann, Doberschutz P, Krey F. Multiloop edgewise archwire technique and denture frame analysis: a systematic review. Head & Face Medicine. 2020;16: 32

24) Kim YH. Anterior Openbite and its Treatment with Multiloop Edgewise Archwire. The Angle Orthodontist.1987:290-321.

25) Ho H, Akimoto S, Sato S. Relationship Between the Occlusal Plane Inclination and Mandibular Posture in the Hyperdivergent Type of Skeletal Frame. Bulletin of Kanagawa Dental College. 2003; Vol. 31 N° 1: 39-49.

26) Mao J. Growth and development: Hereditary and mechanical modulations. Am J Orthod Dentofacial Orthop. 2004; 125: 676-89

27) Protacio C, Sato S. The Role of Posterior Discrepancy in the Development of Skeletal Class III Malocclusion-Its Clinical Importance. Int J MEAW tech Res Found 1995:2:5-18

28) Yang JH, Cha BK, Choi DS, Park JH, Jang I. Time and pattern of the fusion of the spheno-occipital synchondrosis in patients with skeletal Class I and Class III malocclusion. Angle Orthodontist. 2018

29) Gong A, Li J, Wang Z. Cranial base characteristics in anteroposterior malocclusions: A meta-analysis. Angle Orthodontist. 2016; 86(4):668-680.

30) Proff P, Will F, Bokan I. Cranial Base Features in Skeletal Class III Patients. Angle Orthodontist. 2008; 78(3):433-439.

31) Hopkin GB, Houston WJB, James GA. The Cranial Base as an Aetiological Factor in Malocclusion. Angle Orthodontist 1968; 38: 250-255.

32) Aliaga A. Effect of posterior space discrepancy and third molar angulation on anterior overbite. Am J Orthod Dentofacial Orthop 2018; 154:477-86.

33) Tanaka EM, Sato S. Longitudinal alteration of the occlusal plane and development of different dentoskeletal frames during growth. Am J Orthod Dentofacial Orthop. 2008; 134: 602.e1-602.e11

34) Sato S. A Treatment Approach to Malocclusions Under the Consideration of Craniofacial Dynamics. Kanagawa: MEAW Publishing Hose; 2001.

35) Kim J, Akimoto S, Shinji H, Sato S. Importance of vertical dimension and cant of occlusal plane in craniofacial development. International Journal of stomatology & occlusion medicine. 2009; 2:114-121.

36) Ho HD, Akimoto S, Sato S. Oclusal Plane and Mandibular Posture in the Hyperdivergent Type of Malocclusion in Mixed Dentition Subjects. Bulletin of Kanagawa Dental College.2002 Vol. 30, N° 2:87-92.

37) Celar AG, Freudenthaler JW, Celar RM. The Dentadure Frame Analysis: an additional diagnostic tool. European Journal of Orthodontics. 1998; 20:579-587.

38) Arriola L, Aliaga A, Flores C. Influence of maxillary posterior dentoalveolar discrepancy on angulation of maxillary molars in individuals with skeletal open bite. Progress in Orthodontics. 2016:17-34

39) Velásquez R, Sato R, Ferrer M, Muñoz R. Desarrollo y tratamiento ortodóncico de la maloclusión de clase III mordida abierta. Ortod Esp. 2007: 47(3)183-195.

40) Celar A, Tafaj E, Graf A, Lettner S. Association of anterior and posterior occlusal planes with different Angle and skeletal classes in permanent dentitions. J Orofac Orthop (2018) 79:267–276.

41) Kim Y. Overbite depth indicator with particular reference to anterior open-bite. Am J. Orthod. June 1974; Vol 65 N° 6.

42) Silva R. Aplicación Práctica de los Indicadores de Profundidad de Sobremordida Vertical, Displasia Anteroposterior e Índice de extracción. [Orthodontic CYBER journal] 2004. [Citado el: 22 de agosto de 2013.]

43) Romero M. Implementación del análisis de Kim en población de 9-14 años de edad para el departamento de ortodoncia [Tesis]. Universidad Autónoma del Estado de México. Facultad de Odontología. 2015.

44) Eslami S, Faber J, Fateh Ali. Sheikholaeemmeh, Grassia V , Jamilian A. Treatment decision in adult patients with class III malocclusion: surgery vs orthodontics. Progress in Orthodontics. 2018; 19:28

45) Uribe GA. El Camuflaje de maloclusiones esqueléticas. Ortodoncia Teoría y Clínica. Capítulo 51. 2da edición. Editorial Corporación para investigaciones biológicas. 2010: Pag 850-856.

46) Greenlee G, Huang G. Stability of treatment for anterior open-bite malocclusion: A meta-analysis. Am J Orthod Dentofacial Orthop. 2011;139:154-69.

47) Janson G, Pinelli F, Castanha J. Stability of anterior open bite nonextraction treatment in the permanent dentition. Am J Orthod Dentofacial Orthop. 2003;124:265-76.

48) Kim YH, Han UK, Lim DD, Serraon LP. Stability of anterior openbite correction with multiloop edgewise archwire therapy: A cephalometric follow-up study. Am J Orthod Dentofacial Orthop. 2000; 118:43-54

49) Foosiri P, Changsiripun C. Stability of anterior open bite in permanent dentition treated using extraction or non-extraction methods: A systematic review and meta-analysis of each method. Orthodontic Waves. 2018.

50) Shirasu A, Sadao S. Orthodontic Treatment of Malocclusion (Using the GEAW System). Scientific Report Reconstructing a functional occlusion, Japon: Research Institute of Occlusion Medicine, Kanagawa Dental University; 2001. p. 1-16.

51) Baek SH, Shin SJ, Ahn SJ, Chang YI. Initial effect of multiloop edgewise archwire on the mandibular dentition in Class III malocclusion subjects. A three-dimensional finite element study. European Journal of Orthodontics 30 (2008):10–15.

52) Fushima k, Kitamura Y, Mita H, Sato S, Susuki Y, Kim Y. Significance of the cant of the posterior occlusal plane in Class II division 1 malocclusions. European Journal of Orthodontics. 18 (1996) 27-40.

ANEXO





Anexo 1: Índice de discrepancia de la ABO

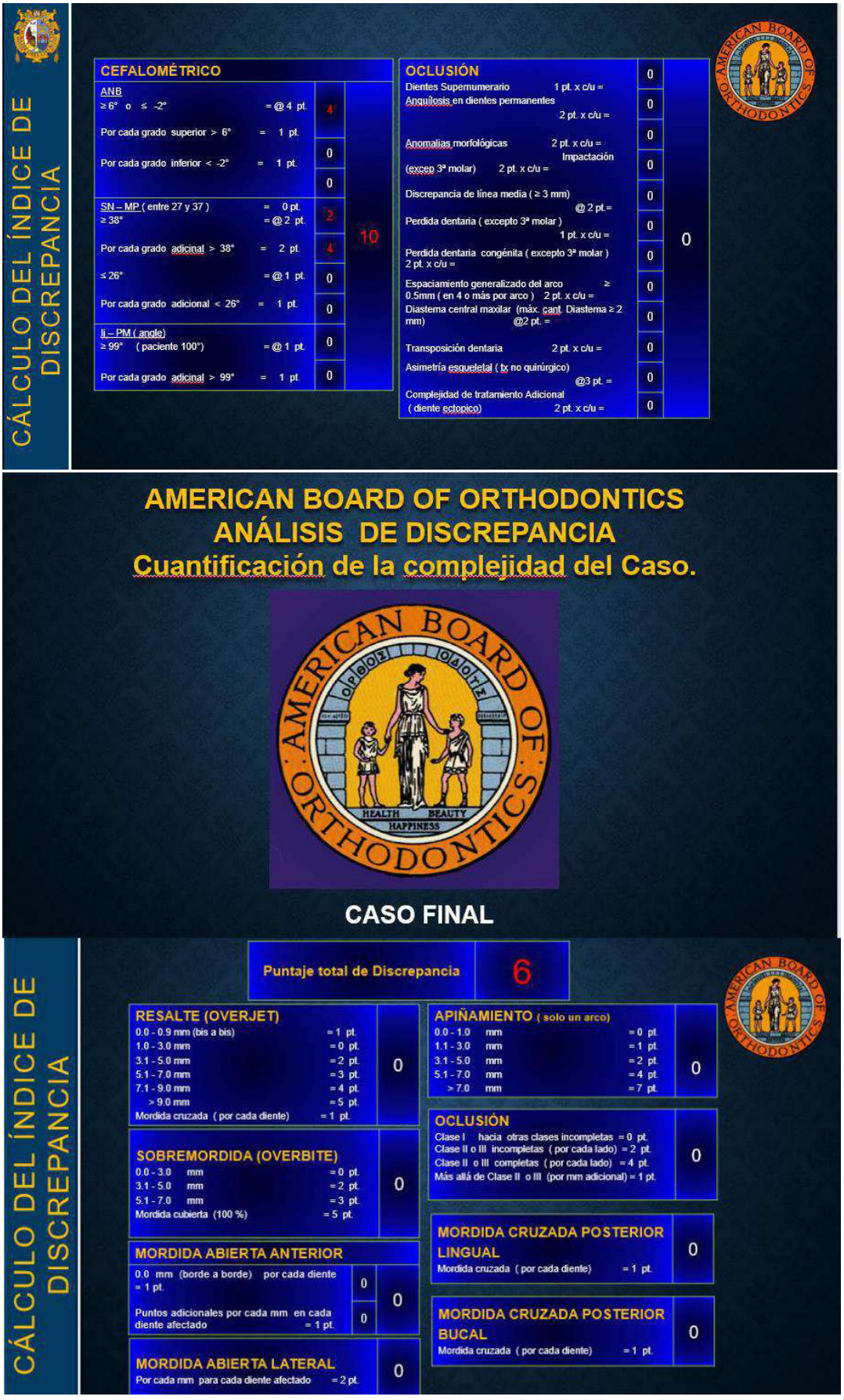

Anexo 2: Índice de discrepancia de la ABO



Anexo 3: Índice de discrepancia de la ABO

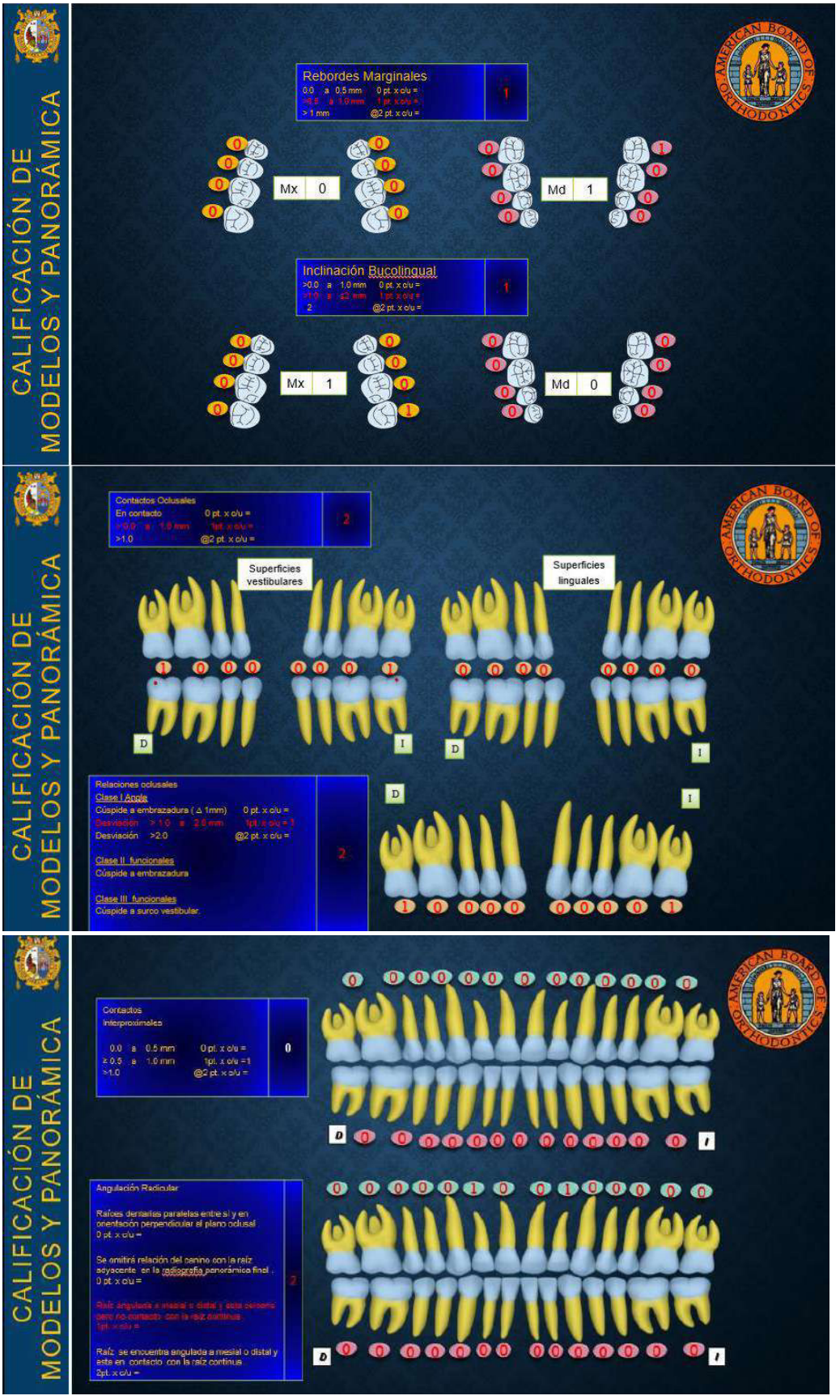

Anexo 4: Índice de discrepancia de la ABO



Anexo 5: Índice de discrepancia de la ABO