UNIVERSIDAD NACIONAL MAYOR DE SAN MARCOS

FACULTAD DE ODONTOLOGÍA

ESCUELA DE POST-GRADO

Tratamiento no quirúrgico de una maloclusión clase II severa

MONOGRAFÍA

Para optar el Título de Especialista en Ortodoncia

AUTOR

Fredy William Mas Gáslac

LIMA – PERÚ
2010

FICHA CATALOGRÁFICA

C.D. FREDY WILLIAM MAS GÁSLAC

TRATAMIENTO NO QUIRÚRGICO DE UNA MALOCLUSIÓN CLASE II SEVERA

UNIVERSIDAD NACIONAL MAYOR DE SAN MARCOS

FACULTAD DE ODONTOLOGÍA

Lima – Perú, 2010

MONOGRAFÍA Y CASO CLÍNICO: SEGUNDA ESPECIALIDAD PROFESIONAL EN ORTODONCIA

PALABRAS CLAVES: CAMUFLAJE, MALOCLUSIÓN CLASE II, REABSORCIÓN RADICULAR

DEDICATORIA:

A mis padres, Teresa y Anaximandro, mis hermanas
Liss y Rosa por el apoyo constante
durante mi formación académica.
Gracias, sin ustedes el camino
se hubiese hecho más difícil.

A mi esposa, Rocío.
Gracias por el amor, por el apoyo incondicional
y por la grandeza de tu alma.
Tu amor es lo que más me importa en la vida.

A mi hijo, Fredy Daniel, quien en tan poco
tiempo me ha enseñado tanto haciéndome
comprender mejor la vida.
Tu eres el motor de mi vida.

AGRADECIMIENTOS

A Dios por la salud, por el privilegio de tener una familia con amor, por las infinitas oportunidades y por colocar tantas personas admirables y generosas en mi camino.

Al maestro, Mg. Miguel Pardo Bancalari, por la oportunidad y experiencia que obtuve a lo largo de éstos tres años y su orientación en el desarrollo de este trabajo.

Al Esp. Luciano Soldevilla Galarza, por su apoyo fundamental durante el desarrollo de las actividades clínicas y por transmitir sus conocimientos de manera muy desprendida.

A todos los docentes de la Segunda Especialidad en Ortodoncia por sus enseñanzas personales, académicas y por las posibilidades brindadas.

A mis compañeros de la Especialidad por su amistad y apoyo constante durante estos tres años.

INDICE

FICHA CATALOGRÁFICA

DEDICATORIA

AGRADECIMIENTOS

RESUMEN

ABSTRACT

1. INTRODUCCIÓN……1
2. OBJETIVOS……..…….2
   - 2.1 General ……..…..2
   - 2.2 Específico……..…..2
3. REVISIÓN DE LA LITERATURA……..……...3
   - 3.1 Maloclusión de Clase II ……..…...3
     - 3.1.1 Clasificación……..3
     - 3.1.2 Clase II subdivisión…….……6
     - 3.1.3 Diagnóstico de la maloclusión Clase II subdivisión……7
     - 3.1.4 Características craneofaciales de la maloclusión Clase II…….....8
     - 3.1.5 Desvío de línea media……..……12
     - 3.1.6 Tratamiento……..13
       - 3.1.6.1 Ortopédico……13
       - 3.1.6.2 Camuflaje……...14
       - 3.1.6.3 Orto-quirúrgico ……17
   - 3.2 Biomecánica del tratamiento…….……..19
     - 3.2.1 Lacebacks……19
     - 3.2.2 Cierre de espacios con mecánica de deslizamiento……..20
     - 3.2.3 Dispositivos de anclaje temporal (DATs) como auxiliares en la fase de retracción anterior…….…….22
       - 3.2.3.1 Indicaciones…….....22
       - 3.2.3.2 Planeamiento y consideraciones biomecánicas……....23
       - 3.2.3.3 Principales lugares para la inserción de los miniimplantes……...33

3.2.3.4 Control de la retracción anterior……..…35

3.3 Reabsorción radicular ……37

3.3.1 Localización…….37

3.3.2 Mecanismo ……..38

3.3.3 Clasificación……39

3.3.4 Incidencia…….42

3.3.5 Causas…….44

3.3.6 Factores relacionados al paciente…….44

3.3.7 Factores relacionados al tratamiento……...46

3.3.8 Detección y evaluación ……47

4. ANTECEDENTES……48
5. PRESENTACIÓN DEL CASO CLÍNICO……..54
   5.1 Historia clínica del paciente……...54
   5.2 Seminario inicial……61
   5.3 Evolución del tratamiento……71
   5.4 Seminario final ……75
6. RESULTADOS ……86
7. DISCUSIÓN ……...101
8. CONCLUSIONES……...110
9. RECOMENDACIONES……112
10. REFERENCIAS BIBLIOGRÁFICAS……113

RESUMEN

Los cánones de belleza varían según el momento histórico en que se viva, sin embargo la estética siempre ha sido motivo de preocupación de los individuos. El objetivo del presente trabajo es realizar una revisión de la literatura científica sobre el tratamiento de camuflaje ortodóncico en pacientes con maloclusión Clase II división 1. Se describe las características de ésta maloclusión empezando por la clasificación según Angle y características creaneofaciales importantes para el diagnóstico y plan de tratamiento. También describimos los principales aspectos del uso de miniimplantes como auxiliares en la retracción del sector anterior y sus indicaciones, cantidad de movimiento de los dientes anteriores, vectores de fuerza en la retracción, el control vertical, posicionamiento de los miniimplantes y tipo de apoyo en la región anterior. Uno de los principales efectos colaterales indeseables reportados en la literatura durante el camuflaje de la maloclusión Clase II es la reabsorción de los incisivos superiores relacionado a factores propios del paciente y a la biomecánica del tratamiento.

Presentamos, además, el caso de un paciente con maloclusión Clase II división 1 tratado en la Clínica de la Segunda Especialidad en Ortodoncia de la UNMSM. El caso fue manejado con exodoncia de primeras premolares superiores y anclaje absoluto debido a que el paciente no aceptó el tratamiento ortoquirúrgico que fue la primera opción. Los resultados oclusales obtenidos en estática y dinámica fueron óptimos, pero las características faciales se mantuvieron. La principal complicación que se presentó fue la reabsorción radicular severa en los incisivos centrales superiores relacionados a factores del paciente y del tratamiento que se explican en la discusión del presente trabajo.

PALABRAS CLAVES: Camuflaje, Maloclusión Clase II, Reabsorción radicular

ABSTRACT

The standards of beauty vary according to the historical moment in which we live, but aesthetic has always been a concern for everyone. The aim of this paper is to review the scientific literature on orthodontic camouflage treatment in Class II division 1 malocclusion patients. It describes the characteristics of this malocclusion starting with the Angle classification and craniofacial characteristics that are so important for diagnosis and treatment planning. We also describe the main aspects of the use of mini implants for the retraction of the anterior area and their indications, the amount of movement of anterior teeth, force vectors in retraction, vertical control, positioning of mini implants and the type of support of the anterior region. One of the main undesirable side effects reported in the literature for the camouflage of this malocclusion is the resorption of upper incisors related to patient specific factors and biomechanics.

We present, also, the case of a Class II division 1 malocclusion patient treated in the Second Specialty Clinic in Orthodontics of San Marcos. The case was handled with extraction of first premolars and absolute anchorage because the patient did not accept the ortho-surgery treatment, which was the first choice. Occlusal results obtained in static and dynamic were optimal, but the facial features were maintained. The main complication observed was a severe root resorption in maxillary central incisors related to patient factors and treatment that are explained in the discussion of this work.

KEY WORDS: Camouflage, Class II malocclusion, Root resorption.

1. INTRODUCCIÓN

Los cánones de belleza varían según el momento histórico en que se viva, sin embargo la estética siempre ha sido motivo de preocupación de los individuos. Para el ser humano, la comunicación y la sonrisa son la puerta de entrada a las relaciones humanas donde el cuidado de la boca y la posición dentaria cobran especial importancia. El apiñamiento dentario es uno de los motivos de consulta más frecuente de nuestros pacientes y de allí que cualquier técnica ortodóncica incluye mecánicas encaminadas a solucionar este problema.

Una de las maloclusiones más difíciles de corregir y que causan mayor desarmonía facial, generando un impacto psicológico negativo es la maloclusión de Clase II división 1, caracterizada por una relación molar de Clase II, aumento del resalte incisal y proinclinación de los incisivos superiores, pudiendo estar asociada con mordidas abiertas o profundas.

En el presente trabajo se describe el caso de un paciente con maloclusión Clase II división 1 tratado en la Clínica de la Segunda Especialidad en Ortodoncia de la UNMSM, realizando una revision teórica de la patología, complicaciones y biomecánica del tratamiento. El caso fue manejado con exodoncia de primeras premolares superiores y anclaje absoluto debido a que el paciente no aceptó el tratamiento ortoquirúrgico que fue la primera opción. El tiempo de tratamiento fue de 2 años 10 meses y se consiguieron buenos resultados oclusales, una sonrisa armónica y estéticamente aceptable, pero sus características faciales siguen siendo la de un paciente de Clase II.

2. OBJETIVOS

2.1 GENERAL

- Presentar el caso clínico del tratamiento no quirúrgico de un paciente con maloclusión Clase II severa con revisión de literatura científica relacionada al tratamiento.

2.2 ESPECÍFICO

- Conocer las características de la maloclusión Clase II división 1 y opciones de tratamiento.
- Conocer la biomecánica del tratamiento realizada con miniimplantes.
- Conocer factores de la reabsorción radicular relacionados al paciente y al tratamiento de ortodoncia.

3. REVISIÓN DE LA LITERATURA

3.1 MALOCLUSIÓN DE CLASE II

3.1.1 CLASIFICACIÓN

Moyers menciona que antes de diagnosticar debemos estudiar la maloclusión cuidadosamente, describirla en detalle, luego, si es posible, clasificarla (1).

Angle definió la oclusión normal como una hilera de dientes dispuestos de manera uniforme, colocada en una curva elegante, con armonía entre los arcos superior e inferior. Consideraba que lo fundamental era la oclusión dentaria y que los huesos, músculos y articulación temporomandibular se adaptaban a la posición y relación oclusal. Observó que el primer molar superior se encuentra bajo el contrafuerte lateral del arco cigomático, denominado por él "cresta llave" del maxilar superior y consideró que esta relación es biológicamente invariable e hizo de ella la base para su clasificación. Basándose en ésa idea, creó un esquema bastante simple y universalmente aceptado. Introdujo el término "Clase" para denominar distintas relaciones mesiodistales de los dientes, las arcadas dentarias y los maxilares, que dependían de la posición sagital de los primeros molares permanentes, a los que consideró como puntos fijos de referencia en la arquitectura craneofacial (2).

Angle, en 1899, dividió las maloclusiones en tres grandes grupos: Clase I, Clase II y Clase III definiendolos de la siguiente manera (2,3).

CLASE I:

La posición mesiodistal de los arcos dentales es normal. Los primeros molares permanentes estan habitualmente en oclusion normal, aunque uno o más dientes pueden estar en malposición lingual o bucal, la maloclusión por lo general se limita a los dientes anteriores.

CLASE II:

Las relaciones mesiodistales relativas de los arcos dentales son anormales, todos los dientes inferiores ocluyen en puntos distales respecto a lo normal lo que produce una notable desarmonía en la región incisiva y en las líneas faciales. En la Clase II total, la cúspide distobucal del primer molar superior permanente calza dentro de la fosa entre la cúspide mesial y mesiobucal del primer molar inferior. La mandíbula es retrusiva (en una posición más posterior o dorsal de lo normal).

División 1: La maloclusión Clase II división 1 se caracteriza por un arco superior estrecho, incisivos superiores alargados y protruidos. Función anormal de los labios y alguna forma de obstrucción nasal y respiración bucal.

Subdivisión: Una maloclusión Clase II división 1 subdivisión tiene una relación oclusal normal en un lado de los arcos y una oclusión de Clase II en el otro lado. Estos pacientes también son respiradores bucales.

División 2: La maloclusión de Clase II división 2 se caracteríza por un ligero estrechamiento del arco superior, apiñamiento de los incisivos superiores con superposición e inclinación hacia lingual. Función labial y nasal normal.

Subdivisión: La maloclusión de Clase II división 2 subdivisión presenta una oclusión normal en un lado de los arcos y una oclusión de Clase II en el otro lado.

CLASE III:

Las relaciones mesiodistales relativas de los arcos son anormales, todos los dientes inferiores ocluyen en un punto mesial respecto a lo normal, lo que produce una notable desarmonía de la región incisiva y de las líneas faciales. En la Clase III completa, la cúspíde bucal del segundo premolar superior calza en la fosa entre las cúspides mesial y mesibucal del primer molar inferior. Los incisivos y caninos inferiores están inclinados hacia lingual por la

presión del labio inferior en su esfuerzo por cerrar la boca. La mandíbula es protrusiva (en una posición anterior o ventral de lo normal).

Subdivisión: La desarmonía es de menor magnitud, con una oclusión normal en uno de los arcos y una oclusión de Clase III en el otro lado.

Angle no considera las relaciones transversales, verticales, ni el marco óseo ni el sistema neuromuscular en su clasificación (3).

Lisher, en 1912, utiliza la clasificación de Angle pero introduce una nueva terminología, y denomina a las Clases de Angle como sigue (4):

- **Neutroclusión:** a la Clase I, por ser la que muestra una relación normal o neutra de los molares.
- **Distoclusión:** a la Clase II, porque el molar inferior ocluye por distal de la posición normal.
- **Mesioclusión:** a la Clase III, porque el molar inferior ocluye por mesial de la posición normal.

Henry, en 1957, clasificó en 4 tipos la maloclusión Clase II division 1 (5):

- **Tipo 1:** Protrusión alveolar maxilar
- **Tipo 2:** Protrusión basal maxilar
- **Tipo 3:** Mandíbula pequeña
- **Tipo 4:** Retrusión mandibular

Canut refiere que la maloclusión puede clasificarse en (6):

- **Maloclusión funcional**: cuando la oclusión habitual no coincide con la oclusión céntrica

- **Maloclusión estructural:** aquella que presenta rasgos morfológicos con potencial patógeno o que desde el punto de vista estético no se ajusta a lo que la sociedad considera normal.

A pesar de que existe un sin número de autores que han intentado clasificar las maloclusiones, la propuesta por el Dr. Angle sigue siendo la más utilizada, posiblemente por su simplicidad y es la que vamos a utilizar para el desarrollo del presente trabajo.

3.1.2 CLASE II SUBDIVISIÓN

En su clasificación de las maloclusiones, Angle cree que la relación molar de Clase II se desarrolla en virtud de la erupción distal del primer molar inferior en relación a la posición normal del primer molar superior y clasificó a las maloclusiones de Clase II unilaterales en casos de subdivisión. Afirmó específicamente, que la Clase II unilateral o subdivisión, era resultado de la erupción distal del primer molar inferior en relación al primer molar superior del lado de Clase II (2).

Debido a las relaciones oclusales asimétricas, las maloclusiones de Clase II subdivisión, generalmente presentan dificultades de tratamiento. La naturaleza de la asimetría oclusal puede ser debido a las asimetrías dentoalveolares o esqueléticas, o a una combinación de éstos factores y se acredita que ésos factores subyacentes complican la obtención de una oclusión simétrica (7)

La relación esquelética de Clase II ocurre por una protrusión maxilar o una retrusión mandibular, o una combinación de ambas características. Algunas veces, el complejo maxilomandibular puede estar bien relacionado y la Clase II resulta de una mala posición de los dientes en sus bases esqueléticas, estando los dientes superiores vestibularizados o los inferiores lingualizados en sus respectivas bases óseas, o una combinación de ambos. Mientras que la Clase

II subdivisión puede ser consecuencia, primeramente, de la posición distal del molar inferior del lado de Clase II, o secundariamente, de la posición mesial del molar superior del mismo lado (8).

Martins de Araujo, Schirmer, Almeidam en 1994 evaluaron las asimetrías esqueléticas y dentarias en 30 pacientes de Clase II división 1 subdivisión con edad promedio de 11.6 años. Utilizaron radiografías postero anteriores y modelos de estudio para determinar la frecuencia de éstas asimetrías. Concluyeron que en el plano frontal, las maloclusiones de Clase II división 1 subdivisión se caracterizan por desvíos dentarios y no por displasias esqueléticas (9).

3.1.3 DIAGNÓSTICO DE LA MALOCLUSIÓN CLASE II SUBDIVISIÓN

Con el objetivo de identificar y cuantificar la magnitud de las asimetrías, muchos métodos han sido utilizados, incluyendo la evaluación de las proporciones verticales y horizontales de la cara con el uso de fotografías faciales, análisis radiográfico y observaciones clínicas directas (7). Según Burstone, el diagnóstico de las asimetrías dentales y esqueléticas puede ser realizado por la evaluación esquelética del paciente y por el patrón del tejido facial blando (10).

Las radiografías submentoniana y posteroanterior son particularmente aplicables para el diagnóstico de las asimetrías. Una radiografía submentoniana ayuda más en el diagnóstico de la asimetría, principalmente cuando el problema es mandibular. En el tejido blando de la cara, la observación clínica junto con las fotografías faciales, contribuyen al diagnóstico para la detección de la existencia de un problema esquelético (7).

Legan, en 1998, afirmó que en el diagnóstico de las asimetrías dentofaciales, la historia médica, los exámenes clínicos, radiográficos y los modelos de estudio se tornan necesarios para determinar la extensión y

compromiso del tejido blando, de los componentes esquelético, dentario y del aspecto funcional. El autor mencionado, comentó que el análisis clínico debe incluir también un análisis intrabucal con la evaluación de los dientes, líneas medias faciales y detección de la disfunción temporomandibular. En el examen facial, las vistas frontal y lateral, deben ser conducidas para evaluar las asimetrías en la morfología facial y analizarlos en posición natural de la cabeza. La evaluación del plano oclusal debe ser realizada directamente al solicitar que el paciente muerda una espátula o bajalengua, posicionada horizontalmente, para así determinar su relación con el plano interpupilar. Concluyó que la hiperplasia condilar o neoplasia pueden ocasionar asimetrías esqueléticas verticales asociadas a mordidas abiertas unilaterales progresivas (11).

Algunos autores alientan la importancia de realizar el diagnóstico de los casos de maloclusión Clase II subdivisión en relación céntrica (10, 11, 12), para así verificar la real discrepancia anteroposterior que el paciente presenta. Una severa discrepancia de la línea media puede ser aumentada o disminuída, dependiendo de cómo la mandíbula se reposiciona (12).

3.1.4 CARACTERÍSTICAS CRANEOFACIALES DE LA MALOCLUSIÓN CLASE II

El conocimiento de los conceptos de crecimiento y desarrollo craneofacial son determinantes en la corrección ortodóncica de las maloclusiones en función de conocer los lugares y períodos en que se desencadenan. Un diagnóstico preciso, un planeamiento adecuado y un tratamiento eficiente, son requisitos fundamentales para el éxito terapéutico y se encuentran altamente dependientes de los conocimientos sobre las innumerables alteraciones dentoesqueléticas que ocurren durante los diferentes períodos de crecimiento (13).

Con el propósito de estudiar y describir las características esqueléticas de la maloclusión Clase II división 1 caracterizada clínicamente por una aparente

posición posterior de los primeros molares permanente inferiores e incisivos centrales superiores protruidos, Rothstein, en 1971, examinó 335 radiografías de jóvenes con edades esqueléticas de 10, 12 y 14 años, equivalente a edades cronológicas entre 8 y 15 años. Verificó que las características esqueléticas, en casos de protrusión dentaria superior, generalmente incluyen: a) una mayor longitud de base craneal anterior con un ángulo de base de cráneo obtuso; b) una maxila grande con un complejo orbitomalar localizado anteriormente; y c) un plano palatino inclinado en sentido antihorario. Adicionalmente, se verificó que el crecimiento general de la cara estuvo direccionado más hacia delante que hacia abajo (14).

Hitchcock en 1973 comparó cefalometricamente 109 casos con maloclusión de Clase II división 1 con 40 casos de oclusiones normales. Los resultados revelaron que el ángulo SNA no mostró diferencias significativas entre los grupos, enfatizando ser una Clase II caracterizada, en la mayoría de los casos, por la retrusión mandibular. En el grupo de Clase II, el SNB se mostró menor, el angulo ANB y el eje Y se mostraron mayores (15).

La maloclusión de Clase II fue dividida en grupos por Moyers, Riolo y otros autores en 1980, definieron 6 subtipos que fueron denominados A, B, C, D, E y F, basado en variables en sentido horizontal. (16)

A. Protrusión dentaria superior (pseudo Clase II)
B. Protrusión maxilar
C. Maxila y mandibula retrognáticas con biprotrusión dentaria
D. Maxila y mandíbula retrognáticas con protrusión dentaria superior
E. Protrusión de maxila con biprotrusión dentaria
F. Retrognatismo mandibular

El tipo F fue el más frecuente de la muestra. Este estudio se basó en 57 norteamericanos que presentaban una maloclusión de Clase II. Los autores enfatizaron la importancia de identificar el tipo de Clase II que presenta el paciente para indicar con precisión el tratamiento necesario.

Se cree que la elección del tratamiento debe estar en función al problema individual y no a la preferencia del profesional. McNamara Junior, en 1981, examinó una población con maloclusión Clase II con el objetivo de determinar la naturaleza y frecuencia con que determinados componentes dentoesqueléticos aparecen en ésta maloclusión. Verificó que en la mayoría de los casos la mandíbula se presentaba en una posición retrusiva, la maxila y los dientes anterosuperiores se mostraban de modo variable en el componente vertical. Apenas la mitad de los casos, vistos por el AFAI y por el plano mandibular, se mostraron aumentados. El autor concluyó que la retrusión de la mandíbula es la característica más común en ésta maloclusión y que la Clase II no se muestra de una única forma sino como resultado de numerosas combinaciones de componentes dentarios y esqueléticos. El autor sugiere tratamientos que alteren en cantidad y en dirección el crecimiento mandibular, siendo más apropiados, en la mayoría de los casos, que los que restringen el crecimiento de la maxila. (17)

Anderson y Popovich en 1983, realizaron dos estudios cefalométricos de carácter longitudinal en telerradiografías de niños y jóvenes caucásicos, no tratados ortodóncicamente. En el primero, los autores verificaron que niños con un ángulo de base de cráneo (N-S-Ba) más abierto, presentaban una maloclusión Clase II 45% más frecuentes. Concluyeron que la posición posterior del cóndilo mandibular es uno de los muchos factores que pueden estar involucrados como una característica de la maloclusión de Clase II. En el segundo estudio, propusieron investigar la posición relativa anteroposterior de la maxila y la mandíbula en relación a la base de cráneo, encontrándose éstas ubicadas más posteriormente en relación al cráneo (especialmente la mandíbula) (18, 19).

Carter en 1987, evaluó las alteraciones dentofaciales de la maloclusión Clase II división 1 sin tratamiento. Seleccionó 30 individuos (15 varones y 15 mujeres). La primera radiografía fue tomada entre los 10 y 14 años y la segunda 4 a 7 años más tarde, sin pasar los 20 años. Los resultados confirman que la desarmonía se mantuvo entre las bases apicales durante el periodo de observación. El género masculino presentó un aumento de la longitud

mandibular tres veces mayor en relación al femenino y un crecimiento mandibular más expresivo que hace que el ángulo ANB disminuya 1° en éste grupo durante el periodo de observación que fue de 5 años. El autor verificó que el período de observación incluyó el pico de crecimiento para el género masculino asociado al hecho que el crecimiento continúa por más tiempo en éste género. Pero a su vez, el género femenino presentó un comportamiento de crecimiento más vertical, probablemente por el menor crecimiento en altura de la rama, aunque ambos géneros han mostrado una tendencia de cierre del plano mandibular. La altura facial anterioinferior aumentó en ambos géneros. Observó también, en el género masculino, una pequeña tendencia de reducción del overjet, entretanto, la inclinación de los incisivos superiores e inferiores tienden a mantenerse con el crecimiento con ligera vestibularización de los inferiores para el género femenino. Ocurrió extrusión en molares e incisivos en el arco superior, siendo las molares las que presentaron mayor extrusión; y en el arco inferior, fueron los incisivos. Las molares, en general, se mesializaron durante el crecimiento (20).

Las asimetrías craneofaciales ocurren frecuentemente en la mayoría de la población independientemente de la maloclusión. Gran parte de los trabajos no evidencian una mayor asimetría craneofacial en individuos con maloclusiones, comparándose con individuos con oclusión normal (7).

Aunque existe un mayor desarrollo vertical y un estrechamiento trasversal del maxilar asociados al desarrollo de la maloclusión de Clase II, Hunter resalta que las displasias más frecuentes de la maloclusión de Clase II ocurren en el plano sagital. Según Vargervik y Harvold, puede ocurrir lo siguiente (21):

- Desplazamiento anterior de la maxila o del proceso alveolar maxilar.
- Mandíbula pequeña o dientes anteriores ubicados posteriormente en su base.
- Posición posterior de la articulación temporomandibular.
- Cualquier combinación de los factores citados anteriormente.

3.1.5 DESVÍO DE LÍNEA MEDIA

Uno de los problemas más comunes y persistentes que los ortodoncistas observan son los desvíos de línea media. Pueden ser verificados en la mayoría de los casos, pero parecen ser vistos con más frecuencia en las maloclusiones de Clase II. La coincidencia de líneas medias asume gran importancia en el plan de tratamiento ortodóncico y la complejidad de su corrección aumenta el tiempo de duración de la terapia. El desvío de línea media por sí solo no constituye un problema principal, sino un indicio que la oclusión no se presenta bilateralmente correcta. Por lo tanto, al corregir la maloclusión posterior, generalmente se corrige el desvió de la línea media (22).

La coincidencia de líneas medias dentarias superior e inferior es un objetivo a ser establecido en el tratamiento ortodóntico para que exista aún intercuspidación satisfactoria y armonía dentaria (23).

Las líneas medias del paciente: la facial, maxilar y mandibular deben ser evaluadas para un diagnóstico y tratamiento adecuado. La coincidencia de estas líneas es la base para una cara armoniosa y agradable. La retracción acentuada de los caninos constituye una causa del desvío de la línea media, ocurriendo cuando el profesional no está atento a la obtención de la coincidencia de las líneas medias y la simetría de caninos (24).

Cuando hay discrepancia de línea media superior e inferior, sin la presencia de discrepancia apical, el tratamiento se torna simplificado, pues se puede utilizar fuerzas simples para inclinar los dientes, corrigiendo las líneas medias correspondientes, sin producir efectos colaterales cuando son correctamente aplicadas. Por el contrario, cuando hay una discrepancia verdadera de la base apical, la mecánica se torna más compleja, ocurriendo una restricción en el movimiento dentario mesiodistal (10).

3.1.6 TRATAMIENTO

El resultado del tratamiento de la maloclusión Clase II puede ser influenciado por características que son inherentes al paciente como la edad, severidad de la maloclusión y el grado de colaboración; o por otros factores relacionados a la conducta del profesional como escoger el protocolo de tratamiento adecuado (21).

Una maloclusión esquelética se define como aquella que se debe a una desproporción en el tamaño o en la posición de los maxilares. Los problemas esqueléticos aparecen normalmente en los tres planos del espacio. Un gran porcentaje de los pacientes (20%) que acuden a nuestra consulta presentan algún tipo de maloclusión esquelética (25)

En las maloclusiones esqueléticas existen, según Proffit, tres posibilidades de tratamiento (26):

- Modificación del crecimiento
- Camuflaje de la discrepancia maxilar esquelética mediante movilización ortodóncica de los dientes, de forma que se corrija la oclusión dental aunque se mantenga la discrepancia esquelética.
- Cirugía ortognática

3.1.6.1 TRATAMIENTO ORTOPÉDICO – MODIFICACIÓN DEL CRECIMIENTO

La modificación del crecimiento, cuando puede ser aplicada, es la opción ideal. Este tipo de tratamiento puede alterar la expresión del crecimiento y de esta forma mejorar el problema esquelético de base (25).

Los niños con maloclusión Clase II division 1 generalmente presentan el maxilar estrecho transversalmente,esto puede observarse alrededor de los 5

años de edad cuando aún están presentes los dientes deciduos. El uso de aparatos funcionales para corregir la Clase II se popularizó desde la aparición del activador de Andreasen, por lo que se han investigado extensamente sus efectos en el complejo maxilomandibular y en la dentición. Bjork A. y Wieslander L. et al, observaron cambios dentoalveolares significativos pero ningún cambio en el crecimiento mandibular después del uso del activador. Posteriormente Pancherz confirmó que la Clase II se conseguía como resultado de un desplazamiento anterior de la mandíbula (27).

La clave para la modificación del crecimiento radica en iniciar el tratamiento cuando todavía queda crecimiento suficiente, lo que significa que éstas técnicas deben aplicarse antes del pico de crecimiento prepuberal y casi siempre durante el período de la dentición mixta. Existen algunos marcadores que nos permiten determinar el grado de crecimiento del paciente (p. ej: estado de calcificación del canino, maduración de las vertebras cervicales, radiografía de mano y muñeca) (25).

3.1.6.2 CAMUFLAJE ORTODÓNCICO

Cuando el crecimiento ha cesado por completo en un paciente con una maloclusión esquelética, la única posibilidad ortodóncica que nos queda es el camuflaje mediante compensaciones dentales. Muchos casos van a necesitar de extracciones para permitir movimientos de otras piezas y de ésta manera camuflar el problema esquelético subyacente del paciente (28). La extracción dental, permite obtener relaciones oclusales correctas, a pesar de la existencia de una relación maxilar de Clase II (25, 28).

El camuflaje también implica que la recolocación de los dientes tenga un efecto favorable (o cuando menos no perjudicial) sobre la estética facial (25).

Handelman nos define un concepto nuevo, que él llama “alveolo anterior”, el cual corresponde a los límites anatómicos en sentido anteroposterior que nos dictan la sínfisis y el paladar. Propone una serie de normas o valores

cefalométricos sobre el ancho de éste alveolo anterior alrededor de los incisivos maxilares y mandibulares (29).

Por otro lado, Ackerman menciona que los límites fisiológicos del paciente son mucho más estrechos que los límites anatómicos. En la corrección de una maloclusión grave no es raro producir cambios de 7 a 10 mm en la relación molar, overbite, overjet. Sin embargo, los niveles de tolerancia para la adaptación del tejido blando, equilibrio periodontal, articulación temporomandibular y desde el punto de vista del equilibrio facial están en un rango de 2 a 3 mm para la expansión del arco inferior y aún menos para los cambios en la posición condilar. Por tal motivo, sugiere que los tejidos blandos establecen los límites en los cuales el ortodoncista puede alterar las dimensiones de la arcada dental, determinando los límites de la compensación dental en casos de camuflaje de discrepancias esqueléticas (30).

El análisis de los efectos del tratamiento sobre el tejido blando es un paso crítico en la toma de decisiones en ortodoncia. Este análisis debe llevarse a cabo a través del exámen físico del paciente y comienza con la evaluación clínica de las características faciales. Debe realizarse con el paciente en posición natural de la cabeza e incluir aspectos tanto en dinámica como en estática de la forma de la cara y la sonrisa. A pesar de las medidas cuantitativas, éstas no se pueden aplicar con rigor, las directrices estéticas pueden ser utilizadas para ésta evaluación. La posición condilar, la función oral y faríngea, y el estado periodontal también deben evaluarse clínicamente junto con la relación oclusal. Incluso antes de tomar la radiografía, el clínico debe tener una idea de si existe una discrepancia esquelética, de la naturaleza y del grado del problema. Después que los registros de diagnóstico hayan sido completados y analizados, las alternativas de tratamiento deben ser discutidas con el paciente para tener la seguridad de que los objetivos clínicos propuestos y los del paciente sean compatibles. Si el objetivo primario del tratamiento no es la estética facial, es importante que el tratamiento no afecte negativamente el balance facial (30)

Según algunos autores deberíamos basar la selección de pacientes para camuflaje en dos parámetros esenciales (25):

- Los límites del movimiento dentario, claramente establecidos por las estructuras óseas y blandas que rodean los dientes.

- La estética facial inicial, ya que, en última instancia, es el propio paciente el que debe decidir si su alteración le preocupa tanto como para someterse a un tratamiento combinado de cirugía y ortodoncia.

El mayor riesgo del camuflaje ortodóncico es la severa reabsorción de las raíces de los incisivos maxilares. Kaley et al han reportado que el riesgo de reabsorción grave es 20 veces mayor de lo normal cuando las raíces del incisivo maxilar son presionados contra la cortical lingual, movimiento que está particularmente asociado con la máxima retracción de incisivos protruidos en pacientes con maloclusión de Clase II (26).

Básicamente, el camuflaje de Clase II puede ser realizado sin exodoncias, con exodoncias de dos o cuatro premolares. Sin embargo, una mayor proporción de éxito en el tratamiento puede ser esperada con exodoncias de dos premolares superiores, independientemente del patrón facial y la relación maxilomandibular (21). La protrusión labial y la discrepancia arco diente son características importantes que influyen en la decisión de extracción (31).

Inicialmente, se pensaba que la molar debe siempre terminar en una relación de Clase I. Se sospechaba también que terminar los casos en una relación molar de Clase II podría causar problemas en la articulación temporomandibular y la estabilidad estaría comprometida. Más tarde, ortodoncistas realizaron investigaciones determinando que, en algunos casos de maloclusión de Clase II las molares podrían terminar en una relación de Clase II sin efectos colaterales desfavorables. Además sugieren que la estabilidad no está comprometida cuando se finaliza en una relación molar de Clase II (32).

Las alturas verticales cortas de la cara pueden vincularse con maloclusiones de Clase I, II, III. Como resultado de éstas observaciones, el clínico debe comprender que la presencia de un tipo particular facial no siempre indica la Clase de la maloclusión de Angle. Por lo tanto, el examen de la cara del paciente es parte importante de la evaluación ortodóncica. Los pacientes con perfiles convexos, cóncavos, o anomalías verticales obvias en la forma facial relacionadas con una maloclusión, tienen problemas graves que requieren tratamiento exhaustivo y a veces cirugía ortognática. Por otro lado, quienes presentan maloclusiones relacionadas con proporciones faciales normales tienen un mejor pronóstico para el tratamiento que los que presentan maloclusiones relacionadas con proporciones faciales anormales (3).

3.1.6.3 TRATAMIENTO ORTO-QUIRÚRGICO

La cirugía ortognática debe ser reservada para los pacientes que no pueden ser tratados satisfactoriamente sin esta opción de tratamiento. Hay que recordar que la estética dental y facial son la principal preocupación de nuestros pacientes. Si la cirugía ortognática es el único camino para conseguir los objetivos, debe ser claramente reconocido cuando el tratamiento es discutido con el paciente. El paciente debe entender que algunas veces no es posible conseguir una oclusión ideal, excelente estabilidad, función normal y optimo balance facial sin ayuda de la cirugía ortognática (30).

En problemas graves, una buena oclusión sólo puede lograrse a expensas de un considerable deterioro de la estética facial (25). Y es precisamente en éstos casos donde se plantea la opción orto-quirúrgica. Tenemos que tener en cuenta que tentativas imprudentes por camuflar problemas que son demasiado graves prolonguen la duración del tratamiento y peligre el resultado final (25). Es nuestro deber decidir que pacientes pueden beneficiarse del camuflaje y quienes se beneficiarán más de la cirugía.

Poulton define las características de una Clase II de origen mandibular en la cual la ortodoncia, como única forma de tratamiento, no es capaz de conseguir buenos resultados y, por tanto, deberíamos recurrir a la ayuda de la cirugía ortognática. Entre estos factores destacan (33):

- Poco o ningún tipo de crecimiento mandibular
- Si aún existe algo de crecimiento, que éste sea predominantemente hacia abajo y hacia atrás.
- Convexidad aumentada (>10°) o ANB (>4.5°) combinado con una tendencia a la mordida abierta.
- Mentón retrognático con respecto a la dentición inferior.

Para corregir una discrepancia de Clase II, se puede retruir el maxilar y/o avanzar la mandíbula según lo requiera el paciente. La técnica LeFort I permite recolocar el maxilar en los tres planos del espacio, sin embargo, la retracción del maxilar está limitada por la presencia de estructuras anatómicas distales inmediatas a la fisura pterigomaxilar y por la cercanía de zonas muy vascularizadas, aún así puede conseguirse el retroceso maxilar resecando hueso de la zona de la tuberosidad. Otra alternativa es una cirugía segmentaria, con extracción de los primeros premolares superiores, seccionando y retrayendo todo el segmento maxilar hacia el espacio creado (27).

Para el avance mandibular el método actual es la osteotomía de deslizamiento sagital bilateral (ODSB) de la rama mandibular. La línea de la osteotomía déja superficie amplia de hueso medular para conseguir una rápida cicatrización, la superposición de los dos segmentos permite una fácil fijación mediante alambres intraóseos o tornillos de titanio, siendo poco frecuentes los problemas de inestabilidad posquirúrgica (28).

El riesgo y los costos de los dos enfoques de tratamiento, camuflaje o cirugía ortognática, deben ser equilibrados con los beneficios cuando se plantea la opción de tratamiento al paciente. El mayor riesgo del avance quirúrgico de la mandíbula es la disminución de la sensibilidad del labio inferior después de la cirugía. Cerca del 50% de los pacientes sometidos a osteotomía sagital de

rama mandibular reportan alguna disminución de la sensibilidad. Pero, esta casi nunca es tan severa como para que el paciente se arrepienta de haberse sometido al tratamiento (26). No hay duda que el tratamiento orto-quirúrgico es más costoso que el camuflaje debido a la cirugía y un costo de hospitalización.

Cuando es necesaria la combinación de la cirugía ortognática con el tratamiento ortodóntico se requiere de tres fases (27):

- Ortodoncia prequirúrgica; cuyo objetivo es eliminar las compensaciones dentales y preparar los arcos dentarios para la cirugía.
- La cirugía propiamente dicha; y
- Ortodoncia posquirúrgica que involucra el detallado y terminado.

3.2 BIOMECÁNICA DEL TRATAMIENTO

3.2.1 LACEBACKS

La primera gran diferencia observada en la transición de la técnica Edgewise a los aparatos preajustados fue una tendencia de los dientes anteroinferiores a inclinarse hacia vestibular durante los primeros estadíos del tratamiento, como resultado de la angulación incorporada en los brackets. Este efecto fue más acentuado en el arco dentario superior debido a la mayor angulación presente en los brackets de los dientes anteriores (34).

Para evitar ésta tendencia de inclinación vestibular de los dientes anteriores, se han porpuesto varios métodos. McLaughlin y Bennett recomendaron el uso de lacebacks. Inicialmente éste método fue indicado para prevenir la inclinación anterior de los caninos, pero observaron que también es un método efectivo para la distalización inicial de éstos dientes sin producir inclinación indeseada. Los autores creen que el mecanismo de acción más probable de los lacebacks sea una suave inclinación distal de los caninos contra la cresta alveolar en la región cervical seguida por la acción de nivelación del

arco, durante el cual las raíces de los caninos se muevan distalmente. Estan principalmente indicados en casos de extracción de premolares, pero también pueden ser utilizados en algunos casos sin extracciones. Deben ser instalados antes de los arcos sin causar isquemia en los tejidos.

Moresca y Vigorito (2005) evaluaron la fuerza producida por los alambres de ligadura 0.20mm (0.010") y 0.25mm (0.008") cuando son utilizados como lacebacks encontrandoce que: (34)

- El alambre de ligadura 0.20 mm (0.008") produjo fuerzas más compatibles con la cantidad de fuerza necesaria para la activación del movimiento de los caninos generando aproximadamente de 150 g a 300 g de fuerza con 1 o 2 vueltas con la pinza Mathieu. Estas fuerzas generadas son rápidamente anuladas con mínimos desplazamientos.

- Cuando el alambre de ligadura es más largo (extendido hasta la segunda molar) se produce fuerzas estadísticamente mayores en todas las situaciones estudiadas.

- Hay un límite muy estrecho entre las instalaciones pasivas y activas de los lacebacks. Así mismo, pequeñas activaciones producen fuerzas capaces de activar el movimiento de los caninos.

3.2.2 CIERRE DE ESPACIOS CON MECÁNICA DE DESLIZAMIENTO

El cierre de espacios resultado de las exodoncias, después de la nivelación inicial de los arcos dentales, es una situación muy común para los ortodoncistas.

Varios métodos han sido utilizados para este fin. En la técnica de Arco de Canto, el cierre de espacios es tradicionalmente realizado utilizando ansas de retracción. En 1990, Bennet y McLaughlin preconizaron una mecánica de deslizamiento para el cierre de los espacios utilizando brackets preajustados.

Recomendaron un arco de 0,019” x 0.025” con ganchos soldados con un sistema de brackets 0.022” x 0.028”. La fuerza es generada por la extensión de un módulo elástico de 2 a 3 mm (o el doble de su tamaño original) proporcionando, según los autores, un cierre de espacio de 0.5 mm a 1.5 mm por mes, debiendo ser reactivado cada cuatro o seis meses. Los módulos elásticos asociados a ligaduras metálicas, son dispositivos simples, económicos, confiables y más fáciles de limpiar. (35)

Resortes cerrados de níquel-titanio han sido probados y utilizados clínicamente para el cierre de espacios asociado a la mecánica de deslizamiento. Pero a pesar de su comprobada eficiencia clínica, aún son dispositivos de costo elevado, a su vez, causan disconfort en los pacientes debido a su volumen y disposición que ocupan en el vestíbulo.

Samuels y Rudge compararon la eficiencia de los resortes cerrados de niquel-titanio (GAC) y de módulos elásticos (Unitek) en el cierre de espacios después de la exodoncia de premolares, utilizándose la mecánica de deslizamiento con un arco de acero inoxidable de 0.019” x 0.025” en brackets preajustados 0.022” x 0.028”. El módulo elástico fue activado extendiéndose de 2 a 3 mm hasta el doble de su diámetro generando una fuerza inicial, medida clínicamente, de 400 g a 500 g. Los módulos elásticos fueron cambiados tres veces con intervalos de 6 semanas, aproximadamente. El cierre de espacio por semana fue, en promedio, de 0,19 mm para el módulo elástico, 0.16 mm para el resorte de 100g, 0.26 mm para el resorte de 150 g y de 0.24 mm para el resorte de 200 g (35).

Moresca y Vigorito (2005), estudiaron los niveles de fuerza producidos por módulos elásticos de cuatro marcas comerciales (3M Unitek, Ormco, TP y Morelli) cuando son sometidos a una extensión de 3 mm y 2 mm. Verificaron la degradación de la fuerza durante un periodo de 28 días y determinaron el mejor momento para la reactivación de los módulos elásticos utilizados para el cierre de espacios por deslizamiento siendo este ente 21 y 28 días. En las primeras 24 horas hubo una disminución de la fuerza de aproximadamente 40% para las marcas 3M Unitek, TP y Morelli y del 60% para la marca Ormco. (35).

3.2.3 DISPOSITIVOS DE ANCLAJE TEMPORAL (DATS) COMO AUXILIARES EN LA FASE DE RETRACCIÓN ANTERIOR

La fase de la retracción anterior es una etapa importante del tratamiento ortodóncico, en la cual el ortodoncista necesita mantener o alcanzar objetivos relevantes como la llave de caninos, llaves molares, corrección de la sobremordida y coincidencia de líneas medias. Para que estos objetivos sean conseguidos, se hace necesaria la administración óptima de la unidad de anclaje. Durante años los ortodoncistas han utilizado aparatos extrabucales y elásticos intermaxilares como principales herramientas para la estabilización del segmento posterior durante la fase de retracción anterior.

Actualmente podemos contar con los recursos del anclaje esquelético y, en especial, con los miniimplantes que se han mostrado eficaces como método de control de anclaje, reduciendo significativamente o eliminando la necesidad de colaboración de los pacientes, tornándose los tratamientos más previsibles y eficientes (36, 37).

3.2.3.1 INDICACIONES

El uso de miniimplantes como auxiliares en la fase de retracción anterior va a beneficiar principalmente a los individuos que presenten (37):

- Dificultades para colaborar con el uso de aparatos extrabucales, elásticos intermaxilares u otros métodos de anclaje.
- Necesidad de anclaje máximo en el arco superior, inferior o ambos.
- Unidad de anclaje comprometida, por número reducido de elementos dentarios, por reabsorción radicular o por secuelas de enfermedad periodontal.
- Plano oclusal inclinado en la región anterior.

3.2.3.2 PLANTEAMIENTO Y CONSIDERACIONES BIOMECÁNICAS

Un planteamiento adecuado es fundamental para el éxito en el uso de miniimplantes.

Cantidad de retracción de los dientes anteriores

El uso de miniimplantes permite grandes retracciones de los dientes anteriores, pero se debe tener cuidado para que ese recurso de anclaje no traiga problemas para el paciente. Una gran retracción de los incisivos puede comprometer la estética facial del individuo, especialmente en pacientes portadores de retrusión mandibular. También debe ser considerado que proyecciones labiales ligeramente aumentadas son bien vistas para la sociedad y que una disminución significativa de la proyección de los labios puede llevar a una apariencia facial de edad avanzada.

La cantidad de hueso disponible en la sínfisis mandibular y en el proceso alveolar de la región anterior de la maxila son otros factores a ser considerados, en particular cuando se planean retraciones “a cuerpo” de los incisivos. Junto al espacio óseo disponible, el ortodoncista deberá verificar si el soporte periodontal permite amplios movimientos, especialmente en pacientes adultos con secuelas de problemas periodontales. Se sugiere evaluar también, la longitud y la anatomía radicular en relación al riesgo de reabsorción, principalmente cuando se planea retracción anterior asociada al torque lingual de raíz (38).

Vectores de fuerza en la retracción y control vertical de los incisivos.

Las mecánicas de cierre de espacio tienden a aumentar la sobremordida y los ortodoncistas incrementan dobleces de compensación en los alambres para controlar éste efecto colateral. Como los miniimplantes son

instalados usualmente en una posición más apical a los ganchos de los molares, se debe considerar que la retracción anterior con el anclaje directo de los miniimplantes tienden a generar un vector de fuerza más intrusivo para los incisivos que las mecánicas tradicionales.

Este vector de fuerza puede ser controlado modificándose la altura de instalación de los miniimplantes y/o la altura del apoyo utilizado en la región anterior, generando varias posibilidades de líneas de acción de fuerza (Fig. 1). Los ortodoncistas deberán, por tanto, antes de instalar o indicar la instalación de los miniimplantes, definir la línea de acción de la fuerza que pretenden utilizar y el efecto vertical que el vector de fuerza va a ejercer sobre los dientes anteriores (37).

Fig. 1: Posibles alturas para colocar el minitornillo y el punto de apoyo anterior

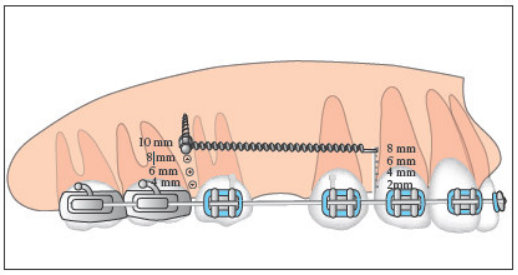

Los vectores de fuerza serán descritos de acuerdo a su efecto en la región anterior.

Retracción con vector de fuerza intrusivo

Este tipo de retracción está indicado para individuos que presenten sobremordida aumentada por extrusión de incisivos. Se consigue instalando los miniimplantes alejados del alambre y el gancho o apoyo corto en la región anterior (Fig. 2). Este vector de fuerza tiende a causar en la maxila un giro del plano oclusal en sentido antihorario. En la mandíbula, la retracción tiende a promover un giro del plano oclusal en sentido horario. Para potenciar el efecto intrusivo de los incisivos, el gancho en la región anterior puede ser volteado hacia oclusal. Esta mecánica está contraindicada para individuos que tienen sobremordida disminuida o mordida abierta. Los vectores de fuerza intrusivos

generados por el uso de miniimplantes también tienden a ser desfavorables en retracciones unilaterales, pudiendo causar una inclinación del plano oclusal frontal, por intrusión de uno de los lados del arco (37).

Fig. 2: Retracción anterior con vector de fuerza intrusivo para los incisivos superiores

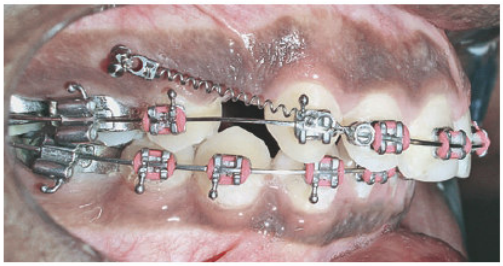

Retracción con vector de fuerza extrusivo

Este tipo de retracción es utilizado para casos de mordida abierta anterior, donde los miniimplantes serán instalados próximos al alambre, asociado a brazos largos en mesial de caninos, para potenciar la extrusión de los incisivos y el cierre de la mordida (Fig 3). Es recomendable evaluar si el grado de exposición de los incisivos permite éste abordaje en la maxila, pues, a pesar de ser eficiente, esta mecánica tiende a causar un giro del plano oclusal en sentido horario, aumentando la exposición de los dientes anteriores. En la mandíbula, hay una tendencia de giro del plano oclusal en sentido antihorario, ayudando al cierre de la mordida. La corrección de la mordida abierta puede ser potencializada por el uso de elásticos, uniendo los miniimplantes al alambre en la región posterior (Fig. 4) o utilizar un miniimplante en la sutura palatina conectado a los ganchos instalados en la barra palatina para la obtención del control vertical de los molares durante la retracción anterior. Se debe tener en cuenta que la intrusión de molares superiores provoca también, giro del plano oclusal maxilar en sentido horario pudiendo aumentar la exposición de los incisivos superiores.



Fig. 3: Retracción anterior con vector de fuerza extrusivo para los incisivos superiores

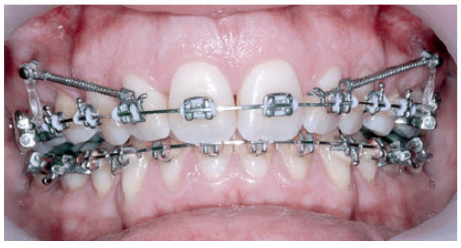

Fig. 4: Retracción anterior asociada con control vertical de molares

Retracción con vector de fuerza intermedio

Utilizado para los individuos que presentan sobremordida próxima a lo normal, cuando se desea poca o ninguna alteración del plano oclusal. Así mismo en pacientes con sobremordida normal, se utiliza un vector de fuerza ligeramente intrusivo, para compensar la tendencia de extrusión de los incisivos, que ocurre durante la retracción anterior (Fig. 5). El control vertical de los incisivos también puede ser obtenido con dobleces incorporados en el arco. (37)

Fig. 5: Retracción anterior con vector de fuerza intermedio para los incisivos superiores e inferiores

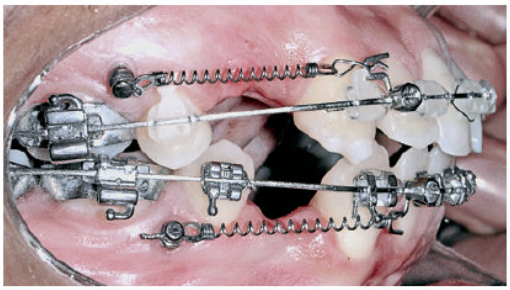

Posicionamiento vertical y ángulo de instalación de los miniimplantes

Una instalación más apical, o sea, más alejada de la cresta ósea y del alambre ortodóncico (punto de inserción 8mm o más sobre la papila) está indicada en casos donde se pretende un movimiento de retracción anterior, asociado a intrusión de incisivos. La instalación está limitada por el grosor de la encía adherida disponible y por la presencia del seno maxilar. De modo general, la línea mucogingival representa el límite apical de instalación, pues, los miniimplantes instalados en encía adherida presentan mejores resultados y son más cómodos para los pacientes.

La inserción del miniimplante próximo al límite oclusal (punto de inserción de 4 a 5 mm sobre la papila) está indicada para casos de mordida abierta anterior. Esta instalación puede ser asociada con el uso de ganchos largos en la región anterior, para facilitar el cierre de la mordida abierta anterior, en casos donde sea posible el aumento de la exposición de incisivos.

La instalación en altura intermedia (punto de inserción de 6 a 8 mm sobre la papila) esta indicada para los individuos que presentan sobremordida normal o un poco aumentada.

En la gran mayoría de retracciones, el ortodoncista desea mantener la inclinación del plano oclusal frontal. Para eso, es importante que los miniimplantes sean instalados a la misma altura en el lado derecho e izquierdo, pues las alturas diferentes pueden generar desniveles del plano oclusal en el segmento anterior. Se recomienda medir la distancia entre el alambre ortodóntico y la perforación de un lado y reproducir ésta en el lado opuesto. Sería interesante utilizar, también, una misma angulación de instalación de los minimplantes para que sus extremidades estén equidistantes al alambre del lado derecho e izquierdo. Al planear la altura de instalación de un miniimplante que será colocado angulado, se debe tener en cuenta que su extremidad se fijará más oclusal que el punto marcado para la perfocación. Por lo tanto, el punto de perforación deberá ser ligeramente más cervical que el punto programado como origen de vector de fuerza.

Para individuos que presentan plano oclusal frontal inclinado, será deseable la instalación de los miniimplantes a diferentes alturas, generando un vector de fuerza con componente más intrusivo en uno de los lados, para mejorar o corregir la inclinación del plano alterado (Fig. 6).

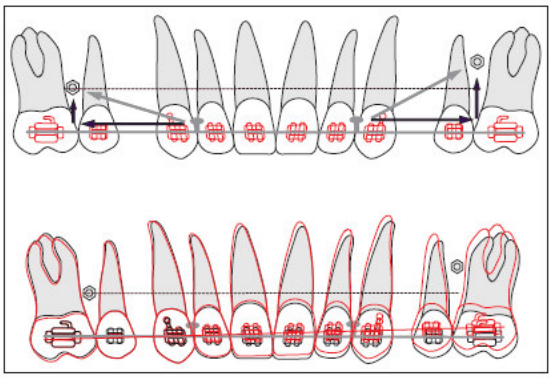

Fig. 6: Posicionamientos verticales diferentes de los miniimplantes pueden generar desniveles en el plano oclusal en el segmento anterior

Para retracción anterior con anclaje indirecto (Fig. 7), la altura de instalación de los miniimplantes no será tan importante, pues los miniimplantes estarán a penas estabilizando los elementos posteriores y la biomecánica utilizada por el ortodoncista será prácticamente la misma de los tratamientos convencionales (37).

Fig. 7: Anclaje indirecto para la retracción anterior

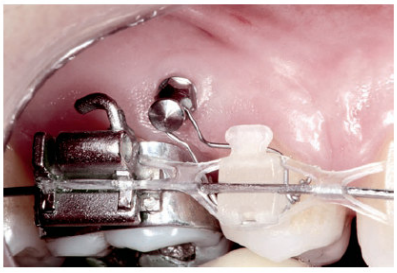

Punto de aplicación de la fuerza

En la mecánica de deslizamiento, se utilizan ganchos en el alambre como punto de aplicación de la fuerza para la retracción anterior. Esos ganchos pueden ser prensados, fijados al alambre con soldadura de plata o los ganchos de los propios brackets. Los ganchos prefabricados están disponibles en más de una altura y los ganchos soldados pueden ser individualizados de acuerdo a cada caso. (Fig. 8, 9)



Fig. 8: Ganchos enroscables de diferentes alturas

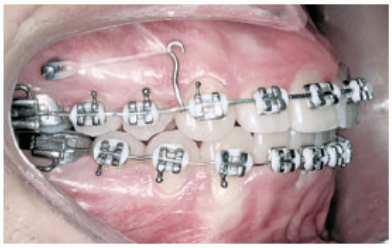

Fig. 9: Gancho largo soldado

La altura del gancho va a desempeñar un papel fundamental en la determinación de la línea de acción de la fuerza. Ganchos más cortos tienden a generar vectores de fuerza más intrusivos para la región anterior. Se puede optar por instalar los ganchos para oclusal y, también, desplazarlos de mesial

para distal de los caninos, aumentando así más el vector intrusivo sobre los elementos dentarios de ésa región. Ganchos de altura intermedia son utilizados cuando no se desea alteración del plano oclusal o poca modificación vertical en la región anterior.

En casos de mordida abierta anterior, se sugiere el uso de ganchos más largos, para evitar vectores intrusivos sobre los incisivos y proporcionar un vector extrusivo para los mismos. (Fig. 10)

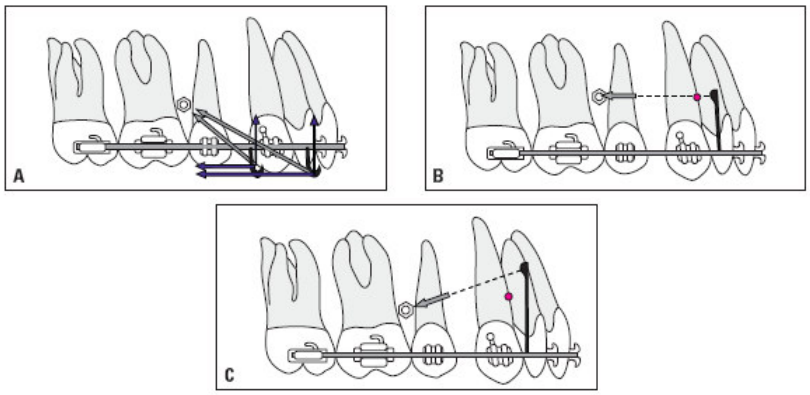

Fig. 10: Diferentes alturas de instalación de los ganchos generan diferentes vectores de fuerza para la retracción anterior

Es importante observar que, a medida que la retracción anterior progresa, el punto de aplicación de la fuerza (gancho) va aproximándose al miniimplante y la línea de acción de la fuerza se va haciendo cada vez más vertical, generando vectores de fuerza más intrusivos para los incisivos. (Fig. 11, 12) Eventualmente, podrá ser favorable aumentar la altura del gancho durante la fase de retracción anterior, para obtener una línea de acción más paralela al plano oclusal.





Fig. 11: Retracción con gancho corto y vector de fuerza intrusivo.
Fig 12: Cambio por un gancho más largo, vector de fuerza más paralelo al plano oclusal

Inclinación vestibulolingual de los incisivos

Un objeto presenta movimiento rotacional cuando recibe una fuerza que no pasa por su centro de resistencia (CR). Lo mismo tiende a ocurrir con los dientes durante la fase de retracción. Pues la línea de acción de la fuerza usualmente pasa más oclusal que el CR de los dientes anteriores, causando un efecto colateral de inclinación hacia palatino o lingual de esos elementos dentarios.

Para prevenir esta tendencia de inclinación se puede aplicar un momento de fuerza en sentido contrario al generado por la fuerza de retracción, por medio de un torque vestibular de corona o por medio de dobleces de compensación en el alambre. Dependiendo de la proporción momento/fuerza existente durante la retracción, puede haber un movimiento de inclinación no controlada, inclinación controlada, movimiento de cuerpo o movimiento radicular. Un movimiento de inclinación no controlado va a ocurrir hasta que el juego existente entre el alambre y el slot del bracket sea eliminado. (37)

La retracción anterior se sugiere realizarlo con SS 0.019" x 0.025" con brackets slot 0.022" x 0.028". En éste sistema existe un juego entre el alambre y el slot del bracket aproximadamente de 10° y por eso, puede haber pérdida de inclinación vestibular de los incisivos, especialmente en grandes retracciones. Por eso, el ortodoncista necesitará aplicar torque vestibular de corona en los incisivos y los miniimplantes serán útiles como anclaje, para evitar la vestibularización de ésos elementos dentarios y la pérdida de anclaje posterior, que tiende a ocurrir durante éste proceso de recuperación del torque anterior.

Por otro lado, en individuos que presentan inclinación de incisivos significativamente aumentados y espacios de retracción disminuidos, se puede optar por ejecutar la retracción anterior con alambre redondo 0.020" o hasta 0.018", permitiendo rápida reducción de la inclinación de éstos dientes. Esta estrategia es particularmente interesante en pacientes que tienen la inclinación aumentada, presentan mordida abierta anterior, pues los efectos colaterales de inclinación palatina y extrusión de los incisivos serán favorables. (Fig. 13)

Fig. 13: Inicio de retracción con alambres redondos para corregir rápidamente la inclinación de incisivos

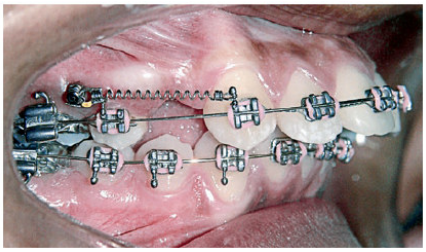

La línea de acción de la fuerza obtenida con anclaje directo de los miniimplantes va a influenciar en la inclinación vestibulolingual de los incisivos, pues cuando más oclusal esté ésta línea de acción en relación al centro de resistencia de los dientes anteriores, mayor será la tendencia de inclinación de los incisivos hacia palatino o lingual. Por tanto, el ortodoncista deberá estar atento en casos de instalación apical de miniimplantes asociados a ganchos cortos. Para acercar la línea de acción de la fuerza al CR de los incisivos es favorable la instalación de los miniimplantes de 8 a 10 mm sobre el alambre y utilizar ganchos de 6 a 8 mm de altura en la región anterior. El CR de los dientes anteriores está localizado, aproximadamente, 10 mm sobre y 7 mm posterior a los brackets de los incisivos centrales (que presentan inclinaciones normales). (37)

Fuerza utilizada

Existen filosofías de tratamiento que preconizan la retracción previa de caninos como forma de reducir la pérdida de anclaje durante la retracción anterior. La utilización de miniimplantes representa una alternativa eficaz de anclaje, una retracción previa de caninos para éste fin pasa a ser innecesaria. En el caso que un ortodoncista prefiera hacer la retracción anterior en dos etapas, podrá utilizar los miniimplantes para retraer los caninos y, después, los incisivos. Sin embargo, la retracción en masa tiene una importante ventaja en la reducción del tiempo de tratamiento, también se presenta como un forma más estética de retracción, pues evita la apertura de diastemas entre los caninos y los incisivos laterales.

Para la retracción en masa, se necesita fuerza de 150 a 300 cN de cada lado (1N = 100 cN = 102 g, por tanto 150 a 300 cN equivalen a lo que los ortodoncistas se refieren, usualmente, como 150 a 300g, pero la medida correcta para la fuerza es el Newton). Este nivel de fuerza es suficiente para el cierre de 0.5 a 1.0 mm de espacio por mes, con un de control adecuado de efectos colaterales. Fuerza más intensas tienden a producir varios efectos colaterales indeseables y pueden llevar hasta la perdida de los miniimplantes. Es muy importante el uso del dinamómetro, pues hay tendencia de ortodoncistas de usar más fuerza de la que piensan que están aplicando. En promedio, los miniimplantes soportan fuerzas entre 200 a 400 cN. (37)

La retracción anterior puede ser iniciada el mismo día de la instalación del miniimplante, pues la estabilidad de estos se da, principalmente, por retención mecánica y no por oseointegración En la mecánica de deslizamiento, la activación de la retracción puede ser hecha por medio de resortes de nitinol superelásticos, resortes de nitinol convencionales, módulos elásticos para retracción o por módulos elásticos en cadena. (Fig. 14)

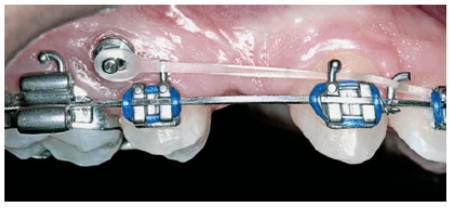

Retracción anterior utilizando módulos elásticos

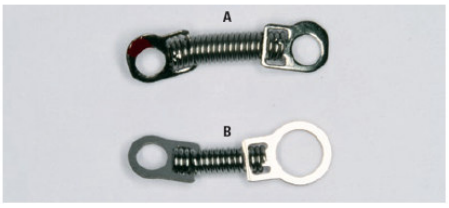

Resortes de nitinol con encaje convencional

Fig. 14

A pesar de usar resortes superelásticos, la fuerza ejercida debe ser medida, pues la intensidad varía de acuerdo con la distancia entre el miniimplante y el gancho. Usualmente, se utilizan resortes de 150 g o 200 g, que generan fuerzas mayores que estos cuando son instalados. En el caso que se decida el uso de módulos elásticos, las fuerzas iniciales excesivas deben ser evitadas.

3.2.3.3 PRINCIPALES LUGARES PARA LA INSERCIÓN DE LOS MINIIMPLANTES

Debido a su diámetro reducido, los miniimplantes pueden ser instalados en diversos locales para ayudar en la retracción anterior. Se sugiere que el ortodoncista seleccione dos o tres posibles sitios de instalación, teniendo en cuenta la dirección de los vectores de fuerza en relación al centro de resistencia de los dientes anteriores. El planeamiento biomecánico previo a la instalación es mucho más importante y no debe ser subestimado por el ortodoncista. Se recomienda la elaboración de un esquema, describiendo la línea de acción de la fuerza y las mecánicas que serán utilizadas para las diferentes posibilidades de lugares de inserción. A partir de éste análisis, el ortodoncista irá a evaluar cuál es el lugar más favorable y cuál será la segunda y, eventualmente, tercera opción de sitio de instalación.

Radiografías periapicales e interproximales de los posibles sitios de instalación deben ser obtenidas a través de la técnica de paralelismo, utilizándoce posicionadores, con la fuente de radiación bien perpendicular al lugar de instalación. Estas radiografías serán utilizadas para evaluar la posibilidad de contacto del miniimplante con estructuras anatómicas importantes y para verificar si hay espacio interdentario sufienciente. Para miniimplantes de 1.5 mm de diámetro, se sugiere un espacio mínimo de 2.5 mm entre las raíces (un espacio de 3.5 mm para los profesionales que no tienen experiencia en la coloción).

Si no hay espacio suficiente entre las raíces en el primer sitio de instalación escogido, el ortodoncista podrá: (37)

- Optar por otro sitio de instalación.
- Esperar hasta el final de la fase de alineamiento y nivelación, cuando las raíces estén bien posicionadas y el espacio entre las raíces normalmente estarán mas favorables.

- Hacer una preparación ortodóncica para la instalación de los miniimplantes, utilizando dobleces y alambres segmentados para, intencionalmente, alejar las raíces de los dientes vecinos del lugar de instalación.

Posibles lugares de instalación en el arco superior

Para la retracción en el arco superior las opciones de instalación, en orden de preferencia son:

- Proceso alveolar vestibular entre primeros molares y segundos premolares. Este es el lugar de instalación más utilizado para la retracción anterosuperior como anclaje directo. En casos de extracción de segundas premolares, se sugiere evaluar el grosor de la cresta ósea mesial a la molar y, en caso no haya espacio favorable, se indica otra opción de instalación.

- Proceso alveolar palatino entre los primeros y segundos molares. Usualmente utilizado para anclaje indirecto, uniéndose los miniimplantes a los primeros molares y utilizando una barra transpalatina para evitar giroversiones mesiales de los primeros molares.

- Proceso alveolar vestibular entre los primeros y segundos molares, utilizado principalmente para anclaje indirecto uniéndose los miniimplantes a los primeros molares permanentes por medio de alambre de ligadura.

- Región de la tuberosidad del maxilar. Esta área presenta hueso de menor densidad y para la obtención de mayor estabilidad, se recomienda el uso de miniimplantes más largos y más gruesos.

- Entre las raíces vestibulares de los primeros molares. Cuando las molares presentan raíces vestibulares más divergentes y otros sitios no se encuentran disponibles.

- Sutura media palatina (a un lado en pacientes jóvenes). Utilizándose principalmente para anclaje indirecto estabilizando las primeras molares por medio de una barra transpalatina amarrada a los miniimplantes.

Posibles lugares de instalación en el arco inferior

- Proceso alveolar vestibular entre primeros y segundos molares.

- Proceso alveolar vestibular entre los segundos premolares y primeros molares, para retracción anterior por medio de anclaje directo.

- Distal al segundo molar o región retomolar, para uso de anclaje indirecto

La siguiente tabla presenta sugerencias para escoger el modelo de miniimplante, de acuerdo con el lugar de aplicación:

	região	diâmetro	rosca ativa	perfil transmucoso	angulação
1	maxila ou mandíbula vestibular anterior	1,5mm	6mm	1mm	60° a 90°
2	maxila vestibular posterior	1,5mm	6mm	1mm	30° a 60°
3	maxila palatina posterior	1,8mm	6mm	2mm	30° a 60°
4	sutura palatina mediana	2,0mm	6mm	1mm	90° a 110°
5	mandíbula vestibular posterior	1,5mm	6mm	1mm	30° a 60°
6	área edêntula, retromolar ou tuberosidade	2,0mm	8mm	2mm	90°

3.2.3.4 CONTROL DE LA RETRACCIÓN ANTERIOR

Durante el tratamiento pueden surgir contratiempos o efectos colaterales indeseables durante la fase de retracción anterior. Para el éxito en esta etapa se sugiere controlar los factores descritos a continuación.

Control de la región periimplantar

Es importante verificar en cada consulta, la situación de los tejidos blandos alrededor de los miniimplantes y concientizar al paciente de la importancia del cepillado en ésta región, pues la infección y la inflamación periimplantar pueden llevar a la pérdida de los miniimplantes. En casos de dificultad en la limpieza mecánica, se recomienda embeber el cepillo en una solución de gluconato de clorhexidina 0.12% o, preferentemente, en gel de digluconato de clorhexidina al 0.2% y aplicar esta solución o gel en torno al miniimplante. (37)

Estabilidad de los miniimplantes

Cuando haya pequeños desplazamientos del miniimplante, sin presencia de movilidad o sin contacto con estructuras importantes, se podrá continuar utilizado el mismo para la retracción. En casos de pequeña movilidad, se recomienda un nuevo apretamiento (1/2 a 1 vueta) y la mantención de la fuerza moderada sobre la misma. En los casos de desplazamiento y movilidad excesiva, el miniimplante debe ser removido y otro ser instalado en el sitio alternativo. (37)

Inclinación del plano oclusal frontal

Se evalúa con el paciente de frente mediante un examen clínico o una fotografía de sonrisa. Se tiene que evaluar que no haya inclinación del plano oclusal frontal durante la retracción. Especial atención se debe tener en individuos con extracción unilateral o con extracciones bilaterales donde serán utilizados miniimplantes sólo en uno de los lados. Para evitar ese efecto colateral, se sugiere la retracción anterior con la línea de acción paralela al plano oclusal. (37)

3.3 REABSORCIÓN RADICULAR

La reabsorción radicular, por su complejidad de detección, tratamiento y previsibilidad, así como incapacidad de regeneración, se ha convertido en el objeto de varios estudios. En los dientes deciduos, es consecuencia de un proceso biológico, pues sus raíces presentan una predisposición inherente a la reabsorción. Sin embargo, en los dientes permanentes no debería ocurrir ésa alteración, que lamentablemente ocurre en condiciones especiales (39).

Antiguamente, la ortodoncia en su mayor parte se realizaba en niños, adolescentes y adultos jóvenes. Esos grupos de pacientes son los que, en la mayoría de las veces, presentan mayor grado de normalidad física, sistémica y local. Actualmente, el tratamiento se extiende, en número considerable, a los adultos y algunos hasta con edad avanzada. En éstos grupos es común encontrar coronas clínicas mayores debido a raíces con soporte óseo reducido por reabsorción alveolar o extrusión, dientes sometidos a diversos tipos de trauma, presencia de bolsas y enfermedad periodontal, etc. (40)

Se percibe entonces que son mayores las complicaciones presentadas por un paciente adulto, y eso actúa directamente sobre la incidencia de reabsorción radicular cuando es sometido a la corrección ortodóncica.

3.3.1 LOCALIZACIÓN

Las reabsorciones radiculares son frecuentes y pueden ser clasificadas como fisiológicas y patológicas, internas o externas al elemento dentario. También coronarias o radiculares e incluso combinadas.

Las internas son generalmente causadas por traumatismos, caries, pulpitis, restauraciones profundas. Pueden afectar a la porción radicular o coronaria, son poco amplias, profundas y más localizadas. Las externas generalmente afectan a los dientes en erupción, siendo éstos localizados en la

porción radicular o en la unión amelocementaria con áreas afectadas amplias, profundas e irregulares (39).

Las reabsorciones radiculares pueden estar localizadas en las caras laterales, afectando la porción media de la raíz, causadas por agentes químicos, movimientos ortodóncicos, lesiones periapicales crónicas, reimplantes, expansión rápida (41), siendo ése tipo de reabsorción la más frecuente, y su diagnóstico generalmente tardío. Pueden también estar localizadas en la región apical, siendo de fácil diagnóstico radiográfico, es el tipo de reabsorción más "detectable". Esta porción radicular no presenta una formación de tejido con mayor predisposición a la reabsorción, sólo su anatomía favorece la aparición y la detección de la misma (40).

3.3.2 MECANISMO

Las células del cuerpo humano poseen un formato específico, que es mantenido por el citoesqueléto, el equilibrio de éste formato es llamado tensigridade. Cuando éste tensigridade es alterado por alguna acción sobre el citoesqueleto ocurre un estrés en la célula causando una súper estimulación metabólica que a su vez provoca la liberación de muchas sustancias denominadas mediadores para restablecer la estabilidad perdida.

La raíces de los dientes son recubiertos por un tejido llamado cemento, que posee una camada superficial de células, los cementoblastos, que son insensibles a esos mediadores químicos y hormonas desencadenadoras de reabsorción ósea. Son una especie de protectores de la raíz, pues las áreas que están cubiertas por esas células están protegidas de todo ese proceso de reabsorción (39, 42).

Una vez removida la camada de cementoblastos y expuesta la dentina, ocurre la formación de anticuerpos anti-dentina. La inflamación existente en esta área impide la recolonización de la región por los

cementoblastos adyacentes, iniciando y perpetuando el proceso de reabsorción dentaria. Cesa la inflamación, los cementoblastos repueblan el área lesionada y la reabsorción es interrumpida (43). Las áreas con pequeñas necrosis son repobladas por cementoblastos vecinos. Las áreas de mayor necrosis son repobladas por osteoblastos adyacentes, los denominados cementoblastos-like, que producen un tejido mineralizado semejante al cemento (39).

En ortodoncia todo ese proceso se desarrolla en el espacio ocupado por el ligamento periodontal, donde están presentes esas células especializadas, en apenas 0.25 mm de espesor, siendo el 50% de su composición formada por vasos, que facilitan los procesos de inflamación y regeneración (40).

A pesar que los factores sistémicos han sido apuntados como responsables de la reabsorción radicular, no hay evidencia clínica ni científica que comprueben esa afirmación (44, 45).

Entre los factores locales tenemos los procesos inflamatorios periapicales, la compresión por quistes en dientes impactados, el trauma oclusal, habitos como onicofagia y el bruxismo, los traumatismos y también tenemos factores relacionados al tratamiento ortodóncico.

3.3.3 CLASIFICACIÓN

De una forma bien amplia, la reabsorción puede ser clasificada en fisiológica, cuando ocurre en dientes deciduos; y patológica, en los dientes permanentes.

Andreasen clasificó la reabsorción radicular externa en tres tipos de acuerdo a su etiología y patogenia (46):

- Reabsorción de superficie, causada por la agresión al ligamento periodontal, pudiendo ser reparada si la agresión desaparece.

- Reabsorción inflamatoria, consecuencia de la combinación entre la agresión al ligamento periodontal y la superficie radicular, con la presencia de bacterias en el canal radicular.
- Reabsorción por sustitución, debido a la fusión entre el hueso adyacente y la superficie radicular.

Otra clasificación distingue dos tipos de reabsorción: la reabsorción inflamatoria transitoria y la reabsorción inflamatoria progresiva de acuerdo al periodo de duración del agente etiológico.

Puche, consideró que la reabsorción puede ser *reversible* cuando es causada por la compresión del ligamento periodontal; e *irreversible* en la reabsorción fisiológica de los dientes deciduos (39).

Didácticamente, de acuerdo al mecanismo de ocurrencia, las reabsorciones pueden ser clasificadas en inflamatorias o por sustitución.

Las reabsorciones inflamatorias son debido a un agente agresor, que ocasiona una lesión externa y/o interna, y a la acción de mediadores acumulados en el exudado inflamatorio. Las reabsorciones por sustitución son consecuencia de una anquilosis alveolodentaria previa, donde daños irreversibles al ligamento permiten unión directa del cemento al hueso alveolar. Con el tiempo, el diente va siendo reabsorbido y sustituido por hueso, formando nuevas trabéculas óseas. El proceso se extiende a la corona y raíz, respetando siempre el límite pulpar, debido a la presencia de la predentina. En la mayor parte de las reabsorciones por sustitución hay también un componente inflamatorio, en cuanto que en la reabsorción de origen inflamatorio generalmente no ocurre anquílosis (39).

Por su localización, la reabsorción puede ser considerada interna, externa o combinada (40).

De éste modo, se puede considerar que la reabsorción radicular que ocurre durante el tratamiento ortodóncico es patológica, inflamatoria y externa.

Actualmente, la clasificación más utilizada relacionada al movimiento dentario es la de Malmgren et al realizada en 1982 (47), modificada por Janson et al realizada en 2000 (48) quienes clasificaron a las reabsorciones en: ausente, leve, moderada, acentuada y severa (48). (Fig. 15, 16)

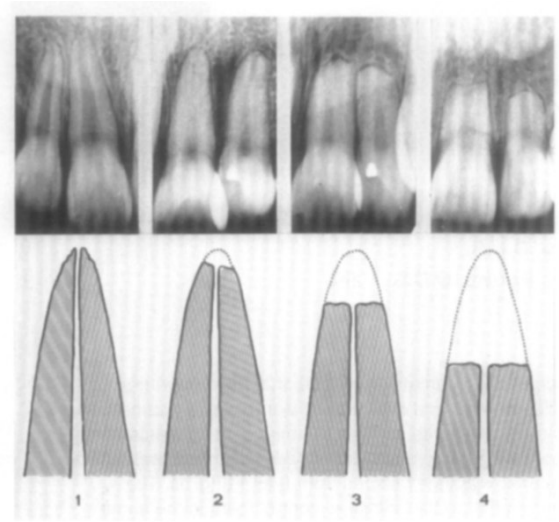

Fig. 15: Malmgren O. et al. Root resorption after orthodontic treatment of traumatized teeth. Am J Orthod, v. 82, n. 6, December 1982

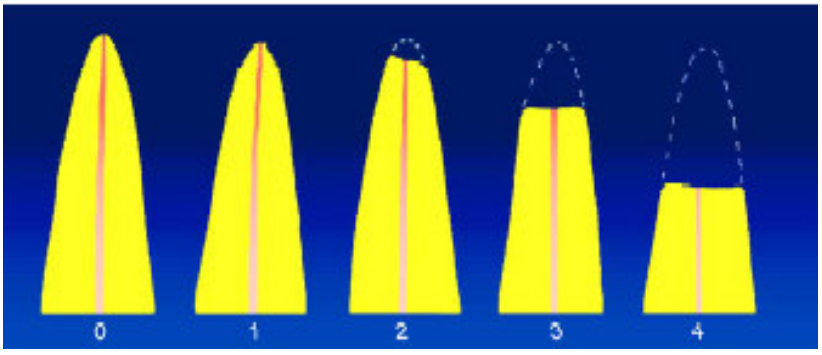

Fig. 16: Clasificación de Malmgren modificado por Janson

Índice de reabsorción radicular para una evaluación cuantitativa (47, 48):
(Fig. 16)

- **Grado 0**: Ausencia de reabsorción radicular
- **Grado 1:** Reabsorción leve, se observa apenas contorno irregular de la raíz presentando longitud normal
- **Grado 2:** Reabsorción moderada, con pequeña pérdida radicular y el ápice presenta un contorno casi rectilíneo. Menos de 2 mm de la longitud de la raíz original
- **Grado 3:** Reabsorción acentuada, con gran pérdida radicular, de 2 mm a un tercio de la longitud radicular original
- **Grado 4:** Reabsorción radicular severa con pérdida mayor de un tercio de longitud radicular original

3.3.4 INCIDENCIA

La ventaja del tratamiento ortodóntico es la corrección de la posición de los dientes en los arcos dentarios, restablece una buena oclusión tanto en estática como en función, mejora la salud de los tejidos de sostén, da buena estética facial, pero presenta como una de sus consecuencias la mayor incidencia de reabsorción (39).

El "costo" biológico de los tratamientos puede ser representado por secuelas indeseables e irreversibles que a veces ocurren. La concentración de fuerzas en el ligamento periodontal es principalmente en el tercio apical donde puede provocar desequilibrio en la homeostasis local resultando en reabsorciones de las raíces dentarias suaves y algunas veces severas, pudiendo comprometer la longevidad de la estructura dentaria dependiendo de su magnitud (40, 45).

Autores aseguran que la causa más frecuente de la reabsorción radicular es el movimiento dentario inducido, no obstante, esta presente en 7 a

10% de la población tratada, representando esto que 1/10 de los pacientes de ortodoncia desarrollan reabsorción grave, durante el tratamiento (49).

Furquim, en el 2002, constató la presencia de reabsorciones en 44.3% de los pacientes que nunca fueron sometidos al tratamiento ortodóncico, la prevalencia en pacientes tratados es significativamente más alta, presente en el 88% al 100% de los casos.

Estudios histológicos resportan más del 90% de ocurrencia de reabsorción radicular inflamatoria inducida ortodóncicamente (RRIIO) en dientes tratados ortodóncicamente. Menores porcentajes fueron reportados con técnicas diagnósticas radiográficas. Refiere que Lupi y Linge reportaron la incidencia de reabsorción radicular apical externa en 15% antes del tratamiento y 73% después del tratamiento. En la mayoría de los casos, la pérdida de estructura radicular fue mínima y clínicamente insignificante. Con la radiografía panorámica o radiografía periapical, la RRIIO es usualmente menor de 2.5 mm, o varía del 6% al 13% de los diferentes dientes. Pero usando escala de grados, la RRIIO es usualmente clasificada como menor o moderada en la mayoría de los pacientes de ortodoncia. Reabsorción severa, cuando exceda los 4 mm, o un tercio de la longitud original de la raíz, esto sucede en 1% al 5% de los dientes (50).

Los incisivos maxilares sufren en promedio mayor reabsorción radicular que otros dientes, seguido por los incisivos mandibulares y primeras molares (50).

El promedio de reabsorción por raíz de incisivos maxilares o dientes anteriores examinados es menos de 1.5 mm durante el tratamiento ortodóncico, en los incisivos laterales se han encontrado mayor reabsorción que los incisivos centrales. Cerca del 5% de adultos y 2% de adolescentes es probable que tengan por lo menos un diente con reabsorción con más de 5 mm en el tratamiento activo. Del mismo modo, una evaluación subjetiva de la radiografía panorámica pretratamiento y postratamiento de una muestra grande sugiere que aproximadamente el 3% experimentó una reabsorción de más de un cuarto de la longitud de la raíz de ambos incisivos centrales maxilares durante la terapia ortodóncica (51).

3.3.5 CAUSAS

Las reabsorciones en ortodoncia ocurren cuando las fuerzas aplicadas sobre la estructura radicular exceden la capacidad de reparación de los tejidos periapicales. Entre otras circunstancias posibles de provocar reabsorciones de dientes permanentes tenemos los procesos inflamatorios periapicales causados por agentes biológicos y productos bacterianos; agentes químicos como los productos de blanqueamiento dentario y los agentes físicos como el calor excesivo, un trauma agudo, una oclusión traumática, el bruxismo, erupciones ectópicas, la avulsión y las compresiones quísticas de los dientes impactados (44, 45).

La justificación para el hecho que algunos pacientes presenten reabsorciones dentarias y otros no sería la presencia previa de reabsorción, aspectos inherentes a la técnica ortodóncica utilizada y las diferencias morfológicas dentarias y óseas (40).

Actualmente, es desconocido cómo factores del tratamiento ortodóncico influyen en la reabsorción radicular. Los factores etiológicos son complejos y multifactoriales, pero parece que la reabsorción radicular apical resulta de una combinación de la variabilidad biológica individual, predisposición genética y el efecto de factores mecánicos. (50)

La presión ejercida sobre la superficie radicular de un diente sano por otro que se encuentra impactado o incluido es considerada como una de las principales causas de reabsorción radicular. (42)

3.3.6 FACTORES RELACIONADOS AL PACIENTE

Las diferencias en la morfología radicular y el tipo de mecánica empleada pueden explicar la ocurrencia de reabsorciones dentarias en algunos pacientes, pero en otros ese fenómeno no ocurre durante la terapia ortodóncica.

Algunos autores resaltan mayor predisposición a la reabsorción radicular debido a la morfología de la raíz como la forma en pipeta, la dilaceración de la raíz y las raíces cortas. Las raíces con forma cónica y afilada conducen fácilmente la fuerza directamente al ápice (52, 53).

Mirabella, Artun, en 1995, analizaron principalmente la morfología radicular y la longitud de la raíz, la cantidad de movimiento radicular y el tipo de mecánica utilizada. Verificaron que la cantidad de movimiento radicular y la presencia de raíces largas, delgadas y curvas aumentaron el riesgo a la reabsorción radicular. También encontraron que el uso de elásticos intermaxilares pueden ser un factor de riesgo para los dientes que soportan los elásticos. Además, que existen otros factores etiológicos imposibles de ser determinados como la variación individual de la respuesta del organismo a las fuerzas ortodóncicas y la predisposición genética. En relación a la mecánica empleada, no encontraron correlación significativa con la cantidad de intrusión y retracción. Refieren los autores, que la cantidad de retracción por sí sólo no significa mayor pérdida radicular, pero habría otros factores involucrados, como el tiempo y la fuerza utilizados para realizar el movimiento (53).

Estudios han demostrado que la reabsorción dentaria ocurre principalmente en los dientes anteriores, en especial en los incisivos laterales superiores y en dientes con formas radiculares anormales sin distinción de género. La forma de la raíz influye en la distribución de las fuerzas, concentrándose más la fuerza en el ápice. Por ése principio, las raíces cortas por poseer menor proporción corona/raíz sufren mayor fuerza de palanca estando sujetas a mayor resultante de fuerzas en la región apical. Proporcionalmente, la raíz debería tener 1.6 del tamaño de la corona, considerada anatómicamente a partir del nivel óseo presentado a nivel cervical, y no en el límite amelocementario (54).

La susceptibilidad individual es considerada el principal factor en determinar el potencial de reabsorción radicular con o sin tratamiento ortodóntico. Menciona que los factores de riesgo relacionados al paciente incluyen: historia previa de reabsorción radicular, morfología de la raíz, longitud y

raíces con anormalidades de desarrollo, influencia genética, factores sistémicos incluyendo drogas, deficiencia de hormonas, hipotiroidismo, hipopituitarismo, asma, proximidad de las raíces a la cortical ósea, densidad de hueso alveolar, alcoholismo crónico, trauma previo, severidad y tipo de maloclusión, edad y sexo del paciente. Concluye que hay poca evidencia que el trauma previo (con ninguna historia de RRIIO) e inusual morfología dental jueguen un rol en incrementar la RRIIO (50).

3.3.7 FACTORES RELACIONADOS AL TRATAMIENTO

Los incisivos superiores son los que frecuentemente presentan mayor reabsorción, son los dientes más movidos durante el tratamiento ortodóncico, principalmente en los casos de Clase II con exodoncias.

Dos movimientos dentarios, el de intrusión y el de retracción anterior son los que causan mayor reabsorción durante el tratamiento ortodóncico (44, 45).

Kaley, en 1991, afirmó que los factores responsables para la reabsorción radicular no sería el movimiento de intrusión, pero sí la proximidad de las raíces a la cortical ósea, y eso sería debido al torque lingual de raíz, inclinación dentaria y la retracción anterior (55).

Maltha, en el 2004, concluyó que cuando mayor es la extensión del movimiento, el tiempo de aplicación y la cantidad de fuerza, mayor es el índice de reabsorción. Las fuerzas intermitentes causaron 40% a 70% menos reabsorción que las fuerzas aplicadas continuamente (39).

Hay evidencia que el tratamiento ortodóncico causa un incremento en la incidencia y severidad de reabsorción radicular, y que fuerzas pesadas son particularmente perjudiciales. La mejor práctica recomendada es usando fuerzas ligeras, especialmente para movimientos de intrusión. Tampoco hay evidencia que la RRIIO es afectada por la secuencia de arco, prescripción del bracket o autoligado (50). Sin embargo la reabsorción cesa una vez que la aparatología es

removida, la longevidad de dientes con reabsorción severa puede estar comprometida en pacientes susceptibles a enfermedad periodontal marginal (51).

3.3.8 DETECCIÓN Y EVALUACIÓN

La radiografía panorámica no es adecuada para evaluar anomalías morfológicas de las raíces. Samechima, en el 2001, afirmó que la clasificación de la morfología radicular a partir de las radiografías panorámicas reveló una diferencia significativa con las radiografías periapicales. Las dilaceraciones radiculares y otras formas anormales frecuentemente aparecen con un formato radicular normal en las radiografías panorámicas, lo que no ocurre con las radiografías periapicales (56).

Existe un factor añadido que complica la interpretación radiográfica, y consiste en la cantidad de pérdida mineral necesaria para producir un cambio en la imagen radiográfica (42).

De todas las técnicas radiográficas, la periapical tomada con la técnica de paralelismo es la más fiel por minimizar considerablemente el riesgo a la distorsión y ampliación comparada con la técnica de la bisectriz y otras técnicas.

Durante el tratamiento ortodóncico, tomando radiografías progresivas después de 6 a 12 meses se puede detectar RRIIO tempranamente. En pacientes, en quienes la RRIIO ha sido identificada, hay evidencia que detener el tratamiento de 2 a 3 meses (con un arco pasivo) disminuye grandemente la reabsorción radicular. Si la reabsorción severa es identificada, el plan de tratamiento debe ser replanteado con el paciente. Entre las opciones de tratamiento se pueden incluir soluciones protésicas para cerrar espacios, stripping como alternativa a las extracciones y fijación temprana de los dientes reabsorbidos (50).

Después del tratamiento, si la RRIIO es detectada en la radiografía final, un seguimiento radiográfico es recomendado hasta que la reabsorción sea estabilizada. La finalización de la RRIIO activa ocurre usualmente después de retirar la aparatología. Si esta continúa, una terapia de conductos con hidróxido de calcio puede ser considerada (50).

4. ANTECEDENTES

Proffit el al (1992), evaluó 100 pacientes adultos con maloclusión de Clase II con problemas similares, 33 fueron camuflados ortodóncicamente y 57 tratados con cirugía ortognática. Observó que al final del tratamiento los pacientes de Clase II sometidos a cirugía difieren de los pacientes camuflados en dos aspectos: Los pacientes sometidos a cirugía tienen al final del tratamiento una relación esquelética ideal, con la mandíbula más adelantada, perfil más protrusivo, incisivos maxilares y mandibulares en una posición ideal relativa a su base ósea respectiva. En ambos grupos, la interdigitación bucal y el overbite estuvieron cerca a lo ideal, aunque el overjet fue mayor en el grupo tratado con camuflaje ortodóncico pero estuvo dentro del rango normal. Los pacientes quirúrgicos experimentaron una mayor mejoría estética. Menciona que la pregunta clínica sería si el camuflaje fue un éxito en términos de ser estéticamente aceptable, y si la mejoría producida por la cirugía valía la pena en términos de costo y riesgo a la cirugía. Como resultado del estudio y su análisis de otros factores involucrados, los autores sugieren que el tratamiento de camuflaje es más efectivo en pacientes quienes tienen razonablemente una buena estética facial inicialmente (26).

Cassidy, D. W. et al (1993), de un grupo de 108 pacientes antiguos, evaluó 27 pacientes adultos de Clase II tratados con camuflaje ortodóntico y 26 pacientes adultos sometidos a cirugía ortognática. Todos los pacientes tuvieron características similares antes del tratamiento y fueron igualmente susceptibles a los dos tratamientos. Los pacientes fueron evaluados 7.1 años después del tratamiento de camuflaje y 4.7 años después de la cirugía. Se evaluó la estabilidad ósea y dental, estética del perfil y función de la articulación temporomandibular. Aunque hubo diferencias dramáticas en la naturaleza de la corrección, se piensa que en ambos grupos de pacientes el perfil ha mejorado con el tratamiento. Ambos grupos no mostraron diferencias significativas en la función de la articulación temporomandibular y la estabilidad de los incisivos.

Encontraron, sin embargo, que 3 de los 26 pacientes sometidos a cirugía presentaban recidiva probablemente como resultado de la reabsorción del cóndilo. Los autores concluyen que la ortodoncia sería la mejor elección para el paciente adulto limítrofe de Clase II, mientras que la cirugía sería apropiada para los pacientes severamente afectados (57).

Perez et al (2000), presentó dos casos clínicos en los cuales ha usado el camuflaje para tratarlos basándose en dos parámetros esenciales: los límites del movimiento ortodóncico y la estética facial inicial del cual concluye que el camuflaje ortodóncico nunca será una terapéutica sustituta al tratamiento combinado ortodoncico-quirúrgico, sino una alternativa más para aquellos pacientes a quienes no les preocupa su estética facial inicial y poseen una suficiente anchura de hueso alveolar para hacer los movimientos dentales necesarios sin que se produzcan efectos iatrogénicos (25).

Zierhut el al (2000), realizaron un estudio para comparar el perfil blando post-tratamiento y a largo plazo de casos de maloclusión Clase II división 1 estables tratados exitosamente con extracción de 4 premolares y sin extracciones. La muestra fue de 63 pacientes americanos caucásicos (23 con extracción y 40 sin extracción) del Departamento de Ortodoncia de la Universidad de Washington. Concluyeron que el perfil facial de tejido blando de pacientes con maloclusión Clase II división 1 tratados con y sin extracciones fue el mismo al final del tratamiento activo y en la retención a largo plazo. El perfil facial continuó aplanándose en ambos grupos durante el tratamiento y a largo plazo. Esta disminución progresiva de la convexidad del tejido blando fue primeramente debido a los cambios asociados con el crecimiento mandibular continuo y desarrollo nasal, y no fue influenciado por el hecho de haber extraído o no dientes para el tratamiento. La posición del labio a largo plazo fue más retrusiva que los ideales sugeridos por Ricketts y Steiner pero cerca a los valores reportados para adultos normales, sin tratamiento de la misma edad (58).

Leon S. V. (2006) encontró que no hay diferencia en la estabilidad de la corrección de las relaciones dentarias de Clase II completa realizado con dos o cuatro extracciones de premolares. El tratamiento con exodoncia de dos premolares superiores presentó mayor grado de estabilidad comparado con el protocolo de tratamiento de cuatro exodoncias. Se evidenció también que la recidiva del overjet, del overbite y de la relación de caninos presentó una relación directamente proporcional a la cantidad de corrección (59).

Chung et al (2007), describió el tratamiento de una paciente mujer, de 23 años 5 meses con maloclusión Clase II, división 1 quien mostró severa protrusión anterior y apiñamiento anteroinferior. Miniimplantes de ortodoncia fueron colocados bilateralmente en el maxilar (entre primera molar y segunda premolar) y mandíbula (entre canino y premolar). Planteó un tratamiento con exodoncia de primeras premolares superiores y primeras molares inferiores por poseer problemas periapicales. La corrección del overbite y overjet fueron obtenidos por intrusión y retracción de los 6 dientes anteriores en sus posiciones correctas. El ANB disminuyó, el IMPA final fue de 101°, 1-NA pasó de 37.5° a 18°, 1-NB pasó de 40° a 32° y el ángulo interincisal pasó de 95.5° a 124°.

Los miniimplantes superiores contribuyeron a una mejora en el equilibrio facial, y los miniimplantes inferiores hicieron posible la protracción de las segundas molares con menor efecto en el eje de los dientes anteroinferiores. El tratamiento activo fue de 29 meses y se mantuvo estable 11 meses después de la remoción (36).

Almeida F. M. et al (2008), evaluaron cefalometricamente los cambios del ángulo nasolabial en pacientes sometidos a tratamiento ortodóncico con o sin extracciones de los primeros premolares y correlacionaron éste ángulo con las alteraciones en la inclinación del incisivo superior, del labio superior y de la base de la nariz. La muestra consistió en radiografías laterales iniciales y finales de 30 jóvenes del género femenino con maloclusión de Clase II división 1. Quince tratados con extracciones y quince sin extracciones. La posición del labio

superior y la inclinación del incisivo superior fueron las únicas medidas que presentaron un aumento estadísticamente significativo. Ocurrió un aumento significativo en el ángulo nasolabial en el grupo con extracciones de primeras premolares, debido principalmente, a cambios en el labio superior. El crecimiento nasal durante el período del estudio no influenció en las alteraciones del ángulo nasolabial. Se observó una correlación positiva entre el ángulo nasolabial, la inclinación del labio superior y la base de la nariz en ambos grupos (60).

Artun, J. et al (2009) mencionan que la información actual sugiere que la variación en la reabsorción radicular puede ser explicado por las diferencias en la predisposición individual. Su objetivo fue comprobar el valor predictivo de la cantidad de reabsorción del incisivo superior alrededor de los 6 y 12 meses después de la colocación de la aparatología. Se midió la longitud de los incisivos superiores en radiografías periapicales convertidas digitalmente ajustando los errores de la proyección tomadas antes del tratamiento (T1), cerca a los 6 meses (T2), 12 meses (T3) y al final del tratamiento activo (T4) de 267 pacientes. El estudio fue prospectivo. La reducción en la longitud fue interpretada como reabsorción radicular apical. Obtuvieron que el promedio de reabsorción radicular inicial y pos tratamiento en cada incisivo maxilar son clínicamente significativos El riesgo de reabsorción severa al final del tratamiento fue definido con al menos un incisivo con más de 5mm de reabsorción, es mínimo en pacientes sin incisivos con más de 1mm de reabsorción después de alrededor de 6 meses y más de 2 mm de reabsorción después de 12 meses de tratamiento activo. Concluyeron que los pacientes con riesgo grave de reabsorción apical pueden ser identificados de acuerdo a la cantidad de reabsorción durante las etapas iniciales del tratamiento (51).

Janson G. et al (2009), realiza una revisión sobre las variables relevantes en el tratamiento de la maloclusión de Clase II encontrando que los resultados oclusales del tratamiento de la maloclusión de Clase II son

significativamente influenciados por el protocolo de tratamiento utilizado. Sin embargo los resultados pueden ser influenciados por otras variables como la severidad de la maloclusión, grado de colaboración y edad del paciente; el patrón facial no ejerce una influencia significativa. Por tanto, la elección del protocolo de tratamiento de la maloclusión de Clase II en particular, en relación a realizar o no las extracciones dentales, se debe basar más en la gravedad de la relación oclusal de la maloclusión que en su patrón facial (21).

Janson G. et al (2010), en el presente estudio tienen como objetivo comparar la estabilidad oclusal de la maloclusión Clase II tratada con y sin extracciones de dos premolares maxilares. La muestra fue de 59 pacientes con maloclusión Clase II completa (29 pacientes tratados sin extracciones y 30 pacientes tratados con extracción de 2 premolares maxilares). Medidas en modelos dentales fueron obtenidas antes y después del tratamiento y como mínimos 2.4 años después del tratamiento. Los autores concluyeron que no hay diferencia en la estabilidad oclusal en pacientes con maloclusión de Clase II tratados con y sin extracción de dos premolares superiores. Además, la finalización del tratamiento con la relación molar en Clase I o Clase II proveen similar estabilidad en pacientes con maloclusión de Clase II (32).

5. PRESENTACIÓN DEL CASO CLÍNICO

5.1 HISTORIA CLÍNICA DEL PACIENTE

FICHA DE CONSULTA

NOMBRE:	Humberto Meza Zavala									**FECHA DE CONSULTA:**		13	9	2007	
DIRECCION:	Asociación de Vivienda Vista Alegre 3ra Etapa Mz F LT 14 - Fundo Oquendo														
DISTRITO:	Callao					**COD. POSTAL:**			**TELEFONO:**		96891665				
FECHA DE NACIMIENTO:	27	2	1986			**EDAD:**	21	**años.**	4	**meses.**		**SEXO:**	M		
NOMBRE DEL PADRE:	Jorge Meza														
PROFESION:	No lo conoció								**TELEFONO:**		.....				
DIRECCION COMERCIAL:	.....														
NOMBRE DE LA MADRE:	Asunta Zavala														
PROFESION:	Comerciante								**TELEFONO:**		.....				
DIRECCION COMERCIAL:	Asociación de Vivienda Vista Alegre 3ra Etapa Mz F LT 14 - Fundo Oquendo														
DENTISTA:									**TELEFONO:**						
RECOMENDADO POR:															
COLEGIO:									**PROFESOR:**						
MOTIVO DE CONSULTA	"Quiero tener una sonrisa bonita"														

A	VV	MGV	LV	LV	VV	LV	VV	VV	LV	P	LV	LV	MGV	VV	A
8	**7**	**6**	**5**	**4**	**3**	**2**	**1**	**1**	**2**	**3**	**4**	**5**	**6**	**7**	**8**
8	**7**	**6**	**5**	**4**	**3**	**2**	**1**	**1**	**2**	**3**	**4**	**5**	**6**	**7**	**8**
A	MI	E	GV	P	DGV	LV	P	MV	P	P	E	P	P	P	A

ESTADO GENERAL DE SALUD:	Bueno		
TIPO SICOLOGICO:	Receptivo	**VOLUNTAD DE CORREGIR:**	Si
ADENOIDES:	No refiere	**AMIGDALAS:**	Presentes, sin inflamación
HIGIENE BUCAL:	Buena	**FRECUENCIA DE CARIES:**	Baja
ERUPCION DENTARIA:	Dentición permanente	**OBTURACIONES:**	En buen estado
RESPIRACION:	Mixta a predominio bucal	**TONO MUSCULAR:**	Buen neuromuscular
DEGLUCION:	Normal	**FONACION:**	Normal
HABITOS:	No presenta	**PERFIL:**	Convexo
OVERJET:	12mm de 3.1-2.1	**SOBREMORDIDA:**	46% de 2.1-3.1
1/3 INFERIOR:	Aumentado y convexo	**ATM:**	Sin alteración
LINEA MEDIA:	Superior 3mm a la derecha, inferior 2mm a la derecha		
ARCOS:	Superior e inferior parabólico		
CLASIFICACION:	Paciente con características de maloclusión de Clase II división 1 subdivisión derecha		
PLAN DE TRATAMIENTO PROVISIONAL:	Exodoncia de primeras premolares superiores y mesiondens con anclaje absoluto		
EXAMENES AUXILIARES SOLICITADOS:	Radiografías panorámica, cefalométrica, modelos de estudio, fotografías		
OBSERVACIONES:	El paciente presenta un mesiodens e incisivos inferiores retroinclinados		
PLAN DE TRATAMIENTO DEFINITIVO:	Exodoncia de primeras premolares superiores y mesiondens con anclaje absoluto		

HISTORIA MEDICO-FAMILIAR

NOMBRE:	Humberto Meza Zavala			**NRO.**	703
FECHA DE NACIMIENTO:	26/06/1986	**PESO:**	3 kg	**ALTURA:**	50cm
TIPO DE ALIMENTACION (LECHE MATERNA O ARTIFICIAL)			Materna hasta los 6 meses		
luego mixta hasta el año			**CUANTO TIEMPO?**		1 año
COMO SE COMPORTA EN CASA?	Bien, tranquilo algo introvertido				
HACE LO QUE SE LE PIDE CON BUENA VOLUNTAD Y RESPONSABILIDAD ?					Si
ALTURA ACTUAL:	1.70 m		**PESO ACTUAL:**	62 kg	
ALTURA DE LOS PADRES:	**PADRE:**	.....		**MADRE:**	1.60
PESO DE LOS PADRES:	**PADRE:**	.....		**MADRE:**	55 a
ALTURA DE LOS ABUELOS:	**PATERNOS:**	.....		**MATERNOS:**	
ALTURA DE LOS HERMANOS(ESPECIFICAR):		Hermana 16 años: 1.52 m			
A QUÉ EDAD ERUPCIONARON LOS PRIMEROS DIENTES?			6 meses		
CITE CUALQUIER OTRO DATO QUE QUIERA ACLARAR (SUS GUSTOS, APTITUDES)					
Me gusta hacer deporte y escuchar música en mi tiempo libre					
CITE LAS ENFERMEDADES DE QUE FUE PORTADOR:			Varicela, Sarampión (10 a)		
HA SIDO OPERADO?	Si		**DE QUE?**	Dermoide Atípico	
A QUE EDAD?	19 años		**EN QUE HOSPITAL?**	INO	
HA ESTADO INTERNADO POR OTRO MOTIVO?			No	**CUAL?**	.....
A QUÉ EDAD?	.....		**EN QUÉ HOSPITAL?**	.....	
			FECHA:	13/09/2007	

ANALISIS DE MODELOS

NOMBRE:	Humberto Meza Zavala	Nº:	703

DISCREPANCIA DE MODELOS INFERIOR

Espacio disponible:				34					28			=	62
Espacio requerido:		7.8	7.5	8	6.5	6	6	6.7	8	7.5	7.8	=	64
Discrepancia de Modelos:				35.8					28.2			=	-2

DISCREPANCIA DE MODELOS SUPERIOR

Espacio disponible:				37					38			=	75
Espacio requerido:	7.5	8	9	8	9	9.5	8	9	8	8		=	84
Discrepancia de Modelos:			42					43				=	-9

DISCREPANCIA DE TAMAÑO DENTARIO (BOLTON):

												12	=		
Superior:	11.5	7.5	8	9	8	9	9.5	8	9	8	8	11.5	6	=	52.5
												12	=		
Inferior:	x	7.8	7.5	8	6.5	6	6	6.7	8	7.5	x	12.5	6	=	41.2

I 12: x 100 = % Promedio: 91.3 = 0.26
S 12: S.D.: (0) 1.91
87.5 a 94.8

>91.3= I 12: − TAB. = EXC. INF.

<91.3= S 12: − TAB. = mm. EXC. SUP.

S	I	S	I	S	I
85	77.6	94	85.8	103	94
86	78.5	95	86.7	104	95
87	79.4	96	87.6	105	95.9
88	80.3	97	88.6	106	96.8
89	81.3	98	89.5	107	97.8
90	82.1	99	90.4	108	98.6
91	83.1	100	91.3	109	99.5
92	84.0	101	92.2	110	100
93	84.9	102	93.1		

I 6: 41.2 x 100 = 78.50 % Promedio: 77.2 = 0.2
S 6: 52.5 S.D.: (0) 1.65
74.5 a 80.4

>77.2= 41.2 − 40.5 = 0.7
I 6: TAB. EXC. INF.

<77.2= S 6: − TAB. = EXC. SUP.

S	I	S	I	S	I
40.3	30.9	45.5	35.1	50.5	39
40.5	31.3	46.0	35.5	51.0	39.4
41.0	31.7	46.5	35.9	51.5	39.8
41.5	32	47.0	36.3	52.0	40.1
42.0	32.4	47.5	36.7	52.5	40.5
42.5	32.8	48.0	37.1	53.0	40.9
43.0	33.2	48.5	37.4	53.5	41.3
43.5	33.6	49.0	37.8	54.0	41.7
44.0	34	49.5	38.2	54.5	42.1
44.5	34.4	50.0	38.6	55.0	42.5
45.0	34.7				

ASIMETRIAS

Superior: Antero - posterior:	Molares simétricas / Pza 1.3 a 3mm mesial de 2.3	
Transversal:	Molares simétricas / Pza 1.3 esta 3 mm expandida respecto a 2.3	
Inferior: Antero - posterior:	Pza 33 a 1mm mesial a 4.3	
Transversal:	Pza 3.3 esta 2 mm expandida respecto a 4.3	
Línea media Superior:	Superior desviada 3 mm a la derecha	
Inferior:	Inferior desviada 2 mm a la derecha	

MODELOS ARTICULADOS

Clasificación:	N.R. según Angle, con características de maloclusión Clase II división 1 subdivisión derecha		
Relac. Molar Der.:	N.R.	Relac. Canina Der.:	Clase II
Relac. Molar Izq.:	Clase I	Relac. Canina Izq.:	Clase II
Overjet:	12mm de 3.1 a 2.1	Sobremordida:	46% de 2.1 a 3.1
Mordida Cruzada:			
Curva de Spee:	Leve		
Distancia Intercanina Superior	35 mm	Distancia Intermolar Superior	58 mm
Inferior	31 mm	Inferior	N.R.

FICHA CEFALOMETRICA

NOMBRE		Humberto Meza Zavala						
LEYENDA NORMAL			21 años	23 años		DIAGNOSTICO:		
SNA	(áng.)	82	87	85		Patrón Esquelético:	Clase II	
SNB	(áng.)	80	78	77		Protrusión maxilar		
ANB	(áng.)	2	9	8		Ligera retrusión mandibular		
SND	(áng.)	76/77	75	--		DIAGNOSTICO:		
1 - NA	(mm)	4	8	6		Incisivo superiorio protruido e inclinado a vestibular		
1 . NA	(áng.)	22	32	20		Incisivo inferior protruido		
1 - NB	(mm)	4	7	11		Crecimiento mandibular		
1 . NB	(áng.)	25	22	36		Fue proporcional		
Pog : NB	(mm)	--	0	0				
Pog : NB - 1 : NB (dif.)		--	-7	-11		Vertical:		
1 : 1	(áng.)	131	119	119				
Ocl : SN	(áng.)	14	14	23		Clasificación de Angle:		
GoGn : SN	(áng.)	32	37	38				
S - LS	(mm)	0	3	3				
S - LI	(mm)	0	2	4.5		Perfil:	Total convexo	
						Tercio inferior convexo		
Eje Y		59.4º	66	67		Observaciones:		
Angulo Facial		87.8º	88	87		Crecimiento vertical		
Angulo de Convexidad		0º	12	12		Perfil convexo		
Prop. Faciales 1/3 inf.		57%	58%	58%		Tercio inferior ligeramente aumentado		



ARCO INFERIOR	+	−
Discrepancia		2
Recolocación de 1	3	
Curva de Spee		0.5
Recolocación de 6		
Migración de 6		0.5
Elásticos intermax.		
Extracciones		
TOTAL:	3	3

ANALISIS DE TWEED	NORMAL	21 a		23 a
FMA	25	28	28	29
FMIA	68	64	68	53
IMPA	87	88	84	98

FMA = 25 +/- 4	FMIA = 68
FMA >= 30	FMIA = 65
FMA <= 20	IMPA = 94

Discrepancia Dentaria	-1	
Discrepancia Radiográfica	-0.8	
Total	-1.8	

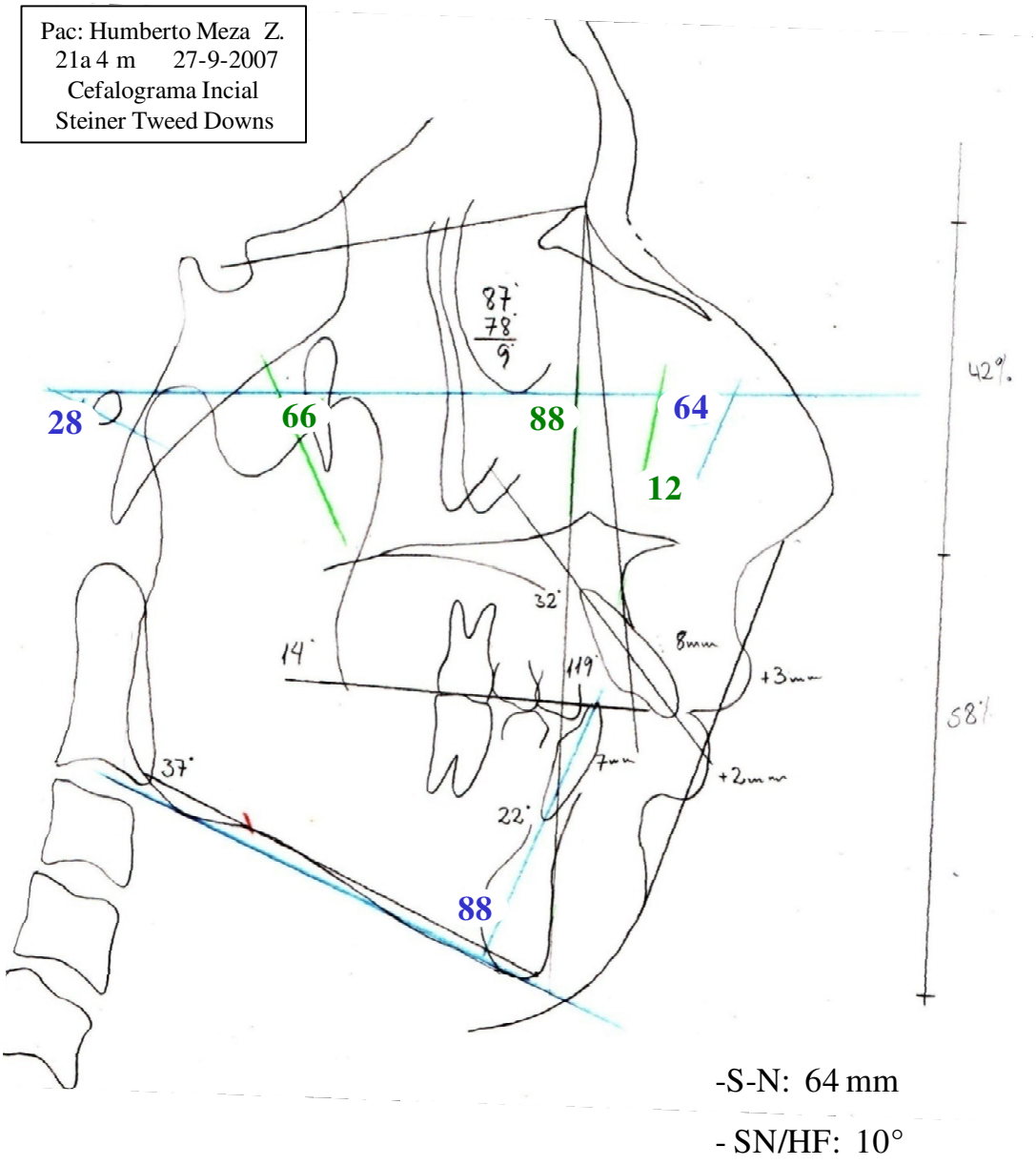

Fig. 17 CEFALOGRAMA INICIAL
STEINER, TWEED, DOWNS

ANÁLISIS DE RICKETTS

NOMBRE: Humberto Meza Zavala		**H.C.Nº:**	703
EDAD: 21 años	**SEXO:** M	**FECHA:**	27/09/07

RELACIÓN ANTI - POST	ANGULOS Y PLANOS	VALORES	VARIACIÓN	21 a	23 a	EDAD	RELACIÓN ANTI - POST CONCLUSION
Longitud Cranbeal Ant	Cc Na	55 ±2.5	1mm/a	55	57		Base craneal anterior corta
Variación max	Ba Na A	63 ± 3	NC	62	60		Maxila en buena posición
Profundidad max	Fr Na A	94 ± 4	NC	95	92		Maxila buen tamaño
Convexidad facial	Plano facial A	4mm ±2	-1/3 a	9	5		Clase II
Longitud mandibular	X1 Pm	65 ±2.7	1/6 a	67.5	69		Mandibula de buen tamaño
Profundidad facial ángulo de Dows	FR Plano facial (Na Pg)	87 ± 3	1/3 a	87	87		Mentón buena posición
Deflexión craneana	Ba Na FR	27 ± 3	NC	33	35		Aumentado
Eje facial	Ba Na PTVGn virtual	90 ± 3	NC	75	77		Crecimiento vertical

RELACIÓN VERTICAL	ANGULOS Y PLANOS	VALORES	VARIACIÓN	EDAD	23 a	EDAD	RELACIÓN VERTICAL CONCLUSION
Ángulo del plano mandibular	FR - Plano mandibular	26 ± 4	-0.4/a	28	27		Crecimiento proporcional
Arco mandibular	Prolong X1 - Pm X1 - DC	26 ± 4	0.5/a	36	42		Neuromuscular fuerte
Altura facial ant-inf	ENA - X1 Pm	47 ± 4	NC	53	55		Tercio inferior aumentado
Altura facial Total	Na - Ba X1 - Pm	60 ±3	NC	71	71		Aumentado

DIENTES	ANGULOS Y PLANOS	VALORES	VARIACIÓN	EDAD	23 a	EDAD	DIENTES CONCLUSION
Posición M Setup	Cc Na	edad + 3		22	22		
Ángulo interincisivo				119	119		Incisivos lingualizados
Extrusión I inf				3	1		
ProtrusiónI inf		2 - 4		0	7		Incisivo inferior retruido
Inclinación del I inf		26± 4		14	32		Incisivo inferior lingualizado
Plano estético		-1 ± 2		0	3		ESTÉTICA CONCLUSION

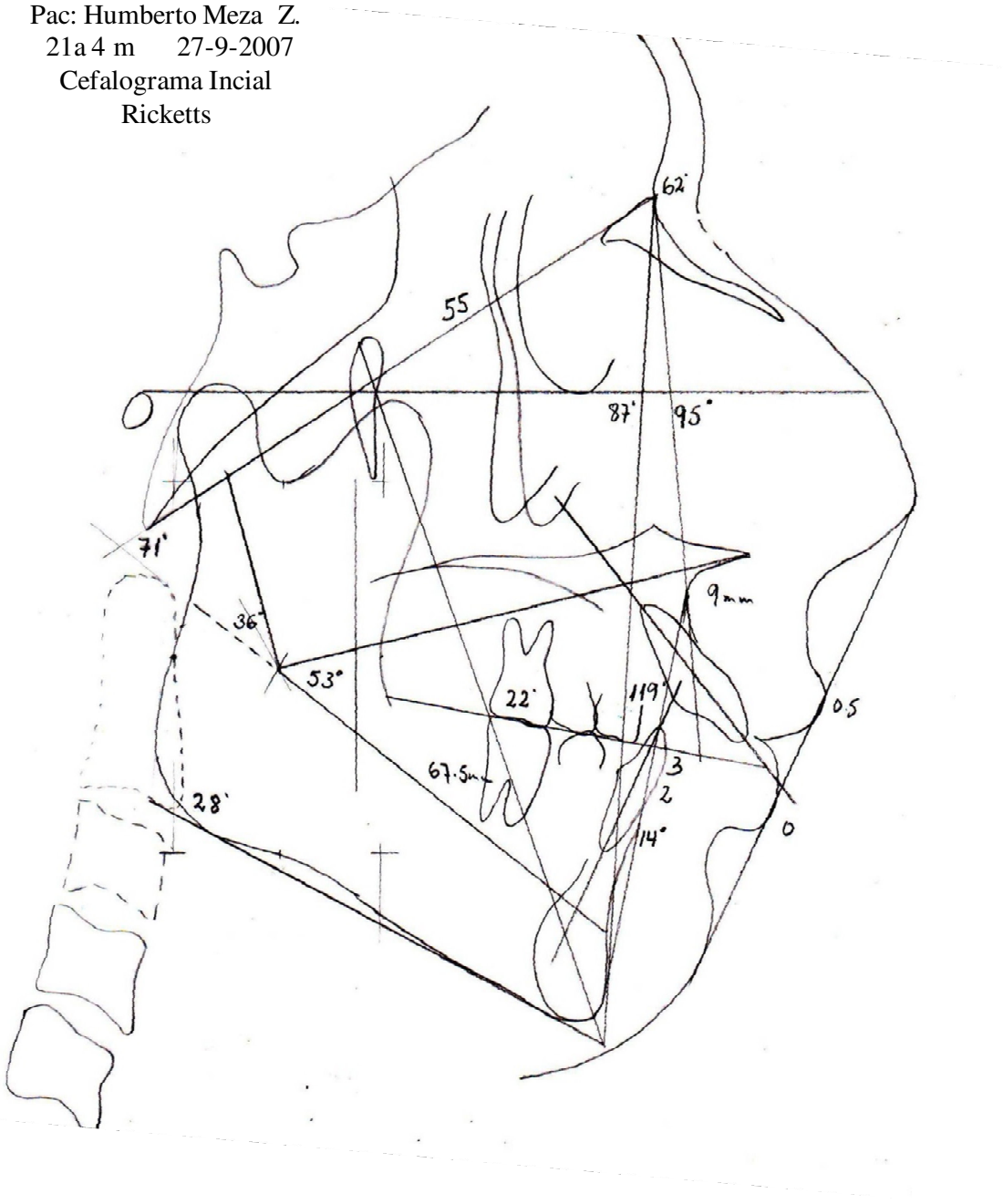

Fig. 18: CEFALOGRAMA INICIAL RICKETTS

5.2 SEMINARIO INICIAL

5.2.1 Presentación del paciente

- Nombre: Humberto Meza Zavala
- Edad: 21 años 4 meses
- Fecha: 13-09-07
- Sexo: Masculino
- Antecedentes médicos: . Varicela, Sarampión (10 a)
  . Cirugía por Quiste Dermoide Atípico (19 a)
- Motivo de consulta: “Quiero tener una sonrisa bonita”
- N° H.C.: 703

5.2.2 Análisis de fotos

- **Frente:** Paciente con características mesofaciales, ligera asimetría facial a nivel mandibular, constitución media y competencia labial con ligera contracción de la borla del mentón. (Fig. 19)

- **Sonrisa:** Línea labial óptima, arco de sonrisa no consonante, curvatura de labio superior recto, espacios negativos presentes, plano oclusal anterior alterado. Línea media dentaria superior 5 mm a la derecha. (Fig. 20)

- **Perfil:** Perfil total convexo, tercio inferior convexo y aumentado, longitud mento-cervical corta, labio superior delgado e inferior grueso, plano mandibular medio. (Fig. 21, 22)

5.2.3 Análisis de modelos

a.- Superior (Fig. 23)

Arco superior con dentición permanente, forma de arco triangular, apiñamiento severo y presencia de un mesiodens, ausencia de piezas 18, 28.

- Distancia intermolar: 58 mm

- Distancia intercanina: 35 mm
- En sentido anteroposterior: Pza 13 está 3 mm a mesial
- En sentido transversal: Pza 13 está 3 mm expandida
- Línea media: 5 mm a la derecha (cara mesial de la pieza 11)
- Giroversiones: 13, 12
- Bucoversión: 13, 11, 21
- Apiñamiento : Anterosuperior
- Diastemas: Entre 11 - 21 (2 mm)
-

b.- Inferior (Fig. 24)

Arco inferior con dentición permanente, forma de arco parabólico, ausencia de piezas 38, 34, 46 y 48, incisivos inferiores retroinclinados.

- Distancia intermolar. N.R.
- Distancia intercanina: 31 mm
- En sentido anteroposterior: Pza 33 está 1 mm a mesial
- En sentido transversal: Pza 33 está 2 mm expandida
- Línea media: 2 mm hacia la derecha
- Giroversiones: 43, 47
- Linguoversión: 42
- Apiñamiento : Leve

c.- En oclusión (Fig. 25, 26, 27)

- Clasificación de Angle: No Registrable según Angle, con características de Clase II, división 1, subdivisión derecha

  -RMD: NR -RCD: Clase II
  -RMI: Clase I -RCI: Clase II
- Overbite: 46%
- Overjet: 12 mm
- Curva de Spee: Moderada
- Discrepancia de Bolton: 0.7 mm exceso anteroinferior

5.2.4 Análisis radiográfico

- **Panorámica:** Neumatización normal de los senos maxilares, estrechez de la luz de las fosas nasales (más acentuado en el lado izquierdo), presencia de supernumerario entre los incisivos centrales superiores compatible con mesiodens, ausencia de terceras molares y piezas 34, 46. (Fig. 28)

- **Cefalométrica:** Perfil óseo y de tejido blando convexos, relación esquelética de Clase II por retrusión mandibular, incisivos superiores inclinados a vestibular, incisivos inferiores inclinados a lingual. Cuerpo mandibular de buen tamaño y retroposicionado, ángulo goniaco y antigonial marcados. (Fig. 29)

5.2.5 Sumario diagnóstico

Paciente sexo masculino de 21 años 4 meses, mesofacial presenta:

- Patrón esquelético de Clase II por retrusión mandibular
- Maloclusión con características de Clase II división 1 subdivisión derecha
- Ausencia de piezas 34, 46, 18, 28, 38, 48
- Presencia de supernumerario (mesiodens)
- Incisivo superior protruido e inclinado a vestibular
  Incisivo inferior protruido y ligeramente inclinado a lingual
- Overjet aumentado (12mm)
- Overbite aumentado (46%)
- Línea media superior e inferior desviados a la derecha
- Discrepancia arco diente negativa (-9 mm superior y -2 mm inferior)
- Tercio inferior convexo y ligeramente aumentado

5.2.6 Objetivos del tratamiento (Ortoquirúrgico)

- Corregir la relación esquelética de Clase II
- Conseguir una oclusión funcional
- Extraer el mesiodens
- Corregir la inclinación de incisivos
- Corregir el overjet
- Corregir el overbite
- Centrar línea media superior e inferior
- Eliminar la discrepancia arco diente negativa
- Corregir el perfil total y del tercio inferior

5.2.7 Objetivos del tratamiento (Camuflaje)

- Mantener la relación esquelética de Clase II
- Camuflar la maloclusión con características de Clase II división 1
- Extraer el mesiodens
- Retruir e inclinar hacia palatino los incisivos superiores
- Inclinar ligeramente los incisivos inferiores a vestibular
- Corregir el overbite
- Corregir el overjet
- Centrar línea media superior e inferior
- Eliminar la discrepancia arco diente negativa
- Mejorar el perfil del tercio inferior
- Conseguir una oclusión funcional

5.2.8 Plan de tratamiento

Teniendo en cuenta las características del paciente se recomienda los siguientes planes de tratamiento:

- **PLAN – A: Plan de tratamiento ideal.**

Tratamiento ortodóncico combinado con cirugía ortognática en el cual se realizará osteotomía sagital bilateral de rama con avance mandibular y mentoplastía de avance. Exodoncia de mesiodens.

- **PLAN – B: Plan de tratamiento de segunda elección.**

Camuflaje ortodóncico con exodoncia de primeras premolares superiores y mesiodens. Instalación de ATP, Botón de Nance y anclaje absoluto con miniimplantes colocados entre primeras molares y segundas premolares superiores, con aparatología fija de arco recto (Tecnica MBT). Mesializar pza 4.7

Observación: Después de conversar con el paciente, enfatizando que el tratamiento orto-quirúrgico es el tratamiento ideal, el paciente no lo acepta por cuestiones económicas y decidimos optar por el camuflaje.

5.2.9 Pronóstico

Reservado por la severidad de la maloclusión

Secuencia de tratamiento

	PROGRAMACION POR CITAS		
	Nombre: HUMBERTO MEZA ZAVALA		Edad: 21 años 4 meses
	ARCO SUPERIOR		**ARCO INFERIOR**
1	Elásticos separadores 1.6, 2.6		
2	Confección de bandas 1.6, 2.6		
	con tubo doble convertible en primeras		
	molares (3 mm) con Hook a gingival		
	Impresion de arrastre para confeccionar		
	ATP y BN soldado.		
3	Cementacion del anclaje		
4	Colocación de minitornillos (1.6 x 9mm)		
5	Extracción de 1ras premolares superiores		
6	Pegado de brackets según secuencia		
	en pzas 1.5,1.3, 1.1, 2.1, 2.3, 2.5		
	Retroligadura de canino a minitornillo		
	Arco NiTi 0.014" SuperElastic		
7	Arco NiTi 0.016" SuperElastic		
	Retroligadura de canino a minitornillo		
8	Arco NiTi 0.016" con resorte NiTi SuperElast		
	entre 1.3 y 1.1		
9	Pegado de bracket pza 1.2		
	Arco NiTi 0.016" SuperElastic		
10	Arco rectangular Niti superelastico	1	Elásticos separadores 3.6, 4.6
	0.017"x0.025"	2	Confección de bandas 3.6, 4.6
			con bracket convertible en primeras
			molares (3mm) con Hook a gingival.
			Impresion de arrastre para confeccionar A Lingual
	Nivelación y retrusion del sector	3	Cementacion de Arco Lingual
	anteroinferior y mientras tanto vamos		Pegado de brackets según secuencia
	trabajando en el arco inferior		en Pzas 3.5,3.3,3.2, 3.1, 4.1, 4.2, 4.3, 4.4, 4.5
			Arco NiTi 0.014" SuperElastic
		4	Arco NiTi 0.016" SuperElastic
		5	Arco rectangular Niti superelastico
			0.017"x0.025"
11	Arco Nitinol Heat-Activated 0.019x0.025	6	Arco Nitinol Heat-Activated 0.019x0.025
12	Finalizacion con arcos de acero	7	Finalizacion con arcos de acero

FOTOGRAFÍAS EXTRAORALES ANTES DEL TRATAMIENTO



Fig. 19: Fotografía frontal



Fig. 20: Fotografía de sonrisa

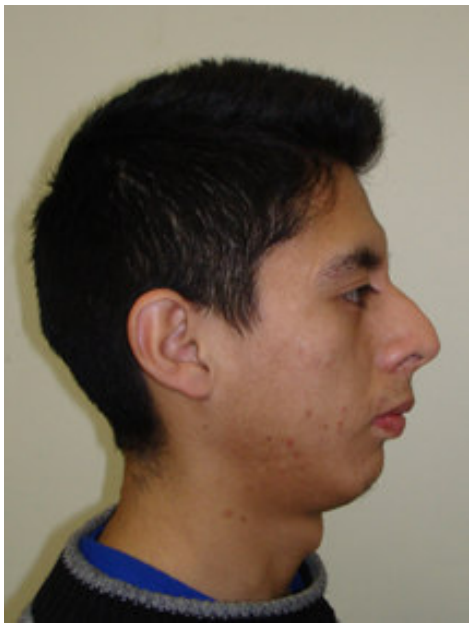

Fig. 21: Fotografía de perfil



Fig. 22: Tercio inferior

FOTOGRAFÍAS INTRAORALES ANTES DEL TRATAMIENTO



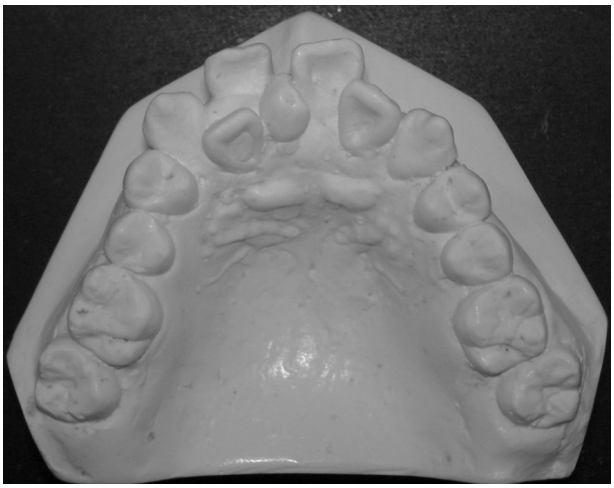

Fig. 23: Fotografía Oclusal superior



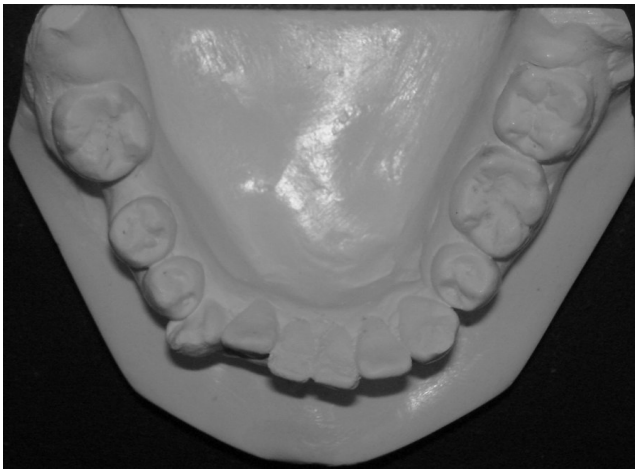

Fig. 24: Fotografía oclusal inferior



Fig. 25: Fotografía lateral derecha

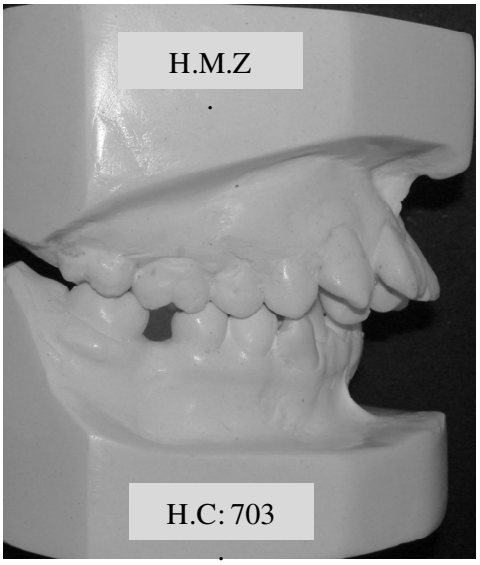



Fig. 26 Fotografía lateral izquierda

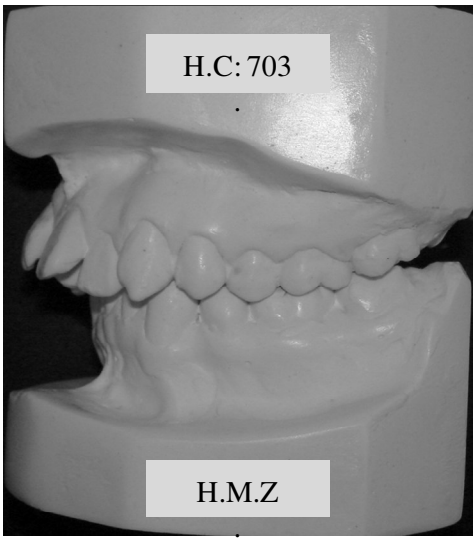



Fig. 27: Fotografía MIC

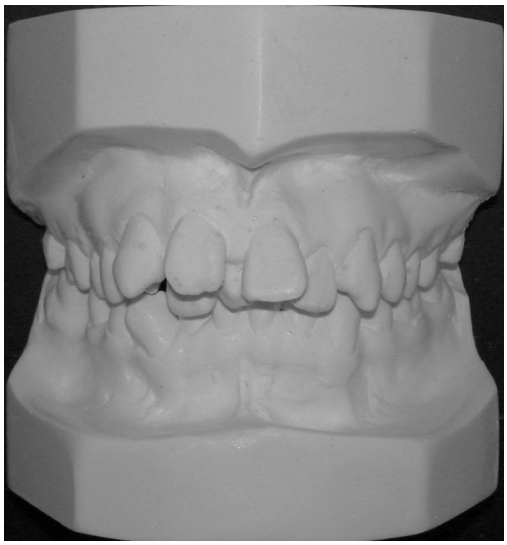

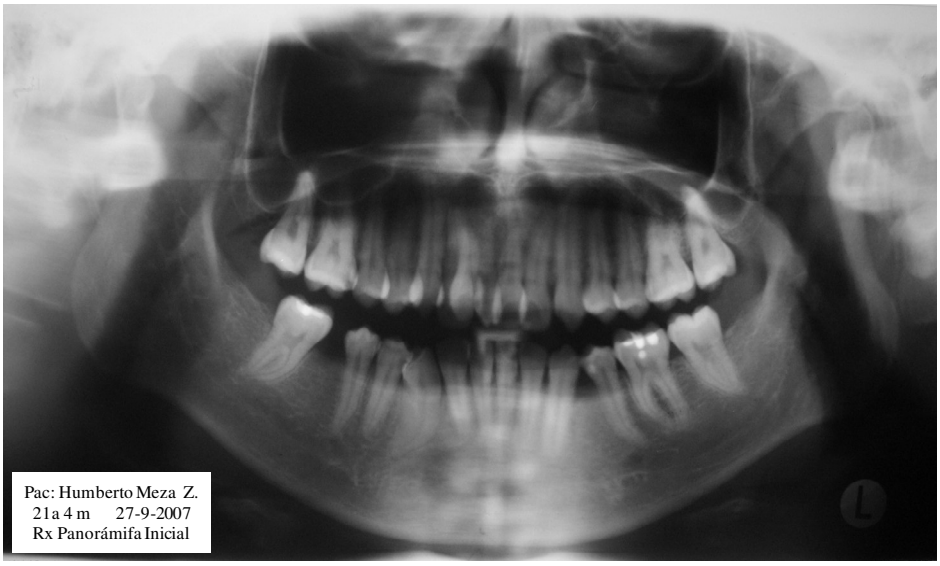

Fig. 28: Radiografía panorámica inicial



Fig. 29: Radiografía cefalométrica inicial

5.3 EVOLUCIÓN DEL TRATAMIENTO

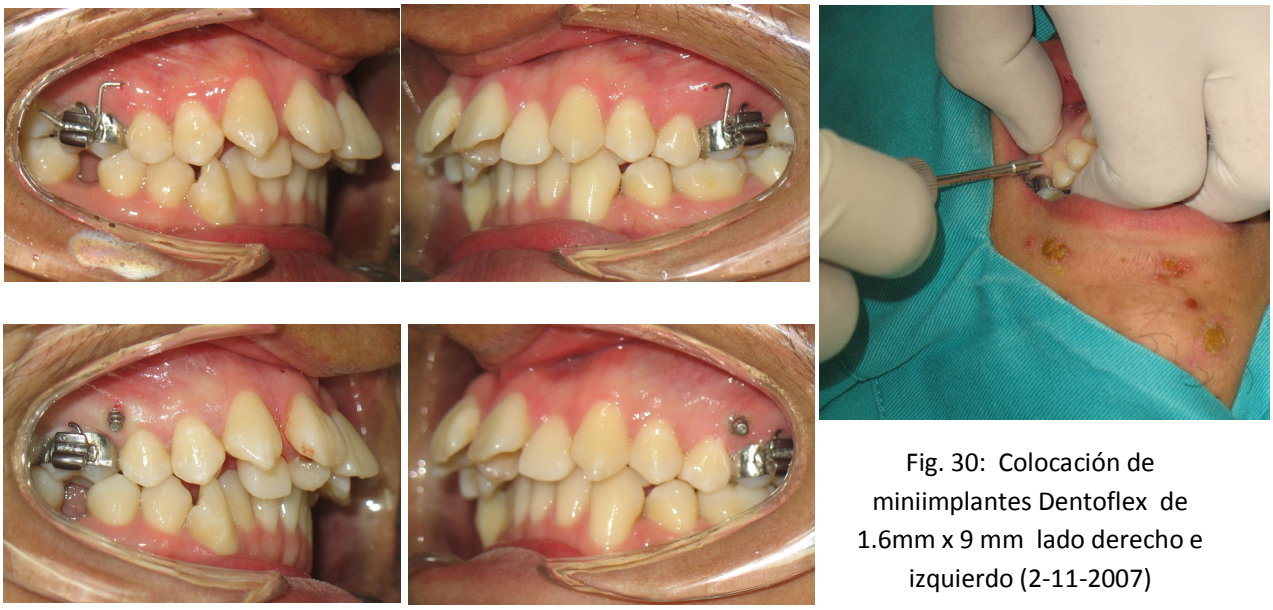

Fig. 30: Colocación de miniimplantes Dentoflex de 1.6mm x 9 mm lado derecho e izquierdo (2-11-2007)

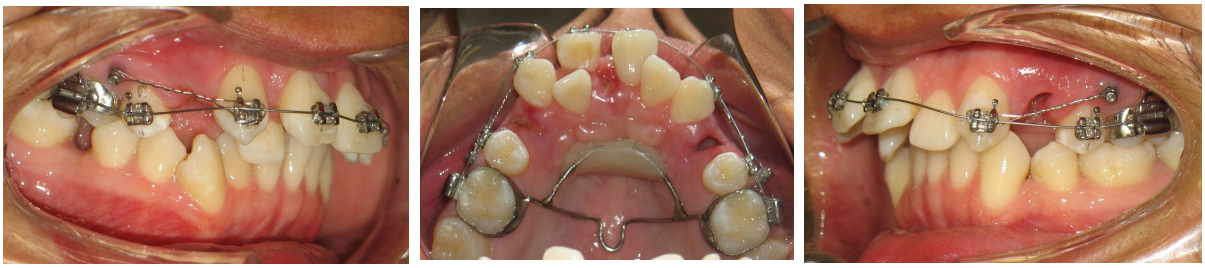

Fig. 31: Arco Niti superelástico 0.014". Distalización de caninos con retroligaduras. (15-11-2007)

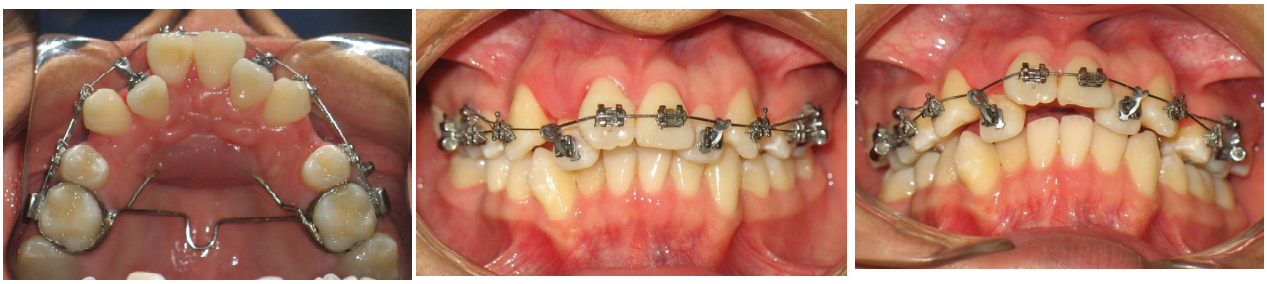

Fig. 32: Colocación de brackets en piezas 12, 22 e incorporación al arco Niti superelástico 0.014" con cadena de poder y fuerza ligera. (24-4-2008)



Fig. 33: La línea media aún se mantiene desviada hacia el lado derecho. (22-5-2008)



Fig. 34: Arcada superior con arco rectangular Niti superelástico 0.017" x 0.025". Arcada inferior con arco Niti superelástico 0.014" (16-06-2008)

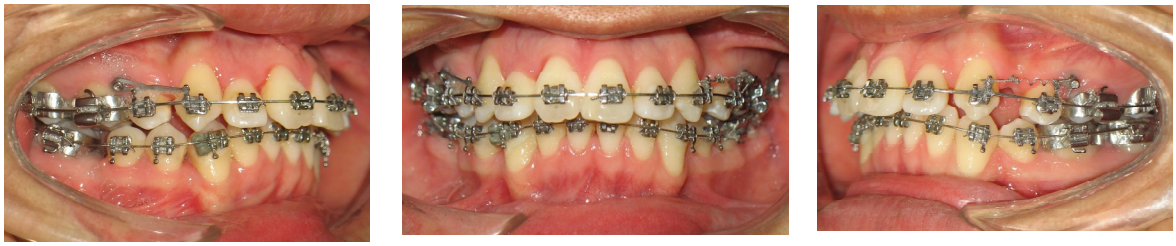

Fig. 35 Arcada Superior: Arco rectangular 0.018" x 0.025". Se continúa con la retracción de caninos con cadena de poder en el lado derecho y resorte niti en el lado izquierdo con 160 g de fuerza. Arcada Inferior: Arco Niti superelático 0.018" (20-11-2008)

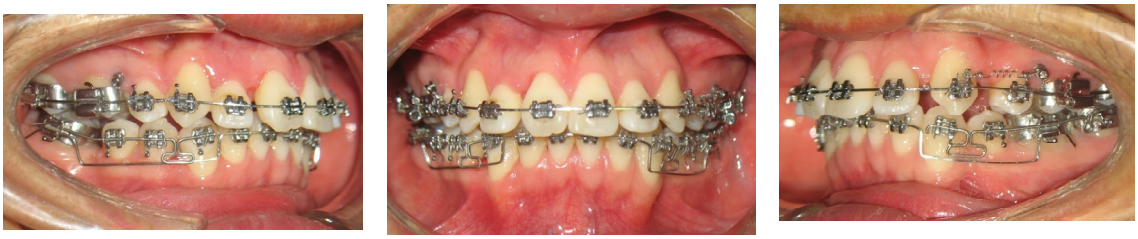

Fig. 36 Arcada Superior: Arco rectangular 0.018" x 0.025". Se continúa con la retracción de la pieza 23 con resorte niti y 160 g de fuerza. Arcada Inferior: Arco de intrusión en incisivos y arcos seccionales para nivelar y mejorar inclinación de incisivos (29-01-2009)



Fig. 37: Arcada superior: Resorte niti entre 13 y 12 para corregir línea media superior. Arcada inferior: Arco SS 0.018" x 0.025" (07-04-2009)



Fig. 38 Arcada Superior: Arco de retracción superior en SS 0.018" x 0.025" con el punto de apoyo anterior (hook soldado) corto. Arcada Inferior: Arco de intrusión de Nanda colgado del arco continuo de SS 0.018" x 0.025" a nivel de incisivos (8-10-2009)



Fig. 39 Arcada Superior: Se termina la retracción anterior con el punto de apoyo (Hook) alto. Arcada Inferior: Arco rectangular SS 0.018" X 0.025" (19-08-2010)



Fig. 40 Fotos intraorales en función. Guía incisiva, guía canina derecha e izquierda con desoclusión posterior sin interferencias (19-08-10)

5.4 SEMINARIO FINAL

5.4.1 Presentación del paciente

- Nombre: Humberto Meza Zavala
- Edad: 24 años 4 meses
- Fecha: 22-08-2010
- Sexo: Masculino
- N° H.C.: 703

5.4.2 Análisis de fotos

- **Frente:** Paciente con características mesofaciales, ligera asimetría facial a nivel mandibular, constitución media, inoclusión labial dentro de la norma. (Fig. 41)

- **Sonrisa:** Línea labial óptima, arco de sonrisa consonante, curvatura de labio superior recta, espacios negativos ausentes, plano oclusal anterior adecuado. Línea media dentaria coincidente. (Fig. 42)

- **Perfil:** Perfil total convexo, tercio inferior convexo y aumentado, longitud mento-cervical corta, labio superior delgado e inferior grueso, plano mandibular medio. (Fig. 43, 44)

5.4.3 Análisis de modelos

a.- Superior (Fig. 45)

Arco superior con dentición permanente, forma de arco parabólico, ausencia de piezas 18, 14, 24, 28. Barra adhesiva entre piezas 11 y 21.

- Distancia intermolar: 58 mm
- Distancia intercanina: 38 mm
- En sentido anteroposterior: Simétrico

- En sentido transversal: Simétrico
- Línea media: Coincidente
- Giroversiones: No presenta
- Apiñamiento : No presenta
- Diastemas: No presenta

b.- Inferior (Fig. 46)

Arco inferior con dentición permanente, forma de arco parabólico, ausencia de piezas 38, 34, 46, 48 dientes alineados, barra adhesiva de contención de canino a canino.

- Distancia intermolar. N.R.
- Distancia intercanina: 30 mm
- En sentido anteroposterior: Simpetrico
- En sentido transversal: Simétrico
- Línea media: Coincidente
- Giroversiones: No presenta
- Apiñamiento : No presenta

c.- En oclusión (Fig. 47, 48, 49)

- Clasificación de Angle: No registrable según Angle, con características de Clase I.

  -RMD: NR -RCD: Clase I

  -RMI: Clase I -RCI: Clase I
- Overbite: 35%
- Overjet: 4 mm
- Curva de Spee: Nivelada
- Discrepancia de Bolton: 0.7 mm exceso anteroinferior.

5.4.4 Análisis radiográfico

- **Panorámica:** Neumatización normal de los senos maxilares, estrechez de la luz de las fosas nasales (completo en el lado izquierdo), se observa reabsorción leve a nivel de todas las piezas dentarias y reabsorción radicular severa a nivel de incisivos centrales superiores, adecuado paralelismo de raíces, ligera convergencia radicular a nivel de piezas 41 y 42 sin tener contacto , ausencia de terceras molares y piezas 34, 46. Imagen radiopaca compatible con aparatología ortodóncica fija. (Fig. 50)

- **Cefalométrica:** Perfil óseo y de tejido blando convexos, relación esquelética de Clase II por retrusión mandibular, incisivos superior con buen inclinación, incisivos inferiores ligeramente inclinados a vestibular. Cuerpo mandibular de buen tamaño y retroposicionado, ángulo goniaco y antigonial marcados. (Fig. 51)

- **Radiografías periapicales:** No se observa alterción a nivel óseo, ni lesión de las raíces entre las piezas 16 y 25; 26 y 25, lugar donde se colocaron los miniimplantes. Se observa reabsorción moderada (menos de 2mm) en las piezas 16, 15, 12, 25, 26, 32, 31, 42, 41 por el tratamiento ortodóncico. Reabsorción severa (más de 1/3 de la raíz) a nivel de pzas 11, 12. Proximidad de las raíces de las piezas 42, 43 sin llegar a tener contacto. (Fig. 52, 53, 54)

5.4.5 Sumario diagnóstico

Paciente sexo masculino de 23 años 10 meses, mesofacial presenta:

- Patrón esquelético de Clase II por retrusión mandibular
- Oclusión funcional
- Incisivo superior ligeramente protruido e inclinado a lingual

- Incisivo inferior protruido e inclinado a vestibular
- Reabsorción radicular severa a nivel de las piezas 11, 12 (Clasificación de Malmgren modificado por Janso)
- Overbite y overjet adecuados
- Línea media superior e inferior centradas
- Tercion inferior convexo

5.4.6 Objetivos logrados

- Se mantuvo la relación esquelética de Clase II
- Se camufló la maloclusión con característica de Clase II división 1
- Se extrajo el mesiodens
- Se disminuyó la protrusión e inclinación del incisivo superior
- Se inclinó los incisivos inferiores hacia vestibular
- Se corrigió el overbite y overjet
- Se centró la línea media superior e inferior
- Se eliminó la discrepancia arco diente negativa
- Se mantuvo el perfil del tercio inferior
- Se consiguió una oclusión funcional

5.4.7 Reflexiones

- Se consiguieron los objetivos: Si
- Inclinación de incisivos: Superiores se inclinaron a lingual
  Inferiores se inclinaron a vestibular
- Perdida de anclaje: No
- Expansión de arcos: No
- Espacios residuales: No
- Paralelismo de raíces : Si
- Extracción de terceras molares: No
- Reabsorción radicular: Dentro de lo normal a excepción de las piezas 11 y 21 que presentaron reabsorción radicular severa (más de 1/3 de la raíz).

5.4.8 Plan de tratamiento

- Control radiográfico cada 6 meses de las piezas 11, 21 con reabsorción radicular severa, de continuar la reabsorción se realizará tratamiento de conductos con Hidróxido de Calcio.

5.4.9 Contensión

- Contención removible superior: Placa Wraparound. Se indica usar la placa las 24 horas durante los primeros 6 meses, luego, los siguientes 12 meses sólo en la noche según el protocolo propuesto por Zachrisson 1986. (Fig. 60, 61)

- Contensión fija superior entre incisivos centrales superiores: Realizado con alambre de acero 0.018" pegado con resina entre 11 y 21 por haber presentado diastema antes del tratamiento, marcada inclinación hacia vestibular, reabsorción radicular severa y posible compromiso periodontal como lo indica Zachisson 1998. (Fig. 60)

- Contención fija inferior: Barra lingual confeccionada con alambre de acero 0.07 mm pegado con resina en cada diente de canino a canino de forma permanente. (Fig. 62)

5.4.10 Pronóstico

- Favorable para el camuflaje de la maloclusión de Clase II.
- Reservado para las piezas 11, 21 por la reabsorción severa que presentan.

FOTOGRAFÍAS EXTRAORALES DESPUÉS DEL TRATAMIENTO



Fig. 41: Fotografía frontal



Fig. 42: Fotografía de sonrisa



Fig. 43: Fotografía de perfil



Fig. 44 Fotografía del tercio inferior

FOTOGRAFÍAS INTRAORALES DESPUÉS DEL TRATAMIENTO



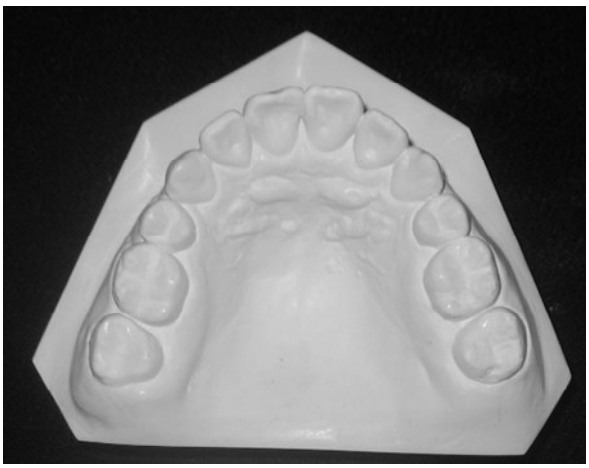

Fig. 45: Fotografía oclusal superior





Fig. 46: Fotografía oclusal inferior



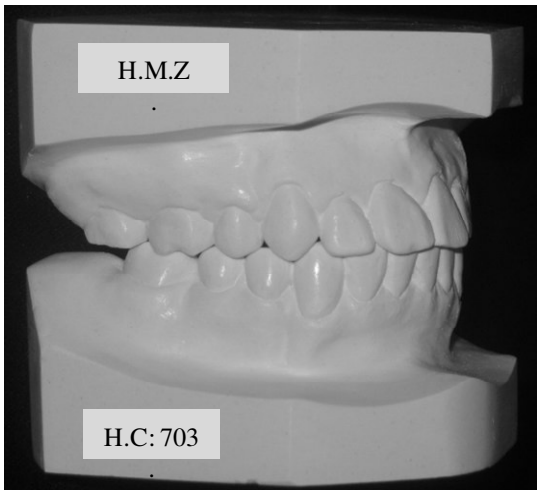

Fig. 47: Fotografía lateral derecha



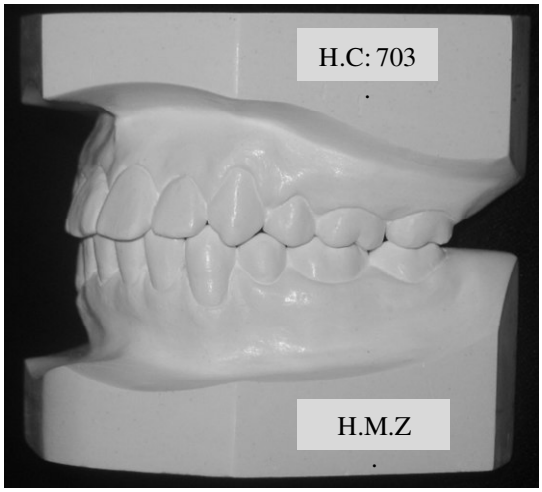

Fig. 48 Fotografía lateral izquierda



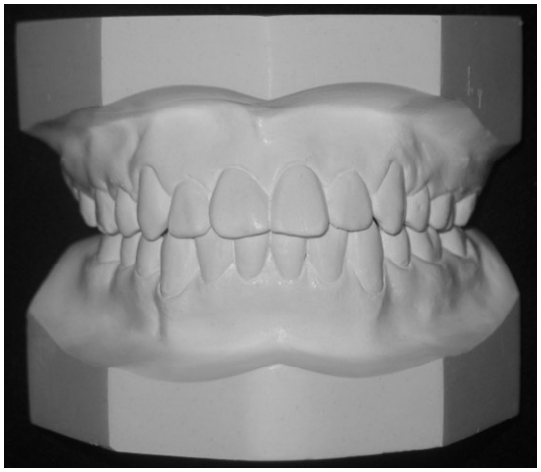

Fig. 49 Fotografía MIC



Fig. 50 Radiografía panorámica final



Fig. 51 Radiografía cefalométrica final

RADIOGRAFÍAS PERIAPICALES POSTRATAMIENTO





Fig. 52: No se observa alteración entre las piezas 16 y 15; 26 y 25, lugar donde se colocaron los miniimplantes. Se observa reabsorción radicular moderada (hasta 2 mm) en piezas 16, 15, 12, 22, 25, 26



Fig. 53: Reabsorción radicular severa en piezas 11, 21 y moderada a nivel de 12, 22



Fig. 54: Se observa reabsorción modrada a nivel de piezas 32, 31, 41, 42. Convergencia radicular a nivel apical de piezas 41 y 42 sin tener contacto.

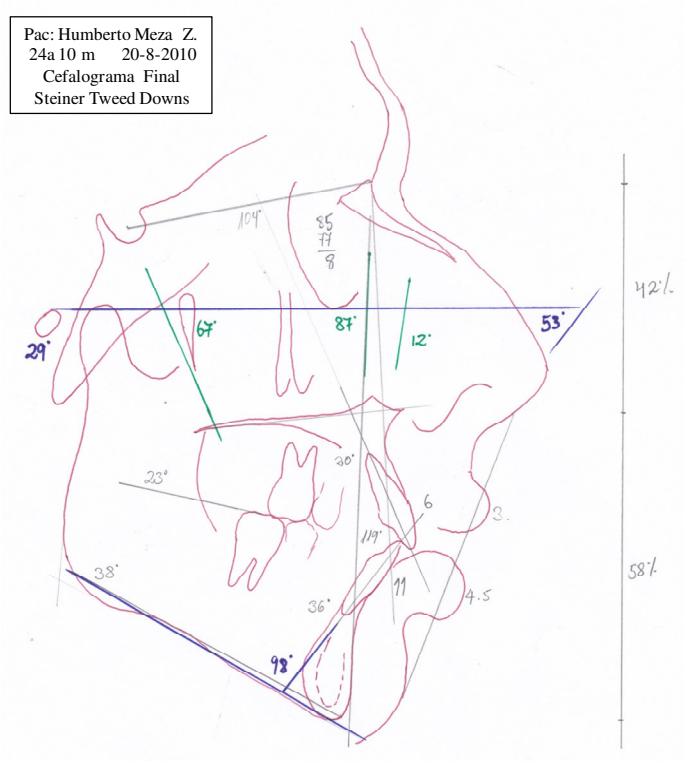

Fig. 55: Cefalograma final de Steiner, Tweed, Downs

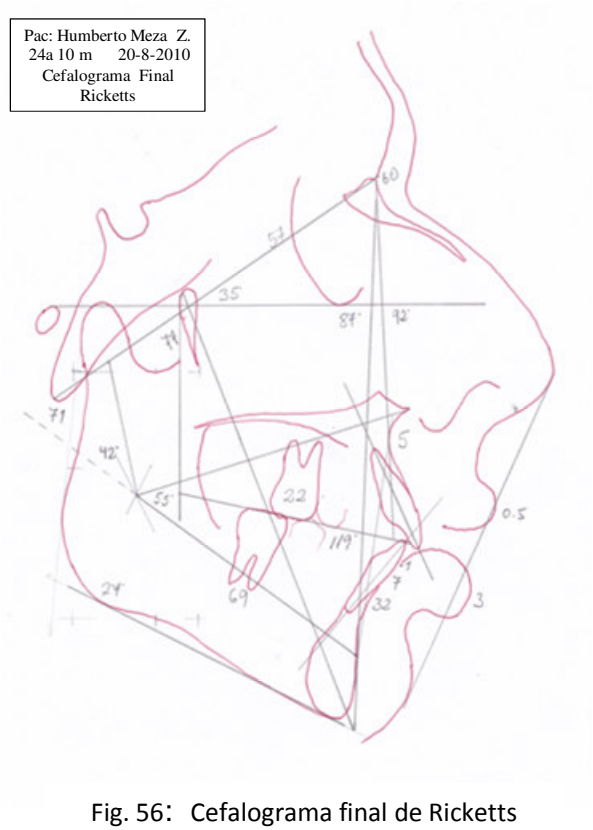

Fig. 56: Cefalograma final de Ricketts

6. RESULTADOS DEL TRATAMIENTO

6.1 Análisis fotográfico

Tabla 1: Tabla comparativa del análisis fotográfico inicial y final

	INCIAL	FINAL
FRENTE	- Mesofacial - Ligera asimetría a nivel mandibular - Constitución media - Competencia labial con ligera contracción de la borla del mentón	- Mesofacial - Ligera asimetría mandibular - Constitución media - Inoclusión labial dentro de lo normal
SONRISA	- Linea labial óptima - Arco de sonrisa no consonante - Curvatura de labio superior recta - Espacios negativos presentes - Plano oclusal alterado - Línea media dentaria desviada 5 mm a la derecha	- Línea labial óptima - Arco de sonrisa consonante - Curvatura de labio superior recta - Espacios negativos ausentes - Plano oclusal adecuado - Línea media dentaria coincidente
PERFIL Y TERCIO INFERIOR	- Perfil total convexo - Perfil tercio inferior convexo y aumentado - Distancia mento-cervical corta - Labio superior delgado e inferior grueso - Plano mandibular medio	- Perfil total convexo - Perfil del tercio inferior convexo y aumentado - Distancia mento-cervical corta - Labio superior delgado e inferior grueso - Plano mandibular medio

- En una vista frontal el paciente mantuvo sus características faciales iniciales, presenta una posición labial más relajada con una inoclusión labial dentro del rango normal.
- Mejoró la sonrisa, ahora presenta arco de sonrisa consonante, ausencia de espacios negativos, plano oclusal adecuado y línea media dentaria coincidente con la línea media facial.

- En una vista de perfil se mantiene sus características iniciales con un ligero aumento del ángulo nasolabial.

6.2 Análisis de modelos

Tabla 2: Tabla comparativa de modelos superior inicial y final

A.- MODELO SUPERIOR	INCIAL	FINAL
Tipo de dentición	Permanente	Permanente
Dientes ausentes	18, 28	18, 14, 24, 28
Forma de arco	Triangular	Parabólica
Distancia intermolar	58 mm	58 mm
Distancia intercanina	35 mm	38 mm
Simetría anteroposterior	Pza 13; 3 mm a mesial	Simétrico
Simetría transversal	Pza 13; 3 mm expandida	Simétrico
Línea media	5 mm a la derecha	Coincidente
Giroversiones	13, 12	No presenta
Bucoversiones	13, 11, 21	No presenta
Apiñamiento	-9 mm	No presenta
Diastemas	Entre 11 y 21 (2 mm)	No presenta
Observaciones	Presencia de mesiodens	No presenta

- Se consiguió una forma de arco parabólica, la distancia intermolar se mantuvo, la distancia intercanina aumentó en 3 mm por la distalización de los caninos, se consiguió simetría dentaria anteroposterior y transversal, se centró la línea media, se eliminó el apiñamiento consiguiendo buen alineamiento y nivelación de las piezas dentarias.

Tabla 3: Tabla comparativa de modelo inferior inicial y final

B.- MODELO INFERIOR	INCIAL	FINAL
Tipo de dentición	Permanente	Permanente
Dientes ausentes	38, 34, 46, 48	38, 34,46, 48
Forma de arco	Parabólica	Parabólica
Distancia intermolar	N.R.	N.R.
Distancia intercanina	31 mm	30 mm
Simetría anteroposterior	Pza 33; 1 mm a mesial	Simétrico
Simetría transversal	Pza 33; 2 mm expandida	Simétrico
Línea media	2 mm a la derecha	Coincidente
Giroversiones	43, 47	No presenta
Linguoversión	42	No presenta
Apiñamiento	-2 mm	No presenta
Diastemas	No presenta	No presenta
Observaciones	Incisivos retroinclinados	Ligeramente inclinados a vestibular

- Se mantuvo la forma de arco inicial, la distancia intercanina disminuyó en 1mm, se consiguió simetría anteroposterior y transversal, se centró la línea media, se eliminó el apiñamiento consiguiendo buen alineamiento y nivelación de las piezas dentarias con ligera inclinación de los incisivos inferiores hacia vestibular

Tabla 4: Tabla comparativa de los modelos en oclusión inicial y final

C.- EN OCLUSIÓN	INCIAL	FINAL
Clasificación de Angle	N.R. según Angle. Con características de Clase II división 1 subdivisión derecha	N.R. según Angle. Con características de maloclusión Clase I
RMD	N.R.	N.R.
RMI	Clase I	Clase I
RCD	Clase II	Clase I
RCI	Clase II	Clase I
Overbite	46 %	35 %
Overjet	12 mm	4 mm
Discrepancia de Bolton	0.7mm exceso anteroinferior	0.7 mm exceso anteroinferior
Curva de Spee	Moderada	Nivelada

- Se camufló la maloclusión Clase II división 1 subdivisión derecha consigiendo al final una relación molar derecha no registrable por Angle por ausencia de la pieza 46, relación molar izquierda de Clase I, relaciones caninas de Clase I. Se obtuvo un overbite y overjet adecuados nivelándose la curva de Spee.

6.3 Análisis radigráfico

Tabla 5: Tabla comparativa de la radiografía panorámica y cefalométrica inicial y final

	INICIAL	FINAL
A.- **PANORÁ-MICA**	- Senos maxilares neumatizados - Luz de las fosas nasales estrechas (mayor en el lado izquierdo) - Presencia de mesiodens -Raíces de las piezas 11, 21 alargadas y delgadas - Ausencia de piezas 18, 28, 34, 46	- Senos maxilares neumatizados - Luz de las fosas nasales estrechas (completo en el lado izquierdo) - Se observa reabsorción moderada a nivel de las piezas dentarias y reabsorción radicular severa a nivel de incisivos centrales superiores - Adecuado paralelismo de raíces, ligera convergencia radicular entre piezas 41 y 42 sin tener contacto - Ausencia de piezas 18, 14, 24, 28, 38, 34, 46, 48

B.- **CEFALO-MÉTRICA**	-Perfil óseo y de tejido blando convexos -Relación esquelética de Clase II por retrusión mandibular -Incisivos superiores inclinados a vestibular - Incisivos inferiores retroinclinados -Cuerpo mandibular de buen tamaño y retroposicionado - Angulo goniaco y antigonial marcados	-Perfil óseo y de tejido blando convexos -Relación esquelética de Clase II por retrusión mandibular - Incisivos superiores con buena inclinación - Incisivos inferiores inclinados a vestibular -Cuerpo mandibular de buen tamaño y retroposicionado - Angulo goniaco y antigonial marcados

- En la radiografía panorámica se observa la luz de las fosas nasales más estrechas al final del tratamiento siendo más marcado en el lado derecho. Se observa reabsorción radicular severa a nivel de los incisivos centrales superiores. El paralelismo de raíces es adecuado con una ligera convergencia radicular entre las piezas 41 y 42 sin tener contacto
- En la radiografía cefalométrica se observa que se mantuvo la relación esquelética de Clase II, el perfil, el tamaño y la retroposición mandibular debido a que el paciente no tiene crecimiento y el tratamiento realizado fue de camuflaje y no ortoquirúrgico. Se observa buena compensación dentoalveolar con una verticalización de los incisivos superiores e inclinación hacia vestibular de los incisivos inferiores.

Tabla 6: Tabla comparativa de superposiciones total y parcial de maxila y mandíbula

C.- **SUPERPO-SICIONES**	**SUPERPOSICIONES TOTALES** **Línea SN en S** Se observa un crecimiento total en sentido horario, pero, al realizar las medidas lineales Ba-Na, Co-A, Co-Gn se observó que éstas se encuentran disminuidas en relación a las iniciales dandonos interpretaciones falsas. (Fig. 63) **Línea SN en N** Se observa ligero crecimiento hacia abajo y delante de la nariz; y hacia abajo del mentón. (Fig. 64) **SUPERPOSICIÓN PARCIAL DE LA MAXILA** **Registro en PTM con SN paralelo** Se observa desplazamiento hacia atrás del punto A que se presume sea por la distorsión de la película. (Fig. 65) **Registro en Key Ridge con SN paralelo** No se observa crecimiento vertical de maxilar. (Fig. 66) **ENA – ENP con plano palatino paralelo** Se observa que la molar se ha mantenido en su posición tanto sagital como vertical, los incisivos superiores se han retruido, extruido e inclinado hacia lingual. (Fig. 67) **SUPERPOSICIÓN PARCIAL DE MANDÍBULA** **Registro en Ar con SN paralelo** Se observa una posible rotación horaria de la mandíbula. (Fig. 68) **Registró en cortical interna de la sínfisiSínfisis** Se observa inclinación hacia vestibular de incisivos inferiores y verticalización de las molares inferiores. (Fig. 69)

Tabla 7: Tabla comparativa del análisis de Steiner, Tweed y Downs inicial y final

D.-

VALORES CEFALOMÉ-TRICOS

Medida cefalométrica		V.N.	21a 4m	23a 10m
SNA	(áng.)	82	87	85
SNB	(áng.)	80	78	77
ANB	(áng.)	2	9	8
SND	(áng.)	76/77	75	--
1 – NA	(mm)	4	8	6
1 . NA	(áng.)	22	32	20
1 – NB	(mm)	4	7	11
1 . NB	(áng.)	25	22	36
Pog : NB	(mm)	— —	0	0
Pog : NB - 1 : NB (dif.)		— —	-7	-11
1 : 1	(áng.)	131	119	119
Ocl : SN	(áng.)	14	14	23
GoGn : SN	(áng.)	32	37	38
S – LS	(mm)	0	3	3
S – LI	(mm)	0	2	4.5

Eje Y	59.4º	66	67
Angulo Facial	87.8º	88	87
Angulo de Convexidad	0º	12	12
Prop. Faciales 1/3 inf.	57%	58%	58%

ANALISIS DE TWEED	NORMA	21a4m	Correcc.	23a 10m
FMA	25	28	28	29
FMIA	68	64	68	53
IMPA	87	88	84	98

FMA = 25 +/- 4	FMIA = 68
FMA >= 30	FMIA = 65
FMA <= 20	IMPA = 94

- Según Steiner no hubo variación en la posición maxilar y mandibular manteniéndose el ángulo ANB. El incisivo superior se retruyó e inclinó hacia palatino. El incisivo inferior se protruyó e inclinó hacia vestibular. El ángulo

interincisivo se mantuvo. El ángulo del plano oclusal aumentó por un descenso de éste en el sector anterior debido a la biomécanica utilizada durante la retracción con miniimplantes. El plano mandibular se mantuvo. Los valores de la posición de los labios no son comparables porque los registros de los labios son diferentes, en el cefalograma inicial está forzando ligeramente el cierre labial y en el final están relajados.

- Según Downs se mantuvo el eje facial, el ángulo facial, el ángulo de la convexidad y la proporción facial del tercio inferior lo cual indica que no hubo alteración en el plano vertical por causa del tratamiento ortodóncico.

- Según Tweed los insivos se inclinaron hacia vestibular en 10°, se mantuvo el ángulo FMA lo cual indica que no hubo rotación horaria de la mandíbula por el tratamiento.

6.4 Análisis oclusal funcional

Tabla 8: Tabla comparativa de la evaluación oclusal funcional incial y final

	INCIAL	FINAL
GUÍA INCISVA	No presenta	Presente
GUÍA CANINA DER	No presenta	Presente
GUÍA CANINA IZQ	No presenta	Presente

- Al final del tratamiento se consiguió una oclusión funcional con guías incisiva y canina adecuadas sin presencia de interferencias en el sector posterior ni contralateral. (Fig. 57, 58, 59)

6.5 Sumario diagnóstico

Tabla 9: Tabla comparativa del diagnóstico definitivo inicial y final

INCIAL	FINAL
Paciente sexo masculino de 21 años 4 meses, mesofacial presenta: - Patrón esquelético de Clase II por retrusión mandibular - Maloclusión con características de Clase II división 1 subdivisión derecha - Ausencia de piezas 36, 46, 18, 28, 38, 48 - Presencia de mesiodens - Incisivo superior protruido e inclinado a vestibular Incisivo inferior protruido y ligeramente inclinado a lingual - Overjet aumentado (12mm) - Overbite aumentado (46%) - Línea media superior e inferior desviados a la derecha - Discrepancia arco diente negativa (-9 mm superior y -2 mm inferior) - Tercio inferior convexo y ligeramente aumentado	Paciente sexo masculino de 23 años 10 meses, mesofacial presenta: - Patrón esquelético de Clase II por retrusión mandibular - Oclusión funcional - Ausencia de piezas 14, 24, 36, 46, 18, 28, 38, 48 - Incisivo superior ligeramente protruido e inclinado a lingual Incisivo inferior protruido e inclinado a vestibular - Reabsoción radicular severa en piezas 11 y 12 - Overbite y overjet adecuados - Línea media superior e inferior centradas - Tercio inferior convexo

- Como resultado final tenemos un paciente mesofacial con relación esquelética de Clase II y características dentoalveolares de Clase I por la compensación dentaria del camuflaje ortodóncico. Overbite y overjet adecuados. El paciente presentó reabsorción radicular severa al final del tratamiento en los incisivos cetrales superiores, las líneas medias dentarias coinciden con la línea media facial con una oclusión simétrica y funcional.

6.6 Objetivos

Tabla 10: Tabla donde se presenta los objetivos planteados y objetivos logrados

OBJETIVOS PLANTEADOS	OBJETIVOS LOGRADOS
- *Mantener la relación esquelética de Clase II* - *Camuflar la maloclusión según Angle de Clase II división 1* - *Extraer el mesiodens* - *Retruir e inclinar los incisivos superiores hacia palatino* *Inclinar ligeramente los incisivos inferiores hacia vestibular* - *Corregir el overbite* - *Corregir el overjet* - *Centrar línea media superior e inferior* - *Eliminar la discrepancia arco diente negativa* - *Mejorar el perfil del tercio inferior* - *Conseguir una oclusión funcional*	- *Se mantuvo la relación esquelética de Clase II* - *Se camufló la maloclusión con características de Clase II división 1* - *Se extrajo el mesiodens* - *Se disminuyó la protrusión e inclinación del incisivo superior* - *Se inclinó los incisivos inferiores hacia vestibular* - *Se corrigió el overbite y overjet* - *Se centró la línea media superior e inferior* - *Se eliminó la discrepancia arco diente negativa* - *Se mantuvo el perfil del tercio inferior* - *Se consiguió una oclusión funcional*

- En general se consiguieron los objetivos planteados inicialmente.

6.7 Reflexiones

- Se consiguieron los objetivos: Si
- Inclinación de incisivos: Superiores se inclinaron a lingual
  Inferiores se inclinaron a vestibular
- Perdida de anclaje: No
- Expansión de arcos: No
- Espacios residuales: No
- Paralelismo de raíces : Si
- Extracción de terceras molares: No
- Reabsorción radicular: Dentro de lo normal a excepción de las piezas 11 y 21 que presentaron reabsorción radicular severa (más de 1/3 de la raíz).

FOTOGRAFÍAS INTRAORALES EN FUNCIÓN



Fig. 57: Guía incisiva con desoclusión posterior

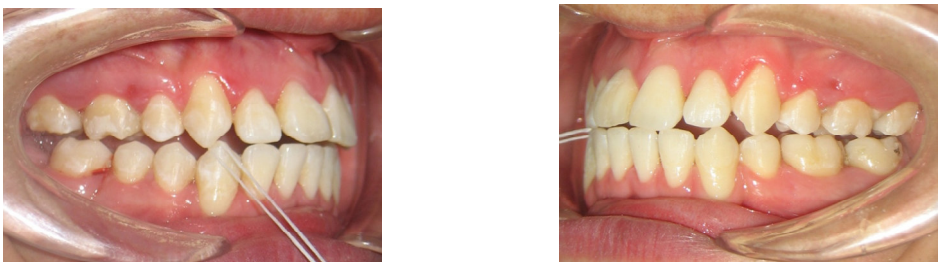

Fig. 58: Guía canina derecha con desoclusión en el lado izquierdo

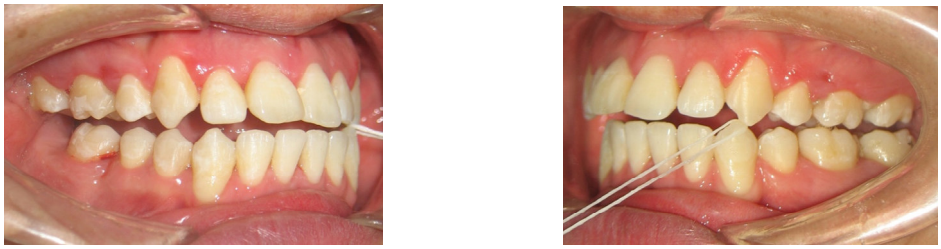

Fig. 59: Guía canina izquierda con desoclusión en el lado derecho

FOTOGRAFÍAS INTRAORALES CON LA CONTENSIÓN



Fig. 60: Contensión removible sin interferir con la oclusión



Fig. 61: Contensión removible superior Wraparound



Fig. 62: Contensión adhesiva de canino a canino con alambre de SS 0.7mm

SUPERPOSICIÓN TOTAL



Fig. 63: Línea SN en S



Fig. 63: Línea SN en N

SUPERPOSICIÓN PARCIAL DE LA MAXILA

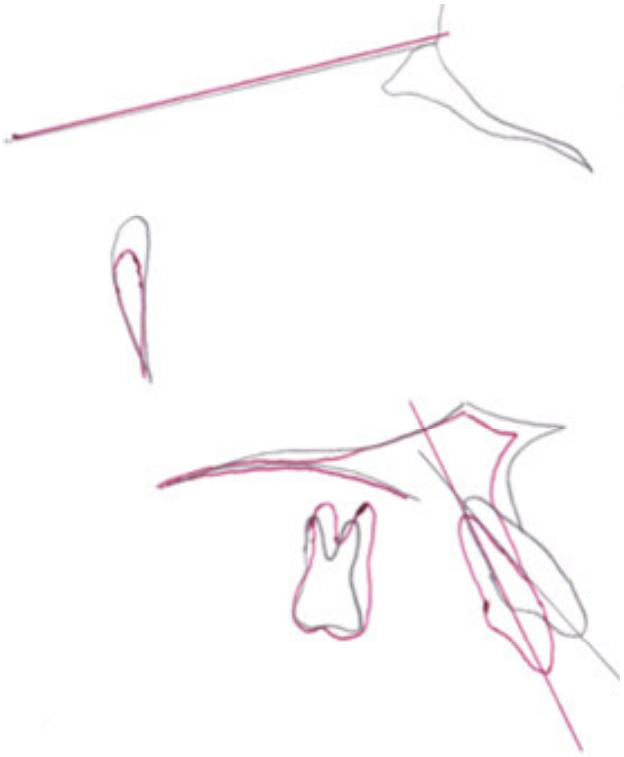

Fig. 65: Registro en PTM con SN paralelo



Fig. 66: Registro en Key Ridge con SN paralelo

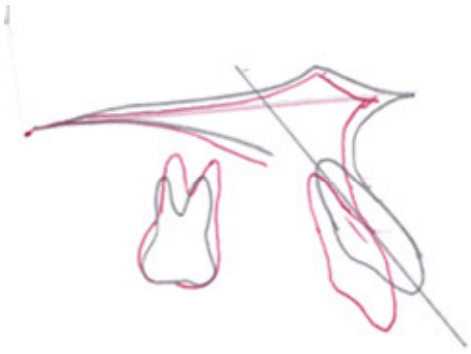

Fig. 67: ANA-ENP sobre el plano palatino

SUPERPOSICIÓN PARCIAL DE MANDIBULA



Fig. 68: Registro en Ar con SN paralelo

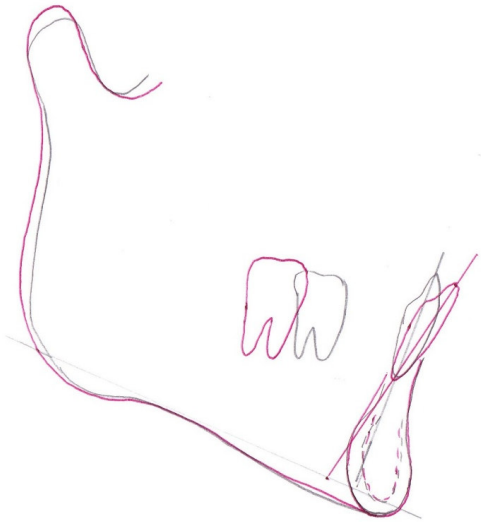

Fig. 69: Registro en cortical interna de la sínfisis con borde inferior de la mandíbula paralelo

7. DISCUSIÓN

El tratamiento ideal para pacientes adultos con maloclusión Clase II severa es el ortoquirúrgico; buscando obtener resultados estéticos, saludables y estables en el tiempo sin producir grandes movimientos dentarios del sector anterior que aumenten la posibilidad de reabsorción radicular. El diagnóstico es importante para seleccionar a los pacientes que pueden ser sometidos a un tratamiento de camuflaje ortodóncico como alternativa al tratamiento orto-quirúrgico teniendo en cuenta dos parámetros que menciona Perez (25) y que son: los límites del movimiento dentario claramente establecidos por las estructuras óseas y blandas que rodean a los dientes; y la estética facial, ya que en últimas instancias es el propio paciente el que va a decidir si su alteración le preocupa tanto como para someterse a un tratamiento ortoquirúrgico. Es importante conocer estas limitaciones porque, tentativas imprudentes por camuflar problemas esqueléticos graves prolongan la duración del tratamiento y hacen peligrar el resultado final.

La decisión de realizar un camuflaje ortodóncico o cirugía ortognática debe tomarse desde el primer momento, ya que la preparación ortodóncica para la cirugía difiere notablemente de la preparación para el camuflaje. Las extracciones dentarias nos van a permitir obtener relaciones oclusales correctas mediante una compensación dentaria según Proffit (26). Según este mismo autor (28), los resultados finales van a ser diferentes pues con la cirugía ortognática obtenemos una relación esquelética ideal con la mandíbula más adelantada e incisivos maxilares y mandibulares con una posición ideal dentro de su respectiva base ósea que no podemos conseguirlo con el camuflaje. Pero, en ambas opciones de tratamiento podemos obtener una interdigitación bucal, overbite y overjet cercanos a lo normal. Proffit concluye que el tratamiento de camuflaje es más efectivo en pacientes quienes inialmente presentan estética facial acceptable.

Los pacientes de Clase II con opción de poder realizarce cualquiera de los dos tratamientos, ortoquirúrgico o camuflaje, han demostrado estabilidad ósea y dental en el tiempo como lo demuestra Cassidy (57) quien también menciona que no hubo diferencias significativas entre ambos grupos respecto a la función de la articulación y la estabilidad de los incisivos. El caso presentado en este tabajo de maloclusión de Clase II division 1 tenía como tratamiento ideal la opción ortoquirúrgica que no fue aceptada por el paciente debido a factores económicos; entonces se propuso como segunda opción, el camuflaje ortodóncico debido a los siguientes puntos:

- El aspecto estético facial no era determinante para el paciente y el tratamiento de camuflaje con extracciones de primeras premolares superiores no comprometía la estética facial del mismo.
- La protusión superior era principalmete dentoalveolar con incisivos superiores bastante inclinados hacia vestibular que podiamos corregirlo con extracción de primeras premolares superiores con ayuda de anclaje absotulo durate el tratamiento.
- Los incisivos inferiores, en los casos de Clase II división 1 se encuentran inclinados hacia vestibular, compensando la maloclusión. En el caso de nuestro paciente los incisivos se encontraban inclinados hacia lingual debido a la presencia de una traba dada por el mesiodent y los incisivos laterales superiores. Este fue un punto favorable que nos permitía inclinar los incisivos inferiores hacia vestibular ganando perímetro de arco para eliminar el apiñamiento y también realizar menor retracción de los dientes anterosuperiores.

- El paciente presentaba un FMA de 28° asociado a un buen componente neuromuscular (arco mandibular de 36°), según el cefalograma de Ricketts, que favorecería el empleo de una mecánica de distalización de caninos, previa extracción de primeros premolares superiores con anclaje absoluto sin producir rotación horaria de la mandíbula y alargamiento de la cara que pudiera comprometer el resultado estético y funcional al final del tratamiento.

El tratamiento de camufaje de Clase II, según lo reportado por Janson (32), se puede realizar sin exodoncias, con exodoncia de dos o cuatro premolares según el caso El mayor éxito puede ser esperado con la exodoncia de dos premolares superiores independientemente del patrón facial y relación maxilomandibular. León (59), encontró que el tratamiento con exodoncias de dos premolares presentó mayor grado de estabilidad comparado con el protocolo de tratamiento con cuatro extracciones. El caso que presentamos acudió a la clínica con exodoncias previas de las piezas 34 y 46. Por las características oclusales que presentaba realizamos un tratamiento con exodoncia de las dos primeras premolares superiores y anclaje absoluto buscando conseguir relaciones caninas de Clase I y centrar la línea media. No se encontró mayor cambio en el perfil facial del paciente más que un ligero aumento del angulo nasolabial que coincide con los resultados obtenidos en el trabajo de Zierhut (58) en el cual concluyó que el perfil facial de tejidos blandos de pacientes con maloclusión de Clase II división 1 tratados con y sin extracciones fue el mismo al final del tratamiento activo y en la retención a largo plazo. Menciona también que el perfil continuó aplanándose en ambos grupos a largo plazo. Almeida (60), asoció el ligero aumento del ángulo nasolabial, en pacientes tratados con extracciones, a cambios producidos en el labio superior.

Las fotografías finales muestran una cara armónica y agradable como resultado de una mejor posición de los dientes anterosuperiores y la coincidencia de línea medias: la facial, la maxilar y la mandibular como lo menciona Jerrold (24). Nuestro paciente presentó una línea media superior desviada 5 mm a la derecha e inferior 2 mm hacia el mismo lado, éste desvio de línea media no sólo constituyó un problema, sino un indicador que la oclusión no era bilateralmente simétrica. En casos como este, con una marcada desviación de línea media, tenemos que tener presente que la complejidad de su corrección aumenta el tiempo de tratamiento como lo menciona Lewis (22) y la posibilidad de reabsorción radicular por la cantidad de movimiento dentario realizado para su corrección. No olvidar que la principal causa de desvio de línea media al final del

tratamiento es el poco cuidado que tenemos al momento de la retracción de caninos, de los cuales tenemos que evaluar su simetría anteroposterior constantemente.

En términos generales, las características faciales del paciente no variaron, sigue siendo un paciente con características faciales de Clase II por retusión mandibular y ligera asimetría en el plano frontal, debido a que el camuflaje realizado fue solo de la maloclusión. El caso se finalizó con relación canina derecha e izquierda de Clase I, relación molar izquierda de Clase I y relación molar derecha no registrable según Angle, pero con relaciones oclusales con características de Clase II. Investigaciones han demostrado que la estabilidad no está comprometida cuando finalizamos con relación molar de Clase II (32). El overbite y el overjet conseguidos están dentro de los parámetros normales. En en dinámica, conseguimos guías canina e incisiva con desocluaión posterior que garantizan la salud de la articulación temporomandibular y estabilidad del tratamiento realizado.

En la evaluación cefalométrica no hubo variación en la posición maxilar y mandibular manteniéndose el ángulo ANB debido a que el paciente no presenta crecimiento y el tratamiento ortodóncico no produjo rotación horaria de la mandibula. En el camuflaje de maloclusión Clase II división 1, los incisivos quedan compensados, los superiores verticalizados y los inferiores inclinados hacia vestibular, proporcional a la severidad de la relación esquelética. En nuestro caso, a pesar de ser un paciente de Clase II severo, obtuvimos incisivos con inclinaciones próximas a los valores normales (1- NA= 20°, el IMPA= 98°, el 1-NB= 36°) comparado con los pacientes presentados por Chung (36). La inclinación del plano mandibular y el FMA se mantuvieron al igual que los valores del eje facial, el ángulo facial, el ángulo de la convexidad y la proporción facial del tercio inferior, que nos indican que no hubo variación en el plano vertical causado por la biomécanica del tratamiento debido al buen componente neuromuscular del paciente.

La inclinación del plano oclusal aumentó sin comprometer las proporciones verticales del paciente, entendiéndose que se produjo solo cambios a nivel dentoalveolar. La inclinación del plano oclusal fue debido a la biomecánica de retracción del sector anterior con minimplantes. Esta biomecánica en un inicio fue con el punto de apoyo anterior corto buscando un fuerza intrusiva durante la retracción, posteriormente el punto de apoyo anterior se modificó colocándose a la misma altura del minitornillo, buscando recuperar el torque positivo de los incisivos que se habían verticalizado. En ambas situaciones, la fuerza de acción pasaba por debajo del centro de resistencia de los dientes anteriores causando un giro del plano oclusal en sentido horario como lo explica ampliamente Marasi (37). Es recomendable tener cuidado con éste efecto sobre todo en pacientes que tienen tendencia a la sonrisa gingival, en nuestro paciente no se produjo efectos estéticos negativos.

La fase de la retracción anterior representa una importante etapa del tratamiento ortodóncico en la cual se hace necesaria una óptima distribución del anclaje. Por las características oclusales del paciente necesitábamos que las piezas posterosuperiores se mantengan es su posición porque presentaban un buen engranaje, por lo cual decidimos utilizar anclaje absoluto con miniimplantes para la retracción de sector anterior. En la superposición de ENA y ENP sobre el plano palatino observamos que los miniimplantes nos ofrecieron un anclaje absoluto, manteniendo a las molares superiores en su posición. Los incisivos superiores se han inclinado hacia lingual, retruido y extruido, modificandose el plano oclusal por la biomecánica que fue explicada anteriormente. Estos miniimplantes fueron capaces de soportar fuerzas ortodóncicas multidireccionales como lo sugiere la literatura. Su diseño y cuello largo nos ayudó a evitar la irritación de los tejidos blandos como lo menciona Chang (36).

El mayor riesgo del camuflaje ortodóncico en los pacientes de Clase II es la reabsorción de las raíces de los incisivos maxilares, como lo menciona

Proffit (40). Nuestro paciente presentó rabsorción radicular severa en los incisivos centrales superiores según el índice propuesto por Malmgren y modificado por Janson (47, 48).

Entre las causas de la reabsorción radicular tenemos factores relacionados al paciente y factores relacionados al tratamiento ortodóncico.

- Entre los factores relacionados al paciente, implicados en nuestro caso tenemos la morfología de la raíz, siendo los incisivos largos y delgados que aumentaron la predisposición a la reabsorción radicular como lo sugiere Mirabella (53). Weltman (50) considera a la suseptibilidad individual como principal factor en determinar el potencial de reabsorción radicular con o sin tratamiento. Entre otros factores que menciona este autor, relacionados al caso tenemos una historia previa de reabsorción radicular a nivel de incisivos por la presencia del mesiodens, proximidad de las raíces a la cortical, trauma previo y severidad de la maloclusión de Clase II. Brezmaik (44, 45) menciona adicionalmente la presencia de una oclusion traumatica, erupciones ectópicas y otros que prediponen a una marcada reabsorción radicular.
- Entre los factores relacionados al tratamiento, mencionan que dos movimientos dentarios, el de intrusión y el de retracción anterior, son los que causan mayor reabsorción (44, 45). Kaley (55) afirmó que el factor responsable para la reabsorción radicular no sería el movimiento de intrusión, pero sí, la proximidad de las raíces a la cortical ósea debido a la pérdida del torque, a la inclinación dentaria y retracción anterior, lo cual se presentó durante el tratamiento del paciente. Influyó también, la cantidad de movimiento de los incisivos superiores para su corrección, como lo menciona Maltha (39). El recorrido de los incisivos superiores fue en promedio de 11 mm, 5 mm para corregir la línea media y 6 mm para corregir el overjet, La fuerza aplicada para la retracción fue de 200 g, que está dentro del rango indicado que varía entre 150 g y 300 g, como lo reportó Marassi (33). Weltman (50) menciona que no hay evidencia que la reabsorción radicular sea afectada por la secuencia del arco o prescripción del bracket.

La reabsorción apical externa es un efecto común, pero indeseable para el tratamiento ortodóncico y puede ser evitada cuando su diagnóstico es realizado precozmente por medio de radiografías realizadas al inicio y en determinadas fases durante el tratamiento como lo sugiere Artun (51). Ninguna mecánica ortodóncica, por más leves que sean las fuerzas ejercidas, estará libre de desencadenar un proceso de reabsorción. Entonces, no es la cantidad de fuerza aplicada la principal causa de reabsorción, pero sí su distribución, que depende de la forma radicular de la pieza dentaria como lo mencionan algunos autores (52, 53).

La literatura (50, 51) menciona, que la reabsorción provocada durante el tratamiento, cesa cuando la fuerza es eliminada ocurriendo una regularización de la superficie afectada durante el segundo mes de descanso. Se debe tener cuidado con los pacientes que al final del tratamiento presentan hábitos parafuncionales o algún contacto prematuro, pues eso estará perpetuando la acción de las fuerzas sobre los dientes, continuando la reabsorción. De ésa forma, una simple placa de Hawley bien adaptada con ajuste oclusal no resolverá definitivamente el problema, debiéndose en casos de bruxismo o apretamiento, incorporar el uso de placas miorelajantes. Contenciones activas, sobre un diente o grupo de dientes también pueden mantener el proceso de reabsorción. Lo recomendable es usar placas de contención pasivas que eliminen el proceso inflamatorio a nivel apical, propio del tratamiento de ortodoncia, y permitan una remodelación del cemento por migración de cementoblastos si la lesión es leve, o por cementoblastos-like si la lesión es mayor..

Artun (51), Weltman (50) y otros autores mencionan que la reabosorción cesa una vez que la aparatologia es removida, pero se recomienda un seguimiento radiográfico hasta que la reabsorción sea estabilizada. Si ésta continua, una terapia de conductos con hidroxido de calcio puede ser considera.

El método de clasificación propuesto por Malmgren y modificado por Janson, es utilizado por muchos autores. Su principal ventaja está en eliminar la necesidad de medir la dimensión de la pérdida y no depender de la protocolización de la toma radiográfica. Podemos ver que el grado 2 es atribuido a las raíces con un acortamiento menor a 2 mm, en cuanto que una pérdida mayor que éste valor hasta un tercio de la longitud de la raíz se clasifica como grado 3. Considerando la dificultad de medir la reabsorción en milímetros debido a cambios por los posibles errores de angulación durante la toma radiográfica, se optó por usar ésta modificación, que también se caracteriza por un sistema de scores, porque se basan en alteraciones anatómicas de las raíces.

8. CONCLUSIONES

- Es importante realizar un buen diagnóstico para seleccionar al paciente candidato para camuflaje ortodóncico como alternativa al tratamiento ortoquirúrgico.

- El objetivo del camuflaje ortodóncico es tratar las discrepancias dentarias evitando la cirugía ortognática con la ayuda de extracciones dependiendo del caso, pero, el ortodoncista debe reconocer las limitaciones de un tratamiento puramente ortodóncico y tener en cuenta que en discrepancias esqueléticas severas, el tratamiento ideal es la cirugía ortognática para obtener excelentes resultados.

- Los miniimplantes pueden contribuir de modo significativo en la fase de la retracción anterior en la medida que los ortodoncistas se familiaricen con varias particularidades de su uso en esta etapa del tratamiento.

- Los factores etiológicos de la reabsorción radicular son complejos y multifactoriales, pero parece que resulta de una combinación de la variabilidad biológica individual, predisposición genética y el efecto de factores mecánicos. Cesa en el momento en que es eliminada la fuerza ortodóntica y se inicia el proceso de reparación.

- En la etapa de finalización del tratamiento, al margen de la técnica utilizada, sea ésta de arco recto o estándar, es indispensable que el ortodoncista realice dobleces compensatorios en los alambres para conseguir objetivos estéticos, oclusión y función, salud periodontal, alineamiento radicular y estabilidad.

- El riesgo y los costos de los dos enfoques de tratamiento, camuflaje o cirugía ortognática, deben ser equilibrados con los beneficios cuando se plantea la opción de tratamiento al paciente, quien finalmente decidirá que tratamiento

realizarse de acuerdo a su objetivos personales y posibilidades económicas. El paciente debe conocer las posibles complicaciones que se pueden presentar durante el tratamiento ortodoncico y con mayor razón en los tratamientos de camuflaje.

9. RECOMENDACIONES

- Utilizar el índice de reabsorción radicular propuesto por Malmgren y modificado por Janson en el 2000 para evaluar el grado de reabsorción radicular de los pacientes durante y después del tratamiento ortodóncico como protocolo .

- Tomar radiografías periapicales seriadas a todos los pacientes que serán sometidos a tratamiento ortodóncio antes, durante y después del tratamiento ortodóncico.

- Plantear objetivos para cada plan de tratamiento propuesto al paciente.

- Generar un archivo de todos los casos finalizados completamente documentados con fines de investigación y publicación

10. REFERENCIAS BIBLIOGRÁFICAS

1. Moyers R. Manual de Ortodoncia. 4ª. ed. Editorial Médica Panamericana; Buenos Aires, 1992
2. Angle, E. H. Classification of malocclusion. Dent. Cosmos, v.41, N.3, p. 248-64, 1899
3. Bishara S. E. Ortodoncia. 1ra ed. en español. McGraw-Hill Interamericana Editores, S.A., Mexico, 2003
4. Lisher B. E. The Diagnosis of Malocclusion. Dental Cosmos. Vol 53 Issue 4 April 1911 p 412-422
5. Henry R. G. A classification of Class II, Division I Malocclusion. Angle Orthodontic v. 27, n. 2, p. 83-92. April 1957
6. Canut, J.A. Ortodoncia Clínica. 1ª. ed. Masson-Salvat Odontología; Barcelona, 1992.
7. Lima, K. J. Distribuicao dos tipos de Clase II, subdivicao e avaliacao de suas assimetrias. Dissertacao virtual (Mestrado) – Facultad de Odontologia de Bauru – USP – Bauru – 2003
8. Rose, J. M. et al. Mandibular skeletal and dental asymmetry in Class II subdivision malocclusions. Amer. J. Orthodont. Dentofac. Orthop., v. 105, n.5, p. 489-95, May 1994.
9. Martins de Araujo, T. et al. Skeletal and dental arch asymmetries in Class II, division 1, subdivision malocclusions. J. Clin. Pedia. Dent., v. 18, n. 3, p. 181-5, Jun 1994
10. Burstone, C.J. Diagnosis and treatment planning of patients with asymmetries. Seminars in Orthodontics, v. 4, n.3, p. 153-64, Sept. 1998.
11. Legan, H. L. Surgical correction of patients with asymmetries. Seminars in Orthodontics, v. 4, n. 3, p. 189-98, Sept. 1998.
12. Rebellato, J. Asymetric extractions used in the treatment of patients with asymmetries. Seminars in Orthodontics, v. 4, n. 3, p. 180-8, Sept. 1998.

13. Nahás, Ana. “Estudo cefalométrico das alteracoes dento-esqueléticas da ma oclusao de clase II, divisao 1 tratada com o aparelho de herbst e com o aparelho extrabucal de tracao occipital”, Tese virtual (Doutorado)-Faculdade de Odontologia de Bauru –USP – Bauru, 2004
14. Rosthstein, T.L. Facial morphology and growth from 10 to 14 years of age in children presenting Class II, division 1 malocclusion: a comparative roentgenographic cephalometric study. Amer. J. Orthodont, v. 60, n. 6, p. 619-20, Dec 1971
15. Hitchcock, H.P. A cephalometric description of Class II, division 1 malocclusion. Amer. J. Orthodont, v.63, n. 4, p. 414-23, Apr. 1973
16. Moyers, R.E; Riolo, M.L.; Guire, K.E.; Wainright, R.L.; Bookstein, F.L. Differential diagnosis of Class II malocclusions. Part 1 – facial types associated with Class II malocclusions. Amer. J. Orthodont, v. 78, n. 5, p. 477-94, Nov. 1980
17. McNamara Junior, J.A. Components of Class II malocclusion in children 8-10 yars of age. Angle Orthodont., v. 51m ,n. 3, p. 177-202, July 1981
18. Anderson, D.L.; Popovich, F. Lower cranial height vs craniofacial dimensions in angle Class II malocclusion. Angle Orthodont., v. 53, n.3, p. 253-60, July 1983
19. Anderson, D.L.; Popovich, F. Relation of cranial flexure to cranial form an mandibular position. Amer. J. Phys. Anthropol., v. 61, p. 181-7, 1983
20. Carter, N.E. Dentofacial changes in untreated ClassII division 1 subjects. Brit. J. Orthodont., v. 14, n. 4, p. 225-34, Nov. 1987
21. Janson G. et al. Variáveis relevantes no tratamento da má oclusao de Classe II, R. Dental Press Orthod Ortop Facial, v. 14, n. 4, p. 149-157, jul./ago. 2009
22. Lewis, D. The deviated medline. Amer. J. Orthodont., v. 70, n. 6, p. 601-16, Dec. 1976.
23. Gianelly, A. A.; Paul, I. A. A procedure for medline correction. Amer. J. Orthodont., v. 58, n. 3, p. 264-7, Sept. 1970.

24. Jerrold, L.; Lowenstein, L. J. The midline: diagnosis and treatment. Amer. J. Orthodont. Dentofac. Orthop., v. 97, n. 6, p. 453-62, June 1990.
25. Perez J. C. et al. Camuflaje en Clases II esqueléticas. Rev Esp Orthod ; v.30, p. 373-9, 2000
26. Proffit, W. et. al A comparison of outcomes of orthodontic and surgical-orthodontic treatment of Class II malocclusion in adults. Am J Orthod Dentofacial Orthop, v. 101, p. 556-65,1992
27. Ugalde M. T., Balut M. G. Compensación ortodóntica de un paciente Clase II division 1. Caso Clínico. Rev Odontologica Mexicana, v. 11, n. 2, Junio 2007
28. Proffit W. R. Tratamiento quirúrgico y ortodóntico combinado. En: Proffit W. R. Ortodoncia, Teoría y Práctica, Ed. Española. St. Louis: CV Mosby 1994: 607-645
29. Handelman C. S. The anterior alveolus: its importance in limiting orthodontic treatment and its influence on the occurrencia of iatrogenic sequelae. Angle Orthod v. 2, p. 95-110, 1996
30. Ackerman J. L., Proffit W. R. Soft tissue limitations in orthodontics: Treatment planning guidelines. Angle Orthodontic v. 67, n. 5, p. 327-36. October 1997.
31. Bishara S. E. et al Treatment and posttreatment changes in patients with Class II, Division 1 malocclusion after extraction and nonextraction treatment. Am J Orthod Dentofacial Orthop, v. 111, n. 1, p. 18-27, January 1997
32. Janson G. et al Treatment stability in patients with Class II malocclusion treated with 2 maxillary premolar extractions or without extractions. Am J Orthod Dentofacial Orthop, v. 138, n. 1, p. 16-22, July 2010
33. Poulton, D. R. et al. Surgical-orthodontic treatment of severe mandibular retrusion. Am J Orthod Dentofacial Orthop, p. 244-65, 1971

34. Moresca R., Vigorito J. W. Avaliacao in vitro da forca produzida por fios de ligadura utilizados como Lacebacks. Ortodontia, v. 38, n. 3, p. 17-23, jul-set 2005
35. Moresca R., Vigorito J. W. Avaliacao in vitro da degradacao da forca produzida por módulos elásticos utilizados no fechamento de espacos com a mecanica por deslizamento. Ortodontia, v. 38, n. 1, p. 49- 59, Jan-Mar 2005
36. Chung K. R. et al. Unusual extraction treatment in Class II division 1 using C-Orthodontic mini-implants. Angle Orthodontic, v. 77, n. 1, p. 155- 166, 2007
37. Marassi C., Marasi C. Mini-implantes ortodoncicos como auxiliaries da fase de retracao anterior. R. Dental Press Orthod Ortop Facial, v. 13, n. 5, p. 57-75, set./out. 2008
38. McLaughlin, R. P. Mecánica sistematizada del tratamiento ortodóncico. Artes Médicas, Sao Paulo, 2001.
39. Tibola, D. Influencia da intrusao combinada a retracao anterior sobre o grau de reabsorcao apical consequente a movimentacao dentaira induzida. Dissertacao virtual (Mestrado) – Facultad de Odotologia de Bauru. USP – Bauru – 2007.
40. Consolaro, A. Reabsorcoes dentarias nas especialidades clinicas. Maringá: Editorial Dental Press, 2002.
41. Valladares Neto, J. Análise do complex dentino-pulpar e da superficie radicular externa após a expansao rapida da maxilla em adolescentes. Disertacao (Mestrado) – Unversidad Federal de Goias – 2000.
42. Martinez L. MA et al. Consideraciones clínicas sobre la resorción radicular externa por impactación dentaria. Avances en Estomatología, v. 19, n.1, 2003
43. Hidalgo, M.M. Estudo sobre o potencial imunogenico da dentina – contribuicao para a etiopatogenia da reabsorcao dentária. Tese de Doutorado – USP – Bauru, 2001
44. Brezniak, N.; Wasserstein, A. Root resortión after orthodontic treatment: Part 1. Literature review. Am J Orthod Dentofacial Orthop, v. 103, n. 1, p. 62-6, Jan. 1993

45. Brezniak, N.; Wasserstein, A. Root resortión after orthodontic treatment: Part 2. Literature review. Am J Orthod Dentofacial Orthop, v. 103, n. 2, p. 138-46, Feb. 1993
46. Andreasen, J. O. External root resorption: its implication in dental traumatology, paedodontics, periodontics, orthodontics and endodontics. Int. Endod. J., v.18, n.2, p. 109-18. Apr. 1985
47. Malmgren O. et al. Root resorption after orthodontic treatment of traumatized teeth. Am J Orthod, v. 82, n. 6, p. 487-491, December 1982
48. Janson G. et al A radiographic comparison of apical root resorption after orthodontic treatment with 3 different fixed appliance techniques. Am J Orthod Dentofacial Orthop, v. 118, n. 3, p. 262-73, Sep. 2000
49. Harris, E. F. A heritable component for external apical root resorption in patients treated orthodontically. Am J Orthod Dentofacial Orthop, v. 111, n. 3, p. 301-9, Mar. 1997
50. Weltman, B. et al. Root resorption associated with orthodontic tooth movement: A systematic review. Am J Orthod Dentofacial Orthop, v. 137, n. 5, p. 462-76, 2010
51. Artun J. et al. Identification of orthodontic patients at risk of severe apical root resorption. Am J Orthod Dentofacial Orthop, v. 135, n. 4, p. 448-55, April 2009
52. Choy, K. et al. Effect of root and bone morphology on the stress distribution in the periodontal ligament. Am J Orthod Dentofacial Orthop, v. 117, n. 1, p. 98-105, Jan. 2000
53. Mirabella, A. D.; Artur, J. Risk factor for apical root resorption of maxillary anterior teeth in adult orthodontic patients. Am J Orthod Dentofacial Orthop, v. 108, n. 1, p. 48-55, Jul. 1995
54. Sameshima, G. T. Predicting and preventing root resorption: Part I. Diagnostic factors. Am J Orthod Dentofacial Orthop, v. 119, n.5, p. 505-10, May. 2001.
55. Kaley, J. Factors related to root resorption in edgewise practice. Angle Orthod, v. 61, n. 2, p. 125-32, Summer. 1991.

56. Sameshima, G. T. Assessment of root resorption and root shape: periapical vs panoramic films. Angle Orthod, v. 71, n.3, p. 185-9, Jun. 2001.
57. Cassidy D. W. et al. A comparison of surgery and orthodontics in “borderline” adults with Class II, division 1 malocclusions. Am J Orthod Dentofacial Orthop, v. 104, n. 5, p. 455-70, November 1993
58. Zierhut, E. C. et al Long-Term profile changes associated with Successfully Treated Extraction and Nonextraction Class II Division 1 Malocclusions. Angle Orthodontic, v. 70, n. 3, 2000
59. Leon S. V. Estabilidade da correcao da ma oclusao de Classe II, realizada com extracao de dois e de quarto pre-molares. Tesis virtual (Mestrado) – Facultad de Odotologia de Bauru. USP – Bauru – 2006.
60. Almeida F. M. et al. Avaliação do ângulo nasolabial após o tratamento ortodôntico com e sem extração dos primeiros pré-molares. R. Dental Press Orthod Ortop Facial, v. 13, n. 6, p. 51- 58, nov./dez. 2008