Universidad Nacional Mayor de San Marcos
Universidad del Perú. Decana de América
Facultad de Odontología
Unidad de Posgrado

"Ortodoncia lingual"

MONOGRAFÍA

Para optar el Título de Segunda Especialidad Profesional en Ortodoncia

AUTOR

Manuel Gustavo CHÁVEZ SEVILLANO

Lima, Perú

2006



Reconocimiento - No Comercial - Compartir Igual - Sin restricciones adicionales

https://creativecommons.org/licenses/by-nc-sa/4.0/

Usted puede distribuir, remezclar, retocar, y crear a partir del documento original de modo no comercial, siempre y cuando se dé crédito al autor del documento y se licencien las nuevas creaciones bajo las mismas condiciones. No se permite aplicar términos legales o medidas tecnológicas que restrinjan legalmente a otros a hacer cualquier cosa que permita esta licencia.

Referencia bibliográfica

Chávez, M. Ortodoncia lingual [Monografía]. Lima: Universidad Nacional Mayor de San Marcos, Facultad de Odontología, Unidad de Posgrado; 2006.

FICHA CATALOGRÁFICA

C.D. CHÁVEZ SEVILLANO MANUEL GUSTAVO.

ORTODONCIA LINGUAL.

Universidad Nacional Mayor de San Marcos.

Facultad de Odontología.

Lima – Perú. 2006.

Monografía: Especialidad en Odontología (Ortodoncia).

Palabras Claves: Ortodoncia Lingual.
Ortodoncia en Adultos.
Cementado de la Aparatología Lingual.

A mis padres y hermanos
por su constante apoyo en
mi superación humana y
profesional.

AGRADECIMIENTOS

- A las autoridades de la Unidad de Post-grado de la Facultad de Odontología de la Universidad Nacional Mayor de San Marcos, por darme la oportunidad de presentar este trabajo.

- A todos mis profesores de la Segunda Especialidad, en especial a los Docentes de Clínica de la Disciplina de Ortodoncia. Profesores: Mg. Patricia Vidal Manyari, Mg. Augusto Sato Tsuji y Esp. Paola Caballero Purizaga; por la dedicación que dispensaron hacia mi persona durante el desarrollo del curso.

- A mi profesor y gran amigo Esp. Luciano Soldevilla Galarza, por sus enseñanzas impartidas durante el desarrollo del Curso, su inagotable motivación y constante apoyo en mi vida profesional y humana.

- A mis profesores y colegas del Curso de Ortodoncia del Departamento Académico de Estomatología Pediátrica. Profesores: Mg. Oriel Orellana Manrique, Mg. Leoncio Menéndez Méndez, Esp. Segundo Perales Zamora, Esp. Janet Mendoza Zapata y el C.D. Héctor Marengo, por sus orientaciones y apoyo en mi camino como docente de la facultad y en mi vida profesional.

- A mi colega C.D. Tina Linares por el apoyo prestado en la parte bibliográfica, para el desarrollo de este trabajo.

- A mi amigo profesor Mg. Fernando Pérez Vargas, por su constante motivación para la culminación de esta monografía.

- A mi amigo y profesor Mg. Miguel Pardo Bancalari, su formación humana y profesional como Ortodoncista, es siempre para mi una motivación para cada día ser mejor.

- Al profesor Dr. Sebastián Interlandi, a quien tuve el privilegio de conocer por corto tiempo; por su amistad, enseñanzas y consejos proporcionados, que serán trascendentales en mi camino como Ortodoncista.

- A mis colegas del Curso de Especialización, que estuvieron presentes con su apoyo, incentivo, y cooperación durante el Curso, en busca de un mismo ideal.

- Y, a todos los que directa o indirectamente, contribuyeron para la realización de este trabajo, así como para mi formación profesional durante la Segunda Especialidad.

INDICE

I) INTRODUCCIÓN……. 7

II) REVISIÓN DE LA LITERATURA…… 8

2.1Consideraciones Generales…… 8

2.2 Antecedentes……. 11

2.3 Ventajas y Desventajas de la Ortodoncia Lingual……. 12

2.4 Diagnóstico y Pacientes…… 14

2.5 Brackets utilizados en Ortodoncia Lingual…… 19

2.6 Alambres Ortodóncicos……. 37

2.6.1 Arcos……. 38

2.6.2 Ligaduras…….. 43

2.7 Técnicas de laboratorio y cementado de la Aparatología Lingual……. 45

2.8 Tratamiento sin extracciones…….. . 67

2.9 Tratamiento con extracciones……... 69

2.10 Finalización……. 72

2.11 Ortodoncia Lingual y ATM……. 73

2.12 Llaves para el éxito en Terapia Lingual…… 73

2.13 Otras consideraciones……. 78

III) DISCUSIÓN…… 81

IV) CONCLUSIONES……. 86

RESUMEN ……..... 88

SUMARY…….. 89

BIBLIOGRAFÍA..... 90

I) INTRODUCCIÓN.

La Ortodoncia Lingual es una técnica de Ortodoncia Fija, donde los brackets son colocados en las caras linguales de los dientes, proponiendo un tratamiento totalmente estético a los pacientes.

LIMA (51) (2002), afirma que la Ortodoncia Lingual requiere un estudio profundo de sus características. Presenta semejanzas con la ortodoncia vestibular, sin embargo el conocimiento de la diferencia inherente a la mecánica de los movimientos dentarios, es esencial para un correcto direccionamiento del tratamiento.

También afirma que la Ortodoncia Lingual es como cualquier otra técnica ortodóncica, no diagnostica o trata determinado tipo de caso clínico. Es una herramienta de trabajo que, usada adecuadamente, nos permite alcanzar una posición dentaria ideal, dentro de una oclusión funcional, en armonía con la articulación temporomandibular y musculatura asociada. Es totalmente dependiente de un diagnóstico y un plan de tratamiento coherente.

ECHARRI (13) (2003), afirma que para diferenciarla de los aparatos auxiliares palatinos, diremos además que se trata de una técnica multibrackets basada en los principios de las técnicas de arco de canto.

LEMOINE (49) (2005), relata que es una modalidad de tratamiento que actualmente está revolucionando al mundo odontológico y que día a día se utiliza más. El resultado final es igual al obtenido a través de la ortodoncia convencional, pero añade ciertos beneficios.

II)REVISIÓN DE LA LITERATURA

2.1 CONSIDERACIONES GENERALES

KURZ (44) (1982), señaló que la presión de los incisivos inferiores sobre los planos de mordida de los brackets de los incisivos superiores es de aproximadamente 25gr-f y que resulta especialmente adecuado. Esta desoclusión posterior también favorece los movimientos vestíbulos-linguales o mesio-distales de las piezas posteriores ya que no se oponen las fuerzas de oclusión.

Los planos de mordida de los brackets de los incisivos superiores actúan como una férula de desoclusión posterior, de relajación muscular, por lo que los pacientes suelen referir una sensación de relajación a nivel de los músculos elevadores de la mandíbula, a la vez que permiten la descarga de la articulación temporo-mandibular (figura 2.1).

CREEKMORE (9) (1989), confirma que si se extruyen molares, recidivarán; pero si se obtiene un correcto contacto anterior entre incisivos inferiores y cíngulos superiores, el reflejo mensecefálico de protección impide una fuerte contracción de los músculos elevadores mandibulares favoreciendo una mayor estabilidad.

ECHARRI (13) (2003), afirma que la técnica multibrackets lingual posee ciertas características, las cuales las podemos incluir en los siguientes conceptos:

- La utilización de brackets linguales, cementados a la cara interna de los dientes (figura 2.2).
- La utilización de tubos de adhesión directa en primeros y segundos molares, limitando el uso de bandas a los casos con imperativa necesidad de anclaje sagital o vertical.
- La disminución del uso de elásticos intermaxilares limitándolos solo a la fase de finalización.
- La utilización de dientes provisionales de resina para cubrir los espacios de extracción (figura 2.3).

- La minimización del uso de aparatología extrabucal como anclaje.
- La disminución del tiempo de tratamiento con bracktes linguales, mediante procedimientos de expansión, disyunción, distalización, desgastes proximales o la técnica de cementado progresivo.
- La minimización del tiempo de tratamiento por la reducción del tiempo final de ajuste mediante la individualización de la prescripción, al posicionar los brackets con el modelo y cementados por técnica indirecta.
- La utilización de brackets en la cara lingual de los dientes provoca que los efectos secundarios de descalcificación, caries o manchas sólo se podrían producir en la cara lingual de los dientes.
- La evaluación estética del paciente durante el tratamiento es mucho más exacta sin brackets que modifiquen la posición de los labios.

Esta técnica está muy indicada para los efectos deseados de protusión, expansión y aumento de la dimensión vertical, aunque puede ser utilizada para casi todos los casos. Los movimientos hacia vestibular son más fáciles porque los arcos presionan a los dientes en vez de traccionarlos como en la técnica vestibular. El aumento de la dimensión vertical se produce porque el contacto del borde de los incisivos inferiores contra el plano de mordida (bite plane) de los brackets de incisivos superiores, favorece la extrusión de molares; produciendo también una postero-rotación mandibular e intrusión de incisivos (figura 2.4).

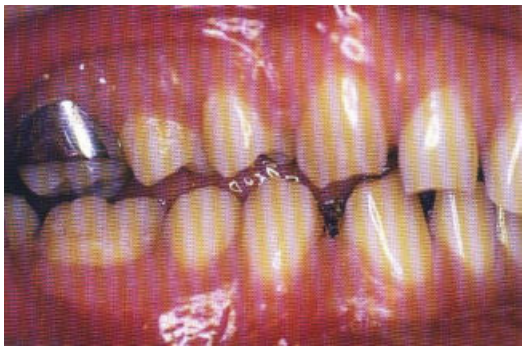

Figura 2.1-Desoclusión posterior debido al Bite Plane



Figura 2.2.-Brackets Linguales.



Figura 2.3-Póntico estético para cubrir espacio de extracción de primer premolar inferior y resina cubriendo la banda del molar superior.

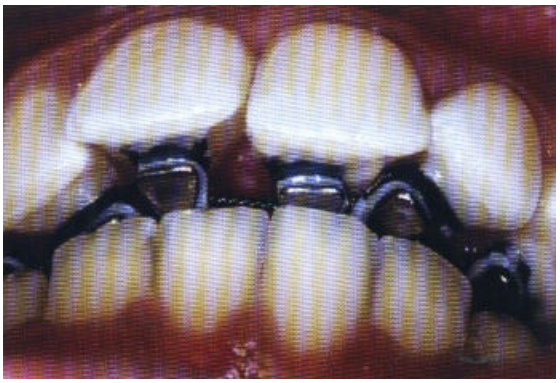

Figura 2.4-Efecto del Bite Plane

2.2 ANTECEDENTES.

Curiosamente la Ortodoncia Lingual no fue la consecuencia de una demanda estética, sino que fue iniciada en Japón por FUJITA (28) (1970) para cubrir las necesidades ortodóncicas de los pacientes practicantes de artes marciales a fin de proteger las partes blandas. En 1970 Fujita desarrolla una mecánica lingual propia.

KURZ (1) (1976), comenzó sus investigaciones y patentó su bracket lingual. La Empresa Norteamericana Ormco fundó la Task Force para la investigación y el desarrollo de este bracket (Figura 2.5)

En 1978 varios estudios comenzaron a realizarse sobre la anatomía de las superficies linguales con el objetivo de reducir las bases de los brackets y así facilitar el pegado. Los trabajos de los doctores Vicent Kelly, Stephen Paige, A.J. Wildman's y Michael Diamond, estimularon el trabajo de muchos otros profesionales.

FUJITA (28) (1979), publica un artículo describiendo brackets linguales y arcos linguales en forma de hongo (mushroom arch).

La llamada "Lingual Task Force" estuvo conformada por el Dr. C. Moody Alexander, Dr. Richard (Wick) Alexander, Dr. Gorman, Dr. James Hilgers, Dr. Craven Kurz, Dr. Robert Scholz y el Dr. Bob Smith. Los doctores Michael Schwartz, Floyd Pickrel y Ernie Strauch también proporcionaran apoyo técnico al grupo. Los objetivos de la Task Force fueron:

- Rediseño de los brackets (dimensión, torques, angulaciones, grosor, etc).
- Desarrollo de la mecanoterapia.
- Crear nuevos diseños de arcos.
- Discusión de secuencias de tratamientos.
- Determinar los criterios para la selección de casos.

En septiembre de 1981, la Ormco organiza el primer seminario educacional de aparato lingual, donde se evaluó un total de 45 casos. Luego se organizó un cronograma de seminarios con un total de 550 evaluadores.

El propósito de los seminarios linguales fue:

- Instrucción en el pegado indirecto de los brackets; procedimientos de laboratorio y clínicos.
- Explicar como cada bracket se adapta al modelo.
- Permitir a la Task Force expresar su entusiasmo por la técnica y sus limitaciones.
- Informar las nuevas evaluaciones, progresos y trabajos realizados.

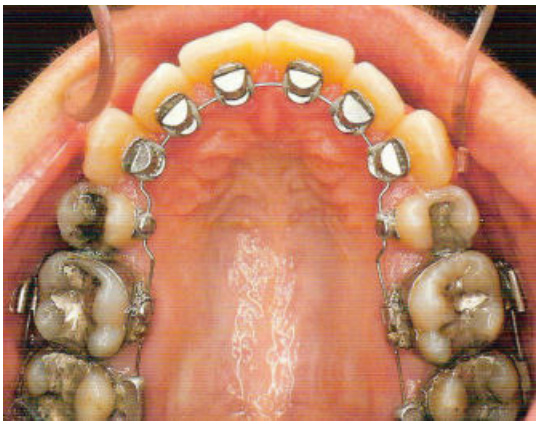

Figura 2.5-Primera Generación de Brackets Linguales.

2.3 VENTAJAS Y DESVENTAJAS DE LA ORTODONCIA LINGUAL.

LIMA (51) (2002) y ECHARRI (13) (2003), opinan, que el tratamiento con ortodoncia lingual ofrece ventajas y desventajas; sobre todo si lo comparamos con el tratamiento realizado con ortodoncia vestibular. Opinan como ventajas las siguientes:

- Ya contamos con la estética de los brackets cerámicos, pero aun así, existe un compromiso del perfil del paciente alterando el posicionamiento de los labios. Los brackets colocados detrás de los dientes no promueven ninguna alteración en el perfil.
- La superficie labial no es atacada ni manipulada durante el tratamiento ortodóncico.

- Ideal para pacientes adultos que por su trabajo (modelos, artistas, comunicadores etc.) no se sienten confortables usando aparatología ortodóncica vestibular.
- Los brackets son colocados más próximos a los centros de resistencia, lo que va a facilitar la mecánica de movimiento dentario.
- Es favorable a las mecánicas de cierre de diastemas y espacios después de la retracción de caninos, pues impide la interferencia de la lengua en los espacios. Por este motivo, es una técnica excelente para la corrección de mordidas abiertas causadas por deglución o fonación atípicas.
- Los pacientes que presentan sobremordida acentuada son beneficiados con la técnica lingual cuando utilizamos brackets anteriores superiores con plano de mordida. El aparato incorpora una característica natural para la corrección de este tipo de maloclusión.
- El aparato lingual al mismo tiempo que trata la maloclusión dentaria, reposiciona la mandíbula.
- Es una técnica que favorece la intrusión de los dientes anteriores superiores y la extrusión fisiológica de los dientes posteriores.
- Es una técnica veloz, pues el destrabamiento posterior acelera el tratamiento. Esta falta de oclusión favorece los movimientos sagitales de los dientes.
- La circunferencia del arco y la distancia interbrackets son disminuidas lo que requiere menos fuerza para el movimiento.
- Favorece la expansión dentoalveolar. La espesura de los brackets colocados en las caras linguales de los dientes promueve una fuerza expansiva, pues la lengua presiona el complejo brackets – diente en sentido transversal.
- La fuerza desarrollada por el aparato lingual es centrífuga, es decir trabaja en el mismo sentido que un Quad-Helix ó un expansor fijo.

Con respecto a las desventajas opinan lo siguiente**:**

- Sin una técnica depurada, se tendrá menor control de:
  - La coordinación de arcos.
  - El anclaje.
  - La dimensión vertical.
  - El torque.
  - Las rotaciones.
- Dificultad de cementado en coronas dentales cortas.
- Distancia interbrackets reducida.
- Dificultad de ligado.
- Dificultad de ajuste de arcos directamente en boca.
- Tiempo de tratamiento algo mayor, dependiendo de la práctica.
- Tiempo de sillón mayor, dependiendo de la práctica.
- Necesidad de instrumental específico.
- Necesidad de conocer la individualización de la prescripción.
- Necesidad de conocer la técnica de cementado indirecto y directo.
- Necesidad de conocer la técnica de recementado indirecto.
- Dificultad de pronunciación en castellano de las letras “R”, “S” y los vocablos “DR” y “TR”; especialmente durante las 3 primeras semanas.
- Dificultad para la higiene, la masticación y posibles irritaciones linguales.

2.4 DIAGNÓSTICO Y PACIENTES.

GORMAN, HILGERS & SMITH (38) (1983), publicaron que las únicas limitantes de la Técnica Lingual eran:

- La anatomía de las caras linguales demasiado cortas, que no den cabida al asentamiento correcto de los brackets.
- Denticiones muy mutiladas.
- Pacientes con limitada apertura bucal.

MARCO (55) (2001), estableció una clasificación de los casos en función del grado de dificultad que presentan. Los diastemas, pequeños apiñamientos y los casos que requieren poca expansión serían los de menor dificultad. Le seguirían: las maloclusiones de Clase I sin extracciones, las maloclusiones Clase I, II y III con extracciones. Las maloclusiones con disfunción de ATM, presencia de coronas clínicas cortas, casos quirúrgicos y caninos incluidos, serían los de mayor dificultad.

Las consideraciones diagnósticas para pacientes de Ortodoncia Lingual fueron propuestas de la siguiente manera:

- **GENERALES.**

  Se tienen en cuenta las mismas consideraciones que para la ortodoncia vestíbular.

- **PERIODONTALES.**

  Las retracciones gingivales son mucho más frecuentes en la cara vestibular de los dientes, por lo que la técnica lingual puede estar indicada en pacientes con predisposición a esto. Con los brackets linguales, el riesgo de gingivitis se traslada a la cara lingual, donde son menos frecuentes la reabsorción ósea y la migración gingival.

- **DENTALES.**

  Pacientes con alto riesgo de caries, con amelogénesis imperfecta, o con descalcificaciones, son aptos para el tratamiento lingual; ya que trasladamos el riesgo de caries o descalcificación a la cara lingual cuya solución estética es más fácil siendo la cara no visible.

  Los dientes más favorables para Ortodoncia Lingual son aquellos con caras largas y lisas.

  Los incisivos con caras linguales menores a 7mm deben ser reconstruidos, de las misma forma que los premolares inferiores con cara lingual muy corta.

Coronas y Obturaciones.

Las coronas, puentes y obturaciones presentes, dificultan la adhesión y deben tratarse con las técnicas de cementado sobre superficies plásticas, metálicas o de porcelana. Se puede también considerar el cambio de prótesis para adaptarla a la oclusión post-ortodoncia y para centrar la línea media.

Discrepancia Arco-diente.

Se utiliza como recursos clínicos la protusión, expansión, distalización, stripping ó extracción. Los más utilizados son protusión y stripping; para dar mayor soporte a los labios, no perder dimensión gingival y minimizar los triángulos negros gingivales.

Displasia Vertical.

FUJITA (28) (1979) y HONG & KOH (42) (2001), afirman que en maloclusiones con mordida profunda, los brackets linguales de los incisivos superiores interfieren durante la mordida con los incisivos inferiores, causando una mordida abierta posterior.

Las planos de mordida de los brackets de los incisivos superiores provocan una desoclusión posterior. KURZ (44)(1982), afirma que el plano de mordida debe quedar alrededor de 2mm del borde incisal de los incisivos superiores, para así terminar el caso con un overbite normal. Los molares quedan separados aproximadamente 2mm; la oclusión se restituye alrededor de los 20-30 días, por extrusión posterior e intrusión anterior.

Esta técnica tiende a aumentar la dimensión vertical por lo que está especialmente indicada en los pacientes braquifaciales. Si no está indicado el aumento de dimensión vertical deberá realizarse un control de anclaje vertical molar, que puede incluir build-ups (topes de resina sobre caras oclusales hasta formar tripoidismo), el cementado de segundos molares; o el uso de barras transpalatinas. Cerrar espacios siempre con arcos pesados; minimizar el uso de elásticos intermaxilares de Clase II o III y elásticos “Z”.

SMITH (38)(1983), afirma que la extrusión molar provoca post-rotación mandibular; esta post-rotación aumenta el overjet y también la inclinación de los incisivos inferiores. Deberá tomarse en cuenta al planificar el tratamiento.

Problema Sagital.

HILGERS (38) (1983), afirma que la Clase I, es la más fácil de tratar, pero se debe considerar que la post-rotación mandibular puede transformarla en una Clase II. Si la desoclusión posterior no supera los 3mm y el contacto anterior es de 2-3 incisivos inferiores, no es necesario hacer build-ups molares. Si la desoclusión es mayor a 3mm, ó sólo de observa un contacto en la zona anterior, se deberán realizar build-ups a nivel de los primeros molares superiores consiguiendo 3 contactos oclusales o tripoidismo. Estos build-ups se eliminan a medida que se van consiguiendo más contactos anteriores y corrigiendo la mordida profunda anterior.

En los casos de Clase II y III se podrán corregir mediante extracciones o el uso de elásticos intermaxilares.

Problema Transversal.

Las mordidas cruzadas posteriores pueden ser tratadas con antelación de tratamiento lingual.

TAKEMOTO (75)(1995), nos informa sobre la tendencia que tienen los dientes laterales posteriores hacia la vestíbulo versión, en la biomecánica lingual (efecto bowing transversal).

ECHARRI (13)(2003), recomienda el expansor tipo Hyrax de adhesión directa.

Problema Quirúrgico.

El diagnóstico se realiza de forma habitual, pero muchos cirujanos no quieren intervenir con brackets linguales. Muchas veces se deberá acordar con el paciente la posibilidad de cementar brackets vestibulares para la intervención y fijación post-quirúrgica.

Si se mantienen los brackets linguales se deberá realizar una fijación con miniplacas.

Problemas Pre – Protésicos.

Tratamientos linguales segmentados pre-protésicos, son muy bien aceptados.

Articulación Temporomandibular.

Muchos clínicos han reportado alivio de los síntomas, seguido de la colocación de la aparatología lingual. SMITH (38)(1983), afirma que esto se debería a la desarticulación posterior de las interferencias oclusales y la creación de una libertad de movimiento mandibular.

CASOS FAVORABLES PARA LA ORTODONCIA LINGUAL:

- Paciente con apiñamiento leve en la zona anterior y con mordida profunda anterior.
- Paciente con caras linguales largas, uniformes y sin restauraciones, coronas o puentes.
- Buen estado lingual y periodontal.
- Paciente colaborador.
- Paciente Clase I esquelética.
- Paciente mesofacial o braquifacial moderado.
- Casos con suficiente apertura bucal.

CASOS DESFAVORABLES PARA LA ORTODONCIA LINGUAL:

- Paciente dolicofacial con tendencia a la mordida abierta.
- Casos donde amerite anclaje máximo.
- Presencia de caras linguales cortas y anfractuosas.
- Presencia de coronas y restauraciones múltiples.
- Paciente poco colaborador.
- Apertura bucal limitada.

ECHARRI(14)(2001), considera que un correcto plan de tratamiento debe tender a protuir y expandir los dientes dentro de los límites anatómicos de los rebordes alveolares y a la vez aumentar la dimensión vertical para contrarrestar los efectos de la edad y para dar un aspecto juvenil y pleno a la cara.

PAZ (60) (2002), refiere que podemos hacer que la experiencia del paciente adulto sea menos traumática si acentuamos al máximo nuestros esfuerzos cosméticos por el bien de nuestros pacientes.

GERON & CHAUSHU (34) (2002), describen una técnica para el tratamiento de una Mordida Abierta Anterior con Técnica Lingual. Ellos concluyen que dentro de los factores que contribuyen a este resultado exitoso, está la fuerza extrusiva sobre los incisivos y la intrusiva sobre las molares, producidos por un extratorque en los brackets anteriores. El uso de un arco aplanado para cerrar espacios contrario al usual con curva de Spee, permite una expresión completa de las fuerzas extrusivas sobre los incisivos.

RONCHIN & BALDACCINI & MONTALDO (64) (2003), afirman que una manera de tratar pacientes con mordida abierta anterior es que al final del tratamiento podemos extraer los brackets linguales de la arcada superior y substituirlos con ataches vestibulares transparentes en combinación con la utilización de elásticos verticales y brackets vestibulares inferiores.

2.5 BRACKETS UTILIZADOS EN ORTODONCIA LINGUAL.

ALEXANDER, GORMAN, HILGERS, KURZ, SCHOLZ & SMITH (1) (1982), afirman que los brackets linguales en su configuración están compuestos de un duro acero inoxidable, un diseño único y una variabilidad en la base de acuerdo al respectivo diente.

Como existe una amplia variedad de anatomías linguales, una adaptación adicional es alcanzada en el momento de la preparación del pegado indirecto.

Los brackets tienen un slot “0.018”, con los planos oclusales paralelos. Aunque el alambre de ligadura es indicado en instancias específicas, las ligaduras elastoméricas son más usadas debido a su fácil aplicación.

PAIGE (59) (1982), considera que el primer factor a ser considerado en el diseño de la aparatología lingual, es la reducción de la distancia interbracket, por lo tanto el bracket debe ser confeccionado lo más estrechamente posible en sentido mesio-distal; así en situaciones de apiñamiento, más brackets podrán ser colocados, en la cita inicial. Sin embargo el control mesio-distal de las raíces será más dificultosa.

KURZ, SMITH & Col. (1) (1982), afirman que la selección de pacientes es de vital importancia. Aquellos con una corona clínica menor de 6mm en la parte lingual, no permitirán un adecuado pegado de los brackets; y no se podrá conseguir un adecuado overbite.
Las premolares inferiores también tienen ciertas limitaciones, aún estando completamente erupcionadas no deben tener menos de 4mm para la colocación del bracket. El embandado de dientes posteriores, con la colocación de arcos segmentados vestíbulares ha sido otra común opción. Estos procedimientos llamados técnica cruzada ó técnica segmentada bucolingual nos ofrece dos características: estética y mejor control del anclaje.

MORAN (56)(1987), mostró que la disminución de la distancia interbracket, asociado a una aparatología lingual, hace que el arco colocado lingualmente se encuentre tres veces más rígido que usando una aparatología labial, esto para los dobleces de primer y segundo orden; y para los dobleces de tercer orden se halla casi dos veces más rígido. Esta equivalencia desarrollada ayuda a los ortodoncistas a tener una idea directa entre la rigidez de los alambres colocados por lingual y labial en un tratamiento ortodóncico.

ALEXANDER (2) (1996), nos afirma que la capacidad de rotación no ha sido llevada al bracket debido a la menor amplitud interdental en el interior del arco. La amplitud de los brackets mesiodistales son tan estrechos como sea posible para maximizar las distancias interbrackets.
También afirma, que los brackets, en la actualidad, son diseñados para facilitar el método del atado de doble ligadura que mantiene el alambre en forma segura en las ranuras del bracket.
Nos explica también que los tubos molares poseen un atache de auto colocación de las ligaduras (Hinge Cap), donde una puerta de autoligado cubre las ranuras de balanceo abierto mediante una bisagra en el margen gingival. Este atache facilita enormemente la inserción y remoción de los arcos.
Aunque los torques sobre los dientes anteriores parecen ser algo severos, en la actualidad se producen efectos similares a los torque labiales estándares.

OLMOS, FUSTER & MONTESINOS (57) (2002), realizaron un estudio comparativo donde confirman que los brackets linguales están provistos de varios grados de torque, inclinación mesio-distal y espesuras. Estas características fueron determinadas después de un extenso análisis de la morfología lingual y de comparaciones de posiciones dentarias ideales aceptadas para la aparatología vestibular.

Las brackets anteriores maxilares incorporan un plano de mordida, diseñado en el lado incisal del bracket. Este plano de mordida es paralelo al arco y al plano oclusal.
Todos los brackets tienen un hook en bola hacia gingival lo cual facilita la colocación de la cadena elastomérica, el control de rotaciones y la colocación de elásticos intermaxilares.

FUJITA (28) (2002), nos explica las partes de una aparato ortodóncico, un bracket, diseñado para el tratamiento de maloclusiones. El slot de fijación del alambre de estos brackets se forma aproximadamente paralelo al eje dentario,

de forma que el alambre ortodóncico se pueda fijar desde el plano oclusal, o se forme casi un ángulo recto en relación con el eje dentario, de forma que el alambre puede fijarse desde la cara lingual o palatina.

ECHARRI (13) (2003), nos enumera los diferentes tipos de brackets que se han diseñado para la Ortodoncia Lingual, entre ellos tenemos:

- Bracket de Fujita.
- Bracket de Nelly.
- Bracket de Paige.
- Bracket Quik-Lock.
- Bracket de Philippe.
- Bracket Rosevea.
- Bracket Conceal.
- Bracket CII o Conceal II Generación.
- Bracket Stealth.
- Braquet Torque N/M.
- Bracket Speed.
- Bracket Evolution LT.
- BRACKET KURZ DE SEPTIMA GENERACION.
- BRACKET DE TAKEMOTO-SCUZZO.
- Bracket de Wiechmann.

BRACKETS STEALTH.

Diseñado por WILDMAN (13) (2003), presenta una amplia base para aumentar la retención, un slot de baja fricción con sus respectivos torques y angulaciones (Cuadro n.1); ganchos en "T", para facilitar el ligado y la colocación de elásticos intermaxilares.

También se diseñó un accesorio para autoligado, el cual también colocado, cumple la función de un plano de mordida (Bite-Plane).

De canino a canino, los brackets presentan un slot oclusal vertical con gancho en "T".

Los premolares y molares son brackets gemelos con slot horizontal y con gancho en bola.

Se presentan tanto en slot de 0.018” como de 0.022”.

Todos los brackets, tanto anteriores como posteriores presentan un slot vertical auxiliar de 0.030” X 0.020” (Figura 2.6 y 2.7)



Figura 2.6-Stealth Superiores.



Figura 2.7- Stealth Inferiores.

DIENTE	TORQUE	ANGULACIÓN
MAXILAR		
Central	55º	0º
Lateral	55º	0º
Canino	45º	0º
Premolares	12º	0º
Primeros Molares	8º	0º
Segundos Molares	10º	0º
MANDÍBULA		
Incisivos	45º	0º
Canino	45º	0º
Premolares	12º	0º
Primeros molares	8º	0º
Segundos molares	10º	0º

Cuadro N.1. Torque y Angulación de los Brackets Stealth.

BRACKETS KURZ-SÉPTIMA GENERACIÓN.

LIMA (51) (2002), afirma que los brackets de Ortodoncia Lingual son diseñados específicamente para esta técnica, permitiendo una adaptación casi perfecta en las superficies linguales.

LEMOINE (49) (2005), nos comenta que en sus inicios estos brackets eran de plástico y fueron adaptados a las caras linguales. A partir de 1976, aparece la primera generación de los brackets Kurz, patentado por éste y confeccionado por la Ormco. Actualmente nos encontramos ante la séptima generación de brackets linguales.

Existen en slot 0.018" y 0.022", utilizándose más los de slot 0.018". La angulación y el torque de estos brakets podemos observarlo en el Cuadro N.2

DIENTE	TORQUE	ANGULACIÓN	MEDIDA MESIO-DISTAL
MAXILAR			
Central	+68º	+5º	.132"
Lateral	+58º	+9º	.107"
Canino	+55º	+12º	.115"
Premolares	+17º	0º	.075"
Molares	+8º	0º	.200"
MANDÍBULA			
Incisivos	+46º	0º	.070"
Canino	+40º	+9º	.070"
1er. premolar	+9º	0º	.075"
2do. premolar	+4º	0º	.075"
Molar	-8º	0º	.200"

Cuadro N.2-Torques y Angulaciones de los Brackets Linguales Kurz-Séptima Generación.

Los Incisivos, Caninos y Premolares son estandarizados y presentan una sola aleta. La distancia interbrackets es uniforme por todo el arco.

Los Molares presentan variaciones de diseño para cada una de las necesidades:

- Twin Bracket (Bracket Gemelo).
- Twin Bracket con Tubo Auxiliary.
- Hinge Cap (Tubo Autocierre).
- Tubo Terminal.

BRACKET DEL INCISIVO CENTRAL SUPERIOR.-Presenta una base larga para evitar el desplazamiento a través de la oclusión con los inferiores. Presenta una rampa extendida en forma de plano inclinado para facilitar la inserción del arco y una superficie aumentada entre la base y la aleta oclusal para poder alojar la doble ligadura (Double –Over-Tie). Un gancho en forma de "T" compacto para elásticos, que se puede doblar para adaptarlo a la mucosa palatina. También encontramos un plano de mordida (bite plane) el cual permite la apertura de la mordida en los casos de sobremordida.

WILLIAMSON (84,85) (1981), ha resaltado la fuerza en la mordida, cuando los incisivos inferiores ocluyen sobre el metal.
Tiene 68 grados de torque (equivalente a 12 grados de torque vestibular de la prescripción Roth) y 5 grados de inclinación (Figura 2.8).


Figura 2.8- Bracket del Incisivo Central Superior tipo Kurz.

BRACKET DEL INCISIVO LATERAL SUPERIOR.-Parecido al del central, pero es más pequeño; el gancho también tiene forma de "T". Presenta 58 grados de torque (equivalente a 8 grados vestibular) y 9 grados de inclinación. El espesor desde el fondo del slot esta aumentado para compensar que los incisivos laterales son más pequeños vestíbulo-lingualmente que los centrales (Figura 2.9 y 2.10).



Figura 2.9-Bracket del Incisivo Lateral Superior tipo Kurz.



Figura 2.10-Brackets de Incisivo Central y Lateral tipo Kurz.

BRACKET DEL CANINO SUPERIOR.- Los bordes mesiales de la base y del Bite-Plane son más inclinados; el gancho posee forma de "L" y esta dirigido hacia mesial. Presenta 55 grados de torque y 12 grados de inclinación (Figura 2.11).



Figura 2.11- Bracket de Canino Superior tipo Kurz.

BRACKETS DE PREMOLARES.-Son estandarizados, se pueden utilizar para los 8 premolares. En esta última generación es más ancho mesiodistalmente, para un mejor control de la rotación. Tiene un gancho en forma de "T" y presenta 12 grados de torque y 0 grados de inclinación (Figura 2.12 y 2.13).



Figura 2.12- Brackets de Premolares tipo Kurz.



Figura 2.13-Bracket de Premolar Cementado.

BRACKETS DE MOLARES.-El bracket gemelo es utilizado en los primeros molares, cuando el aparato es montado hasta las segundas molares y no se precisa de elementos auxiliares. Lleva un gancho mesiogingivalmente; lo encontramos para adhesión o para soldar a la banda. Presenta 9 grados de torque y 0 grados de inclinación (Figura 2.14).

El bracket gemelo con tubo auxiliar presenta los mismos valores de torque e inclinación que el anterior. El tubo auxiliar se utiliza para la Barra Transpalatina o el Quadhelix. Se puede utilizar a la derecha o a la izquierda (Figura 2.15).

Según BURSTONE (6,7) (1994,1998), el Hinge –Cap es uno de los últimos componentes de precisión en el sistema de Tecnica Lingual. Está diseñado para soportar fuerzas intensas y también presenta los mismos valores de torque e inclinación que los anteriores, existiendo tanto para adhesión como para soldar.Tiene una tapa que se abre y cierra para insertar el arco. También presenta un gancho para elásticos dirigido hacia distal. Se elige mayormente como último de la arcada por la fácil inserción del arco (Figura 2.16).

El Tubo Terminal es el más pequeño y se utiliza cuando la altura gingivo-oclusal del molar no permite colocar un tubo Hinge-Cap. Tiene también los mismos valores de torque e inclinación que los anteriores y un gancho para elásticos dirigido hacia distal (Figura 2.17).



Figura 2.14-Bracket Gemelo.



Figura 2.15-Gemelo con Tubo Auxiliar.



Figura 2.16-Hinge Cap.

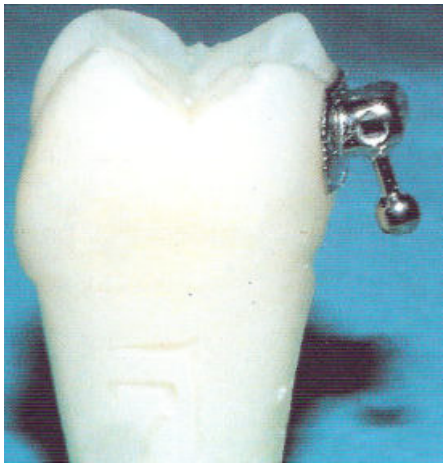

Figura 2.17-Tubo Terminal.

BRACKTES DE INCISIVOS INFERIORES.- Los 4 incisivos presentan los mismos valores, 46 grados de torque y 0 grados de inclinación. Son estrechos en sentido mesio-distal, no presentan Bite-Plane y tienen un gancho en forma de "T". El diseño facilita la limpieza; lo ideal es que la parte cervical del bracket quede a una distancia de 1.5mm encima de la cresta marginal (Figura 2.18).



Figura 2.18-Bracket de Incisivo Inferior tipo Kurz.

BRACKET DEL CANINO INFERIOR.-Al igual que el bracket del Canino Superior, es también corto en relación a los demás, esto para evitar interferencias en guía canina al final del tratamiento.No presenta Bite-Plane, pero tiene un gancho en forma de "L" dirigido hacia mesial. Su torque es de 40 grados e inclinación de 9 grados (Figura 2.19).



Figura 2.19-Bracket de Canino Inferior tipo Kurz.

BRACKETS DE PREMOLARES INFERIORES.-Son similares a los brackets de Premolares Superiores.

BRACKETS DE MOLARES INFERIORES.-Pueden ser los gemelos o los de auto cierre (Hinge-Cap); también poseen 9 grados de torque y 0 grados de inclinación.

BRACKETS DE TAKEMOTO- SCUZZO.

TAKEMOTO & SCUZZO (73) (2003), realizaron un estudio en modelos de plástico, en los cuales fueron alineados los márgenes gingivales paralelos al plano oclusal. Revelándose, pues, muy poca diferencia de entrada y salida entre las superficies linguales de las arcadas. En la actualidad están desarrollando el diseño del bracket lingual para la Técnica de Arco Recto (Lingual Straight Wire-LSW), encontrándose ya los brackets en la 5 generación; teniendo las siguientes características:

- Presentan un Plano de Mordida (Bite-Plane).
- Tienen un slot horizontal de inserción vestíbulo-lingual (0.016" de altura y 0.022" de profundidad).
- Está contemplada la compensación de la diferencia vestíbulo-lingual entre caninos y premolares, mediante brackets más largos en el sector anterior (Figura 2.20).
- La forma de inserción del arco evita la necesidad de la doble ligadura y no tiende a salirse del slot durante la retrusión de los incisivos (Figura 2.21 y 2.22).
- La última generación de brackets presentan un muelle de Niquel-Titanio, convirtiendose en autoligado, siendo ésta la sexta generación de este tipo de Brackets Llinguales (Figura 2.23 y 2.24).



Figura 2.20- Brackets Arco Recto Lingual de Takemoto-Scuzzo. Obsérvese la ausencia del In-Set de premolar.

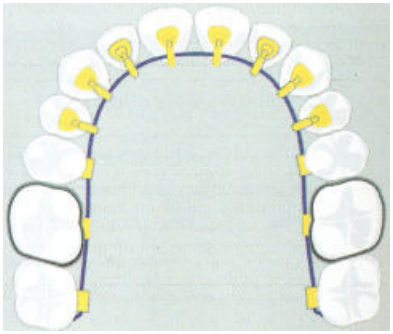

Figura 2.21-Esquema de los Brackets del Arco Lingual Recto.

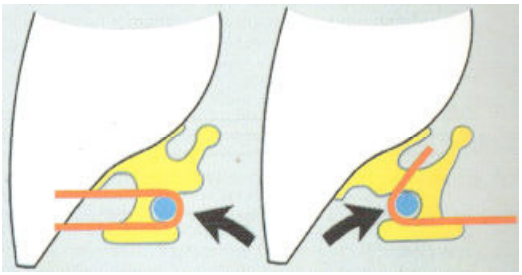

Figura 2.22-Bracket de Takemoto-Scuzzo con ligadura simple.

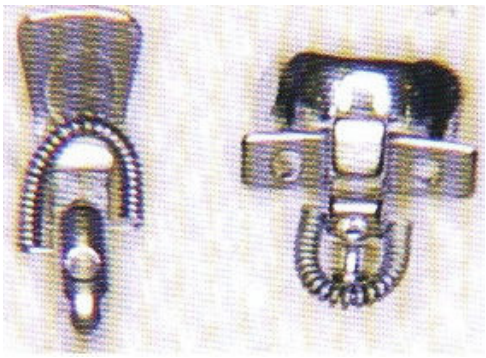

Figura 2.23-Prototipo de Bracket Autoligable de Sexta Generación.



Figura 2.24-Brackets de Sexta Generación sobre el Set-Up de modelos.

BRACKET DE WIECHMANN.

Se trata de brackets hechos a medida para cada paciente. Se escanean los modelos reales del paciente, se crea un set-up virtual, y una corrección virtual del set-up. Se realiza el cementado directo de los brackets y éstos presentan un slot de canino a canino en sentido vertical, siendo en los dientes posteriores en sentido horizontal. El ordenador convierte los brackets virtuales en brackets reales (13).

BRACKET 3D N/M (Forestadent).

MACCHI; NORCINI & TAGLIABUE (54) (2002), nos hablan de una nueva serie de Brackets Linguales; novedosos por sus características mecánicas, de espesor limitado, con una forma redondeada y sin ángulos vivos con el objeto

de aumentar el confort del paciente. Estos brackets tienen valor positivo de torque de 45 grados, tanto para los dientes anteriores superiores como inferiores. Mientras que el valor es de 0 grados para los dientes de los sectores laterales y posteriores, tanto para la arcada superior como inferior.

Esta opción permite utilizar sólo dos tipos de brackets para toda la boca, permitiéndole al ortodoncista un notable ahorro en el stock de reposición (Figura 2.25 y 2.26).

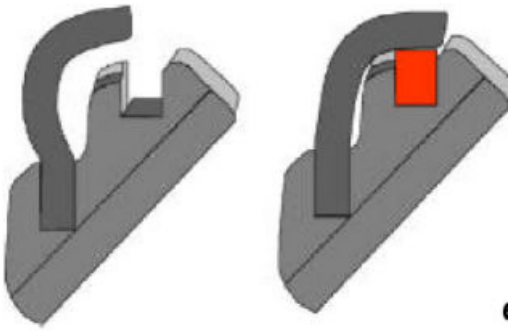

Figura 2.25 -Bracket 3D-NM Autoligable.



Figura 2.26 -Brackets 3D-NM cementados en Arcada Sup.

BRACKET EVOLUTION LT.

LOIDL (53) (2005), nos habla de un nuevo Bracket Lingual que se ha introducido para mejorar la efectividad durante el tratamiento, a la vez de simplificar el manejo de los aparatos fijos y distanciar el tiempo entre visitas. El Evolution LT es el primer Bracket Lingual con Sistema de Autoligado en el mundo y sus características y rendimiento le hacen diferente de los demás brackets.

Para colocar los arcos en el slot se usa un clip de cierre de acero inoxidable, por consiguiente gran parte del tratamiento se puede realizar sin el uso de las ligaduras, cadenas o hilos elásticos. Los beneficios para la higiene dental son obvios (Figura 2.27 y 2.28).

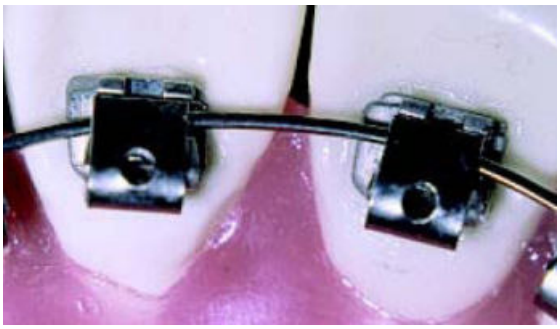

Figura 2.27-Abriendo el Clip de Cierre.



Figura 2.28-Brackets Evolution LT Autoligables.

LING (52) (2005), trabajando con colegas ortodoncistas Australianos y Sudafricanos, adaptaron los brackets utilizados en la Técnica Vestibular de Begg hacia la Técnica Lingual; considerándose actualmente esta modificación como otra alternativa de brackets en Técnica Lingual.

CONSIDERACIONES BIOMECÁNICAS DE LOS BRACKETS LINGUALES.

El control del torque está en relación con la ocupación del slot por un arco, y el juego que pueda existir entre éstos; pero no está en relación con la dimensión mesio-distal del slot. Entonces podríamos afirmar que el control del torque que realizan los brackets linguales y vestibulares son similares.

En los movimientos de intrusión y extrusión, se modifica más el torque con brackets vestibulares que con los linguales, ya que en los linguales la fuerza pasa más cerca del centro de resistencia de los dientes (Figura 2.29).

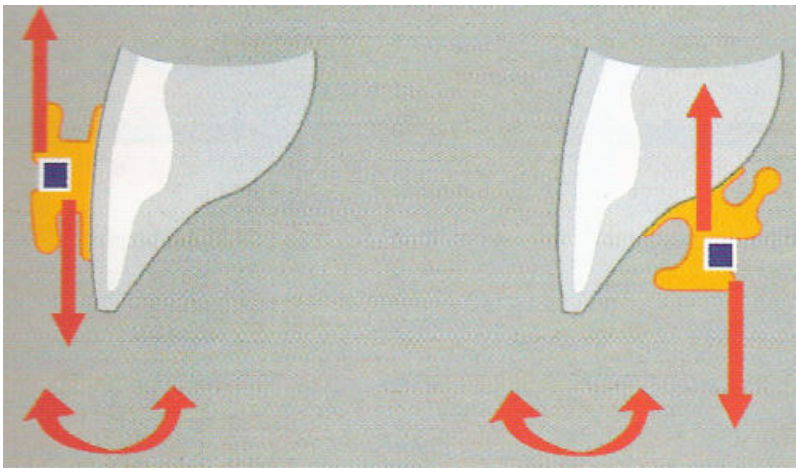

Figura 2.29-Control del Torque con Brackets Vestibulares y con Brackets Linguales.

En lo que respecta al alineamiento y nivelación, los brackets con slot horizontal como el de Kurz, tienen un buen control sobre la nivelación; y en la alineación tienen buen control sobre las piezas que se van a protuir o expandir. Pero, sobre las piezas que se deben retruir o contraer el control de la alineación es deficiente porque el arco tiende a salirse del slot. Para ello es muy importante realizar el Doble-Over-Tie (Figura 2.30).

Los brackets de TAKEMOTO-SCUZZO (73) (2003), también tienen buen control sobre la nivelación y alineación, sobre todo sobre las piezas que se deben retraer, aunque no tanto sobre los dientes a protuir o expandirse (Figura 2.31).

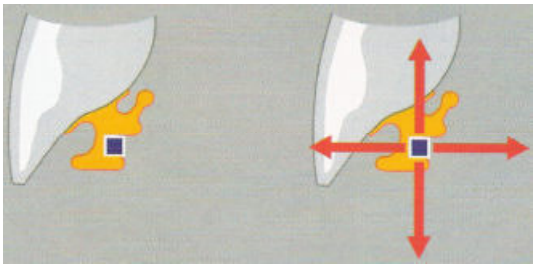

Figura 2.30-Alineamiento y Nivelación con Brackets Kurz.

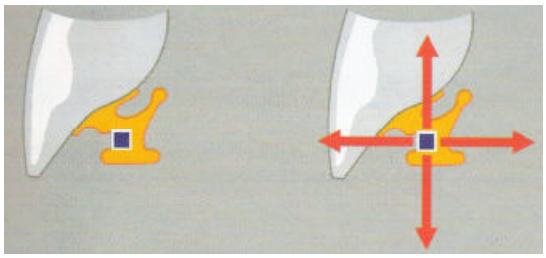

Figura 2.31-Alineamiento y Nivelación con Brackets Takemoto-Scuzzo.

En control de las rotaciones es mayor cuanto mayor sea el ancho gingivo-oclusal del bracket (Figura 2.32).

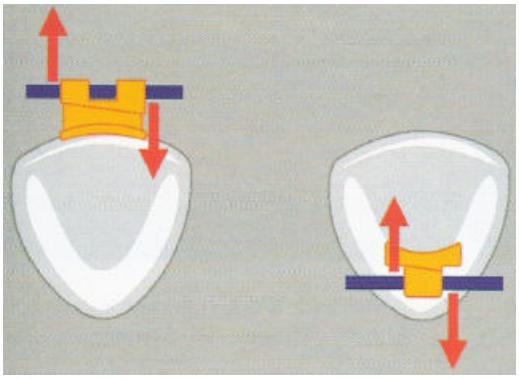

Figura 2.32-Control de Rotación con Brackets Vestibulares y Linguales.

Los brackets con slot horizontal tienen un mejor control de la inclinación que los brackets con slot vertical (Figura 2.33).

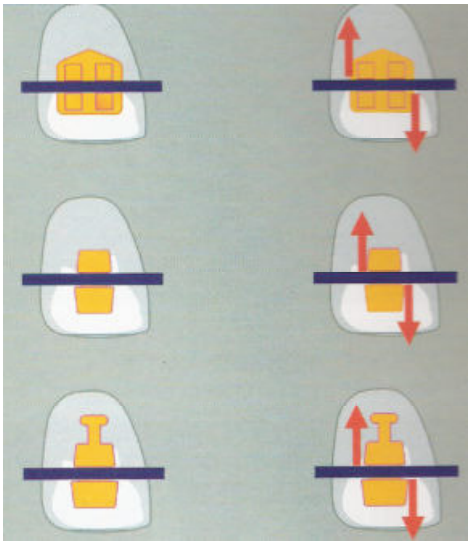

Figura 2.33-Control de Inclinación con Brackets Gemelos,Simples y Linguales.

La presión que ejercen los arcos sobre los dientes es mayor en Técnica Lingual que en vestibular para un mismo tipo de alambre . Esto es debido a la diferencia entre la distancia interbrackets, sobre todo en el sector anterior (Figura 2.34).

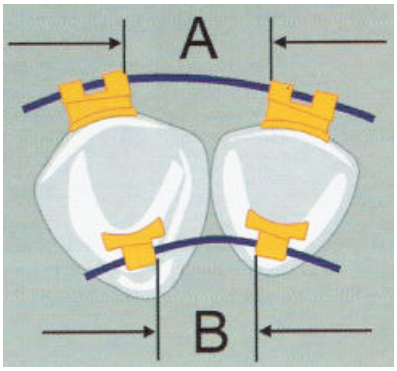

Figura 2.34-Distancia inter-brackets con Tecnica Vesti-bular y Lingual.

2.6 ALAMBRES 0RTODÓNCICOS.

KURZ (1) (1982), hace alusión a las tendencias inherentes a este Aparato Lingual, por ejemplo a expandir el ancho de la arcada (Bowing Transversal), si no se tiene un adecuado control de la dimensión transversal. Cierto grado de la apertura de la mordida ocurre rápidamente con el significativo cambio del plano mandibular.

SCHOLZ (1) (1982) & LIMA (51) (2002), comentan claramente que la Ortodoncia Lingual no progresaría sin el desarrollo y la aplicación de arcos con mayor resilencia. Teniendo en cuenta el pequeño radio de la arcada lingual y la poca distancia interbracket, estos arcos acompañarán pues al control del torque y la giroversión. El arco ideal toma el aspecto de hongo (Mushroom Arch) debido a la gran constricción transversal que existe entre la superficie lingual de canino a premolar. Se confeccionará por lo tanto dobleces de primer orden (In-set) entre caninos y premolares, y entre premolares y molares.

2.6.1 ARCOS.

A los Alambres Ortodóncicos en esta Técnica Lingual los podemos clasificar por su forma:

FORMA ESTANDAR.- Están preformados con la curvatura lingual, pero sin dobleces (in-set) en distal de caninos. Los encontramos en un solo tamaño para ambas arcadas. Entre estos tenemos al Respond (trenzado redondo), D-Rect. (trenzado rectangular) y el TMA (Titanio-Molibdeno). No sirven para establecer la forma de la arcada. Algunos arcos de acero se presentan de esta forma, los cuales los podemos utilizar para establecer la forma de la arcada, incorporando pues, los respectivos in-set (figura 2.35)

FORMA NITI.- Tienen forma de Hongo (Mushroom) o Arco de Trabajo. Entre estos tenemos al arco de Niti (Niquel –Titanio) y al Niti-Copper (Niquel-Titanio-Cobre). No se pueden hacer ansas en la zona incisivo-canino, a no ser que disponga de suficiente alambre entre los in-sets (Figura 2.36).



Figura 2.35-Forma Estandar.



Figura 2.36-Mushroom Arch.

También pueden ser clasificados por su estructura:

ALAMBRE RESPOND.- Es un arco trenzado, en forma Standard, para el maxilar superior e inferior. Lo encontramos en medidas .0155” y .0175”. Las fuerzas de carga y de descarga son muy ligeras, presentando también poca resistencia a la deformación permanente.

Está indicado en el inicio de la fase de alineamiento y nivelación. Es ideal en pacientes con problemas periodontales o baja tolerancia al dolor.

ALAMBRE D-RECT.- También tiene forma estándar. Posee 8 hilos de acero y es parecido al Respond pero hace una fuerza un poco mayor. Sus dimensiones son 0.016" X 0.025". Este indicado cuando existe la necesidad de iniciar el tratamiento con control del torque y fuerzas leves simultáneamente.

ALAMBRE TMA.- Se presenta en forma estándar; puede tener sección redonda, cuadrada o rectangular, en las siguientes medidas: 0.016"; 0.0175" X 0.0175"; 0.017" X 0.025". Presenta una fuerza de carga media y una fuerza de descarga también media; se pueden formar in-sets y asas que luego presentan una resistencia a la deformación media; tiene la maleabilidad del acero y la memoria del nitinol.

Este arco es 3% más maleable que el acero y tiene buena flexibilidad. Posee una dureza intermedia entre el acero y el nitinol, de resilencia media. Es un alambre intermedio que frecuentemente es usado en casos sin extracciones. También es utilizado cuando aún tenemos algunas rotaciones, el arco está comenzando a nivelarse y, cuándo el arco de acero todavía es muy rígido para la finalización.

Utilizando los tamaños 0.016", 0.018", 0.0175" X 0.0175", 0.016" X 0.022" y 0.0175" X 0.025", es un alambre que puede ser utilizado en todos los estadios del tratamiento.

ALAMBRE DE NITI.- Es el alambre con mayor deflexión en el mercado. Es un arco de Niquel-Titanio en forma Mushroom, el cual se halla en 3 tamaños superiores e inferiores y éstas se basan en las diferentes distancias entre in-sets. La fuerza de carga y de descarga es media; también podemos conformar insets y asas simples. Debe utilizarse como referencia para escoger el tamaño ideal del arco, una fotocopia del modelo del set-up previamente confeccionado.

Se presenta en 0.016” y 0.018”. Está bien indicado para la fase de nivelamiento y alineación; controla las rotaciones aunque a veces necesite de ligaduras circunferenciales.

ALAMBRE NITI-COOPER (35 grados).- Este arco en bajas temperaturas se torna muy flexible y fácil de colocar en los slots de los brackets. Su memoria de forma y elasticidad es activada con la temperatura del cuerpo, desarrollando su forma original con una fuerza constante y suave.
Está disponible en forma mushroom en 3 tamaños superiores e inferiores, de acuerdo a la distancia entre in-sets. Lo encontramos en las medidas 0.017” X 0.017” y 0.017” X 0.025”. Este arco es más resistente a la deformación permanente y presenta mejor recuperación de su forma inicial. Demuestran una fuerza de carga menor para el mismo grado de deformación, permitiendo ligar antes los arcos de mayor sección. Presenta baja fricción para un desplazamiento leve durante la fase de alineamiento y nivelación.

FILLION (27) (1999), afirma como ventaja de este arco, el mayor doblez que se le puede hacer, simplificando la mecánica lingual, acercándonos cada vez más a la facilidad de la Ortodoncia Lingual.

WIECHMANN (81) (2001), nos indica que con un óptimo sistema de posicionamiento de brackets, la colocación de arcos súper elásticos, y un real protocolo de cementado; la Terapia Lingual puede ser incorporada exitosamente en la práctica ortodóncica.

ALAMBRE DE ACERO.- Esta disponble en forma estándar, lo encontramos en 0.014”; 0.016”; 0.018”; 0.016” X 0.016”; 0.016” X 0.022”; 0.017” X 0.025” y 0.018” X 0.025”. Estos alambres son utilizados cuando ya se completó el alineamiento y la nivelación; se corrigieron las rotaciones y se ha establecido el torque. Su uso es para cerrar espacios, y para establecer la forma de la arcada.

HONG & KOH (42) (2001), realizaron un estudio con arcos tipo Mushroom de acero 0.016" X 0.016", al cual le incorporaron una curva reversa. Los resultados mostraron que este arco es capaz de producir intrusión en los incisivos inferiores con un mínimo efecto sobre los dientes posteriores.

LIMA (51) (2002), también nos habla del alambre de Cromo-Cobalto (blue elgiloy)**;** el cual puede ser usado para el inicio del control de torque, así como el alambre TMA, pues producen fuerzas leves. Tienen la propiedad de tornarse más rígido después de recibir tratamiento térmico. Lo encontramos en el tamaño 0.016" X 0.016".

No podemos dejar de mencionar que los arcos ortodóncicos al ser ligados a los brackets producen efectos secundarios, entre los que tenemos:

EFECTO BOWING VERTICAL Y TRANSVERSAL.- En el plano vertical los arcos se curvan a concavidad oclusal; forman una curva anti spee superior y spee aumentada inferior. Para compensar este efecto se debe incorporar en el arco una curva vertical contraria, es decir spee aumentada superior y anti spee inferior; con una profundidad aproximada de 4 a 6mm.
En el plano transversal los arcos se curvan a concavidad lingual. Este efecto se compensa con una curva transversal hacia adentro; siendo la profundidad de esta curva de compensación de 4 a 6 mm (Figura 2.37 y 2.38).

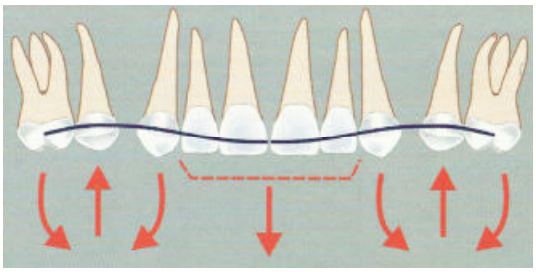

Figura 2.37-Bowing Vertical.

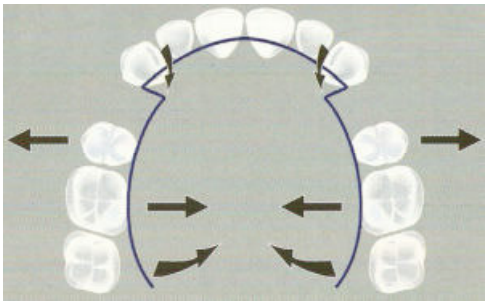

Figura 2.38- Bowing Transversal.

EFECTO SLIDING.- Se manifiesta en los arcos ligados, existiendo la tendencia a deslizarse hacia mesial. Esto se compensa evitando dicho deslizamiento, incorporando a los arcos omegas o hooks ligados al molar, cinchando el arco por distal del tubo molar y amarrando en "8" el sector anterior de canino a canino (Figura 2.39).

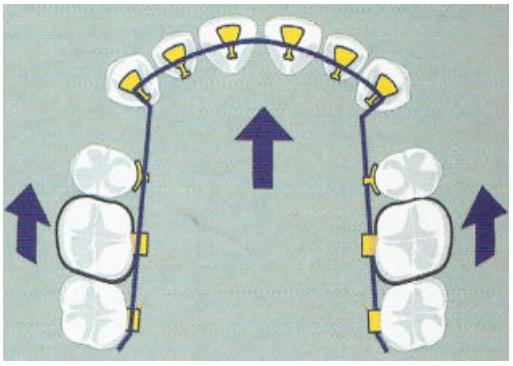

Figura 2.39-Efecto Sliding.

EFECTO ROLLING.- Los arcos ligados tienden a deslizarse lateralmente hacia uno de los lados; provocando lesión de tejidos blandos, descontrol de la posición del molar en el lado contrario al deslizamiento y asimetrías. Este efecto lo podemos compensar incorporando in-sets distocaninos unidos a los brackets caninos y también cinchando el arco a nivel molar (Figura 2.40).

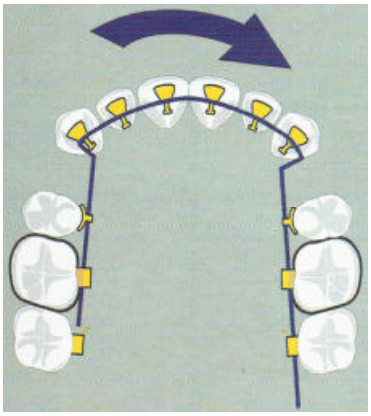

Figura 2.40-Efecto Rolling.

2.6.2 LIGADURAS.

ECHARRI (19,20) (2001), nos explica que la configuración especial de los brackest linguales, hace necesario realizar algunos tipos de ligaduras especiales. Entre estas podemos destacar:

LIGADURA METÁLICA SIMPLE.- Asegura un total encaje del arco cuando este tiende a salir del slot del bracket; reduce la fricción del bracket en mecánicas de deslizamento, y es utilizado en dientes posteriores.

LIGADURA ELÁSTICA SIMPLE.- Es utilizada en dientes anteriores y posteriores; no aseguran un total encaje del alambre en el slot del bracket.

LIGADURA ELÁSTICA DOBLE (Double-Over Tie).- Es utilizada en dientes anteriores; asegura un total encaje del alambre en el slot del bracket, permitiendo el control del torque. Es fundamental en la corrección de las rotaciones dentarias (Figura 2.41).

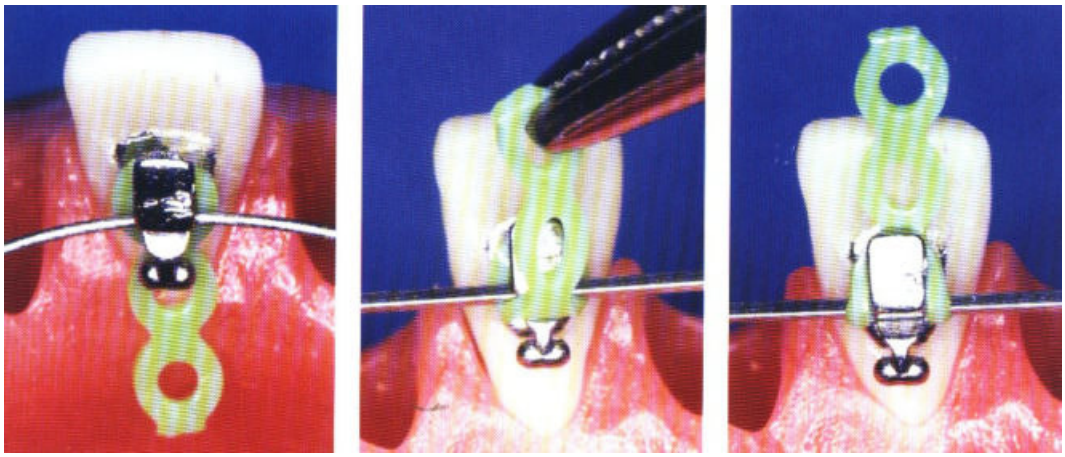

Figura 2.41-Colocación de la Ligadura Elástica Doble (double-over tie).

LIGADURA METÁLICA DOBLE (Double –Over Tie).- Es igual a la anterior pero hecha con una ligadura metálica preformada. Es más difícil de realizar pero asegura mejor la posición del arco. Reduce la fricción del bracket en mecánicas de deslizamiento. Es utilizada en los dientes anteriores.

LIGADURA ELÁSTICA DE ROTACIÓN (Circunferencial de Scott).- Es utilizada para la corrección de rotaciones dentarias individuales. Los brackets inferiores anteriores son muy pequeños y causan dificultad en la corrección de las giroversiones; esta ligadura es de mucha utilidad en estos casos. La cadena elástica contínua debe ser transparente para que no aparezca en la cara vestibular del diente (Figura 2.42).

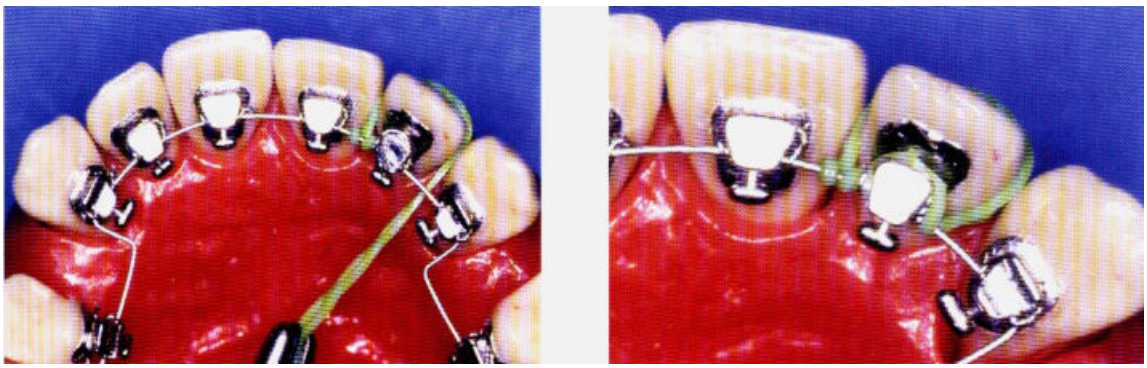

Figura 2.42-Colocación de la Ligadura Circunferencial de Smith o Scott.

VAN HEERDEN & ROUX (78)(1991), describe un simple método para desrrotar un diente utilizando un arco palatino o lingual fijo en conjunto con un amarre tipo Scott , comúnmente utilizado en Ortodoncia Lingual (Figura 2.43).

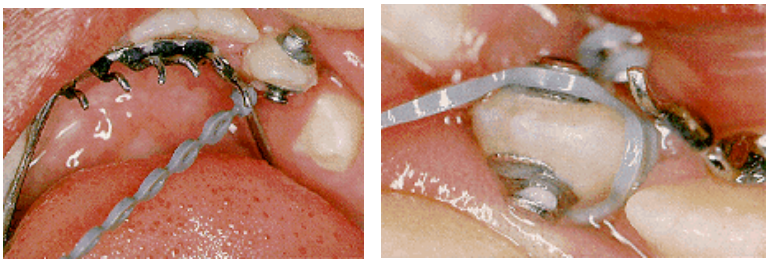

Figura 2.43-Desrotación de canino con amarre tipo Scott.

LIGADURA METÁLICA EN OCHO.- Es utilizada debajo del arco para mantener el cierre de espacio. En mecánica de distalizacion son utilizadas para unir:
Los dientes posteriores de anclaje en la distalización.
Los incisivos durante la distalización de caninos.
Los dientes anteriores en la retracción en masa.

ELÁSTICOS DE CADENA CONTINUA.- Son utilizados en el cierre de espacios, retracción de caninos y como auxiliar en la corrección de giroversiones.

2.7 TÉCNICAS DE LABORATORIO Y CEMENTADO DE LA APARATOLOGÍA LINGUAL.

TÉCNICAS DE LABORATORIO.

Podemos clasificar las técnicas de laboratorio para el posicionamiento de brackets linguales en aquellas que utilizan set-up de modelos y las que no utilizan este recurso.

SISTEMA CLASS.

La Task Force en 1984 basados en las ideas de NEWHEART & THOMAS (76) (1979), elaboraron un procedimiento de laboratorio llamado SISTEMA CLASS (Custom Lingual Appliance Set-up Service), lo cual significa servicio de montaje individualizado de brackets linguales. Este sistema consiste en la confección de modelos set-up (Figura 2.44, 2.45 y 2.46). Estos modelos se montan en un articulador y se realiza la corrección de la maloclusión por medio de un VTO oclusal, obteniéndose una oclusión fisiológica (Figura 2.47 y 2.48). Luego se diseña un arco ideal lingual, o se utilizan instrumentos de laboratorio de precisión para posicionar los brackets al modelo (OPI: Indicador del plano oclusal del articulador SAM).
Posicionando el arco ideal o el instrumento con los brackets sobre el modelo, se adaptan los brackets a los dientes, rellenando los vacíos entre la base de

bracket y el diente (espacios llamados gaps) con composite; obteniendo de esta manera una base personalizada al bracket (Figura 2.49).

Luego se retira el arco o el instrumento y los brackets se cementan en boca con cubetas individuales diente por diente. También se pueden trasferir los brackets al modelo inicial para la futura confección de la cubeta de cementado indirecto (Figura 2.50).

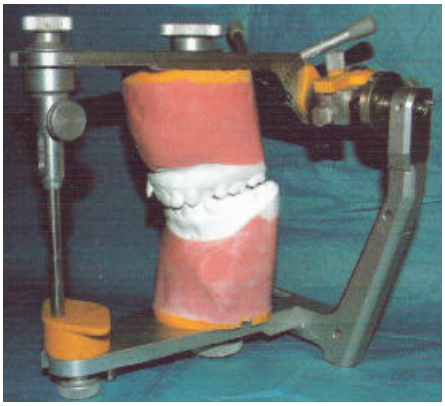

Figura 2.44-Modelos montados en el Articulador SAM.



Figura 2.45-Duplicado del modelo para la confección del Set-Up.



Figura 2.46-Modelos Set-Up remontados en el Articulador.

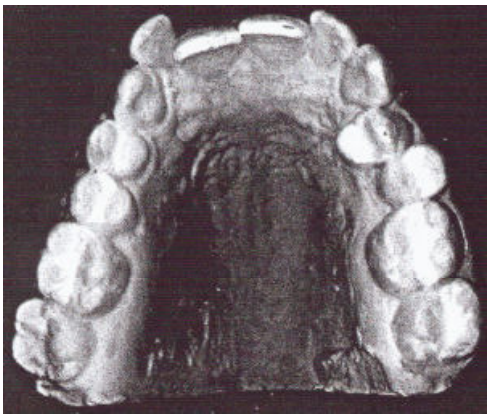

Figura 2.47-Fotocopia Oclusal del modelo para el Arco Ideal.



Figura 2.48-Corrección de la Maloclusión por el VTO Oclusal.



Figura 2.49-Arco Ideal con los brackets sobre el modelo.



Figura 2.50-Confección de Cubetas Individuales.

ECHARRI (17) (1997), afirma que este sistema permite comprobar en el articulador las fases excursivas e incluir su corrección en el plan de tratamiento y sirve para cualquier tipo de brackets, también vestibulares.

SISTEMA TARG Unit.

Este sistema fue diseñado en 1981, también por la Task Force y Ormco, con aportes directos de SCHOLZ & SWARTZ (66) (1982).

El TARG Unit (Torque Angulation Referente Guide) es un instrumento de precisión para la colocación de brackets linguales directamente sobre el modelo original. Es una guía de referencia de torque y angulación.
Este instrumento tiene dentro de su composición un soporte para modelos, una base con un brazo vertical y otro brazo articulado horizontal y vertical para sujetar la pinza de brackets, una torre vestibular que sujeta los posicionadores y que se puede orientar para modificar el torque como la angulación; y por último un juego de posicionadores con la prescripción de cada diente (Figura 2.51).

FILLION (13) (1991), modificó este sistema adicionando el AME (Medidor de espesores dentarios), resultando de esto el TARG Unit 2. Este AME es un pie de rey modificado para sujetar el bracket. También diseñó un programa informático para el diseño de los arcos linguales llamado DALI. Se le agregó también un medidor de altura al brazo vertical, llamándose finalmente el sistema TARG PRO (Targ Profesional) (Figura 2.52).

El procedimiento TARG Unit comienza con la obtención de los modelos de estudio originales secos y recortados; se trazan los ejes axiales de las caras vestibulares y se aisla con separador de yeso. En la torre vestibular se fijará el posicionador que tiene información de altura, torque e inclinación, del diente que estamos trabajando. Se fija el bracket en el AME y se mide la distancia desde la cara vestibular del diente hasta el fondo del slot del bracket. Se comienza por el canino , para determinar cual es la mayor distancia slot-diente y finalmente se cementa el bracket al diente, realizando una base adaptada de composite. La altura recomendada para cementar los brackets linguales es 1.2 mm. del plano de mordida al borde incisal; y la distancia de la rampa extendida al borde incisal es de 2mm. A continuación se confecciona la cubeta de transferencia, de preferencia de silicona transparente para poder fotopolimerizar.



Figura 2.51-Aparato TARG Unit.



Figura 2.52-TARG RPO

THE MUSHROOM BRACKET POSITIONER.

KYUNG (48) (1986), confeccionó el IIBT (Individual Indirect Bonding Technique), el cual consta básicamente de tres pasos:

Se realiza el montaje de los modelos Set-up en el articulador, para su corrección y sobre corrección respectiva. Luego viene el posicionamiento de los brackets en el modelo corregido, con la Mushroom Bracket Positioner; para finalmente llegar a la realización de cubetas individuales flexibles (Figura 2.53).



Figura2.53- Mushroom Bracket Positioner

SLOT MACHINE.

CREEKMORE (10) (1993), diseñó un instrumento de precisión para el posicionamiento de brackets linguales o vestibulares, directamente sobre el modelo original, pudiéndose modificar cualquiera de los parámetros de los brackets de acuerdo a cada caso. Inicialmente fue diseñado para brackets linguales con slot vertical, pero ECHARRI ha diseñado accesorios para la utilización de brackets linguales de slot horizontal (Figura 2.54).

El Slot Machine es un instrumento que mantiene fijo el plano por donde pasa el arco o la Línea de Andrews y posiciona los brackets sobre el modelo, de manera que al estar ligados éstos a un arco ideal, los dientes se encontrarán también en la posición ideal.

El procedimiento consiste en posicionar tridimensionalmente los dientes y luego aproximar el bracket al diente, lo más cercano, orientando el slot con respecto al plano de Andrews y adaptar la base del bracket al diente con un poco de resina. Así se consigue una base hecha a la medida para cada bracket, la cual se adapta al diente y orienta el slot con la prescripción indicada (Figura 2.55).



Figura 2.54- Aparato Slot Machine

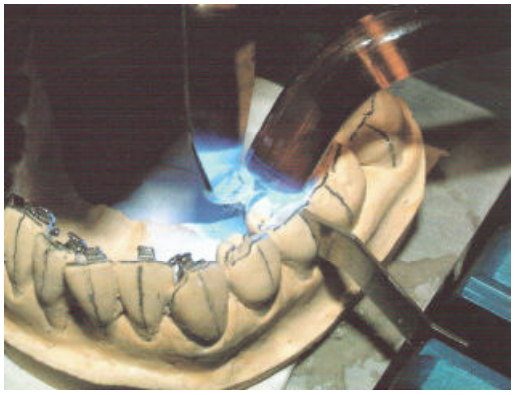

Figura 2.55-Cementado de brackets al modelo con la Slot Machine

ECHARRI & BACA (16,24) (1998,2001), afirman que luego de colocados los brackets con los datos obtenidos del Slot Machine, con la fotocopia oclusal de estos modelos obtenidos y el plan de tratamiento, se puede establecer la forma ideal de 2 arcos para Ortodoncia Lingual: Arco de Trabajo (fases inicial e intermedia) y Arco de Terminación. Se confeccionaría así el diseño de la plantilla individualizada.

Afirman también que a través de 10 años en la utilización del Slot Machine y la comparación con otros métodos de fijación de brackets al modelo, creemos que la exactitud es óptima y permite llegar a la excelencia en la terminación de los casos.

HIRO TECHNIQUE.

HIRO (39) (1998), propone un sistema de cubetas individuales unidentales para la transferencia de los brackets linguales desde el modelo hasta la boca. Este sistema se llama RCIBS- Resin Core Individual Bonding System. El Dr. Hiro encontró los siguientes problemas al cementado indirecto con cubetas termoplásticas o de Siliconas:

-La flexibilidad de las cubetas tienden a deformarlas.

-En la técnica CLASS, se puede transferir mal los brackets del modelo corregido (set-up) al modelo de la maloclusión.

-Errores en el cementado, obligan a realizar dobleces en la terminación.

-Es difícil controlar el “flash-paste” (resina de cementación) que irrita la gíngiva con las cubetas termoplásticas o de silicona.

-El flash-paste es muy difícil de removerlo e incomoda al paciente.

-Las cubetas al guardarse hasta el final de tratamiento, como la silicona, pueden perder estabilidad dimensional.

-El recementado es difícil recortando minicubetas de silicona.

-No se pueden mover los dientes desde la impresión exacta hasta el cementado.

El Dr. Hiro propone como ventajas de esta técnica:

-Es simple en la clínica (retiro de la cubeta) y en el laboratorio (se omiten pasos del CLASS) (Figura 2.56 al 2.77).

-No se deforman.

-No existe la necesidad de guadar las minicubetas, porque se recementan por ajuste directo. Si se guardan estas minicubetas, por ser de resina tienen mayor estabilidad dimensional que las minicubetas de silicona.

-Se pueden hacer movimientos desde la impresión hasta el cementado, porque su ajuste es individual.

-No es necesario el uso de máquinas al vacio

-El Flash-paste se puede remover antes de polimerizar el cemento.

-Fácil repegado de brackets (Figura 2.78 al 2.83).

PASOS DE LA TÉCNICA HIRO:

-Confección del set-up de modelos montados en el articulador.

-Confección del arco ideal y ligado de los brackets al arco (paso similar al Class System).

-Aplicación de aislante al modelo y adaptación del arco al modelo, colocando puntos de apoyo con cera amarilla en el sector posterior, en distal de la segunda molar y si es necesario también en el sector anterior.

-Confección de las RCIBS (cubetas individuales) usando un cemento “Ultra band-looK”, y recortarlo adecuadamente.

-Comprobación del ajuste en el modelo de maloclusión por las rotaciones o apiñamiento.

-Cementado uno a uno en los brackets, en boca, eliminando el Flash-paste con cemento polimerizado y gravando las superficies dentarias adecuadamente.

-Remoción de la minicubeta rígida con la pieza de alta velocidad, sin alterar la anatomía del bracket.

-Comprobación de los excesos de adhesivos.

-Colocación del arco inicial.

LEW (50) (1993), afirma que tomando una fotocopia del modelo set-up, podemos empezar a confeccionar los arcos iniciales en la Técnica Lingual. Estos se procederá antes del cementado de los brackets y nos ahorrará tiempo de tratamiento sobre todo durante la confección del offset de canino-premolar

LOIDL (53) (2005), refiere que en comparación con otros sistemas de posicionamiento de los brackets linguales, el sistema individualizado de HIRO se puede utilizar de una manera muy sencilla en cualquier laboratorio sin necesidad de un equipamiento especial o instrumental costoso. La precisión y exactitud del sistema se asegura con la definición de la posición ideal del diente en el modelo set-up. El objetivo del tratamiento se fija desde el mismo inicio del tratamiento.



Figura 2.56-Set-Up de modelos



Figura 2.57-Confección del Arco Ideal y ligado de brackets

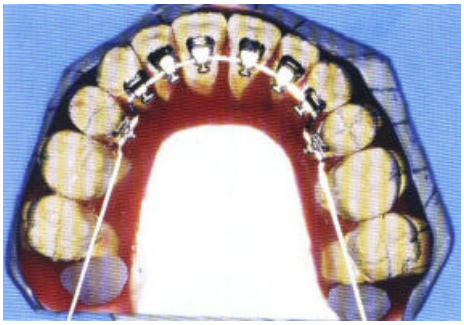

Figura 2.58-Adaptación del arco al modelo. Ver apoyo posterior.

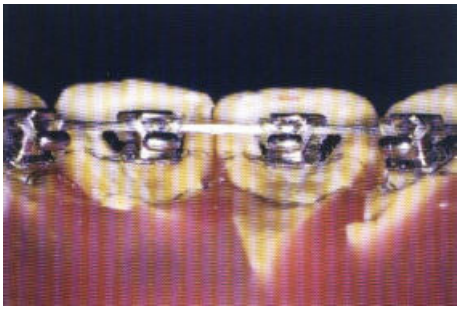

Figura 2.59-Adaptación del arco en el sector anterior.



Figura 2.60-Aislamiento del modelo.



Figura 2.61-Tipo de resina útil para las cubetas individuales.



Figura 2.62-Confección de cubetas individuales.



Figura 2.63-Polimerización de las cubetas.

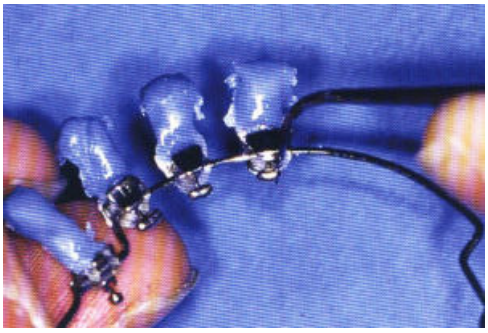

Figura 2.64-Remoción de los brackets con las cubetas de resina.



Figura 2.65-Tipo de resina útil para el cementado de brackets.



Figura 2.66-Colocación del adhesivo.

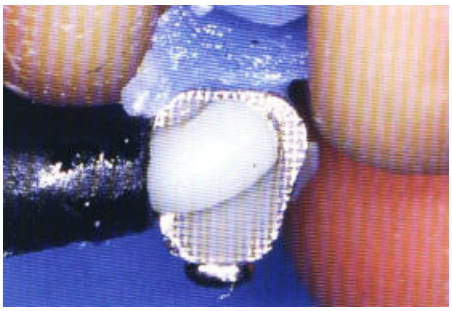

Figura 2.67-Aplicación del compósite

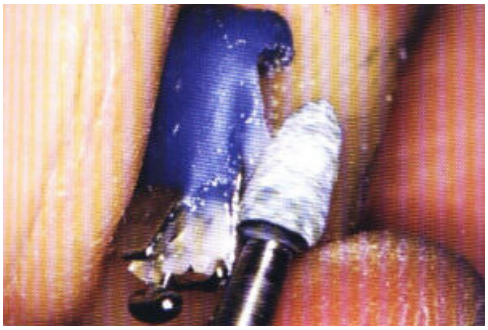

Figura 2.68-Remoción de sobre-extensión de la cubeta.

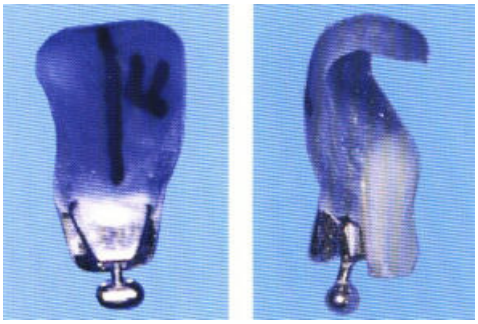

Figura 2.69-Cubeta individual lista para cementado en modelo.

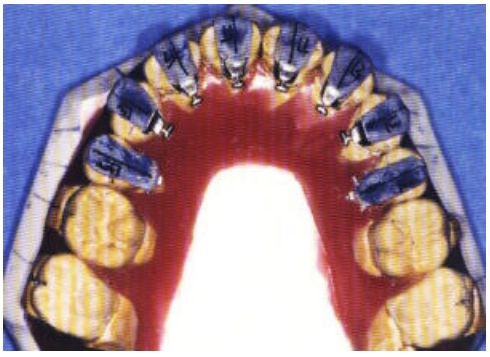

Figura 2.70-Brackets cementados en modelo. Notar el trazado del eje axial y numero de cada diente.

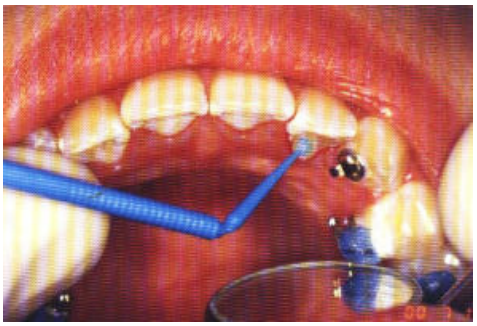

Figura 2.71- Preparación de cara lingual para cementación final con resina de baja viscosidad.

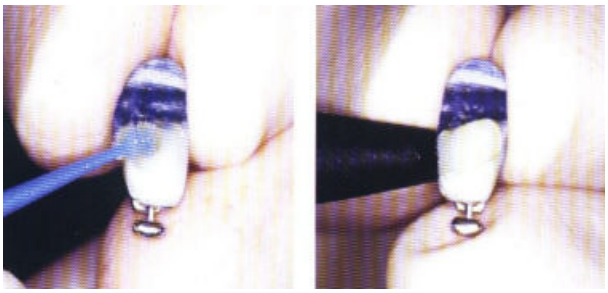

Figura 2.72- Aplicación de primer y resina al bracket.



Figura 2.73-Colocación de cubeta individual

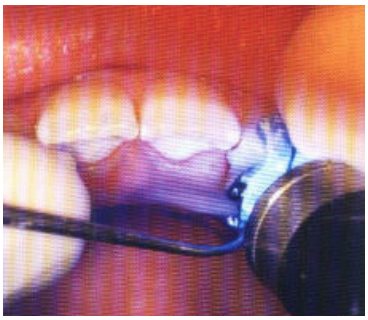

Figura 2.74-Fotocurado de resina de baja viscosidad.



Figura 2.75-Cementación completada.

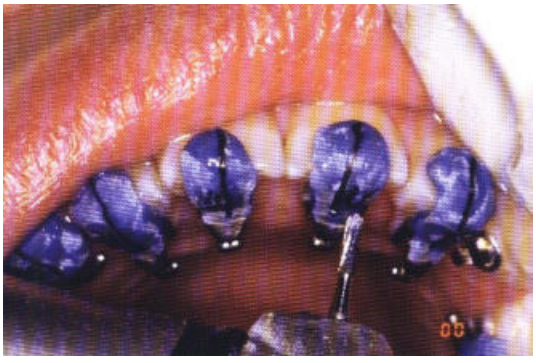

Figura 2.76-Remoción de la cubeta individual con la pieza de alta.

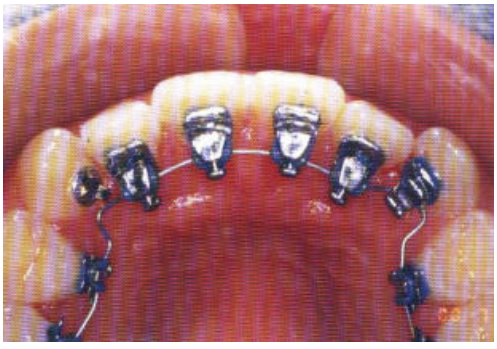

Figura 2.77-Brackets Linguales cementados con el Arco Inicial.

RECEMENTADO DEL BRACKET.



Figura 2.78-Arco Inicial adaptado al modelo y colocación de resina en zona posterior.



Figura 2.79-Fotocurado de resina que fija el arco al modelo.



Figura 2.80- Arco Ideal con los puentes estabilizadores.

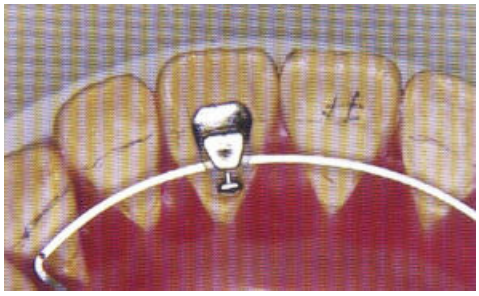

Figura 2.81-Posicionamiento del nuevo bracket adaptado al arco.

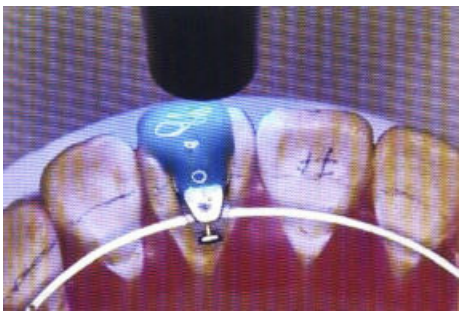

Figura 2.82-Confección de la nueva cubeta individual



Figura 2.83- Cubeta individual lista para el repegado del bracket.

LINGUAL BRACKET JIG (SILAM).

La Dra. GERON (31) (1999), propuso un sistema que puede ser utilizado tanto para cementado directo como indirecto de los brackets linguales. Se puede cementar los brackets en el modelo y luego hacer una cubeta de transferencia.

El sistema consta de 6 posicionadores, uno para cada incisivo y canino superior y una regla milimetrada medidora. Para los dientes posteriores tiene un posicionador universal. Cada posicionador tiene un brazo lingual y vestibular. El primero sujeta al bracket por el slot y se puede deslizar en sentido buco-lingual. El segundo tiene un tope incisal como medidor de altura y se apoya en vestibular con una determinada prescripción (Figura 2.84 y 2.85).

Esta prescripción presenta un extra torque para compensar la pérdida de torque durante el tratamiento.

Se comienza por uno de los caninos por ser los dientes de mayor espesor vestíbulo lingual. Se ubica el posicionador con el bracket para medir espesor buco-lingual del canino. Se mide el in-out en la regla medidora y se mide la altura. Antes de cementar el bracket, se mide el diente canino contralateral siguiendo el mismo procedimiento. Luego se fijan todos los posicionadotes con la misma altura e in-out y se cementan todos los brackets de canino a canino. Los brackets pueden ser recementados en boca con el jig (Figura 2.86 y 2.87).



Figura 2.84- Sistema Silam.



Figura 2.85-Posicionador Silam.

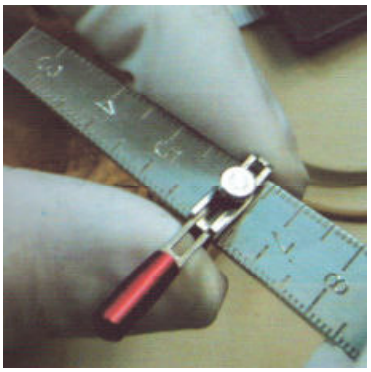

Figura 2.86-Medida del espesor vestíbulo-lingual



Figura 2.87-Fijación de brackets a la misma altura e in-out.

SISTEMA KISS.

KIM (43) (2000), desarrolló el Sistema Coreano de Montaje para Cementado Indirecto (Korean Indirect bonding Set-up System). El autor afirma que el posicionamiento ideal de los brackets linguales depende de: modelos set-up ideales, posicionamiento ideal de los brackets en los modelos set-up y una trasferencia precisa de los brackets hasta los dientes del paciente. Los componentes de estos sistemas son: El set-up Model Checker, el Bracket Positioner (Figura 2.88) y el CRC Ready-made Core.

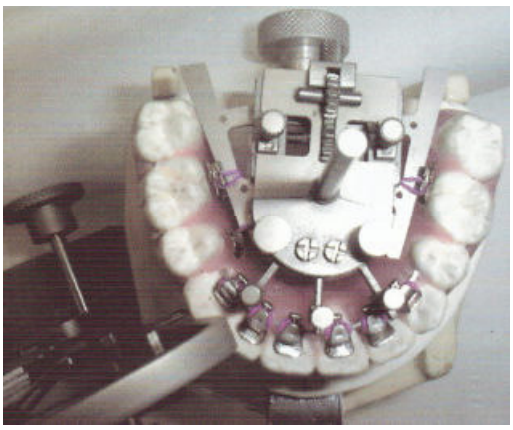

Figura 2.88- Bracket Positioner

SISTEMA TOP-TRANSFER OPTIMISED POSITIONING.

WIECHMANN (80) (2000), propone la filosofía ECO-Lingual Therapy, de la cual el Sistema TOP forma parte. Es un sistema optimizado de posicionamiento de brackets y transferencia de los mismos utilizando la TARG Unit PRO. Se utiliza un scanner 3-D (GOM). Mediante el scanner se obtiene un modelo virtual tridimensional; con un programa CAD-CAM se diseñan las bases de los brackets Wiechmann, las cuales se adaptan perfectamente a toda la cara lingual de los dientes. Una vez creado la base del bracket, el programa dispone de modelos virtuales de brackets y tubos que se adhieren a la base con la prescripción indicada.

El ordenador convierte los brackets virtuales en brackets reales en el material Degunorm, con una máquina llamada Rapad Prototyping.

PROGRAMA DALI (Diseño Computarizado de Arco Lingual).

LIMA (51) (2002), nos habla sobre el programa DALI. Con la ayuda de un computador y con las medidas de las espesuras de los dientes con sus respectivos brackets, es posible idealizar un arco lingual.

Una gran ventaja del sistema es el doblez de primer orden en la región de caninos. Este quedará en el lugar correcto desde el inicio del tratamiento

BRACKETRON.

FONTENELLE (13) (2003), diseñó un instrumento de precisión para el posicionamiento de brackets linguales en el laboratorio. Este aparato posee una interfase para ordenador y un programa que controla todos sus movimientos. Contiene además una base de datos con las posiciones de cada bracket que posiciona y puede reproducirlas , haciéndolo útil para el recementado.

Contiene además un pie de rey electrónico adaptado para la medición de la altura de modelos conectado con el ordenador.

RAY SET.

El aparato Ray Set (73) (2003), es una evolución al sistema indirecto del cementado de brackets. Este sistema toma cada diente como una unidad, lo aísla de la arcada y lo coloca en el centro de un control de sistema tridimensional (Goniómetro) en el cual los valores de rotación, inclinación y torque son determinados.

ORTHOSOFT PERSONALIZED PRESCRIPCION (OOP).

OJEDA (13) (2003), creó un programa para facilitar al ortodoncista el cálculo para la prescripción (torque y angulación), tanto para la técnica lingual y vestibular. Aquí se tiene en cuentas varias variables como: valoración esquelética, neuromuscular, biomecánica, periodontal y dental. También el diseño de la forma de arcada de cada uno de los pacientes.

BENDING ART SYSTEM (Sistema de Dobles de Alambres).

Este sistema fue idealizado en la Universidad de Kiel. Este sistema de dobleces individualizados de alambres, respeta todos los dobleces de primer, segundo y tercer orden. Alambres de Acero y TMA son posibles de ser doblados perfectamente a través de este sistema. Esta formado por una cámara intraoral, un programa de computador y una unidad de doblado de alambres. Una foto oclusal es tomada así como otras medidas que van a permitir el cálculo de la posición tridimensional de los brackets. Es un método caro, sin embargo muy preciso.

TAKEMOTO & SCUZZO (73) (2003), consideran que actualmente el amplio uso de la Técnica Edgewise o Arco Recto, hace imperativo que los brackets sean posicionados con el 100% de exactitud, de esta forma se podrá aprovechar el mayor potencial de estos aparatos.

CEMENTADO DE LA APARATOLOGÍA LINGUAL.

En Ortodoncia Lingual el cementado de los brackets puede ser tanto en forma directa como indirecta.

DIAMOND (11,12) (1983,1984), afirma, que ya a estas alturas, en Ortodoncia Llingual, la adaptación del brackets predeterminado por fórmulas, puede no ser siempre viable. Se debe depender de la experiencia y criterio del ortodoncista para finalmente determinar el torque, la inclinación y el in-out.

También refiere que el pegado directo en Ortodoncia Lingual requiere de secado y un campo operatorio aislado. La lengua del paciente, la saliva y la masticación tienden hacer el pegado directo una experiencia estresante, dificultosa y larga. Propone por lo tanto el uso del Peri-Reflector, el cual es una combinación de espejo, retractor de la lengua y suctor de saliva, lo cual simplificaría este procedimiento (Figura 2.89 y 2.90).

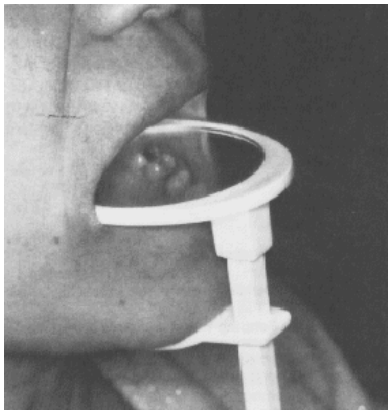

Figura 2.89-Peri-Reflector

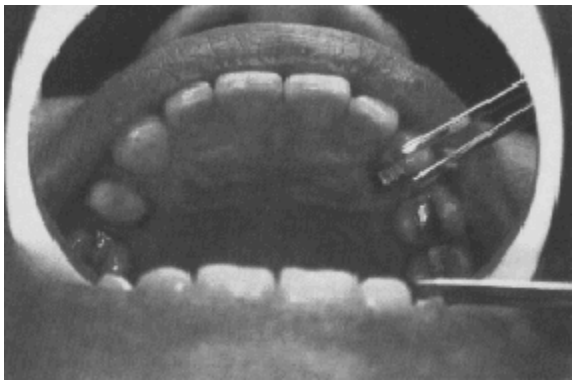

Figura 2.90- Vista oclusal con el Peri-Reflector.

Como un ejemplo de cementado directo tenemos al propuesto por la Dra. GERON (31, 32,33) (1999, 2001,2002). Muchos clínicos refieren con respecto a este cementado:

- Se debe trabajar con visión indirecta
- La anatomía irregular de la cara lingual de los dientes impide el correcto asentamiento de las bases de los brackets sobre los dientes.
- La limitación de la apertura bucal de algunos pacientes e hipermovilidad lingual, dificulta tal cementado.
- Dificultad para el aislamiento del campo.
- Diferentes espesores buco-linguales de los dientes, obliga a realizar dobleces de compensación.
- La gran variabilidad de la forma de la cara lingual, provoca grandes variaciones en las prescripciones del torque y rotación de los brackets cementados directamente, afectando esto la posición radicular y la nivelación.

OLMOS & VICTORIA & MONTESINOS (58) (2002), tras un estudio anatómico topográfico de las superficies linguales de los dientes permanentes, determinaron cual es la mejor área y mejor ubicación para el cementado de brackets en las superficies linguales, por presentar menos irregularidades. La mejor área para el cementado en dirección mesiodistal en todos los dientes es el centro del diente, y la mejor área de cementado en altura o dirección gingivooclusal dependerá de la anatomía de cada diente.

ECHARRI (13) (2003), afirma que es imprescindible posicionar los brackets linguales sobre modelos de yeso muy exactos, obteniéndose éstos a través de impresiones de alta calidad. Estas pueden ser hechas con cubetas individuales y tomadas con siliconas de impresión.
Para realizar el cementado indirecto se comienza pincelando el modelo con separador de yeso. Los brackets deben ser siempre arenados (oxido de aluminio de 50 micrones) en su rejilla antes de cementarlo en el modelo. Luego estos brackets son cementados al modelo con una resina fotocurable.

Después del cementado de todos los brackets al modelo, se acostumbra hacer una copia oclusal del modelo con los brackets cementados, esto es para hacer el diseño del arco, teniendo en cuenta también los valores del laboratorio.

Para trasladar los brackets de los modelos a la boca del paciente, nos valemos de las **Cubetas de Transferencia**. Estas pueden ser de distintos materiales, entre ellos tenemos:

1) SILICONA OPACA.- Se cubre todos los brackets con silicona liviana (puede ser Xantropen azul o verde de Bayer). A continuación se completa la cubeta con silicona pesada (Optosil- Bayer). Se recorta a nivel de cuellos; endurecida la silicona se sumerge el modelo en agua fría durante aproximadamente 15 segundos para que los brackets se despegen del modelo. Se secciona la cubeta en 3 partes para poder retirarlo con mayor facilidad (Figura 2.91).

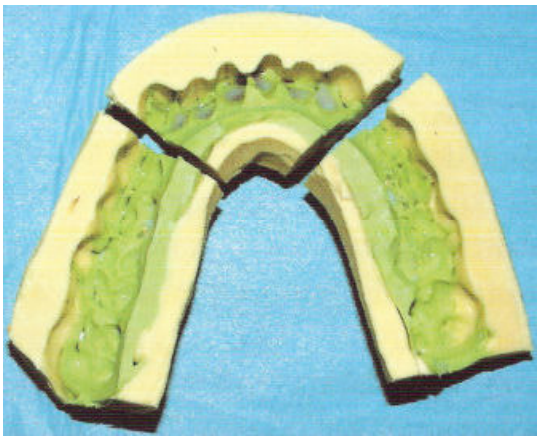

Figura 2.91- Cubeta de Transferencia con Silicona Opaca. Nótese los brackets en el sector anterior.

2) SILICONA TRANSPARENTE.- Es la cubeta ideal si se utiliza un cemento fotopolimerizable. La silicona es de una sola consistencia, y se debe aplicar con una pistola dosificadora (Figura 2.92).



Figura 2.92-Silicona Transparente.

3) TERMOPLÁSTICA.- Facilita el retiro y permite utilizar cementos fotopolimerizables. Es sistema es conocido como two-trays. Se debe utilizar una máquina de vacío. Se cementan los brackets al modelo. Se confecciona una cubeta de Copiplast de 0.5 mm., ésta se recorta y luego se confecciona la segunda cubeta Bioplast de 2mm. por encima de la anterior. Esta será recortada a nivel del margen gingival (Figura 2.93).



Figura 2.93-Cubeta
Termoplástica recortada.

4) CUBETAS INDIVIDUALES UNIDENTALES, las cuales están por ejemplo en las técnicas: Hiro, Class, y Kiss System.

No se debe realizar ningún cambio a nivel dentario, en el tiempo entre la impresión y el cementado. Se debe tener en cuenta no realizar exodoncias, stripping, destartraje, separaciones para bandas, cementado de bandas, ni la colocación de aparatos activos. Esto es necesario para el normal adaptado de la cubeta de transferencia.

VALDERATO (77) (2001), nos confirma que llegan materiales nuevos de cementado al mercado todos los días, facilitando la vida del profesional y llevando a la Ortodoncia Lingual a desenvolverse cada vez con mayor facilidad.

BANDAS EN TÉCNICA LINGUAL.

ECHARRI (13) (2003), afirma que el uso de bandas en ortodoncia lingual, esta indicado cuando se ha programado el uso de elementos auxiliares como: Barras Transpalatinas, Péndulos, Disyuntores, etc. En el laboratorio se adapta una banda; se posiciona el tubo molar en la banda utilizando el Slot Machine. Las bandas se deben cementar después del cementado de brackets, para que los separadores no modifiquen la posición de los dientes impidiendo el adaptado de la cubeta de transferencia.

2.8 TRATAMIENTO SIN EXTRACCIONES.

KURZ & GORMAN (46) (1983), afirman que la Ortodoncia Lingual debería ser aplicada en forma progresiva y conservadora. Se debe ir de casos simples a los más complejos.

LITTLE & GIANNELLY (37) (1989), concluyen que para la selección de un tratamiento no extractivo, se deben tener en cuenta aspectos como la estabilidad de resultados, la salud periodontal y un eventual cambio en la relación transversal de las arcadas.

ECHARRI (21,22) (2000), propone alternativas de tratamiento con la Ortodoncia Lingual en casos en los cuales las extracciones no estén indicadas, siendo éstas: protusión, expansión o disyunción; distalización y stripping. Afirma también que la protusión y expansión darán un aspecto más juvenil al paciente.

SCUZZO & TAKEMOTO (73) (2003), consideran que el tratamiento sin extracción es uno de los más controversiales aspectos de la ortodoncia moderna. Los tratamientos más indicados para la técnica lingual son aquellos que no incluyan las extracciones, ya que los pacientes en su mayoría son adultos y los tratamientos más favorables son los realizados con movimientos dentales de menor amplitud.

REISMAN (63) (2003), afirma que si el caso no precisa de extracciones dentales, la posibilidad de evitar colocar bandas en los segundos molares debe ser valorada como una buena alternativa, sobre todo si tomamos en cuenta que en muchas ocasiones el clínico puede confundirse en la causa de una mordida cruzada, pudiendo ésta deberse más a una alteración de la curva de Wilson.

FASES Y ARCOS UTILIZADOS DURANTE EL TRATAMIENTO SIN EXTRACCIONES.

FASE	ALAMBRE
Inicio de Alineamiento y Nivelación.	Respond 0.0155” Respond 0.0175” Nitinol 0.014”
Alineamiento y Nivelación. Corrección de Rotaciones.	Nitinol 0.016” TMA 0.016” Niti-Cu 0.017” X 0.017”
Inicio del Control de Torque. Mecánica Elástica.	TMA 0.0175” X 0.0175” Elgiloy Azul 0.016” X 0.016” Niti-Cu 0.017” X 0.017”
Cierre de Espacios. Establecimiento de los Torques. Finalización.	Acero 0.016” X 0.022” TMA 0.017” X 0 .025” Acero 0.016”.

2.9 TRATAMIENTOS CON EXTRACCIONES.

SMITH (68) (1983), aconseja que los casos con extracciones, deberían ser tratados solamente por especialistas, quienes tienen un firme control de la mecánica lingual.

KURZ (47) (1998), nos indica que durante el cierre de espacios, en el caso de una biprotusión, el plano de mordida de los brackets maxilares ayuda a mantener el control vertical sobre los dientes antero-superiores y puede causar intrusión en algunos casos.

FILLION (26) (1998), después de realizar un estudio de sus casos tratados con extracciones, muestra que solo un 10% (todos con relación molar Clase II) requieren control total del anclaje. Afirma que existen cuatro alternativas para este grupo de pacientes:

- Evitar hacer extracciones inferiores, tanto como sea posible, ya que existiría un alto riesgo de inclinación lingual de los incisivos inferiores.
- Preparación de un plan de anclaje en la fase de laboratorio durante el posicionamiento de los brackets.
- Uso de elásticos Clase II.
- Uso de un arco labial removible durante las noches con el uso de elásticos Clase II.

SCUZZO & TAKEMOTO (73) (2003), incluyen una guía de referencia para decidir los sitios de extracción, teniendo como base las diferentes relaciones molares. En casos de Clase I, la selección del sitio de extracción dependerá de la evaluación completa; factores como cantidad de apiñamiento, inclinación de los incisivos y perfil facial. En algunos la simple inclinación distal de las molares inferiores (nivelación), cambian la relación molar de Clase I a Clase II. Cuando esto ocurre la extracción de las primeras premolares superiores y segundas premolares inferiores puede ser necesaria, especialmente en casos de ángulos altos.

En las Clases II, las molares superiores requieren un máximo anclaje, con la consiguiente extracción de las primeras premolares. Es deseable evitar la extracción en la arcada inferior y promover en cambio el avance de dientes anteriores, si el apiñamiento es mínimo.
En casos de Clase III, en Ortodoncia Lingual, la extracción de las primeras premolares inferiores, facilita la inclinación lingual de los dientes anteriores inferiores. Esto parece mejorar la mordida cruzada anterior.

ECHARRI (13,64) (2003), afirma que se deben tener en cuenta, que los brackets Kurz Séptima generación favorecen la post-rotación mandibular, debido al bite plane de los brackets incisivos superiores. Esta disminución del overbite conlleva a un aumento de overjet que deberá ser tenido en cuenta para decidir el sitio de la extracción.
También explica que es posible obtener los mismos resultados con técnica lingual que con técnica vestibular en tiempos de tratamientos que son aproximadamente un 25% mayor, y con un tiempo de sillón que, si bien depende del entrenamiento del clínico, siempre es mayor.

REISMAN (63) (2003), refiere que en los casos con extracciones, la colocación de bandas en los segundos molares es prácticamente inevitable para el cierre de espacios.

FAVERO & WINKLER (25) (2003), afirman que la corrección de la maloclusión Clase II molar completa puede ser conseguida con el Péndulo en combinación con el anclaje oseointegrado, evitando el uso de aparatos extraorales o estructuras elásticas. Para esto proponen el Sistema ATT (aparato de tratamiento total) de Favero, constando esto de dos variaciones del Péndulo que permiten una fase inicial de distalización de molares y premolares y una segunda fase de retrusión frontal.

FASES Y ARCOS UTILIZADOS DURANTE EL TRATAMIENTO CON EXTRACCIONES.

FASE	ARCOS
Distalización Inicial de Caninos.	Acero 0.016”
Alineamiento, Nivelación, Rotaciones.	Trensado 0.0155” y 0.0175” Niti 0.016” ó 0.018” TMA 0.016” Niti-Cu 0.017 ”X 0.017”.
Establecimiento del Torque.	TMA 0.0175” X 0.0175” TMA 0.017” X 0.025” Niti-Cu 0.017” X 0.025” Acero 0.016” X 0.022”
Retracción en Masa.	TMA 0.017” X 0.025” Acero 0.016” X 0.022”
Terminación y detallado.	Acero 0.016” TMA 0.016” TMA 0.017” X 0.025”.

2.10 FINALIZACIÓN.

ZACHRISSON (87,88) (1986), afirma que del perfeccionamiento del cementado de brackets, depende en gran parte el grado de dificultad de la finalización del caso.

La finalización del caso comienza el primer día de tratamiento y requiere suficiente tiempo, a la vez que un alto grado de autocrítica. Se debe comprobar que se cumplan todos los objetivos del tratamiento antes del retiro de los brackets. Debe existir una coincidencia entre la posición de relación céntrica (RC) y máxima intercuspidacion habitual (MIH), así como la guía anterior y las guías caninas. Se aconseja también tomar las radiografías finales (céfalo métrica lateral y panorámica) antes del retiro de los brackets para poder verificar el paralelismo de las raíces.

ECHARRI (13,23) (2003,2000), nos proporciona unos objetivos que deberían ser alcanzados en un tratamiento de Ortodoncia Lingual:

- Coincidencia de RC con MIH.
- Desoclusión posterior inmediata en el movimiento de profusión.
- Protección canina en los movimientos de lateralidad. Puede existir función de grupo anterior o posterior.
- En posición de reposo debe existir una desoclusión de 2mm. aproximadamente.
- Las fuerzas axiales deben estar repartidas en todos los dientes, y debe existir intercuspidacion de todos los dientes.
- Ausencias de diastemas.
- Estética.

También nos refiere este autor, que para alcanzar los objetivos nombrados, la terminación de casos en Ortodoncia Lingual se puede dividir en tres etapas:

- Detallado de primer y segundo orden.
- Detallado de tercer orden.
- Relaciones Intermaxilares (Planos sagital, frontal y vertical).

2.11 ORTODONCIA LINGUAL Y ATM.

Estudios electromiográficos muestran una reducción de la fuerza de mordida, cuando los dientes anteriores ocluyen en el metal. Esto confirma lo preconizado por PLANAS (61) (1997), en el principio del uso del equiplan.

LIMA (51) (2002) refiere que el tratamiento de una maloclusión donde el paciente presenta síntomas de Disfunción Temporo –Mandibular, de compromiso muscular, es beneficiado por el uso del plano de mordida (bite plane).

El mismo beneficio sucede en el tratamiento de una sobremordida esquelética, con pérdida de la dimensión vertical y compresión articular. El levante de mordida promueve una descompresión, restableciendo el espacio ideal para el funcionamiento de el disco articular.

En algunos casos de Clase II, división 1, el plano de mordida de los brackets de incisivos superiores, puede trabar la mandíbula hacia atrás, causando un serio problema en la ATM. Se torna necesario en estos casos, el uso de una mecánica elástica de Clase II, a fin de posicionar la mandíbula hacia delante del plano de mordida.

2.12 LLAVES PARA EL ÉXITO EN TERAPIA LNGUAL.

SMITH&GORMAN&KURZ&DUNN (69,70) (1986) y SCUZZO & TAKEMOTO (73) (2003), publicaron unos importantes consejos de gran utilidad para los especialistas que se inician en la Ortodoncia Lingual; permitirá a estos alcanzar los objetivos de la técnica lingual como son: obtener los mismos resultados que con brackets vestibulares en un tiempo similar; utilizar la aparatología más estética, confortable y efectiva posible y, tratar todo tipo de maloclusiones. Podemos sintetizar estas claves en las siguientes:

SELECCIÓN DEL PACIENTE.

Los autores afirman que cualquier tipo de maloclusión puede ser tratado con Ortodoncia Lingual, pero existen factores para la selección de pacientes que pueden facilitar o complicar los tratamientos. Entre estos se tienen en cuenta: la higiene oral, la adaptación del habla e irritación de la lengua, el carácter del paciente, variaciones en el tamaño y anatomía dentaria, la post-rotación mandibular, utilización de casquetes y elásticos intermaxilares.

SCUZZO & TAKEMOTO (73) (2003), afirman que durante la selección del paciente para Ortodoncia Lingual, estos pueden ser divididos en ideal, dificultoso y casos contraindicados.

CASOS IDEALES:

-Mordida profunda y ángulo bajo.

-Diastemas.

-Clase I con mínimo apiñamiento.

-Clase II con extracciones de premolares superiores.

CASOS DIFICULTOSOS:

Extracción de 4 premolares.

-Mordidas cruzadas posteriores.

-Necesidad de Cirugía.

-Angulo Alto.

-Mordida Abierta.

CASOS CONTRAINDICADOS:

-Coronas Clínicas muy cortas.

-Enfermedad Periodontal Severa.

-Severa Disfunción de la ATM.

SET-UP.

El Set-up de modelos es esencial para el tratamiento con Ortodoncia Lingual. Ello nos provee una mejor identificación de los objetivos del tratamiento, además de la determinación de la posición de los brackets.

EXACTITUD EN LA COLOCACIÓN DEL BRACKET.

Del correcto posicionamiento del bracket dependerá la necesidad de hacer dobleces de compensación en los arcos, los cuales son muy difíciles en técnica lingual debido a la corta distancia interbracket y a la incomodidad para el paciente en caso de las asas.

Existen varios sistemas para el posicionamiento del brackets en el modelo, como son: el CLASS System, la TARG Unit, el SLOT MACHINE, la Técnica HIRO, el Sistema SILAM, entre otros. Es el sistema TARG el recomendado por la Task Force (69,70) (1986).

CEMENTADO INDIRECTO.

Es importante realizar una técnica de cementado indirecto muy depurada. Debemos tener presente que la mayoría de pacientes son adultos y que pueden presentar coronas u obturaciones que deben de ser tratadas de forma especial con el fin de mejorar la adhesión.

SCUZZO & TAKEMOTO (73) (2003), afirman que la técnica HIRO, es el óptimo sistema que permite un exacto posicionamiento de los brackets.

CONTROL VERTICAL Y TRANSVERSAL DE LOS SEGMENTOS BUCALES.

A pesar de que la distancia interbrackes en el sector anterior es menor en técnica lingual con respecto a la vestibular, en el sector posterior a nivel de premolares ocurre lo contrario. Un alambre flexible combinado con una desoclusión en el sector posterior, puede hacer que los segmentos posteriores se inclinen hacia vestibular.

El control vertical y transversal de los segmentos posteriores también puede ser afectados durante el cierre de espacios y retracción anterior. Se recomienda

pues, que la segundas molares sean incorporadas al arco; el empleo de arcos transpalatinos y la técnica del “crossover”, como medidas para el control.

“DOUBLE-OVER TIE” EN DIENTES ANTERIORES.

La forma de ligado convencional, no proporciona la cantidad de fuerza requerida para el adecuado encaje del alambre en el slot lingual de los brackets anteriores. El amarre doble (Doble over tie), es imperativo para la correccion de rotaciones, alcance, mantenimiento del torque y retracción anterior.

ADITAMENTOS EN BUCAL Y LINGUAL DE MOLAR.

No es lo mismo colocar bandas en técnica lingual que en la técnica vestibular. Para minimizar la extrusión molar y una indeseada mordida abierta, la banda deberá estar colocada lo más oclusalmente sobre la superficie lingual. De soldarse cualquier aditamento, este deberá estar lo más cercano al borde oclusal de la banda.

CORRECCIÓN DE ROTACIONES, FORMA Y SECUENCIA DE ARCOS.

Es indispensable completar la alineación, nivelación y corrección de rotaciones antes de continuar con el tratamiento. Para ello se puede utilizar arcos trenzados 0.0155” y 0.0175”, Niti 0.016”, Niti-Cu 0.017” X 0.017” y TMA 0.016”. Esto dependerá del grado de apiñamiento presente. En el maxilar inferior por lo general se utilizan arcos más ligeros debido a la menor distancia interbrackets. Las ligaduras se Scott facilitan la corrección de rotaciones. La forma de los arcos debe ser realizada indirectamente sobre el modelo. Con estos datos se confecciona una plantilla que se deberá conservar durante el tratamiento, ya que es muy difícil el ajuste directo en boca.

CONTROL DEL TORQUE Y CIERRE DE ESPACIOS.

Luego de completada la fase de alineamiento y nivelación, se debe continuar con un arco de 0.0175" X 0.0175" TMA o 0.017"X 0.017" Niti-Cu, para expresar completamente el torque antes de cerrar espacios para evitar efectos secundarios (efecto bowing sagital y transversal). El Cierre de espacios se debe realizar con arcos de acero 0.016" X 0.022" si es con mecánica de deslizamiento (arcada inferior); o de 0.017" x 0.025" TMA si es con mecánica de asas (arcada superior). Con arcos más ligeros podrían aumentarse los efectos secundarios.

RETRACCION EN MASA.

Este método de retracción es estéticamente más aceptable desde que no existe el espacio entre lateral y canino. Cuando el espacio esta disponible hacia distal del canino, los in-set son colocados en el interior del arco entre canino y premolar. Esta retracción es acompañada por el ligado en ocho de los seis dientes anteriores y también con el amarre doble en cada diente.

TERMINACIÓN Y DETALLADO CON ARCOS LIGEROS Y RESILENTES.

Si se ha conseguido un cementado excelente, se puede acaban con arcos ideales. Pero, en muchas ocasiones se deben realizar compensaciones en los arcos finales. Muchos decriben la terminación con arcos 0.016" de acero o TMA, y esto resulta eficaz cuando sólo se deben realizar dobleces de compensación de primero y segundo orden. Si se debe ajustar el torque será necesario terminar con un arco 0.016" X 0.016" o 0.016" X 0.022" de acero y utilizar las llaves de torque para el ajuste final.

RETENCIÓN Y POSICIONADOR GNATOLÓGICO.

Especial consideración deberá darse a la retención, desde que la mayoría de pacientes son adultos. La retención en pacientes adultos tiene la siguientes características:

-Los pacientes adultos tienen una alta demanda estética y no les agrada retenedores visibles.
-Muchos pacientes adultos tienen problemas dentales como recesión gingival, desgaste oclusal, restauraciones pobres, pérdida de dientes y requieren tratamientos dentales durante la retención.
-Estos pacientes tienden a tener tiempo limitado de uso de los retenedores por restricciones sociales.
Si no se han realizado cambios en la forma de arcada y sólo se debe mantener la corrección de apiñamientos y rotaciones, puede ser suficiente la retención permanente fija con arcos de alambre. Si se trata de un caso que recibió expansión, disyunción, distalización, es preferible recurrir a un retenedor como el Round-Retainer Gnatológico o el QCM que no cruzan la oclusión con ninguno de sus elementos.

2.13 OTRAS CONSIDERACIONES.

Las barras transpalatinas, botones de Nance o arcos extraorales son usados con las mismas indicaciones que para la técnica vestibular. En estos casos debemos utilizar las molares embandadas con los tubos soldados y sus respectivos encajes para la adaptación de los accesorios.

La mecánica elástica es utilizada de la misma forma. Los elásticos son utilizados para el control anteroposterior, intercuspidación, descruzamiento de mordidas u otras indicaciones.

La Ortodoncia Lingual en niños puede ser utilizada siguiendo los mismos principios preconizados para la técnica vestibular. No debemos colocar brackets en dientes deciduos ni en dientes permanentes que aún presentan ápices abiertos o están en procesos de erupción.

Las fuerzas utilizadas en Ortodoncia Lingual, son similares a las vestibulares. El control de la cantidad de fuerza utilizada debe ser hecho clínicamente; el tejido gingival no debe quedar isquémico y la activación no puede causar dolor y si presión.

Debido a la reducida distancia interbrackets, los torque individuales deben ser hechos poco a poco, evitando con esto el descementado del bracket comprometido o algún disconfort para el paciente.

Así como en los brackets vestibulares, un leve movimiento del torque es capaz de despegar los brackets linguales. En el caso que el profesional no posea el alicate específico para la remoción, un excelente sustituto es el fórceps infantil de pico curvo. El alambre no debe ser removido de los brackets para la remoción de los mismos. La parte terminal debe estar doblada evitando que el último molar salga del alambre durante el procedimiento o sea aspirado. Después de la remoción, las caras linguales deben ser pulidas con el auxilio de fresas diamantadas en forma de pera y con intensa irrigación. Piedra pómez puede ser utilizada después.

Así como en el diagnóstico y plan del tratamiento, la contención sigue los mismos parámetros que la ortodoncia vestibular. Despues de los 30 días de uso de las placas de contención activa, ya esta permitido hacer los primeros ajustes en la oclusión.

En los que respecta a los cuidados con el aparato lingual, después de la instalación, el profesional debe mostrar al paciente las partes de la aparatología, tales como los brackets, alambres, ligaduras; esto facilita la comunicación en casos de dudas. Los pacientes con sobremordida haciendo uso de la mecánica con bite plane en los incisivos superiores, deben ser avisados que en los primeros meses de uso del aparato, los dientes posteriores

no tendrán contacto, por lo tanto es ideal orientar la alimentación hacia el consumo de alimentos blandos.

ALEXANDER & SINCLAIR (4) (1983), también afirman que unos de los objetivos primarios de la Ortodoncia Lingual es ir al encuentro de la demanda pública por una aparatología ortodóncica cosmética. La terapia lingual ha expandido el mercado ortodóncico y continuará haciéndolo. Dirige las necesidades del adulto que quiere enderezar sus dientes pero que está desestimulado por las limitaciones estéticas de los aparatos convencionales.

SERRAT (67) (2001), finalmente comenta que el presente de la Ortodoncia Lingual ya es sorprendente. Podemos obtener resultados prácticamente idénticos a los que conseguimos por vestibular, y con total estética para el paciente. Y si el presente es estupendo, aún mas prometedor y excitante se revela el futuro, con nuevas mejoras en las técnicas, aparatologías, especialmente con el advenimiento de técnicas implementadas a través de Internet y las nuevas tecnologías.

III) DISCUSIÓN.

La Ortodoncia Lingual tras su invención por los Drs. FUJITA (28,29,30)(1979,1982,2001) y KURZ(1)(1982), ha sido objeto de controversia y tal como refiere MARCO(55)(2001) sus resultados no han sido plenamente satisfactorios hasta la actualidad. Las dificultades técnicas de la aparatología, el escaso desarrollo inicial del diseño de los brackets y las limitaciones biomecánicas, fueron algunas de las principales causas. No obstante, refiere PAZ (60) (2002), que el incremento de la demanda del tratamiento ortodóncico por parte del paciente adulto contribuyó a la evolución de esta nueva técnica impulsada por Ormco y el Grupo Lingual Task Force.

Aunque existan algunos sistemas del tratamiento lingual controlables y positivamente contrastados, los tratamientos linguales siguen siendo complicados y ocupan más tiempo tanto para el paciente como para el ortodoncista. Por eso, el objetivo de un desarrollo y mejora en el futuro debe ser simplificar la técnica, disminuir el "tiempo de sillón" y el número de visitas.

MARCO (55) (2001), LIMA (51) (2002) y ECHARRI (13) (2003), coinciden que la Ortodoncia Lingual es viable en prácticamente todos los casos excepto en aquellos en los que la altura de la corona clínica lingual resulta insuficiente para el correcto cementado del bracket, coincidiendo con lo publicado por GORMAN, HILGERS y SMITH (38) (1983).

A su vez KURZ (1) (1982) y CREEKMORE (9)(1989), refieren que esta técnica estaría muy indicada para los efectos deseados de protusión, expansión y extrusión posterior; esto último debido a la presencia del plano de mordida que presentan los brackets anteriores superiores. También refieren estos clínicos que el bite plane actúa como una férula de desoclusion posterior, relajando la musculatura, permitiendo una descarga de la articulación temporomandibular coincidiendo con LIMA (51) (2002), quien afirma que al mismo tiempo que se trata la mal oclusión, se reposiciona la mandíbula.

Por su parte SMITH (38), afirma que la desarticulación posterior de las interferencias oclusales crearía una libertad de movimiento mandibular.

FUJITA (28) (1979), HONG & KOH (42) (2001) y ECHARRI (13) (2003), afirman como paciente favorable para la técnica lingual aquel con apiñamiento leve en la zona anterior, mordida profunda, Clase I esqueletal y ángulo bajo. Mientras HILGERS (38) (1983) refiere que si bien la Clase I es la más fácil de tratar, se debe considerar que la post-rotación mandibular puede transformarla en una Clase II.

Entre los factores a ser considerados en el diseño de la aparatología lingual esta la variabilidad en la base del bracket deacuerdo al respectivo diente, y la subsecuente reducción de la distancia interbracket. MORAN (84) (1981) Y PAIGE (59) (1982), afirman que el bracket debe ser confeccionado lo más estrechamente en sentido mesio distal. ALEXANDER, GORMAN, HILGERS, KURZ, SCHOLZ y SMITH (1) (1982), cuentan que estas dimensiones dependerá del respectivo diente y al tener una base muy estrecha, es más difícil el control rotacional.

OLMOS, FUSTER y MONTESINOS (57) (2002), en su estudio comparativo confirman pues que estos brackets linguales tienen incorporado valores de torque, inclinación mesio-distal y espesuras; siendo estos valores variables deacuerdo al cada tipo.

A las diferentes aproximaciones de la historia han sobrevivido fundamentalmente tres grupos importantes de concepciones biomecánicas en Ortodoncia Lingual: La primera se refiere a la teoría y bracket puesto a punto por FUJITA (28) (1979); la segunda, derivada de la técnica de Begg, y que utiliza fundamentalmente modificaciones de la técnica de Paige (67) (2001). La tercera proviene de los estudios de KURZ (44) (1982) y la Task Force,

utilizando una aproximación edgewise clásica, rediseñada para la técnica lingual.

Actualmente entre los brackets más usados en nuestro medio tenemos a los brackets de KURZ (1) (1982) de la séptima generación y los brackets Stealth diseñados por WILDMAN (13) (2003). Ambos presentan un bite plane en el sector anterior , siendo en los Stealth de tipo removible. Los podemos encontrar también en slot 0.018" y 0.022"; con slot horizontal los de Kurz y mixtos los Stealth. Según LIMA (51) (2002), ambos brackets fueron diseñados específicamente para esta técnica, teniendo, así una adaptación casi perfecta en las caras linguales, siendo en los de Kurz, la distancia interbracket uniforme por todo el arco. Podemos encontrar también la técnica de Arco Recto Lingual, diseñado por TAKEMOTO & SCUZZO (73) (2003), encontrándose estos brackets en la sexta generación y autoligables. Estos contemplan la compensación entre caninos y premolares mediante brackets más largos en el sector anterior.

ECHARRI (13) (2003), nos comenta aspectos biomecánicos de la aparatología lingual; afirmando que el control del torque es similar entre los brackets linguales y vestibulares. Los brackets con slot horizontal tipo KURZ (1), tienen un buen control sobre la nivelación y mejor control de la inclinación que los brackets con slot vertical, siendo también mayor el control rotacional cuanto mayor sea el ancho gingivo-oclusal del bracket. Por último es preciso tomar en cuenta también que la presión que ejercen los arcos sobre los dientes es mayor en técnica lingual que la vestibular, esto debido pues a la reducción de la distancia interbracket.

La Ortodoncia Lingual no progresaría sin el desarrollo y la aplicación de arcos con mayor resilencia, como lo afirman SCHOLZ (1) (1982) y LIMA (51) (2002); pero según KURZ (1) (1982), a su vez estos arcos tendrían a desarrollar el efecto Bowing Transversal si no se tiene una adecuado control transversal.

ECHARRI (13) (2003), afirma que existen dos formas de arcos, la estándar (trenzado respond, trenzado rectangular, TMA) y la propuesta por FUJITA (30) (2001) que tiene forma de Hongo (Niti, Niti-Cu). FILLION (27) (1999) y WIECHMANN (81) (2001) coinciden en afirmar que con la colocación de arcos súper elásticos y un real protocolo de cementado, la técnica lingual podría incorporarse exitosamente en la práctica cotidiana.

VAN HEERDEN & ROUX (78) (1991) y ECHARRI (19,20) (2001), haciendo referencia al método para corregir giroversiones dentarias, proponen que la misma ligadura de Scott ampliamente utilizada en la técnica lingual, podría también emplearse para la corrección de giriversiones en la dentición mixta.

Podemos clasificar las técnicas para el posicionamiento de brackets en aquellas que utilizan el set-up de modelos y las que no. NEWHEART & THOMAS (76) (1979), KYUNG (48) (2002), KIM (43) (2000), e HIRO (39,40) (1998,2001), consideran pues que el posicionamiento ideal de los brackets linguales dependerá de una correcta y minuciosa confección del set-up de modelos. En contraparte SCHOLZ & SWARTZ (66) (1982), CREEKMORE (10) (1993), ECHARRI & BACA (16,24) (1998,2000), FONTENELLE (13) (2003) y GERON (35) (2003), apuestan por la utilización de un instrumento sofisticado de precisión para colocar directamente los brackets linguales sobre el modelo inicial. WIECHMANN (79,8O) (1999,2000), LIMA (51) (2002) y OJEDA (13) (2003), ya nos hablan sobre programas en computadoras como el Bending Art System, el programa DALI, el Orthosoft Personalized Prescripción; de principal utilidad en la ideal colocación de los brackets. Cabe resaltar que LOIDL (53) (2005), refiere que el sistema HIRO, se puede aplicar de una manera sencilla en el laboratorio sin necesidad de un equipamiento especial. La precisión y exactitud del sistema, así como los objetivos del tratamiento se asegurará con la posición ideal del diente en el modelo set-up.

El cementado de la aparatología lingual en el paciente puede ser hecha en forma directa como lo propone GERON (31, 32,33) ((1999, 2001,2002), para lo cual puede ser útil el Peri-reflector propuesto por DIAMOND (11) (1984). En cambio muchos clínicos alegan, como ECHARRI (13) (2003),
que es imprescindible el cementado indirecto de los brackets en el paciente. Para esto proponen como cubetas de transferencia las siliconas opacas, transparentes y las termoplásticas, además de las individuales de resina propuestas por HIRO(39).

KURZ y GORMAN (46) (1983), aseveran que la Ortodoncia Lingual debería ser aplicada de casos simples a los mas complejos; coincidiendo con SCUZZO y TAKEMOTO (73) (2003), quienes afirman que los tratamientos más indicados para la técnica lingual son aquellos sin extracciones. ECHARRI (21,22) (2000), propone alternativas de tratamiento para estos casos como la protusión, expansión, disyunción, distalización y stripping. Por otro lado SMITH (68) (1983), afirma que los casos con extracciones deberían ser tratados solamente por especialistas.

ZACHRISSON (87,88) (1986) y ECHARRI (13) (2003), coinciden afirmando que de la calidad del cementado de los brackets, dependerá el grado de dificultad de la finalización del caso. Afirman también al igual que LIMA (51) (2002), que debe existir una coincidencia en entre relación céntrica y máxima intercuspidacion, además de las guían anterior y caninas.

IV) CONCLUSIONES.

En base a la literatura consultada, juzgamos válido concluir que:

1. La Ortodoncia Lingual al igual que la Ortodoncia Vestibular es una técnica ortodóncica, que nos permite tratar a pacientes, especialmente adultos, que no quieren “enseñar” brackets durante su terapia.

2. Esta técnica a pesar de tener una antigüedad aproximada de 25 años, y estar en constante desarrollo, muchos ortodoncistas no la practican, posiblemente debido al aumento de tiempo y esfuerzo que requiere. No obstante una vez iniciada la práctica, esta proporcionará grandes satisfacciones.

3. Esta técnica lingual está muy indicada para los efectos deseados en adultos: protusión, expansión, y aumento de la dimensión vertical, aunque puede ser utilizada para casi todos los casos.

4. La desoclusión posterior causada por el contacto del borde de los incisivos inferiores contra el plano de mordida de los brackets de los incisivos superiores, favorece la extrusión de molares, así como también los movimientos vestíbulos-linguales o mesio-distales de las piezas posteriores, ya que no se oponen las fuerzas de oclusión.

5. Los planos de mordida de los brackets de los incisivos superiores, actúan también como una férula de desoclusión posterior, de relajación muscular, a la vez que permiten la descarga de la ATM.

6. A pesar de la gran variedad existente de brackets linguales, en nuestro medio sólo encontramos 2 o 3 tipos.

7. En comparación con otros sistemas de posicionamiento de brackets linguales, el sistema individualizado de Hiro se puede utilizar de una manera muy sencilla en cualquier laboratorio sin necesidad de un equipamiento especial, ordenadores o instrumental costoso.

8. La Ortodoncia Lingual deberá ser aplicada en forma progresiva y conservadora. Se debe ir de casos simples a más complejos.

9. Son características de un paciente indicado para Ortodoncia Lingual: mordida profunda anterior, resalte incisivo normal, dimensión vertical del tercio inferior facial disminuido, Clase I molar o Clase II división 2, ángulo inter-incisivo aumentado, sobrecarga de las articulaciones temporo-mandibulares y cara lingual de los incisivos superiores lisa (sin cíngulo).

10. Se podría nombrar como desventajas de la técnica lingual el costo más elevado del tratamiento, la necesidad de recibir un entrenamiento especializado y la presencia de algunas molestias en el paciente durante el primer periodo de tratamiento.

11. Está claro que el posicionamiento de los brackets linguales en los dientes es mucho más complicado que el de los brackets vestibulares. Esta puede ser la razón porque hay pocos ortodoncistas en el mundo que ofrecen el tratamiento lingual a sus pacientes. Sin embargo, la demanda de los tratamientos linguales estéticos esta en aumento, especialmente en los pacientes adultos.

RESUMEN

El adulto suele ofrecer resistencia a los convencionales tratamientos ortodóncicos, debido a la necesidad de llevar brackets visibles tanto sean metálicos como estéticos de porcelana. El concepto de Ortodoncia Estética Invisible u Ortodoncia Lingual, cubre las expectativas de este tipo de pacientes.

La técnica multibrackets con aparatología lingual tiene aproximadamente 25 años de desarrollo y con la experiencia de los casos tratados se ha llegado a la concepción de una técnica completamente protocolizada.

El presente trabajo es una revisión actualizada de los diferentes artículos publicados de Ortodoncia Lingual, donde se tiene en cuenta la historia y el desarrollo de la aparatología lingual, el diagnóstico y plan de tratamiento, las fases clínicas y del laboratorio, la mecanoterapia lingual y las tendencias actuales y perspectivas de futuro de la técnica lingual.

SUMARY

The adult usually offers resistance to the conventional treatments orthodontics, due to the necessity of taking visible brackets so much are metallic as aesthetic of porcelain. The concept of invisible aesthetic orthodontics or lingual orthodontics, cover the expectations of this type of patient.

The technical multibrackets with lingual appliance is approximately 25 years of development old and with the experience of the treated cases you has arrived to the conception of a totally protocolized technique.

The present work is an up-to-date revision of the different published articles of lingual orthodontics, where one keeps in mind the history and the development of the lingual appliance, the diagnosis and treatment plan, the phases clinic and of the laboratory, the lingual mechanotherapy and the current tendencies and perspectives of future of the lingual technique

BIBLIOGRAFÍA

1. ALEXANDER Moody ; ALEXANDER Richard G; CORMAN John C; MILGERS James J; KURZ Craven Kurz; SCHOLZ Robert P; SMITH John R; Lingual Orthodontics-A Status Report. Journal Clin. Orthod. v.16, n. 4, p. 255-262. Apr. 1982.
2. ALEXANDER R. G. Wick. The Alexander Discipline-Contemporary Concepts and Philosophies. Edited by Gary A. Engel, AB,MS. Ormco Corporation . U.S.A.
3. ALEXANDER C. Moody; ALEXANDER R. G.; SINCLAIR Peter M. Lingual Orthodonthics: A Status Report Part 6. Patient and Practice Management. Journal Clin Orthod. v.
4. ALEXANDER C. Moody; ALEXANDER R.G. & SINCLAIR Peter M. Lingual Orthodontics: A Status Report. Part 6 Patient and Practice management. Journal of Clin. Orthod. v.17; n.4;p. 240-246. Apr, 1983.
5. ALEXANDER, Moody; ALEXANDER, R.; GORMAN, John.; HILGERS, James.; KURZ, Craven.; SCHOLZ, Robert.; SMITH, John. Lingual Orthodontics: A Status Report. Part 5. Lingual Mechanotherapy. v.17; n.2 p. 99-115. February, 1983.
6. BURSTONE Charles J. The Precision Lingual Arch: Hinge Cap Attachment. Journal Clin. Orthod. V.28; n. 3; p. 151-158. Mar. 1994.
7. BURSTONE Charles J.; MANHARTSBERGER, C. Precision Lingual Arches: Passive applications. Journal Clin. Orthod. v. 22; n.7; p. 444-451. Jul. 1998.
8. CARANO Aldo, VELO, Stefano. Manual del Curso Teorico-Practico de Ortodoncia Lingual.
9. CREEKMORE, T.D.: Lingual Orthodontic-Its Renaissance; Amer. J. Orthod. v.96 , n.2 , p. 120-137 , Aug. 1989.
10. CREEKMORE, Thomas D.; KUNIK, Randy L. Straight Wire: The Next Generation. Amer. J. Orthod. v. 104; n. 1; p. 8-20. July, 1993.

11. DIAMOND Michael. Improve Vision and Isolation for Direct Lingual Bonding of the Upper Arch. Journal of Clin. Orthod. v.18; n.11; p.814-815. Nov, 1984.
12. DIAMOND Michael. Critical Aspect of Lingual Bracket Placement. Journal of Clin. Orthod. v.17; n.10; p.688-691. Oct. 1983.
13. ECHARRI Pablo. Ortodoncia lingual – Técnica completa pago a paso. Ediciones nexus. Barcelona- España. 2003.
14. ECHARRI P. Ortodoncia Estética Invisible en Adultos. Ortodoncia Clinica . v.3; n.3; p. 134-135. 2001.
15. ECHARRI P. ; BACA A. Ortodoncia Lingual. Determinación de la forma del arco. Revista Iberoamericana de Ortodoncia. v.17; n.1; Enero-Junio 1998.
16. ECHARRI, P; BACA, A. Ortodoncia Ligual-Determinación de la Forma del Arco. Revista Iberoamericana de Ortodoncia. v.17; n.1; Enero-Junio, 1998.
17. ECHARRI, Pablo. Técnica de Posicionamiento de Brackets Linguales Class System. Revista Iberoamericana de Ortodoncia. v.16; n.1; Enero- Junio, 1997.
18. ECHARRI, Pablo. Ortodoncia Lingual. V Parte. Tratamiento con extracciones. Ortodoncia Clínica. v.3;n.1;p.22-31. 2000.
19. ECHARRI Pablo. Ortodoncia Lingual. Parte VIII-a. Materiales e instrumental utilizados y confort del paciente. Ortodoncia Clínica. v.4; n.1; p.40-48. 2001.
20. ECHARRI Pablo. Ortodoncia Lingual. Parte VIII-b. Materiales e instrumental utilizados y confort del paciente. v.4; n.2; p.95-102. 2001.
21. ECHARRI Pablo. Ortodoncia Lingual. Parte VI-A. Tratamiento sin Extracciones. Ortodoncia Clínica. v.3; n.2; p.86-93. 2000.
22. ECHARRI Pablo. Ortodoncia Lingual. Parte VI-B. Tratamiento sin Extracciones. Ortodoncia Clínica. v.3;n.3;p.132-142. 2000.
23. ECHARRI Pablo. Ortodoncia Lingual. Parte VII. Terminación de Casos. Ortodoncia Clínica. v.3; n.4;p.206-212. 2000.

24. ECHARRI Pablo; BACA Arturo. Ortodoncia Lingual. 10 anos de experiencia en el posicionamiento indirecto de brackets. Ortodoncia Clínica . v.4;n.3 p.142-150. 2001.
25. FAVERO Lorenzo; WINKLER Alessandro. Tratamiento lingual innovador de la Clase II, sin cooperación: ATT de Favero (Aparato de Tratamiento Total) anclado por implante. Ortodoncia Clínica . v.6;n.1; p.24-30. 2003.
26. FILLION, Didier. The Resurgence of Lingual Orthodontics-The Orthodontics Specialty Responds to a Challenging Marketplace. Clinical Impressions. V.7; n.1;1998.
27. FILLION, Didier. Copper Niti: The Inside Story. Clinical Impressions. V.8 n.1, 1999.
28. FUJITA K; New Orthodontic Treatmente with Lingual Bracket and Mushroom Archwire Appliance..; Amer. J. Orthod. v. 76; p 657-75; 1979.
29. FUJITA K. Multilingual Bracket and Mushroom Archwire Technique: A Clinical Report. ; Amer. J. Ortho. v.82; n. 2; Aug. 1982
30. FUJITA K; Desarrollo de la Técnica de brackets linguales. Una aproximación higiénica y estética al tratamiento ortodoncico:bases y diseño. Ortodoncia Clínica. v.4; n.3; p. 176-180. 2001.
31. GERON, S. The Lingual Bracket Jig. Journal Clin. Orthod. v. 33; p. 457-63. 1999.
32. GERON, S. ROMANO,R. El Posicionamiento de los Brackets en Ortodoncia Lingual: Revision Crítica de Varias Técnicas. Ortodoncia Clínica. v.4; p.136-41. 2001.
33. GERON, S; CHAUSHU S. Lingual Extraction Treatment of Anterior Open Bite in an Adult. Journal Clin. Orthod. v.36; p.441-446. 2002.
34. GERON ,S; CHAUSHU,S. Lingual Extraction Treatment of Anterior Open Bite in an Adult. Journal Clin. Orthod. v. 36; p. 441-6, 2002.
35. GERON, Silvia . Entrevista a la Dra. Silvia Geron. Ortodoncia Clinica .v.6;n.1;p.47-48. 2003.

36. GERON Silvia; ROMANO Rafi; BROSH Tamar. Vertical Forces in Labial and Lingual Orthodontics Applied on Maxillary Incisor- A Theoretical Approach. Angle Orthodontics. v.74;n.2;p.195-201. 2004.
37. GIANELLY , AA; VAITAS, AS; THOMAS W.M. The use of magnets to move molar distally. American Journal Orthod. Dentofac. Orthop. v.96;n.2 p.161-167. August, 1989.
38. GORMAN John C. ; HILGERS James J.; SMITH John R. Lingual Orthodontics: A Status Report. Part 4. Diagnosis y Treatment Planning. Journal Clin. Orthod. v.17.; n.1.; p.26-35. January 1983.
39. HIRO, T; TAKEMOTO, k. Resin Core Indirect Bonding System- Improvement of Lingual Orthodontic Treatment. Journal Japan Orthod. Soc. v. 57; p. 83-91. 1998.
40. HIRO, T. Preparation for the New Generation of Lingual Orthodontics- Six Keys to Success in Lingual Straight Wire Appliance. Journal of Lingual Orthodontics. v. 2; n. 29-47. 2002.
41. HOHOFF, Ariane; STAMM, Thomas; EHMER, Ulrike. Comparison of the Effect on Oral Disconfort of Two Positioning Techniques with Lingual Brackets. Angle Orthodontics. v.74; n.2; 2004.
42. HONG Ryoon-Ki; HONG Hun-Pyo; KOH Hee-Soo. Efecct of reverse curve mushroom archwire on lower incisor in adult patients: A prospective study. Angle Orthod. v.71; n.6; 2001.
43. KIM, T.W. New Indirect Bonding Method for Lingual Orthodontics. Journal Clin. Orthod. v. 34; p.348-50. 2000.
44. KURZ Craven: SWARTZ Michael L; ANDREIKO Craig. Lingual Orthodontics: A Status Report-Part2. Reserarch and Development. Journal Clin. Orthod. v. 16, n. 11, p. 735-740 , Nov. 1982
45. KURZ Craven; El uso de aparatología lingual para la corrección de protusion bimaxilar (Extracción de cuatro premolares). Journal of Orthopedics- Orthodontics and Pediatric Dentistry. v. 3; n.4; 1998.

46. KURZ, Craven ; GORMAN, John C. Lingual Orthodonthics: A Status Report. Part 7A. Case Report- Nonextration, Consolidation. Journal of Clin. Orthod. v. 17; n.5 p. 310-321. May, 1983.
47. KURZ, Craven . El Uso de la aparatología lingual para la corrección de protusion bimaxilar (Extracción de cuatro premolares). Journal of Orthopedics-Orthodontics and Pediatric Dentistry. v.3; n.4; 1998
48. KYUNG, H.M; PARK, H. S; SUNG, J.H. The Mushroom Bracket Positioner for Lingual Orthodontics. Journal Clin. Orthod. v.36 p. 320-8. 2002.
49. LEMOINE Carlos Julio; Ortodoncia Lingual:Metodo estético para tartar a los pacientes. ORTODONCIA-Revista Latinoamericana de Ortodoncia y Odontopediatria. P. 1-10. Oct. 2005.
50. LEW, Kenneth K.K. Technique Clinic: Customized Template for Prefabricating Initial Lingual Archwires. Journal Clin. Orthod. v.27 n.8 p. 426-426. Aug, 1993.
51. LIMA Pinheiro Liana; Ortodoncia Lingual . Grafica Botanica Editora Ltda. Rio de Janeiro. Brasil. 2002.
52. LING Paul. Lingual Orthodontics: History, Misconceptions and Clarification. Journal of the Canadian Dental Association. v.71; n.2; p.99-102. February, 2005.
53. LOIDL , Hatto. Evolution LT. El Sistema de autoligado en Ortodoncia Lingual. Ortodoncia Clínica. v.8; n.2; p.102-110. 2005.
54. MACCHI, Aldo; NORCINI, Antonio; TAGLIABUE, Angelo. Primeras experiencias con los nuevos brackets linguales 3D N/M. Ortodoncia Clinica .v.5; n.3; p.154-160.2002.
55. MARCO, Joan Pau. Ortodoncia Lingual: una alternativa para el paciente adulto. Ortodoncia Clínica.4; n.3; p.163-165. 2001.
56. MORAN Kirk I. Relative wire stiffness due to lingual versus labial interbracket distance. Amer. J. Orthod. v. 92; n.1; p. 24-32. Jul. 1987

57. OLMOS Vicente; FUSTER Adelia Victoria; MONTESINOS Manuel. El diseño del bracket lingual. Ortodoncia Clínica . v.5; n.1; p. 17-20; 2002
58. OLMOS Vicente; VICTORIA Adelina; MONTESINOS Manuel. Determinación del área mas idónea para el cementado de brackets linguales. Ortodoncia Clínica . v.5; n.3; p.141-144. 2002
59. PAIGE Stephen F. A Lingual Light-Wire Technique. Journal Clin. Orthod. v. 16; n. 8; p. 534-544. Aug. 1982
60. PAZ Mario. Tratamiento en Adultos y Ortodoncia Lingual. Ortodoncia Clínica. v.5;n.4; p.146-150. 2002.
61. PLANAS, Pedro. Reabilitacao Neuroclusal. Edit. Medsi. Rio de Janeiro, 1997.
62. PROFFITT W. R. Comtemporary Orthodontics. 2nd ed. St Louis: Mosby Year Book, 1993.
63. REISMAN, Alfredo Gilbert. Técnicas de Control Molar en Ortodoncia Lingual. Revista de la Asociación dental Mexicana. V.60; n.5; Septiembre-Octubre, 2003.
64. ROCHIN, Máximo; BALDACCI, Fioralba; MONTALDO, Caterina. Técnica Lingual y Mordida Abierta. Ortodoncia Clínica v.6; n.3; p.142-150. 2003.
65. ROMANO Rafi . Ortodoncia lingual. Espaxis-publicaciones médicas. 2000. Barcelona-España.
66. SCHOLZ Robert P; SWARTZ Michael L; Lingual Orthodontic: A Status Report. Part 3 Indirect Bonding- Laboratory and Clinical Procedures. Journal Clin. Orthod. v. 16; n.12 p. 812-820. Dec, 1982.
67. SERRAT Eduardo Padros. Ortodoncia Lingual: De donde venimos? A donde vamos?. Ortodoncia Clínica. v.4; n.3; p.166-174. 2001.
68. SMITH, John R. Lingual Orthodontics: A Status Report. Part 7B Case Reports- Extraction. v.17; n.7; p.464-473. July, 1983.

69. SMITH; GORMAN; KURZ; DUNN. Keys to Success in Lingual Therapy. Part I. Journal Clin Orthod. v.20; n.4; p. 252-261. April, 1986.
70. SMITH; GORMAN; KURZ; DUNN. Keys to Success in Lingual Therapy. Part II. Journal Clin. Orthod. v.20; n. 5; p.330-340. May, 1986.
71. TAKEMOTO Kyoto;SCUZZO Giuseppe. Lingual – Indirecta Banding Clinical Impressions volume 12 N° 2003.
72. TAKEMOTO Kyoto. Lingual Orthodontic Extraction Therapy. Clinical Impressions. v.4 ; n. 3 1995.
73. TAKEMOTO Kyoto; SCUZZO Guissepe. Invisible Orthodontics; Edited by Quintessenz Verlags-GmbH; 2003.
74. TAKEMOTO,Kioto; SCUZZO, Giuseppe. Lingual Indirect Bonding. Clinical Impressions. v.12 ; n. 1 p. I-VIII. 2003.
75. TAKEMOTO Kyoto. Lingual Orthodontics Extraction Therapy. Clinical Impressions. v.4; n.3; 1995.
76. THOMAS, R.G. Indirect Bonding Simplicity in Action. Journal Clin. Orthod. v. 3; n. 2; p. 93-105. Feb, 1979.
77. VALDERATO Enrique. Actualización clínica en cementado indirecto. Ortodoncia Clínica . v.4;n.3; p.152-157. 2001.
78. VAN HEERDEN Pieter W; ROUX Jouzua P. Derotating a Tooth with a Lingual Rotation Tie. Journal of Clin. Orthod. v.25; n.3; p.160-162. March, 1991.
79. WIECHMANN, D. Lingual Orthodontics, Part 1: Laboratory Procedure. Journal Orofac. Orthop. v. 60; p. 371-9. 1999.
80. WIECHMANN,D. Lingual Orthodontics, Part 4: Economic Lingual Treatment (ECO-Lingual Therapy). Journal Orofac. Orthop. v. 61; p.359-70. 2000.
81. WIECHMANN Dirk. Modulus-Driven Lingual Orthodontics. Clinical Impressions v.10 n. 1, 2001.

82. WILLIAMSOM, E: occlusion and TMJ dysfunction, parte I, J. clín orthod. 15:333 – 350, 1981.
83. WILLIAMSOM, E: occlusion and TMJ dysfunction, parte II, J. Clín orthod 15: 393 – 410, 1981.
84. WILLIAMSON E. Occlusion and TMJ dysfunction, Part I. Journal Clin. Orthod. v.15; n.5; p333-350. May, 1981.
85. WILLIAMSON E . Occlusion and TMJ dysfunction. Part II. Journal Clin. Orthod. v.15; n.6; p.393-410. Jun, 1981.
86. YAN SHUM, Lily Mei; KIT WONG, Ricky Wing; HAGG, Urban. Lingual Orthodontic- A Review. Hong Kong Dental Journal. v.1; p.13-20. 2004.
87. ZACHRISSON, B.V. Excellence in Finishing. Part I. Journal Clin. Orthod. v. 20; n.7; p. 536-56. July, 1986.
88. ZACHRISSSON, B.V. Excellence in Finishing Part II. Journal Clin. Orthod. v.20; n.8. Aug, 1986.