UNIVERSIDAD NACIONAL MAYOR DE SAN MARCOS

FACULTAD DE ODONTOLOGÍA

ESCUELA DE POST-GRADO

Optimización del tratamiento de una maloclusión de clase I de angle-patrón esquelético III-con tendencia a la mordida abierta anterior bajo la filosofía meaw

REPORTE CLÍNICO

Para optar el Título de Especialista en Ortodoncia

AUTOR

Arón Aliaga del Castillo

LIMA – PERÚ

2014

Dedicatoria:

A Dios y a mi familia ya que gracias a su apoyo incondicional, he podido ir logrando los objetivos que me he trazado en la vida profesional y académica.

AGRADECIMIENTOS

A los profesores de la Segunda Especialidad Profesional en Ortodoncia dirigidos por el Dr. Luciano Soldevilla Galarza por su amistad, enseñanzas, y apoyo incondicional en todos estos años como residente de Ortodoncia.

A mis amigos de promoción en la especialidad: Karen, Anabel, Luchete, Erick, Víctor, Jacques y Marco. Personas con las cuales hemos compartido tres años de alegrías y sufrimientos, pero sobre todo de compañerismo y grandes enseñanzas tanto profesionales como personales. Considero que he aprendido mucho de cada uno de ustedes y se los agradeceré infinitamente.

A mis amigos de las otras promociones. Considero que la especialidad de Ortodoncia es una gran familia y he podido encontrar y conocer a personas de buen corazón en los distintos años de la especialidad, algunos todavía siguen su camino, para ellos fuerza que ya falta poco. Para otros que ya terminaron, seguimos para adelante que aún falta mucho por recorrer. Gracias por la amistad brindada.

ÍNDICE

1. INTRODUCCIÓN 1
2. OBJETIVOS 2
   2.1. Objetivo General 2
   2.2. Objetivos Específicos 2
3. MARCO TEÓRICO
   3.1. Antecedentes 3
   3.2. Bases Teóricas 44
      3.2.1. Filosofía MEAW 44
      3.2.2. Diagnóstico Diferencial Cefalométrico 48
         3.2.2.1. Análisis del Marco dental 49
         3.2.2.2. Análisis de Kim 51
      3.2.3. Diseño y función de los arcos MEAW. 52
      3.2.4. Maloclusión de Clase I con mordida abierta 57
      3.2.5. Maloclusión de Clase III ángulo alto 61
      3.2.6. Otras opciones para el manejo de la mordida abierta anterior y maloclusión de Clase III. 69
         3.2.6.1 Mordida Abierta Anterior 69
         3.2.6.2 Maloclusión de Clase III 84
      3.2.7. Retención 101
      3.2.8. Estabilidad del tratamiento de la mordida abierta anterior según Janson (enfoque clínico) 102
      3.2.9. Estabilidad del tratamiento de la mordida abierta anterior según Greenlee (enfoque metanálisis). 102
   3.3 Definición de Términos 106
4. Caso Clínico 108
   4.1. Historia Clínica. 108
   4.2. Diagnóstico. 121
   4.3. Objetivos del Tratamiento 122
   4.4. Plan de Tratamiento 122
   4.5. Secuencia del Tratamiento realizado 122

4.6. Evolución del caso. 123
4.7. Resultados 151
5. Discusión 173
6. Conclusiones 177
7. Recomendaciones 178
8. Referencias Bibliográficas 179
9. Anexos. 187

RESUMEN

Las terapias basadas en la filosofía MEAW brindan un control vertical y sagital importante en la mecánica ortodóncica y son una opción de tratamiento a considerar en casos de mordida abierta anterior y/o de malocusiones de Clase III. El objetivo de esta monografía es reportar el tratamiento de una paciente de 16 años de edad con maloclusión de Clase I de Angle, con patrón esquelético III y tendencia a la mordida abierta anterior bajo la filosofía MEAW con el fin de evaluar la efectividad de esta terapia. La paciente presentaba 0 mm de overjet y 0 % de overbite, plano oclusal empinado y discrepancia posterior. Los objetivos de tratamiento fueron: Eliminar la discrepancia posterior y controlar la tendencia a la mordida abierta anterior y a la Clase III, consiguiendo un buen overbite y overjet. Se extrajeron las cuatro terceras molares al inicio del tratamiento, se instalaron brackets MBT (slot 0.018 x 0.025´´) y se empezaron las etapas iniciales de alineamiento y nivelación. Luego de dichas etapas, los arcos MEAW confeccionados con alambre Elgiloy azul 0.016 x 0.022´´ se instalaron en ambas arcadas, los mismos que se mantuvieron hasta el final del tratamiento. Se realizaron las activaciones de tip back de 5° desde los caninos hacia atrás y se utilizaron elásticos cortos anteriores con vectores de Clase III (3/16´´ 6 onzas). Luego de 5 meses se consiguieron resultados favorables, a partir de los cuales se inició la fase de finalización y acabado del caso. El tiempo de tratamiento total fue de 17 meses luego de los cuales se consiguieron relaciones molares y caninas de Clase I y la corrección de tendencia a la mordida abierta anterior. La terapia con Arcos MEAW parece ser una herramienta versátil y muy efectiva que mediante la reconstrucción del plano oclusal logra obtener una oclusión fisiológica estable.

Palabras clave: Maloclusión de Angle Clase I, Mordida Abierta, Maloclusión de Angle Clase III.

ABSTRACT

Therapy based in MEAW philosophy provide an important vertical and sagittal control in orthodontic mechanics and is a treatment option for the correction of open bite and class iii malocclusions. The purpose of this monograph is to report the case of a 16 years old female patient who had Class I malocclusion, Class III skeletal pattern, with anterior open bite tendency, treated with MEAW philosophy. The patient had 0 mm of overjet, 0% overbite, steep occlusal plane, and posterior discrepancy. The treatments objectives were: Eliminate posterior discrepancy and have control of anterior open bite and Class III tendency, improving the overbite and overjet. The four third molars were extracted at the beginning of the treatment. For the initial stages of alignment and leveling, MBT appliances (slot 0.018 x 0.025´´) were place in both arches. After these stages, MEAW made with Blue Elgiloy 0.016 x 0.022´´ were placed in both arches. These MEAW were used until the end of treatment. Tip back bends of 5° were done from canines to second molars, and the patient used class III and anterior short elastics (3/16´´ 6 ounces). After 5 months, favorable outcomes were achieved. From which, completion and finishing stages were initiated. The duration of total treatment was 17 months. At the end of treatment class I occlusion (class I of molars and canines) and the correction of the anterior open bite tendency were achieved. The MEAW therapy seems to be a versatile and effective tool that with the reconstruction of the occlusal plane achieves a stable physiological occlusion.

Keywords: Malocclusion Angle Class I, Open Bite, Malocclusion Angle Class III

1. INTRODUCCIÓN

La maloclusión de Clase I de Angle es una de las más comunes en la práctica clínica diaria, muchas veces parece sencilla de tratar, sin embargo el problema radica cuando viene acompañada de patrones esqueléticos y dentales desfavorables que obligan a expandir el panorama diagnóstico tratando de encontrar el abordaje más adecuado para el paciente, sin dejar de lado ninguna variable que pueda poner en riesgo la estabilidad de la terapia. En ese sentido, el tratamiento no va dirigido a la maloclusión de Clase I en sí, sino que va dirigido a resolver los problemas esqueléticos o en su defecto y si es posible a camuflarlos ortodóncicamente.

La tendencia a la mordida abierta y a la Clase III en pacientes con maloclusión de Clase I, a veces no es detectada a tiempo y se olvida muchas veces de plantear algún tipo de control vertical y sagital para el tratamiento, es durante el transcurso de la mecánica que se empieza a observar como la maloclusión que se veía sencilla de tratar se va convirtiendo en una más compleja. Es por eso que se debe ver no sólo a la maloclusión como ente único, sino evaluarla en conjunto con la parte ósea y blanda, así como la parte funcional.

Existe diversidad de terapias para el control vertical y sagital durante la mecánica ortodóntica dentro de las cuales la filosofía MEAW se torna en un instrumento versátil y muy efectivo que mediante la reconstrucción del plano oclusal logra obtener una oclusión fisiológica estable en el tiempo. El propósito de esta monografía es evaluar la efectividad del tratamiento de una maloclusión de Clase I de Angle con patrón esquelético III y tendencia a la mordida abierta anterior bajo la filosofía MEAW, atendida en la Segunda Especialidad en Ortodoncia de la Universidad Nacional Mayor de San Marcos.

2. OBJETIVOS

2.1 Objetivo general

Evaluar la efectividad de la filosofía MEAW en el tratamiento de la maloclusión de Clase I de Angle con patrón esquelético III y tendencia a la mordida abierta anterior.

2.2 Objetivos específicos

2.2.1 Analizar la evidencia científica con respecto a la filosofía MEAW

2.2.2 Analizar los aspectos teóricos de la filosofía MEAW

2.2.3 Evaluar las características del tratamiento de la maloclusión de Clase I con mordida abierta anterior según filosofía MEAW

2.2.4 Evaluar las características del tratamiento de la maloclusión de Clase III ángulo alto, según filosofía MEAW

2.2.5 Evaluar otras posibilidades de terapia para la mordida abierta anterior y para la Clase III.

2.2.6 Analizar la evidencia científica sobre la estabilidad del tratamiento de la mordida abierta anterior.

3. Marco Teórico

3.1 Antecedentes

Kim (1987)(1) reportó tres casos de mordida abierta anterior tratados con Multiloop Edgewise Arch Wire (MEAW) para describir su técnica. Dos de ellas fueron mujeres de 19 y 20 años y el otro fue hombre de 16 años de edad. Introdujo ya el concepto de Discrepancia Posterior para su diagnóstico. A los tres se les realizó extracciones de terceras molares. Recomendaba el uso de brackets edgewise gemelos con slot 0.018´´ y de preferencia con slot vertical auxiliar (para las primeras fases del tratamiento). No compartía el uso de brackets pre ajustados ni del slot 0.022´´ Mencionaba que como el arco utilizado era 0.016 x 0.022 ´´, un bracket con slot 0.022´´ no proveía el control necesario sobre el movimiento dentario, y que arcos más pesados podrían generar fuerzas excesivas y disminuir el objetivo de la mecanoterapia. El MEAW era como un arco edgewise ideal, excepto por la presencia de dos loops, uno vertical y otro horizontal. Ambos servían para reducir la tasa de carga/deflexión, siendo el vertical para control horizontal y el loop horizontal para el control vertical. Mencionaba que antes de la preparación del MEAW, los dientes debían estar totalmente alineados y nivelados, momento en el cual pedían radiografías panorámicas y cefalométricas para evaluar la posición final del incisivo, la inclinación del plano oclusal y los cambios deseados en la inclinación axial de los dientes. Ya con el arco confeccionado se realizaban las activaciones tipo tip backs a partir de la primera premolar en dirección posterior hacia la molar dando inclinaciones de entre 3° a 5 ° por cada diente. De esta forma el MEAW maxilar debía mostrar una marcada curva de spee y el MEAW mandibular una marcada curva reversa. Una vez colocados en boca, se prescribía el uso de elásticos de 3/16 pulgadas pesados, con una fuerza aproximada de 50g cuando la boca estaba cerrada y de 150g cuando existía una apertura moderada. Los elásticos debían estar en boca todo el tiempo, excepto durante la alimentación y limpieza.

Aproximadamente 6 horas después de la colocación de los arcos MEAW y de los elásticos, empezaba un movimiento en masa de toda la dentición y el paciente experimentaría una sensibilidad en los dientes que se incrementaría a las 8 horas y disminuiría 3 horas después. Se mostró en cada uno de los tres casos una buena corrección de las mordidas abiertas anteriores. (Figura 1)

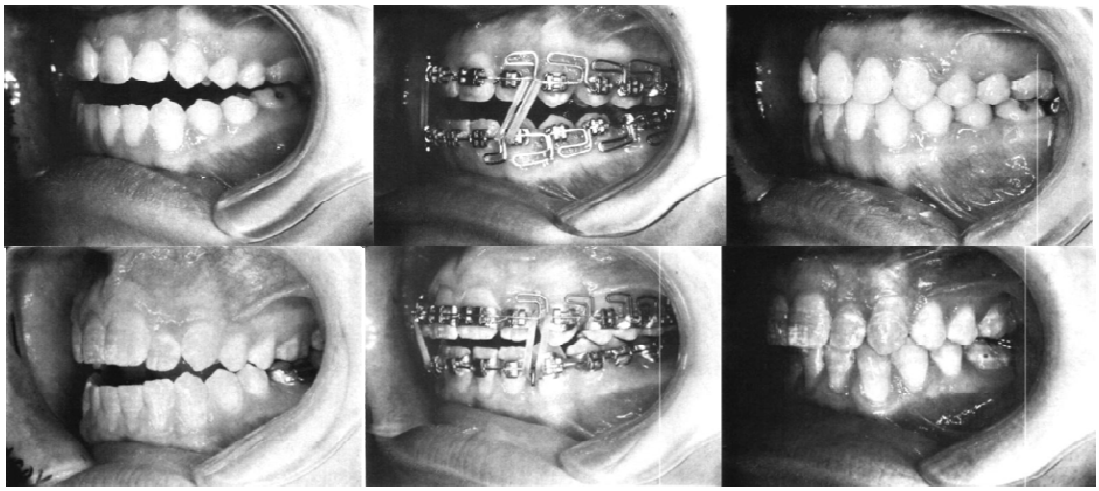

Figura 1. Primeros casos reportados por Kim (1)

Chun y Nahm (1991)(2) evaluaron la distribución de las tensiones (stress) y deflexiones derivados de los arcos MEAW por medio de análisis de elemento finito de los dientes y hueso circundante compuesto de 2839 elementos sólidos y 4621 nodos. Encontraron que en el caso de carga vertical sobre el MEAW hubo extrusión de los dientes anteriores y efectos de verticalización de los dientes posteriores. Sin la aplicación de elásticos verticales sobre el MEAW hubo intrusión de los dientes anteriores, pero una fuerza media fue transmitida a la región de los dientes posteriores; además de fuerzas de torque en los incisivos y molares, y los caninos se intruyeron sin torque. Las magnitudes de las fuerzas fueron diferentes dependiendo de la cantidad de los dobleces de tip back sobre los arcos MEAW. Las deflexiones de los arcos MEAW fueron mucho mayores que la de los arcos planos en todas las direcciones.

Baek y Yang (1991)(3) reportaron el tratamiento de dos pacientes hombres con la filosofía MEAW. El primer (28 años) presentaba maloclusión clase III con mordida abierta y apiñamiento severo (para lo cual le realizaron exodoncias de primeras premolares) y el segundo (19 años) presentaba maloclusión clase III con mordida profunda. Luego de las fases de alineamiento y nivelación, se colocaron los arcos MEAW dando curva de spee en el arco superior y curva reversa en el arco inferior como activaciones principales. Se prescribieron elásticos clase III 5/16´´ 6onzas y elásticos verticales 3/16´´ 6 onzas. En el primer paciente los incisivos se extruyeron y el proceso alveolar antero inferior mostró remodelación, las molares superiores e inferiores mesializadas se verticalizaron y especialmente las primeras molares inferiores mostraron extrusión debido al remodelado del hueso alveolar, se consiguió un buen overbite y overjet, hubo una rotación mandibular horaria, el maxilar se proyectó y se inclinó ligeramente hacia abajo, y hubo mejoría en el perfil facial. En el segundo paciente se realizaron activaciones adicionales, el tratamiento duró menos que en el primer caso. Los incisivos superiores se intruyeron y vestibularizaron, los inferiores mostraron una ligera intrusión y linguoversión, las molares inferiores se verticalizaron distalmente y se intruyeron, las molares superiores se mesializaron y se extruyeron. Se consiguió buen overbite y overjet. El maxilar no se movió, la mandíbula mostró una leve rotación horaria. Se consiguió un buen perfil facial. Concluyeron que los arcos MEAW son versátiles y son una opción para la corrección de la clase III independientemente del patrón vertical.

Shin y Chang (1994)(4) evaluaron los cambios en la posición condilar de pacientes con mordida abierta anterior tratados con filosofía MEAW. Estudiaron 21 articulaciones temporomandibulares (ATM) de 11 pacientes que tenían mordida abierta anterior severa (6 tenían una maloclusión clase III, 4 maloclusión clase II y 1 maloclusión clase I). Luego de la fase de alineamiento y nivelación se les instalaron los arcos

MEAW y se les prescribió el uso de elásticos anteriores 3/16´´ 6 onzas. La posición condilar se evaluó con tomografías individualizadas en oclusión céntrica tomadas antes y después del tratamiento. Se compararon los datos pre y pos con la prueba t student ($p<0.05$).No encontraron diferencias estadísticamente significativas antes y después del tratamiento entre las ATM derechas e izquierdas; así como entre grupos según maloclusión, tampoco encontraron diferencias en el porcentaje del desplazamiento del disco. Ni encontraron diferencias en la cantidad de cambios a nivel condilar. Concluyeron que la terapia con arcos MEAW no produce alteraciones ni cambios en la posición condilar.

Lee y Kim (1994)(5) investigaron la distribución de la tensión (stress), intensidad y el mecanismo de fuerza derivados de los arcos MEAW a través del análisis de fotoelasticidad sobre dientes artificiales y hueso circundante compuestos de materiales fotoelásticos. Evaluaron Arcos MEAW con tip back, Arcos MEAW sin tip back, y arcos planos; Así como diferentes disposiciones de elásticos (verticales, clase II y clase III). Encontraron que en el caso de no uso de elásticos sobre los MEAW con tip back, se observó una tensión moderada en áreas de molares y caninos y una ligera tensión se observó en otras áreas. En el caso de elásticos verticales sobre arcos planos y arcos MEAW sin tip back, la mayor tensión se observó en el área del incisivo lateral. En el caso de elásticos verticales sobre arcos MEAW con tip back, una tensión moderada se observó en la región anterior y posterior. En el caso de elásticos clase II sobre arcos planos, la tensión se concentró en el área anterior (donde se colocaban los elásticos). En el caso de elásticos clase II sobre los Arcos MEAW sin tip back, la tensión se transmitió igualmente de la región de los dientes anteriores a los posteriores. En el caso de los elásticos clase II sobre Arcos MEAW con tip back, la mayor tensión se observó sobre la región anterior y la región de molares. En el caso de los elásticos clase III sobre arcos planos, la tensión se concentró en la región posterior (donde se colocaban los elásticos). En el caso de elásticos

clase III sobre arcos MEAW sin tip back, la tensión se transmitió igualmente de la región posterior a la anterior. Y en el caso de elásticos clase III sobre MEAW con tip back, la mayor tensión se observó en la región posterior y una tensión moderada fue observada en la región anterior.

Sato (1994)[6] reportó 4 casos de maloclusión clase III ángulo alto, un hombre de 19 años, y tres mujeres de 14, 19 y 21 años de edad. Cada uno tratado con extracciones de molares. En la de 14 años, se extrajeron segundas molares superiores y terceras molares inferiores. En los otros tres pacientes, se extrajeron las terceras molares, y en un caso se extrajeron además primeras premolares inferiores. Estableció como objetivos de tratamiento intruir y verticalizar los dientes posteriores, reconstruir el plano oclusal, y reposicionar la mandíbula en sentido posterior. Tres de sus casos mostraron empinamiento del plano oclusal lo que ayudo a resolver la discrepancia antero posterior. El uso de elásticos clase III causo un ligero avance de los dientes anteriores y retroinclinación de los inferiores anteriores, mientras que el componente vertical de los elásticos mejoraba la mordida abierta anterior. Como resultado se consiguió un esquema oclusal adecuado con cambios a nivel facial. Los MEAW usaron loops entre dientes de tal manera que la fuerza sobre todos los dientes se redujo. Los dobleces de segundo orden son comparables con los dobleces que Tweed utilizaba para su preparación de anclaje. El camuflaje ortodóntico es una opción de tratamiento cuando la cirugía esta desestimada. Sin embargo, existen algunas limitaciones con respecto al acabado y finalización por lo mismo que se trata de un camuflaje. (Figura 2).

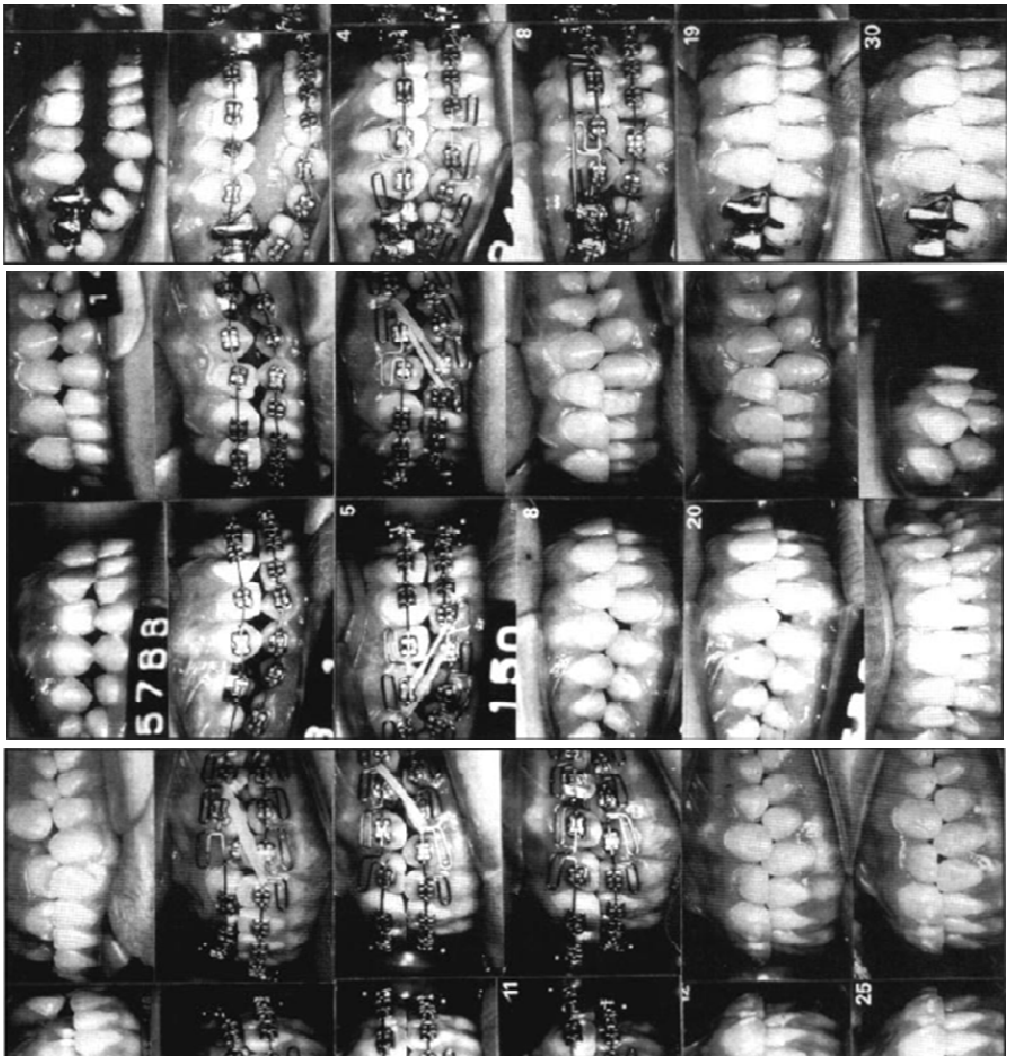

Figura 2. Tres casos de maloclusión de clase III reportados por Sato (6)

Goto y cols (1994)(7) reportaron el tratamiento de camuflaje ortodóntico de una paciente de 20 años con maloclusión clase II, división 1, subdivisión con mordida abierta anterior esquelética con interposición lingual. Los objetivos de tratamiento fueron: retraer los incisivos, expandir el arco maxilar, extruir los dientes anteriores, prevenir la extrusión de los dientes posteriores, y desarrollar una clase I. Se recomendó como opción principal la cirugía ortognática. Pero se optó por el camuflaje. Se utilizó un quad hélix para producir expansión maxilar. Se extrajeron las

terceras molares y se colocaron los arcos MEAW y se procedió con el uso de elásticos. Los resultados obtenidos fueron una mezcla de intrusión de los dientes posteriores y extrusión de los dientes anteriores, consiguiendo un buen esquema oclusal. La estabilidad a largo plazo fue dada por la terapia que se realizó para tratar el problema funcional. Sin embargo en la paciente se encontraron recesiones gingivales en la zona labial de los incisivos centrales inferiores. Esto debido a la inflamación gingival durante el tratamiento, extrusión de los dientes anteriores, incremento de la compensación dental o tal vez al biotipo gingival delgado y la prominencia radicular presentes inicialmente. (Figura 3).

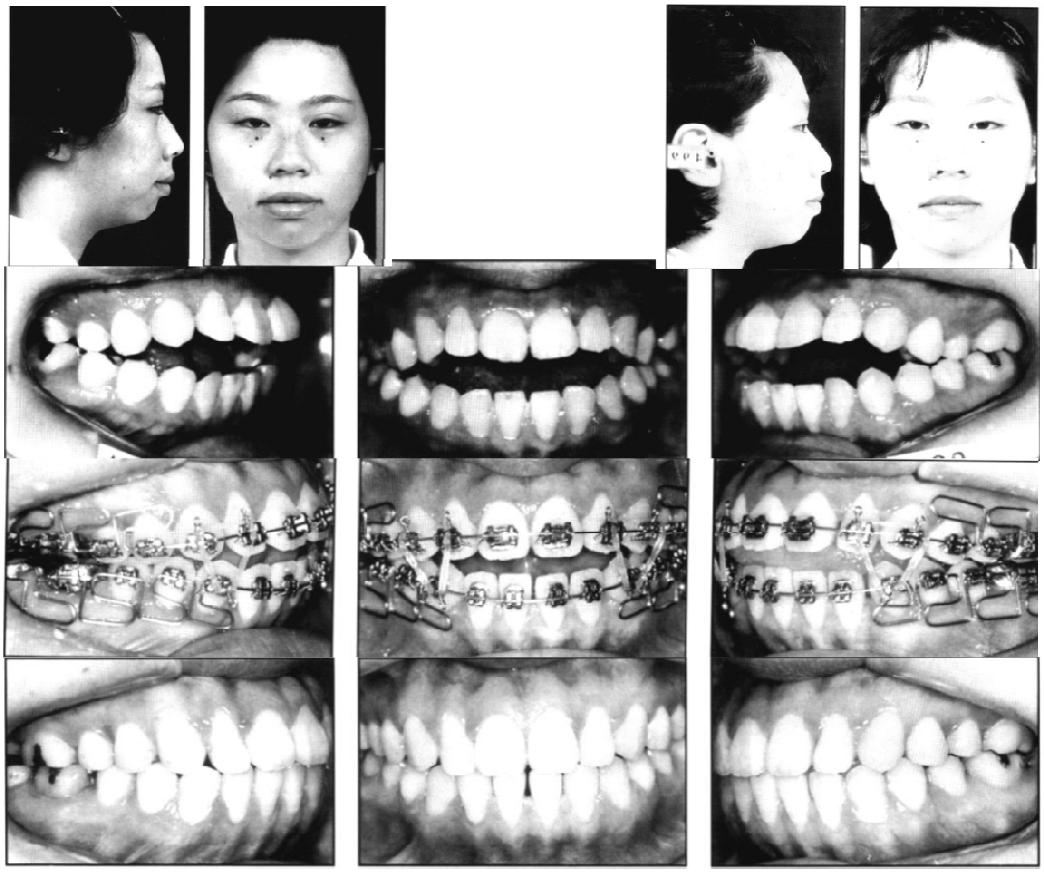

Figura 3. Caso Tratado por Goto y cols. (7)

Hong y cols. (1998)(8) relataron el tratamiento de una paciente de 24 años con una maloclusión de Clase III ángulo bajo. El tratamiento inicial planteado involucraba las extracciones de las segundas premolares

superiores y primeras premolares inferiores pero la paciente no quería extracciones. Es así como se decidió realizar el tratamiento sin extracciones con colocación de brackets linguales en el arco superior y labiales en el arco inferior. Se extrajeron las terceras molares antes del inicio de la terapia. Luego del alineamiento y nivelación se procedió a la colocación del MEAW sólo en el arco inferior, con curva reversa. Y en el arco superior se utilizó un arco de TMA 0.016 x 0.016´´. Se utilizaron elásticos largos de 5/16´´ 4 onzas para mover los dientes inferiores hacia atrás y para corregir la línea media. Luego de esa corrección, se utilizaron elásticos verticales de 3/16´´ 6 onzas para extruir los dientes anteriores y asentar la oclusión anterior (se colocaron resinas a nivel de caninos como anclaje para los elásticos). Se logró corregir la mordida cruzada anterior y se establecieron relaciones molares y caninas de clase I. con buena intercuspidación y centrado de línea media. Se produjo una rotación mandibular en sentido horario debido a la extrusión durante el nivelamiento y al uso de los elásticos clase III. La extrusión de las molares superiores facilitó la corrección de la relación molar clase III, debido más que todo a la rotación mandibular y a la verticalización de las molares inferiores.

Chang y cols. (1999)(9) evaluaron por medio de cefalometría, los resultados del tratamiento de 16 pacientes (4 hombres y 12 mujeres) con mordida abierta anterior (8 fueron clase I y 8 fueron clase II) bajo la filosofía MEAW, y los compararon con un grupo de pacientes (58 jóvenes) con armonía facial, oclusión normal y sin tratamiento previo. Estos últimos fueron divididos en dos sub grupos según sus características cefalométricas referidas al patrón vertical: patrón vertical normal (40), y patrón vertical aumentado (18). Analizaron 8 medidas esqueléticas, 10 dentoalveolares, 17 angulaciones dentarias y 4 medidas relacionadas con el plano oclusal. Se utilizó la prueba t student ($p<0.05$) para la comparación de datos. Los resultados del tratamiento fueron en su mayoría en la región dentoalveolar a nivel de los planos oclusales

superior e inferior, acompañados de verticalización de los dientes posteriores mediante el movimiento de inclinación distal de la dentición en conjunto. Luego del tratamiento, las características estructurales de los pacientes con mordida abierta tuvieron una tendencia a aproximarse a las características de los individuos con oclusión normal y patrón vertical aumentado. Concluyeron que los cambios del tratamiento en las maloclusiones con mordida abierta anterior producidos por MEAW son similares a aquellos encontrados en pacientes con una compensación dentoalveolar natural a su patrón esquelético establecido. (Figura 4).



Figura 4. Pretratamiento (A), durante (B y C), después del tratamiento (D), y después de la retención(E).(9)

Kim y cols. (2000)(10) realizaron un estudio prospectivo con radiografías cefalométricas para evaluar la estabilidad de la corrección de la mordida abierta anterior con filosofía MEAW durante dos años de seguimiento. Estudiaron a 55 pacientes que presentaron mordida abierta anterior los cuales fueron divididos en dos grupos: pacientes con crecimiento (29 pacientes) y pacientes sin crecimiento (26 pacientes). Analizaron cambios a nivel esquelético, dentoalveolar y estético. Se utilizó la prueba t student ($p<0.05$) para la comparación de datos. Al comparar las radiografías cefalométricas de pre y pos tratamiento se encontró que el overbite había incrementado en promedio 4 mm para ambos grupos (con y sin crecimiento). Las mordidas abiertas se corrigieron por retrusión y extrusión de los dientes anteriores además del movimiento de verticalización de las molares posteriores. Los planos oclusales se aplanaron. Hubieron algunos cambios significativos a nivel esquelético en los pacientes en crecimiento como inclinación hacia adelante y abajo del plano palatino, disminución del ángulo goniaco. Hubo una retrusión del labio superior en ambos grupos. Al comparar los datos cefalométricos pos tratamiento con los obtenidos 2 años después de finalizada la terapia, no se encontraron diferencias significativas (la recidiva fue de 0.23mm en los pacientes en crecimiento y de 0.35 en los pacientes sin crecimiento) lo que hace de los resultados obtenidos bajo la filosofía MEAW estables. (Figura 5).



Figura 5. Caso clínico paciente 33 años. Pre tratamiento (A), MEAW colocados (B), pos tratamiento (C), 23 meses después de la remoción de aparatos (D). (10)

Lee y cols. (2000)(11) realizaron un estudio con método de elemento finito para analizar la tensión (stress) del arco MEAW con varios grados de tip back. Los tip back de los arcos MEAW tomados en el análisis fueron de 5°, 10°, y 15°. Adicionalmente se utilizaron elásticos clase II para encontrar la distribución de la tensión y sus valores en el ligamento periodontal. Se seleccionó un adulto con oclusión normal para crear los modelos de los dientes y del ligamento periodontal. Se creó el modelo de MEAW usando ANSYS. Se colocaron los elásticos verticales clase II para determinar la tensión inicial generada en el ligamento periodontal. Se encontró que cuando los arcos MEAW son utilizados con elásticos

verticales de clase II la distribución de la compresión y la tensión en el ligamento periodontal es similar con activaciones del tip back de 5°, 10° ó 15°. Los valores de compresión y tensión en el ligamento periodontal fueron mayores en el caso de la activación del tip back de 15° comparadas con las activaciones de tip back de 10° y del de 5°. Se encontró compresión en el ligamento periodontal a nivel distal de las primeras y segundas molares. Las áreas de compresión fueron más amplias y esos valores fueron más grandes en el ligamento periodontal de la segunda molar que en la de la primera molar. El área de compresión se volvía más amplia de acuerdo al incremento del tip back. Los valores de la compresión fueron menores en el ligamento periodontal de molares al compararlas con las premolares. Comparando el caso de elásticos clase II y los verticales anteriores, los valores de tensión en el ligamento periodontal de dientes anteriores y su distribución fueron más amplios en el caso de elásticos verticales. Por otro lado, no se encontraron diferencias entre la tensión en el ligamento periodontal de los dientes posteriores en los dos casos. Comparando las áreas de tensión en el ligamento periodontal de los dientes anteriores, los valores de tensión fueron mayores en el ligamento periodontal del canino.

Yang y cols. (2001)(12) determinaron la proporción de carga/deflexión de arcos MEAW a nivel de distintas regiones dentales (entre incisivos laterales y caninos, entre caninos y primeras premolares, entre primeras y segundas premolares, entre segundas premolares y primeras molares, entre primeras y segundas molares) del arco maxilar y del arco mandibular, comparándolas con la proporción carga/deflexión de alambres de acero inoxidable, NiTi, y TMA. Se confeccionaron L-loops en 5 diferentes longitudes de la parte horizontal en alambre de acero inoxidable (Permachrome) 0.016´´ x 0.022´´según diseño original dado por Kim (se confeccionaron 5 muestras de cada loop), los alambres fueron tratados térmicamente a 475°C por 3 minutos y se pulieron eléctricamente por 5 segundos. Para la comparación se utilizaron

segmentos de alambre de acero inoxidable, TMA, y Niti de calibre 0.016´´ x 0.022´´. Se utilizó una máquina de prueba universal Instron para obtener los datos. Las distancias de espacios interbrackets se midieron con Instron y se calculó la rigidez regional de los alambres. La proporción carga/deflexión del L-loop de MEAW a nivel de cada espacio interbracket fue en promedio: 1:7.54 del alambre de acero inoxidable plano, 1:1.76 del alambre NiTi, y 1:2.72 del alambre TMA. El arco MEAW a nivel de cada espacio interbracket tuvo menor rigidez del alambre que cuando se evaluó el arco entero, y esos valores difirieron dependiendo de la zona de ubicación (menor en las zonas más posteriores). Los resultados mostraron que los arcos MEAW tenían una única propiedad mecánica que permitiría el control del movimiento dental individual y de esa forma transmitían las fuerzas elásticas efectivamente a través de todo el arco en conjunto. (Figura 6).

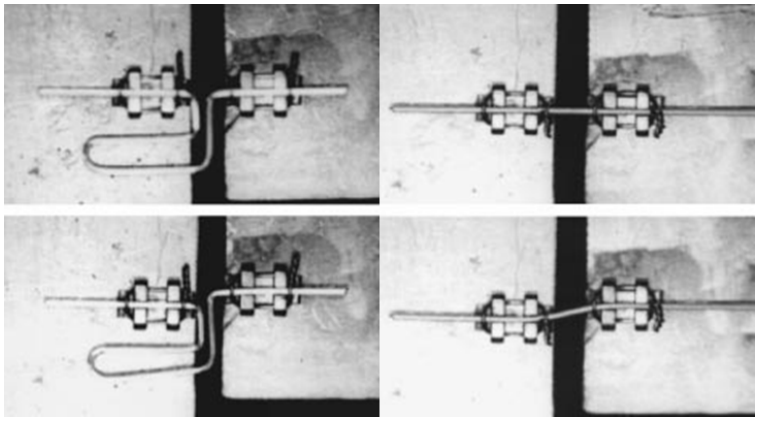

Figura 6. Izquierda. Prueba del radio carga/deflexión con loop con y sin activación. Derecha. El radio carga/deflexión de un arco liso con y sin activación. (12)

Kim y Han (2001)(13) reportan el tratamiento de tres diferentes tipos de maloclusiones bajo la filosofía MEAW. El primer caso, el retratamiento una paciente de 23 años, con una mordida abierta anterior severa y con problemas articulares, su dentición mandibular se encontraba inclinada hacia mesial, divergencia de planos oclusales, luego de las exodoncias de las terceras molares y del alineamiento y nivelación, se colocaron los

arcos MEAW con activaciones de 3° de tip back, y uso de elásticos verticales 3/16´´ 6 onzas. Una vez verticalizadas las segundas molares inferiores, los síntomas articulares desaparecieron. Luego de 6 meses de terapia con MEAW, se logró obtener una oclusión normal adecuada. Tuvo un tiempo de tratamiento de 11 meses. Las inclinaciones axiales de los dientes se corrigieron. La mandíbula rotó hacia adelante 4°. La evaluación a los 37 meses pos tratamiento mostró estabilidad de la terapia. El segundo paciente de 13 años, tenía una maloclusión clase II, división 1 con mordida profunda. Luego del alineamiento y nivelación se le prescribió terapia con Arco Extraoral y plano de mordida por 15 meses, pero los resultados no fueron buenos por la falta de uso de los aparatos, momento en el cual se decidió cambiar a Arcos MEAW empezando con 3° de tip back en el segmento posterior. Se usaron elásticos clase II de 5/16 ´´ 6 onzas del ultimo loop mandibular al primer loop maxilar. Luego de 10 meses se consiguió una relación oclusal favorable. Se produjo más crecimiento vertical que horizontal de la maxila y la mandíbula. La evaluación a los 27 meses pos tratamiento mostró una ligera profundización de la mordida; sin embargo la oclusión se mantuvo estable. El tercer caso fue un retratamiento de una paciente de 20 años con maloclusión clase III y mordida cruzada anterior y posterior unilateral derecha. La dentición mandibular estaba inclinada mesialmente. Se extrajeron las terceras molares y se alinearon y nivelaron los arcos. Se colocaron arcos MEAW con activaciones de 3° de tip back. Y uso de elásticos clase III 5/16´´ 6 onzas, que iban de los últimos loops superiores a los primeros loops inferiores. Luego de 10 meses la maloclusión se corrigió satisfactoriamente. Se produjo una verticalización de los dientes posteriores con una consecuente distalización de los mismos. La mandíbula se movió ligeramente hacia abajo y hacia atrás. La evaluación pos tratamiento a los 28 meses mostró buenas relaciones oclusales y estabilidad de la terapia. Los autores enfatizan la versatilidad de la

terapia bajo la filosofía MEAW para el tratamiento de cualquier tipo de maloclusión, donde la discrepancia posterior este presente. (Figura 7).

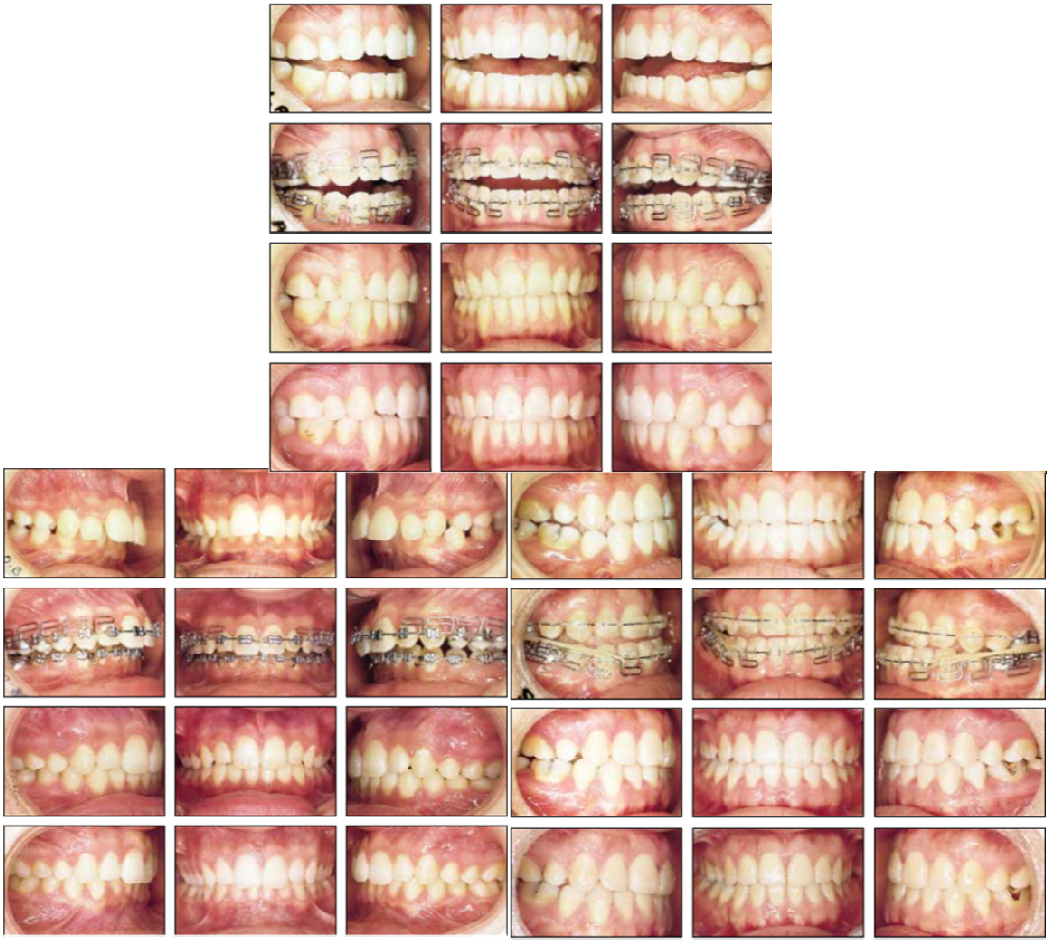

Figura 7. Tres maloclusiones diferentes tratadas con filosofía MEAW. Clase I (arriba), clase II (izquierda), clase III (derecha).(13)

Sato y cols. (2003)(14) reportan un caso en el cual explican la importancia de considerar de la discrepancia posterior en casos con apiñamiento dentario. Muestran el caso de una paciente de 7 años 6 meses de edad diagnosticada con apiñamiento superior e inferior con mordida cruzada debido a discrepancia entre dientes y base ósea (tanto en la zona anterior como en la zona posterior), un plano mandibular alto y arcos estrechos. La primera fase del tratamiento consistió en una placa de expansión en el arco superior la cual fue utilizada por 6 meses, se manejó ortodónticamente la oclusión hasta los 12 años. Para esa edad

las discrepancias de longitud de arco eran -7.5mm para el arco superior y -3mm para el arco inferior. Radiográficamente las terceras molares estaban en desarrollo y parecían ejercer influencia en la dentición por lo que antes del inicio de la segunda fase de tratamiento iban a ser extraídas. Sin embargo no se pudo iniciar esta fase de tratamiento porque la paciente se mudó. La paciente regresó a la clínica 9 años después de su abandono, el apiñamiento era más severo. El ángulo intermolar indicó que la presencia de la discrepancia posterior había causado una inclinación mesial de las molares. Se extrajeron las terceras molares y luego de la fase de alineamiento y nivelación se colocaron los arcos MEAW con moderado tip back y con el uso de elásticos verticales. La paciente utilizaba un arco extraoral por las noches. Luego de 14 meses se lograron buenas relaciones oclusales y luego de 2 años 8 meses, los resultados se mantuvieron estables. Encontraron que las exodoncias de las terceras molares son de gran ayuda para la eliminación de la discrepancia posterior, lo que aliviaría el apiñamiento anterior y posterior simultáneamente. (Figuras 8 y 9).



Figura 8. Fotografías de la paciente. (a) 7 años 6 meses, (b) 12 años 1 mes, (c) 21 años 2 meses, (d) 24 años 5 meses, (e) 28 años 11 meses (14).

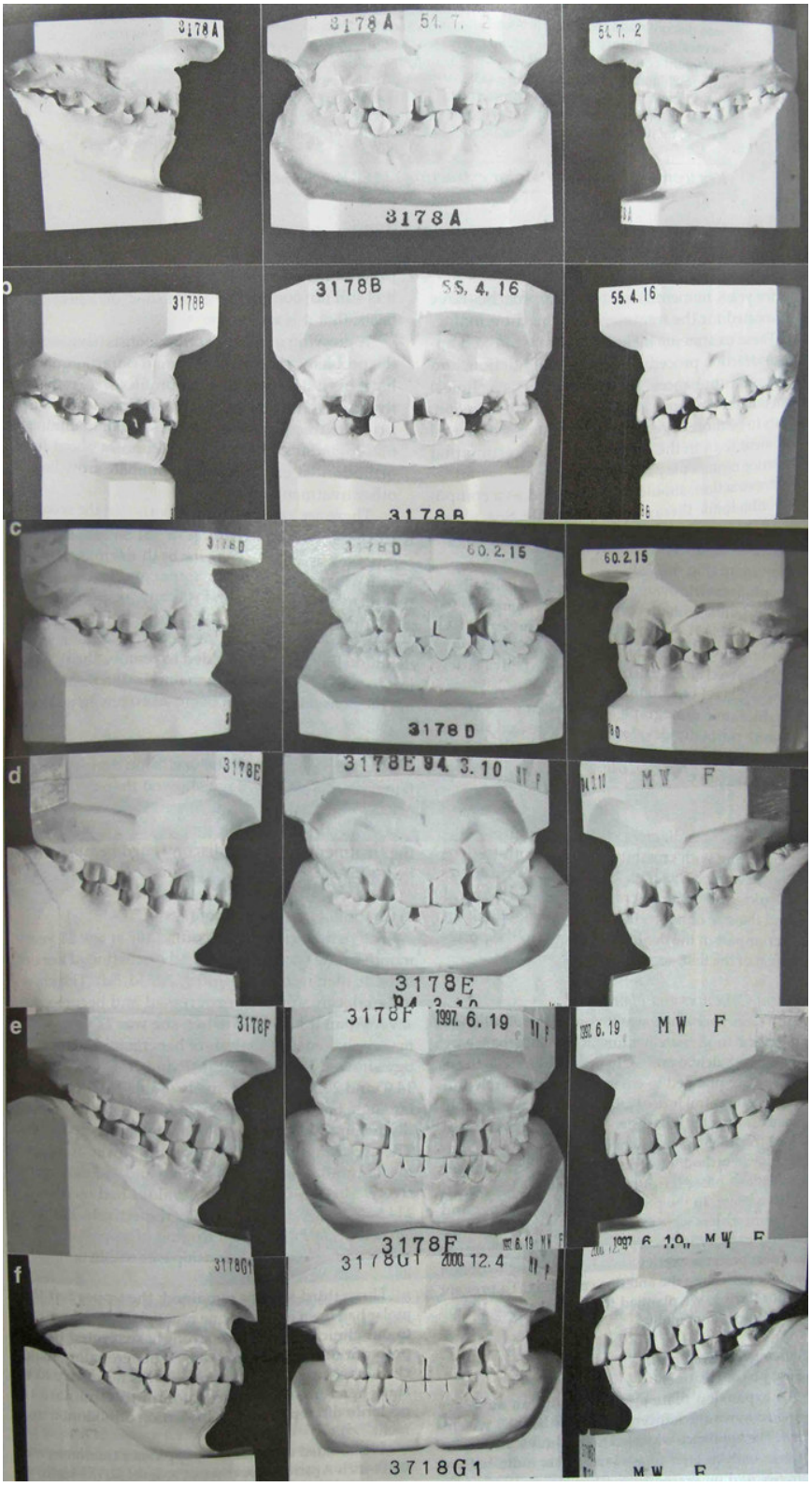

Figura 9. (a) 7 años 6 meses, (b) 8 años 3 meses, (c) 12 años 1 mes, (d) 21 años 2 meses, (e) 24 años 5 meses, (f) 28 años 11 meses(14).

Son y Chang (2004)(15) evaluaron el efecto de la tercera molar inferior en el tiempo de tratamiento y movimiento distal en masa de la dentición inferior en maloclusiones de Clase III. Se seleccionaron 30 individuos (9 hombres, 27 mujeres) con diagnóstico de maloclusión de clase III y tratados con aparatología fija sin extracciones de premolares y/o molares. Fueron divididos en tres grupos. El grupo 1 de 12 sujetos, a quienes las terceras molares inferiores no se les extrajeron durante todo el tratamiento ortodóntico. El grupo 2 de 8 sujetos, a quienes se les extrajeron las terceras molares inferiores después de la colocación de arcos MEAW y antes del retiro de la aparatología. El grupo 3 de 16 sujetos, a quienes se les extrajeron las terceras molares inferiores antes de la colocación de arcos MEAW. Para cada sujeto se determinó el tiempo total de tratamiento y la duración con los arcos MEAW, además se analizaron radiografías cefalométricas laterales pre y pos tratamiento. Se utilizó la prueba ANOVA ($p<0.05$) para la comparación de datos. No hubo diferencias estadísticamente significativas entre los grupos en el tiempo total de tratamiento. Sin embargo, la terapia con arcos MEAW fue más larga en el grupo 2 que en el grupo 1 y grupo 3. El overjet que se estableció luego del tratamiento ortodóntico fue mayor en el grupo 3, en el que las terceras molares inferiores fueron extraídas antes de la colocación de arcos MEAW. Luego del tratamiento ortodóntico el IMPA disminuyó en el grupo 3, pero incrementó en el grupo 1 y grupo 2. No hubo diferencias significativas entre los 3 grupos cuando se evaluó la cantidad de traslación de las segundas molares inferiores. Sin embargo, el movimiento de inclinación de las segundas molares inferiores fue significativamente más alto en el grupo 2 y más bajo en el grupo 1. Por tal motivo se pensaría que es mejor para el tratamiento ortodóntico de la Clase III, extraer las terceras molares inferiores antes de la colocación de arcos MEAW.

Sato y cols. (2007)(16) explican el desarrollo de la maloclusión de clase III esquelética y reportan el tratamiento de 2 casos clínicos. Mencionan

que la maloclusión de clase III ángulo alto es secuela de una flexión de la base de cráneo; que produce discrepancia posterior con sobre erupción de molares y dimensiones verticales posteriores aumentadas y una rotación antihoraria mandibular. La fase activa del tratamiento consiste en verticalizar e intruir las molares por medio de tip backs en los arcos MEAW y el uso de elásticos verticales o elásticos Clase III cortos en los loops anteriores, los objetivos del tratamiento son disminuir la dimensión vertical oclusal posterior y el empinamiento del plano oclusal. Manifiestan que los elásticos largos clase III (convencionales) no se deberían usar ya que podrían causar más extrusión molar superior que agravaría la maloclusión. Los pacientes tenían prognatismo con mordida cruzada anterior causada por una rotación hacia delante de la mandíbula, como resultado de un incremento en la dimensión vertical oclusal debido a la discrepancia posterior, los objetivos de los tratamientos fueron empinar el plano oclusal para producir un reposicionamiento posterior adaptativo de la mandíbula, para poder corregir el apiñamiento y mejorar la oclusión por medio de verticalización y alineamiento de la dentición. Se extrajeron terceras molares y luego de las fases de alineamiento y nivelación se instalaron arcos MEAW con las activaciones indicadas (tip backs) con elásticos cortos de clase III (3/16´´ 6 onzas). En el primer caso el tratamiento se completó en 17 meses y en el segundo en 12 meses. La oclusión terapéutica tenía una tendencia a la clase III. Los autores concluyeron que el tratamiento ortodontico debe estar enfocado en controlar la dimensión vertical así como la inclinación del plano oclusal. En efecto, la aplicación de la mecánica con conceptos MEAW luego de haber eliminado las terceras molares, elimina la discrepancia posterior simplificando el tratamiento de maloclusiones clase III en corto tiempo. (Figuras 10-13).

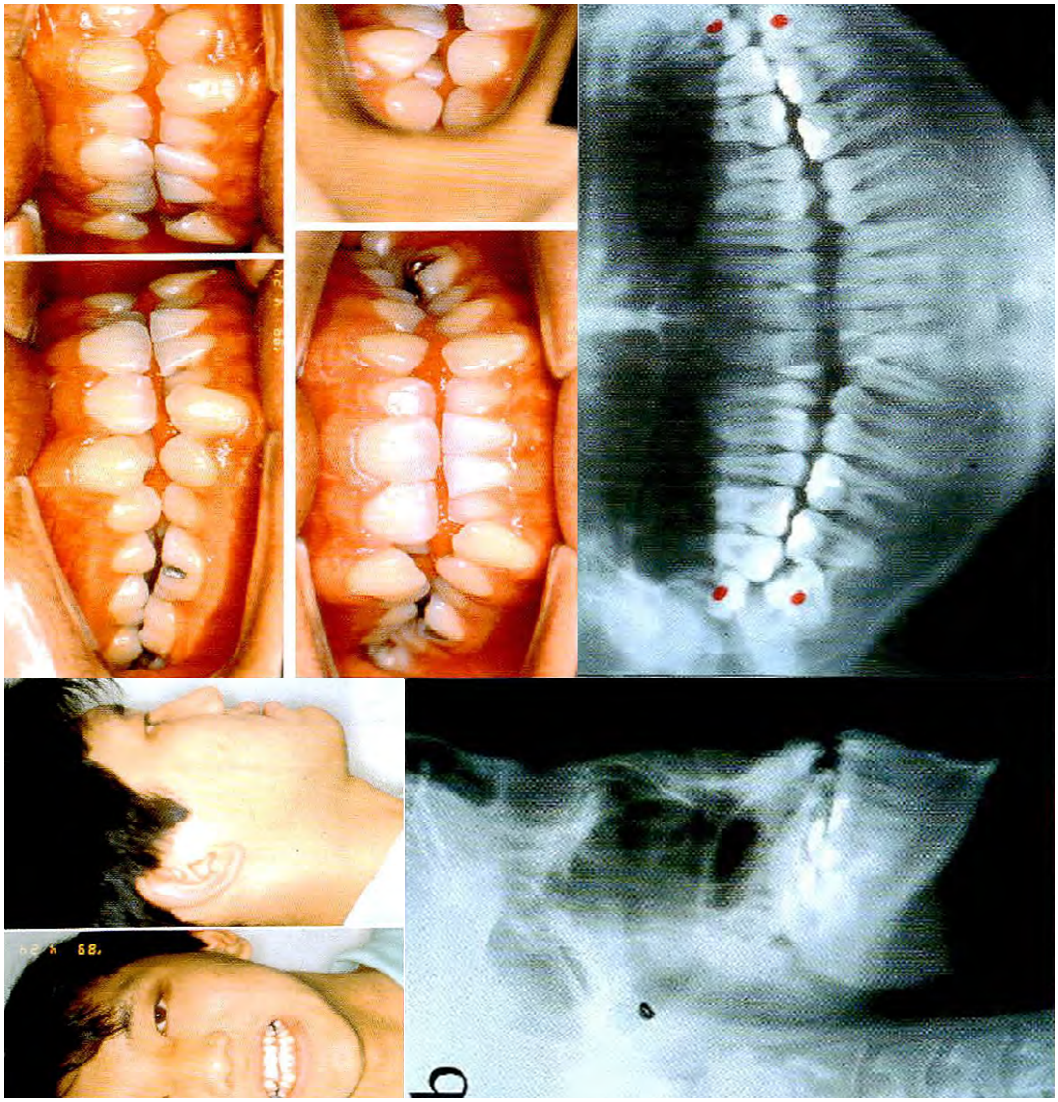

Figura 10. Caso clínico de clase III ángulo alto(16).

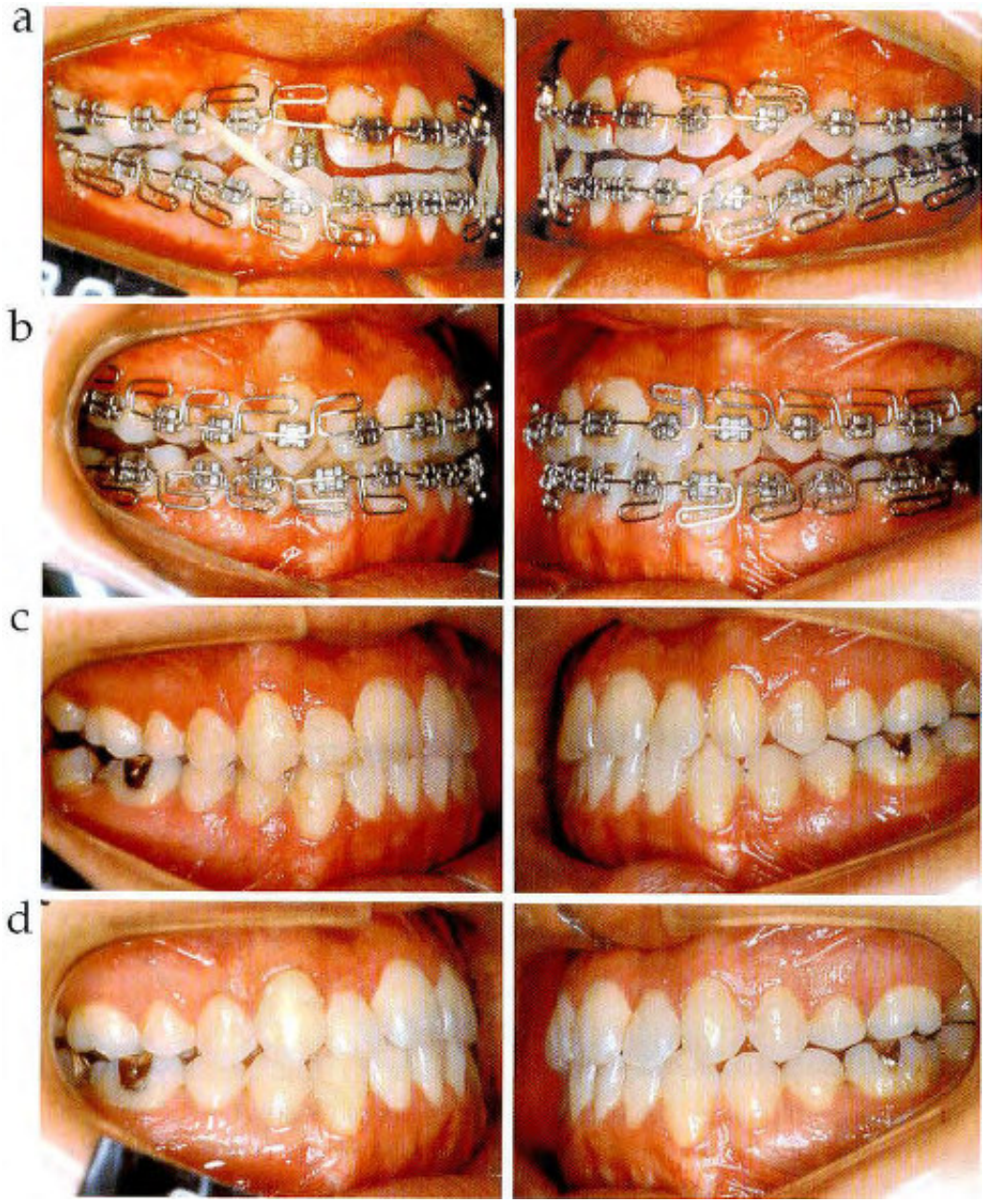

Figura 11. Mecánica de tratamiento de clase III ángulo alto. (a) luego de tres meses, (b) luego de 10 meses, (c) luego de 20 meses, (d) dos años pos tratamiento (16).

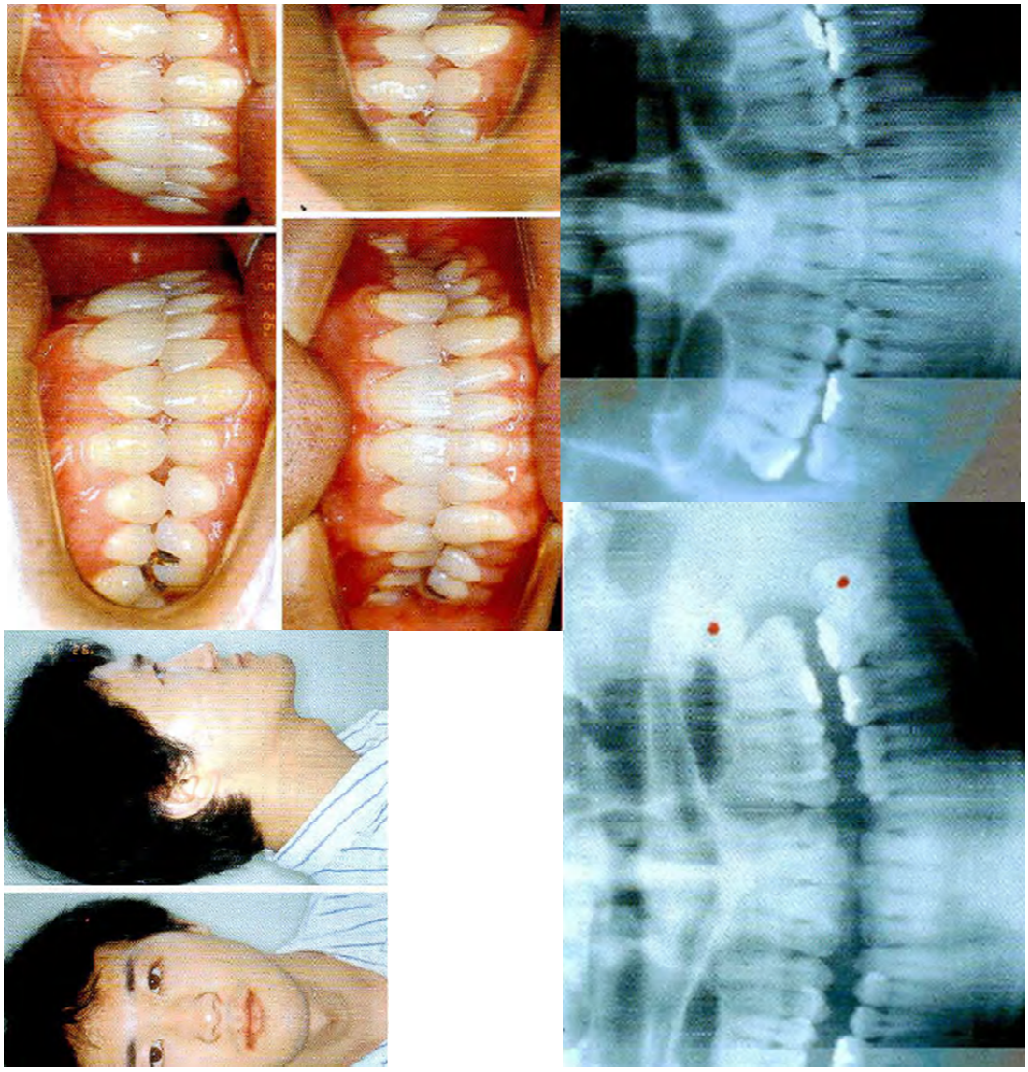

Figura 12. Paciente clase III tratado con MEAW (16).

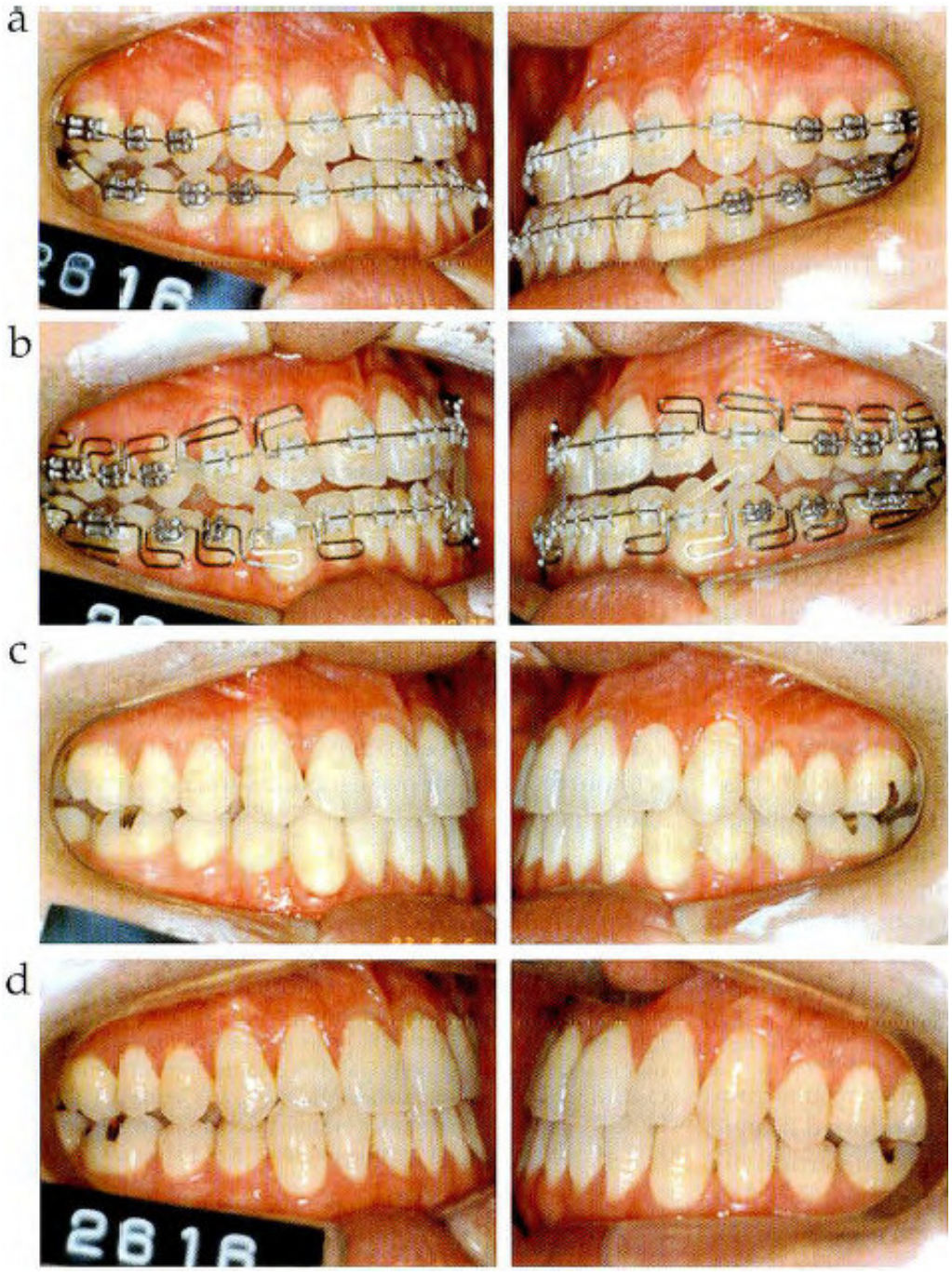

Figura 13. Mecánica de tratamiento. (a) Inicio del tratamiento, (b) luego de 2 meses, (c) fin de tratamiento luego de 12 meses, (d) dos años pos tratamiento (16).

Sato y cols. (2007)(17) reportan la mecánica de tratamiento diferencial de dos casos de mordida abierta anterior, uno con maloclusión clase III y otro con maloclusión clase II, diagnosticados bajo los conceptos de discrepancia posterior, análisis del marco dental y análisis de Kim. El paciente con maloclusión clase III tenía 18 años de edad, diagnosticado con sobre erupción de molares por discrepancia posterior y clase III ángulo alto debido al aplanamiento del plano oclusal. Luego de las extracciones de terceras molares y de la fase de alineamiento y nivelación, se instalaron los arcos MEAW. La mecánica de tratamiento requería empinar el plano oclusal para producir una adaptación hacia atrás de la mandíbula. Se hicieron tip backs a partir de las premolares hacia los dientes posteriores para verticalizar e intruir molares, fueron usados elásticos clase III cortos en las primeras botas. Luego de 7 meses de uso de MEAW, se finalizó el tratamiento. La oclusión se mantuvo estable 2 años después del tratamiento. La paciente con maloclusión clase II tenía también 18 años, con mordida abierta y disfunción craniomandibular, asociada a una rotación posterior de la mandíbula y un plano oclusal empinado. Fueron removidas las terceras molares y la mecánica consistió en aplanar el plano oclusal por medio de la eliminación de las interferencias de molares, con lo que se permitiría la rotación fisiológica mandibular en sentido anterior. Este objetivo se llevó a acabo utilizando tip backs moderados en el MEAW maxilar y tip backs mucho más acentuados en el MEAW mandibular, además del uso de elásticos cortos de clase II y verticales. Luego de 19 meses se consiguió una oclusión estable y la eliminación de la disfunción temporo mandibular, luego de 2 años después de tratamiento, los resultados se mantuvieron estables. Los autores concluyen que los factores funcionales determinantes del balance orofacial con mayor importancia son la dimensión vertical oclusal y la inclinación del plano oclusal posterior y que dependiendo del tipo de maloclusión, diferentes mecánicas pueden ser utilizadas bajo la filosofía MEAW. (Figura 14-16).

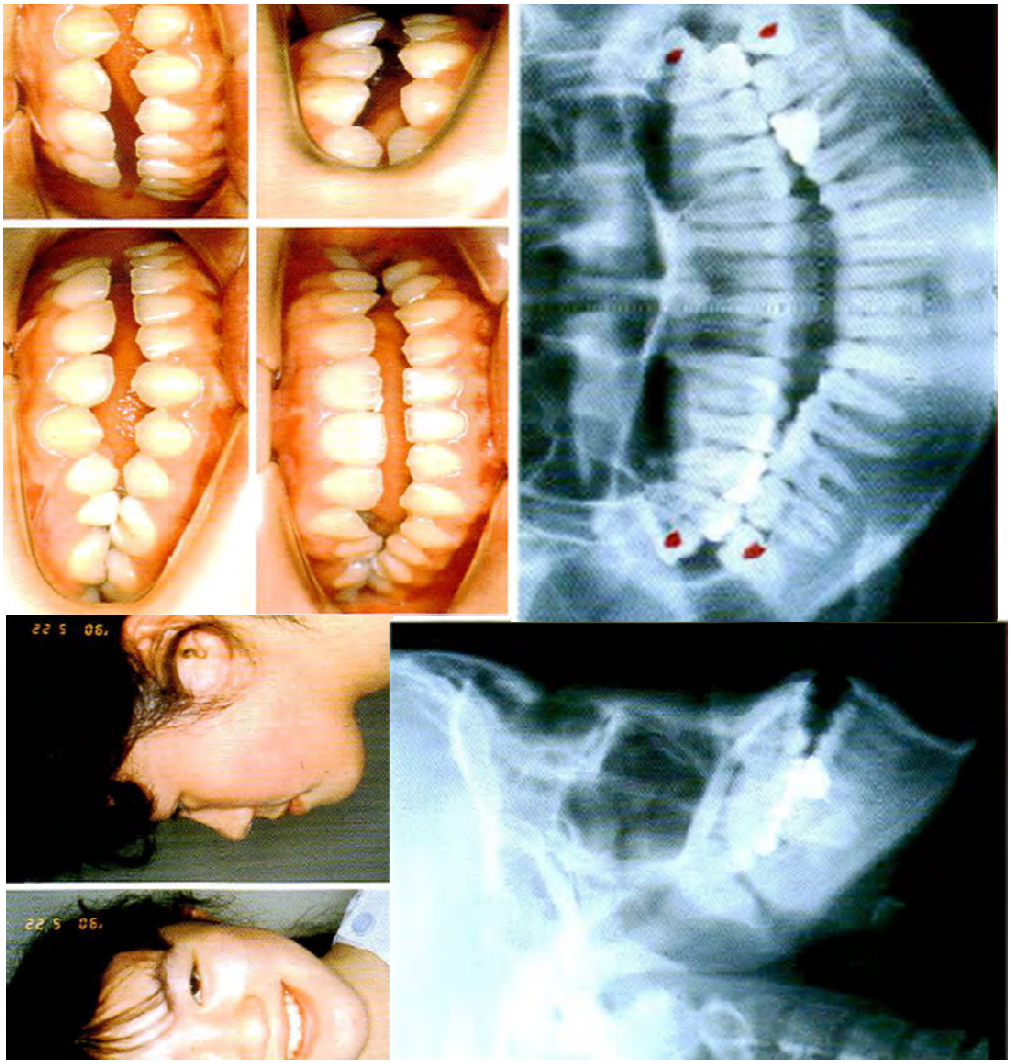

Figura 14. Caso de Clase III con mordida abierta anterior(17).



Figura 15. Secuencia de Tratamiento. (a) al inicio del tratamiento, (b) luego de 2 meses, (c) luego de 4 meses, (d) luego de 7 meses, (e) 2 años luego de la finalización del tratamiento (17).

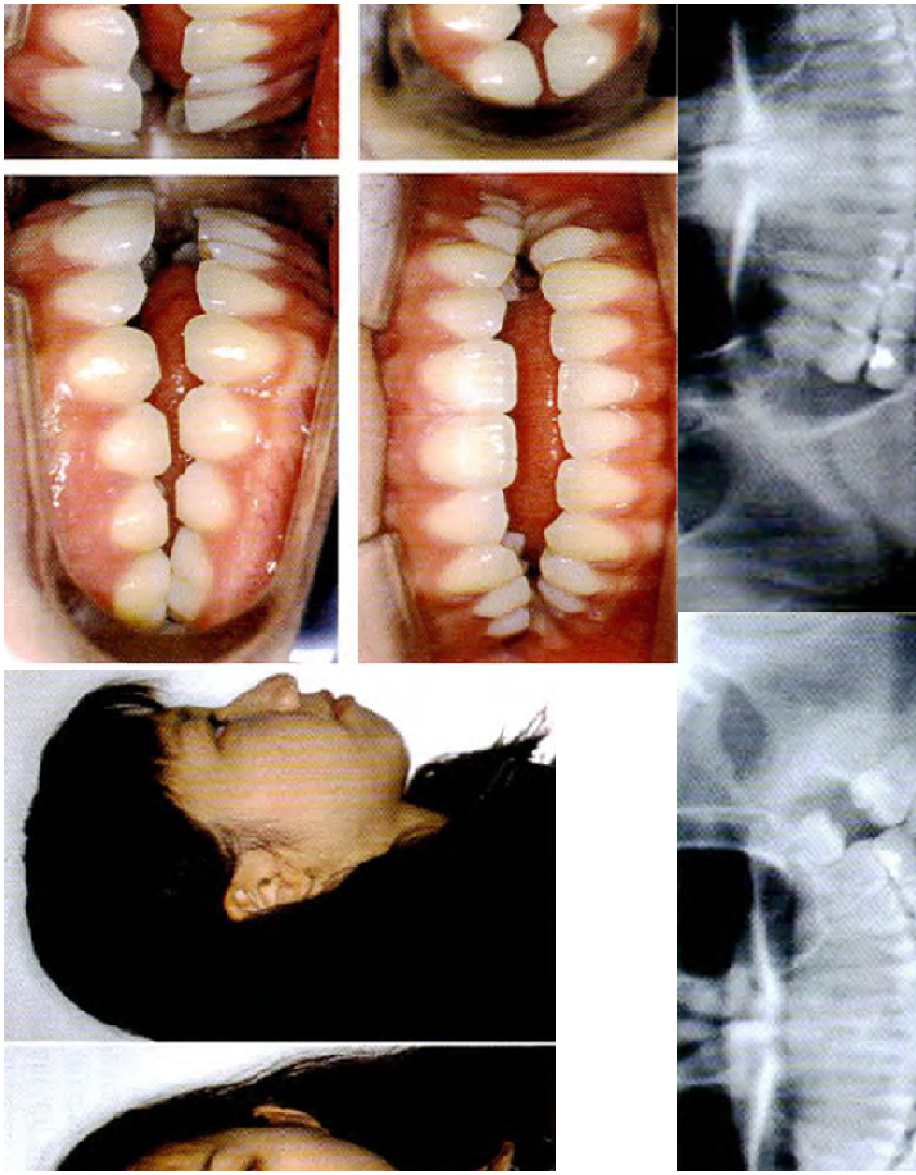

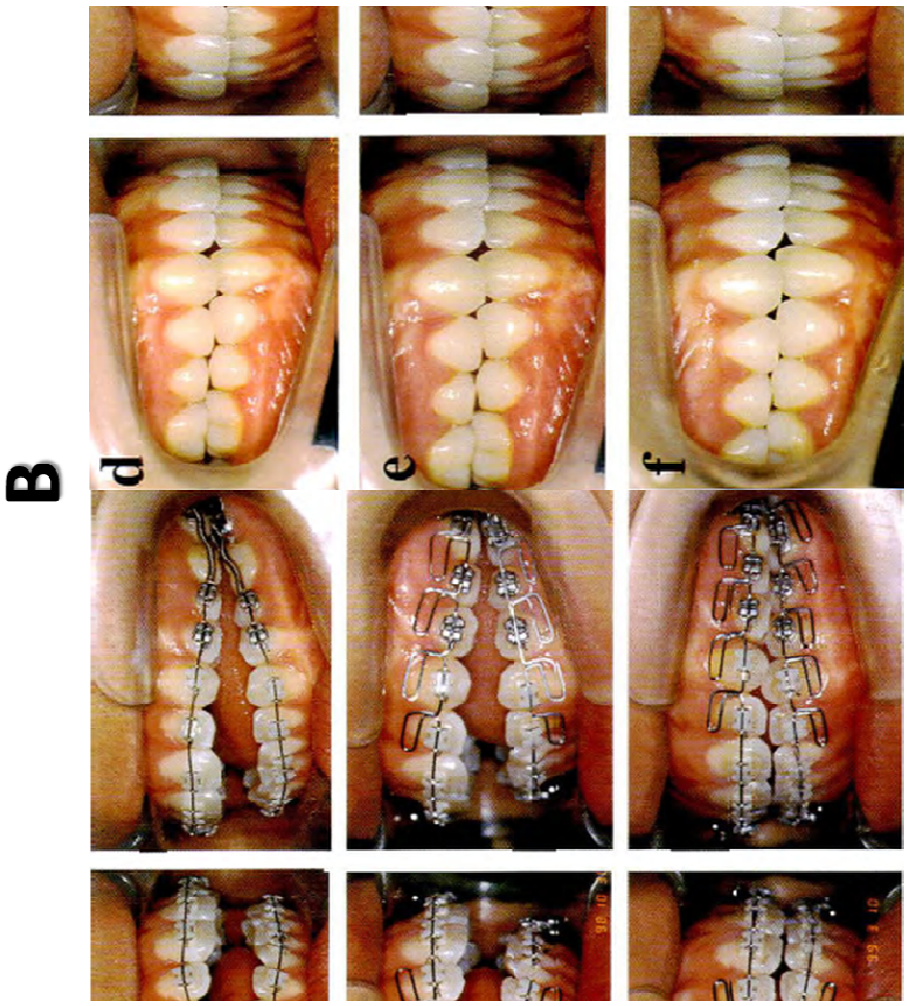

Figura 16. A. Caso clínico de clase II con mordida abierta anterior. B. (a) al inicio el tratamiento, (b) luego de un mes de tratamiento, (c) luego de 7 meses de tratamiento, (d) luego de 19 meses de tratamiento, (e) un año después, y (f) dos años después del tratamiento(17).

Shirasu y cols. (2007)(18) reportaron el caso de una paciente de 12 años diagnosticada con maloclusión de clase III, mordida cruzada anterior, con tendencia a ángulo bajo, falta de dimensión vertical oclusal, y excesiva rotación mandibular hacia adelante. Los objetivos de tratamiento planteados fueron: verticalizar las molares mandibulares mesio inclinadas, reconstruir el plano oclusal mediante el incremento de la dimensión vertical oclusal y el re acomodo mandibular en sentido posterior. El tratamiento consistió en la extracción de las segundas molares maxilares para facilitar la reconstrucción del plano oclusal y para verticalizar los dientes posteriores mandibulares. Luego del alineamiento

y nivelación se instalaron los arcos MEAW los cuales se mantuvieron hasta el final del tratamiento. Aproximadamente 25° de continuos tip back fueron activados en los MEAW para producir la verticalización de los dientes posteriores utilizando elásticos clase III cortos y verticales (3/16´´ 6 onzas). Luego de conseguido mejoras en el overjet y overbite, los arcos fueron aplanados. Y en vez de los tip backs se dio dobleces de step-up en las regiones posteriores de los MEAW para incrementar la dimensión vertical. Luego, como tenían problemas con la línea media, se utilizaron elásticos cortos de clase II en el lado derecho y elásticos cortos de clase III en el izquierdo para mejorar ese problema. Luego de la mejoría de la oclusión, los dobleces de step-up fueron gradualmente reducidos, La terapia duró 10 meses momento en el cual se retiró la aparatología. Se produjo una rotación horaria de la mandíbula como resultado del cambio en el plano oclusal y del incremento de la dimensión vertical, la mandibula se readaptó a una posición más posterior y hacia abajo y se logró empinar el plano oclusal. Con lo que se consiguieron cubrir los objetivos de tratamiento. (Figuras 17 y 18).

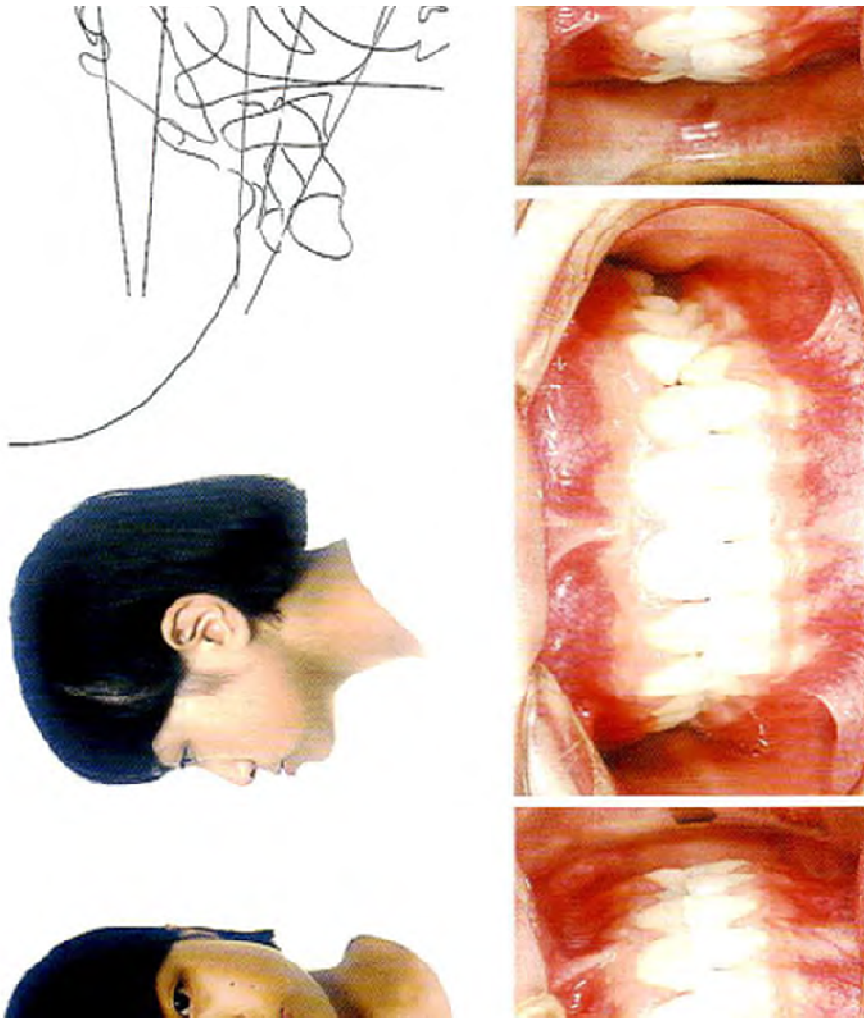

Figura 17. Caso clínico de una maloclusión clase III ángulo bajo(18).

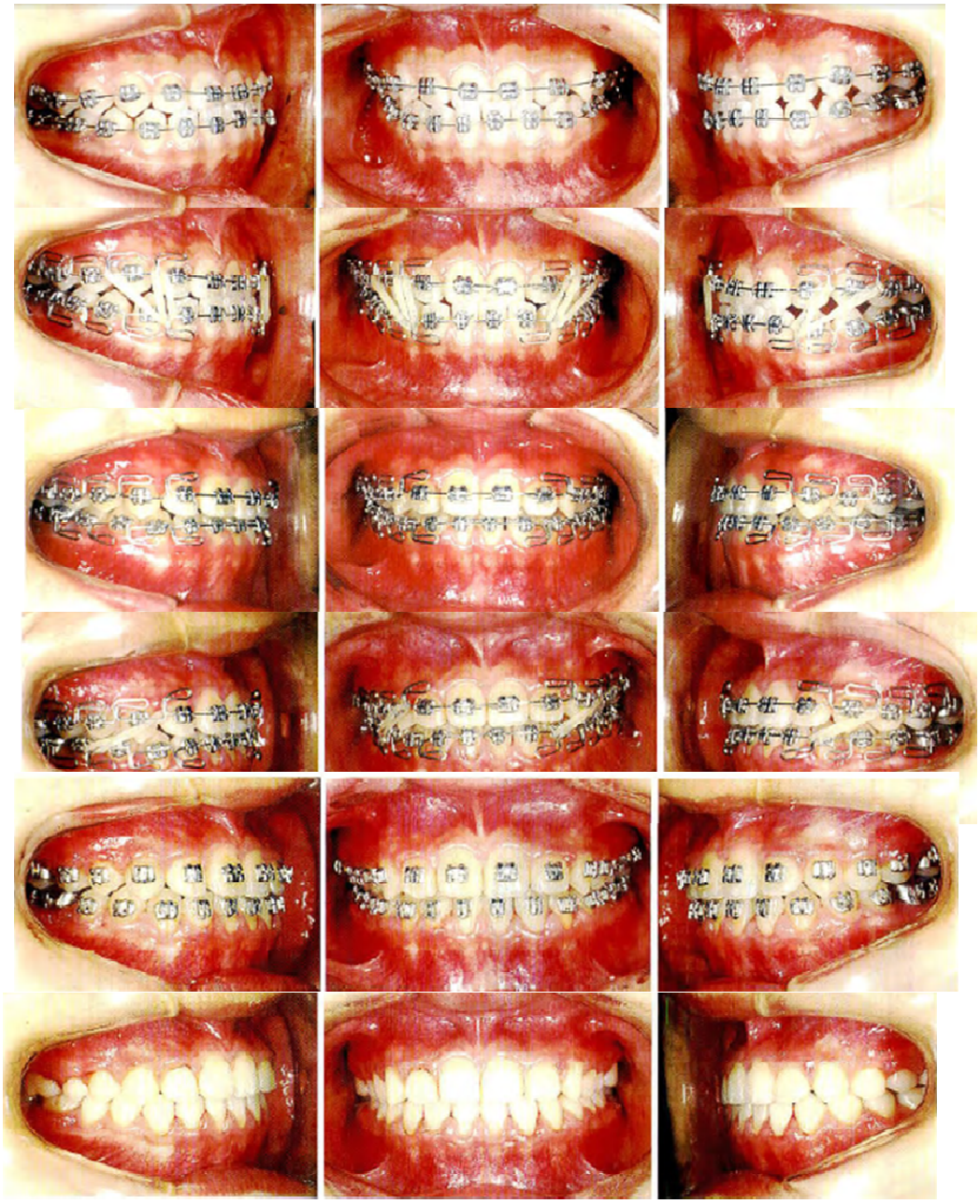

Figura 18. Secuencia de tratamiento de la maloclusión clase III ángulo bajo(18).

Baek y cols. (2008)(19) estudiaron el efecto de los arcos MEAW en la distribución de la tensión inicial y desplazamiento del movimiento distal en masa de la dentición mandibular comparándolo con el efecto de un arco plano, usando un modelo tridimensional de elemento finito. Se construyó el modelo de toda la dentición mandibular sin terceras molares

incluyendo la membrana periodontal, hueso alveolar, brackets estándar 0.018´´x 0.025´´, arcos MEAW 0.016´´x0.022´´ y arcos planos del mismo calibre. La distribución de la tensión y el desplazamiento de la dentición mandibular se analizaron cuando estaban colocados elásticos clase III (300g/lado) y 5° de tip back de primera premolar hasta la segunda molar en el arco plano y en el arco MEAW para producir el movimiento de distalización en masa de la dentición mandibular. Las discrepancias en la cantidad de desplazamiento a cuerpo entero y de inclinación fueron menores y el movimiento dental fue más uniforme y balanceado con el arco MEAW al compararlo con el arco plano. El arco MEAW produjo menos desplazamiento vertical extrusivo y menos rotación de cada diente comparado con el arco plano. Por tal motivo, concluyeron que el arco MEAW podría ser una herramienta conveniente para el movimiento distal en masa de la dentición mandibular que conllevaría a la corrección de la maloclusión de clase III.

Kuo y cols. (2009)(20) reportaron el tratamiento de una paciente de 17 años con mordida abierta anterior y maloclusión clase III, que tuvo hábito de succión digital durante la niñez, con filosofía MEAW. Las molares inferiores se encontraban con marcada inclinación hacia mesial. El abordaje ideal que se planteó fue ortoquirúrgico; sin embargo la paciente no accedió. Luego de las extracciones de terceras molares inferiores, y de la fase de alineamiento y nivelación se colocó el arco MEAW sólo en el arco inferior con elásticos cortos de Clase III. Luego de 7 meses de uso del arco MEAW la mordida abierta se corrigió y se obtuvieron relaciones oclusales adecuadas. Como retención se confeccionó una placa hawley con rejilla para la lengua y en el arco inferior se colocó retención fija. Hubo una rotación mandibular en sentido horario, un ligero aumento de la altura facial anterior y posterior, el plano oclusal superior se movió hacia abajo y hacia adelante, el plano oclusal inferior se movió hacia arriba y hacia adelante, los incisivos y molares maxilares se protruyeron y se extruyeron, las molares mandibulares se verticalizaron

8° y los incisivos inferiores se retruyeron y extruyeron. Luego de aproximadamente 8 años, los resultados del tratamiento se mantuvieron estables, con una leve recidiva a nivel de la región de los incisivos laterales en el lado izquierdo. El crecimiento vertical siguió manifestándose pero los incisivos mantuvieron su compensación. Los autores refieren que la estabilidad fue lograda en gran parte debido al uso de la placa con rejilla lingual. (Figura 19).

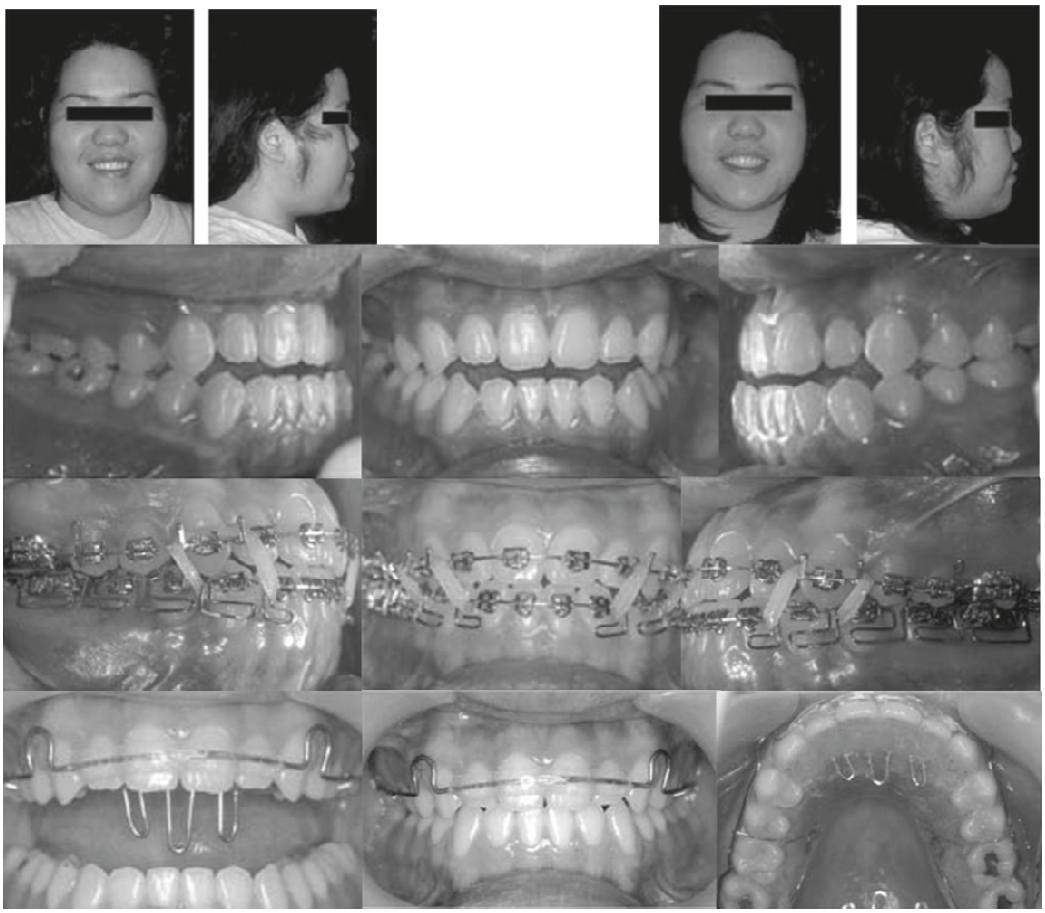

Figura 19. Caso reportado por Kuo y cols. (20)

Ribeiro y cols. (2010)(21) reportaron el tratamiento de una adolescente (14 años de edad) con maloclusión de angle clase III y mordida abierta anterior. El tratamiento ideal era ortoquirúrgico pero por motivos de la paciente se decidió camuflar la maloclusión con arcos MEAW. La paciente presentaba un incremento en la altura facial antero inferior y

poca exposición de incisivos durante la sonrisa. Durante la fase de alineamiento y nivelación la paciente utilizó una mentonera (16 horas al día) para prevenir la extrusión de las molares posteriores. Se confecciono un arco MEAW con alambre de acero 0.019´´ x 0.026´´ y se incorporaron los tip backs. Se incrementó la curva de spee en el arco superior y se hizo curva reversa en el arco inferior. Se utilizaron elásticos verticales 3/16´´ 6 onzas. Estos elásticos ejercían una fuerza de 50g en boca cerrada y 150g en boca abierta. Luego del cierre de la mordida, los objetivos del tratamiento fueron alcanzados y la aparatología fue removida. Se produjo un ligero incremento del ángulo del plano mandibular. Los incisivos maxilares y mandibulares se verticalizaron. A los 5 años pos tratamiento, se observó estabilidad de las dimensiones verticales dentales y esqueléticas, así como del overjet y overbite. Siendo la terapia con MEAW efectiva a largo plazo. (Figura 20).



Figura 20. Caso tratado por Ribeiro y cols. (21)

Yang y cols. (2011)(22) reportaron el tratamiento no quirúrgico de una niña de 12 años que presentaba una maloclusión de clase III con mordida cruzada anterior y altura facial anterior aumentada con terapia combinada de protracción maxilar con mascara facial y arcos MEAW. La paciente presentaba además apiñamiento severo del arco maxilar. Las compensaciones dentales enmascaraban las discrepancias esqueléticas, con inclinaciones linguales severas de los incisivos inferiores. El maxilar estaba retruído, la mandíbula protruida y con rotación hacia abajo y hacia atrás, la paciente mostraba un patrón vertical hiperdivergente. La paciente se encontraba llegando al pico de crecimiento puberal. La dentición mandibular posterior se encontraba con marcada inclinación

mesial. Se inició el tratamiento con una disyunción maxilar seguida por una protracción maxilar (600-800 g de fuerza por lado, uso mínimo de 16 horas por día). Luego de haber obtenido un overjet de 2mm 6 meses después, se colocaron los brackets y se inició la etapa de alineamiento y nivelación. Luego de las fases previas se confeccionó el arco MEAW con sus respectivas activaciones progresivas de tip back y se colocó en el arco inferior. La paciente utilizó elásticos clase III (1/8´´, 3.5 onzas), 8 semanas después de la mecánica con MEAW, se obtuvieron relaciones oclusales aceptables. El caso se finalizó con arcos de acero 0.019´´x 0.025´´ con formas y torques ideales. Hubo una compensación dentoalveolar marcada en el sector anterior con extrusión de los incisivos inferiores, los dientes postero inferiores se verticalizaron y distalizaron con ninguna o una ligera intrusión de molares. Tres años pos retención, no hubo recidiva de la mordida abierta anterior, pero las relaciones molares y premolares tuvieron una recidiva parcial con tendencia a la clase III. Sin embargo esa leve recidiva fue aceptable debido a la severidad del caso, siendo la terapia de máscara facial combinada con arcos MEAW eficiente para el camuflaje de esa maloclusión. (Figura 21).



Figura 21. Caso tratado por Yang y cols. (22)

Motokawa y cols. (2012)(23) evaluaron la prevalencia y el grado de reabsorción radicular inducido por el tratamiento ortodontico en asociación a factores del tratamiento. Evaluaron los archivos de 243 pacientes (72 hombres y 171 mujeres) entre 9 a 51 años seleccionados aleatoriamente de sujetos tratados con aparatología ortodontica. Una de las asociaciones estudiadas fue la duración del tratamiento con MEAW y la prevalencia de reabsorción radicular. Otra de las asociaciones estudiadas fue el periodo de usos de elásticos y la reabsorción radicular. Encontraron que existió una prevalencia de reabsorción radicular severa asociada significativamente al tiempo de tratamiento prolongado con arcos MEAW. Encontraron que el tratamiento ortodóntico con arcos MEAW mayor de 6 meses puede causar una reabsorción radicular severa. Similares resultados fueron encontrados para la asociación del uso de elásticos y la reabsorción radicular, encontrándose que el uso de más de 6 meses de elásticos puede causar reabsorciones radiculares.

Ellos consideran que las fuerzas que se producen en los dientes anteriores debido al uso prolongado de elásticos pueden incrementar la reabsorción radicular.

He y cols. (2013)(24) evaluaron el efecto de la técnica MEAW en combinación con miniimplantes en la maxila para el tratamiento de camuflaje de maloclusiones clase III con componentes esqueléticos marcados. 20 pacientes fueron tratados con la técnica MEAW y elásticos clase III modificados que se disponían desde los mini implantes de maxila, 24 pacientes fueron tratados con MEAW y elásticos clase III largos que se disponían desde las segundas molares superiores y sirvieron como grupo control. En el grupo de estudio se colocaron arcos MEAW en el arco inferior con curva reversa y con activaciones tip backs 5° en cada diente empezando de las primeras premolares hacia atrás, se colocaron mini implantes de 1.6mm de diámetro y 9 mm de longitud a nivel vestibular entre los espacios de las segundas premolares y primeras molares superiores. En el grupo de estudio se utilizaron elásticos clase III de 5/16´´ y 3.5 onzas de los mini implantes hacia el primer loop inferior. En el grupo control se utilizaron elásticos de la segunda molar hacia el primer loop inferior. Se analizaron radiografías antes, inmediatamente después y un año después del tratamiento. Se utilizaron las pruebas t student y U Mann-Whitney ($p<0.05$). En ambos grupos se consiguieron oclusiones estables. Concluyeron que la técnica MEAW en combinación con elásticos clase III provenientes de mini implantes colocados en el arco maxilar, pueden inclinar las molares mandibulares más distalmente sin producir ninguna extrusión y pueden inclinar los incisivos inferiores lingualmente con extrusión para camuflar las maloclusiones clase III. Se puede evitar la rotación horaria de la mandíbula así como la proinclinación excesiva de los incisivos superiores. De esta manera la técnica MEAW combinada con mini implantes en maxila para el uso de elásticos mostró ser una buena

opción de tratamiento sobre todo en aquellos pacientes con ángulo alto y tendencia a la mordida abierta. (Figura 22).

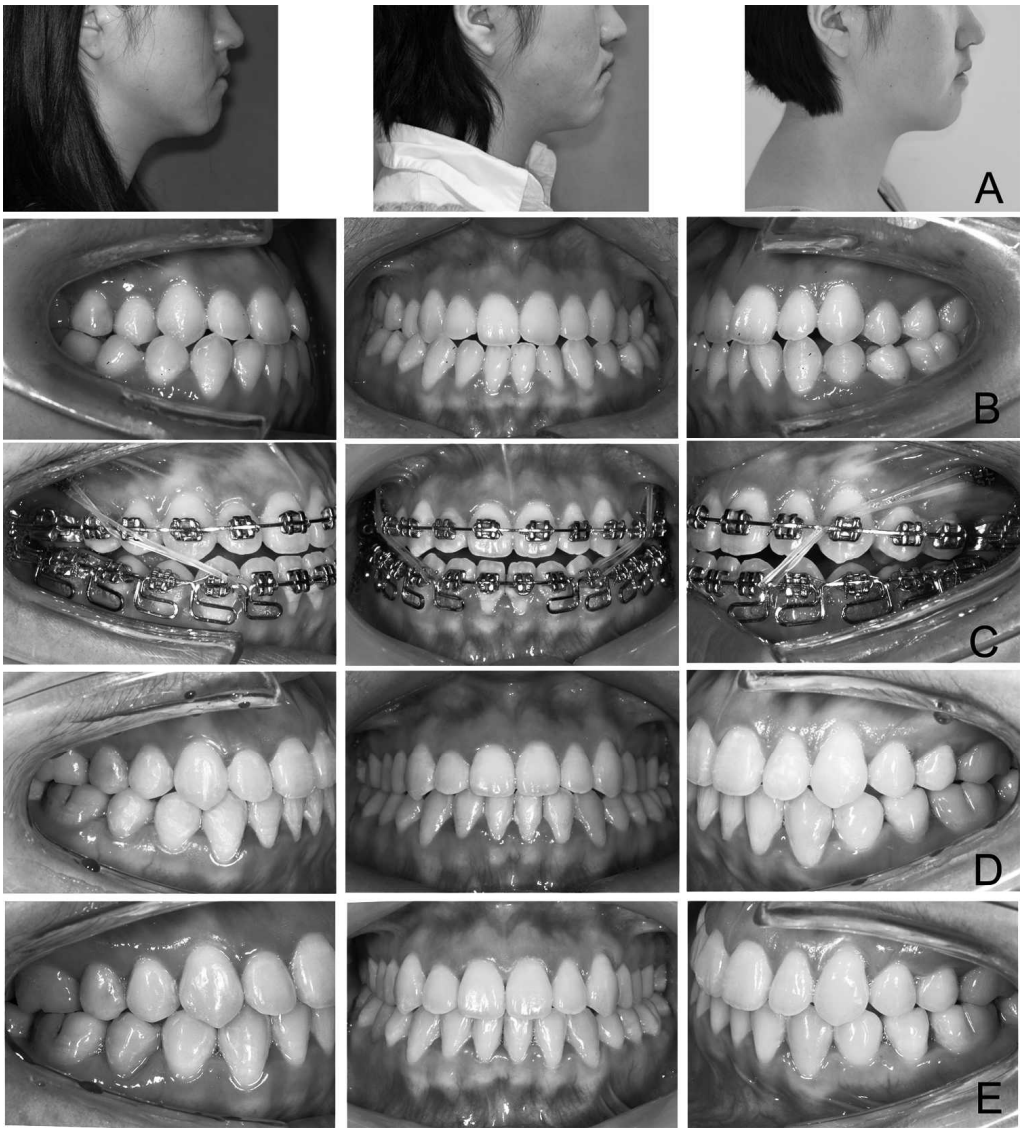

Figura 22. Casos tratados con He y cols. Miniimplantes en maxila y arcos MEAW. (24)

Kim (2013) (25)reportó casos clínicos de pacientes clases II con mordida abierta tratados en combinación con mini implantes y MEAW. Manifestó que para la corrección ortodóntica de las mordidas abiertas se necesitaban mecánicas tanto de intrusión como de extrusión y que estas mecánicas sólo se podrían llevar a cabo teniendo en cuenta tres factores importantes, el componente incisal, la incompetencia labial y el patrón

esquelético. De acuerdo a su filosofía el realiza la intrusión de molares con mini implantes en el paladar y en el arco inferior, además de utilizar arco transpalatino con patas con torque vestibular (para compensar la inclinación hacia palatino dada por la mecánica con el mini implante) y arcos linguales troque negativo (para compensar la inclinación hacia vestibular dada por la mecánica con el mini implante). De esa forma se conseguía una buena intrusión de los sectores posteriores y manifestaba también que para la extrusión de los dientes anteriores cuando era necesario, se valía de los arcos MEAW y el uso de elásticos anteriores. Obteniendo de esta manera resultados importantes en sus tratamientos. Este autor utilizaba los arcos MEAW para la corrección de las clases II mediante el uso de elásticos así como para la potenciación del efecto indeseado de estos arcos que era la extrusión de los dientes anteriores. (Figura 23).



Figura 23. Casos tratados con la mecánica de Kim. (25)

3.2 Bases Teóricas

3.2.1 Filosofía MEAW

En el proceso de desarrollo y crecimiento de un humano, existen diferentes patrones dentoesqueletales, y dependiendo de estos, los planos oclusales variarán. Existe una tendencia a la horizontalización en patrones de clase III, siendo el de Clase II el que presenta la mayor inclinación, indicando que las variaciones del plano oclusal influyen directamente en la posición mandibular.

Las variaciones en la dinámica de la sincondrosis esfeno occipital, pueden producir desde la base craneal extensión o flexión de la misma influenciando sobre la posición de la maxila a través de la transmisión por el hueso vómer. En casos de flexión el desplazamiento del maxilar es en sentido vertical que junto con el desplazamiento anterior mandibular generaría una Clase III. En el caso de extensión de base craneal la maxila se desplaza con mayor intensidad en sentido horizontal, y la mandíbula se desplaza en sentido posterior e inferior debido a la rotación horaria de la apófisis basilar lo que generará una probable clase II. La teoría propuesta por el Dr. Sato considera la incorporación del análisis del plano oclusal en conjunto con la correcta comprensión de los procesos influyentes en la arquitectura craneofacial. El análisis agudo de estos nos permitirá determinar los factores más influyentes del desarrollo de maloclusiones y de esta manera poder establecer estrategias terapéuticas preventivas tempranas o curativas adecuadas para cada paciente (Figura 24 y 25).

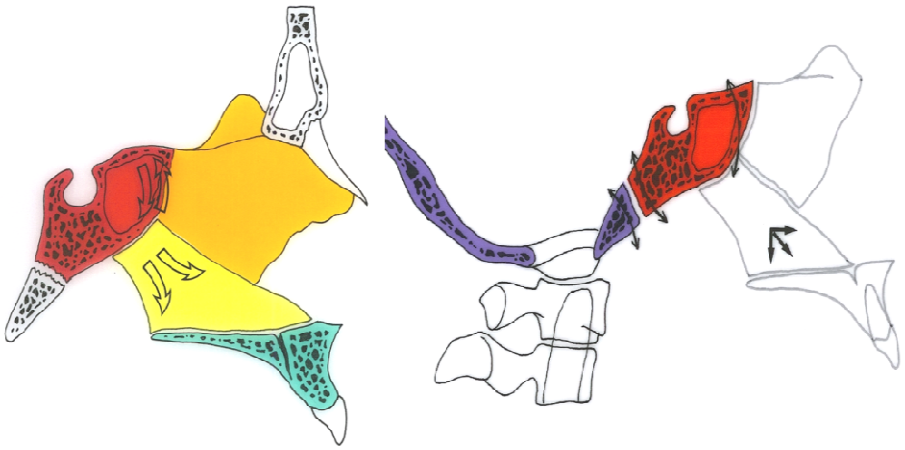

Figura 24. Movimiento de la base craneal y desplazamiento del complejo maxilar.(26)

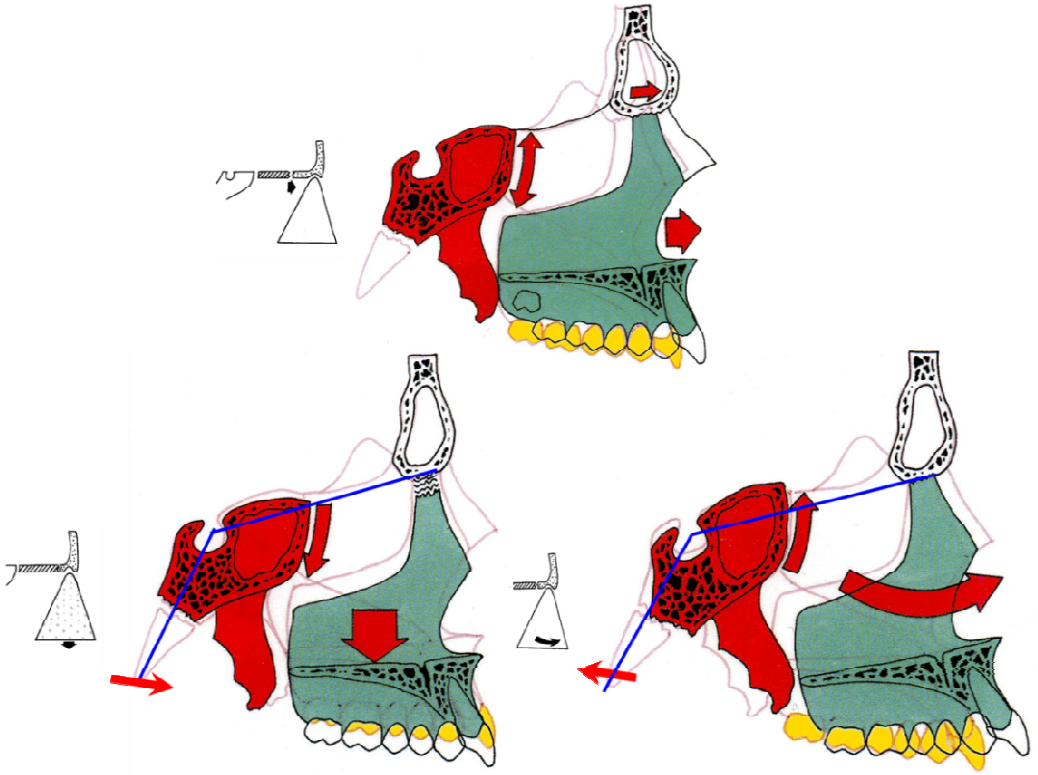

Figura25. Arriba: Traslación, movimiento equilibrado del complejo nasomaxilar. Derecha: Extensión de base cráneo→ Clase II. Izquierda: Flexión de base de cráneo → Clase III. (26)

La técnica de multiloop edgewise arch wire (MEAW) fue creada en 1967 para tratar mordidas abiertas severas, y se reveló extremadamente

efectiva en su corrección. Desde entonces, la técnica MEAW se ha desarrollado hasta un punto que puede utilizarse para tratar cualquier tipo de maloclusión. Algunos ortodoncistas consideran la técnica MEAW "mágica" o "increíble". La verdad es que no es mágica ni tampoco increíble. Para hacerla mágica o increíble, el diagnóstico y el plan de tratamiento deben ser correctos, y la construcción del arco MEAW debe ser precisa para aplicar las fuerzas necesarias para mover los dientes a una relación funcional apropiada.

Frecuentemente, las maloclusiones tales como las mordidas abiertas, las maloclusiones de clase III o incluso las maloclusiones de clase II se tratan quirúrgicamente simplemente por la incapacidad que se tiene para corregirlas con medios sólo ortodónticos. Algunas correcciones quirúrgicas han mostrado resultados exitosos, pero demasiados casos han fracasado. La técnica MEAW, en este sentido, puede corregir la mayoría de esas maloclusiones siempre que no haya deformidades faciales severas asociadas.

La técnica MEAW ha tenido un fuerte desarrollo en los países de Asia, especialmente en Japón y Corea, y su difusión internacional se ha producido principalmente a través de la Fundación MEAW (MEAW Foundation), cuyo presidente fue el profesor Young Kim. Por otro lado, se ha destacado la labor de investigación y la impresionante casuística expuesta por el Doctor Sadao Sato de la Universidad de Kanagawa, Japón, autor de dos importantes libros, Sato ha revolucionado las bases científicas del diagnóstico en Ortodoncia, con sus demostraciones acerca de la importancia del plano de oclusión en la etiopatogenia de las maloclusiones.(27)

Es destacable que, en la experiencia de la filosofía MEAW, se ha dado particular importancia al tratamiento de camuflaje de aquellas Clases III y mordidas abiertas esqueletales de tipo "borderline", anomalías con gran prevalencia en los países asiáticos. De acuerdo con las teorías e

investigaciones ampliamente desarrolladas por Sato, en la ontogénesis del humano moderno, el complejo maxilar crece, como se sabe, fundamentalmente en sentido vertical y, de la misma manera, lo hace el proceso alveolar y la erupción dentaria. De esta forma, el modo de erupción de los dientes superiores va estableciendo el plano de oclusión, sobre el cual se deben ir adaptando los dientes en erupción del maxilar inferior. Así, se produce una continua adaptación rotacional mandibular, la cual puede derivar en cualquier momento en una maloclusión esqueletal, de acuerdo con la aparición de factores ambientales potencialmente patogénicos, tales como alteraciones de la erupción y / o el recambio dentario. (26, 28)

Ya en 1970, investigaciones desarrolladas por McNamara(29) demostraron que los cambios en la cantidad de crecimiento mandibular debidos a la proliferación celular en el cóndilo de la mandíbula, estaban estrechamente relacionados con los cambios en la función oclusal. En este contexto, se está dando cada vez más importancia a la extracción preventiva de los terceros molares, especialmente en los casos de discrepancia posterior (Figura 26), cuya incidencia en el desarrollo de maloclusiones de Clase III con mordida abierta ha sido fehacientemente demostrada por Sato. Especial importancia ha adquirido en la filosofía MEAW, la posibilidad de extracción de los segundos molares, alternativa que fue ampliamente estudiada por Graber(30, 31), y que reaparece con especial fuerza en esta técnica y en varias otras, como en la filosofía MBT.

De este modo, la principal meta de tratamiento de la filosofía MEAW, es la reconstrucción del plano oclusal, concepto nuevo cuyos alcances en la Ortodoncia se presentan como una perspectiva revolucionaria en el marco de los conceptos tradicionales de diagnóstico y tratamiento.

Según Kim(1), los buenos resultados son producto de un adecuado diagnóstico y de la correcta construcción de los arcos multiansas. Quizás lo que más llama la atención de los tratamientos efectuados con la técnica MEAW, es la rapidez de los resultados, que son sorprendentes en las mordidas abiertas, así como los extraordinarios cambios que se producen en las estructuras faciales apreciándose en toda su magnitud en el aspecto extraoral de los pacientes, que en muchas ocasiones son semejantes a los resultados obtenidos con la cirugía ortognática. Todo ello debido a la posibilidad de manejo del plano oclusal, que se logra a través de los loops.

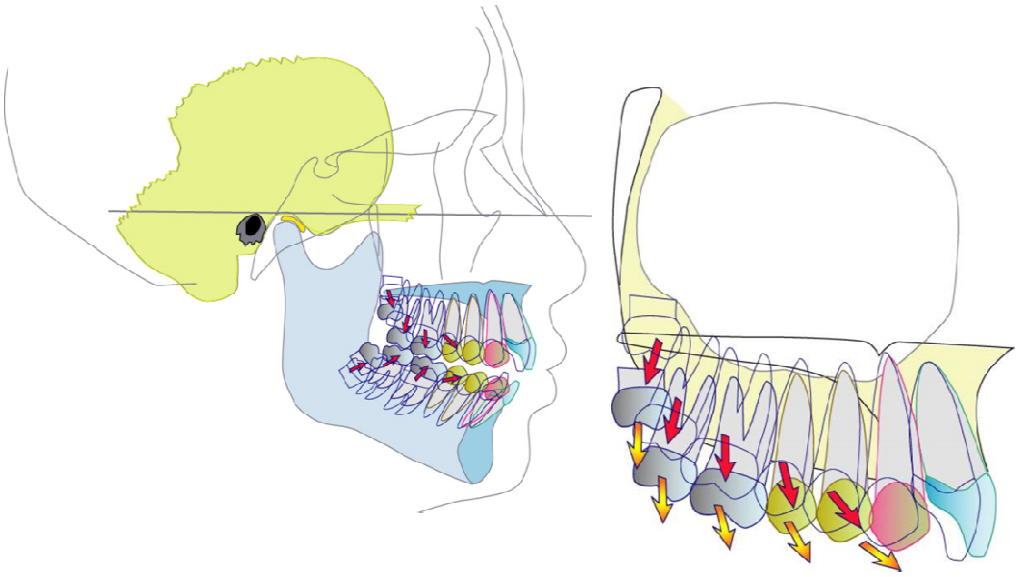

Figura 26. Discrepancia Posterior. Producción de estrujamiento molar → mordida abierta anterior.(14)

3.2.2 Diagnóstico Diferencial cefalométrico

La filosofía de tratamiento de la fundación, incluye un proceso de diagnóstico integral, en el que destacan el diagnóstico cefalométrico del marco dental así como el análisis cefalométrico desarrollado por Kim con especial énfasis en la determinación de los patrones de crecimiento vertical y anteroposterior y su relación con el plano oclusal: El ODI (overbite deep indicator) y el APDI (anteroposterior displasia indicator),

conjugados a través del CF (combination factor), proporcionan valores muy importantes en la planificación del tratamiento, especialmente en lo que respecta a la necesidad o no de realizar extracciones, o la posibilidad de plantear un tratamiento quirúrgico. Las medidas mencionadas son complementadas con el análisis de los arcos dentarios y de los planos oclusales. El contexto de diagnóstico integral de la filosofía MEAW incluye, cuando es necesario, el montaje en articulador, el uso de splints de reposición, la reconstrucción oclusal, una axiografía de ATM, etc. (27)

3.2.2.1 Análisis del Marco dental

El análisis preconizado por Sato (32) define como marco dental a los huesos que soportan los dientes maxilares y mandibulares cuya forma tiene directa relación con el plano oclusal y está determinado por los planos de Frankfort (FH), plano palatal (PP), plano mandibular (MP), línea AB (AB), el plano oclusal maxilar (OP), plano estético, eje de incisivos y eje de los primeros molares (Figura 27).

Los movimientos de adaptación de la maxila y la mandíbula son evaluados con respecto a planos funcionales, particularmente con el plano oclusal. La inclinación del plano oclusal relacionada con la intersección con el plano palatino y el plano mandibular indica la inclinación relativa del plano oclusal que podría estar orientado de una manera muy inclinada o muy aplanada. De acuerdo a como se relacionan estos planos podemos determinar las maloclusiones de clase II, las maloclusiones de clase III, ángulo alto o ángulo bajo.

En el diagnóstico y planificación de las maloclusiones de ángulo alto, el mecanismo que ocurre debido a la alteración de la dimensión vertical oclusal y a la subsecuente adaptación esquelética debe tomarse en consideración. Frecuentemente en maloclusiones clase II mordida abierta, el plano oclusal posterior esta empinado y la mandíbula rota

hacia atrás. Durante el crecimiento, este evento inhibe el crecimiento condilar (comprensión a nivel de cóndilo) y la condición de ángulo alto se puede ver agravada.

En el supuesto que exista una discrepancia posterior, ocurre una sobre erupción de las molares superiores y el plano oclusal posterior sufre un aplanamiento. La mandíbula se desplaza hacia adelante con un rotación anterior en respuesta a la dimensión vertical posterior incrementada y consecuentemente el esqueleto oro facial se convierte en una clase III.

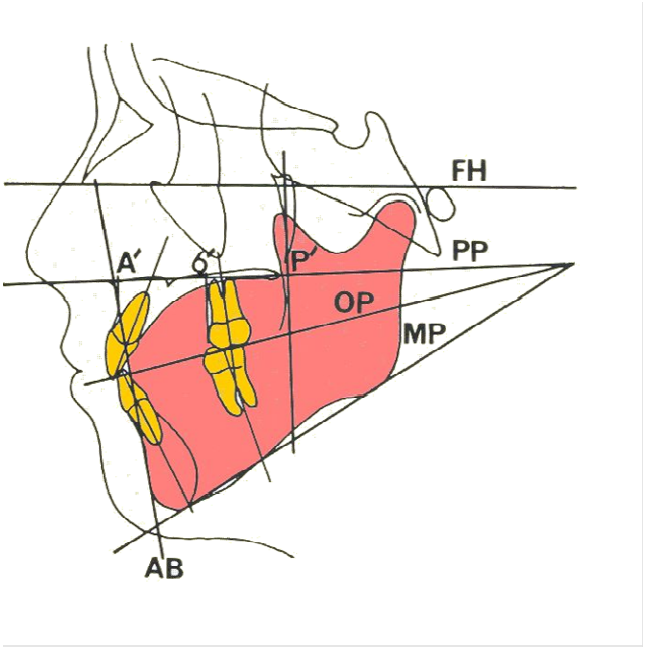

Figura 27. Análisis del Marco Dental. (32)

Dentro de este análisis existen medidas que nos ayudan a determinar la presencia o no de la discrepancia posterior. Dentro de ellas:

La distancia A´- P´ (50 +-2.5 mm) es la distancia entre una perpendicular al borde anterior de la fosa pterigomaxilar sobre el plano palatino y una perpendicular al plano palatino que pasa tangente al punto A. Nos permite saber aproximadamente el largo de la base maxilar. Mientras más pequeña sea, la posibilidad de discrepancia posterior es mayor.

La distancia A´-6´ (23 +- 2.5 mm) es la ubicación del primer molar maxilar y es importante para determinar la discrepancia posterior. Esta distancia puede verse disminuida debido a la erupción del segundo y tercer molar asociado al movimiento mesial y empuje vertical del primer molar maxilar. Otros valores importantes son: el Ratio A´6´/A´P´ (0,46mm) valores mayores indican presencia de discrepancia posterior y el ángulo intermolar (174.6° +- 3.4°), mientras más cerrado sea también indica la existencia de una discrepancia posterior más marcada. (33, 34)

3.2.2.2 Análisis de Kim

El ODI es un análisis del componente vertical derivado de dos ángulos: El ángulo del plano A-B con el plano mandibular, y más o menos el plano palatino. Cuando el plano palatino se relaciona con el plano de Frankfort en dirección inferior y anterior, el ángulo se lee como positivo. En una muestra caucásica normal, la media de ODI es de 74,5°. A medida que el ODI aumenta a valores de 80° - 90°, la oclusión probablemente se transformará en una sobre mordida cada vez mayor y cuando baja hasta un valor similar a 60° la oclusión se transforma en una mordida abierta.(1, 35)

El APDI es un análisis del componente horizontal, y se obtiene a partir de tres ángulos: El ángulo del plano facial, más o menos el ángulo del plano A-B y más o menos el ángulo del plano palatino. En la muestra caucásica normal, el valor promedio de APDI es 81,4°. Cuando el valor de APDI se aproxima a 70°, se tiene una maloclusión de clase II; y cuando se aproxima a 80° y 90°, la oclusión es probable que sea de clase III. (36) (Figura 28).

Cuando el ODI y el APDI se combinan, el valor resultante se llama factor de combinación (CF), con un valor promedio de 155,9°. Se vio que los valores individuales mayores de 155º favorecen el tratamiento sin

extracciones de dientes permanentes. Cuando el valor individual de CF está por debajo de 150°, lo más probable es que se requiera un tratamiento con extracciones para corregir la maloclusión. (17, 35, 36)

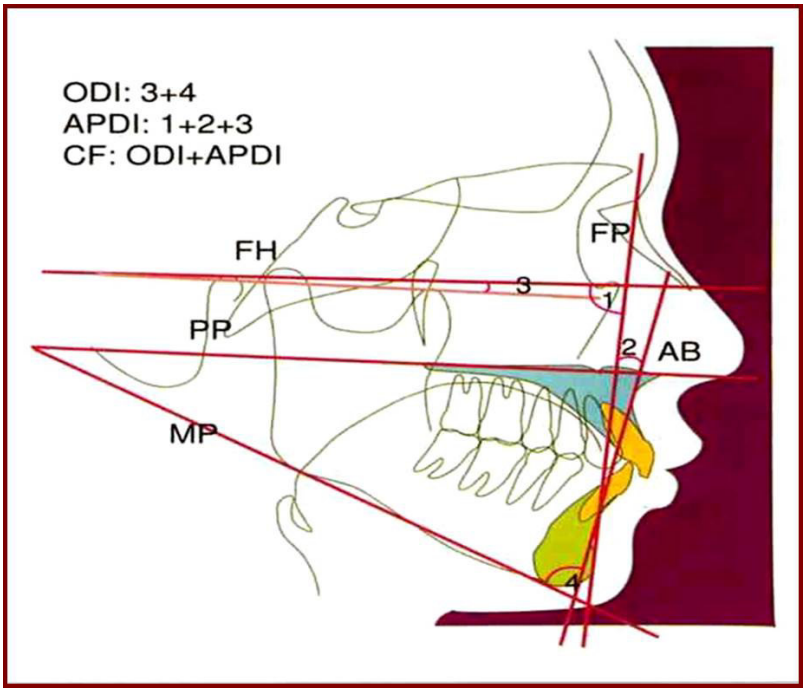

Figura 28. Análisis de Kim (35, 36)

3.2.3 Diseño y función de los arcos MEAW (26, 28)

Los arcos MEAW superior e inferior, tienen ansas horizontales posicionadas en los espacios interproximales de cada diente, desde distal del incisivo lateral hacia los dientes posteriores, son construidos con alambre rectangular de 0.016” x 0.022” pulgadas (0.041 x 0.056 mm) y una longitud de 15 pulgadas (381 mm) de material Elgiloy Azul (Figura 29).



Figura 29. Diseño del arco MEAW(28)

Para la inclinación de premolares y molares hacia distal, se incorpora dobleces de tip back de 3 a 5 grados para cada diente, empezando en los primeros premolares y acabando en los segundos molares. Esta activación creará una curva de Spee para los dientes superiores y una curva invertida para los inferiores. El grado de activación de tip-back depende de la cantidad de enderezamiento de las piezas posteriores que se requiere (Figura 30).

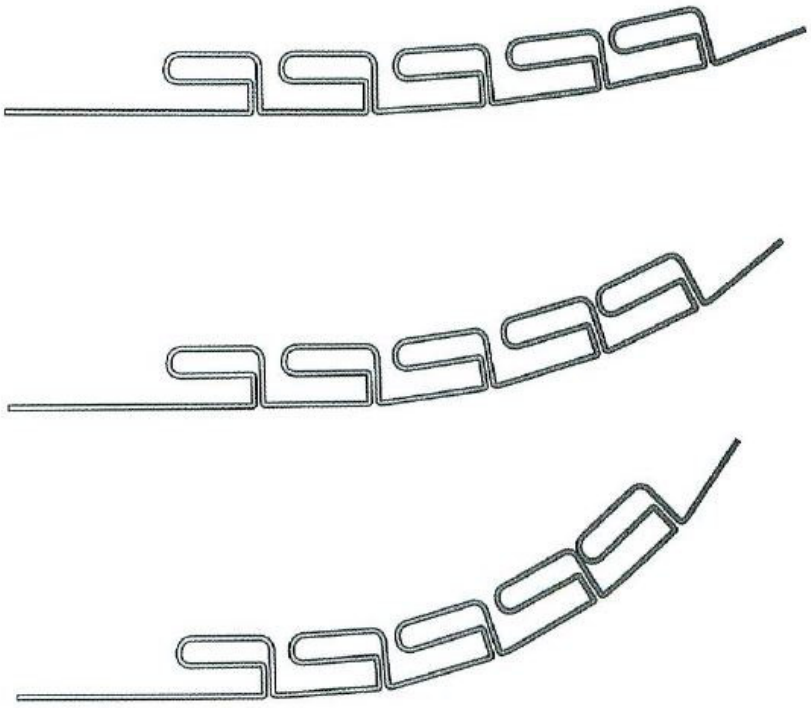

Figura 30. Activaciones del MEAW. Dobleces tip-back.(28)

Las funciones del MEAW(12) son:

Los loops entre los dientes reducen la cantidad de deflexión de carga del alambre de forma significativa, hasta una cuarta parte o una décima parte del alambre ideal del mismo tamaño de acero inoxidable de 0.016 x 0.022, produciendo fuerzas ortodónticas ligeras.

El componente vertical (ansas anteriores y posteriores) de los loops sirve como un rompe fuerza entre los dientes y facilitan el movimiento independiente de los dientes.

El componente horizontal de los loops permite el control de la relación vertical de cada diente (Figura 31).

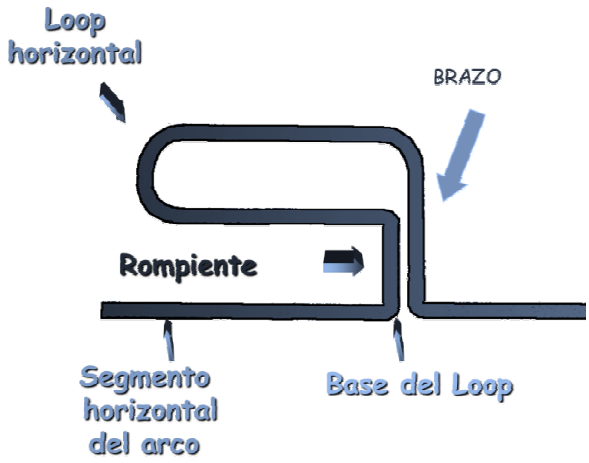

Figura 31. Partes del loop.(28)

El alambre rectangular (0.016 x 0.022) en un bracket con slot de 0.018 proporciona el control de torque de cada diente y los loops proporcionan el movimiento de torque independiente para cada diente.

Las activaciones de tip-back en el segmento posterior del alambre producen el enderezamiento de los dientes posteriores. Quince grados de enderezamiento molar producen 4,5 mm de distalización de los dientes.

Además de la activación de tip-back, los elásticos verticales corrigen los planos oclusales, corrigiendo además la mordida abierta.

Con ayuda de los elásticos se puede reconstruir el plano oclusal.

Un estudio de seguimiento de 2 años una vez finalizado el tratamiento de mordidas abiertas, mostró que la recidiva es de 0,23 mm durante el crecimiento, y 0,35 mm en el grupo sin crecimiento. Estas recidivas no

eran estadísticamente significativas, indicando que la oclusión post-tratamiento es bastante estable.(10)

La aplicación de estos arcos y el uso de elásticos en los dientes anteriores mejoran la posición de la dentición entera, las siguientes son variaciones de la posición de los elásticos (Figura 32):

a. Elásticos verticales.

b. Elásticos cortos de clase II.

c. Elásticos cortos de clase III.

d. Elásticos triangulares.

e. Elásticos en forma de caja.

f. Elásticos de tope.

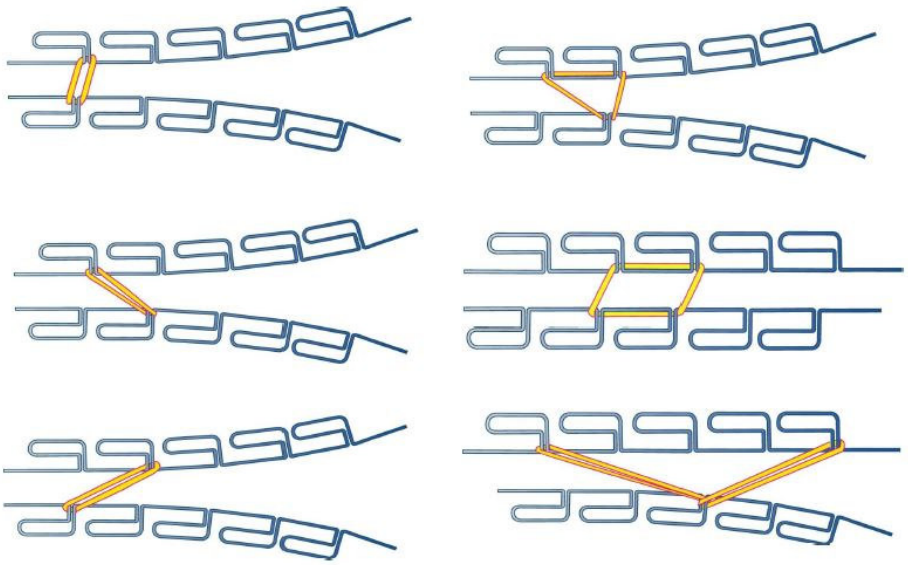

Figura 32. Varios tipos de disposición de elásticos. (28)

El sinergismo de los arcos MEAW y de los elásticos provee lo siguiente:

1. Alineamiento de la dentición.

2. Control de la inclinación del plano oclusal.

3. Control de la dimensión vertical.

4. Establecimiento de una buena intercuspidación.

5. Control de la angulación e inclinación del eje de los dientes especialmente aquellos que están con angulación mesial.

El arco MEAW es muy versátil y puede ser utilizado en diferentes tipos de maloclusión. Las siguientes son modificaciones de los arcos MEAW, cada uno aplicable a un tipo específico de maloclusión (Figura 33).

- Arco sin ajuste.

- Arco con dobleces de tip back.

- Arco con dobleces de tip back para no modificar el plano de oclusión.

- Arco con dobleces de step continuos.

- Arco con dobleces de step parcial.



Figura 33. Izquierda: Activaciones con diferentes tipos de dobleces en el arco. Derecha: Ajustes en el loop horizontal cuando sea necesario.(28)

3.2.4 Maloclusión clase I con mordida abierta (26, 28)

La clase I con mordida abierta tiene una relación antero-posterior normal. La oclusión no es posible debido a la discrepancia vertical en los dientes anteriores superiores e inferiores, mejor descrita como overbite negativo. Una condición de mordida abierta durante la dentición permanente es una de las maloclusiones más difíciles de tratar. Sin embargo, esta puede ser manejada con facilidad considerando los siguientes factores:

Causas principales de la condición de mordida abierta:

1. Malos hábitos: Succión digital, interposición lingual, succión labial, deglución atípica, etc.
2. Respiración: Amígdalas hipertróficas, ampliación de adenoides, respiración oral, rinitis alérgica, etc.
3. Discrepancia posterior. Espacio de erupción insuficiente para los molares, pudiendo producir supra-erupción.

4. Otros: Tratamiento dental incorrecto (material de restauración alto), macroglosia, herencia, etc.

La mayor diferencia del enfoque MEAW con el método de tratamiento tradicional es que la filosofía MEAW señala que no se deben extraer las premolares. Aunque el mecanismo del sistema edgewise es totalmente relacionado al mecanismo MEAW, la diferencia radica en el diagnóstico. Con el mecanismo tradicional de extracción de premolares, los molares pueden ser movidos mesialmente al espacio de la extracción, esto produce la disminución de la dimensión vertical que mejora el overbite negativo de los dientes anteriores. En este tipo de maloclusión uno de los aspectos más importantes a considerar es el cierre de la relación de mordida abierta y la presencia de terceras molares. En esta línea, la discrepancia posterior es la causa de condición de mordida abierta (Figura 34).

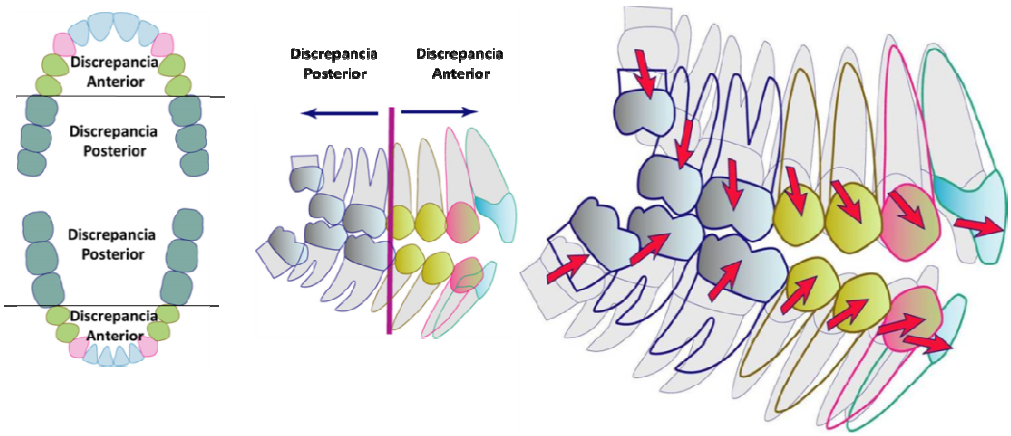

Figura 34. Discrepancia Posterior causante de la mordida abierta anterior.(28)

Anomalías debido a la mordida abierta:

- Asimetría facial.
- Anomalías funcionales: Masticación, deglución, pronunciación, lengua, labios, etc.
- Anomalías psicológicas.

Características morfológicas del paciente con maloclusión de Clase I mordida abierta.

La examinación del plano oclusal es especialmente importante durante el tratamiento de la mordida abierta. Normalmente, el plano oclusal de la dentición superior e inferior coincide. Sin embargo, en este caso, el plano oclusal para cada dentición debe ser evaluado.

- **Plano oclusal normal:**

El borde incisal de los incisivos centrales superiores debe estar 3 a 4mm debajo de la línea de los labios (cuando la boca está cerrada) mientras el borde incisal de los incisivos centrales inferiores deben estar en el mismo

nivel de la línea de los labios. La unión de los puntos medios de los bordes incisales centrales superiores e inferiores y la punta de la cúspide mesial del molar también es conocida como plano oclusal.

- **Plano oclusal maxilar:**

Este es evaluado por la conexión de la línea entre la primera molar maxilar y el borde incisal de los incisivos centrales superiores.

- **Plano oclusal mandibular:**

Este es evaluado por la conexión de la línea entre la primera molar mandibular y el borde incisal de los incisivos inferiores.

- **Evaluación del plano oclusal en ambas arcadas del paciente.**

Ambos planos oclusales son examinados en cada paciente, basados en el plano oclusal normal estándar. Los arcos MEAW son sólo aplicados al área donde el plano oclusal necesita ser corregido, frecuentemente siendo ambas arcadas (Figura 35).

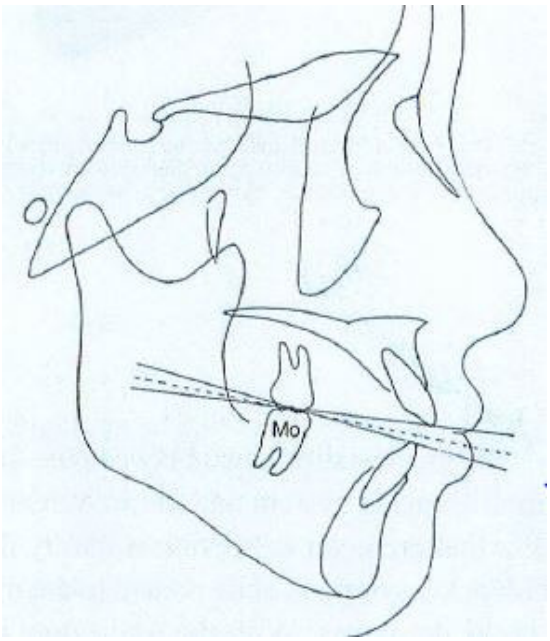

Figura 35. Existencia de planos oclusales independientes en maxila y mandíbula.(28)

Plan de tratamiento para maloclusión de Clase I con mordida abierta.

Paso 1: Alineamiento y nivelación: Adherir los brackets y tubos a la dentición completa y empezar el alineamiento utilizando alambre redondo súper elástico de 0.014 pulgadas.

Paso 2: Aplicación de los arcos MEAW. Se aplican los arcos MEAW para corregir los planos de oclusión, previa examinación clínica. Los ajustes de los arcos MEAW constan de dobleces de tip back de 3° a 5° aproximadamente iniciando de premolares al sector posterior, se utilizan en combinación con elásticos verticales de 3/16 pulgadas y 6 onzas en la región anterior (Figura 36).

En la parte donde la corrección del plano oclusal no es necesaria, el arco plano debe ser aplicado. Normalmente un overbite negativo puede ser mejorado en dos a tres meses y como el traspase anterior ya está normal, los dientes posteriores empiezan a desocluir. Una vez que el overbite está normalizado se realizan ajuste en los arcos MEAW para establecer un soporte oclusal. El uso de los elásticos verticales puede ser continuado durante la mejoría de la desoclusión de los dientes posteriores.

Paso 3: Finalización: En el estado final de tratamiento, arcos ideales son utilizados. Sin embargo los arcos MEAW pueden ser continuamente utilizados como arcos ideales.

Paso 4: Precauciones: En la dentición permanente, la eliminación de la discrepancia posterior es importante. Normalmente las terceras molares superiores e inferiores son extraídas, en pacientes jóvenes las segundas molares superiores pueden ser extraídas. En caso que los pacientes

tengan problemas funcionales terapias mio-funcionales deben ser realizadas. Se deben controlar estos factores porque pueden ser factores de recidiva.

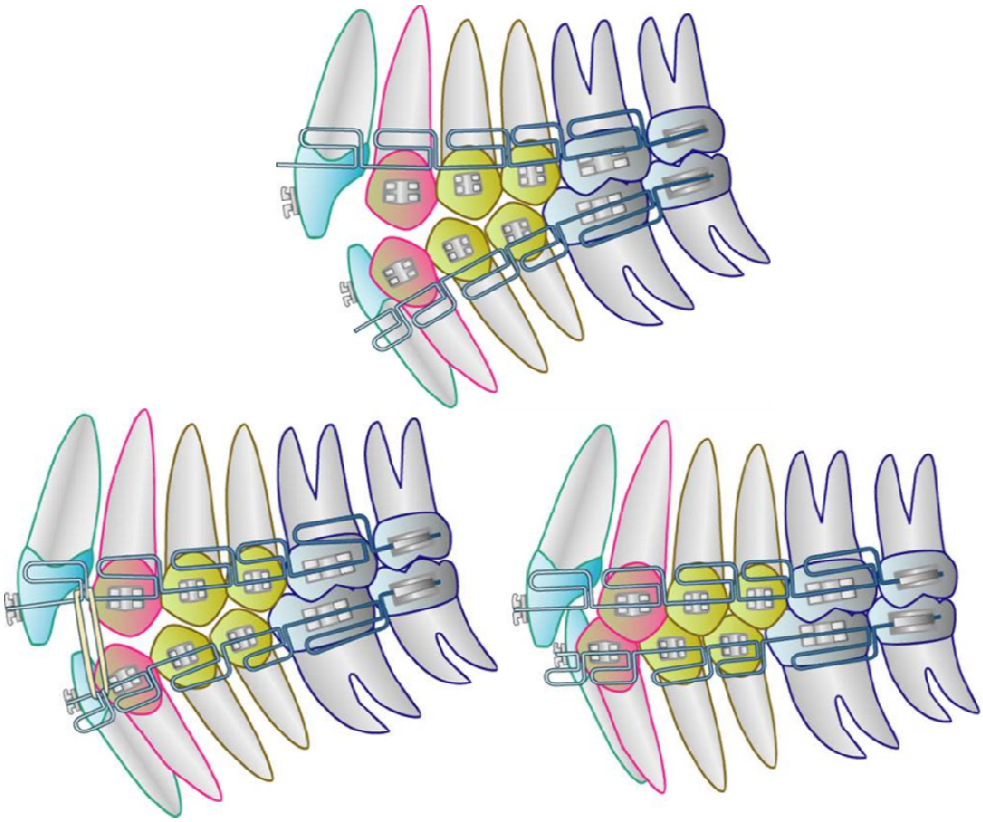

Figura 36. Esquematización del tratamiento de una Mordida Abierta Anterior.(28)

3.2.5 Maloclusión de Clase III ángulo alto (6, 17, 26, 28)

Características generales del paciente con maloclusión de Clase III ángulo alto.

La maloclusión de clase III hiperdivergente es considerada como una oclusión esquelética reversa que está asociada con la mordida abierta. En este tipo de maloclusión la herencia constituye el factor etiológico más fuerte y es considerada una de las maloclusiones más difíciles de tratar. Generalmente las características morfológicas de esta maloclusión

incluyen un pobre crecimiento antero-posterior de la maxila y un crecimiento excesivo de la mandíbula.

El tratamiento usual para este tipo de maloclusión es a través del uso de un dispositivo de protracción maxilar, la aplicación de una mentonera y la cirugía ortognática. Cuando este paciente es examinado cuidadosamente el plano oclusal maxilar esta plano. Esto resulta del apiñamiento molar (discrepancia posterior) relacionado al insuficiente espacio para la erupción causado por un diámetro antero-posterior insuficiente debido a un incremento vertical del crecimiento de la maxila. Consecuentemente, esto causa la sobre erupción de los molares resultando en una mordida abierta llevando a un aumento de la dimensión vertical. Este fenómeno podría causar alguna interferencia molar y dar lugar a una rotación anterior y desplazamiento de la mandíbula resultando en una oclusión esquelética reversa (Figura 37).

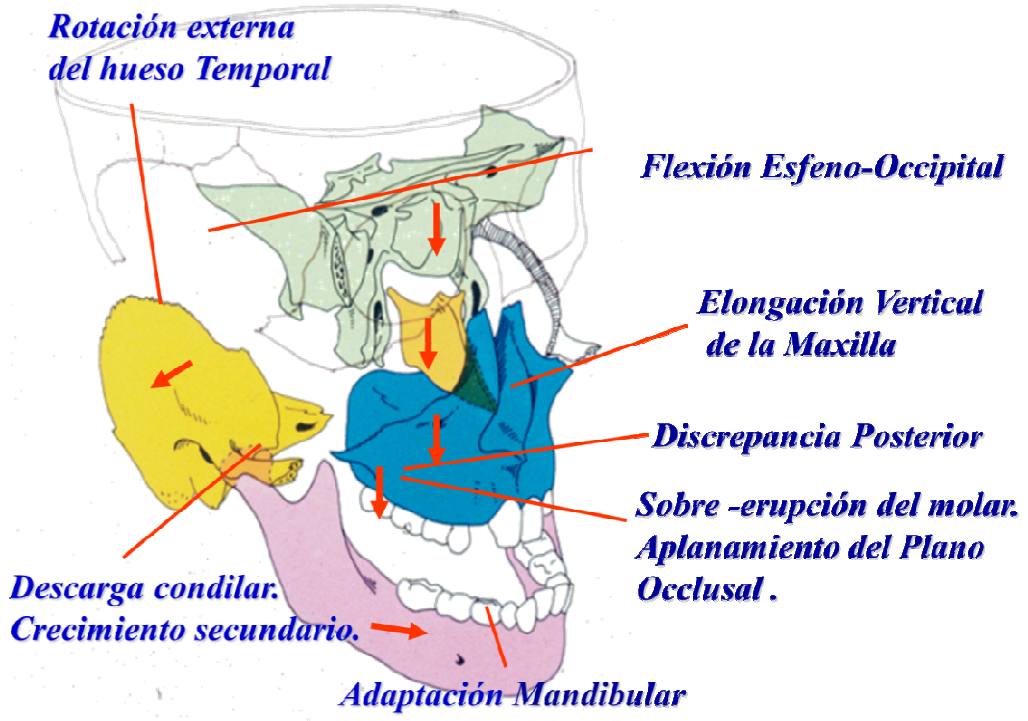

Figura 37. Características de una Maloclusión clase III ángulo alto.(26)

Esta maloclusión no puede ser considerada simplemente como sólo un crecimiento esquelético anormal, sino más bien como una anormalidad funcional.

Características morfológicas de la maloclusión de clase III con ángulo alto.

Las características morfológicas de la maloclusión de clase III con ángulo alto son excesiva dimensión vertical, plano oclusal plano, curva de Spee reversa en los molares inferiores debido a la discrepancia posterior, un diámetro antero-posterior de la maxila corto, desplazamiento anterior mandibular, tejido óseo débil y un ángulo FH – PM obtuso. La fuerza eruptiva de los dientes es intensa y la longitud de coronas dentarias es larga. También se presenta una inclinación hacia labial de los dientes maxilares y hacia lingual de los inferiores, hay un pobre crecimiento antero-posterior de la base neurocraneal, ángulo craneal estrecho (especialmente el ángulo del hueso occipital), todo estos son signos de desarmonía del esqueleto cráneo-facial (Figura 38).

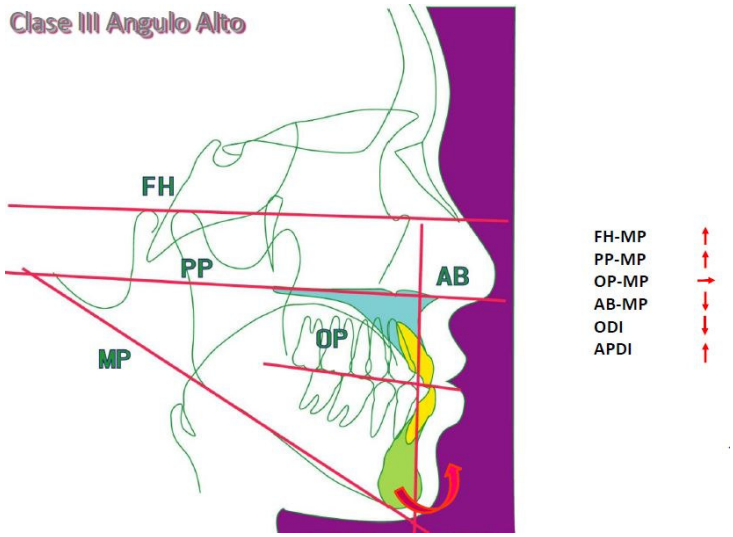

Figura 38. Características cefalométricas de la Maloclusión clase III ángulo alto.(28)

Objetivos generales de tratamiento para maloclusión de clase III con ángulo alto.

El objetivo general de tratamiento de la oclusión reversa de clase III (ángulo alto) incluye la obtención de una armonía dinámica del esqueleto cráneo-facial por restauración de movimientos mandibulares funcionales y un marco esquelético armónico. Esto puede ser logrado a través de un tratamiento sobre el sistema oclusal. Esto requiere una comprensión del mecanismo dinámico del esqueleto cráneo facial entero y las características morfológicas de la maloclusión. Estos son dos objetivos de tratamiento para este tipo de casos:

- Eliminar la discrepancia posterior.
- Empinar el plano oclusal (inclinando el plano oclusal y disminuyendo la dimensión vertical en el área molar).

Plan de tratamiento para maloclusión de clase III con ángulo alto.

Inicialmente se debe realizar la eliminación de la discrepancia posterior, para lograr esto se deben extraer las terceras molares mandibulares y las segundas o terceras molares maxilares. Los procedimientos del tratamiento incluyen los siguientes pasos (Figura 39-44):

Paso 1: Alineamiento y nivelación: Adherir los brackets y tubos a la dentición completa y empezar el alineamiento utilizando alambre redondo súper elástico de 0.014 pulgadas.

Paso 2: Eliminación de interferencias: Instalar los arcos MEAW en ambas arcadas (aproximadamente en 1 a 2 meses del paso 1) incorporándoles

dobleces de tip back desde el área premolar hasta el área molar aproximadamente de 20°para eliminar las interferencias molares, a través del alineamiento e intrusión.

Paso 3. Establecimiento de la posición mandibular: Acentuar los dobleces de tip back en el área molar, remover el tip back bend en el área premolar y realizar un doblez de step up en la misma área premolar para producir la erupción de estos dientes. Esto establecerá una posición mandibular estable.

Paso 4: Reconstrucción del plano oclusal: Remover por completo los dobleces de tip back en ambos arcos MEAW y realizar un step up en el área molar y en el maxilar inferior empinar el plano oclusal. Un step down puede ser adicionado en la región anterior de los dientes superiores para la reconstrucción oclusal.

Paso 5: Obtención de la oclusión fisiológica: Realizar el control de los ejes dentarios (control de torque), regular las guías de oclusión y obtener una buena intercuspidación.

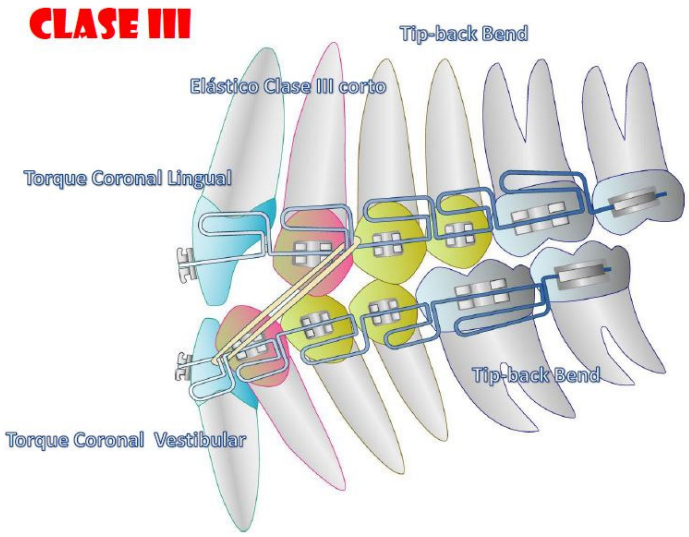

Figura 39. Mecánica de tratamiento para la maloclusión clase III ángulo alto. (28)

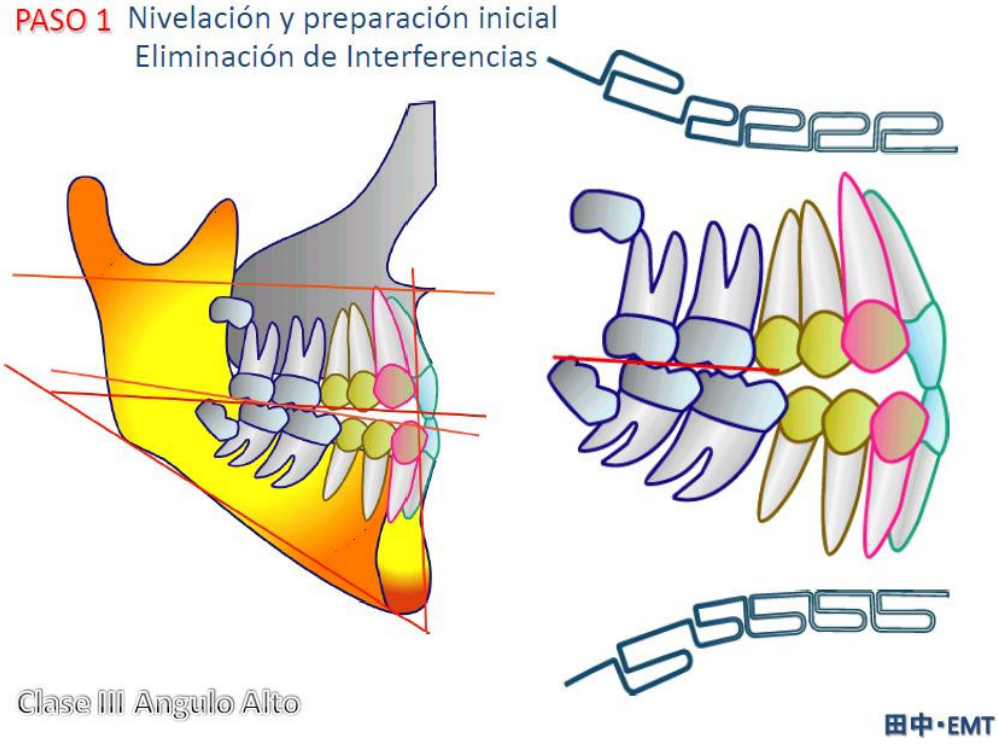

Figura 40. Paso 1. Nivelación y eliminación de interferencias.(28)

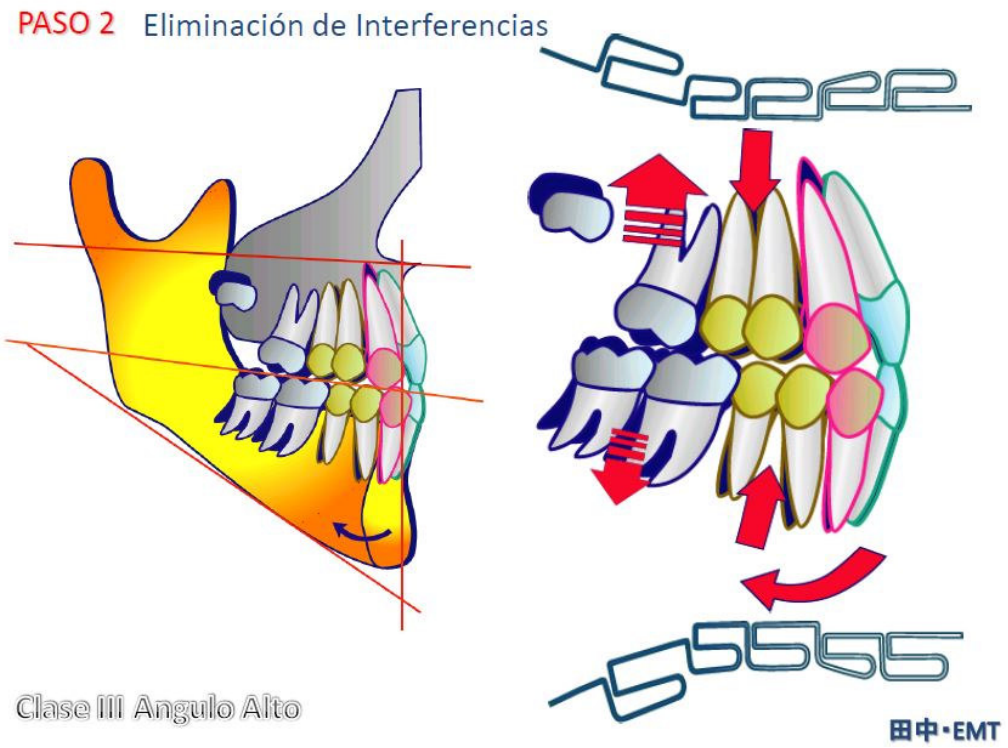

Figura 41. Paso 2. Eliminación de interferencias.(28)

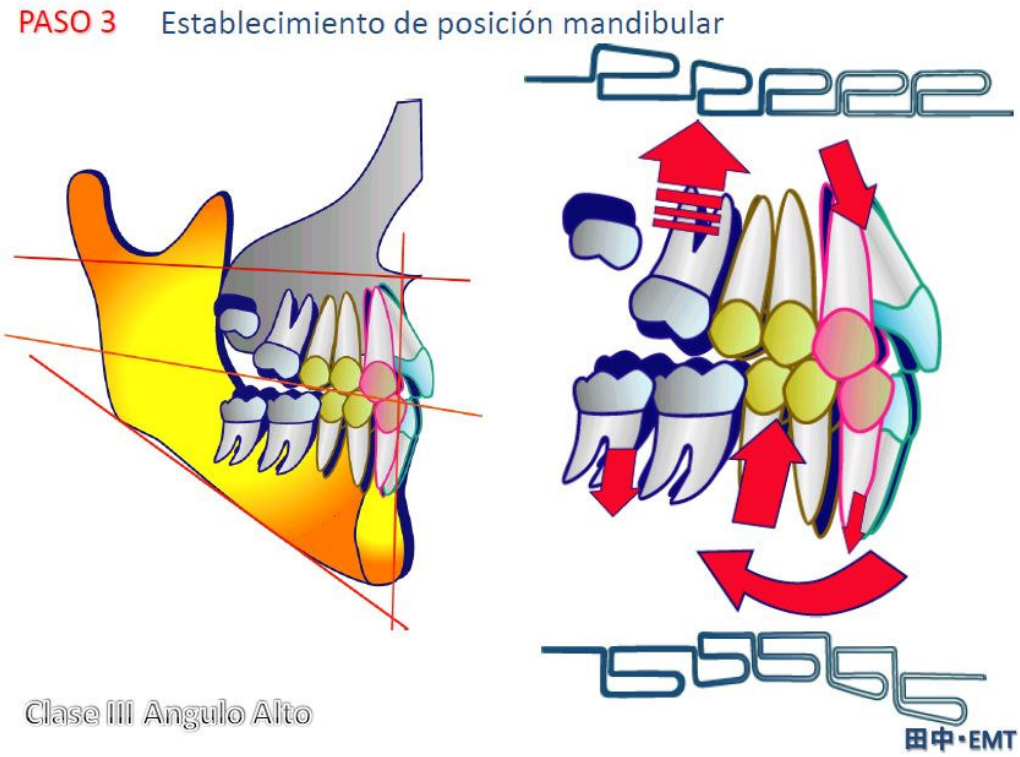

Figura 42. Paso 3. Establecimiento de la posición mandibular(28)

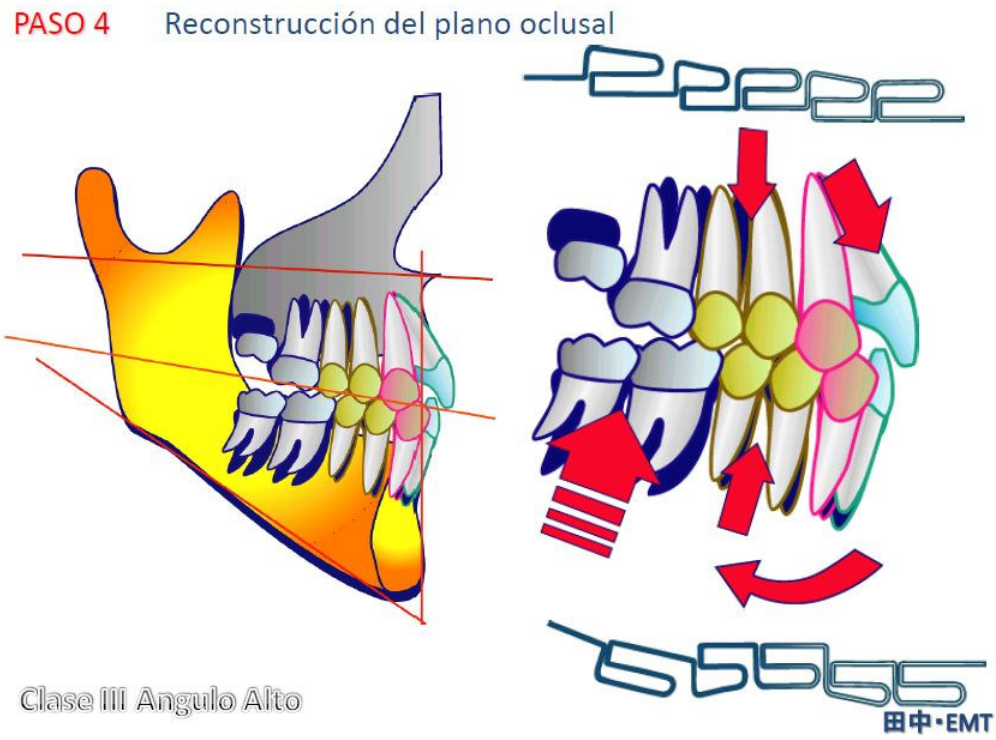

Figura 43. Paso 4. Reconstrucción del plano oclusal.(28)

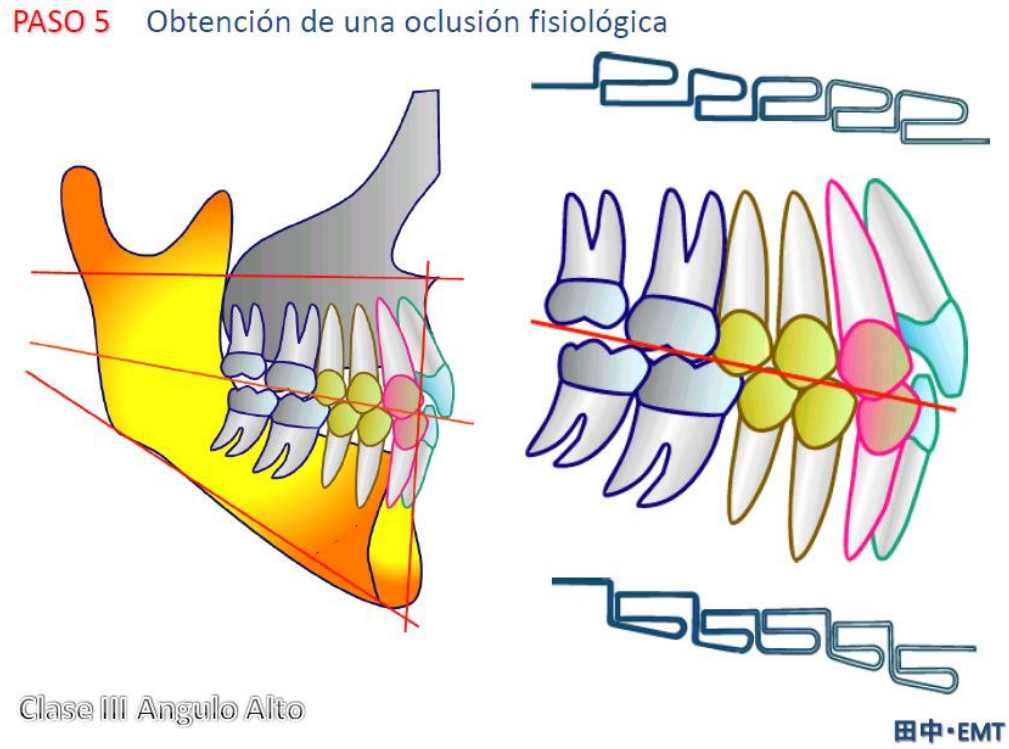

Figura 44. Paso 5. Obtención de una oclusión fisiológica. (28)

3.2.6 Otras opciones para el manejo de la mordida abierta anterior y maloclusión de Clase III.

3.2.6.1 Otras opciones para el manejo de la Mordida Abierta Anterior

Arcos niti con curva reversa y elásticos anteriores

Dentro de las opciones para la corrección de las mordidas abiertas tenemos al uso de arcos NiTi con curva reversa en el arco inferior y curva de spee acentuada en el arco superior, acompañados del uso de elásticos anteriores (Figura 45). Son utilizados como opción a los arcos MEAW, con el mismo fin, luego de la fase de alineamiento y nivelación y utilizando calibres de 0.016´´ x 0.022´´. Enacar(37) y Küçükkeles(38), demostraron que se logró corregir la mordida abierta anterior con esta técnica, debido más que todo a la extrusión de incisivos inferiores y verticalización de incisivos superiores. Se logra conseguir un nivelamiento del plano oclusal debido a la extrusión de premolares y verticalización de molares mandibulares. Se observó que luego de un año de seguimiento, las relaciones oclusales se mantuvieron casi estables. Sin embargo, se reportaron extrusiones de las molares mandibulares y maxilares lo que resultó en una disminución del overbite, lo que deja en duda la estabilidad a largo plazo, de la técnica en mención.

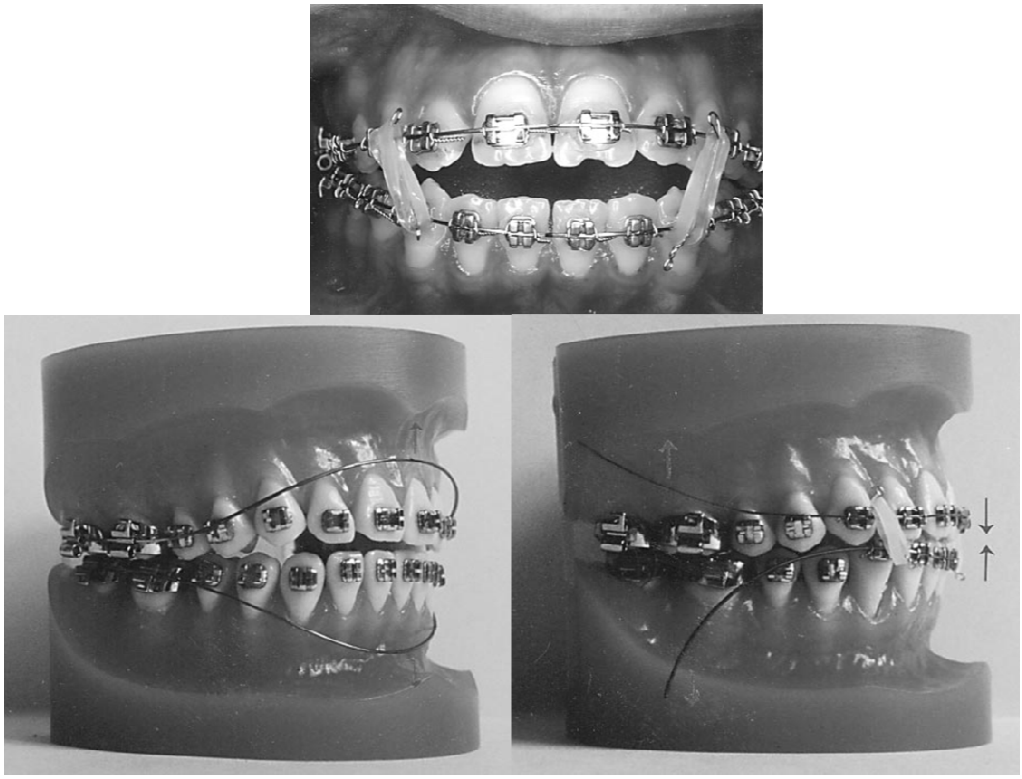

Figura 45. Uso de arcos NiTi con curva de spee acentuada en el arco superior y curva reversa en el arco inferior (37).

Dispositivos de anclaje temporal:

Mini implantes

La utilización de mini implantes para la realizar intrusiones de molares superiores e inferiores es conocida y es una alternativa de tratamiento para la corrección de las mordidas abiertas anteriores. Hay varios tipos de mecánica para la intrusión de molares superiores. Algunas utilizan mini implantes por vestibular y palatino, y mediante cadenas de poder por ambos lados producen la intrusión deseada, en algunos casos, la cadena va desde el miniimplante del lado palatino hacia el del lado vestibular cubriendo la cara oclusal de la molar. Otras mecánicas se valen de la utilización de arcos transpalatinos separados del paladar con hooks para realizar la intrusión por palatino junto con la colocación de un solo implante en la zona media palatina, además de utilizar mini implantes por

vestibular para acentuar la intrusión. Sin embargo Tae-Woo Kim (25) refiere que la estabilidad de los mini implantes colocados en vestibular entre las primeras y segundas molares no está garantizada, por lo que recomienda la utilización del implante sólo por palatino. Manifiesta que en los casos de mordida abierta los mini implantes entre primeras y segundas molares fallan muy frecuentemente, debido a dos factores importantes: 1. El espacio inter radicular entre la primera y segunda molar es muy pequeño, 2. En los casos de mordida abierta, mientras los dientes posteriores se van intruyendo, los mini implantes se van acercando a la cresta alveolar y a la membrana periodontal. Kuroda y cols. (39) manifiestan que la estabilidad se ve comprometida cuando los mini implantes son colocados cerca a la cresta alveolar o hacia la membrana periodontal. En la mayoría de casos, al ser espacio entre molares muy estrecho, se hace inevitable colocar el mini implante entre la segunda premolar y la primera molar disminuyendo así la eficiencia mecánica para intruir las molares posterior. Dentro de las ventajas de la utilización del sistema de un solo implante en la parte media palatina están: un mini implantes en la zona media palatina es más estable que un mini implante colocado en vestibular entre la primera y segunda molar, un mini implante en la zona media palatina puede colocarse más distal que un mini implante colocado en vestibular entre la segunda premolar y primera molar, el primero es mejor a nivel biomecánico para intruir los dientes posteriores, y lo más importante que sólo un implante es requerido (Figura 46). Al tratar de corregir la mordida abierta tenemos la opción de intruir tanto las molares superiores e inferiores. Al respecto, Paik (40) manifiesta que debido a la eficiencia y a la estabilidad, la intrusión de molares superiores utilizando mini implantes a nivel de zona media palatina es usualmente la opción de preferencia. Sin embargo la doble intrusión (o sea la intrusión también de las molares inferiores) es el tratamiento de elección en los casos más severos donde un cierre máximo del ángulo del plano mandibular es necesario. Además señala

dos factores adicionales para la decisión de intruir molares inferiores: cuando se tiene un plano oclusal empinado ya que podría interferir con el balance entre incisivos, así como con las guías condilares y dentarias. Cuando hay overjet negativo, para producir una retracción simultanea de toda la dentición inferior y la intrusión de las molares inferiores con la subsecuente rotación mandibular en sentido anti horario.

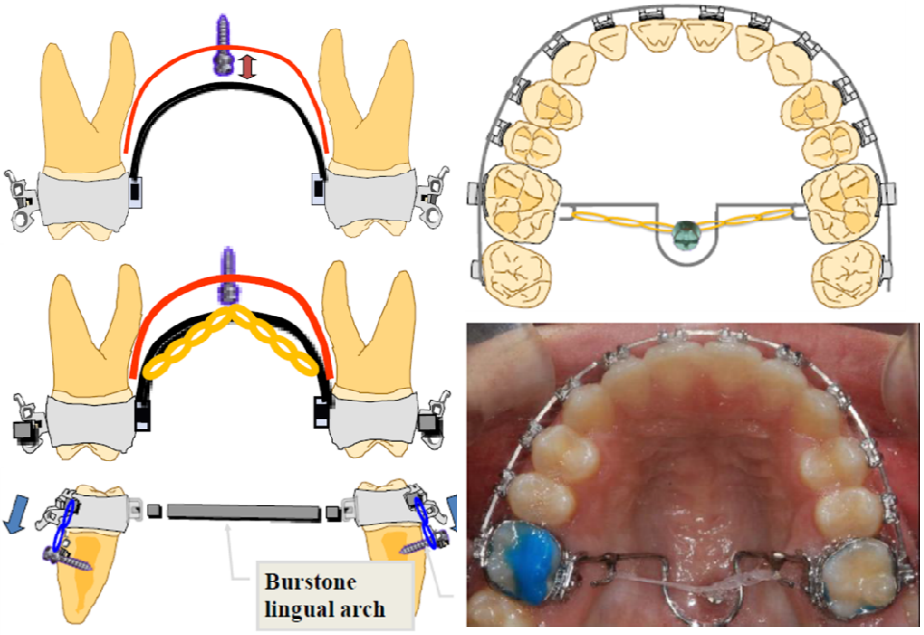

Figura 46. Mecánica para la corrección de la mordida abierta mediante intrusión de molares superiores e inferiores (25).

Similar mecánica ha sido utilizada por Choi y cols.(41) al tratar la mordida abierta con intrusión del sector posterior. Sin embargo este grupo de autores manifiesta que es necesario la colocación de dos mini implantes en la zona media palatina para reforzar el anclaje (Figura 47).

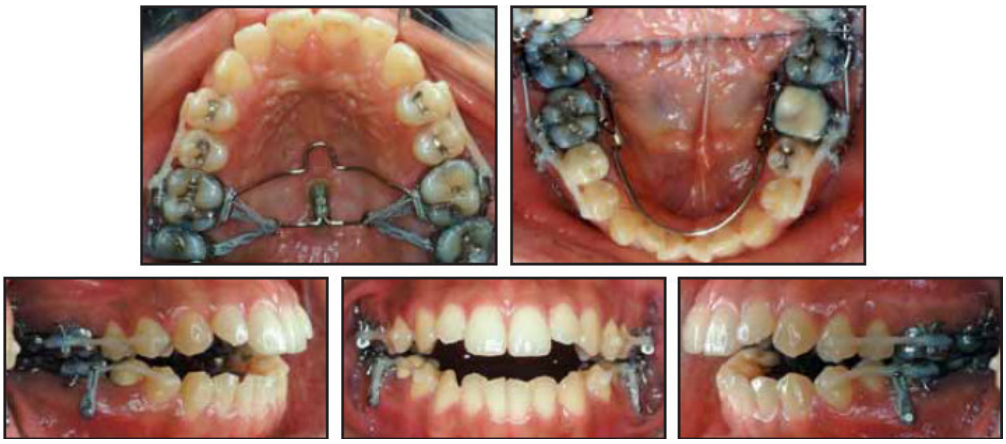

Figura 47. Corrección de la mordida abierta anterior por intrusión de molares utilizando dos miniimplantes en la zona media palatina, intrusión simultánea de 4 molares superiores (41).

Tae-Woo Kim (25) enfatiza a utilización de arco transpalatino con torque positivo y arco lingual con torque negativo de esta manera se contrarrestaría el efecto producido por los mini implantes. Además sugiere que cuando las segundas molares no acompañan la intrusión de las primeras molares, se deben colocar hooks distales al arco transpalatino y realizar step up a nivel de la segunda molar (Figura 48). También manifiesta que para tratar la mordida abierta anterior necesita, según sea el caso, extrusión de los incisivos para lo que utilización modificaciones del MEAW para conseguir ese objetivo (Figura 49).

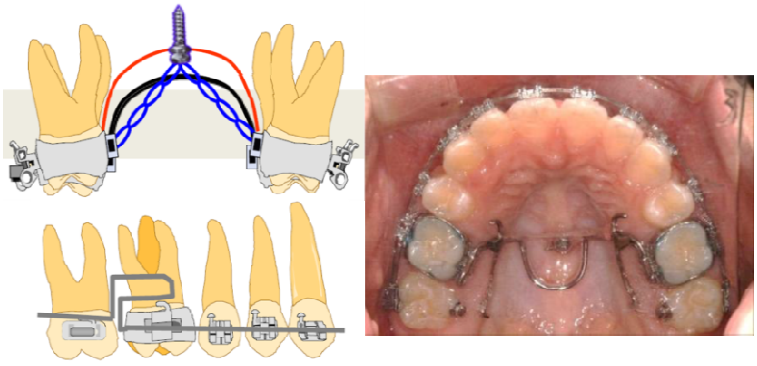

Figura 48. Inclusión de las segundas molares para la mecánica de intrusión, además de compensación del arco con step up en la segunda molar(25).



Figura 49. Corrección de la mordida abierta anterior mediante la combinación de intrusión de molares con mini implantes y la extrusión de incisivos con arcos MEAW modificados (25).

Deguchi y cols.(42) realizaron un estudio comparando los resultados del tratamiento ortodóncico en adultos con mordida abierta esquelética tratados con técnica estándar versus los tratados con mini implantes para la intrusión de molares. Evaluaron a 15 pacientes por grupo clínica y cefalométricamente. Encontraron que con ambos tipos de mecánicas se puede alcanzar una oclusión ideal, no existiendo diferencias estadísticamente significativas en los resultados al finalizar las terapias. Sin embargo, en los pacientes tratados con ortodoncia convencional se observó una importante extrusión del sector anterior y una leve intrusión de molares, así como una rotación horaria del plano mandibular. En el grupo de mini implantes se encontró, al contrario, una intrusión absoluta de las molares y una mejoría en la estética y una rotación antihoraria del plano mandibular. Pero debido a la significante cantidad de movimiento dentario ocurrido con los mini implantes, debe tenerse bastante atención durante la fase de retención, promoviendo el uso de stops oclusales en las molares mandibulares, sobrecorrección del overjet, y el uso de terapia miofuncional. Ya que al evaluar los grupos luego de 2 años de

tratamiento, hubo una tendencia a la recidiva en el grupo con mini implantes.

Miniplacas

Dentro de los dispositivos de anclaje temporal, tenemos a las miniplacas como opción de tratamiento para la corrección de la mordida abierta anterior. Siendo una opción más invasiva que los mini implantes, se torna mucho más factible de realizar frente a la corrección por medio de cirugía ortognática.

Umemori y cols. (43) son unos de los primeros que introducen el uso de las miniplacas para el tratamiento de mordidas abiertas esqueléticas promoviendo el SAS (Skeletal Anchorage System), reportan dos casos clínicos, la peculiaridad de su abordaje es que sólo coloca las miniplacas en la mandíbula para potenciar la intrusión de las molares inferiores. Sus planes de tratamiento incluyen como primer paso, la extracción de las 4 terceras molares y luego del alineamiento y nivelación, se ayudan de los arcos MEAW para que junto a las miniplacas se realice una intrusión luego y verticalización de las molares inferiores. Se vale también del uso del arco lingual de burstone con el fin de dar torque negativo a las molares de tal manera que se contrarreste el efecto de vestibularización dado por las miniplacas. Luego de tres meses de intrusión aproximadamente, se cambian los arcos MEAW por arcos planos de tal manera que se mantenga la intrusión, y se realizan las compensaciones en el sector anterior que sean necesarias.

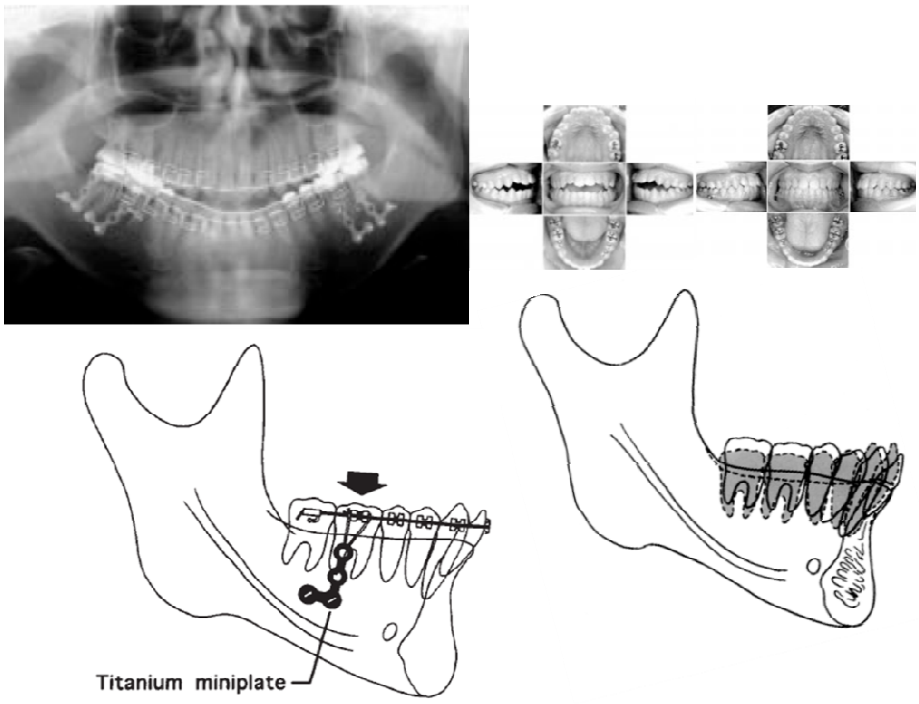

Figura 50. Uso de Arcos MEAW además de miniplacas en mandíbula para la corrección de la MAA (43).

4 años después el mismo grupo ahora comandado por Sugawara (44) realizan un estudio con 9 pacientes evaluando los resultados del tratamiento de la mordida abierta anterior tratados sólo con intrusión de molares inferiores con el Sistema de Anclaje Esquelético (SAS), sin la utilización de arcos MEAW, con el fin de evaluar los efectos de esta mecánica pura. Encontrando resultados muy favorables así como los mencionados anteriormente produciendo una significante intrusión de molares inferiores que produjo una importante rotación anti horaria de la mandíbula mejorando así el perfil facial de los pacientes así como las relaciones oclusales. Mencionan también que a diferencia de la mecánica con arcos MEAW, las miniplacas si producen una verdadera intrusión de molares así como una mínima extrusión de los incisivos, lo que no producen los arcos MEAW, que según esos autores producen una mínima intrusión de molares y una excesiva extrusión de incisivos. Siendo la terapia introducida por ellos más estables en el tiempo (Figura 51).



Figura 51. Corrección de MAA por medio intrusión con mini placas en mandíbula(44).

Ya en el 2005 el mismo grupo de investigadores comandados por Sugawara (45), incluyen a su método, la utilización de miniplacas en la maxila para realizar la intrusión conjunta de las molares superiores al igual que la intrusión de las molares inferiores, mostrando cambios favorables al final del tratamiento, con un mejor control sobre las molares maxilares. Describe la mecánica de intrusión para las molares superiores e inferiores, comenzando con el alineamiento y nivelación de los dientes posteriores, colocación de miniplacas en el arco cigomático y en la cortical externa mandibular con fuerzas intrusivas dadas por el elástico, utilización del arco transpalatino y arco lingual para prevenir la vestibularización de las molares, luego de la intrusión ambos arcos estarán alineados y nivelados y los arcos serán ligados a la miniplaca para prevenir la recidiva (Figura 52).

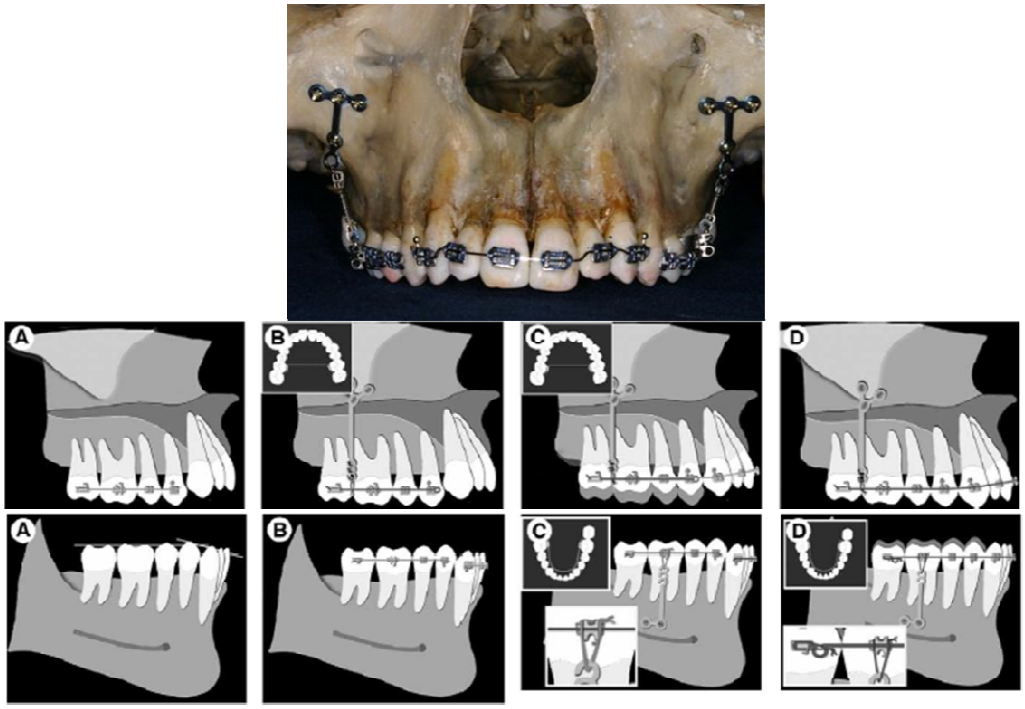

Figura 52. Mecánica de intrusión de molares con miniplacas en la maxila y mandíbula(45).

Unos años después un grupo de ortodoncistas de Turquía comandados por Erverdi (46, 47) preocupados por los efectos adversos de la intrusión de molares superiores con la ayuda de miniplacas referidos más que todo a la vestibularización de las molares introducen un nuevo dispositivo que permitía la intrusión en masa considerando su aparato de intrusión posterior de nueva generación. Básicamente consistía en dos bite blocks posteriores de acrílico conectados con arcos palatinos de acero pesado y brazos de acero en la zona vestibular. Los bite blocks debían cubrir todos los dientes que necesitaban ser intruidos, generalmente dientes distales a los caninos superiores. En los brazos externos se colocaron 2 resortes cerrados de NiTi de 200 gr antes del acrilizado del aparato (esos resortes servían de conexión para con las miniplacas, la distancia del offset de los brazos externos se ajustaron de tal manera que el vector de la aplicación de la fuerza sea paralelo al eje longitudinal de las primeras molares cuando los resortes Niti sean conectados a las miniplacas (Figura 53). Encontraron resultados favorables para la corrección de la MAA, además

de conseguir una considerable rotación antihoraria de la mandíbula, considerando a su método como una opción eficiente para la corrección de este tipo de maloclusiones. Ileri y cols. (48) años más adelante publican casos tratados con la mecánica mencionada, reforzando la teoría de que esta terapia es eficiente para el tratamiento de las mordidas abiertas (Figura 54).

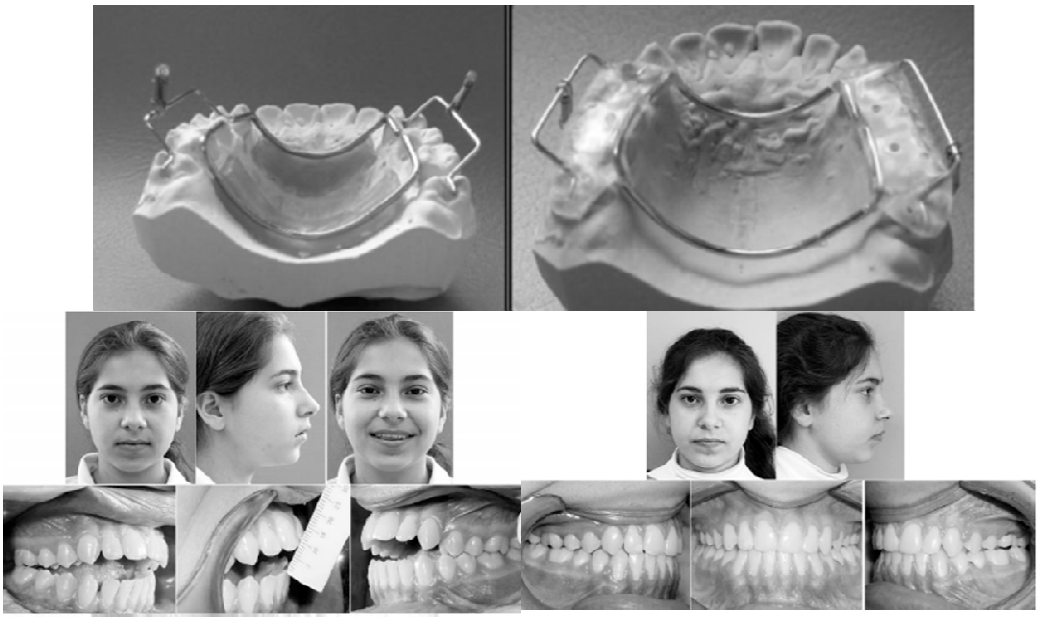

Figura 53. Aparato de intrusión de nueva generación para corrección de MAA con anclaje cigomático (46, 47).

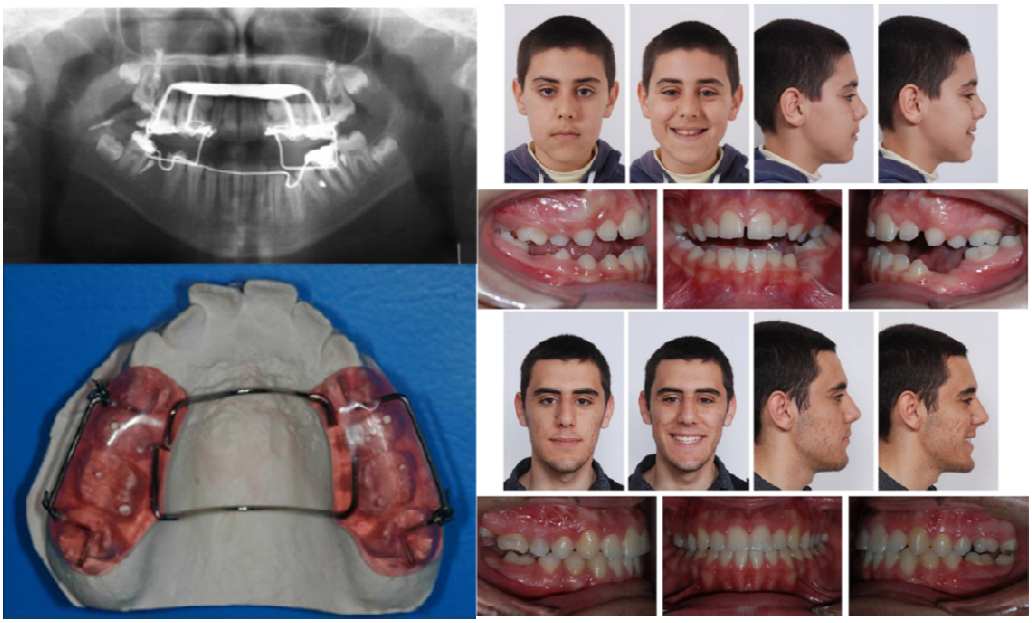

Figura 54. Aparato de intrusión de nueva generación para corrección de MAA con anclaje cigomático (48).

Akan y cols. (49) evaluaron los efectos de la intrusión de molares en masa, método mencionado anteriormente con el aparato de intrusión posterior más miniplacas, mediante el uso de electromiografía y evaluaciones a nivel de ATM. Encontraron que aparte de producir una muy buena corrección de las MAA, no se producía ningún efecto adverso a nivel de ATMs y de músculos masticatorios (Figura 55).

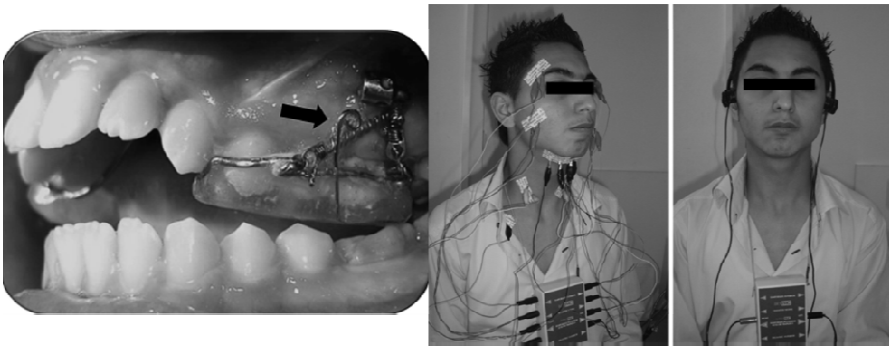

Figura 55. Evaluación electromiográfica de la intrusión de molares con el aparato de nueva generación más anclaje cigomático (49).

Corticotomías

Otra alternativa de tratamiento para la corrección de las mordidas abiertas esqueléticas por medio de la intrusión de molares posteriores es la ortodoncia asistida por corticotomías. Chung y cols. (50) muestran este tipo de terapia como opción de tratamiento. Mencionan que se debe realizar primero una evaluación oclusal para decir si es que la corticotomía está indicada o no. Se deben montar los modelos en un articulador, y se deben impactar (tipo troquelado) los dientes posteriores hasta que se haya conseguido un overbite normal o los caninos maxilares y mandibulares entren en contacto. Si sólo existe una discrepancia vertical, un tratamiento que envuelva la corticotomía y tracción ortopédica puede planearse para intruir el segmento posterior. Cuando existe una discrepancia sagital o transversal dental adicional, la corticotomía está contra indicada, así como también en pacientes que presenten un altura alveolar posterior disminuida. Los cortes horizontales se hacen al menos 2 mm encima de los ápices de los dientes a ser movidos. Un corte vertical se debe iniciar entre 2 a 3mm encima del margen alveolar interdental entre el canino y primer premolar y se debe extender a través del hueso interdental hasta 2 mm encima de los ápices. La profundidad del corte debería limitarse al hueso cortical (Figura 56).

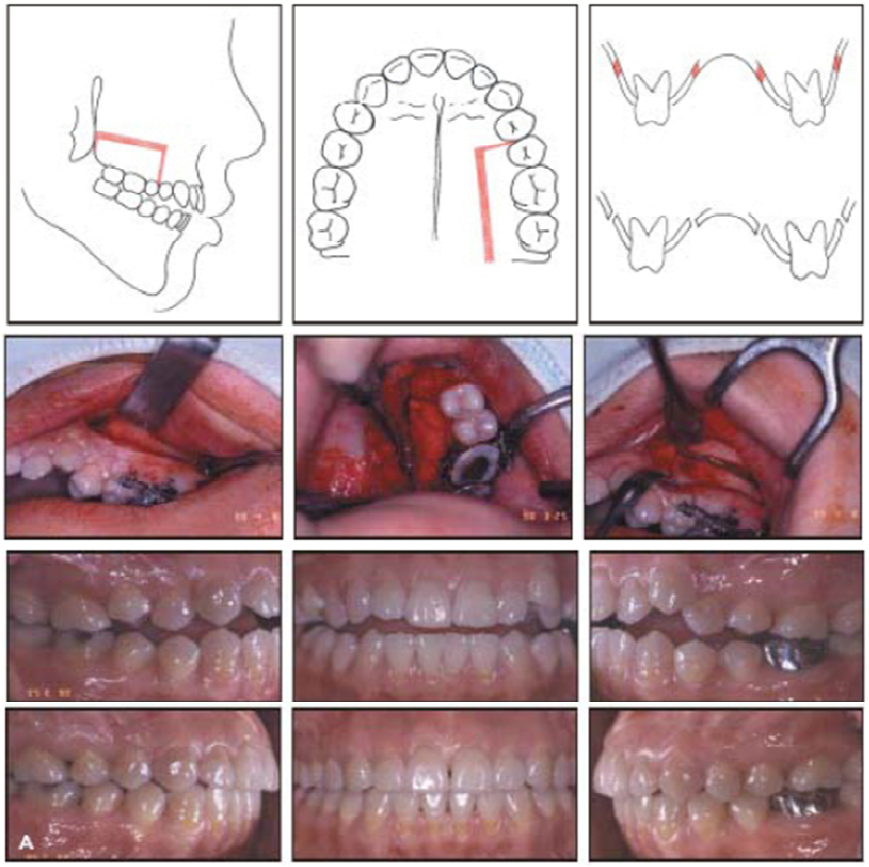

Figura 56. Corrección de MAA mediante el uso de tracción ortopédica ayudada con corticotomías (50).

Ajuste Oclusal

En el 2008 Janson y cols. (51) de la escuela de ortodoncia de Bauru, realizaron un estudio evaluando el tratamiento de la mordida abierta anterior mediante el ajuste oclusal con el uso de cefalogramas, análisis de la función y sensibilidad dentinaria. La muestra estuvo constituida por 20 pacientes que experimentaron recidiva del tratamiento de mordida abierta anterior en promedio de – 1.06 mm. Se realizó el ajuste oclusal hasta establecer un overbite positivo. Se evaluaron cambios cefalométricos en cefalogramas laterales tomados antes y después del ajuste oclusal. El análisis de la función oclusal se basó en la evaluación de guía anterior y canina y número de dientes en contacto antes y después del procedimiento. La sensibilidad dentinaria se evaluó, antes,

inmediatamente después y 4.6 meses después del ajuste oclusal. Observaron incrementos significantes en el overbite y en la guía anterior, así como disminución significativa de la discrepancia de bases apicales, convexidad facial y ángulos de patrones de crecimiento. Los porcentajes de guía anterior y canina incrementaron significativamente, así como también el número de dientes con contactos oclusales. La sensibilidad dentinaria incremento inmediatamente después el ajuste pero disminuyo a niveles normales luego de 4.6 meses. Concluyeron que el ajuste oclusal es una opción para tratar algunas maloclusiones con mordida abierta anterior, que logra establecer un buen overbite y mejora la función oclusal con una transitoria sensibilidad dentinaria.

Años más tarde el mismo grupo de investigadores bajo el mando de Janson (52) evaluaron el efecto de esta terapia pero a largo plazo. Evaluando las mismas variables 3.4 años después del ajuste oclusal encontrando: recidivas estadísticamente significativas de la mordida abierta anterior en toda la muestra; al parecer el crecimiento pudo haber contribuido a la cantidad significativa de recidiva. El primer factor que contribuyó a la recidiva fue el incremento en la altura molar posterior, consecuente a la erupción compensatoria de los dientes posteriores. Hubo una estabilidad clínicamente significativa en el 66.7 % de todos los pacientes, el 33.3% restante eran pacientes que tuvieron menos de21 años en el momento que se realizó el ajuste oclusal. La sensibilidad dentinaria se mantuvo dentro de los rangos normales.



Figura 57. Superior: Mordida abierta anterior (debido a recidiva de tratamiento anterior). Medio: Corrección por medio de ajuste oclusal. Inferior: Luego de 3.4 años de realizado el ajuste oclusal (51, 52).

3.2.6.2 Otras opciones para el manejo las maloclusiones de Clase III

El tratamiento de camuflaje ortodóntico de las maloclusiones de clase III pueden ser realizadas en adolescentes en los cuales el crecimiento está casi concluido o en adultos con discrepancias esqueléticas intermedias. El camuflaje puede ser realizado mediante el uso de elásticos intermaxilares durante toda la mecánica con el fin de inclinar hacia distal los dientes postero inferiores(53, 54) (Figura 58), así como con extracciones dentarias selectivas(56) (premolares, incisivos inferiores, o segundas molares inferiores) (Figura59), o en todo caso la utilización de dispositivos de anclaje temporal como mini implantes o miniplacas para distalizar la dentición mandibular en bloque. Antes de realizar el camuflaje existen factores que se deben considerar como: la severidad de la discrepancia esquelética, el patrón facial, angulación incisal, ángulo naso labial, altura facial anterior, condición periodontal, cambios en la oclusión y apariencia estética luego del tratamiento, y la posibilidad del crecimiento mandibular residual.

Hay factores que se deben considerar cuando se decide por la extracción de premolares inferiores para camuflar las maloclusiones de clase III. Cuando se procede a la retracción de los incisivos inferiores con el fin de mejorar el overjet, el mentón puede mostrarse incluso un poco más protruso dando un resultado poco estético.



Figura 58. Enfoque clásico de tratamiento sin extracciones, con elásticos de clase III (54).

Adicionalmente, las extracciones sólo en el arco mandibular podrían resultar en una relación molar Super clase III, con las segundas molares superiores sin contacto necesitando de medidas adicionales en la retención para evitar su sobre erupción. Debido a estos inconvenientes, métodos de tratamiento alternativos, como extracciones de segundas molares cuando las terceras molares están presentes (56), y extracciones de incisivo inferior cuando existe discrepancia de Bolton favorable, podrían ser consideradas. Sin embargo Ning y col. (57) manifiestan que la extracción de premolares inferiores es un buen método para la corrección de las maloclusiones de clase III. Además de

los métodos mencionados está el uso de anclaje esquelético ayuda para producir la distalización de toda la dentición inferior. Sin embargo, en pacientes con discrepancias esqueléticas severas, la cirugía ortognática es la primera opción.

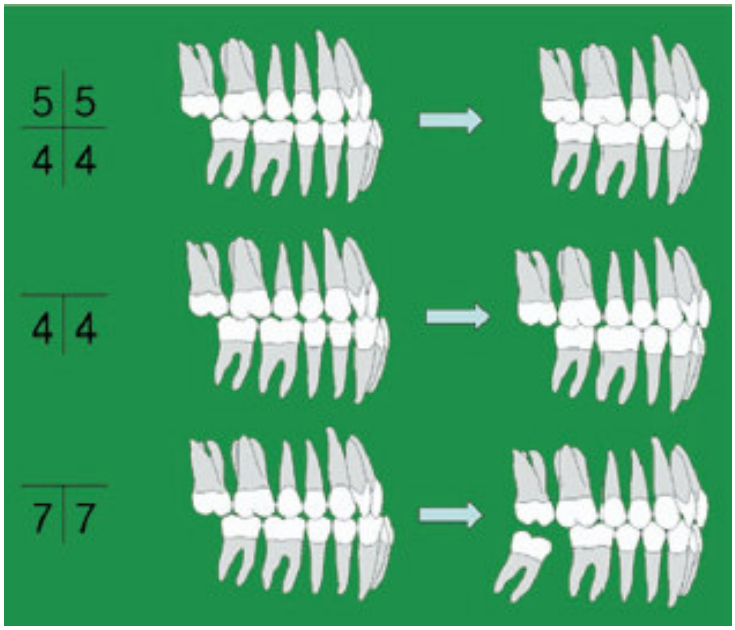

Figura 59. Opciones de extracciones dentarias para el camuflaje ortodóntico de la maloclusión de clase III (55).

Root (58) utiliza un enfoque casi clásico de tratamiento de una maloclusión de Clase III siguiendo como patrón el realizar la mecánica con arcos inicialmente de NiTi si es posible y siempre bajo el uso de elásticos largos de clase III, buscando inclinar siempre los dientes posteriores mandibulares en sentido distal, de tal manera poder conseguir buenas relaciones oclusales, y se contempla con una finalización llena de dobleces tweedianos compensatorios en los arcos rectangulares. El tratamiento se realiza bajo la evaluación del nivel de anclaje que requiere cada paciente. Aquí la secuencia de un tratamiento, bajo este enfoque (Figuras 60-63):

Paso 1: El arco maxilar se trata antes que el arco inferior. Para la corrección de la mordida cruzada anterior puede usarse aparatología

interna para expandir esa zona, seguida de la secuencia de arcos de preferencia NiTi grandes Un tiempo aproximado de 5 meses.

Paso 2: Se empieza a colocar arcos Niti en el arco inferior (calibre 0.018´´) y elásticos pesados 5/16´´ 6 onzas de clase III. La inclinación distal de los dientes posteriores mandibulares es más efectiva con los primeros arcos inferiores. Un tiempo aproximado de 4 meses.

Paso 3: se refiere a la retracción de caninos en casos con extracciones.

Paso 4: Se coloca arcos Niti 0.017´´x 0.025´´ para tener control de los brackets. Se siguen usando elásticos de clase III. Un tiempo aproximado de 2 meses.

Paso 5: En el caso de que se creen espacios en el arco inferior, se realiza el cierre, con alambre de acero 0.017´´ x 0.025´´ con loops verticales y elásticos de clase III. Tiempo aproximado 1 mes.

Paso 6: Se refiere al cierre de espacios en el arco superior en el supuesto que hubiesen extracciones.

Paso 7: La oclusión aún está en clase III, por lo que se utiliza arcos de acero 0.017´´ x 0.24´´. Se realizan dobleces de tip-forward en el arco superior. Se siguen utilizando elásticos clase III. Un mes después se realizan dobleces de tip-back en el arco inferior. Alternando cada mes, los tip-forwards y tip-backs se deben incrementar en cada arco. Luego de 3 ajustes aproximadamente en cada arco, una ligera clase I con tendencia a clase II se debe esperar. Tiempo de tratamiento de 8 meses. Luego de este paso, viene la parte de la finalización.

Sin embargo el tiempo de tratamiento es mayor que al usar los arcos MEAW, debido tal vez al nivel carga deflexión del alambre sobre cada diente en particular.

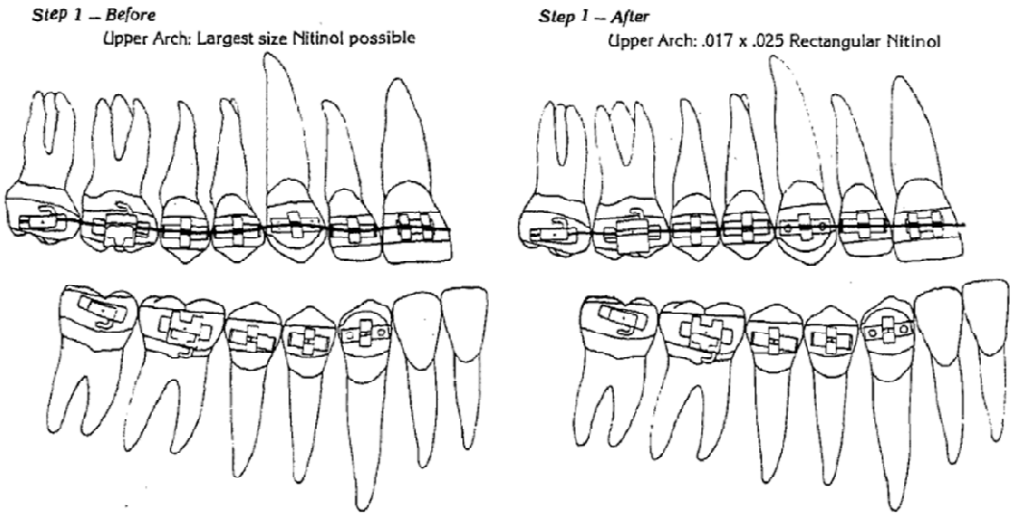

Figura 60. Paso 1. Derecha: Arco superior, Nitinol de gran tamaño. Izquierda: Arco superior, Nitinol rectangular .017 x .025. (58)

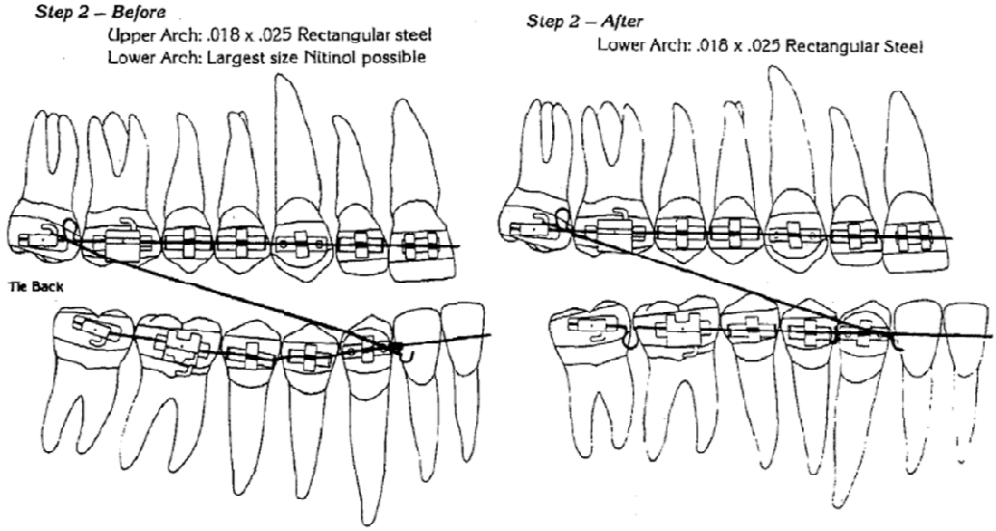

Figura 61 . Paso 2. Derecha: Arco superior, acero rectangular .018 x .025. Abajo, Nitinol de gran tamaño. Izquierda: acero rectangular -018x .025. (58).

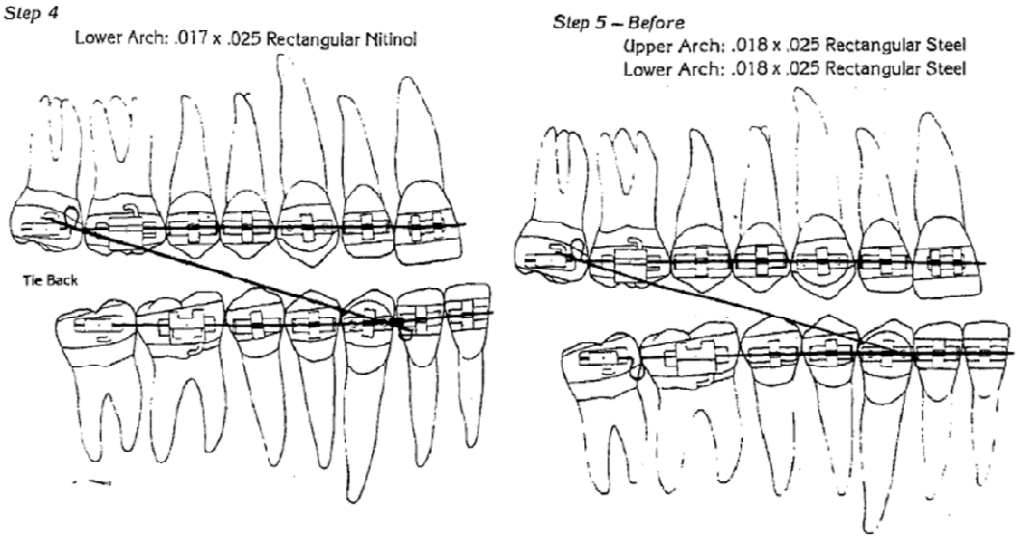

Figura 62. Paso 4: nitinol rectangular .017 x.025 y Paso 5: Arco superior e inferior .018 x .025. (58).

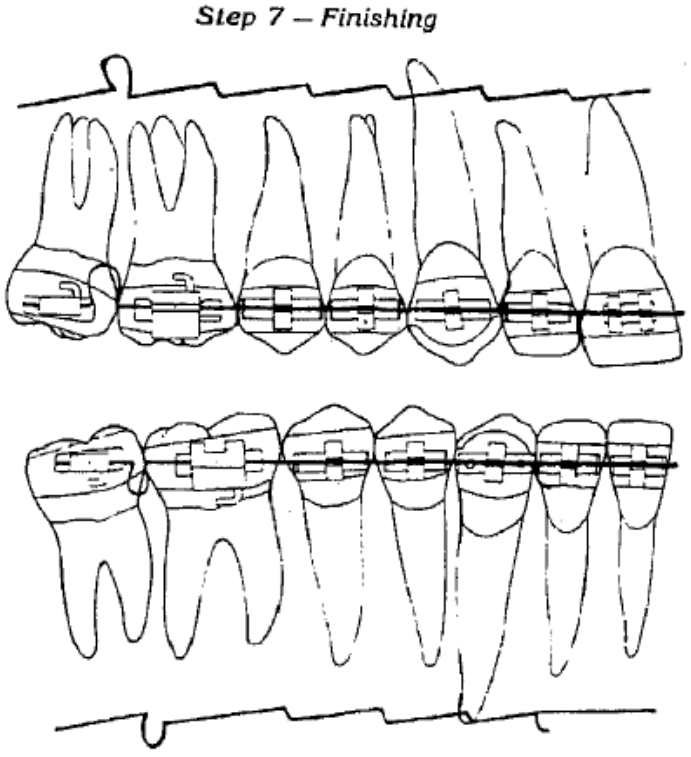

Figura 63. Paso 7. Finalización (58).

Cuando la maloclusión clase III viene acompañada de mordida abierta anterior, las estrategias del tratamiento también deben ir enfocadas a tener un control vertical durante la mecánica. Al respecto Sobral y cols. (59) manifiestan que dentro de las terapias para el control vertical en este tipo de maloclusiones se encuentra el uso de arcos con curva reversa y elásticos anteriores. Primero se valen de la distalización de las molares mandibulares con el uso de sliding jigs y elásticos de clase III, y luego utilizan arcos de acero con curva reversa en el arco inferior y curva de spee en el arco superior, junto con elásticos intermaxilares anteriores como de clase III, consiguiendo así resultados óptimos al finalizar la terapia. (Figura 64)

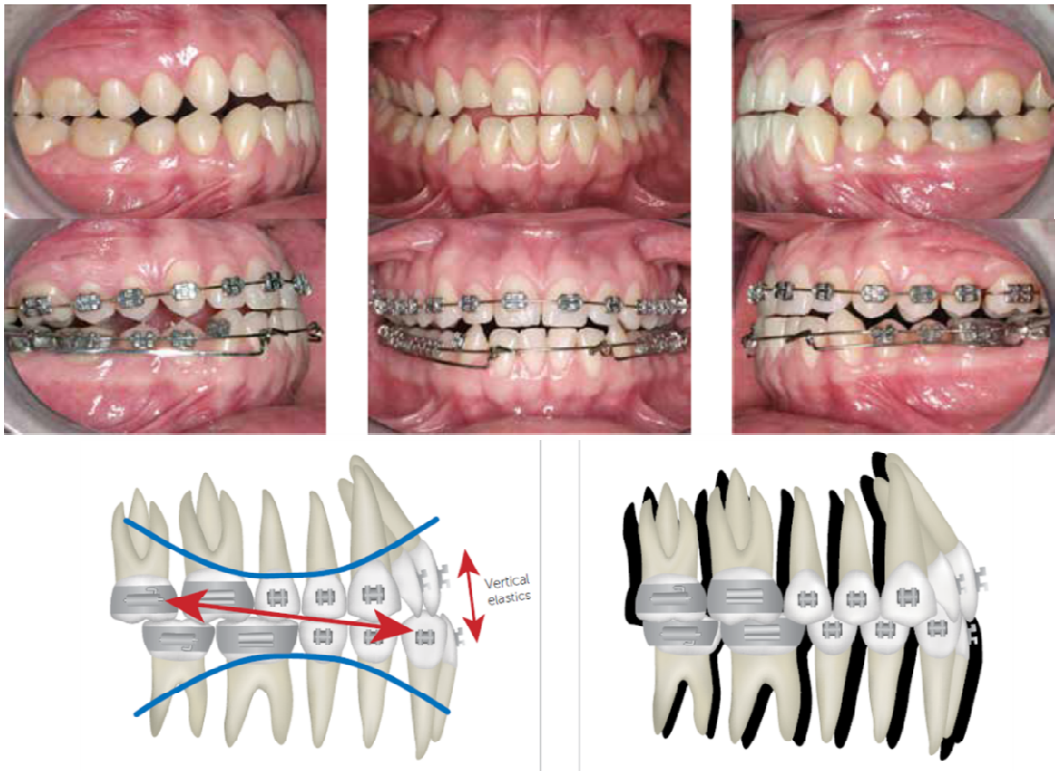

Figura 64. Mecánica con el uso de sliding jigs y luego uso de arcos con curva reversa junto con elásticos intermaxilares de clase III y anteriores (59)

Saito y cols. (60) reportan el tratamiento de una maloclusión de clase III con mordida abierta anterior con la utilización de elásticos clase III y un arco extra oral de tracción alta, produciendo una mecánica efectiva para el caso. El paciente mostraba un plano oclusal inferior empinado debido a una severa pro inclinación del arco dental mandibular. Se produjo una verticalización de molares bajo esta mecánica con buenos resultados. (Figura 65)

Esta mecánica que combina el arco extraoral de tracción alta con los elásticos de clase III, ayuda a verticalizar las molares mandibulares sin extrusión de las molares maxilares y de esta forma mejoras en el overbite (Figura 66).



Figura 65. Uso de elásticos clase III junto con arco extraoral de tracción alta (60).

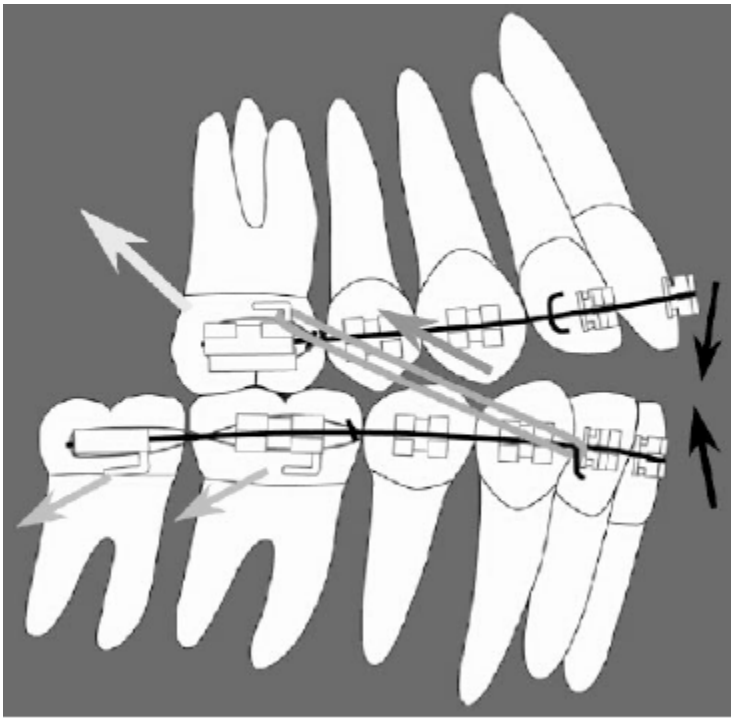

Figura 66. Distribución de las fuerzas presentes en la mecánica mencionada (60).

Así mismo Sobral y cols. (59) y Lima (61) utilizan el J-hook de tracción alta para actuar directamente sobre los dientes mandibulares con el fin de producir su verticalización y distalización, valiéndose anclaje extra oral. Con el uso de este tipo de arco extraoral, se promoverá una rotación antihoraria mandibular corrigiendo así la mordida abierta.

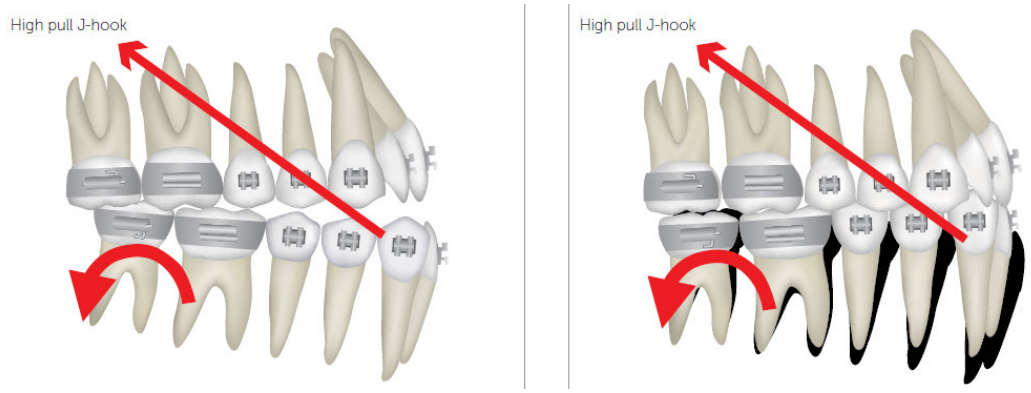

Figura 67. Mecánica con J hook de tracción alta. (59)

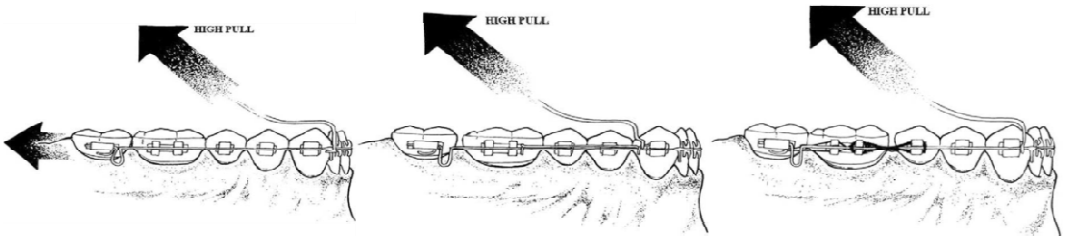

Figura 68. Mecánica de distalización individual con el J-hook de tracción alta. Primero la segunda molar con omega pega al tubo, seguida de la distalización de la primera molar con ayuda de sliding jig, y de la segunda premolar con cadena de poder (61).

Otra mecánica de tratamiento reportada por Espinar-Escalona y cols. (62) está basada en la utilización de arcos segmentados. Lo que buscaban era llegar a arcos super elásticos rectangulares coordinados de 0.021 x 0.028 o de 0.019 x 0.025 y con el uso de elásticos triangulares mejor la inclinación del plano oclusal mandibular y cerrar la mordida abierta anterior. Una vez mejorada la situación inicial, colocaban un arco termoelástico 0.014 en el arco inferior a manera de overlay encima de los arcos segmentados, de tal manera, se podría obtener un overbite aceptable. Luego del cierre de la mordida, el tratamiento se finalizó con la secuencia normal de arcos rectangulares hasta finalizar el caso (Figura 69, 70).

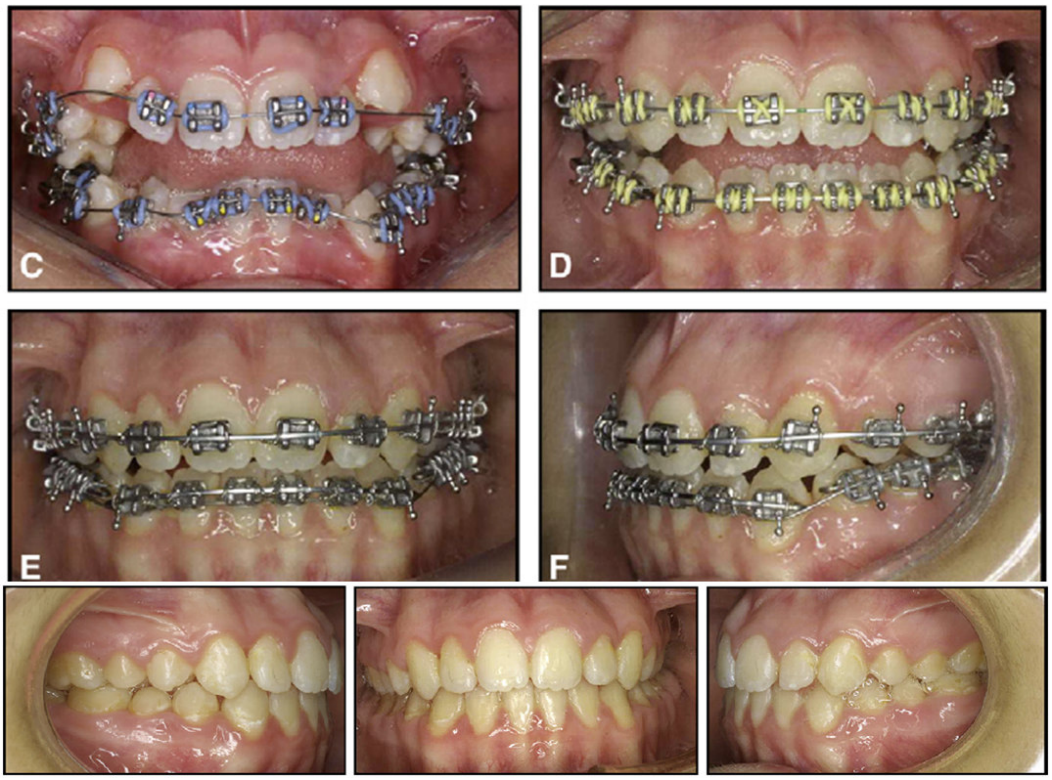

Figura 69. Mecánica con arco segmentado (62).

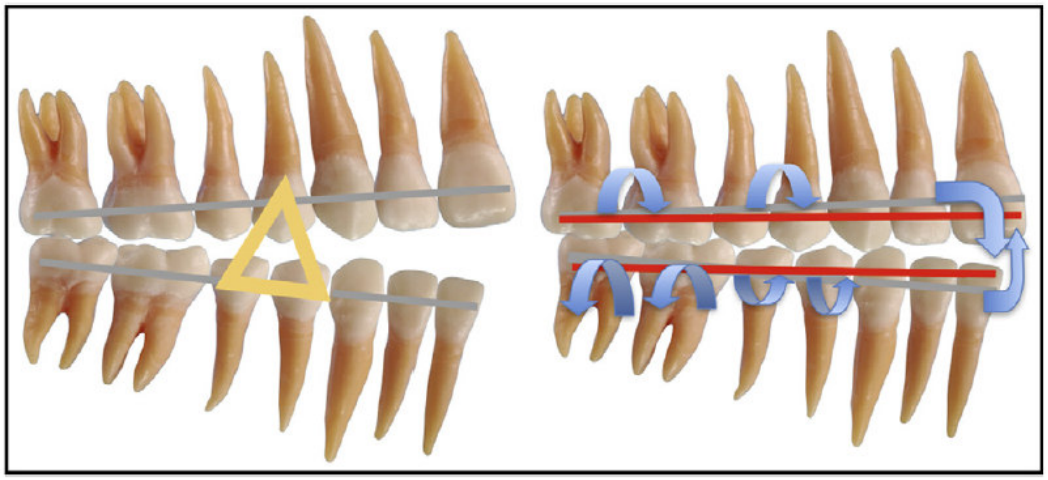

Figura 70. Uso de elásticos triangulares y arco segmentado, y su efecto sobre la dentición (62).

Utilizando Dispositivos de Anclaje temporal.

Cuando nos enfrentamos ante una maloclusión de Clase III sola, o acompañada con mordida abierta anterior, el uso de DATs son actualmente una de las opciones de elección para sus tratamientos ya que se puede combinar mecánicas para distalización de la dentición mandibular en conjunto además de corregir la mordida abierta mediante el uso de elásticos con anclaje esquelético.

Sugawara y cols (63) evaluaron los cambios del tratamiento y pos tratamiento durante y después de la distalización de molares mandibulares utilizando el SAS (Sistema de Anclaje Esquelético, utilizando miniplacas). Trataron 15 pacientes y evaluaron la cantidad de distalización, recidiva y el tipo de movimiento dentario con radiografías cefalométricas y modelos de estudio de 29 molares. La cantidad promedio de distalización de las primeras molares fue de 3.5 mm a nivel de corona y 1.8 mm a nivel radicular. Con respecto a la recidiva se observó 0.3 mm en ambos niveles coronario y radicular. De los 29 molares, 9 molares mostraron inclinación distal, y las otras fueron distalizadas a cuerpo entero. Mostrando con estos resultados que el SAS es aplicable para producir movimientos en masa de la dentición mandibular, cuando se está frente a una clase III, con apiñamiento dentario, asimetrías dentales, ya que raramente requiere la extracción de las premolares (Figura 71).

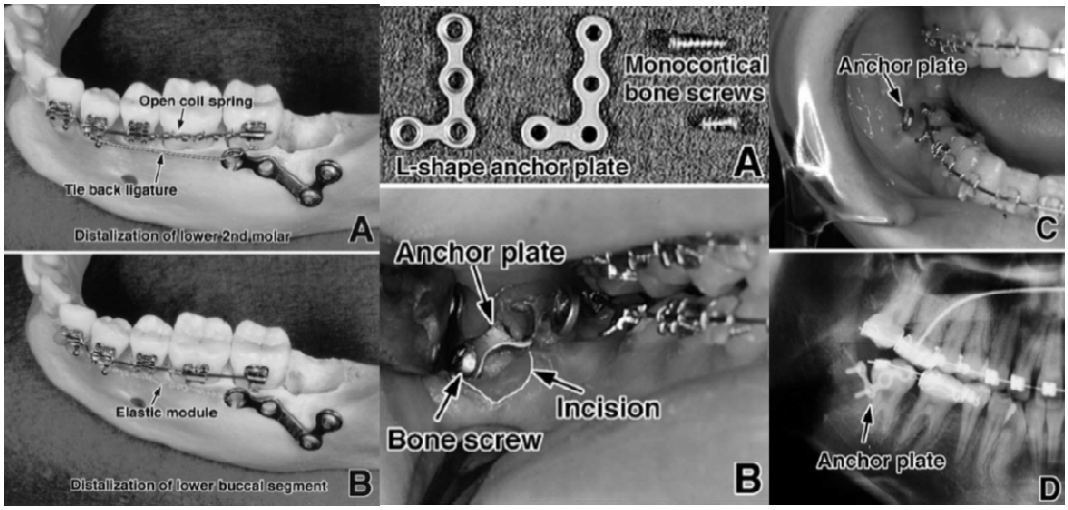

Figura 71. Sistema de Anclaje Esquelético para la distalización de molares inferiores (63).

Otra opción menos invasiva, es la utilización de mini implantes para la distalización de la dentición mandibular así como para la corrección de la maloclusión clase III acompañada de mordida abierta anterior. Kuroda y Tanaka (64) describen la forma de utilizar los mini implantes en este tipo de pacientes y manifiestan que existen dos formas: uso directo y uso indirecto. Para el uso de mini implantes como anclaje directo el área retromolar debería ser el primer lugar de elección para la colocación de los DATs debido a que existe suficiente hueso y no existen interferencias con raíces adyacentes, vasos sanguíneos y nervios. Sin embargo, a veces el área retromolar está contraindicada debido a la falta de encía adherida, por lo general hay mayor cantidad de tejido móvil con un poco porcentaje de éxito cuando son colocados en esa poca encía adherida, y la cabeza del tornillo es fácilmente cubierta por la mucosa oral. En esos casos, una solución alternativa es la colocación de mini placas en esa zona o de mini implantes en áreas interradiculares. Cuando se colocan en zona interradicular se debe primero evaluar las distancias interradicular. La proximidad del mini implante a la raíz es el mayor factor de riesgo para la falla en el anclaje. Las mayores distancias interradiculares se encuentran entre la segunda premolar y la primera

molar y entre la primera y segunda molar (39). La utilización de DATs como anclaje indirecto (colocados en la zona posterior maxilar) puede ser una opción cuando las zonas de primera elección fallan inicialmente. Junto con elásticos intermaxilares de clase III se realiza la mecánica. Esta mecánica puede prevenir efectos indeseados en la dentición mandibular anterior y extrusión de los dientes posteriores. Esta mecánica es efectiva en pacientes clase III con ángulo alto, sin embargo necesitas colaboración del paciente.

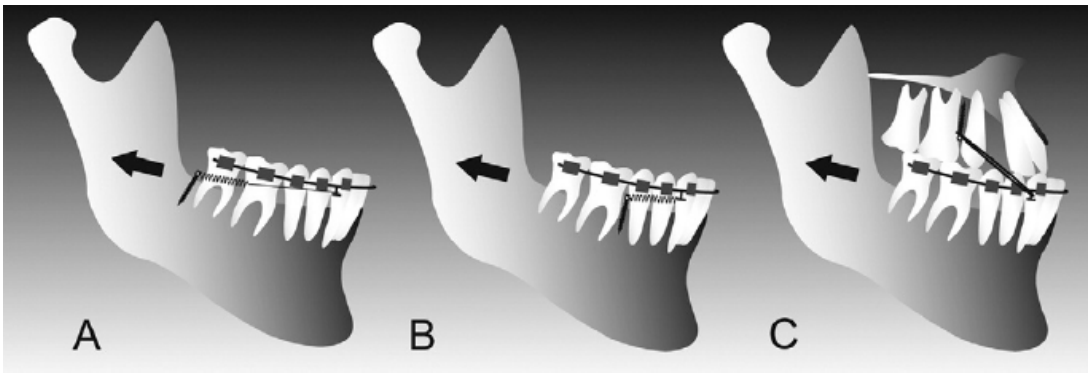

Figura 72. Utilización de mini implantes como anclaje directo (A, B), y como anclaje indirecto (C) (64).

Con respecto al anclaje directo, Chung y cols. (65) reporta el caso de una paciente clase III, en la que se usó un mini implante tipo C-implant, para realizar la distalización de las molares mandibulares con la subsecuente retracción del sector antero inferior. El C-implant fue desarrollado para usar la oseo integración como mecánica de estabilización. Este mini implante tiene una cabeza que entra como rosca en el cuerpo del tornillo, la ventaja que da es que se pueden colocar diferentes elásticos con distintas direcciones de fuerza sin la dificultad que se suelten del implante, ya que pueden resistir fuerzas altas debido al alto potencial de oseo integración. Lo más importante es la zona de colocación del mini implante. Debería ser lo más próximo posible a la superficie mesial de la primera molar mandibular ya que esto ayuda a obtener una distalización optima de la dentición mandibular (Figura 73).

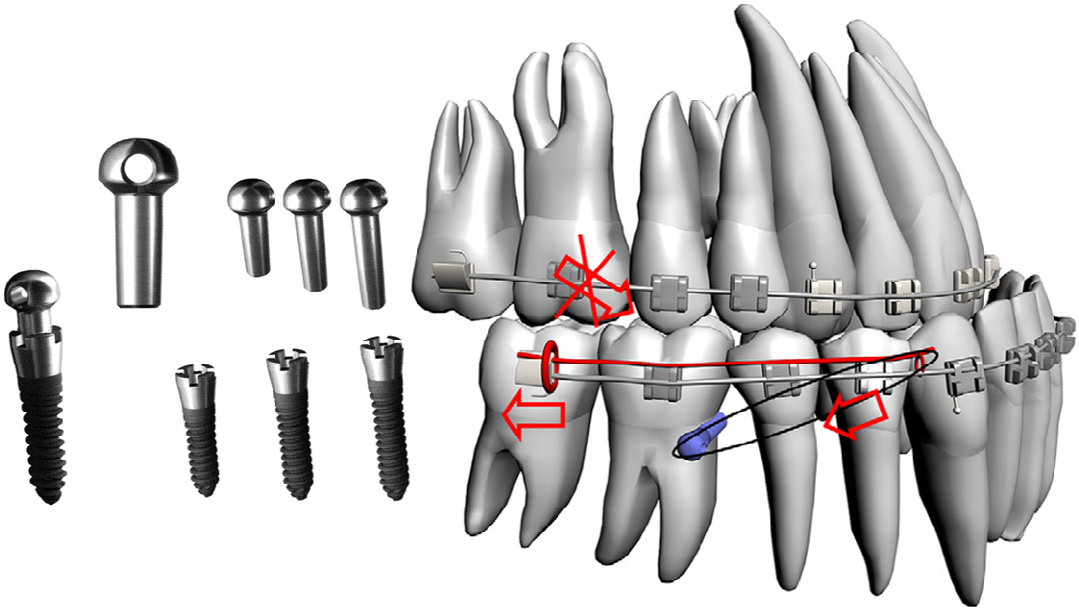

Figura 73. C implant y mecánica de distalización con sliding jig más el uso de elásticos en la arcada inferior (65).

Jing y cols. (66) sugieren que debido a que la dirección de la fuerza de retracción aplicada a los mini implantes está por encima del centro de resistencia del arco mandibular, este podría rotar anti horariamente cuando es distalizado, llevando a una tendencia de aplanamiento del plano oclusal. Por otro lado, la distalización molar es beneficiosa para la disminución del overbite negativo. Con la combinación de estos dos factores, la mordida cruzada anterior puede ser corregida (Figura 74).

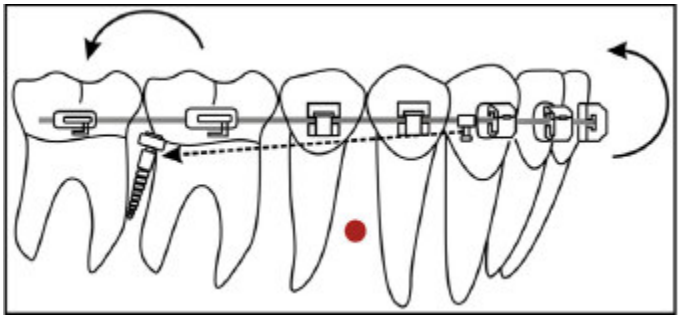

Figura 74. Retracción y rotación anti horaria del plano mandibular (66).

Cuando nos referimos al uso de mini implantes como anclaje indirecto, nos referimos al uso del mini implante en el arco maxilar. Sung (67) reporta el fundamento del éxito del tratamiento de las maloclusiones clase III con mordida abierta anterior con el uso de elásticos clase III anclados al mini implante en el maxilar. Si bien es cierto, el uso de estos elásticos intermaxilares depende de la cooperación del paciente, los resultados que se pueden llegar a obtener tienden a ser muy óptimos. La fuerza es simplemente el uso del mecanismo de tip back desde los elásticos clase III con anclaje absoluto hacia los mini implantes instalados en el maxilar. Tipping es el movimiento más sencillo de darse entre los dientes (y para que ocurra), se utilizan elásticos desde las fases iniciales del tratamiento). Cuando un arco es colocado en los dientes posteriores que están inclinados hacia mesial, las segunda molar tiene un momento con inclinación distal y una fuerza extrusiva, mientras que la primera molar tiene un momento con inclinación distal y una fuerza intrusiva. El mismo efecto se aplica para las premolares. Como resultado, todos los dientes tienen momentos hacia distal. Finalmente, la segunda molar tendrá un momento con inclinación distal y extrusión, mientras que el canino tendrá un momento con inclinación distal y fuerza intrusiva. Sin embargo, si se aplican fuerzas extrusivas y distalizadoras hacia los caninos o a las primeras premolares, todos los dientes posterior se verticalizarían y se irían hacia distal, así el plano oclusal mandibular se aplanaría. Luego del nivelamiento y con el incremento de los calibres de los arcos, la dentición mandibular actúa como una sola unidad. Si los elásticos Clase III son utilizados constantemente, la dentición mandibular podría rotar anti horariamente y se podría crear una desoclusión posterior (Figura 75).

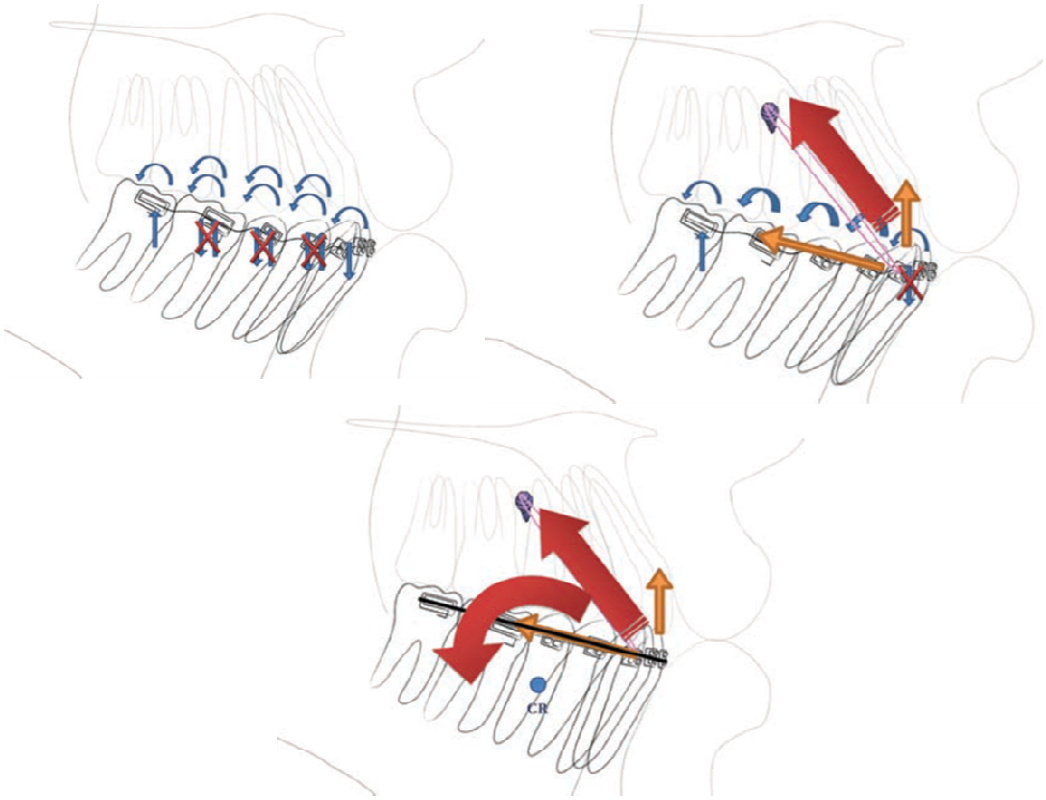

Figura 75. Superior Izquierda: Efecto sin mini implantes, arcos ligeros. Superior Derecha: Efecto sobre el canino, con anclaje esquelético y elásticos clase III y arcos ligeros. Inferior: Efectos de la mecánica con arcos pesados (67).

Otra opción de tratamiento es la sugerida por Baik y cols. (55) los cuales utilizan una mezcla de anclaje directo y anclaje indirecto con mini implantes con el fin de corregir las maloclusiones clase III. Ellos esperan a llegar a arcos rectangulares de acero y realizar una mecánica parecida, buscando distalizar la dentición mandibular mientras la dentición maxilar es desplazada hacia adelante. También representaría una forma de control vertical cuando la maloclusión puede ir acompañada de mordida abierta (Figura 76).

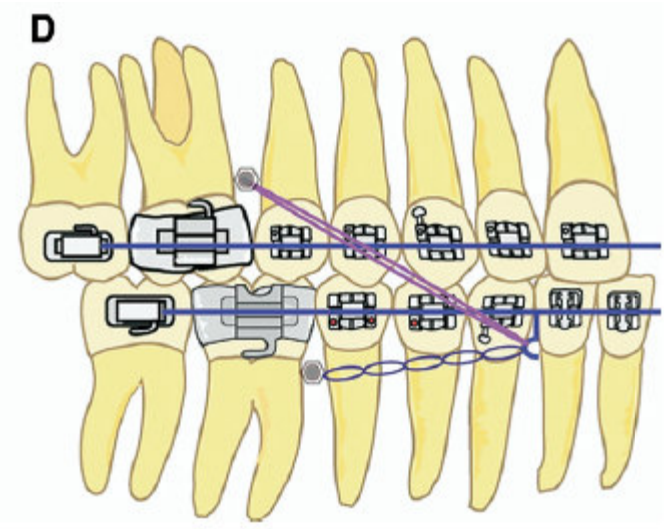

Figura 76. Mecánica con mini implantes, utilizados como anclaje directo y anclaje indirecto simultáneamente (55).

3.2.7 Retención(68)

Para los pacientes típicos tratados con ortodoncia, el alineamiento es el mayor factor que se considera durante la fase de retención. Sin embargo, en los pacientes con mordida abierta, los ortodoncistas deben lidiar con la difícil tarea de mantener la corrección vertical que se logró alcanzar durante el tratamiento. Varias estrategias diferentes han sido propuestas, incluyendo posicionadores, púas o huecos pequeños en los retenedores, elásticos, bloques de mordida posterior, y retenedores tipo Essix (hechos en vacum, tipo ferúlas oclusales). El desafío con todas estas estrategias es la disposición de los pacientes para con el uso de estos diferentes dispositivos de retención. Existe poca evidencia que le da soporte científico a las diferentes estrategias de retención mencionadas, es por esto que los ortodoncistas toman sus propias decisiones referidas a los dispositivos de retención a utilizar en este tipo de pacientes. En el nivel de opiniones de autores, el retenedor tipo Essix podría parecer una buena opción debido a que son bien aceptados por los pacientes y al cubrir las superficies oclusales de los dientes posteriores, lo mantienen en contacto, previniendo la sobre erupción de los mismos. Esta erupción

posterior e incremento en la altura facial posterior parece ser causa de recidiva. Definitivamente, para pacientes con interposición lingual, los retenedores con púas o huecos en el paladar podrían ayudar a controlar el factor etiológico. La efectividad de estos tipos de dispositivos de retención va depender de la colaboración del paciente.

3.2.8 Estabilidad del tratamiento de la mordida abierta anterior según Janson.(estudios clínicos) (69)

Existen dos protocolos de tratamiento ortodóntico clásicos para la mordida abierta anterior: con y sin extracciones. La estabilidad clínica del tratamiento de mordida abierta sin extracciones es de 61.9% (70) y la estabilidad clínica del tratamiento con extracciones es de 74.9% (71). Concluyendo que el tratamiento extractivo es más estable que el tratamiento no extractivo (72). Otra opción de tratamiento de la mordida abierta anterior es por medio de la intrusión de molares. La intrusión de molares tiene un rango de recidiva entre 20 % a 30 % (73). Manifiestan también como opción de tratamiento al ajuste oclusal con una estabilidad clínica del 66.7%(52). El tratamiento ortoquirúrgico es el indicado para casos extremos de mordida abierta anterior y su estabilidad clínica bordea el 75% (74).

3.2.9 Estabilidad del tratamiento de la mordida abierta anterior según Greenlee (Enfoque de meta análisis)(68, 75)

Greenlee y cols.(75) realizaron una revisión sistemática y meta análisis con el objetivo de revisar y compilar la evidencia sobre estabilidad de terapias quirúrgicas y no quirúrgicas para la maloclusión de mordida abierta anterior. Esta revisión utilizó tres bases de datos, listas de referencia y literatura gris. Los criterios de inclusión fueron: estudios en humanos, resultados de estabilidad evaluados con seguimiento $\geq$ a un año, overbite negativo/ presencia de mordida abierta pre tratamiento definido con medidas verticales, terapia correctiva adecuadamente

descrita. Los criterios de exclusión fueron: reportes de casos con cinco individuos o menos, editoriales, opiniones, sujetos con patologías asociadas como enfermedad periodontal, síndromes, fisuras o traumas, medidas mixtas de la mordida abierta (combinación de medidas horizontales y verticales).

Los datos se analizaron juntando los resultados de los estudios, utilizando un modelo de efectos aleatorios para datos continuos (utilizado por la heterogeneidad con los estudios). Esta revisión identifico 16 estudios que calificaron para su inclusión, 7 estudios no quirúrgicos y 9 estudios quirúrgicos. Los valores de overbite iniciales y de pos tratamiento fueron similares entre los grupos quirúrgico y no quirúrgico (-3mm inicialmente, +1,5mm pos tratamiento). A la evaluación a largo plazo, a pesar que el grupo quirúrgico parecía mostrar una ligera mayor estabilidad (Figuras 77 y 78), estos fueron estudios no controlados con técnicas quirúrgicas distintas y con distintas poblaciones, por eso se debe ejercer precaución en algunas comparaciones directas de estas dos modalidades de tratamiento. Los análisis del porcentaje de éxito a largo plazo indicaron una estabilidad quirúrgica del 82% y una estabilidad no quirúrgica de 75%. Nuevamente, los resultados parecen favorecer ligeramente al tratamiento quirúrgico, pero comparaciones directas entre las dos terapias deberían evitarse.

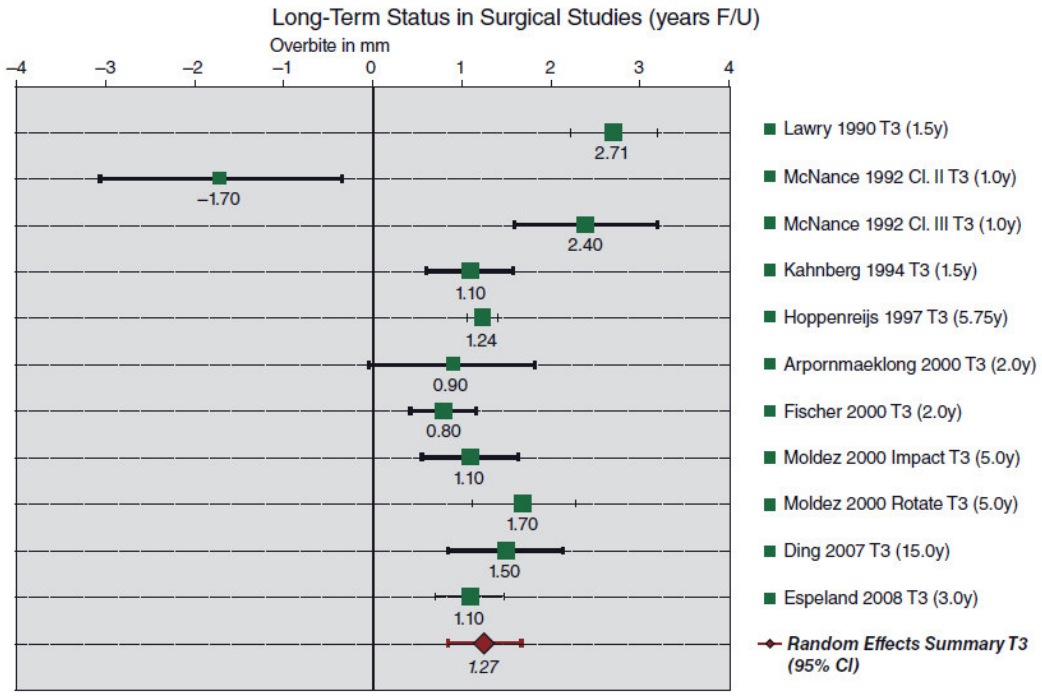

Figura 77. Seguimiento a largo plazo de estudios quirúrgicos (75).

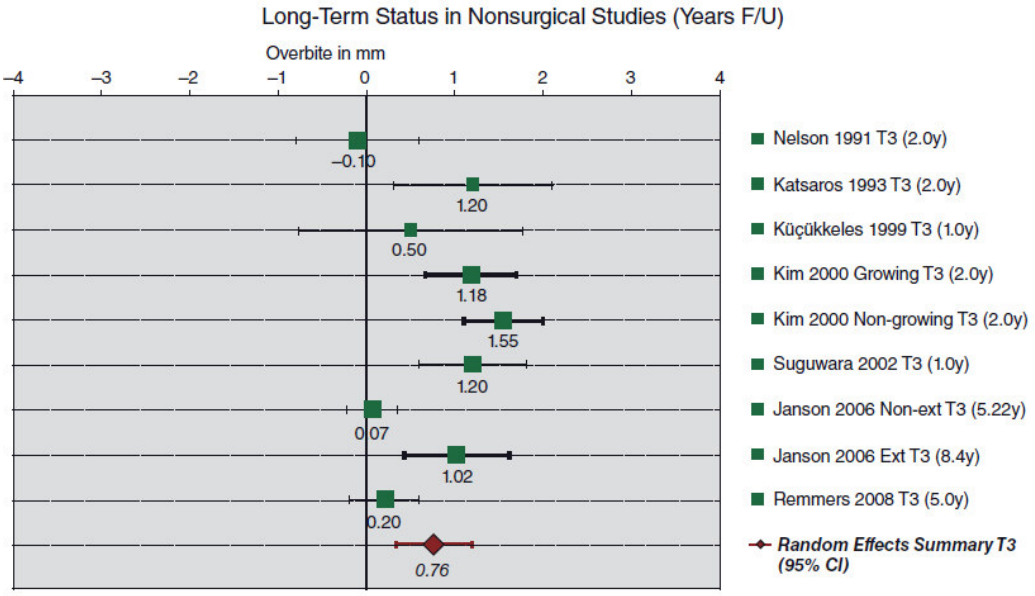

Figura 78. Seguimiento a largo plazo de estudios no quirúrgicos (75).

Conclusiones de las investigaciones

Esta revisión incluyo un estudio comparando la terapia de extracciones versus no extracciones con ortodoncia convencional, el cual encontró que el tratamiento con extracciones está asociado a mejores resultados a largo plazo (72), esto podría atribuirse a los beneficios de la profundización de la mordida que típicamente acompaña al cierre de espacios.

Dentro de la revisión que hacen encuentran varios vacíos en el conocimiento y nacen algunas interrogantes. Como por ejemplo: ¿Son las mordidas abiertas dañinas para la dentición o para el sistema masticatorio a corto o largo plazo?, ¿Cómo determinar la terapia más apropiada para adolescentes con mordidas abiertas severas o adultos con mordidas abiertas de medianas a moderadas?, ¿Cuál es el porcentaje de adultos que buscan tratamiento quirúrgico como re tratamiento luego de la recidiva del tratamiento ortodóntico convencional realizado durante su adolescencia?, ¿En los casos quirúrgicos con recidiva, la cirugía debería ser considerada de nuevo? u otras opciones podrían considerarse?, y finalmente, ¿Cuáles son los métodos de retención más efectivos para los pacientes con mordida abierta anterior?.

3.3 Definición de Términos

MEAW : Multiloop Edgewise Arch Wire. (Arco de Canto Multi Ansas)

ODI : Overbite Deep Indicator (Indicador de profundidad de sobremordida)

APDI : Antero Posterior Displasia Indicator (Indicador de Displasia Antero Posterior)

CF : Combination Factor (Factor de combinación).

Loops : Ansas realizadas en el arco.

Tip back : Doblez de inclinación distal.

Tip forward : Doblez de inclinación mesial.

Step up : Doblez de segundo orden

Step down : Doblez de segundo orden

NiTi : Aleación de Níquel Titanio (Níquel 52%, Titanio 45%, Cobalto 3%)

TMA : Aleación de Titanio Molibdeno

Elgiloy : Aleación de Cobalto (Cobalto 40%, Cromo 20%, Níquel 15%, Molibdeno 7%, Hierro 16%)

Edgewise : Arco de Canto Filosofía de tratamiento preconizada por Angle y Tweed.

MBT : Filosofía de tratamiento preconizada por McLaughlin, Bennett, y Trevisi.

Splints : Férulas

Overlay : Arco de expansion externo.

Sliding jig : Dispositivo utilizado para la mecánica de deslizamiento

Stops oclusaleS: Dispositivos utilizados para levante de mordida en sector posterior.

Electromiografía: Técnica para evaluar la actividad eléctrica muscular.

Axiografía : Técnica que busca registrar los cambios posicionales para determinar la inclinación condílea.

Corticotomía: Técnica quirúrgica que realiza un corte o perforación en La cortical ósea.

DATS : Dispositivos de Anclaje Temporal.

Essix : Lámina termoplástica utilizada como dispositivo de retención.

MMA : Mordida Abierta Anterior.

4. Caso Clínico

4.1 Historia Clínica

Paciente de sexo femenino de 16 años 2 meses de edad, raza mestiza, acudió con motivo de consulta: “Mis dientes están chuecos y necesito brackets”, en aparente buen estado de salud general. Presentaba rinitis alérgica estacional, hábito de succión de labio inferior y deglución atípica tipo I. El análisis facial frontal denota un tipo mesofacial, simétrico, anchos faciales proporcionales, labios medianos competentes, y con balance entre el 1/3 medio y 1/3 inferior; así como balance en el 1/3 inferior. El análisis de sonrisa muestra una línea de labio superior baja, arco de la sonrisa no consonante, curvatura de labio superior recta, no presenta correderas bucales, simetría de la sonrisa, plano oclusal frontal normal, no muestra componente gingival. En el análisis de perfil se observa un plano mandibular medio, una falta de proyección del área malar, un perfil recto, ángulo naso labial obtuso y ángulo mentolabial agudo (Figura 79).

Al examen clínico intraoral presentaba riesgo estomatológico moderado, antecedentes estomatológicos de restauraciones dentarias, encías saludables, maloclusión según Angle de Clase I con relación molar derecha Super I (clase I con tendencia a clase III), relación molar izquierda clase I, relaciones caninas de clase I, mordida cruzada entre piezas 12/43 y 22/33, overbite 0%, overjet 0mm, línea media inferior desviada 1.5mm hacia la derecha con respecto a la línea media facial y línea media superior coincidente con la misma (Figura 80).

En el análisis de modelos se observó Discrepancia Dentoalveolar de –8 mm en el arco superior y de -4 mm en el arco inferior, un exceso de masa dentaria antero inferior de 1,4 mm. El arco superior con forma ovoidea, leves asimetrías sagitales de molares y caninos de 0.5mm (23 y 26 0.5mm mesiales a 13 y 16), giroversiones y malposiciones individuales de 11, 12, 13, 16, 17, 21, 22, 23, 24, 26, 27. El arco inferior

con forma cuadrada asimetría de caninos inferiores (33 0.5 mm mesial a 43).



Figura 79. Fotografías Extraorales: Frontal, Sonrisa, Perfil total, Perfil del tercio inferior.



Figura 80. Fotografías Intraorales: Superior, Inferior, Lateral derecha, frontal, Lateral izquierda.

Línea media dentaria inferior desviada 1.5 mm hacia la derecha con respecto a la línea media facial, giroversiones y malposiciones individuales de 32, 33, 35, 36, 37, 41, 42, 43, 45, 46, 47. (Figura 81.)



Figura 81. Modelos de estudio.

El análisis de la radiografía panorámica mostró estructuras óseas de características normales, piezas 18, 28, 38 y 48 intra óseas y mesioanguladas, 38 y 48 en nolla 7, 18 y 28 en nolla 8, molares inferiores mesioanguladas (más lado derecho que izquierdo) (Figura 82).

En la radiografía cefalométrica lateral se observó un patrón esquelético de clase III, normodivergente y un perfil recto (Figura 83).

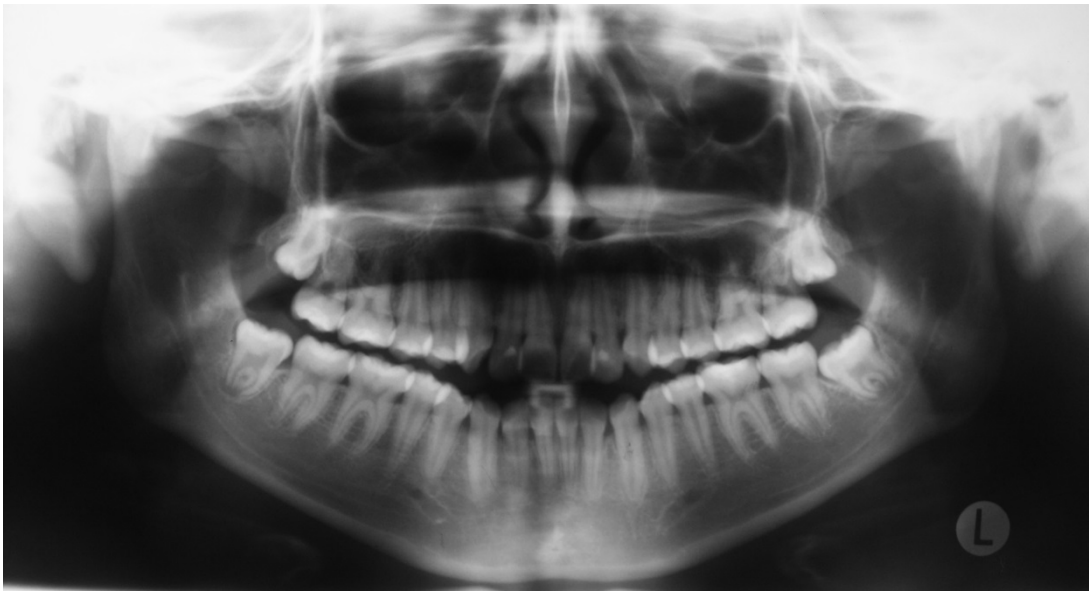

Figura 82. Radiografía Panorámica.



Figura 83. Radiografía cefalométrica lateral.

En los análisis cefalométricos de perfil se concluye según:

Steiner (Figura 84, Tabla 1):

- Clase I esquelética con biprotrusión maxilar.
- Incisivo superior vestibularizado
- Normodivergente
- Labio inferior protruido.
- Perfil recto.

Tweed (Figura 84):

- Crecimiento mandibular hipodivergente
- Incisivo inferior normoinclinado.

Downs (Figura 84):

- Crecimiento normodivergente.
- Mandíbula ante posicionada.
- Perfil óseo cóncavo.

Ricketts (Figura 85):

- Longitud de cuerpo mandibular aumentada.
- Protrusión mandibular
- Fuerte neuromuscular
- AFAi disminuida
- AFT disminuida
- 1er molar mesializado
- Leve intrusión y protrusión del incisivo inferior
- Labio inferior protruido.
- Índice de Vert: Braqui severo.

McNamara (Figura 86):

- Protrusión maxilar

- Protrusión mandibular.

- Protrusión e intrusión de incisivo superior e inferior.

Bjork – Jarabak (Figura 87):

- Mandíbula cuadrada, braquifacial.
- Base craneal anterior disminuida
- Longitud de cuerpo mandibular aumentada
- Altura de rama aumentada
- Crecimiento antihorario.

USP (Figura 88):

- Clase III esquelética moderada (-8mm)

Marco Dental /Kim (Figura 89):

- Plano oclusal empinado
- Incisivo superior palatinizado y retruido (referencia plano AB)
- Discrepancia Posterior (AIM: 163°)
- Tendencia marcada a la Mordida Abierta Anterior (ODI: 64°)
- Clase III esquelética (APDI: 93°)
- No necesidad de extracciones (CF:157°)

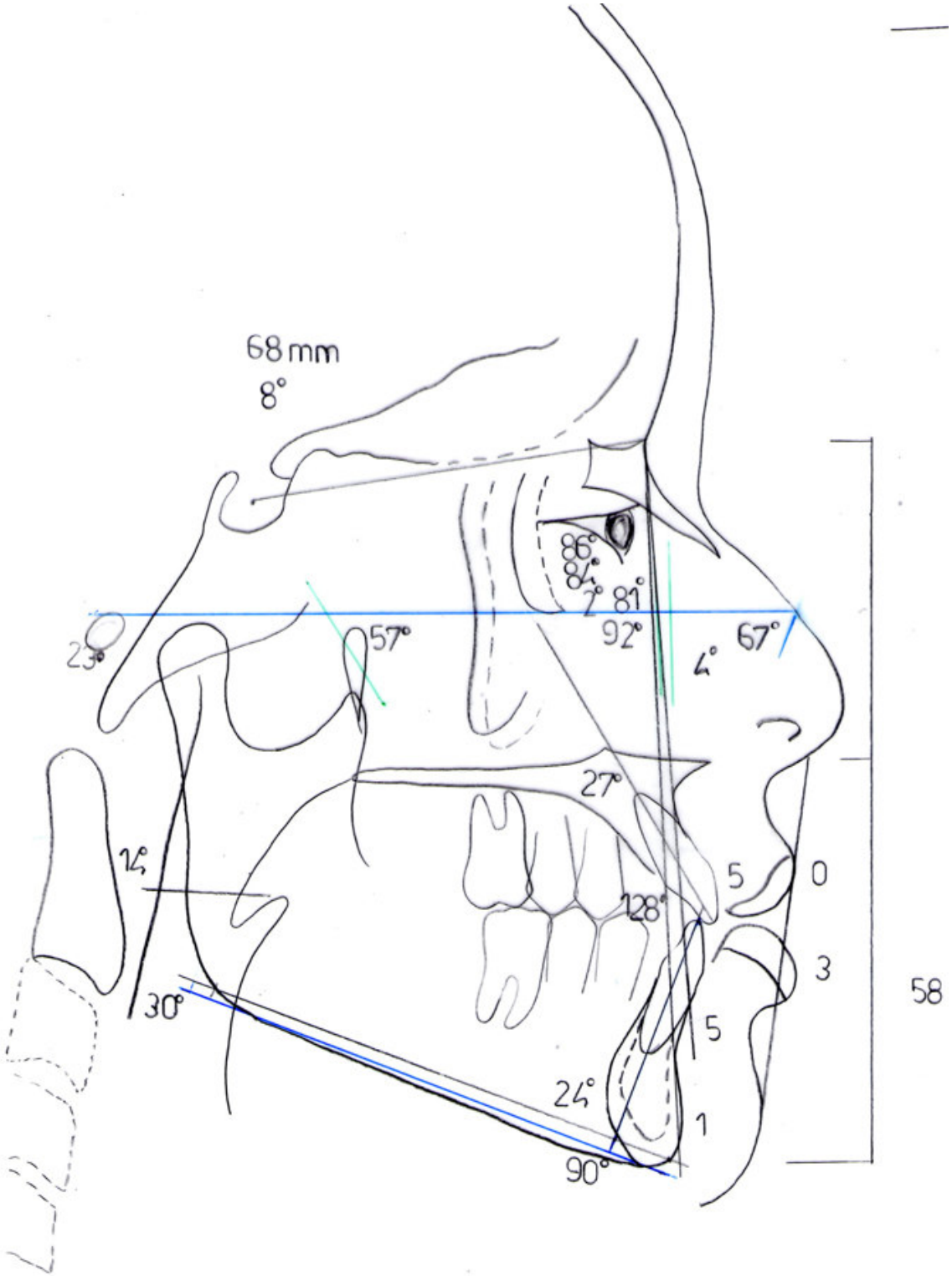

Figura 84. Análisis de Steiner, Tweed, y Downs.

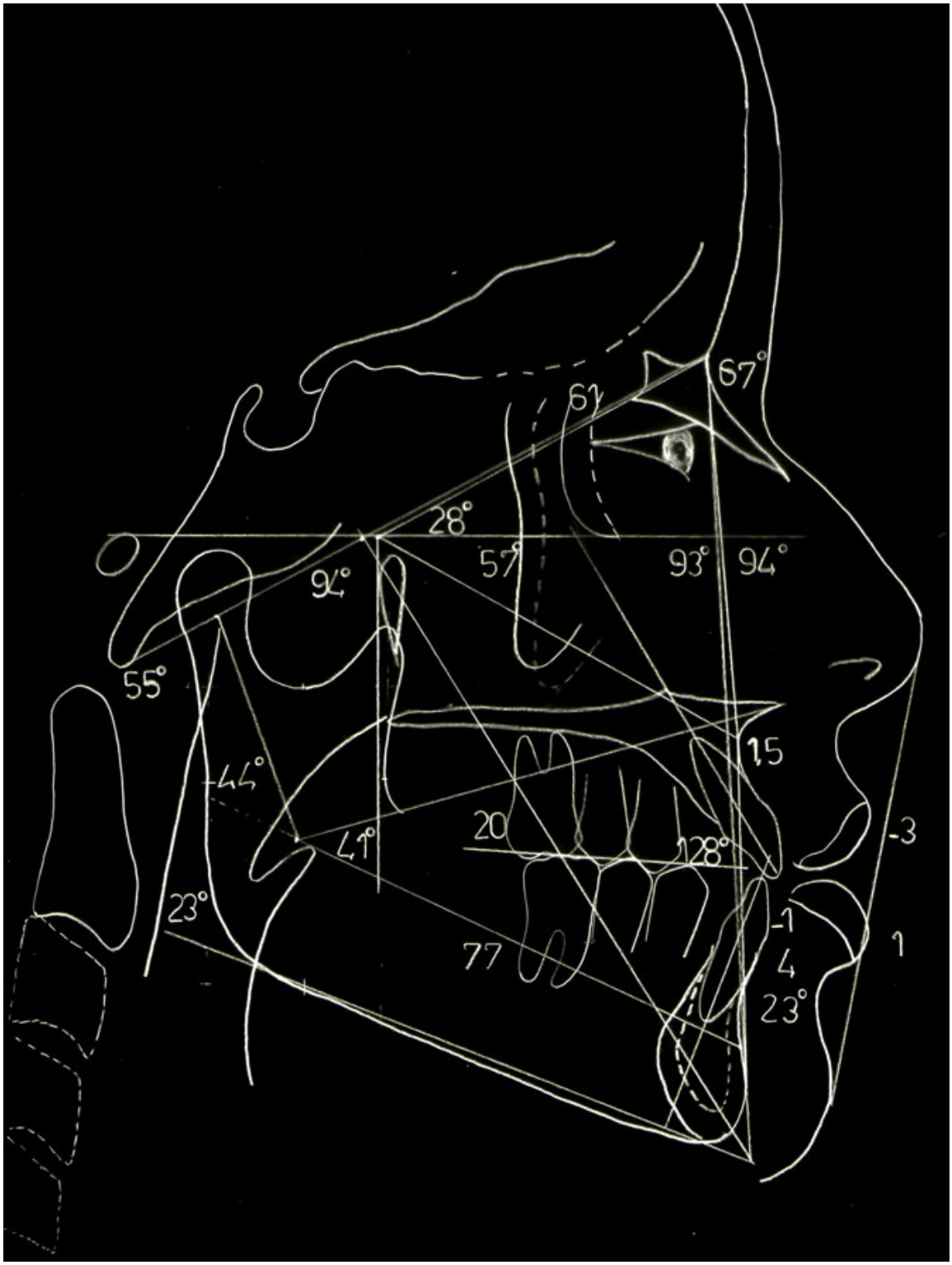

Figura 85. Análisis de Ricketts

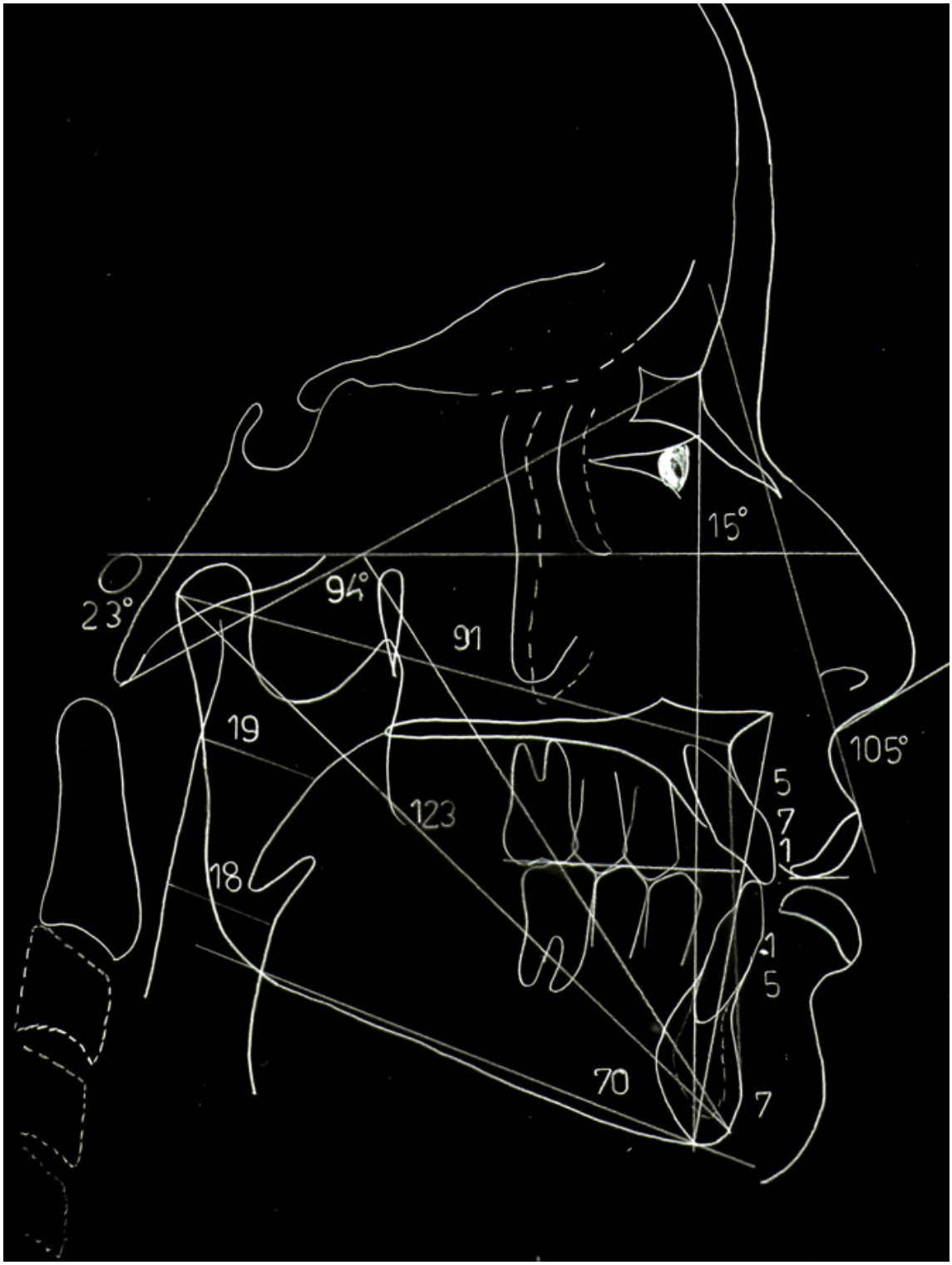

Figura 86. Análisis de McNamara

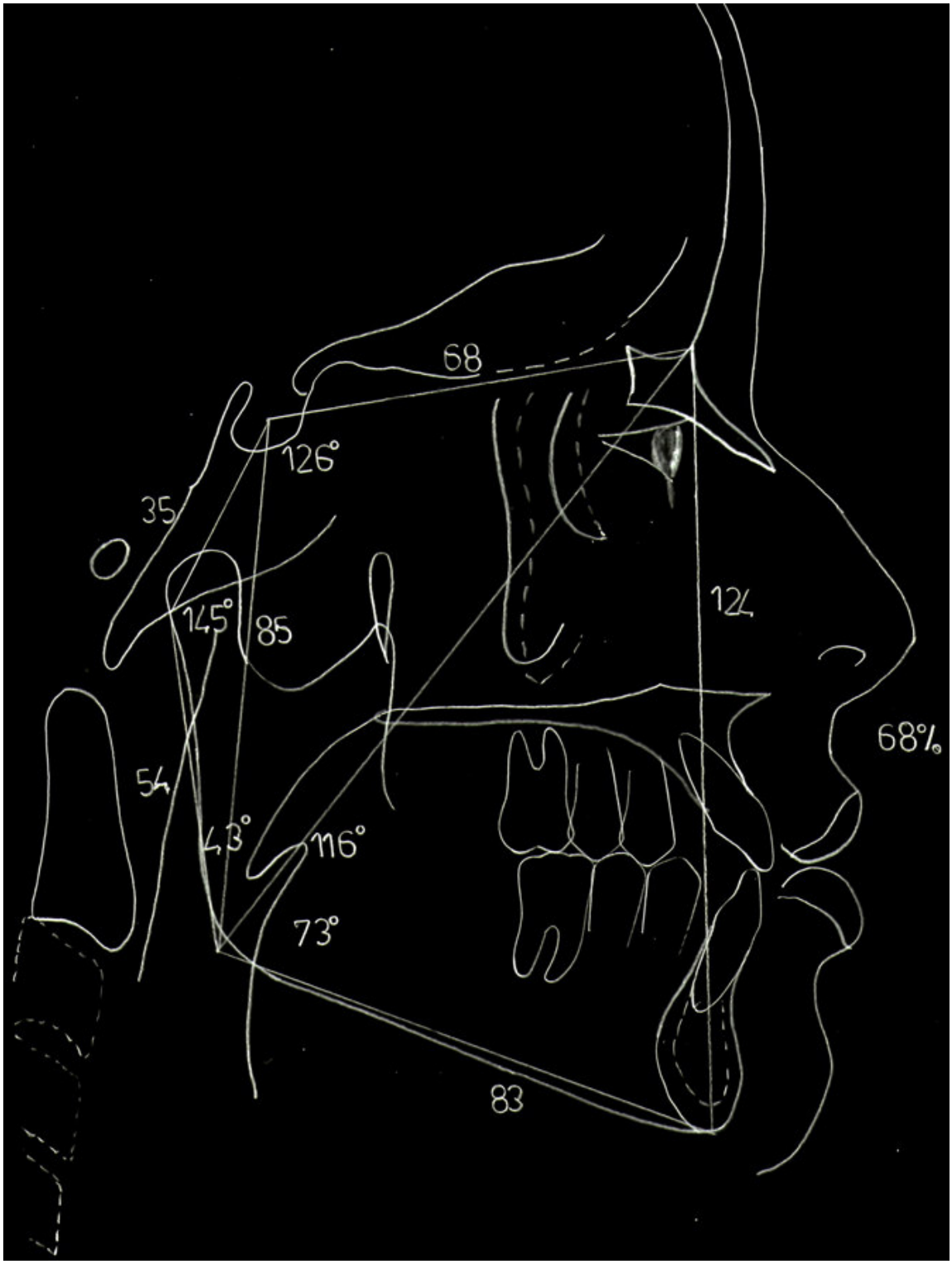

Figura 87. Análisis de Bjork y Jarabak.

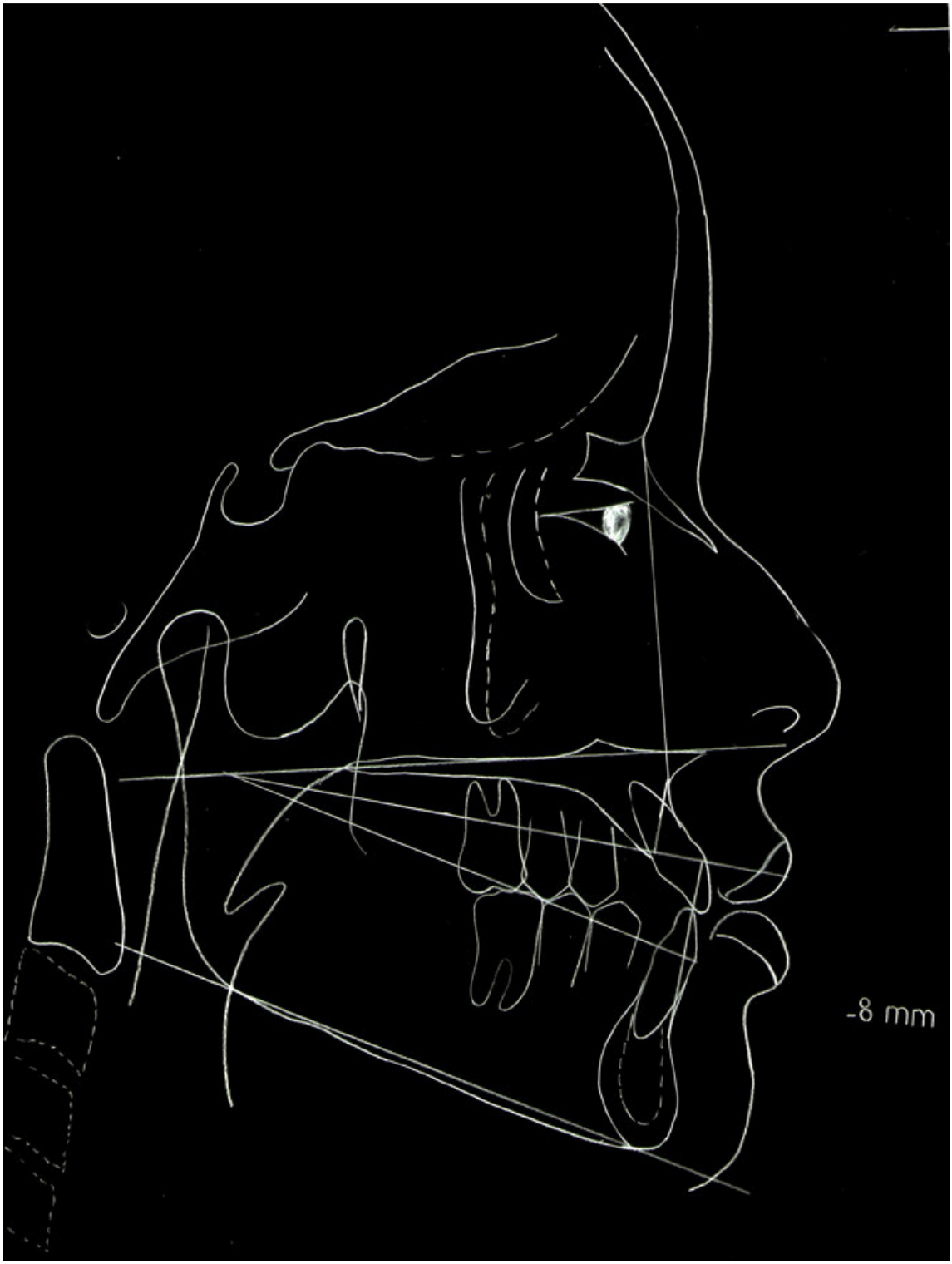

Figura 88. Análisis de USP

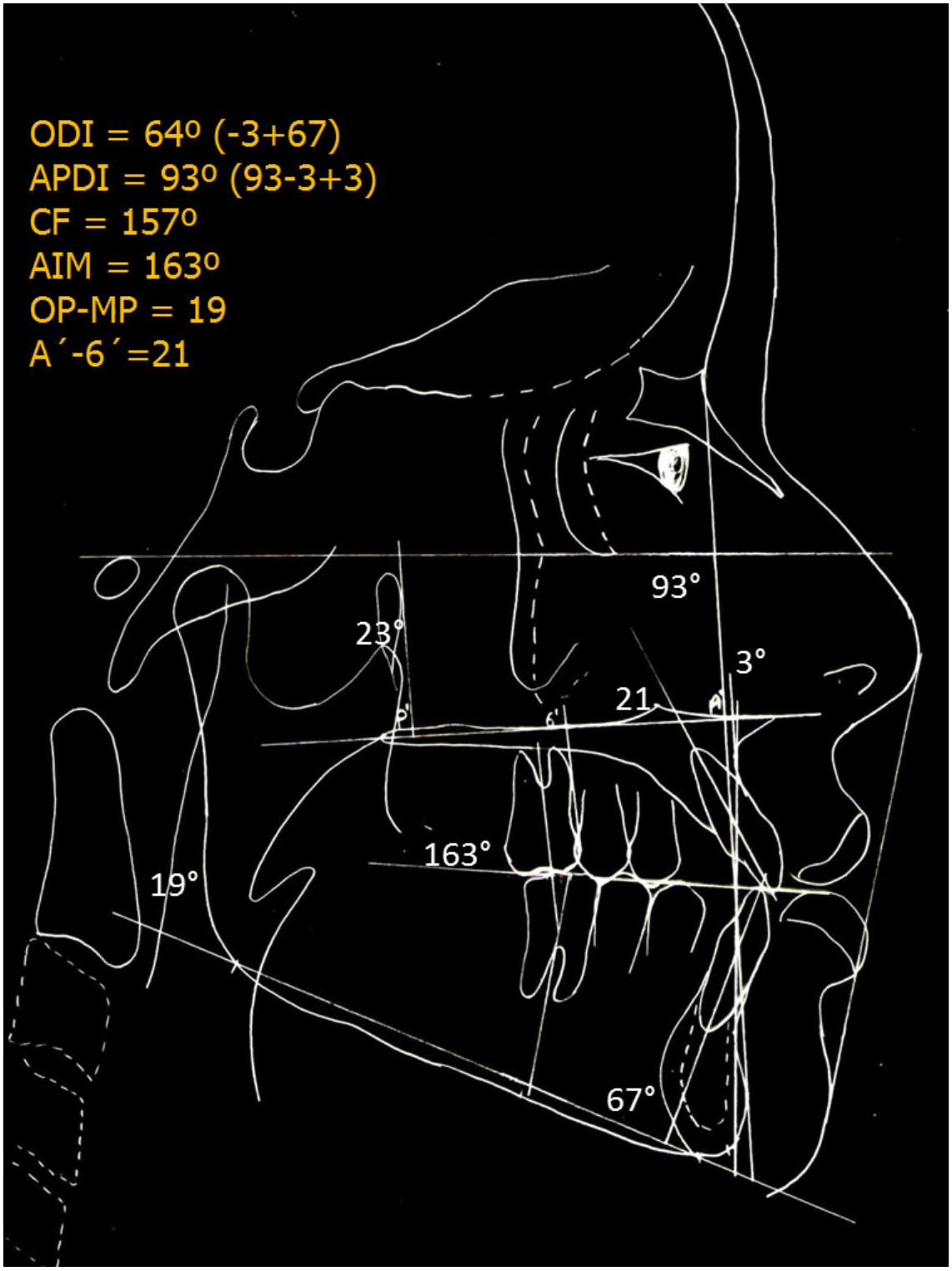

Figura 89. Análisis de Marco Dental / Kim.

4.2 Diagnóstico

Paciente de sexo femenino de 16 a 2m, mesofacial, sin crecimiento que presenta:

- Rinitis alérgica estacional
- Deglución atípica tipo I
- Hábito de succión labial inferior
- Relación esquelética clase III por protrusión mandibular
- Falta de proyección malar
- Perfil total y del 1/3 inferior recto
- Mandíbula cuadrada, braquifacial
- Altura de rama aumentada
- AFT y AFAi disminuidas
- Crecimiento antihorario
- Plano oclusal empinado
- Existe Discrepancia Posterior
- Tendencia a la Mordida Abierta Anterior
- IS e II con protrusión e intrusión (Steiner, Mcnamara).
- IS retruido (con respecto a plano AB, Marco Dental de Kim)
- Labio inferior protruído
- Maloclusón de Angle clase I con apiñamiento anterior
- DAD superior (-8) y inferior (-4)
- Exceso masa dentaria anteroinferior de 1,4
- Mordida cruzada entre 12,43 y 22,33
- Leve asimetría sagital de molares y caninos
- Línea ½ dentaria inferior desviada a la der 1.5 mm con respecto a LMF
- Malposiciones individuales
- Overjet: 0 mm/ Overbite: 0%

4.3 Objetivos del Tratamiento

- Corregir la deglución atípica y el hábito de succión labio inferior
- Mantener la clase III esquelética
- Mejorar el perfil del 1/3 inferior
- Corregir la inclinación del plano oclusal
- Eliminar la Discrepancia Posterior
- Controlar verticalmente y evitar la mordida abierta anterior
- Corregir la ligera intrusión superior e inferior
- Corregir la mordida cruzada entre 12,43 y 22,33
- Corregir DAD (-8) y (-4)
- Corregir las asimetrías dentarias
- Corregir el desvío de línea media inferior
- Corregir las malposiciones dentarias individuales
- Mejorar Overjet y over bite

4.4 Plan de Tratamiento

- Exodoncia de terceras molares
- Terapia con fonoaudiología
- Aparatología ortodóncica fija con brackets mbt slot 0.018, arcos MEAW con mecánica mordida abierta anterior y clase iii, ángulo alto.

4.5 Secuencia del Tratamiento Realizado

Superior:

- Confección de Bandas 17,16,26,27
- Brackets MBT slot 0,018´´
- ALINEAMIENTO Y NIVELACIÓN
- 0.014 Superelástico
- 0.016 Superelástico
- 0.017x0.025 superelástico
- Confección de Arcos Meaw . Elgiloy 0.016”x0.022”:
- Nivelación y Eliminación de interferencias

- Eliminación de interferencias
- Establecer posición mandibular
- Reconstrucción del plano oclusal
- Obtener una oclusión fisiológica.
- Finalización
- Acabado
- Contención fija.

Inferior:

- Confección de bandas en 36,46, 37,47
- Adhesión y posicionamiento de brackets y de tubos en 37 y 47
- Brackets MBT slot 0,018".
- ALINEAMIENTO Y NIVELACIÓN
- 0.014 Superelástico
- 0.016 Superelástico
- 0.017x0.025 superelástico
- Confección de Arcos Meaw . Elgiloy 0.016"x0.022":
- Nivelación y Eliminación de interferencias
- Eliminación de interferencias
- Establecer posición mandibular
- Reconstrucción del plano oclusal
- Obtener una oclusión fisiológica.
- Finalización
- Acabado
- Contención fija.

4.6 Evolución del Caso

Se explicará mediante fotografías. (Figura 90 a Figura 143)



Figura 90. Sup: NiTi superelástico .016 x .022. Inf: acero .014.



Figura 91.Cierre de espacio entre 42 y 43.



Figura 92. Confección de Arcos MEAW



Figura 93.Arcos MEAW



Figura 94. Activaciones de los arcos MEAW.



Figura 95. Arcos MEAW activados



Figura 96.Primer control arcos MEAW.

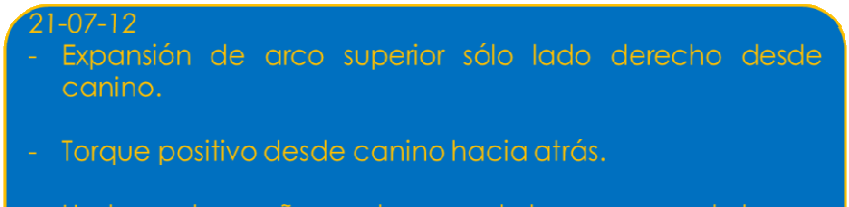



Figura 97. Expansión de arco superior en lado derecho.



Figura 98. Elásticos de clase III. (de 2da bota superior a 1era inferior).



Figura 99. Se acentuó torque positivo desde 13 a 17.



Figura 100. Presencia de desoclusión en 2das molares y MAA.

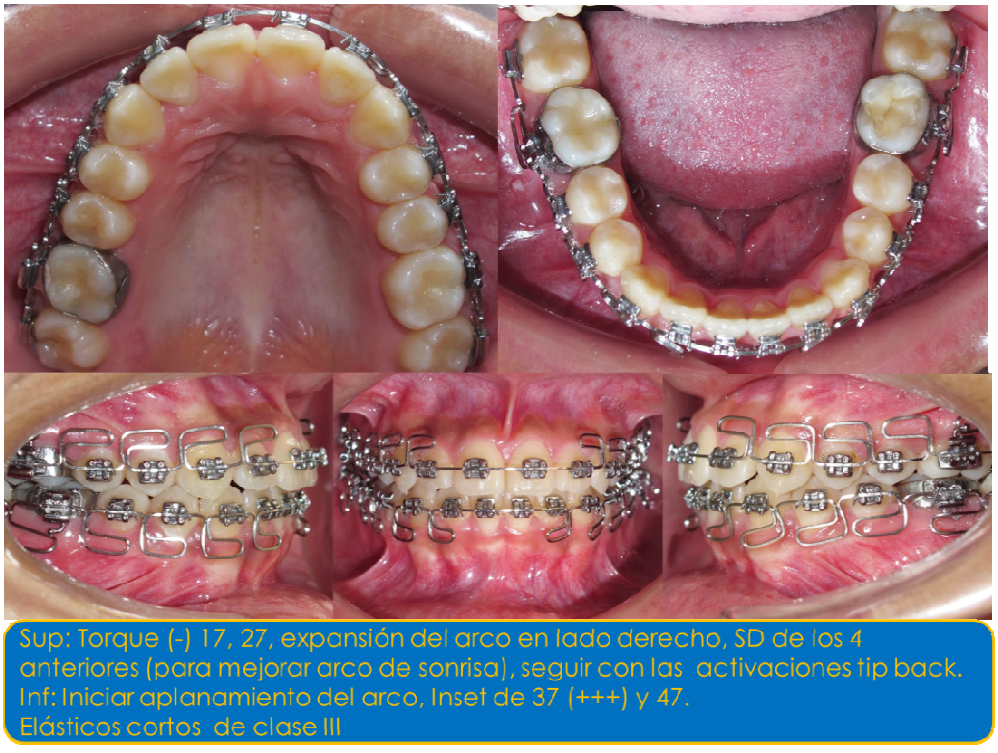

Figura 101. Sup: SD de los 4 anteriores. Inf: Aplanamiento de arco MEAW.



Figura 102. SD de los 4 antero superiores. Aplanamiento de arco inferior.



Figura 103. Arco superior activado.



Figura 104. Se Observa mejorías en la oclusión. Clase III y mordida abierta corregidas.



Figura 105. Offset de 21 pues estaba palatinizada.



Sup:
- ligero offset de 21, desgaste en la vertiente mesial de la cara palatina (para eliminar sólo contacto de 31 y 32)
- Torques: anterior → neutro, posterior → negativo.
- Se siguió con el SD de los 4 anteriores

Figura 106. Interferencia causada por reborde palatino de 21.



Figura 107. Mejorías en acople e intercuspidación.

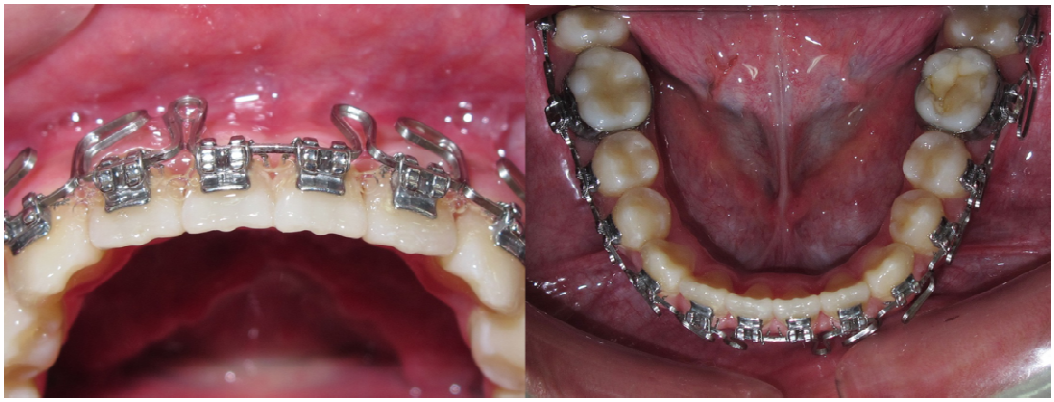

Inf:
- Se confeccionó otro arco MEAW con dos loops (gotas) entre 32/33 y 42/43 (había rotaciones hacia mesial de 42 +++ y 32).
- Torque: neutro a todas las piezas menos a 37 y 47 → torque negativo , SU 37, SD 47.
- Elásticos: anteriores todo el día y clase III en el día.
- Verificar posición de brackets de incisivos inferiores.

Figura 108. Corrección de rotaciones de 32 y 42.

21-11-2012

Sup:
- SD → 14, 15 (+++) / 24, 25(-)
- Inset → 17
- Torque negativo → 17, 27

Inf:
- Inset → 37
- Torque negativo (se acentúo)→ 37 y 47

Figura 109. Pasos a seguir en el siguiente control.



Figura 110. Compensaciones para mejorar intercuspidación.



Figura 111. Compensaciones para mejorar intercuspidación

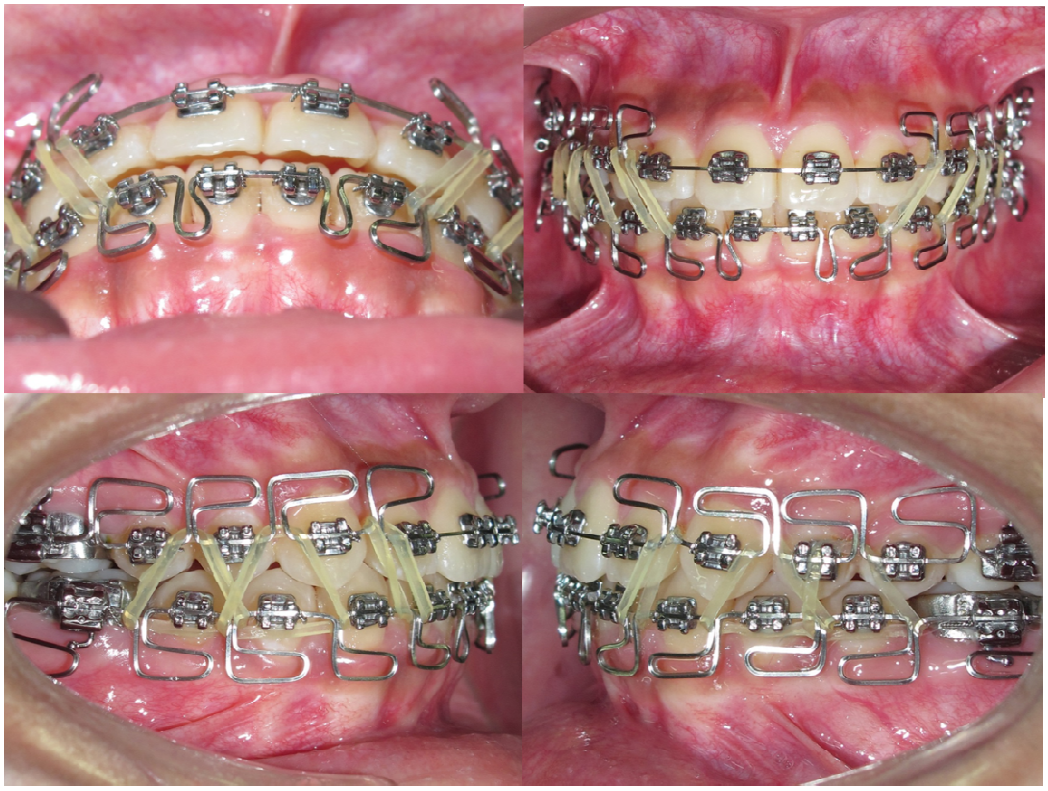

Figura 112. Inicio del uso de elásticos de clase I en zonas posteriores.



Figura 113. Radiografías comparativas inicial y control.



Figura 114. Observar Intercuspidación.



Figura 115. Observar alineamiento y acople.

Sup:
- SD → 0.5 mm 11, 21
- SD → 14
- TB → 12
- TFW + MGV → 17 (++) y 27

Inf:
- MGV → 37 y 47
- SD → 0.5 mm 36

Figura 116. Indicaciones para el siguiente control





Figura 117.Se dio Tip Back a 21 para mejorar inclinación



Figura 118. Aumento de uso de elásticos anteriores para mejorar acople

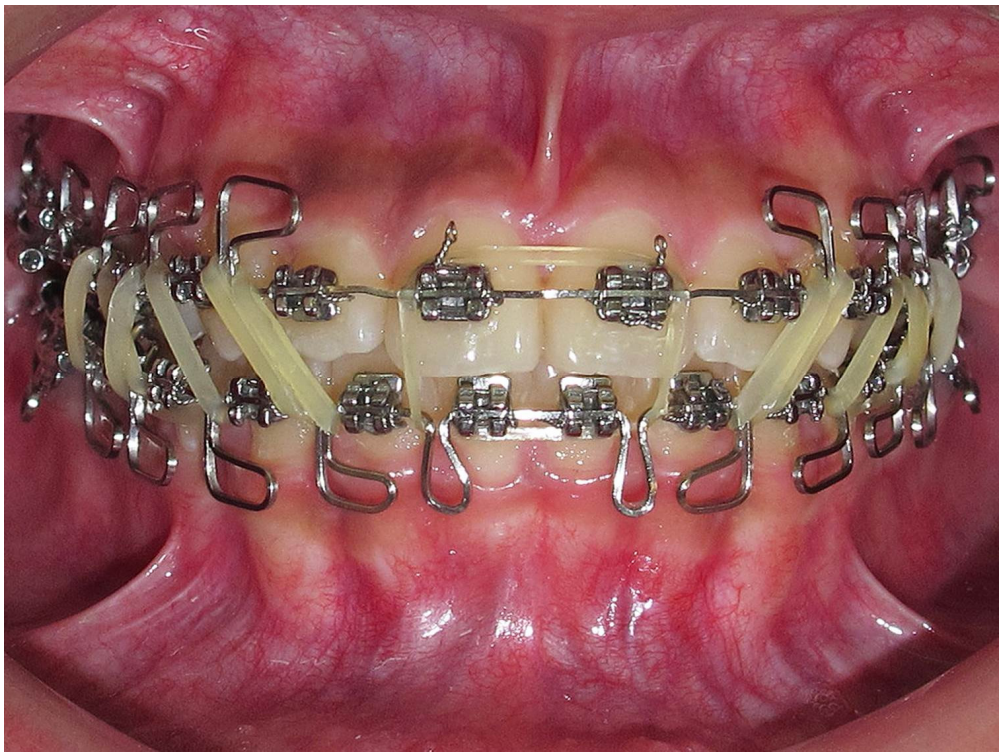

Figura 119. Observar Step down de los centrales para conseguir guía anterior.

18-01-13

- Se revisaron los arcos y estaba con torque + anterior en el superior
- Se neutralizo el torque anterior
- Se aplanó arco a nivel de 27 ya que estaba con leve tip back. Lo mismo a nivel de pieza 37.
- Se coordinaron los arcos.
- Amarre de hooks de tubos a bota anterior y de 2da a 1era bota para potenciar el efecto de disminución de torque + elástico cuadrado anterior

Figura 120. Pasos seguidos en fecha indicada

08-02-13
- Línea media se estaba desviando hacia la izquierda.
- Se hizo stripping (con lija) mesial y distal de 11 y distal de 12.



Figura 121. Stripping para mejorar línea media

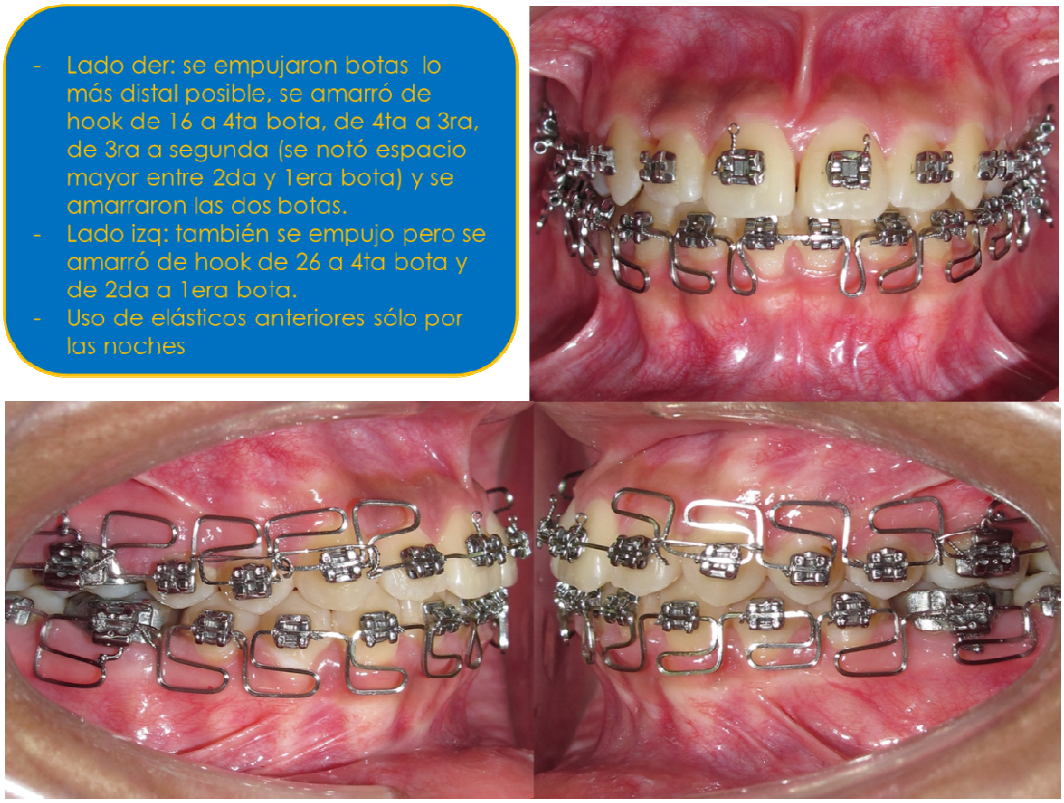

Figura 122. Observar amarre de botas en ambos lados, para cierre de espacios.



Figura 123. Falta de acople anterior.



Figura 124. Tip forward de 43 y 33 para aumentar radio de curvatura.



Figura 125. Elásticos anteriores para mejorar acople.



Figura 126. Corrección de línea media con stripping y amarre de botas.



Figura 127.Observar los amarres de botas.

- A la semana, se observó DGV y vestibularización de pieza 21.
- Se desamarró lado derecho porque había discontinuidad entre 11 y 21
- Se disminuyó el inset de 21

Figura 128.



Figura 129. Presencia de clase II por movimientos indeseados para el cierre de diastemas creados por stripping.

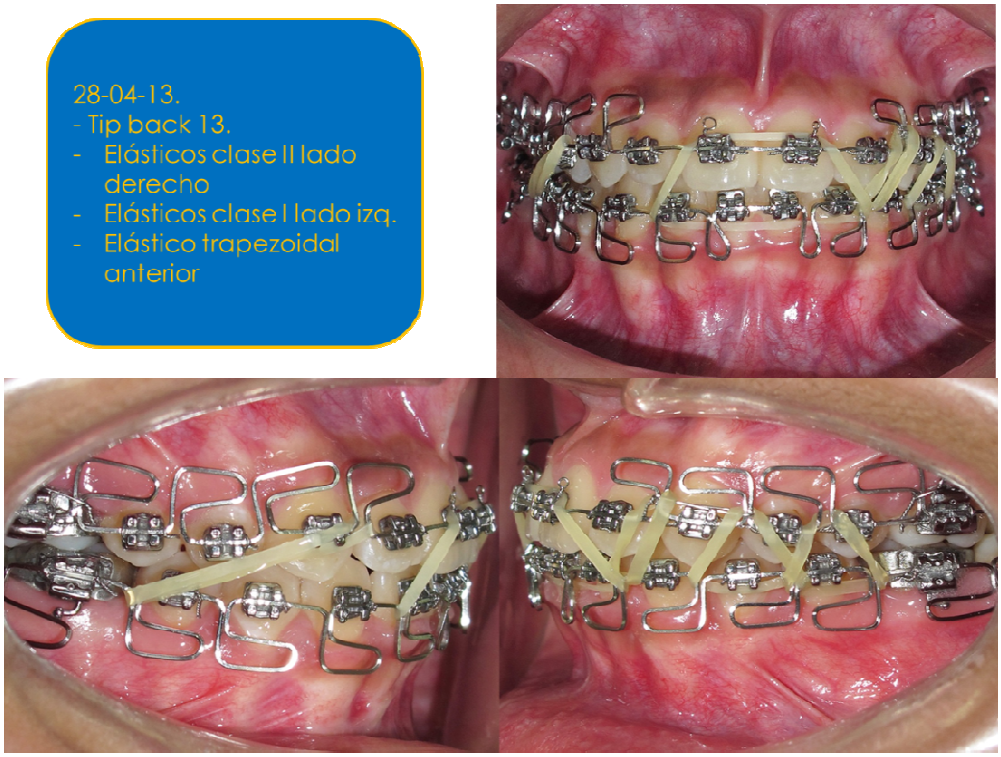

Figura 130. Tip back de 13 y elásticos de clase II lado derecho



Figura 131. Fotos oclusales previa segmentación de los arcos.



Figura 132. Fotografías en MIC previa segmentación de arcos.



Figura 133. Segmentación de arcos. Uso de elásticos clase I.



Figura 134. Confirmación de posición de pieza 25.



Figura 135. Fotografías finales

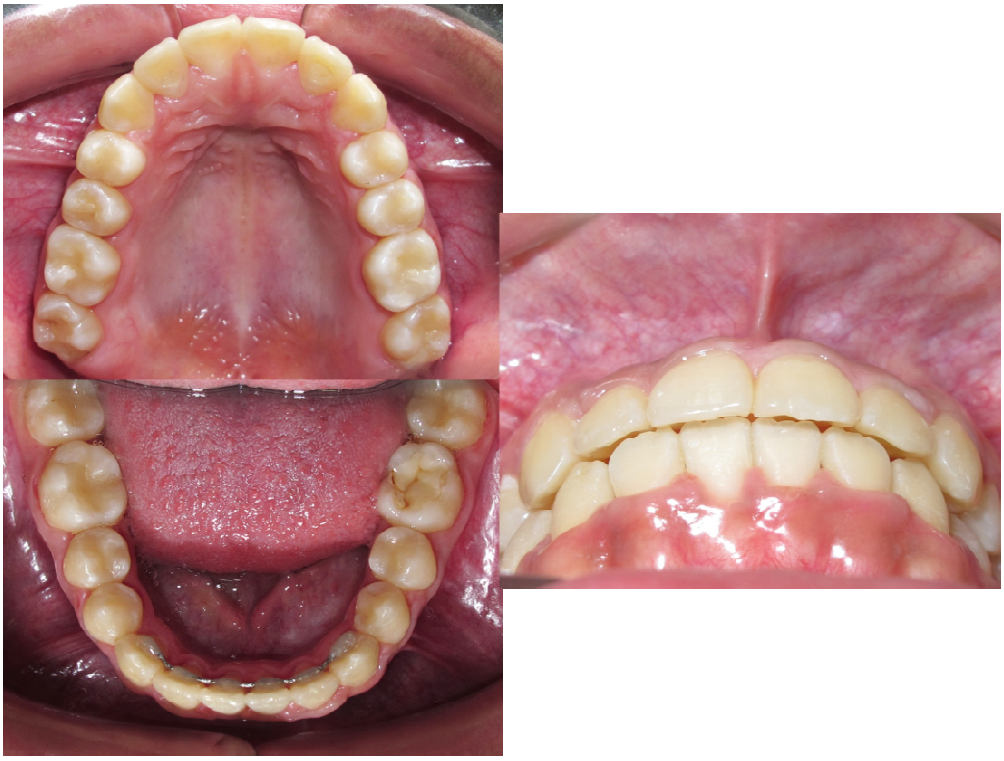

Figura 136. Fotografías finales



Figura 137.Contención



Figura 138.Protrusiva



Figura 139. Protrusiva. Modelos montados en ASA



Figura 140. Lateralidad derecha



Figura 141. Lateralidad derecha. Modelos montados en ASA



Figura 142. Lateralidad Izquierda



Figura 143. Lateralidad izquierda. Modelos montados en ASA

4.7 Resultados

En la paciente fueron alcanzados los siguientes objetivos:

- Se corrigió la maloclusión de clase I con apiñamiento anterior y tendencia a la mordida abierta anterior, utilizando mecánicas de control vertical conjuntamente con mecánicas para clase III. Basándose en la eliminación de la discrepancia posterior. Luego de la extracción de las terceras molares, la mecánica de verticalización e intrusión de las piezas posteriores realizada con la ayuda de los arcos MEAW sirvió para corregir el empinamiento del plano oclusal, así como para producir una extrusión de los dientes anteriores (Figuras 144 - 148).
- Se corrigieron las mordidas cruzadas entre 12/43, 22/33, las discrepancias alveolo dentarias superior e inferior, las leves asimetrías dentarias, el desvío de línea media inferior, las malposiciones dentarias individuales, el exceso de masa dentaria inferior, y se logró mejorar el overjet y overbite (Figuras 158-160) .
- El control vertical del caso se basó enteramente en la utilización de arcos MEAW y elásticos verticales, y el control sagital se basó en el uso de elásticos cortos de clase III.
- Los cambios dentoalveolares debido a los arcos MEAW se observaron a nivel de la posición de las molares postero inferiores, se logró su verticalización e intrusión que junto a la extrusión de los dientes anteriores, ayudaron a tener un overbite y overjet ideales e incluso se logró la sobrecorrección (Figuras 162-169).
- El incisivo inferior se mantuvo estable en su posición como se planificó desde un inicio. La variación se dio más que todo en la inclinación y protrusión del incisivo superior, que era de esperarse (Figura 170,171).
- Los cambios a nivel facial fueron más que todo enfocados en la posición del labio superior, que debido a los movimientos dento

alveolares del maxilar, mostró una óptima posición mejorando el perfil del tercio inferior.(Figuras 151-153)

- A nivel esquelético los cambios fueron casi nulos. Sin embargo cabe recalcar que hubo una ligera rotación mandibular en sentido antihorario que fue debido tal vez al cambio de inclinación del plano oclusal. En el sentido sagital la clase III esquelética se mantuvo pues no era un objetivo su corrección (Figuras 163-169).
- A pesar de toda la mecánica utilizada, se logró devolver el acople y asentamiento que existía en el lado izquierdo, además de conseguir buen asentamiento y acople en el lado derecho que inicialmente mostraba una tendencia a clase III (Figura 159-161).
- Los cambios en la estética facial al centrarnos en sonrisa, fueron muy aceptables resultando en una mejora en la autoestima y calidad de vida de la paciente (Figuras 151 - 157).
- La estabilidad del caso se pudo observar a los seis meses de control, manteniéndose los resultados obtenidos debido al buen acople e interdigitación conseguida al final del tratamiento (Figura 172-174).



Figura 144. Fotografías oclusales frontales inicial y final



Figura 145. Fotografías laterales lado derecho inicial y final



Figura 146. Fotografías laterales lado izquierdo inicial y final



Figura 147. Fotografías oclusales superiores inicial y final.



Figura 148. Fotografías oclusales inferiores inicial y final.



Figura 149. Fotografías frontales inicial y final.



Figura 150. Fotografías de sonrisa inicial y final.



Figura 151. Fotografías laterales inicial y final.



Figura 152. Fotografía evaluando posición del Incisivo superior.



Figura 153. Fotografías del tercio inferior inicial y final.



Figura 154. Fotografías de 45 ° incial y final



Figura 155. Fotografías 45 ° inicial y final sonrisa.



Figura 156. Fotografías sonrisa espontánea.



Figura 157. Fotografías frontales Cara boca inicial y final.

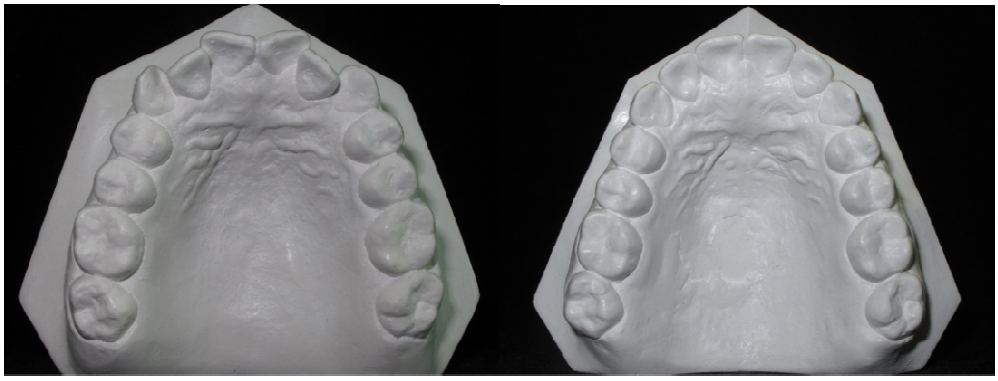

	INICIAL	FINAL
Forma de arco	ovoidea	ovoidea
Distancia intermolar F-F	47 mm	47mm
Distancia intermolar correspondencia	41 mm	41mm
Distancia intercanina	35 mm	35 mm
Longitud de arco	27mm	30mm

Figura 158. Fotografías modelos superiores

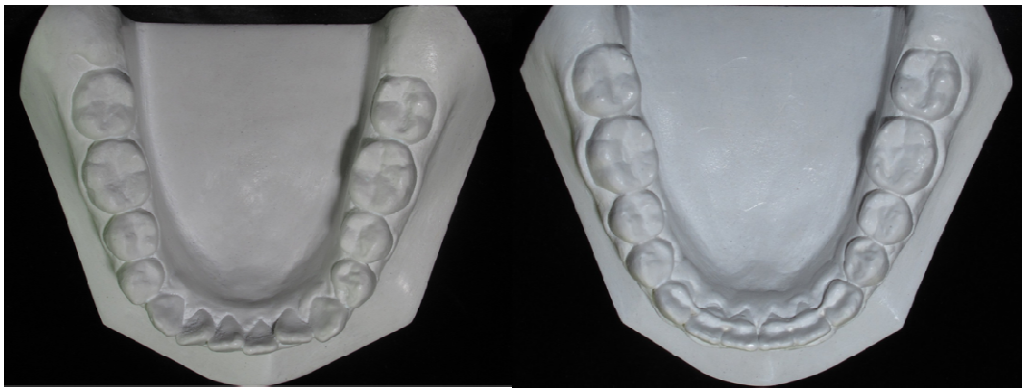

	INICIAL	FINAL
Forma de arco	cuadrada	Ovoidea
Distancia intermolar F-F	41 mm	41mm
Distancia intermolar correspondencia	41 mm	41 mm
Distancia intercanina	23 mm	22mm
Longitud de arco	22mm	24 mm

Figura 159. Fotografías modelos inferiores

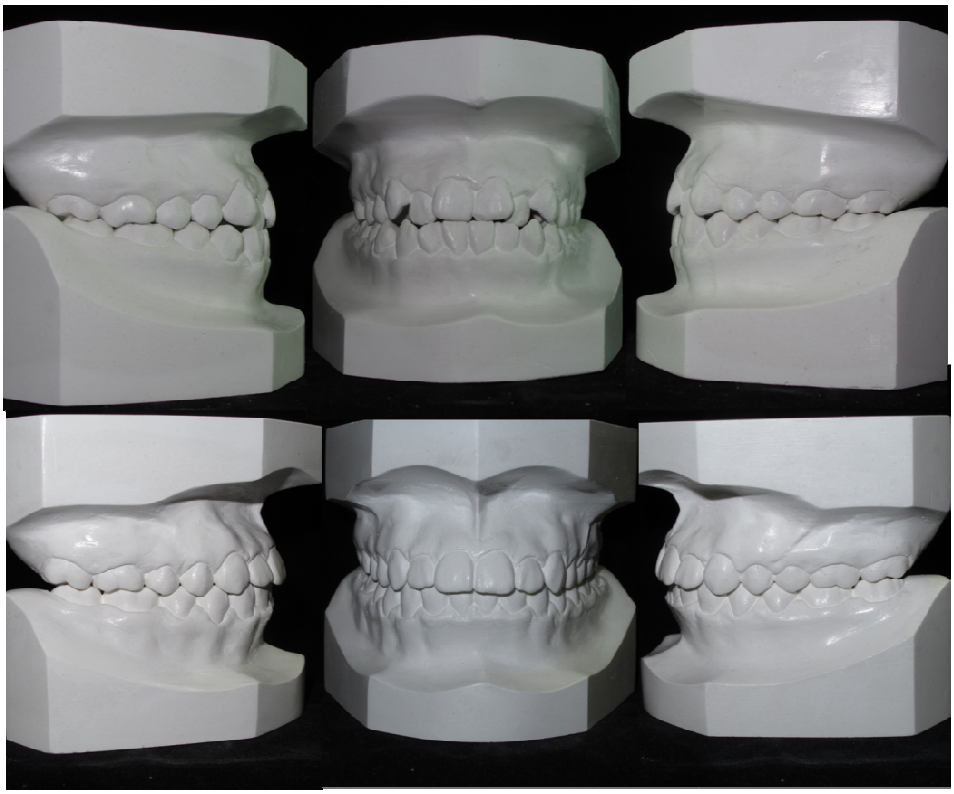

Figura 160. Fotografías modelos en oclusión

Modelos montados en ASA



Figura 161. Modelos montados en ASA.

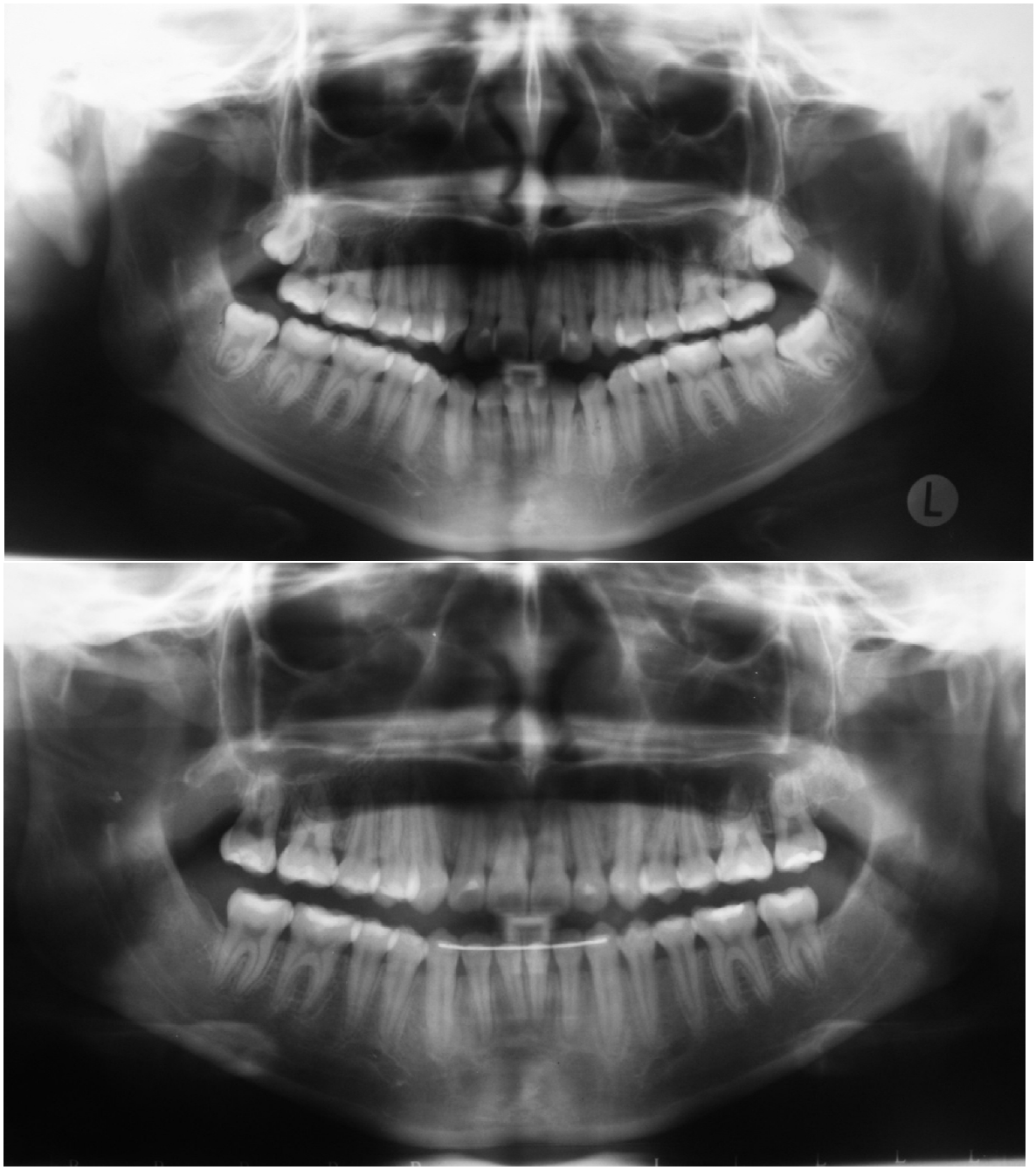

Figura 162. Radiografías panorámicas inicial y final.

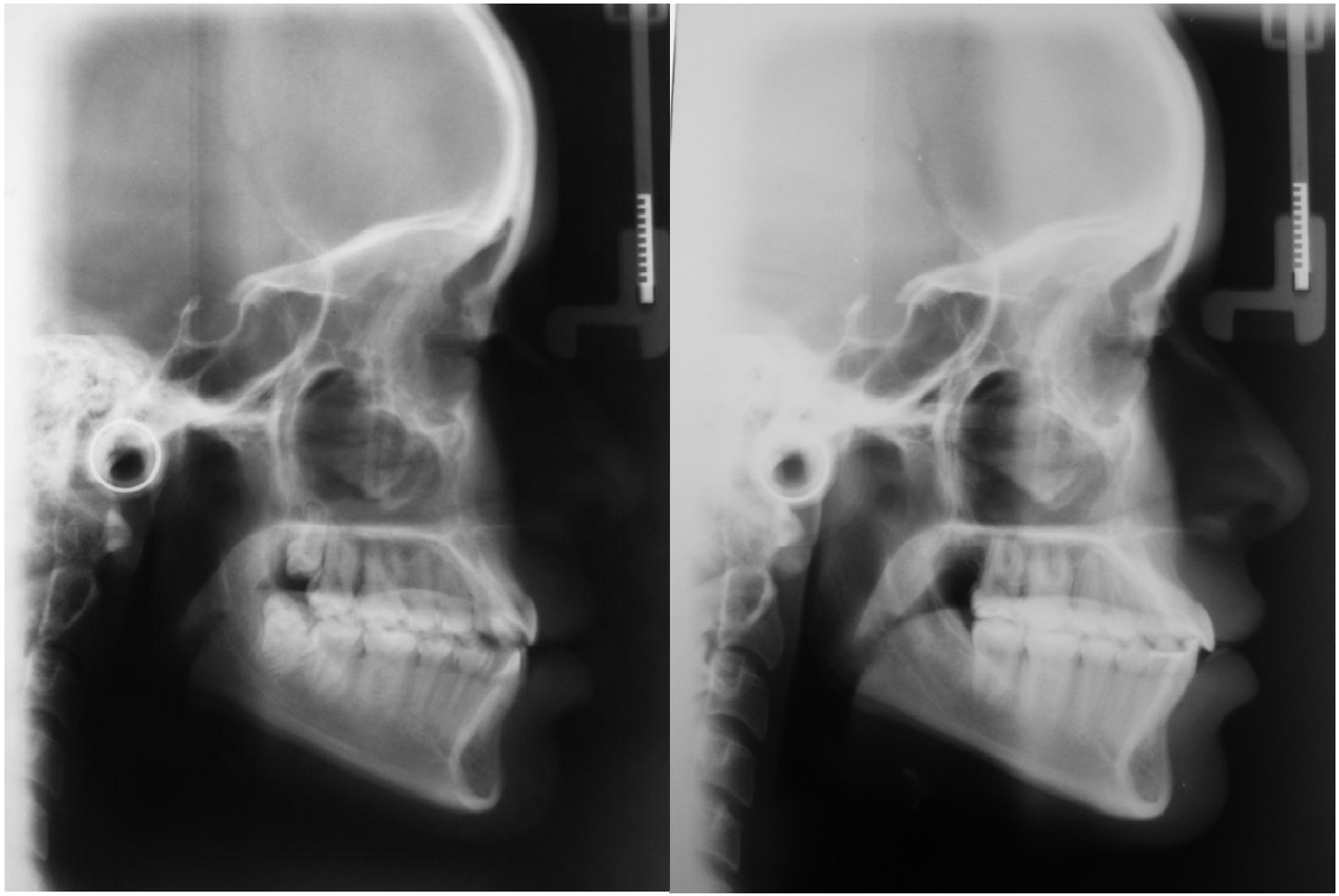

Figura 163. Radiografías Cefalométricas Laterales inicial y final.

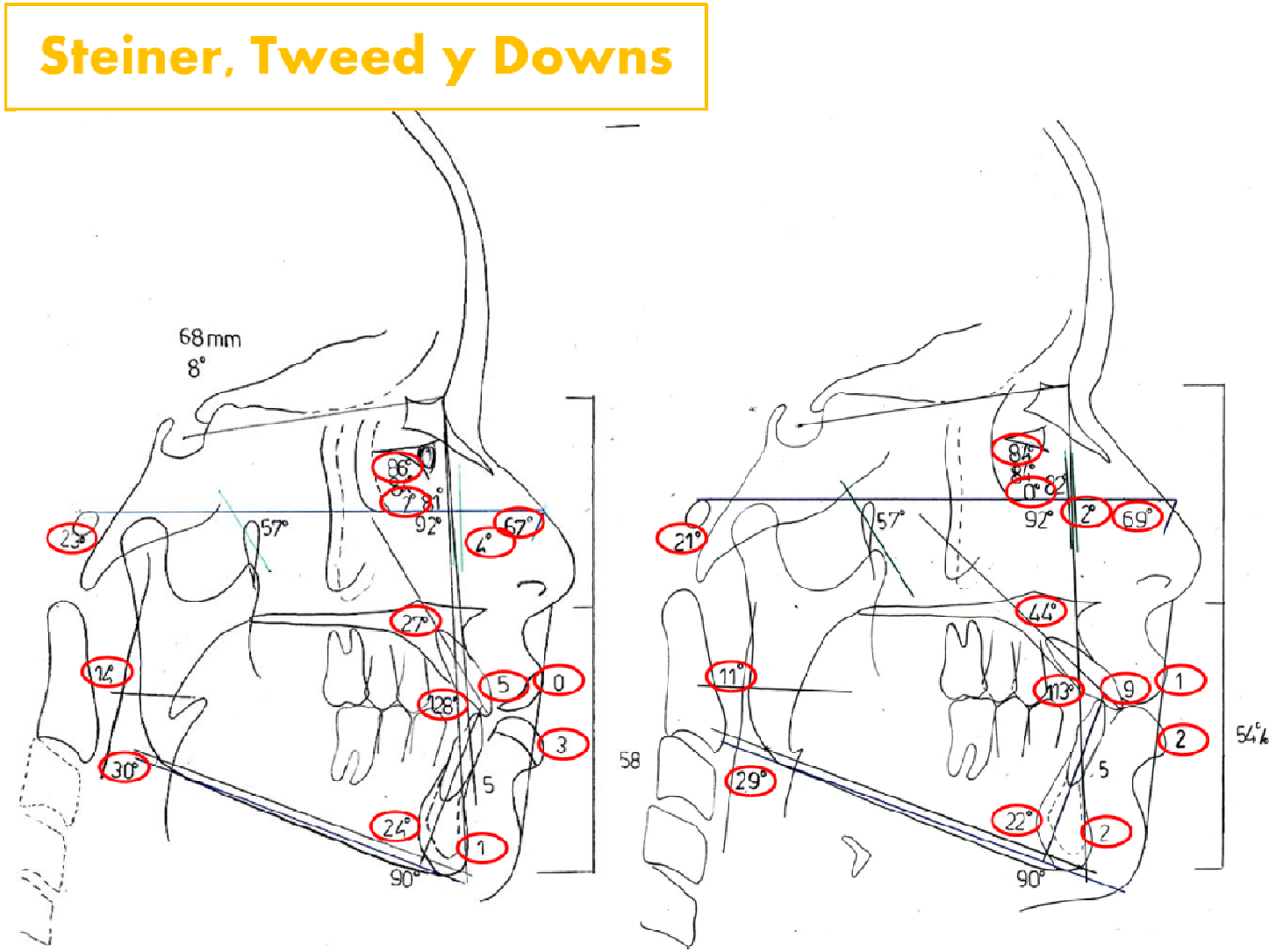

Figura 164. Cefalometrías comparativas

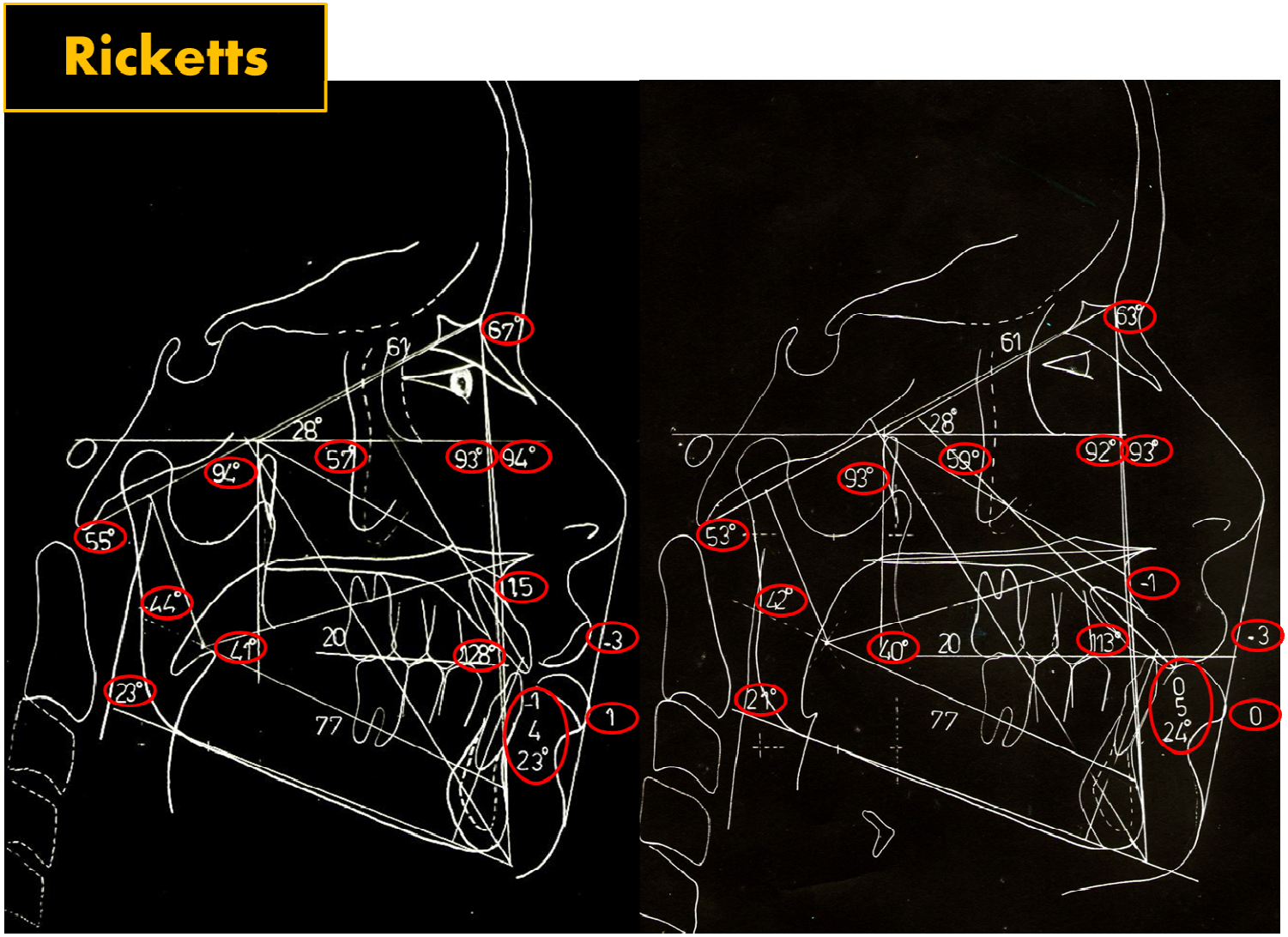

Figura 165. Cefalometrías comparativas

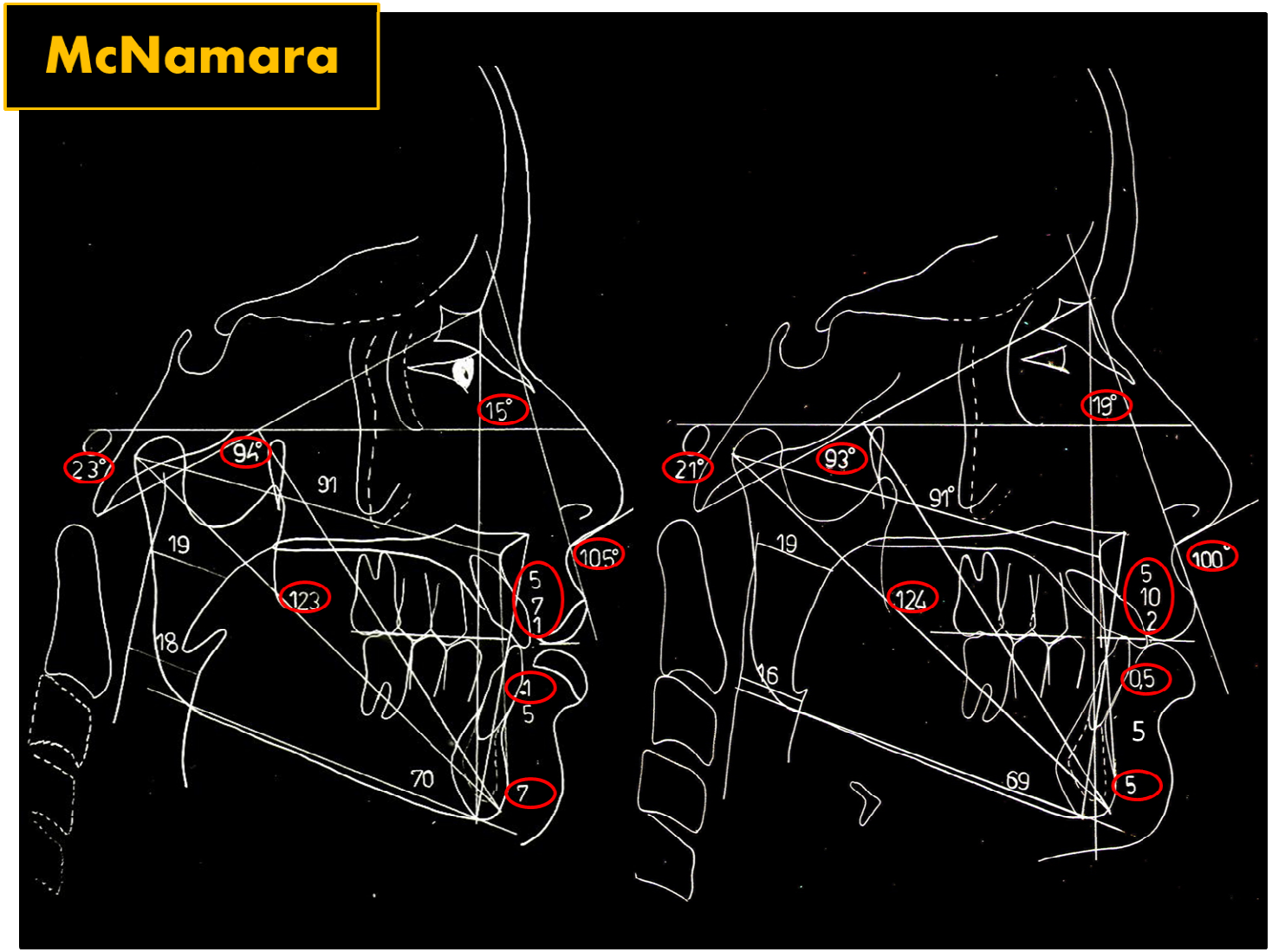

Figura 166. Cefalometrías comparativas

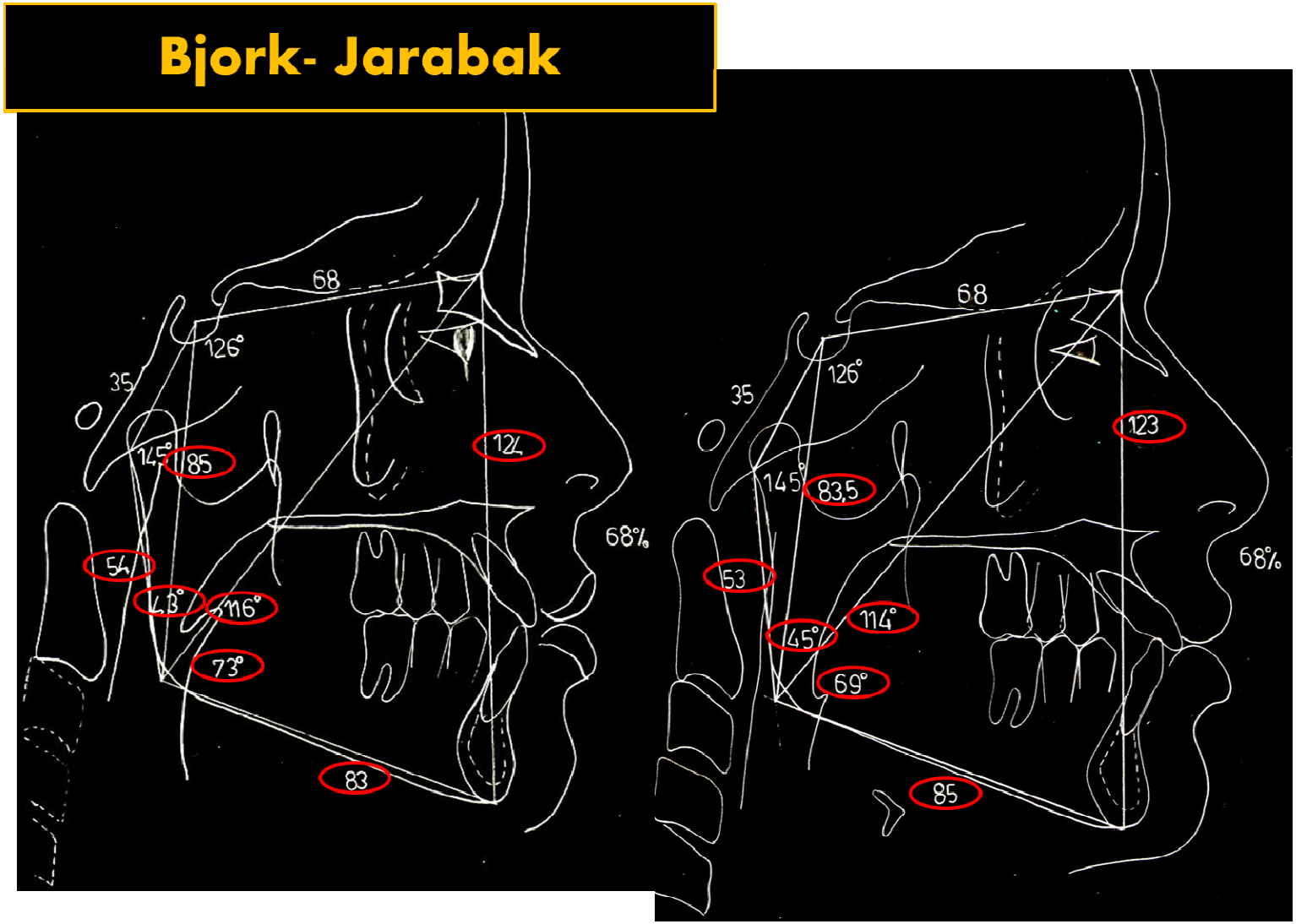

Figura. 167. Cefalometrías comparativas

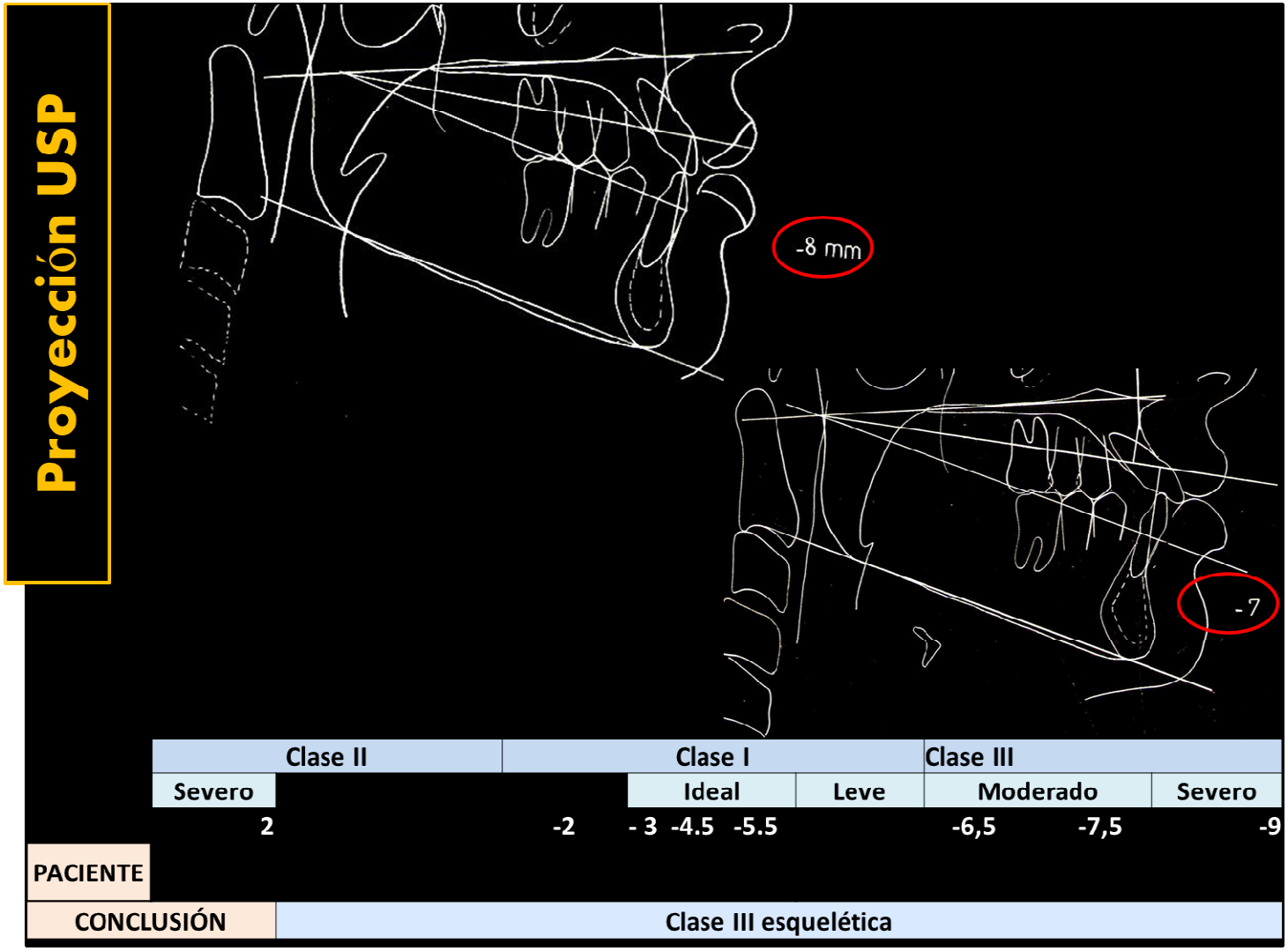

Figura 168. Cefalometrías comparativas

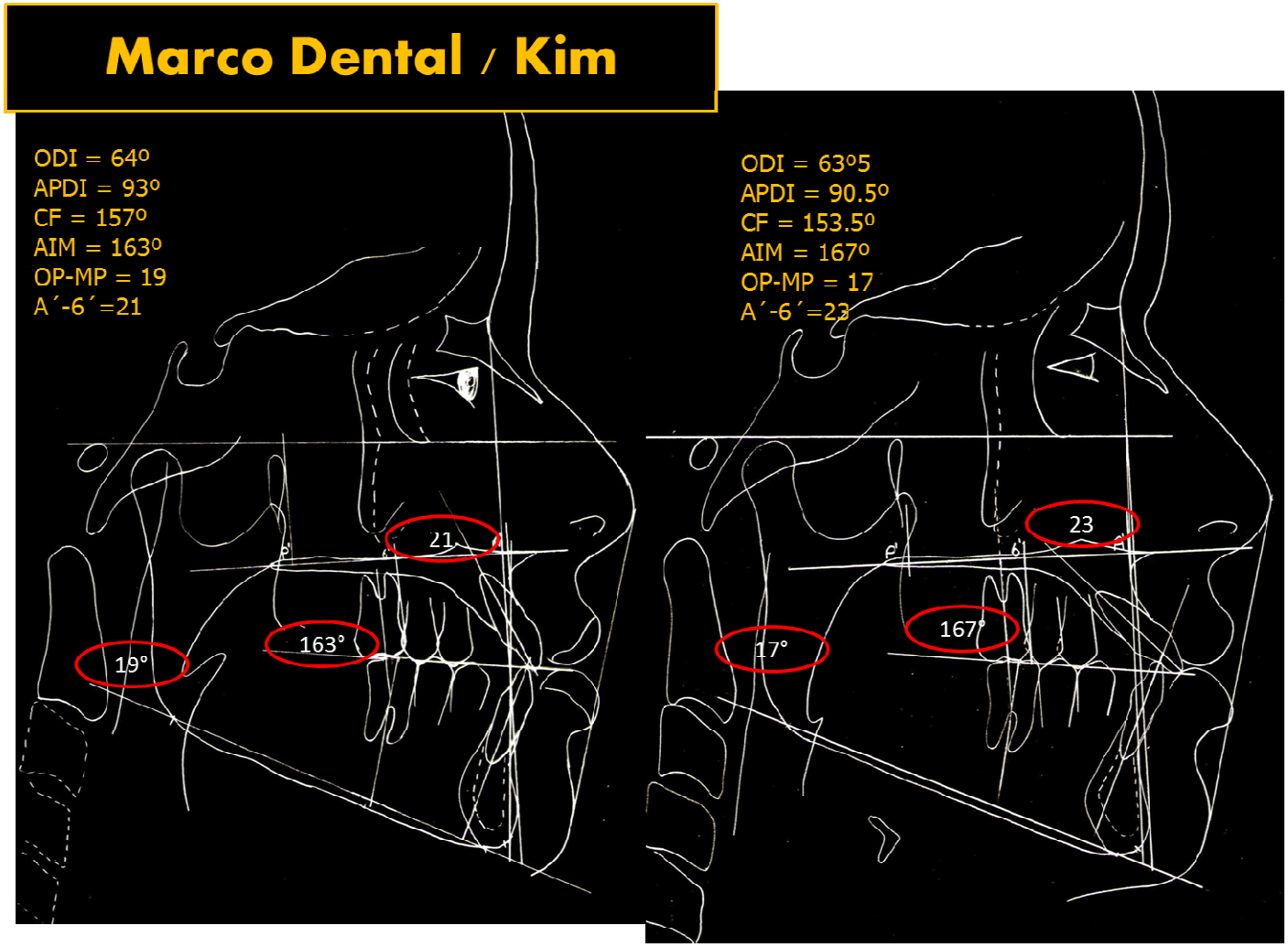

Figura 169. Cefalometrías comparativas

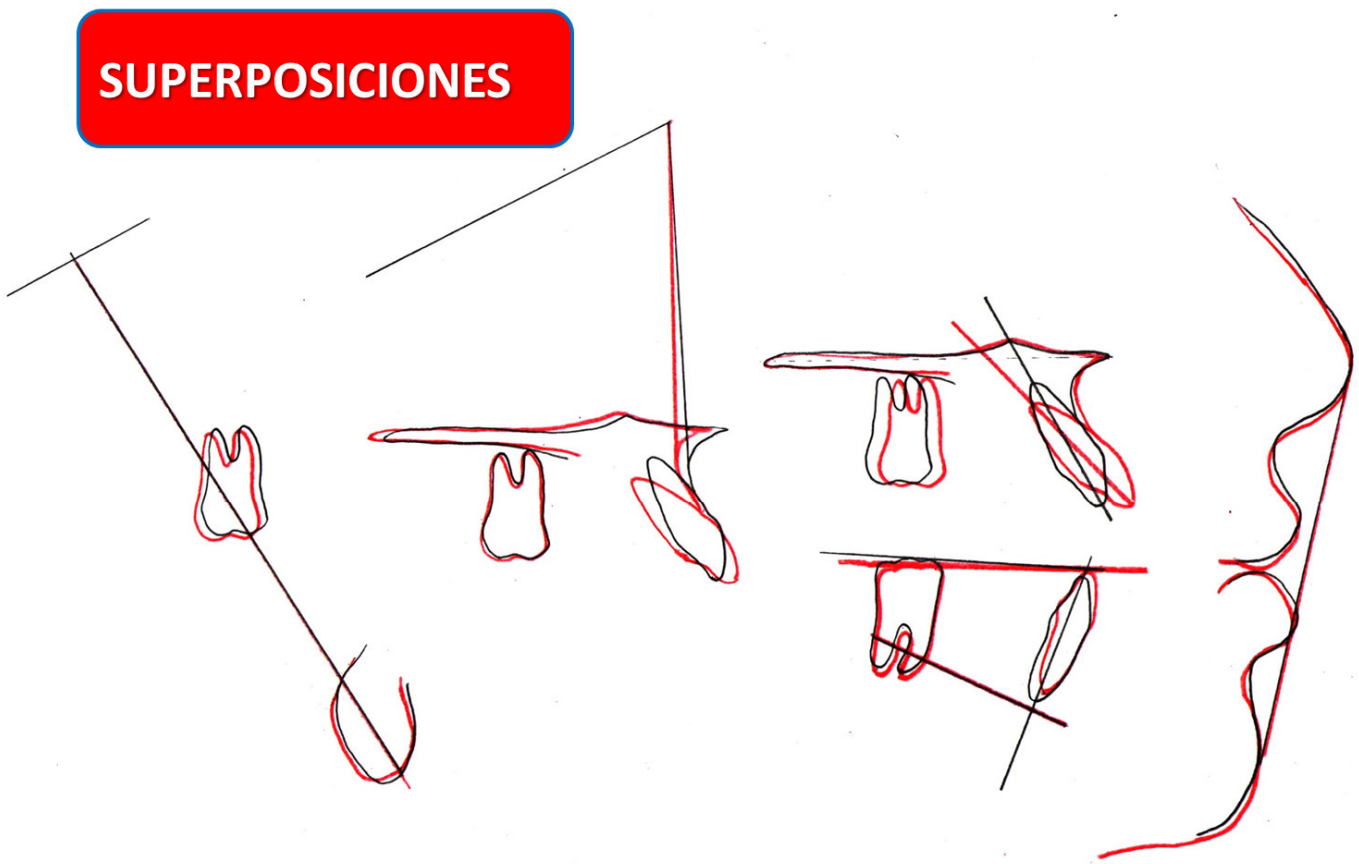

Figura 170. Superposiciones

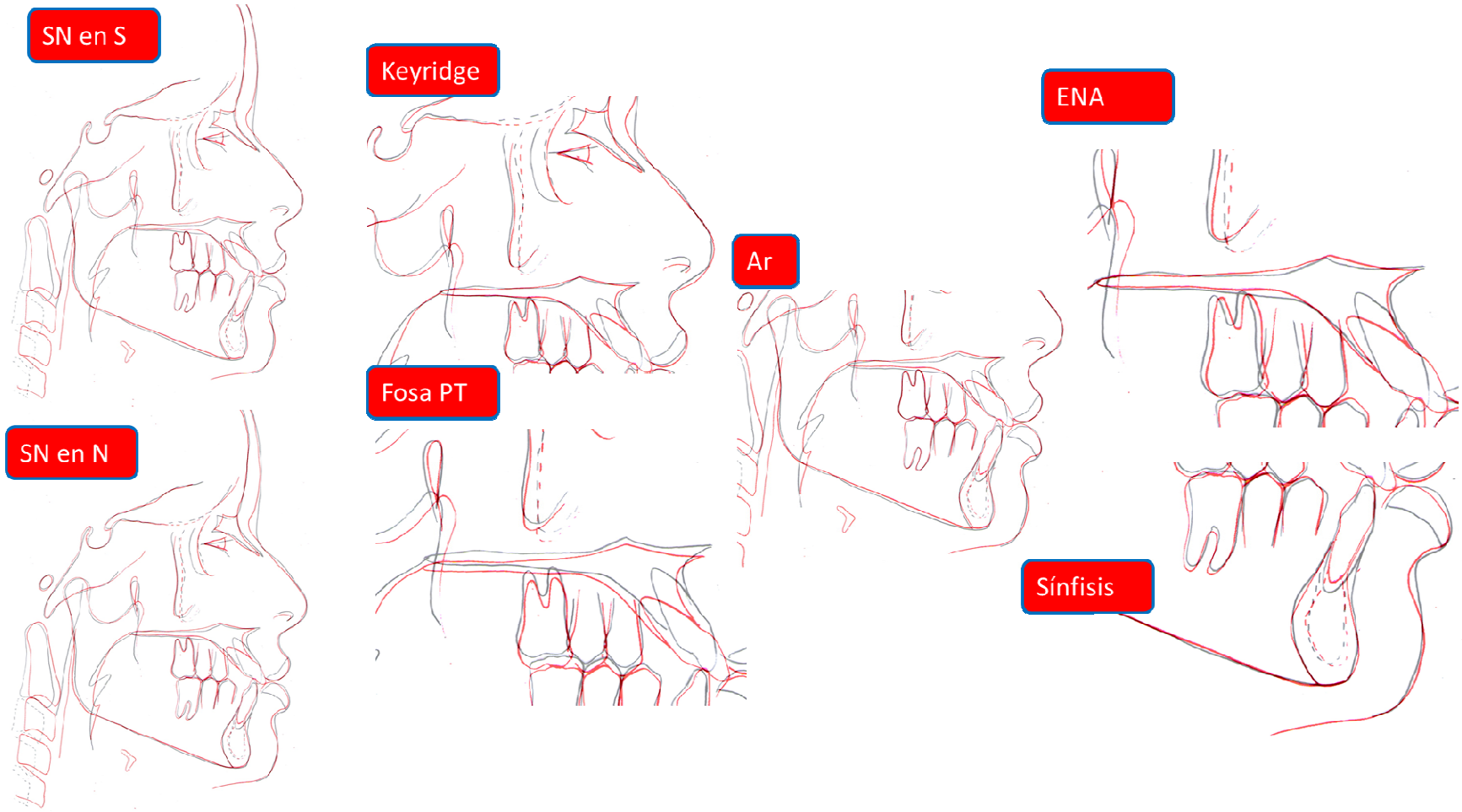

Figura 171. Superposiciones



Figura 172. Control a los 6 meses



Figura 173. Control a los 6 meses



Figura 174. Control a los 6 meses

5. Discusión

La presencia de discrepancia posterior es crucial en el diagnóstico de las maloclusiones con tendencia a la mordida abierta anterior. En el caso presentado, la paciente mostraba discrepancia posterior demostrada por el ODI (64°), así como por la angulación intermolar (163°). Se eliminó la discrepancia posterior por medio de las extracciones de las terceras molares al inicio del tratamiento. La mecánica con arcos MEAW logró verticalizar las molares de tal forma que mejoró la relación de angulación de las molares maxilares y mandibulares. Con eso se consiguió ayudar en la corrección de la mordida abierta anterior, así como del overjet.

Son y Chang (15) , Sato y cols . (16) demostraron que la presencia de las terceras molares es un factor que impide la fluencia en la corrección de las relaciones molares clase III. La paciente en mención tenía relación molar con tendencia a la clase III en el lado derecho, al extraer las terceras molares, los elásticos junto con los Arcos MEAW, mostraron una acción favorable para su corrección. Baek y cols (19) demostraron que para la corrección de la maloclusión de clase III, al tratar de buscar un desplazamiento hacia distal de la dentición mandibular, los arcos MEAW generan un movimiento dental más uniforme y balanceado comparándolo con un arco liso, produciendo menos desplazamiento vertical extrusivo, premisa que fue utilizada en la paciente debido a que se quería conseguir una mejora en las relaciones sagitales sin acentuar el componente de mordida abierta que tenía. Hubo una verticalización e intrusión de las molares inferiores, así como una extrusión y leve mesialización de las molares superiores, lo que facilitó la corrección de la clase molar derecha que tenía tendencia a clase III, así como la inclinación hacia mesial de las molares en el lado izquierdo, logrando corregir también las mordidas abiertas a nivel de caninos.

Se ha demostrado que al usar elásticos clase III cortos con arcos MEAW, la mayor tensión se concentra en la región posterior con una moderada tensión

sobre la región anterior (5). Eso podría explicar la verticalización e intrusión de la molar inferior, así como la extrusión de los dientes anteriores producidas en la paciente. Así como Yang y cols (22), en la paciente se mostró una marcada compensación dentoalveolar tanto a nivel posterior como anterior. Que era de esperarse, y que sirvió para mejorar la sonrisa.

A nivel esquelético se produjo una leve rotación anti horaria del plano mandibular, esperada también luego de producida la corrección en la inclinación del plano oclusal. Los cambios faciales fueron importantes sobre todo los referidos a la posición del labio superior y a la armonía de la sonrisa.

Las activaciones de tip back para cada diente varían entre 3° a 5° (1), dependiendo de la severidad de la mordida abierta se utilizarán activaciones más agresivas o no, en nuestro caso, las activaciones utilizadas fueron una media, debido a que la cantidad de mordida abierta que presentaba el paciente no era severa. La fuerza ejercida por los elásticos 3/16´´ de 6 onzas es aproximadamente de 50 g cuando la boca está cerrada y de 150 g cuando existe una apertura moderada. Luego de 6 horas de la colocación de los arcos MEAW, ocurre un movimiento en masa de toda la dentición y el paciente puede experimentar sensibilidad transitoria de los dientes, viéndose esta incrementada hacia las 8 horas, con su disminución luego de 3 horas (1). En el caso presentado, la paciente no mostró una sensibilidad marcada, a nivel dental pues la molestia mayor se basaba en la presencia de los loops.

.Los niveles de carga deflexión de los arcos MEAW ya ha sido comprobada (12). La proporción carga/deflexión del L-loop de MEAW a nivel de cada espacio interbracket fue en promedio: 1:7.54 del alambre de acero inoxidable plano, 1:1.76 del alambre NiTi, y 1:2.72 del alambre TMA. El arco MEAW a nivel de cada espacio interbracket tuvo menor rigidez del alambre que cuando se evaluó el arco entero, y esos valores difirieron dependiendo de la zona de ubicación (menor en las zonas más posteriores). Los arcos

MEAW tienen una única propiedad mecánica que permitiría el control del movimiento dental individual y de esa forma transmitirían las fuerzas elásticas efectivamente a través de todo el arco en conjunto.

Con respecto a los cambios que se podrían producir a nivel de ATM pos tratamiento de la mordida abierta anterior con arcos MEAW, se ha demostrado que estos cambios no son estadísticamente significativos hablando de posición condilar y desplazamiento discal (4). Es más algunos autores (13) reportan que el hecho de eliminar los contactos prematuros y devolver la inclinación axial adecuada de los dientes posteriores podría traer como consecuencia una mejoría de los síntomas articulares, cuando estos son presentes al inicio del tratamiento; sin embargo estos últimos sólo son reportes de casos clínicos.

Con respecto a la retención se debería utilizar una placa removible con aditamentos que mantengan la posición lingual estable (rejillas palatinas ó concavidades a nivel palatino del acrílico) así como lo reportan Kuo y cols (20), buscando una disminución de la posible recidiva debido al problema funcional cuando este fue un factor etiológico de la mordida abierta anterior.

La estabilidad de la corrección de la mordida abierta anterior fue estudiada por Kim y cols (10), demostrando que luego de dos años de seguimiento, si existió una recidiva de 0.35 mm más fue no significativa. Sin embargo, la literatura actual, considera que 2 años de seguimiento no son suficientes para sustentar la estabilidad de una terapia. Manifiestan también que a diferencia de la técnica MEAW, el manejo de la mordida abierta anterior, mediante el uso de mini placas o mini implantes para conseguir la intrusión del sector posterior, es un método que podría generar mayor estabilidad a largo plazo. No obstante la intrusión de molares tiene un rango de recidiva entre el 20 a 30% (73). En el caso de presentarse recidiva se podría pensar tal vez en realizar un ajuste oclusal para la corrección de la mordida abierta anterior (51, 52).

En la paciente la mejor estabilidad que se le dio fue la sobrecorrección en cuanto a overbite y overjet así como la buena intercuspidación dejada además del control del hábito funcional.

Existen un sin número de terapias para la corrección de las maloclusiones clase I con tendencia a la mordida abierta anterior y a la clase III. Sin embargo se considera el diagnóstico inicial un factor importante para la decisión de la terapia a elegir. La Filosofía MEAW, basada en la eliminación de la discrepancia posterior, mediante las extracciones de las terceras molares, la utilización de arcos MEAW, y el uso de elásticos brindan un control biomecánico sencillo que engloba no sólo el control del componente vertical sino también del sagital, y si fuese necesario del transversal, pudiendo enfocarse en toda la dentición en conjunto, así como en cada pieza dentaria por separado ya que debido a sus propiedades mecánicas, se convierten en una herramienta muy versátil en el tratamiento de cualquier tipo de maloclusiones. En el caso de la paciente no sólo se utilizaron los arcos MEAW para la corrección vertical y sagital, sino también para producir el asentamiento final de la oclusión en la etapa de finalización y acabado. Siendo los arcos MEAW muy útiles en estas etapas del tratamiento.

6. Conclusiones

- La filosofía MEAW se mostró como una terapia eficiente en el tratamiento de la maloclusión clase I de Angle con patrón esquelético III y tendencia a la mordida abierta anterior, ya que dio control vertical y sagital al caso tratado, además de resolver la maloclusión en un tiempo relativamente corto.

- Existe evidencia científica que avala la terapia basada en la Filosofía MEAW. Sin embargo no existe ningún estudio sobre estabilidad a largo plazo (más de 2 años) de las correcciones de mordida abierta anterior mediante filosofía MEAW.

- Existen en la literatura un sin número de terapias para la corrección de la mordida abierta anterior y para la corrección de la maloclusión de clase III. El tratamiento a elegir, dependerá del motivo de consulta, del diagnóstico inicial acertado del paciente, así como del conocimiento del operador siempre basado en evidencia científica para la toma de decisiones.

- La estabilidad de la corrección de la mordida abierta anterior mediante distintos métodos de tratamiento no quirúrgico estudiados rodea el 75%. La intrusión de molares tiene un rango de recidiva entre 20% a 30%.

7. Recomendaciones

- Se recomienda enfocarse detenidamente en el diagnóstico del caso de tal forma optimizar el tiempo de tratamiento, disminuyendo los posibles efectos adversos que podrían observarse durante una mecánica convencional que complicarían el manejo del caso.
- Se recomienda realizar el seguimiento de los casos de mordida abierta anterior tratados bajo la filosofía MEAW, con el fin de evaluar la estabilidad de los mismos.
- Se recomienda iniciar un ensayo clínico prospectivo, con el fin de demostrar la estabilidad de la filosofía MEAW en el tratamiento de las maloclusiones con mordida abierta anterior.

8. Referencias bibliográficas

1. Kim YH. Anterior openbite and its treatment with multiloop edgewise archwire. Angle Orthod. 1987;57(4):290-321.

2. Chun KM, Nahm DS. Mechanical analysis on the multiloop edgewise archwire. Korean Journal of Orthodontics. 1991;21(1):31-47.

3. Baek SH, Yang WS. Consideration of the anterior openbite and deep bite in Class III and their treatment with multiloop edgewise archwire (MEAW). Korean Journal of Orthodontics. 1991;21(3):685-99.

4. Shin SJ, Chang YI. Change of condylar position after orthodontic treatment of anterior open bite. Korean Journal of Orthodontics. 1994;24(3):587-620.

5. Lee SH, Kim JG. A photoelastic study of the stress distribution on the multiloop edgewise arch wire. Korean Journal of Orthodontics. 1994;24(4):969-82.

6. Sato S. Case report: developmental characterization of skeletal Class III malocclusion. Angle Orthod. 1994;64(2):105-11; discussion 11-2.

7. Goto S, Boyd RL, Iizuka T. Case report: nonsurgical treatment of an adult with severe anterior open bite. Angle Orthod. 1994;64(4):311-8.

8. Hong RK, Ahn JH, Soh BC. Correction of anterior crossbite with a combination technique. J Clin Orthod. 1998;32(9):557-61.

9. Chang YI, Moon SC. Cephalometric evaluation of the anterior open bite treatment. Am J Orthod Dentofacial Orthop. 1999;115(1):29-38.

10. Kim YH, Han UK, Lim DD, Serraon ML. Stability of anterior openbite correction with multiloop edgewise archwire therapy: A cephalometric follow-up study. Am J Orthod Dentofacial Orthop. 2000;118(1):43-54.

11. Lee YI, Cha KS, Ju JW, Lee JW. Stress analysis of multiloop edgewise arch wire with various degree of tip back bend : a study using the finite element method. . Korean Journal of Orthodontics. 2000;30(2):127-42.

12. Yang WS, Kim BH, Kim YH. A study of the regional load deflection rate of multiloop edgewise arch wire. Angle Orthod. 2001;71(2):103-9.

13. Kim YH, Han UK. The Versatility and Effectiveness of the Multiloop Edgewise Archwire (MEAW) in Treatment of Various Malocclusions. World J Orthod. 2001;2(3):208–18.

14. Sato S, Onodera K, Takashina H, Hori N, Sato S. A Consideration of Posterior Discrepancy in Cases of Crowding Malocclusion: Implications for Orthodontic Treatment. Bulletin of Kanagawa Dental College. 2003;31(2):131-41.

15. Son MH, Chang YI. Effect of the lower third molar on the treatment of Class III malocclusion. . Korean Journal of Orthodontics. 2004;34(5):394-407.

16. Sato S, Akimoto S, Shinji H, Tanaka EM, Celar A. Development and Orthodontic Treatment of Skeletal Class III malocclusion without surgical intervention. Bulletin of Kanagawa Dental College. 2007;35(1):51-63.

17. Sato S, Kaneko M, Sasaguri K, Tanaka EM, Celar A. Different Mechanics for Orthodontic Correction of Class II Openbite and Class III Openbite Malocclusions. Bulletin of Kanagawa Dental College. 2007;35(1):65-77.

18. Shirasu A, Tanaka EM, Sato S. Orthodontic Reconstruction of Occlusion in Class III Malocclusion with Low Mandibular Plane Angle. Bulletin of Kanagawa Dental College. 2007;35(1):79-86.

19. Baek SH, Shin SJ, Ahn SJ, Chang YI. Initial effect of multiloop edgewise archwire on the mandibular dentition in Class III malocclusion subjects. A three-dimensional finite element study. Eur J Orthod. 2008;30(1):10-5.

20. Kuo CC, Chen YJ, Lai EHH, Jane Yao CC, Chang JZC. Long-term stability of an adult Class III open-bite malocclusion treated with multiloop edgewise archwire. J Dent Sci. 2009;4(3):149-58.

21. Ribeiro GL, Regis S, da Cunha TeM, Sabatoski MA, Guariza-Filho O, Tanaka OM. Multiloop edgewise archwire in the treatment of a patient with an anterior open bite and a long face. Am J Orthod Dentofacial Orthop. 2010;138(1):89-95.

22. Yang Z, Ding Y, Feng X. Developing skeletal Class III malocclusion treated nonsurgically with a combination of a protraction facemask and a

multiloop edgewise archwire. Am J Orthod Dentofacial Orthop. 2011;140(2):245-55.

23. Motokawa M, Sasamoto T, Kaku M, Kawata T, Matsuda Y, Terao A, et al. Association between root resorption incident to orthodontic treatment and treatment factors. Eur J Orthod. 2012;34(3):350-6.

24. He S, Gao J, Wamalwa P, Wang Y, Zou S, Chen S. Camouflage treatment of skeletal Class III malocclusion with multiloop edgewise arch wire and modified Class III elastics by maxillary mini-implant anchorage. Angle Orthod. 2013;83(4):630-40.

25. Kim TW, editor A combination of mini-implant and MEAW to correct a skeletal Class II open bite. AAO Annual Session Doctor Program eHandouts; 2013; Philadelphia: American Association of Orthodontists.

26. Sato S. A Treatment Approach to Malocclusions Under the Consideration of Craniofacial Dynamics. Kanagawa: Meaw Publishing House; 2001. 280 p.

27. Voss R. Arco de canto multiansas (Multiloop Edgewise Archwire: MEAW) ¿por qué multiloop? aspectos clínicos y biomecánica. Revista Ortodoncia Sociedad Argentina Ortodoncia. 2008;71(143):70-80.

28. Sato S. Manual for the Clinical Application of MEAW Technique: MEAW ; Orthodontic Therapy Using Multiloop Edgewise Arch-wire. Kanagawa: Kanagawa Dental College; 2001. 157 p.

29. McNamara JA. Neuromuscular and skeletal adaptations to altered function in the orofacial region. Am J Orthod. 1973;64(6):578-606.

30. Graber TM. Maxillary second molar extraction in Class II malocclusion. Am J Orthod. 1969;56(4):351-3.

31. Graber TM. The role of upper second molar extraction in orthodontic treatment. Am J Orthod. 1995;41:354-61.

32. Sato S. Alteration of occlusal plane due to posterior discrepancy related to development of malocclusion - Introduction to denture frame analysis. Bulletin of Kanagawa Dental College. 1987;15:115-23.

33. Celar AG, Freudenthaler JW, Celar RM, Jonke E, Schneider B. The Denture Frame Analysis: an additional diagnostic tool. Eur J Orthod. 1998;20(5):579-87.

34. Celar AG, Freudenthaler JW, Schneider B. Cephalometric differentiation between vertical and horizontal malocclusions in 122 Europeans using the Denture Frame Analysis and standard measurements. Differentiation between vertical and horizontal malocclusion. J Orofac Orthop. 1999;60(3):195-204.

35. Kim YH. Overbite depth indicator with particular reference to anterior open-bite. Am J Orthod. 1974;65(6):586-611.

36. Kim YH, Vietas JJ. Anteroposterior dysplasia indicator: an adjunct to cephalometric differential diagnosis. Am J Orthod. 1978;73(6):619-33.

37. Enacar A, Ugur T, Toroglu S. A method for correction of open bite. J Clin Orthod. 1996;30:43-8.

38. Küçükkeleş N, Acar A, Demirkaya AA, Evrenol B, Enacar A. Cephalometric evaluation of open bite treatment with NiTi arch wires and anterior elastics. Am J Orthod Dentofacial Orthop. 1999;116(5):555-62.

39. Kuroda S, Yamada K, Deguchi T, Hashimoto T, Kyung HM, Yamamoto TT. Root proximity is a major factor for screw failure in orthodontic anchorage. Am J Orthod Dentofac Orthop. 2007;131(4):S68-S73.

40. Paik CH, editor Molar Intrusion Using TADs: The Key Element to Correcting Anterior Open Bite and/or Vertical Excess Problems. AAO Annual Session Doctor Program eHandouts; 2013; Philadelphia: American Association of Orthodontists.

41. Choi KJ, Choi JH, Lee SY, Ferguson DJ, Kyung SH. Facial improvements after molar intrusion with miniscrew anchorage. J Clin Orthod. 2007;41(5):273-80.

42. Deguchi T, Kurosaka H, Oikawa H, Kuroda S, Takahashi I, Yamashiro T, et al. Comparison of orthodontic treatment outcomes in adults with skeletal open bite between conventional edgewise treatment and implant-anchored orthodontics. Am J Orthod Dentofacial Orthop. 2011;139(4 Suppl):S60-8.

43. Umemori M, Sugawara J, Mitani H, Nagasaka H, Kawamura H. Skeletal anchorage system for open-bite correction. Am J Orthod Dentofacial Orthop. 1999;115(2):166-74.

44. Sugawara J, Baik UB, Umemori M, Takahashi I, Nagasaka H, Kawamura H, et al. Treatment and posttreatment dentoalveolar changes following intrusion of mandibular molars with application of a skeletal anchorage system (SAS) for open bite correction. Int J Adult Orthodon Orthognath Surg. 2002;17(4):243-53.

45. Sugawara J, Nishimura M. Minibone Plates: The Skeletal Anchorage System. Semin Orthod. 2005;11:47-56.

46. Erverdi N, Usumez S, Solak A. New generation open-bite treatment with zygomatic anchorage. Angle Orthod. 2006;76(3):519-26.

47. Erverdi N, Usumez S, Solak A, Koldas T. Noncompliance open-bite treatment with zygomatic anchorage. Angle Orthod. 2007;77(6):986-90.

48. Ileri Z, Karacam N, Isman E, Kalayci A, Sari Z. Moderate to severe anterior open-bite cases treated using zygomatic anchorage. Journal of the World Federation of Orthodontists. 2012;1:147-56.

49. Akan S, Kocadereli I, Aktas A, Taşar F. Effects of maxillary molar intrusion with zygomatic anchorage on the stomatognathic system in anterior open bite patients. Eur J Orthod. 2013;35(1):93-102.

50. Chung KR, Oh MY, Ko SJ. Corticotomy-assisted orthodontics. J Clin Orthod. 2001;35(5):331-9.

51. Janson G, Crepaldi MV, de Freitas KM, de Freitas MR, Janson W. Evaluation of anterior open-bite treatment with occlusal adjustment. Am J Orthod Dentofacial Orthop. 2008;134(1):10-1.

52. Janson G, Crepaldi MV, Freitas KM, de Freitas MR, Janson W. Stability of anterior open-bite treatment with occlusal adjustment. Am J Orthod Dentofacial Orthop. 2010;138(1):14.e1-7; discussion -5.

53. Janson G, de Souza JE, Alves FeA, Andrade P, Nakamura A, de Freitas MR, et al. Extreme dentoalveolar compensation in the treatment of Class III malocclusion. Am J Orthod Dentofacial Orthop. 2005;128(6):787-94.

54. Janson G, de Freitas MR, Araki J, Franco EJ, Barros SE. Class III subdivision malocclusion corrected with asymmetric intermaxillary elastics. Am J Orthod Dentofacial Orthop. 2010;138(2):221-30.

55. Baik HS. Limitations in Orthopedic and Camouflage Treatment for Class III Malocclusion. Semin Orthod. 2007;13:158-74.

56. Hiller ME. Nonsurgical correction of Class III open bite malocclusion in an adult patient. Am J Orthod Dentofacial Orthop. 2002;122(2):210-6.

57. Ning F, Duan Y. Camouflage treatment in adult skeletal Class III cases by extraction of two lower premolars. Korean J Orthod. 2010;40(5):349-57.

58. Root TL. Level anchorage system treatment of class III malocclusions. Am J Orthod Dentofac Orthop. 1991;100(6):562-71.

59. Sobral MC, Habib FA, Nascimento AC. Vertical control in the Class III compensatory treatment. Dental Press J Orthod. 2013;18(2):141-59.

60. Saito I, Yamaki M, Hanada K. Nonsurgical treatment of adult open bite using edgewise appliance combined with high-pull headgear and class III elastics. Angle Orthod. 2005;75(2):277-83.

61. Lima CE, Lima MT. Directional force treatment for an adult with Class III malocclusion and open bite. Am J Orthod Dentofacial Orthop. 2006;129(6):817-24.

62. Espinar-Escalona E, Barrera-Mora JM, Llamas-Carreras JM, Ruiz-Navarro MB. The segmented arch approach: a method for orthodontic treatment of a severe Class III open-bite malocclusion. Am J Orthod Dentofacial Orthop. 2013;143(2):254-65.

63. Sugawara J, Daimaruya T, Umemori M, Nagasaka H, Takahashi I, Kawamura H, et al. Distal movement of mandibular molars in adult patients with the skeletal anchorage system. Am J Orthod Dentofacial Orthop. 2004;125(2):130-8.

64. Kuroda S, Tanaka E. Application of Temporary Anchorage Devices for the Treatment of Adult Class III Malocclusions. Semin Orthod. 2011;17:91-7.

65. Chung KR, Kim SH, Choo H, Kook YA, Cope JB. Distalization of the mandibular dentition with mini-implants to correct a Class III malocclusion with a midline deviation. Am J Orthod Dentofacial Orthop. 2010;137(1):135-46.

66. Jing Y, Han X, Guo Y, Li J, Bai D. Nonsurgical correction of a Class III malocclusion in an adult by miniscrew-assisted mandibular dentition distalization. Am J Orthod Dentofacial Orthop. 2013;143(6):877-87.

67. Sung JH. Non-surgical Treatment of Class III Malocclusion by Using Microimp lants. (focused on treatment of high angle with open bite case). The Tweed Profile. 2011;X:24-7.

68. Huang GJ, Richmond S, Vig KWL. Evidence-Based Orthodontics. United Kingdom: Blackwell Publishing Ltd.; 2011.

69. Janson G, editor Treatment and Stability of Anterior Open Bite. AAO Annual Session Doctor Program eHandouts; 2013; Philadelphia: American Association of Orthodontists.

70. Janson G, Valarelli FP, Henriques JF, de Freitas MR, Cançado RH. Stability of anterior open bite nonextraction treatment in the permanent dentition. Am J Orthod Dentofacial Orthop. 2003;124(3):265-76; quiz 340.

71. de Freitas MR, Beltrão RT, Janson G, Henriques JF, Cançado RH. Long-term stability of anterior open bite extraction treatment in the permanent dentition. Am J Orthod Dentofacial Orthop. 2004;125(1):78-87.

72. Janson G, Valarelli FP, Beltrão RT, de Freitas MR, Henriques JF. Stability of anterior open-bite extraction and nonextraction treatment in the permanent dentition. Am J Orthod Dentofacial Orthop. 2006;129(6):768-74.

73. Baek MS, Choi YJ, Yu HS, Lee KJ, Kwak J, Park YC. Long-term stability of anterior open-bite treatment by intrusion of maxillary posterior teeth. Am J Orthod Dentofacial Orthop. 2010;138(4):396.e1-9; discussion -8.

74. Maia FA, Janson G, Barros SE, Maia NG, Chiqueto K, Nakamura AY. Long-term stability of surgical-orthodontic open-bite correction. Am J Orthod Dentofacial Orthop. 2010;138(3):254.e1-.e10; discussion -6.

75. Greenlee GM, Huang GJ, Chen SS, Chen J, Koepsell T, Hujoel P. Stability of treatment for anterior open-bite malocclusion: a meta-analysis. Am J Orthod Dentofacial Orthop. 2011;139(2):154-69.

ANEXOS

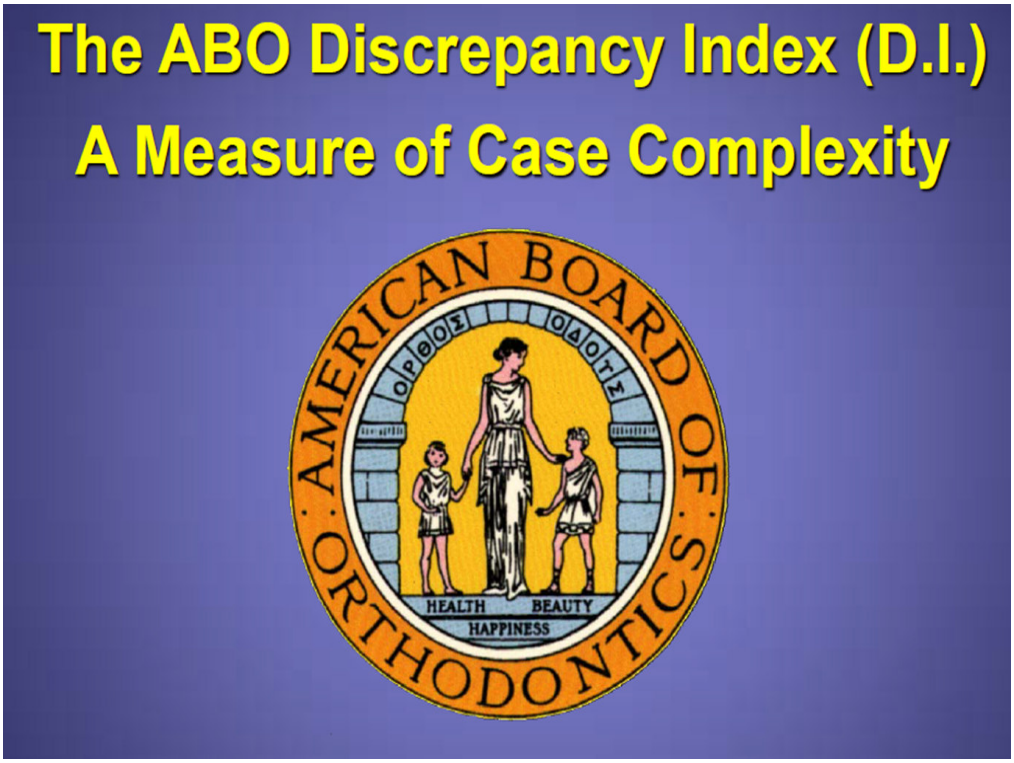

Anexo 1. Índice de discrepancia de la ABO

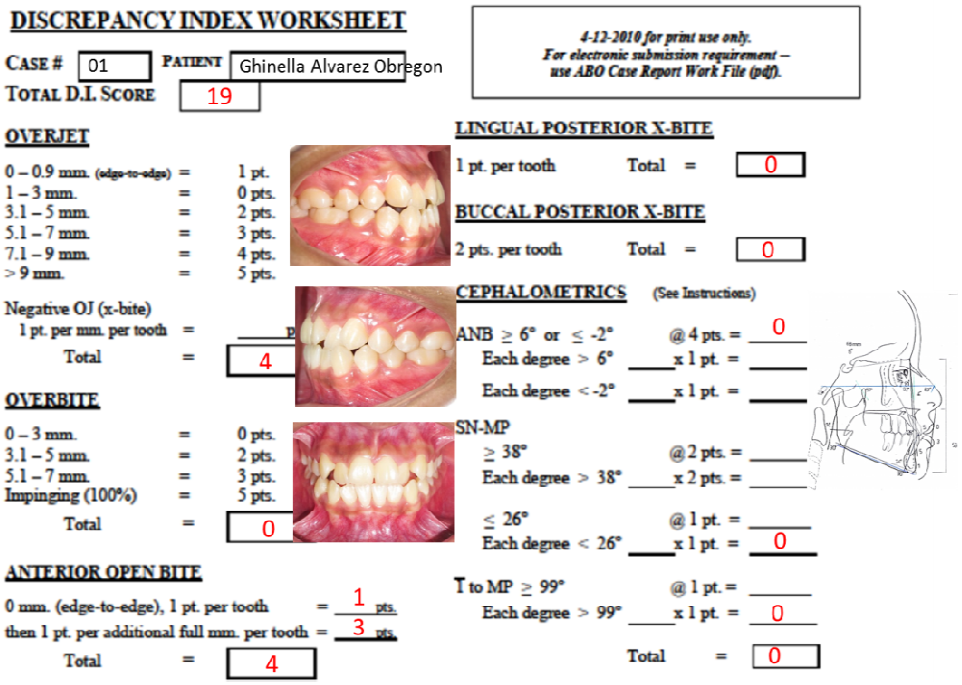

DISCREPANCY INDEX WORKSHEET

CASE # 01 PATIENT Ghinella Alvarez Obregon

TOTAL D.I. SCORE 19

4-12-2010 for print use only.
For electronic submission requirement – use ABO Case Report Work File (pdf).

OVERJET

0 – 0.9 mm. (edge-to-edge)	=	1 pt.
1 – 3 mm.	=	0 pts.
3.1 – 5 mm.	=	2 pts.
5.1 – 7 mm.	=	3 pts.
7.1 – 9 mm.	=	4 pts.
> 9 mm.	=	5 pts.

Negative OJ (x-bite)
1 pt. per mm. per tooth = p
Total = 4

OVERBITE

0 – 3 mm.	=	0 pts.
3.1 – 5 mm.	=	2 pts.
5.1 – 7 mm.	=	3 pts.
Impinging (100%)	=	5 pts.
Total	=	0

ANTERIOR OPEN BITE

0 mm. (edge-to-edge), 1 pt. per tooth = 1 pts.
then 1 pt. per additional full mm. per tooth = 3 pts.
Total = 4

LINGUAL POSTERIOR X-BITE

1 pt. per tooth Total = 0

BUCCAL POSTERIOR X-BITE

2 pts. per tooth Total = 0

CEPHALOMETRICS (See Instructions)

ANB ≥ 6° or ≤ -2° @ 4 pts. = 0
Each degree > 6° ____ x 1 pt. = ____
Each degree < -2° ____ x 1 pt. = ____

SN-MP
≥ 38° @ 2 pts. = ____
Each degree > 38° ____ x 2 pts. = ____

≤ 26° @ 1 pt. = ____
Each degree < 26° ____ x 1 pt. = 0

T to MP ≥ 99° @ 1 pt. = ____
Each degree > 99° ____ x 1 pt. = 0

Total = 0

Anexo 2. Índice de discrepancia de la ABO

LATERAL OPEN BITE

2 pts. per mm. per tooth

Total = 2



CROWDING (only one arch)

0 - 1 mm.	=	0 pts.
1.1 – 3 mm.	=	1 pt.
3.1 – 5 mm.	=	2 pts.
5.1 – 7 mm.	=	4 pts.
> 7 mm.	=	7 pts.

Total = 7



OCCLUSION

Class I to end on	= 0 pts.	
End-to-End Class II or III	= 2 pts. per side	2 pts.
Full Class II or III	= 4 pts. per side	pts.
Beyond Class II or III	= 1 pt. per mm. additional	pts.

Total = 2

OTHER (See Instructions)

Supernumerary teeth	x 1 pt. =	
Ankylosis of perm. teeth	x 2 pts. =	
Anomalous morphology	x 2 pts. =	
Impaction (except 3rd molars)	x 2 pts. =	
Midline discrepancy (≥3mm)	@ 2 pts. =	
Missing teeth (except 3rd molars)	x 1 pts. =	
Missing teeth, congenital	x 2 pts. =	
Spacing (4 or more, per arch)	x 2 pts. =	
Spacing (Mx cont. diastema ≥ 2mm)	@ 2 pts. =	
Tooth transposition	x 2 pts. =	
Skeletal asymmetry (nonsurgical tx)	@ 3 pts. =	
Addl. treatment complexities	x 2 pts. =	

Identify: _____

Total = 0

Anexo 3. Índice de discrepancia de la ABO

DISCREPANCY INDEX WORKSHEET

4-12-2010 for print use only.
For electronic submission requirement – use ABO Case Report Work File (pdf).

CASE # 01 PATIENT Ghinella Alvarez Obregon

TOTAL D.I. SCORE 0

OVERJET

0 – 0.9 mm. (edge-to-edge)	=	1 pt.
1 – 3 mm.	=	0 pts.
3.1 – 5 mm.	=	2 pts.
5.1 – 7 mm.	=	3 pts.
7.1 – 9 mm.	=	4 pts.
> 9 mm.	=	5 pts.

Negative OJ (x-bite)
1 pt. per mm. per tooth = _____

Total = 0







OVERBITE

0 – 3 mm.	=	0 pts.
3.1 – 5 mm.	=	2 pts.
5.1 – 7 mm.	=	3 pts.
Impinging (100%)	=	5 pts.

Total = 0

ANTERIOR OPEN BITE

0 mm. (edge-to-edge), 1 pt. per tooth = ____ pts.
then 1 pt. per additional full mm. per tooth = ____ pts.

Total = 0

LINGUAL POSTERIOR X-BITE

1 pt. per tooth Total = 0

BUCCAL POSTERIOR X-BITE

2 pts. per tooth Total = 0

CEPHALOMETRICS (See Instructions)

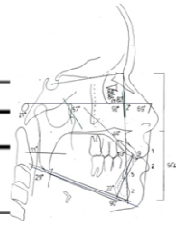

ANB ≥ 6° or ≤ -2°	@ 4 pts. =	0
Each degree > 6°	____ x 1 pt. =	
Each degree < -2°	____ x 1 pt. =	
SN-MP		
≥ 38°	@ 2 pts. =	
Each degree > 38°	____ x 2 pts. =	
≤ 26°	@ 1 pt. =	0
Each degree < 26°	____ x 1 pt. =	
T to MP ≥ 99°	@ 1 pt. =	0
Each degree > 99°	____ x 1 pt. =	

Total = 0

Anexo 4. Índice de discrepancia de la ABO

LATERAL OPEN BITE

2 pts. per mm. per tooth

Total = 0



CROWDING (only one arch)

0 - 1 mm.	=	0 pts.
1.1 – 3 mm.	=	1 pt.
3.1 – 5 mm.	=	2 pts.
5.1 – 7 mm.	=	4 pts.
> 7 mm.	=	7 pts.

Total = 0



OCCLUSION

Class I to end on	=	0 pts.
End-to-End Class II or III	=	2 pts. per side ____ pts.
Full Class II or III	=	4 pts. per side ____ pts.
Beyond Class II or III	=	1 pt. per mm. additional ____ pts.

Total = 0

OTHER (See Instructions)

Supernumerary teeth	x 1 pt. =	
Ankylosis of perm. teeth	x 2 pts. =	
Anomalous morphology	x 2 pts. =	
Impaction (except 3rd molars)	x 2 pts. =	
Midline discrepancy (≥3mm)	@ 2 pts. =	
Missing teeth (except 3rd molars)	x 1 pts. =	
Missing teeth, congenital	x 2 pts. =	
Spacing (4 or more, per arch)	x 2 pts. =	
Spacing (Mx cent. diastema ≥ 2mm)	@ 2 pts. =	
Tooth transposition	x 2 pts. =	
Skeletal asymmetry (nonsurgical tx)	@ 3 pts. =	
Addl. treatment complexities	x 2 pts. =	

Identify: _____

Total = 0

Anexo 5. Índice de discrepancia de la ABO

The American Board of Orthodontics

Grading System for Dental Casts and Panoramic Radiographs

Revised June 2012

© The American Board of Orthodontics

Anexo 6. Evaluación de modelos de estudio y radiografías ABO

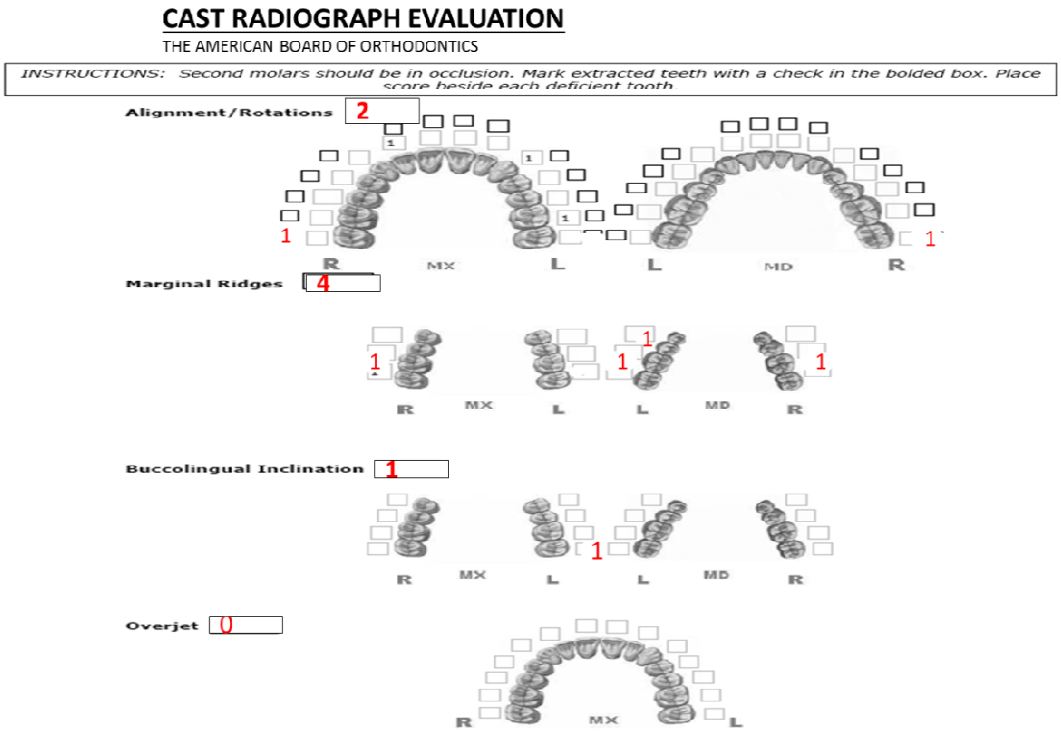

Anexo 7. Evaluación de modelos de estudio y radiografías ABO

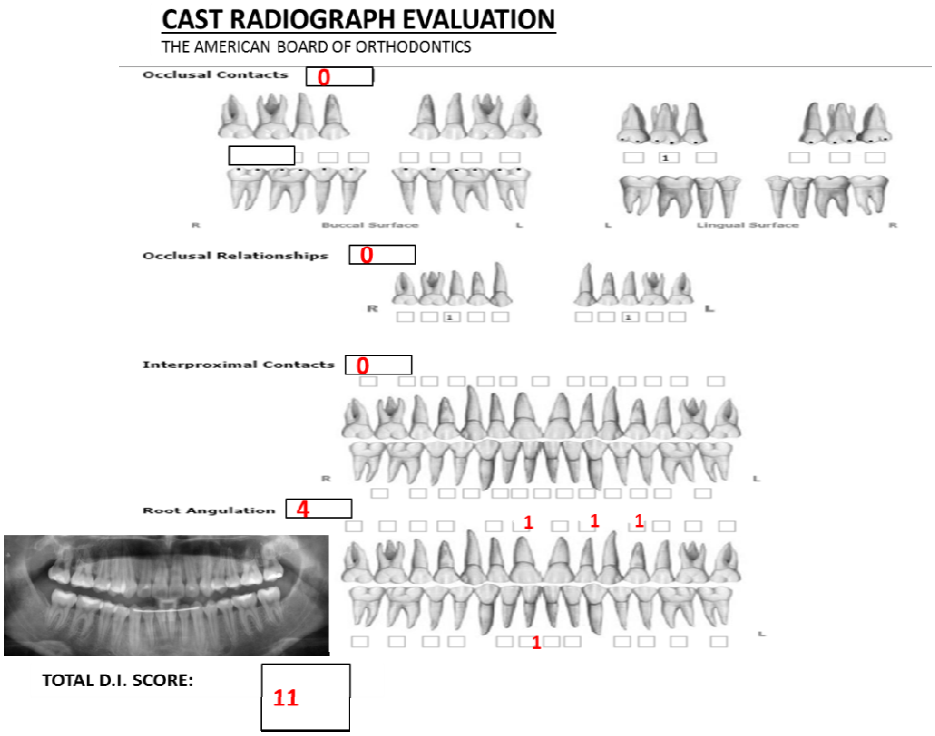

Anexo 8. Evaluación de modelos de estudio y radiografías ABO

SCORE

DISCREPANCY INDEX
THE AMERICAN BOARD OF ORTHODONTICS

INICIAL	FINAL
24	**0**

CAST RADIOGRAPH EVALUATION
THE AMERICAN BOARD OF ORTHODONTICS

11 ptos

> 30 ptos	Fallado
< 20 ptos	Adecuado
20 < .. . < 30	

Anexo 9. Evaluación de modelos de estudio y radiografías ABO

Autocrítica

- a.- ¿SE ALCANZARON LOS OBJETIVOS DE TRATAMIENTO?
  Si.
- b.- ¿HA HABIDO INCLINACIÓN DE LOS INCISIVOS INFERIORES?
  Prácticamente se mantuvieron en su posición original.
- c.-¿HA HABIDO PÉRDIDA DE ANCLAJE?
  Levemente, en molares superiores, debido a uso de elásticos clase III
- d.-¿HA HABIDO EXPANSIÓN?
  Ha habido conformación de arcos y expansión en zona anterior del arco superior
- e.-¿HAY ESPACIOS RESIDUALES?
  No.

Anexo 10. Autocrítica.

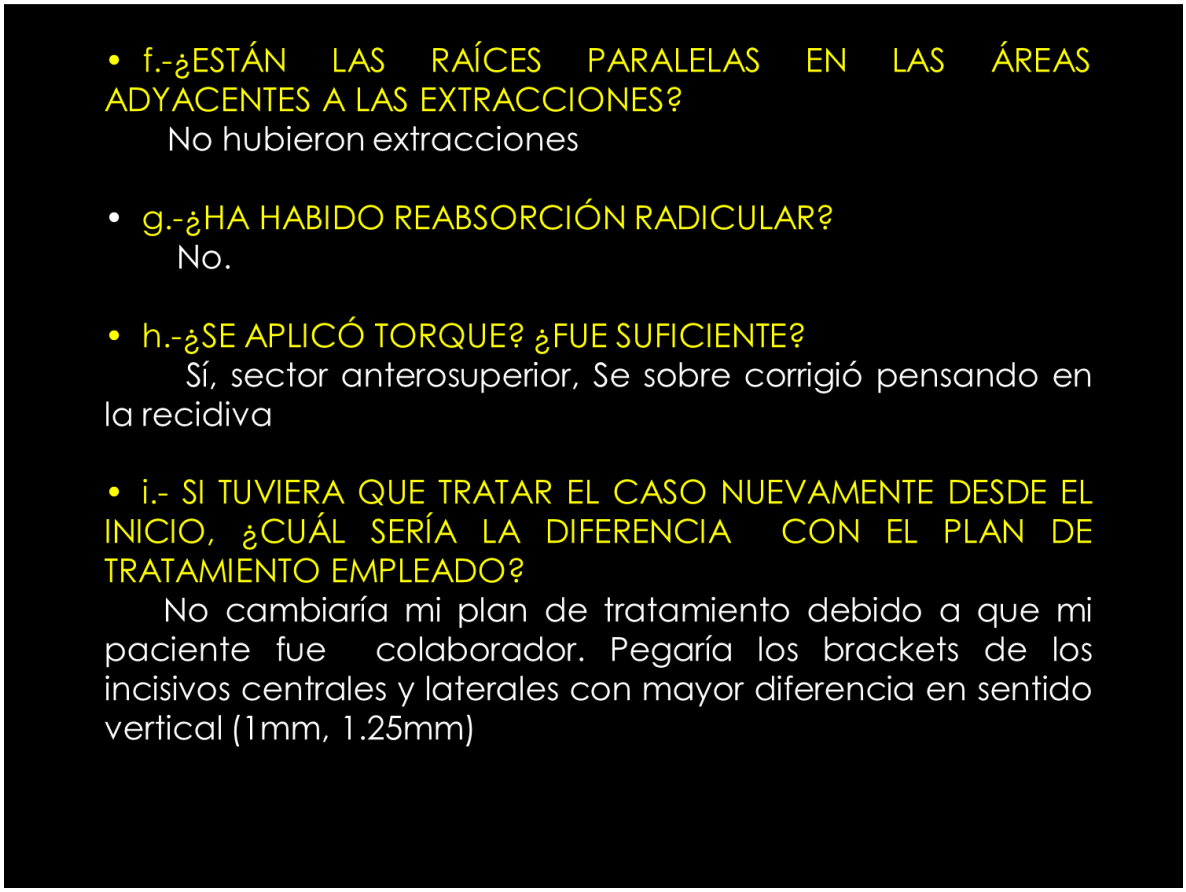

Anexo 11. Autocrítica.