UNIVERSIDAD NACIONAL MAYOR DE SAN MARCOS

FACULTAD DE MEDICINA VETERINARIA.

E. A. P. DE MEDICINA VETERINARIA

Anatomía macroscópica, irrigación y drenaje venoso del aparato reproductor femenino de la llama (Lama glama)

TESIS

para obtar el título profesional de Médico Veterinario

AUTOR

Eric León Misha

Lima-Perú

2009

A mi familia; mamá, papá y hermanos por estar siempre a mi lado en todo momento y por el apoyo y empuje moral y material en la realización de mis metas y objetivos como lo es ésta tesis.

A mis grandes amigos durante toda la carrera; Alex, Josmel, Jean y Gianmarco con quienes compartí y comparto aún los mejores momentos durante estos años de formación profesional y personal.

Al doctor Alberto Sato Sato por su paciencia, comprensión, disposición, enseñanzas y colaboración en cada momento durante el desarrollo de éste trabajo y todo lo realizado en el Laboratorio de Anatomía Animal en estos 3 años juntos de labor docente.

A Carlos Medina Sparrow, maestro y amigo; por sus enseñanzas, consideración y amistad a través de los años.

A mis amigos del laboratorio de Anatomía Animal y Fauna Silvestre; Miluska, Jannet, Miryam y Giovanna; por su apoyo y colaboración en mi realización personal y profesional así como éste trabajo.

A mi querida Alma Mater por todos los buenos momentos durante mi estancia como alumno y gracias a todos aquellos amigos míos a quienes conocí durante la carrera.

INDICE

Resumen i
Abstract ii
Lista de cuadros iii
Lista de figuras iv
I. INTRODUCCIÓN 1
II. REVISIÓN BIBLIOGRÁFICA 3
III. MATERIALES Y MÉTODOS 8
IV. RESULTADOS 10
A.- ANATOMIA MACROSCÓPICA DEL APARATO REPRODUCTOR FEMENINO 10
1.- MEDIOS DE FIJACIÓN 10
2.- ÓRGANOS REPRODUCTORES FEMENINOS DE LA LLAMA..... 12
2.1.- OVARIOS 12
2.2.- TUBAS UTERINAS 13
2.3.- UTERO 13
2.4.- VAGINA 15
2.5.- VESTÍBULO VAGINAL 15
2.6.- VULVA 15
B.- IRRIGACION ARTERIAL DEL APARATO REPRODUCTOR FEMENINO 16
1.- Arterias Ováricas 16
2.- Arterias Iliacas Internas 16

a.- Arteria Umbilical 17
b.- Arteria Glútea Craneal 17
c.- Arteria Iliolumbar 18
d.- Arteria Obturadora 18
e.- Arteria Glútea Caudal 18
f.- Arteria Pudenda Interna 18
f.1.- Arteria Vaginal Caudal 19
f.2.- Arteria Perineal Ventral 19
f.3.- Arteria del Clítoris 19
3.- Arteria Vaginal 19
a.- Arteria Vaginal Craneal 20
a.1.- Rama Uretral 20
b.- Arteria Vesical Caudal 20
c.- Arteria Vesical Media 20
d.- Arteria Uterina 21
d.1.- Arteria Uterina Derecha 21
d.1.1.- Arteria Uterina Lateral Derecha 21
d.1.2.- Arteria Uterina Medial Derecha 21
d.2.- Arteria Uterina Izquierda 22
d.2.1.- Arteria Uterina Lateral Izquierda 22
d.2.2.- Arteria Uterina Medial Izquierda 22
d.3.- Arteria Arco Cervical 22
C.- DRENAJE VENOSO DEL APARATO REPRODUCTOR FEMENINO 23
V. DISCUSIÓN 24
VI. CONCLUSIONES 27
VII. BIBLIOGRAFÍA 29
VIII. ANEXOS 31

LISTA DE CUADROS

		Pag.
Cuadro 1.	Valor Nutricional de varios tipos de carne	4
Cuadro 2.	Indicadores Productivos de Crianza tradicional de Alpacas y Llamas.	4
Cuadro 3.	Medidas de los órganos que conforman el aparato reproductor femenino de camélidos sudamericanos.	6

LISTA DE FIGURAS

Pag.

Figura A1. Vista craneal del Aparato Reproductor Femenino de la Llama en estado de preñez. 32

Figura A2. Vista Dorso Caudal del Aparato Reproductor Femenino de la Llama. 33

Figura A3. Vista Ventro Caudal del Abdomen de la llama mostrando la posición *in situ* de las vísceras abdominales y del aparato reproductor femenino. 34

Figura A4. Vista Dorso Caudal del Aparato Reproductor Femenino de la llama. 35

Figura A5. Representación gráfica de la distribución de las arterias y venas del aparato reproductor femenino de la llama. Vista ventral. 36

Figura A6. Representación gráfica de la irrigación arterial de la cavidad pélvica y aparato reproductor femenino de la llama. Vista medial. 37

Figura A7. Vista Ventro Lateral de la cavidad pélvica mostrando las arterias que irrigan al aparato reproductor femenino de la llama. 38

Figura A8. Vista Ventro Caudal del Aparato Reproductor Femenino de la llama mostrando el patrón de irrigación arterial. 39

RESUMEN

Se utilizaron 4 llamas hembras adultas las que fueron embalsamadas y disecadas en el Laboratorio de Anatomía Animal y Fauna Silvestre de la FMV – UNMSM para realizar la descripción anatómica del tracto reproductor femenino de la llama. Macroscópicamente, la anatomía del aparato reproductor femenino de la llama es similar morfológicamente a la del bovino, diferenciándose por la ausencia de ligamento intercornual y cotiledones, así como por la presentación de un tabique intercornual como es el caso de la alpaca. La distribución de las arterias y venas que irrigaron y drenaron sangre a la cavidad pélvica y aparato reproductor presentaron en un primer tramo a nivel de la arteria iliaca interna, una distribución vascular casi concordante con los patrones descritos en rumiantes; luego siguió un patrón similar a los equinos. A nivel del aparato reproductor los vasos sanguíneos adoptaron un patrón totalmente diferente al descrito en especies domésticas. Se encontraron arterias nunca antes descritas como la arteria vaginal caudal, la arteria vesical media, la arteria vaginal craneal, la arteria uterina dorsal con sus ramas lateral y medial y la arteria arco cervical. A cada arteria encontrada le correspondió una vena satélite con el mismo nombre de la arteria descrita. Se encontró que el cuerno uterino izquierdo presentó una mejor irrigación dado que la arteria uterina derecha envió su rama medial derecha dirigida hacia el lado izquierdo del aparato reproductor. Además, la arteria denominada arteria arco cervical se encargó de establecer comunicación entre las arterias uterinas izquierda y derecha, pasando por la superficie ventral de la cérvix. Ésta arteria puede emerger tanto de la misma arteria uterina como de la rama medial de ésta. Estos hallazgos brindarían nuevas luces respecto a interrogantes reproductivas en camélidos sudamericanos considerando la estrecha relación entre las estructuras vasculares y órgano reproductor.

Palabras clave: anatomía, reproductor, irrigación, llama

ABSTRACT

In order to develop a description of the female llama reproductive tract, four adult female llamas were dissected and embalmed at the FMV - UNMSM Anatomia Animal and Fauna Silvestre Laboratory. Macroscopically, the reproductive system of a female llama is morphologically similar to the cow. However, they are different due to the absence of intercornual ligament and cotyledons, as well as the presence of an intercornual septum, which is found in the alpaca. At first, the distribution of the arteries and veins that irrigated and drained the blood to the pelvic cavity and reproductive system presented a vascular distribution almost equal to the ruminant's patterns. After that, they followed a pattern similar to that of the equine. At the reproductive system level, the blood vessels adopted a totally different pattern from those described for the domestic species. Arteries were found that had never been described, such as the caudal vaginal artery, medium vesical artery, cranial vaginal artery, dorsal uterine artery with lateral and medial branches and the arch cervical artery. To each artery found, there was a corresponding satellite vein with the same name. We also found that the left uterine horn presented the best irrigation due to the right uterine artery sending its medial right branch to the left side of the reproductive system. In addition, the arch cervical artery established communication between the left and right uterine arteries through the cervix ventral surface. This artery could emerge from the uterine artery itself as well as from its medial branch. These findings could provide new insights about the reproductive system of the South American camels given the close relationship between the vascular and reproductive structures.

Keywords: anatomy, reproductive, irrigation, lama

I. INTRODUCCIÓN

En la actualidad la fisiología reproductiva en camélidos sudamericanos es materia de muchos estudios de investigación. Las investigaciones sobre los aspectos reproductivos que involucran las funciones del aparato reproductor femenino de los animales domésticos; así como, la aplicación de diversas biotecnologías reproductivas, tales como la inseminación artificial, colección y transplante de embriones; indican la necesidad de conocer, detalladamente y en profundidad, la anatomía macroscópica, irrigación y drenaje venoso de éste aparato.

Se conoce muy poco acerca de las estructuras anatómicas que conforman el aparato reproductor femenino de la llama; las descripciones anatómicas existentes hacen referencia a patrones macroscópicos y de irrigación de animales domésticos como la alpaca, equinos, bovinos, porcinos, caninos y felinos.

Los mecanismos de control fisiológico basados en la relación entre el sistema vascular y las estructuras que conforman el aparato reproductor, varían entre especies. Para comprender estos mecanismos de la fisiología reproductiva en el caso de las llamas hembras, es fundamental reconocer la anatomía macroscópica, irrigación y drenaje venoso del aparato reproductor femenino.

En relación a lo expuesto, el presente trabajo tiene por objetivo la descripción anatómica macroscópica, irrigación arterial y drenaje venoso de las estructuras que conforman el aparato reproductor femenino de la llama, a fin de poder establecer un patrón susceptible a comparaciones con las descripciones existentes sobre el aparato reproductor femenino de otras especies domésticas.

II. REVISIÓN BIBLIOGRÁFICA

Los camélidos sudamericanos (CSA), son animales de gran importancia económica, científica, social, ecológica y estratégica; fisiológicamente representan un modelo de adaptación a las condiciones ambientales y nutricionales existentes en grandes altitudes, lugares que constituyen su ambiente natural (Ayacucho Portal Regional Agrario, 2008).

El manejo y aprovechamiento racional de los CSA brindan beneficios a los productores ubicados a partir de los 3800 m.s.n.m. de ahí su importancia social ya que miles de familias se dedican a la crianza y explotación de estos animales, constituyendo prácticamente la única fuente de sustento, ingreso económico y satisfacción de sus necesidades vitales. Asimismo, la llama es aún utilizada en muchas comunidades como animal de carga (Ayacucho Portal Regional Agrario, 2008).

Los productos aprovechables de los CSA, es para el caso de la alpaca, fibra y carne; en la vicuña, la fibra, la cual es la más fina del mundo. En los otros camélidos; como la llama, su fibra es de aprovechamiento especial por parte de los productores y su carne es también de alto valor nutricional sobretodo en lo referido al porcentaje de proteína comparándolo con la alpaca y especies domésticas comúnmente consumidas (cuadro 1) (Ayacucho Portal Regional Agrario, 2008).

Es sabido que la natalidad en estos animales es baja (cuadro 2), muchos atribuyen esto a deficiencias en las prácticas de manejo, así como problemas en nutrición y parasitarios. Además, no se comprende del todo la fisiología reproductiva de la llama por ser un animal anatómicamente diferente a las especies domésticas comúnmente utilizadas en producción, como el ganado vacuno y equino (Ministerio de Agricultura, 2008).

Cuadro 1. Valor Nutricional de varios tipos de carne.

Especie	Proteína%	Grasa%	Minerales%	Humedad%
Alpaca	21.9	5.1	1.1	70.8
Llama	24.8	3.7	1.3	69.2
Vicuña	22.3	1.3	1.7	74.0
Charqui	57.2	7.5	3.3	28.8
Pollo	18.3	9.3	1.0	73.2
Res	17.5	22.0	0.9	66.0
Ternero	18.8	14.0	1.0	66.0
Cerdo	14.5	37.3	0.7	42.0
Cuy	20.3	7.8	0.8	78.1

Cuadro 2. Indicadores Productivos de Crianza tradicional de Alpacas y Llamas.

	Alpaca	Llama
Natalidad, %	45.0	47.0
Mortalidad crías, %	30.0	25.0
Mortalidad adultos, %	10.0	8.0
Peso vivo adulto, Kg.	50.0	90.0
Rendimiento en carcasa, %	54.0	55.0
Saca, %	12.0	10.0
Peso del Vellón, Kg.	1.6	2.0

Actualmente se utiliza a la llama como animal de experimentación en diversas técnicas de biotecnología reproductiva tales como colección transvaginal de oocitos. La aplicación de esta técnica en la industria de camélidos, puede ser de ayuda en la propagación de animales genéticamente valiosos (Brogliatti *et al.*, 2000).

Existe una descripción general acerca de la anatomía macroscópica del aparato reproductor femenino de la llama. Se hace una mención descriptiva en sentido caudo craneal sobre las partes que componen éste aparato reproductor: vulva, vagina, cérvix, útero, oviductos y ovarios; así mismo, se tiene un cuadro de medidas (cuadro 3) de las diferentes estructuras macroscópicas que componen el aparato reproductor de los CSA, específicamente en la llama y la alpaca (Smith *et al*, 1994).

Estudios realizados respecto a la distribución de las arterias en el aparato reproductor femenino en alpacas demostraron que un 90% de animales presentaron el cuerno uterino izquierdo más irrigado y 10% presentaron el cuerno derecho más irrigado. De acuerdo al patrón de origen de las arterias que irrigan al útero de la alpaca se halló similitud con patrones descritos en canino y camello. También de acuerdo a la distribución de los vasos, el patrón de irrigación del útero de la alpaca es semejante al del camello (Sato *et al.,* 1988).

En bovinos y rumiantes menores se reporta que la irrigación del aparato reproductor femenino se origina en: las arterias umbilicales a través de su rama uterina (antes denominada arteria uterina media), la arteria vaginal (antes denominada arteria urogenital) y la arteria pudenda interna; todas ellas originadas en la arteria iliaca interna, última rama de la arteria aorta. En el caso de los equinos son las arterias glútea caudal con su rama glútea craneal (originando a la arteria del clítoris) y pudenda interna (la que emite la arteria vaginal) las encargadas de la irrigación del aparato reproductor de la yegua (Sisson *et al.*, 2000).

En las alpacas, la iliaca interna origina a la pudenda interna de la cual nace la arteria vaginal (urogenital) distribuyendo ramas hacia la vejiga, útero y vagina; de las cuales la arteria uterina se divide en arterias uterinas medial y lateral (las que se anastomosan con sus respectivas homólogas procedentes de la rama uterina de la arteria ovárica. Sato *et al.*, 1990). En todas las especies domésticas descritas, los ovarios reciben sangre a través de la arteria ovárica, rama colateral de la arteria aorta abdominal. (Sisson *et al.*, 2000).

Cuadro 3. Medidas de los órganos que conforman el aparato reproductor femenino de camélidos sudamericanos.

	Llama[a] (cm)	Alpaca[b] (cm)
Vulva		
Largo del labio	5	
Profundidad del himen	6 – 8.5	
Vagina		
Himen a cervix		
Largo	15 – 21	13.4 + 2
Diámetro	5	3.4 + 0.7
Cervix		
Largo	2 – 5	
Diámetro	2 – 4	
Anillos	2 – 3	2 – 3
Cuerpo del útero		
Largo del septum	3 – 5.5	
Diámetro	3 – 5	3.05 + 0.71
Cuernos uterinos		
Punta del septum a la punta del cuerno	21 – 22.5	
Bifurcación a la punta del cuerno	8.5 – 15	7.9 + 1.3
Diámetro	2.5 – 4	
Oviducto	10.5 – 18.3	20.4 + 4.2
Ovario		
Derecho		
Largo	1.3 – 2.5	1.6 + 0.3
Profundidad	1.4 – 2	1.1 + 0.2
Ancho	0.6 – 1	1.1 + 0.2
Peso		1.87 + 0.94 g
Izquierdo		
Largo	1.5 – 2.5	1.6 + 0.3
Profundidad	1.5 – 2.5	1.1 + 0.2
Ancho	0.5 – 1	1.1 + 0.2
Peso		2.4 + 1.34 g

[a] Medidas colectadas en la Universidad de California, Davis
[b] Bravo y Sumar, 1984

Trabajos realizados en ovinos acerca de la vascularización arterial del ovario durante el ciclo estral (Vilá *et al.*, 2007), demuestran un patrón macroscópico de irrigación arterial del aparato reproductor femenino, que es similar al reportado en las alpacas (Sato *et al.*, 1990).

III. MATERIALES Y MÉTODOS

Para el estudio de la anatomía macroscópica, irrigación y drenaje venoso del aparato reproductor femenino se emplearon cuatro llamas (*Lama glama*), de tres a cinco años siendo dos de ellas hembras vacías y las otras dos hembras en último tercio de gestación, todas ellas multíparas, con peso promedio de 75 kg., adquiridas en San Felipe, departamento de Huancavelica.

Materiales:

Anestesia

- Promazil
- Pentobarbital sódico al 6.5%
- Lidocaína 2%

Solución de embalsamamiento

- Formol 12%
- Glicerina líquida al 8%
- Ácido fenico al 3%
- Agua csp. 100%

Equipo e instrumental

- Compresora de aire, aspirante impelente de ¾ HP; a una presión de 120 mm Hg.
- Cánulas arteriales
- Clamps arteriales

- Columna de mercurio
- Jeringas descartables de 20 ml
- Equipo de disección (bisturí, tijera, pinzas, sonda acanalada)

Métodos

Los animales fueron sometidos a un ayuno de 24 horas, posteriormente tranquilizados con promazil vía intramuscular a dosis de 0.15 mg/kg y luego anestesiados utilizando pentobarbital sódico a dosis de 10 mg/kg de peso adicionando lidocaína al 2% intramuscular localmente en el cuello en la zona de incisión para la sangría.

Sangría y canulación

Se practicó un corte longitudinal en el rafe medio ventral del cuello, separando los músculos esternohioideo y esternotiroideo. Se localizaron y aislaron la vena yugular y arteria carótida común para luego colocar clamps arteriales en el extremo de cada vaso sanguíneo para realizar un corte longitudinal de 0.5 cm.

Embalsamamiento

Una vez obtenida la sangría en blanco y canulada la arteria carótida, se colocaron a los animales en posición decúbito dorsal con los miembros extendidos y se procedió al embalsamamiento, empleándose una solución conservadora.

La solución conservadora se inyectó vía arteria carótida común mediante una bomba compresora regulada a una presión de 120 mm de Hg hasta observar el retorno por la vena yugular.

También se infiltró 100 ml de solución conservadora a base de formol al 20% mediante inyecciones múltiples en el cuerpo del espécimen, para una mayor conservación del mismo.

IV. RESULTADOS

A.- ANATOMIA MACROSCÓPICA DEL APARATO REPRODUCTOR FEMENINO

1.- MEDIOS DE FIJACIÓN

Se encontró fijado a la cavidad a través de los siguientes procesos peritoneales:

1.1.- Ligamento ancho uterino

Fué una proyección del peritoneo abdominal hacia diferentes partes del aparato reproductor y ejerció una acción de fijación o sostén en las cavidades abdominal y pélvica.

Se originó en la superficie medial del ala del ilion a nivel de la tuberosidad coxal, dorsalmente al músculo oblicuo abdominal interno, también se apreció su origen desde el peritoneo abdominal tomando un rumbo ventro medial. Otro repliegue peritoneal proveniente de la cavidad pélvica también aportó en el origen dorsal del ligamento ancho.

Según la estructura anatómica del aparato reproductor a la que se relacionó, el ligamento ancho tomó diferentes denominaciones:

a.- Mesovario: Porción del ligamento ancho que suspendió a los ovarios desde una posición cráneo lateral, ubicados en la región sublumbar. Aquí se encontró el ingreso de las arterias uterinas, dividiéndose en ramas ováricas, uterinas y tubáricas (Figura A1).

b.- Mesosálpinx: Parte del ligamento ancho adherido a las trompas uterinas, se encargó de fijar éstas estructuras a la pared abdominal.

c.- Bolsa ovárica: Se formó por la unión del mesovario y mesosálpinx a nivel del borde mesovárico del ovario. Adoptó la forma de una bolsa envolviéndolo. Es una estructura bastante desarrollada en esta especie.

d.- Ligamento propio del ovario: En la cara medial del ligamento ancho a nivel del hilio del ovario se formó una proyección de este repliegue peritoneal hacia el cuerno uterino respectivo, fijando el ovario al cuerno.

e.- Mesometrio: Fué la proyección del ligamento uterino que se inició en las paredes de la pelvis y asentó en el borde dorsal de los cuernos uterinos y en los bordes laterales del cuerpo del útero.

f.- Ligamento redondo del útero: Éste repliegue peritoneal vino a ser una proyección del ligamento ancho en su superficie ventro craneal, a nivel de la inserción del mesovario. Esta proyección peritoneal se dirigió hacia la

superficie ventral de la cavidad, comunicándose con los ligamentos de la vejiga.

2. ÓRGANOS REPRODUCTORES FEMENINOS DE LA LLAMA:

El aparato reproductor femenino de la llama se encontró formado por los siguientes órganos:

- OVARIOS
- TUBA UTERINA
- UTERO
- VAGINA
- VESTÍBULO VAGINAL
- CLÍTORIS

2.1.- OVARIOS:

Órganos pares de forma ovoidea, presentaron 2 caras: una lateral y una medial. Presentaron también un borde libre convexo y otro denominado borde mesovárico para la inserción del mesovario. Presentaron un hilio a nivel del tercio medio del borde mesovárico. Tuvo una extremidad craneal envuelta parcialmente por la bolsa ovárica, relacionándose con el infundíbulo; mientras que la extremidad caudal se relacionó con el cuerno uterino.

Presentaron una superficie irregular, lobular; debido a la presencia de folículos en diferentes estadíos de maduración, cuerpos lúteos y *corpus albicans*.

Los ovarios se ubicaron en la cavidad abdominal, en la región sublumbar suspendidos por el mesovario.

2.2.- TUBAS UTERINAS:

Fueron dos conductos tubulares de trayecto sinuoso suspendidos en la cavidad abdominal por el mesosalpinx.

Su extremidad ovárica era ensanchada presentando el infundíbulo de la trompa uterina, notándose en su interior un orificio pequeño correspondiente al orificio túbulo abdominal uterino. Internamente el infundíbulo presentó una mucosa con pliegues concéntricos.

El extremo uterino fue más delgado en diámetro que su opuesto ovárico, se continúa gradualmente hacia el cuerno uterino a través de una papila en cuyo orificio se encuentra el orificio tubo uterino.

2.3.- UTERO:

Según el tipo de hembra disecada:

a.- Hembras vacías:

El órgano era una estructura muscular hueca y bicorne. Limitaba cranealmente con el intestino delgado y caudalmente con la vagina. Presentó las siguientes estructuras:

a.1.- Cuernos:

Extremidades tubulares curvadas en espiral hacia el piso de la cavidad pélvica. Presentaron un extremo craneal agudo que limitó con las tubas uterinas y fueron incrementando su calibre hacia sus extremos caudales los cuales convergieron uniéndose al cuerpo del útero.

Ambos cuernos presentaron diferencias en tamaño siendo el cuerno izquierdo ligeramente más grande que el derecho. Internamente se apreció una proyección de la mucosa a nivel de la intersección de ambos cuernos uterinos en el cuerno a manera de una cresta, ésta estructura correspondió al velo uterino (Figura A2).

a.2.- Cuerpo:

Relativamente corto, de forma tubular y aplanado dorso ventralmente. Se ubicó casi por completo dentro de la cavidad pélvica. Cranealmente limitó con los cuernos uterinos y caudalmente con la vagina a través de la cérvix.

a.3.- Cérvix

La cérvix fue la porción más caudal del útero, siendo el límite caudal del útero con la vagina. Fue una estructura estrecha, a manera de esfínter en cuyo orificio caudal (uterino externo) se apreciaron plegamientos concéntricos los que se dirigen hacia el orificio craneal (uterino interno). El canal cervical fue sinuoso y corto. En la superficie ventral del orificio uterino externo se apreciaron celdillas cuya anatomía era similar a los linfonódulos solitarios intestinales.

b.- Hembras gestantes:

La variación anatómica en las hembras gestantes correspondió únicamente al volumen incrementado del cuerno izquierdo debido a la presencia del feto y a la disminución del calibre de ramas arteriales desde la pudenda interna en adelante a excepción de las arterias uterinas mediales y laterales debido a la compresión y estiramiento en el cuerno y cuerpo uterino. Por lo demás la anatomía macroscópica del resto del aparato reproductor no evidenció diferencias de las descripciones hechas en hembras vacías.

También se pudo apreciar cómo el cuerno uterino grávido (de lado izquierdo) se encontró desplazado hacia el lado derecho para dar cabida a los órganos del aparato digestivo (Figura A3).

2.4.- VAGINA:

Estructura tubular ubicada en la cavidad pélvica, caudal al útero y limitó con éste a través de la cérvix. En su extremo caudal limitó con el vestíbulo vaginal por medio de dos pliegues transversales laterales, los cuales también formaron con la mucosa dos cavidades pequeñas.

Cranealmente presentó un fórnix pequeño y lateralmente dos proyecciones hacia el útero a manera de atrios o sacos ciegos. Se pudo apreciar pliegues longitudinales a lo largo de toda la mucosa.

2.5.- VESTÍBULO VAGINAL:

Fue la entrada hacia el aparato reproductor; cranealmente se continuó con la vagina y se extendió caudalmente hasta la hendidura vulvar. En el piso del vestíbulo se apreció un orificio correspondiente al orifico uretral externo y ventral a éste se situó el divertículo sub uretral (Figura A4).

2.6.- VULVA:

Los labios vulvares fueron delgados, de bordes redondeados y de color oscuro, formaron la hendidura vulvar la cual tuvo una dirección oblicua en dirección dorsoventral.

B. - IRRIGACION ARTERIAL DEL APARATO REPRODUCTOR FEMENINO

1.- Arterias Ováricas

Las arterias ováricas nacieron de la arteria aorta abdominal a nivel de la tercera vértebra lumbar. Tuvieron un recorrido caudo ventral introduciéndose en el ligamento ancho del aparato reproductor, adoptando una forma tortuosa o sigmoidea en el último tercio de su recorrido hacia el ovario.

Aproximadamente a 8 cm antes de llegar al ovario se dividieron en 2 ramas, una dirigida hacia el cuerno uterino (rama uterina) y otra dirigida hacia el ovario (rama ovárica). Ésta última adoptó una forma espiralada envuelta conjuntamente con la vena y nervio ováricos. Una tercera rama, que puede desprenderse de la rama ovárica o de la rama uterina de la arteria ovárica, se dirigió hacia el oviducto (rama tubárica) (Figura A5).

La rama uterina adoptó un curso hacia caudal anastomosándose con la arteria uterina que provino de la arteria vaginal y la arteria uterina dorsal proveniente de la arteria vesical caudal.

2.- Arterias Iliacas Internas

Las arterias iliacas internas fueron ramas terminales de la arteria aorta originándose a nivel de la sexta vértebra lumbar aproximadamente.

Estas arterias corrieron caudo ventralmente en la superficie medial del ligamento sacrotuberoso, cruzaron a través de ramas nerviosas pertenecientes al plexo lumbosacro. A nivel de la tercera vértebra sacra aproximadamente comenzaron a dividirse craneales al foramen isquiático menor, en las arterias glútea caudal y pudenda interna.

Durante éste recorrido, la arteria iliaca interna emitió cuatro ramas colaterales que fueron: la arteria umbilical, arteria glútea craneal, arterias iliolumbares y la arteria obturadora (Figura A6).

a.- Arteria Umbilical

Se originó en la arteria iliaca interna aproximadamente a 1 – 2 centímetros del origen de ésta y a la mitad de su trayecto se entremezcló con el ligamento ancho. La arteria umbilical tuvo un recorrido caudo ventral, enviando una o más ramas pequeñas hacia el borde craneal de la vejiga, ésta(s) rama(s) vino(vinieron) a ser la(s) arteria(s) vesical(es) craneal(es).

b.- Arteria Glútea Craneal

Surgió caudal al cuerpo del ilion, caudal al origen de la arteria umbilical.

Ésta arteria recorrió la cavidad pélvica caudolateralmente, pasando a través del borde craneal del foramen isquiático mayor, entre las ramas nerviosas de la región glútea.

Tuvo un curso disto caudal entre los músculos glúteo medio y glúteo profundo, emitiendo diversas ramas las que se distribuyen hacia la musculatura glútea y al músculo tensor de la fascia lata.

La porción contenida en la cavidad pélvica de la arteria glútea craneal, dio origen a una primera rama espinal sacra y otra rama muscular colateral la cual atravesó el borde caudal del foramen isquiático mayor, irrigando a toda la musculatura glútea.

c- Arteria Iliolumbar

Se originó caudal a la arteria glútea craneal junto con la arteria obturadora por medio de un tronco común. Discurrió entre el ilion y el músculo iliopsoas, irrigándolo, llegando a la porción iliaca del músculo glúteo profundo a través de una pequeña rama.

d.- Arteria Obturadora

Corrió caudoventralmente, siguiendo el borde craneal de la cabeza iliaca del músculo obturador interno. Finalmente, ésta arteria desapareció por debajo del músculo obturador interno alcanzando el foramen obturador.

e.- Arteria Glútea Caudal

Fue rama terminal de la arteria iliaca interna y describió un recorrido caudo lateral en la superficie medial del ligamento sacrociático, atravesándolo craneal al foramen isquiático menor y continuándose caudoventralmente entre el músculo glúteo profundo (medialmente) y el músculo glúteofemoral (lateralmente).

Ésta arteria dio origen a ramas profundas que irrigaron al músculo glúteo profundo y músculo glúteofemoral; algunas ramas incursionaron en el interior de la cavidad a través del foramen isquiático menor ramificándose hacia el músculo obturador interno. También, la arteria glútea caudal estuvo acompañada por el nervio ciático, terminando en ramas dirigidas hacia el músculo gluteofemoral y tercio proximal del muslo.

f.- Arteria Pudenda interna

La arteria pudenda interna fue la rama terminal más ventral de la arteria iliaca interna, nació aproximadamente a nivel de la tercera

vértebra sacra y corrió caudoventralmente por la pared interna de la cavidad pélvica; cerca de su origen emitió la arteria vaginal caudal.

La arteria pudenda interna terminó su recorrido dividiéndose en la arteria perineal ventral y la arteria del clítoris a nivel del límite caudal del foramen obturador (Figura 6).

f.1.- Arteria Vaginal Caudal:

Fue una delgada rama que corrió caudo ventralmente hacia la vagina emitiendo numerosas ramas en su superficie ventral.

f.2.- Arteria Perineal Ventral

Se encargó de emitir la rama vestibular y la arteria rectal caudal y se continuó como arteria dorsal labial.

f.3.- La Arteria del Clítoris

Cursó lateralmente al músculo constrictor vestibular emitiendo por fuera de ésta estructura a la arteria del bulbo vestibular. Más superficialmente, la arteria del clítoris dio origen a la arteria profunda del clítoris en relación al cuerpo del clítoris para continuar finalmente como arteria dorsal del clítoris.

3.- Arteria Vaginal

Antes denominada arteria urogenital, se encontró incluida en el ligamento ancho. Se denomina arteria vaginal al tronco principal de donde emergen ramas encargadas de la irrigación del aparato urogenital, siendo en machos la arteria prostática; es decir, la denominación de arteria vaginal o prostática obedece a la diferenciación sexual únicamente. La primera

rama colateral que emitió es la arteria vaginal craneal de la cual se desprendió hacia caudal la rama uretral. Continuó su recorrido hacia craneal emitiendo la arteria vesical caudal, vesical media y más adelante como tramo final a la arteria uterina (Figuras A6, A7).

a.- Arteria Vaginal Craneal:

Corrió en sentido cráneo ventral emitiendo primero a la rama uretral y luego continuó con ramas dirigidas hacia la región ventral y lateral de la vagina en su tercio caudal y medio.

a.1.- Rama Uretral:

Rama saliente de la arteria vaginal craneal, corrió por la superficie dorsal de la vejiga llegando a irrigar la uretra.

b.- Arteria Vesical Caudal:

Con una dirección hacia ventral llegó a la superficie dorso lateral de la vejiga en su tercio medio, emitiendo 2 ramas una hacia caudal y otra hacia craneal la que se anastomosó con la arteria vesical media. Esta arteria emitió la rama uterina dorsal (Figura 8) la que se subdividió en arteria uterina dorsal lateral y uterina dorsal medial.

c.- Arteria Vesical Media:

Llegó al tercio craneal de la vejiga emitiendo ramas que corrieron por su superficie dorso lateral anastomosándose con ramas de la arteria vesical caudal. Hacia craneal emitió a la rama uretérica

d.- Arteria Uterina

Corrió lateralmente a lo largo de la cérvix, cuerpo y cuernos uterinos. En su recorrido por el borde lateral del tracto reproductor, la arteria uterina (de ambos lados) se bifurcó hacia craneal en arteria uterina lateral y arteria uterina medial (Figura A5).

d.1.- Arteria Uterina Derecha

d.1.1.- Arteria Uterina Lateral Derecha:

Tuvo un recorrido hacia craneal a lo largo del borde lateral del cuerpo y cuerno uterinos, emitiendo varias ramas colaterales pequeñas encargadas de la irrigación de las estructuras antes mencionadas. A nivel de la porción final del cuerno uterino, cercano al origen del oviducto; la arteria uterina lateral derecha se anastomosó con la porción final de la arteria uterina medial derecha formando un tronco común el que se anastomosó con la rama uterina procedente de la arteria ovárica.

d.1.2.- Arteria Uterina Medial Derecha:

De mayor grosor que la anterior, tuvo una dirección craneo medial dirigiéndose al lado izquierdo por la superficie ventral del cuerpo uterino. Ésta arteria a nivel de la bifurcación de los cuernos uterinos emitió 2 ramas, una rama derecha y una rama izquierda.

La rama derecha se ubicó en la superficie ventral del cuerno uterino derecho, en su recorrido emitió pequeñas ramas colaterales. En su tramo final se anastomosó con la arteria uterina lateral derecha.

La rama izquierda se orientó hacia la superficie ventral del cuerno uterino izquierdo emitiendo pequeñas ramas colaterales y en su porción final a nivel de la transición entre el cuerno uterino y el oviducto izquierdos, se anastomosa con la arteria uterina lateral izquierda.

d.2.- Arteria Uterina Izquierda

d.2.1.- Arteria Uterina Lateral Izquierda:

Recorrió todo el borde lateral del cuerpo y cuernos uterinos emitiendo pequeñas ramas colaterales como su análoga derecha. En su recorrido en dirección craneal, en su porción final se anastomosó con la rama izquierda de la arteria uterina medial derecha.

d.2.2.- Arteria Uterina Medial Izquierda:

De calibre pequeño y se perdió en el borde ventral del cuerpo uterino, sin embargo, también pudo encontrársele anastomosándose con la arteria uterina medial derecha. En su recorrido también emitió pequeñas ramas colaterales hacia el cuerpo del útero.

d.3.- Arteria Arco Cervical:

Fue una arteria que emergió de las arterias uterinas mediales o bien de la misma arteria uterina, discurrió por la superficie ventral de la cérvix a manera de arco, sirviendo como anastomosis entre ambas arterias uterinas mediales derecha e izquierda o simplemente entre las arterias uterinas.

En su camino emitió pequeños ramos arteriales dirigidos a la cérvix (Figuras A5, A8).

C.- DRENAJE VENOSO DEL APARATO REPRODUCTOR FEMENINO

Las venas correspondientes al retorno sanguíneo del aparato reproductor femenino de la llama, fueron satélites de las arterias antes mencionadas; es decir, a cada arteria descrita anteriormente le correspondió una vena satélite con el mismo nombre, la que acompañó en el recorrido pero llevando la sangre en sentido contrario hacia la vena cava caudal.

La característica más resaltante fue la disposición de las venas uterinas a nivel de la superficie ventral del cuerpo y cuernos uterinos. Desde la división de las arterias uterinas en ramas laterales y mediales, las respectivas venas satélites acompañaron relacionadas estrechamente al recorrido arterial.

DISCUSIÓN

La anatomía macroscópica del aparato reproductor femenino de la llama no presentó variaciones en cuanto a su forma entre las dos hembras vacías. Lo mismo sucedió entre las dos hembras gestantes. Las diferencias encontradas entre uno y otro tipo de hembra correspondieron únicamente al volumen del cuerno izquierdo de mayor tamaño en las hembras gestantes debido a la presencia del feto, y también el mayor calibre de las arterias uterinas mediales y laterales derecha e izquierda debido a que la cría en formación así como la placenta debieron recibir aporte sanguíneo por parte de la madre, además la distensión de los vasos sanguíneos permitiría una mayor fluidez de la sangre ante la mayor presión en la cavidad por el contacto con las vísceras del abdomen.

Se consideró para el caso del clítoris una similitud morfológica con lo descrito en alpacas por Sato *et al.*, 1990 puesto que fue una estructura de tamaño reducido, siendo imposible su descripción macroscópica.

En las hembras vacías, la anatomía y disposición del órgano reproductor en la cavidad pélvica y abdominal fue similar a las descripciones que existen en la especie bovina. Las características más resaltantes fueron la disposición de los cuernos uterinos dirigidos hacia el vientre del animal y la presencia de bolsas ováricas incompletas y desarrolladas. Además no se apreciaron cotiledones en los cuatro especímenes disecados ni ligamento intercornual. También, la anatomía macroscópica del aparato reproductor femenino de la llama presentó mucha similitud morfológica con la anatomía descrita en el caso de la alpaca por Sato *et al*, 1990.

En la especie bovina cuando el cuerno uterino es grávido, éste desplaza los órganos abdominales hacia craneal disminuyendo el volumen expandible del estómago del animal. En las llamas preñadas se encontró que el útero izquierdo grávido se acomodó dirigiéndose hacia el lado derecho.

La distribución de las arterias que irrigan la cavidad pélvica y por ende al aparato reproductor siguió un patrón diferente a los patrones que describe la Nómina Anatómica Veterinaria en especies domésticas; adoptando en un primer tramo, secuencias arteriales de forma similar que la especie bovina; para luego adoptar en un segundo tramo un patrón similar a la especie equina. Además, la distribución de los vasos sanguíneos a nivel del útero, presentó un patrón similar al descrito y mostrado por Vilá *et al.*, 2007 en ovejas y al descrito en alpacas por Sato *et al.*, 1990.

La arteria iliaca interna es el tronco común del cual surgen las arterias responsables de la irrigación de la cavidad pélvica; en su primer trayecto, emitió a la arteria umbilical y glútea craneal; este patrón arterial concuerda con lo existente en bovinos excepto por la arteria iliolumbar la cual en los especimenes disecados nació después de la arteria glútea craneal. Luego se emitieron las arterias glútea caudal y pudenda interna y después de ésta última se originaron la arteria vaginal y demás ramas encargadas de la irrigación del aparato reproductor femenino de la llama; ésta última descripción es casi concordante con la que se reporta en la especie equina. Sin embargo, cabe resaltar que se hallaron arterias no mencionadas en ninguna descripción anatómica realizada en especies domésticas según la Nómina Anatómica Veterinaria, tal es el caso de la arteria vaginal caudal, la arteria vesical media, la arteria vaginal craneal, la arteria uterina dorsal con sus respectivas ramas lateral y medial y la arteria arco cervical.

Durante la disección se encontraron una arteria y vena de las cuales no se ha encontrado descripción alguna. La nueva arteria y vena descritas denominadas arteria arco cervical y vena arco cervical, fueron vasos sanguíneos encargados de la irrigación y drenaje de la cérvix respectivamente. La arteria arco cervical nació de la arteria uterina medial derecha e izquierda y comunica ambas tramos arteriales. La vena arco cervical se ubicó en la superficie ventral de la cérvix y se

dirigió lateralmente hacia las venas uterinas mediales derecha e izquierda. No se encontraron datos o descripciones similares en el trabajo realizado en alpacas por Sato *et al.*, 1990.

Otro hallazgo resaltante fue la distribución y anastomosis de las arterias y venas uterinas en la superficie ventral del aparato reproductor. La comunicación existente entre las arterias uterinas derecha e izquierda denota mayor aporte sanguíneo hacia el cuerno uterino izquierdo; así mismo, las venas uterinas siguen el mismo recorrido que las arterias. Es a partir de aquí que la anatomía de las arterias del aparato reproductor femenino de la llama, difiere sustancialmente de las descripciones anatómicas tanto en el caso de bovinos como de los equinos.

CONCLUSIONES

1. La anatomía macroscópica del aparato reproductor femenino de la llama presenta mayor similitud morfológica con la especie bovina y la alpaca.

2. En las llamas preñadas se encontró que el útero izquierdo grávido se acomoda dirigiéndose hacia el lado derecho dejando del lado izquierdo al tracto digestivo.

3. En el extremo caudal del aparato reproductor, lo que correspondió al clítoris específicamente, fue en realidad imposible de determinar macroscópicamente pues era de tamaño reducido.

4. La distribución de las arterias y venas que irrigaron y drenaron sangre a la cavidad pélvica y aparato reproductor presentaron en un primer tramo a nivel de la arteria iliaca interna, una distribución vascular casi concordante con los patrones descritos en rumiantes y luego siguió un patrón similar al de la especie equina. A nivel del aparato reproductor las arterias y venas adoptaron un patrón totalmente diferente al descrito en especies domésticas.

5. La arteria y vena arco cervical fueron vasos sanguíneos ubicados en la superficie ventral de la cérvix, y de éstos no se ha encontrado reporte alguno acerca de su descripción, en ninguna especie doméstica o silvestre; ni siquiera en estudios realizados en alpacas o camélidos del viejo mundo.

6. Se encontraron 05 arterias y venas durante la disección, las cuales no poseen reporte descriptivo alguno; estos vasos sanguíneos vinieron a ser: A. y V. vaginal caudal, A. y V. vesical media, A. y V. vaginal craneal, A. y V. uterina dorsal con sus ramas lateral y medial y finalmente la A. y V. arco cervical.

BIBLIOGRAFÍA

1. Alzola R., Ghezzi M. y Gimeno E. 2004. Topografía y morfología del estómago de llama (Lama glama). Int. J. Morphol. [online]. vol.22, no.2 [citado 05 Julio 2008], p.155-164. Disponible en la World Wide Web: <http://www.scielo.cl/scielo.php?script=sci_arttext&pid=S0717-95022004000200010&lng=es&nrm=iso>. ISSN 0717-9502.

2. Ayacucho Portal Regional Agrario. 2008. Ayacucho. CONACS AYACUCHO. [Internet], [25 junio 2008]. Disponible en: http://www.agroayacucho.gob.pe/conacs_ayacucho.shtml.

3. Brogliatti G., Palasz A., Rodriguez-Martinez H., Mapletoft R. y Adams G. 2000. Transvaginal collection and ultrastructure of llama (Lama glama) oocytes. Theriogenology; 54 (8). Universidad Complutense Madrid 2000; 1269-1280.

4. Ferdinando F. 1990. Contribución al estudio de los músculos del miembro pélvico de la alpaca (*Lama pacos*). Tesis de Médico Veterinario. Universidad Nacional Mayor de San Marcos, Lima, Perú; 4 – 18.

5. Fowler M. 1998. Medicine and surgery of South American camelids: llama, alpaca, vicuña, guanaco. 2ª edición. Ames : Iowa State University Press. USA.; 488-421.

6. KÖNIG. 2005. Anatomía de los animales domésticos. Tomo 2. Madrid – España. Editorial Médica Panamericana. 400p.

7. Ministerio de Agricultura. 2008. - Camélidos Sudamericanos [Internet], [25 Junio 2008]. Disponible en: http://www.minag.gob.pe/situacion-de-las-actividades-de-crianza-y-produccion/camelidos-sudamericanos-36.html

8. Nómina Anatómica Veterinaria (NAV). 2005. Fifth edition; 91 – 92; 117.

9. Sato A., Valencia R. y Montoya L. 1986. Revisión anatómica del aparato reproductor de la alpaca hembra (*Lama pacos*). Revista de Camélidos Sudamericanos Nº 2 – CICCS – IVITA – UNMSM, Lima, Perú.

10. Sato A., Nuñez Q. y Valencia R. 1988. Estudio anatómico de las arterias del útero de la alpaca. Revista de Camélidos sudamericanos. UNMSM – IVITA – CISC. 3–7.

11. Sato A, y Montoya L. 1990. Aparato reproductor de la alpaca (*Lama pacos*). Revista de Camélidos Sudamericanos Nº 7 – CICCS – IVITA – UNMSM, Lima, Perú; 5 – 14.

12. Sisson S., Grossman JD. y Getty R. 2000. Anatomía de los Animales Domésticos. 5ª edición Editorial Masson. México D.F. I Volumen. 2290 p.

13. Smith CL., Meter AT., Pugh DG. 1994. Reproduction in llamas and alpacas: a review. Theriogenology; 41: 573 – 592.

14. Sumar J. 1981. Rendimiento de canal en llamas. Resúmenes 4ta Convención Internacional sobre Camélidos Sudamericanos. Punta Arenas, Chile. p 60.

15. Vilá V., Pérez M., Perozo E., Riera M., Rivera L. 2007. Vascularización del ovario durante el ciclo estral en ovinos. Revista Científica, FCV-LUZ / Vol. XVII, Nº 4; 341 – 348.

ANEXOS

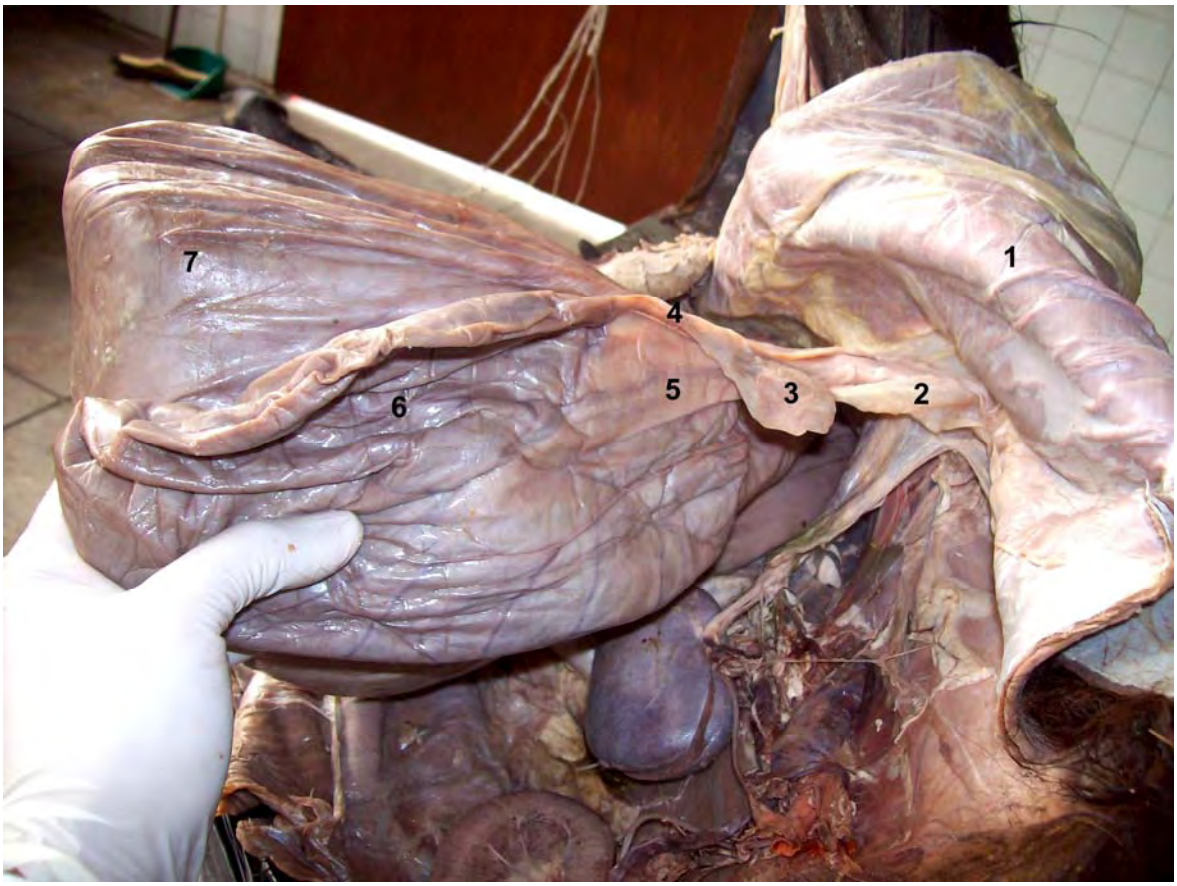

Figura A1. Vista craneal del Aparato Reproductor Femenino de la Llama en estado de preñez.

1. Músculo Transverso del Abdomen.
2. Mesovario.
3. Bolsa Ovárica.
4. Tuba Uterina.
5. Ligamento Propio del Ovario.
6. Cuerno Uterino Derecho.
7. Cuerno Uterino Izquierdo Grávido.



Figura A2. Vista Dorso Caudal del Aparato Reproductor Femenino de la Llama.

1. Vestíbulo Vaginal.
2. Vagina.
3. Cérvix.
4. Arteria Uterina Derecha.
5. Velo Uterino.
6. Cuerno Uterino Derecho.
7. Cuerno Uterino Izquierdo.



Figura A3. Vista Ventro Caudal del Abdomen de la llama mostrando la posición *in situ* de las vísceras abdominales y del aparato reproductor femenino.

1. Músculo Diafragma.
2. Arco Costal.
3. Compartimiento Proximal del Estómago.
4. Intestino Delgado.
5. Cuerno Uterino Izquierdo.
6. Músculo Transverso del Abdomen



Figura A4. Vista Dorso Caudal del Aparato Reproductor Femenino de la llama.

1. Vestíbulo Vaginal.
2. Labios Vulvares.
3. Saco Ciego Lateral.
4. Divertículo Suburetral y orificio uretral externo.
5. Vagina.
6. Cérvix.

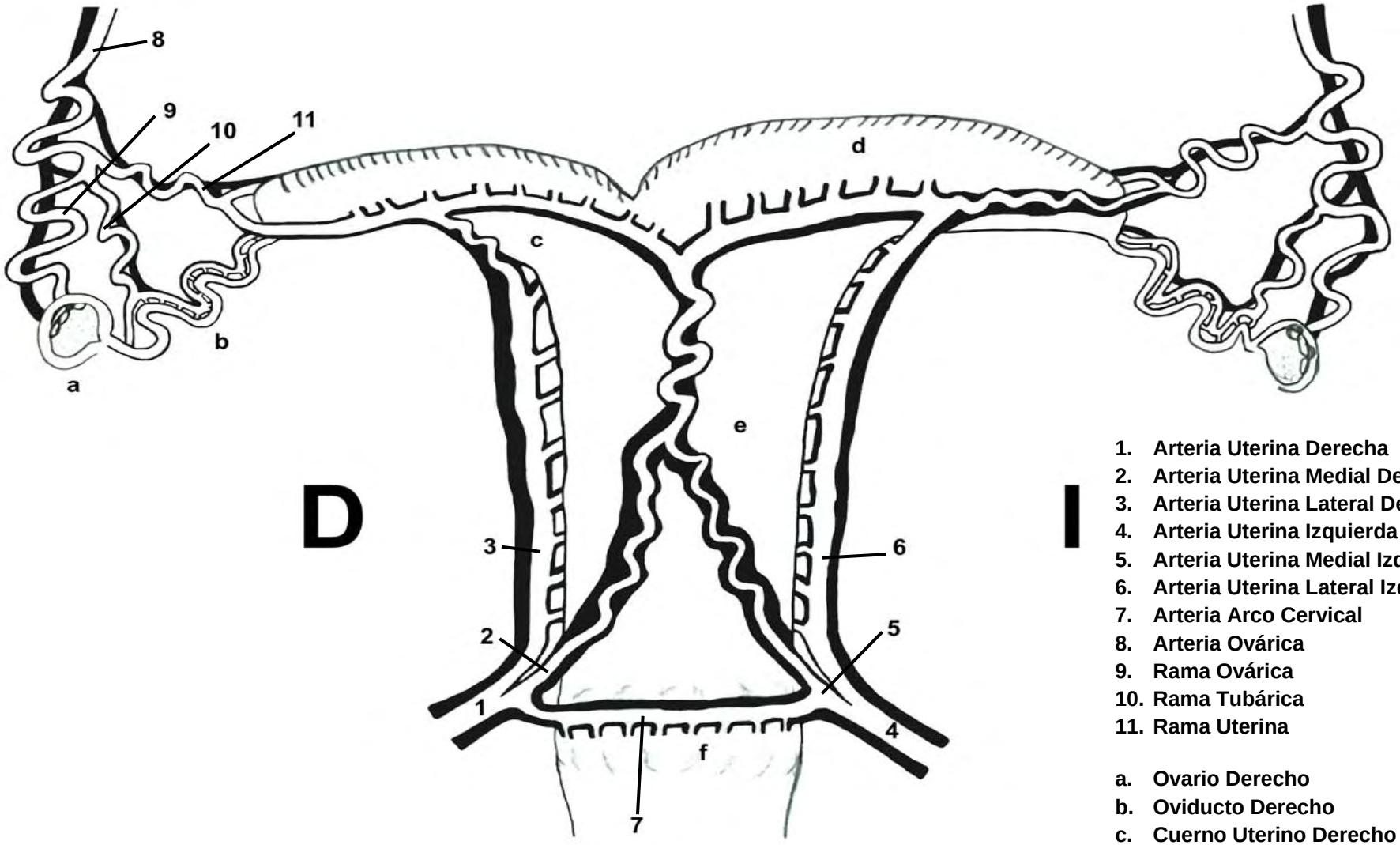

1. **Arteria Uterina Derecha**
2. **Arteria Uterina Medial Derecha**
3. **Arteria Uterina Lateral Derecha**
4. **Arteria Uterina Izquierda**
5. **Arteria Uterina Medial Izquierda**
6. **Arteria Uterina Lateral Izquierda**
7. **Arteria Arco Cervical**
8. **Arteria Ovárica**
9. **Rama Ovárica**
10. **Rama Tubárica**
11. **Rama Uterina**

a. **Ovario Derecho**
b. **Oviducto Derecho**
c. **Cuerno Uterino Derecho**
d. **Cuerno Uterino Izquierdo**
e. **Cuerpo Uterino**
f. **Cérvix**

Figura A5. Representación gráfica de la distribución de las arterias y venas del aparato reproductor femenino de la llama, en base a la descripción anatómica realizada. Vista ventral.

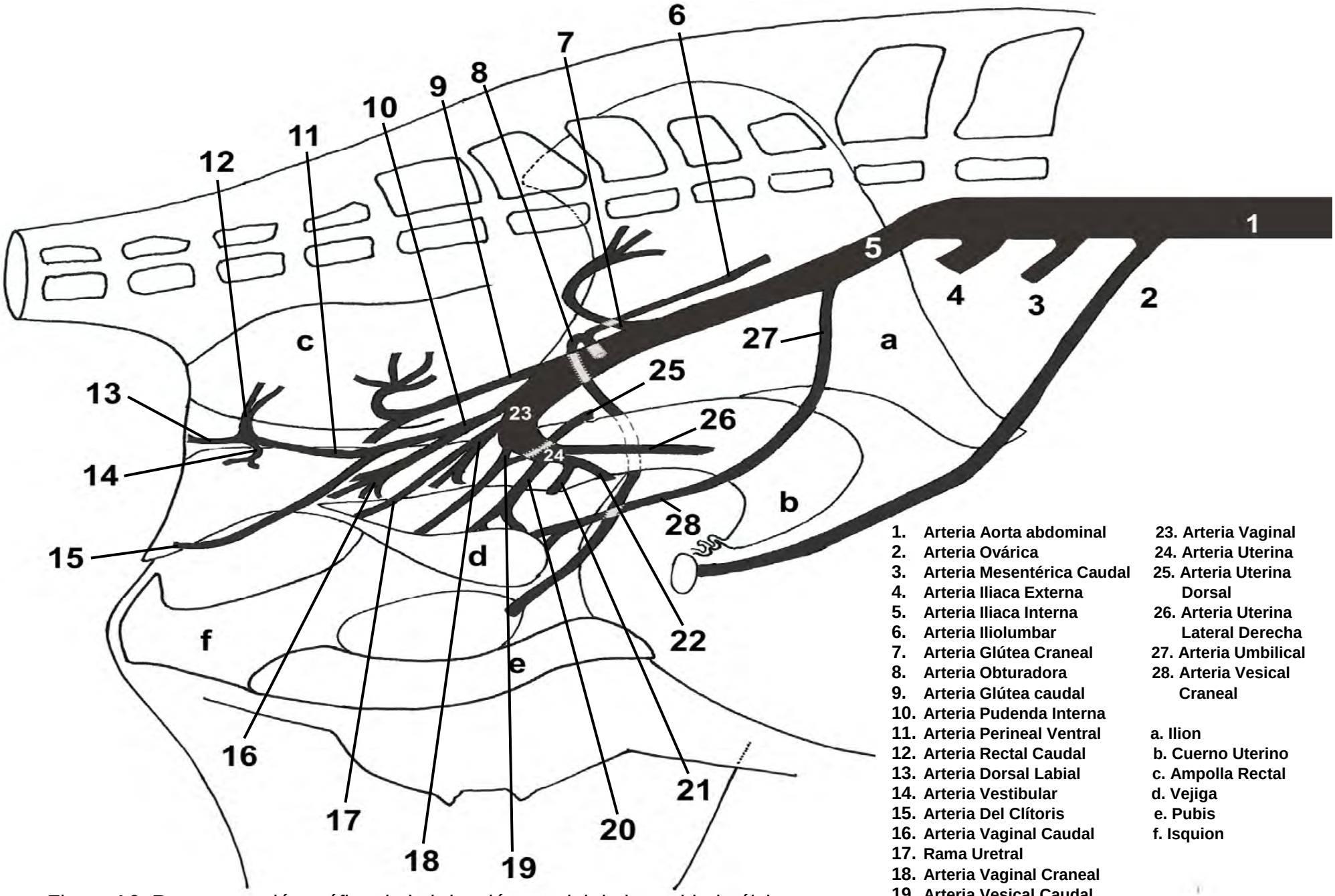

1. Arteria Aorta abdominal
2. Arteria Ovárica
3. Arteria Mesentérica Caudal
4. Arteria Iliaca Externa
5. Arteria Iliaca Interna
6. Arteria Iliolumbar
7. Arteria Glútea Craneal
8. Arteria Obturadora
9. Arteria Glútea caudal
10. Arteria Pudenda Interna
11. Arteria Perineal Ventral
12. Arteria Rectal Caudal
13. Arteria Dorsal Labial
14. Arteria Vestibular
15. Arteria Del Clítoris
16. Arteria Vaginal Caudal
17. Rama Uretral
18. Arteria Vaginal Craneal
19. Arteria Vesical Caudal
20. Arteria Vesical Media
21. Arteria Arco Cervical
22. Arteria Uterina Medial Derecha
23. Arteria Vaginal
24. Arteria Uterina
25. Arteria Uterina Dorsal
26. Arteria Uterina Lateral Derecha
27. Arteria Umbilical
28. Arteria Vesical Craneal

a. Ilion
b. Cuerno Uterino
c. Ampolla Rectal
d. Vejiga
e. Pubis
f. Isquion

Figura A6. Representación gráfica de la irrigación arterial de la cavidad pélvica y aparato reproductor femenino de la llama en base a la descripción anatómica realizada. Vista medial.

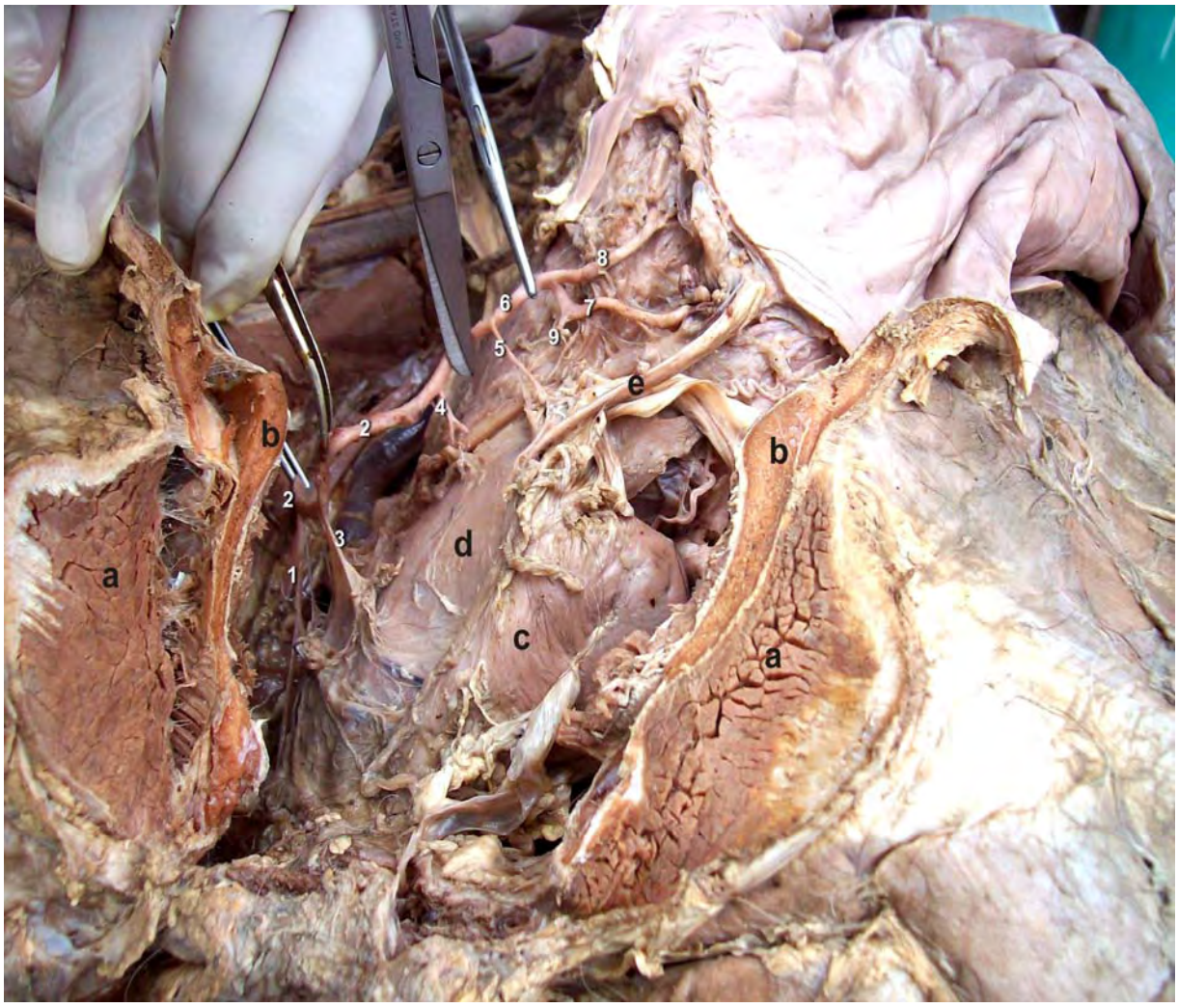

Figura A7. Vista Ventro Lateral de la cavidad pélvica mostrando las arterias que irrigan al aparato reproductor femenino de la llama.

1. Arteria Pudenda Interna.
2. Arteria Vaginal.
3. Arteria Vaginal Craneal.
4. Arteria Vesical Caudal.
5. Arteria Vesical Media.
6. Arteria Uterina Derecha.
7. Arteria Uterina Medial Derecha.
8. Arteria Uterina Lateral Derecha.
9. Arteria Arco Cervical.

a. Músculo Gracilis.
b. Sínfisis Isquio Púbica.
c. Vejiga.
d. Vagina.
e. Uréter Derecho.



Figura A8. Vista Ventro Caudal del Aparato Reproductor Femenino de la llama mostrando el patrón de irrigación arterial.

1. Arteria Vaginal Derecha.
2. Arteria Vesical Caudal.
3. Arteria Uterina Dorsal.
4. Arteria Uterina.
5. Arteria Uterina Lateral Derecha.
6. Arteria Uterina Medial Derecha.
7. Arteria Arco Cervical.
8. Arteria Vesical Media.

a. Vejiga.
b. Vagina
c. Cérvix