Universidad Nacional Mayor de San Marcos
Universidad del Perú. Decana de América

Facultad de Odontología
Unidad de Posgrado

Manejo clínico de la dimensión vertical con prótesis mixta: reporte de caso clínico

TRABAJO MONOGRÁFICO

Para optar el Título de Segunda Especialidad Profesional en Rehabilitación Oral

AUTOR

Armando DEL CASTILLO AYQUIPA

Lima, Perú

2009



Reconocimiento - No Comercial - Compartir Igual - Sin restricciones adicionales

https://creativecommons.org/licenses/by-nc-sa/4.0/

Usted puede distribuir, remezclar, retocar, y crear a partir del documento original de modo no comercial, siempre y cuando se dé crédito al autor del documento y se licencien las nuevas creaciones bajo las mismas condiciones. No se permite aplicar términos legales o medidas tecnológicas que restrinjan legalmente a otros a hacer cualquier cosa que permita esta licencia.

Referencia bibliográfica

Del Castillo A. Manejo clínico de la dimensión vertical con prótesis mixta: reporte de caso clínico [Trabajo Monográfico]. Lima: Universidad Nacional Mayor de San Marcos, Facultad de Odontología, Unidad de Posgrado; 2009.

AGRADECIMIENTOS

A Dios por ser mi guía en este largo camino de la vida, inculcándome la fe que necesito para no defraudarte Padre Mío.

A mi Patria, porque cada logro conseguido será para beneficio de mi Perú.

A mis padres, Amelia y Armando, por el amor, la educación, los valores inculcados y por todo el esfuerzo realizado para mi crecimiento personal y profesional.

A los Docentes del Postgrado en Rehabilitación Oral de la Facultad de Odontología de la Universidad Nacional Mayor de San Marcos por sus enseñanzas personales, académicas y por las posibilidades brindadas.

DEDICATORIA:

A mi esposa Ketty y mi hija Luciana por ser el motivo que me impulsa a realizarme personal y profesionalmente, cada logro conseguido es un triunfo familiar nuestro.

CONTENIDO

RESUMEN……..…..1
PALABRAS CLAVES ……....2
ABSTRACT……...2
KEY WORDS ……...2
INTRODUCCIÓN……..……...3
Objetivo general…….….. 4
Objetivos específicos…….....4
Marco teórico.....4
1. Dimensión vertical……..……..5
1.1 Definiciones: ……..……..... . 5
Dimensión vertical ……..… … 5
Dimensión vertical oclusal ……..… …6
Dimensión vertical postural …….……6
Dimensión vertical de reposo neuromuscular….....6
Dimensión vertical óptima ……..……7
Dimensión vertical disminuida……..... 7
Dimensión vertical aumentada……..….. ..7
Espacio libre funcional o interoclusa…….……7
1.2 Clasificación de la dimensión vertical…….....7
1.3 Alteraciones en la Dimensión Vertical……..…9
1.3.1 Disminución de la Dimensión Vertical ……..…10
1.3.1.1 Etiología de la disminución de la Dimensión Vertical..…10
1.3.1.2 Consecuencias de la disminución de la
Dimensión Vertical…….…….. 11
1.3.2 Aumento de la Dimensión Vertical…….……... 13
1.3.2.1 Etiología del Aumento de la Dimensión Vertical ……..13
1.3.2.2 Consecuencias del Aumento de la Dimensión Vertical....13
1.4 Recuperación de la Dimensión Vertical Oclusal……..... 14
1.5 Técnicas para tomar la dimensión vertical…… ….....16

2. Prótesis mixta……..24
2.1 Definición de prótesis mixta……...24
2.2 Clasificación de Prótesis Mixtas……..25
2.3 Aditamentos de anclaje o Ataches……...25
2.3.1 Definición de ataches……..25
2.3.2 Partes……....26
2.3.3 Clasificación de los ataches……...26
2.3.4 Consideraciones en la elección de los ataches……31
2.3.5 Consideraciones en la confección y colocación de los ataches…... 33
2.3.6 Consideraciones en el extremo libre……... 34
ANTECEDENTES:…… 35
PRESENTACIÓN DEL CASO CLÍNICO……... 37
DISCUSIÓN……..107
CONCLUSIONES.....110
REFERENCIAS BIBLIOGRÁFICAS……..111

MANEJO DE LA DIMENSIÓN VERTICAL CON PROTESIS MIXTA: REPORTE DE CASO CLINICO.

AUTOR: C.D. Armando Del Castillo Ayquipa.
Alumno de la Segunda Especialidad en Rehabilitación Oral.

RESUMEN:

La dimensión vertical es una relación maxilomandibular vertical, que representa la altura del tercio inferior de la cara; se clasifica tradicionalmente en Dimensión vertical de reposo y oclusal, cuya diferencia es conocida como espacio libre funcional.

Con el paso del tiempo, la dimensión vertical puede verse alterada, incrementando o disminuyendo por diversas causas, como la perdida dental, comprometiendo funcional y estéticamente al individuo.

Para la obtención del éxito funcional y estético de los tratamientos rehabilitadotes, es necesario conocer las distintas definiciones de dimensión vertical, las causas y consecuencias de las alteraciones de la misma y técnicas de registro para un correcto manejo clínico.

Se puede manejar con prótesis provisionales, hasta que el paciente logre adaptarse a una nueva dimensión vertical, donde no este invadido el espacio libre y la musculatura no comprometa su longitud funcional; una vez adaptado el paciente a una nueva dimensión vertical se procede a cambiar los provisionales por los definitivos.

Se presenta el caso clínico de una Paciente de sexo femenino, de 53 años, natural de Lima, edentula parcial superior e inferior, llega a la clínica de Post-grado, área de Rehabilitación Oral, de la Facultad de Odontología, Universidad Nacional Mayor de San Marcos; a causa de la perdida de múltiples dientes evidencia una disminución de la dimensión vertical, como primera fase del tratamiento se restablece una dimensión vertical tentativa a través de prótesis inmediata superior e inferior; para posteriormente lograr una rehabilitación definitiva mediante prótesis parcial removible convencional superior y prótesis mixta inferior con ataches extracoronarios resilentes.

PALABRAS CLAVES: Dimensión vertical, Dentadura parcial, Prótesis dental, Retención, Relación céntrica.

ABSTRACT:

The vertical dimension is a vertical maxillomandibular relationship, which represents the height of the lower third of the face, is traditionally classified in vertical dimension and occlusal rest, whose difference is known as functional space.

Over time, the vertical dimension may be altered by increasing or decreasing for various reasons, such as tooth loss, functional and aesthetically engaging the individual.

To obtain a functional and aesthetic success of treatments rehabilitadotes is necessary to know the different definitions of vertical dimension, causes and consequences of changes in herself and recording techniques for proper clinical management.

You can drive with provisional prostheses until the patient can adapt to a new vertical dimension, where this does not free space and invaded the muscle length does not compromise their function, once the patient adapted to a new vertical dimension is necessary to change the interim by the definitive.

A case report of a female patient, aged 53, a native of Lima, partially edentulous upper and lower reaches of Post-graduate clinic, area of Oral Rehabilitation, Faculty of Dentistry, National University of San Marcos, because of the loss of multiple teeth shows a decrease in the vertical dimension, as the first phase of treatment is restored vertical dimension by prosthetic attempt immediate superior and inferior to later achieve a final restoration with superior conventional removable partial denture and lower joint prosthesis with resilient extracoronal attachments.

KEY WORDS: Vertical dimension, Denture Partial, Dental prosthesis, Retention, Centric relation.

INTRODUCCION:

La dimensión vertical (DV), es una relación maxilomandibular que puede verse alterada, por diversas causas como desgaste y perdida dental. Para rehabilitaciones integrales del sistema estomatognático, un punto clave en el diagnostico y Plan de Tratamiento es determinar, si un paciente a disminuido su DV, actualmente es tema controversial en pacientes bruxomanos, pero en otras situaciones es evidente la disminución de la DV.

Existen muchas técnicas para recuperar la DV, cada una con sus fundamentos; se debe de decidir por algunas de las técnicas más versátiles para la práctica diaria, lo cual puede ser todo un reto.

Se puede manejar clínicamente la DV, con tratamientos provisionales, una vez adaptado el paciente a esta nueva posición se procede a los definitivos.

Habitualmente acuden a la consulta odontológica, pacientes que han perdido gran parte de su dentadura disminuyendo así su DV, siendo afectados funcional y estéticamente. Este último punto constituye un factor que genera alta expectativa en los resultados finales del tratamiento odontológico.

La Prótesis Parcial Removible (PPR) es un tratamiento definitivo que reemplaza algunos dientes perdidos y puede ser retirada y reinsertada en boca por el mismo paciente, el uso de retenedores convencionales pueden tener efectos antiestéticos desagradables, dependiendo de la cantidad de dientes remanentes y del diseño del esqueleto protésico. Por esta razón, ha constituido un gran reto para el área de rehabilitación, orientar las investigaciones en obtener mejores resultados de los que brindan las prótesis convencionales, utilizando nuevas técnicas y materiales que puedan pasar desapercibidos y brindar mayor confort y estética al paciente.

Una alternativa valida y de resultados excelentes es la Prótesis mixta, en la cual podemos combinar el uso de prótesis fijas y removibles, utilizando retenedores tipo aditamentos de anclaje, los cuales tienen dos partes: un patrix ubicado generalmente en las prótesis fijas y una matrix ubicada generalmente en la PPR, resultando muy estéticos, porque se prescinde de los retenedores convencionales visibles en algunos casos.

Cabe señalar que no en todos los casos está indicada la Prótesis mixta.

Hemos realizado una revisión bibliográfica de la dimensión vertical y de prótesis mixta, basados en los siguientes objetivos:

OBJETIVO GENERAL:

Brindar conceptos claros y actuales de Dimensión vertical y Prótesis mixta.

OBJETIVOS ESPECIFICOS:

1) Conocer la etiología de la disminución de la dimensión vertical.
2) Conocer las diferentes técnicas para determinar la dimensión vertical.
3) Determinar los diferentes parámetros para recuperar la dimensión vertical disminuida, mediante prótesis mixta.

MARCO TEÓRICO:

Antes de hablar de DV, es necesario empezar por las relaciones maxilomandibulares (RM).

Guilio Preti **(13)**, hace referencia en su libro rehabilitación Protésica, de las RM en el plano vertical, como la DV y sobre el plano horizontal, como la relación céntrica (RC).

Estas RM tienen importancia en el éxito o fracaso del tratamiento protésico.

"Una relación intermaxilar correcta tiene gran importancia para la estética, fonética y la retención de la prótesis" **(17)**.

"La dimensión vertical influye especialmente en el aspecto (visibilidad de los dientes frontales, altura del tercio inferior de la cara) y la fonética, mientras que la horizontal condiciona la retención de la prótesis" **(17)**.

La DV y RC están estrechamente relacionadas y no se deben separar a la hora de ser registradas.

koeck da un orden para el registro de la relaciones intermaxilares: "La determinación de la relación intermaxilar vertical se debe realizar antes de la

horizontal, porque esta ultima depende de la distancia vertical de los maxilares. Cada cambio en la relación intermaxilar vertical se traduce en un cambio en la relación horizontal, por tanto, no se debe introducir ningún cambio en la relación vertical sin volver a determinar la relación horizontal" (17).

1. Dimensión vertical

1.1 Definiciones:

Dimensión Vertical (DV): En la literatura se encuentra muchas definiciones, pero casi todas coinciden en que la DV es la medida de la altura del tercio inferior de la cara. Siendo esta una relación maxilomandibular vertical.

A continuación se presenta una serie de definiciones propuestas por diferentes autores:

"Autores como Boucher, C.O. (1975), Boucher, L.J., (1984), Mallat-Desplats (1986), Martínez (1984) y Rahn y Heartwell (1993), se han referido a la Dimensión Vertical como relación de referencia para establecer la altura del último tercio facial" (2).

"Puede ser definida como una medida en el plano frontal entre dos puntos arbitrarios localizados uno encima y otro por debajo del borde oral. Esta definición hace referencia a una dimensión vertical del rostro catalogado como genérico, la misma en efecto, no toma en cuenta el grado de apertura de la boca. Es necesario tomar en consideración las dimensiones verticales especificas del rostro**"** (13).

"Es la relación maxilo mandibular "repetitiva" determinada por la longitud de contracción de los músculos elevadores" (34).

"Según Dawson, la dimensión vertical es la posición de relación estable entre el maxilar superior e inferior cuando hay máxima intercuspidación, donde el determinante de la DV son los músculos, en base a su longitud repetitiva de contracción, indica que el patrón de cierre es extremadamente constante" (38).

"Concepto clínico por medio del cual se indica la altura o longitud del segmento inferior de la cara" (39).

"Distancia vertical entre dos puntos seleccionados, uno en un elemento fijo (maxilar) y el otro en un elemento móvil (mandíbula)" (39).

La “dimensión vertical es definida como la distancia entre dos puntos arbitrariamente seleccionados: uno en el maxilar superior y otro en el maxilar inferior” **(45)**.

Dimensión Vertical Oclusal (DVO): “Es la distancia entre el maxilar inferior y el superior cuando los dientes antagonistas se encuentran en contacto” **(3)**.
“Es la altura del tercio facial inferior cuando existe contacto entre los dientes de la arcada inferior y los de la superior” **(37)**.
“Arne Lauritzen, en su libro Atlas de Análisis Oclusal define a la dimensión vertical oclusal (DVO) como una medida de la dimensión facial, tomada verticalmente, con los dientes, bloques de mordida, dentaduras completas u otras restauraciones en oclusión céntrica” **(38)**.
“Martin D. Gross define a la Dimensión Vertical de Oclusión como la longitud vertical de la cara, cuando los dientes están en oclusión céntrica” **(38)**.
“Altura del segmento inferior de la cara cuando la mandíbula está en su posición intercuspal” **(39)**.

Dimensión vertical postural o de reposo (DVP): “Es la altura del tercio facial inferior cuando la mandíbula está en reposo, existiendo un equilibrio neuromuscular” **(37)**.
“Es la medida de la dimensión de las facies en sentido vertical, con la mandíbula en posición de reposo. Para medirla se utilizan los puntos craneales nasion y gnation” **(38)**.
“Altura del segmento inferior de la cara cuando la mandíbula está en su posición postural habitual o posición de reposo clínico, existiendo una separación entre las piezas dentarias de 1 a 3 mm que corresponde al espacio de inoclusión fisiológico” **(39)**.

Dimensión vertical de reposo neuromuscular o electromiográfico: “En la cual se registra la mínima actividad electromiográfica tónica postural elevadora mandibular, existiendo una separación interoclusal de 8 a 10 mm aproximadamente” **(39)**.

Dimensión vertical óptima: "Distancia interoclusal en la que la longitud de los músculos elevadores mandibulares es óptima (cercana a su longitud sarcomérica óptima) y en la cual se desarrolla la mayor magnitud de fuerza masticatoria. Corresponde a una distancia interincisal de aproximadamente 15 a 20 mm, que es dependiente de las características craneofaciales" **(39)**.

Dimensión vertical disminuida: "Disminución de la distancia vertical entre la mandíbula y el maxilar a través de modificaciones de las piezas dentarias: de las posiciones de ellas o de las caras oclusales y/o palatinas o bien a través de la reabsorción del reborde alveolar o residual" **(39).**

Dimensión vertical aumentada: "Aumento de la distancia vertical entre la mandíbula y el maxilar a través de modificaciones de las piezas dentarias: de las posiciones de ellas o de las caras oclusales y/o palatinas" **(39)**.

Espacio libre funcional o interoclusal: El espacio libre interoclusal (EL) se define como: "la distancia que existe entre los arcos dentarios cuando el paciente está en reposo" **(2)**.

"La distancia interoclusal es el espacio formado entre las superficies oclusales maxilar y mandibular mientras la mandíbula es descendida desde la oclusión céntrica hasta la posición de reposo. Aquí la mandíbula permanece pasiva cuando la persona no se encuentra hablando, deglutiendo saliva, o masticando alimentos. La distancia es óptima cuando el plano de Frankfort es paralelo al piso. En esta posición, las superficies oclusales mandibulares están casi paralelas con las superficies oclusales maxilares" **(42)**.

"La distancia interoclusal es determinada sustrayendo la medición de la dimensión vertical en oclusión de la dimensión vertical en reposo" **(43)**.

1.2 Clasificación de la dimensión vertical

Existen diversas clasificaciones propuestas por los autores a lo largo del tiempo, presentamos a continuación algunas de ellas:

Según Arturo Manns, las dimensiones verticales a considerar desde el punto de vista clínico y biológico son cuatro. “La dimensión vertical oclusal, la dimensión vertical postural o de reposo clínico, la dimensión vertical de reposo neuromuscular o de reposo electromiográfico y la dimensión vertical óptima” **(39).**

“Dimensión vertical postural: Posición mandibular determinada por la contracción muscular mínima. Se corresponde a la dimensión vertical de la cara con la mandíbula en posición de reposo, que se logra cuando los músculos masticatorios y los músculos del cuello se encuentran en un estado de reposo relativo…….. esta situación está caracterizada por la ausencia de contactos interdentarios y los labios se encuentran continentes.

Dimensión vertical de Oclusión: Distancia medida entre dos puntos arbitrarios localizados uno por encima y otro por debajo del borde cuando los dientes antagonistas están en contacto.

Se corresponde con la dimensión vertical del rostro con las arcadas en máxima intercuspidación.

Distancia interoclusal de reposo: la diferencia entre la dimensión vertical de reposo y la dimensión vertical de oclusión” **(13).**

“Es necesario distinguir entre dos posiciones de la mandíbula:

- La posición de reposo, en que se determina la dimensión vertical de reposo (DVR), es decir, cuando los músculos elevadores y depresores de la mandíbula se encuentran en un estado de equilibrio tónico mas no completamente relajados.
- La posición de oclusión en que se define la dimensión vertical de oclusión (DVO) es cuando las arcadas naturales o artificiales están en contacto entre ellas” **(1).**

Estas dos posiciones nunca coinciden y se aplica una sustracción matemática conocida como: “Ecuación de Silverman, que las relaciona (DVR – DVO = FWS), representa el espació libre funcional (FWS, Free Way Space), es decir el espacio necesario de la mandíbula para los ajustes durante la función” **(1).**

“Es necesario un espació entre ambas arcadas para permitir que los músculos estriados del sistema gnático pudieran trabajar con períodos de actividad y descanso” **(38).**

El EL tiene medidas en milímetros, que dependen del biotipo de cada paciente, por ser una entidad única, cuyos valores pueden variar el uno del otro, dependiendo de su capacidad de adaptación a cambios fisiológicos o patológicos producidos en el sistema estomatognático.

La medida del EL, "varia desde 0.5 hasta 8 – 10 mm según los individuos" (1).

"Este espacio se ha determinado que va de los 2 mm a los 8 mm en personas promedio y sin alteraciones motoras o funcionales Ash y Ramfjord, 1996" (2).

No podemos invadir el EL y debemos respetar las distancias según el biotipo del paciente.

"Generalmente las rehabilitaciones Clase I deben mantener de 2 a 2.5 mm de distancia interoclusal, en las oclusiones de clase II será de 3 a 5 mm aproximadamente, pero se deberá evaluar si es suficiente durante las pruebas fonéticas y la función" (9).

"el espacio interoclusal de 0.5 a 1 mm es suficiente para la clase III" (10).

1.3 Alteraciones en la Dimensión Vertical

La DV se altera de dos maneras: disminuyendo o aumentando, si la DV esta alterada por registros inadecuados en la rehabilitación del paciente, el sistema tiene dos caminos: alterarse patológicamente o adaptarse.

"Una vez que ha terminado el crecimiento, el mantenimiento de la dimensión vertical en oclusión está determinado por la capacidad adaptativa del sistema biológico a los traumas o daños" (3).

"El mantenimiento de la dimensión vertical en oclusión está principalmente relacionada a la interacción de los factores ambientales y a la dinámica de la función neuromuscular a través del proceso de envejecimiento. De acuerdo a Moyers y Wainright" (3).

Si el sistema no se adapta a estos cambios de la DV, comenzara una serie de alteraciones nocivas para el sistema estomatognático, desde los mas simples como trauma oclusal a los mas complejos como alteraciones intracapsulares de la Articulación Temporomandibular.

"Las respuestas adaptativas verticales han sido establecidas por McNamara tales como cambios adaptativos musculares, alteraciones en el sistema

nervioso central, cambios en la interfase músculo-hueso y cambios en hueso y cartílago. Enlow y col. y Harper y col. han atribuido previamente cambios adaptativos de la ATM a las fuerzas extracapsulares" (3).

La DV "Es una relación intermaxilar que si es indebidamente aumentada o disminuida llevaría a alteraciones de pronunciación del paciente, compromete la masticación y la estética, llegando a provocar disturbios en la ATM, Tamaki" (15).

"Alterar la dimensión vertical oclusal puede provocar una oclusión traumática y este podría ser un factor contribuyente en el progreso de la enfermedad periodontal" (45).

1.3.1 Disminución de la Dimensión Vertical

1.3.1.1 Etiología de la disminución de la Dimensión Vertical

Es importante determinar la etiología de la disminución de la DV, para poder plantear estrategias de tratamiento abocados a equilibrar el sistema estomatognático.

"La Dimensión vertical oclusal puede verse alterada por causas diversas, siendo las mas importantes la pérdida dentaria y el desgaste oclusal" (11).

Es el "resultado de extracciones tempranas que aumentan la posibilidad de reabsorción del reborde alveolar" (32).

"La reducción de la altura de corona clínica, la pérdida de soporte posterior debido a la ausencia, a la rotación o al desplazamiento de los molares, o también en pacientes portadores de prótesis extraíble que con el paso del tiempo sufren una reabsorción ósea son distintas situaciones que derivan en una disminución de la dimensión vertical" (8).

"La pérdida de la dimensión vertical en oclusión se puede deber a la atrición, la cual puede ser aguda (iatrogénica) o crónica y pueden estar involucradas actividades parafuncionales" (3).

Un estudio nos muestra que la erosión producida por las regurgitaciones producidas por la bulimia, pueden causar disminución de la DV. "Una erosión generalizada puede dirigirse a dientes posteriores con relevantes restauraciones de amalgama (vernacularmente referidas como restauraciones

esplendidas); dentina expuesta y dañada, aun con pulpa visible, resultando en hipersensibilidad dental a la temperatura, masticación y cepillado; cambios oclusales, tales como mordida abierta anterior y perdida de la dimensión vertical" **(6)**.

1.3.1.2 Consecuencias de la disminución de la Dimensión Vertical

Algunas consecuencias de la disminución de la DV se mencionan a continuación:

"La alteración de esta dimensión vertical puede repercutir en el estado neuromuscular, propioceptivo y postural quedando a expensas de la capacidad de adaptación de cada individuo, lo que reportará una gran variabilidad de respuesta. Por otra parte, la modificación de los vectores de fuerza craneales puede derivar en una intrusión y compresión condilar en el espacio retrodiscal" **(8)**.

"Entre las diversas alteraciones tenemos la impactación del cóndilo articular en la cavidad glenoidea, que provoca una contracción protectora del músculo pterigoideo externo inferior que resultara en el colapso posterior de la mordida, lo que conlleva al pseudoprognatismo mandibular característico y a la pérdida de espacio protésico" **(33)**.

"A nivel de la ATM se producirá una sobrecompresión del disco por pérdida de la dimensión vertical posterior, ya que los maseteros y pterigoideos internos (músculos elevadores) poseen una localización anatómica de vecindad y la fuerza tendrá su máxima expresión en esa área" **(35)**.

"- La altura del tercio inferior de la cara es inadecuada.
- La mandíbula está protruida,
- Los pliegues geníanos y labiomentonianos son acentuados.
- El bermejo de los labios está disminuido" **(13)**.

"Aspecto de envejecimiento por que se refuerza la prominencia de la barbilla y las arrugas en la región de los labios y el ángulo de la boca, además de producir la desaparición del bermellón del labio" **(17)**.

Una manifestación clínica de la disminución de la DV, según Marcelo dos Santos es la "retención de la saliva en las comisuras labiales y queilitis angular recurrente" **(36)**.

“los pacientes con prótesis que muestran una dimensión vertical correcta parecen mas jóvenes que los que usan prótesis demasiado pequeñas” **(17)**.

Otra complicación de la disminución de la DV es la falta de espació protésico. “El espacio protésico puede verse alterado por dos causas, Principalmente: por los movimientos dentarios indeseados que se producen tras la extracción o pérdida de un diente y por la pérdida de la dimensión vertical oclusal” **(11)**.

Se debe recordar también que “la perdida de los dientes posteriores, cuando es simultanea en ambas arcadas, a parte de disminuir la dimensión vertical posterior de la altura facial, casi siempre se acompaña de una rotación de la mandíbula producida por la fuerza de los músculos masticatorios” **(12)**.

“la perdida de los dientes en los sectores posteriores puede conducir al fenómeno conocido como (colapso posterior de mordida), Hecho que tiene como consecuencia una perdida de la DVO debido a que las fuerzas oclusales sobrecargan los dientes anteriores, produciendo una apertura en abanico de los mismos” **(11)**.

“al disminuir la dimensión vertical posterior, la lengua tiene menos espacio vertical, pero la carencia de los dientes posteriores puede expandirse hacia los lados” **(12)**.

“la perdida de los límites laterales que se establecen por las caras palatinas de los dientes superiores…. Y por las caras linguales de los dientes inferiores, el espacio de Donders se amplia notoriamente” **(12)**.

Una complicación adicional es: “se disminuirán los espacios Buco - faringeos y Larigo – faringeos, por lo cual la respiración nasal tendrá dificultades y se presenta la tendencia a la respiración oral y al ronquido” **(12)**.

Hay mucha controversia en si un paciente que sufre desgaste dental fisiológico o patológico, disminuye dimensión vertical, existen autores que indican que existe una compensación dento – alveolar al desgaste dental que evita que la dimensión vertical disminuya.

“*Compensación dento-alveolar:* El acortamiento de las coronas clínicas es un efecto del desgaste que puede tener implicaciones restauradoras significantes. Extensos desgastes puede resultar en cambios de la dimensión vertical oclusal (DVO), posiblemente con incremento del espacio interoclusal. Sin embargo se ha mostrado que la compensación dento-alveolar puede causar que la DVO permanezca relativamente constante o incluso incremente, a pesar del

desgaste dental. Esto podría significar que algún incremento en la DVO como parte de la reconstrucción podría ser innecesaria" **(5)**.

"Durante toda la vida hay una fuerza eruptiva que hace que los dientes se muevan verticalmente con su hueso alveolar hasta que encuentren una resistencia que es igual a su fuerza eruptiva" **(18)**.

"Incluso en casos severos de desgaste oclusal, la dimensión vertical puede estar conservada debido a la migración dentaria de compensación" **(11)**.

"La compensación Alveolar es una consecuencia de la lentitud del progresivo desgaste de los dientes" **(7)**.

1.3.2 Aumento de la Dimensión Vertical

1.3.2.1 Etiología del Aumento de la Dimensión Vertical

Generalmente una DV aumentada es el resultado de un mal diagnóstico y plan de tratamiento, por desconocimientos sobre la importancia de las relaciones maxilomandibulares en la equilibración del sistema estomatognático.

El aumento de la DVO. "Es una situación que se produce, generalmente, de manera iatrogénica y a partir de prótesis con una oclusión muy alta que obliga al paciente a mantener una posición de semiapertura y una separación permanente de las superficies articulares. Otra situación que puede desencadenar esta patología es el mal uso y abuso de placas o férulas oclusales" **(8)**.

1.3.2.2 Consecuencias del Aumento de la Dimensión Vertical

Algunas de las consecuencias del aumento inadecuado de la DV se mencionan a continuación:

"Un incremento en la dimensión vertical puede llevar a cambios en la estructura orofacial y músculos elevadores de la mandíbula, articulación temporomandibular y periodontio. Además, un incremento en la dimensión vertical oclusal llevara a una disminuida actividad de los músculos elevadores de la mandíbula en posición postural" **(4)**.

“Se tienen la sensación de no poder cerrar la boca, La fonación, la masticación y la deglución son difíciles, Durante la fonación se verifican contactos interoclusales” **(13)**.

“Dificulta el cierre de los labio…..Causa que los dientes frontales sean demasiado visibles, con las consiguientes alteraciones en la articulación del lenguaje. La alteración típica de una dimensión vertical demasiado alta es el denominado castañeo de la prótesis” **(17)**.

“El proceso histológico iatrogénico desencadenado parece ser una remodelación de las superficies articulares, Igualmente, puede repercutir en el estado neuromuscular y propioceptivo” **(8)**.

“Invadir el espacio libre (distancia interoclusal) puede traer como resultado una hiperactividad continua de los músculos masticatorios**”** **(45)**.

1.4 Recuperación de la Dimensión Vertical

Para la recuperación de la DV. Es fundamental realizar una historia clínica exhaustiva, y empezar recuperando en varias etapas, manejándolo con Férulas oclusales y Prótesis provisionales, logrando el confort y adaptabilidad del paciente, antes de realizar tratamientos definitivos.

“El montaje de los modelos iniciales en el articulador y un encerado de diagnostico son de gran utilidad, pues permiten verificar discrepancias en el plano oclusal, la presencia o ausencia de espacio para la rehabilitación oral, la necesidad de cirugías pre-protésicas o alteraciones en la dimensión vertical de oclusión” **(32)**.

“Orthlieb establece una serie de parámetros a tener en cuenta cuando queremos modificar la DV:

Podemos aumentar:

- Hipodivergente.
- Entrecruzamiento.
- Clase III.
- Escaso espacio protético.

Podemos disminuir:

- Hiperdivergente.

- Clase II 1era división.
- Mordida abierta.
- Gran espacio protético" **(38)**.

Es posible aumentar la DV en oclusión si dos principios fundamentales se mantienen. "Primero, el punto de partida para la reconstrucción de la dimensión vertical en oclusión debe ser con los cóndilos en relación céntrica. Segundo, la reconstrucción debe estar en el rango de la adaptación neuromuscular para cada paciente en particular" **(3)**.

"Nosotros aumentamos vertical, siempre y cuando hayamos comprobado (técnica de manipulación bimanual) que los cóndilos están en céntrica, esto afectara nuestro "punto de partida" (relación céntrica)" **(34)**.

"Actualmente se indica que hay un intervalo de DV, pequeñas modificaciones de la DV, dentro de eje de rotación pura no ocasionarían patología" **(38)**.

Para restablecer las relaciones intermaxilares sobre el plano vertical es necesario satisfacer los siguientes requisitos clínicos:

"- Presencia de un espacio interoclusal libre en Postural Position (posición postural).

- Ausencia de contacto entre las arcadas dentarias durante la fonación (CSS).

- Tercio inferior del rostro estéticamente agradable" **(13)**.

Existe situaciones que se deben incrementar una DV que no esta disminuida, pero nunca se debe invadir el EL. "La indicación principal para realizar este aumento es la necesidad de crear espacio interoclusal adecuado para acomodar los distintos materiales restauradores y para proporcionar una estética adecuada en el sector anterior" **(11)**.

"Clínicamente muchas situaciones pueden ser previstas donde los pacientes pueden beneficiarse del incremento de la DVO**"** **(47)**.

"Actualmente se maneja la teoría de que el aparato estomatognatico es capaz de adaptarse a aumentos de la DVO siempre dentro de unos límites moderados (1.5 – 2 mm en cada arcada), con estabilidad oclusal en toda la arcada y de forma gradual" **(11)**.

"El período mínimo recomendado en pacientes para probar el aumento de la DVO es de un mes. En contraposición, Dahl y Col. Afirman que no creen necesario un período de prueba de acomodación con provisionales por un

período largo de tiempo. Afirman que con el período que se necesita para la elaboración de la prótesis por parte del laboratorio es suficiente" **(11)**.

1.5 Técnicas para tomar la dimensión vertical

Existe muchas técnicas para determinar la DV, no existe una técnica precisa y confiable cien por ciento en la literatura y en la practica clínica, por lo que se debe siempre de emplear mas de una técnica para confiar que estamos ante un buen registro de la DV, además que el confort del paciente será la prueba final de que estamos con la DV apropiada.

Las técnicas que se recomienda en la literatura son ampliamente estudiadas, algunos autores recomiendan partir de la DVR, otros de la DVO.

"Otro de los errores conceptuales que a veces cometemos es el de pensar que la dimensión vertical está determinada por los dientes" **(34)**.

"Las piezas dentarias erupcionan hasta encontrar una fuerza intrínseca de igual intensidad (la única fuerza intrínseca es la dada por los músculos elevadores). Gracias a que la dimensión vertical es determinada por los músculos, es medible y reproducible en un articulador semiajustable" **(34)**.

"Actualmente se considera que los criterios mas utilizados son aquellos que se basan en la utilización de la DVO por ser una posición definida, que puede ser mantenida por el paciente durante todo el tiempo necesario cuando se realizan las medidas" **(1)**.

"Muchos autores están de acuerdo que la posición postural no se debe utilizar como punto de partida para la determinación de la dimensión vertical en oclusión" **(3)**.

"la DVR es considerado muy susceptible a modificaciones en relación a la capacidad del paciente por mantener la mandíbula en posición de reposo, a la posición de la cabeza con respecto al plano horizontal y, de todas formas, tal posición no puede mantenerse inalterada por largo tiempo" **(1)**.

"la posición de reposo varia de un paciente a otro, e incluso en un mismo paciente durante las distintas etapas de su vida" **(38)**.

"La determinación de la DVO es un procedimiento empírico basado sobre todo en la experiencia clínica" **(13)**.

“La DVR es útil como término de comparación para asegurarse de la existencia del FWS (espacio libre)” **(1)**.

“los requisitos necesarios para obtener una posición de reposo son los siguientes:

- mantener la cabeza en posición erguida y el plano de Francfort paralelo al suelo, la cabeza no debe apoyarse en ningún lugar.
- El paciente se encontrará relajado, sentado o de pie.
- Los dientes no deberán estar en contacto.
- Los labios estarán pero sin tensión en un equilibrio muscular facial” **(38)**.

“Existen métodos basados en las evaluaciones individuales: métodos estéticos, fonéticos, de la posición fisiológica de reposo, de la deglución, métodos basados en datos estadísticos y datos previos a extraccionales” **(13)**.

Se presenta algunas de las técnicas que existen:

Método de la Deglución:

“El único acto fisiológico que se da en el sistema masticatorio y que hace que los músculos elevadores se contraigan con la misma fuerza e intensidad es la “deglución”. Cuando deglutimos no lo hacemos algunas veces mas fuerte que otras, esto es un acto involuntario y por lo tanto se repite una y otra vez sin variaciones, por esto la dimensión vertical se debe de tomar durante el acto de deglución para que sea la “constante” longitud de contracción de los músculos elevadores la que la determine” **(34)**.

“Shanahan, indico que el patrón mandibular en movimiento, ósea durante la deglución, es igual para el niño edentulo y para el adulto edentulo. El sostiene que la erupción dentaria se mantiene en el plano oclusal, por el acto de contención el cual establece la dimensión vertical oclusal. Cuando se elabora una dentadura completa, la técnica de contención, se crea un encerado leve en la base de la oclusión el cual se reduce durante la deglución para dar una correcta dimensión vertical de la oclusión” **(31)**.

“Durante la función de la deglución de la saliva, la mandíbula deja su posición de descanso y llega a una dimensión vertical natural de oclusión; entonces, mientras la saliva es llevada hacia atrás dentro de la faringe por la

lengua, la mandíbula es retruida junto con la lengua a su posición de relación céntrica natural.

El proceso de deglución de saliva es reconocido como una función de 24 horas y es realizado de 1 500 a 2 400 veces al día. El patrón mandibular del movimiento es el mismo para el infante edéntulo así como para el edéntulo adulto. Un patrón similar prevalece para los dientes naturales y las prótesis artificiales" **(42)**.

"Se basa en que los dientes suelen entrar en contacto durante la deglución.....se puede emplear la placa de la base inferior con tres conos de cera blanda o con un dique de silicona. Se pide al paciente que trague varias veces" **(17)**.

"La distancia interoclusal se forma constantemente luego de la deglución de la saliva" **(42)**.

"El método fisiológico, por otro lado, toma en consideración, las necesidades individuales de cada paciente. Este determina la relación céntrica fisiológica y la dimensión vertical a partir de la función constantemente repetida de la deglución de saliva" **(42)**.

Método Fonético:

Consiste en pronunciar diferentes letras y palabras, que ayudaran a determinar la DV.

"Silverman mantiene el hecho que es mas fácil y mas exacto, registrar la medida muscular fonética, cuando el paciente pierde el control voluntario muscular de la mandíbula, que registrar la medida de relajación" **(31)**.

"Consiste en evaluar la distancia interoclusal, mientras el paciente pronuncia palabras que contienen la consonante S asociada con las vocales I o E (sesenta y seis, mississippi)" **(14)**.

"el sonido popular mas usado como una ayuda para determinar la posición de descanso, es la letra labial m, el cual puede ser usado sin ocluir los dientes. Sin embargo el sonido m siempre sale cuando los labios están en contacto. Tan pronto los labios son separados, es obligación del dentista observar el espacio del borde oclusal, la mandíbula está caída y se ha perdido la posición de descanso. Para dominar esta dificultad, el sonido m es

frecuentemente extendido a la palabra Emma o seguido de un sonido labial p el cual sale de otro sonido muy aparte, de aquí que la palabra mississippi se hizo popular para determinar la posición de descanso. Algunos pacientes dejan caer la mandíbula al pronunciar el sonido p." **(31)**.

"Consiste en evaluar la distancia interoclusal, mientras el paciente pronuncia palabras que contienen la consonante S asociada con las vocales I o E (sesenta y seis, mississippi)" **(14)**.

"La distancia interoclusal del habla es el intervalo que se forma entre los dientes mientras que la mandíbula es llevada hacia abajo y hacia delante durante la conversación. Cuando se producen los sonidos variados, la mandíbula se mueve a varios niveles. Las palabras que contienen la letra *s* requieren que la mandíbula se mueva a un nivel más alto. Es por esta razón que el sonido *s* es usado para evaluar la presencia de una distancia interoclusal durante el habla. En la pronunciación de la letra *m* la mandíbula se mueve hacia un nivel más inferior. El plano de Frankfurt debería ser paralelo con el piso durante estas pruebas" **(42)**.

Método de registro de Pre-extracción:

"A pesar del error de la mayoría de los instrumentos registradores de la pre-extracción, algunos son aprovechables en el manejo de la dimensión vertical de la oclusión que numerosos registros post-extracción" **(31)**.

"el método mas confiable es medir la distancia entre la parte superior e inferior del frenillo labial con (divisores) cuando los dientes están en oclusión céntrica" **(31)**.

"Método de McGrane:

Para la determinación de la DVO: la distancia entre los dos surcos maxilar y mandibular con arcadas en contacto es de 40 mm" **(1)**.

“Distancia interalveolar:

Basada en la estabilidad de la papila del rafe medio palatino que apenas sufre cambios en su localización cuando se producen reabsorciones naturales en la remodelación de las crestas alveolares.
Esta técnica puede tener un cierto valor al principio de la edentación, pero debido a la remodelación alveolar y aumento de las distancias con el tiempo, no es la mas apropiada” **(37)**.

Método de Sorensen:

“Con las arcadas en contacto, el rostro se puede dividir en tres partes que son iguales entre sí: frente, nariz, labios y mentón” **(1)**.

Método de las proporciones verticales:

“Describen el rostro ideal dividiéndolos en tres tercios iguales por líneas horizontales que aproximadamente van desde la línea del cabello, el puente nasal, el ala de la nariz, y el mentón” **(46)**.

“Paralelismo de las crestas alveolares:

Considerando que las crestas alveolares son paralelas o con una inclinación posterior de 5°.
Esta técnica se usa si no existen contraindicaciones estéticas o funcionales” **(37)**.

Método de Landa:

“Con arcadas en contacto el plano de Frankfurt es equidistante a la tangente a la parte superior del cráneo y al gnation” **(1)**.

Método de Appenrodt:

"Las distancias entre la punta de la nariz y el pogonion, medidas en condiciones de reposo y de máxima apertura, tienen una relación de 3:5" **(1)**.

Método de Hurst:

"Esta basado en la longitud del labio superior con el incisivo central cuando los labios se encuentran en posición de descanso" **(31)**.

Método de Pleasure:

"Poniendo dos triángulos con los vértices opuestos sobre la punta de la nariz y sobre el mentón, y midiendo la distancia en posición de reposo y de oclusión, la diferencia entre las dos medidas debe ser 2 mm" **(1)**.

Método métrico:

"Cuando la dimensión vertical de la posición de descanso ya ha sido medida entre los triángulos con una cinta en la cara, la base de la oclusión es construida y la dimensión oclusal tiene que ser igual a esta medida. Luego, la altura de la base baja de la oclusión es reducida de 2 a 4 mm de acuerdo al criterio del dentista" **(31)**.

Método de Goodfriend:

"Consiste en marcar cuatro puntos o líneas en el rostro del paciente:
1. En la comisura externad el ojo (LC)
2 Subnasion (Sn)
3. En la comisura labial (CH)
4. Gnation, que es el punto más anterior e inferior del mentón (Gn).
Luego se procede a medir las distancias LC - CH, Sn - Gn en dos momentos, uno cuando los individuos estaban en una posición de descanso, postural

(DVP) y otro cuando el paciente estaba en posición oclusal, máxima intercuspidación (DVO)" **(45)**.

Método de Willis:

"GoodFriend sugirió que, la distancia De la pupila del ojo a la confluencia de los labios son iguales a la distancia del subnasión con el gnation. Sin embargo Willis había dado el crédito para la popularización de estas medidas" **(31)**.
"Willis señala que la distancia entre pupila y comisura labial es igual a la distancia entre la base de la nariz y la del mentón" **(37)**.

Método de McGee:

"Con arcadas en oclusión, la distancia entre la glabela y el punto subnásal es equivalente a la distancia entre el punto subnasal y el gnation" **(1)**.

Métodos utilizando la fuerza máxima de oclusión:

"Esta teoría se basa en la premisa que la fuerza de oclusión máxima puede ser ejercida cuando la mandíbula esta en dimensión vertical de su Posición de descanso" **(31)**.
"Smit indico que el Bimeter de Boos era el mejor acercamiento a un dispositivo confiable para determinar la dimensión vertical de la Posición de descanso. Sin embargo el Bimeter a sido rechazado, porque la capacidad de oclusión del paciente es influenciada por dolor y aprehensión. Una correlación de resultados con el Biometer y esos obtenidos por los métodos clínicos y electromiográficos mostraron que el uso del Biometer produce una dimensión vertical incrementada" **(31)**.

Uso del tacto para establecer la Dimensión Vertical:

"En este método, el paciente presiona muy suavemente el borde de la oclusión de la cera contra el borde superior de la oclusión. Con el uso del tacto, el paciente supone reconocer cuando ha alcanzado el grado de apertura de la

mandíbula, que fue lograda cuando estaban presentes los dientes naturales. Lytle y Timmer habían adoptado una técnica sofisticada usando un dispositivo central de transporte, fijado a los bordes superiores y bajos de la oclusión" **(31)**.

Método craneométrico de Knebelman:

"Este método establece que la distancia desde la pared mesial del canal auditivo externo a la esquina lateral de la órbita (distancia ojo-oreja) está proporcionalmente relacionada con la distancia entre el mentón (superficie inferior más anterior de la mandíbula) y la espina nasal (distancia nariz-mentón). Un craneometro inventado por Knebelman y modificado por Tsau-Mau y col. puede ser usado para medir la distancia ojo-oreja, registrar la medida y una vez ajustada ser usada en pacientes desdentados completos para guiar el cierre de la mandíbula y determinar la DVO cuando las relaciones maxilares son registradas" **(16)**.

"Valoración radiológica:

Midiendo el tercio facial inferior en las teleradiografías laterales" **(37)**.

Método estético:

"Consiste en evaluar la armonía de las relaciones existentes entre las distintas partes del rostro en posición de máxima intercuspidación" **(14)**.
"La estimación de la dimensión vertical por la apariencia estética esta basada en la armonía estética del tercio inferior de la cara, relativamente con el resto del rostro; el contorno de los labios y el color de la piel, con el margen de los labios inferiores y el borde de la mejilla y la representación labiodental. Con los labios en contacto, la elevación de la mandíbula y la compresión de los labios tendría un visible acercamiento de la mandíbula de la posición de descanso hacia la dimensión vertical oclusal" **(31)**.
"mediante el estudio de la piel de los labios en comparación con la de otras partes de la cara, puesto que el tono tisular debe ser el mismo**"** **(37)**.

2. Prótesis mixta

El problema de algunas PPR esta relacionada con la presencia de partes metálicas visibles, existen algunas técnicas para ocultar o prescindir de algunas partes de la PPR, como el retenedor que generalmente es el causante de problemas estéticos. La prótesis mixta aparece como una opción para brindarle estética a estas PPR.

Los retenedores de las PPR se dividen en:

"directos e indirectos" **(21)**.

En los retenedores directos encontramos los ataches, que son muy usados en Prótesis mixta.

Hay tres tipos de retenedores directos: "los intracoronales, los retenedores de precisión extracoronales y los retenedores extracoronarios" **(21)**.

Los dos primeros son los denominados en la literatura como ataches.

Mallat clasifica a los retenedores directos como: "retenedores que actúan por presión y retenedores que actúan por fricción" **(22)**.

Los retenedores por presión son los ganchos convencionales, mientras que los por fricción son los ataches.

"las exigencias estéticas del paciente deben ser evaluadas solo durante la función. En efecto si se separan los labios se destacan partes metálicas de la PPR, que el paciente no descubre durante la función" **(14)**.

2.1 Definición de prótesis mixta:

Es "una prótesis dentomucosoportada en la que se combinan elementos fijos en forma de restauraciones de recubrimiento total, parcial o intrarradicular con aparatos removibles conectados a ellos por distintos métodos, como retenedores o ganchos, ataches de precisión, anclajes, elementos a presión, imanes y sistemas telescópicos" **(20)**.

2.2 Clasificación de Prótesis Mixtas:

Según su biomecánica: "Dentosoportadas y dentomucosoportadas. Esta división es equivalente a hablar de prótesis intercalares o prótesis a extremo libre" (22).
Cada tipo de soporte tendrá diferentes exigencias funcionales y diferentes tipos de ataches de acuerdo a cada situación clínica.

2.3 Aditamentos de anclaje o Ataches:

"Descritos en primer lugar por Evans en 1888. El primer aditamento de precisión intracoronal fue diseñado por Herman Chayes en 1906**"** (25).
"de 1915 a 1935, existían unos cuantos aditamentos de anclaje en forma de T o H y barras de los cuales existían unos 120 diseños diferentes manufacturados en laboratorio o maquinados.
Desde entonces hasta el día de hoy siguen siendo utilizados y han estado saliendo nuevos diseños, teniendo aplicaciones en prótesis fija, prótesis parcial removible, sobredentaduras e implantes. Siendo las dos primeras de mayor interés al combinarse en una prótesis parcial removible con aditamentos de anclaje" (25).
"Si bien son múltiples los tipos de ataches y algunos de ellos vienen siendo utilizados desde hace muchos años, es muy pobre la evidencia que existe sobre su comportamiento clínico**"** (24).

2.3.1 Definición de ataches:

"El atache es una alternativa de conexión de una prótesis removible a unos elementos fijos que actúan de soporte, conexión y asimismo de protección de las unidades dentarias talladas" (20).
"Por definición "atache" (del francés "attachement" que significa ligadura) o aditamento de anclaje como un dispositivo mecánico para la fijación, retención y estabilización de una prótesis dental" (25).
"Dispositivo mecánico para la fijación, retención y estabilización de una prótesis, conformado por un componente hembra y macho" (26).

2.3.2 Partes:

"Constan de dos partes el macho o patrix y la hembra o matrix, que pueden ser o bien preformadas colables o mecanizadas para sobre colar o solar" **(22)**.
"consta de una parte positiva (interna), "Patrix" (macho) y de una parte negativa (externa), "Matrix" (hembra), la parte externa o matrix es un aditamento incluido en la cofia o corona a cementar, la parte interna o patrix se encuentra en la parte desmontable del dispositivo protésico**"** **(25)**.

2.3.3 Clasificación de los ataches:

Clasificar los ataches es un tema complejo, por los diferentes tipos y tamaños de ataches que aparecen en el mercado, además de la discontinuidad de algunas marcas comerciales.
"Se han clasificado de acuerdo a su forma de fabricación en precisión y semiprecisión, según su ubicación en el diente pilar en extracoronal e intracoronal y por su funcionamiento en bloqueantes y no bloqueantes" **(23)**.
En el cuadro 1 se muestra un cuadro sencillo de clasificar los ataches para Prótesis Mixta:

Cuadro 1

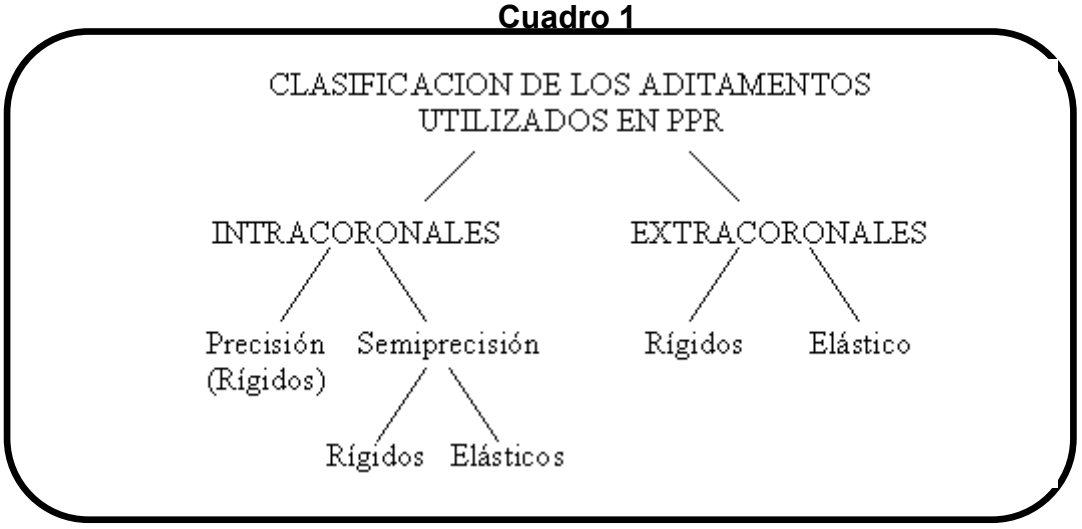

Fuente: Andrés Eloy Sánchez. **(30).**

Revisando el cuadro, se mencionan una serie de estudios que brindan definiciones, ventajas, desventajas, indicaciones y contraindicaciones de los ataches:

Intracoronarios: "La hembra se coloca dentro de la cara oclusal de la corona en la zona distal fundamentalmente" **(20)**.

Indicaciones: "en Prótesis parcial removible intercalar" **(22)**.

Ventajas: "mantienen el contorno dentario normal, no generan recovecos que dificultan la higiene, están lo mas cerca posible del eje axial del diente y son rígidos, con lo que mantiene el plano oclusal invariable durante la masticación" **(22)**.

"a.- las tensiones se mantienen a lo largo del eje axial del diente pilar y ofrece una forma de soporte ideal; b.- el soporte del aditamento se ubica mas cerca del soporte óseo del diente pilar en comparación con un apoyo oclusal convencional, reduciendo la palanca sobre el diente; c.- la estética es mejorada; d.- proveen excelente estabilidad; e.- el volumen sobre la corona es limitado, lo cual favorece la salud periodontal" **(23)**.

"la mayor ventaja es que eliminan la necesidad de aplicar el gancho vestibular a menudo poco estético" **(25)**.

Desventajas:

"- deben disponer de una adecuada longitud del diente.
- deben mantenerse dentro de la circunferencia del diente.
- el tallado es mas agresivo.
- no puede utilizarse en pulpas prominentes" **(22)**.

"a.- la necesidad de preparación dentaria para la elaboración de un colado; b.- requiere de entrenamiento técnico para su fabricación; c.- necesidad de suficiente longitud coronal del diente pilar para garantizar la estabilidad; d.- posibilidad de crear sobrecontorno coronario por su ubicación intracoronal; e.- incremento del costo en relación con la PPR con retenedores convencionales**"** **(23)**.

Extracoronarios: “Lleva el macho en la corona y la hembra en el removible” **(20).**

Indicaciones: “en la rehabilitación de edentulismos distales libres”. **(14).**
“Su principal indicación son las PPR a extensión distal (clase I de Kennedy) en la que es necesario un mecanismo de rompefuerzas, aunque también se utilizan en prótesis dentosoportadas” **(25).**

Ventajas: “Prefabricación y buena calidad metalúrgica, buena adaptación, matriz sustituible, soporte vertical, retención, reciprocidad y pasividad” **(14).**
“tallado menos agresivo de la estructura dentaria remanente, por lo que no comprometen la salud pulpar” **(25).**
“Son elásticos y permiten movimientos de bisagra, vertical y rotatorio, ya sea en forma conjunta o aislada” **(25).**

Desventajas: “Están representadas por las dimensiones en su medida estandar, por los costos y la complejidad” **(14).**
“se hallan por fuera del perímetro dentario” **(22).**
“provocan un desplazamiento hacia gingival del plano oclusal” **(22).**
“1. No tienen la estabilidad oclusal requerida ya que el plano oclusal varía y se hunde hacia la cresta alveolar en el momento de la masticación, y la oclusión sólo es mantenida por los dientes remanentes, esto en extensiones bilaterales o unilaterales (clases I y II de Kennedy).
2. Proporcionan una inadecuada distribución de fuerzas entre las zonas dentadas y las zonas desdentadas.
3. El anclaje está situado por fuera del contorno normal del diente.
4. Es obligado preparar un mínimo de dos pilares e incluso a veces tres.
5. Debido al alto grado de movilidad presentan problemas de mantenimiento, y los que están construidos con sistema de muelle, la excesiva tracción de la base provoca su rotura con frecuencia, a menos que periódicamente se rebasen.
6. Es complicado para el paciente mantener una buena higiene oral principalmente debajo de los anclajes.

La gran variedad de anclajes extracoronarios los diferencia el diseño y el sistema de rompefuerzas que emplean. Más adelante se describirán algunos de ellos en forma esquemática" **(25)**.

Aditamentos de Precisión: "Los aditamentos de precisión son prefabricados, sus componentes son maquinados en aleaciones especiales, una gran mayoría de ellas son de platino, paladio, oro, plata, cobre e iridio éstas son más duras y resistentes al desgaste y a las elevadas temperaturas asociadas con el colado de aleaciones de metal-porcelana, son partes que se manufacturan metal a metal con una tolerancia de 0.01mm" **(25)**.

Ventajas: "los aditamentos de precisión ofrecen la ventaja de poco desgaste de los muñones y sus partes son estándar, lo cual permite que los componentes sean intercambiables y fáciles de reparar cuando es necesario" **(29)**.

Desventajas: "El alto costo de los aditamentos está directamente relacionado a la complejidad de la manufacturación y a la composición de los aditamentos" **(29)**.

Aditamentos de Semiprecisión: "Los aditamentos de semiprecisión son elaborados en laboratorio, frecuentemente son denominados "colas de milano" debido a la forma de sus componentes engranados. Se pueden fabricar incorporando componentes de plásticos, nylon, cera o encerados a mano, presentando una menor tolerancia a la precisión, siendo aptos para ser colados con metal precioso" **(25)**.

Ventajas: "Tienen ventajas como: economía, fácil fabricación y facilidad de ser vaciados en una amplia variedad de aleaciones sin que exista el problema de diferentes coeficientes entre la aleación vaciada y la aleación maquinada" **(29)**.

Según su función: "Otra clasificación de los ataches los distingue en rígidos y resilentes y el condicionamiento de la arcada (que sea superior o inferior)" **(20)**.

A su ves estos anclajes intracoronarios se subclasifican en: “Activables o no” **(22)**.

“Los anclajes rígidos no activables no buscan tanto dar retención, si no actuar como rompefuerzas, corregir problemas de paralelismo entre los pilares o ayudar en la ferulización” **(22)**. Se refiere básicamente a los interlocks o rieleras.

“Usualmente un aditamento de precisión intracoronario es designado por su función como un aditamento rígido, mientras que los aditamentos extracoronarios como resilentes. Los aditamentos intracoronarios rígidos proporcionan todas las funciones de un retenedor directo. Los aditamentos extracoronarios resilentes, en contraste no siempre proporcionan un adecuado soporte y retención por su naturaleza resilente” **(25)**.

Aditamentos rígidos: “Estos sistemas teóricamente no permiten movimiento alguno entre sus componentes; aun bajo las mejores condiciones ocurren pequeños movimientos cuando son aplicadas fuerzas oclusales” **(25)**.

Aditamentos resilentes: “Son aquellos aditamentos diseñados para obtener suficiente flexión mecánica de la prótesis mediante el soporte del diente-tejido blando-hueso para resistir la variación en el anclaje de la prótesis durante la deformación de la mucosa y del tejido sin generar estrés excesivo en el aditamento; permiten movimientos verticales tipo bisagra, seguido de movimientos a lo largo de un plano; este tipo de aditamento dirige todos los movimientos de las partes que las componen, permitiendo movimientos durante la función, lo cual teóricamente minimiza las fuerzas oclusales cuando las transmite al aditamento del diente” **(25)**.

“La cresta alveolar sufre de alteraciones atróficas, debido a la presión excesiva de las placas de resina bajo carga, en la zona de los dientes artificiales” **(25)**.

Otros aditamentos son los “Aditamentos radiculares e intrarradiculares, muy utilizados en sobredentaduras totales y PPR.

Aditamentos radiculares: “Son aditamentos en donde la parte activa se encuentra fuera de la raíz dental. Estos aditamentos pueden ser encerados y vaciado al espigo, soldados al espigo o directamente cementados a la raíz

dental preparada a la forma del aditamento. Dentro de este tipo de aditamentos se pueden clasificar los aditamentos tipo barra, que se extienden en un área edéntula. La sobredentadura se fija a la barra a través de uno o más broches o clips que se incorporan a la dentadura" (29).

Aditamentos intraradiculares: "Son aditamentos en los que la parte activa está dentro de la raíz dental. El elemento hembra de estos aditamentos es fijado a la raíz dental que es preparada previamente a la forma de éste" (29).

2.3.4 Consideraciones en la elección de los ataches:

Es necesario decidir que ataches se va a utilizar según la información existente, también tomaremos unos modelos de estudio que nos ayudaran en la elección de los ataches.
Se deben valorar algunos aspectos como:

Tipo de prótesis según soporte: "Así puede ser que se trate de una prótesis dentosoportada(clase III y IV de kennedy), dentomucosoportada (clase I y II de Kennedy) o dentosoportada con la previsión de que en un futuro no muy lejano será dentomucosoportada. En el primer caso el anclaje de elección será rígido, mientras que en el segundo será resilente. El tercer caso…… se optará por un anclaje resilente" (22).

Espacio en sentido ocluso gingival: El espacio vertical necesario para la colocación de los ataches extracoronarios es de: "con ataches convencionales deben estar disponibles en la zona proximal 7 mm, de los cuales 5 mm para la medición estandar del atache, 1 mm para el material estético y 1 mm para el respeto del periodonto marginal" (14).
"se debe medir desde la encía adyacente por distal al diente pilar hasta la cara oclusal del antagonista al anclaje" (22).

Anchura en sentido Vestíbulo lingual: "el anclaje irá situado aproximadamente en mitad de la cara distal" (22).

Decidir entre colado o mecanizado: “en algunos casos, ambas partes macho y hembra, son colables; en otros, solo uno de los componentes es colable, mientras que en los demás, ambas partes son mecanizadas” **(22)**.

Simplicidad: “siempre se optará por el anclaje mas sencillo ya que este será el que menos complicaciones presentará y cuyo mantenimiento será mas fácil” **(22)**.

En maxilar superior o inferior: “Los aparatos anclados en la arcada superior están sujetos a la fuerza de la gravedad por lo que, después de la intrusión que se origina tras el acto masticatorio, sufren un ligerísimo desplazamiento separándose de la mucosa y este fenómeno ocurre con los ataches rígidos pero más con los resilentes, por lo que en principio en la arcada superior se deben colocar ataches rígidos Y dejar los resilentes para la inferior” **(20)**.

En endodoncias: “El estado endodontal es un parámetro muy importante. Supone el empleo de un anclaje sobre cofia radicular en lugar de un atache intra o extracoronario. En principio todo diente endodonciado es frágil, sobre todo por su parte coronal, por lo que no es candidato de llevar un atache ya que se puede romper a pesar de llevar una corona, razón por la cual es muy conveniente cortar dicha corona y preparar una cofia radicular sobre la que irá soldado el anclaje y resolver el problema protésico mediante una sobredentadura**”** **(20)**.

Según la clasificación de Kennedy: “Clase I o extremos libres bilaterales ataches extracoronarios o intracoronarios, dependiendo de la forma y tamaño de los dientes pilares y también en gran manera del estado periodontal de los mismos.

Clase II o extremo libre unilateral hay que utilizar ataches articulados resilentes en el lado desdentado y equilibradores transversales en el otro lado.

Las clases III de Kennedy Éstas se solucionan protésicamente con prótesis intercaladas y mediante el uso de ataches intracoronario.

Las clases IV o interrupciones anteriores de la arcada: Se pueden planificar utilizando coronas parciales en las unidades posteriores y después esqueléticos conectados a las mismas con interlocks y dientes anteriores pertenecientes al esquelético colocados a tope sobre la encía anterior, si es que el grado de atrofia y de colapso del proceso alveolar lo permite" **(20)**.

2.3.5 Consideraciones en confección y colocación de los ataches:

"Cuando se coloque un atache siempre se debe confeccionar por lingual un brazo recíproco, cuya rigidez aportará estabilidad horizontal al sistema reduciendo las exigencias funcionales sobre el" **(22)**.

"El eje de inserción o vía de entrada de los ataches intracoronarios debe estar inclinado con respecto al eje mayor del diente. Aproximadamente unos 10-12° para que no coincida con el eje de desplazamiento del esquelético durante la función" **(20)**.

"La retención de un atache está en función del cubo de su longitud de manera que si lo acortamos 1/3 pierde un 70% de retención y si lo acortamos 1/2 pierde un 88% según las reglas de tres" **(20)**.

"recurrir a cementar la corona ensamblada con el esquelético y tapando con cera Utility la abertura entre el macho y la hembra para que no se meta el cemento por allí y después no se pueda sacar el esquelético" **(20)**.

"En casos de enfermedad de Parkinson y otras afectaciones neurológicas con temblor intencional les resulta totalmente imposible hacer que los ataches entren en su sitio**"** **(20)**.

"En prótesis mixta es imprescindible que la ubicación de los elementos fijos sea exacta y estén perfectamente colocados en su correspondiente lugar en el modelo definitivo……para conseguir este propósito utilizaremos las férulas de combinación y las impresiones de arrastre**"** **(20)**.

La complicación mas frecuente en un trabajo de investigación fue: "El despegamiento es la complicación mecánica que se presenta los primeros meses" **(24)**.

"cuando se planifica una prótesis dentosoportada es suficiente con un solo pilar" **(22)**.

"en los extremos libres es indispensable ferulizar siempre" **(22)**.

2.3.6 Consideraciones en el extremo libre:

"En el tratamiento con PPR a extensión distal es precisamente la situación donde el diseño es más complejo debido a que las estructuras de soporte tienen un comportamiento diferente bajo las cargas promedio; las características del reborde alveolar residual y el movimiento de la base en funcionamiento determinaran la eficacia oclusal de la prótesis y el grado en que los dientes pilares están sometidos a fuerzas de torsión y de inclinación**"** (27).
"la ferulización produce una disminución significativa en la magnitud del movimiento, lo que contribuye a la estabilidad y durabilidad de pilares en PPR de extremo libre. En este aspecto es importante diferenciar la ferulización fija de los pilares de PPR a extensión distal de la ferulización en arco cruzado que se aplica en PPR dentosoportadas por el efecto del conector mayor y los demás elementos de la prótesis sobre los dientes pilares" (27).

"La ferulización es un método mecánico para la estabilización e inmovilización de dos o mas dientes pilares, en condiciones no óptimas para recibir fuerzas extremas y de esta manera lograr el soporte adecuado ante una dentadura parcial removible, y conseguir una mayor permanencia en boca y una mejor resistencia a las fuerzas oclusales" (28).

"Zarb y col refieren otros factores a considerar para ferulizar pilares en PPR a extensión distal como son: la alineación inadecuada del pilar, un reborde alveolar residual deficiente, un contacto proximal abierto entre el pilar y el diente adyacente; según McGivney y Castleberry otro factor a considerar debe ser, si se trata de un caso superior o inferior, debido al soporte adicional que ofrece el conector mayor sobre el paladar en los casos superiores" (27).

"En cuanto al número de dientes pilares a ferulizar, estudios de PPR y PPF a extensión distal, coinciden en que el número de pilares ferulizados no es proporcional a la disminución de las tensiones en las estructuras de soporte del pilar, por lo que incluir un tercer pilar en la ferulización puede ser una situación cuestionable" (27).

“La ferulización de los dientes pilares en Dentaduras Parciales Removibles constituye una buena solución a las situaciones de movilidad de dichos dientes, cuando no se tiene un buen soporte óseo o cuando se requiere la obtención de un pilar multirradicular para la mayor estabilización y soporte de una dentadura parcial removible. Por otra parte, la ferulización ayuda a una recolocación dentaria más ventajosa, facilitando la neutralización de las fuerzas horizontales de manera de distribuir las fuerzas a lo largo de los dientes remanentes involucrados” **(28)**.

ANTECEDENTES:

M. Marcé, en un paciente edentulo total: técnica cortada, determino la dimensión vertical con la técnica métrica y algunas pruebas fonéticas, marco “dos puntos en la cara del paciente, uno en el tercio medio…….Para determinar correctamente la DVR el clínico debe cerciorarse de que el perfil quede armónico con el resto de la cara y exista una oclusión labial sin forzar el cierre mandibular.
Una vez hallada la dimensión de reposo adecuada del paciente se mide, con el pie de rey, la distancia entre los dos puntos faciales marcados anteriormente y se restan de 2 a 4 mm a fin de conseguir la DVO” **(33)**.
Concluye que se “puede encontrar una relación intermaxilar repetible en la que podemos evaluar de forma objetiva los distintos pasos en la elaboración de las prótesis completas” **(33)**.

Mario Romero Félix, en un paciente edéntulo total superior y edéntulo parcial inferior, determino la dimensión vertical con la técnica de la deglución, obteniendo buenos resultados **(34)**.

Marcelo dos Santos, en un paciente portador de Prótesis total superior y PPR inferior con los caninos como pilares; con evidentes desgaste de las resinas acrílicas y con signos clínicos de disminución de la DV. “Con la prótesis total superior, se registro en cera la dimensión vertical de oclusión tomando como orientación los caninos inferiores. De este modo, se obtuvo el registro de un

relacionamiento intermaxilar del cual el paciente estaba adaptado" (36). Mediante encerado de diagnostico, duplicado y matrizado se reacondiciono la prótesis total que portaba, para mantener esa nueva DV. Concluyo que "Después de la utilización de la prótesis total diagnostica por un período de tres días, se pudo verificar que el paciente se adapto perfectamente a una nueva dimensión vertical de oclusión, sin presentar cualquier sintomatología y relatando una condición fonética y estética agradable" (36).

Calvo Perez, en un paciente edéntulo parcial, con periodontitis y con disminución de la DV, por ausencia de piezas, empleo la técnica de Willis para determinar la DV del paciente antes del tratamiento, para luego rehabilitar provisionalmente con prótesis inmediata, valorando también la DV con la técnica de Willis y una valoración estética.
Concluyó que la "Recuperación de la dimensión vertical perdida tras varios años de edentulismo parcial, aumentando así la altura del tercio facial inferior en 9 mm, lo cual, además de mejorar la estética del paciente favorece la funcionalidad de las prótesis junto a la oclusión balanceada que hemos conseguido" (37).

Puneet Bhardwaj (40), En un paciente que presentó como queja principal los dientes severamente desgastados y la incapacidad para masticar los alimentos, le coloco una férula oclusal incrementando 3 mm la DV, Una semana después, el paciente no reportó dificultades en la adaptación de la nueva posición, el fue recitado cada 2 semanas por 2 meses. El paciente funcionó con las restauraciones provisionales por 12 semanas para proseguir con la evaluación de la adaptación de la dimensión vertical proporcionada por las restauraciones finales.

PRESENTACIÓN DEL CASO CLÍNICO:

UNIVERSIDAD NACIONAL MAYOR DE SAN MARCOS

POST GRADO

ESPECIALIDAD EN REHABILITACION ORAL

FICHA DE FILIACION

Nº HISTORIA CLINICA: 3472

FECHA: 24- 10-08

Nombres y apellidos: HAYDEE RONDAN CHAVARIA.

Fecha de nacimiento: 09- 01- 58. **Lugar: ANCASH**

Domicilio: Urb. Las Flores, Lote 6, Mz. 41. **Distrito: San Juan de Lurigancho.**

Telefono: 79 23175. **Ocupación: Su casa.**

Estado Civil: CASADA. **Grado instrucción:Sup. Incompleto.**

I.- ANAMNESIS O INTERROGATORIO

Motivo de consulta:

"Para ponerme los dientes, tengo años así", "no quiero ganchos", "quiero fijos".

A. ANTECEDENTES: Del estado de Salud General:

- Manifiesta tener hipertensión arterial emotiva, pero se controla periódicamente.
- Manifiesta dolores de cabeza cuando reniega.

B. ANTECEDENTES: Del estado de salud estomatológica:

Tratamientos Odontológicos anteriores: Recibió tratamientos de extracciones, periodoncia, operatoria, portador de una prótesis parcial removible desadaptada con antigüedad de 35 años, ultima visita al odontólogo hace tres años.

RIESGOS: Paciente no presenta riesgos al tratamiento odontológico.

II. EXAMEN CLINICO:

Ectoscopia: ABESG, ABEN, ABEH, ABEO. LOTEP.

A. Físico General:

Piel y Anexos: Piel tibia, laxa, cabellos abundantes y bien distribuidos.

Tejido celular Subcutáneo: Regular cantidad, bien distribuido.

Funciones vitales: PA: 120/80 Resp.: 20 resp. x min. T°: 37°C Pulso: 60 lat.x min Peso: 58kg Talla: 1.56m.

B. Físico Local o Regional:

a. Exobucal :

Cráneo: Mesocefalo**.**

Cara: Mesofacial, forma redondeada, perfil recto,

A.T.M : Click derecho, sin dolor.

Cuello: Cilindrico, sin adenopatías, piel tibia y laxa.

Palpación muscular: Normal.

b. Endobucal:

Labios: Corto el superior, mediano en grosor, ligeramente resecos.

Carrillos: Color rosa pálido, bien humectados.

Tamaño de los rebordes: Reabsorbidos.

Calidad de los rebordes: Asimétricos e irregulares.

Gíngiva: Inflamación.

Paladar: Duro: Plano, sin torus.

Blando: En 180º.

Inserción de frenillos:

Labiales: Inserción baja.

Laterales: Inserción baja.

Lingual: Inserción media.

Orofaringe: Úvula centrada, vascularizada, conservada.

Lengua: Tamaño y movilidad normal, ligeramente saburral.

Saliva: Fluida.

Piso de Boca: Movilidad normal, vascularizada y conservada.

Reflejo nauseoso: Normal.

Higiene oral: Deficiente.

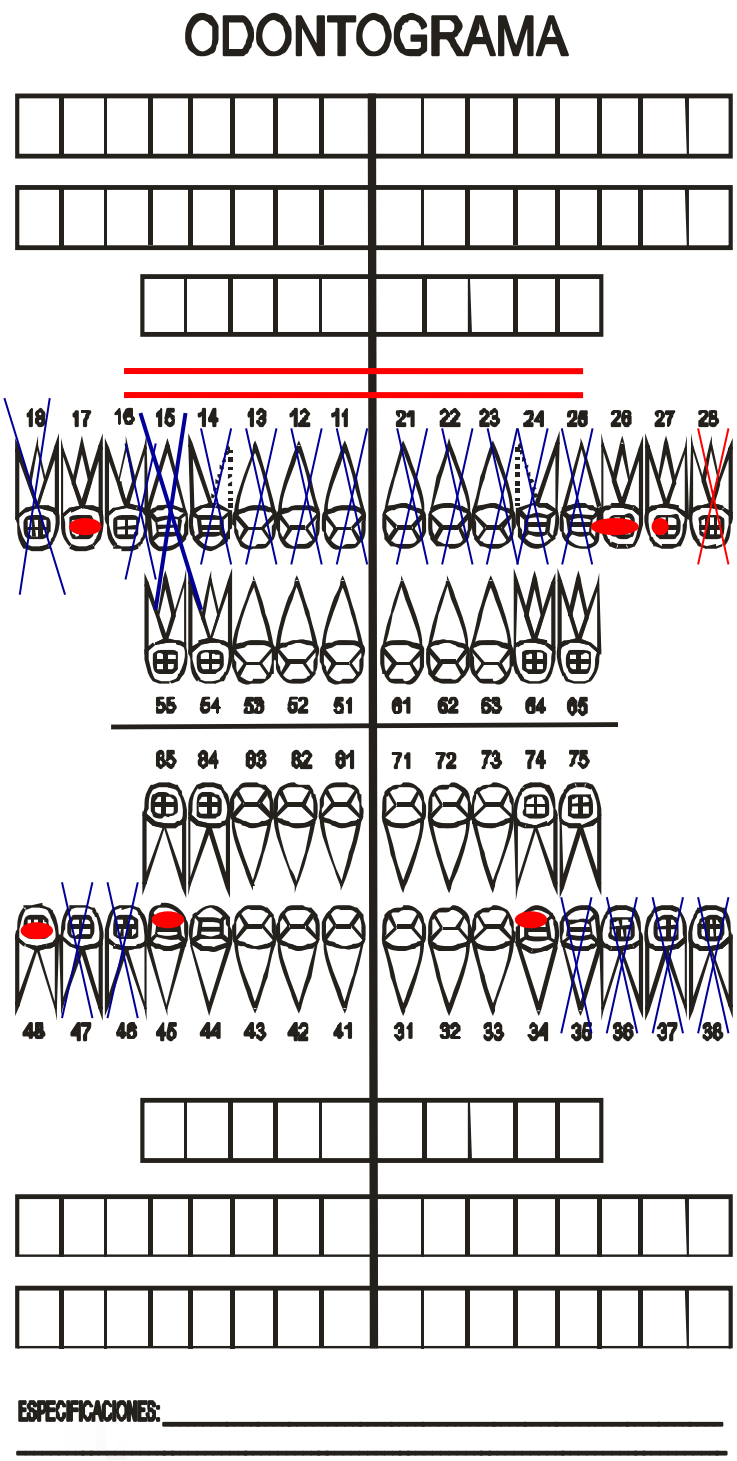

PZA. 17 movilidad grado III miller y PZA. 48 movilidad Grado II Millar

III. EXAMENES AUXILIARES:

FOTOS EXTRAORALES:



Foto frontal en reposo



Foto frontal en sonrisa



Foto perfil



Foto 3/4



Foto 1/3 inferior

FOTOS INTRAORALES SIN PROTESIS



Foto Frontal



Foto Lateralidad derecha



Foto lateralidad izquiera

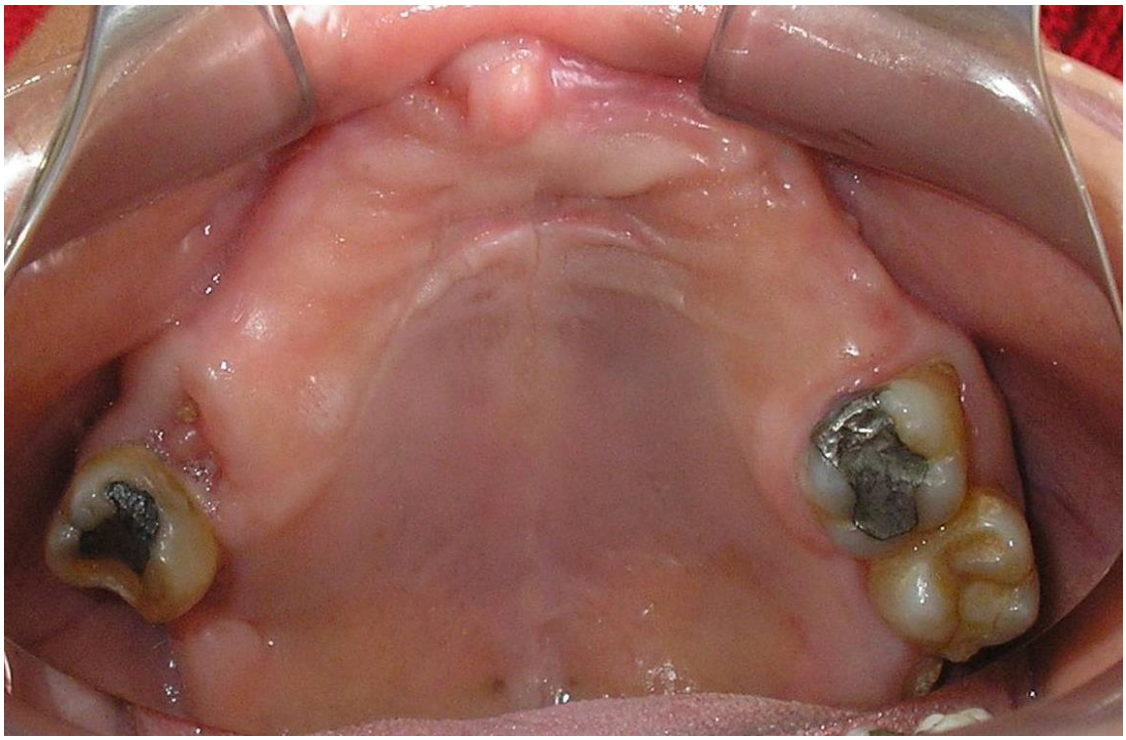

Foto oclusal superior

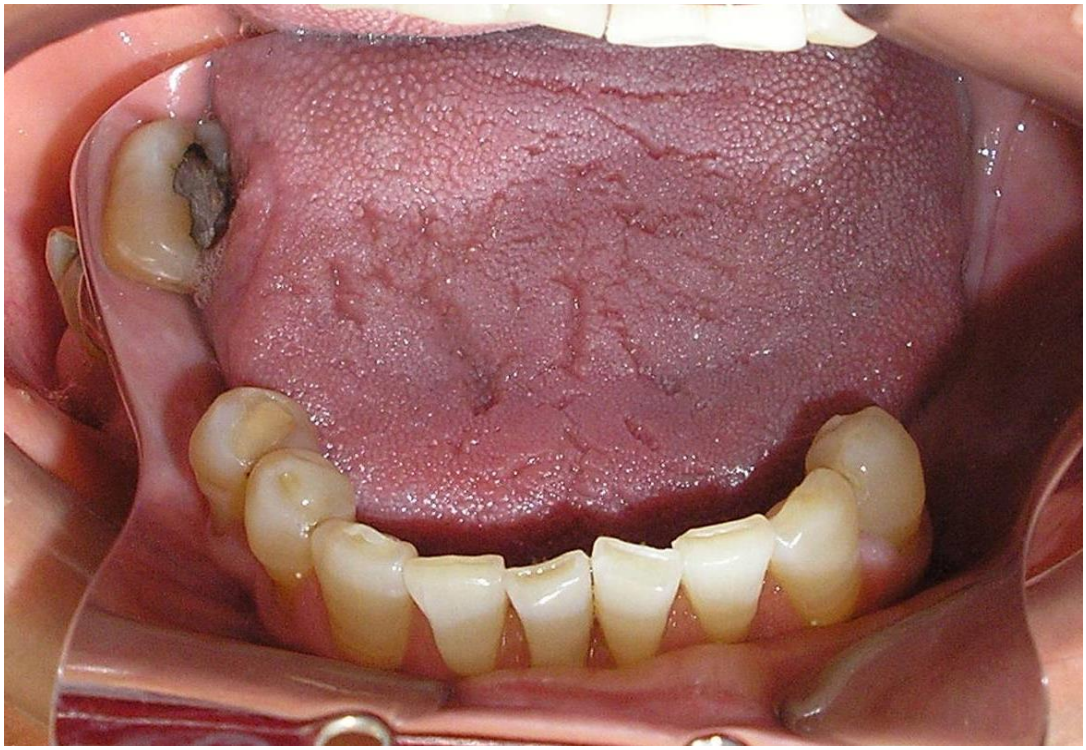

Foto oclusal inferior

FOTOS INTRAORALES CON PROTESIS



Foto oclusal superior



Foto frontal



Foto lateralidad derecha



Foto lateralidad izquierda

RADIOGRAFIA PANORÁMICA

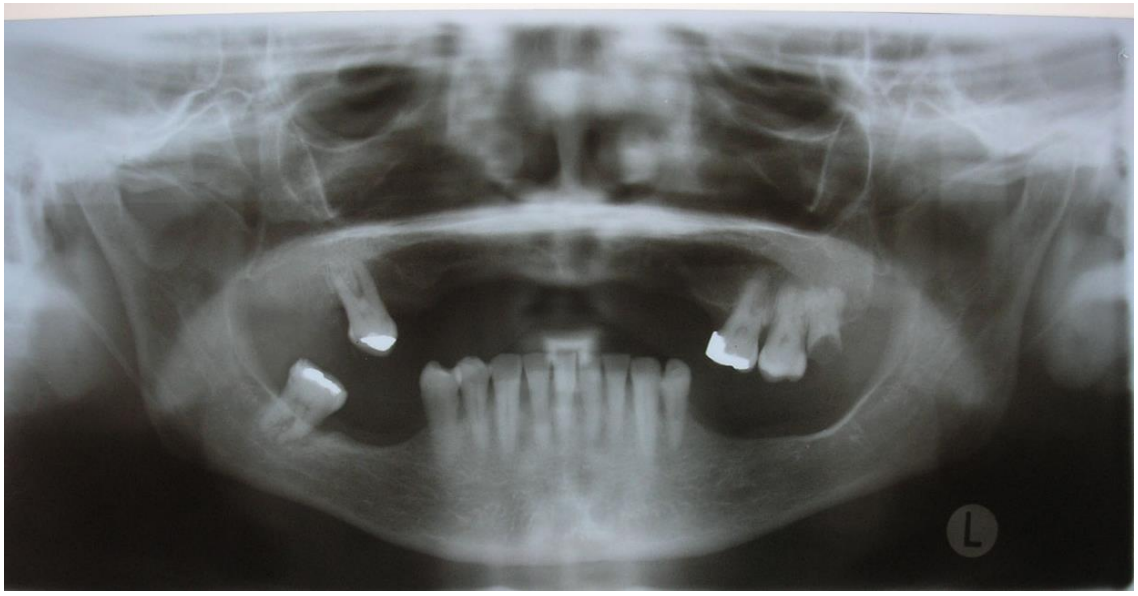

Estructuras anatómicas evidentes y sin alteraciones, neumatización del seño maxilar, reabsorción ósea tipo vertical y horizontal generalizada ausencia de múltiples piezas.

RADIOGRAFIAS PERIAPICALES SERIADAS

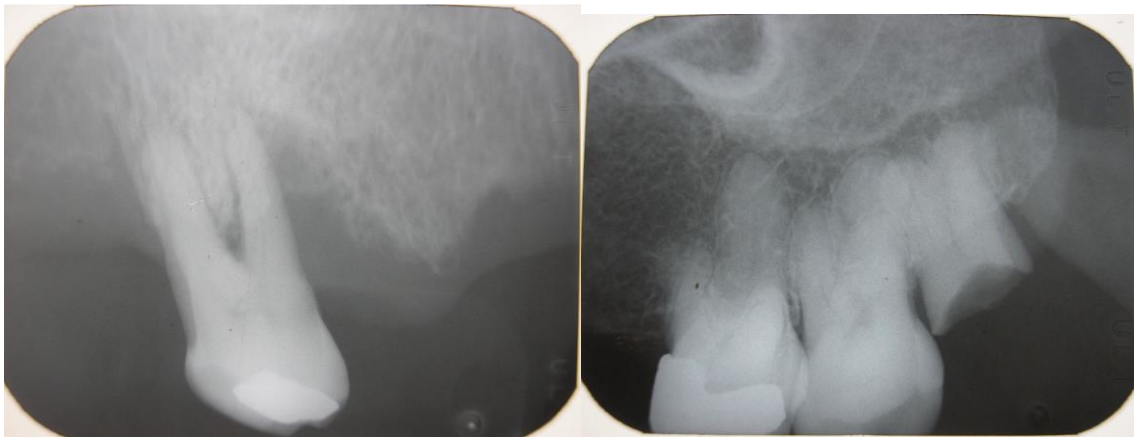

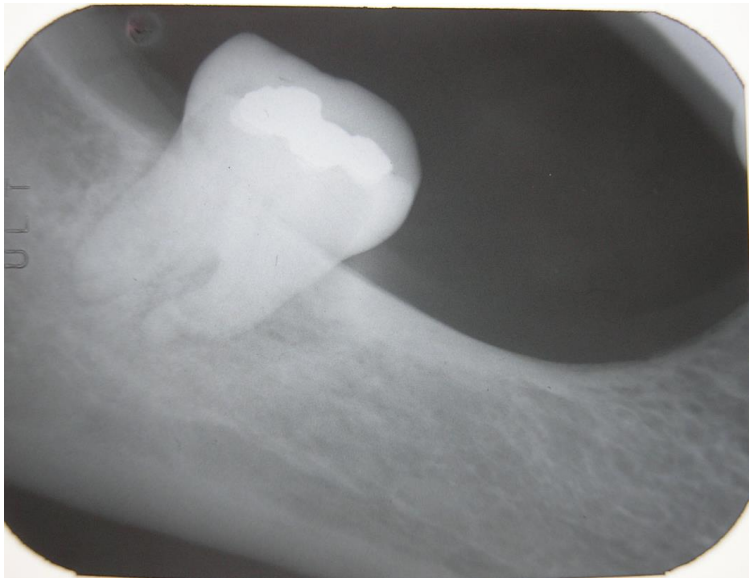

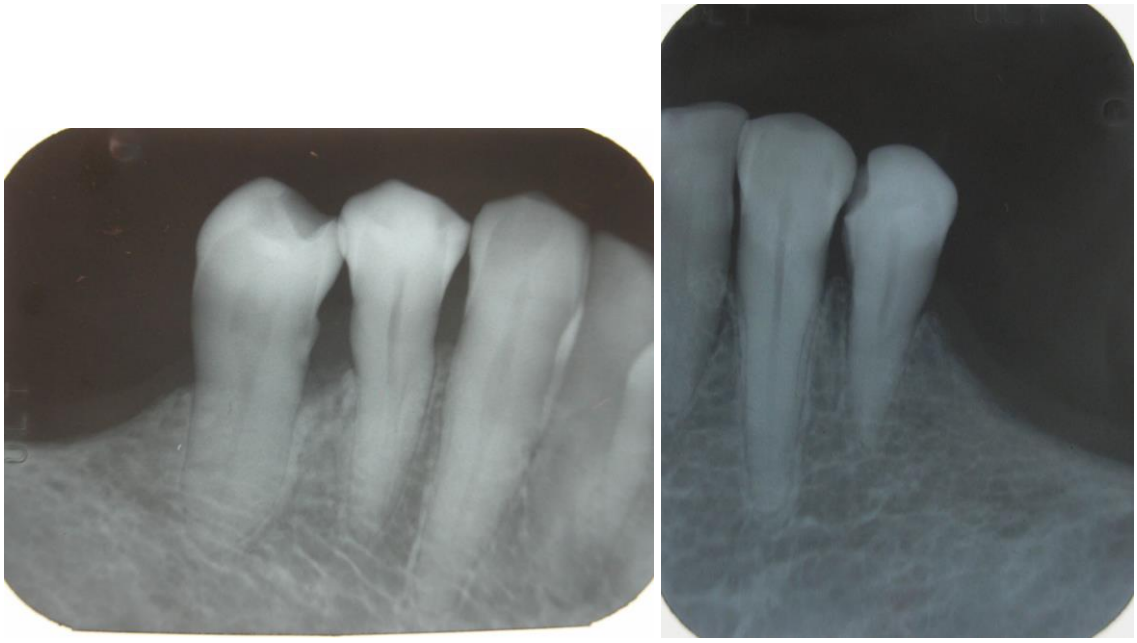

Pza. 17 reabsorción ósea vertical, ensanchamiento del ligamento periodontal, proporción corono- raíz 2:1; Pza. 26 obturación desbordante Proporción corono – raíz 1:1; Pza. 28 remanente radicular; Pza 34 reabsorción ósea vertical, caries por mesial, Proporción corono – raíz 1:1, Pza. 33 proporción corono – raíz 1:2, Pza. 44 reabsorción ósea horizontal y vertical, Proporción corono – raíz 1:1, Pza. 45 reabsorción ósea vertical, caries por ocluso distal, Proporción corono – raíz 1:1.

MODELOS DE ESTUDIO





IV. DIAGNOSTICO:

A. Diagnostico Sistémico:

Paciente no presenta problemas sistémicos.

B. Diagnostico Estomatológico:

Tejidos Blandos:

Gingivitis moderada localizada.
Pzas 17 y 48 con periodontitis severa.

Tejidos duros:

Remanente radicular pza. 28.
Caries pzas. 17, 34 y 45.
Edentulo Parcial superior Clase II de Kennedy.
Edentulo Parcial inferior Clase I de Kennedy.

Oclusión: Desorden funcional oclusal:

Alteración del plano oclusal
Disminución de la dimensión vertical.

V. PRONOSTICO: Favorable.

VI. PLAN DE TRATAMIENTO:

1. Fase Preventiva.

Educación y motivación del paciente.

Periodoncia: Destartaje y profilaxia.

Fisioterapia.

2. Fase Correctiva.

Cirugía: Exodóncia pzas 17, 28 y 48.

Regularización de reborde superior.

Frenectomia (frenillo labial superior).

Prostodoncia: Prótesis inmediatas superior y inferior

Operatoria: Restauración de las Pzas. 26, 27,34 y 45.

Prostodoncia:

Prótesis parcial removible superior.

Prótesis Mixta inferior:

Coronas ferulizadas de metal cerámica Pzas. 34 y 33.

Coronas ferulizadas de metal cerámica Pzas. 44 y 45.

Ataches extracoronarios resilentes (Bredent).

3. Fase de Mantenimiento:

Controles periódicos.

Evolución del tratamiento

Diseños preliminares



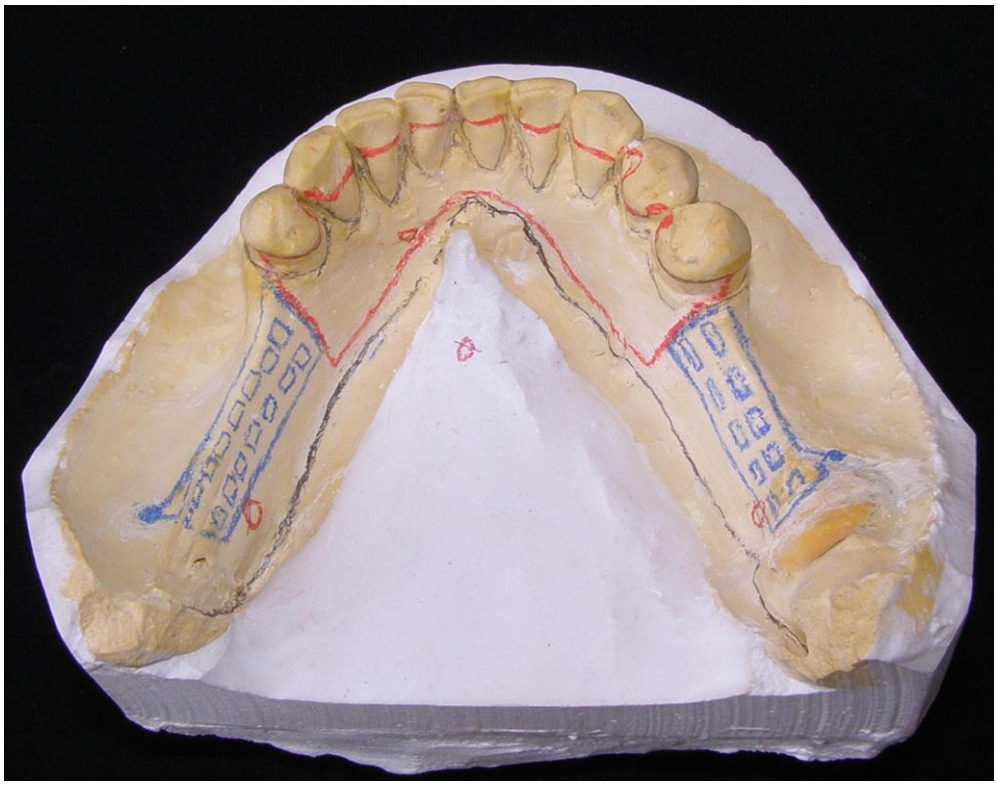

Placa base y rodetes en un segundo juego de modelos, obsérvese que se utiliza las pzas. 17 y 48, hasta antes de su exodoncia.

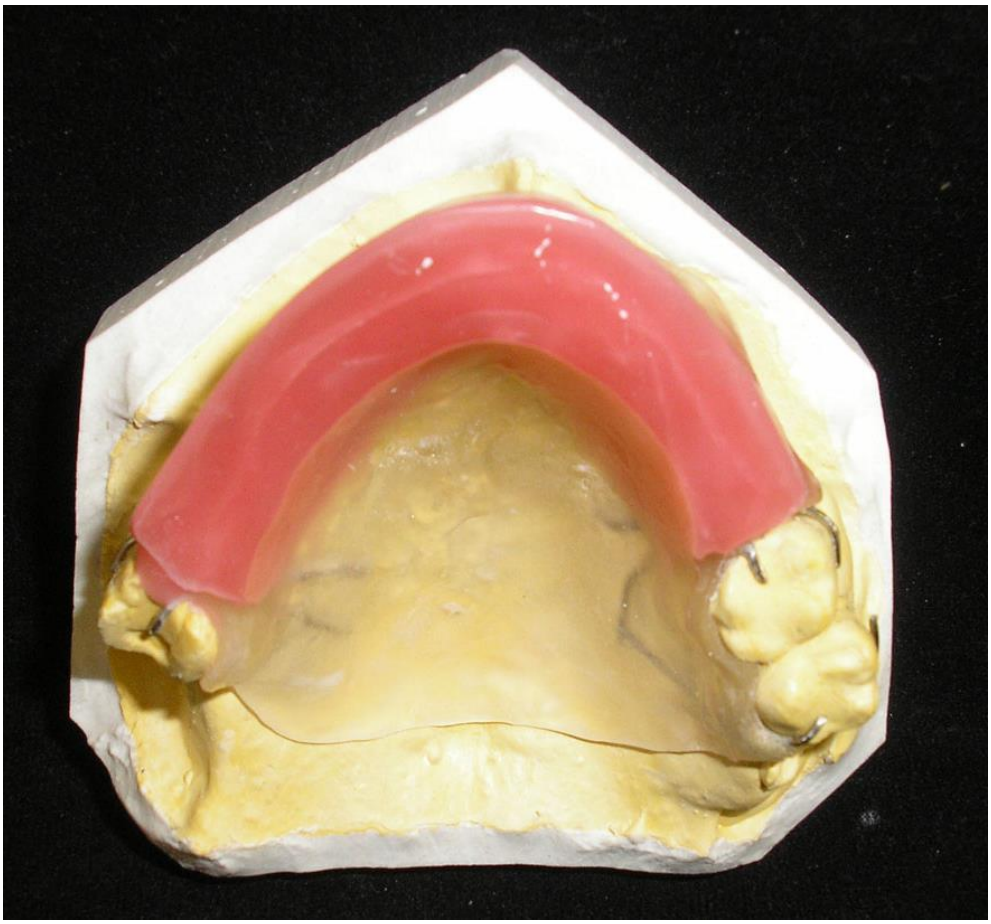



Prueba en boca de la placa base y los rodetes, dando el soporte al labio superior y determinando el plano oclusal tentativo.







Determinación de Dimensión Vertical (Se realizo el método fonético, estético y métrico) luego se monto en articulador semiajustable (ASA).









Montaje de modelos en ASA, Se **enfilaron los dientes.**

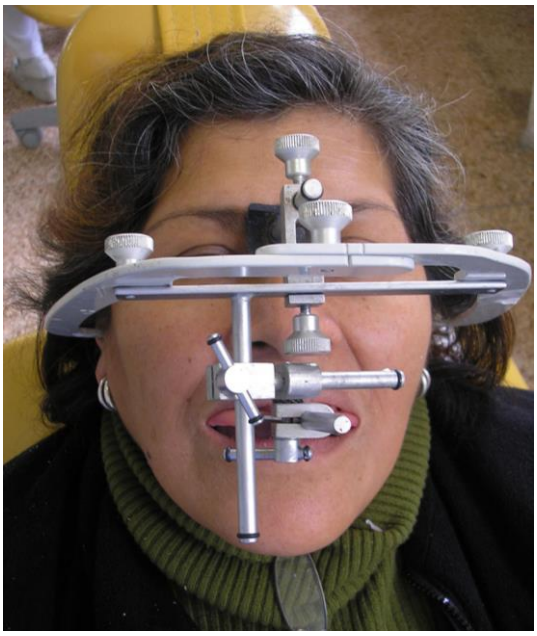



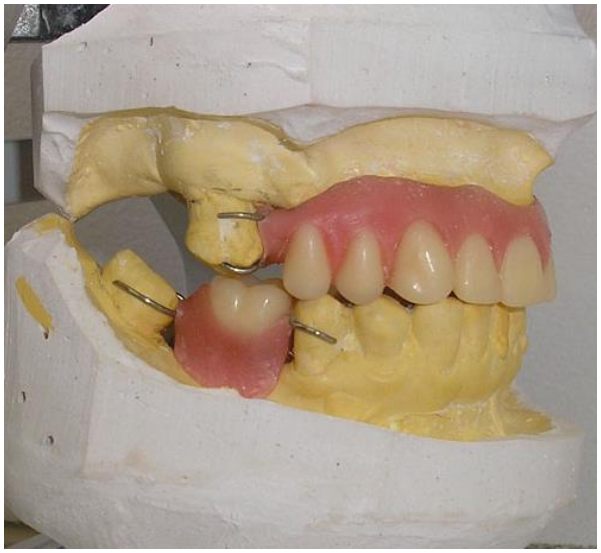



Y se realizo la **Prueba de dientes y falsa encía.**















Nuevamente se hacen las **pruebas de la DV.**





Se hizo la **cirugía de modelos** para la prótesis inmediata, y se procede a las **exodoncias de las pzas 17 y 48, regularización de reborde superior y frenectomia del frenillo labial superior**. Luego se hizo un **rebase a boca cerrada** a la prótesis inmediata en falsa encía, y se mando al laboratorio para su **acrilizado.**









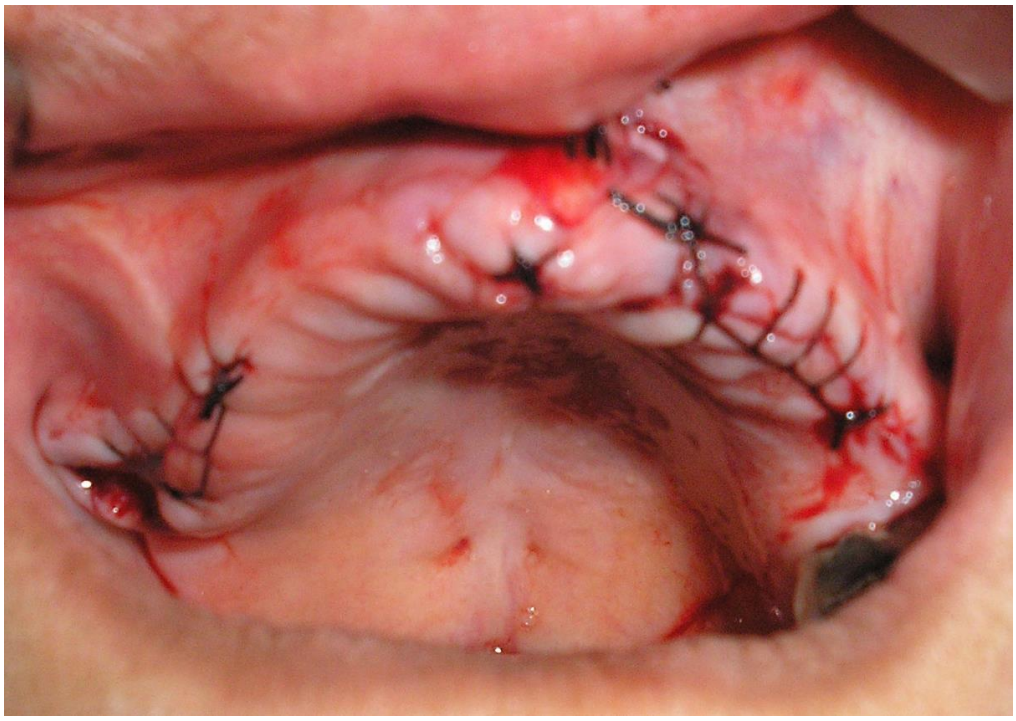





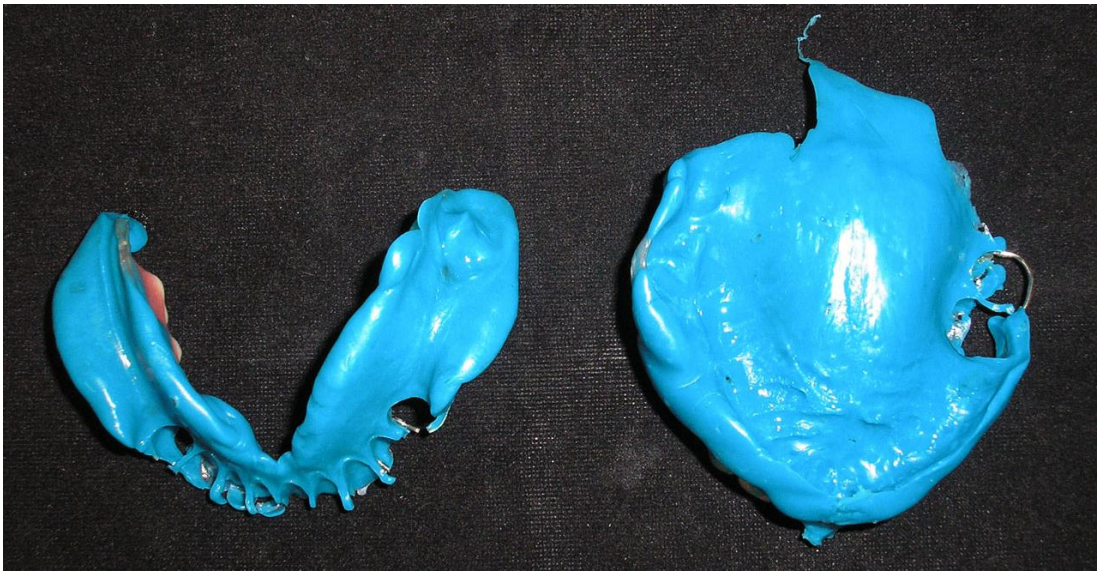



Instalación de la prótesis inmediata.







Se hizo a las 72 horas un **remontaje clínico** para mejorar los contactos oclusales. Al mes, hubo buena cicatrización, y el paciente se adapto perfectamente a su nueva dimensión vertical oclusal.

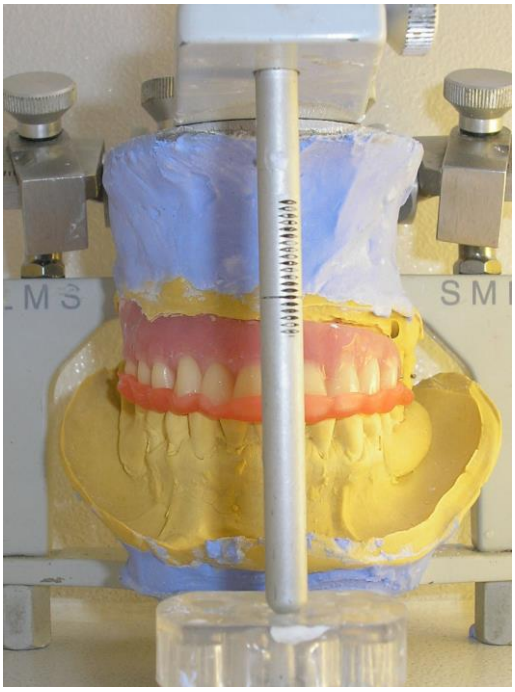

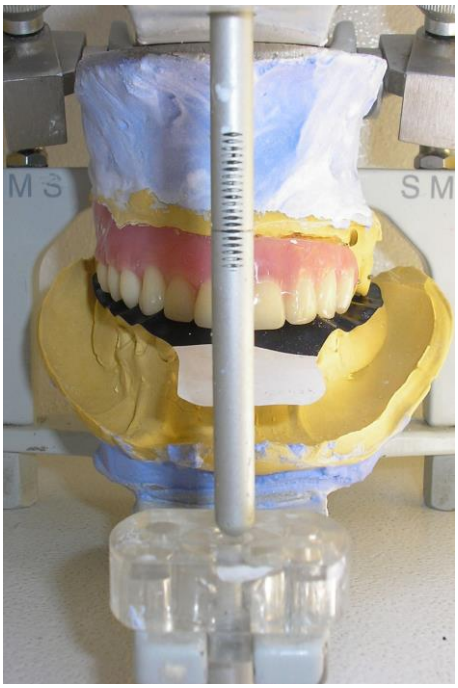





Control a las 72 horas, luego del remontaje clínico nótese como hay mejor estabilidad oclusal.













Luego los **tallados para las coronas**, y la colocación de **provisionales fijos en las piezas 34, 33, 44 y 45.**















Se tomó la **impresión definitiva** con copas de Ripoll, el **troquelado**, **decuellado, montaje en ASA** manteniendo la nueva DV.







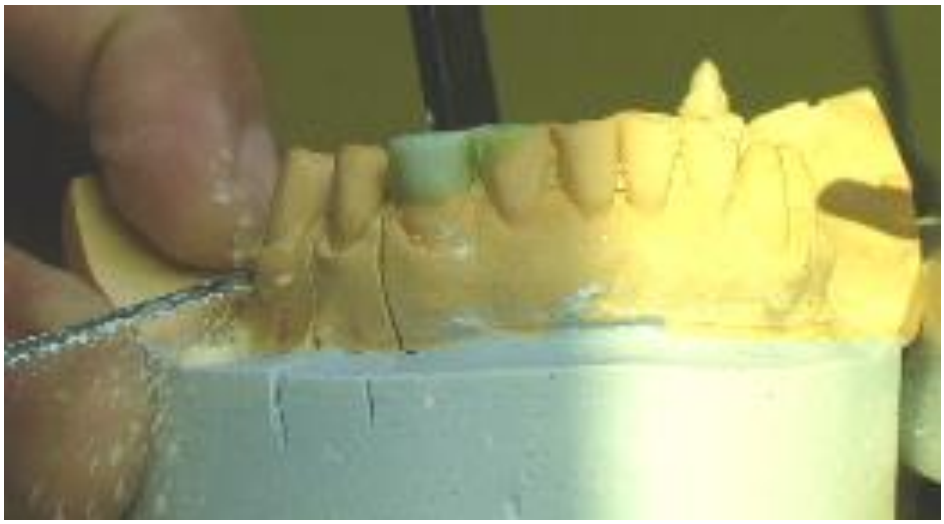





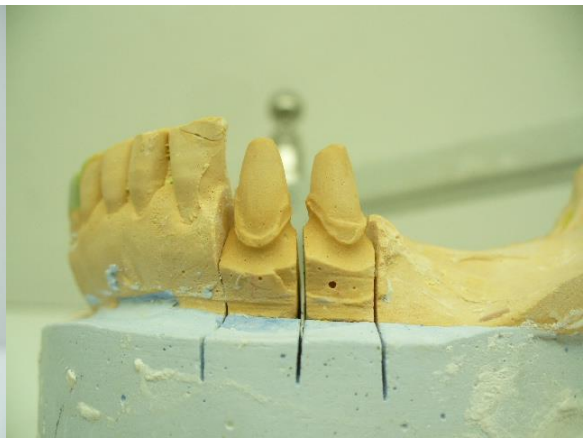



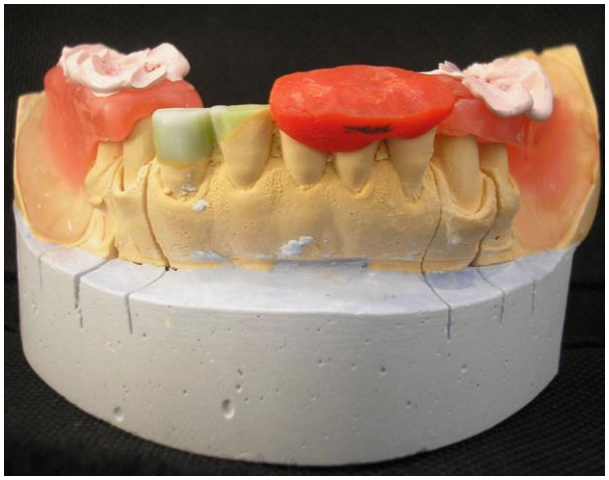

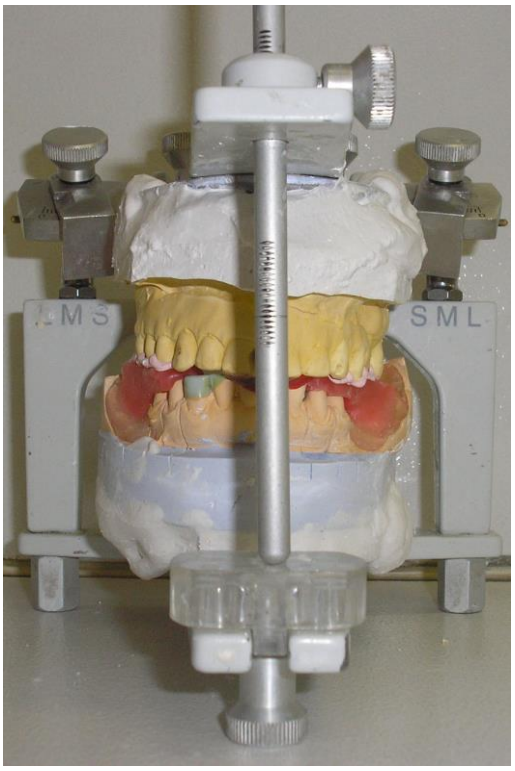

Luego el técnico elaboró las estructuras metálicas con el aditamento extracoronario resilente, se probó en boca comprobando la adaptación, el sellado marginal, el espacio para la porcelana y la ubicación del aditamento de anclaje.

Espaciado y Cofias de plástico.

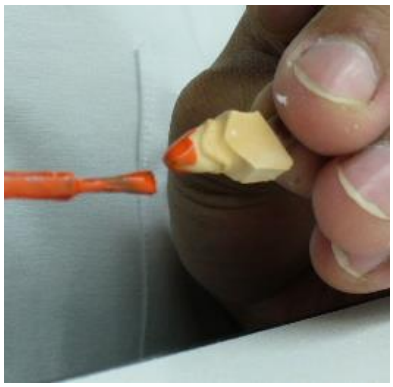









Encerado, fresado y colocación del aditamento de anclaje.

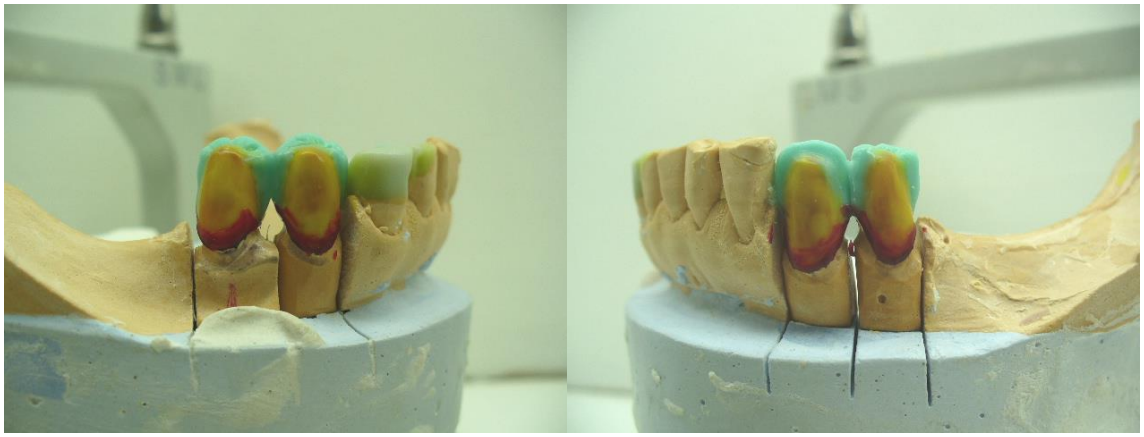

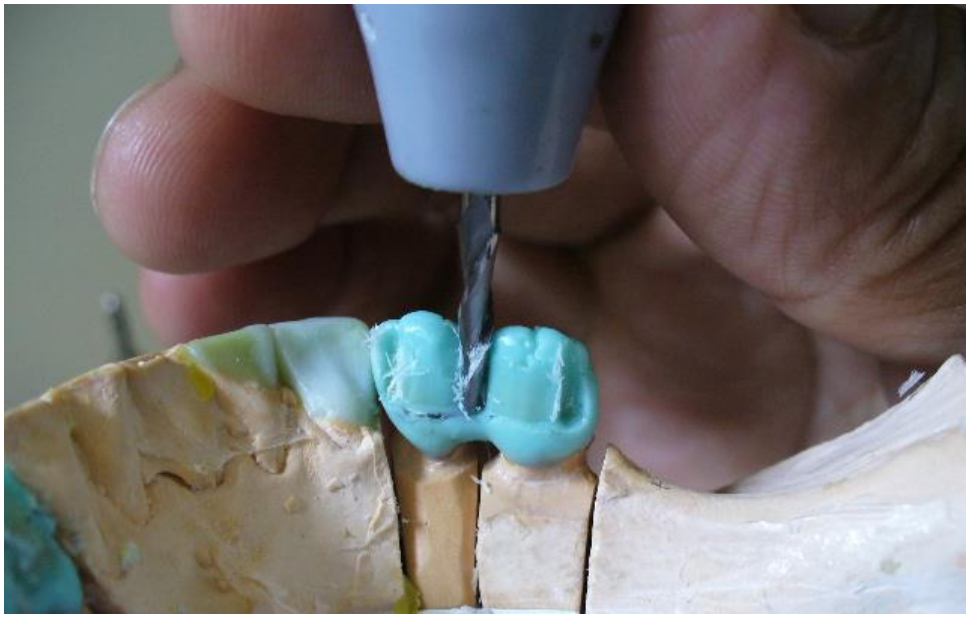



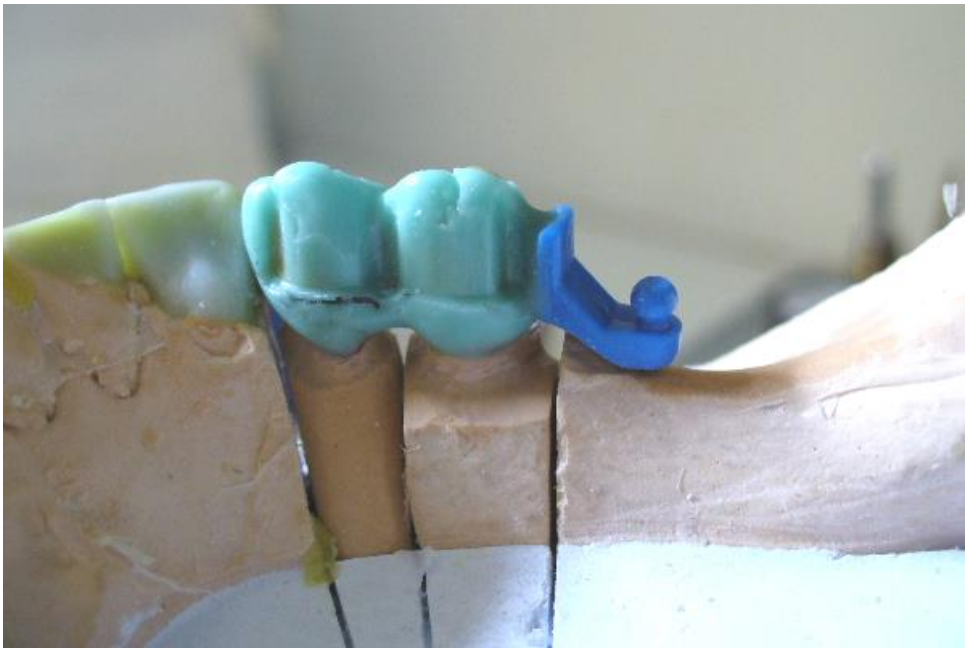

Colados.

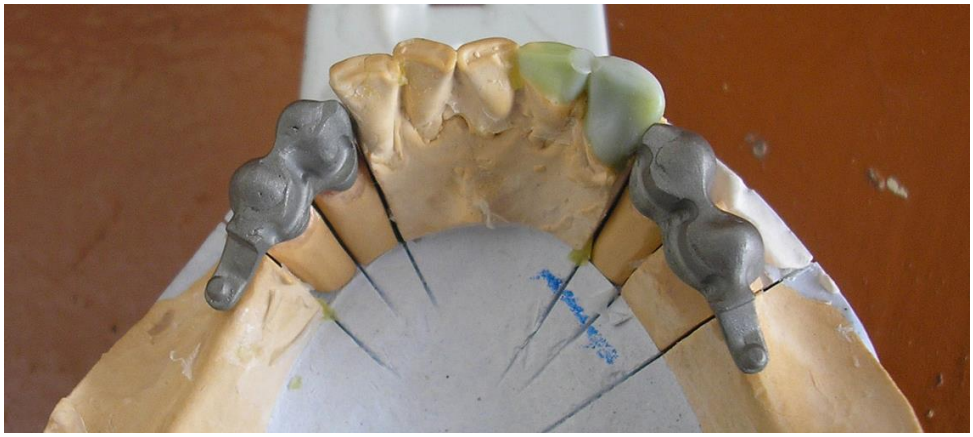

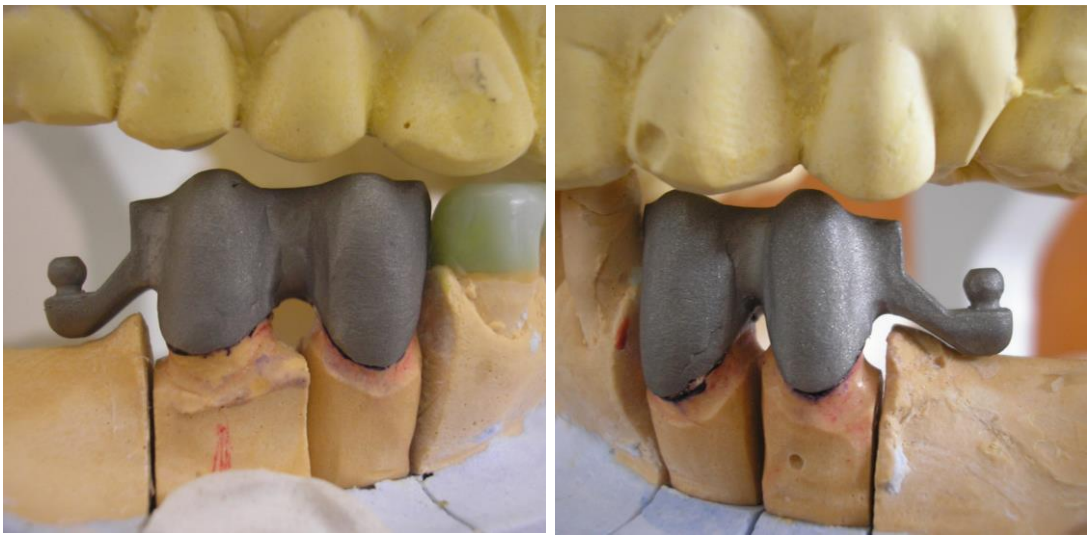

Prueba en boca de los colados.







Se realizo una **impresión de arrastre** y un nuevo montaje en ASA sin modificar la DV, para que el técnico trabaje el **biscocho de la porcelana**, se probó en boca y se mando a **glasear.**

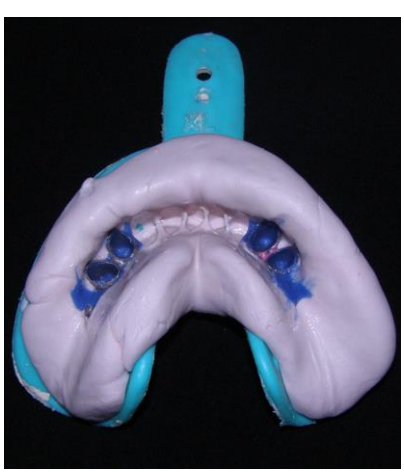

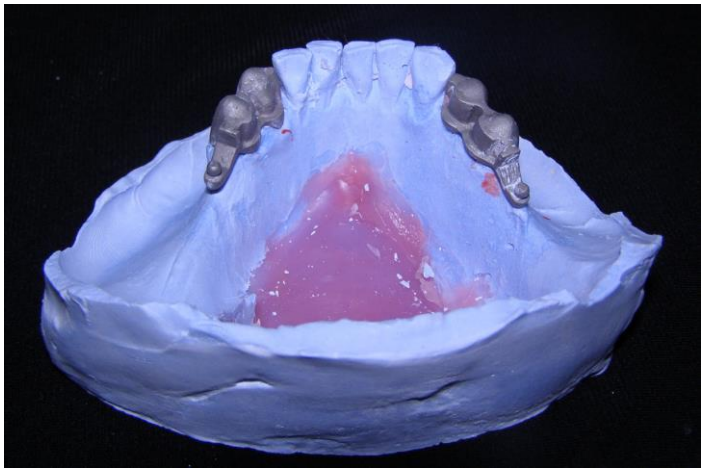

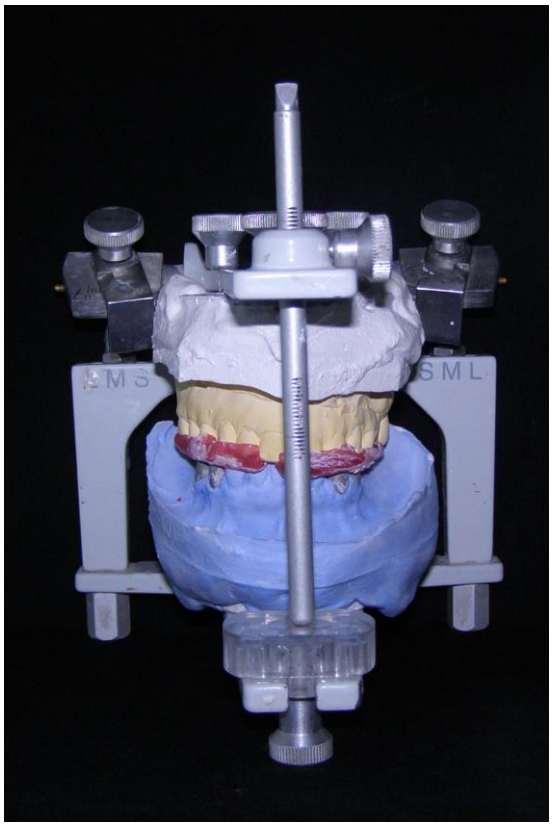

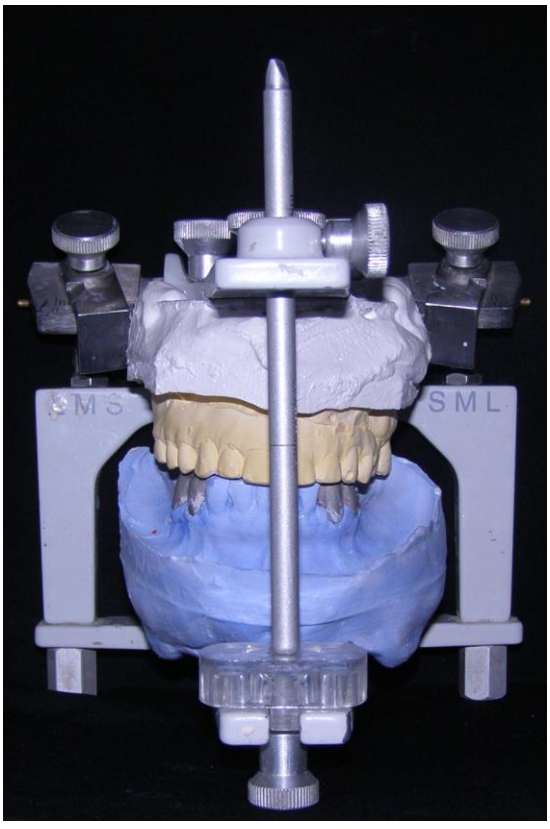



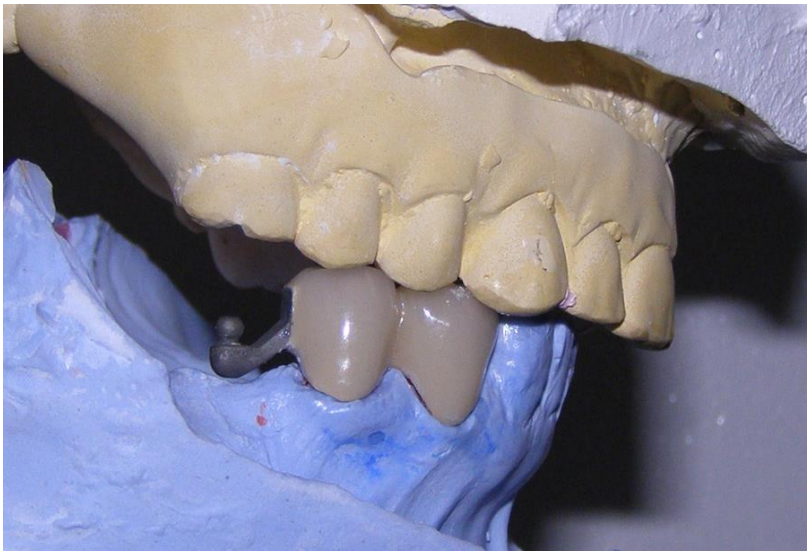



Prueba en boca del biscocho de la porcelana.







Prueba en boca del glaseado de la porcelana.









Unas vez glaseado se tomo la **impresión definitiva** arrastrando las coronas ferulizadas, **se encajono**, se hizo un **diseño definitivo** y se mando al técnico para que haga la **base metálica de la PPR**.









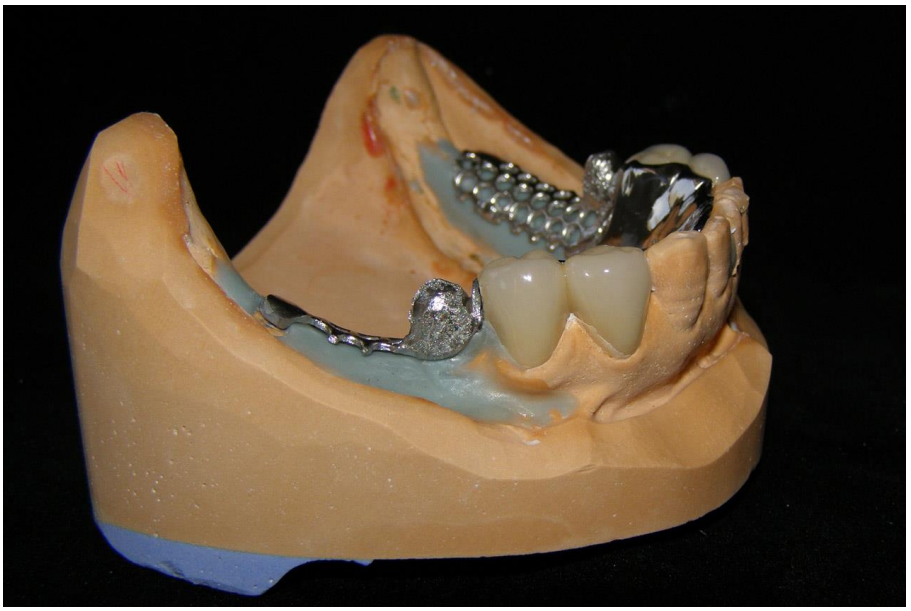



Se probó en boca y se hizo un nuevo montaje en ASA, siempre manteniendo la DV nueva.











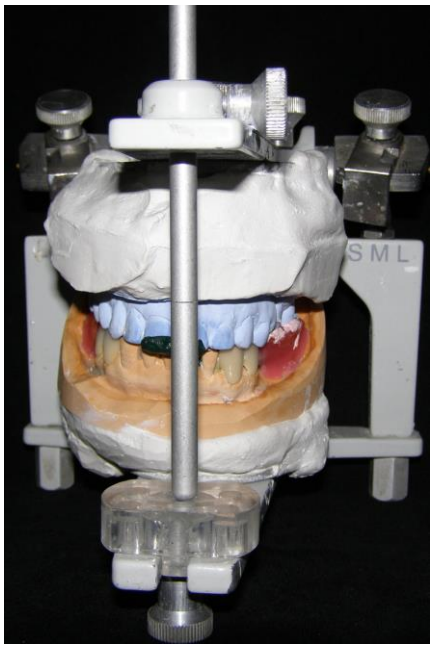
SML

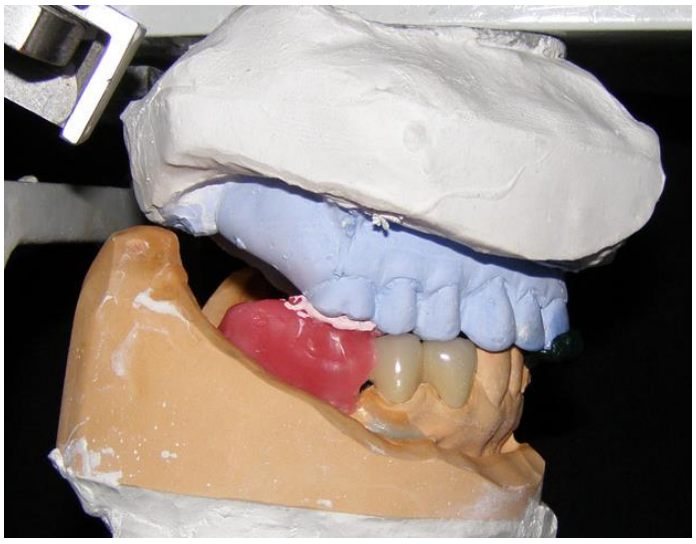

Se enfilo dientes, se probo en boca junto a la falsa encía y se mando al técnico para que **acrilize la prótesis**, luego se **cemento las coronas y se instaló la PPR.**

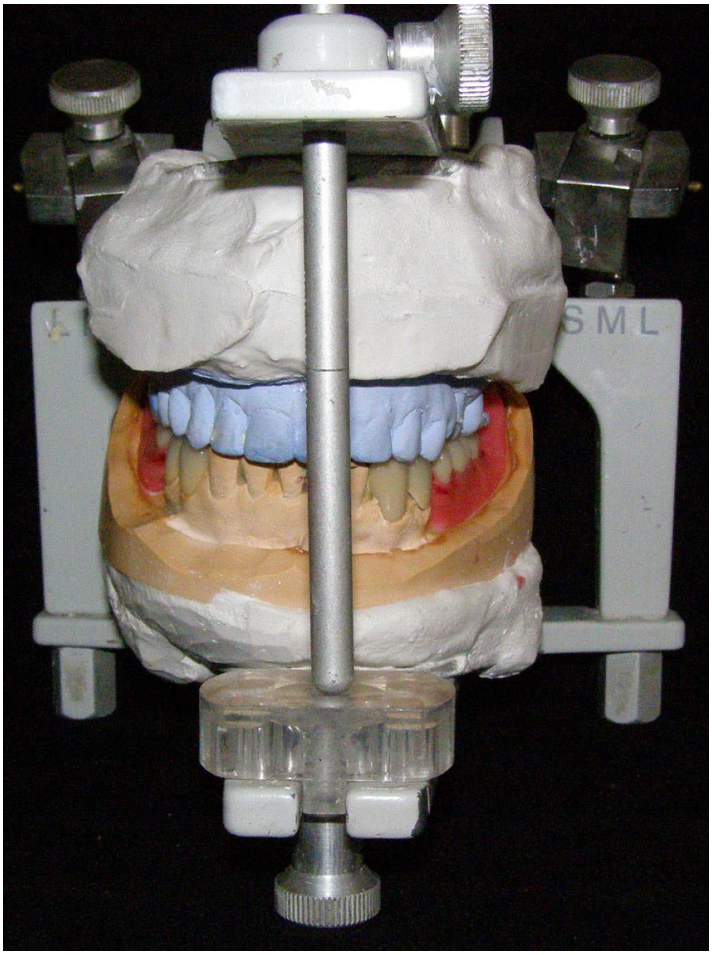

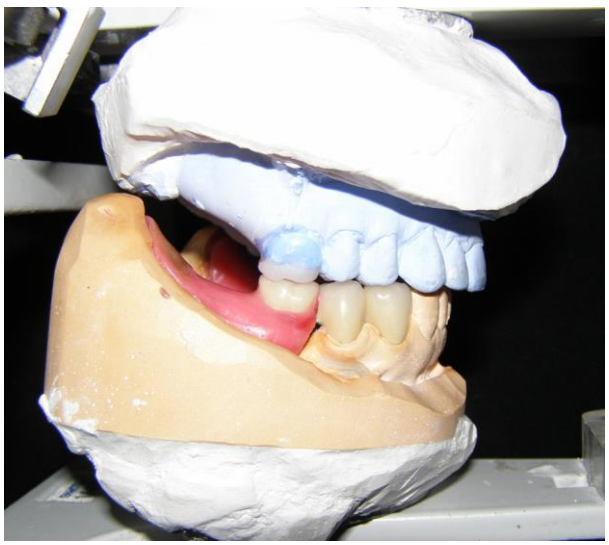

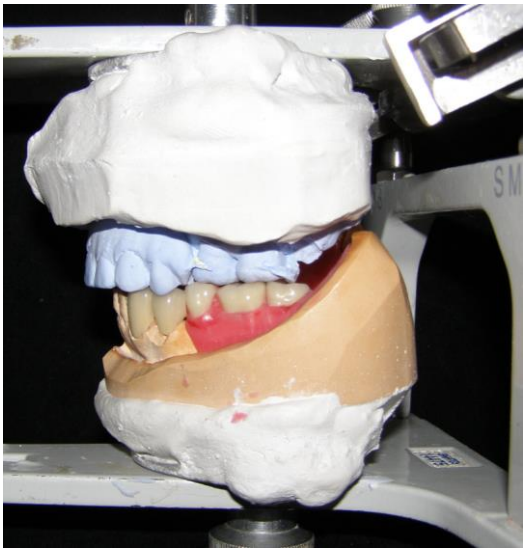











Hembras plásticas se colocan antes del cementado.

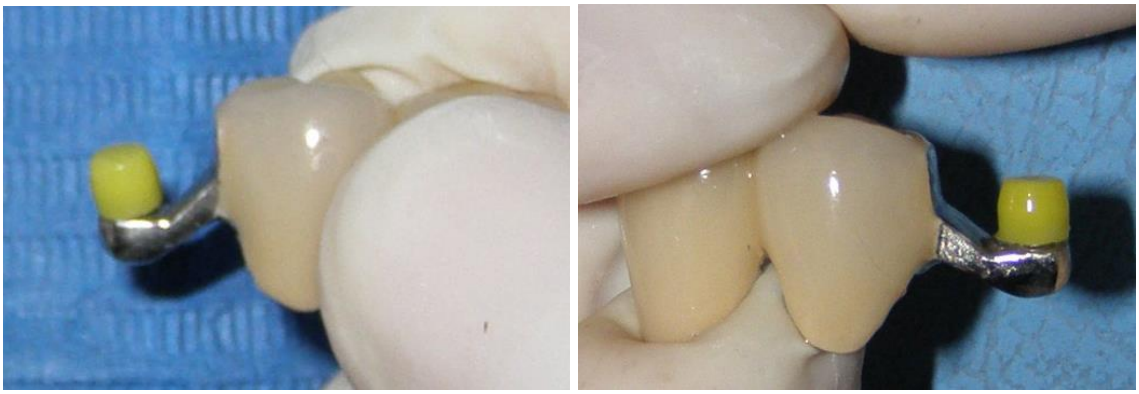

Se bloquea el metal de la PPR para evitar que se pegue con el cemento definitivo.

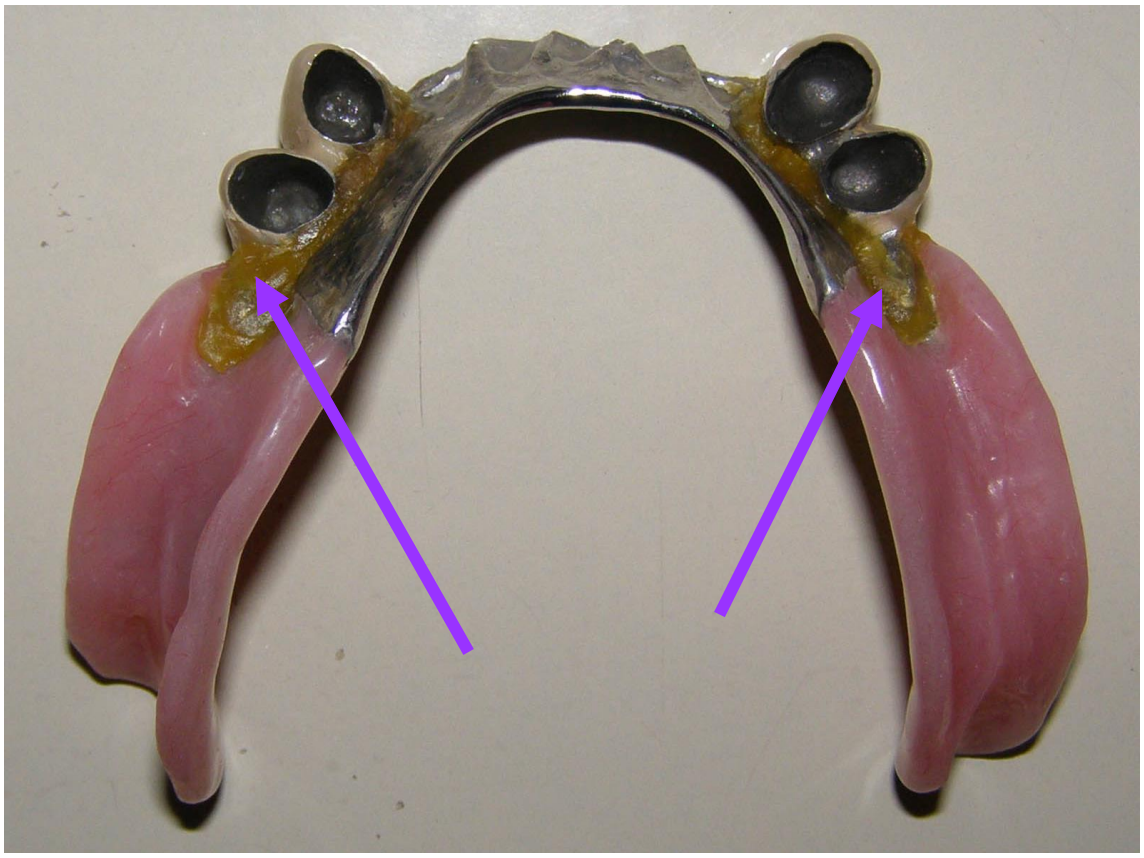

Cementado.





Instalación de la Prótesis mixta Inferior.







Preparación biostática superior.

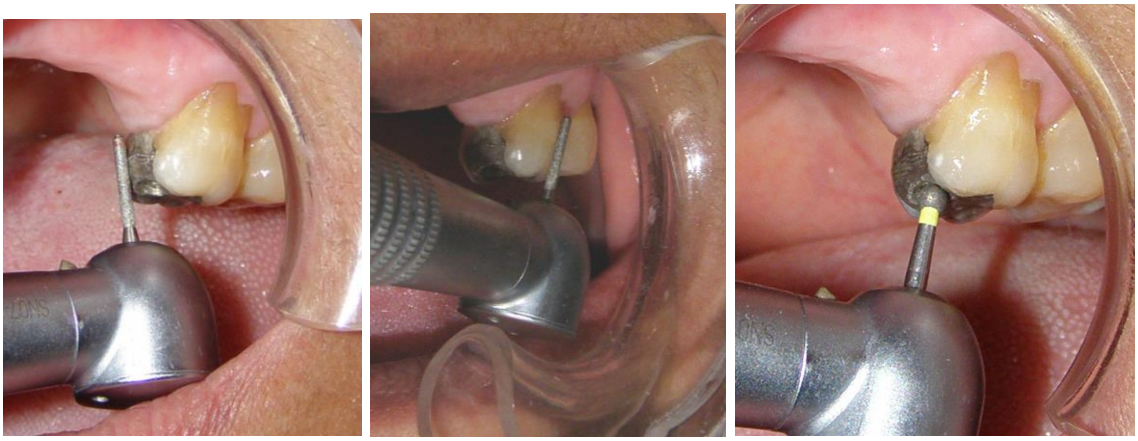

Sellado periférico.





Se tomo la **impresión definitiva** del maxilar superior, **se encajono** y se hizo el **diseño definitivo** para que le técnico haga la PPR superior.



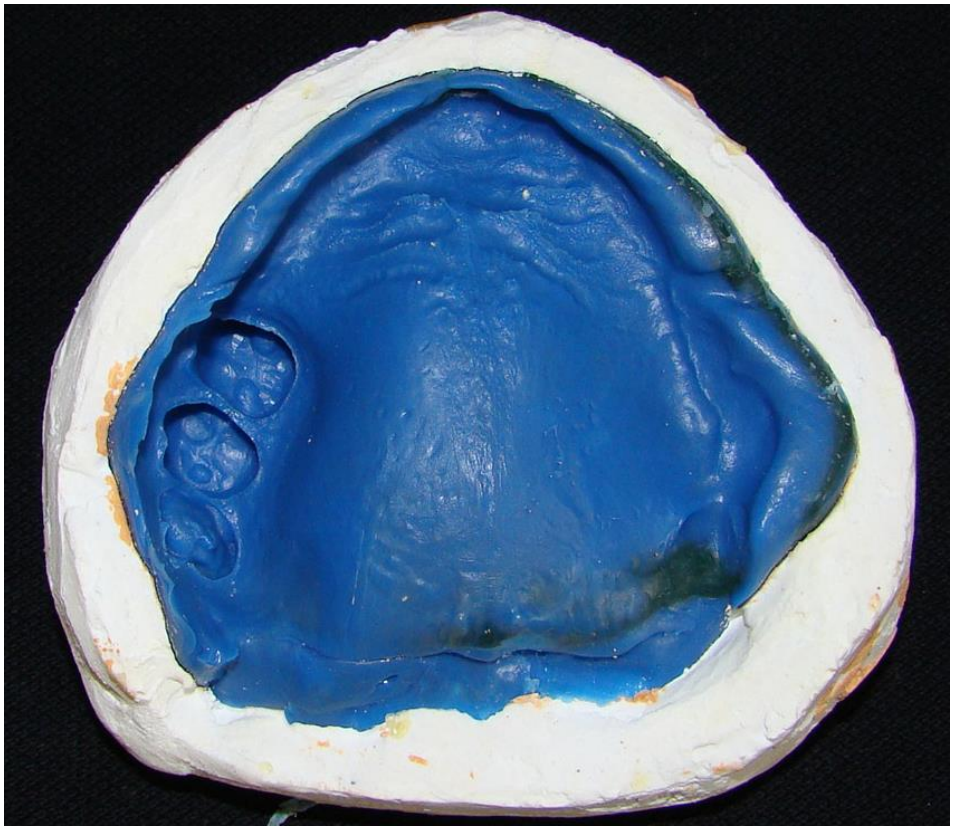

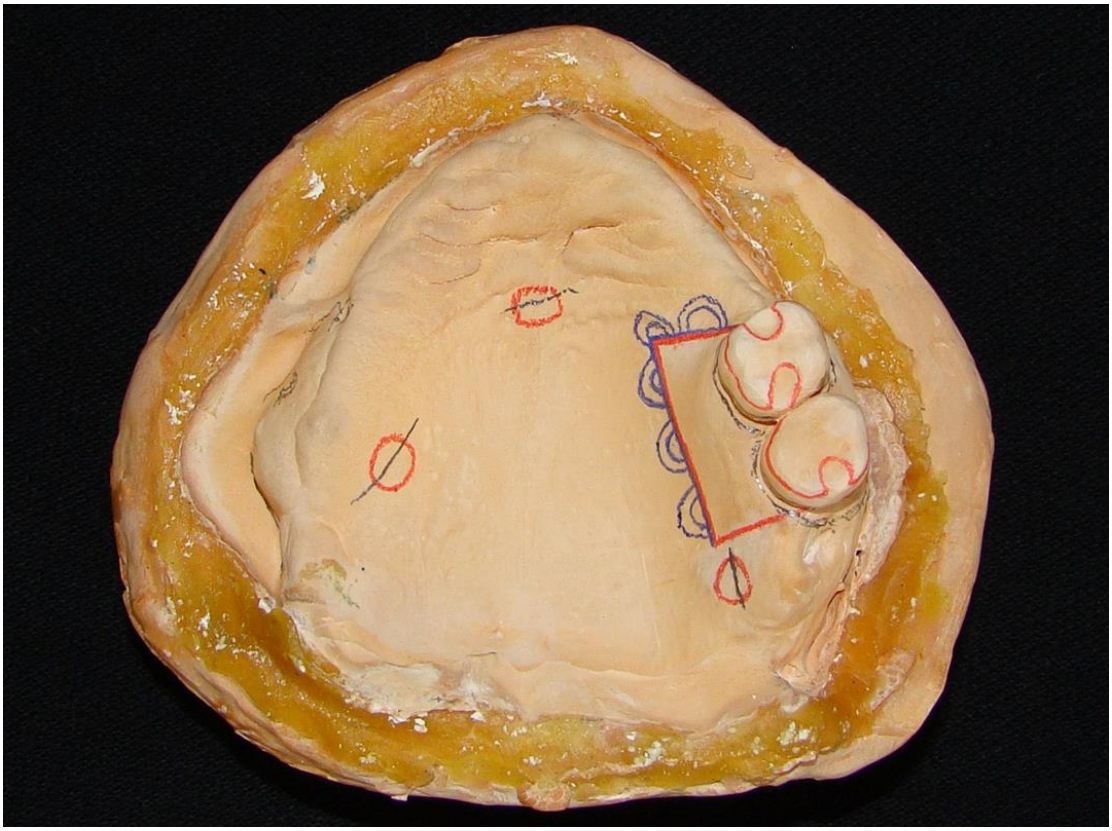

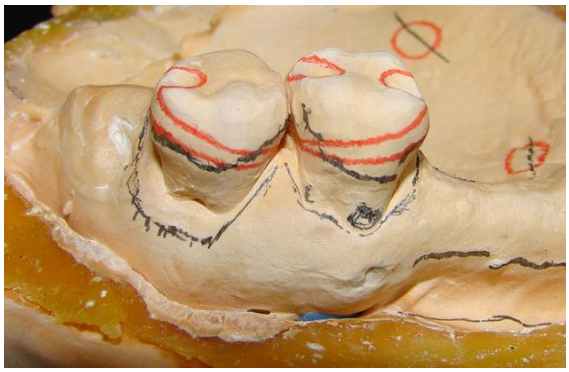

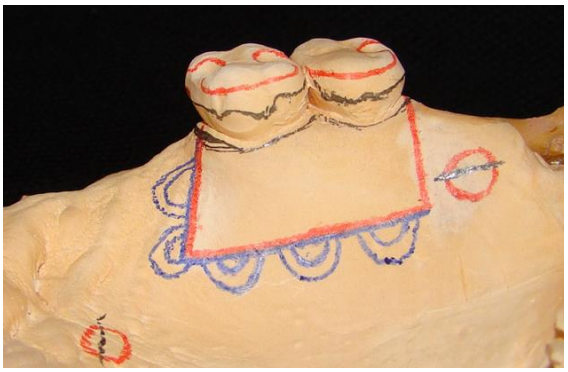



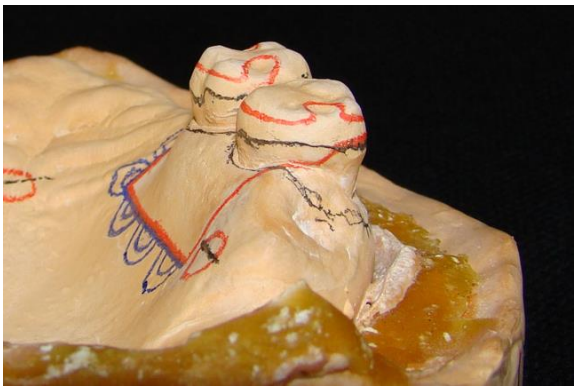

Bloqueo.

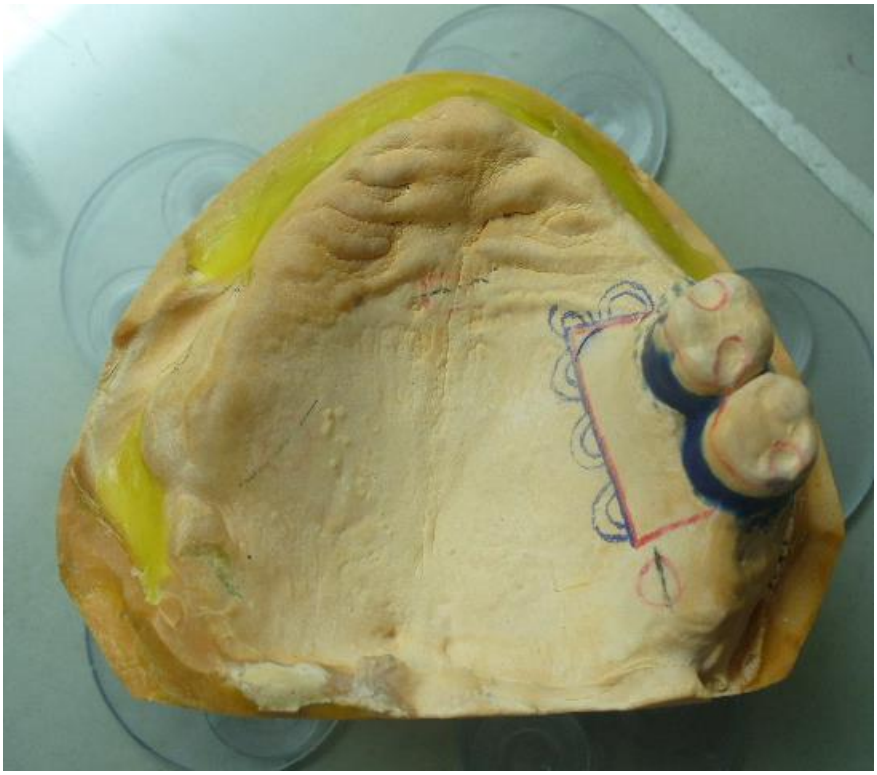

Modelo refractario y emplantillado.



Estructura metálica de la PPR superior.







Se probo la estructura metálica, se elaboro los **rodetes y se transfirió la DV métricamente**, luego se comprobó estética y fonéticamente los rodetes y los **dientes artificiales,** se mando a **acrilizar,** y se **instalo la PPR superior**, con la seguridad de haber manejado siempre la DV que se le dio con los provisionales y a los que ella se adapto, encontrando confort, estética y buena función.

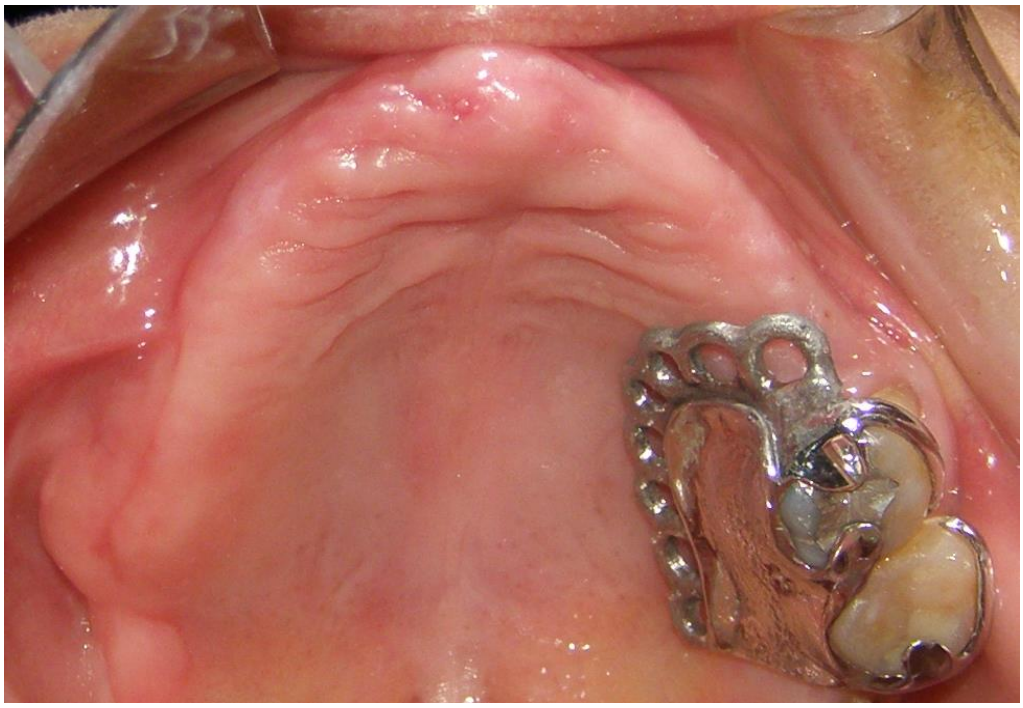



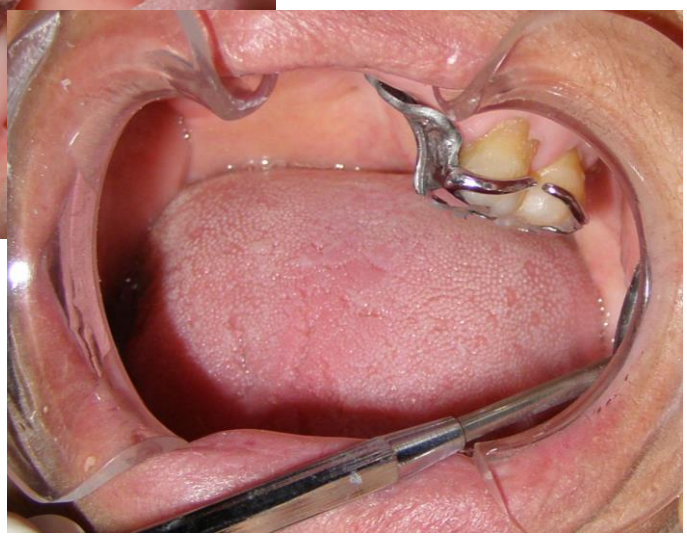

Placa base y rodete.



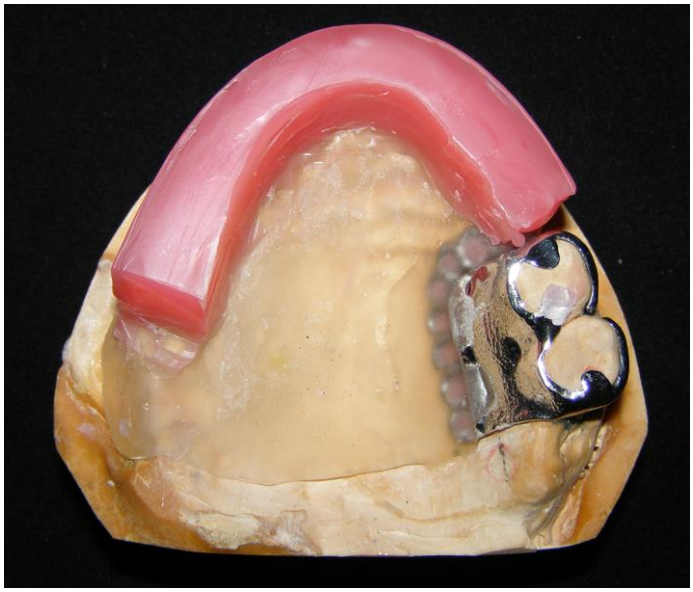





Comprobación de la DV.

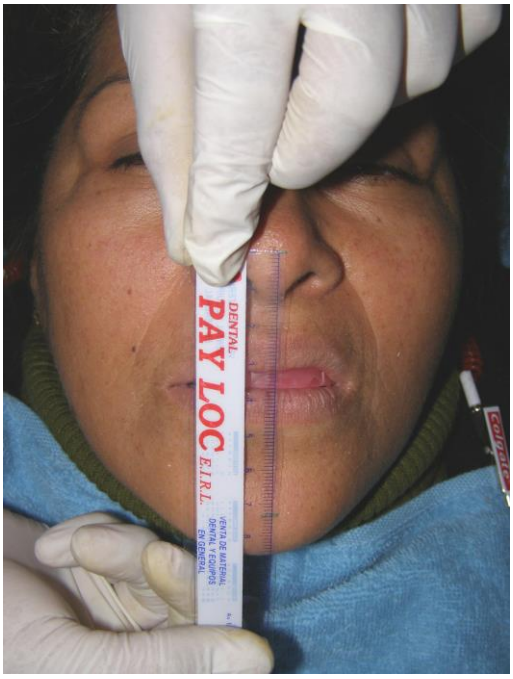

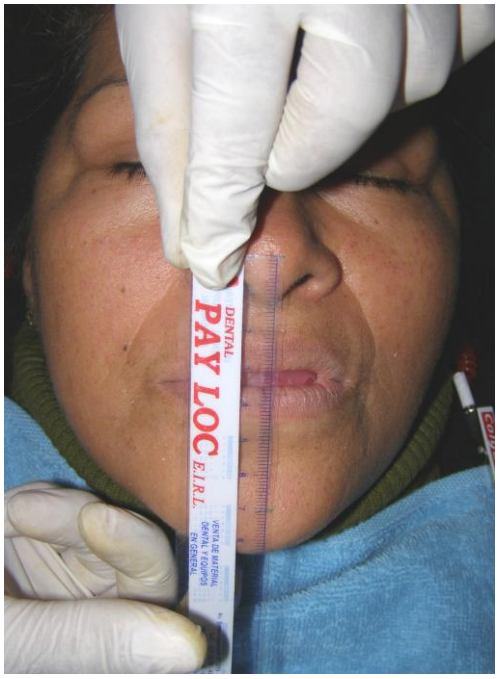



Registro de oclusión habitual



Montaje en ASA y enfilado dientes.

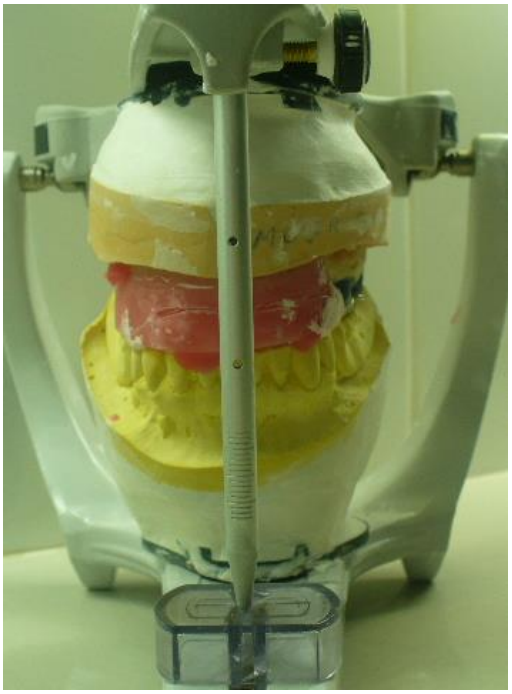

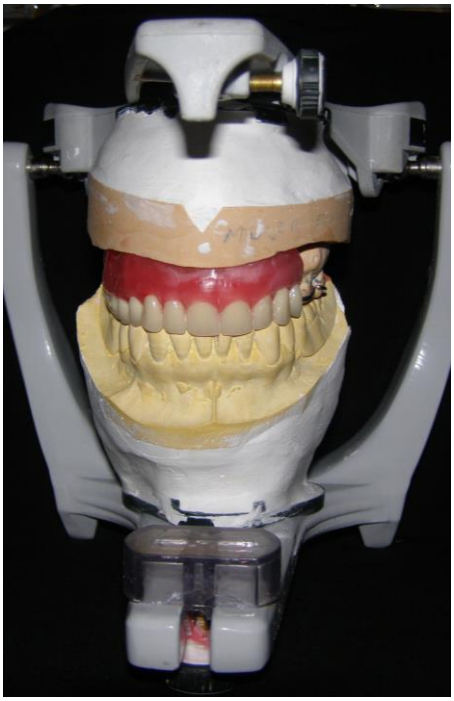



Prueba en boca del enfilado superior.









Pruebas de dimensión vertical.





Acrilizado de la PPR superior.



Instalación de la PPR superior.











ANTES



DESPUES



ANTES



DESPUES



ANTES



DESPUES



ANTES



DESPUES



DISCUSIÓN:

En el manejo clínico de la DV, cualquier modificación a realizar debe respetar los siguientes principios: “Primero, el punto de partida para la reconstrucción de la dimensión vertical en oclusión debe ser con los cóndilos en relación céntrica. Segundo, la reconstrucción debe estar en el rango de la adaptación neuromuscular para cada paciente en particular” (3).

La DV se puede manejar con provisionales durante algún tiempo hasta que la musculatura se adapte a esa nueva posición.

Ricardo Colombo (38). Recomienda manejar la DV con provisionales, a los cuales el denomina testigo de la DV; por que permiten al paciente adaptarse a una nueva DV, y luego facilita la transferencia de esa posición a los definitivos.

Marcelo dos Santos (36). En un paciente edentulo total superior y edentulo parcial inferior, reacondiciono sus prótesis existentes y encontró que después de tres días la paciente se adapto a la nueva DV; otros autores en cambio encontraron una adaptación del paciente pasados muchos días, y después de varios controles y ajustes.

Puneet Bhardwaj (40), en un incremento de 3mm de la DV, recién Una semana después, el paciente no reportó dificultades en la adaptación de la nueva posición, el fue recitado cada 2 semanas por 2 meses.

“El período mínimo recomendado en pacientes para probar el aumento de la DVO es de un mes. En contraposición, Dahl y Col. Afirman que no creen necesario un período de prueba de acomodación con provisionales por un período largo de tiempo. Afirman que con el período que se necesita para la elaboración de la prótesis por parte del laboratorio es suficiente” (11).

La elección de las mejores técnicas de registro de la DV, se debe realizar considerando los siguientes criterios: “la precisión y la repetibilidad de la medición, la adaptabilidad de la técnica, el tipo y complejidad del equipo necesario, y la cantidad de tiempo requerido para asegurar la medición” (43).

Existen muchas técnicas para determinar la DV, algunas parten de la DVO y otras de la DVP.

“Actualmente se considera que los criterios mas utilizados son aquellos que se basan en la utilización de la DVO por ser una posición definida, que puede ser

mantenida por el paciente durante todo el tiempo necesario cuando se realizan las medidas" (1).

La DVP es una posición que no es estable, puede variar de un individuo a otro y incluso en un mismo individuo durante varias etapas de su vida.

Irving M. Sheppard indica que no es confiable los registros a partir de la DVR porque "La mandíbula por si misma es una estructura viva movible, y parece improbable que ésta mantendrá una posición en reposo precisa, por lo menos no por ningún lapso prolongado de tiempo" (44).

Entonces la DVP se debe utilizar solamente "como término de comparación para asegurarse de la existencia del FWS (espacio libre)" (1).

"Mientras que la tonicidad muscular disminuye con la edad, la mandíbula tiende a gravitar por debajo del nivel de reposo del joven de modo que la distancia interoclusal se incrementa con el avance de la edad" (42).

Tarcisio José de Arruda Paes-Junior (41), en un grupo de pacientes entre 40 y 60 años y, entre 15 y 25 años de uso de prótesis completas mostraron variaciones en un 100% de los casos, entre la DVR inicial y DVR final.

Pero en un grupo de pacientes entre 40 y 60 años de edad, que nunca portaron prótesis completas, presentaron porcentajes menores de variaciones entre la DVR inicial y DVR final.

"La determinación de la DVO es un procedimiento empírico basado sobre todo en la experiencia clínica" (13).

El uso del compás de Willis, la proporcionalidad de los tres tercios de la cara, son recomendados por José Fernando Barreto (12). Pero para quienes se inician en esta técnica es conveniente que los puntos de referencia se marquen con un lápiz de tinta a fin de facilitar la determinación.

Milton Carlos Goncalves (15). Confirma la inseguridad de esta técnica; autores como Tagle e sears; Tamaki; sharry, proponen "la utilización de una asociación de métodos tales como el de la fonética y estética que pueden tornar los procedimientos de la toma de la dimensión vertical mas seguros y eficaces en la aplicación clínica diaria" (15).

Algunos autores asocian también técnicas basadas en el registro de la DVO y DVP, para así hacer más confiable la nueva DV que tendrá el paciente.

La técnica de la apariencia estética es muy usada y con relativo éxito, encuentra una deficiencia en pacientes muy ancianos.

La apariencia estética es “aplicada a pacientes jóvenes de una mediana edad con buen tono muscular. Las dificultades surgen cuando el tono de la piel es pobre, cuando el hueso está reabsorbido; esto impide a la reconstrucción del contorno de los labios; los respiradores bucales y aquellos pacientes descritos por Ballard, con un margen variable en la morfología de los labios. Bajo estas condiciones, las diferentes técnicas para establecer la dimensión vertical oclusal deben ser usadas” **(31)**.

“La prueba fonética no es agobiante para el paciente y es sencilla de realizar” **(42)**.

La técnica fonética tiene gran éxito, pero tiene dificultades en aquellos pacientes con problemas psicomotrices; “Silverman mantiene el hecho que es mas fácil y mas exacto, registrar la medida muscular fonética, cuando el paciente pierde el control voluntario muscular de la mandíbula, que registrar la medida de relajación” **(31)**.

Rafael Huete **(2)**, en una paciente edentula total superior y parcial inferior encontró gran dificultad para la pronunciación de la letra S. por lo que determinar el espacio libre era sumamente difícil. El aspecto estético fue la técnica usada para determinar la DV.

“Carlsson and Ericsson hallaron que el método fonético produjo un error en la lectura de la distancia vertical que el método de relajación” **(31)**.

Willie realizo una encuesta para determinar el método más común para establecer la DVO, el método mas popular fue el de apariencia estética y el método fonético. Los métodos como la deglución y la sensación táctil fueron los siguientes mas populares……..el método mas popular, fue la combinación de el trabajo fonético, la apariencia estética y la deglución” **(31)**.

La técnica métrica tiene una dificultad porque **“**Clínicamente, una determinación precisa de la distancia interoclusal es difícil cuando se toman mediciones de la piel móvil**”** **(43)**.

Irving M. Sheppard **(44)**, encuentra dificultad para la obtención de las mediciones de la piel de la cara y el rango de variabilidad en estados fisiológicos y patológicos.

Según L. Brian Teelson **(43)**, es mejor determinar el espacio libre usando la observación durante el reposo y el cierre mandibular, también observar durante la fonación.

“También es de ayuda preguntar al paciente acerca de la comodidad de la dimensión vertical en oclusión que ha sido determinada. Este no es momento de prisas; cualquier aporte por parte del paciente en este momento puede evitar muchos problemas futuros” **(43)**.

El método de las proporciones faciales puede ser usado como punto de partida para evaluar la DV; así James L. Vadem **(46)**, dice que este método es el primer paso en el diagnostico del problema de dimensión vertical.

El problema que se encuentra con este método es el problema en pacientes con facies características como respiratoria, digestiva o cefalica, donde alguno de los tercios estará aumentado y eso no significa que esta alterada la DV.

CONCLUSIONES:

- La causa principal de la disminución de la dimensión vertical del caso clínico fue la perdida de soporte posterior por ausencia de piezas dentarias, además de la presencia de una prótesis antigua desadaptada y desgastada que no restituía la dimensión vertical disminuida.

- No existe una técnica precisa y confiable cien por ciento en la literatura y en la práctica clínica, por lo que se debe siempre de emplear más de una técnica para confiar que estamos ante un buen registro de la dimensión vertical.

- La adaptación y el confort del paciente, a los provisionales usados por un periodo de tiempo como elemento de diagnostico funcional, será la prueba final de que estamos en una dimensión vertical correcta, garantizando así el éxito de los definitivos.

REFERENCIAS BIBLIOGRÁFICAS:

1.- Lilia Bortolotti, Prótesis removible clásica y innovadora, Primera edición, Amolca, Colombia 2006.

2.- Rafael Huete Vásquez, Relaciones intermaxilares en una paciente con paralisis facial: Reporte de caso clínico, Revista CCDCR, Volumen 3, Numero 2, Octubre 2007.

3.- Richard P. Harper, indicaciones clínicas para modificar la dimensión vertical en oclusión, consideraciones funcionales y biológicas para la reconstrucción de la oclusión dentaria, Quintessence Internacional, Volumen 31, Numero 4, Abril 2000.

4.- L. W. Olthoff y Col, Influence of occlusal vertical dimension on the masticatory performance during chewing with maxillary splints, Journal Of Oral Rehabilitation, 2007, 34; 560-565.

5.- A. Johansson y Col, Rehabilitation of the worn dentition, Journal of Oral Rehabilitation, 2008, 35; 548–566.

6.- R. J. G. De Moor, Eating disorder-induced dental complications: a case report, Journal of Oral Rehabilitation, 2004, 31; 725–732.

7.- D. BARTLETT, Occlusion – time to reflect? A personal view, Journal of Oral Rehabilitation, 2005, 32; 464–466.

8.- García-Fajardo Palacios, Carlos, La oclusión como factor etiopatológico en los trastornos temporomandibulares, RCOE, Volumen 12, Numero 1-2, 2007, 37-47.

9.- Wilbur O. Jensen, Oclusion for the class II jaw relations patient, The Journal Of Prosthetic Dentistry, Volume 64, Number 4, October 1990.

10.- Wilbur O. Jensen, Oclusion for the class III jaw relations patient, The Journal Of Prosthetic Dentistry, Volume 64, Number 5, October 1990.

11.- Pablo G. Cogollado y Col, Actitud ante la falta de espacio protésico, Revista Internacional de Prótesis Estomatológica, Volumen 8, Numero 5, 2006.

12.- José Fernando Barreto, La dimensión vertical restaurada en la prótesis dental parcial removible, Colombia Médica, Volumen 39, Numero 1, Supl 1, 2008.

13.- Guilio Preti, Rehabilitación Protésica, Primera edición, Tomo 1, Amolca, Colombia 2007.

14.- Guilio Preti, Rehabilitación Protésica, primera edición, Tomo 2, Amolca, Colombia 2008.

15.- Milton Carlos Goncalves Salvador y Col, Determinación de la dimensión vertical de reposo y de oclusión en pacientes desdentados totales portadores de dentaduras completas y con desórdenes craniomandibulares, Revista Odontológica Dominicana, volumen 8, Enero – Diciembre 2002, Pag 44 – 48,

16.- Marcelo Gaete B. y Col, Dimensión Vertical Oclusal (DVO): Análisis de un Método para su Determinación, Revista Dental de Chile, Volumen 94, Numero 2, 2003.

17.- B. koeck, Prótesis Completas, Cuarta edición, Elsevier Doyma, Barcelona 2007.

18.- Oclusión Funcional: diseño a partir de la sonrrisa, Meter E. Dawson, Primera edición, Tomo I, Amolca, Colombia 2009.

19.- Agustín campos, rehabilitación Oral y Oclusal, Tomo I, Harcourt , Madrid 2000.

20.- Agustín campos, rehabilitación Oral y Oclusal, Tomo II, Harcourt , Madrid 2000.

21.- David Loza Fernandez y Col, Diseño de Prótesis Parcial Removible, Primera edición, Ripano S.A., Madrid 2006.

22.- Ernest Mallat Desplats y Ernest Mallat Callis, Prótesis parcial removible y sobredentaduras, Primera edición, Elsevier, España 2007.

23.- Andrés Eloy Sánchez Y Jorge Vieira N, Diseño y biomecanica del aditamento de semiprecision de thompsom, Acta Odontológica Venezolana, Volumen 42, Numero 1, 2004.

24.- Arteagoitia-Calvo y Col, Estudio de supervivencia de tres sistemas de ataches extracoronarios utilizados en prótesis mixta, RCOE, Volumen 8, Numero 3, 2003, 275-283.

25.- José David Hernández López y Alberto Dominguez Hernández, Aditamentos de anclaje, una opción en el tratamiento protésico, Revista ADM, Volumen. LXV, Numero 3, Mayo-Junio 2008, pp 150-158.

26.- Aguas Polo T.C y Col; Evaluación de la resistencia al desalojo de los ajustes Ceka Revax® al ser sometidos a diferentes cargas cíclicas, Revista Científica Universidad el Bosque, Volumen 11, Numero 1, 2005.

27.- Andrés Eloy Sánchez, ferulización de dientes pilares de prótesis parciales removibles a extención distal retenida por aditamentos, Acta Odontológica Venezolana, Volumen 42, Numero 3, 2004.

28.- Gabriela Mogensen y Col, Uso de barras como mecanismo de ferulización de dientes pilares en dentaduras parciales removibles, Acta Odontológica Venezolana, Volumen 45, Numero 3, Setiembre 2007.

29.- María Teresa Zermeño Loredo y Alberto Dominguez Hernández, Elementos retentivos en sobredentaduras, Reporte de un caso clínico, Revista ADM, Volumen LVIII, Numero 1, Enero-Febrero 2001, pp 10-15.

30.- Andrés Eloy Sánchez Y Col, consideraciones Estéticas en el diseño de Retenedores directos de prótesis parcial removible, Acta Odontológica Venezolana, Volumen 39, Numero 1, 2001.

31.- A. J. W. Turrell, Clinical assessment of vertical dimension, The Journal Of Prosthetic Dentistry, Volume 96, Number 2, August 2006.

32. - Erika Oliveira de Almeida y Col; Prótesis dental en el paciente anciano: Aspectos relevantes, Revista Estomatológica Herediana, 2007, 17 (2).

33.- M. Marcé y Col; Prótesis Completa: Técnica Cortada. A propósito de un caso, DENTUM, 4 (2), 2004, 55-61.

34.- Mario Romero Félix, El punto de partida… Oclusión en la Odontología Restauradora, La Carta Odontológica, Volumen 8, Número 19, Enero/Junio 2003.

35.- German Albertini y Col; Trauma periodontal por oclusión. Tratamiento multidisciplinario, revista internacional de prótesis Estomatológica, Volumen 8, Numero 5, 2006.

36.- Marcelo dos Santos Comin y Col; Prótesis total diagnostica: evaluación de la dimensión vertical de oclusión, revista Odontológica dominicana, Volumen 5, Numero 1, enero-junio 1999, p. 17-21.

37.- Calvo Perez, Recuperación de la dimensión vertical con prótesis inmediata, Gaceta dental: Industria y Profesiones, Numero 124, Enero 2002, pag. 68-79.

38.- Ricardo D. Colombo y Verónica Delgado Villordo, Manejo clínico de la dimensión Vertical, Gaceta dental: Industria y Profesiones, Numero 175, 2006, pag. 94-102.

39.- Jorgue Biotti Picand y Col; Glosario de Oclusión Dentaria y Transtornos Temporomandibulares, Primera edición, Amolca, Colombia, 2006.

40.- Puneet Bhardwaj, Meena Aras, Functional and esthetic rehabilitation of severely worn dentition with an end-to-end relationship, the journal of Indian prosthodontic society, Volume 8, Number 1, March 2008.

41.- Tarcisio José de Arruda Paes-Junior y Col, Análise da dimensão vertical de repouso em indivísuos usuários de próteses totais mucossuportadas, Revista Odontológica de Araçatuba, Volumen 25, Numero 1, p. 22-27, Janeiro/Junho, 2004.

42.- Thomas E. J. Shanahan, Physiologic vertical dimension and centric relation, The Journal Of Prosthetic Dentistry, Volume 91, Number 3, March 2004.

43.- L. Brian Toolson y Dale E. Smith, Clinical measurement and evaluation of vertical dimension, The Journal Of Prosthetic Dentistry, Volume 95, Number 5, May 2006.

44.- Irving M. Sheppard y Stephen M. Sheppard, Vertical dimension measurements, The Journal Of Prosthetic Dentistry, Volume 95, Number 3, March 2006.

45.- Carlos O. Matta Morales y Juan Carlos Sagawa, Comparación entre la zona facial media y el tercio facial inferior en estudiantes de 19 a 25 años de edad de la Facultad de Estomatología de la UPCH, Revista Estomatológica Herediana 2003; 13 (1-2).

46.- James L. Vadem and Lloyd E. Pearson, Diagnosis of the Vertical Dimension, Seminars in Orthodontics, Volume 8, Number 3, Setember 2002, pp 120-129.

47.- T. Yabushita y Col; Role of Occlusal Vertical Dimensión in Spindle Function, J Dent Res, 84 (3), 2005.