Universidad Nacional Mayor de San Marcos
Universidad del Perú. Decana de América
Facultad de Medicina Veterinaria
Escuela Profesional de Medicina Veterinaria

Prevalencia molecular de Hepatozoon canis en caninos domésticos de la zona de Pamplona Alta en San Juan de Miraflores, Lima – Perú durante el periodo de agosto a octubre del año 2024

TESIS

Para optar el Título Profesional de Médico Veterinaria

AUTOR

Valeria Lisbeth OCHOA HUANACO

ASESOR

Mg. Luis Antonio GÓMEZ PUERTA

Lima, Perú

2025



Reconocimiento - No Comercial - Compartir Igual - Sin restricciones adicionales

https://creativecommons.org/licenses/by-nc-sa/4.0/

Usted puede distribuir, remezclar, retocar, y crear a partir del documento original de modo no comercial, siempre y cuando se dé crédito al autor del documento y se licencien las nuevas creaciones bajo las mismas condiciones. No se permite aplicar términos legales o medidas tecnológicas que restrinjan legalmente a otros a hacer cualquier cosa que permita esta licencia.

Referencia bibliográfica

Ochoa V. Prevalencia molecular de Hepatozoon canis en caninos domésticos de la zona de Pamplona Alta en San Juan de Miraflores, Lima – Perú durante el periodo de agosto a octubre del año 2024 [Tesis de pregrado]. Lima: Universidad Nacional Mayor de San Marcos, Facultad de Medicina Veterinaria, Escuela Profesional de Medicina Veterinaria; 2025.

Metadatos complementarios

Datos de autor	
Nombres y apellidos	Valeria Lisbeth Ochoa Huanaco
Tipo de documento de identidad	DNI
Número de documento de identidad	76024783
URL de ORCID	No aplica
Datos de asesor	
Nombres y apellidos	Luis Antonio Gómez Puerta
Tipo de documento de identidad	DNI
Número de documento de identidad	10810335
URL de ORCID	https://orcid.org/0000-0002-7909-979X
Datos del jurado	
Presidente del jurado	
Nombres y apellidos	María Teresa López Urbina
Tipo de documento de identidad	DNI
Número de documento de identidad	09145647
Miembro del jurado 1	
Nombres y apellidos	Luis Fernando Cerro Temoche
Tipo de documento de identidad	DNI
Número de documento de identidad	41341572
Miembro del jurado 2	
Nombres y apellidos	Eva Consuelo Casas Astos
Tipo de documento de identidad	DNI
Número de documento de identidad	09072653
Datos de investigación	

Línea de investigación	A.1.3.1. Salud Pública
Grupo de investigación	Ateneo abocado a responder amenazas y oportunidades del sector pecuario
Agencia de financiamiento	Sin financiamiento
Ubicación geográfica de la investigación	País: Perú Departamento: Lima Provincia: Lima Distrito: San Juan de Miraflores Latitud: -12.12676 Longitud: -76.95882 Edificio: Laboratorio de Epidemiología y Economía Veterinaria, Facultad de Medicina Veterinaria, UNMSM País: Perú Departamento: Lima Provincia: Lima Distrito: San Borja Dirección: Av. Circunvalación 2800 Latitud: -12.0814566 Longitud: -76.9877077
Año o rango de años en que se realizó la investigación	Agosto 2024 – Octubre 2024
URL de disciplinas OCDE	Medicina Veterinaria https://purl.org/pe-repo/ocde/ford#4.03.01 Epidemiología https://purl.org/pe-repo/ocde/ford#3.03.09 Parasitología https://purl.org/pe-repo/ocde/ford#3.03.07

Universidad Nacional Mayor de San Marcos
Universidad del Perú, Decana de América
Facultad de Medicina Veterinaria
Escuela Profesional de Medicina Veterinaria

ACTA DE SUSTENTACIÓN DE TESIS PARA OPTAR EL TÍTULO PROFESIONAL DE MÉDICO VETERINARIA

En el **Aula de posgrado** de la Facultad de Medicina Veterinaria, el día **jueves 29 de mayo de 2025**, a las **10:00 horas**, se constituyó el Jurado Examinador designado mediante **Resolución Directoral N° 000042-2025-EPMV-FMV/UNMSM** integrado por los siguientes docentes:

MV. Dra. LÓPEZ URBINA MARÍA TERESA	**Presidenta del Jurado**
MV. Mg. GÓMEZ PUERTA LUIS ANTONIO	**Asesor de la Tesis**
MV. Mg. CASAS ASTOS EVA CONSUELO	**Miembro del Jurado**
MV. Dr. CERRO TEMOCHE LUIS FERNANDO	**Miembro del Jurado**

Luego de la instalación del Jurado, a cargo de la presidenta del Jurado y bajo la dirección del mismo, la Bachiller **VALERIA LISBETH OCHOA HUANACO**, para optar el Título Profesional de Médico Veterinaria, procedió a sustentar públicamente la Tesis:

"Prevalencia molecular de Hepatozoon canis en caninos domésticos de la zona de Pamplona Alta en San Juan de Miraflores, Lima – Perú durante el periodo de agosto a octubre del año 2024"

Luego de absolver las preguntas del Jurado y del público asistente, el Jurado deliberó con la abstención reglamentaria del Asesor de la Tesis y acordó su **APROBACIÓN** por **UNANIMIDAD**, otorgándole la nota de **dieciocho (18).**

Habiéndose aprobado la sustentación pública de la Tesis, la presidenta en representación del Jurado recomienda que la Escuela Profesional de Medicina Veterinaria proponga la aprobación del **TÍTULO PROFESIONAL DE MÉDICO VETERINARIA** a la Facultad de Medicina Veterinaria y que ésta proponga al Rectorado el otorgamiento respectivo.

Siendo las **11:09 horas**, concluyó el acto académico de sustentación pública de Tesis en fe de lo cual suscriben la presente acta por cuadruplicado los integrantes del Jurado:

López Urbina María Teresa; MV. Dra.
Profesora Principal, Dedicación exclusiva

Gómez Puerta Luis Antonio; MV. Mg.
Profesor Auxiliar, Tiempo completo

Casas Astos Eva Consuelo; MV. Mg
Profesor Asociado, Tiempo completo

Cerro Temoche Luis Fernando; MV. Dr.
Profesor Auxiliar, Tiempo completo

UNIVERSIDAD NACIONAL MAYOR DE SAN MARCOS
Universidad del Perú, Decana de América

Anexo 1
CERTIFICADO DE SIMILITUD

Yo, Luis Antonio Gómez Puerta en mi condición de asesor acreditado con el Dictamen de la UPG o de la EP N° 0139-EPMV/FMV-2024 de la tesis, cuyo título es "Prevalencia molecular de *Hepatozoon canis* en caninos domésticos de la zona de Pamplona Alta en San Juan de Miraflores, Lima – Perú durante el periodo de agosto a octubre del año 2024", presentado por la bachiller VALERIA LISBETH OCHOA HUANACO para optar el título Profesional de Médico Veterinaria, CERTIFICO que se ha cumplido con lo establecido en la Directiva de Originalidad y de Similitud de Trabajos Académicos, de Investigación y Producción Intelectual. Según la revisión, análisis y evaluación mediante la plataforma PIDS, el documento evaluado cuenta con el 6% de similitud, nivel PERMITIDO para continuar con los trámites correspondientes y para su **publicación en el repositorio institucional.**

Se emite el presente certificado en cumplimiento de lo establecido en las normas vigentes, como uno de los requisitos para la obtención del título Profesional de Médico Veterinaria.

Lima, 4 de julio de 2025

UNMSM
Firmado digitalmente por GOMEZ PUERTA Luis Antonio FAU 20148092282 soft
Motivo: Soy el autor del documento
Fecha: 04.07.2025 08:43:04 -05:00

Firma del Asesor

Nombres y Apellidos del asesor: Luis Antonio Gómez Puerta

DNI: 10810335

La vigencia del presente certificado corresponde a un período de noventa (90) días desde la fecha de su emisión; siempre que no haya observaciones en el texto durante el proceso de revisión por el jurado informante o surja alguna contingencia.

DEDICATORIA

A mi familia, por inspirarme a diario a ser mejor persona, perseguir mis sueños y por celebrar mis logros

A mis padres, por su apoyo incondicional y por haberme educado con valores que hoy me identifican como persona. A mi mamá Vicentina, por creer en mí, por cuidarme y estar siempre presente, su esfuerzo y sacrificio son muestra de amor y ejemplo de resiliencia para mí. A mi papá Alfonso, por su amor infinito, por la confianza y por cada consejo que ha dejado en mí

A mis hermanas, Karina y Lourdes, por su compañía, apoyo y por los buenos momentos que aligeran y hacen mejor esta vida

A mi perrito Lucas, que, aunque no logró estar presente durante esta etapa, su corta compañía me enseñó demasiado

A mí misma, porque, aunque hubo días complicados, logré superarlos impulsada por lograr mis metas

AGRADECIMIENTOS

Doy gracias a Dios, por permitirme el día de hoy estar aquí

A la Facultad de Medicina Veterinaria de la Universidad Nacional Mayor de San Marcos, por las enseñanzas que han ido forjando mi desarrollo profesional

A mi asesor, el Dr Luis Gómez, cuya vocación y dedicación por la investigación son dignos de admirar. Gracias por haberme acompañado y apoyado durante el desarrollo de esta tesis, estaré siempre agradecida por la oportunidad y confianza brindada

A mi mamá, por confiar en mí y apoyarme en todo, incluso durante la ejecución de este trabajo, infinitas gracias

A mi papá, por confiar en mí y por esos consejos que me servirán siempre de guía en la vida

A las personas que fueron participes en algún punto del desarrollo de esta investigación, gracias por su apoyo, palabras de aliento y consejos

A los tutores que voluntariamente decidieron participar y a sus mascotitas, muchas gracias

ÍNDICE DEL CONTENIDO

DEDICATORIA ii
AGRADECIMIENTOS iii
ÍNDICE DEL CONTENIDO iv
RESUMEN vi
ABSTRACT vii
LISTA DE CUADROS viii
LISTA DE FIGURAS ix
I. INTRODUCCIÓN 11
II. REVISIÓN BIBLIOGRÁFICA 14
2.1. Historia 14
2.2. Taxonomía 15
2.3. Especies de *Hepatozoon* en caninos domésticos 15
2.3.1. *Hepatozoon canis* 17
2.3.2. *Hepatozoon americanum* 17
2.4. Vectores 18
2.4.1. *Rhipicephalus sanguineus* 18
2.4.1.1. Etología de *R. sanguineus* 18
2.4.1.2. Ecología de *R. sanguineus* 19
2.4.1.3. Ciclo de vida de *R. sanguineus* 20
2.4.2. *Amblyomma maculatum* 22
2.4.3. Otros vectores 22
2.5. Vías de transmisión 23
2.6. Ciclo biológico de *Hepatozoon* spp. 25
2.7. Signos clínicos 27
2.8. Hallazgos de laboratorio 29
2.9. Hallazgos radiográficos 30
2.10. Diagnóstico 30
2.10.1. Citología de frotis sanguíneo y capa leucocitaria 31
2.10.2. Citología de tejidos 32

2.10.3. Histopatología 33
2.10.4. Serología 35
2.10.5. Técnicas moleculares 36
2.11. Tratamiento 38
2.12. Control y prevención 40
2.13. Epidemiología 41
2.13.1. Hepatozoonosis canina en el Perú 44
III. MATERIALES Y MÉTODOS 46
3.1. Lugar y periodo de estudio 46
3.2. Tamaño de muestra 47
3.3. Criterios de inclusión y exclusión 48
3.4. Metodología de estudio 48
3.4.1. Evaluación de presencia de garrapatas 49
3.5. Toma de muestra 49
3.6. Extracción de ADN 50
3.7. PCR 51
3.8. Secuenciación 52
3.9. Análisis de la información 52
3.10. Consideraciones éticas 52
IV. RESULTADOS 53
V. DISCUSIÓN 58
VI. CONCLUSIONES 65
VII. LITERATURA CITADA 66
VIII. ANEXOS 83

RESUMEN

El género *Hepatozoon* incluye un promedio de 340 especies de protozoos que infectan a distintas especies de animales, entre ellos, los caninos. Su ciclo de vida es heteroxeno por lo que requiere de un hospedador intermediario y otro definitivo. Los perros son hospedadores intermediarios de dos de estas especies, *Hepatozoon canis* y *Hepatozoon americanum. Hepatozoon canis,* tiene como hospedador definitivo principalmente a garrapatas de la especie *Rhipicephalus sanguineus* y su distribución es mundial. Por otro lado, *Hepatozoon americanum* tiene como hospedador definitivo a garrapatas de la especie *Amblyomma maculatum* y su distribución se encuentra restringida a los Estados Unidos. Dependiendo de factores como la especie de *Hepatozoon* y el nivel de parasitemia, la presentación clínica de la enfermedad puede variar desde subclínica hasta manifestarse con signos clínicos graves. Debido al impacto de la enfermedad en la salud de las mascotas y a la poca información epidemiológica que se tiene en nuestro medio, el presente estudio tuvo como objetivo determinar la prevalencia molecular de *Hepatozoon canis* en caninos domésticos de la zona de Pamplona Alta. Para ello, se colectó sangre periférica de 234 perros y las muestras fueron remitidas al Laboratorio de Epidemiología y Economía Veterinaria de la Facultad de Medicina Veterinaria de la Universidad Nacional Mayor de San Marcos para su procesamiento, en el que se amplificó parcialmente el gen 18S ARNr. Posteriormente, las muestras positivas se enviaron a secuenciar. Los hallazgos de este estudio muestran una prevalencia de 12.4% para *Hepatozoon* spp. (29/234), con un intervalo de confianza del 95% (8.2%-16.6%), determinándose que la especie de *Hepatozoon* que afecta a los caninos domésticos de la zona es *Hepatozoon canis*. Así también, las variables como el sexo, edad, raza, presencia de garrapatas y localidad de procedencia no estuvieron asociadas con la infección en los caninos.

Palabras clave: *Hepatozoon,* hepatozoonosis canina, protozoo, caninos, PCR

ABSTRACT

The genus *Hepatozoon* includes an average of 340 species of protozoa that infect different animal species, including dogs. Its life cycle is heteroxenous, requiring an intermediate host and a definitive host. Dogs are intermediate hosts for two of these species, *Hepatozoon canis* and *Hepatozoon americanum*. *Hepatozoon canis* has as its definitive host mainly ticks of the species *Rhipicephalus sanguineus* and is distributed worldwide. On the other hand, *Hepatozoon americanum* has ticks of the species *Amblyomma maculatum* as its definitive host and its distribution is restricted to the United States. Depending on factors such as the species of *Hepatozoon* and the level of parasitemia, the clinical presentation of the disease can vary from subclinical to severe clinical signs. Due to the impact of the disease on the health of pets and the limited epidemiological information available in our environment, the present study aimed to determine the molecular prevalence of *Hepatozoon canis* in domestic dogs in the Pamplona Alta area. To this end, peripheral blood was collected from 234 dogs, and the samples were sent to the Laboratory of Epidemiology and Veterinary Economics of the Faculty of Veterinary Medicine of the National University of San Marcos for processing, where the 18S rRNA gene was partially amplified. Subsequently, the positive samples were sent for sequencing. The findings of this study show a prevalence of 12.4% for *Hepatozoon* spp. (29/234), with a 95% confidence interval (8.2%-16.6%), determining that the species of *Hepatozoon* affecting domestic dogs in the area is *Hepatozoon canis*. Furthermore, variables such as sex, age, breed, presence of ticks, and place of origin were not associated with infection in dogs.

Key words: *Hepatozoon*, canine hepatozoonosis, protozoa, canine, PCR

LISTA DE CUADROS

Cuadro 1. Principales diferencias entre las especies de *Hepatozoon* que afectan a los caninos domésticos 16

Cuadro 2. Características de los perros muestreados en la zona de Pamplona Alta 54

Cuadro 3. Factores asociados en individuos positivos y negativos a *Hepatozoon canis* 56

LISTA DE FIGURAS

Figura 1. Etapas de desarrollo de *Rhipicephalus sanguineus.* a: larva (barra = 400 µm), b: ninfa (barra = 0,5 mm), c: hembra (barra = 1 mm), d: macho (barra = 1 mm) 20
Figura 2. Ciclo de vida de *Rhipicephalus sanguineus* 21
Figura 3. Vías de transmisión de hepatozoonosis en caninos domésticos 24
Figura 4. Ciclo biológico de *Hepatozoon canis* 26
Figura 5. Gamonte maduro de *Hepatozoon canis* en el citoplasma de un neutrófilo en frotis sanguíneo de canino (barra= 10 µm). Tinción Giemsa 32
Figura 6. Meronte maduro de *Hepatozoon canis* en muestra de aspirado de médula ósea (barra= 10 µm). Tinción Giemsa 32
Figura 7. Flecha indica quiste de *Hepatozoon canis* en muestra citológica de bazo (barra= 10 µm). Tinción Giemsa 33
Figura 8. Micromerozoitos de *Hepatozoon canis* en muestra histopatológica de bazo (barra= 10 µm). Tinción H&E 34
Figura 9. Macromerozoitos de *Hepatozoon canis* dentro de un meronte maduro en muestra histopatológica de bazo (objetivo 100x). Tinción H&E 34
Figura 10. Quiste "piel de cebolla" en muestra de músculo esquelético canino (barra=100µm). Tinción H&E 35
Figura 11. Fluorescencia específica de las membranas de gamontes de *Hepatozoon canis* en Test de inmunofluorescencia indirecta para anticuerpos 36
Figura 12. Longitud y posición de varios fragmentos del gen 18S ARNr, tomando de referencia la secuencia AY461378 de *Hepatozoon canis.* En cada franja roja se indica el par de cebadores empleados en la obtención de los fragmentos 37
Figura 13. Distribución geográfica de *Hepatozoon canis* 42
Figura 14. Plano de la zona de Pamplona Alta y sus sectores 47
Figura 15. Examen físico para evaluación de presencia de garrapatas en los perros muestreados: cabeza (1), orejas (2), cuello (3), espalda (4), abdomen (5), miembros anteriores y posteriores (6), áreas interdigitales (7), axilas (8), área inguinal (9) y cola (10) 49
Figura 16. Toma de muestra sanguínea en canino doméstico 50
Figura 17. Almacenamiento de las muestras hasta su envío al laboratorio 50

Figura 18. Electroforesis del PCR para el diagnóstico de *Hepatozoon* spp. La muestra N° 25 es positiva a *Hepatozoon* spp. A la derecha se muestra en orden, el control negativo (-), el control positivo para *Babesia* (+) y para *Hepatozoon* (+) 55

Figura 19. Comparacion de la secuencia del gen 18S ARNr de *Hepatozoon* spp. de perros del distrito de San Juan de Miraflores, mediante la utilización del BLASTn 57

I. INTRODUCCIÓN

La hepatozoonosis canina es una enfermedad producida por el protozoo *Hepatozoon* spp. que fue descrito por primera vez en el año 1905 y que es principalmente adquirido en los perros tras la ingestión de garrapatas infectadas con el agente (Bentley, 1905; Christophers, 1912). El género *Hepatozoon* pertenece a la familia Hepatozoidae, suborden Adeleorina, orden Piroplasmida y filo Apicomplexa (Chisu *et al.,* 2023).

Existen en promedio 340 especies dentro del género *Hepatozoon*, dos de ellos tienen la capacidad de infectar a caninos domésticos, *Hepatozoon canis* (*H. canis*) *y Hepatozoon americanum* (*H. americanum*), ambos con tropismo celular en los leucocitos (Chisu *et al.,* 2023). *H. canis* es transmitido principalmente por garrapatas de la especie *Rhipicephalus sanguineus* (*R. sanguineus*) y presenta una distribución mundial, mientras que *H. americanum* es transmitido por garrapatas de la especie *Amblyomma maculatum* (*A. maculatum*) y hasta la actualidad se conoce que su distribución se restringe al Norte de América (Díaz *et al.,* 2021).

La infección con *H. canis* generalmente causa una enfermedad subclínica, sin embargo, el perro puede llegar a presentar signos graves como letargo, anorexia y pérdida de peso cuando existe una alta parasitemia o coinfección con otros agentes infecciosos (Baneth y Weigler, 1997; Baneth *et al.*, 2001; Rojas *et al.,* 2014). Por otro lado, la infección por *H. americanum* causa una enfermedad grave que se caracteriza por letargo, fiebre, pérdida de peso, dolor muscular, renuencia a moverse, cojera y atrofia muscular (Allen *et al.,* 2008).

Debido al complejo ciclo de vida de *Hepatozoon*, es posible detectar sus estadíos en una variedad de materiales biológicos; en base a ello, diversas técnicas han sido diseñadas para su diagnóstico, dentro de las que se describen la citología de frotis sanguíneo y capa leucocitaria, histopatología, serología y pruebas moleculares (Modrý *et al.,* 2017). Entre estas, el diagnóstico molecular del patógeno basado en ensayos de reacción en cadena de la polimerasa (PCR) por amplificación del gen nuclear de ARN ribosómico (ARNr) 18S ha demostrado ser más sensible y específico que otros métodos, por lo que constituye una herramienta útil en investigaciones sobre su epidemiología (Otranto *et al.,* 2011; Díaz *et al.,* 2021).

Los estudios epidemiológicos de la infección por *H. canis* se vienen realizando a nivel mundial. Las prevalencias que se muestran son fluctuantes como consecuencia de las particularidades de las zonas y metodología empleada en cada estudio (Aktas *et al.*, 2015; Greay *et al.,* 2018; Guo *et al.,* 2020).

En el Perú, los estudios sobre este agente son limitados. Recientemente, Matta (2023) determinó una prevalencia molecular de 2.2% para *H. canis* en una zona urbana de Lima, la baja prevalencia hallada podría asociarse al tipo de población estudiada. Un año más tarde, Ramirez (2024) reportó una prevalencia molecular de 15.1% para *H. canis* en perros de Lima Norte, sin embargo, a diferencia del primer estudio, este incluyó animales con signología clínica sugerente a infección por hemopatógenos, lo que podría explicar la mayor prevalencia hallada en los resultados.

Debido al impacto de la enfermedad en la salud de las mascotas y a la poca información descrita en nuestro medio, el objetivo del presente estudio es determinar la prevalencia molecular de *H. canis* en caninos domésticos de la zona de Pamplona Alta en San Juan de Miraflores. El distrito se caracteriza por tener un acelerado crecimiento migratorio, razón por la que el desarrollo urbano no es homogéneo, zonas como Pamplona Alta no cuentan en su mayoría con acceso a servicios básicos y los ingresos de sus pobladores son económicamente bajos, en consecuencia, existe falta de atención y control sanitario en las mascotas, habiéndose reportado en la zona una frecuencia del 100% de caninos infestados por ectoparásitos, entre los que se describe la presencia del vector (Romero, 2018; Cornelio, 2019).

El determinar la prevalencia molecular del protozoo en otra población de estudio permite ampliar el conocimiento de su situación epidemiológica en nuestro medio y resulta importante para poder orientar a la comunidad de Médicos Veterinarios a considerar esta enfermedad en el diagnóstico diferencial con otras enfermedades prevalentes en la zona. Así también, permite contemplar el establecer estrategias de control y prevención.

II. REVISIÓN BIBLIOGRÁFICA

2.1. Historia

El protozoo *Hepatozoon* spp. fue descrito por primera vez en el año 1905 en sangre de perros de la India. Fue llamado inicialmente *Leucocytozoon canis*; sin embargo, debido a que el género *Leucocytozoon* era un término usado para los parásitos de aves, en 1910 se sugirió cambiar el nombre a *H. canis,* manteniéndolo hasta la actualidad (Bentley, 1905; James, 1905; Wenyon, 1910).

Un año más tarde a su primer reporte, Gerrard (1906) observó organismos enquistados dentro de polimorfonucleares en frotis de sangre de perros, similares a los descritos por Bentley (1905), observó además que los perros presentaban infestación por garrapatas, por lo que es el primero en asociar al artrópodo con la infección por el protozoo y considerarlo como su vector. Más adelante, se confirmó que la garrapata de la especie *R. sanguineus* era el hospedador definitivo de *H. canis* y se describió el ciclo sexual desarrollado en su interior (Christophers, 1907, Wenyon, 1911).

Posteriormente, Christophers (1912) reportó que la maduración de los ooquistes llega a darse cuando la garrapata ha sido infectada en su etapa ninfal y que no solo la etapa adulta tenía la capacidad de infectarse como se creía años anteriores. Además, al no encontrar hallazgos de esporozoitos de *Hepatozoon* en las glándulas salivales y útero de las garrapatas examinadas, postuló que la vía de transmisión se daría cuando el perro ingiere de manera accidental una garrapata adulta infectada.

En 1978, se observaron estructuras similares a los gamontes de *H. canis* en sangre de perros de Estados Unidos (EE.UU.), los perros presentaban signos clínicos graves como fiebre intermitente y rigidez, por lo que se pensó que se trataba de una cepa virulenta de *H. canis* (Craig *et al.,* 1978). En los siguientes años, casos similares fueron reportados; sin embargo, los hallazgos de laboratorio diferían de lo anteriormente descrito para *H. canis* (Panciera *et al.,* 1997; Vincent-Johnson *et al.,* 1997b). En base a ello, en 1997 se reconoce la existencia de una nueva especie del género capaz de infectar a caninos domésticos, *H. americanum*, cuya diferenciación con *H. canis* ha sido respaldada por análisis genéticos y antigénicos (Vincent-Johnson *et al.,* 1997a; Baneth *et al.,* 2000).

2.2. Taxonomía

La hepatozoonosis en caninos es causada por el protozoo del género *Hepatozoon*, perteneciente a la familia Hepatozoidae, suborden Adeleorina, orden Piroplasmida y filo Apicomplexa (Chisu *et al.,* 2023).

2.3. Especies de *Hepatozoon* en caninos domésticos

Existen un promedio de 340 especies dentro del género *Hepatozoon* que abarcan una amplia variedad de hospedadores vertebrados, incluidos mamíferos, aves, reptiles, peces y anfibios; de estos, dos tienen la capacidad de infectar a caninos domésticos, *H. canis y H. americanum* (Chisu *et al.,* 2023). Aunque relacionados filogenéticamente y algo similares en su ciclo de vida general, las dos especies difieren en varios aspectos, como la presentación clínica en los perros, el vector involucrado en la transmisión, la distribución geográfica, entre otros (Cuadro 1) (Mathew *et al.*, 2000; Little *et al.,* 2009).

Cuadro 1. Principales diferencias entre las especies de *Hepatozoon* que afectan a los caninos domésticos (Adaptado de Baneth y Vincent-Johnson, 2016)

	H. americanum	*H. canis*
Vector principal	*A. maculatum*	*R. sanguineus*
Principales signos clínicos	Cojera, hiperestesia muscular, fiebre fluctuante, letargo, secreción ocular mucopurulenta	Fiebre, letargo, emaciación
Severidad de los signos	Grave, los signos pueden aumentar o disminuir	A menudo es leve. Se observa una enfermedad grave en perros con una parasitemia elevada o inmunosuprimidos
Hallazgos hematológicos	-Es común la leucocitosis extrema - Es común la anemia - Es raro encontrar gamontes en sangre periférica	-Es rara la leucocitosis extrema, más comúnmente presente en perros con alta parasitemia - Es común la anemia -Es común encontrar gamontes en sangre periférica
Anormalidades radiográficas	Proliferación perióstica en huesos largos	No específico. Raramente periostitis
Principales métodos diagnósticos	Histopatología de músculo esquelético y PCR	Citología de frotis sanguíneo y PCR
Principales tejidos diana	Músculo esquelético, músculo cardíaco	Bazo, médula ósea, ganglios linfáticos
Anormalidades histopatológicas	Miositis piogranulomatosa	Esplenitis, hepatitis, neumonía

Formas diferenciadas halladas en tejidos	Quiste en forma de “piel de cebolla”	Quiste en forma de “radio de rueda”
Tratamiento	Combinación de trimetoprim-sulfadiazina, pirimetamina y clindamicina	Dipropionato de imidocarb
Distribución	Norte de América	Mundial

2.3.1. *Hepatozoon canis*

La especie *H. canis* es causante de la enfermedad de la hepatozoonosis canina y tiene como vector principal a la garrapata *R. sanguineus* (Wenyon, 1910). La infección por lo general desarrolla una enfermedad subclínica, sin embargo, puede llegar a manifestarse como moderada a grave dependiendo de factores como el nivel de parasitemia, coinfección con otros agentes y condiciones de inmunosupresión (Baneth y Weigler, 1997; Baneth *et al.*, 2001; Rojas *et al.,* 2014).

La enfermedad está ampliamente extendida en el mundo, distribución que se caracteriza por estar estrechamente relacionada con la de la garrapata *R. sanguineus.* Aunque la mayoría de los casos son reportados en temporadas cálidas, también se han descrito casos de infecciones en temporadas frías, probablemente debido a la persistencia de las infecciones y a la adaptabilidad a diferentes condiciones ambientales de su vector (Jacobs *et al.,* 2001; Ivanov y Tsachey, 2008).

2.3.2. *Hepatozoon americanum*

La especie *H. americanum* es causante de la enfermedad de la hepatozoonosis canina americana y el único vector involucrado, que hasta la fecha se conoce participa en su ciclo de vida, es la garrapata *A. maculatum* (Ewing y Panciera, 2003). La infección suele cursar con signos graves como letargo, fiebre, pérdida de peso, dolor muscular, renuencia a moverse, cojera y atrofia muscular (Allen *et al.,* 2011; Modrý *et al.,* 2017).

Es una enfermedad emergente que se ha ido extendiendo desde el noreste de Texas, lugar donde se evidenció el primer reporte, hasta varios estados del sudeste del país. En

los últimos años, se han descrito casos que evidencian su extensión hacia zonas como California, Carolina del Norte, Kentucky, Nebraska, Virginia, Vermont y Washington (Allen *et al.,* 2011; Baneth y Vincent-Johnson, 2016).

2.4. Vectores

2.4.1. *Rhipicephalus sanguineus*

También llamada la garrapata marrón del perro, *R. sanguineus* es el principal hospedador definitivo de *H. canis* (Baneth *et al.,* 2003). Pertenece a la familia Ixodidae y fue descrita como especie en 1806 por Latreille. Tiene una amplia distribución en el mundo y parasita principalmente a los perros, pero puede alimentarse de un gran número de vertebrados, dentro de ellos, animales salvajes y domésticos, además de los humanos (Dantas-Torres, 2008). Es responsable de mantener y transmitir numerosos patógenos, incluidos los zoonóticos, entre los que se describen, bacterias, virus, nemátodos y protozoos, por lo que representan una preocupación en la salud pública y veterinaria (Jongejan y Uilenberg, 2004; Dantas-Torres, 2010).

Recientemente, estudios indican la existencia de varias especies que han sido englobadas en un complejo llamado *R. sanguineus sensu lato* (Dantas-Torres y Otranto, 2015), dentro de los que destacan dos linajes, *R. sanguineus sensu stricto* o linaje templado y *R. sanguineus* linaje tropical (Moraes-Filho *et al.,* 2011), existiendo diferencias en la capacidad vectorial para ciertos patógenos; así, por ejemplo, *Ehrlichia canis* (*E. canis*) es transmitida principalmente por el linaje tropical por lo que los casos de infecciones por la bacteria son mayores en áreas donde predomina este linaje (Beall *et al.,* 2012). En ese sentido, el conocimiento de la susceptibilidad de cada especie podría ayudar a determinar la epidemiología de otros patógenos transmitidos por el vector, incluidos *H. canis* (Dantas-Torres y Otranto, 2015; Amber *et al.,* 2023).

2.4.1.1. Etología de *R. sanguineus*

R. sanguineus es una garrapata de tres hospedadores, en cada etapa se alimenta de un hospedador y la muda ocurre en el ambiente, en donde pasan entre el 94 a 97% de su vida (Needham y Teel, 1991). A diferencia de la mayoría de las garrapatas ixódidas, la especie *R. sanguineus* muestra un comportamiento endofílico, por lo que es común encontrarlas en interiores; sin embargo, puede adaptarse y sobrevivir también en exteriores (Dantas-

Torres, 2010). Muestran una particularidad en su ritmo de desprendimiento, mientras que las larvas suelen desprenderse de su hospedador durante el día, las ninfas y las adultas se desprenden durante la noche (Paz *et al.,* 2008).

Puede adherirse a cualquier parte del cuerpo del perro; sin embargo, las orejas, los espacios interdigitales y las axilas son las zonas de preferencia, probablemente debido a que son sitios menos accesibles para que el perro pueda quitarlas (Jacobs *et al.,* 2001; Louly *et al.,* 2007; Tinoco *et al.,* 2009; Larusso *et al.,* 2010). Larusso *et al.* (2010) observaron que este patrón de preferencia ocurría principalmente durante los meses fríos del año, mientras que, en los meses cálidos, la distribución en las regiones corporales de los perros era más uniforme.

2.4.1.2. Ecología de *R. sanguineus*

Su presencia en el medio está influenciada por factores bióticos, como hospedadores disponibles y depredadores, y abióticos, como las condiciones climáticas, que determinan además el tiempo de desarrollo de las etapas y, por ende, el número de generaciones por año (Dantas-Torres, 2010). Se ha registrado que bajo condiciones favorables puede llegar a desarrollar hasta cuatro generaciones en un año (Louly *et al.,* 2007).

Habita regiones húmedas y áridas, tropicales y subtropicales de todo el mundo; sin embargo, tiene predilección por los climas cálidos, prevaleciendo así en temporadas de verano, y pudiendo estar presente durante todo el año, principalmente en regiones tropicales y subtropicales (Jacobs *et al.,* 2001). Se desarrolla bien en temperaturas que van desde los 20 a 35 °C y en humedades relativas que varían de 35 a 95%; esto a su vez demuestra que es capaz de desarrollarse bajo condiciones de desecación (temperatura de 35°C y humedad relativa de 35%), siendo este factor de tolerancia una de las razones a su distribución cosmopolita (Koch y Tuck, 1986).

En nuestro medio, la garrapata marrón del perro, tiene una amplia distribución y alta prevalencia. Su presencia ha sido reportada en diversas ciudades, como Lima, Huánuco, Piura, Tumbes, Lambayeque y Amazonas (Estares *et al.,* 2000; Glenny *et al.,* 2004; Tasayco *et al.,* 2017; Vásquez y Torres, 2022; Silva *et al.,* 2023).

2.4.1.3. Ciclo de vida de *R. sanguineus*

De manera similar a otras garrapatas pertenecientes a la familia Ixodidae, *R. sanguineus* cursa por cuatro etapas de desarrollo: huevo, larva, ninfa y adulto. Los huevos se caracterizan por ser pequeños y de color marrón; las larvas cuentan con tres pares de patas y son de color marrón rojizo; las ninfas, algo parecidas a las adultas, cuentan con cuatro pares de patas y a diferencia del siguiente estadío, no son sexualmente maduras; las garrapatas adultas hembras cuentan con una abertura genital, su coloración es marrón rojizo y se tornan gris azulado tras alimentarse de la sangre del hospedador; finalmente, los machos, son de color marrón rojizo, y a diferencia de las hembras, presentan un escudo que cubre toda su superficie dorsal, limitando grandes ingestas de sangre y por ende el aumento de su tamaño (Figura 1) (Dantas-Torres, 2008, Tian *et al.,* 2020).



Figura 1. Etapas de desarrollo de *Rhipicephalus sanguineus*. a: larva (barra = 400 µm), b: ninfa (barra = 0,5 mm), c: hembra (barra = 1 mm), d: macho (barra = 1 mm) (Dantas-Torres, 2010)

El ciclo empieza cuando la garrapata hembra adulta sube y se alimenta del hospedador, el tiempo en el que permanece sobre este varía entre 5 a 21 días. Tras completar la ingurgitación, se desprende del hospedador y en un ambiente caracterizado por grietas y hendiduras da lugar a la oviposición de alrededor de 4000 huevos, en un promedio de 16 días; después de ello, la garrapata adulta muere (Koch, 1982, Dantas-Torres, 2008).

Tras los 6 a 23 días que dura el periodo de incubación, los huevos eclosionan dando lugar a pequeñas larvas que van en busca de un nuevo hospedador, en el que pasan entre 3 a 10 días, para posteriormente abandonarlo y mudar a la etapa de ninfa en un tiempo de 5 a 15 días. Las ninfas, se alimentan del hospedador entre 3 a 11 días, luego de ello se desprenden y se convierten en adultos, el período de muda varía de 9 a 47 días (Dantas-Torres, 2008). Las garrapatas adultas, macho y hembra, suben al hospedador donde se da lugar la cópula; la hembra se ingurgita, iniciando nuevamente el ciclo, mientras que en el caso del macho adulto puede permanecer varios meses en el hospedador, con cópulas repetidas (Figura 2) (Dantas-Torres, 2010). El ciclo puede transcurrir en 91 días bajo condiciones favorables (Louly *et al.,* 2007).

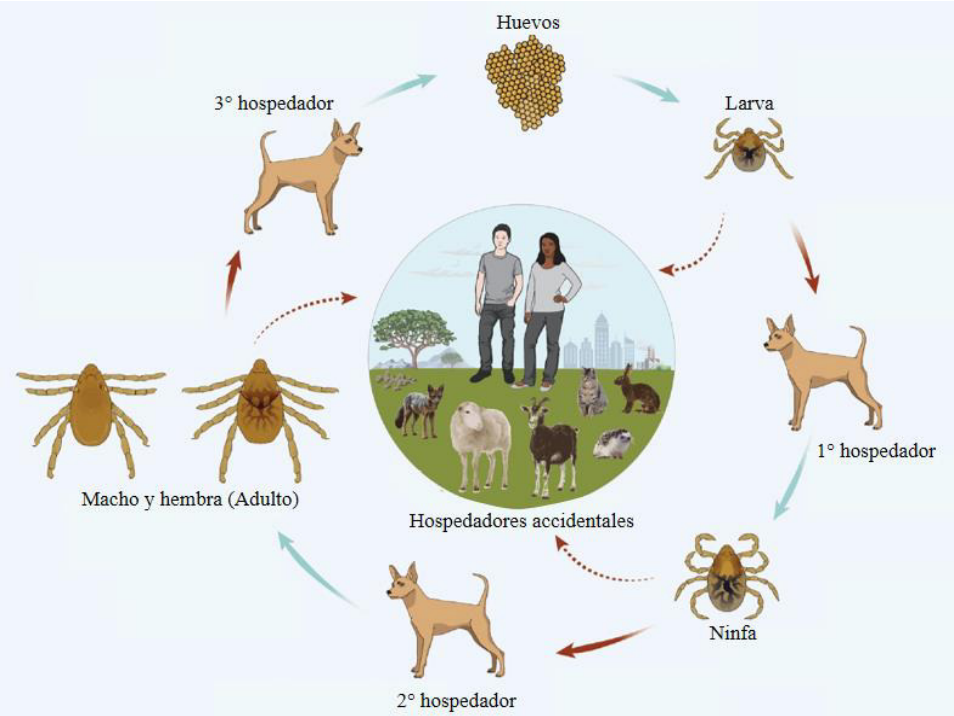

Figura 2. Ciclo de vida de *Rhipicephalus sanguineus* (Adaptado de: Dantas-Torres y Otranto, 2022)

2.4.2. *Amblyomma maculatum*

El único vector que se ha demostrado que transmite *H. americanum* es la garrapata de la Costa del Golfo. En condiciones naturales, *A. maculatum* se alimenta de una variedad de hospedadores a lo largo de sus etapas de larva, ninfa y adulta, este factor indica que existe un amplio rango de potenciales hospedadores intermediarios que podrían mantener endémico el ciclo de *H. americanum* (Semtner y Hair, 1973; Vincent-Johnson *et al.,* 1997b; Mathew *et al.,* 1998; Vincent-Johnson, 2003).

La distribución de *A. maculatum* se limitó históricamente a áreas a lo largo de la Costa del Golfo y a la Costa Sur del Atlántico de EE.UU.; con los años se fue extendiendo hacia el norte de este país y a la actualidad su presencia se ha evidenciado en zonas de Centroamérica y Norte de Sudamérica (Little *et al.,* 2009; Baneth, 2011). A pesar de ello, no se ha informado de casos de hepatozoonosis canina americana fuera del Norte de América (Little *et al.,* 2009).

Respecto a su rol en la transmisión de la enfermedad, se sabe que la etapa adulta de *A. maculatum* que alberga ooquistes de *H. americanum* se desarrolla a partir de una ninfa que adquiere la infección mientras se alimenta de sangre de un perro infectado con gamontes del protozoo (Mathew *et al.,* 1998). Así también, la ninfa tiene la capacidad de transmitir la enfermedad habiendo adquirido la infección en su etapa larval, pudiendo llegar a desarrollar además una etapa adulta infectiva. Cabe mencionar que el desarrollo merogónico y la presentación de lesiones en los perros son similares independientemente de la etapa infectiva de la garrapata en la que se adquirió la enfermedad (Ewing *et al.,* 2002a).

2.4.3. Otros vectores

La detección de *H. canis* en caninos en áreas distantes a las habitadas por la garrapata *R. sanguineus*, generó la hipótesis de la existencia de otros vectores involucrados en la transmisión del protozoo, por lo que estudios en relación a este han sido llevados a cabo (Giannelli *et al.,* 2017). En Japón, se ha descrito ooquistes similares a los de *H. canis* en el hemocele de garrapatas de la especie *Haemaphysalis longicornis* y *Haemaphysalis flava* (Murata *et al.,* 1995).

En Brasil, se ha demostrado que la garrapata de la especie *A. ovale* es capaz de adquirir, desarrollar y transmitir ooquistes de *H. canis* en caninos domésticos, por lo que se considera un vector potencial en zonas rurales de este país (Forlano *et al.,* 2005; Rubini *et al.,* 2009; Demoner *et al.,* 2013). Los resultados además indican que existen diversas cepas de la especie *A. ovale*, y que estas presentan diferente susceptibilidad al patógeno (Demoner *et al.,* 2013). Otros estudios en el medio muestran como posibles vectores del agente a garrapatas de la especie *R. microplus* y *A. cajennense* (O'Dwyer *et al.,* 2001; De Miranda *et al.,* 2011).

En México, se confirmó el hallazgo molecular de *H. canis* en garrapatas de la especie *A. cajennense* y *R. turanicus* (Jarquín *et al.,* 2016). Complementario a ello, en Italia, Giannelli *et al.* (2017) evidenciaron el desarrollo esporogónico del protozoo en la garrapata *R. turanicus*, demostrando además que los esporozoitos resultantes son exitosamente infectivos en cultivos celulares de leucocitos caninos.

Por otro lado, también se han estudiado otros posibles vectores de *H. americanum*. Se ha reportado que especies comunes de garrapatas como *R. sanguineus, D. variabilis y A. americanum,* no han logrado infectarse tras ser alimentadas con sangre de perros positivos, de forma natural o experimental, por lo que serían refractarios a la infección por *H. americanum* (Mathew *et al.,* 1998; Ewing *et al.,* 2002b).

2.5. Vías de transmisión

Numerosos agentes que tienen como vector a las garrapatas, son transmitidos por su picadura. A diferencia de, *Hepatozoon* spp. en los caninos es adquirido principalmente cuando el hospedador intermediario ingiere de manera accidental al hospedador definitivo infectado o partes del mismo (Ewing y Panciera, 2003; Arcila *et al.,* 2005).

Aunque la vía más común de infección por *Hepatozoon* spp. es la oral, existen otros modos de transmisión que permiten que los protozoos pertenecientes a este género puedan difundirse (Figura 3) (Baneth, 2011). Se ha descrito la transmisión vertical para *H. canis* tras el paso de gamontes de la madre al feto por el cordón umbilical (Murata *et al.,* 1993; Schäfer *et al.,* 2022).

Por otro lado, *H. americanum* se transmite además mediante la depredación de un hospedador vertebrado sobre otro que se encuentra infectado (hospedador paraténico), a través de la ingestión de pequeños quistes tisulares denominados cistozoitos (Smith, 1996; Johnson *et al.,* 2009). Esta vía de transmisión no se ha descrito para *H. canis* (Schäfer *et al.,* 2022).

Cabe mencionar que no se ha demostrado la transferencia del protozoo a través de la saliva de la garrapata ni la presencia de este en sus glándulas salivales (Christophers, 1912; Baneth *et al.,* 2007). Tampoco se ha demostrado el establecimiento de la enfermedad a partir de transfusiones sanguíneas en perros receptores, y aunque hacen falta estudios, esta vía parece ser poco probable debido al complejo ciclo de vida del protozoo (Baneth, 2011).

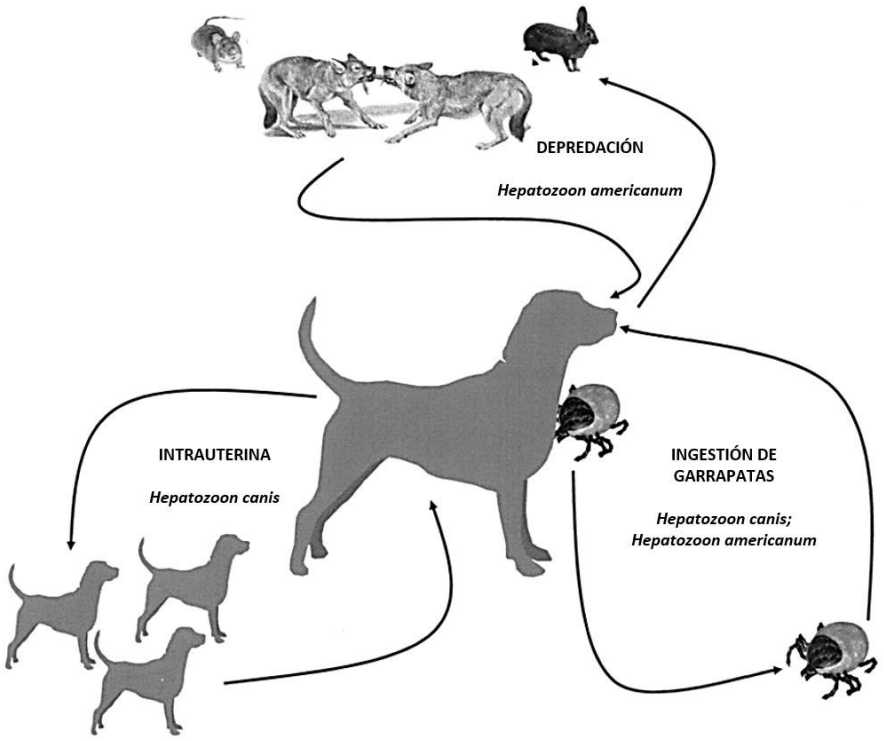

Figura 3. Vías de transmisión de hepatozoonosis en caninos domésticos (Adaptado de: Baneth, 2011)

2.6. Ciclo biológico de *Hepatozoon* spp.

El ciclo biológico de *Hepatozoon* spp. es heteroxeno. Todas las especies del género comparten un ciclo de vida que incluye una fase de merogonia y gamontogonia llevada a cabo en el hospedador intermediario, seguida de una fase de gametogonia y esporogonia en el hospedador definitivo (Figura 4) (Baneth *et al.,* 2007).

El ciclo empieza cuando el perro ingiere accidentalmente al hospedador definitivo o partes del mismo infectado con ooquistes de *Hepatozoon* spp., luego de rascarse las zonas infestadas (Arcila *et al.,* 2005; Baneth *et al.,* 2007). Tras el ingreso al hospedador intermediario, los esporozoitos que se encontraban dentro del ooquiste se liberan en el intestino y atraviesan su pared para propagarse a través de la circulación sanguínea o linfática a los órganos diana, que en el caso de *H. canis* incluyen el bazo, la médula ósea, los ganglios linfáticos, los pulmones, el hígado y los riñones, dentro de los que se da lugar la fase de merogonia con la formación de macromerontes y micromerontes (Chisu *et al.,* 2023). Los macromerozoitos forman merontes secundarios continuando así con el ciclo asexual, mientras que los micromerozoitos invaden a los leucocitos y se transforman en gamontes para finalmente ser liberados a la circulación sanguínea (Baneth *et al.,* 2007).

En el ciclo de vida de *H. americanum*, los principales tejidos diana de los esporozoitos son el músculo estriado y cardiaco, aquí los esporozoitos hacen su ingreso a una célula huésped que lo protege, alrededor de la cual se depositan capas de mucopolisacáridos que forman un quiste en "piel de cebolla", dentro del que se da lugar la fase de merogonia (Panciera *et al.,* 1999). Tras la ruptura del quiste, se genera una respuesta inflamatoria local que da lugar a un piogranuloma con intensa vascularización. A su vez, los merozoitos liberados invaden a los leucocitos, algunos de ellos se convierten en gamontes, mientras que otros se diseminan a otros tejidos musculares y repiten la merogonia (Vincent-Johnson, 2003; Baneth y Vincent-Johnson, 2016).

En la fase sexual del ciclo, el hospedador definitivo se infecta al ingerir leucocitos que contienen los gamontes mientras se alimentaba por succión de la sangre de un perro infectado. Los gamontes se liberan de los leucocitos en el intestino del artrópodo, se diferencian en microgametos y macrogametos en la fase de gametogonia y tras la fecundación de ambos se produce el cigoto. Finalmente se da lugar a la fase de

esporogonia con la formación de ooquistes llevado a cabo en el hemocele de la garrapata. Los ooquistes se encuentran formados por cientos de esporoquistes que contienen dentro a los esporozoitos infecciosos (Baneth *et al.,* 2007).

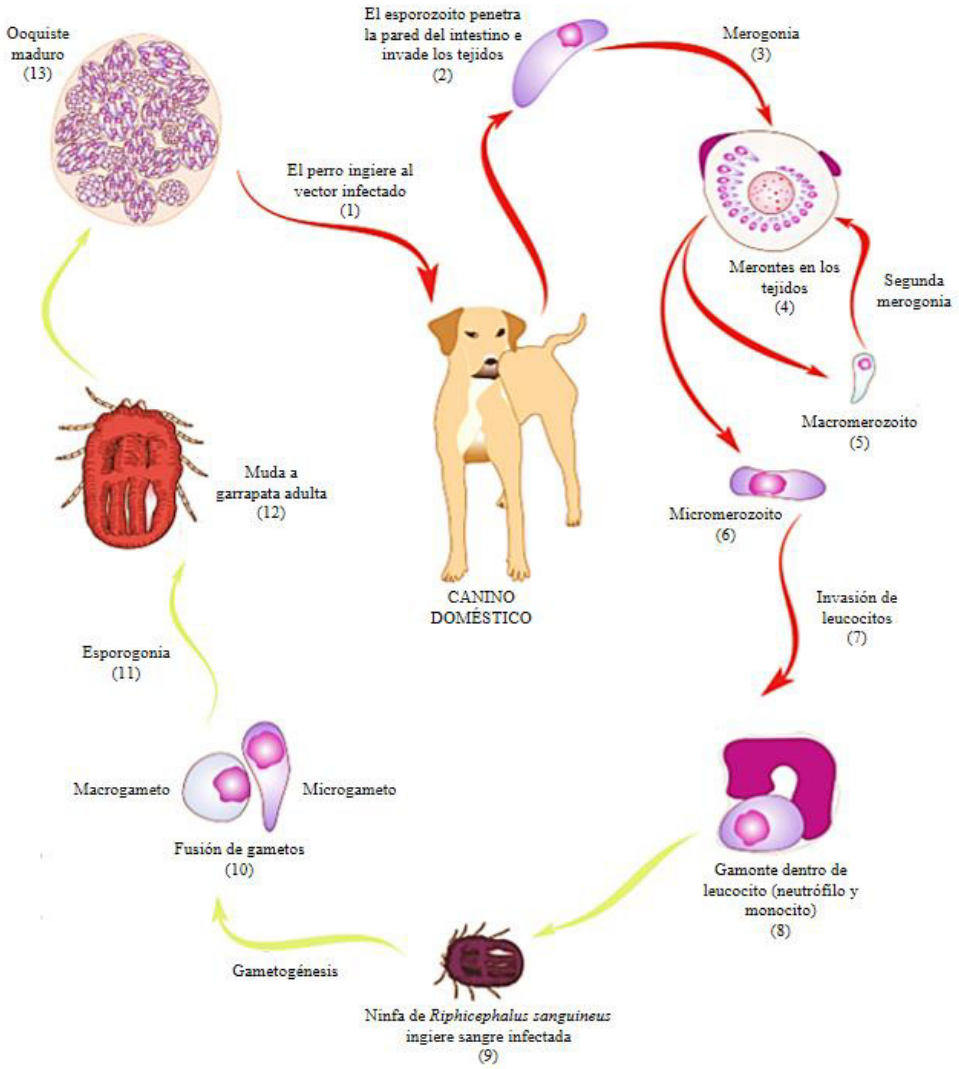

Figura 4. Ciclo biológico de *Hepatozoon canis* (Adaptado de: O'Dwyer, 2011)

Estudios experimentales han reportado que la fase sexual y asexual de *H. canis* puede ocurrir en 53 y 28 días, respectivamente, llegando así a completar su ciclo de vida en 81 días (Baneth *et al.,* 2007). Respecto a *H. americanum,* la fase sexual puede ocurrir en 42 días, mientras que la fase asexual en 32 días (Mathew *et al.*, 1999; Panciera *et al.,* 1999).

Por otro lado, se han descrito pequeños quistes monozoicos de *H. canis* en tejidos de perros que fueron infectados natural y experimentalmente; según Baneth y Shkap (2003) su presencia podría asociarse a un ciclo antiguo donde el perro además de ser el hospedador intermediario actuaba como hospedador de transporte. Esta hipótesis ha sido cuestionada por O'Dwyer *et al.* (2004) quienes encontraron numerosos quistes similares a los descritos por Baneth y Shkap (2003), por lo que dudan representen solo un estadio estacionario en el ciclo de *H. canis* y sugieren se trata de una etapa de desarrollo más joven del protozoo.

2.7. Signos clínicos

La infección por *H. canis* genera un cuadro clínico que varía de subclínico a grave. La presentación de los signos clínicos se asocia al nivel de parasitemia en sangre, perros con una infección subclínica o con signos clínicos leves presentan niveles bajos de parasitemia, donde por lo general < 1% de los neutrófilos y monocitos están infectados (< 800 gamontes de *H. canis* /µL de sangre total), siendo la presentación más común; mientras que perros con signos clínicos graves como letargo extremo, fiebre, pérdida de peso, anorexia y mucosas pálidas, presentan niveles altos de parasitemia, a menudo acercándose al 100% de neutrófilos infectados (>= 800 gamontes de *H. canis* /µL de sangre total) (Baneth y Weigler, 1997).

El sistema inmune juega un rol importante en la presentación y control de la infección. Un sistema inmune inmaduro como el que presentan los cachorros o una inmunosupresión inducida por un agente infeccioso o el uso de fármacos inmunosupresores, influye en el desarrollo de las infecciones por *H. canis,* pudiendo llevar a la presentación de signos clínicos graves, así como a la reactivación de la enfermedad, debido a que en estas situaciones el grado de parasitemia puede aumentar (Baneth *et al.,* 2001).

Los perros positivos a *H. canis* presentan un incremento significativo en la temperatura asociado a la respuesta inflamatoria generada tras la ruptura de los merontes maduros y liberación de los micromerozoitos en los tejidos (Baneth y Weigler, 1997; Baneth *et al.,* 2007). En los casos graves, los niveles altos de parasitemia indican que existe una gran cantidad de merontes que se desarrollan en los tejidos provocando su daño y demandando nutrientes, lo que se ve reflejado en signos como la pérdida extrema de

peso y caquexia (Baneth *et al.,* 2003). Otros signos graves incluyen inapetencia, debilidad, depresión, anomalías en la marcha y membranas mucosas pálidas (Baneth y Weigler, 1997; Voyvoda *et al.,* 2004).

La presentación de signos respiratorios, gastrointestinales, neurológicos, lesiones orales y oculares, han sido asociados también a la reacción inflamatoria (Baker *et al.,* 1988; De Bonis *et al.,* 2021). Aunque, cabe mencionar que los estudios sobre las lesiones cutáneas en perros positivos a *H. canis* aún no han confirmado al protozoo como agente causal ya que los gamontes encontrados en la citología de la lesión podrían provenir de la extravasación de neutrófilos circulantes infectados; sumado a ello, se ha observado nula respuesta al tratamiento médico instaurado (Hubert *et al.,* 2002; Little y Baneth, 2011).

Por otra parte, es posible que *H. canis* tenga un papel en la presentación de enfermedades sistémicas en cachorros infectados por vía intrauterina. Se han descrito en conjunto lesiones cutáneas, gastrointestinales y alteraciones hepáticas; aunque hace falta aún más información sobre la patogenia desencadenada a partir de esta vía de transmisión (De Bonis *et al.,* 2021).

A diferencia de la presentación clínica leve que generalmente se observa en la infección por *H. canis,* la infección por *H. americanum* comúnmente se acompaña de signos graves que pueden llevar incluso a la muerte del animal (Baneth, 2011). El desarrollo de la enfermedad es agudo y raramente puede tornarse crónica, caracterizada por una fluctuación en la intensidad de presentación de los signos clínicos (Potter y Macintire, 2010). Además, la inmunosupresión no es un factor necesario para que *H. americanum* genere enfermedad en el perro (Vincent-Johnson, 2003).

Los signos clínicos de la hepatozoonosis canina americana están asociados con la respuesta inflamatoria generada tras la ruptura del quiste, entre los que se describen, fiebre, dolor y atrofia muscular, anomalías en la marcha que implican rigidez de las extremidades hasta el posicionamiento del animal en decúbito total (Vincent-Johnson, 2003; Potter y Macintire, 2010). Puede haber disminución del apetito y pérdida de peso asociada principalmente a una mayor demanda energética producto del cuadro inflamatorio por el que se cursa. Es frecuente también encontrar secreción ocular

mucopurulenta en los perros afectados como consecuencia de una disminución en la producción de lágrimas y a la inflamación de los músculos extraoculares (Potter y Macintire, 2010).

En un curso crónico, pueden desarrollar enfermedad renal por glomerulonefritis inmunoproliferativa con nefropatía perdedora de proteínas y depósitos de amiloide en riñón, observándose signos de poliuria y polidipsia. De no iniciar un tratamiento, la enfermedad puede ser mortal dentro de los próximos 12 meses (Potter y Macintire, 2010).

2.8. Hallazgos de laboratorio

Respecto a las alteraciones hematológicas presentes en la infección por *H. canis*, se describe una anemia regenerativa o no regenerativa, dependiendo de la presentación clínica en el paciente, además de trombocitopenia (Antunes *et al.,* 2015; Vincent-Johnson *et al.,* 2022). El leucograma revela leucocitosis y neutrofilia absoluta con desviación a la izquierda cuando se cursa con niveles altos de parasitemia, posiblemente secundarios a la necrosis e inflamación de los tejidos afectados; mientras que en infecciones que cursan con niveles bajos de parasitemia, estas alteraciones pueden no estar presentes (Baneth y Weigler, 1997; Voyvoda *et al.,* 2004; Chhabra *et al.,* 2013). En los perros con infección por *H. americanum,* la alteración hematológica más destacada es la leucocitosis marcada acompañada de neutrofilia absoluta; otros hallazgos incluyen anemia no regenerativa de leve a moderada (Baneth y Vincent-Johnson, 2016).

Entre las alteraciones en la bioquímica sanguínea, perros infectados con *H. americanum* o con altos niveles de *H. canis*, pueden presentar hiperproteinemia, hiperglobulinemia e hipoalbuminemia (Baneth *et al.*, 1995; Baneth y Weigler, 1997; Voyvoda *et al.*, 2004; Baneth y Vincent-Johnson, 2016). Las alteraciones en el nivel de las proteínas plasmáticas estarían relacionadas a la hipoalbuminemia e hiperglobulinemia; cabe mencionar que existe una fuerte correlación entre este valor y el número de gamontes de *H. canis* en sangre (p = 0,016) (Hangsawek *et al.*, 2020). La hipoalbuminemia posiblemente sea causada por un mecanismo de compensación frente a la hiperglobulinemia, por la síntesis de proteínas de la fase aguda por parte de los hepatocitos a expensas de esta o por la pérdida de proteínas a nivel glomerular (Baneth y Weigler, 1997).

Otras anomalías bioquímicas presentadas comúnmente incluyen un aumento en los valores de fosfatasa alcalina (ALP) y creatina quinasa (CK). El incremento de la ALP puede ser consecuencia de alteraciones en el hígado o incremento de la actividad de los osteoblastos, mientras que el incremento de la CK puede explicarse por el daño muscular asociado a la infección. También es posible ver un incremento de la alanina transaminasa (ALT) y aspartato transaminasa (AST) como resultado de la lesión hepática (Vojta *et al.,* 2012).

Por otro lado, en cuanto a las coinfecciones, además de predisponer a una presentación grave de la enfermedad, representan un desafío clínico debido a la dificultad en el diagnóstico y tratamiento; en estos casos, los hallazgos clínicos y de laboratorio pueden enmascararse por lo que resulta incierto atribuirlos exclusivamente a la infección por *H. canis* (Gal *et al.,* 2007; Chhabra *et al.,* 2013; Antunes *et al.,* 2015). Entre las enfermedades de origen bacteriano y viral reportadas simultáneamente a la hepatozoonosis canina se encuentran la ehrlichiosis, babesiosis y parvovirosis canina (Elias y Homans 1988; Baneth *et al.,* 1997; Mundim *et al.,* 2008; Rojas *et al.,* 2014). Así también se ha documentado coinfecciones simultáneas de *H. canis* con más de un agente patógeno (Gal *et al.,* 2007; Mundim *et al.,* 2008).

2.9. Hallazgos radiográficos

Los perros con hepatozoonosis canina americana suelen desarrollar proliferación perióstica que por lo general se presenta en la diáfisis de los huesos largos (Baneth y Vincent-Johnson, 2016). Esta alteración se ha reportado con poca frecuencia en la enfermedad de la hepatozoonosis canina y se presume que la causa se deba a una inflamación muscular localizada cercana o a factores humorales (Ewing y Panciera, 2003; Vincent-Johnson *et al.,* 2022).

2.10. Diagnóstico

Debido al complejo ciclo de vida de *Hepatozoon* spp, es posible detectar sus estadíos en una variedad de materiales biológicos (Modrý *et al.,* 2017). La sangre es el material más empleado, en este estadío los gamontes se encuentran dentro del citoplasma de los neutrófilos y monocitos, y es por ello que el uso de la capa leucocitaria incrementa la

sensibilidad de detección en el diagnóstico (Sasanelli *et al.,* 2010). Dentro de los métodos empleados en su diagnóstico están la citología, histopatología, pruebas serológicas y moleculares (Modrý *et al.,* 2017).

2.10.1. Citología de frotis sanguíneo y capa leucocitaria

El examen microscópico de frotis de sangre o capa leucocitaria se basa en el hallazgo de gamontes en los neutrófilos y monocitos. El diagnóstico es considerado como positivo de detectarse al menos un leucocito infectado y como negativo si no se observa ninguno. Por otro lado, el nivel de parasitemia relativa en frotis de sangre expresa el porcentaje de neutrófilos y monocitos infectados con gamontes de *Hepatozoon* spp. en sangre, mientras que el nivel de parasitemia absoluta expresa el número de leucocitos infectados por cada microlitro de sangre y se calcula multiplicando el porcentaje de leucocitos infectados por el número total de leucocitos (Sasanelli *et al.,* 2010). Cabe mencionar que es posible que los niveles de parasitemia sean superiores si se emplea sangre capilar en el frotis (Gomes *et al.,* 2010).

Aunque es una técnica sencilla y una de las más usadas para la identificación de *Hepatozoon* spp; es a menudo limitado debido a que la sensibilidad depende del grado de parasitemia, por lo que ante infecciones subclínicas de *H. canis* sus resultados son poco fiables y generalmente lo es también frente a infecciones por *H. americanum,* cuya infección tiende a cursar con bajas parasitemias generando aún así signos clínicos debido a su alta virulencia (Díaz *et al.,* 2021). Cuando otras pruebas de descarte no se encuentren disponibles, se debe optar por la citología de capa leucocitaria antes que el frotis de sangre y aspirado de médula ósea, debido a que la sensibilidad en el diagnóstico empleando el primero es 3.8 y 2.5 veces mayor en comparación con los otros, respectivamente. Así también, se ha reportado un incremento del 7.5% en la sensibilidad de detección cuando se emplean múltiples muestras en el diagnóstico citológico, en comparación a si se emplea solo la capa leucocitaria (Otranto *et al.,* 2011).

Respecto a la identificación de los gamontes, estos se encuentran dentro del citoplasma de los leucocitos comprimiendo con frecuencia su núcleo y se caracterizan morfológicamente por ser elipsoidales, estar rodeados por una cápsula, medir de 8-12 x 3-6 µm y presentar un núcleo uniforme y compacto (Figura 5) (Baneth *et al.,* 2007; Zajac

et al., 2021). Cabe añadir que es posible identificarlos en sangre periférica al día 28 post infección y que la infección alcanza su pico de parasitemia al día 35 (Baneth *et al.,* 2007).

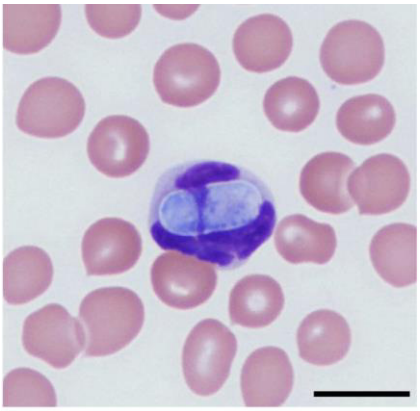

Figura 5. Gamonte maduro de *Hepatozoon canis* en el citoplasma de un neutrófilo en frotis sanguíneo de canino (barra= 10 µm). Tinción Giemsa (Léveillé *et al.,* 2019)

2.10.2. Citología de tejidos

Además de la sangre y capa leucocitaria, las citologías a partir de muestras como bazo y médula ósea han sido empleadas en el diagnóstico; en estos órganos, es posible visualizar la fase merogónica del protozoo (O'Dwyer, 2011). Baneth *et al.* (2007) reportó que al día 13 post infección se observa en citología de médula ósea a los merontes inmaduros caracterizados por una membrana externa y una sustancia basal amorfa, mientras que al día 26, se evidencia su maduración; en esta etapa, los merontes presentan una cápsula gruesa que no tiñe y dentro de estos, micromerozoitos con núcleos basófilos bien definidos (Figura 6).

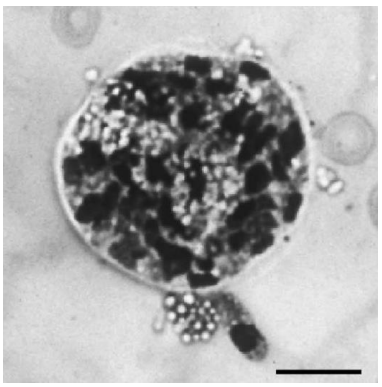

Figura 6. Meronte maduro de *Hepatozoon canis* en muestra de aspirado de médula ósea (barra= 10 µm). Tinción Giemsa (Baneth *et al.,* 2007)

Respecto a los quistes monozoicos de *H. canis,* son ovoides, tienen una pared prominente y contienen un zoito curvo. A diferencia de los merontes que se encuentran dentro de una célula hospedadora, ocupando su citoplasma y desplazando su núcleo, en estos no es posible encontrar rezagos de un núcleo, por lo que no parecen estar ubicados dentro de una célula hospedadora (Figura 7) (Baneth y Shkap, 2003).

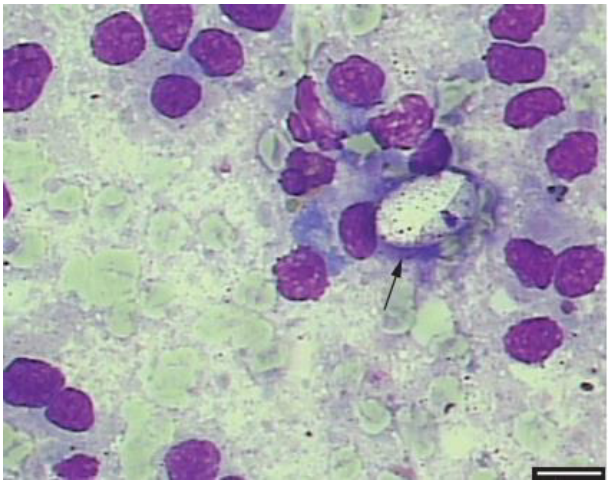

Figura 7. Flecha indica quiste de *Hepatozoon canis* en muestra citológica de bazo (barra= 10 μm). Tinción Giemsa (O'Dwyer, 2011)

2.10.3. Histopatología

Los estadios de vida de *Hepatozoon* también se pueden detectar en secciones histopatológicas (Modrý *et al.,* 2017). El empleo de esta técnica es frecuente en el diagnóstico de la enfermedad de la hepatozoonosis canina americana debido a que la infección por *H. americanum* se caracteriza por cursar con parasitemias que no superan el 0.1% de leucocitos en sangre, resultando improductiva la búsqueda de gamontes en citología de frotis sanguíneo o de capa leucocitaria (Baneth *et al.,* 2003; Ewing y Panciera, 2003). Entre las muestras a tomar para la detección de *H. americanum* está la biopsia del músculo esquelético, mientras que para la detección de *H. canis*, la médula ósea, el bazo y los ganglios linfáticos son los tejidos a considerar. En la necropsia, casi cualquier tejido parenquimatoso puede ser empleado para la detección del protozoo (Modrý *et al.,* 2017). La histopatología además es útil para caracterizar la respuesta inflamatoria generada en la infección, evidenciándose comúnmente una inflamación piogranulomatosa (Edwards, 2019).

Al microscopio, los merontes en desarrollo muestran una cápsula gruesa y un contenido de materia basal amorfa, dentro del que es posible visualizar una o más zonas basófilas que corresponden a material nuclear. El micromeronte maduro contiene de 20 a 30 micromerozoítos delgados dispuestos de manera característica alrededor de una estructura redonda central que al ser observados al microscopio en un corte transversal forman un ¨radio de rueda¨ (Figura 8) (Baneth *et al.,* 2007).

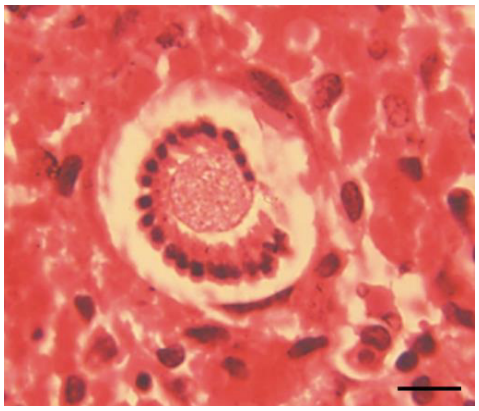

Figura 8. Micromerozoitos de *Hepatozoon canis* en muestra histopatológica de bazo (barra= 10 µm). Tinción H&E (Baneth *et al.,* 2003)

En cuanto a los macromerontes, contienen de dos a cuatro macromerozoitos, que en un estadío inicial se observan dispuestos alrededor de un material basal. Los macromerozitos maduros presentan extremos redondeados y un núcleo redondo que a diferencia de los micromerozoitos no ocupan todo su ancho (Figura 9) (Baneth *et al.,* 2007).

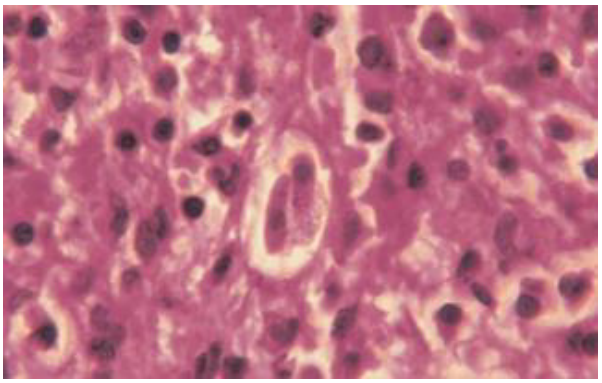

Figura 9. Macromerozoitos de *Hepatozoon canis* dentro de un meronte maduro en muestra histopatológica de bazo (objetivo 100x). Tinción H&E (Baneth y Vincent-Johnson, 2016)

Respecto a la infección por *H. americanum,* se evidencian lesiones diferentes a los generados por *H. canis*, por lo general se encuentran merozoitos dentro de un quiste llamado "piel de cebolla", cuya capa está formada por material rico en mucopolisacáridos producido por la célula hospedadora en el músculo esquelético, la cual es posible visualizar en el centro de algunos quistes, que difieren en forma y tamaño a los de *H. canis* (Figura 10) (Craig *et al.,* 1984; Panciera *et al.,* 1998; Baneth y Shkap, 2003). Es importante mencionar, además, que debido a que los quistes se encuentran dispersos en los tejidos, es recomendable tomar varias muestras con el objetivo de ampliar la posibilidad de obtener una muestra diagnóstica (Edwards, 2019).

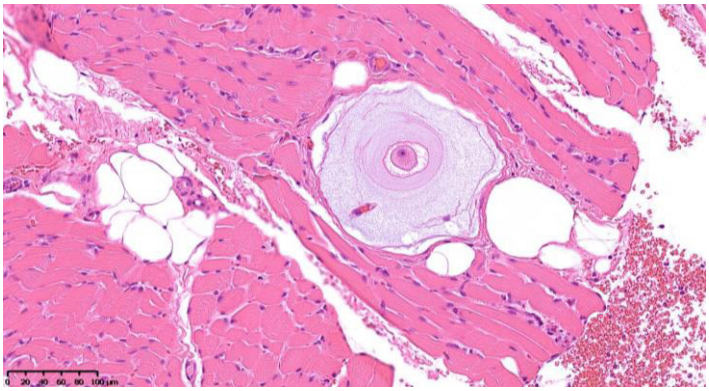

Figura 10. Quiste "piel de cebolla" en muestra de músculo esquelético canino (barra=100µm). Tinción H&E (Edwards, 2019)

2.10.4. Serología

Se han diseñado pruebas serológicas para la detección de anticuerpos de *Hepatozoon* spp. en perros. Shkap *et al.* (1994) desarrollaron un test de inmunofluorescencia indirecta para anticuerpos (IFAT) usando el antígeno gamonte de *H. canis* (Figura 11), la cual ha sido empleada en estudios epidemiológicos en Israel, Japón y Turquía (Shkap *et al.,* 1994, Baneth *et al.,* 1996; Inokuma *et al.,* 1999; Karagenc *et al.,* 2006). Se ha demostrado una mayor sensibilidad de detección en comparación con el examen microscópico de frotis de sangre periférica; sin embargo, es importante mencionar que el hecho de que existan títulos de anticuerpos sin gamontes detectables microscópicamente puede no solo indicar un número bajo de gamontes en sangre o estar relacionada a factores de la técnica

empleada, sino que además puede deberse a que haya existido una exposición previa al protozoo o a parasitemias intermitentes (Baneth *et al.,* 1996; Karagenc *et al.,* 2006).

También se ha descrito un ensayo de inmunoabsorción ligado a enzimas (ELISA) empleando antígenos de gamontes de *H. canis,* los resultados indicaron una sensibilidad y especificidad, del 86% y 97%, respectivamente; siendo comparable con el IFAT en la detección de anticuerpos para *H. canis* (Gonen *et al.,* 2004). Además, existe un grado variable de reactividad cruzada entre el antígeno de *H. canis* y suero de perros infectados con *H. americanum*, reacción que no ha sido reportada con otros agentes patógenos (Baneth *et al.*, 1996; Gonen *et al.,* 2004).

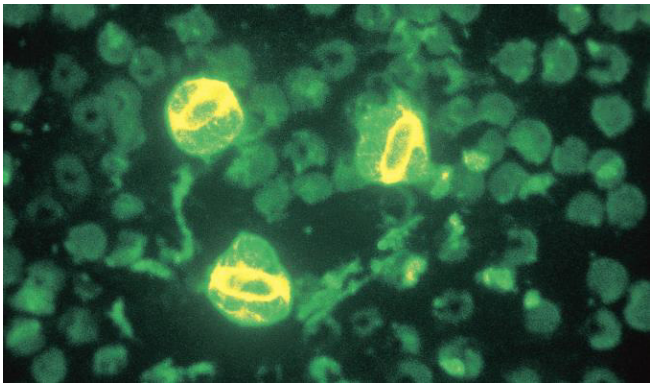

Figura 11. Fluorescencia específica de las membranas de gamontes de *Hepatozoon canis* en test de inmunofluorescencia indirecta para anticuerpos (Baneth y Vincent-Johnson, 2016)

Por otro lado, Mathew *et al.* (2001) desarrollaron una prueba de ELISA indirecta para la detección de anticuerpos anti- *H. americanum* empleando antígenos de esporozoitos, los resultados indican una sensibilidad y especificidad del 93 y 96%, respectivamente, siendo en consecuencia una técnica tan confiable como la histopatología del músculo, prueba gold estándar en el diagnóstico de la infección por *H. americanum*. Sin embargo, debido a sus limitaciones, en los últimos tiempos las pruebas serológicas han sido reemplazadas en gran medida por las pruebas moleculares (Modrý *et al.,* 2017).

2.10.5. Técnicas moleculares

Las pruebas de PCR se consideran el mejor método diagnóstico en la detección de la infección por *Hepatozoon* spp. en perros, debido a su alta sensibilidad en comparación

con otras pruebas, principalmente en infecciones que cursan con bajas parasitemias donde la búsqueda de gamontes por microscopía puede resultar ineficaz, dando como resultado falsos negativos (Sasaki *et al.,* 2008; Otranto *et al.,* 2011; Rey-Valeirón *et al.,* 2012). El PCR en capa leucocitaria y sangre son los ensayos más sensibles en el diagnóstico de la infección por *H. canis* en perros, la sensibilidad incluso puede incrementarse añadiendo muestras de otros tejidos como la médula ósea (Otranto *et al.,* 2011).

Su empleo en la detección de *Hepatozoon* spp. en mamíferos está basado en la amplificación de fragmentos del gen 18S ARNr, que en su mayoría cuentan con longitudes que varían desde las 250 a 700 pares de bases (pb) y cuyas secuencias constituyen los únicos datos genéticos disponibles para estas especies (Figura 12). Entre los elementos empleados en la reacción, los cebadores constituyen un factor que influye en la detección molecular del protozoo. La mayoría de cebadores tienen una naturaleza universal, pudiendo amplificar una amplia variedad de organismos apicomplejos, por ello la elección de los cebadores debe basarse en el propósito del estudio. Así, por ejemplo, cuando el PCR sea de carácter diagnóstico, se recomienda el uso de cebadores específicos que amplifiquen productos de PCR cortos; a pesar de ello, siempre es recomendable confirmar la identidad del producto del PCR a través de secuenciación molecular (Modrý *et al.,* 2017).

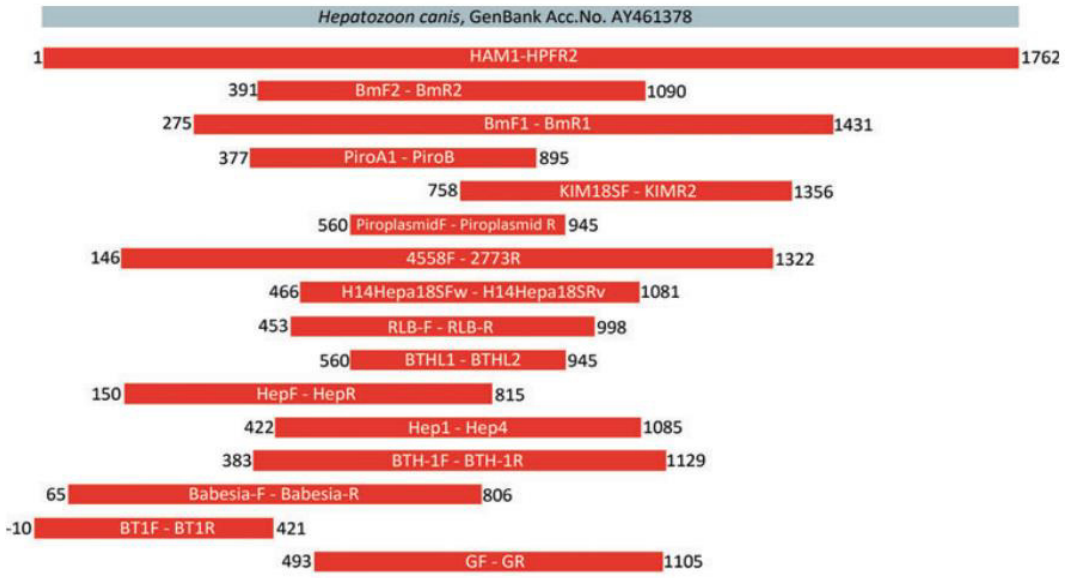

Figura 12. Longitud y posición de varios fragmentos del gen 18S ARNr, tomando de referencia la secuencia AY461378 de *Hepatozoon canis.* En cada franja roja se indica el par de cebadores empleados en la obtención de los fragmentos (Modrý *et al.,* 2017)

La sensibilidad de este enfoque se puede mejorar aún más mediante la aplicación de otras técnicas (Gomes *et al.,* 2016). Se han diseñado ensayos de PCR cuantitativo en tiempo real, que han demostrado tener una mayor especificidad y sensibilidad en comparación con el PCR convencional (Criado-Fornelio *et al.,* 2007), e incluso ha permitido distinguir entre ambas especies de *Hepatozoon* que afectan a los caninos domésticos (Li *et al.,* 2008). También se han desarrollado protocolos de PCR anidado, basado en la búsqueda de una secuencia del protozoo dentro de otra secuencia previamente obtenida por PCR (Gomes *et al.,* 2016). Pese a que estas técnicas representan una herramienta valiosa en el diagnóstico y tratamiento de la hepatozoonosis canina, debido a sus altos costos, no se encuentran ampliamente disponibles (Li *et al.,* 2008; Gomes *et al.,* 2016).

2.11. Tratamiento

Existe una falta de consenso sobre los medicamentos y tiempos necesarios para el tratamiento de la hepatozoonosis canina (De Tommasi *et al.,* 2014). Varios fármacos han sido empleados en el esfuerzo de darle solución, entre ellos, dipropionato de imidocarb, toltrazuril, sulfametoxazol- trimetoprim y clindamicina, sin embargo, la respuesta ha sido variable y hasta el momento no existe un tratamiento eficaz para esta infección (Baneth y Weigler, 1997; Voyvoda *et al.,* 2004; Pérez Tort *et al.,* 2007; Sasanelli *et al.,* 2010; Pasa *et al.,* 2011; Guendulain *et al.,* 2016).

El dipropionato de imidocarb se ha considerado durante mucho tiempo el fármaco de elección para el tratamiento de la hepatozoonosis canina. La dosis comúnmente usada es de 5-6 mg/kg, por vía SC, cada 14 días, hasta lograr limpiar la sangre de gamontes de *H. canis* (Guendulain *et al.,* 2016). Aunque es el fármaco más empleado, su capacidad para tratar con éxito la infección por *H. canis* es inconsistente (Baneth y Weigler, 1997; Voyvoda *et al.,* 2004; Pérez Tort *et al.,* 2007; Sasanelli *et al.,* 2010; Pasa *et al.,* 2011; Guendulain *et al.,* 2016). En un estudio en el que se hizo seguimiento de tres casos de hepatozoonosis canina se determinó que el fármaco no logró eliminar al protozoo de la sangre luego de ocho meses de iniciado el tratamiento, cabe mencionar además que al final del estudio los resultados fueron negativos a la evaluación del frotis sanguíneo y capa leucocitaria mientras que la prueba molecular demostró lo contrario, por lo que se

concluye que la detección microscópica de *H. canis* no es suficiente para evaluar la respuesta al tratamiento y se recomienda el seguimiento de los casos a través de técnicas moleculares (Sasanelli *et al.,* 2010). Guendulain *et al.* (2016) realizaron un estudio comparando la eficacia del uso individual de dipropionato de imidocarb a una dosis de 5 mg/ kg, vía SC, cada 14 días, espiramicina a una dosis de 23 mg/kg, vía oral, cada 24 h, por 10 días y toltrazuril a una dosis de 14 mg/kg, vía oral, cada 24 h, por 7 días; aunque los resultados demostraron la ineficacia de los tres fármacos en la eliminación completa del protozoo, se evidenció una disminución significativa de la carga parasitaria tras el empleo de hasta cuatro dosis de dipropionato de imidocarb, por lo que se consideró como el fármaco de mejor comportamiento frente a la infección.

El toltrazuril es un fármaco usado como anticoccidial. Las investigaciones sobre su efecto en el tratamiento de la hepatozoonosis canina son limitadas y los resultados muestran inconsistencia (Guendulain *et al.,* 2016). Por ejemplo, en un estudio se administró toltrazuril a una dosis de 14 mg/kg, vía oral, cada 24 h, por 7 días, los resultados mostraron una mejoría clínica y eliminación de los gamontes de *H. canis* de la sangre en 11 de los 12 casos estudiados al mes de iniciado el tratamiento, mientras que en el caso en el que la parasitemia persistió, fue necesario repetir el protocolo (Pérez Tort *et al.,* 2007). También se ha evaluado su uso en terapias combinadas con otros fármacos; el tratamiento compuesto por toltrazuril a una dosis de 10 mg/kg, vía oral, cada 24 h, por 5 días en combinación con sulfametoxazol- trimetoprim a una dosis de 15 mg/kg, vía EV, cada 12 h seguido de su administración oral por 25 días, logró un alivio de los signos clínicos, sin embargo, no mostró una eliminación completa de los gamontes en sangre al día 20, siendo necesario restaurar el tratamiento con toltrazuril para limpiar la sangre de gamontes de *H. canis* al día 30 (Voyvoda *et al.,* 2004). En contraste con ello, la combinación de toltrazuril/emodepsida a una dosis de 15 mg/kg, vía oral, cada 24 h, por 6 días en asociación con clindamicina a una dosis de 15 mg/kg, vía oral, cada 24 h, por 21 días, no logró la cura parasitológica en ninguno de los casos (De Tommasi *et al.,* 2014).

Por otro lado, se realizó un estudio con el objetivo de evaluar si el empleo de toltrazuril podía potenciar el efecto del dipropionato de imidocarb en el tratamiento de la hepatozoonosis canina. Los resultados no mostraron diferencia significativa en la respuesta clínica y parasitológica entre el grupo tratado solo con dipropionato de

imidocarb y el grupo tratado con dipropionato de imidocarb en combinación con toltrazuril, por lo que se concluye que el uso de toltrazuril no representa un beneficio adicional en la terapia con dipropionato de imidocarb (Pasa *et al.,* 2011).

Respecto al tratamiento de la hepatozoonosis canina americana, se ha propuesto una terapia combinada de trimetoprim-sulfadiazina, pirimetamina y clindamicina, a una dosis y frecuencia de 15 mg/kg cada 12 h, 0,25 mg/kg cada 24 h y 10 mg/kg cada 8 h, respectivamente, administrados vía oral durante 14 días (Macintire e*t al.,* 2001). Sin embargo, debido a que los quistes pueden permanecer latentes y activarse aún después de haber llevado un tratamiento aparentemente exitoso, se recomienda la administración de decoquinato, un coccidiostato, a una dosis de 15 mg/kg cada 12 h, administrado vía oral durante un periodo de 2 años para evitar la remisión pronta de los signos clínicos controlados (Vincent-Johnson, 2003; Macintire e*t al.,* 2001).

2.12. Control y prevención

El control de la enfermedad de la hepatozoonosis en caninos domésticos se logra a través del control del vector invertebrado, empleando medidas como el uso de antiparasitarios externos de acción contra estos artrópodos, evitando así su ingesta y limitando la propagación de la enfermedad, además de su control ambiental (Potter y Macintire, 2010). Debido a que los signos clínicos de la hepatozoonosis canina pueden agravarse cuando el sistema inmune se encuentra comprometido, deben adicionarse otras medidas profilácticas de rutina, como la desparasitación y vacunación (Gal *et al.,* 2007). Así también, aunque no se ha confirmado su transmisión por transfusiones sanguíneas, autores como Ramírez *et al.* (2024) sugieren tomar en consideración este procedimiento como posible vía de infección entre animales.

Por otro lado, para evitar la infección de *H. americanum* a través del consumo de quistes de un hospedador paraténico, debe limitarse alimentar a los perros con carnes u órganos de animales silvestres (Potter y Macintire, 2010; Baneth y Vincent-Johnson, 2016). Finalmente, es importante reforzar las políticas de bioseguridad en la migración de mascotas, tomando en consideración el gran número de personas que viajan con ellas (Greay *et al.,* 2018).

2.13. Epidemiología

La enfermedad de la hepatozoonosis canina se ha reportado principalmente en regiones de clima tropical, subtropical y templado, donde se encuentra presente el hospedador definitivo. Ello se ajusta a lo expresado por Ewing y Panciera (2003), quienes mencionan que la distribución de una enfermedad suele ser generalmente un retrato del alcance geográfico de sus vectores (Baneth, 2011).

Los estudios epidemiológicos de la infección por *H. canis* se vienen realizando a nivel mundial. Las investigaciones incluyen los continentes de África, América, Asia, Europa y recientemente existe un reporte en Oceanía (Greay *et al.,* 2018; Guo *et al.,* 2020). Los resultados evidencian un amplio rango en las prevalencias, como muestra de, se halló una prevalencia de 20.3% en Nigeria, 7.5% en Costa Rica, 22.1% en Irán y 13.5% en Italia (Sasaki *et al.,* 2008; Rojas *et al.,* 2014; Soltani y Dalimi, 2018; Díaz *et al.,* 2021; Chisu *et al.,* 2023). La prevalencia fluctuante de cada estudio es producto de la diferencia en la distribución geográfica, el clima y condiciones de la zona, densidad poblacional del hospedador definitivo, caracterización y estado inmunológico de la población muestreada y metodología empleada en la investigación (Aktas *et al.*, 2015).

Actualmente se ha identificado al protozoo en zonas no endémicas, lo que podría deberse a diversas causas como la migración del hospedador definitivo o intermediario infectado hacia estas regiones. Por otro lado, el uso de técnicas de diagnóstico más sensibles usadas en la vigilancia epidemiológica sería otro factor a considerar (Figura 13) (Greay *et al.,* 2018).

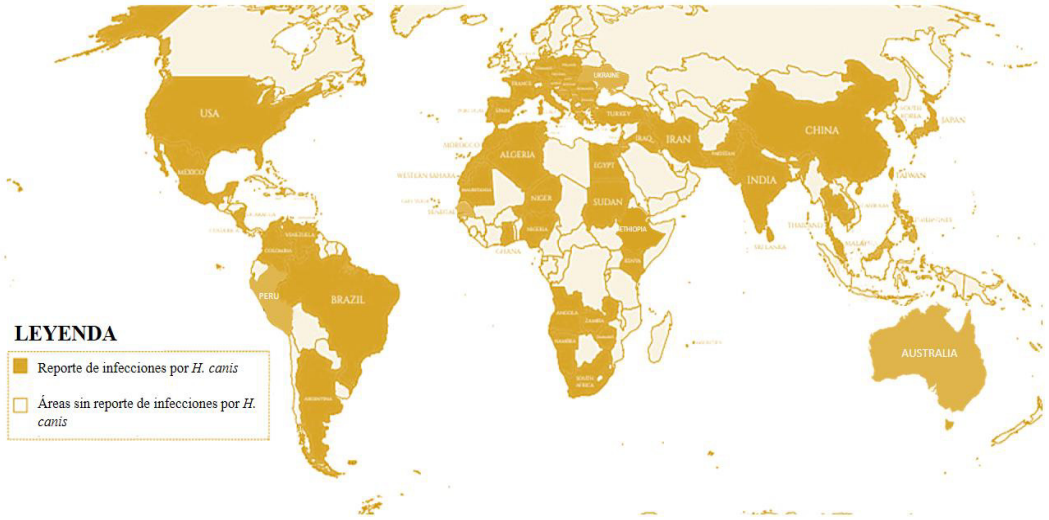

Figura 13. Distribución geográfica de *Hepatozoon canis* (Adaptado de: Greay *et al.,* 2018)

Países cercanos a nuestro medio han reportado casos de hepatozoonosis canina. En Brasil, *H. canis* fue reportado por primera vez en el año 1979, a partir de entonces, se han realizado numerosos estudios sobre su prevalencia mediante el empleo de diferentes técnicas diagnósticas. Por ejemplo, en el estado de São Paulo se halló una prevalencia de 5.9% a través de la técnica de microscopía de frotis sanguíneo (O'Dwyer *et al.,* 2006). En una región costera de Ceará, se determinó, por PCR y secuenciación, que la prevalencia de *H. canis* era de 11.8%, además los resultados encontraron asociación entre los perros infectados y su hábitat (perros callejeros) (Fonseca *et al.,* 2022).

En un municipio del estado de Mato Grosso do Sul, la prevalencia de *H. canis* fue de 3.6% (Nascimento *et al.,* 2015). En la misma zona, otro estudio evidenció que el 20.8% de perros positivos a *Hepatozoon* spp. se encontraban coinfectados con otros agentes, que incluían *Babesia* sp., *Ehrlichia* sp., *Anaplasma* sp y *Leishmania* spp., además se observó una diferencia estadística respecto a los hallazgos hematológicos presentados en la infección de *H. canis* como único agente y en coinfección con otros, demostrándose que este último caso empeora el cuadro clínico (Antunes *et al.,* 2015).

La prevalencia molecular de la infección por *H. canis* en una zona rural de São Paulo fue de 53.3% (Rubini *et al.,* 2008). En el estado de Minas Gerais, se determinó

prevalencias en zonas rurales y urbanas, de 34.8% y 8%, respectivamente, además los resultados demostraron que existe diferencia significativa entre ambas zonas (Assunção *et al.,* 2014). La mayor prevalencia en zonas rurales se debería a que los perros tienen libre acceso a los ambientes donde otras especies que pueden actuar como hospedadores intermediarios se encuentran presentes, así también, puede existir una mayor variedad de especies de garrapatas en este medio (Rubini *et al.,* 2008).

En Venezuela, *H. canis* se reportó por primera vez en el año 1984. Entre los estudios realizados, en el estado de Falcón se determinó prevalencias de 27.4% y 4.9% a través de PCR y microscopía de frotis sanguíneo, respectivamente, demostrándose una vez más la posible subestimación de la infección debido al empleo de la microscopía como técnica más usada en el diagnóstico de la hepatozoonosis canina en la clínica diaria (Rey-Valeirón *et al.,* 2012). Por otro lado, la prevalencia hallada en áreas rurales de los estados de Lara y Yaracuy fue de 3.7%; sin embargo, estos resultados pueden estar sujetos a que la técnica de diagnóstico empleada fue la microscopía de frotis sanguíneo; además, cabe mencionar que durante el estudio se realizó la recolección de garrapatas, y de manera similar al estudio realizado por Rubini *et al.* (2008) en un área rural de Brasil, se identificó, además de *R. sanguineus*, a garrapatas de la especie *A. ovale*, por lo que no se descarta como un posible vector de *H. canis* en esta zona (Forlano y Meléndez, 2013).

En Argentina la infección fue descrita por primera vez en el año 1999 (Silva *et al.,* 1999). Años más tarde, se identificó a través de técnicas moleculares, que la especie que se encontraba en el medio era *H. canis* (Eiras *et al.,* 2007). Seguidamente se han reportado casos de la infección en diversas provincias del país; así, por ejemplo, en una ciudad de Buenos Aires, la prevalencia molecular fue de 12.1% (Cicuttin y De Salvo, 2017). En Santa Fe, se determinó una prevalencia de 16.7% diagnosticado mediante la observación de gamontes en frotis de sangre, los resultados también indicaron que el mayor número de caninos positivos estaban en el rango de edad de 4 a 11 meses, lo que pone en evidencia la menor resistencia inmunitaria que presentan los cachorros (Pardo *et al.,* 2018). Otros casos incluyen a provincias como La Pampa, Córdoba, Mendoza, Salta, San Luis y Chubut (Aubert *et al.,* 2011; Linares, 2011; Adagio *et al.,* 2014; Van Muylem, 2014; Fader *et al.,* 2017; Di Cataldo y Guevara, 2024).

En Colombia, aunque la infección por el protozoo se diagnostica con frecuencia en la práctica veterinaria, los casos han sido poco investigados (Cabrera- Jaramillo *et al.,* 2022). Hasta el año 2012 solo existía un reporte de casos de hepatozoonosis canina diagnosticado por citología de frotis sanguíneo (Ardila *et al.,* 2007). Posterior a ello, los estudios de caracterización molecular demuestran que la prevalencia local de la enfermedad fluctúa entre el 8.6% y 31.8% (Vargas-Hernández *et al.,* 2012; Chinchilla *et al.,* 2020; Cabrera- Jaramillo *et al.,* 2022).

Por otro lado, en EE. UU., la infección por *H. americanum* se ha ido extendiendo desde estados del centro sur hacia el sudeste, con reportes ocasionales en zonas como California, Carolina del Norte, Kentucky, Nebraska, Virginia, Vermont y Washington (Allen *et al.,* 2011; Baneth y Vincent-Johnson, 2016). Aunque en este país con mayor frecuencia se diagnostica infecciones por *H. americanum*, en el año 2008 estudios confirmaron molecularmente la presencia de *H. canis* en el territorio, cabe añadir que se desconoce si las infecciones fueron autóctonas o producto de la migración de las mascotas en viajes internacionales (Allen *et al.,* 2008; Li *et al.,* 2008). Un estudio realizado en el sudeste de los EE.UU., indicó prevalencias de 27.2% y 2.3% para *H. americanum* y *H. canis*, respectivamente; además, los resultados mostraron casos de coinfecciones por ambas especies en el 2.3% de las muestras (Li *et al.,* 2008).

2.13.1. Hepatozoonosis canina en el Perú

Aún con las condiciones ambientales, cercanía a países endémicos y la presencia del hospedador definitivo (*R. sanguineus*), en nuestro medio no existía reporte de caninos domésticos infectados por *Hepatozoon* spp. (Ramirez, 2024). No fue hasta que Matta (2023) realizó un estudio analizando la sangre de perros domésticos de una zona urbana de Lima, en el que determinó la prevalencia de 2.2% para *H. canis*, mediante la técnica de PCR convencional en complemento con la secuenciación del ADN; según la autora, la baja prevalencia hallada podría indicar que la garrapata *R. sanguineus*, aunque ampliamente distribuida en el país, presente diferente susceptibilidad al agente, así también podría asociarse al tipo de población estudiada, ya que se excluyó a animales menores a 6 meses, existiendo mayor susceptibilidad para la enfermedad en animales jóvenes, y a que en la zona de estudio los propietarios tendrían mayor oportunidad de acceso a la atención veterinaria. Estos resultados difieren de un estudio recientemente

realizado en Lima Norte, en el que se determinó una prevalencia molecular de 15.1% para *H. canis*; sin embargo, es importante mencionar que, en este último, el muestreo solo incluyó perros con signología clínica sugerente a infección por hemopatógenos (Ramirez, 2024).

III. MATERIALES Y MÉTODOS

3.1. Lugar y periodo de estudio

El estudio fue realizado en la zona de Pamplona Alta ubicado en el distrito de San Juan de Miraflores, departamento de Lima, Perú, durante los meses de agosto a octubre del año 2024. Las muestras colectadas fueron enviadas y procesadas en el Laboratorio de Epidemiología y Economía Veterinaria de la Facultad de Medicina Veterinaria de la Universidad Nacional Mayor de San Marcos.

El distrito de San Juan de Miraflores está dividido en 6 zonas, siendo Pamplona Alta la de mayor extensión con el mayor número de asentamientos humanos y que a su vez se encuentra dividida en tres sectores, Pamplona Alta, La Rinconada y Nueva Rinconada (Figura 14). La zona de Pamplona Alta posee una extensión de 6.87 km2, y se caracteriza por un clima tropical con temperaturas que pueden ir desde los 18 a 27.1 °C según el mes, y humedades relativas máximas en el rango de 70 a 87%. Respecto a las condiciones de la zona, el desarrollo urbano no es homogéneo en todos los sectores (PREDES, 2018; Cornelio, 2019).

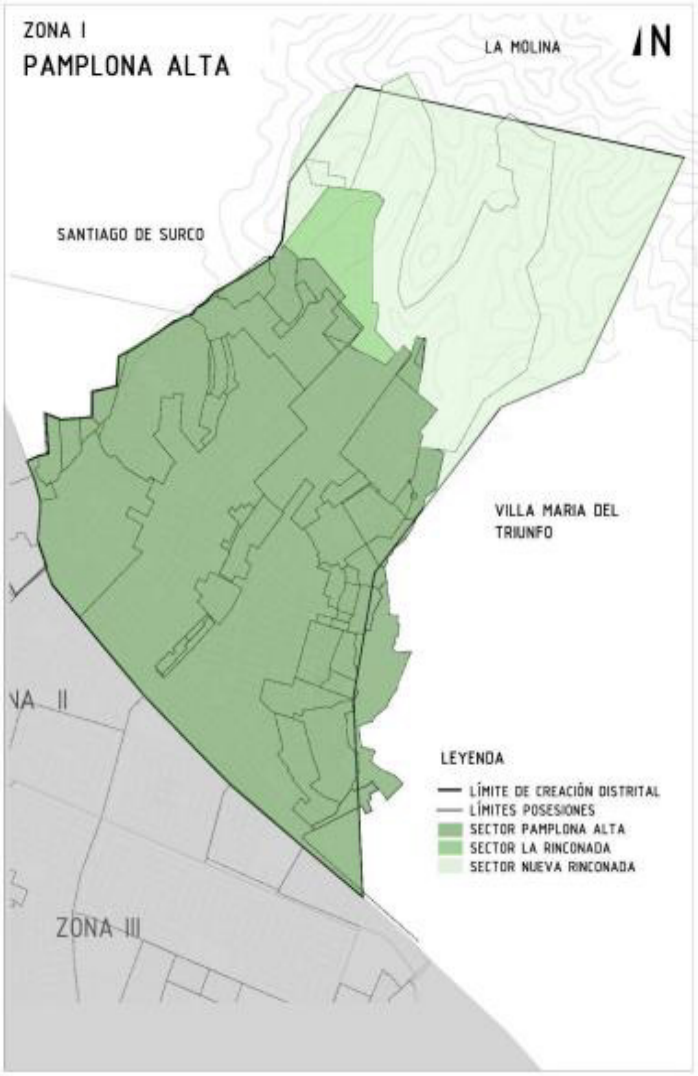

Figura 14. Plano de la zona de Pamplona Alta y sus sectores (Cornelio, 2019)

3.2. Tamaño de muestra

El tamaño de la muestra se calculó mediante la fórmula de estimación de proporciones para poblaciones infinitas. Se tomó como referencia una prevalencia de 11.8% para *H. canis,* hallada en una región costera de Brasil (Fonseca *et al.,* 2022) obteniendo un total de 160 caninos a muestrear, con un nivel de confianza del 95% y un error de muestreo del 5%.

$$n = \frac{z^2 * p * q}{d^2} = \frac{1.96^2 * 0.118 * 0.882}{0.05^2} = 159.92$$

Donde:

- *n:* tamaño de muestra
- *z*: nivel de confianza
- *p*: proporción referencial
- *q*: 1-p
- *d:* nivel de error

Debido a que el estudio forma parte de un proyecto de mayor dimensión, se muestrearon 234 caninos.

3.3. Criterios de inclusión y exclusión

Como criterios de inclusión se consideró perros con aprobación del dueño, igual o mayores a tres meses de edad, sin distinción de sexo, raza y presencia o ausencia de garrapatas. Por otro lado, los criterios de exclusión considerados fueron, perros agresivos, con tratamiento en las últimas semanas y hembras preñadas.

3.4. Metodología de estudio

Se colectaron muestras sanguíneas de caninos domésticos procedentes de la zona de Pamplona Alta. Para su realización se llevaron a cabo campañas veterinarias en las que se ofreció gratuitamente la desparasitación interna y externa de los caninos. Se brindó información clara y precisa sobre el estudio y procedimiento a realizar en las mascotas, solicitando posteriormente el consentimiento de participación voluntaria a los propietarios (Anexo 1).

En una hoja de datos se recopiló información relevante sobre cada mascota a muestrear, esta incluyó el nombre del perro, al que se le asignó un código para su posterior identificación, sexo, edad, raza, presencia de garrapatas y localidad de procedencia. También se solicitó los datos del propietario para la comunicación de los resultados (Anexo 2).

3.4.1. Evaluación de presencia de garrapatas

Un mismo observador realizó la inspección visual de diez regiones del cuerpo de los perros (Figura 15) (Lorusso *et al.,* 2010). El hallazgo de al menos una garrapata sobre el individuo se consideró como positivo y fue registrado en la hoja de datos.

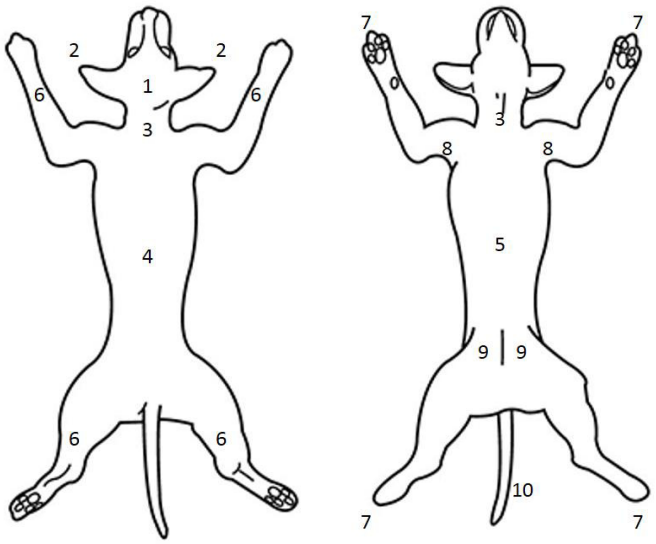

Figura 15. Examen físico para evaluación de presencia de garrapatas en los perros muestreados: cabeza (1), orejas (2), cuello (3), espalda (4), abdomen (5), miembros anteriores y posteriores (6), áreas interdigitales (7), axilas (8), área inguinal (9) y cola (10). (Adaptado de: Lorusso *et al.,* 2010)

3.5. Toma de muestra

Para la toma de muestra un asistente realizó la sujeción del perro y se procedió a rasurar y desinfectar con alcohol el área a punzar, luego de ello el asistente realizó la hemostasia a nivel del codo permitiendo la ingurgitación de la vena cefálica para su punción y toma de muestra (Figura 16). Se colectaron 0.5 ml de sangre de cada perro utilizando tubos de 0.5 ml con EDTA. Las muestras fueron debidamente rotuladas con códigos, los cuales se otorgaron previamente a cada perro muestreado. Las muestras de sangre se mantuvieron a temperatura de refrigeración (~4°C) y se transportaron al Laboratorio de Epidemiología y Economía Veterinaria de la FMV-UNMSM donde fueron almacenadas a -20°C hasta su procesamiento (Figura 17).



Figura 16. Toma de muestra sanguínea en canino doméstico



Figura 17. Almacenamiento de las muestras hasta su envío al laboratorio

3.6. Extracción de ADN

Para la extracción del ADN de la muestra (sangre con EDTA), se utilizó el kit "Invitrogen" siguiendo las instrucciones del fabricante:

1. Lisado de la sangre: Colocar 200 µl de la muestra de sangre en un tubo de microcentrífuga de 1.5 ml. Luego, adicionar 20 µl de proteinasa K y 20 µl de ARNasa A y homogenizar en el agitador vortex. Al cabo de 2 minutos, adicionar 200 µl del tampón unión/lisis genómica y homogenizar. Incubar la mezcla a 55 °C durante 10 minutos con el objetivo de promover la digestión de las proteínas. Agregar al lisado resultante 200 µL de etanol al 96-100% y llevar nuevamente al agitador.

2. Unión del ADN: Agregar el lisado resultante en una columna de centrifugación contenida en un tubo de recolección. Luego, centrifugar a 10000 g durante 1 minuto, al término de este, desechar el tubo de recolección y colocar uno nuevo.

3. Lavado del ADN: Agregar 500 µL del tampón de lavado 1 y llevar a la centrífuga a 10000 g durante 1 minuto. Posteriormente, cambiar el tubo de recolección por uno limpio, agregar 500 µL del tampón de lavado 2 y poner a la centrífuga a una velocidad máxima (21130 g) durante 3 minutos.

4. Elución de ADN: Colocar la columna de centrifugación en un tubo de microcentrífuga de 1.5 ml y agregar 200 µL de tampón de elución genómica. Al cabo de 1 minuto, colocar en la centrífuga a una velocidad máxima durante 1 minuto, obteniendo al término de este el ADN genómico purificado. Almacenarlo a –20 °C hasta su uso.

3.7. PCR

Cada muestra de ADN fue sometida a PCR convencional para amplificar parcialmente el gen 18S ARNr. En cada reacción se emplearon 2µl de ADN, 12.5µl de la mezcla maestra GoTaq® Green Master Mix 2X, 0.7µl de cada cebador (Piroplasmid F 5′-CCA GCA GCC GCG GTA ATT C-3′ y Piroplasmid R 5′-CTT TCG CAG TAG TTY GTC TTT AAC AAA TCT - 3′) y 9.1µl de agua ultra pura, obteniendo finalmente una mezcla de 25µl.

Las reacciones de PCR se llevaron a cabo en un termociclador Applied Biosystems SimpliAmp (Thermo Fisher Scientific Inc.) y el protocolo de amplificación fue el siguiente: se elevó la temperatura a 94°C durante 3 minutos para la activación de la polimerasa, luego para la desnaturalización se realizó 40 ciclos a la misma temperatura durante 30 segundos; para la alineación se empleó una temperatura de 60°C durante 30 segundos, seguida por la extensión a una temperatura de 72°C durante 30 segundos y se culminó con la extensión final a 72°C durante 7 minutos (Tabar *et al.,* 2008). En cada reacción se incluyó controles positivos y negativos, como control positivo se empleó ADN de *Hepatozoon canis* y como control negativo se empleó ADN de *Anaplasma Platys*, ambos correspondientes al banco de ADN del Laboratorio de Epidemiología y Economía Veterinaria de la FMV-UNMSM.

Los productos de PCR fueron analizados mediante electroforesis en gel de agarosa al 1.5% teñidos con SYBER safe (INVITROGEN, EE. UU) y los resultados se visualizaron con un transiluminador de luz ultravioleta (Cleaver Scientific) permitiendo determinar y comparar el tamaño de las bandas. Se esperó amplificar alrededor de 363 pb.

3.8. Secuenciación

Las muestras que resultaron positivas fueron enviadas para su secuenciación a la compañía Macrogen, Inc. en Corea del Sur. La secuenciación se realizó empleando los mismos cebadores detallados en el procedimiento de PCR convencional del presente estudio, en ambas direcciones. Una vez obtenidas las secuencias de nucleótidos de las muestras, se usó el programa ChromasPro para su ensamblaje. Posteriormente, se empleó el programa BLASTn para comparar las secuencias con la base de datos de secuencias del banco de genes (GenBank).

3.9. Análisis de la información

Los datos de los perros muestreados y las variables cualitativas recopiladas (sexo, edad, raza, presencia de garrapatas y localidad de procedencia) fueron expresados en porcentajes.

Por otro lado, la prevalencia de los perros positivos a *H. canis* se expresó con su respectivo intervalo de confianza al 95%. Mientras que la asociación entre las variables cualitativas y los perros positivos a la infección se evaluó mediante la Prueba de Chi cuadrado y la Prueba exacta de Fisher, siguiendo los requisitos del uso de cada prueba, mediante el programa estadístico STATA 17, considerando el valor de $p < 0.05$ como estadísticamente significativo.

3.10. Consideraciones éticas

La investigación cuenta con la autorización del Comité de ética y bienestar animal (CEBA) de la Facultad de Medicina Veterinaria de la Universidad Nacional Mayor de San Marcos para su ejecución (Anexo 3).

IV. RESULTADOS

Se examinaron 234 muestras de sangre de perros procedentes de la zona de Pamplona Alta del distrito de San Juan de Miraflores en Lima, Perú. Del total de los animales estudiados, la proporción de animales de ambos sexos fueron similares, siendo el 50.4% (118/234) del sexo hembra y el 49.6% (116/234) del sexo macho. Respecto a la edad, el grupo más predominante fueron aquellos perros que tenían más de 1 año hasta 3 años de edad, representando el 36.8% (86/234) de la muestra. También se determinó que el 84.2% (197/234) de los perros eran de raza mestiza y que el 62.8% (147/234) tenían la presencia de al menos una garrapata en el cuerpo. Respecto a la localidad, el 35% (82/234) eran procedentes de La Rinconada, el 34.6% (81/234) eran procedentes de Nueva Rinconada y el 30.4% (71/234) eran procedentes de Pamplona Alta (Cuadro 2).

Cuadro 2. Características de los perros muestreados en la zona de Pamplona Alta

Características	N (%)
Sexo	
Hembra	118 (50.4)
Macho	116 (49.6)
Edad	
≤6 meses	16 (6.8)
>6 meses - ≤ 1 año	33 (14.1)
>1 - ≤ 3 años	86 (36.8)
>3 - ≤ 6 años	57 (24.4)
> 6 años	42 (17.9)
Raza	
Sí	37 (15.8)
No	197 (84.2)
Garrapatas	
Sí	147 (62.8)
No	87 (37.2)
Localidad	
La Rinconada	82 (35.0)
Nueva Rinconada	81 (34.6)
Pamplona Alta	71 (30.4)

A través del diagnóstico molecular por PCR convencional, amplificando parcialmente el gen 18S ARNr y haciendo la lectura de electroforesis en gel de agarosa, se obtuvo que el 12.4% de las muestras eran positivas a *Hepatozoon* spp. (29/234), con un intervalo de confianza del 95% (8.2%-16.6%) (Figura 18). De los perros positivos, se determinó que el 11.9% eran del sexo hembra y el 12.9% del sexo macho. Respecto a la edad, los perros de 6 meses de edad o menos, fueron el grupo más prevalente. En cuanto a la raza, predominaron los mestizos; así también, la mayor prevalencia de la infección se dió en

perros que presentaban al menos una garrapata en su cuerpo y que eran procedentes de la zona de Pamplona Alta. Tras el análisis a través de la Prueba de Chi cuadrado y la Prueba exacta de Fisher, no se encontró asociación entre la infección por *Hepatozoon* spp. y las variables cualitativas consideradas en el presente estudio (Cuadro 3).



Figura 18. Electroforesis del PCR para el diagnóstico de *Hepatozoon* spp. La muestra N° 25 es positiva a *Hepatozoon* spp. A la derecha se muestra en orden, el control negativo (-), el control positivo para *Babesia* (+) y para *Hepatozoon* (+)

Cuadro 3. Factores asociados en individuos positivos y negativos a *Hepatozoon canis*

	Hepatozoon spp.		
Variable	Sí (n=29) n (%)	No (n=205) n (%)	*p*
Sexo			0.80
Hembra	14 (11.9)	104 (88.1)	
Macho	15 (12.9)	101 (87.1)	
Edad			0.42†
≤6 meses	4 (25.0)	12 (75.0)	
>6 meses - ≤ 1 año	3 (9.1)	30 (90.9)	
>1 - ≤ 3 años	11 (12.8)	75 (87.2)	
>3 - ≤ 6 años	8 (14.0)	49 (86.0)	
> 6 años	3 (7.1)	39 (92.1)	
Raza			1.00
Sí	4 (10.8)	33 (89.2)	
No	25 (12.7)	172 (87.3)	
Garrapatas			0.12
Sí	22 (15.0)	125 (85.0)	
No	7 (8.0)	80 (92.0)	
Localidad			0.39
La Rinconada	11 (13.4)	71 (86.6)	
Nueva Rinconada	8 (9.9)	73 (90.1)	
Pamplona Alta	10 (14.1)	61 (85.9)	

†Prueba exacta de Fisher

Finalmente, la secuenciación permitió obtener con éxito una secuencia de 364 pb de las muestras positivas a *Hepatozoon* spp. Comparando las secuencias con referencias registradas en el GenBank, esta llego a tener 100% de identidad con la secuencia OR814230 correspondiente a *H. canis* aislado de un perro doméstico de Uruguay (Figura 19).

Hepatozoon canis isolate P1190 small subunit ribosomal RNA gene, partial sequence

Sequence ID: OR814230.1 **Length:** 657 **Number of Matches:** 1

Range 1: 148 to 511 GenBank Graphics ▼ Next Match ▲ Previous Match

Score	Expect	Identities	Gaps	Strand
673 bits(364)	0.0	364/364(100%)	0/364(0%)	Plus/Plus

```
Query  1    CGCGGTAATTCCAGCTCCAATAGCGTATATTAAAATTGTTGCAGTTAAAAAGCTCGTAGT  60
            ||||||||||||||||||||||||||||||||||||||||||||||||||||||||||||
Sbjct  148  CGCGGTAATTCCAGCTCCAATAGCGTATATTAAAATTGTTGCAGTTAAAAAGCTCGTAGT  207

Query  61   TGAAGTTCTGCTGAAAGTAACCGGTCTGCTTTTAATAAAAGTGGTATCTTGGTATGTATT  120
            ||||||||||||||||||||||||||||||||||||||||||||||||||||||||||||
Sbjct  208  TGAAGTTCTGCTGAAAGTAACCGGTCTGCTTTTAATAAAAGTGGTATCTTGGTATGTATT  267

Query  121  TAGCAATGATGTCCTTTGAAGTGTTTTTTACTTTATTGTAATAAAGCATATTCAGGACTT  180
            ||||||||||||||||||||||||||||||||||||||||||||||||||||||||||||
Sbjct  268  TAGCAATGATGTCCTTTGAAGTGTTTTTTACTTTATTGTAATAAAGCATATTCAGGACTT  327

Query  181  TTACTTTGAGAAAATTAGAGTGTTTCTAGCAGGCTGACGCTTTGAATACTGCAGCATGGA  240
            ||||||||||||||||||||||||||||||||||||||||||||||||||||||||||||
Sbjct  328  TTACTTTGAGAAAATTAGAGTGTTTCTAGCAGGCTGACGCTTTGAATACTGCAGCATGGA  387

Query  241  ATAATAAGATAGGATTTTAGTTCTACATTATTGGTTTTAAGAGCTAAATTAATGATTGAT  300
            ||||||||||||||||||||||||||||||||||||||||||||||||||||||||||||
Sbjct  388  ATAATAAGATAGGATTTTAGTTCTACATTATTGGTTTTAAGAGCTAAATTAATGATTGAT  447

Query  301  AGGGACAGTTGGGGGCATTTGTATTTAACTGTCAGAGGTGAAATTCTTAGATTTGTTAAA  360
            ||||||||||||||||||||||||||||||||||||||||||||||||||||||||||||
Sbjct  448  AGGGACAGTTGGGGGCATTTGTATTTAACTGTCAGAGGTGAAATTCTTAGATTTGTTAAA  507

Query  361  GACA  364
            ||||
Sbjct  508  GACA  511
```

Figura 19. Comparacion de la secuencia del gen 18S ARNr de *Hepatozoon* spp. de perros del distrito de San Juan de Miraflores, mediante la utilización del BLASTn

V. DISCUSIÓN

El presente estudio evidenció una prevalencia molecular de 12.4% para *H. canis* en perros domésticos procedentes de la zona de Pamplona Alta en el distrito de San Juan de Miraflores, en Lima-Perú, confirmando la existencia del protozoo en otra zona del país y evidenciando el potencial riesgo de exposición de las mascotas a la infección. Los resultados suponen que la enfermedad puede estar siendo subdiagnosticada en el Perú debido a que hasta el año 2023 no se contaban con reportes oficiales de su presencia, aún cuando existen las condiciones ambientales y el principal vector (*R. sanguineus*) se encuentre presente (Matta, 2023; Ramirez, 2024).

Respecto a nuestro medio, la prevalencia resultante del presente estudio concuerda con lo hallado por Ramirez (2024) quien determinó una prevalencia molecular de 15.1% para *H. canis* en perros procedentes de la zona de Lima Norte, sin embargo, es importante mencionar la diferencia en el diseño experimental del estudio, habiendo considerado el autor como criterio de inclusión únicamente a perros con sospecha de infección por hemopatógenos. Por otro lado, nuestros resultados difieren a lo hallado por Matta (2023), quien reportó una prevalencia molecular de 2.2% para *H. canis* en perros procedentes del Cercado de Lima. Nuestra mayor prevalencia podría deberse al lugar de ejecución, Pamplona Alta es una zona con un acelerado crecimiento migratorio por lo que existen áreas que no han sido urbanizadas, no cuentan con acceso a servicios básicos y los ingresos económicos de sus habitantes son bajos (Cornelio, 2019), lo que limitaría el acceso a la atención veterinaria de las mascotas, y por ende a un correcto control sanitario, como el uso de antiparasitarios externos, evidenciado en el alto porcentaje de mascotas que presentan infestación de garrapatas en la zona (Romero, 2018).

Debido a que en zonas tropicales como nuestro medio el comportamiento endofílico de *R. sanguineus* es menos pronunciado, el hecho de que los pobladores de la zona tengan la costumbre de criar a sus mascotas a las afueras de sus domicilios, generaría un mayor riesgo de exposición de estas al vector, por lo que sería un sustento adicional a lo hallado (Dantas-Torres, 2008). Esto va acorde con lo reportado por Ramírez *et al.* (2024), quienes mencionan que el mantener a los perros dentro de las casas sería un factor de protección para evitar contraer la infección.

En cuanto a los países con los que Perú es limítrofe, Brasil ha demostrado tener un amplio rango de prevalencias dentro de los cuales se han observado resultados similares en comparación con nuestro estudio, así, por ejemplo, la prevalencia molecular de *H. canis* en una región del noreste y centro oeste fue de 11.8% y 9.6%, respectivamente (Maia *et al.,* 2019; Fonseca *et al.,* 2022). En el sureste del país se halló una prevalencia del 16% en perros pertenecientes a una asociación de protección animal de una zona urbana, aunque cabe añadir que el método empleado para la identificación de los caninos domésticos infectados fue la microscopía de frotis sanguíneo, por lo que es posible que los resultados se hayan subestimado (Gomes *et al.,* 2010). Por otra parte, otros autores indican que las prevalencias son superiores en áreas rurales debido a que los perros de estas zonas tienen acceso libre a otros ambientes donde animales salvajes y otros animales domésticos pueden estar presentes, además de la existencia de otros vectores implicados en la transmisión del protozoo; así, Rubini *et al.* (2008) encontraron una prevalencia molecular de 53.3% en perros pertenecientes a una zona rural de São Paulo. Assunção *et al.* (2014) determinaron prevalencias de 34.8% y 8%, para perros pertenecientes a zonas rurales y urbanas, respectivamente, demostrando que existe diferencia significativa entre ambas zonas, discrepando con lo hallado por De Miranda *et al.* (2014) quienes mencionan prevalencias de 84.3% para zonas rurales y 75.9% para zonas urbanas en un área endémica en Brasil, sin encontrar diferencia significativa. Aunque Pamplona Alta y sus sectores se caracterizan por poseer áreas semi urbanas, a comparación de las áreas rurales en Brasil, la única especie de garrapata reportada en la zona es *R. sanguineus* (Romero, 2018), motivo por el cual probablemente la prevalencia se asemeje más a las zonas urbanas de este país.

Resultados comparables a nuestro estudio se han reportado en Argentina, en donde Cicuttin y De Salvo (2017) hallaron una prevalencia molecular de 12.1% en perros procedentes de una ciudad del suroeste de Argentina; así también, Chinchilla *et al.* (2020) determinaron una prevalencia molecular de 8.6% en perros procedentes de una ciudad en Colombia. En contraste con ello, otros estudios llevados a cabo en ciudades de países cercanos al nuestro han indicado prevalencias moleculares superiores, como por ejemplo en la región centro-occidental de Colombia donde la prevalencia fue de 31.8% y en un estado de Venezuela cuya prevalencia fue de 27.4% (Rey-Valeirón *et al.,* 2012; Vargas-Hernández *et al.,* 2012). Prevalencias inferiores como 4.5% y 7.1% en otras ciudades de Colombia, también han sido reportadas (Thomas *et al.,* 2021; Ramírez *et al.,* 2024).

La fluctuación en nuestro resultado en comparación con otras investigaciones realizadas a nivel mundial respondería a la metodología empleada en el estudio. La zona en el que se ejecutó el muestreo habría brindado las condiciones ambientales para que el vector se desarrolle permitiendo una alta densidad poblacional del mismo, aún así, no se descarta que en nuestro medio las poblaciones de *R. sanguineus* muestren diferente susceptibilidad a *H. canis*, tal como lo sugirió Matta (2023). Por otro lado, la caracterización de la población muestreada, como el rango de edad mínimo considerado, es una diferencia a tomar en cuenta, ya que se incluyó a grupos más jóvenes de perros, los que pocas veces son considerados de participar en los estudios.

Respecto a las variables en estudio, no se encontró asociación estadística entre el sexo y la infección por *H. canis*. Los resultados van acordes con lo reportado por Sasaki *et al.* (2008), Gomes *et al.* (2010), Rojas *et al.* (2014), Aktas *et al.* (2015), Soltani y Dalimi (2018) y Wen- Ping *et al.* (2020), quienes indican que la infección por *H. canis* ocurre independientemente del sexo de los perros. Esto difiere a lo reportado por Gavazza *et al.* (2003) y Mundim *et al.* (2008), quienes encontraron una asociación estadística entre ambas variables, reportando una mayor prevalencia de infección en el grupo de perros del sexo macho; sin embargo, es probable que el predominio de perros de dicho sexo haya provocado un sesgo en el estudio. Por otro lado, De Miranda *et al.* (2014) indican que existe asociación y que esta puede variar según el área de estudio, así por ejemplo, las hembras tendrían una mayor predisposición a la infección en áreas urbanas debido a que suelen estar confinadas en el interior de las casas por motivos de preñez o lactancia por

lo que su exposición al vector sería mayor; mientras que en zonas rurales, los machos serían los más afectados debido a que con mayor frecuencia se desplazan en el exterior persiguiendo hembras en celo o peleando con otros perros, caminando sobre entornos en los que se encuentran distintas especies de animales salvajes y domésticos que pueden estar infestados por diferentes especies de garrapatas. Posiblemente en nuestro estudio no se encontró dicha asociación debido a que el vector puede encontrarse tanto en el interior como en el exterior de los hogares y a que la probabilidad de encontrar animales salvajes y otras especies de garrapatas podría ser nula en el área en el que se desarrolló el estudio.

Aunque se encontró una mayor prevalencia de infección por *H. canis* en animales que tenían menos o hasta 6 meses de edad, no se observó asociación estadística entre ambas variables. Esto coincide con Baneth y Weigler (1997) y O'Dwyer *et al.* (2001) quienes evidenciaron una mayor prevalencia en animales menores a 6 meses de edad, sin embargo, y al igual que otros autores, no lograron establecer asociación, por lo que sugieren que los animales de todas las edades se infectan por igual (Sasaki *et al.,* 2008; Rojas *et al.,*2014; Soltani y Dalimi, 2018; Wen-Ping *et al.,* 2020). Por otra parte, Gomes *et al.* (2010) encontraron asociación estadística entre ambas variables tras analizar sangre de perros que asistieron a hospitales y clínicas veterinarias, respaldando que son los cachorros los más predispuestos a la infección por *H. canis,* debido a que presentan un sistema inmune aún inmaduro que los vuelven susceptibles a infecciones por múltiples agentes, demostrando además que el estado inmunológico del hospedador desempeña un papel en la prevalencia de la infección por *H. canis*. Resultados opuestos fueron expuestos en otro grupo del mismo estudio, encontrándose una mayor prevalencia de infección en animales adultos en perros pertenecientes a una asociación de protección animal, y aunque es probable que estos resultados se deban a que los perros adultos vivían juntos y separados de los cachorros, lo que habría facilitado la transmisión de los ectoparásitos infectados entre individuos, otros autores han reportado también hallazgos similares (De Miranda *et al.,* 2011; Aktas *et al.*, 2015).

El hecho de que en el presente estudio la infección por *H. canis* muestre independencia con la edad del animal puede sugerir que el sistema inmune de los hospedadores, tanto jóvenes como adultos, haya estado comprometido (Baneth *et al.*, 2001). Por otro lado, aunque los cachorros tienen una alta predisposición a infectarse debido a que su sistema

inmunológico se encuentra aún en desarrollo, son los animales jóvenes, mayores de 1 año y menores a 5 años de edad, el grupo etario a los que *R. sanguineus* muestra mayor predilección de infestar (Rodríguez *et al.,* 2021). Además, no debe pasarse por alto que los animales adultos presentan un mayor tiempo para generar una exposición acumulada al vector infectado, lo que justificaría que exista una independencia en la asociación de la infección con la edad de la mascota (Aktas *et al.,* 2015).

En cuanto a la raza, no se encontró una asociación entre ambas variables, esto coincide con lo expuesto por Quijada *et al.* (2012), quienes mencionan que los hemopatógenos no muestran predisposición hacia ninguna raza en particular. El mayor número de perros mestizos infectados posiblemente se deba a que representaron la mayor proporción de perros en nuestro estudio. Aunque, cabe mencionar que autores como Gomes *et al.* (2010), sí han encontrado diferencia estadística, indicando que este grupo de perros serían los más predispuestos a la infección.

Por otro lado, se encontró una mayor prevalencia de la infección por *H. canis* en animales que presentaron al menos una garrapata en la evaluación física, sin embargo, no se observó asociación estadística entre ambas variables. Análogamente, Rojas *et al.* (2014) concluyó que la infección por *H. canis* ocurre independientemente de la presencia o ausencia de garrapatas en el momento del muestreo. En contraste con ello, Abd *et al.* (2011) indicaron que los animales infestados por este ectoparásito tienen más probabilidades de ser positivos a enfermedades transmitidas por garrapatas en comparación con los animales libres de ellas.

Considerando el ciclo de vida de *R. sanguineus* y la presentación generalmente crónica de la enfermedad de la hepatozoonosis canina, es posible suponer que los perros positivos del presente estudio estuvieron expuestos a garrapatas infectadas en algún momento de su vida, así también, no podemos descartar que los propietarios hayan empleado algún método de desparasitación externa cercano o no al momento de la ejecución del experimento lo que pudo haber variado los resultados. Por último, tras evaluar la localidad de procedencia no se encontró asociación estadística con la presencia de *H. canis* en los perros, esto puede deberse a que las zonas muestreadas presentaban similares condiciones, siendo áreas semi urbanizadas.

Respecto al método para la identificación de los caninos infectados por *Hepatozoon* spp., la PCR es considerada actualmente la mejor técnica de diagnóstico debido a su alta sensibilidad (Sasaki *et al.,* 2008; Otranto *et al.,* 2011; Rey-Valeirón *et al.,* 2012). Por tal motivo, para el desarrollo del presente estudio las muestras de los caninos domésticos procedentes de la zona de Pamplona Alta del distrito de San Juan de Miraflores, en Lima - Perú fueron sometidas a este procedimiento y en conjunto con la secuenciación, permitieron identificar que la especie presente en la zona es *H. canis*, resultados que coinciden con lo hallado por Matta (2023) y Ramirez (2024), quienes confirmaron la presencia de esta especie en nuestro país.

Cabe mencionar que el presente estudio pudo haberse visto limitado debido al corto periodo de muestreo, considerando que existen temporadas del año en el que el vector incrementa su densidad poblacional debido al acortamiento en el tiempo de su ciclo de vida, y otras en las que por el contrario suele disminuirse, pudiendo ello influir sobre los resultados. Por tal motivo, se sugiere a los futuros investigadores ampliar el tiempo de muestreo para lograr uniformidad además de poder comparar el comportamiento del protozoo en las diferentes estaciones del año.

Por otro lado, se recomienda a los médicos veterinarios de la zona considerar a la hepatozoonosis canina dentro del diagnóstico diferencial de enfermedades con signología clínica sugerente a hemopatógenos, tomando en cuenta que los signos de estas enfermedades son inespecíficos y que existe la posibilidad de que el cuadro clínico se agrave cuando dos o más enfermedades se presentan de manera concomitante, resultando necesario iniciar de manera pronta un protocolo de tratamiento. Así también, se debe limitar el uso de sangre de perros infectados en transfusiones sanguíneas. Es importante además reforzar las políticas de bioseguridad en la migración de las mascotas.

Se insta a los propietarios de las mascotas, a la prevención de la enfermedad a través del control eficaz de las garrapatas vectoras, empleando parasiticidas externos, tanto en las mascotas como en el ambiente. Se debe evitar la ingestión de garrapatas cuando las mascotas hurgan en la basura o se acicalan, así como limitar que consuman carne cruda

ya que no se tiene certeza de si la infección puede transmitirse por la ingestión de tejidos infectados.

Finalmente, los resultados del presente estudio permiten ampliar el conocimiento de la situación epidemiológica de *H. canis* en nuestro medio. Lo reportado servirá como precedente para futuros estudios epidemiológicos, así como para poder establecer estrategias de control.

VI. CONCLUSIONES

1. La prevalencia molecular de *H. canis* en caninos domésticos de la zona de Pamplona Alta en el periodo de agosto a octubre del año 2024 fue del 12.4% (29/234), con un intervalo de confianza del 95% (8.2%-16.6%).

2. Se determinó que la especie de *Hepatozoon* que afecta a caninos domésticos en la zona de Pamplona Alta es *H. canis.*

3. Las variables estudiadas (sexo, edad, raza, presencia de garrapatas y localidad de procedencia) no estuvieron asociadas con la infección por *H. canis* en los caninos.

VII. LITERATURA CITADA

1. ***Abd PAM, Irwin PJ, Coleman GT, Gatne M, Traub RJ. 2011.*** A survey of canine tick-borne diseases in India. Parasites Vectors 4 (141): 1-8. doi: 10.1186/1756-3305-4-141.
2. ***Adagio L, Miguel M, Meder A, Río F, Gimenez M, Hierro J, Vaqueo P, Lattanzi D, Mengelle P, Petteta L, Mariani E, Palezza J, Bertoldi G, Wheeler J. 2014.*** Hepatozoonosis canina. Primeros 4 casos documentados en la Ciudad de General Pico – Provincia de La Pampa-Argentina. Cienc Vet 16: 9-22.
3. ***Aktas M, Özübek S, Altay K, Balkaya İ, Utuk AE, Kırbas A, Şimsek S, Dumanlı N. 2015.*** A molecular and parasitological survey of *Hepatozoon canis* in domestic dogs in Turkey. Vet Parasitol 209(3-4):264-7. doi: 10.1016/j.vetpar.2015.02.015
4. ***Allen KE, Li Y, Kaltenboeck B, Johnson EM, Reichard MV, Panciera RJ, Little SE. 2008.*** Diversity of *Hepatozoon* species in naturally infected dogs in the southern United States. Vet Parasitol 154(3-4):220-5. doi: 10.1016/j.vetpar.2008.03.027
5. ***Allen KE, Johnson EM, Little SE. 2011.*** *Hepatozoon* spp infections in the United States. Vet Clin North Am Small Anim Pract (6):1221-38. doi: 10.1016/j.cvsm.2011.08.006
6. ***Amber NG, Megan WL, Kellee DS, Kelly EA, Susan EL. 2023.*** Geographic Distribution and Seasonality of Brown Dog Tick Lineages in the United States. J Med Entomol 60(1): 102–11. doi:10.1093/jme/tjac172

7. ***Antunes TR, Valençoela RA, Sorgatto S, Godoy KC, Souza AI. 2015.*** Aspectos hematológicos e epidemiológicos de cães naturalmente infectados por *Hepatozoon* sp. no município de Campo Grande, Mato Grosso do Sul, Brasil. Acta Veterinaria Brasilica [Internet], [14 julio 2024]. Disponible en: https://pesquisa.bvsalud.org/portal/resource/pt/vti-304268
8. ***Arcila VH, Castellanos V, Díaz S, Sánchez M. 2005.*** *Hepatozoon canis* en Colombia. Rev Spei domus 1(1): 40-45.
9. ***Ardila AM, Cala FA, Vargas G, Arcila VH, Castellanos V. 2007.*** Reporte de casos clínicos con *Hepatozoon canis* en el Centro Médico Quirúrgico Veterinario de la Universidad Cooperativa de Colombia. Rev electrón vet 8(5): 1–12.
10. ***Assunção MC, Mundim AV, Arantes G, Santos MJ, Carvalho E. 2014.*** Hemoparasitos em cães domésticos naturalmente infectados, provenientes das zonas urbana e rural do município de Abadia dos Dourados, Minas Gerais, Brasil. Biosci J [Internet], [03 julio 2024]. Disponible en: https://seer.ufu.br/index.php/biosciencejournal/article/view/19608/15279
11. ***Aubert S, Crosa P, Serrano D, Rossanigo C. 2011.*** Canine hepatozoonosis: a case in San Luis (Argentina). En: 23rd International Conference WAAVP. Buenos Aires: World Association for the Advancement of Veterinary Parasitology.
12. ***Baker JL, Craig TM, Barton CL, Scott DW. 1988.*** *Hepatozoon canis* in a dog with oral pyogranulomas and neurologic disease. Cornell Vet 78(2):179-83.
13. ***Baneth, G, Harmelin A, Presentez BZ. 1995.*** *Hepatozoon canis* in two dogs. J Am Vet Med Assoc 206:1891-1894.
14. ***Baneth G, Shkap V, Presentey BZ, Pipano E. 1996.*** *Hepatozoon canis:* the prevalence of antibodies and gametocytes in dogs in Israel. Vet Res Commun 20(1):41-6. doi: 10.1007/BF00346576
15. ***Baneth G, Aroch I, Presentey B. 1997.*** *Hepatozoon canis* infection in a litter of Dalmatian dogs. Vet Parasitol 70(1-3):201-6. doi: 10.1016/s0304-4017(96)01152-1
16. ***Baneth G, Weigler B. 1997.*** Retrospective case-control study of hepatozoonosis in dogs in Israel. J Vet Intern Med 11(6):365-70. doi: 10.1111/j.1939-1676. 1997.tb00482.x
17. ***Baneth G, Barta JR, Shkap V, Martin DS, Macintire DK, Vincent-Johnson N. 2000.*** Genetic and antigenic evidence supports the separation of *Hepatozoon canis*

and *H. americanum* at the species level. J Clin Microbiol 38(3):1298-301. doi: 10.1128/JCM.38.3.1298-1301.2000

18. ***Baneth G, Samish M, Alekseev E, Aroch I, Shkap V. 2001.*** Transmission of *Hepatozoon canis* to dogs by naturally-fed or percutaneously-injected *Rhipicephalus sanguineus* ticks. J Parasitol 87(3):606-11. doi: 10.1645/0022-3395(2001)087[0606:TOHCTD]2.0.CO;2
19. ***Baneth G, Mathew JS, Shkap V, Macintire DK, Barta JR, Ewing SA. 2003.*** Canine hepatozoonosis: two disease syndromes caused by separate *Hepatozoon* spp. Trends Parasitol 19(1):27-31. doi: 10.1016/s1471-4922(02)00016-8
20. ***Baneth G, Shkap V. 2003.*** Monozoic cysts of *Hepatozoon canis.* J Parasitol 89 (379–381). doi: 10.1645/0022-3395(2003)089[0379:MCOHC]2.0.CO;2
21. ***Baneth G, Samish M, Shkap V. 2007.*** Life cycle of *Hepatozoon canis* (Apicomplexa: adeleorina: hepatozoidae) in the tick *Rhipicephalus sanguineus* and domestic dog (*Canis familiaris*). J Parasitol 93(2): 283–299. doi:10.1645/GE-494R.1
22. ***Baneth G. 2011.*** Perspectives on canine and feline hepatozoonosis. Vet Parasitol 181(1): 3–11. doi: 10.101016/j.vetpar.2011.04.015
23. ***Baneth G, Vincent-Johnson N. 2016.*** Hepatozoonosis. En: Arthropod-borne infectious diseases of the dog and cat. 2nd ed. USA, Taylor & Francis Group. 224p.
24. ***Beall MJ, Alleman AR, Breitschwerdt EB, Cohn LA, Couto CG, Dryden MW, Guptill LC, Iazbik C, Kania SA, Lathan P, Little SE, Roy A, Sayler KA, Stillman BA, Welles EG, Wolfson W, Yabsley MJ. 2012.*** Seroprevalence of *Ehrlichia canis, Ehrlichia chaffeensis* and *Ehrlichia ewingii* in dogs in North America. Parasit Vectors 5:29. doi: 10.1186/1756-3305-5-29
25. ***Bentley CA. 1905.*** Preliminary note upon a *Leucocytozoan* of the dog. BMJ 1(2314):988–988. doi:10.1136/bmj.1.2314.988
26. ***Cabrera-Jaramillo A, Monsalve S, Arroyave E, Rodas JD. 2022.*** Prevalence of *Ehrlichia canis* and *Hepatozoon canis* in sheltered dogs in southern Aburrá Valley, Colombia. Rev colomb cienc pecu 35(2):82-9. doi: 10.17533/udea.rccp.v35n2a01
27. ***Chhabra S, Uppal SK, Singla LD. 2013.*** Retrospective study of clinical and hematological aspects associated with dogs naturally infected by *Hepatozoon*

canis in Ludhiana, Punjab, India. Asian Pac J Trop Biomed 3(6):483-6. doi: 10.1016/S2221-1691(13)60100-8

28. ***Chinchilla D, Thomas R, Raquel-Castro L. 2020.*** PCR tiempo real para detección de *Hepatozoon canis* en perros de la ciudad de Cúcuta, Colombia. Rev Inv Vet Perú 31(3):16429. doi:10.15381/rivep.v31i3.16429
29. ***Chisu V, Giua L, Bianco P, Masala G, Sechi S, Cocco R, Piredda I. 2023.*** Molecular Survey of *Hepatozoon canis* Infection in Domestic Dogs from Sardinia, Italy. Vet Sci 10: 640. doi:10.3390/vetsci10110640
30. ***Christophers SR. 1907***. The sexual cycle of *Leucocytozoon canis* in the tick. Sci Mem Off Med Sant Dep Gov India New Ser 18: 1-14.
31. ***Christophers SR. 1912.*** The development of *Leucocytozoon canis* in the tick with a reference to the development of Piroplasma. Parasitology 5:37-48. doi: 10.1017/S0031182000000068
32. ***Cicuttin GL, De Salvo MN. 2017.*** Detección molecular y análisis filogenético de *Hepatozoon canis* (Eucoccidiorida: Haemogregarinidae) en perros clínicamente sanos de Bahía Blanca (Buenos Aires). FAVE [Internet], [28 diciembre 2024]. Disponible en: https://pesquisa.bvsalud.org/portal/resource/pt/biblio-1090345
33. ***Cornelio JMC. 2019***. Transando la posesión del suelo: Análisis del caso de Pamplona Alta – San Juan de Miraflores en Lima. Tesis de Magíster en Desarrollo Urbano. Santiago de Chile: Pontificia Universidad Católica de Chile. 89p.
34. ***Craig TM, Smallwood JE, Knauer KW, McGrath JP. 1978.*** *Hepatozoon canis* infection in dogs: clinical, radiographic and hematologic finding. J Am Vet Med Assoc 173(8): 967-972.
35. ***Craig TM, Jones LP, Nordgren RM. 1984.*** Diagnosis of *Hepatozoon canis* by muscle biopsy. J Anim Hosp Assoc 20(2): 301–303.
36. ***Criado-Fornelio A, Buling A, Cunha-Filho NA, Ruas JL, Farias NA, Rey-Valeiron C, Pingret JL, Etievant M, Barba-Carretero JC. 2007.*** Development and evaluation of a quantitative PCR assay for detection of *Hepatozoon* sp. Vet Parasitol 150(4):352-6. doi: 10.1016/j.vetpar.2007.09.025
37. ***Dantas-Torres F. 2008.*** The brown dog tick, *Rhipicephalus sanguineus* (Latreille,1806) (Acari: Ixodidae): from taxonomy to control. Vet Parasitol 152: 173-185. doi: 10.1016/j.vetpar.2007.12.030

38. ***Dantas-Torres F. 2010.*** Biology and ecology of the brown dog tick, *Rhipicephalus sanguineus*. Parasites Vectors 3: 26. doi:10.1186/1756-3305-3-26
39. ***Dantas-Torres F, Otranto D. 2015.*** Further thoughts on the taxonomy and vector role of *Rhipicephalus sanguineus* group ticks. Vet Parasitol 208: 9–13. doi: 10.1016/j.vetpar.2014.12.014
40. ***Dantas-Torres F, Otranto D. 2022.*** *Rhipicephalus sanguineus* (Brown dog tick). Trends Parasitol 38(11):993-994. doi: 10.1016/j.pt.2022.08.011
41. ***De Bonis A, Colombo M, Terragni R, Bacci B, Morelli S, Grillini M, Vignoli M. 2021.*** Potential Role of *Hepatozoon canis* in a Fatal Systemic Disease in a Puppy. Pathogens 10(9):1193. doi: 10.3390/pathogens10091193
42. ***De Miranda RL, de Castro JR, Olegário MM, Beletti ME, Mundim AV, O'Dwyer LH, Eyal O, Talmi-Frank D, Cury MC, Baneth G. 2011.*** Oocysts of *Hepatozoon canis* in *Rhipicephalus* (*Boophilus*) *microplus* collected from a naturally infected dog. Vet Parasitol 177(3-4): 392-396. doi: 10.1016/j.vetpar.2011.01.044
43. ***De Miranda RL, O'Dwyer LH, de Castro JR, Metzger B, Rubini AS, Mundim AS Eyal O, Talmi-Frank D, Cury MC, Baneth G. 2014.*** Prevalence and molecular characterization of *Hepatozoon canis* in dogs from urban and rural areas in Southeast Brazil. Vet Sci 97(2): 325-328. doi:10.1016/j.rvsc.2014.06.015
44. ***De Tommasi AS, Giannelli A, De Caprariis D, Ramos RA, Di Paola G, Crescenzo G, Dantas-Torres F, Baneth G, Otranto D. 2014.*** Failure of imidocarb dipropionate and toltrazuril/emodepside plus clindamycin in treating *Hepatozoon canis* infection. Vet Parasitol 200(3-4):242-5. doi: 10.1016/j.vetpar.2013.12.013
45. ***Demoner LC, Rubini AS, Paduan KS, Metzger B, De Paula JM, Martins TF, Mathias MI, O'Dwyer LH. 2013.*** Investigation of tick vectors of *Hepatozoon canis* in Brazil. Ticks Tick Borne Dis 4(6):542-6. doi: 10.1016/j.ttbdis.2013.07.006
46. ***Di Cataldo S, Guevara MA. 2024.*** Detección molecular de *Hepatozoon canis* en perros de Mendoza, Argentina. Rev investig vet Perú [Internet], [07 septiembre 2024]. Disponible en: https://revistasinvestigacion.unmsm.edu.pe/index.php/veterinaria/article/view/26059

47. ***Díaz AA, Hofmann R, Meli ML, Roblejo L, Fonseca O, Castillo AP, Cañizares EV, Rivero EL, Chilton NB, Corona B. 2021.*** Molecular detection and characterization of *Hepatozoon canis* in stray dogs from Cuba. Parasitol Int 80:102200. doi: 10.1016/j.parint.2020.102200
48. ***Edwards E. 2019.*** Canine hepatozoonosis diagnosed via skeletal muscle biopsy. TVMDL [Internet], [19 julio 2024]. Disponible en: https://tvmdl.tamu.edu/2019/04/22/canine-hepatozoonosis-diagnosed-via-skeletal-muscle-biopsy/
49. ***Eiras DF, Basabe J, Scodellaro CF, Banach DB, Matos ML, Krimer A, Baneth G. 2007.*** First molecular characterization of canine hepatozoonosis in Argentina: evaluation of asymptomatic *Hepatozoon canis* infection in dogs from Buenos Aires. Vet Parasitol 149: 275–279. doi:10.1016/j.vetpar.2007.07.010
50. ***Elias E, Homans PA. 1988.*** *Hepatozoon canis* infection in dogs: clinical and haematological findings treatment. J Small Anim Pract 29(1):55-62. doi: 10.1111/j.1748-5827.1988.tb02264.x
51. ***Estares L, Chávez A, Casas E. 2000.*** Ectoparásitos en caninos de los distritos de la zona climática norte de Lima Metropolitana. Rev Inv Vet Perú 11(1): 72-76. doi:10.15381/rivep.v11i1.6806
52. ***Ewing SA, DuBois JG, Mathew JS, Panciera RJ. 2002a.*** Larval Gulf Coast ticks (*Amblyomma maculatum*) [Acari: Ixodidae] as host for *Hepatozoon americanum* [Apicomplexa: Adeleorina]. Vet Parasitol 103(1-2):43-51. doi: 10.1016/s0304-4017(01)00572-6
53. ***Ewing SA, Mathew JS, Panciera RJ. 2002b.*** Transmission of *Hepatozoon americanum* (Apicomplexa: Adeleorina) by ixodids (Acari: Ixodidae). J Med Entomol 39(4):631-4. doi: 10.1603/0022-2585-39.4.631
54. ***Ewing SA, Panciera RJ. 2003.*** American Canine Hepatozoonosis. Clin Microbiol Rev 16(4):688-697. doi: 10.1128/CMR.16.4.688-697.2003
55. ***Fader OW, Anselmi AS, Menichetti GI, Lamberti MJ. 2017.*** Relevamiento de Hepatozoonosis canina en la región centro de la provincia de Córdoba. Proyectos de investigación 2016-2017. Instituto de investigación. Córdoba: Universidad Nacional de Villa María.
56. ***Fonseca AD, Oliveira LM, Jorge FR, Cavalcante RO, Bevilaqua CM, Pinto FJ, Dos Santos JM, Teixeira BM, Prado AK, Braz GF, Viana GA, Costa E, Serpa***

MC, Weck B, Labruna M. 2022. Occurrence of tick-borne pathogens in dogs in a coastal region of the state of Ceará, northeastern Brazil. Rev Braz J Vet Parasitol 31(1): 1-15 doi: 10.1590/S1984-29612022010

57. ***Forlano MD, Scofield A, Elisei C, Fernandes KR, Ewing SA, Massard CL. 2005.*** Diagnosis of *Hepatozoon* spp. in *Amblyomma ovale* and its experimental transmission in domestic dogs in Brazil. Vet Parasitol 134(1-2):1-7. doi: 10.1016/j.vetpar.2005.05.066
58. ***Forlano MD, Meléndez RD. 2013.*** Diagnóstico de *Hepatozoon* spp. en perros (*Canis familiaris*) y sus vectores en áreas rurales de los Estados Lara y Yaracuy-Venezuela. [Internet], [19 abril 2024]. Disponible en: http://ve.scielo.org/scielo.php?script=sci_arttext&pid=S0258-65762013000200005&lng=es&tlng=es
59. ***Gal A, Harrus S, Arcoh I, Lavy E, Aizenberg I, Mekuzas-Yisaschar Y, Baneth G. 2007.*** Coinfection with multiple tick-borne and intestinal parasites in a 6-week-old dog. Can Vet J 48(6):619-22.
60. ***Gavazza A, Bizzeti M, Papini RA 2003.*** Observations on dogs found naturally infected with *Hepatozoon canis* in Italy. Rev Med Vet 154: 565-571.
61. ***Gerrard PN. 1906.*** On a protozoan parasite found in the polymorphonuclear leucocytes of a dog. J Hyg 6(3): 229-230. doi: 10.1017/s0022172400002862
62. ***Giannelli A, Lia RP, Annoscia G, Buonavoglia C, Lorusso E, Dantas-Torres F, Baneth G, Otranto D. 2017.*** *Rhipicephalus turanicus*, a new vector of *Hepatozoon canis*. Parasitol 144(6):730-737. doi: 10.1017/S003118201600250X
63. ***Glenny M, Mendoza L, Falconi E. 2004.*** Detección de anticuerpos contra *Borrelia burgdorferi* e identificación de garrapatas ixodidas en Piura y Amazonas, Perú. Rev Peru Med Exp Salud Publica [Internet], [29 diciembre 2024]. Disponible en: http://www.scielo.org.pe/scielo.php?script=sci_arttext&pid=S1726-46342004000100005&lng=es&nrm=iso
64. ***Gomes PV, Mundim MJ, Mundim AV, de Ávila DF, Guimarães EC, Cury MC. 2010.*** Occurrence of *Hepatozoon* sp. in dogs in the urban area originating from a municipality in southeastern Brazil. Vet Parasitol 174(1-2):155-161. doi: 10.1016/j.vetpar.2010.07.020

65. ***Gomes LA, Moraes PH, do Nascimento LC, O'Dwyer LH, Nunes MR, Rossi AD, Aguiar DC, Gonçalves EC. 2016.*** Molecular analysis reveals the diversity of *Hepatozoon* species naturally infecting domestic dogs in a northern region of Brazil. Ticks Tick Borne Dis 7(6):1061-1066. doi: 10.1016/j.ttbdis.2016.09.008
66. ***Gonen L, Strauss-Ayali D, Shkap V, Vincent-Johnson N, Macintire DK, Baneth G. 2004.*** An enzyme-linked immunosorbent assay for antibodies to *Hepatozoon canis*. Vet Parasitol 122(2):131-9. doi: 10.1016/j.vetpar.2004.03.021
67. ***Greay TL, Barbosa AD, Rees RL, Paparini A, Ryan UM, Oskam CL, Irwin PJ. 2018.*** An Australian dog diagnosed with an exotic tick-borne infection: should Australia still be considered free from *Hepatozoon canis*?. Int J Parasitol 48: 805-815. doi: 10.1016/j.ijpara.2018.05.002
68. ***Guendulain C, González G, Babini S, Caffaratti M, González P, Bessone A, Soler E, Tissera MC. 2016.*** Evaluación de la eficacia de algunos fármacos para el tratamiento de la hepatozoonosis canina. Analecta vet 37 (1): 7-13.
69. ***Guo WP, Xie GC, Xue ZQ, Yu JJ, Jian R, Du LY, Li YN. 2020.*** Molecular detection of *Hepatozoon canis* in dogs and ticks in Shaanxi province, China. Comp Immunol Microbiol Infect Dis 72:1-6. doi: 10.1016/j.cimid.2020.101514
70. ***Hangsawek A, Chutasripanich S, Kammaled P, Rawangchue T, Jirapattharasate C, Moonarmart W, Sungpradit S. 2020.*** Relationship between the number of *Hepatozoon canis* gamonts and hematobiochemical values in dogs. Trop Biomed 37(2):421-432.
71. ***Hubert B, Beaufils JP, Fabbrini F, Magnol JP 2002.*** *Hepatozoon canis*, a fortuitous or pathogenic agent in canine dermatology: A review of three cases. Vet Dermatol 13:211–229. doi: 10.1046/j.1365-3164.2002.00298_24.x
72. ***Inokuma H, Ohno K, Yamamoto S. 1999.*** Serosurvey of *Ehrlichia canis* and *Hepatozoon canis* infection in dogs in Yamaguchi Prefecture, Japan. J Vet Med Sci 61(10):1153-5. doi: 10.1292/jvms.61.1153
73. ***Ivanov A, Tsachey I. 2008.*** *Hepatozoon canis* and Hepatozoonosis in the dog. Trakia J Sci 6(2): 27-35.
74. ***Jacobs PA, Fourie LJ, Kok DJ, Horak IG. 2001.*** Diversity, seasonality and sites of attachment of adult ixodid ticks on dogs in the central region of the Free State Province, South Africa. J Vet Res 68(4):281-90.

75. ***James SP. 1905.*** On a parasite found in the white corpuscles of the blood of dogs. Sci Mem Off Med Sanit Depts Gov India 14:1–13.
76. ***Jarquín VH, Barbachano A, Maldonado R, Vásquez AA, Aguilar JL. 2016.*** First molecular evidence of *Hepatozoon canis* in domestic dogs and ticks in fragmented rainforest areas in Mexico. Vet Parasitol Reg Stud Reports 6:4-8. doi: 10.1016/j.vprsr.2016.11.001
77. ***Johnson EM, Panciera RJ, Allen KE, Sheets ME, Beal JD, Ewing SA. 2009.*** Alternate pathway of infection with *Hepatozoon americanum* and the epidemiologic importance of predation. J Vet Intern Med 23:1315–1318. doi:10.1111/j.1939-1676.2009.0375.x
78. ***Jongejan F, Uilenberg G. 2004.*** The global importance of ticks. Parasitol 129: 3-14. doi: 10.1017/s0031182004005967
79. ***Karagenc TI, Pasa S, Kirli G, Hosgor M, Bilgic HB, Ozon YH, Atasoy A, Eren H. 2006.*** A parasitological, molecular and serological survey of *Hepatozoon canis* infection in dogs around the Aegean coast of Turkey. Vet Parasitol 135(2):113-9. doi: 10.1016/j.vetpar.2005.08.007
80. ***Koch HG. 1982.*** Oviposition in the brown dog tick (Acari: Ixodidae) in the Laboratory. Ann Entomol Soc Am 75(5): 583-58679. doi:10.1093/aesa/75.5.583
81. ***Koch HG, Tuck MD. 1986.*** Molting and survival of the brown dog tick (Acari: Ixodidae) under different temperatures and humidities. Ann Entomol Soc Am 79 (1): 11–14. doi: 10.1093/aesa/79.1.11
82. ***Léveillé AN, Baneth G, Barta JR. 2019.*** Next generation sequencing from *Hepatozoon canis* (Apicomplexa: Coccidia: Adeleorina): Complete apicoplast genome and multiple mitochondrion-associated sequences. Int J Parasitol. 49(5):375-387. doi: 10.1016/j.ijpara.2018.12.001
83. ***Li Y, Wang C, Allen KE, Little SE, Ahluwalia SK, Gao D, Macintire DK, Blagburn BL, Kaltenboeck B. 2008.*** Diagnosis of canine *Hepatozoon* spp. infection by quantitative PCR. Vet Parasitol 157(1-2):50-8. doi: 10.1016/j.vetpar.2008.06.027
84. ***Linares MC 2011.*** Hepatozoonosis canina en la provincia de Mendoza, Argentina. Hallazgos clínicos y de laboratorio. Tesis doctoral. Mendoza: Univ. Juan Agustín Maza. 61p.

85. ***Little SE, Allen KE, Johnson EM, Panciera RJ, Reichard MV, Ewing SA. 2009.*** New developments in canine hepatozoonosis in North America: a review. Parasites Vectors 2(1):1-4. doi: 10.1186/1756-3305-2-S1-S5
86. ***Little L, Baneth G. 2011.*** Infección cutánea por *Hepatozoon canis* en un perro de Nueva Jersey. J Vet Diagn Invest 23(3):585-588. doi: 10.1177/1040638711404156
87. ***Lorusso V, Dantas-Torres F, Lia RP, Tarallo VD, Mencke N, Capelli G, Otranto D. 2010.*** Seasonal dynamics of the brown dog tick, *Rhipicephalus sanguineus*, on a confined dog population in Italy. Med Vet Entomol 24(3):309-315. doi: 10.1111/j.1365-2915.2010.00885.x
88. ***Louly CCB, Fonseca IN, Oliveira VF de, Linhares GFC, Menezes LB, Borges LMF. 2007.*** Seasonal dynamics of *Rhipicephalus sanguineus* (Acari: Ixodidae) in dogs from a police unit in Goiânia, Goiás, Brazil. Cienc Rural 37(2):464–9. doi:10.1590/S0103-84782007000200026
89. ***Macintire DK, Vincent-Johnson NA, Kane CW, Lindsay DS, Blagburn BL, DillonAR. 2001.*** Treatment of dogs infected with *Hepatozoon americanum*: 53 cases (1989-1998). J Am Vet Med Assoc 218(1): 77-82. doi: 10.2460/javma.2001.218.77 90
90. ***Maia MO, Santos AL, Santos JG, dos Anjos T, de Souza DG, Pinheiro GC, Dutra V, Moura D, Campos R. 2019.*** Molecular survey of *Babesia vogeli* and *Hepatozoon* species in dogs from urban area of Midwestern Brazil. Ciências Agrárias 40(3): 1357-1364. doi:10.5433/1679-0359.2019v40n3p1357
91. ***Mathew JS, Ewing SA, Panciera RJ, Woods P. 1998.*** Experimental transmission of *Hepatozoon americanum* Vincent-Johnson *et al.,* 1997 to dogs by the Gulf Coast tick *Amblyomma maculatum* Koch. Vet Parasitol 80(1):1-14. doi: 10.1016/s0304-4017(98)00189-7
92. ***Mathew JS, Ewing SA, Panciera RJ, Kocan KM. 1999.*** Sporogonic development of *Hepatozoon americanum* (Apicomplexa) in its definitive host, *Amblyomma maculatum* (Acarina). J Parasitol 85(6):1023–31.
93. ***Mathew JS, Van Den Bussche RA, Ewing SA, Malayer JR, Latha BR, Panciera RJ. 2000.*** Phylogenetic relationships of *Hepatozoon* (Apicomplexa: Adeleorina) based on molecular, morphologic, and life-cycle characters. J Parasitol 86(2):366-72. doi: 10.1645/0022-3395(2000)086[0366:PROHAA]2.0.CO;2

94. ***Mathew JS, Saliki JT, Ewing SA, Lehenbauer TW, Panciera RJ, Malayer JR, Cummings CA, Kocan AA. 2001.*** An indirect enzyme-linked immunosorbent assay for diagnosis of American canine hepatozoonosis. J Vet Diagn Invest. 13(1):17-21. doi: 10.1177/104063870101300104

95. ***Matta LI. 2023.*** Prevalencia de *Hepatozoon* spp. en perros domésticos del distrito de Cercado de Lima. Tesis de médico veterinario. Lima: Univ. Nac. Mayor de San Marcos. 75p.

96. ***Modrý D, Beck R, Hrazdilová K, Baneth G. 2017.*** A Review of Methods for Detection of *Hepatozoon* Infection in Carnivores and Arthropod Vectors. Vector Borne Zoonotic Dis 17(1):66-72. doi: 10.1089/vbz.2016.1963

97. ***Moraes-Filho J, Marcili A, Nieri-Bastos FA, Richtzenhain LJ, Labruna MB. 2011.*** Genetic analysis of ticks belonging to the *Rhipicephalus sanguineus* group in Latin America. Acta Trop 117(1): 51-55. doi: 10.1016/j.actatropica.2010.09.006

98. ***Mundim AV, Morais IA, Tavares M, Cury MC, Mundim MJ. 2008.*** Clinical and hematological signs associated with dogs naturally infected by *Hepatozoon* sp. and with other hematozoa: a retrospective study in Uberlândia, Minas Gerais, Brazil. Vet Parasitol 153(1-2):3-8. doi: 10.1016/j.vetpar.2008.01.018.

99. ***Murata T, Inoue M, Tateyama S, Taura Y, Nakama S. 1993.*** Vertical transmission of *Hepatozoon canis* in dogs. J Vet Med Sci 55(5) 867–868. doi: 10.1292/jvms.55.867

100. ***Murata T, Inoue M, Taura Y, Nakama S, Abe H, Fujisaki K. 1995.*** Detection of *Hepatozoon canis* oocyst from ticks collected from the infected dogs. J Vet Med Sci 57(1): 111–112. doi: 10.1292/jvms.57.111

101. ***Nascimento CA, Babo VJ, Camillo T, Souza AF, Ribeiro F, Kellermann HP. 2015.*** Molecular identification of *Hepatozoon canis* in dogs from Campo Grande, Mato Grosso do Sul, Brazil. Braz. J Vet Parasitol 24 (2): 247-250. doi:10.1590/S1984-29612015019

102. ***Needham GR, Teel PD. 1991.*** Off-host physiological ecology of ixodid ticks. Annu Rev Entomol 36:659–681. doi:10.1146/annurev.en.36.010191.003303

103. ***O'Dwyer LH, Massard CL, Pereira de Souza JC. 2001.*** *Hepatozoon canis* infection associated with dog ticks of rural areas of Rio de Janeiro State, Brazil. Vet Parasitol 94(3):143-50. doi: 10.1016/s0304-4017(00)00378-2

104. ***O'Dwyer LH, Saito ME, Hasegawa MY, Kohayagawa A. 2004.*** Tissue stages of *Hepatozoon canis* in naturally infected dogs from Sao Paulo State, Brazil. Parasitol Res 94(3):240-2. doi: 10.1007/s00436-004-1190-9

105. ***O'Dwyer LH. Saito ME, Hasegawa MY, Kohayagawa A. 2006.*** Prevalência, hematologia e bioquímica sérica em cães de rua naturalmente infectados por *Hepatozoon canis*, em São Paulo. Arq Bras Med Vet Zootec 58 (4): 688-690. doi:10.1590/S0102-09352006000400039

106. ***O'Dwyer LH. 2011.*** Brazilian canine hepatozoonosis. Rev Bras Parasitol Vet 20(3):181-93. doi:10.1590/S1984-29612011000300002

107. ***Otranto D, Dantas F, Weigl S, Latrofa MS, Stanneck D, Decaphariis D, Capelli G, Baneth G. 2011.*** Diagnosis of *Hepatozoon canis* in young dogs by cytology and PCR. Parasites Vectors 4: 55. doi:10.1186/1756-3305-4-55

108. ***Panciera RJ, Gatto NT, Crystal MA, Helman RG, Ely RW. 1997.*** Canine hepatozoonosis in Oklahoma. J Am Anim Hosp Assoc 33(3):221-5. doi: 10.5326/15473317-33-3-221

109. ***Panciera RJ, Ewing SA, Mathew JS, Cummings CA, Kocan AA, Breshears MA, Fox JC. 1998.*** Observations on tissue stages of *Hepatozoon americanum* in 19 naturally infected dogs. Vet Parasitol 78(4):265–276. doi:10.1016/s0304-4017(98)00142-3

110. ***Panciera RJ, Ewing SA, Mathew JS, Lebenbauer TW, Cummings CA, Woods JP. 1999.*** Canine hepatozoonosis: comparison of lesions and parasites in skeletal muscle of dogs experimentally or naturally infected with *Hepatozoon americanum*. Vet Parasitol 82: 261–72. doi:10.1016/s0304-4017(99)00029-1

111. ***Pardo DM, Ruiz MF, Muñoz JI. 2018.*** Diagnóstico de *Hepatozoon canis* en caninos domésticos de Esperanza (FCV-UNL) (Santa Fe), Argentina. Zoociencia. [Internet], [05 agosto 2024]. Disponible en: https://revistas.udca.edu.co/index.php/zoociencia/article/view/1302

112. ***Pasa S, Voyvoda H, Karagenc T, Atasoy A, Gazyagci S. 2011.*** Failure of combination therapy with imidocarb dipropionate and toltrazuril to clear

Hepatozoon canis infection in dogs. Parasitol Res 109(3):919-26. doi: 10.1007/s00436-011-2334-3

113. ***Paz GF, Labruna MB, Leite RC. 2008.*** Ritmo de queda de *Rhipicephalus sanguineus* (Acari: Ixodidae) de cães artificialmente infestados. Rev Bras Parasitol Vet 17(3):139–44. doi:10.1590/S1984-29612008000300004

114. ***Pérez Tort G, Petetta L, Favre ME, Más J, Robles AM. 2007.*** Primera descripción de un brote de hepatozoonosis en un refugio de perros y su tratamiento mediante una formulación de toltrazuril especialmente preparada para caninos. Veterinaria Argentina 24(235)

115. ***Potter TM, Macintire DK, 2010.*** *Hepatozoon americanum:* an emerging disease in the south-central/southeastern United States. J Vet Emerg Crit Care 20(1):70-6. doi: 10.1111/j.1476-4431.2009.00508.x

116. ***[PREDES] Centro de Estudios y Prevención de Desastres. 2018.*** Evaluación del riesgo de desastres de La Nueva Rinconada. Lima: PREDES. Reducción del riesgo en áreas vulnerables de Pamplona Alta, distrito San Juan de Miraflores, provincia Lima. 200p.

117. ***Quijada J, García ME, Gilberto S, Bethencourt A, Medina O, Vivas I, Perez A, Garcia H. 2012.*** Canine rickettsias and parasites hemotropics in patients of veterinary clinics in four provinces of Venezuela. Redvet [Internet], [28 diciembre 2024]. Disponible en: http://hdl.handle.net/10872/4426

118. ***Ramirez CE. 2024.*** Identificación molecular de *Hepatozoon canis* en canes con sospecha de hemoparasitosis, en Lima Norte durante el 2022. Tesis de magíster en medicina de animales de compañía. Lima: Univ. Peruana Cayetano Heredia. 73p.

119. ***Ramírez AR, Rueda V, Rondón IS. 2024.*** Molecular detection of *Hepatozoon canis* in dogs from Ibagué, Tolima. J Vet Med Sci 86(6): 612–618. doi: 10.1292/jvms.24-0035

120. ***Rey-Valeirón C, Trujillo L, Martínez AC, Ortiz G, Sambrano G. 2012.*** Determinación de *Hepatozoon canis* mediante PCR en caninos domésticos de la Vela de Coro, estado Falcón, Venezuela. Redalyc 22 [Internet], [27 julio 2024]. Disponible en: https://www.redalyc.org/articulo.oa?id=95925106005

121. ***Rodríguez MB, Gonzalez M, Reyes EL, Bravo E. 2021.*** Comportamiento de la infestación por *Rhipicephalus sanguineus* en perros de La Habana, Cuba.

Rivep [Internet], [21 noviembre 2024]. Disponible en: http://www.scielo.org.pe/scielo.php?script=sci_arttext&pid=S1609-91172021000500026

122. ***Rojas A, Rojas D, Montenegro V, Gutiérrez R, Yasur-Landau D, Baneth G. 2014.*** Vector-borne pathogens in dogs from Costa Rica: first molecular description of Babesia vogeli and *Hepatozoon canis* infections with a high prevalence of monocytic ehrlichiosis and the manifestations of co-infection. Vet Parasitol 31;199(3-4):121-8. doi: 10.1016/j.vetpar.2013.10.027

123. ***Romero JP. 2018***. Prevalencia de ectoparásitos en caninos domésticos (*Canis familiaris*), de tres zonas de San Juan de Miraflores Lima – Perú. Tesis de médico veterinario. Lima: Univ. Alas Peruanas. 36 p.

124. ***Rubini AS, Dos Santos K, VonV, O'Dwyer LH. 2008.*** Molecular and parasitological survey of *Hepatozoon canis* (Apicomplexa: Hepatozoidae) in dogs from rural area of Sao Paulo state, Brazil. Parasitol Res 102(5):895–899. doi:10.1007/s00436-007-0846-7

125. ***Rubini AS, Paduan KS, Martins TF, Labruna MB, O'Dwyer LH. 2009.*** Acquisition and transmission of *Hepatozoon canis* (Apicomplexa: Hepatozoidae) by the tick *Amblyomma ovale* (Acari: Ixodidae). Vet Parasitol 164(2-4):324-7. doi: 10.1016/j.vetpar.2009.05.009

126. ***Sasaki M, Omobowale O, Ohta K, Tozuka M, Matsuu A, Hirata H, Nottidge HO, Ikadai H, Oyamada T. 2008.*** A PCR-based epidemiological survey of *Hepatozoon canis* in dogs in Nigeria. J Vet Med Sci 70(7):743-5. doi: 10.1292/jvms.70.743

127. ***Sasanelli M, Paradies P, Greco B, Eyal O, Zaza V, Baneth G. 2010***. Failure of imidocarb dipropionate to eliminate *Hepatozoon canis* in naturally infected dogs based on parasitological and molecular evaluation methods. Vet Parasitol 4(171):3-4. doi: 10.1016/j.vetpar.2010.03.042

128. ***Schäfer I, Müller E, Nijhof AM, Aupperle-Lellbach H, Loesenbeck G, Cramer S, Naucke TJ. 2022***. First evidence of vertical *Hepatozoon canis* transmission in dogs in Europe. Parasit Vectors 15(1):296. doi: 10.1186/s13071-022-05392-7

129. ***Semtner PJ, Hair JA. 1973.*** Distribution, seasonal abundance, and hosts of the Gulf Coast Tick in Oklahoma. Ann Entomol Soc Am 66(6): 1264–1268. doi: 10.1093/aesa/66.6.1264

130. ***Shkap V, Baneth G, Pipano E. 1994.*** Circulating antibodies to *Hepatozoon canis* demonstrated by immunofluorescence. J Vet Diagn Invest 6(1): 121-123. doi: 10.1177/104063879400600127

131. ***Silva MC, Rodríguez MS, Rosa A, Pereira ME, Márquez AG. 1999.*** *Hepatozoon canis*: primer caso en Buenos Aires, Argentina. Rev Med Vet 6: 489-492.

132. ***Silva AY, Castillo PS, Álvarez V. 2023.*** Inventario de garrapatas en la Reserva de Biosfera del Noroeste del Perú. Manglar 20(2):99-107. doi:10.57188/manglar.2023.011

133. ***Smith TG. 1996.*** The genus *Hepatozoon* (Apicomplexa: Adeleina). J Parasitol 82(4): 565–585. doi: 10.2307/3283781

134. ***Soltani, R., Dalimi, A. 2018.*** A Molecular Study on *Hepatozoon canis* Infection in Dogs in Tehran (Iran). Archives of Razi Institute 73(4): 257-263. doi: 10.22092/ari.2017.110293.1125

135. ***Tabar MD, Altet L, Francino O, Sánchez A, Ferrer L, Roura X. 2008.*** Vector-borne infections in cats: molecular study in Barcelona area (Spain). Vet Parasitol 151(2-4):332-6. doi: 10.1016/j.vetpar.2007.10.019

136. ***Tasayco R, Vásquez, Chuquiyauri M. 2017.*** Identificación y grado de parasitismo por garrapatas en caninos de la zona de San Luis- Amarilis- Huánuco 2011. Investigación Valdizana [Internet], [19 mayo 2024]. Disponible en: https://revistas.unheval.edu.pe/index.php/riv/article/view/669

137. ***Thomas RS, Santodomingo AM, Castro LR. 2021.*** Molecular detection of *Babesia canis vogeli* and *Hepatozoon canis* in dogs in the department of Magdalena (Colombia). Rev Med Vet Zoot 67(2):107-122. doi.org/10.15446/rfmvz.v67n2.90701

138. ***Tian Y, Lord CC, Kaufman PE. 2020.*** Brown Dog Tick *Rhipicephalus sanguineus* Latreille (Arachnida: Acari: Ixodidae). EDIS [Internet], [01 septiembre 2024]. Disponible https://edis.ifas.ufl.edu/publication/IN378

139. ***Tinoco L, Quiroz H, Quintero MT, Renteria TB, Gonzalez Y, Barreras A, Hori S, Moro MH, Vinasco J. 2009.*** Prevalence of *Rhipicephalus sanguineus*

ticks on dogs in a region on the Mexico-USA border. Veterinary Record 164(2): 59–61. doi:10.1136/vr.164.2.59

140. ***Van Muylem B. 2014.*** Hepatozoonosis canina: Presentación de un caso clínico en un canino, Córdoba, Argentina. Tesis de especialidad. Facultad de Ciencias Agropecuarias. Córdoba: Universidad Católica de Córdoba. 35p.

141. ***Vargas-Hernández G, André MR, Munhoz TD, Faria JM, Machado RZ, Tinucci-Costa M. 2012.*** Molecular characterization of *Hepatozoon canis* in dogs from Colombia. Parasitol Res 110(1): 489- 492. doi:10.1007/s00436-011-2634- 7

142. ***Vásquez E, Torres LM. 2022.*** Evaluación de garrapatas de importancia zoonótica en parques públicos del Distrito Lambayeque, Perú - 2020. Tesis de médico veterinario. Lambayeque: Universidad Nacional Pedro Ruiz Gallo. 105p.

143. ***Vincent-Johnson NA, Macintire DK, Lindsay DS, Lenz SD, Baneth G, Shkap V, Blagburn BL. 1997a.*** A new *Hepatozoon* species from dogs: description of the causative agent of canine hepatozoonosis in North America. J Parasitol 83(6): 1165-1172. doi: 10.2307/3284379

144. ***Vincent- Johnson NA, Macintire DK, Baneth G. 1997b.*** Canine hepatozoonosis: pathophysiology, diagnosis and treatment. Compend Contin Educ Pract Vet 19: 51-65.

145. ***Vincent-Johnson NA. 2003.*** American canine hepatozoonosis. Vet Clin North Am Small Anim Pract 33(4): 905-920. doi: 10.1016/s0195-5616(03)00028-7

146. ***Vincent-Johnson NA, Baneth G, Allen K. 2022.***Greene's Infectious diseases of the dog and cat - 5th ed Missouri: Elsevier. 6006 p.

147. ***Vojta L, Mrljak V, Beck R. 2012.*** Haematological and biochemical parameters of canine aematological and biochemical parameters of canine hepatozoonosis in Croatia epatozoonosis in Croatia. Vet archiv 82(4): 359-370.

148. ***Voyvoda H, Pasa S, Uner A. 2004.*** Clinical *Hepatozoon canis* infection in a dog in Turkey. J Small Anim Pract 45(12):613-7. doi: 10.1111/j.1748-5827.2004.tb00184.x

149. ***Wen-Ping G, Guang-Cheng X, Zhong-Qiang X, Jiao-Jiao Y, Rui J, Luan-Ying D, Ya-Ning L. 2020.*** Molecular detection of *Hepatozoon canis* in dogs and ticks in Shaanxi province, China. Comparative Immunology, Microbiology and Infectious Diseases. [Internet], [01 diciembre 2024]. Disponible en:

https://www.sciencedirect.com/science/article/abs/pii/S014795712030103X?via%3Dihub

150. ***Wenyon CM. 1910.*** Some remarks on the genus *Leucocytozoon.* Parasitol 3(1): 63-72. doi:10.1017/S0031182000001931

151. ***Wenyon CM. 1911.*** Oriental sore in Bagdad, together with observation on a gregarine in *Stegomyia fasciata*, the haemogregarine of dogs and the flagellates of house flies. Parasitol 4 (3): 273-344. doi: 10.1017/S0031182000002730

152. ***Zajac AM, Conboy GA. Little SE, Reichard MV. 2021.*** Detection of parasites in the blood. En: Veterinary clinical parasitology. 9ª ed. Iowa, USA, Wiley Blackwell. 213p.

VIII. ANEXOS

Anexo 1. Consentimiento informado de participación de las mascotas en el estudio

TÍTULO DE LA INVESTIGACIÓN: ¨ Prevalencia molecular de *Hepatozoon canis* en caninos domésticos de la zona de Pamplona Alta en San Juan de Miraflores, Lima – Perú durante el periodo de agosto a octubre del año 2024¨

Institución: Facultad de medicina veterinaria - Universidad Nacional Mayor de San Marcos
Director de tesis: MV. Luis Gómez Puerta (lgomezp@unmsm.edu.pe; celular: 996268777)
Tesista: Valeria Lisbeth Ochoa Huanaco (valeriaoh0109@gmail.com; celular: 939185211)

Lo estamos invitando a participar en un estudio para determinar la prevalencia del protozoo *Hepatozoon canis* en la zona. Este es un estudio desarrollado por investigadores de la Facultad de Medicina Veterinaria de la Universidad Nacional Mayor de San Marcos.

PROCEDIMIENTO

Se le tomará una muestra de 0.5 ml de sangre a su mascota, previamente realizado el rasurado del pelo y desinfección de la zona a punzar, para el descarte molecular del protozoo *Hepatozoon canis*. La muestra será procesada en el Laboratorio de Epidemiología y Economía Veterinaria de la FMV-UNMSM. La muestra será tomada por personal técnico capacitado para esta labor.

BENEFICIOS

Con su participación permitirá conocer el estado de salud de su mascota. Los costos del examen serán cubiertos por el estudio y no ocasionarán gasto alguno a su persona, de igual manera no se generará ningún incentivo económico o de otra índole, más que la satisfacción de colaborar a un mejor entendimiento del estado epidemiológico del agente.

RIESGOS

La toma de muestra de sangre puede generar cierta incomodidad a su mascota, tras la punción podría generarse la aparición de un hematoma. Frente a riesgos imprevistos se brindará asistencia veterinaria a su mascota.

CONFIDENCIALIDAD

Mantendremos la confidencialidad de la información brindada. Si los resultados de este estudio son publicados, no se mostrará ninguna información que permita la identificación de usted ni de su mascota.

DERECHOS

Si usted autoriza de manera voluntaria la participación de su mascota, puede retirarse de este en cualquier momento sin perjuicio alguno.

PREGUNTAS

Si tiene alguna duda adicional, por favor pregunte al personal del estudio o puede ponerse en contacto con los investigadores a través de los contactos brindados.

CONSENTIMIENTO PARA LA PARTICIPACIÓN DE SU MASCOTA EN EL ESTUDIO

Hepatozoon se transmite a los caninos tras el consumo de garrapatas infectadas. La enfermedad cursa con signos clínicos pero puede también estar presente en las mascotas y no generar signos hasta que se dé un evento que finalmente lo desencadene, siendo importante su diagnóstico para iniciar un tratamiento según se amerite, buscando así salvaguardar la salud y bienestar de nuestros compañeros.

Para su descarte molecular, se realizará la toma de muestra de sangre. Tras la obtención de los resultados en el laboratorio, se informará a los propietarios los resultados y así también estos formarán parte del estudio descrito en la hoja adjunta, ayudando así a conocer el estado actual del agente en la zona.

Habiendo comprendido lo anterior, yo _____ *con DNI* _____ *autorizo que se le realice el descarte gratuito de Hepatozoon canis a mi mascota* _____.



☐

_____
Firma

Anexo 2. Ficha de datos con información relevante para el estudio

Código	N° de celular	Nombre de la mascota	Sexo	Edad	Raza	Presencia de garrapatas	Localidad de procedencia

Anexo 3. Autorización ética para la ejecución de la investigación emitido por el CEBA

UNIVERSIDAD NACIONAL MAYOR DE SAN MARCOS
Comité de Ética y Bienestar Animal (CEBA)

Lima, 4 Diciembre de 2019

Constancia de Autorización Ética

Visto la importancia del proyecto y considerando que en el mismo, se han tomado en cuenta los aspectos de Ética y Bienestar Animal. El CEBA de la Facultad de Medicina Veterinaria de la Universidad Nacional Mayor de San Marcos expide la presente **Constancia de Autorización Ética** del proyecto titulado "**Prevalencia de enfermedades transmitidas por vectores en perros y gatos domésticos de diversas localidades del Perú"** cuyo número de registro corresponde a CEBA-2019-011

Atentamente,

MV.MSc Alberto Sato Sato
Presidente del Comité Ética y Bienestar Animal
FMV. UNMSM