Universidad Nacional Mayor de San Marcos
Universidad del Perú. Decana de América
Facultad de Medicina Veterinaria
Escuela Profesional de Medicina Veterinaria

Morfometría de la mucosa del intestino delgado de cuyes (*Cavia porcellus*) suplementados con vitamina C y sometidos a la reducción del espacio vital

TESIS

Para optar el Título Profesional de Médico Veterinario

AUTOR

María del Carmen SARMIENTO TUPACYUPANQUI

ASESOR

Sandra Gracia BEZADA QUINTANA

Lima, Perú

2021



Reconocimiento - No Comercial - Compartir Igual - Sin restricciones adicionales

https://creativecommons.org/licenses/by-nc-sa/4.0/

Usted puede distribuir, remezclar, retocar, y crear a partir del documento original de modo no comercial, siempre y cuando se dé crédito al autor del documento y se licencien las nuevas creaciones bajo las mismas condiciones. No se permite aplicar términos legales o medidas tecnológicas que restrinjan legalmente a otros a hacer cualquier cosa que permita esta licencia.

Referencia bibliográfica

Sarmiento M. Morfometría de la mucosa del intestino delgado de cuyes (Cavia porcellus) suplementados con vitamina C y sometidos a la reducción del espacio vital [Tesis de pregrado]. Lima: Universidad Nacional Mayor de San Marcos, Facultad de Medicina Veterinaria, Escuela Profesional de Medicina Veterinaria; 2021.

Metadatos complementarios

Datos de autor	
Nombres y apellidos	María del Carmen Sarmiento Tupacyupanqui
Tipo de documento de identidad	DNI
Número de documento de identidad	43603576
URL de ORCID	“___”
Datos de asesor	
Nombres y apellidos	Sandra Gracia Bezada Quintana
Tipo de documento de identidad	DNI
Número de documento de identidad	07630662
URL de ORCID	https://orcid.org/0000-0001-9516-0805
Datos del jurado	
Presidente del jurado	
Nombres y apellidos	María Elith Vásquez Cachay
Tipo de documento	DNI
Número de documento de identidad	09945245
Miembro del jurado 1	
Nombres y apellidos	Fernando Demetrio Carcelén Cáceres
Tipo de documento	DNI
Número de documento de identidad	07933087
Miembro del jurado 2	
Nombres y apellidos	Amparo Elena Huamán Cristobal
Tipo de documento	DNI
Número de documento de identidad	08134429

Datos de investigación	
Línea de investigación	B.4.2.4. Bioquímica, Nutrición y Alimentación Animal.
Grupo de investigación	Nutrición y Alimentación Animal – GINAA
Agencia de financiamiento	Perú. Universidad Nacional Mayor de San Marcos. Vicerrectorado de Investigación y Posgrado. Proyectos de Investigación para Grupos de Investigación con Financiamiento. A18081071.PCONFIGI.
Ubicación geográfica de la investigación	Universidad Nacional Mayor de San Marcos y sus coordenadas geográficas. Ejemplo: Edificio: Facultad de Medicina Veterinaria - Universidad Nacional Mayor de San Marcos. País: Perú Departamento: Lima Provincia: Lima Distrito: San Borja Latitud: -12.08348 Longitud: -76.984573
Año o rango de años en que se realizó la investigación	Julio 2018 – Enero 2019
URL de disciplinas OCDE	Ciencia Veterinaria https://purl.org/pe-repo/ocde/ford#4.03.01

ACTA DE SUSTENTACIÓN DE TESIS EN MODALIDAD VIRTUAL
PARA OPTAR EL TÍTULO DE MEDICO VETERINARIA
Autorizado por R.D N° 304-D-FMV-2020

1. **FECHA DE LA SUSTENTACIÓN 09/09/2021**

HORA INICIO: 11:00 horas

HORA TÉRMINO: 12:49 horas

2. **MIEMBROS DEL JURADO**

PRESIDENTE:	**MV. Mg.**	**Vásquez Cachay, María Elith**
MIEMBRO:	**MV. Mg.**	**Carcelén Cáceres, Fernando Demetrio**
MIEMBRO:	**MV.**	**Huamán Cristóbal, Amparo Elena**
ASESORA:	**MV. Mg.**	**Bezada Quintana Sandra Gracia**

3. **DATOS DEL TESISTA**

APELLIDOS Y NOMBRES: **SARMIENTO TUPACYUPANQUI, MARIA DEL CARMEN**

CÓDIGO: ***13080068***

R.R. DE GRADO DE TESISTA NÚMERO: **N° 015920-2020-R**

TÍTULO DE LA TESIS: "**MORFOMETRÍA DE LA MUCOSA DEL INTESTINO DELGADO DE CUYES (*Cavia porcellus*) SUPLEMENTADOS CON VITAMINA C Y SOMETIDOS A LA REDUCCIÓN DEL ESPACIO VITAL"**

4. **RECOMENDACIONES**

Datos de la plataforma virtual institucional del acto de sustentación:
https:meet.google.com/ogp-rtne-kpx
ID: ogp-rtne-kpx
Grabación archivada en:
https://drive.google.com/file/d/1gT3C1rlVk8qOfi8Jx7IYuCSdgmRzAFn4/view?usp=sharing

NOTA OBTENIDA: 17, diecisiete

5. PÚBLICO ASISTENTE: (Nombre, apellido y DNI)

MODERADOR	**7**	Miryam Quevedo Urday	40064320	mquevedou@unmsm.edu.pe
	9	Faride Altamirano Zevallos	43695598	faltamiranoz@unmsm.edu.pe
	11	Víctor Hugo Castillo Doloriert	08703624	vcastillod@unmsm.edu.pe
SOLICITUD DE ASISTENCIA DOCENTES	**12**	Antonio Ampuero Bustillo	06645903	aampuerob@unmsm.edu.pe
	13	José Manuel Angulo Tisoc	44081403	angulot@unmsm.edu.pe
	16	Nadia Fuentes Neira	10501310	nfuentesn@unmsm.edu.pe
	17	Juan Olazabal Loaiza	20050845	jolazaball@unmsm.edu.pe
	18	Madeline García Leandro	-	madeline.garcia@unmsm.edu.p
SOLICITUD DE ASISTENCIA ESTUDIANTES	**19**	Gabriela Grissel Cuesta	10080011	gabrielacuesta.mv@gmail.com
	22	Jhonathan Arturo Bazalar	21087071	05080060@unmsm.edu.pe
	23	Brenda Lucero Gonzales	16080022	brenda.gonzales@unmsm.edu
	24	Vanessa Atalaya Ruiz	15080032	vanessa.atalaya@unmsm.edu.p
	26	Daniel Aarón Andrade	15080031	dan.andrade.mog@gmail.com
	27	Siever Morales Cauti	10685645	smoralesc@unmsm.edu.pe

6. FIRMAS DE LOS MIEMBROS DEL JURADO

UNMSM Firmado digitalmente por VASQUEZ CACHAY Maria Elith FAU 20148092282 soft Motivo: Soy el autor del documento Fecha: 30.09.2021 09:25:47 -05:00 **Fi**
MV. Mg.Vásquez Cachay, María Elith **Apellidos y Nombres**
PRESIDENTE

UNMSM Firmado digitalmente por BEZADA QUINTANA Sandra Gracia FAU 20148092282 soft Motivo: Soy el autor del documento Fecha: 11.10.2021 08:57:12 -05:00	UNMSM Firmado digitalmente por CARCELEN CACERES Fernando Demetrio FAU 20148092282 soft Motivo: Soy el autor del documento Fecha: 30.09.2021 11:53:35 -05:00	UNMSM Firmado digitalmente por HUAMAN CRISTOBAL Amparo Elena FAU 20148092282 soft Motivo: Soy el autor del documento Fecha: 30.09.2021 16:34:11 -05:00 **Firma**
MV. Mg. Bezada Quintana Sandra Gracia **Apellidos y Nombres**	**MV. Mg. Carcelén Cáceres, Fernando Demétrio** **Apellidos y Nombres**	**MV. Huamán Cristóbal, Amparo Elena** **Apellidos y Nombres**
ASESORA DE LA TESIS	**MIEMBRO JURADO**	**MIEMBRO JURADO**

UNIVERSIDAD NACIONAL MAYOR DE SAN MARCOS
Universidad del Perú, DECANA DE AMÉRICA

Facultad de Medicina Veterinaria

ESCUELA PROFESIONAL DE MEDICINA VETERINARIA

Trabajo sustentado y aprobado ante el Jurado designado por la Escuela Profesional de Medicina Veterinaria mediante Resolución Directoral Nº 0197-EPMV/FMV-2021.

UNMSM Firmado digitalmente por VASQUEZ CACHAY Maria Elith FAU 20148092282 soft
Motivo: Soy el autor del documento
Fecha: 30.09.2021 09:25:08 -05:00

PRESIDENTE: ……..…..…

VÁSQUEZ CACHAY, MARÍA ELITH

UNMSM Firmado digitalmente por BEZADA QUINTANA Sandra Gracia FAU 20148092282 soft
Motivo: Soy el autor del documento
Fecha: 14.10.2021 16:19:04 -05:00

MIEMBROS : ……

BEZADA QUINTANA SANDRA GRACIA
ASESORA DE LA TESIS

UNMSM Firmado digitalmente por CARCELEN CACERES Fernando Demetrio FAU 20148092282 soft
Motivo: Soy el autor del documento
Fecha: 30.09.2021 11:51:08 -05:00

: ……

CARCELÉN CÁCERES, FERNANDO DEMETRIO

UNMSM Firmado digitalmente por HUAMAN CRISTOBAL Amparo Elena FAU 20148092282 soft
Motivo: Soy el autor del documento
Fecha: 30.09.2021 16:25:44 -05:00

: ……

HUAMÁN CRISTOBAL, AMPARO ELENA

San Borja, 29 de setiembre del 2021

Vº Bº

UNMSM Firmado digitalmente por SANTIANI ACOSTA Alexei Vicent FAU 20148092282 soft
Motivo: Soy el autor del documento
Fecha: 18.10.2021 19:12:06 -05:00

……..

Dr. Alexei Vicent Santiani Acosta
Director
Escuela Profesional de Medicina Veterinaria

AGRADECIMIENTOS

A mi asesora de tesis
por su ayuda y comprensión.

DEDICATORIA

A toda mi familia, especialmente a mi madre.

ÍNDICE

DEDICATORIA……..…..3

RESUMEN…….6
ABSTRACT…….…..7

I. INTRODUCCIÓN……..8

II. REVISIÓN BIBLIOGRÁFICA……...……10

1. Características en la crianza de cuyes …….……10

1.1. Clasificación zoológica del cuy …….……...…10

1.2. Importancia de la crianza de cuyes …….…… 10

1.3. Población estimada de cuyes en nuestro país ……. 10

1.4. Problemática de la crianza de cuyes…….....11

2. Características anatómicas, fisiológicas e histológicas del tracto gastrointestinal del cuy ….11

2.1. Tracto gastrointestinal del cuy: Anatomía y fisiología …….11

2.2. Histología del intestino del cuy ……12

2.3. Morfometría Intestinal: características y su utilidad en producción animal …….….13

3. Salud intestinal……..…… 14

4. Espacio vital en cuyes…….…….15

5. Consecuencias del estrés sobre el aparato digestivo…….....15

6. Vitamina C o Ácido ascórbico……16

6.1. Carcaterísticas generales de la vitamina C…….…….. 16

6.2. Suministro de vitamina C en cuyes…….……..16

6.3. Requerimiento de vitamina C en cobayos ……..……..17

7. Impacto de la vitamina C sobre la mucosa intestinal…….....17

III. MATERIALES Y MÉTODOS ……..19

3.1 Lugar de ejecución y periodo de experimentación ……..……. 19

3.2 Material biológico …… 19

3.3 Instalaciones y materiales ……. 19

3.4 Tratamientos y dieta experimental ……20

3.4.1. Tratamientos ……. 20

3.4.2. Dieta experimental …….20

3.5 Toma de muestras……...21

3.6 Preparación de cortes histológicos…….21

3.7 Estudios morfométricos y parámetros a evaluar ……..…. 21

3.8. Análisis y prueba estadística …….……..… 22

IV. RESULTADOS ……..…. 23

V. DISCUSIÓN …….…….25

VI. CONCLUSIONES …….…… 32

VII. RECOMENDACIONES ……..…… 33

VIII. LITERATURA CITADA ……34

RESUMEN

Con el objetivo de describir la morfometría de la mucosa del intestino delgado de cuyes (C*avia porcellus*) suplementados con vitamina C y mantenidos en dos espacios vitales diferentes se utilizaron 60 cuyes destetados y de 280g, peso promedio vivo, distribuidos en seis tratamientos: T1: cuyes alimentados con concentrado, suplementados diariamente con vitamina C vía oral (25mg) y alojados en un espacio vital de 0,20 m^2 por cuy. T2: cuyes alimentados con concentrado, suplementados con vitamina C vía oral y alojados en un espacio vital de 0,10 m^2 por cuy. T3: cuyes alimentados con concentrado, sin vitamina C y alojados en un espacio vital de 0,20 m^2 por cuy. T4: cuyes alimentados con concentrado, sin vitamina C y alojados en espacio vital de 0,10 m^2 por cuy. T5: cuyes alimentados con alfalfa fresca 40% de su peso vivo y alojados en un espacio vital de 0,20 m^2 por cuy. T6: cuyes alimentados con alfalfa fresca 40% de su peso vivo y alojados en un espacio vital de 0,10 m^2 por cuy. El periodo de engorde duró 8 semanas finalizando con el sacrificio de los animales; se tomaron muestras de las tres porciones del intestino delgado para ser procesadas histológicamente. Se evaluaron los parámetros morfométricos: longitud (L) y ancho de la vellosidad intestinal, profundidad (P) y ancho de la Cripta de Lieberkühn, número de vellosidades intestinales y relación L/P. Se realizó el análisis de varianza para cada grupo y se aplicó la prueba de Tukey. Se concluye que no hubo interacción ($p<0.05$) entre suministro de vitamina C en la dieta y espacio vital en cuyes en crecimiento y que la restricción de vitamina C en los cuyes originó una reducción significativa ($p<0.05$) en la longitud (duodeno) y ancho (duodeno-ileon) de las vellosidades en los cuyes mantenidos en un área de 0.10m^2.

Palabras clave: cuyes, vitamina C, espacio vital, morfometría, intestino

ABSTRACT

In order to describe the morphometry of the mucosa of the small intestine of guinea pigs (Cavia porcellus) supplemented with vitamin C and maintained in two different vital spaces, 60 weaned guinea pigs and 280g, average live weight, distributed in six treatments were used: T1: guinea pigs fed with concentrate, supplemented daily with vitamin C orally (25mg) and housed in a living space of 0.20 m^2 per guinea pig. T2: guinea pigs fed with concentrate, supplemented with vitamin C orally and housed in a living space of 0.10 m^2 per guinea pig. T3: guinea pigs fed with concentrate, without vitamin C and housed in a living space of 0.20 m^2 per guinea pig. T4: guinea pigs fed with concentrate, without vitamin C and housed in a living space of 0.10 m^2 per guinea pig. T5: guinea pigs fed with fresh alfalfa 40% of their live weight and housed in a living space of 0.20 m^2 per guinea pig. T6: guinea pigs fed with fresh alfalfa 40% of their live weight and housed in a living space of 0.10 m^2 per guinea pig. The fattening period lasted 8 weeks ending with the slaughter of the animals; samples were taken from all three portions of the small intestine to be processed histologically. The morphometric parameters were evaluated: length (L) and width of the intestinal villi, depth (P) and width of the Lieberkühn Crypt, number of intestinal villi and L/P ratio. Analysis of variance was performed for each group and Tukey's test was applied. It is concluded that there was no interaction ($p<0.05$) between vitamin C supply in the diet and living space in growing guinea pigs and that the restriction of vitamin C in guinea pigs caused a significant reduction ($p<0.05$) in the length (duodenum) and width (duodenum-ileum) of the villi in guinea pigs maintained in an area of 0.10m^2.

Keywords: guinea pigs, vitamin C, living space, morphometry, intestine

I. INTRODUCCIÓN

La especie *Cavia porcellus* presenta una gran capacidad de adaptación que se ha distribuido en todo el Perú, especialmente en las zonas altoandinas, observando una población de 17,380,175 millones de animales (INEI, 2017). Presenta un importante valor nutricional por su alto contenido proteico y bajo porcentaje de colesterol (Vivas, 2013). Estas cualidades han contribuido a extender su crianza a escala comercial (Chauca, 2007). La crianza de cuy ha presentado un crecimiento sostenido en nuestro país debido a un incremento en el consumo interno y por la exportación de carcasa (MINAGRI, 2019). Este auge en la demanda ha generado la necesidad de una crianza más intensiva, con un requerimiento en la dieta diaria a base de diversos nutrientes en cantidades adecuadas, con la finalidad de alcanzar la tasa máxima de crecimiento y eficiencia reproductiva (Morales *et al*., 2011). Sin embargo, sólo alimentar a los cuyes con forraje y residuos de cosecha que se utilizaba tradicionalmente como fuente alimenticia, actualmente no resultan suficientes para optimizar la productividad (Lozada *et a l*., 2008), de tal manera que se está recurriendo a nuevas alternativas como la alimentación integral (Vergara, 2008), que se basa en la interacción entre la nutrición y la salud intestinal (Tupayachi, 2014; Vallejos *et al*, 2015) y este último consiste en un estado favorable del intestino que facilita un funcionamiento adecuado del sistema digestivo, y en consecuencia, permite que los animales expresen su potencial genético.

En ese sentido, la vitamina C es un compuesto requerido para preservar la salud y garantizar el crecimiento del cuy (León *et al*., 2016). Cumple funciones antioxidantes, interviene en la síntesis de neurotransmisores y formación del colágeno favoreciendo la composición de la matriz extracelular (Nemet y Monnier, 2011; Tóth *et al*., 2018). La mayoría de mamíferos pueden sintetizar la vitamina C en el hígado a partir de la glucosa; sin embargo, los cobayos no presentan esta capacidad (Villagran *et al*., 2019), debido a su deficiencia en la enzima L-gulonolactona-ʏ oxidasa (Nishikimi & Yagi, 1996), necesitando diariamente fuentes externas como los pastos frescos y alimentos concentrados. La vitamina C se absorbe a nivel intestinal principalmente en el yeyuno, su capacidad antioxidante le permite mantener la integridad de los vasos sanguíneos evitando la presentación de hemorragias (Nishikimi & Yagi, 1996; Machaca, 2017).

Se han llevado a cabo diferentes estudios sobre las fuentes y beneficios de la vitamina C para cobayos (Clemente *et al*., 2003; Camino e Hidalgo, 2014); destacando su aporte en el

mejoramiento de los parámetros productivos incrementando el consumo de alimento; por otro lado, se han descrito problemas de mortalidad por deficiencias de este compuesto, que se han controlado por su adición en el alimento (Olazabal *et al*., 2019).

En la actualidad el aumento de la producción de cuyes, está demandando el manejo de un mayor número de animales por área (Bazay *et al*., 2014), por tal motivo se han realizado diferentes trabajos relacionados al espacio vital de cobayos que permitan la reducción del estrés y el mejoramiento de los parámetros productivos (Cáceres *et al*., 2004; Buleje, 2016). Determinando áreas de crianza para cuyes en crecimiento que varían entre 0.14m^2 (Cáceres *et al*., 2004) y 0.96 m^2/cuy (Buleje, 2016). Otro de los factores limitante de la crianza de cuyes a gran escala en costa, es la poca disponibilidad de piso forrajero lo que ha llevado a restringir el suministro de forraje en esta especie causando por lo tanto un déficit en el aporte de vitamina C por lo que para corregir esta deficiencia se vienen empleando formas sintéticas de vitamina C en la comida o agua de los animales, con relativos buenos resultados en los parámetros productivos de esta especie. Sin embargo, son escasos los estudios que han estudiado el impacto de la vitamina C sobre la morfometria de la mucosa del intestino delgado en cuyes y si existe una interacción con el espacio vital utilizado en la crianza comercial de estos animales dado que el interés por la crianza comercial de esta especie es cada vez aumentar su densidad de crianza y depender lo menos posible del aporte de forraje en su alimentación.

De acuerdo a lo descrito anteriormente, el objetivo principal propuesto en este trabajo fue evaluar la morfometría de la mucosa del intestino delgado de cuyes (C*avia porcellus*) suplementados con vitamina C y mantenidos en dos espacios vitales.

II. REVISIÓN BIBLIOGRÁFICA

1. Características en la crianza de cuyes

1.1. Clasificación zoológica del cuy

Según la escala zoológica, señalada por Moreno (1989), el cobayo (*Cavia porcellus*) se clasifica en: "el Orden: Rodentia; Suborden: Hystricomorpha; Familia: Caviidae; Género: Cavia; Especie: *Cavia porcellus*".

A nivel del ciego, el cuy posee una gran variedad de microorganismos (microbiota), clasificándose como fermentador post-gástrico (Gómez y Vergara, 1993). Se caracteriza por su facilidad en el manejo, adaptación rápida a su entorno ambiental, precocidad y por ser poco exigente en su alimentación, específicamente en crianzas caseras; en las crianzas de tipo comercial, mejorando el tipo de alimentación en los animales se obtiene buen rendimiento de carcasa lo que puede venderse generando utilidades, lo que convierte al cuy en una especie rentable económicamente (Rubio, 2018).

1.2. Importancia de la crianza de cuyes

El cobayo (cuy) es una especie oriunda de los países andinos como Bolivia, Ecuador, Colombia y Perú. Su carne posee un alto contenido nutricional y es altamente palatable, su crianza se ha difundido con el objetivo de proveer alimento a poblaciones de escasos recursos económicos (INIA, 2020). Además, es aprovechable el estiércol, el que se utiliza como abono orgánico (Barreros, 2017). La carne de cuy tiene la posibilidad de integrarse a dietas saludables de consumidores con necesidades proteicas elevadas. El porcentaje de contenido graso es menor al 10%, el porcentaje de proteínas es del 20.3%. Sin embargo, el alto precio que ostenta actualmente en el mercado restringe su consumo masivo (MIDAGRI, 2019).

1.3. Población estimada de cuyes en nuestro país

La población mayor de cuyes y el consumo de su carne en el Perú se halla en la región de la Sierra, pero también se extendió hacia la Costa y Selva debido a la migración de la población andina; consecuentemente a nivel de la región Costa se ha incrementado su consumo y explotación en los últimos años, llegando a ser una importante alternativa económica. En el

Perú, según el Ministerio de Agricultura y Riego (MIDAGRI), 2019, los departamentos de Cajamarca, Cusco, Ancash, Apurímac, Junín, Lima, La Libertad, Ayacucho, Arequipa y Lambayeque. Su población total se ha estimado en 17´380, 000 cabezas en el año 2017, según la Encuesta Nacional Agropecuaria (ENA) realizada por el INEI con mayor distribución en sierra, seguido de la costa y finalmente en la selva.

1.4. Problemática de la crianza de cuyes

Actualmente la mayoría de granjas de cuyes en el país presentan un deficiente manejo productivo y reproductivo, sumado a un "deficiente sistema de comercialización y escaso conocimiento técnico de los productores" (CEDEPAS norte, 2016), lo que obliga a utilizar diversas estrategias para incrementar la eficiencia productiva de estos animales, y muchas de ellas están orientadas a la nutrición animal (Chilón, 2017), puesto que la clave para la productividad en los animales de producción pecuaria reside en el estado de salud del tracto gastrointestinal (Gauthier, 2002).

2. Características anatómo-fisiológicas e histológicas del tracto gastrointestinal del cuy

2.1. Tracto gastrointestinal del cuy: Anatomía y fisiología.

Según Chauca (1997), las demandas nutricionales del cuy (agua, proteína, fibra, carbohidratos, ácidos grasos esenciales, minerales y vitaminas) estarán condicionadas por factores como edad, estado fisiológico, genotipo y medio ambiente donde se mantenga la crianza.

El proceso de digestión comienza a nivel de la boca reduciendo el tamaño del material fibroso con la ayuda de los dientes, pasando al estómago donde es procesado por el HCl parcialmente, y las enzimas pepsina y lipasa gástrica. Después pasa a la sección del duodeno donde continúan con la digestión del alimento las enzimas provenientes del páncreas y los jugos biliares; siendo mayormente absorbido en el intestino delgado (Guyton & Hall, 2011).

El intestino grueso está conformado por el ciego, colon ascendente, colon transverso, colon descendente, recto y ano. En el colon ascendente destacan la ampolla y el asa espiral (Dellmann, 1993). El ciego del cuy participa en la digestión de la celulosa y representa hasta el 15% del peso del animal (Chauca, 1997). Padilla (2006), menciona que la microbiota existente en el ciego del cuy permite un buen aprovechamiento del alimento verde. Se comunica con el íleon por medio del orificio ileal y con el colon por medio del orificio cecocólico (Valencia, 1992). El cuy es un herbívoro fermentador post-gástrico y en el ciego

las bacterias en su mayoría son gram negativas, sintetizan ácidos grasos volátiles, proteína microbiana y vitamina B, las que pueden ser aprovechadas por el animal mediante el proceso de cecotrófia para un buen rendimiento productivo (Chauca, 1997). El tracto digestivo del cuy cumple dos roles importantes, una de ellas es la digestión y absorción de nutrientes contenidos en los alimentos y la segunda es actuar como una "barrera de defensa", impidiendo el paso de compuestos deletéreos tales como como microorganismos patógenos, desde la luz del intestino hacia el torrente sanguíneo. Los procesos absortivos predominantemente se realizan en la región proximal del intestino delgado, es decir en los segmentos "duodeno" y "yeyuno" y en el segmento del íleon se realiza la absorción de vitamina B12. La función de secreción se realiza mediante las glándulas de Brunner, criptas de Lieberkühn y las células de Paneth (Junqueira y Carneiro, 2006).

2.2. Histología del intestino del cuy

Las capas de conforman la pared intestinal, de afuera hacia adentro, son: serosa, capa muscular lisa longitudinal, capa muscular lisa circular, submucosa y mucosa. La mucosa contiene fibras de musculo liso llamado *muscularis mucosae* (Guyton & Hall, 2011). La capa mucosa presenta epitelio, lámina propia y muscular de la mucosa. La mucosa se recubre de "un epitelio cilíndrico simple, formado por seis tipos de células: células caliciformes, enterocitos o células absortivas, las células de Paneth, células madres pluripotenciales y células enteroendocrinas" (Junqueira y Carneiro, 2006). Los enterocitos son células columnares altas con un núcleo oval en su porción basal, en el vértice hay una capa llamada borde de cepillo donde se observa una capa de microvilli. La función más importante es absorber los nutrientes (Junqueira y Carneiro, 2006). Según Maiorka (2004), los enterocitos operan sobre digestión final de los alimentos y sobre transporte transepitelial de nutrientes desde la luz intestinal, además tienen un proceso de maduración que ocurre durante el proceso de migración de la cripta (base) hasta el vértice de las vellosidades. Las células caliciformes, son células glandulares mucosas que se ubican en el epitelio de las vellosidades (entre los enterocitos) y criptas. Son menos abundantes en el duodeno y su número aumenta en dirección al íleon. Estas células producen glucoproteínas acidas de tipo mucina para formar moco, cuya función principal es proteger y lubricar el revestimiento intestinal (Junqueira y Carneiro, 2006). En relación a las células de Paneth, estas son células exocrinas, localizadas en la base de las "criptas de Lieberkühn", brindan protección del epitelio mediante una enzima bacteriolítica llamada lisozima (Junqueira y Carneiro, 2006). Clevers y Bevins, en el 2013 señalaron que "las moléculas antimicrobianas son las principales mediadoras en la interacción huésped-microbiota, incluyendo el equilibrio homeostático con la microbiota colonizadora y la

protección inmune innata contra los patógenos entéricos". Las células enteroendocrinas se encuentran ubicadas entre los enterocitos y las "células caliciformes", cumplen el rol de secreción hormonal (gastrina, secretina, polipéptido inhibidor gástrico, colecistocinina, somatostatina, entre otros) regulando la fisiología gastrointestinal modulando la secreción gástrica, secreción pancreática, motilidad del intestino y contracción de la vesícula biliar, además de cumplir la función de regulación de la digestión, absorción y utilización de nutrientes (Junqueira y Carneiro, 2006). Las criptas de Lieberkühn son pequeños canales tubulares que se interiorizan hasta la capa "*muscularis mucosae*", tienen la función de reposición del epitelio mucoso a partir de la división celular (Bacha, 2000). La replicación de los enterocitos se produce en las criptas, aquí se multiplican y migran a la base de la vellosidad empujando a las demás células que van ascendiendo por la vellosidad al tiempo que se da su maduración (Cunningham, 2005).

En la capa submucosa transcurren los vasos linfáticos y vasos sanguíneos, además de las "glándulas de Brünner". También hay presencia de arterias, venas y plexos ganglionares submucosos o de Miessner. En la lámina propia y la submucosa se encuentran agregados de nódulos linfoides llamados placas de Peyer (Junqueira y Carneiro, 2006). Las glándulas de Brünner estas glándulas secretan moco (alcalino) en gran cantidad cuyo rol es proteger la mucosa del intestino frente a la acción del jugo gástrico, neutralizar el pH del quimo y aportar el microambiente necesario para el trabajo de las enzimas que provienen del páncreas (Junqueira y Carneiro, 2006). La capa muscular está compuesta por músculo liso circular interno y otra capa longitudinal externa, realiza movimientos de segmentación y peristaltismo permitiendo la mezcla y avance del contenido intestinal a lo largo de este segmento. El plexo nervioso mientérico o de Auerbach se encuentra en este lugar, justo entre las dos bandas musculares. La capa serosa es un tejido conjuntivo laxo, constituido por una capa de células planas o mesotelio del peritoneo visceral, conformada por pliegues circulares o *plicae circularis* a modo de espirales que se observan extendidas hacia la circunferencia del intestino (Junqueira y Carneiro, 2006).

2.3. Morfometría intestinal: características y su utilidad en producción animal

Evans *et al*. (1971) señala que "se puede medir la longitud de la mucosa, la altura y ancho de la vellosidad intestinal, la profundidad de la cripta de Lieberkühn y la relación entre estos, a partir de métodos histológicos de rutina". La capacidad del intestino para digerir y absorber el alimento se verá comprometida por factores como la longitud y tamaño del intestino, densidad y disposición de las vellosidades intestinales y profundidad de criptas

intestinales como parámetros en cuanto a morfología y morfometría del epitelio intestinal (Jeurissen *et al*., 2002). Vellosidades más largas o anchas o relaciones longitud/profundidad altas reflejan un balance favorable a la renovación celular, ya sea por una ausente o baja extrusión y una alta tasa de renovación. Vellosidades más cortas reflejan un balance favorable a la extrusión, ya sea por una pérdida normal de células o como producto de la inflamación producida por los patógenos o sus toxinas. En estas condiciones, una baja relación longitud/profundidad indicaría una alta tasa de renovación celular, pero insuficiente para incrementar el tamaño de las vellosidades (Uni *et al*., 1998). Jeurissen *et al*. (2002), señalaron que "los aspectos estructurales del sistema gastrointestinal, como longitud, área de la mucosa y estructuras como vellosidades y criptas influyen en el crecimiento del animal"; lo que significaría que una mucosa intestinal bien diferenciada se asocia a vellosidades intestinales altas en relación a la cripta de Lieberkühn. A su vez, Zhang *et al*. (2005), estudiaron el desempeño en el crecimiento, la calidad de la carne, y el desarrollo de la mucosa ileal en pollos de carne suplementados con la levadura *Saccharomyces cerevisiae* y concluyeron que la presencia de esta levadura favoreció una rápida renovación epitelial asociada a cripta de Lieberkühn más profunda lo que consecuentemente favoreció el crecimiento de las aves. En los estudios que evalúan la relación de morfometría intestinal-superficie de absorción intestinal-parámetros productivos en las especies animales de producción pecuaria se estudian los valores de longitud (altura) de vellosidades, ancho de vellosidades, profundidad de la cripta de Lieberkühn y relación de longitud de vellosidad/profundidad de la cripta (Bravo, 2012; Vallejos, 2015; Cowieson *et al.*, 2017; López, 2018; Gonzáles, 2018; Puente, 2019; Carcelén, 2020).

3. Salud intestinal

Se define como "el estado óptimo del intestino, el cual permite un adecuado funcionamiento del tracto digestivo"; por lo tanto, resultaría en una mejor expresión de la línea genética el animal (Faus, 2008). Estudios realizados en aves señalan que el término de integridad intestinal hace referencia al óptimo funcionamiento del intestino, dando como resultado un crecimiento eficaz de las aves, pues hay que considerar que el intestino de los pollos (y del resto de animales) además de metabolizar el alimento, debe actuar en la respuesta inmunitaria; por lo que ante cualquier deficiencia o enfermedad del aparato digestivo, el organismo desviará energía a cumplir una función defensiva en lugar de destinarla a la función reproductiva (Bailey, 2013). Cuando se quiebra el equilibrio intestinal se produce la colonización de agentes patógenos dando como resultado una enfermedad, y por ende la solución dependerá de la función de la barrera intestinal y el estado inmune (Guarner, 2007).

4. Espacio vital en cuyes

El espacio vital de un animal se define como "el área necesaria para realizar actividades básicas de mantenimiento y subsistencia; además está caracterizado por la distancia mínima que se establece entre el individuo y los demás miembros del grupo" (Cvabodni, 2003). El espacio óptimo para el cuy, se reflejará en sus indicadores productivos (R. Córdova, 2019, datos no publicados; Quesquén, 2019). Según Cáceres *et al*., (2004), este espacio desempeña un papel importante porque se consideraría un factor estresante. Un espacio vital reducido le acarrea al cuy incomodidad para alimentarse, desplazarse, descansar, etc., afectando sus parámetros productivos y reproductivos. Debido a ello, se recomiendan los siguientes espacios vitales: 0,16 m^2/cuy para machos de recría; 0,14 m^2/cuy para hembras de recría; 0,24 m^2 /cuy para machos de engorde; 0,18 m^2 /cuy para hembras de engorde y 0,28 m^2/cuy para pozas de reproducción", dicha evaluación fue realizada en pozas colectivas y en condiciones de Sierra.

Jiménez y Huamán (2010), determinaron el área que precisa el cuy, evaluando las consecuencias de factores estresantes sobre los parámetros de preñez, índice de consumo de alimento, ganancia de peso, numero de crías al nacimiento y lesiones en el lomo, siendo el espacio vital para hembras reproductoras G de 0.32m^2, hembras en recría de 0.14 m^2, machos en recría de 0.16 m^2 y cuyes de engorde de 0.24 m^2. Además, señalaron que "los machos de las recrías, las hembras de engorde y las preñadas son las más sensibles al efecto de estrés por causa del espacio vital; cuando se tiene un espacio reducido genera pérdida en la ganancia de peso en todas las etapas e incrementa el consumo de alimento, esto perjudica en la conversión alimenticia, puesto que un cuy estresado necesita comer más alimento para ganar la misma cantidad de peso que un cuy no estresado". Quesquén 2019, evaluó el consumo de agua en cuyes con los espacios vitales de 0.10m^2 y 0.20m^2, dando como resultado que el consumo de agua fue mayor ($P<0.05$) en los cuyes mantenidos en un espacio vital de 0.10m^2 comparado con el grupo de animales mantenidos en un espacio vital de 0.20 m^2; el área de crianza se basó en lo empleado por López (2018) quien evaluó la suplementación oral de una mezcla probiótica en cuyes desafiados con *Salmonella* Typhimurium sobre la morfometría intestinal y para ello utilizó pozas individuales de 0.22m^2, área que permitió un buen desplazamiento de los animales así como un manejo y limpieza de las pozas sin causar inquietud en los animales.

5. Consecuencias del estrés sobre el aparato digestivo

"El estrés es una respuesta fisiológica que el organismo ejecuta frente a estímulos que amenazan la homeostasis" (López-Calderón, 2010). Estudios realizados en cerdos señalan que el mal diseño de corrales y espacio insuficiente para su crianza son los factores estresantes más

comunes en su crianza (Fernández *et al*., 2017). En crianzas intensivas, por ejemplo, en peces, son más evidentes los problemas de estrés ocasionados por manejo (captura, hacinamiento y transporte, entre otros), lo que incrementa la incidencia de enfermedades y en casos más críticos la mortalidad, dando como resultado perjuicio económico para el productor (Barton & Iwama, 1991). Ganformina (2017), concluye que "el estrés afecta al aparato digestivo a través de las comunicaciones existentes entre el cerebro y el tracto gastrointestinal, conocidas con el nombre de Eje Cerebro-Intestino. Como consecuencia, el estrés altera las funciones gastrointestinales tales como: la permeabilidad, la motilidad, la sensibilidad visceral, el flujo sanguíneo y las secreciones, así como la composición y el hábitat de la microbiota intestinal".

6. Vitamina C o Ácido ascórbico

6.1. Características generales de la vitamina C

La vitamina C considerada indispensable para los cuyes, se clasifica como vitamina hidrosoluble; se sintetiza a partir de la glucosa a través de una serie de reacciones bioquímicas enzimáticas, donde la L-gulonolactona-ɣ-oxidasa (Nishikimi & Yagi, 1996), es la enzima final en su síntesis (Blanco, 2006). Esta vitamina es muy vulnerable a la degradación ya que sus cristales de ácido ascórbico son oxidados y destruidos ante múltiples factores como el contacto con el oxígeno, el agua clorada e incluso el contacto con la luz (Hark, 2008). La vitamina C se absorbe en el tracto gastrointestinal y se distribuye por los tejidos, es oxidada reversiblemente a ácido deshidroáscorbico, una parte de este es metabolizada a ascorbato-2-sulfato (siendo inactivo) y a ácido oxálico; ambos son excretados por la orina (Silva, 2015)

6.2. Suministro de vitamina C en cuyes

Tanto los seres humanos, como los monos, cobayos (cuyes), murciélagos, reptiles, anfibios, ciertos pájaros y peces son incapaces de sintetizar el ácido ascórbico porque carecen de la enzima hepática L-gulonolactosa-ɣ-oxidasa. El ácido ascórbico se obtiene a partir de D-glucosa y es rápidamente absorbida en el intestino (duodeno y yeyuno) mediante transporte activo dependiente de sodio (Herrera, 1991). El cuy debido a que no sintetiza la vitamina C necesita diariamente de fuentes naturales como los forrajes y pastos. Ante la escases de forrajes se alimenta a los cuyes con dietas que contienen vitamina C (dietas integrales), suministrando la vitamina en forma directa (León, 2016). Es necesaria para la síntesis de colágeno y de los glóbulos rojos y contribuye al buen funcionamiento del sistema inmunitario; desempeña una función en el metabolismo del hierro, participa en la formación de ciertos neurotransmisores como la serotonina, en la transformación de dopamina en noradrenalina y en otras reacciones de hidroxilación que incluyen a los aminoácidos aromáticos y a los corticoides (Miyasaki *et al*.,

1995; Ortuño *et al*., 2001). Se ha reportado que la deficiencia de vitamina C en esta especie está asociada a lesiones de la piel, como petequias cutáneas, equimosis, hematomas, ulceraciones y seborrea generalizada (Scott *et al*., 2001) y están acompañadas de otros síntomas, como pérdida de peso, cojera, debilidad y gingivitis (Ellis & Mori, 2001). Para Aliaga (1998), la deficiencia de vitamina C en cobayos causa escorbutos donde se observan los signos clínicos, tales como, encías inflamadas, hemorragias, dientes flojos, pobre cicatrización de heridas, fragilidad de los huesos y letargia; los cobayos no pueden caminar por problemas de inflamación y sangrado en sus articulaciones generando una cojera y adoptando una posición denominada "posición escorbútica" (encogido), también hay presencia de diarrea y posteriormente postración. Los cuyes pueden sobrevivir entre 2 y 3 semanas ante la deficiencia de vitamina C. Olazabal *et al*., 2019, observó como signos de la deficiencia de vitamina C en cuyes son pelo hirsuto, baja condición corporal y heridas en los miembros.

6.3. Requerimiento de vitamina C en cobayos

Ccahuana, (2008) señala que: "En la actualidad, en el sistema de alimentación comercial se usa concentrado más vitamina C y agua. Los centros de crianza intensiva están afrontando el problema de reducción de áreas de producción de forraje verde por el incremento de los centros poblados, conllevando a una alimentación exclusiva con alimento balanceado, incorporando la vitamina C y excluyendo el forraje". Villafranca (2003), evaluando 3 niveles de fibra (10, 12 y 14%) en un alimento balanceado suplementado con vitamina C concluyó que "el uso exclusivo de balanceado y vitamina C puede suplir en su totalidad el consumo de forraje ya que los parámetros evaluados se encuentran dentro de los rangos establecidos como estándares aceptables". La NRC (1995), reporta que el requerimiento de vitamina C o ácido ascórbico fluctúa de 0.4 a 25 mg/día de acuerdo al criterio usado para evaluar, para el Crecimiento es de 0.4 a 2 mg/día en cuyes de 250 a 350 g de peso promedio y para reproducción se ha reportado que varía de 2 a 5 mg/día. Vergara (2008), sugiere niveles de vitamina C: "en el inicio con 30 mg/100g de alimento; en el de crecimiento con 20 mg; en el de acabado con 15 mg y en el de reproductores con 15 mg/100 gramos de alimento".

7. Impacto de la vitamina C sobre la mucosa intestinal

La vitamina C funciona como antioxidante a nivel celular, neutralizando radicales libres e interviniendo en la formación del colágeno, necesario para el mantenimiento de la citoarquitectura (Cimmino *et al*., 2018; Villagrán *et al*., 2019). Machaca (2017) menciona que la vitamina C mantiene la integridad de los vasos sanguíneos evitando la presentación de hemorragias en tejidos subcutáneos, músculo esquelético, alrededor de articulaciones

(especialmente en las rodillas) y en el intestino. Al ejercer un papel antioxidante previniendo el estrés oxidativo en las células, previene un estado de inflamación crónica a nivel intestinal y a nivel hepático (Seyeon *et al*., 2013). En relación a las especies acuáticas, Abdel Rahman *et al*. (2018), realizó un estudió en tilapias donde concluye que "el uso del extracto dietético de *Echinacea purpurea* y/o vitamina C incrementan las alturas de las vellosidades y la cantidad de células caliciformes en tilapias criadas en el Nilo".

III. MATERIALES Y MÉTODOS

3.1 Lugar de ejecución y periodo de experimentación

El periodo de experimentación duró 08 semanas y se realizó en la "Unidad de Crianza de Animales de Experimentación del Laboratorio de Bioquímica, Nutrición y Alimentación Animal" de la Facultad de Medicina Veterinaria de la Universidad Nacional Mayor de San Marcos, ubicada en Lima. Se colectaron las muestras en la unidad de crianza, se procesaron y se elaboraron las láminas histológicas en el "Laboratorio de Histología, Embriología y Patología Veterinaria" de la misma facultad.

3.2. Material biológico

Se emplearon 60 cuyes (*Cavia porcellus*) machos, destetados, con 15 días de edad, con un peso vivo promedio de 280 gramos, pertenecientes a cruces de las líneas genéticas mejoradas Perú y Andina, procedentes de una granja comercial de cuyes ubicada en Cieneguilla. Los cobayos se repartieron aleatoriamente en 6 tratamientos con 10 repeticiones por tratamiento, siendo una unidad experimental cada repetición.

3.3. Instalaciones y materiales

Se utilizaron 60 pozas experimentales con las siguientes condiciones: piso de cemento y techo de malla, mantenidos en un ambiente con temperatura y humedad adecuada. Se elaboraron pozas de área 0.20 m^2 y 0.10 m^2 (R. Córdova, 2019 datos no publicados; Quesquén, 2019) según el grupo experimental correspondiente. Cada poza se limpió, flameó y desinfectó con glutaraldehído, posteriormente se colocó una cama de viruta en cada poza previo al alojamiento de los cuyes.

Para el abastecimiento de los alimentos se utilizaron comederos de arcilla revestidos con esmalte blanco, tanto para agua y alimento, los cuales fueron previamente desinfectados con glutaraldehído antes del uso. También se emplearon distintos materiales como: mandil, balanza, probeta, bandejas de metal, equipo de disección, jeringas, frascos de plástico rotulados, vitamina C oral comercial (ácido ascórbico) al 25%, agua destilada, formol bufferado al 10% (fijador de

muestras histológicas), gasa, y para el beneficio de los animales se utilizó agente un anestésico inhalatorio (halotano), material de limpieza y de escritorio en general.

Para el estudio de las láminas histológicas se empleó el programa "LAS EZ 3.0.0." adaptado a un microscopio "LEICA DM500 con cámara ICC50".

3.4. Tratamientos y dieta experimental

3.4.1. Tratamientos

Se instalaron seis tratamientos con 10 repeticiones cada uno. Los tratamientos fueron los siguientes:

Tratamiento 1: cuyes alimentados con concentrado, suplementados con vitamina C (ácido ascórbico) vía oral a dosis diaria de 25mg de vitamina C diluida en 0.1 ml de agua destilada (NRC, 1995; Vergara, 2008) y mantenidos en un espacio vital de 0,20 m^2 por cuy.

Tratamiento 2: cuyes alimentados con concentrado, suplementados con vitamina C vía oral dosis diaria de 25mg y mantenidos en un espacio vital de 0,10 m^2 por cuy.

Tratamiento 3: cuyes alimentados con concentrado, sin vitamina C oral y mantenidos en un espacio vital de 0,20 m^2 por cuy.

Tratamiento 4: cuyes alimentados con concentrado, sin vitamina C oral y mantenidos en espacio vital de 0,10 m^2 por cuy.

Tratamiento 5: cuyes alimentados con alfalfa fresca 40% de su peso vivo y mantenidos en un espacio vital de 0,20 m^2 por cuy.

Tratamiento 6: cuyes alimentados con alfalfa fresca 40% de su peso vivo y mantenidos en un espacio vital de 0,10 m^2 por cuy.

3.4.2. Dieta experimental

Los tratamientos 1, 2, 3 y 4 recibieron alimentación a base de concentrado, a razón de 10% de su peso vivo en MS, no se les suministró forraje durante todo el experimento. Los tratamientos 5 y 6, recibieron únicamente alfalfa fresca (*Medicago sativa* L), a razón del 40% de su peso vivo (FAO, 2020) los cuales se dividían en dos suministros diariamente en horas 8:00 am, el primer suministro de 20% de su peso vivo y a las 4pm el segundo suministro de 20%, de su peso vivo durante todo el periodo de experimentación. Todos los animales recibieron agua fresca diariamente.

3.5. Toma de muestras

Culminado el periodo de experimentación se procedió con el sacrificio de los animales empleando halotano hasta obtener un estado de sedación y analgesia para inmediatamente ser sacrificados mediante el método de "insensibilización cervical" y degüello. Se colectaron muestras del intestino delgado, haciendo cortes transversales de aproximadamente 1 cm de largo de las secciones de duodeno (3 cm de distancia del píloro), yeyuno (sección media de las asas intestinales) e íleon (a 3 cm de distancia de la unión ileocecal), siguiendo la técnica descrita por López (2018) y Puente (2019).

3.6. Preparación de cortes histológicos

Se fijaron las muestras de tejido en formol bufferado al 10% durante 24 horas. Inmediatamente se redujeron en secciones de 5mm de largo y se procesaron con alcohol etílico al 70%. Finalmente se obtuvieron cortes histológicos transversales de la mucosa intestinal de 5 µm de grosor, por medio de un micrótomo, para luego ser teñidas con hematoxilina-eosina (Checcnes, 2014).

3.7. Estudios morfométricos y parámetros a evaluar

Tomando como base el protocolo de Batista de Olivera *et al*., (2000) y Zhang *et al*., (2005) se realizaron las mediciones en micras de los cortes histológicos. Se seleccionaron en la lámina seis campos a un aumento de 40X, abarcando el área correspondiente de corte de la sección del intestino. En cada campo se hallaron entre 7 a 10 vellosidades con su cripta de Lieberkühn correspondiente. Se realizó la medición de la totalidad de la vellosidad y cripta de Lieberkühn cuya estructura se encontraba íntegra, con el epitelio completo y sin presentar descamaciones (López, 2018). Las medidas realizadas por campo y corte fueron promediadas y se obtuvo un único valor por animal. Todo ello, se aplicó para los cortes de duodeno, yeyuno e íleon.

Para los parámetros morfométricos evaluados (Figura 1) se tomó como referencia lo señalado por Rodríguez *et al* (2011), López (2018) y Puente (2019):

Longitud de la vellosidad del intestino: Se midió desde el ápice finalizando en la base de la vellosidad ("boca de la cripta de Lieberkühn").

Ancho de la vellosidad del intestino: Se midió el grosor en la zona media vertical de la vellosidad intestinal.

Profundidad de la Cripta de Lieberkühn del intestino: Se midió la profundidad de la cripta de Lieberkühn comprendida desde la entrada (boca de la cripta) de la cripta Lieberkühn hasta la zona basal (base de la cripta) de la misma.

Ancho de la Cripta de Lieberkühn: Se midió la parte media de la cripta de Lieberkühn

Número de vellosidades intestinales por milímetro (mm): Se midió la cantidad numérica de vellosidades intestinales que hay en un milímetro en la capa mucosa del intestino delgado.

Relación longitud de la vellosidad y profundidad de la cripta de Lieberkühn: Esta relación resulta de la división del promedio de la altura de la vellosidad y el promedio de la profundidad de la cripta de Lieberkühn.

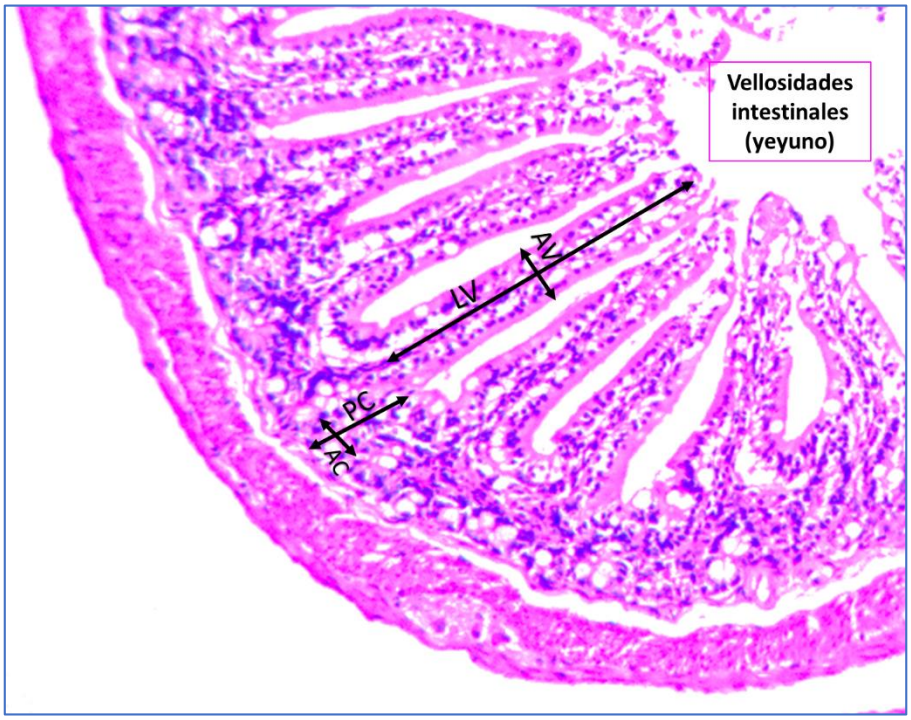

Figura1. Medición de LV=Longitud de vellosidad; AV=Ancho de vellosidad; PC=Profundidad de la cripta y AC=Ancho de la cripta. Fuente: Elaboración propia. 40x

3.8. Análisis y prueba estadística

Los resultados obtenidos se analizaron mediante pruebas de comprobación de normalidad y homocedasticidad y a través del gráfico estadístico Q-Q plot. Inmediatamente se sometieron a un análisis de varianza, que corresponde a un diseño aleatorizado completo con seis tratamientos y mantenidos en dos áreas diferentes de espacio vital en cada tratamiento y con 10 repeticiones, para cada variable estudiada. Las diferencias de los parámetros de cada segmento intestinal fueron evaluadas mediante una prueba de Tukey (comparación de medias) utilizando el nivel de significancia de 0.05; se utilizó para el análisis estadístico el programa R 3.4.3 (R Core Team, 2013).

IV. RESULTADOS

La morfometría de la mucosa del intestino delgado en cuyes (*Cavia porcellus*) fue evaluada en seis tratamientos variando el suministro de vitamina C y dos áreas de espacio vital.

Cuadro 1. Promedio de las variables histomorfométricas de los segmentos del intestino delgado en cuyes de engorde por tratamiento.

	Alimentación - espacio vital (m^2 /animal)					
	(Dieta base + Vit C)		(Dieta base sin Vit C)		(Alfalfa)	
	T1	T2	T3	T4	T5	T6
	0.20m^2	0.10 m^2	0.20 m^2	0.10 m^2	0.20 m^2	0.10 m^2
			Duodeno (µm)			
Longitud	525.2^{a}	448.1^{a}	378.7^{b}	320.8^{bc}	495.7^{a}	536.3^{a}
Ancho	111.0^{a}	99.0^{a}	100.6^{a}	76.8^{b}	102.6^{a}	98.5^{a}
Prof. cripta	202.9^{a}	220.5^{a}	233.2^{a}	206.9^{a}	201.8^{a}	162.8^{b}
Ancho de cripta	39.6^{a}	37.6^{a}	43.3^{a}	37.8^{a}	42.1^{a}	42.9^{a}
Vellosid.[1]	10.0^{a}	9.3^{a}	9.4^{a}	11.7^{a}	10.6^{a}	10.1^{a}
Relación L/P[2]	2.70^{a}	2.08^{ab}	1.66^{b}	1.68^{b}	2.67^{a}	3.35^{a}
			Yeyuno (µm)			
Longitud	519.2^{a}	496.4^{a}	403.1^{b}	365.3^{b}	310.0^{c}	396.2^{b}
Ancho	112.0^{a}	93.7^{a}	109.2^{a}	93.6^{a}	93.8^{a}	108.0^{a}
Prof. cripta	147.0^{a}	189.2^{a}	172.0^{a}	118.4^{b}	109.7^{c}	113.4^{b}
Ancho de cripta	43.2^{a}	43.8^{a}	42.7^{a}	39.6^{a}	39.9^{a}	40.9^{a}
Vellosid.[1]	9.7^{a}	10.0^{a}	8.9^{a}	10.3^{a}	10.8^{a}	9.5^{a}
Relación L/P[2]	3.70^{a}	2.73^{a}	2.40^{b}	3.10^{a}	2.88^{a}	3.89^{a}
			Íleon (µm)			
Longitud	392.8^{a}	351.3^{a}	327.0^{a}	319.3^{a}	297.2^{ab}	252.6^{b}
Ancho	128.6^{a}	96.9^{b}	108.6^{a}	78.0^{c}	85.6^{b}	90.4^{b}
Prof. cripta	120.8^{a}	165.5^{a}	135.2^{a}	90.5^{b}	113.1^{a}	106.3^{ab}
Ancho de cripta	40.9^{a}	38.7^{a}	44.0^{a}	38.3^{a}	44.5^{a}	43.2^{a}
Vellosid.[1]	8.6^{a}	11.0^{a}	9.2^{a}	10.6^{a}	10.9^{a}	10.9^{a}
Relación L/P[2]	3.35^{a}	2.50^{a}	2.41^{ab}	3.60^{a}	2.80^{a}	2.69^{a}

a, b, c: "Letras diferentes en filas indican diferencia estadística ($p<0.05$) entre tratamientos".
1: "número de vellosidades por mm". 2: "relación longitud de vellosidad/profundidad de la cripta de Lieberkühn"

En el segmento duodeno se encontró diferencia ($p<0.05$) en la longitud (altura) de las vellosidades siendo los tratamientos T3 y T4, que tuvieron restricción de vitamina C, los que presentaron menor longitud comparado con el resto de los tratamientos, más aun, el tratamiento T4, que además de la restricción de vitamina C se mantuvo en un espacio vital reducido, resultó significativamente ($p<0.05$) menor entre todos los tratamientos. Se halló diferencia numérica, mas no significativa ($p>0.05$), en la longitud de las vellosidades entre los tratamientos T1, T2, T5 y T6, resultando con el valor más bajo los animales del T2 que tuvieron el aporte diario de vitamina C, pero fueron mantenidos en un espacio vital reducido. En el ancho de las vellosidades el menor valor ($p<0.05$) se observó en el T4 que tuvo restricción de vitamina C y espacio vital reducido. Respecto a la profundidad de la cripta de Lieberkühn se observó el menor valor ($p<0.05$) en el tratamiento T6, que sólo recibió alfalfa y tuvo un espacio vital reducido. En el ancho de la cripta de Lieberkühn no hubo diferencia ($p>0.05$) entre los seis tratamientos. En el número de vellosidades/mm no se encontró diferencia significativa ($p>0.05$) en ninguno de los segmentos intestinales. La relación L/P resultó menor ($p<0.05$) en los tratamientos T3 y T4, que tuvieron restricción de vitamina C comparados con el resto de los tratamientos. En el segmento yeyuno el mayor valor ($p<0.05$) en la longitud de las vellosidades se observó en los tratamientos T1 y T2, que tuvieron el suministro de vitamina C diaria, sin haber diferencia ($p>0.05$) entre los dos espacios vitales evaluados en ambos tratamientos. En el ancho de las vellosidades no se observó diferencia ($p>0.05$) entre los seis tratamientos. En el parámetro profundidad de la cripta de Lieberkühn, el menor valor ($p<0.05$) se obtuvo en el T5 que recibió sólo alfalfa. En los parámetros ancho de cripta y número de vellosidades por milímetro no se observó diferencia ($p>0.05$) entre los seis tratamientos. En la relación longitud de vellosidad/profundidad de cripta se observó el menor valor ($p<0.05$) en el T3 que tuvo restricción de vitamina C. En el segmento íleon se encontró diferencia significativa ($p<0.05$) en la longitud de las vellosidades en los tratamientos T5 y T6, que recibieron sólo alfalfa, que presentaron una longitud menor en las vellosidades al compararse con el resto de los tratamientos. En el ancho de las vellosidades se observó el menor valor ($p<0.05$) en el T4 que tuvo restricción de vitamina C y un espacio vital reducido. Respecto a la profundidad de la cripta de Lieberkühn se observó el menor valor ($p<0.05$) en en el tratamiento T4 que tuvo restricción de vitamina C y un espacio vital reducido. En los parámetros ancho de cripta de Lieberkühn y número de vellosidades/mm no se observó diferencia ($p>0.05$) entre los seis tratamientos. En la relación longitud de vellosidad/profundidad de la cripta no se observó diferencia ($p>0.05$) entre los seis tratamientos observando el menor valor en el T3 que tuvo restricción de vitamina C, pero con un óptimo espacio vital.

V. DISCUSIÓN

La producción de cuyes ha presentado un crecimiento gradual, convirtiéndose en una nueva alternativa económica para las familias que cuentan con área de terreno para crianza productiva de los animales en grandes lotes en costa (sur de Lima) y sierra, en nuestro país. Sin embargo, la intensificación de esta producción demanda dos requerimientos fundamentales: el empleo de nutrientes como la vitamina C que sirve para el mantenimiento de la salud en esta especie dado que no sintetiza su propia vitamina C por carecer de la enzima L-gulonolactona oxidasa (Nishikimi & Yagi,1996; Morales *et al*.,2011; León *et al*., 2016), y el manejo del espacio vital que juega un rol importante en el comportamiento del cuy, y que es el principal referente para establecer un mayor número de animales por área de producción (Cáceres et al., 2004).

Anteriormente los estudios que se han enfocado en la morfometría intestinal de cobayos han evaluado suplementos como prebióticos (Bazay *et al*., 2014), butirato de sodio (Vallejos *et al*., 2015), minerales como el cobre (Nakandakari & Vilchez, 2016) y probióticos (López, 2018; Puente *et al*., 2019) presentando resultados variables como es el caso de Vallejos *et al.* (2015) que reportaron cambios en la longitud y ancho de las vellosidades intestinales y en la profundidad de las criptas de Lieberkühn en cuyes suplementados con butirato de sodio, lo que se atribuye a las propiedades bacteriostáticas y bactericidas del butirato. Por otro lado, Nakandakari & Vilchez (2016) observaron efectos negativos en los parámetros morfométricos en intestinos de cuyes suplementados con cobre a dosis farmacológicas, mientras que Puente *et al.* (2019) no encontraron diferencias significativas en la morfometría intestinal de cuyes que recibían probióticos lo que contrasta con los resultados obtenidos por López (2018) que evaluó el efecto de una mezcla probiótica en la dieta de cuyes de engorde desafiados con *Salmonella* Typhimurium, observando un efecto positivo significativo sobre la morfometría intestinal en la longitud (34,36% superior) y ancho (23,25% superior) de las vellosidades intestinales en aquellos animales que fueron suplementados con una mezcla probiótica.

En el presente estudio se evaluó el efecto de la restricción de la vitamina C en cuyes en etapa de crecimiento, vitamina indispensable para esta especie por las razones descritas líneas arriba, sobre la morfometría de la mucosa del intestino delgado, asociada a otro factor como fue el área

de espacio vital/cuy, evaluando dos áreas, la primera de ellas ($0.20m^2$) considerada como un área óptima y la segunda área ($0.10m^2$) considerada un área vital reducida para esta especie (Cáceres *et al*., 2004). En relación a los mecanismos que promueven el desarrollo intestinal, Maiorka (2004), señala que la mucosa intestinal tiene un crecimiento continuo que dependería de factores intrínsecos y extrínsecos, de esta manera influirían las características físicas y químicas de los macro y micronutrientes que están contenidos en la dieta, así como los niveles hormonales de insulina, tiroxina, triyodotironina, IGF-I y colecistoquinina, principalmente. A partir de lo afirmado, para el caso de la vitamina C, además de su conocido trabajo como potente antioxidante celular, el rol específico que ejercería a nivel intestinal es sobre la fuerza (elasticidad) del intestino, que estaría respaldado por su acción como cofactor que facilita la hidroxilación de lisina y prolina en la síntesis de colágeno (Murad *et al*., 1981), esto se traduce en una mejor estructura del colágeno lo que tiene una relación directamente proporcional con mayor fuerza intestinal (resistencia a la tracción) al favorecer la producción y deposición de colágeno en la membrana basal, que une las capas de los intestinos (Whitehead & Keller, 2003) convirtiéndose este parámetro en uno de los indicadores empleados al momento de evaluar la salud intestinal en animales (Cowieson *et al.,* 2018). Además, se ha evidenciado ($P< 0,05$) una acción directa de la vitamina C sobre morfometría intestinal, al comprobar una relación inversamente proporcional entre la profundidad de la cripta de Lieberkühn en el segmento yeyuno, y dosis crecientes de ácido ascórbico (100 a 300 mg/kg alimento) en pollos de carne (Cowieson *et al*.,2018). Yamauchi & Isshiki (1991) reportaron que la densidad de vellosidades / área disminuye proporcionalmente con el incremento de la edad de los pollos, este resultado muestra que conforme avanza la edad en las aves, se observa un aumento en el tamaño de las vellosidades. A mayor altura de las vellosidades intestinales y relación vellosidad/cripta, mayor será el área de absorción de nutrientes (Santos et al., 2016). Aunque si bien las aves poseen capacidad para sintetizar ácido ascórbico se ha demostrado que en situaciones de estrés se justifica su suplementación en aves de producción comercial (Cowieson *et al.,* 2017; Cowieson *et al*., 2018) afirmación que se puede considerar también a otras especies monogástricas de producción pecuaria.

Estos hallazgos respaldan la necesidad del aporte de esta vitamina en producción animal, sobre todo en el cuy, incapaz de sintetizar ácido ascórbico, criado actualmente con fines comerciales, y que es un animal con un genotipo modificado para obtener una característica de precocidad, es decir, muestran un rápido crecimiento (Reynaga, 2018); esto precisamente exige alimentarlos con una dieta de alta densidad nutricional que cubra los requerimientos de proteína, carbohidratos y lípidos para la especie y que además debe contener un aporte diario de 25mg de vitamina C (NRC, 1995), necesaria para prevenir el estrés oxidativo en su rol como antioxidante

celular contribuyendo a prevenir la inflamación intestinal al proteger a las células de la acción perjudicial de los radicales libres (Kawade, *et al*., 2020) protegiendo también el endotelio que recubre los vasos sanguíneos. En el presente estudio no hubo interacción ($p>0.05$) entre la adición de vitamina C y área de espacio vital en ninguno de los parámetros estudiados. Sin embargo, se observó diferencia significativa en la longitud y el ancho de las vellosidades del segmento duodeno resultando con vellosidades más cortas ($p<0.05$) en los tratamientos que tuvieron restricción de vitamina C oral y de alfalfa (T3 y T4) durante toda la fase experimental y un menor ancho ($p<0.05$) de las vellosidades en el T4, además de la significativa baja relación L/P en ambos tratamientos (T3 y T4) comparados con los otros tratamientos. Estos resultados evidenciarían un pobre recambio celular a nivel de las vellosidades además de un deficiente flujo sanguíneo a este nivel que resulta perjudicial para el animal y que estaría atribuido a la ausencia de vitamina C en la dieta, lo que disminuiría la tasa de renovación celular en el intestino resultando como consecuencia una reducción del área de absorción intestinal (Gronke & Diefenbach, 2015). En el segmento yeyuno la mayor longitud de vellosidades ($p<0.05$) se observó en el grupo de animales que recibieron vitamina C oral, sin observar diferencia entre ambos espacios vitales. Ante estos resultados se señala que la restricción de vitamina C en los animales del estudio expondría a las células del organismo al ataque de los radicales libres causando a nivel intestinal un estado de inflamación crónica e inflamación del hígado (Seyeon *et al*., 2013) sumado a un déficit de síntesis de colágeno que lo predispone al ataque de microorganismos oportunistas y daño severo a la barrera intestinal (Villagrán *et al*., 2019); en consecuencia observaríamos una pobre absorción de nutrientes y por tanto valores bajos en los parámetros productivos; precisamente, en la evaluación del rendimiento de carcasa que se realizó en los animales de nuestro estudio obtuvimos un rendimiento de carcasa de 69.63% en los animales que recibieron vitamina C oral superior significativamente ($p<0.05$) al 59.75% obtenido en la carcasa de los animales que tuvieron restricción de la vitamina C; estos hallazgos se respaldarían con los resultados de Córdova (2019, datos no publicados) que obtuvo una pobre ($p<0.05$) conversión alimenticia (ICA=4.94) en cuyes mantenidos con restricción de vitamina C en la dieta versus el grupo control (ICA=3.69) que tuvo una suplementación diaria de vitamina C oral, además de baja ganancia de peso ($p<0.05$) observando un resultado promedio de 380.1g de ganancia en cuyes con restricción de vitamina C versus 761.4g de ganancia de peso promedio en los animales que fueron suplementados con vitamina C, durante las ocho semanas que duró el experimento. Otro factor estresante que se evaluó en el presente estudio fue la reducción del espacio vital, observando que las vellosidades más cortas en el segmento duodeno corresponden al T4 (sin/vit C y $0.10 m^2$ espacio vital), lo que significaría un aumento en los niveles de cortisol en este grupo de animales y que incrementaría aún más la demanda de vitamina C para contrarrestar los niveles altos de cortisol plasmático (Belo

et al., 2012). Nuestros resultados confirman la importancia, en primer lugar, de la suplementación de vitamina C en la alimentación de cuyes y en segundo lugar la importancia de un espacio vital adecuado para asegurar el mantenimiento de la salud intestinal garantizando un desarrollo óptimo de las vellosidades en el duodeno, lo que coincide con lo descrito por Cáceres *et al*. (2004) que recomienda un espacio de $0.18m^2$ por cuy para machos de engorde, destacando que el espacio donde se mantiene a un animal (espacio vital) puede ser un potencial factor estresante si no se brinda un área óptima para la especie de acuerdo a su etapa fisiológica (productiva), puesto que áreas reducidas generan incomodidad para la alimentación, desplazamiento y descanso principalmente, afectando los niveles productivos y reproductivos. Por su parte, Jiménez y Huamán, (2010), determinaron que el área óptima que requiere un cuy de engorde, "evaluando los efectos por estrés (ganancia de peso, fertilidad, consumo de alimento, lesiones en la superficie dorsal, tamaño de la camada), es de $0.24m^2$". En el estudio se emplearon las áreas individuales de $0.20m^2$ y $0.10m^2$ tomando como referencia trabajos previos realizados en cuyes en costa, provincia de Lima (López, 2018; Saldarriaga, 2018; Quesquén, 2019). Entre los estudios que evalúan el efecto de la vitamina C sobre vellosidades intestinales se tiene la investigación de Abdel Rahman *et al.* (2018), quienes evaluaron el uso del extracto de *Echinacea purpurea* (planta herbácea de consumo humano), y adición de vitamina C en la alimentación de tilapias observando el incremento de la longitud de las vellosidades en esta especie cuando se compararon con el grupo control. La vitamina C disminuye los efectos negativos del estrés y cabe destacar lo descrito por Merchie *et al*. (1996) que incluyó ácido ascórbico en la dieta para larvas de *Scophthalmus maximus*, pez de cuerpo plano y redondo de consumo humano, observó que las larvas alimentadas con la dieta que contenía el nivel superior de ácido ascórbico resultaron con una mejor pigmentación del resto de grupos, atribuyendo sus resultados al efecto benéfico de mejora en aprovechamiento de nutrientes por la adición del ácido ascórbico. Cuando se evaluó la condición fisiológica de los animales, sometiéndolos a un medio acuoso salino como factor estresante se comprobó una mayor sobrevivencia en los peces nutridos con la dieta con superior nivel de ácido ascórbico; finalmente, Bravo (2012), encontró vellosidades más largas y anchas, en todas las secciones del intestino delgado, con tratamientos de 200 ppm y 300 ppm de ácidos orgánicos.

Aliaga (1998) señala que la suplementación de vitamina C en la dieta de los cuyes evita un crecimiento retardado, inflamación de articulaciones, parálisis del tren posterior, escorbuto, hemorragias y dientes "aflojados". Precisamente estas lesiones clínicas se evidenciaron en el presente estudio en el grupo de animales que fueron mantenidos en un espacio reducido: T4, observando en el 100% de los animales del tratamiento (10/10) los signos clínicos de letargia, pelo erizado, cojera y postración en el tren posterior, incluso llegando al fallecimiento de uno de

los individuos (01/10) que registraría un 10% de mortalidad para el T4. En el resto de tratamientos (T1, T2, T3, T5 y T6) la mortalidad fue de 0%. Al evaluar la calidad de la carcasa de los animales afectados se observaron hematomas a nivel de la articulación de la rodilla (tren posterior) y zonas con equimosis a nivel subcutáneo en distintos puntos del flanco en los animales, resultando en una pobre calidad de carcasa calificándola como no comercial. En el momento de la toma de muestras se evidenció un tracto digestivo friable en los animales de los tratamientos T3 y T4 (con mayor severidad en el T4) lo que resultó en la contaminación de la carcasa con las heces del tracto digestivo por la ruptura rápida del intestino en el momento de retirar las vísceras de los animales para la colecta de las muestras de secciones del intestino delgado, lo que sería consecuencia del déficit de síntesis de colágeno (Cowieson *et al.*,2018; Villagrán *et al.,* 2019),causado por la restricción de vitamina C en su dieta.

Los tratamientos que recibieron únicamente el suministro diario de *Medicago sativa* (alfalfa) a razón de 40% de su peso vivo (T5 y T6) mostraron resultados superiores en la longitud de las vellosidades del segmento duodeno ($p<0.05$) comparados con los tratamientos T3 y T4, y tamaños similares estadísticamente ($p>0.05$) a los tratamientos T1 y T2, lo que significaría que el consumo exclusivo de forraje, en el porcentaje señalado, cubriría los requerimientos diarios de vitamina C en los cuyes: 0.4-25mg/día (NRC, 1995), puesto que el valor promedio de contenido de ácido ascórbico en la alfalfa fresca es de 103.23 mg/100 g (Pennacchiotti, 1953), valor por encima de los requerimientos diarios para un cuy en crecimiento. En relación al espacio vital, en este grupo de animales (T5 y T6), se observó que el espacio vital no influyó significativamente ($p>0.05$) en la longitud y ancho de las vellosidades a nivel de duodeno, pero si influyó a nivel de yeyuno e íleon ($p<0.05$), en la longitud de la vellosidad y profundidad de la cripta de Lieberkühn observando valores superiores en el T6 en el segmento yeyuno y en T5 en el segmento íleon, sin embargo, no se observó diferencia significativa ($p>0.05$) en la relación L/P, ni en el ancho de cripta y número de vellosidades entre estos dos tratamientos, en los tres segmentos intestinales evaluados. Estos resultados indicarían que el aporte de vitamina C, proveniente naturalmente de forraje, tiene un efecto significativo superior al efecto de las áreas de crianza utilizadas en este estudio, específicamente en los tratamientos T5 y T6 ($0.20m^2$ y $0.10m^2$, respectivamente). Sin embargo, aunque el aporte de vitamina C oral o en el suministro de alfalfa resultó, en el segmento duodeno, similar en cuanto a longitud de vellosidades ($p>0.05$) en los tratamientos T1, T2, T5 y T6, es a partir de los segmentos yeyuno e íleon que ya existe una diferencia significativa ($p<0.05$) en la longitud de vellosidades con valores superiores a favor de aquellos animales que tuvieron el suministro de vitamina C (forma sintética vía oral), más el suministro de alimento balanceado (T1 y T2), lo que se traduciría en un mayor aporte de nutrientes, necesarios para el crecimiento óptimo

de cuyes mejorados genéticamente (Reynaga, 2018). En el caso de los animales que fueron alimentados exclusivamente con forraje, si bien cubrieron su requerimiento de vitamina C diario, este no fue suficiente para completar su necesidad de proteína cruda y energía; tratándose de animales mejorados genéticamente, requieren un alimento de alta densidad nutricional por lo que necesitan completar su dieta con la ingesta de concentrados balanceados. Lo afirmado se comprueba con los resultados del rendimiento de carcasa de los animales del presente estudio, donde se obtuvo valores significativos ($p<0.05$) de 69.63% en el T1 versus 58.96% en el T5; estos resultados concuerdan con Huamaní *et al*. (2016), que indica que cuyes mejorados genéticamente y alimentados en forma mixta o integral presentaron mayor ingesta de alimento, mayor ganancia de peso, mejor rendimiento de carcasa y mejor conversión alimentaria cuando se compararon con cuyes alimentados únicamente con alfalfa.

Zhang *et al*., (2005) concluyeron en su estudio que el alargamiento de las vellosidades del intestino "produce un aumento en el área de absorción de nutrientes, a su vez, una cripta de Lieberkühn profunda implica una rápida renovación del epitelio, ambos asociados a un efecto positivo en la salud intestinal y por ende mejores parámetros productivos". Jeurissen *et al*., (2002); concuerdan que "vellosidades intestinales altas en proporción a la cripta de Lieberkühn se asocian a una mucosa intestinal bien diferenciada" Los resultados obtenidos en profundidad de la cripta de Lieberkühn en el presente trabajo evidencian criptas más profundas a nivel del segmento duodeno, superior a los segmentos yeyuno e íleon lo que indicaría una mayor actividad proliferativa celular a este nivel (Pluske, 1997) siendo la vitamina C un nutriente determinante para esta actividad ya que el grupo de animales que tuvo restricción de esta vitamina, a partir del destete, presentaron un valor inferior ($p<0.05$) en la relación L/P (T3=1,66; T4=1.68) en el segmento duodeno comparado con el resto de tratamientos. Kadhim (2012), señalaron que el número y tamaño de vellosidades depende del número de células que lo componen, y que la forma de las vellosidades varió con la edad de las aves por lo que podría variar el área de absorción de nutrientes. Según Guyton (2011), al incrementar el número de vellosidades intestinales, se incrementa también el número de criptas de Lieberkühn, las que a su vez presentan en su base las células de Paneth que segregan jugo entérico importante para la digestión transformando polipéptidos en aminoácido libres. Se ha demostrado que luego de la pérdida de áreas de la mucosa intestinal, segmentos proximales, el epitelio restante se vuelve hiperplásico con mayor altura de las vellosidades y profundidad de la cripta (McDuffie, 2011). La longitud (altura) de las vellosidades duodenales se debe a la tasa de renovación celular (proliferación y diferenciación) y la pérdida celular (extrusión) realizada en el ápice de las vellosidades, ocurre una "síntesis – migración – extrusión" permanente lo que determina el tamaño de las vellosidades y por tanto la

capacidad digestiva y absortiva del intestino (Uni *et al*., 1998); la mayor profundidad de la cripta determina una mayor actividad proliferativa celular (Pluske *et al.,* 1997). Se ha estimado en poligástricos que el 20% de la energía bruta ingerida por el animal lo va a utilizar para la reparación y mantenimiento del epitelio intestinal (McBride & Kelly,1990). Bravo (2012), encontró vellosidades más largas y anchas, en todas las secciones del intestino delgado, con tratamientos de 200 ppm y 300 ppm de ácidos orgánicos, aumentando la superficie de absorción de nutrientes. A igual conclusión llegó Checcnes (2014), que reportó el incremento en la profundidad de la cripta de Lieberkühn en las crías de alpaca entre 10-15 días de edad lo que podría ser un indicador del aumento en la producción celular o actividad proliferativa en la mucosa, lo que significaría una mayor digestibilidad, y un crecimiento en el ancho de las vellosidades intestinales entre 1-7 días de edad que significaría un incremento en la digestión y absorción de nutrientes. Los resultados obtenidos en el presente estudio evidencian que existiría mayor influencia, es decir un efecto positivo significativo de la suplementación de vitamina C (natural o sintética) sobre la morfometría de la mucosa del duodeno, este efecto fue superior al espacio vital evaluado en este estudio.

VI. CONCLUSIONES

En las condiciones en que se desarrolló el presente estudio se concluye:

- No se observó interacción entre suministro de vitamina C en la dieta y espacio vital en cuyes en crecimiento durante el periodo de tiempo evaluado.
- Se observó un mejor desempeño en la morfometría de la mucosa del intestino delgado en los cuyes alimentados con alimento concentrado y suplementados diariamente con 25 mg de vitamina C oral sintética.
- Los parámetros de ancho de la cripta de Lieberkühn y número de vellosidades por milímetro no se vieron afectados por la suplementación o restricción de vitamina C, ni por el espacio vital mantenido, en los tratamientos evaluados.
- La restricción de vitamina C en los cuyes originó una reducción significativa en la longitud (duodeno) y ancho (duodeno-íleon) de las vellosidades en los cuyes mantenidos en un área de $0.10 m^2$.

VII. RECOMENDACIONES

1. Evaluar la morfometría de la mucosa del intestino delgado en cuyes suplementados con vitamina C oral y restricción de vitamina C con mayores semanas de experimentación y sometidos a una reducción del espacio vital menor a 0.10 m^2.

2. Evaluar la morfometría de la mucosa del intestino delgado en cuyes suplementados con diferentes niveles de vitamina C oral y sometidos a la reducción del espacio vital.

3. Evaluar la morfometría de la mucosa del intestino delgado, la medición del cortisol (como indicador de estrés) en cuyes suplementados con vitamina C oral y con restricción de vitamina C, sometidos a la reducción de su espacio vital.

VIII. LITERATURA CITADA

1. Abdel Rahmana A, Khalil A, Abdallah H, ElHady M. 2018. The effects of the dietary supplementation of Echinacea purpurea extract and/or vitamin C on the intestinal histomorphology, phagocytic activity, and gene expression of the Nile tilapia. Fish and Shellfish Immunology (82) 312–318.
2. Aliaga L. 1998. Diferentes niveles de vitamina C en la alimentación de cuyes a base de concentrado desde el destete hasta la saca. Tesis para optar para Ingeniero Zootecnista. Huancayo, Perú: Univ. Nac. del Centro del Perú. 68 p.
3. Bailey R. 2013. Salud intestinal en aves domésticas. El mundo interno. Aviagen 1-12. [Internet]. Disponible en: https://es.aviagen.com/news-room/press-releases/aviagen-webinar-explores-ways-to-achieve-optimal-gut-health/
4. Bacha W, Bacha L. 2000. Atlas colorido de histología veterinaria. 2° ed. Brasil: Editoria Roca LTDA. 457 p.
5. Barreros E.2017. Efecto de la relación carbono/nitrógeno en el tiempo de descomposición del abono de cuy (cavia porcellus), enriquecido. Cevallos: Tesis de grado de Ingeniero Agrónomo. Univ. Técnica de Ambato. 10 p.
6. Barton B, Iwama K. 1991. Physiological changes in fish from stress in aquaculture with emphasis on the response and effects of corticosteroids. [Internet]. Disponible en: file:///C:/Users/user/Desktop/bibliografia/barton1991%20estres.pdfAnn
7. Batista de Oliveira P., Murakami AE., De Morales García AR, Macari M. y Scapinello C. 2000. Influência de fatores antinutricionais da leucena (Leucaena leucocephala e Leucaena cunningan) e do feijão guandu (Cajanus cajan) sobre o epitelio intestinal e o desempenho de frangos de corte.Rev. Bras. Zootec. 29(6):1759-1769.
8. Bazay G, Carcelén F, Ara M, Jiménez R, Gonzáles R, Quevedo W. 2014. Efecto de los manano-oligosacáridos sobre los parámetros productivos de cuyes (*Cavia porcellus*) durante la fase de engorde. Rev Inv Vet Perú 25: 198- 204.
9. Belo, M. A. de A., Moraes, J. R. E. de, Soares, V. E., Martins, M. L., Brum, C. D., & Moraes, F. R. de. 2012. Vitamin C and endogenous cortisol in foreign-body inflammatory response in pacus. Pesquisa Agropecuária Brasileira, 47(7), 1015–1021. doi:10.1590/s0100-204x2012000700019

10. Blanco A. 2006. Vitaminas. Química Biológica. 8° edición. Editorial El Ateneo Buenos Aires. 447-79 p.
11. Bravo A. 2012. Efecto de la suplementación de ácidos orgánicos sobre la morfometría intestinal en cuyes (*Cavia porcellus*) de crecimiento y engorde. Tesis Médico Veterinario. Lima: Universidad Nacional Mayor de San Marcos.76p.
12. Buleje R. 2016. Densidad óptima de cianza en baterias para cuyes (*Cavia porcellus* L.) de la raza Perú en la fase de crecimiento en condiciones de trópico húmedo. [Internet]. Disponible en: https://alicia.concytec.gob.pe/vufind/Record/UNAS_1c0c1880b8d5b66e9908414b2e6826f9
13. Cáceres F, Jiménez R, Ara M, Huamán H, Huamán A. 2004. Evaluación del espacio vital de cuyes criados en pozas. Rev Inv Vet Perú 15 (2): 100-112. https://doi.org/10.15381/rivep.v15i2.1577.
14. Camino J, Hidalgo V. 2014. Evaluación de dos genotipos de cuyes (*Cavia porcellus*) alimentados con concentrado y exclusión de forraje verde. Rev Inv Vet Perú 25(2): 190-197.
15. Carcelén C., F., San Martín H., F., Ara G., M., Bezada Q., S., Asencios M., A., Jimenez A., R., Santillán A., G., Perales C., R., & Guevara V., J. 2020. Efecto de la inclusión de diferentes niveles de probiótico sobre los parámetros productivos y morfología intestinal en cuyes de engorde (Cavia porcellus). Revista De Investigaciones Veterinarias Del Perú, 31(3), e18735. https://doi.org/10.15381/rivep.v31i3.18735
16. CEDEPAS norte. 2016. Cajamarca: Centro Ecuménico de Promoción y Acción Social-Ministerio de Producción. [Internet]. Disponible en: https://www.cedepas.org.pe/sites/default/files/manual_cuyes.pdf
17. Ccahuana, L. 2008. Evaluación del bagazo de marigold en dietas peletizadas con exclusión de forraje verde para cuyes (*Cavia porcellus*) en crecimiento. Tesis de Ing. Zootecnista. Lima: Univ. Nac. Agraria La Molina. 95 p.
18. Chauca L. 1997. Producción de Cuyes. FAO Revista Producción y Sanidad. [Internet]. Disponible en: http://www.fao.org/docrep/w6562s/w6562s01.htm
19. Chauca L. 2007. Cusco: XXX Reunión APPA. [Internet]. Disponible en: https://docplayer.es/51126169-Xx-reunion-alpa-xxx-reunion-appa-cusco-peru.html
20. Checcnes N. 2014. Morfometría de la mucosa del intestino delgado de crías de alpaca (*Vicugna pacos*). Tesis de Médico Veterinario. Lima: Universidad Nacional Mayor de San Marcos. 30 p.
21. Cimmino L, Neel B, Ainfantis I. 2018. Vitamin C in stem cell reprogramming and cáncer. Trends Cell Biol 28(9): 698-708.

22. Chilón W. 2017. Efecto de la adición de butirato, ácido propiónico y butirato más ácido propiónico en la dieta de cuyes (*cavia porcellus*) en crecimiento sobre los parámetros productivos. Tesis para optar grado académico de Maestro en Ciencias. Cajamarca: Univ. Nac. De Cajamarca. 9 p.
23. Clemente E, Arbaiza T, Carcelen F, Lucas O, Bazán V. 2003. Evaluación del valor nutricional de la *Puya llatensis* en la alimentación del cuy (*Cavia porcellus*). Rev Inv Vet Perú 14 (1): 1-6.
24. Clevers H, Bevins C. 2013. Paneth Cells: Maestros of the Small Intestinal Crypts. Annu Rev Physio (75): 289-311.
25. Cvabodni G. 2003. Principios del comportamiento individual de los caprinos. [Internet]. Disponible en: https://www.portalveterinaria.com/rumiantes/articulos/2720/principios-del-comportamiento-individual-de-los-caprinos.html
26. Cowieson, A.J., Zaefarian, F., Knap, I., Ravindran, V., 2016. Interactive effects of dietary protein concentration, a mono-component exogenous protease and ascorbic acid on broiler performance, nutritional status and gut health. Anim. Prod. Sci. 57, 1058–1068. https://doi.org/10.1071/AN15740
27. Cowieson, A.J., Abdollahi M.R., Zaefarian, F., Pappenberger G., I., Ravindran, V., 2018. The effect of a mono-component exogenous protease and graded concentrations of ascorbic acid on the performance, nutrient digestibility and intestinal architecture of broiler chickens Animal Feed Science and Technology 235 (2018) 128–137. https://doi.org/10.1016/j.anifeedsci.2017.11.018
28. Cunningham J. 2005. Digestión y absorción: los procesos no fermentativos. Tercera edición. Editorial Elsevier. Madrid - España 276 p.
29. Dellman HD. 1993. Histología Veterinaria. 2ª ed. España: Acribia. 398 p.
30. Ellis C, Mori M. 2001. Skin diseases of rodents and small exotic mammals. Vet Clin N Am Exot Anim Pract 4: 493- 542. doi: 10.1016/S1094-9194(17)30041-5
31. Evans E, Wrigglesworth J, Burdett K, Pover W. 1971. Studies on epithelial cells isolated from guinea pig small intestine. J Cell Biol 51 (10): 452-464. DOI: 10.1083/jcb.51.2.452
32. [FAO] Organización de las Naciones Unidas para la Alimentación y la Agricultura. 2000. Mejorando la nutrición a través de huertos y granjas familiares. Manual de capacitación para trabajadores de campo en américa latina y el caribe. [Internet]. Disponible en: http://www.fao.org/3/v5290s/v5290s45.htm#P1_23
33. Faus C. 2008. La integridad intestinal: Factores Asociados a su mantenimiento. Selecciones avícolas. [Internet]. Disponible en: http://seleccionesavicolas.com/pdf-files/2008/6/3979-la-integridad-intestinal-factores-asociados-a-su-mantenimiento.pdf

34. Fernández J, Blas E, Cervera C, Fernández C, Jóver M, Pascual J. 2017. Datos sobre conducta y bienestar de animales en granja. [Internet]. Disponible en: https://riunet.upv.es/bitstream/handle/10251/14350/Datos%20sobre%20conducta%20y%20bienestar%20de%20animales%20en%20granja.pdf?sequence=7
35. Ganfornina A. 2017. El estrés y el sistema digestivo. [Internet]. Disponible en: https://idus.us.es/xmlui/bitstream/handle/11441/64735/GANFORNINA%20ANDRADES%2C%20ANA.pdf?sequence=1&isAllowed=y.
36. Gauthier R. 2002. La Salud Intestinal: Clave de la Productividad – El Caso de los Ácidos Orgánicos. [Internet]. Disponible en: http//www.engormix.com/MA-avicultura/nutrición/articulos/salud-intestinal-clave-productividad-t518/p0.htm
37. Gómez B, Vergara V. 1993. Fundamentos de nutrición y alimentación. En: I curso nacional de capacitación en crianzas familiares. INIA-EELM-EEBI. 38-50 p.
38. Gonzáles L. 2018. Efecto de los probióticos, prebióticos y simbióticos sobre la morfología intestinal y parámetros sanguíneos (serie eritrocitica y serie leucocitica) en cuyes (Cavia porcellus) de engorde desafiados con *Salmonella* Typhimurium. Tesis de Médico Veterinario. Lima: Universidad Nacional Mayor de San Marcos. 66 p
39. Gronke, K., & Diefenbach, A. 2015. Innate immunity repairs gut lining. Nature, 528(7583), 488–489. doi:10.1038/nature16325
40. Guarner F. 2007. Papel de la flora intestinal en la salud y en la enfermedad. [Internet]. Disponible en: https://scielo.isciii.es/pdf/nh/v22s2/fisiologia2.pdf
41. Guyton AC, Hall JE. 2011. Tratado de fisiología médica.12ª ed. Madrid:Elsevier. 753-787p.
42. Hark L. 2008. Vitamin C: Its role in health and prevention. [Internet]. Disponible en: www.heartinfo.org.
43. Herrera, E. 1991. Bioquímica. Aspectos estructurales y vías metabólicas. 2°Edicion. Vol. I Y II. Madrid: Interamericana-McGraw. 214-215 p.
44. Huamaní G, Zea O, Gutiérrez G & Vílchez C. 2016. Efecto de tres sistemas de alimentación sobre el comportamiento productivo y perfil de ácidos grasos de carcasa de cuyes (cavia porcellus). Revista de Investigaciones Veterinarias del Perú, 27(3), 486-494. https://dx.doi.org/10.15381/rivep.v27i3.12004
45. [INEI] Instituto Nacional de Estadística e Informática. 2017. Encuesta Nacional Agropecuaria. Lima, Perú. [Internet]. Disponible en: https://www.inei.gob.pe/media/MenuRecursivo/publicaciones_digitales/Est/Lib1593/
46. [INIA] Instituto Nacional de Innovación Agraria. 2020. Lima. Manual de crianza de cuyes. [Internet] Disponible en:

http://repositorio.inia.gob.pe/bitstream/20.500.12955/1077/1/Manual%20de%20Crianza%20de%20Cuyes-Versio%CC%81n%20Final.pdf

47. Jeurissen S, Lewis F, Van der Klis J, Mroz Z, Rebel J. 2002. Parameters and techniques to determine intestinal health of poultry as constituted by immunity, integrity and functionality. Curss Issues Intest Microbiol 3(1):1-14
48. Jiménez R, Huamán A. 2010. Manual para el manejo de reproductores híbridos especializados en producción de carne. IVITA El Mantaro UNMSM-FMV. Lima-Perú. 38p.
49. Junqueira L, Carneiro J. 2006. Histología básica. 6° ed. Madrid: Elsevier. 302-315 p.
50. Kadhim K; Zuki A; Noordin M; Babjee S & Zamri-Saad M. 2012. Histomorphometric evaluation of small intestinal mucosa of red jungle fowl and commercial broiler from one day to four months of age. African Journal of Biotechnology Vol. 11(7), pp. 1806-1811, 24 January. DOI: 10.5897/AJB11.664
51. Kawade, N., Murai, A., Suzuki, W., Takeuchi, K., Kondo, M., Kobayashi, M., & Horio, F. 2020. Ascorbic acid deficiency induces hepatic and intestinal expression of inflammation-related genes irrespective of the presence or absence of gut microbiota in ODS rats. The Journal of Nutritional Biochemistry, 108485. doi:10.1016/j.jnutbio.2020.108485
52. León Z, Silva E, Wilson A, Callacna M. 2016. Vitamina C protegida en concentrado de *Cavia porcellus* "cuy" en etapa de crecimiento-engorde, con exclusión de forraje. Scientia Agropecuaria 7(3): 259-263.
53. López-Calderón A. 2010. Respuesta fisiológica al estrés. 4° ed. México D.F.: Mc Graw Hill. 1137-1147 p.
54. López B. 2018. Efecto de la suplementación oral de una mezcla probiótica en cuyes (*Cavia porcellus*) de engorde desafiados con *Salmonella typhimurium* sobre la morfología intestinal. Tesis de Médico Veterinario. Lima: Universidad Nacional Mayor de San Marcos. 57 p.
55. Lozada P, Jiménez R, San Martín F, Huamán A. 2008. Efecto de la inclusión de cebada en grano y semilla de girasol en una dieta basada en forraje sobre el momento óptimo de beneficio de cuyes. Lima. Rev Inv Vet Perú 24 (1):25-31
56. Machaca I. 2017. Influencia de la vitamina C sobre los parámetros productivos en cuyes (*Cavia porcellus*) en Ichu-Puno. Tesis de Ingeniero Agrónomo. Puno: Univ. Nac. del Altiplano. 30 p.
57. Maiorka A. 2004. Universidade Federal do Paraná Setor de Ciências Agrárias. V Simpósio Brasil Sul de Avicultura. [Internet]. Disponible en: http://www.cnpsa.embrapa.br/sgc/sgc_publicacoes/anais_V_bsa_Alex.pdf

58. McBride, B. W., & Kelly, J. M. (1990). Energy cost of absorption and metabolism in the ruminant gastrointestinal tract and liver: a review. Journal of Animal Science, 68(9), 2997. doi:10.2527/1990.6892997x
59. McDuffie, L. A., Bucher, B. T., Erwin, C. R., Wakeman, D., White, F. V., & Warner, B. W. (2011). Intestinal adaptation after small bowel resection in human infants. Journal of Pediatric Surgery, 46(6), 1045–1051. doi:10.1016/j.jpedsurg.2011.03.0
60. Merchie, G., Lavens, P., Storch, V., Übel, U., Nelis, H., De Leenheer, A., & Sorgeloos, P. 1996. Influence of dietary vitamin C dosage on turbot (Scophthalmus maximus) and European sea bass (Dicentrarchus labrax) nursery stages. Comparative Biochemistry and Physiology Part A: Physiology, 114(2), 123–133. doi:10.1016/0300-9629(95)02104-3
61. Miyasaki T, Sato M, Yoshinak R. 1995. Efect of vitamin C on lipid and carnitine metabolism in rainbow trout. Fish Sci. 61:501-6.
62. [MIDAGRI]. Ministerio de Agricultura y Riego. 2019. Nota de prensa[Internet]. Disponible en https://www.gob.pe/institucion/midagri/noticias/52396-mas-de-800-mil-pequenos-productores-se-dedican-a-la-crianza-de-cuyes-en-el-pais
63. Morales S, Carcelen F, Ara M, Arbaiza T, Chauca L. 2011. Evaluación de dos niveles de energía en el comportamiento productivo de cuyes (*Cavia porcellus*) de la raza Perú. Rev Inv Vet Perú 22 (3):177-182
64. Moreno A. 1989. Producción de cuyes. 2ª ed. Lima: Departamento de Producción Animal de la Universidad Nacional Agraria La Molina. 132 p.
65. Murad, S., Grove, D., Lindberg, K.A., Reynolds, G., Sivarajah, A., Pinnell, S.R., 1981. Regulation of collagen synthesis by ascorbic acid. PNAS 78, 2879–2882.
66. [NRC] National research council. 1995. Nutrient Requirements of Laboratory Animals. [Internet]. Disponible en: https://www.ncbi.nlm.nih.gov/books/NBK231932/#
67. Nakandakari A, L., & Vílchez P., C. 2016. Efecto de la Suplementación con Cobre a Nivel Farmacológico sobre el Comportamiento Productivo, Morfometría Intestinal, Cobre Hepático y Fecal en Cuyes (Cavia porcellus). Revista De Investigaciones Veterinarias Del Perú, 27(3), 440–447. https://doi.org/10.15381/rivep.v27i3.12009
68. Nemet I, Monnier V. 2011. Vitamin C degradation products and pathways in the human lens. J Biol Chem 286(43): 37128-37136.
69. Nishikimi M, Yani K. 1996. Subcellular Biochemistry, Volume 25: Ascorbic Acid: Biochemistry and Biomedical Cell Biology, edited by Robin Harris. Plenum Press, New York, 1996.
70. Olazabal J, Camargo R, García M, Moralez-Cauti S. 2019. Deficiencia de vitamina C como causa de mortalidad y morbilidad en cuyes de crianza intensiva y su tratamiento.

Comunicación. Rev Inv Vet Perú 30(4): 1718-1723. http://dx.doi.org/10.15381/rivep.v30i4.17147.

71. Ortuño J, Cuesta A, Esteban MA, Meseguer J. 2001. Effect to oral administration of high vitamin C and E dosages on the gilthead seabream Sparus aurata innate immune system. Veterinary Immunology and Immunopathology . 79:167-80.
72. Padilla, F. (2006). Crianza de cuyes. Lima, Perú: Empresa Editora Macro. 32 p.
73. Pennacchiotti I; Yanssens G.1953. Valoración espectrofotométrica de la vitamina C en alfalfa y trébol y de carotenos en trébol. ISI. Repositorio Académico de la Universidad de Chile. 04 p. Disponible en: http://repositorio.uchile.cl/bitstream/handle/2250/121478/PENNACCHIOTTI_1953a.pdf?sequence=1&isAllowed=y
74. Pluske, J. R., Hampson, D. J., & Williams, I. H. (1997). Factors influencing the structure and function of the small intestine in the weaned pig: a review. Livestock Production Science, 51(1-3), 215–236. doi:10.1016/s0301-6226(97)00057-2
75. Puente V., J., Carcelén C., F., Ara G., M., Bezada Q., S., Huamán C., A., Santillán, G., Perales, R., Guevara V., J., & Asencios M., A. 2019. Efecto de la suplementación con niveles crecientes de probióticos sobre la histomorfometría del intestino delgado del cuy (Cavia porcellus). Revista De Investigaciones Veterinarias Del Perú, 30(2), 624–633. https://doi.org/10.15381/rivep.v30i2.16086
76. Quesquén D. 2019. Evaluación del consumo de agua en cuyes de engorde (Cavia porcellus), alimentados a base de concentrado y mantenidos en diferentes densidades de crianza. Tesis para optar título profesional de Médico Veterinario. Lima: Univ. Nac. Mayor de San Marcos. 46 p.
77. R Core Team. 2013. R: a language andenvironment for statistical computing. RFoundation for Statistical Computing.Vienna, Austria. Disponible en http://www.R-project.org/
78. Reynaga M. 2018. Sistemas de alimentación mixta e integral en la etapa de crecimiento de cuyes (Cavia porcellus) de las razas Perú, Andina e Inti. Tesis para optar título de Ingeniero Zootecnista. Universidad Nacional Agraria La Molina. 70 p. Disponible en: https://repositorio.lamolina.edu.pe/bitstream/handle/UNALM/3579/reynaga-rojas-max-fernando.pdf?sequence=1&isAllowed=y
79. Rodríguez OF, García GM, Valdés LR, Hernández TO. 2011. Morfometría de la mucosa del intestino delgado en niños con síndrome de malabsorción. Gac Méd Espirit 13(3). Disponible en: https://www.medigraphic.com/pdfs/espirituana/gme-2011/gme113b.pdf

80. Rubio P. 2018. Estimación de parámetros fenotípicos y genéticos para medidas de carcasa en cuyes (*cavia porcellus*) del genotipo Cieneguilla. Tesis para optar el grado de doctor *Doctoris Philosophiae* en Ciencia Animal. Lima: Univ. Nac. Agraria La Molina. 13 p.
81. Saldarriaga M. 2018. Efecto del uso de probióticos en cuyes (Cavia porcellus) de engorde desafiados con *Salmonella* Typhimurium sobre los parámetros productivos y sanguíneos Tesis de Médico Veterinario. Lima: Universidad Nacional Mayor de San Marcos. 80 p
82. Scott DW, Miller WH, Griffin CE. 2001. Dermatoses of pet rodents, rabbits, and ferrets. In: Muller and Kirk's small animal dermatology. 6th ed. Philadelphia: WB Saunders. p. 1415-1458.
83. Seyeon Bae, Chung-Hyun Cho, Hyemin Kim, Yejin Kim, Hang-Rae Kim, Young-il Hwang, Jung Hwan Yoon, Jae Seung Kang, and Wang Jae Lee. In Vivo Consequence of Vitamin C Insufficiency in Liver Injury: Vitamin C Ameliorates T-Cell-Mediated Acute Liver Injury in Gulo(−/−) Mice. 2013. Antioxidants & Redox Signaling. Dec 2013.2040-2053.http://doi.org/10.1089/ars.2012.4756
84. Silva J. 2015. Efecto de tres niveles de vitamina C de un concentrado comercial sobre el incremento de peso de *Cavia porcellus* "CUY" en la etapa de crecimiento y engorde. Tesis para optar título de Ingeniero Zootecnista. Trujillo: Univ. Nac. de Trujillo. 68 p.
85. Steel RGD, Torrie JH, Dickey DA.1997. Principles and procedures of statistics: a biometrical approach. 3° ed.WCB McGraw-Hill. 666 p.
86. Tóth SZ, Lőrincz T, Szarka A. Concentration does matter: the beneficial and potentially harmful effects of ascorbate in humans and plants. Antioxid Redox Signal 2018; 29(15): 1516-1533.
87. Tupayachi G. 2014. Relación entre harina de yacón o aceite de copaiba dietaria y performance e integridad intestinal de pollos inoculados con coccidias. Tesis Magister Scientiae en Nutrición. Lima: Univ. Nac. Agraria La Molina. 8p.
88. Uni, Z.; Ganot, S.; Sjlan, G. 1998. Posthach development of mucosal function in the broiler small intestine. Poult Scien; 77:75-82.
89. Valencia, R. (1992). Anatomía del pollo, cobayo y conejo. Lima, Perú: Universidad Nacional Mayor de San Marcos
90. Vallejos D, Carcelén F, Jimenez R, Perales R, Santillan G, Ara M, Quevedo W, Arzola F. 2015. Efecto de la suplementación de butirato de sodio en la dieta de cuyes (*Cavia porcellus*) de engorde sobre el desarrollo de las vellosidades Intestinales y criptas de Lieberkühn. Rev Inv Vet Perú 26(3): 395-403.

91. Vergara V. 2008. Avances en nutrición y alimentación en cuyes. Resumen de presentaciones. En: Simposio de cuyes XXXI APPA Tumbes : Reunión Científica Anual de la Asociación Peruana de Producción Animal.
92. Villafranca A. 2003. Evaluación de tres niveles de fibra en el alimento balanceado para cuyes en crecimiento y engorde. Tesis para optar título de Ingeniero Zootecnista. Lima: Univ. Nac. Agraria La Molina. 59 p.
93. Villagran M, Muñoz M, Diaz F, Troncoso C, Celis-Morales C, Mardones L. 2019. Una mirada actual de la vitamina C en salud y enfermedad. Rev Chil Nutr 46(6): 800-808.
94. Vivas JA. 2013. Especies alternativas: manual de crianza de cobayos (*Cavia porcellus*). Nicaragua: Universidad Nacional Agraria. [Internet]. Disponible en: http://repositorio.una.edu.ni/ 2472/1/RENL01V856.pdf
95. Whitehead, C.C., Keller, T., 2003. An update on ascorbic acid in poultry. Worlds Poult. Sci. J. 59, 161–184.
96. Yamauchi, K., & Isshiki, Y. 1991. Scanning electron microscopic observations on the intestinal villi in growing white leghorn and broiler chickens from 1 to 30 days of age. British Poultry Science, 32(1), 67–78. doi:10.1080/00071669108417328
97. Zhang A, Lee B, Lee K, Lee CH, An G, Sough B. 2005. Effects of yeast (*Saccharomyces cerevisiae*) cell component on growth performance, meat quality, and ileal mucosa development of broiler chicks. Poult Sci 84(7): 1015-1021.