UNIVERSIDAD NACIONAL MAYOR DE SAN MARCOS

FACULTAD DE ODONTOLOGÍA

ESCUELA DE POST-GRADO

Camuflaje de clase III con extracciones atípicas

TRABAJO DE INVESTIGACIÓN

Para optar el Título de Especialista en Ortodoncia

AUTOR

Geraldine Soledad Salas Martínez

LIMA – PERÚ

2013

DEDICATORIA

- A Dios por guiarme y darme la fuerza necesaria para seguir adelante.
- A mi esposo Luis por su apoyo incondicional.
- A mis hijos Marcela y Joaquín, por prestarme el tiempo que les pertenecía.
- A mis padres Arturo y Soledad por su inmenso amor y apoyo en todos mis proyectos.
- A mis hermanas Greta, Magali y Mabel por su amor y colaboración \

AGRADECIMIENTOS

- Al Dr Miguel Pardo por ser un amigo y maestro.
- Al Dr. Fernando Perez por su ayuda y guía a lo largo del tratamiento de este caso, por su entrega como docente y amigo.
- Al Dr Luciano Soldevilla por su apoyo y orientación en la realización del presente trabajo.
- A los amigos de la Segunda Especialidad en Ortodoncia que me apoyaron para hacer posible la culminación de este reto.

INDICE

Resumen 1

Palabras claves.....1

Abstract 2

Key words 2

Introducción 3

I. Objetivos.....5

1.1. Objetivo general 5

1.2. Objetivos específicos 5

II. Marco teórico 6

2.1. Antecedentes 6

2.2. Bases teóricas.....10

2.2.1. Diente Retenido 13

2.2.1.1. Etiología 13

2.2.1.2. Importancia.....14

2.2.1.3. Secuelas de la retención 15

2.2.1.4.Clasificacion y diagnóstico 17

2.2.2. Factores que favorecen la inclusión de caninos permanentes 24

2.2.2.1. Causas generales 24

2.2.2.2. Causas locales 24

2.2.3. Signos clínicos y radiográficos 26

2.2.4. Posibles tratamientos 29

III. Caso clínico 32

3.1. Diagnóstico.....39

3.2. Plan de tratamiento.....40

3.3. Tratamiento.....40

3.4. Resultado del tratamiento 42

IV. Conclusiones.....45

V. Recomendaciones.....45

VI. Referencias bibliográficas.....46

RESUMEN

Los caninos incluidos y las maloclusiones asociadas a ellos ocurren con relativa frecuencia. En algunos casos se requerirá de un tratamiento quirúrgico que permita la colocación de un aditamento para realizar su tracción hacia su posición en la arcada y en otros, requieren ser extraídos y reemplazados por los primeros premolares. En el presente informe se reporta el caso clínico de una paciente femenina de 12 años de edad que presenta los caninos superiores incluidos y en posición horizontal con el borde incisal hacia mesial y el ápice hacia distal. El tratamiento consistió en realizar la extracción de los caninos, brackets completos en ambas arcadas y técnica de edgewise modificada. La utilización de esta técnica permitió alcanzar los objetivos del tratamiento: intercuspidación con inclinación adecuada de los premolares en lugar de los caninos, líneas medias alineadas, contactos proximales adecuados y apropiada sobremordida vertical y horizontal.

PALABRAS CLAVES

caninos retenidos, maloclusión, tratamiento ortodóncico, extracción de caninos, maloclusión de clase III

ABSTRACT

The canines and their associated malocclusions occur relatively frequently. In some cases require surgical treatment to allow placement of a device to perform its drive at the arcade and others, need to be removed and replaced with the first premolars. In this paper we report a female patient of 12 years who has the upper canines included and horizontal with mesial incisal edge and apex distally. Treatment consisted of performing the extraction of canines, complete brackets in both arches and edgewise technique with some modifications. The use of this technique allowed achieving treatment goals, proper intercuspation, and midlines aligned proximal contacts suitable and appropriate overbite and overjet.

KEY WORDS

Malocclusion, included canines, extraction, malocclusion of class III

INTRODUCCION

Las maloclusiones Clase III son alteraciones que pueden ser causadas por una retrusión maxilar o un prognatismo mandibular o una combinación de las dos y se pueden presentar también como alteraciones dentoalveolares, cambios en la secuencia de erupción y patrones de erupción anormales. Cuando los pacientes con maloclusión Clase III se examinan cefalométricamente, pueden existir numerosas combinaciones de las posiciones del esqueleto y dentales. A pesar que la retrusión maxilar es el hallazgo más frecuente, la etiología estructural real puede ser difícil de identificar a una edad temprana.

Es importante el tratamiento de estas alteraciones tan pronto se identifican, puesto que ayudará a un mejor manejo en su tratamiento, contrario a lo que sucede con las maloclusiones Clase II donde algunos autores pueden aconsejar su manejo en la dentición mixta tardía o iniciado la permanente.

El tratamiento temprano de la maloclusión Clase III crea un ambiente en donde se puede dar un desarrollo dentofacial favorable, también ayuda a prevenir cambios progresivos en tejidos duros y blandos, mejora las diferencias esqueletales y brinda condiciones optimas para el futuro crecimiento, acorta el tiempo de tratamiento, favorece la estética y el perfil facial, previene la recesión periodontal y desgaste dental, brinda una mejoría funcional de la ATM, reduce los efectos psicosociales negativos en los niños, disminuye las posibilidades de la cirugía ortognática simplificando las fases terapéuticas posteriores.

El tratamiento de la relación esquelética Clase III constituye un desafío para el ortodoncista. La prevalencia de esta maloclusión es de aproximadamente 1%. Sin embargo, el 16% de los pacientes referidos a la consulta tienen un diagnóstico de maloclusión Clase III. Un factor importante para el éxito del tratamiento de esta maloclusión es el patrón de crecimiento

facial. Los pacientes sin crecimiento esqueletal pueden ser tratados con camuflaje o tratamiento orto quirúrgico.

Para pacientes reacios a someterse a la cirugía o que están satisfechos con su apariencia facial, una alternativa es tratar con la compensación dentoalveolar sin corregir la deformidad esquelética.

El tratamiento de camuflaje, es decir, el desplazamiento de los dientes en relación con su hueso de soporte para compensar una discrepancia esquelética, es también una estrategia para camuflar una maloclusión Clase III y usualmente consiste en la pro inclinación de los incisivos superiores y retro inclinación de los incisivos inferiores para mejorar la oclusión dental, pero no corrige el problema óseo y el perfil facial

I. OBJETIVOS

1.1 OBJETIVO GENERAL

- Presentar el reporte de un caso clínico de camuflaje de Clase II con extracción de caninos superiores, tratado en la Clínica de Post grado de la Segunda Especialidad en Ortodoncia UNMSM haciendo una revisión bibliográfica sobre dicho tratamiento.

1.2 OBJETIVOS ESPECÍFICOS

- Describir el tratamiento de camuflaje en maloclusiones de clase III como una alternativa de tratamiento.
- Valorar la importancia de una buena evaluación y diagnostico previo al plan de tratamiento en caso de caninos incluidos.
- Evaluar las alternativas de tratamiento.
- Determinar los problemas de maloclusiones provocados por la retención de caninos.

II.MARCO TEORICO

2.1 ANTECEDENTES

En muchos pacientes con maloclusión clase III no obligatoriamente debe ser considerada como la proyección de la mandíbula, sino también puede ser causada por falta de crecimiento del maxilar superior con lo cual nos da esta apariencia. La deficiencia en crecimiento vertical y horizontal del maxilar superior, hace que la mandíbula tenga una rotación hacia adelante produciendo una apariencia prognática.

Jacobson y col [(11)], encontraron que el 25% de las maloclusiones clase III se debían a un componente de deficiencia maxilar.

Para Donald, el desarrollo de los huesos de la cara está condicionado por la calcificación y erupción de los dientes y el desarrollo de los músculos masticadores, el crecimiento de la parte media y superior de la cara está regida por el maxilar superior y el hueso palatino, en el crecimiento del complejo maxilar interviene de manera fundamental la base de cráneo en la porción anterior de la sincondrosis esfenoccipital.

Graber[(5)] señala el aumento en la anchura y desplazamiento hacia abajo del complejo maxilar son dos procesos simultáneos y ligados entre sí, se puede decir que el maxilar superior experimenta un desplazamiento hacia abajo y adelante debido al crecimiento en el sistema de suturas frontomaxilar, zigomaticomaxilar, zigomaticotemporal, pterigopalatina, el crecimiento de estas suturas según Sicher, empujaría al complejo maxilar hacia abajo y adelante.

La clase III o mesioclusión es aquella en la cual existe relación mesial de la mandíbula con respecto a la maxila, el surco mesial del primer molar inferior articula anteriormente con respecto a la cúspide mesiobucal del primer molar superior.

La maloclusión clase III también puede ser considerada como una deformidad facial, en la cual se caracteriza por un avance anterior mandibular con respecto a la base de cráneo y maxilar. La displasia facial puede ser clasificada en prognatismo mandibular y retrognatismo maxilar o una

combinación de ambas, todo esto dependiendo de la relación sagital de la mandíbula.

Es importante distinguir los diferentes tipos de maloclusión clase III, algunos de estos tipos se pueden tratar con éxito en las fases iniciales mediante aparatos funcionales, mientras que otras relaciones esqueléticas se tienen que combinar con procedimientos quirúrgicos.

En los estudios de las proporciones faciales de estos pacientes vemos que presentan un perfil cóncavo en mayor o menor grado y su tercio inferior esta aumentado o disminuido, según esta anomalía esta acompañada de una mordida abierta o sobremordida.

Respecto al arte de la cara humana, Graber menciona que la boca es el factor más potente en contribuir a la belleza y el carácter del rostro, la perspectiva de una belleza facial proviene de la herencia, medio ambiente o ambos, menciona que las desproporciones en una cara humana la hace antiestética, el objetivo del ortodoncista es encontrar las proporciones faciales.

En las sociedades asiáticas la frecuencia es altamente atribuida a la existencia de un elevado porcentaje de pacientes con deficiencia maxilar. La prevalencia es aproximadamente de 4-13%.

Estudios sobre individuos con maloclusión Clase III afirman que del 42 al 63% de los pacientes con maloclusiones de Clase III esquelética tienen un maxilar retruido o una combinación de maxilar retruido y mandíbula prognática normal o media.

A este respecto Silva y Kang encontraron que pocos estudios han sido publicados para determinar la prevalencia y tipo de las maloclusiones, el servicio de salud americano en la tercera exanimación de la salud y nutrición nacional entre 1988 - 1991, encontraron que el 5% de la población presentaba un tipo de maloclusión clase III media o severa.

Por otra parte en un estudio realizado por Adams, se investigó las variaciones en la forma mandibular asociada con una maloclusión específica, estudio las radiografías laterales de 140 pacientes, con mediciones lineales y

angulares de la mandíbula, encontró notables diferencias en la dimensión absoluta de la mandíbula en las maloclusiones clase III comparadas con la de los pacientes clase I, entre estas diferencias están que los pacientes clase III tenían un ángulo gonial más agudo, el tamaño antero posterior de su rama era menor que en los otros grupos estudiados, pero su altura era mayor siendo esta la causa principal de la maloclusión clase III.

Para el diagnóstico del prognatismo mandibular, Litton [24] reporta: selecciono 51 padres de familia que presentaban maloclusiones clase III, junto con sus hijos y analizo la relación entre la herencia y la presencia de la deformidad clase III en los hijos, encontrando que aproximadamente la mitad de los hijos tenían esta maloclusión ya que por lo menos un hijo de padres con maloclusiones clase III presentaba la misma deformidad

Rebeka reportó una muestra de 507 pacientes latinos examinados con la clasificación de Angle para determinar la maloclusión, encontraron que más del 93.5% de la población presentaba algún tipo de maloclusión y específicamente el 9.1% de ellos presentaban maloclusiones clase III. La prevalencia de las maloclusiones en la población examinada es relativamente baja y más aún en maloclusiones clase III.

Kuniaki, Mc Namara Jr., Masatoshi y Murata [17], evaluaron 1376 pacientes femeninos con maloclusión clase III y mordida cruzada anterior no tratados y relación molar de clase III, los resultados implicaron que el maxilar en los pacientes mantiene una posición retrusiva con relación a la base craneal y no llega a ser menos retrusiva con el tiempo, en contraste la mandíbula es protrusiva incluso en la última dentición decidua y llega a ser cada vez más evidente mientras que progresa el desarrollo, y los desequilibrios esqueléticos y dento alveolares adyacentes se reflejan en el perfil de tejidos blandos .

En relación al tratamiento de ortodoncia sin extracciones los siguientes autores como: Burns, Musich, Martin, Thomas Razmus y Ngan[44,12] reportan en un estudio a 30 pacientes de 12 años con desviación de 1 año, con maloclusión clase III los cuales habían finalizado su tratamiento de ortodoncia, determinan los cambios esqueléticos, dentales y de tejidos blandos,

encontraron que la relación intermaxilar sagital (ángulo ANB) no mejoran con el tratamiento de camuflaje, los límites de los incisivos superior e inferior del movimiento incisal para compensar la clase III esqueléticas fueron 120º a la línea nasion-sella y 80º con el plano mandibular respectivamente. Un aumento mayor en el ángulo de la convexidad, lo que indica la mejora de los perfiles faciales: Los cambios significativos dental y los tejidos blandos se puede esperar en los jóvenes con maloclusiones clase III, encontró cambios significativos en la posición del incisivo superior con respecto a silla nasion y el incisivo superior con respecto al plano biespinal, el cual se retroclina o se compensa con el tratamiento. El incisivo inferior con el plano mandibular también se retroclina luego del tratamiento.

Respecto a los tejidos blandos, Burns [54], encontró solamente cambios significativos en la medida entre nasion de tejidos blandos y el labio inferior.

La maloclusión clase III esquelética se caracteriza por una relación clase III molar, en la cual los incisivos mandibulares están colocados labialmente con respecto a los incisivos maxilares. La mayoría de las veces es frecuente encontrar clases III funcionales. En el adulto, el tratamiento consiste en enmascarar el problema o de lo contrario, tratamiento combinado con cirugías.

Troy [10], en su estudio, encontró que los incisivos superiores después del tratamientos fueron más inclinados hacia adelante, camuflados compensados y los incisivos inferiores fueron más inclinados hacia atrás después del tratamiento.

Para realizar el camuflage de una maloclusión se debe definir si podrá ser resuelta solamente con tratamiento ortodóncico.

Proffit y Ackerman[3] presentan el concepto de capas de discrepancia que muestran los cambios que se producen con el tratamiento ortodóncico, tratamiento ortopédico y tratamiento orto-quirúrgico, siendo los límites para el tratamiento ortodóncico solamente, protrusión en incisivos maxilares de 2mm combinado con retrusión mandibular de 3mm.

Sin embargo, Kerr y colaboradores consideran estos criterios insuficientes para determinar la opción de tratamiento y establecen medidas cefalométricas que ayudan a tomar una decisión más objetiva. Los resultados de su estudio indican que los factores más importantes que diferencian al tratamiento quirúrgico y camuflaje son la magnitud de la discrepancia antero posterior, la inclinación de los incisivos inferiores y la apariencia del perfil de tejidos blandos. En contraste,las dimensiones verticales mostraron poca influencia en la decisión de tratamiento.

Stellzig y colaboradores encontraron cuatro variables: proyección Witts, línea SN, radio maxilo mandibular y ángulo gonial inferior siendo la más representativa la proyección de Witts.

2.2. BASES TEORICAS

Los caninos maxilares y mandibulares guardan una estrecha semejanza y sus funciones son muy similares. Los cuatro caninos están situados en las "esquinas" de la boca. El canino es el tercer diente contando a partir de la línea media, a derecha e izquierda, en el maxilar y en la mandíbula [(3)]. Están considerados como la "piedra angular" de la arcada dental. Son los dientes más largos de la boca, las coronas son casi siempre más largas que las de los incisivos centrales maxilares, y las raíces son únicas y más largas que en ningún otro diente. El lóbulo vestibular medio está muy desarrollado incisalmente y determina una cúspide robusta y bien formada. Las coronas y las raíces son marcadamente convexas en la mayor parte de sus caras. La forma y posición de los caninos constituye la "guía canina", que, como su nombre indica, guía a los dientes hasta la posición intercuspídea. Debido a la profundidad vestibulolingual de la corona y la raíz, y por su anclaje en el hueso alveolar, estos dientes son, sin duda, los más estables de la boca [(5)]. La forma de la corona facilita su limpieza. Esta ventajosa autolimpieza, junto con el efectivo anclaje en la arcada, favorece la conservación de este diente durante casi toda la vida. Existe otra cualidad añadida en los caninos, tanto maxilares como mandibulares: su posición y forma, su inserción en el hueso, y el relieve

óseo que recubre a la raíz, crean una estructura anatómica denominada *eminencia canina*, de un elevado valor estético. Colaboran en el establecimiento de una expresión vestibular normal y agradable en los ángulos de la boca. Funcionalmente, los caninos soportan a los incisivos y los premolares, puesto que están situados entre los dos grupos. Las coronas tienen unas formas funcionales con características semejantes a las de los incisivos y premolares.

Los caninos superiores incluidos y las maloclusiones asociadas a ellos constituyen un problema al que debemos prestar considerable atención en el momento del diagnostico.

Ocurren con relativa frecuencia y suelen presentarse en combinación con otras alteraciones tales como anomalías en la forma de los dientes, ausencias dentarias, malposición de los incisivos laterales y otras alteraciones que dificultan el tratamiento.

La corona del canino incluido puede localizarse en una posición labial y en dirección a los incisivos (hacia la línea media) o en algunos casos hacia los premolares, aunque también frecuentemente pueden verse hacia palatino con la punta de la corona entre las raíces del incisivo central y el incisivo lateral. El ápice radicular por lo general tiene una ubicación mesio-distal y labio-lingual cercana a lo normal.[31]

Lo que suele ocurrir es que el canino durante su proceso de erupción pierde su guía de referencia que es la superficie distal de la raíz del incisivo lateral y continua migrando mesialmente y hacia abajo, ya sea labial o lingualmente hasta completar su formación radicular, y es en este momento cuando se establece la malposición definitiva.

La posición aproximada del canino incluido podría determinarse por el abultamiento de los tejidos alrededor de la corona en los casos de impactaciones de poca profundidad, la rotación o "tipping" de los incisivos laterales y por supuesto, radiográficamente o con herramientas diagnósticas de

última generación, como las tomografías tridimensionales que brindan el mejor soporte para la determinación de la posición espacial de cualquiera de las estructuras dento-maxilo-faciales [37].

La formación del canino superior comienza a los 4 o 5 meses de edad y el esmalte se forma en su totalidad a los 6 o 7 años de edad, erupciona entre los 10.6 años de edad y su raíz queda formada a los 13.6 años de edad. El canino inferior tiene una formación muy semejante, su erupción se realiza a los 10.6 años de edad y su raíz queda totalmente formada a los 12 3/4 años de edad. Los dientes emergen a la cavidad oral una vez que forman 3/4 de sus raíces, una vez que el diente alcanza su nivel de oclusión, toma de 2 a 3 años para que se formen totalmente sus raíces. De acuerdo a Dewel, (1949) los caninos tienen el periodo más largo de desarrollo, así como el más largo y tortuoso camino desde su formación, lateral a la fosa piriforme, en donde el germen se forma en una posición muy alta, en la pared anterior del antro nasal, por debajo de la órbita. A los tres años de edad, se encuentra en una posición alta en el maxilar con su corona dirigida mesialmente y un poco palatinamente, se mueve hacia el plano oclusal gradualmente enderezándose hasta que parece que va a chocar contra la superficie distal de la raíz del incisivo lateral superior, en ese momento parece que toma una posición más vertical, sin embargo, frecuentemente erupciona dentro de la cavidad bucal con una inclinación mesial marcada [53].

2.2.1 DIENTE RETENIDO:

DEFINICIÓN

Un diente retenido, es aquel diente parcial o totalmente desarrollado que queda alojado en el interior de los maxilares después de haber pasado la época promedio normal de erupción.De acuerdo a Archer (1978) , la expresión de "dientes retenidos", se usa más bien de manera imprecisa para incluir los dientes retenidos en el verdadero sentido de la palabra, es decir, dientes cuya erupción normal es impedida por dientes adyacentes o hueso; dientes en mal posición hacia lingual o vestibular con respecto al arco normal o en infraoclusión y, dientes que no han erupcionado después de su tiempo normal de erupción.

2.2.1.1. ETIOLOGÍA

Las causas se clasifican en generales y locales.

Causas de orden general:

1. Alteraciones endocrinas (hipotiroidismo)
2. Alteraciones metabólicas (raquitismo)
3. Enfermedades hereditarias
4. Labio y paladar hendido

Causas de orden local:

1. Discrepancias de tamaño dental y longitud de arco.
2. Retención prolongada o pérdida prematura del canino primario.
3. Aberración en la formación de la lámina dental.
4. Posición anormal del germen dental (Archer 1978, Moss 1975)
5. Presencia de una hendidura alveolar.
6. Anquilosis.

7. Problemas nasorrespiratorios.
8. Patologías localizadas como quistes, neoplasias, odontomas, supernumerarios
9. Dilaceración de la raíz.
10. Origen iatrogénico.
11. Condición idiopática, sin causa aparente.
12. Ausencia del incisivo lateral maxilar.
13. Variación en el tamaño de la raíz del diente.
14. Variación en el tiempo de formación radicular.
15. Secuencia de erupción anormal.
16. Trauma del germen dental (Moss 1975)
17. Exceso de espacio.
18. Cantidad de reabsorción de la raíz del diente primario.
19. Forma de arco estrecha
20. Herencia.

2.2.1.2. IMPORTANCIA

Los caninos generalmente son los últimos dientes en erupcionar dentro de las arcadas, son los más largos y resistentes de la boca y es importante tratar de llevar a los caninos dentro del arco dentario debido a las siguientes razones:

1. ***Oclusión funcional:*** son los encargados de centralizar, desocluir y desprogramar. Esta función está asociada a la posibilidad de respuesta mecanosensitiva periodontal, que se pone de manifiesto durante los movimientos de lateralidad; los contactos excéntricos producen una inmediata disminución de los músculos maseteros y temporal, protegiendo de esta manera la articulación temporomandibular.

2. ***Estética:*** Estéticamente juega un papel importante, la eminencia canina es la responsable de dar soporte al labio superior, permitiendo que los signos de envejecimiento aparezcan más tardíamente, marcan el límite del sector anterior y el posterior, e influyen directamente en la sonrisa.

3. ***Contactos interproximales:*** Una buena posición del canino es importante para dar contactos interproximales adecuados entre los dientes laterales y primeros premolares, de esta manera proporcionar protección al periodonto.

2.2.1.3. SECUELAS DE LA RETENCIÓN

Los caninos al permanecer incluidos, pueden como cualquier otro diente provocar trastornos y dichos trastornos pueden ser de origen mecánico, de origen infeccioso y de origen nervioso.

1. ***Trastornos de origen mecánico:***

- Malposición lingual o labial del diente retenido.
- Migración del diente vecino y pérdida de longitud de arco.
- Reabsorción interna.
- Formación dentígera interna.
- Reabsorción radicular externa del canino retenido, así como de los dientes vecinos.

2. ***Trastornos de origen infeccioso:***

- Los accidentes infecciosos provocados por caninos incluidos son poco frecuentes, aunque se ha evidenciado Infección particularmente con erupción parcial.
- Dolor referido.

3. ***Trastornos de origen nervioso:***

- Se producen por compresión de filetes nerviosos y se encuentran las neuralgias faciales y los trastornos trofoneuróticos.

Otra secuela importante, es la reabsorción radicular por el tratamiento ortodóncico. Linge, (1991) reporta que la corrección ortodóncica de los caninos retenidos con un patrón de erupción ectópico, es un factor de riesgo para producir reabsorción apical de los dientes anteriores, la cual no fue solamente confinada a los dientes laterales superiores adyacentes, la función del sistema de anclaje para ejercer fuerzas extrusivas dirigidas al canino retenido, implica fuerzas intrusivas a los incisivos y de esta manera fuerzas de compresión al ligamento periodontal, estudios previos han asociado a las fuerzas de compresión con reabsorción radicular, ya que la reabsorción tiende a mantenerse activa todo el tiempo de tratamiento. Ericson, (1988) estimó que en el 0.7% de los niños de los 10 a los 13 años de edad, los incisivos permanentes han sido reabsorbidos, debido a la erupción ectópica de los caninos maxilares. La presión de los dientes permanentes en erupción ha sido considerada como uno de los factores más importantes en la reabsorción radicular, de esta manera los dientes deciduos son rápidamente reabsorbidos por sus sucesivos permanentes en erupción, mientras que en ausencia, retención o erupción ectópica de los dientes permanentes, causan retención prolongada de los dientes deciduos. Hitoshi, (1984) en su estudio de 11 pacientes con reabsorción radicular de 12 incisivos centrales y 11 incisivos laterales, encontró que la reabsorción radicular fue más frecuente en mujeres que en hombres en un radio de 10 a 1, siendo la edad promedio de esta reabsorción radicular a los 13.5 años con un rango de los 11 a los 23 años de edad. En algunos casos los dientes afectados fueron extraídos debido a la extensa pérdida radicular y reemplazados con los caninos retenidos los cuales fueron traccionados ortodonticamente, en otros casos fueron restaurados protésicamente, otros fueron preservados con la ayuda de un pin de zafiro dento-óseo y en algunos casos no hubo ningún tratamiento.

2.2.1.4. CLASIFICACIÓN Y DIAGNÓSTICO

CLASIFICACIÓN

Después de realizar una revisión minuciosa de varias clasificaciones de retenciones dentarias, encontramos que la clasificación más práctica es la del Dr. Trujillo Fandiño, quien propuso en 1990, *una clasificación para incisivos, caninos y premolares retenidos*; sencilla y fácil de aplicar a cualquier caso, para expresar su localización exacta de estos órganos dentarios en cuanto a su posición, dirección, estado radicular y presentación.

1. Posición:

Describe la ubicación de la corona del órgano dentario retenido con relación a los tercios radiculares cervical, medio y apical de los dientes adyacentes, estableciendo 5 mm, para cada tercio radicular.

Posición I: cuando la corona o la mayor parte de ésta se encuentra a nivel del tercio cervical de la raíz de los dientes adyacentes en los maxilares dentados. Y en espacio comprendido de la cresta alveolar hasta 5 mm de ésta en el maxilar equivalente al tercio cervical.

Posición II: cuando la corona o mayor parte de esta se encuentra a nivel del tercio medio de las raíces de los dientes adyacentes en los maxilares dentados. Y en el espacio comprendido entre 5 y 10 mm de la cresta alveolar de los maxilares, equivalente al tercio medio.

Posición III: cuando la corona o la mayor parte de ésta se encuentra a nivel del tercio apical de las raíces de los dientes adyacentes en los maxilares dentados. Y en el espacio existente a partir de 10 mm de la cresta alveolar de los maxilares.

2. ***Dirección:***

Describe la posición de la corona y la inclinación del eje axial, del órgano retenido: Ejemplo; vertical, mesioangular, mesiohorizontal, vertical invertido, distoangular, distohorizontal, vestibulopalatino, palatovestibular, etc.

3. ***Estado radicular:***

Describe la morfología radicular. Ejemplo; raíz recta, raíz con dilaceración, raíz curva, raíz incompleta en su formación, raíz con hipercementosis, etc.

4. ***Presentación:***

Describe la ubicación de la corona según se encuentre dentro de los maxilares. Ejemplo; vestibular, palatino o lingual, central.

Fig 1. Retenciones dentarias. Posición I, II, III

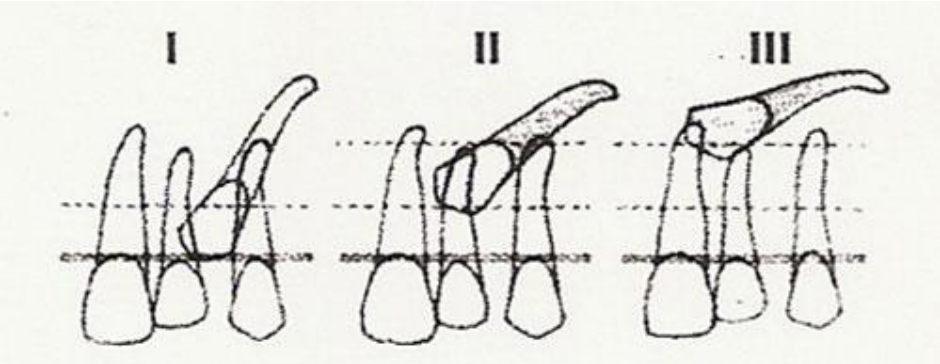

Fig. 2. Retenciones dentarias. Dirección.

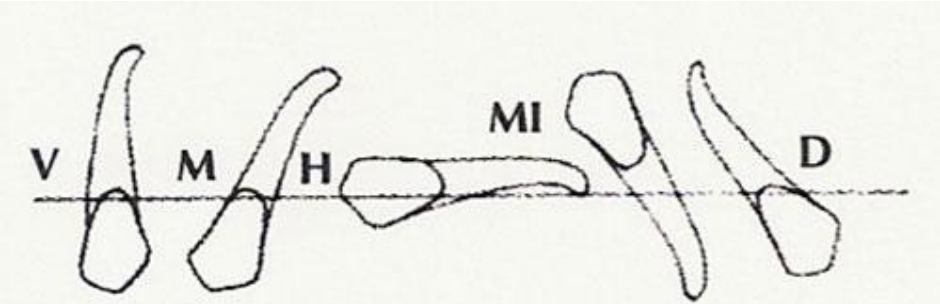

Fig. 3. Retenciones dentarias. Estado radicular.

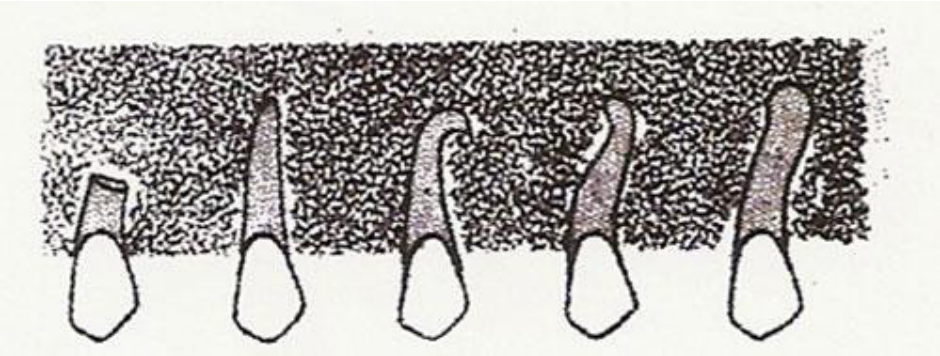

Fig 4. Retenciones dentarias. Presentación.

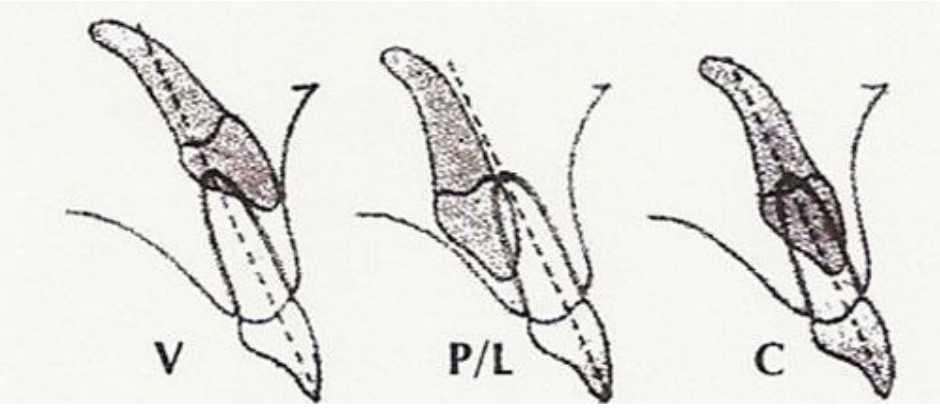

CLASIFICACIÓN DE CANINOS RETENIDOS, DR. UGALDE (2001)

Primero, se debe establecer la ubicación de la retención si se encuentra en el maxilar o la mandíbula.

Segundo, será determinar si la retención es unilateral derecho o izquierdo, o bilateral.

Tercero, describir la angulación del canino retenido en relación al plano oclusal, tomado del primer molar a primer molar del lado contrario, formando un ángulo con el eje longitudinal del canino, midiendo el ángulo externo, en: Horizontal, con una angulación aproximada de 0 a 30 grados. Mesioangular, con una angulación de 31 a 60 grados. Vertical, con una angulación aproximada de 61 a 90 grados. Distoangular, con una angulación de 91 grados en adelante, se debe mencionar si se halla invertido el canino (corona hacia apical).

Cuarto, utilizando una radiografía lateral de cráneo, será describir la profundidad de la retención trazando una línea sobre el plano oclusal y midiendo la cúspide del canino retenido al plano oclusal: describiendo una retención superficial no mayor de 5 mm, una retención moderada no mayor a 10 mm y una retención profunda mayor a 10 mm.

Quinto, será utilizando la radiografía lateral de cráneo, describir la presentación del canino retenido en vestibular, central, lingual o palatino.

Sexto, será la descripción de la morfología radicular ejemplo raíz completa, raíz incompleta, raíz dilacerada, etc. Como séptimo y último, anotar si el canino retenido ocasionó reabsorción radicular a los dientes adyacentes, que es la secuela adversa más dramática e indicar cuáles fueron éstos.

Observación. Cuando la retención es bilateral se deben de clasificar, separadamente, los caninos derechos e izquierdos.

Fig. 5. Representación de la clasificación de dientes retenidos descrita en el artículo de Ugalde, 2001

Ubicación	Maxilar	Mandibular	
Ubicación	Unilateral Derecho	Unilateral izquierdo	Bilateral
Profundidad	Superficial	Moderado	Profundo
Angulación	Vertical	Oblicua	Horizontal
Presentación	Vestibular	Central	Palatina
Estado Radicular	En Formación	Formación Completa	Dilacerada
Daño a adyacentes	Con Daño	Sin Daño	

RECOMENDACIONES EN EL TRATAMIENTO DE CANINOS RETENIDOS QUE PUEDEN INFLUIR DIRECTAMENTE EN EL TRATAMIENTO, MODIFICANDO Y COMPLICANDO ÉSTE

Si la retención es maxilar o mandibular: La tracción ortodóncica de los caninos retenidos palatinamente tienen mejor pronóstico periodontal que los que están retenidos por bucal, ya que están protegidos por una capa de encía más gruesa y densa, sufriendo una menor resección gingival, los caninos retenidos bucalmente tienden a anquilosarse eventualmente. Los caninos retenidos en la mandíbula son mucho menos frecuentes y su manejo requiere el mismo reto que los caninos palatinos.

Unilateral o bilateral: La tracción de los caninos retenidos bilateralmente obviamente requerirá de mayor anclaje para traccionar a ambos.

Angulación: La angulación ideal para traccionar a los caninos retenidos será la vertical o mesioangular, ya que un canino en posición horizontal es muy difícil de traccionar y generalmente su tratamiento es la extracción del mismo.

Profundidad: Entre más superficial se encuentre el canino retenido más fácil y rápido será su tracción, entre más profundo se encuentre éste más difícil será su tracción y requerirá mayor tiempo de tracción, debido a que necesitará recorrer más milímetros desde la zona de impactación hasta el arco de tracción, y por la tanto se empleará más activaciones de la ligadura de tracción.

Presentación: En la presentación central, el procedimiento de adherencia del botón para traccionar el canino retenido se dificulta más debido a que hay una mayor contaminación de sangre y fluidos bucales al encontrarse en la mitad del proceso alveolar y el control de la humedad y sangrado es más difícil, por lo que debe ser más cuidadoso este procedimiento.

Morfología radicular: El canino retenido debe poseer una morfología radicular normal para la edad, para su tracción.

Reabsorción a dientes adyacentes: Cuando existe reabsorción a dientes adyacentes se debe de realizar un diagnóstico muy juicioso, para decidir dependiendo del grado de reabsorción de los dientes adyacentes el abrir el espacio para el canino y colocarlo en su lugar dentro de la arcada o extraer el diente reabsorbido y traccionarl

2.2.2. FACTORES QUE FAVORECEN LA INCLUSIÓN DE CANINOS PERMANENTES:

Diversos factores locales y generales están relacionados con la inclusión de caninos permanentes.

2.2.2.1. CAUSAS GENERALES:

Podemos encontrar: alteraciones endocrinas (hipotiroidismo), alteraciones metabólicas (raquitismo), síndromes como disostosis cleidocraneal y cráneo-sinostosis, deficiencia de vitamina D, presión muscular anormal,hendidura alveolar, factores genéticos e irradiaciones. El factor embriológico principal causante de la inclusión de los caninos permanentes es la situación alejada del germen de remplazo, sobre todo de los caninos superiores ya que estos están predispuestos a quedarse incluidos por presentar el periodo más largo de desarrollo, además de la vía de erupción más extensa y tortuosa, llegando a la arcada tardíamente.

2.2.2.2. CAUSAS LOCALES:

Entre las causas locales encontramos: retención prolongada o perdida prematura del canino primario, discrepancia dentoalveolar, posición anormal del germen dental, patología localizada como quistes, neoplasias, odontomas y supernumerarios, agenesia o alteración en la forma de incisivos

laterales,anquilosis, trauma, aberración en la formación de la lamina dental, problemas nasorespiratorios, variación en el tamaño de la raíz del diente, variación en el tiempo de formación radicular, secuencia de erupción anormal, exceso de espacio, cantidad de reabsorción del diente primario y forma de arco estrecha.

Entre los factores mecánicos, se debe diferenciar entre una falta de espacio causada por una dismorfosis maxilar o una retroinclinación de los incisivos y la presencia de un obstáculo que dificulte la erupción del canino como persistencia del canino temporal, odontomas y supernumerarios. Los factores traumáticos pueden ser responsables de la erupción ectópica o inclusión de los caninos, cuando el trauma provoca destrucción del folículo y en consecuencia un desarrollo hacia la anquilosis.

El hueso palatino es mucho más denso que el hueso alveolar y el tejido que cubre la zona anterior es más suave que el que cubre la zona palatina que es más duro, más denso y resistente. Este puede retardar la erupción de los caninos.

La ausencia del incisivo lateral, así como anomalías asociadas a su forma (microdoncia o incisivos conoides), disminución de la longitud de la raíz o alteración en el tiempo de su formación, se han asociado a la inclusión del canino.La frecuencia paradójica de las inclusiones caninas en los casos de agenesia del incisivo lateral, demuestra la importancia de guía de este diente para la formación del canino. La confirmación se da por las relaciones mutuas que hay entre la longitud de la raíz del incisivo lateral y el ancho de la corona del canino. Una raíz corta del incisivo lateral es probablemente el factor más firme asociado a un retraso en la erupción del canino, y a la tendencia de la aparición de una inclusión palatina.

Rotaciones en el incisivo lateral pueden guiar al canino a una posición palatina o bucal. Una ubicación palatina del canino esta asociada con rotaciones mesio labial del incisivo lateral, mientras que una ubicación bucal del canino se asocia con rotaciones disto-vestibulares del incisivo lateral.

Las secuelas relacionadas con la impactación de caninos son: malposición lingual o labial del diente retenido, migración del diente vecino y perdida de la longitud del arco, reabsorción interna, formación de quistes dentigeros, reabsorción radicular externa del canino retenido, reabsorción radicular externa de los dientes vecinos, infección relacionada con la erupción parcial de la pieza.

2.2.3. SIGNOS CLINICOS Y RADIOGRAFICOS QUE NOS PERMITEN DETERMINAR LA INCLUSION DE PERMANENTES

El diagnostico de caninos impactados esta basado en la evaluación clínica y radiográfica. La detección temprana de los caninos maxilares posiblemente impactados puede ser hecha en pacientes entre 9 a 10 años de edad. Desde los 8 a 10 años empieza a palparse la prominencia del canino en el fondo del vestíbulo, si no se palpa a los 10 años, esta indicado realizar un estudio radiológico para valorar su posición y la reabsorción radicular del canino temporal.

Si el canino permanente se observa en una radiografía frontal al nivel de la mitad de la corona del incisivo lateral, es de mejor pronóstico. Si se evalúa que existe una discrepancia óseo-dentaria, será necesario valorar la expansión maxilar. La evaluación clínica temprana debería comprender:

- El espacio en el arco para el canino no erupcionado.
- Morfología y posición de los dientes adyacentes.
- El contorno del hueso.
- La movilidad del diente.
- Diagnostico radiográfico para determinar la posición del canino: corona, raíz, ápice y longitud axial.

El clínico debería sospechar de caninos incluidos en dos momentos: antes de los 10 años si existe antecedentes de caninos impactados y si el paciente tiene incisivos pequeños, conoides o agenesias (impactación palatina), y después de los 10 años si hay asimetría de la palpación de la eminencia canina, si no se palpan los caninos o si hay inclinación del lateral hacia distal.

En una primera visita se puede observar alguno de estos signos clínicos que pueden revelar una inclusión canina:

- Diastema entre el incisivo lateral definitivo y el primer premolar.
- Persistencia del canino temporal en un niño de más de catorce años.
- Ausencia del abombamiento de la cortical a nivel del espacio de erupción.
- Desplazamiento de los dientes adyacentes en forma de abanico.
- Complicaciones infecciosas como fistulas o rara vez una celulitis geniana.
- Tinción de los dientes adyacentes por necrosis pulpar, consecuente con la rizólisis.

Los síntomas clínicos que podemos encontrar son:

Accidentes mecánicos provocados por la inclusión, principalmente el desplazamiento injustificado del incisivo lateral. El canino incluido al desplazar al incisivo, puede provocar lisis ósea y/o radicular de éste diente que ocasiona periodontitis, pulpitis y necrosis pulpar final.

Accidentes infecciosos que se deben generalmente a la desinclusión del diente con apertura del techo óseo y del saco pericoronario y enclavamiento submucoso en la propia cavidad bucal, aunque el saco pericoronario puede abrirse también por compresión del diente adyacente provocando una pericoronaritis, que se manifiesta clínicamente como un absceso submucoso a nivel palatino o vestibular, o como una fístula exponente del proceso infeccioso.

Accidentes tumorales que se limitan a formaciones quísticas foliculares y corono-dentarias de crecimiento lento y progresivo, que puede llegar a producir lisis óseas y radiculares e incluso desplazar y destruir corticales.

El examen radiográfico es fundamental para la detección de caninos impactados o ectópicos.Numerosas radiografías como, radiografías oclusales, panorámica y radiografía lateral pueden ayudarnos en la evaluación de la posición de el canino, en muchos casos las radiografías periapicales son las más fiables.

Radiografías Periapicales:

Informan en el plano frontal en sentido mesiodistal. Con la técnica del "paralelismo" se puede diferenciar si el canino se encuentra en palatino o vestibular.

Radiografía Panorámica:

Informa la presencia de inclusión dentaria y su relación con las estructuras adyacentes, la patología asociada, dirección del canino. La ubicación en vestibular o palatino se puede determinar mediante el índice canino-incisivo (ancho del canino y del inciso central homolateral) e índice canino-canino (ancho de canino con respecto al canino contralateral).

Radiografías Oclusales:

Nos permite precisar la situación del canino en relación con la arcada en el plano horizontal, sobre su ubicación antero posterior, pero no precisaremos a que altura se encuentra.

Tomografía Computarizada:

Actualmente, es la técnica más útil para observar la trayectoria tridimensional del canino impactado. Ha duplicado el diagnostico y hallazgos de reabsorción. Informa la presencia o ausencia del canino, tamaño del folículo, inclinación de su eje axial, posición vestibular o palatina, la cantidad de hueso que lo cubre, situación y reabsorción de las piezas vecinas, consideraciones anatómicas locales y estado de desarrollo.

2.2.4. POSIBLES TRATAMIENTOS QUE LIMITAN EL RIESGO DE INCLUSIÓN DE CANINOS PERMANENTES:

Hay varias opciones abiertas en el tratamiento de caninos permanentes impactados, después de una evaluación de la oclusión.

Las opciones son:

- Retiro de los caninos temporales.
- Ningún tratamiento, pero con evaluaciones periódicas por si aparecen cambios patológicos.
- Retiro quirúrgico y reemplazo protésico del canino impactado y su alineación ortodóntica.
- Tratamiento del diastema incisal medio.
- Autotrasplante del canino.

Antes de tomar una decisión del tratamiento ha realizar, hay que tomar en consideración una serie de factores diagnósticos y radiográficos sobre el paciente:

- Edad.
- Salud general y bucal.
- Si existe espacio disponible o puede abrirse para la alineación del canino permanente.
- Posición radiográfica favorable del canino.

- Motivación del paciente a realizarse el tratamiento ortodóntico.
- Contraindicaciones médicas para la cirugía.

Los factores, salud bucodental deficiente y la carencia de motivación, excluiría la alineación ortodóntica, aunque otros factores puedan ser favorables. Sin embargo aunque todos estos factores fueran favorables, la valoración radiográfica es muy importante para la planificación del tratamiento de estos pacientes.

Factores como:

- Angulación del canino con respecto a la línea media.
- Altura vertical de la corona del canino.
- Posición antero-posterior del ápice de la raíz del canino.
- Posición de la corona del canino con respecto a los incisivos adyacentes.
- Reabsorción de la raíz de incisivos adyacentes.
- Posición vestíbulo palatino de la corona del canino.
- Posición vestíbulo palatino del ápice del canino.

Pueden influir en que el ortodoncista exponga, alinee o quite un canino impactado superior permanente.

EXTRACCIÓN DE CANINOS TEMPORARIOS:

La extracción del canino es un proceso simple recomendado. Esto puede modificar la trayectoria de erupción del canino permanente, porque el diente en erupción entra en una zona de menor resistencia.

El canino permanente debe tener 2/3 de la raíz para quitar el temporal y no retrase su erupción normal. Se recomienda realizar este procedimiento entre los 10 y 13 años y cuando la trayectoria del canino sea por palatino. Casi un 80% de caninos impactados en el maxilar erupcionan después de los 12 meses de la extracción.

EXTRACCIÓN SERIADA:

Consiste en una o más exodoncias de dientes temporales en dentición mixta y después de dientes permanentes, para crear una erupción favorable. Hay que considerar la posibilidad de autocorrección y que la extracción seriada extingue esta posibilidad y requiere un compromiso de parte del paciente.

MANTENEDORES DE ESPACIO:

En pérdida prematura del canino temporal es necesario mantener el espacio para el canino permanente.

La exfoliación prematura de caninos por la erupción de los incisivos laterales causa una constricción en la arcada porque no aumenta la distancia intercanina.

III.CASO CLINICO

SEMINARIO INICIAL

PRESENTACIÓN DEL PACIENTE:

Nombre: Lila León Ramos

Edad: 12 años

Sexo: femenino

Raza: meztiza

Motivo de la consulta: Su madre refiere que tiene mala mordida

Estado General de Salud: ABESG

Hábitos: ninguno

ANÁLISIS DE FOTOGRAFÍA:

Frontal reposo

Características dolicofaciales

Asimetría facial

Competencia labial,

Aparente aumento del tercio inferior de la cara,

Labios gruesos,

Constitución delgada,



Fig. 6

Frontal sonriendo

Sonrisa sin exposición gingival

Arco de la sonrisa alterado

Ausencia de espacios negativos

Línea media superior conservada

Línea media inferior desviada 1mm a la izquierda



Fig. 7

Fotografia de 45 °

Prognatismo mandibular

Retrusión maxilar



Fig. 8

Perfil:

Tipo facial dolicofacial

Perfil total convexo

Perfil tercio inferior convexo

MAxila retruida

Mandíbula protruida

Angulo nasolabial aumentado

Angulo mentolabial

Probable relación esquelética de clase I, II, III

Si el tercio inferior esta aumentado

El menton es prominente



Fig. 9

Fotografias Intraorales:

Oclusal superior:

- Dentición mixta tardia.
- Forma del arco parabólico.
- Línea media coincidente.
- Dientes presentes: todos excepto 1.3 y 2.3



Fig. 10

Oclusal inferior:

- Dentición permanente.
- Forma del arco parabólico.
- Línea media coincidente.
- Dientes presentes: todos
- Vestíbulo versión 3.2



Fig. 11.

Lateral derecha:

- RMD: Clase III.
- RCD: No registrable
- Overjet: -1.5 mm.
- Dientes ausentes: 1.3.



Fig. 12

Lateral izquierda

- RMI: Clase III.
- RCI: no registrable
- Overjet: -1.5 mm.
- Dientes ausentes: 2.3



Fig. 13

Intraoral anterior:

- Overbite: negativo
- Línea media coincidente.
- Vestíbulo versión 3.5.



Fig. 14

Análisis de modelos:

Superior

- **Dentición:** mixta tardia
- **Forma del arco:** parabólico.
- **Línea media:** coincidente.
- **Dientes presentes:** todos excepto 1.3 y 2.3
- **Giroversiones:** 1,2/1,5/2,2/2,5/2,7
- **Simetría:** A.P: 1.6 1mm mesial respecto 2.6.
  T: 2.6 1mm expandida respect 1..6.

Inferior:

- **Dentición:** permanente.
- **Forma del arco:** parabólico
- **Línea media:** coincidente.
- **Dientes presentes:** todos
- **Vestibuloversión :** 3,3/3,5/4,3/4,4/4,5
- **Simetría:** A.P: 3.6 1mm mesial respecto 4.6.
  T: simetrico

En oclusión:

- **Clasificación de Angle:** Con características de Maloclusión Clase III
- **RMD:** Clase III **RMI:** Clase III
- **RCI:** No registrable **RCD:** no registrable
- **Sobremordida:** 0%.
- **Overjet:** -2 mm.
- **Curva de Spee:** moderada.

MODELOS DE ESTUDIO DEL CASO CLÍNICO INICIAL EN OCLUSION

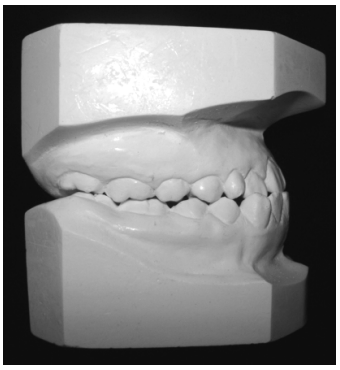

Fig 15. Modelos en oclusión lateral derecha

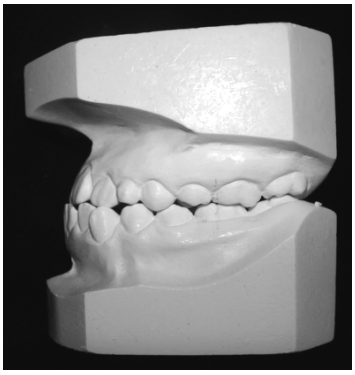

Fig. 16 Modelos en oclusión lateral izquierda

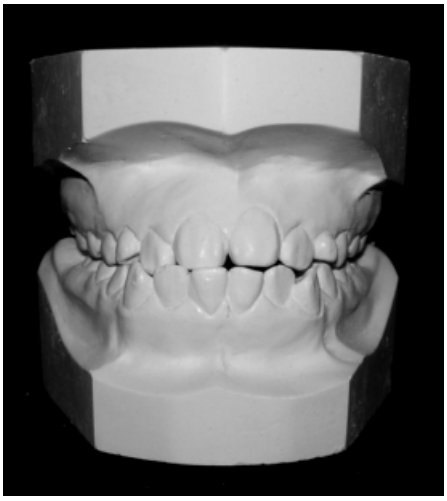

Fig.17. Modelos en oclusión vista frontal

ANALISIS RADIOGRAFICO INICIALES:

PANORÁMICO:

Morfología y estructuras óseas de caracteristicas normales

áreas óseas de los maxilares de apariencia normal,

Terceras molares superiores e inferiores en proceso eruptivo de evolución intraosea

Trabeculado óseo de características normales

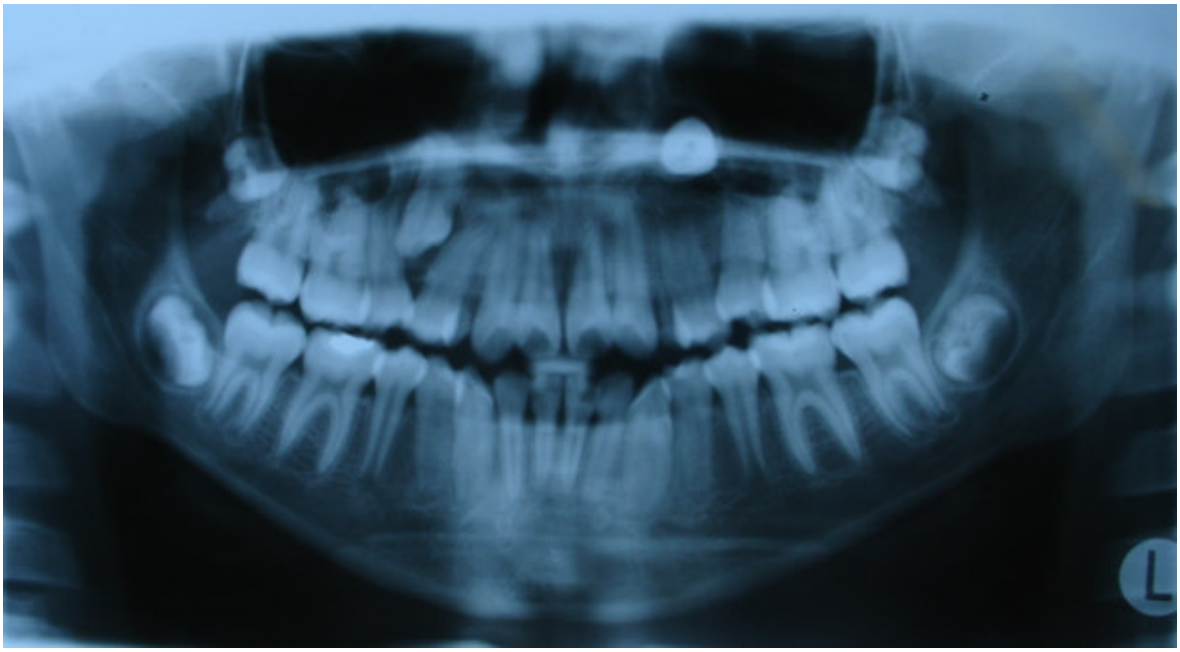

Fig. 18 Radiografia panorámica inicial

CEFALOMETRICO :

- Relacion esquelética de Clase I
- Incisivos superiores e inferiores protruidos y vestibularizados.
- Biprotrusion
- Crecimiento facial proporcional
- Crecimiento mandibular a predominio vertical
- Tercio inferior disinuido

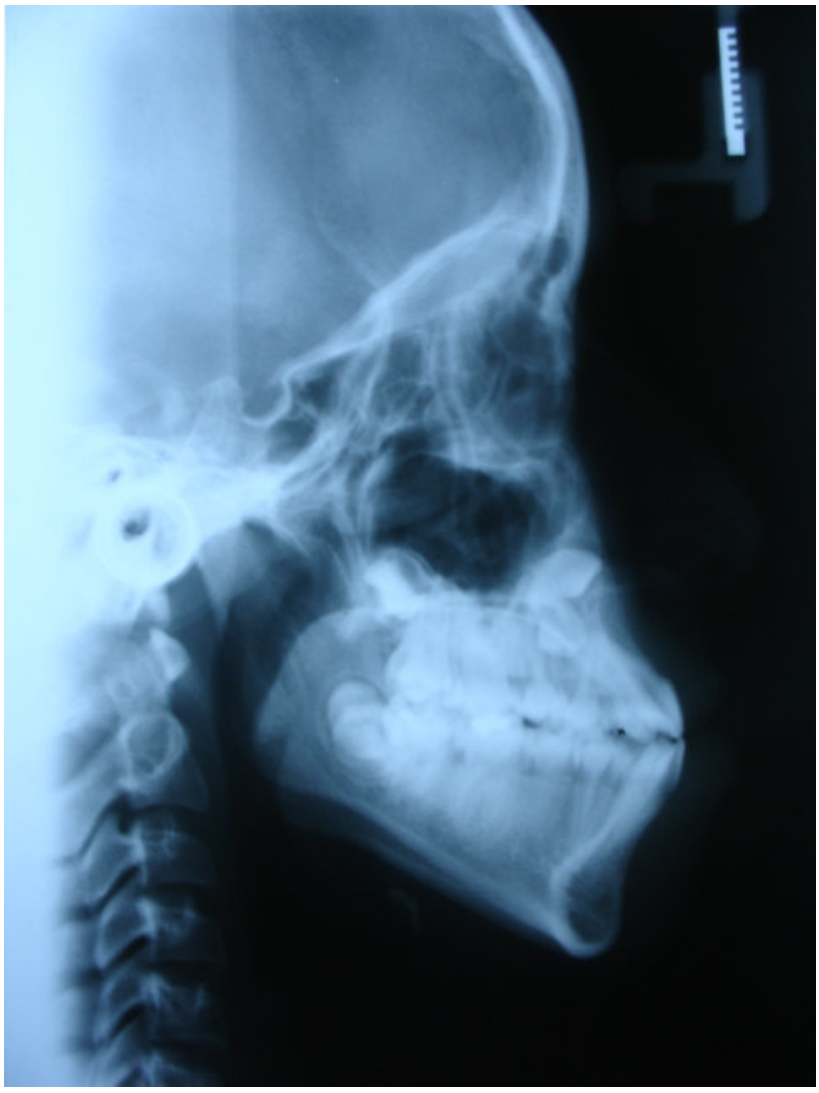

Fig. 19 Radiografia Lateral inicial.

3.1. SUMARIO DE DIAGNOSTICO:

Paciente de sexo femenino ,12 años de edad con escaso crecimiento esqueletal que presenta:

- *Patrón esquelético Clase I*
- *Crecimiento mandibular vertical*
- *Perfil total convexo*
- *Perfil del tercio inferior convexo*
- *Tercio inferior disminuido*
- *Maloclusión Clase III, con mordida cruzada anterior*
- *Incisivos superiores e inferiores protruidos e inclinados hacia vestibular*
- *Caninos superiores retenidos*
- *Giroversiones*
- *Asimetría ántero posterior de molares*
- *Línea media inferior desviada 1mm derecha*
- *Discrepancia óseo dentaria superior -11mm e inferior -2 mm*

OBJETIVOS DE TRATAMIENTO:

- Mantener el patrón esquelético
- Mejorar el perfil
- Corregir la maloclusión dentaria
- Corregir la protrusión e inclinación de incisivos
- Extracción de caninos retenidos
- Corregir giroversiones
- Corregir asimetría de molares
- Corregir la desviación de línea media
- Eliminar discrepancia arco diente

3.2. PLAN DE TRATAMIENTO:

- Extracción de caninos retenidos
- Por las características del paciente se sugiere un tratamiento ortodóncico de camuflaje de Clase III con extracciones de primeras premolares inferiores y de caninos superiores retenidos con recolocación de 1PM superiores en lugar de los caninos

3.3. TRATAMIENTO

Coordinar con cirugía para la exodoncia de los caninos

MAXILAR SUPERIOR

- PASO1.- Separación de molares 1.6 y 2.6.Adaptación de bandas con tubos dobles convertibles ,adhesion de tubos simples en 1.7 y 2.7. Exodoncia de 1.3 y 2.3.Adhesión de brackets en 5 4 3-2 1 1 2 - 4 5 , arco Niti Cu 0,016 sin tope posterior. Toma fotográfica.PP1Md.

- PASO2.- Arco redondo lisos 0,016 , 0,018 y 0,020 para alineamiento y nivelacion

- PASO 3.- Arco 0,017x0,022 de acero inoxidable. Arco 0,018 x 0,025 con loops para cierre de espacios

- PASO 4.- Arcos de finalización 0,019x0, 025 inoxidable coordinado con el inferior.

- PASO 5.- Retiro de la aparatología e instalación de contención: placa de Hawley continua.

MANDIBULA

- PASO 1.- Separación de molares 3.6 y 4.6.Adaptación de bandas con tubos dobles convertibles, cementación, adhesion de tubos simples en 3.7 y 4.7 .Adhesión de brackets en 5 - 3 3 - 5 ,arcos seccionales ¨T¨loops TMA para distalizar cainos. Toma fotográfica.PP2Mx

- PASO 2.- Pegado de brackets ántero inferiores. Arco seccional coaxial .0.0175. Con los caninos en clase I. Arco utilitario de TMA 0,016 x 0,022 para intruir e inclinar los incisivos hacia lingual para descruzar mordida.Toma fotográfica. PP3M.

- PASO 3.- Arco continuo 0,017 x 0,022 con loops de retraccion para cierre de espacios. Arco continuo tie together de 3 2 1 1 2 3 , elasticos de 6 6 para cierre de espacios.Toma fotográfica. PP4M.

- PASO 4.- Idem a la arcada superior. Coordinar arcos. Toma fotográfica. PP6M

- PASO 5.- Retiro de la aparatología e instalación de contención: barra lingual adherida de 35 -45.Toma fotográfica

- **PRONOSTICO:** favorable

3.4. RESULTADO DEL TRATAMIENTO

SEMINARIO FINAL

Presentación del paciente:

- **Nombre:** Lila León Ramos
- **Edad:** 12 años
- **Sexo:** Femenino.
- **Raza:** mestiza.
- **Estado General de Salud:** ABESG.
- **Tratamiento:** ortodóncico de camuflaje de Clase III con extracción de caninos superiores
- **Tiempo de tratamiento activo:** 2 años 10 meses.

Análisis de fotografías:

Extraorales

Frontal reposo

- Características dolicofaciales
- Asimetría facial
- Competencia labial,
- Aparente aumento del tercio inferior de la cara,
- Labios gruesos,
- Constitución delgada,



Fig. 20

Frontal sonriendo

- Sonrisa sin exposición gingival
- Arco de la sonrisa sigue el labio inferior
- Ausencia de espacios negativos
- Línea media coincidente



Fig. 21

Perfil :

- Tipo facial dolicofacial
- Perfil total recto
- Perfil tercio inferior recto
- Angulo nasolabial aumentado
- Angulo mentolabial

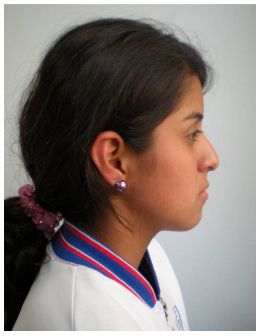

Fig. 22

45 °:

Fotografia de 45 °

- Prognatismo mandibular
- Retrusión maxilar



Fig 23

Intraorales:

Oclusal superior:

- Dentición permanente
- Forma del arco parabólico.
- Línea media coincidente.
- Dientes presentes: todos excepto 1.3 y 2.3



Fig.24

Oclusal inferior:

- Dentición permanente.
- Forma del arco parabólico.
- Línea media coincidente.
- Dientes presentes: todos

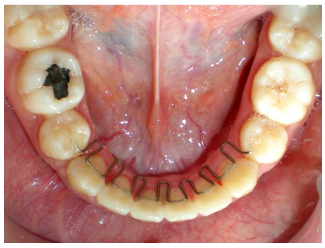

Fig.25

Lateral derecha:

- RMD: Clase III.
- RCD: No registrable
- Overjet: 3 mm.
- Dientes ausentes: 1.3.



Fig.26

Lateral izquierda

- RMI: Clase III.
- RCI: no registrable
- Overjet: 3 mm.
- Dientes ausentes: 2.3



Fig.27

Intraoral anterior:

- Overbite: 15%.
- Línea media coincidente.



Fig.28

IV. CONCLUSION

Los caninos incluidos pueden ser detectados en edades tempranas y los clínicos deben ser capaces de prevenirlos utilizando los mecanismos adecuados de diagnóstico clínico, la evaluación radiográfica y el tratamiento interceptivo apropiado. En algunos casos se requerirá tratamiento quirúrgico y la técnica variará dependiendo de la ubicación del canino incluido ya sea en posición labial o palatina y la técnica ortodóntica variará dependiendo del juicio clínico y la experiencia.

V. RECOMENDACIONES

Además, un acertado diagnóstico nos permitirá elaborar un adecuado plan de tratamiento y de esta manera, resolver rápida y efectivamente cualquier problema, evitando complicaciones que comprometan la integridad del resto de los dientes, como lo es la resorción radicular. Errores en el diagnóstico e interpretación de los caninos con el potencial de retención, pueden llevar a serias malposiciones dentarias que posteriormente requieran de un tratamiento de ortodoncia prolongado. Ante la detección de la retención, existen básicamente tres actitudes a seguir: abstención, exodoncia o recolocación del diente retenido en la arcada, mediante procedimientos quirúrgicos-ortodóncico, las cuales a su vez dependerán de diversos factores tales como: edad del paciente, grado de desarrollo de su dentición, la posición del canino no erupcionado, la evidencia de reabsorción radicular de los incisivos permanentes, la percepción del problema por parte del paciente y la cooperación que el mismo pueda prestar durante el tratamiento. Por todo lo anteriormente expuesto es de gran importancia la detección temprana de los caninos retenidos, para evitar sus consecuencias, reducir el tiempo de tratamiento, la complejidad y el costo.

VI. REFERENCIAS BIBLIOGRAFICAS

1. Angle E. Classification of malocclusions. Dental Cosmos 1899; 41:248-264.

2. Anderson G. Ortodoncia Práctica. Primera edición. Ed Mundi. Buenos Aires 1973.

3. Profitt W. Ortodoncia teoría y práctica Segunda edición. Ed Mosby 1994.

4. Van der Linder F. The development of the dentition. Ed Quintessence publishing Co.Inc. Chicago 1983.

5. Graber TM, Rakosi T, Petrovic AG. Ortopedia dentófacial con aparatos funcionales Segunda edición Ed HarcourtBrace. España 1998.

6. Huber R, Reynolds J. A dentofacial study of male students at the University of Michigan in the physical hardening program. Am J Orthod 1946; 32:1-2.

7. Ast D, Carlos J, Cons N. The prevalence and characteristics of maloclusión among senior high school students in upstate New Cork. Am J Orthod 1965; 51:437- 445.

8. Krogman W. The problem of "timing" in facial growth, with special reference to the period of the changing dentition. Am J Orthod 1951; 37:253-276.

9. Mássler M, Fränkel JM. Prevalence of malocclusion in children aged 14-18 years. Am J Orthod.1951; 37:751- 768.

10. Irie M, Nakamura S. Orthopedic approach to severe skeletal Class III malocclusion. Am J Orthod.1975; 67:377- 392.

11. Ishii H, Morita S, Takeuchi Y, Nakamura S. Treatment effect of combined maxillary protraction and chincap appliance in severe skeletal Class III cases, Am J OrthodDentofacialOrthop 1987; 92: 304-312.

12. Ngan P. Seminarios de ortodoncia. Ortodoncia Dentofacial: Efectos, limitaciones y futuras técnicas innovadoras Ed Medica Panamericana. Mexico. 1997;3 (4):48-57.

13. Sanborn, RT. Differences between the facial skeletal patterns of Clase III malocclusion and normal occlusion. AngleOrthod 1955; 25: 208-222.

14. Jacobson A, Evans WG, Preston CB, Sadowsky PL. Mandibular prognathism. Am J Orthod 1974; 66: 140-171.

15. Williams S, Andersen CE: The morphology of the potential Class III skeletal pattern in the growing child. Am J Orthod.1986; 89: 302- 311.

16. Guyer EC, Ellis EE, Mc Namara JA, Behrents RG. Components of Class III maloclusión in juveniles and adolescents. Angle Orthod.1986; 56: 7-30.

17. Ellis E, Mc NamaraJa. Components of adult Class III maloclusión. J Oral Maxilofacial Sug 1984; 85:277-90.

18. Sue G, Chaconas SJ, Turley PK. Indicators of skeletal Class III growth. J Dent Res.1987; 66:295-305.

19. Grainger RM. Orthodontic treatment priority index. Washington: US Public Health Service, 1968. Publication Nº 1000-Series 2 Nº 25 Washington, DC: National Center for Health Statistics.

20. Saturno L. Características de la oclusión en 3630 escolares del área metropolitana de Caracas. RevIberocamOrtod. 1994; 13: 11-21.

21. Betancourt O. Estudio epidemiológico de las maloclusiones en 2 zonas rurales venezolanas. Trabajo presentado para optar al título de Magíster en ortodoncia. Abril, 1986.

22. Lin JJ. Prevalence of maloclusión in Chinese children aged 9-15 En: Bishara S, Justus R, and Graber T. Proceedings of the workshop

discussions on early treatment. Am J OrthodDentofacOrthop 1988; 113: 5-6.

23. Markowitz MD. Class III malocclusions in twins. Trans EurOrthod Soc. 1970 : En Canut JA. Ortodoncia clínica y terapéutica. Segunda edición; Ed Másson, Barcelona España; 2000.

24. Litton SF, Ackerman LV, Issaccson RJ, Shapiro BL. A genetic study of Class III malocclusion. Am J Orthod 1970; 57(3): 256-261.

25. Mossey PA. The heritably of maloclusión: Par 2.The influence of genetics in malocclusion. British J of Orthod 1999; 26:195-203.

26. Von Limbourgh. The role of genetic and local environmental factors in the control of postnatal craniofacial morphogenesis. Mechanisms and Regulation of Craneofacial Morfogenesis. Swets and Zeitliger B.V; Amsterdan, 1972 En: Graber TM, Rakosi T, Petrovic AG. Ortopedia dentofacial con aparatos funcionales 2da ed. Ed Harcourt Brace 1998.

27. Linder - Aronson S, Woodside DG, Lundstrom A: Mandibular Grown direction following adenoidectomy. Am J Orthod 1986; 89: 273.

28. Moyers R. Manual de Ortodoncia. Cuarta edición. Ed Médica Panamericana. Buenos Aires 1992.

29. Borrachina C. Análisis de la agenesia dentaria y su influencia en la morfología craneofacial: Un estudio sobre casos. Tesis doctoral. Facultad de Medicina Valencia. España En: Canut JA. Ortodoncia clínica y terapéutica. Segunda edición. Editorial Másson. Barcelona - España 2000.

30. Ordóñez D. Ortopedia maxilar y Antropología Biológica Ed. Ediciones Montserrat Bogotá Colombia 1984.

31. Canut JA. Ortodoncia clínica y terapéutica. Segunda edición. Editorial Másson. Barcelona - España 2000

32. Brodie AG. On The Growth pattern of the human head. Am J Anat 68: 209-262, 1941

33. Bjork A, Skieller V. Postnatal grown and development of the maxillary complex. En: Factors affecting the growth of the midface. Monogr. Universidad the Michigan, 1976. En: Canut JA. Ortodoncia clínica y terapéutica. Segunda edición; Ed Másson, Barcelona - España. 2000.

34. Enlow DH. Handbook of facial Growth. Tercera edición. Ed Philadelphia: WB Saunders, 1982

35. Bishara SE. Ortodoncia. Ed Mc Graw Hill. México D.F. 2003.

36. Bjork A. Prediction of mandibular growth rotation. Am J Orthod. 1969; 55: 585-599.

37. Fishman LS. Maturational Development and Facial Form relative to treatment timing. En :SubtelnyJD. Early orthodontic treatment. Editors' .Quintessence publishing co Illinois. 2000.

38. Nelson WE, Vaughan VC, Mc Kay RJ. Tratado de pediatría tomo I. Octava edición Editorial Salvat 1983.

39. Greulich WW, Pyle SI. Radiographic atlas of skeletal. Development of the hand wrist. Second edition. Ed Stanford University Press. California-United States of America. 1959.

40. Fishman LS. Radiographic evaluation of skeletal maturation. A clinically oriented method based on hand-wrist films. AngleOrthod 1982; 52:88-112.

41. Isaacson KG. Orthodontic treatment with removable appliance. Segunda edición. Ed Bristol John Wright Son Limited 1980.

42. Gravely JF. A Study of the mandibular closure path in Angle Class III relationship. Britis J Orthod 1984; 11:85-91.

43. Vadiakas G, Viazis A. Anterior Crossbite correction in the early deciduous dentition. Am J Orthod 1992; 102: 160-162.

44. Ngan P, Hu AM, Fields HW. Treatment of Class III problems begins with differential diagnosis of anterior crossbites. PediatricDent 1997; 19:386-95.

45. Rabie ABM, Gu Y: Diagnostic criteria pseudoClass III malocclusion. Am J Orthod 2000; 117: 1-9.

46. Giancotti A, Máselli A, Manpieri G, Spano E: Pseudo Class III malocclusión treatment with BaltersBionator. British J Orthod sept 2003; 30: 203-215.

47. Gregoret J, Tuber e, Escobar LH, Matos A. Ortodoncia y Cirugía Ortognática, diagnóstico y planificación. Editorial Espaxs,S,.A 1997.

48. Bishara S,and Ziaja R. Functional appliances. A review. Am J OrthodDentofacialOrthop 1989; 95:250-8.

49. Arnett W, Bergman R. Facial keys to orthodontic diagnosis and treatment planning Par II. Am J Orthod 1993; 113:395-411.

50. Turley P: Orthopedic correction of Class III malocclusion with palatal expansion and custom protraction headgear, J Clin.Orthod.1988; 22: 314-325.

51. Major P, El Badawy HE. Maxillary protraction for early orthopedic correction of skeletal class III malocclusion, Pediatric Dent. 1993; 15(3): 203-207.

52. Hogeman Ke, Sanborn: Surgical-orthopedic correction of mandibular protrusion. Acta Chir Scand Suppl 1951; 159, 67.

53. Tweed, Charles H. Clinical Orthodontics, (2). Ed. The C.V. Mosby Company, St. Louis 1966

54. Nikia R. Burns, y col, Class III camouflage treatment: What are the limits? Am J Orthod Dentofacial Orthop 2010 ;137:9.e1-9.e13

55. Angelika Stellzig - Eisenhauer. Treatment decision in adult patients with Class III malocclusion: Orthodontic therapy or orthognatic surgery? Am J Orthod. Dentofacial Orthop.2002;122:27-38.

56. Kerr WJS, Miller S, Dawber JE. Class III malocclusion: surgery or orthodontics? Br J Orthod 1992; 19:21-4.

57. Espen Færovig, and Björn U. Zachrisson, *Effects of mandibular incisor extraction on anterior occlusion in adults with Class III malocclusion and reduced overbite* .Am J Orthod Dentofacial Orthop 1999;115:113-24

58. Riedel RA, Little RM, Bui TD. Mandibular incisor extraction: post retention evaluation of stability and relapse. Angle Orthod 1992; 62:103-16.

59. Canut JA. Mandibular incisor extraction: indications and long-term evaluation. Eur J Orthod 1996; 18:485-9.

60. Profitt WR, Fields HW, Sarver DM. Contemporary orthodontics.4th ed. St Louis: Mosby; 2007. p. 6-14, 300-309