Universidad Nacional Mayor de San Marcos
Universidad del Perú. Decana de América
Facultad de Odontología
Unidad de Posgrado

Alargamiento quirúrgico de coronas clínicas

REPORTE CLÍNICO

Para optar el Título de Segunda Especialidad Profesional en Periodoncia

AUTOR

Ninoska SÁNCHEZ PALOMINO

Lima, Perú

2016



Reconocimiento - No Comercial - Compartir Igual - Sin restricciones adicionales

https://creativecommons.org/licenses/by-nc-sa/4.0/

Usted puede distribuir, remezclar, retocar, y crear a partir del documento original de modo no comercial, siempre y cuando se dé crédito al autor del documento y se licencien las nuevas creaciones bajo las mismas condiciones. No se permite aplicar términos legales o medidas tecnológicas que restrinjan legalmente a otros a hacer cualquier cosa que permita esta licencia.

Referencia bibliográfica

Sánchez N. Alargamiento quirúrgico de coronas clínicas [Reporte Clínico de segunda especialidad]. Lima: Universidad Nacional Mayor de San Marcos, Facultad de Odontología, Unidad de Posgrado; 2016.

UNIVERSIDAD NACIONAL MAYOR DE SAN MARCOS
(Universidad del Perú, DECANA DE AMÉRICA)

FACULTAD DE ODONTOLOGÍA

UNIDAD DE POSGRADO

N° 017-FO-UPG-2016

ACTA DEL EXAMEN DE CAPACITACIÓN PROFESIONAL

En la ciudad Universitaria, Unidad de Posgrado, Facultad de Odontología de la Universidad Nacional Mayor de San Marcos, siendo las 12:00 hrs. del martes 06 de diciembre de 2016, se reunieron los Miembros del Jurado de Examen de Titulación en el salón de consejo de la Facultad para llevar a cabo el Examen de Capacitación Profesional de la **C.D. NINOSKA SÁNCHEZ PALOMINO**, referente al Caso Clínico **"ALARGAMIENTO QUIRÚRGICO DE CORONAS CLINICAS"**, para obtener el Título de Segunda Especialidad Profesional en Periodoncia.

El Jurado en pleno, luego de evaluar las respuestas al interrogatorio del Examen de Capacitación emitió el calificativo de:

BUENO	DIECISEIS	16
Escala	Número	Letras

El Presidente del Jurado de Examen de Titulación, en virtud de los resultados favorables, recomienda que la Facultad proponga que la Universidad le otorgue el Título de Segunda Especialidad Profesional en **PERIODONCIA** a la **C.D. C.D. NINOSKA SÁNCHEZ PALOMINO.**

Siendo las 1.24, concluyó el acto académico, por lo cual los Miembros del Jurado de Examen de Titulación dan fe de lo actuado, firmando la presente Acta por cuadruplicado.

Esp. SIXTO GRADOS PUMARINO
Presidente

Esp. FRANCIS BRAVO CASTAGNOLA
Miembro

Esp. LUIS AUGUSTO CISNEROS PÉREZ
Miembro

Escala de calificación

- Excelente 20, 19
- Muy bueno 18, 17
- Bueno 16, 15
- Aprobado 14
- Desaprobado 13 o menos

DEDICATORIA

A Dios por la vida y todas sus bendiciones.

Al Profesor Julio Sánchez Olivera, mi padre, por ser el artífice de todos mis triunfos, por darme todo lo que soy como persona, como profesional, mis valores, mis principios y mi coraje para conseguir mis objetivos.

A mi amado esposo Darcy Jurado por su amor, por darme fuerza para seguir adelante y no caer ante las adversidades, por ser mi mano derecha para cumplir con mis ideales.

A mi hermana Ruro Sánchez por estar siempre a mi lado, mas que una hermana es mi madre y protectora.

A mi hermano Siwar Sanchez por ser mi guía espiritual, por su apoyo y ser mi mediador ante nuestro padre Dios.

A mi tia Felicitas Palomino, por su cariño y apoyo incondicional durante todo mi recorrido hacia la especialidad.

Y a mi adorada hija Andrea por enseñarme a ser mejor persona, por ser la fuente de motivación para seguir adelante y por que sé que ella seguirá mis pasos.

AGRADECIMIENTO

Al Esp. C.D. Sixto Grados Pomarino, Coordinador Académico de la Segunda Especialidad Profesional de Periodoncia de la Universidad Nacional Mayor de San Marcos, por su pasión por la periodoncia, por sus enseñanza, dedicación y paciencia en la formación de profesionales competentes y por guiarme en la culminación satisfactoria de mi especialidad.

ÍNDICE

Pag.

INTRODUCCIÓN……1

I. OBJETIVOS

1.1. Objetivo General……..……..2

1.2. Objetivos Específicos……..……2

II. MARCO TEÓRICO

2.1. Antecedentes……..3

2.2. Base Teóricas……..……8

2.3. Definición de Términos…….....25

III. CASO CLÍNICO I……..26

IV. CASO CLÍNICO II……..……....36

V. DISCUSIÓN……..48

CONCLUSIONES……..……...51

REFERENCIAS BIBLIOGRÁFICAS……..…..…….....52

RESUMEN

A través de la historia se ha visto que el ser humano es inherente e intrínseco al deseo de buscar la belleza en todas sus formas. Es por ello que desde siempre, se han desarrollado teorías que expliquen y permitan realizar diseños más hermosos y la odontología actual no es ajena a esta búsqueda es por ello que el presente reporte de caso clínico tiene por objetivo: Describir los procedimientos quirúrgicos para el alargamiento de coronas clínicas en el sector antero superior, analizar los parámetros estéticos dentofaciles y dentogingivales utilizados en cirugía periodontal y describir la importancia de los parámetros estéticos, para lo cual se presenta dos pacientes, uno de género femenino y otro masculino que acudieron a la clínica Odontológica de Posgrado de la Universidad Nacional Mayor de San Marcos, llegando al servicio de periodoncia. Los procedimientos que se les realizó fueron: profilaxis y cirugía periodontal ”alargamiento de coronas clínicas cortas” teniendo como Conclusión**:** El aumento de corona clínica es un procedimiento quirúrgico que se debe tener en cuenta para corregir alteraciones del contorno gingival en el sector anterior y favorecer la estética en pacientes con exposición incompleta de corona y una línea de sonrisa alta, el colgajo periodontal con reposicion apical mas osteoplastia continúa siendo el procedimiento más utilizado en el tratamiento de dientes clinicamente cortos.

.

Palabras Clave: cirugía periodontal, coronas clínicas cortas, estética gingival.

ABSTRACT

Throughout history we have seen that the human being is inherent and intrinsic to the desire to seek beauty in all its forms. That is why always, have developed theories q explain and allow further beautiful designs and dentistry today is no stranger to this search is why this clinical case report aims to: Describe the surgical procedures for lengthening clinical crowns in the upper anterior sector Analyze dentofaciles and dentogingival aesthetic parameters used in periodontal surgery and describe the importance of aesthetic parameters of the smile, for which two patients, one female and one male who attended presents Dental clinic Graduate National University of San Marcos, reaching periodontics service. The procedures were performed were: prophylaxis and periodontal surgery "lengthening of short clinical crowns" having as Conclusion: The increased clinical crown is a surgical procedure that must be taken into account to correct alterations of gingival contour in the anterior and favor aesthetics in patients with incomplete exposure crown and a high smile line and the periodontal flap with apical Out more osteoplastia remains the most widely used procedure in the treatment of clinically short teeth.

Key words: periodontal surgery short clinical crowns, gingival aesthetics.

INTRODUCCIÓN

El alargamiento de las coronas clínicas, consiste en cambiar la forma, tamaño y/o proporciones de la unidad dento gingival, con el objetivo de llegar a una armonía dento gingival, para lo cual se cuenta con diferentes técnicas y materiales según lo amerite cada caso.

Para llegar a este objetivo dentro de la unidad dentogingival se puede modificar el tamaño, forma, color de los dientes así como también modificar la forma, estructura, altura de las encías; creando una armonía con los labios, el color de piel y la forma de la cara, en este propósito pueden intervenir varias especialidades de la odontología y a su vez diferentes técnicas.

Una de estas técnicas en el área quirúrgico periodontal es el alargamiento de corona clínica con fines netamente estéticos, en la cual se precisa de la manipulación de cualquiera de los tejidos blandos y en algunos casos tejidos duros y blandos alrededor de un diente o de los dientes para fines estéticos, también se pueden realizar estos procedimiento con fines de reparación.

Alargamiento de la corona Estética está indicada en pacientes que muestran excesiva cantidad de encía (conocido como un gummy smile) como consecuencia de una erupción pasiva alterada o hiperplasia gingival, es importante realizar un diagnóstico diferencial ya que en algunos casos la cirugía periodontal no sera el tratamiento adecuado; mientras que el alargamiento de corona es reparadora (o funcional) tiene como objetivo obtener la retención de forma y resistencia de la estructura del dentaria por encima del nivel de la cresta alveolar en los casos de la caries subgingivales , los márgenes de restauración subgingival o fractura del diente, estas técnicas se refieren a cirugías pre protésicas. El procedimiento se basa en dos principios: conservar la anchura biológica o espacio biológico y el mantenimiento de la encía queratinizada adecuada alrededor del diente; se debe tener en cuenta las papilas interdentales evitando dañarlas durante el acto quirurugico.

Para llegar a el diagnóstico o evaluación de una corona clínica corta no ha de ser únicamente visual sino que debemos apoyarnos en un examen clínico minucioso(sondaje), radiografías y modelos de estudio.

El alargamiento de corona quirúrgico de elección es la cirugía a colgajo con remodelado óseo, es la técnica más usada en cirugía periodontal, con la finalidad de brindar unos dientes que irán acorde a la forma del rostro del paciente, esto dará mayor confianza, aumento del autoestima y gusto al sonreír. Dependiendo del diagnóstico se realizara el tratamiento con las diferentes especialidades odontológicas.

I. OBJETIVOS

1.1 Objetivo General

Describir los procedimientos quirúrgicos para el alargamiento de coronas clínicas con fines esteticos.

1.2 Objetivos Específicos

- Describir los aspectos a considerar al momento de diagnosticar las alteraciones del exceso gingival.
- Determinar el diagnóstico y plan de tratamiento en los casos que presenten coronas clínicamente cortas.
- Analizar los parámetros estéticos dentofaciles y dentogingivales utilizados en cirugía periodontal.
- Determinar la importancia del tratamiento periodontal relacionado con otras especialidades odontológicas.

II.- MARCO TEÓRICO

2.1 Antecedentes

Sicher en el año 1959 introdujo el término “unión dentogingival” para denominar la porción más coronal del periodonto, constituida a su vez por la adherencia epitelial y el conectivo supraalveolar; la encía marginal con su surco marginal y la cresta ósea alveolar. El espacio longitudinal que ocupa la unión dentogingival se le ha denominado anchura biológica o espacio biológico que fue definido por Cohen ya en 1962 [1]

Gargiulo1 y Tristao en el año 1961 estudiando 325 cortes de periodonto sano en cadáveres, analizaron y describieron el espacio biológico o unión dento-gingival como el espacio ocupado por el epitelio de unión, el cunjuntivo supraalveolar y el surco marginal. Estas dimensiones no son fijas y varían entre individuos y entre los distintos dientes. La unión conectiva puede variar en longitud entre 0,0 y 6,84 mm con una media de 1,07 mm.[2,3].

Coslet en el año 1977, concluyo que existe un promedio de lmm. para cada componente del espacio biológico con un notable rango de variación que dependería de la edad del paciente, del tipo de diente y de la existencia o no de patología periodontal. Se determino también que es por ello, que estas mediciones son orientativas y nos deben de hacer reflexionar sobre la particularidad de cada caso.[4]

Rosenberg en el año 1980, describió la etiología de estas coronas clínicas cortas,las cuales son: caries, erosión, malformación dentaria, reabsorción radicular externa, hiperplasia gingival. Traumatismos: fracturas, atricción; Iatrogenia: reducción dentaria excesiva en el tallado, perforaciones en endodoncia, Erupción anómala: erupción pasiva insuficiente, inclinación dentaria mesial.[5]

Kahlavi en el año 1983 determino que el objetivo del alargamiento de coronas clínicas es trasladar apicalmente mediante métodos quirúgicos el margen gingival para conseguir elongar la corona clínica y a la vez respetar el espacio biológico de inserción. Para conseguirlo, será necesario un conocimiento minucioso de la anatomia o morfología del periodonto más coronal, así como su comportamiento biológico[6]

De Waal en el año 1993 determino que el principal objetivo de las técnicas y procedimiento para el alargamiento de corona clínica es la obtención de un producto biológico periodontal ancho, libre de cualquier restauración odontológica invasiva, circunferencialmente alrededor del diente. [7]

Herrero, F. en el año 1995 comparó la longitud real de la estructura de los dientes clínicamente expuestos con el margen de la restauración planificada y la cresta alveolar ("ancho biológico") obtenidos durante procedimientos de alargamiento de corona quirúrgica, dando instrucciones de higiene oral y control óptimo de placa obligatorio a los pacientes. Los parámetros evaluados fueron la posición del margen gingival, la profundidad de sondaje, la posición de unión mucogingival, ubicación de la cresta alveolar, la movilidad, índice de placa e índice gingival. Estas mediciones se registraron a las 8 semanas después de la cirugía con excepción de la ubicación de la cresta alveolar. Dentro de los límites de este estudio clínico, no se logró obtener un espacio biológico de 3 mm. [8]
Brägger U, Lauchenauer D. en el año 1992; determinaron que la técnica quirúrgica para el alargamiento coronario quirúrgico es una técnica relativamente fácil de realizar, para lo cual se debe tener en cuenta diversos factores anatómicos y siempre se debe respetar las dimensiones para el espacio biológico.[9]

De Waal en 1994 presento un caso clínico donde se estima que el grosor mínimo aproximado del colgajo es de 1,5mm. para prevenir su necrosis, asi mismo coinsidiendo con otros autores determinoque para la remodelación ósea se debe tener en cuenta que al levantar un colgajo supone una reabsorción ósea con una posterior neoformación de hueso cuyo balance de pérdida de soporte varía según el biotipo periodontal.[10]

Ingber y cols. en 1997 afirmaron que en el alargamiento de corona dentaria se debía conservar suficiente hueso, como para permitir 3mm de estructura dental sólida encima de la cresta alveolar. La invasión del espacio periodontal trae como consecuencia retracción gingival, pérdida de la cresta ósea, hiperplasia gingival y/o combinaciones. Los cuales van a tener un impacto negativo en la estética gingival y en la salud periodontal. A nivel interproximal la distancia desde la cresta ósea hasta el margen gingival es 4mm [11]

Davarpanah 1998.- Previo a la cirugía debería de determinarse la línea de acabado de la preparación del diente y la posición deseada del margen gingival final, entonces, bastaría con realizar una resección ósea suficiente para acomodar la futura unión dentogingival con su surco marginal y exponer la longitud del diente suficiente que deseamos [12]

Lanning en el año 2003 realizo un estudio de investigación cuyo objetivo fue restablecer la anchura del espacio biológico por medio de alargamiento quirúrgico de coronas clinicas, en la cual determino que esta medida vuelve a su dimensión original después de 6 meses de realizado el procedimiento quirurgico.[13]

Stephen J, Chu M en el año 2006 reconocieron que el periodoncista esta orientado a la estética por la necesidad de establecer el tamaño correcto de los dientes, una preocupación específica son los dientes excesivamente cortos, como el síndrome del diente corto, donde la falta de exhibición de dientes y aumento de la exposición gingival requieren un aumento de la corona clínica, es así que una exposición

excesiva de la encía puede afectar la apariencia estética dentogingival, sobre todo en individuos con una línea alta de la sonrisa.[14,15]

Pérez en el año 2007 realizó un estudio de investigación donde evaluo a 19 pacientes con cirugía de alargamiento de corona con el objetivo de medir el sondaje alrededor de las piezas, antes y después de realizar el alargamiento de coronas, encontrando que el sondeo transulcular es preciso midiendo la encía supragingival en su dimensión apico-coronal, reduciendo desde 0,51 a 0,61 mm. a los 6 meses después de la cirugía en comparación con las medidas prequirúrgicas, siendo esta diferencia estadísticamente significativa.([16]

Huynh-Ba en el año 2007 presenta las diferentes técnicas, las indicaciones y contraindicaciones de la cirugía de alargamiento de la corona clínica. Se basa en que el ancho biológico del complejo dento-gingival, es la creación de una distancia aproximada de 3 mm entre el área marginal de la reconstrucción y la cresta del hueso alveolar. Los estudios sobre la cicatrización de heridas sugieren que la estabilidad de los tejidos blandos después de tales procedimientos quirúrgicos se obtiene después de un período de 6 meses. Concluye que para obtener óptimos resultados de los tratamientos estéticos de las restauraciones, la duración del periodo de cicatrización debe ser respetada.[17]

Moncada G, Pablo A. en el año 2008 analizaron los parámetros para la evaluación de la estética dentaria anterosuperior, con el objetivo de analizar los diferentes parámetros dentarios y gingivales que afectan la estética dentaria del paciente en la búsqueda del balance entre la morfología, función y estética bucodentario, concluyendo que la odontología ha identificado 13 paramétros básicos para el estudio y la reconstrucción morfológica, funcional y estética del arco dentario de la zona antero superior y su relación con los tejidos blandos que lo rodean, los énfasis en la aplicación de cada parámetro dependerán de las características de cada paciente y sus particularidades pueden comprender una aproximación interdisciplinario del caso, donde se proporcionaran mutuo soporte. La planificación de la apariencia estética dental puede llegar a requerir la aproximación diagnóstica y terapéutica en un enfoque interdisciplinario.[18]

Cunlife en el año 2008 publico un artículo en el cual discute el alargamiento de corona como una forma en la que el dentista restaurador puede abordar las necesidades clínicas del paciente con procedimientos quirúrgicos destinados a la eliminación de los tejidos periodontales para aumentar la altura de las coronas clínicas. Además, es evidente que los pacientes son cada vez más conscientes de la importancia de una agradable sonrisa. Refiere que el dentista restaurador que utiliza esta técnica de alargamiento de corona, debe comprender aspectos del espacio biológico, las indicaciones, la técnica, así como algunas limitaciones posibles. Discute estos conceptos con el fin de que el dentista restaurador puede utilizar el alargamiento de corona como parte de un plan de tratamiento global de una manera controlada y predecible, teniendo en cuenta los factores biológicos. [19]

Garcia S. en el año 2009 en un reporte de caso clínico describe la técnica una técnica quirúrgica para el alargamiento de coronas clínicamente cortas y que puede realizarse de manera sencilla, siempre y cuando tengamos una corona anatómica lo suficientemente grande para poder realizar una excisión de tejido gingival y un espacio biológico amplio que impida una recidiva. Debemos saber que la cicatrización por primera intención siempre será un objetivo preferible a una cirugía por segunda intención, como sería el alargamiento por gingivectomía a bisel externo[20]

Koenig R, Lavado A, en el año 2009 realizaron un trabajo de investigación donde describieron las características de la sonrisa y nivel de satisfacción en estudiantes, cuyo resultados mostraron que las características predominantes de la sonrisa fueron: altura de la sonrisa baja, forma de incisivo rectangular, arco de sonrisa paralelo, presencia de corredores bucales y que el último diente observado en la sonrisa fue la segunda premolar, por lo tanto concluyeron que los hallazgos más frecuentes fueron la altura de la sonrisa baja y la presencia de corredores bucales. Ninguna de las características se relacionó con la satisfacción con la sonrisa.[21]

López J, en el año 2010 publica un manual sobre Alargamiento Quirúrgico de coronas clínicas, en este pone como objetivos del Alargamiento Quirúrgico de coronas clínicas el exponer mayor cantidad de estructura dentaria sana (corona clínica) y recuperar o conservar las distancias biológicas normales del periodonto(encía), determina como conclusiones que el alargamiento quirúrgico de corona clínica es un procedimiento correctivo que tiene por objetivo aumentar el tamaño de la corona clínica. Puede ser a expensas de eliminar tejido blando únicamente (encía), o sacrificando tejido de soporte dentario (hueso). La finalidad es restablecer las dimensiones biológicas ideales y la arquitectura ósea y gingival deseada para la biomantenibilidad del periodonto, en armonía con las piezas dentarias y prevenir el daño gingival será siempre una mejor alternativa que el alargamiento quirúrgico de corona clínica. La estética no es una justificación para invadir el espacio biológico de la encía durante un procedimiento odontológico. Tambien establece como recomendaciones Cuando del operador dependa, evite invadir el espacio biológico que le corresponde a la encía, tanto en el tallado dental para prótesis fija como en cavidades para amalgama o resina. Desde la perspectiva de salud periodontal los márgenes cervicales restaurativos deben ser supragingivales o por lo menos yuxtagingivales. Si la caries, fractura ó perforación endodóntica, presenta un cuadro de invasión del espacio biológico, y la pieza es restaurable, el alargamiento de corona debe planificarse antes de la restauración, para asegurar una adecuada adaptación.[22]

Medina C, Gomez S, en el año 2010 Evaluaron la aceptabilidad de los parámetros estéticos de la sonrisa en dos grupos, uno conformado por pacientes que acudían a tratamiento de ortodoncia y el otro por especialistas de diferentes áreas de la odontología, realizándose 1406 observaciones de fotografías de sonrisa por 38 evaluadores de ambos sexos, entre ellos 18 odontólogos especialistas en diferentes en áreas de odontología y 20 pacientes que asistían por primera vez a la clínica de ortodoncia, estos autores concluyeron que existe una diferencia en la percepción de la estética de la sonrisa entre ambos grupos, los especialistas poseen una visión más crítica en la detección de desviaciones de los parámetros de la estética de la sonrisa, sin embargo hay similitud en la tendencia de los datos.[23]

Castro Y, Grados S, en el año 2014 presenta un artículo donde resume los aspectos a considerar al momento de diagnosticar las alteraciones del espacio biológico así como los protocolos para el tratamiento que permita su restauración, en este artículo concluyen que cuando se invade la inserción gingival y por ende el espacio biológico, generalmente se produce una alteración patológica a ese nivel con graves repercusiones, esta invasión suele darse en situaciones como el tallado dentario, la retracción gingival, la toma de impresiones, el cementado de restauraciones, restauraciones sobreextendidas, el uso de instrumental rotatorio para curetear el surco, electrocirugía o darse en condiciones fisiológicas como durante la erupción pasiva de los dientes, ocasionando alteraciones patológicas que se pueden dar como: reabsorción de la cresta ósea, desarrollándose un saco infraóseo, recesión gingival y pérdida ósea localizada, hiperplasia gingival localizada, con mínima pérdida ósea, y la respuesta está relacionada con la susceptibilidad del paciente frente a la enfermedad periodontal, de forma que no todos los pacientes responden de la misma manera. La manera más sencilla de evitar esta invasión del espacio biológico es respetando sus dimensiones promedio que poseen el epitelio de unión y la inserción conectiva; de manera general se considera que la distancia que debe de existir entre el margen de alguna restauración y la superficie supracrestal debe de ser de 3mm [24]

Chávez L, Castro Y, Grados S. en el año 2015 realizaron un artículo de revisión donde trataron sobre las consideraciones clínicas en el tratamiento de aumento de corona clínica, teniendo como conclusión que en la actualidad la estética está implicada en todas las especialidades de la odontología en especial con la periodoncia. Dentro de la cirugía periodontal, se encuentra el alargamiento de corona clínica que no solo busca preservar el ancho biológico, sino un adecuado contorno de acuerdo a las características del tejido periodontal. El alargamiento de corona clínica es un procedimiento aplicado a superar ciertos problemas estéticos, funcionales y protésicos, para tal fin ésta cirugía puede ser resectiva la cual es de carácter irreversible o no resectiva dependerá si hay o no reducción del hueso

alveolar. Existen muchas técnicas para el alargamiento de corona clínica, dentro de la cuales está la gingivectomía, colgajo de reposición apical con o sin resección ósea y la extrusión quirúrgica. Es necesario para el especialista conocer las bases fisiológicas, histológicas, anatómicas del periodonto para poder dar un diagnóstico correcto y elegir la técnica adecuada para cada paciente en el alargamiento de corona clínica [25]

2.2 Bases Teóricas.

MICRO Y MACROANATOMIA PERIODONTALES

ENCÍA:

Anatomía macroscópica

La mucosa bucal se continúa con la piel de los labios y con las mucosas del paladar blando y de la faringe. La mucosa bucal consta de:

1) La mucosa masticatoria que incluye la encía y el recubrimiento del paladar duro.

2) La mucosa especializada que cubre la cara dorsal de la lengua.

3) La parte restante denominada mucosa de revestimiento.

La encía es la parte de la mucosa masticatoria que recubre la apófisis alveolar y rodea la porción cervical de los dientes. Está compuesta de una capa epitelial y un tejido conectivo subyacente denominado lamina propia. La encía adquiere su forma y textura definitivas con la erupción de los dientes.[26,27]

En sentido coronario, la encía de color rosado coralino termina en el margen gingival libre, que tiene contorno festoneado. En sentido apical, la encía se continúa con la mucosa alveolar laxa y de color rojo oscuro, de la cual está separada por una línea demarcadora por lo general fácilmente reconocible llamada unión mucogingival o línea mucogingival.

No existe una línea mucogingival en el lado palatino, pues el paladar duro y la apófisis alveolar del maxilar superior están revestidos por el mismo tipo de mucosa masticatoria.[28]

Se pueden distinguir dos partes de la encía:- La encía libre y La encía adherida.

PAPILA INTERDENTARIA

Anatomía e Histología de la papila interdental:

El espacio interdental está compuesto por el área de contacto, la tronera o espacio interproximal y la encía interdental. El área interdental está constituida por la papila vestibular, la papila lingual, y un área de interconexión llamada Col o nicho interdentario. El nicho tiene una forma prismática, con la base apical correspondiente al septum alveolar interdental y una cresta cóncava en posición coronal, que se extiende hasta las dos puntas papilares. En el sentido molar-incisivo, disminuye la distancia entre las puntas papilares. En el caso en el que haya recesión gingival interproximal o en ausencia del punto de contacto, tampoco habrá nicho gingival. Estará cubierto por un epitelio fino no queratinizado, con un grosor de dos a tres capas y normalmente, sin proyecciones papilares cuando no está inflamado.

El epitelio del nicho interdentario es el mismo epitelio del surco gingival, este es sencillamente el surco de dos dientes adyacentes que esta haciendo contacto uno con otro. El tejido conjuntivo que se encuentra por debajo del epitelio contiene las fibras gingivales y transeptales, que ayudan a mantener la integridad de la encía alrededor del diente.

ESQUEMA DEL PERIODONTO

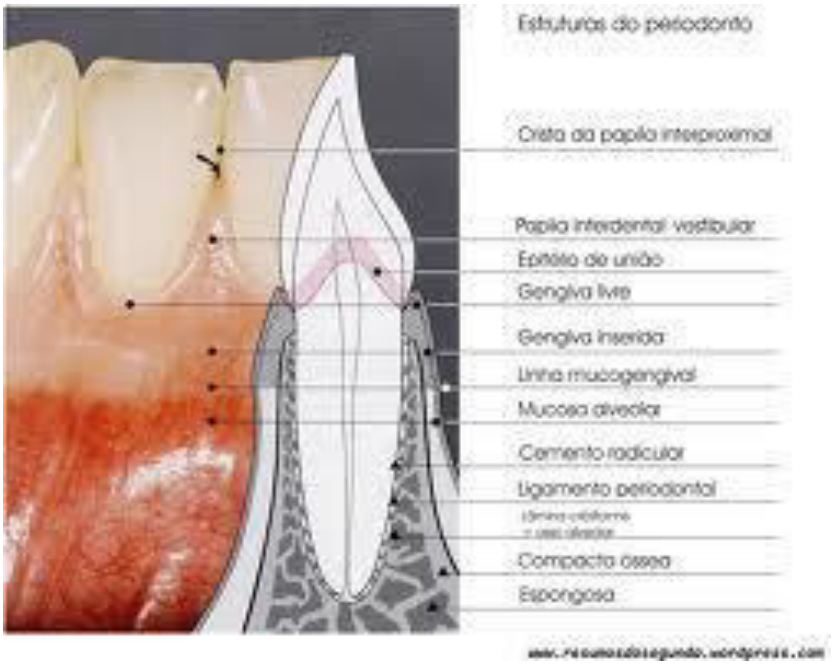

Anatomía Microscópica

Epitelio bucal

La encía libre comprende todas las estructuras epiteliales y del tejido conectivo situadas hacia coronal de una línea horizontal trazada a nivel de la unión cementoadamantina. El epitelio que recubre la encía libre puede ser diferenciado en la siguiente forma:

Epitelio bucal: que apunta a la cavidad bucal.

Epitelio del surco: que enfrenta al diente sin contactar con la superficie del esmalte.

Epitelio de unión: que provee el contacto entre la encía y el diente.

ESPACIO BIOLÓGICO

Se denomina espacio biológico a la unión dentogingival, que ha sido descrita como una unidad funcional, compuesta por el tejido conectivo de inserción de la encía y el epitelio de unión. La importancia de esta estructura radica en las consecuencias que se pueden derivar de su invasión, que como se verá más adelante puede inducir retracción gingival, pérdida ósea, hiperplasia gingival, etc., todo ello con unas graves consecuencias desde el punto de vista de la salud periodontal como de la estética gingival.[29]

La restauración de un diente sin tener en cuenta la anchura biológica puede dar lugar a una respuesta periodontal. El margen de la restauración puede llegar a ser un factor iatrogénico e iniciar la inflamación gingival y la reabsorción ósea. La línea límite del margen de restauración no debe incidir en el tejido conectivo supracrestal y el epitelio de unión. [30]

Histología

El tejido conectivo supracrestal está formado por fibroblastos (5%); células de los vasos sanguíneos, linfáticos, terminaciones nerviosas y matriz (35%) y fibras colágenas tipo 1 (60%), que se organizan en haces: grupo gingivodental (FDG), periostiodental (FDP), circular (Fe), alveologingival y transeptal (FT), que para algunos forman ya parte del periodonto. El epitelio de unión se organiza como un epitelio no queratinizado, escamoso y estratificado. Está formado por queratinocitos (capa basal y estrato espinoso) y otras células (no queratinocitos o células claras) como son melaninocitos, células. Merckel, linfocitos T y B, macrófagos y PMns. Las células de Langerhans, a diferencia del epitelio bucal y del sulcular, tal vez no estén presentes. Es más grueso en su zona más coronal (15-20 capas celulares), que en su basal, donde se produce las mitosis. Desde ahí las células migran hacia el surco gingival (el suelo de la hendidura estáconstituido por los elementos superiores del epitelio de unión). La adherencia epitelial real al diente es efectuada por los hemidesmosomas y la lámina basal interna, que se adhieren a la superficie del

diente (esmalte, cemento) e incluso a la superficie de los implantes de titanio. La adhesión con el tejido conectivo gingival se realiza por medio de la lámina basal externa. La riqueza de desmosomas es menor que en el epitelio bucal y que en el sulcular, lo cual le hace más permeable al paso de moléculas y otras células transeúntes. Por ello la adhesión del epitelio de unión al diente se puede interrumpir con relativa facilidad. Cuando ocurre, la cohesión entre las células epiteliales y las otras capas de tejido de la unidad dentogingival se debilita, y se propiciará un cambio inflamatorio, disponiendo el escenario para la destrucción periodontal. El epitelio de unión tiene su origen embriológico en el epitelio reducido del esmalte; en el momento en que se produce la erupción dentaria, se va sustituyendo progresivamente el epitelio reducido por el de unión, avanzando dicho cambio apicalmente hasta que el diente alcanza su posición definitiva en la arcada. [31, 32]

ESQUEMA DEL ESPACIO BIOLOGICO

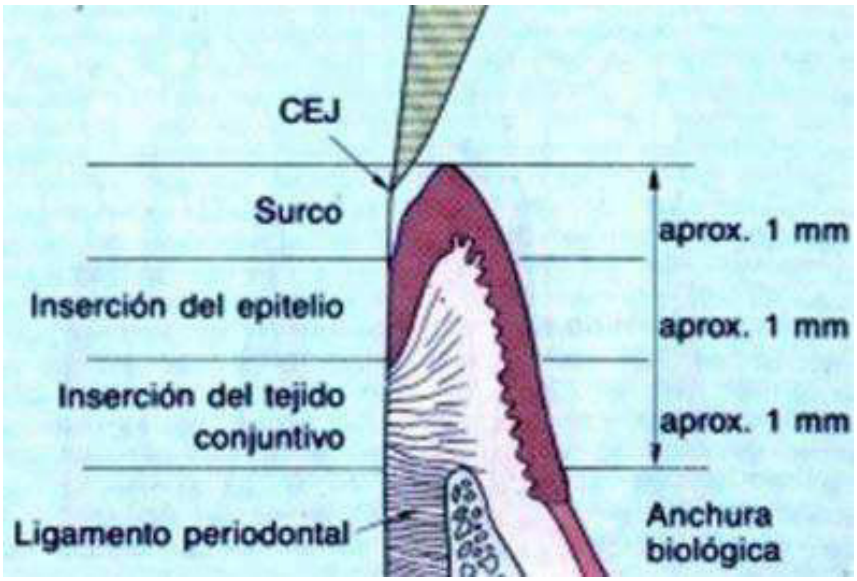

Biotipos periodontales:

Olsson y Lindhe clasifican dos biotipos periodontales según su grosor: Biotipo delgado y biotipo grueso. Y los relacionaron con la forma anatómica de los incisivos centrales superiores. [33,34]

Biotipo periodontal delgado.- cuando los dientes anteriores presentan una corona clínica larga y estrecha con el punto de contacto interproximal en el tercio incisal, hueso alveolar delgado y festoneado gingival visible.



Biotipo periodontal grueso.- la corona clínica de los dientes anterosuperiores son cortos y anchos con superficies de contacto interproximal amplios que se prolongan hasta cerca del margen gingival, festoneado gingival poco definido o margen gingival recto. Olsson y Lindhe aseveran que el periodonto delgado es más vulnerable a la recesión gingival. No obstante otros autores han descubierto biotipo periodontal delgado en incisivos con coronas cortas y anchas [35] por lo que Müller reporta que podrían encontrarse tres biotipos en lugar de dos.[36]



Nivel De La Cresta Ósea Alveolar:

Ritchey y Orban [37] describieron tres tipos de configuración ósea periodontal: positiva, plana y negativa.

- Configuración ósea positiva COP: La cresta ósea interdental es más coronal que el hueso de las caras libres (bucal y lingual) y tiene una forma piramidal, el margen alveolar sigue los contornos de la unión EC (esmaltecemento) a una distancia de 1 o 2 mm –va aumentando con la edad—Se presentan surcos interdentarios, es decir depresiones entre una raíz y otra que sirven de vías de escape para el bolo alimenticio.
- Configuración ósea plana: La cresta ósea interdental se encuentra a la misma altura del hueso de caras libres
- Configuración ósea negativa: La cresta ósea interdental se encuentra mas apical que el hueso de las caras libres. Con predisposición franca a la acumulación de placa bacteriana en troneras interdentales y enfermedad periodontal.

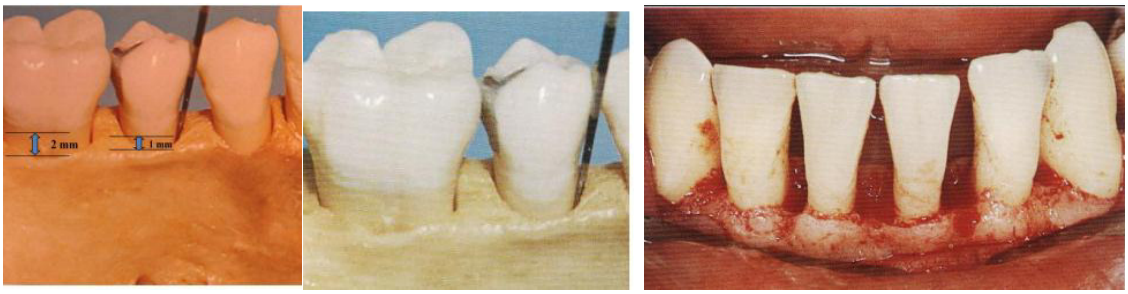

FRENILLO

Los frenillos labiales son bandas de tejido conjuntivo fibroso, muscular o de ambos, cubiertas de una membrana mucosa, ubicadas en el maxilar superior e inferior. Tales estructuras consisten en un pliegue mucoso localizado en la línea media que une, por un lado, la superficie interna del labio y, por otro, la encía.

Histológicamente, contienen fibras elásticas y colágeno, sin embargo, en las muestras de biopsias se observan con frecuencia fibras de músculo estriado.

SONRISA

Desde un punto de vista fisiológico, una sonrisa es una expresión facial generada al flexionar 17 músculos ubicados alrededor de la boca y los ojos. De acuerdo con la función muscular la sonrisa se hace en dos etapas, en la primera hay contracción del labio superior y del pliegue nasolabial donde actúan el músculo elevador del labio superior, el músculo zigomático mayor y algunas fibras superiores del buccinador. En la segunda etapa o etapa final hay una contracción de la musculatura periocular para soportar la máxima elevación del labio superior generando ojos entrecerrados.[38]

La sonrisa en los seres humanos es una expresión común que refleja placer o entretenimiento, pero también puede ser una expresión involuntaria de ansiedad o de varias emociones como la ira y la ironía, entre otras. Es considerada una reacción normal a ciertos estímulos, inherente al individuo (se nace con ella) e independiente de aspectos socioculturales. La sonrisa es una parte importante del estereotipo físico y la percepción del individuo y además es importante en la

apreciación que otros tienen de nuestra apariencia y personalidad, es así como la simetría en la sonrisa tienen un papel importante en la percepción de la belleza.[39]

Clasificación De La Sonrisa:

Anatómicamente puede ser clasificada según la localización de la línea gingival teniendo como referencia la relación del borde inferior del labio superior con los incisivos superiores y su encía, en alta, media y baja.

Si la línea gingival al sonreír permite ver el 100% del diente anterior e incluso la observación de una banda de encía se habla de una sonrisa alta.

Si la línea de sonrisa permite la exposición del 75% al 100% del diente se habla de sonrisa media y si por el contrario, solo se ve el 50% o menos del incisivo se habla de sonrisa baja.[40,41]

Una sonrisa ideal depende de la simetría y el equilibrio de las características faciales y dentales como el color, la forma y la posición de los dientes; reconociendo que la forma determina la función y que los dientes anteriores, desempeñan una función vital en la salud oral del paciente. Es así como la valoración de una sonrisa armónica incluye la evaluación y análisis de la "zona de sonrisa", la cual dependiendo de su forma puede ser: recta, curveada, elíptica, arqueada, rectangular o invertida.



Alteraciones En La Estética De La Sonrisa: La Sonrisa Gingival

Una relación alterada entre los componentes de la sonrisa (labios, dientes y encía) puede generar una sonrisa antiestética, como cuando al sonreír se expone más de 2 mm de encía (línea de sonrisa alta), lo que se denomina sonrisa gingival.[42] Esta alteración es una de las más comunes en la población con prevalencia del 26% y puede ser generada por varios factores: El primero puede ser el labio superior corto, considerado una alteración de tipo estructural cuando es causada por su disminución en longitud o una alteración de tipo funcional si la movilidad se

encuentra alterada, con un labio hipermóvil.([43])El segundo sería el exceso vertical maxilar que constituye una alteración volumétrica esquelética que tiene varios grados de severidad dependiendo de la cantidad de exposición gingival al sonreír;

- Grado I si la exposición de encía es de 2 a 4 mm,
- Grado II si se expone de 4 a 8 mm de encía y
- Grado III si se expone más de 8 mm de encía.[(44)]



Según Borguetti y Laborde (2002) hay 3 situaciones relacionadas con la sonrisa gingival:

- Crecimiento gingival.
- Exceso maxilar anterior.
- Erupción pasiva alterada.

ERUPCIÓN PASIVA ALTERADA.

La comprensión de la erupción dentaria en sus diferentes fases se convierte en esencial para poder tener un adecuado criterio a la hora de tratar las alteraciones producidas por su evolución. Gottlieb y Orban teorizaron sobre el concepto de «erupción continua» al que definieron como el continuo movimiento oclusal de los dientes a través de la vida, sin parar con el contacto del diente antagonista[(45)].

La erupción pasiva, por otro lado, está caracterizada por la migración apical del margen gingival, aumentando el tamaño clínico de la corona mientras la inserción epitelial migra apicalmente. El proceso de la erupción pasiva, se ha clasificado historicamente en cuatro fases[(46)].

1. La unión dentogingival se encuentra localizada exclusivamente en el esmalte.
2. La unión dentogingival se sitúa en parte en el esmalte y en parte en el cemento.
3. La unión dentogingival se encuentra localizada enteramente sobre el cemento, extendiéndose coronalmente hasta el límite amelocementario.

4. La unión dentogingival se localiza en el cemento, y la superficie radicular está expuesta como resultado de una migración apical del margen gingival (recesión gingival).

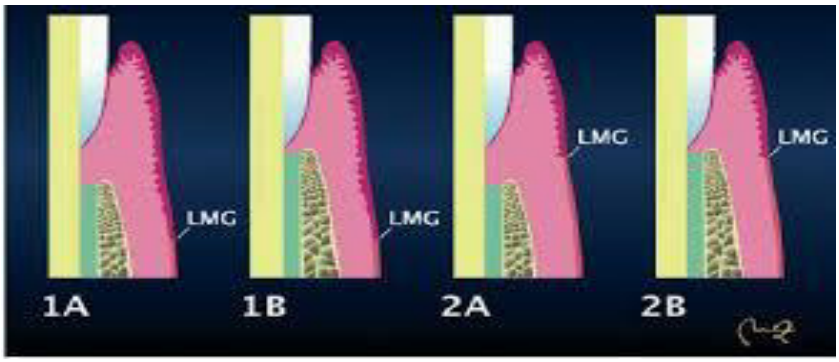

La erupción pasiva alterada, también conocida como erupción pasiva retardada, ocurre cuando el margen gingival se encuentra incisalmente mal colocado, en la corona anatómica del adulto y no se aproxima a la unión cemento-adamantina. La «relación normal» entre el margen gingival y límite amelocementario, ha sido considerado adecuado cuando el margen gingival se encuentra sobre o próximo a la unión amelocementaria, en dientes totalmente erupcionados[47]

Todavía no se ha postulado una teoría sobre la etiología de la alteración de la erupción pasiva, si bien la existencia de un periodonto grueso y fibroso y una potente musculatura masticatoria se asocian a este cuadro, todavía no se ha establecido una relación causal.

Diagnóstico

La característica fundamental del retraso de la erupción pasiva es la presencia de una corona clínica corta con un exceso de encía que cubre parte de la corona anatómica; pero existen otros cuadros clínicos que podrían confundirse con esta alteración si no se hace un correcto diagnóstico. También es necesario hacer una minuciosa exploración para evaluar la necesidad o no de tratamiento quirúrgico y la técnica más indicada.

Para realizar un adecuado diagnóstico clínico deberíamos incluir:

- Longitud de la corona clínica (margen gingival a borde incisal)
- Longitud anatómica de la corona (límite amelocementario a borde incisal).
- Anchura de encía queratinizada (límite mucogingival a margen gingival libre).
- Localización de la cresta alveolar.
- Posición del diente.

- Situación del frenillo.
- Nivel de inserción.
- Grado de inflamación.

Es necesaria la realización de radiografías periapicales con la técnica de paralelismo de los dientes involucrados. De esta manera estaremos seguros de que hay una adecuada longitud radicular y un adecuado soporte óseo, las radiografías pueden a su vez servir como guía para la localización del límite amelocementario, dato importante a la hora de realizar cualquier alargamiento coronario. También puede ser utilizado el sondaje a hueso con anestesia para confirmar la posición del límite amelocementario y su relación con la cresta alveolar.

Se deben evaluar, a su vez, los límites horizontales y verticales de la sonrisa. En dimensiones verticales ideales, el margen gingival de los incisivos centrales y caninos debería tocar el borde del bermellón del labio superior en una sonrisa completa. Los límites horizontales de la sonrisa marcan hasta qué diente debe llegar el tratamiento quirúrgico.[48]

Parametros A Evaluar:

ANALISIS GINGIVAL

COLOR: El tejido gingival sano normalmente es rosa coral, con variaciones en la pigmentación melánica entre diferentes grupo raciales3,4. Cuando se inflama, por otro lado, el tejido se vuelve de color rojo, que puede ser muy intenso.

PUNTEADO: Aproximadamente en el 40% de los individuos, especialmente en los biotipos de periodonto grueso, la superficie del tejido blando tiene una apariencia de cascara de naranja.

POSICIÓN GINGIVAL: La altura gingival (posición o nivel) de los incisivos centrales debería ser simétrica. Es aceptable para los incisivos laterales tener el mismo nivel gingival, sin embargo, la sonrisa resultante puede ser demasiado uniforme y es preferible que el contorno gingival se encuentre más hacia incisal a nivel de los incisivos laterales.

La posición menos favorable a nivel de los incisivos laterales es apical a la de los incisivos centrales o caninos. El cenit gingival es el punto más cervical de la encía sobre la superficie dentaria.[49]

FORMA GINGIVAL: La forma gingival de los incisivos laterales exhibe una figura

simétrica de un medio óvalo o círculo. Los incisivos centrales y caninos exhiben una forma gingival más elíptica, de esta forma el cenit gingival, punto más apical del tejido gingival, se encuentra ubicado hacia distal del eje longitudinal de estos diente.

ARQUITECTURA: En el tejido sano, el margen gingival y la cresta alveolar siguen el festoneado de la unión cemento esmalte. En la región vestibular, la encía está posicionada más apicalmente comparada con las áreas interdentales. El contorno gingival, delinea el típico diseño festoneado de los márgenes, determinando así la arquitectura positiva del contorno gingival. (más acentuado alrededor de dientes anteriores y más plano alrededor de dientes posteriores).

SIMETRÍA: Los márgenes gingivales de los incisivos centrales y caninos del maxilar deben ser simétricos y en una posición más apical, en comparación con los incisivos laterales[50].

PARALELISMO: De manera ideal el contorno del margen gingival lo delinea el nivel cervical de los caninos y los incisivos centrales del maxilar, que deben ser paralelos al borde incisal y a la curvatura del labio inferior.

CENIT GINGIVAL: Es el punto más apical del contorno gingival y, en los dientes maxilares normalmente se localiza de forma distal al eje del diente[51].

PAPILA INTERDENTAL: La típica arquitectura de festón gingival está caracterizada por la presencia de papilas que rellenan los espacios interdentales. La papila entre los 2 incisivos centrales aparece más larga que la de los dientes adyacentes en relación a la posición de las áreas de contacto interproximales[52].

ANÁLISIS DENTOGINGIVAL

A la hora de analizar la estética dental de un paciente es necesario tener en cuenta una serie de parámetros. Estos son los siguientes:

1. Espacio interincisal
2. Posición Bordes Incisales
3. Ubicación de la relación de contacto proximal
4. Espacios de conexión proximal
5. Inclinación del eje dentario axial
6. Color dental

7. Corredor Bucal, también conocido como ángulo negativo de las comisuras labiales
8. Línea de la sonrisa y línea labial
9. Tamaño y proporción de la corona antero superior
10. Línea Media
11. Anatomía y Contorno Vestibular
12. Forma y Posición Gingival

Empezamos este listado hablando del espacio intercisal siendo este el patrón de la silueta que se crea por los bordes incisales de los dientes antero superiores así como también por los espacios triangulares de los incisivos superiores. Gracias a este parámetro podremos definir la estética de la sonrisa dentaria, donde se considera óptima cuando el tamaño del espacio incisal entre los dientes se incrementa conforma se va alejando de la línea media y de esta forma se consigue que entre los incisivos centrales superiores presente el mínimo espacio intercisal. Otro de estos parámetros a tener en cuenta por el especialista a la hora de analizar la estética de un paciente es la posición de los bordes incisales y en este caso hay que decir que la fonética nos será de gran utilidad y ayuda a la hora de determinar la posición de los bordes incisales, los cuales deben tocar suavemente el borde del labio inferior cuando se pronuncian diferentes sonidos como la letra "f" o "v", siendo además una posición que nos servirá para comprobar la longitud del diente. Una correcta posición del borde incisal es muy importante puesto que está relacionada con la inclinación de los dientes anteriores, soporte labial, guía anterior, contono lingual y vestibular y finalmente la exposición dentaria.[53]

Conocer la ubicación de la relación de contacto proximal es otro de estos factores que debemos tener en cuenta siendo esta una área generalmente pequeña y que se encuentra relacionada por la forma, tamaño y localización de los dientes en el arco mientras que también es necesario conocer los espacios de conexión proximal puesto que afectan a la estética dental y en este caso podemos decir que estamos ante la zona en que dos dientes adyacentes parece que no se tocan pero en realidad si que existe contacto entre ambas piezas, por lo que la zona de conexión es conocida con el nombre de zona óptima de contacto proximal visual, que corresponde a diferentes factores como la altura existente entre los incisivos centrales superiores o entre los incisivos laterales superiores en relación con el canino superior. Continuamos con este listado de parámetros relacionados con la estética dental hablando de la inclinación del eje dental axial, que está definido por la inclinación del eje mayor coronario en relación con el plano oclusal, siendo esta

una particularidad diferentes respecto a cada diente, mientras que su impacto visual está vinculado con la relación existente entre los incisivos centrales superiores y el labio inferior.

ANÁLISIS DENTO FACIAL:

Mediante un análisis dentofacial, se busca cumplir con las expectativas de cada paciente de acuerdo a sus necesidades y deseos, para llevar a cabo este procedimiento se requieren tanto de conocimientos artísticos como científicos.El rostro es un segmento muy importante en la composición estética de las personas en donde los labios y dientes anteriores juegan un papel fundamental.Componentes principales del rostro según orden de importancia para CHICHE,G.J; PINAULT,A.1996. MONDELLI, J.2003 son: Sonrisa, ojos, nariz y cabello.

Análisis del rostro de frente se evalúa las líneas interorbital o supraciliar -Interpupilar –Intercomisural

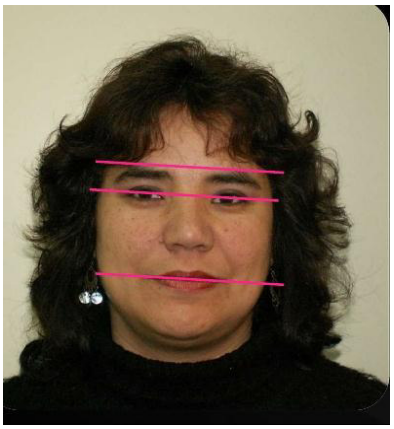

Línea vertical hipotética a través de la glabela, subnasal y el mentón. Perpendicular a la línea interpupilar. Mientras más centradas y perpendiculares mayor es la sensación de armonía en la cara.

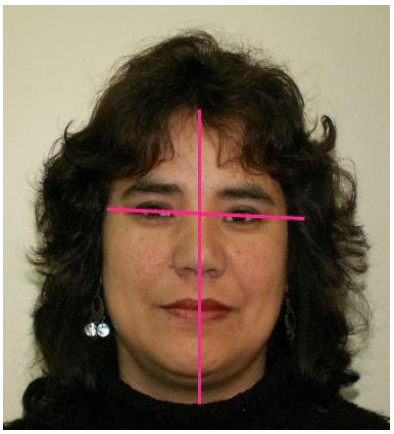

Proporciones Faciales Las líneas horizontales dividen la cara en tres tercios.

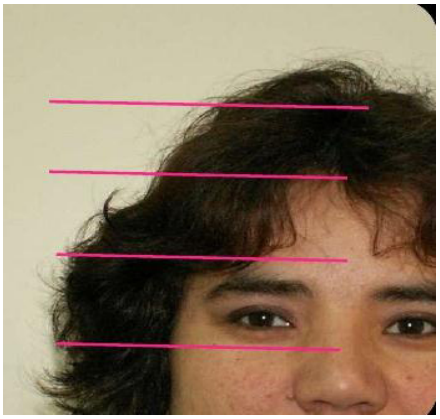

Perfil Facial

- El Perfil normal o recto Las líneas que unen los tres puntos forman un ángulo aprox. entre 170 y 180 grados.
- Perfil convexo El valor del ángulo formado por los tres puntos se reduce, asociado a retrusión del mentón.
- Perfil cóncavo El valor del ángulo formado es mayor de 180 grados, asociado a protrusión del mentón.

Linea Media Dentaria

Línea interincisiva frente a línea media es la mejor referencia para hallar la línea media facial es el centro del labio superior y para hallar la línea media dental generalmente utilizamos la línea interincisiva del maxilar. Cualquier inclinación de los incisivos maxilares hace que la línea interincisal sea una línea no fiable. Cuando suceda esto, el punto de referencia que debemos tomar es el de la papila, localizada entre los dos incisivos centrales del maxilar.

Línea De La Sonrisa

Dependiendo de la exposición de los dientes anteriores mientras se sonríe, según la proporción dental y gingival que se vea, clasificaremos la línea de la sonrisa en tres tipos:

• Línea de la sonrisa baja: El labio superior expone los dientes en no más del 75%.

• Línea de la sonrisa media: El movimiento labial muestra del 75 al 100% de los dientes anteriores, así como las papilas gingivales interproximales.

• Línea de la sonrisa alta: Los dientes anteriores se exponen totalmente durante la sonrisa, y también se puede ver una banda gingival.

Los Labios

Los labios superior e inferior se encuentran lateralmente formando las comisuras labiales. El contorno de los labios identifica los límites dentro de los cuales encontramos los dientes y establece la posición dental tradicionalmente correcta para los dientes anteriores. Podemos clasificar los labios como delgados, medios o gruesos. Siempre se ha considerado como norma general que la altura del labio superior debía ser la mitad de la del labio inferior, aunque este canon estético también está sufriendo variaciones.

Una sonrisa agradable se puede definir como aquélla que exponga totalmente los dientes maxilares junto con 1-3mm. (aproximadamente) de tejido gingival.

ALARGAMIENTO DE CORONA CLINICA

La indicación del tratamiento de la sonrisa gingival de los dientes es fundamentalmente la de mejorar la estética dental.

OBJETIVOS DEL ALARGAMIENTO QUIRURGICO DE CORONA CLINICA:

1. Exponer mayor cantidad de estructura dentaria sana (corona clínica)

   Por estética

   Por requerimientos restaurativos

   Por invasión del grosor biológico Debido a:

   ♣ caries subgingival

   ♣ Fracturas verticales

   ♣ Iatrogenia (tallado subgingival excesivo, perforación lateral endodóntica, entre otros)

2. Recuperar o conservar las distancias biológicas normales del periodonto(encía) 2 mm del grosor biológico (complejo de unión dento-gingival):
   ♣ 1mm de adherencia epitelial
   ♣ 1mm de inserción de fibras del tejido conectivo o 1mm de surco gingival (54)

FACTORES A EVALUAR ANTES DE HACER EL ALARGAMIENTO DE CORONA CLÍNICA POR RAZONES ESTETICAS

1.- Estados Periodontales

La técnica quirúrgica debe realizarse en un paciente que se encuentre periodontalmente estable. La higiene debe ser adecuada, no debe presentar inflamación gingival y los posibles sacos periodontales deberán estar controlados.

2.- Proporciones Faciales.

Análisis del rostro de frente se evalúa las líneas interorbital o supraciliar -Interpupilar –Intercomisural; dividiendo el rostro en 3 partes proporcionales y paralelas.

Alteraciones a este nivel deben ser evaluados para realizar las interconsultas convenientes.

3.-Determinación Del Espacio Biológico

Se deberá evaluar también la dimensión del espacio biológico en sí mismo. De éste modo con el sondaje que se realiza desde el margen gingival a la cresta ósea se determinará la necesidad de realizar una osteotomía o solo la remoción de tejido gingival o gingivectomía.

4.- Estado De La Encía Queratinizada.

Durante muchos años se ha estudiado el papel del tejido queratinizado gingival alrededor de los dientes por su posible implicación en la aparición de enfermedad periodontal y recesiones gingivales. Se debe evaluar el ancho y grosor de la encía queratinizada en relación a factores que comprometan el margen gingival. [56]

El primer estudio acerca del papel del tejido queratinizado alrededor de los dientes fue reportado por Lang y Löe (1972) quienes encontraron que los sitios con menos de 2 mm de encía queratinizada presentaban mayor sangrado y exudado. Concluyeron que una banda mínima de 2mm de encía queratinizada era necesaria para mantener la salud bucal. Este concepto ha cambiado en gran medida por los estudios realizados por el grupo Gotemburgo en la década de los 80's. Se demostró que en presencia de una adecuada higiene bucal, el ancho de encía queratinizada no es crucial en el mantenimiento de la salud gingival[53]. Por tanto, al planificar un procedimiento de recuperación de espacio biológico se deberá tener en cuenta la cantidad de tejido queratinizado para poder preservar el tejido necesario para

mantener la salud gingival alrededor de las restauraciones protésicas. Para esto se han desarrollado técnicas quirúrgicas que permiten la recuperación del espacio biológico y mantener la adecuada cantidad de espacio biológico; sin embargo, se ha reportado que la presencia de un adecuado grosor gingival (biotipo gingival) es más importante que la altura oclusoapical del tejido queratinizado.([57])

5.-Biotipo Periodontal

Determinar el biotipo periodontal nos ayudara a determinar qué tipo de inciciones quirúrgicas son las más adecuadas para cada biotipo.

TECNICA QUIRURGICA

No todos los casos de erupción pasiva alterada requieren tratamiento quirúrgico. La indicación de este tipo de tratamiento dependerá de la existencia de alguna de las siguientes situaciones:

-Compromiso estético.

Dificultad para manejar la salud periodontal.

Necesidad de tratamiento restaurador.

Imposibilidad de realizar un tratamiento de ortodoncia

Cuando la erupción pasiva alterada se acompaña de sonrisa gingival aparece una alteración estética que en muchas ocasiones puede ser resuelta con tratamiento quirúrgico. Debemos tener en cuenta, que el tratamiento quirúrgico permite mejorar la sonrisa gingival, pero no siempre la eliminará totalmente, ya que la etiología de ésta es multifactorial([58])

La técnica se realiza de la siguiente manera([59,])

1. Se realiza un análisis de la sonrisa del paciente, evaluando la línea y tipo de sonrisa, el cenit gingival, el tamaño de las coronas y sobre todo la cantidad de encía adherida que determinará el tipo de procedimiento quirúrgico. Es necesario tomar fotografías y radiografías con técnica paralela del sector anterior.

2. Se obtiene un modelo del paciente, y una cirugía previa en el modelo con bisturí o motor de baja velocidad.

3. Una vez obtenido el alargamiento necesario, se procede a llevar al vacuum con una lámina de acetato o de los envases de NaCl 9 0/00. Ahora, se ha obtenido una

matriz con una longitud de corona ideal la cual nos servirá de guía quirúrgica para delinear la encía.

4. Se realiza una cirugía de alargamiento de corona clínica a bisel interno, respetando la cantidad de encía adherida, la simetría entre las piezas del sector anterior, la línea de sonrisa y el cenit gingival. Cabe resaltar que si no existe adecuada cantidad de encía adherida el procedimiento debe modificarse con una cirugía de redesplazamiento apical con osteotomía.

La creación de un adecuado espesor biológico es necesario para el mantenimiento de una buena salud periodontal previniendo así lesiones inflamatorias que desencadenen en procesos de inflamación crónico y en pérdida de inserción clínica.[60]

2.3 Definición de términos

SONRISA: Gesto de alegría, felicidad o placer que se hace curvando la boca hacia arriba como si se fuese a reír, pero levemente y sin emitir ningún sonido.

CENIT: es el punto más apical del contorno gingival y, en los dientes maxilares, normalmente se localiza de forma distal al eje del diente. Si estos no están en su posición ideal, se debe considerar la corrección ortodóntica o quirúrgica antes del tratamiento protésico.

ERUPCION PASIVA ALTERADA Es una alteración del desarrollo en la que gran parte de la corona anatómica mantiene cubierta por encía. La erupción pasiva alterada es una alteración anómala en el proceso de erupción dental normal en donde una gran porción de la corona anatómica mantiene cubierta por la encía

GINGIVECTOMIA: La escisión de una parte de la encía, por lo general realizado a la reducción de la pared del tejido blando de una bolsa periodontal.

GINGIVOPLASTIA: Una remodelación quirúrgica de la encía inflamada.

BOLSA PERIODONTAL: una fisura patológica entre un diente y el surco epitelio, y limitado en su vértice por la unión epitelio. Es una extensión apical anormal del surco gingival causada por la migración del epitelio de unión largo de la raíz como ligamento periodontal se desprende debido a un proceso de enfermedad.

III.CASO CLÍNICO I

3.1 HISTORIA CLÍNICA

Historia clínica N° 24558
Nombre del paciente: M.E.A.S.
Edad: 32 años
Sexo: Masculino
Procedencia: Lima
Estado Civil: Soltero
Ocupación: Economista
Tipo de paciente: receptivo

Antecedentes médicos
Migraña diagnosticada.

Motivo de consulta: ¨ Mis dientes se ven pequeños y no me gusta”

Imagen 1



Examen General : ABEG,ABEN,ABEH y LOTEP.

Factor de riesgo: fuma 5 cigarrillos al día

Antecedentes dentales.

Última visita hace 2 meses por unas restauraciones.

- Cepillado de dientes 2v/día M/N

- Usa hilo dental
- Ha recibido tratamientos de operatoria dental, tratamientos de conductos.
- Refiere que hace 2 meses le realizaron restauraciones en las piezas 2.7 y 3.5 las cuales se cayeron a los pocos días.
- Refiere también episodios de dolor a nivel de la 1.7 hace un año por lo cual acude al servicio de odontología particular le recomiendan extraer el diente.

Examen estomatológico

ATM: sin alteraciones aparentes.

Características clínicas de la encía

Encía marginal: eritematoso, blanda, margen redondeado, lisa brillante, en el sector antero inferior, perdida de filo de cuchillo y sangrado en las piezas 2.7
Encía papilar: eritematoso, blanda a nivel de la pieza 4.6 y 4.7
Encía adherida: rosado coral, firme, rugosa e inmóvil.

Imagen 2



Imagen 3



Línea de la sonrisa: baja
HALITOSIS: no presenta
Biotipo Periodontal: grueso
Frenillo: frenillo de inserción baja en la encía adherida antero- superior.

DIENTES:

Número de piezas: 29 dientes
Obturaciones defectuosas: 3.6, 4.7
Numero de caries: 2, piezas 2.6 y 3.5

Apiñamiento dental en el sector antero inferior.

OCLUSIÓN:

Relación molar: D (I) I (I)
Relación canina D(I) I (I)
Overjet: 2mm
Overbite: 30%

OCLUSALES

Imagen 4



ÍNDICES



PLAN DE TRABAJO PARA EL DIAGNOSTICO

- Set Fotografico
- Modelos De Estudios.
- Radiografia Periapical
- Interconsulta a Cariologia y Endodoncia

MODELO DE ESTUDIO

Imagen 5



Imagen 6

RADIOGRAFIA PERIAPICAL

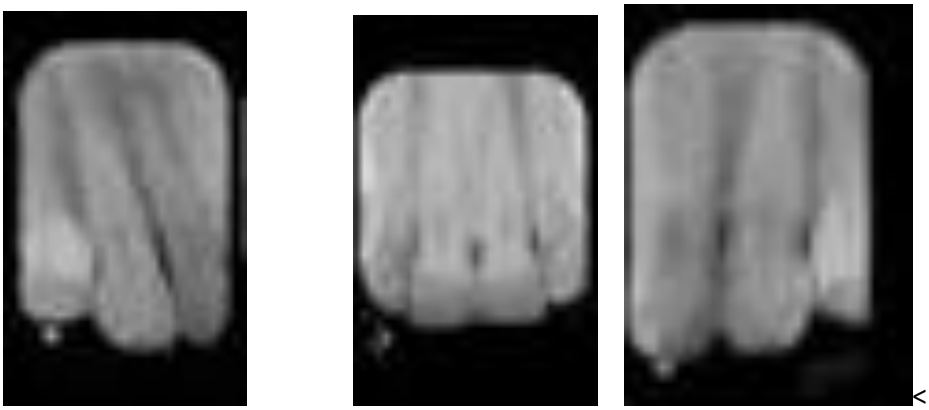

INFORME

Pza 1.2 imagen radiolucida a nivel coronal compatible con material de obturación
Ligamento periodontal sin alteraciones aparentes

3.2 DIAGNÓSTICO

DIAGNÓSTICO GENERAL
Paciente de 32 años de sexo Masculino con ABEG, ABEN, ABEH y LOTEP.
Tipo de paciente: receptivo.

DIAGNÓSTICO ESTOMATOLÓGICO

De los tejidos blandos:

- Enfermedad Gingival, Inducida por placa asociada a factores contribuyentes (apiñamiento dental)leve en el sector antero inferior
- Frenillo superior de inserción baja
- Manchas melánicas en el sector antero superior.
- Sonrisa gingival: Erupción Pasiva Alterada tipo 1-B

Dientes:

- Caries recidivantes: Pza: 1.2,1.1,2.7, 3.8,4.6
- Cavidades cariosas: Pza: 1.7,3.5

Oclusión:

- Desorden funcional oclusal: Interferencias oclusales
- Apiñamiento : sector antero inferior.

PRONÓSTICO

- Pronóstico general: bueno

Pronóstico individual

1.8	1.7	1.6	1.5	1.4	1.3	1.2	1.1	2.1	2.2	2.3	2.4	2.5	2.6	2.7	2.8
B	X	B	B	B	B	B	B	B	B	B	B	B	B	B	B
B	B	B	B	B	B	B	B	B	B	B	B	B	B	X	B
4.8	4.7	4.6	4.5	4.4	4.3	4.2	4.1	3.1	3.2	3.3	3.4	3.5	3.6	3.7	3.8

3.3 PLAN DE TRATAMIENTO

Objetivo

- Preservar la salud gingival.
- Obtener una mejor función y estética
- Eliminar la sonrisa gingival.

· **Fase inicial**

_ Fase sistémica: no requiere.

- Motivación e IHO: Instrucción de higiene oral, técnica de cepillado Bas Modificado .

- Reevaluación de índice de placa bacteriana.

Profilaxis con alisado en ambas arcadas.

- CHX 0.12% 2 v/d x 2 semanas.
- Reevaluación a las 4 semanas (Índice de placa

Fase Quirúrgica

- Alargamiento de coronas clínicas en el sector antero superior.
- Frenectomía.

. Fase de mantenimiento.

- Cada 6 meses

3.4 TRATAMIENTO REALIZADO

FASE INICIAL

-Motivación e Instrucción de higiene oral (Técnica de Bass)

Índice de placa oleary = 11.1%

-Se realiza las obturaciones de las piezas

.

-Se realiza el raspaje y alisado supragingival de todas las piezas 0.12% 2 v/d x 2 semanas. Profilaxis de ambas arcadas

-Reevalución del examen periodontal a la 4ta semana.



- Análisis dentofacial
- Análisis dentogingival
- Análisis gingival

SONDAJE

Nº PZA	1.3	1.2	1.1	2.1	2.2	2.3
1° Sondaje	D:2;V:2;M:2	D:2V:3;M:2	D:2;V:3;M:2	M:2;V:3;D:1	M:2;V:2;D:2	M:2;V:3;D:3
2° Sondaje	D:4;V:4;M:2	D:3;V:4;M:2	D:2;V:3;M:3	M:3;V:4;D:3	D:2;V:3;M:2	M:2;V:3;D:4
Posible tratamiento	Osteotomia 1 a2mm	Osteotomia 1a2mm	Osteotomia 1a2mm	Osteotomia 1a 2mm	Osteotomia 1a 2mm	Osteotomia 2mm

FASE QUIRURGICA

Imagen 7

Diseño en el modelo de estudio

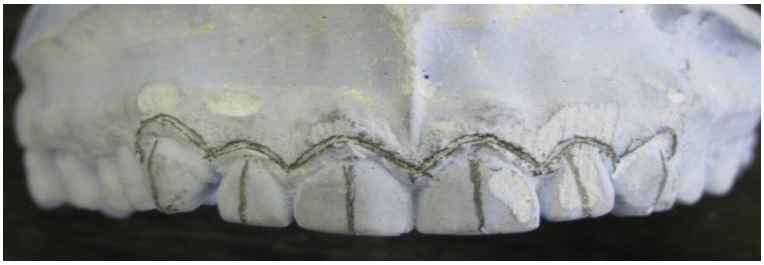

Imagen 8

Guía Quirurgica



Imagen 9

Frenectomía



Imagen 10

Demarcación de puntos sangrantes



Imagen 11

Levantamiento de colgajo a espesor total

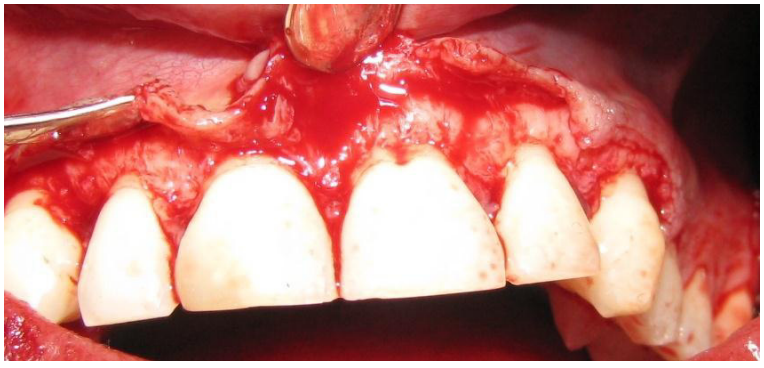

Imagen 12

Remodelado oseo osteoplastia

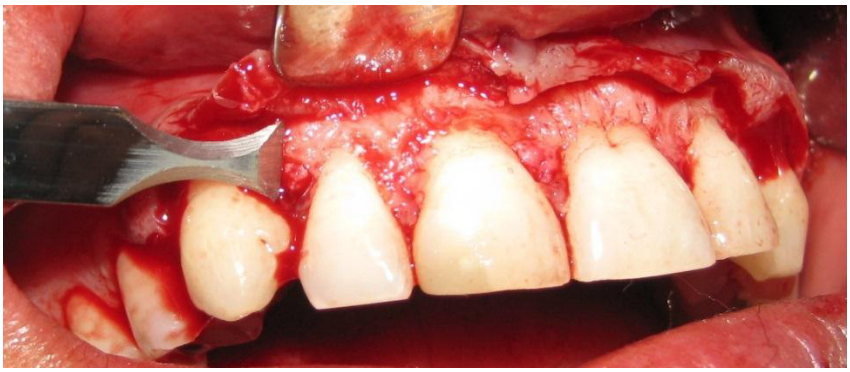

Imagen 13

Reposicionamiento apical del colgajo



Imagen14

Sutura

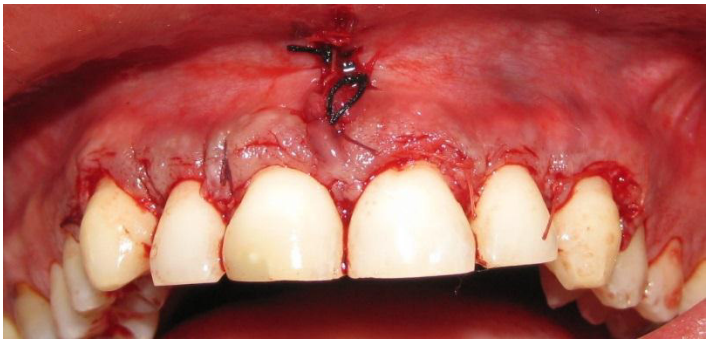

Imagen 16

Control postoperatorio 6 meses



TABLA COMPARATIVA DE LOS INDICADORES

Indicadores	Pieza a tratar	Datos preoperatorios	Datos postoperatorios
PROFUNDIDAD DE SONDAJE	1.3	D:2;V:2;M:2	D:1;V:1;M:1
	1.2	D:2;V:3;M:2	D:1;V:1;M:1
	1.1	D:2;V:3;M:2	D:1;V:1;M:1
	2.1	M:2;V:3;D:1	M:1;V:1;D:1
	2.2	M:2;V:2;D:2	M:1;V:1;D:1
	2.3	M:2;V:3;D:3	M:1;V:1;D:1
Ancho de encía final	1.3	5	3
	1.2	4	2
	1.1	6	4
	2.1	6	4
	2.2	4	2
	2.3	5	3
Longitud de corona final	1.3	7	9
	1.2	6	8
	1.1	7.5	9
	2.1	7.5	9
	2.2	5.5	7
	2.3	7	9
Ubicación del cenit final	1.3	MEDIO	DISTAL
	1.2	DISTAL	MEDIO
	1.1	MEDIO	DISTAL
	2.1	MEDIO	MEDIO
	2.2	MEDIO	MEDIO
	2.3	MEDIO	DISTAL
Tipo de sonrisa		MEDIA	MEDIA

IV. CASO CLÍNICO II

4.1 HISTORIA CLÍNICA

Nº HC: 250978
Nombre : J.M.H.M
Edad: 22 años
Sexo: Femenino
Procedencia: Cusco
Estado Civil: Soltera
Grado de instrucción: Superior completa
Ocupación: Estudiante
Peso y talla: 57 kg talla 1.60

Motivo de consulta: " No me gusta que se ven mis encías cuando sonrio"
Última visita al dentista: Hace 2 dias por operatorias

Imagen 17



Antecedentes Médicos

Paciente manifiesta haber tenido anemia a los 8 años, actualmente no toma ningún medicamento.

Antecedentes Estomatológicos

- Extracción de tercera molar superior derecho hace 2 años
- Cepillado de dientes 2v/día M/N
- Usa hilo dental
- Ha recibido tratamientos de operatoria dental.

Imagen 18



CARACTERISTICAS CLINICAS DE LA ENCIA
Encía marginal: Lisa eritematosa a nivel piezas 17, 18, 13, 26, 27, 35, 3.1,4.1,48.
Encía papilar: Edematosa a nivel de las piezas 4.6,4.7.
Encía adherida: Sin alteraciones aparentes**.**
Recesión gingival: Pza 4.3
Línea de la sonrisa: Alta
Biotipo Periodontal: Grueso

OCLUSALES

Imagen 19



DIENTES

- Forma de Arco Superior: Ovoide simétrico
- Forma de Arco Inferior: Ovoide simétrico
- Maxilar superior: 14 piezas
- Maxilar inferior: 14 piezas
- Obturaciones a nivel de las piezas 3.6, 3.7,3.5,4.6,4.7

OCLUSIÓN
Relación molar derecha: NR Relación molar izquierda: NR
Relación canina derecha: NR Relación canina izquierda: NR

Overjet: 3mm.
Overbite: 20%

INDICES



MODELOS DE ESTUDIO

Imagen 20



RADIOGRAFIA PANORAMICA



Informe Radiográfico
Pza 2.8.- retenida en posición vertical
Pza 3.8 .- retenida en posición mesioangulada
Pza 3.7 .- imagen radiopaca a nivel oclusal compatible con material de restauración.
Pza 3.6.- imagen radiopaca a nivel oclusal compatible con material de restauración.
Pza 3.5.- imagen radiopaca a nivel oclusal compatible con material de restauración.
Pza 4.6.- imagen radiopaca a nivel oclusal compatible con material de restauración.
Pza 4.7.- imagen radiopaca a nivel oclusal compatible con material de restauración.

RADIOGRAFIA SERIADA

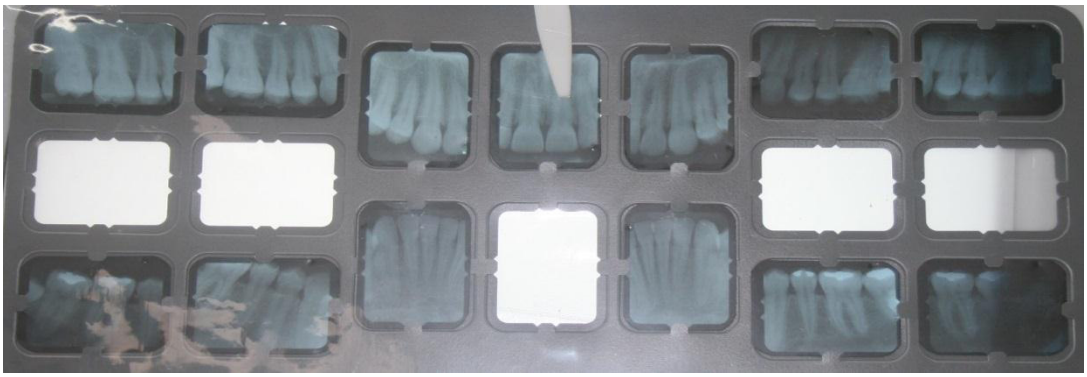

4.2 DIAGNÓSTICO

Del Estado General:

Paciente de 22 años, de sexo femenino REG, receptiva.

De las condiciones estomatológicas:

De los tejidos periodontales

- Gingivitis localizada sin factores contribuyentes
- Recesión gingival tipo Miller I a nivel de la pieza 4.3
- Sonrisa gingival : erupción pasiva alterada.
- Frenillo en encía adherida antero- superior, de inserción baja.

PRONÓSTICO

PRONÓSTICO GENERAL: Bueno

PRONÓSTICO INDIVIDUALIZADO

1.8	1.7	1.6	1.5	1.4	1.3	1.2	1.1	2.1	2.2	2.3	2.4	2.5	2.6	2.7	2.8
X	B	B	B	B	B	B	B	B	B	B	B	B	B	B	X
X	B	B	B	B	B	B	B	B	B	B	B	B	B	B	X
4.8	4.7	4.6	4.5	4.4	4.3	4.2	4.1	3.1	3.2	3.3	3.4	3.5	3.6	3.7	3.8

4.3 PLAN DE TRATAMIENTO

OBJETIVO

Establecer la salud periodontal y estética gingival por medio del alargamiento de coronas clínicas del sector antero superior.
Determinar la importancia del tratamiento periodontal relacionado con otras especialidades de la odontología.
Describir los procedimientos quirúrgicos para la eliminación de la sonrisa gingival.

FASE SISTÉMICA:

No amerita.

FASE INICIAL:

- Motivación e instrucción de Higiene Oral y re-evaluación del IPB.
- Profilaxis
- Reevaluación a las 4 semanas



FASE QUIRÚRGICA

- Alargamiento de coronas en el sector antero superior.
- Frenectomía del frenillo superior

FASE DE MANTENIMIENTO. Control cada 6 meses

4.4 TRATAMIENTO REALIZADO

Imagen 22

Diseño en modelo de estudio



SONDAJE

SONDAJE	1.3	1.2	1.1	2.1	2.2	2.3
1° SONDAJE	D:2;V:2;M:2	D:2;V:3;M:3	D:3;V:4;M:3	M:3;V:4;D:3	M:2;V:3;D:2	M:2;V:3;D:3
2° SONDAJE	D:4;V:3;M:4	D:4;V:4;M:4	D:5;V:6;M:4	M:5;V:6;D:5	D:4;V:4;M:4	M:4;V:5;D:5
Posible tratamiento	Osteotomia 1mm	Osteotomia 1mm	Gingivectomia 3mm	Gingivectomia 2 y 3mm	Osteotomia 1mm	Gingivectomia 3mm

Imagen 23
Colocación de guía quirurgica



Imagen 24

Demarcacion de puntos sangrantes



Imagen 25

Frenotomía



Imagen 26

Sutura



Imagen 27

Incisión a bisel interno



Imagen 28

Eliminación del collarin



Imagen 29

Levantamiento del colgajo espesor total



Imagen 30

Remodelado oseo con fresas quirurgicas



Imagen 31

Reposicionamiento de colgajo apical



Imagen 32

sutura



Imagen 33

Control a los 3 dias



Imagen 34
Control a los 6 meses



TABLA COMPARATIVA DE LOS INDICADORES

	Pieza a tratar	Datos preoperatorios	Datos postoperatorios
PROFUNDIDAD DE SONDAJE	1.3	D:2;V:2;M:2	D:1;V:1;M:1
	1.2	D:2;V:3;M:3	D:1;V:1;M:1
	1.1	D:3;V:4;M:3	D:1;V:1;M:1
	2.1	M:3;V:4;D:3	M:1;V:1;D:1
	2.2	M:2;V:3;D:2	M:1;V:1;D:1
	2.3	M:2;V:3;D:3	M:1;V:1;D:1
Ancho de encía final	1.3	5	4
	1.2	8	5
	1.1	7	4
	2.1	7	4
	2.2	7	4
	2.3	6	4
Longitud de corona final	1.3	7	9.5
	1.2	6	8.5
	1.1	7.5	10
	2.1	7.5	9.5
	2.2	5.5	8
	2.3	7	9.5
Ubicación del cenit final	1.3	MEDIO	DISTAL
	1.2	DISTAL	MEDIO
	1.1	DISTAL	DISTAL
	2.1	MEDIO	DISTAL
	2.2	MEDIO	MEDIO
	2.3	MEDIO	DISTAL
Tipo de sonrisa		ALTA	MEDIA

V.- DISCUSIÓN

Es importante que el profesional odontologo este a la vanguardia con las exigencias de una sociedad que va cambiando y creciendo en espectativas esteticas [35,7,45] asi tambien debe reconocer cuando un paciente necesita incluir en su tratamiento el aumento de coronas clinicas.

Varios factores deben ser tomados en consideración para realizar el alargamiento de las coronas clinicas, estos incluyen la proporcion corona / raíz, antes y después de la cirugía, la movilidad dental pre-existente, posibilidad de comprometer tejido oseo de la dentición adyacente y en las zonas estéticas. posición del diente, longitud anatómica de la corona y de la corona clínica, nivel de inserción clínica, ancho de encía queratinizada, localización de la cresta alveolar, posición del frenillo y grado de inflamación gingival. En cuanto al examen radiológico, se deben realizar radiografías periapicales de los dientes involucrados con la técnica del paralelismo, de esta manera se tendrá la seguridad de que exista una adecuada longitud radicular y un adecuado soporte óseo. Las radiografías pueden a su vez servir como guía para la localización del límite amelocementario, dato importante a la hora de realizar cualquier aumento coronario, el nivel de la cresta osea y la altura del punto de contacto proximal de las piezas adyacentes.[62]

Cuando en la consulta se presenta pacientes que al sonreir muestran encias o sufren del sindrome de coronas clínicas cortas se debe realizar un diagnóstico diferencial adecuado para poder descartar entre otras situaciones clínicas como son los agrandamientos gingivales inducidos por fármacos, agrandamientos gingivales inducidos por placa dental, erupción pasiva alterada, fibromatosis gingival hereditaria, tamaño reducido de corona clínica por bruxismo, destrucción coronaria por trastornos alimenticios, coronas anatómicas fisiológicamente cortas, sonrisa gingival por sobre erupción de los incisivos superiores, alteraciones esqueléticas o labio superior corto con coronas clínicas de longitud normal [62].

El objetivo del tratamiento que incluye el alargamiento coronario es para favorecer la apariencia estética, tratar un problema periodontal, evitar la invasión del ancho biológico por procedimientos restauradores, tratar los pacientes con erupcion pasiva alterada donde las coronas anatomicas son mas grandes que las coronas clinicas. Con el acto quirurgico se lograra la exposición de una mayor cantidad de corona clínica, crear un contorno gingival que pueda ser mantenido a largo plazo y permitir una línea de sonrisa adecuada, debido a que nuestros dos casos, los pacientes son personas jovenes con un alta demanda estética.[56,60]

Varios autores coinciden que la técnica quirúrgica de alargamiento de corona se basa en dos principios: ancho biológico y el establecimiento del mantenimiento de la encía queratinizada adecuada alrededor del diente. Los estudios indican que un mínimo de 3 mm de espacio sería adecuado para la salud periodontal, permitiendo 2 mm de espacio para la inserción del tejido conectivo y la adherencia del epitelio de unión y 1 mm para la profundidad de surco.[24,47] Una anchura adecuada de encía queratinizada se debe mantener alrededor del diente (≥ 2 mm) para la salud gingival.

En los dos casos del presente reporte se presentaron como erupcion pasiva altera como se vio en la base bibliografica los procedimientos para tratar estos casos son con cirugia resectiva[(5,28,57)], siendo asi que el colgajo con reposicion apical, y osteotomia es el procedimiento quirurgico mas predesible en el tiempo con resultados satisfactorios.

Para facilitar el contorneo de la encias se procedio a hacer el diseño previo en los modelos de etudio para poder confeccionar una guia quirurgica d acetato, con la ayuda de dicha guia se procedio a realizar los puntos sangrantes alrededor de las piezas por donde se realizo el respectivo corte y poder sacar el exceso de encia.

Se debe tener cuenta los siguientes parámetros cuando se desea lograr un margen gingival ideal al realizar un aumento coronario por motivos estéticos:

- Paralelismo: margen gingival delineado por el margen cervical de incisivos centrales y caninos, el cual debe ser paralelo al eje incisal y a la curvatura del labio inferior.
- Simetría: los márgenes gingivales de los incisivos centrales superiores y caninos deben ser simétricos y localizarse en una posición más apical comparados con los incisivos laterales.
- Cenit gingival: está situado hacia distal con respecto al eje axial del diente, siendo el punto más apical del contorno gingival.
- Papila interdental: arquitectura festoneada gingival que rellena el espacio interdental.[29,57]

VII Conclusiones

- El aumento de corona clínica es un procedimiento quirúrgico que se debe tener en cuenta para corregir alteraciones del contorno gingival en el sector anterior y favorecer la estética en pacientes con exposición incompleta de corona y una línea de sonrisa alta.
- El diagnostico de la erupcion pasiva alterada se determinara con el examen clinico,examen radiológico y estableciendo diagnosticos diferenciales.
- El colgajo periodontal con reposicion apical mas osteoplastia continúa siendo el procedimiento más utilizado en el tratamiento de dientes clinicamente cortos.
- La confeccion de una guia quirurgica de acetato nos ayuda a determinar el posicionamiento que se quiere del margen gingival.
- En estetica dentofacial solo seconsigue resultados estables y predesibles en el tiempo, cuando existe un diagnostico completo y elabore un plan de tratmiento donde se tenga encuenta los parametros establecidos y acorde con las exigensias del caso.

REFERENCIAS BIBLIOGRAFICAS

1. Villaverde R. G, Blanco C. Tratamiento quirúrgico de las coronas clínicas cortas: Técnica de alargamiento coronario. Av Periodon Implantol. 2000; 12, 117-126.
2. Gargiulo AW, Wentz FM, Orban B. Dimensions and relations of the dentogingival junction in humans. J Periodontol. 1961; 32: 261-267.
3. Tristáo GC. Espaço biológico: estudo histométrico em Periodonto clinicamente normal de humanos. [Tese Doutorado], Faculdade de Odontologia de Sao Paulo. Sao Paulo: USP; 1992.
4. Coslet JG, Vanardsdal1 R, Weusgdd A. Diagnosis and c1assification of de1ayed passive eruption of dentogingiva1 junction in the adult. Alpha Omegan, Scientific Issue 1977; 10: 24-28.
5. Rosenberg ES, Garber DA Evian CL. Tooth lengthenning procedures. Compend Contin Educ Dent 1980; 1: 161-72.
6. Kahlavi D, Stern N. Crown lengthening procedure. Part 1. Clinical aspects. Compend Contin Educ Gen Dent 1983; 4: 347-54.
7. De Waal H. The importance of restorative margin Placement to the Biologic Width and Periodontal Health. Part I. The International Journal of Periodontics & Restorative Dentistry.1993; 13(5), 461-71.
8. Herrero, F. Clinical Comparison of Desired Versus Actual Amount of Surgical Crown Lengthening / Periodontol 1995; 66:568-71.
9. Brägger U, Lauchenauer D, Lang N.P. Surgical lengthening of the clinical crown. J. Clin Periodontol. 1992; 19(1): 58-63.
10. De Waal H. The importance of restorative margin Placement to the Biologic Width and Periodontal Health. Part II. The International Journal of Periodontics & Restorative Dentistry.1994; 14(1), 71-83.
11. Inger J y cols. The biological width a concepts in periodontics and restorative dentistry. Alpha Omegan.1997; 70, 62-5.
12. Davarpanah M, Jansen CE, Vidjak FMA. Consideraciones restauradoras y periodontales de coronas clínicas cortas (Ed. española). Int J Periodont Rest Dent 1998; 18: 425-33.
13. Lanning Sh. Y cols. Surgical Crown Lengtherning: Evaluation of the Biological Width. J Periodontology.2003; 74(4), 468-74
14. Stephen J, Chu M, Hochman N. A biometric approach to esthetic crown lengthening: Part I – Mid facial considerations. Pract Proced Aesthet Dent (2007);19(10):A-X
15. Liudvikas P, Alina P, Grazina M. Surgical lengthening of the clinical tooth crown, Stomatologija. Baltic Dental Maxillofacial J (2006); 8:88-95

16. Perez J. Clinical Evaluation of the Supraosseous Gingivae Before and After Crown Lengthening. J Periodontol.2007; 78(6), 1023-30.
17. Huynh-Ba. Surgical Lengtherning if the clinical crown:A Periodontal Concept for reconstructive dentistry. Perio Quintessenz. 2007; 4(3), 193-201.
18. Moncada G. Pablo Angel A. Parámetros para la Evaluación de la Estética Dentaria Antero Superior. revistadentaldechile.cl/temasnoviembre(2008) 99 (3) 29-38
19. Cunliffe Joanne, Grey Nick. Indicaciones y técnicas de Cirugía de bnAlargamiento de corona. Dent Update. 2008; 35:29-35.
20. García Linares S. Alargamiento quirúrgico de coronas clínicamente cortas. Kiru. 2009; 6(1): 53-56
21. Koonig R, Lavado A, Aguado J, Características de la sonrisa y nivel de satisfacción en estudiantes de la Facultad, Revista Kiru. 2009, 6(2):88-102
22. Lopez J. Alargamiento Quirúrgico de coronas clínicas. https://odonto5.files.wordpress.com/2012/05/alargamiento-de-corona-clinca-1.pdf.
23. Medina C, Gómez S. Parámetros estéticos de la sonrisa aceptados por odontólogos especialistas y pacientes de ortodoncia.(2010) Revista Colombiana de Investigación en Odontología, Vol. 1, Núm. 2.
24. CastroY, Grados S, Manejo Del Espacio Biológico - Revisión De Literatura, Revista Acta Odontologica Venezolana. 2014, Vol.52, Num 3
25. Chávez L, Castro Y, Grados S, Consideraciones clínicas en el tratamiento de aumento de corona clínica, Revista Visión Dental. 2015, 18, (2):229-238
26. Lindhe J. Periodontología Clínica e Implantes Quintessence 2003.USA.
27. Carranza,N. Periodontología Clínica. 9na.Edición 2005 Mc. Graw. Hill USA.
28. Wolf. H Periodoncia . 3 era edición. 2005. Editorial Masson, S.A.
29. Carranza, N. Periodontología Clínica. (10 ed.) Editorial Mc-Graw Hill Interamericana. 2010
30. Bensimon G. Surgical Crown Lengthening Procedure to Enhance Esthetics. The International Journal of Periodontics & Restorative Dentistry.1999;19(4), 333-41
31. Hammer y Hotz. Nach kontrolle von ein-bisfünfjährigen Amalgam-Composit und Goldgu_füllungen. Schweiz Mschr. Zahnmed. 1979; 89: 301-314.
32. Klaus H.& Rateitshak E. Wolf H,Hassell T.Color Atlas of Periodontology Editorial Thieme; 1985. p. 22-24.
33. Olsson, M. Lindhe, J. and Marinello. On the relationship between crown form and clinical features of gingival in adolescents. J. Of Periodontology. 1993; 20:570—577.
34. Olsson, M. and Lindhe, J. Periodontal characteristics in individuals with varying form of the upper central incisors. J. Clinical Periodontology. 1991; 18:78—82.
35. Eger, T. Müller, H.P. and Eincker, A. Ultrasonic determination on gingival thickness. Subject variations and influence of tooth type and clinical features. J. Clin. Periodontol. 1996; 23:839—845.
36. Müller, H.P. and Eger, T. Gingival phenotypes in young male adults. J. Clin. Periodontol. 1997; 24:65—71

37. Ritchey B, Orban B: the crest of the interdental alveolar septa. J Periodonol 1953; 24:24
38. Londoño M, Botero A, La Sonrisa y sus dimensiones. Revista Facultad de Odontología Universidad de Antioquia - Vol. 23 N.º 2 - Primer semestre, 2012
39. Sarver DM, Ackerman MB. Dynamic smile visualization and quantification: part 2. Smile analysis and treatment strategies. Am J Orthod Dentofacial Orthop 2003; 124(2): 116-127.
40. Davis NC. Smile design. Dent Clin North Am 2007; 51(2): 299-318.
41. Dietschi D. Optimizing smile composition and esthetics with resin composites and other conservative esthetic procedures. Eur J Esthet Dent 2008; 3:14-29
42. Mallat E. Prótesis fija estética: enfoque clínico y multidisciplinario. España: Elsevier; 2007.
43. Polo M. Botulinum toxin type A (Botox) for the neuromuscular correction of excessive gingival display on smiling (gummy smile). Am J Orthod Dentofacial Orthop 2008;133(2):195-203.
44. Chu SJ, Karabin S, Mistry S. Short tooth syndrome: diagnosis, etiology, and treatment management. J Calif Dent Assoc 2004; 32(2): 143-152
45. Gottlieb B, Orban B. Active and passive continuous eruptions of teeth. J Dent Res 13:1933,214.
46. Orban B, Kohler J. Die physiologisiche zahn fleischtasche, epithalansatz und epithelie fenwuch erung. Ztschr F Stomatol 1924;22:353 en Gargiulo AW, Wentz FM, Orban B. Dimensions and relations of the dentogingival junction in humans. J Periodontol 1961;32:261-7
47. Ainamo J, Löe H. Anatomic characteristics of gingiva: a clinical and microscopic study of the free and attached gingiva. J Periodontol 1966;37:5-13
48. Fernández R, Erupción pasiva alterada. Repercusiones en la estética dentofacial. RCOE 2005;10(3):289-302.
49. Fernández S. Análisis de la sonrisa y patrón facial en estudiantes de la Universidad Nacional Mayor de San Marcos. [Tesis para optar el título de cirujano dentista].[Lima]: Universidad Nacional Mayor de San Marcos; 2008. 141p.
50. Chiche GJ, Kokich VG, Caudill R. Diagnosis and treatment planning of esthetic problem. In: Chiche GJ, Pinault A, (eds.) Esthetics of anterior fixed prosthodontics. Chicago. Quintessence 1994: 33-52.
51. Wheeler RC. Complete crown form and the periodontum. J Prosthet Dent 1961;11:722-734.
52. Tarnow DP, Magner AW, Fletcher P. The effect of the distance from the contact point to the crest of bone on the presence or absence of the interproximal dental papilla. J Periodontol 1992;63:995-996.
53. García E, Aplicación Clínica De Los Parámetros Estéticos En Odontología Restauradora, Revista Acta Odontologica Venezolana (2007)
54. Enríquez. Estética en periodoncia y cirugía plástica periodontal . Ed. AMOLCA. Brasil. 2006; 1, 11, 12.

55. Molano V, Pablo E, Yepes R. Cirugía de alargamiento coronal y toma de impresión definitiva en la misma cita: una alternativa en casos especiales. Reporte de veinte casos Universitas Odontológica (2012); 31(67): 17-25.
56. Lang NP, Löe H. The relationship between the width of keratinized gingiva and gingival health. J Periodontol (1992); 43: 623–627.
57. Park JH, Lee YK, Lim BS. Influence of illuminants on the color distribution of shade guides. J Prosthet Dent (2006); 96(6):402-11.
58. Ruiz a, Arocena J, Santos A, Roig M. Tratamiento de erupción pasiva alterada y diastemas en el sector antero-superior. A propósito de un caso. Revista Odontológica de Especialidades. 2008. 11:97
59. Insignares S, Peñaloza J, Creación de una plantilla quirúrgica para la cirugía de corrección de márgenes en el diseño de las sonrisas. Revista de la Facultad de Ciencias de la Salud 2007; 135-139
60. Dello Russo NM. Placement of crown margins in patients with altered passive eruption. Int J Periodont Res Dent. 1984; 4: 59-65.
61. Fernández-González R, Arias-Romero J, Simonneau-Errando G. Erupción pasiva alterada. Repercusiones en la estética dentofacial. RCOE 2005; 10(3): 289-302.
62. Balda García I, Herrera Ureña JI, Frías López MC, Carasol Campillo M. Erupción pasiva alterada. Implicaciones estéticas y alternativas terapéuticas. RCOE 2006; 11(5-6):563-71.