Universidad Nacional Mayor de San Marcos
Universidad del Perú. Decana de América

Dirección General de Estudios de Posgrado
Facultad de Odontología
Unidad de Posgrado

Fascitis Necrotizante Cervical Odontogénico: Clínica y manejo quirúrgico reconstructivo

TRABAJO ACADÉMICO

Para optar el título de Segunda Especialidad Profesional en

Cirugía Bucal y Maxilofacial

AUTOR

Liz Carolina VEIGA CHAMBILLA

ASESOR

Mg. Jaime Alejandro HIDALGO CHÁVEZ

Lima, Perú

2025



Reconocimiento - No Comercial - Compartir Igual - Sin restricciones adicionales

https://creativecommons.org/licenses/by-nc-sa/4.0/

Usted puede distribuir, remezclar, retocar, y crear a partir del documento original de modo no comercial, siempre y cuando se dé crédito al autor del documento y se licencien las nuevas creaciones bajo las mismas condiciones. No se permite aplicar términos legales o medidas tecnológicas que restrinjan legalmente a otros a hacer cualquier cosa que permita esta licencia.

Referencia bibliográfica

Veiga L. Fascitis Necrotizante Cervical Odontogénico: Clínica y manejo quirúrgico reconstructivo [Trabajo académico de segunda especialidad]. Lima: Universidad Nacional Mayor de San Marcos, Facultad de Odontología, Unidad de Posgrado; 2025.

Metadatos complementarios

Datos de autor	
Nombres y apellidos	Liz Carolina Veiga Chambilla
Tipo de documento de identidad	DNI
Número de documento de identidad	PE / 70336635
Datos de asesor	
Nombres y apellidos	Jaime Alejandro Hidalgo Chávez
Tipo de documento de identidad	DNI
Número de documento de identidad	PE / 44293365
URL de ORCID	https://orcid.org/0000-0002-9198-5946
Datos del jurado	
Presidente del jurado	
Nombres y apellidos	Arturo Alberto Rodríguez Flores
Tipo de documento	DNI
Número de documento de identidad	PE / 06967696
Miembro del jurado 1	
Nombres y apellidos	José Luis Cornejo Salazar
Tipo de documento	DNI
Número de documento de identidad	PE / 07349888
Miembro del jurado 2	
Nombres y apellidos	Alejandro Alberto Cornejo García
Tipo de documento	DNI
Número de documento de identidad	PE / 10474146
Datos de investigación	

Línea de investigación	No aplica.
Grupo de investigación	No aplica.
Agencia de financiamiento	Sin financiamiento.
Ubicación geográfica de la investigación	País: Perú Departamento: Lima Provincia: Lima Distrito: El Agustino Av. César Vallejo 1390 Latitud: -12.04104755 Longitud: -76.9926558486822
Año o rango de años en que se realizó la investigación	2022 - 2024
URL de disciplinas OCDE	Odontología, Cirugía oral, Medicina oral https://purl.org/pe-repo/ocde/ford#3.02.14

Facultad de Odontología
Universidad Nacional Mayor de San Marcos

UNIDAD DE POSGRADO

FACULTAD DE ODONTOLOGÍA

"Año de la recuperación y consolidación de la economía peruana"

ACTA N° 010-FO-UPG-2025

ACTA DE SUSTENTACIÓN PRESENCIAL DE TRABAJO ACADÉMICO PARA OPTAR EL TÍTULO DE SEGUNDA ESPECIALIDAD PROFESIONAL EN CIRUGÍA BUCAL Y MAXILOFACIAL

Siendo las 08:00 horas del día viernes 11 de abril de dos mil veinticinco, en el Auditorio "Horacio Wells" de la Facultad de Odontología, el Jurado de Sustentación conformado por los docentes:

- Presidente : C.D. Esp. Arturo Alberto Rodríguez Flores
- Miembro : Mg. Esp. José Luis Cornejo Salazar
- Miembro : C.D. Esp. Alejandro Alberto Cornejo García
- Asesor : Mg. Esp. Jaime Alejandro Hidalgo Chávez

Se reunieron para la sustentación del trabajo académico titulado: **FASCITIS NECROTIZANTE CERVICAL ODONTOGÉNICO: CLÍNICA Y MANEJO QUIRÚRGICO RECONSTRUCTIVO**, presentado por la C.D. **LIZ CAROLINA VEIGA CHAMBILLA**, egresada del programa de **Segunda Especialidad Profesional en Cirugía Bucal y Maxilofacial**, desarrollado en la Unidad de Posgrado de la Facultad de Odontología.

Concluida la sustentación, los miembros del jurado procedieron a formular sus preguntas las que fueron absueltas por la titulanda. Acto seguido se procedió con la evaluación correspondiente. En forma colegiada, el jurado asignó la calificación de:

DIECIOCHO (Letras) | 18 (Números) | Aprobado por Destacado (Escala)

Habiendo sido aprobada la sustentación del trabajo académico, el Jurado de Sustentación recomienda al Consejo de Facultad **apruebe el otorgamiento del título de Segunda Especialidad Profesional en Cirugía Bucal y Maxilofacial a doña LIZ CAROLINA VEIGA CHAMBILLA.**

Siendo las 09.15 horas, se levantó la sesión. Se deja constancia del acto, mediante las firmas del Jurado de Sustentación y asesor del trabajo académico en la presente acta.

C.D. Esp. Arturo Alberto Rodríguez Flores
Presidente

Mg. Esp. José Luis Cornejo Salazar
Miembro

C.D. Esp. Alejandro Alberto Cornejo García
Miembro

Mg. Esp. Jaime Alejandro Hidalgo Chávez
Miembro Asesor

Nota: La calificación se consigna en letras, números y nivel, de acuerdo con el Reglamento General de Estudios de Posgrado.
El resultado de la calificación de la sustentación de tesis corresponderá a uno de los siguientes niveles:

20	Aprobado por excelencia
18 - 19	Aprobado por destacado
16 - 17	Aprobado por logro
14 - 15	Aprobado
00 - 13	Desaprobado

El promedio de la calificación con fracción de 0.5 o más, se redondea al entero inmediato superior.

CERTIFICADO DE SIMILITUD

Yo, Jaime Alejandro Hidalgo Chávez, en mi condición de asesor acreditado con el Dictamen N° 0173-FO-UPG-2024 de la tesis /trabajo académico, cuyo título es **"FASCITIS NECROTIZANTE CERVICAL ODONTOGÉNICO: CLÍNICA Y MANEJO QUIRÚRGICO RECONSTRUCTIVO"** presentado por el bachiller/magíster/ CD. **Liz Carolina Veiga Chambilla**, para optar el Grado Académico / Segunda Especialidad Profesional en **Cirugía Bucal y Maxilofacial.**

CERTIFICO que se ha cumplido con lo establecido en la Directiva de Originalidad y de Similitud de Trabajos Académicos, de Investigación y Producción Intelectual. Según la revisión, análisis y evaluación mediante el software de similitud textual, el documento evaluado cuenta con el porcentaje de **4% de similitud**, nivel **PERMITIDO** para continuar con los trámites correspondientes y para su **publicación en el repositorio institucional.**

Se emite el presente certificado en cumplimiento de lo establecido en las normas vigentes, como uno de los requisitos para la obtención del grado/ título/ especialidad correspondiente.

Firma del Asesor _____

DNI: 44753365

Nombres y apellidos del asesor: -

Jaime Alejandro Hidalgo Chávez



Huella digital

2. Palabras Clave: Fascitis Necrotizante, Desnutrición, Injerto cutáneo

3. RESUMEN:

La fascitis necrotizante pertenece al conjunto de enfermedades necrosantes de los tejidos blandos, siendo las infecciones odontogénicas la principal causa en la región cervicofacial, seguidas de traumatismos. Con una incidencia de 2 casos por millón de habitantes y una mortalidad del 29%, esta enfermedad se agrava significativamente en pacientes con condiciones sistémicas subyacentes. El diagnóstico es clinico, apoyado en análisis de laboratorio como el recuento sanguíneo, perfil metabólico, hemocultivos, puntuación de Riesgo de Laboratorio de Fascitis Necrotizante (RLINEC) y estudios imagenológicos. El tratamiento estándar es el desbridamiento quirúrgico temprano y la administración de antibióticos endovenosos de amplio espectro, fundamentales para mejorar la supervivencia.

Se presenta el caso de una mujer de 86 años de Chincha, con Alzheimer y desnutrición, ingresó con hinchazón en la región cervical, dolor intenso, disfagia, disnea, fiebre, limitación funcional y taquicardia. Veinte días antes, recibió un tratamiento de conducto. Tras el drenaje de la colección purulenta y un tratamiento inicial con clindamicina y ceftriaxona, su condición empeoró, desarrollando eritema, crepitación y necrosis cutánea cervical. Fue sometida a fasciotomía cervical y desbridamiento agresivo, evolucionando lentamente pero de manera favorable. Tras un lecho quirúrgico libre de infección, se realizó una reconstrucción con injerto de piel del muslo izquierdo.

Conclusión: El diagnóstico y desbridamiento quirúrgico temprano son esenciales para reducir la mortalidad en pacientes con factores de riesgo. El injerto cutáneo autólogo es la mejor opción para reconstruir grandes defectos causados por la fascitis necrotizante, y el trabajo multidisciplinario es fundamental para el manejo exitoso de estos casos complejos.

ABSTRACT:

Necrotizing fasciitis belongs to the group of necrotizing diseases of the soft tissues, with odontogenic infections being the main cause in the cervicofacial region, followed by trauma. With an incidence of 2 cases per million inhabitants

and a mortality rate of 29%, this disease is significantly aggravated in patients with underlying systemic conditions. Diagnosis is clinical, supported by laboratory tests such as blood count, metabolic profile, blood cultures, Laboratory Risk for Necrotizing Fasciitis (RLINEC) score and imaging studies. Standard treatment is early surgical debridement and the administration of broad-spectrum intravenous antibiotics, which are essential to improve survival.

We present the case of an 86-year-old woman from Chincha, with Alzheimer's and malnutrition, who was admitted with swelling in the cervical region, intense pain, dysphagia, dyspnea, fever, functional limitation and tachycardia. Twenty days earlier, she received root canal treatment. Following drainage of the purulent collection and initial treatment with clindamycin and ceftriaxone, her condition worsened, developing erythema, crepitus, and cervical skin necrosis. She underwent cervical fasciotomy and aggressive debridement, progressing slowly but favorably. Following an infection-free surgical bed, reconstruction was performed with skin graft from the left thigh.

Conclusion: Early diagnosis and surgical debridement are essential to reduce mortality in patients with risk factors. Autologous skin grafting is the best option to reconstruct large defects caused by necrotizing fasciitis, and multidisciplinary work is essential for the successful management of these complex cases.

4. INTRODUCCIÓN:

Las infecciones necrotizantes de tejidos blandos (INTB) representan una amenaza grave para la vida, ya que pueden causar la destrucción masiva de tejidos y un alto riesgo de shock séptico, requiriendo una intervención rápida y agresiva. Entre estas infecciones, la fascitis necrotizante es una de las más conocidas, junto con la piomiositis, la mionecrosis clostridial, la gangrena estreptocócica hemolítica, la celulitis necrotizante sinérgica, la celulitis anaeróbica no clostridial y la gangrena de Fournier. (1,2)

El término "fascitis necrotizante" fue acuñado por primera vez en 1952 por Wilson (3,4). Esta condición se caracteriza por la fragilidad de la fascia superficial, la presencia de un exudado grisáceo y la notable ausencia de pus, pudiendo afectar desde la epidermis hasta la musculatura profunda (2,5).

En adultos, las infecciones odontogénicas son la causa más común de infecciones necrotizantes cervicofaciales, seguidas de traumas quirúrgicos o

iatrogénicos y otras causas desconocidas (4,6,7). Estas infecciones pueden causar una destrucción tisular significativa en la cabeza, el cuello y el tórax, que se observa en el 1% al 10% de los casos y una tasa de mortalidad que varía entre el 4% y el 50%, dependiendo de la virulencia del microorganismo predominante y las comorbilidades presentes (1,5,8).

El diagnóstico de INTB es principalmente clínico y requiere una alta sospecha en pacientes que presentan un deterioro rápido con disfunción orgánica, especialmente aquellos con enfermedades subyacentes o inmunosupresión. Aunque las imágenes y los exámenes de laboratorio son útiles, la exploración quirúrgica inmediata es crucial para determinar la extensión de la infección, realizar el desbridamiento del tejido necrótico y obtener muestras para cultivo (4). La intervención quirúrgica temprana dentro de las primeras 24 horas es fundamental para mejorar la supervivencia.

Este caso clínico es especialmente relevante porque destaca la importancia del diagnóstico temprano y el manejo multidisciplinario en el tratamiento de las INTB. En particular, subraya la necesidad de mantener una alta sospecha clínica en pacientes con factores de riesgo, así como la intervención quirúrgica inmediata y el uso de antibióticos de amplio espectro desde el ingreso del paciente. El objetivo de este estudio es describir la evolución clínica, el manejo quirúrgico y los hallazgos histopatológicos de este caso, resaltando los desafíos diagnósticos y terapéuticos de estas infecciones. La gestión multidisciplinaria, integral y oportuna de estos pacientes es esencial para lograr una recuperación exitosa y minimizar las tasas de mortalidad.

5. INFORMACIÓN DEL PACIENTE:

5a. Información demográfica:

Paciente femenina de 86 años, estado civil viuda, de raza mestiza, bajo los cuidados de sus familiares, con religión de Testigo de Jehová, procede de la ciudad de Chincha, ubicada en el departamento de Ica, Perú.

5b. Síntomas y signos:

La paciente acudió al servicio de emergencia del Hospital Nacional Hipólito Unanue por presentar dolor intenso, disfagia, trismus, disnea, malestar general y una tumefacción difusa con signos de flogosis en la región

submental y submandibular de ambos lados. Además, de limitación en los movimientos cervicales y edema en piso de boca.

5c. Historial médica familiar y psicosocial:

Tipo de informante: Indirecto

Antecedentes personales: Familiar no refiere

Antecedentes quirúrgicos: Histerectomía

Antecedentes odontológicos: Familiar refiere que la paciente fue sometida a tratamiento de conducto de la pieza 45 por odontalgia, 20 días antes de su ingreso en un consultorio particular, progresando con dolor e hinchazón facial, medicado con megacilina de 1000000 UI, ceftriaxona 1gr, dexametasona 4mg y ketoprofeno 100mg por vía intramuscular, sin mejoría.

Antecedentes familiares: Familiar no refiere

RAMs: Familiar no refiere

5d. Enfermedad concomitante:

Antecedentes clínicos: Familiar refiere que la paciente padecede de Alzheimer, diagnosticada en el año 2017, sin medicación habitual.

6. HALLAZGOS CLÍNICOS:

El examen físico a su ingreso reveló los siguientes signos vitales: una presión arterial de 135/90 mmHg, frecuencia cardíaca de 98 latidos por minuto, frecuencia respiratoria de 22 por minuto, temperatura corporal de 37°C, saturación de oxígeno del 94% y un peso de 60 kg. La paciente mostraba escasa receptividad y colaboración, y reaccionaba de manera limitada a estímulos. Su estado general era deficiente, con un estado nutricional e hídrico regular.

Durante la evaluacion cardiovascular y respiratoria, los ruidos cardíacos eran rítmicos, sin soplos, los pulsos periféricos estaban presentes y simétricos, al igual que el murmullo vesicular en ambos hemitórax, y la auscultación pulmonar no reveló hallazgos patológicos. El abdomen era blando, depresible y sin dolor a la palpación, con ruidos hidroaéreos presentes y sin visceromegalias palpables. La fuerza muscular estaba conservada en los cuatro miembros y los reflejos osteotendinosos eran simétricos. No se evidenciaron signos meníngeos. La piel mostraba poca turgencia y el resto del examen físico no presentó alteraciones significativas.

El examen regional evidenció una expresión facial de dolor, así como una tumefacción difusa en la región submandibular bilateral y submental. La piel en esta área estaba eritematosa, caliente y presentaba una coloración oscura en la región submental, con consistencia indurada a la palpación. La rotación y extensión cervical estaban limitadas por el dolor, y la apertura bucal era de aproximadamente 20 mm. Se observaron mucosas poco hidratadas y una pérdida del fondo de surco en el vestíbulo del cuarto cuadrante debido a una tumefacción leve y fluctuante, además de edema en el piso de la boca. La paciente presentaba edentulismo parcial bimaxilar, y la pieza 45 tenía una restauración provisional y respondió negativamente a las pruebas de sensibilidad. (Fig.1)



Fig. 1: Fotografía inicial en el servicio de emergencia.

7. LÍNEA DE TIEMPO:

-/06/22

Familiar refiere que la paciente presentó dolor en la pieza dental 45 y recibió tratamiento de conducto en un consultorio privado, sin embargo, persistió con dolor leve.

10/07/22

El dolor incrementó y se agregó hinchazón en la región del mentón, por lo que acudió a su odontólogo tratante, quien le administró Megacilina 1000000 UI y Ketoprofeno 100 mg por vía intramuscular.

11/07/22

Sin embargo, la hinchazón se extendió a la región cervical, por lo que se le añadió a su prescripción Ceftriaxona 1g y Dexametasona 4 mg por vía intramuscular durante 5 días sin mejoría.

17/07/22

Ingresó a emergencia debido a malestar general, fiebre, disnea, dolor intenso en la región cervical, odinofagia y disfagia con signos de toxicidad por un proceso infeccioso cervicofacial odontogénico. Se inició empíricamente tratamiento con Clindamicina 900 mg y Ceftriaxona 2g endovenoso.

18/07/22

Bajo anestesia general, se realizó drenaje extraoral, exploración quirúrgica de los espacios masticatorios, colocación de drenes tubulares y eliminación del foco dental. Se obtuvo colección purulenta para su investigación microbiológica y sensibilidad antibiótica.

18/07/22

Horas después se observaron signos de necrosis cutánea adyacente a los tubos de drenaje de la región submentoniana. (Fig. 5) Por lo que se sometió a un desbridamiento quirúrgico de la piel necrótica. Se inició terapia farmacológica con Vancomicina 1g y Meropenem 1g endovenoso. (Fig. 6)

23/07/22

Sin embargo, la persistencia del dolor cervical y una mayor extensión del eritema a la región supraclavicular izquierda fueron motivo para la colocación de un catéter venoso central en la vena subclavia derecha. Se realizó una tomografía cérvico-torácica el cual descartó compromiso mediastinal.

26/07/22

El cuadro progresó con la presencia de bullas y desprendimiento de la piel de la región supraclavicular izquierda. (Fig.7) Se sometió a una fasciotomía cervical junto y un desbridamiento quirúrgico agresivo. Se dejó un dren a presión negativa en el espacio parotídeo izquierdo y drenes laminares. (Fig. 8)

Se administró nutrición parenteral a través de una SNG y se mantuvo la infusión de antibióticos. Los controles de laboratorio mostraron una disminución en los niveles de Hb y Hto. Además, la paciente presentó picos febriles sostenidos, por lo que se tomaron muestras de sangre y orina para su análisis.

28/07/22

Se administró Linezolid 600 mg endovenoso por el resultado del cultivo microbiológico que mostró presencia de Staphylococcus coagulasa negativo. Hierro sacarato 100 mg endovenoso, eritropoyetina subcutáneo y ácido fólico 0.5 mg vía oral para corregir la anemia.

02/08/22

Las curaciones quirúrgicas se realizaron con solución salina y apósitos con sulfadiazina de plata cada 12 horas. Diez días después de la fasciotomía cervical, se observó una mejora en el aspecto del lecho quirúrgico, con evidencia de granulación y presencia de exudado inflamatorio.

05/08/22

El resultado del urocultivo evidenció una infección del tracto urinario por la presencia de Pseudomonas aeruginosa, para lo cual se añadió a su prescripción farmacológica vancomicina 1g y metronidazol 500mg endovenoso.

15/08/22

Veinticuatro días después, se constató una herida ulcerada de aproximadamente 10 x 12 cm, libre de infección, apta para la colocación de un apósito de injerto de piel, realizado por cirugía plástica.

19/08/22

Los controles hematimétricos mostraron una mejoría en los valores de hemoglobina y hematocrito y niveles normales de la serie blanca, sin embargo, la persistencia del síndrome febril obligó al equipo médico a añadir ciprofloxacino 400mg a su terapéutica.

21/08/22

Posteriormente se evidenció una mejora clínica general de la paciente, y los hemocultivos no revelaron rastros de infección. El injerto de piel se encontraba en buen proceso de cicatrización, sin dehiscencias ni exudados. (Fig. 11)

26/08/22

La paciente fue dada de alta a los cuarenta y tres días de su ingreso hospitalario en completa recuperación, continuó con sus controles postoperstorios por el servicio de cirugía bucal y maxilofacial. (Fig. 12)

29/08/22

8. EVALUACIÓN Y DIAGNÓSTICO:

8a. Métodos de diagnóstico:

Se le solicitaron pruebas de laboratorio, incluyendo una hematimetría completa, proteína C reactiva, procalcitonina, perfil de coagulación, glucosa, HbA1c y perfil renal.

Los valores de ingreso demostraron una leucocitosis de 26.26 por microlitro a predominio de neutrófilos y presencia de bandas, así como linfopenia y anisocitosis. La proteína C reactiva fue de 16.6 mg/dL. Se observó una hemoglobina de 13.4 g/dL, un hematocrito de 37.6%, y un recuento plaquetario de 207 × 10^9/L. La urea fue de 60.99 mg/dL y la creatinina de 0.67 mg/dL. Se evidenció una hipoalbuminemia moderada. El perfil de coagulación mostraba valores dentro de lo normal, al igual que el valor de la glucosa (98 mg/dL) y HbA1c (4.8%).

La tomografía computarizada de macizo facial y cérvico torácica en ventana para tejidos blandos reveló imágenes isodensas sugerentes de colección purulenta en los espacios submental y submandibular bilateral, imágenes hipodensas compatibles con enfisema, principalmente en el lado izquierdo, que se extiende hacia el espacio parotídeo y el compartimiento anterior del espacio parafaríngeo del mismo lado, lo que provoca el desplazamiento de la vía aérea de la orofaringe al lado contralateral (Fig.2). Además, se observa una atenuación isodensa del tejido celular subcutáneo del plano subdérmico compatibles con los signos de "grasa sucia", y pérdida de claridad en la capa superficial de la fascia cervical profunda (Fig.3). No se evidenciaron signos de compromiso mediastinal. Además, se identificó una imagen hipodensa compatible con osteólisis apical subyacente a la pieza 45 (Fig.4).

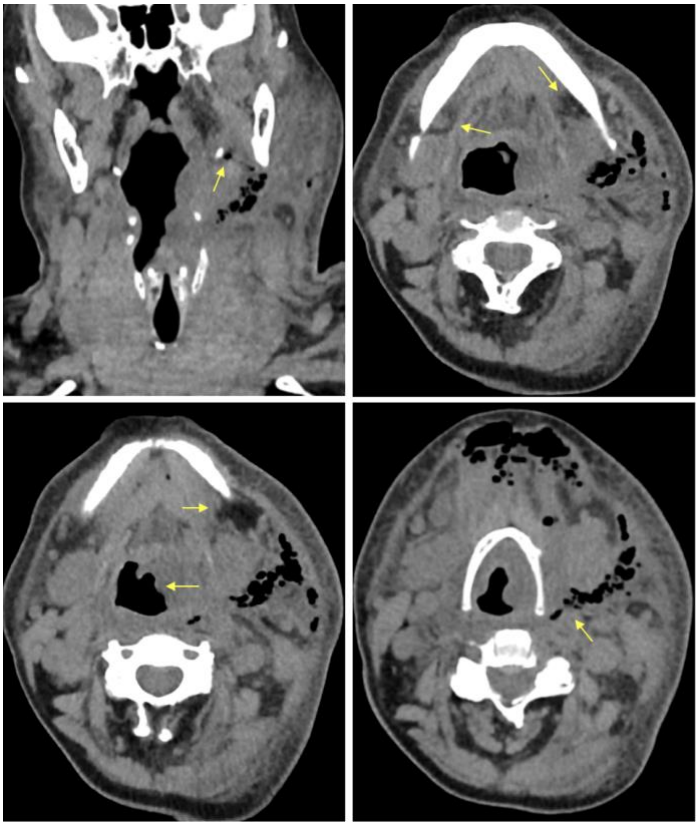

Fig. 2 Enfisema en espacio parafaringeo preestiloideo, colección de pus en espacio submandibular y desplazamiento de vía aerea (flechas amarillas).

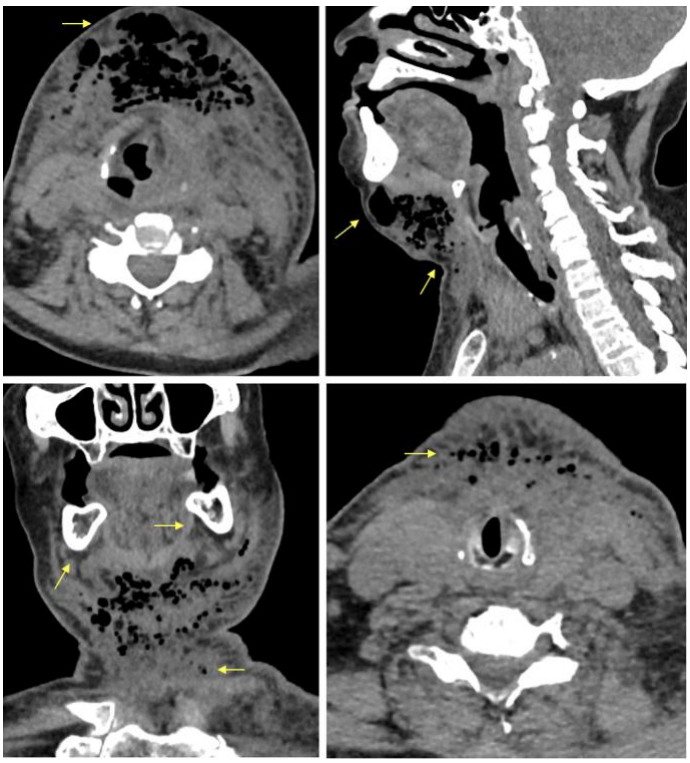

Fig. 3 Atenuación isodensa del tejido celular subcutáneo y necrosis de la fascia cervical superficial con extensión infrahioidea (flechas amarillas).

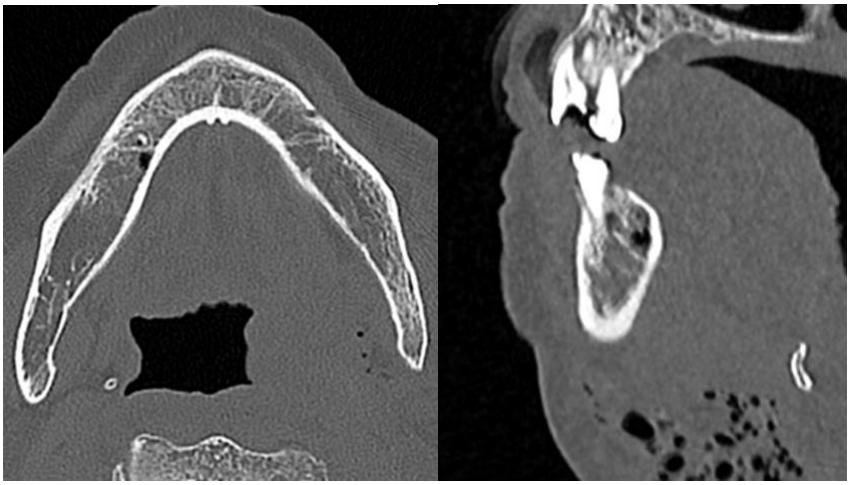

Fig. 4 Osteólisis apical a nivel de la pieza 45

8b. Problemas para el diagnóstico:

En el entorno hospitalario, se tuvo acceso oportuno a los resultados de los exámenes de laboratorio solicitados de emergencia, con excepción de la procalcitonina y la HbA1c. Sin embargo, no se contó con solución de contraste inmediata, por lo que las imágenes tomográficas iniciales se realizaron en ventana para tejidos blandos.

8c. Razonamiento de diagnóstico:

La paciente ingresó con un cuadro de infección cervicofacial odontogénica severa con punto de partida la necrosis pulpar de la pieza 45. Se observó clínicamente signos de toxicidad y limitación funcional, el cuadro fue reforzado por los resultados de laboratorio y los hallazgos imagenológicos evindenciaron presencia de pus en los espacios masticatorios, enfisema de los espacios parotídeo-maseterino izquierda, y espacio parafaríngeo preestiloideo del lado izquierdo así como signos de necrosis de tejidos blandos en el espacio pretraqueal.

8d. Características de pronóstico:

Las morbilidades de la paciente como la edad avanzada, la desnutrición, la falta de cooperación y el grado de la infección reservaban el pronóstico de su enfermedad.

9. TERAPEÚTICA E INTERVENCIÓN:

9a. Tipos de intervención:

Bajo la sospecha diagnóstica inicial de una infección cervicofacial odontogénica severa y un riesgo quirúrgico II, la paciente fue sometida de inmediato y bajo anestesia general balanceada a un drenaje quirúrgico de los espacios submental, sublingual, submandibular, pterigomandibular bilateral y parafaringeo anterior de lado izquierdo. Durante el procedimiento, se obtuvo una colección purulenta franca de aproximadamente 50 cc, se tomaron muestras para cultivo y sensibilidad antibiótica, y se colocaron drenes tubulares a través de los abordajes externos. Además, se realizó la extracción dentaria de la pieza 45 para eliminar el foco causal de la infección. Sin embargo, a las pocas horas de su primera intervención, la paciente presentó necrosis de la piel adyacente a los tubos de drenaje en la región submental (Fig. 5).



Fig. 5 A las pocas horas del drenaje inicial, se evidenció piel necrótica alrededor de los tubos de drenaje de la región submental.

9b. Administración farmacológica:

En la unidad de emergencia, se brindó soporte de fluidos a la paciente y se inició terapia antibiótica empírica con clindamicina a dosis de 900 mg y ceftriaxona a

dosis de 2 gr por vía endovenoso para proporcionar cobertura de la fuente odontogénica. Además, se administró analgesia para el control del dolor.

9c. Cambios en el tratamiento y justificación:

En respuesta a la necrosis de la piel de la región submental, se procedió a realizar un desbridamiento quirúrgico del tejido necrótico con un margen de 2 cm, se colocaron drenes laminares y se dejó un apósito aséptico sobre el lecho quirúrgico (Fig.6).

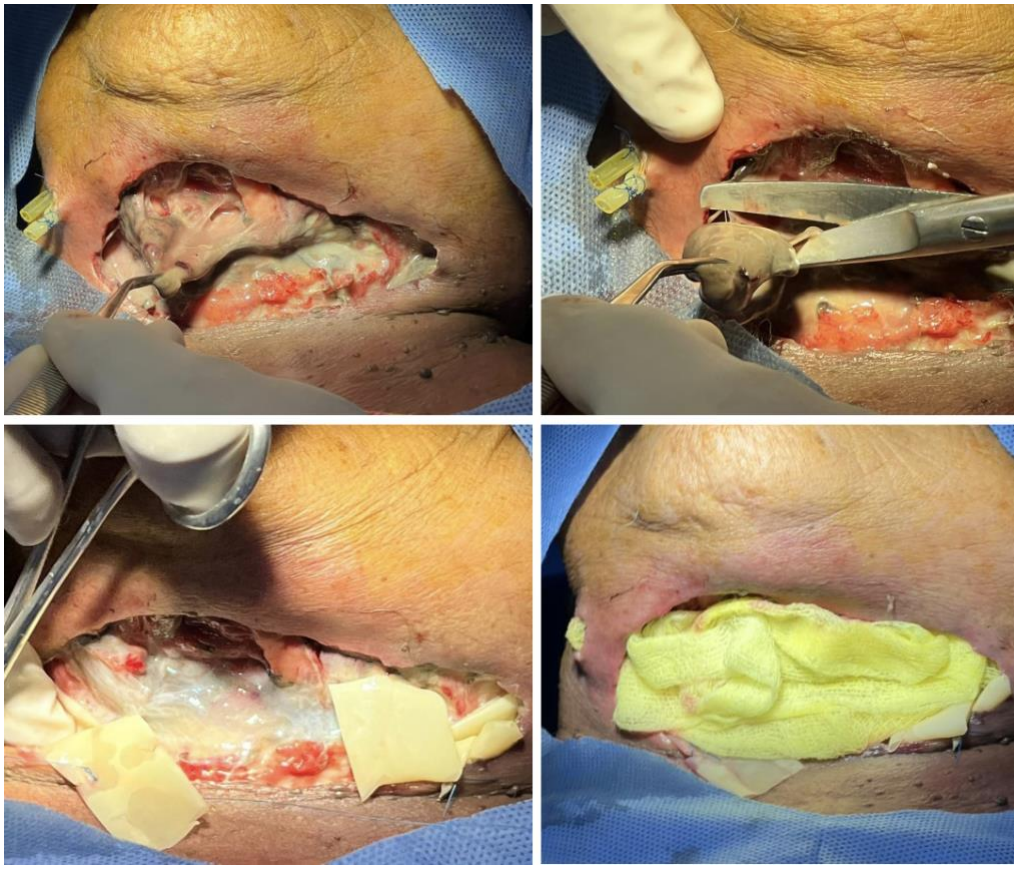

Fig. 6 Desbridamiento de tejido necrótico de la región submental con márgenes de seguridad y colocación de apósito antiséptico.

El soporte médico se llevó a cabo de manera multidisciplinaria con la colaboración de diversas especialidades médicas, como medicina interna, infectología, hematología, nutrición, entre otras. Se decidió cambiar los antibióticos a Vancomicina 1 gr y Meropenem 1 gr, los cuales fueron administrados a través de un catéter venoso central colocado en la vena subclavia derecha.

A pesar de estas intervenciones, la evolución del cuadro sistémico de la paciente era desfavorable. Experimentó elevaciones recurrentes de la presión arterial y diaforesis. En el examen clínico regional se observó un agravamiento del proceso infeccioso, con eritema extendido a la región infrahiodea, región carotídea y supraclavicular del lado izquierdo, cambio de coloración de la piel, desprendimiento de la misma, olor fétido, presencia de crépitos a la palpación y dolor intenso (Fig. 7).



Fig. 7 Extensión del eritema y necrosis cutánea a la regíon carotídea y supraclavicular izquierda, progresión en 4 días.

Los exámenes de laboratorio mostraron un recuento leucocitario en límites superiores. Sin embargo, los valores de PCR aumentaron significativamente a 26.83 mg/dL, indicando una aumento de la actividad inflamatoria. Además, se observó un descenso progresivo de la hemoglobina (Hb) de 13.4 g/dL a 9.8 g/dL y luego a 8.3 g/dL, así como una disminución progresiva del hematocrito (Hto) de 37.6% a 27.6% y luego a 23.5%. A pesar de esto, la paciente no presentó lesión renal aguda ni lactoacidemia.

La extensión descendente de la fascitis necrotizante requirió una acción inmediata por parte del equipo quirúrgico, quienes realizaron una fasciotomía cervical y un desbridamiento quirúrgico agresivo y amplio para eliminar el tejido necrótico de la región cervical. Durante la exploración se evidenció una mínima resistencia tisular a la disección digital y se constantó que el plano muscular no estaba comprometido, lo cual fue un hallazgo alentador (Fig. 8). Se colocó un dren laminar en el espacio supraclavicular izquierdo y un dren a presión negativa en el espacio parotídeo ipsilateral, mientras se cubría el lecho con apósitos estériles para favorecer la cicatrización y evitar nuevas complicaciones.



Fig. 8 Fasciotomía cervical y desbridamiento quirúrgico.

A los 10 días, después de las curaciones diarias con sulfadiazina de plata, se observó una mejora significativa en el aspecto del lecho quirúrgico. Se constató que estaba en proceso de granulación, lo cual indica una respuesta positiva al tratamiento y una buena cicatrización en curso. Además, se notó un exudado inflamatorio escaso en la zona, lo cual es consistente con la fase de cicatrización en la que se encuentra la herida. Estos hallazgos sugieren una adecuada evolución del proceso de curación y respaldan la eficacia del tratamiento implementado hasta el momento (Fig. 9). Se cumplió estrictamente con la

prescripción antibiótica durante 14 días, y además se añadió linezolid en dosis de 600 mg. Los controles hematimétricos demostraron una mejoría en los valores eritrocitarios, indicando una respuesta lenta pero favorable al tratamiento y una progresiva recuperación del paciente.

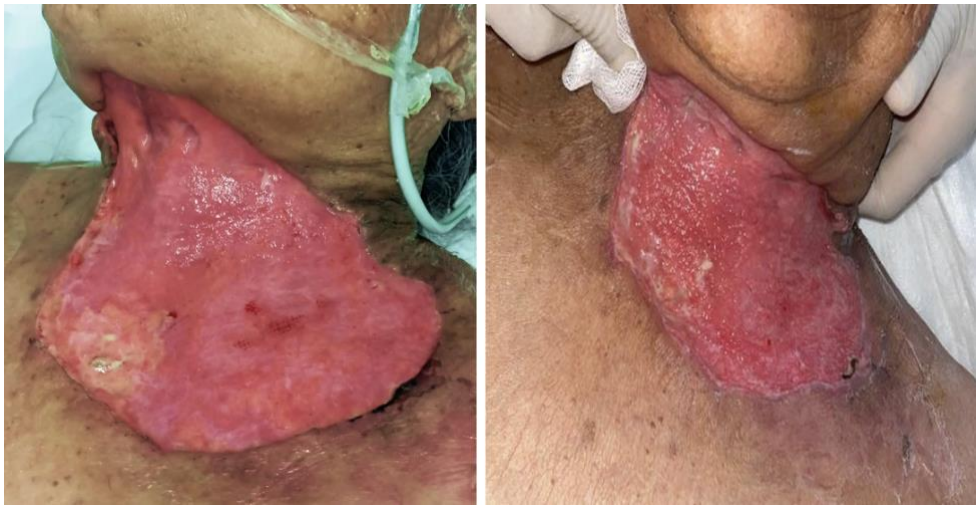

Fig.9 Después de 10 días, se observó que el lecho quirúrgico estaba en proceso de granulación y presencia de exudado inflamatorio escaso en la zona.

A los veinticuatro días de la fasciotomía cervical, el lecho quirúrgico se encontraba en óptimas condiciones para recibir el injerto de piel (Fig. 10). El servicio de cirugía plástica llevó a cabo una limpieza quirúrgica y reconstrucción del lecho ulcerado utilizando un injerto de piel de espesor parcial obtenido del muslo izquierdo. La adherencia del injerto al lecho receptor se aseguró con un apósito de Blair-Brown durante 5 días (Fig. 11). La paciente experimentó una evolución favorable durante este periodo.



Fig. 10 A los 24 días se contaba con un buen lecho receptor libre de infección de aproximadamente 10 x 12 cm.



Fig 11. Injerto de piel de espesor parcial y control a los 7 días.

10. SEGUIMIENTO Y RESULTADOS:

10a. Resultados evaluados por el cirujano dentista y el paciente:

Los resultados de los cultivos iniciales revelaron la presencia de cocos Gram positivos, con aislamiento de *Staphylococcus* coagulasa negativa. Se observó resistencia a clindamicina, eritromicina, penicilina, oxaciclina, rifampicina, sulfas y gentamicina. Los controles de laboratorio e imagenológicos fueron satisfactorios, lo que permitió dar de alta a la paciente después de 41 días de hospitalización, con un buen pronóstico. La paciente acudió a sus controles de seguimiento de manera regular. (Fig. 12)

10b. Resultados importantes de la prueba de seguimiento:



Fig.12 Control a los 7 días después del alta.

10c. Observancia de la intervención y tolerabilidad a la misma:

Durante su hospitalización, se implementaron curaciones del lecho quirúrgico utilizando solución de cloruro de sodio y aplicación tópica de sulfadiazina de plata, seguidas de recambios de apósitos de gasa estéril. La evaluación diaria se llevó a cabo mediante la observación clínica detallada, donde se notó una tolerabilidad parcial por parte de la paciente, lo que indica cierta incomodidad o dificultad durante el proceso de curación.

10d. Acontecimientos adversos e imprevistos:

En las evaluaciones de rutina por las especialidades médicas, se diagnosticó a la paciente con depleción muscular, desnutrición calórica y proteica moderada, hipoalbuminemia moderada, inmunosupresión leve y anemia moderada normocítica normocrómica. Ante estos hallazgos, se inició un tratamiento integral que incluyó soporte nutricional enteral con fórmula polimérica hiperprotéica a través de una sonda nasogástrica, así como la administración de hierro sacarato, eritropoyetina y ácido fólico para corregir la anemia.

A pesar del control de la fuente de la infección cervicofacial, la paciente continuó experimentando picos febriles sostenidos debido a una infección del tracto urinario adquirida durante su estancia hospitalaria. El urocultivo dió positivo para *Pseudomonas aeruginosa*, con la presencia de piocitos y bacterias. Esta bacteria mostró resistencia a la ceftazidima pero sensibilidad a la mayoría de los antibióticos. Por lo tanto, se decidió rotar el tratamiento antibiótico, iniciando con metronidazol 500 mg y vancomicina 1 gr, y finalizando con ciprofloxacino 400 mg durante 14 días hasta su recuperación completa.

11. DISCUSIÓN:

Las infecciones odontogénicas graves pueden desencadenar complicaciones severas que requieren atención inmediata, como obstrucción de vías respiratorias, trombosis de los senos cavernosos, abscesos cerebrales, infecciones necrotizantes de tejidos blandos (INTB), mediastinitis necrotizante descendente, síndrome de Lemierre y septicemia (5,8,9,10)

Las infecciones necrotizantes de los tejidos blandos se caracterizan por una alta tasa de mortalidad y una rápida destrucción de los tejidos, que puede alcanzar hasta 2-3 cm por hora (5). Estas infecciones pueden presentarse tanto con un portal de entrada definido como sin él (2,11). En la región cervicofacial, estas infecciones suelen desarrollarse entre 24 y 48 horas después de procedimientos quirúrgicos en la cavidad oral, siendo las extracciones dentales las causas más comunes, como indican Pan Yun et al. (3,12,13).

En nuestro caso, aunque no está claro el sitio exacto de origen de la fascitis necrotizante, es posible que se deba a un tratamiento de conducto previo en la pieza 45, que inicialmente desencadenó una infección odontogénica común y posteriormente progresó a una infección necrotizante cervical. Otra posibilidad es que la colocación de tubos de drenaje haya servido como portal de entrada. Esta hipótesis está respaldada por Stevens et al., quienes afirman que los microorganismos pueden alcanzar la fascia profunda a través de cualquier medio que rompa la integridad de la piel o de las mucosas, como lesiones cutáneas o traumas penetrantes (2,4,11).

En nuestra paciente, la infección se propagó afectando principalmente las regiones anatómicas del triángulo submentoniano, submandibular, carotídeo y supraclavicular del lado izquierdo. Este patrón de diseminación concuerda con los resultados del estudio retrospectivo de Panda et al., que identifican a los triángulos submandibulares y carotídeos como las áreas más comúnmente afectadas en la región cervical. La justificación de este fenómeno radica en que estas zonas contienen las principales vías del drenaje linfático cervical, lo que facilita la rápida diseminación de la infección a lo largo de estos trayectos anatómicos (14)

Hang et al. destacan que la presencia de enfermedades subyacentes como la diabetes mellitus, la desnutrición, el abuso de drogas, el alcoholismo o la inmunosupresión pueden empeorar considerablemente el pronóstico de estas infecciones (7,8,9,15). En el caso que nos ocupa, la paciente mostraba una colaboración limitada debido a sus antecedentes de Alzheimer, acompañados de desnutrición y edad avanzada. Además durante su hospitalización, también presentó anemia normocítica normocrómica. Estos factores en conjunto

agravaron el curso de la infección (5). La explicación radica en que la desnutrición debilita el sistema inmunológico, suprimiendo la respuesta inmune y requiriendo una mayor cantidad de energía para combatir la infección, lo que pone de relieve la importancia de una atención integral del paciente. La edad avanzada disminuye la reserva fisiológica y aumenta el riesgo de sepsis, lo que justifica la necesidad de un tratamiento hospitalario intensivo, tal como lo explican Jevon et al. y otros autores (4,16). Además, otras condiciones, como infecciones crónicas, hospitalizaciones prolongadas o enfermedades sistémicas, pueden inducir la anemia de la enfermedad crónica, también conocida como anemia de la inflamación, lo que explica el descenso en los niveles de hemoglobina, hematocrito y albúmina observados en la paciente (5,17).

El diagnóstico temprano de la fascitis necrotizante es desafiante debido a su rareza y presentación clínica inicial similar a infecciones comunes como celulitis o erisipela (7,18). Las etapas clínicas de la fascitis necrotizante descritas por Wang et al. incluyen edema, eritema, dolor intenso y fiebre en la etapa 1; formación de ampollas y fluctuación en la etapa 2; y necrosis cutánea, crépitos y anestesia en la etapa 3, Estos signos son patognomónicos, aunque su ausencia no excluye la enfermedad (11,18,19, 20). En nuestra paciente, se observaron estos signos clínicos, con una rápida progresión de la infección a pesar del tratamiento inicial.

La distinción entre una infección odontogénica común y una infección necrotizante radica en la capacidad de esta última para alcanzar los planos fasciales, con microorganismos que producen enzimas y toxinas como la hialuronidasa y la lipasa, que desencadenan una inflamación generalizada. Esta inflamación conduce a la trombosis séptica de los vasos sanguíneos de la dermis, causando isquemia y necrosis, lo que resulta en una rápida degradación de la piel (19,21)

El indicador LRINEC (tabla 1), aunque valioso, puede no ser completamente fiable en todos los casos. Varios estudios destacan su limitada sensibilidad y, debido a sus restricciones, no se ha adoptado ampliamente. Otros biomarcadores, como la procalcitonina sérica, la creatina quinasa y el lactato, pueden estar elevados en pacientes con esta afección, pero ninguno de estos ha demostrado ofrecer un rendimiento diagnóstico sólido en el contexto de INTB.

En el caso de nuestra paciente, la puntuación inicial y de seguimiento fue de 2, lo que sugiere que los hallazgos clínicos deben prevalecer en el diagnóstico (11,20,22).

Test	Valor	Puntuación
PCR	≥ 150 mg/L	+4
Leucocitos	15–25 × 10 9 /L	+1
	> 25 × 10 9 /L	+2
Hemoglobina	< 11 g/dL	+2
Sodio	< 135 mmol/L	+2
Creatinina	> 141 µmol/L	+2
Glucosa	> 180 mg/dL	+1

Tabla 1: Puntuación de Riesgo de Laboratorio en Fascitis Necrotizante

Las imágenes radiográficas y tomográficas pueden ser útiles en el diagnóstico, ya que muestran edema y enfisema, lo cual es especialmente relevante en infecciones causadas por estreptococos del grupo A. La presencia de lóculos de gas y el compromiso de la fascia son los principales indicadores de fascitis necrotizante. Sin embargo, su sensibilidad no es totalmente confiable, por lo que se recomienda utilizarlos únicamente como apoyo al diagnóstico (23). En la tomografía de la paciente en cuestión, se observa una acumulación difusa de líquido y gas a lo largo de los planos fasciales, particularmente en las regiones submandibular, pterigomandibular y parafaríngea izquierda. Además, se evidencia una pérdida de definición del plano subcutáneo en la región cervical y edema. Estos signos coinciden con los hallazgos reportados por Bonne y Kadri (4)

Los microorganismos predominantes en las infecciones necrotizantes de tejidos blandos se clasifican en cuatro tipos: Tipo I (polimicrobiano), Tipo II (monobacteriano), Tipo III (relacionado con circunstancias especiales como Vibrio o Clostridium), y Tipo IV (infecciones fúngicas) (1,4). En el caso de la paciente en cuestión, se aisló *Staphylococcus* coagulasa negativo, que está comúnmente asociado a infecciones nosocomiales por biofilms en dispositivos médicos. Sin embargo, es improbable que este microorganismo sea el único causante del proceso necrótico, especialmente considerando la presencia de

pus y un olor fétido durante el drenaje, lo que indica una infección polimicrobiana (7,21).

Dada la naturaleza polimicrobiana típica de las infecciones odontogénicas, se inició un tratamiento antibiótico empírico con clindamicina y ceftriaxona intravenosa. Sin embargo, ante la evidencia clínica de desarrollo de fascitis necrotizante, se ajustó el régimen antibiótico para tratar la infección de manera más eficaz. Siguiendo las directrices de la Sociedad de Enfermedades Infecciosas de América, se optó por una combinación de vancomicina y meropenem (24). El cultivo inicial que mostró *Staphylococcus* coagulasa negativo fue resistente a clindamicina, penicilina, eritromicina y trimetoprima/sulfametoxazol, por lo que se añadió linezolid al régimen antibiótico durante 14 días. A lo largo de la hospitalización, la paciente continuó presentando fiebre persistente. Tras obtener resultados negativos en los hemocultivos y un urocultivo positivo para *Pseudomonas aeruginosa*, se decidió administrar metronidazol y ciprofloxacino hasta lograr su completa recuperación.

Independientemente del agente causal, el tratamiento para ambos casos comienza con terapia antibiótica de amplio espectro y un desbridamiento quirúrgico agresivo e inmediato (12,17,23). Estudios han demostrado que la cirugía realizada en las primeras 6 horas reduce la tasa de mortalidad al 19%; sin embargo, después de este tiempo, la tasa de mortalidad aumenta al 32%. Por lo tanto, el factor tiempo es crucial para la supervivencia del paciente. (23)
A pesar de los tratamientos iniciales en nuestra paciente, se observó una progresión y deterioro continuo de la condición en los días posteriores, lo que exigió una debridación agresiva de los tejidos necróticos. La herida fue manejada con terapia de presión negativa (TPN) para facilitar la reducción del área afectada, la eliminación continua de enzimas y metabolitos bacterianos, así como el detrito celular, y la promoción de la formación de tejido de granulación. Este enfoque se alinea con las observaciones de Böttger et al. y Peetermans et al., quienes han documentado los beneficios de la TPN en la cicatrización de heridas (7, 20). Posteriormente, el área fue cubierta con injertos de piel de espesor parcial, un procedimiento llevado a cabo por el equipo de cirugía plástica, el cual mostró resultados exitosos.

CONCLUSIÓN:

Las infecciones odontogénicas graves pueden causar complicaciones severas, como fascitis necrotizante, que se caracterizan por una rápida destrucción de los tejidos y una alta mortalidad. La detección temprana es difícil debido a su presentación similar a infecciones comunes, lo que puede retrasar el diagnóstico y el tratamiento. En estos casos, un manejo multidisciplinario es crucial, involucrando a diversas especialidades médicas para abordar las múltiples complicaciones de la enfermedad. Este enfoque colaborativo permite un control más efectivo de la infección, la restauración de los tejidos, y el soporte nutricional y metabólico del paciente. La integración de diversos campos médicos no solo garantiza un abordaje más completo y eficaz de las complicaciones, sino que también mejora significativamente las posibilidades de recuperación y la calidad de vida del paciente tras su alta hospitalaria.

12. CUMPLIMIENTO DE NORMAS ÉTICAS.

12a. Conflicto de interés:

El presente trabajo académico no presenta conflicto de interes alguno.

12b. Contribución del autor:

Se acredita y reconoce a los siguientes profesionales: al Dr. Arturo Rodríguez y al Dr. Jaime Hidalgo, especialistas en Cirugía Bucal y Maxilofacial; a los residentes de la especialidad: Andrey Huamaní, Diego Montoya, Pilar Inquilla y Raúl Sucari; al Dr. Alexander Flores, especialista en Cirugía Plástica; y a los profesionales de las diversas especialidades médicas del Hospital Nacional Hipólito Unanue, por su destacada y significativa contribución en el manejo integral de este caso clínico y en la elaboración de este manuscrito.

Agradecemos profundamente su dedicación, compromiso y experiencia, los cuales fueron fundamentales para lograr resultados exitosos. Su colaboración y esfuerzo ejemplar son un testimonio de la importancia del trabajo multidisciplinario en la atención médica de alta complejidad.

13. CONSENTIMIENTO INFORMADO:

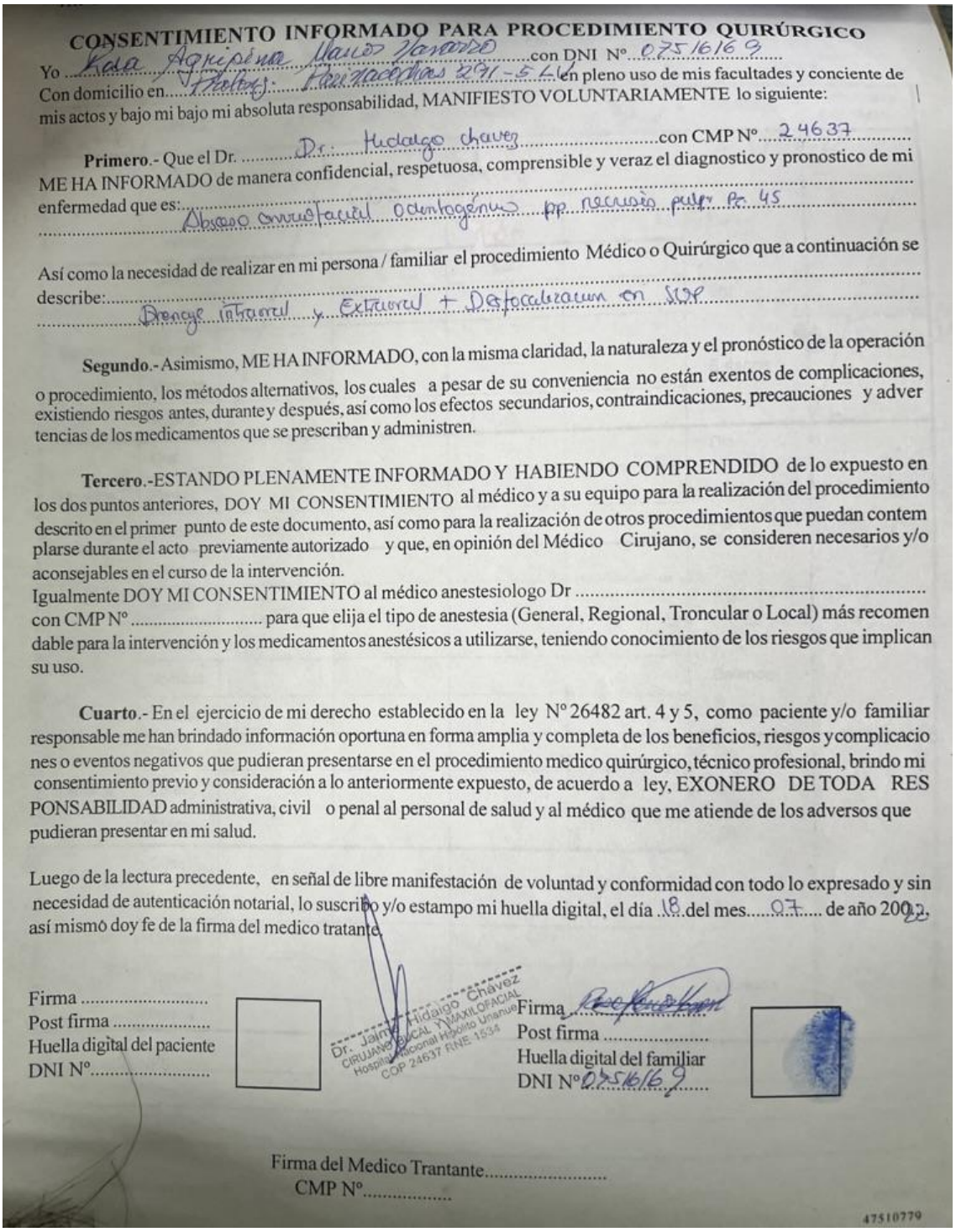

CONSENTIMIENTO INFORMADO PARA PROCEDIMIENTO QUIRÚRGICO

Yo Rosa Agripina Marcos Navarro con DNI Nº 07516169

Con domicilio en Pratos: Parinacochas 291-5 LV en pleno uso de mis facultades y conciente de mis actos y bajo mi bajo mi absoluta responsabilidad, MANIFIESTO VOLUNTARIAMENTE lo siguiente:

Primero.- Que el Dr. Dr. Hidalgo chavez con CMP Nº 24637 ME HA INFORMADO de manera confidencial, respetuosa, comprensible y veraz el diagnostico y pronostico de mi enfermedad que es: Absceso cervicofacial odontogénico pp. necrosis pulpar Pz. 45

Así como la necesidad de realizar en mi persona / familiar el procedimiento Médico o Quirúrgico que a continuación se describe: Drenaje intraoral y Extraoral + Desfocalización en SOP

Segundo.- Asimismo, ME HA INFORMADO, con la misma claridad, la naturaleza y el pronóstico de la operación o procedimiento, los métodos alternativos, los cuales a pesar de su conveniencia no están exentos de complicaciones, existiendo riesgos antes, durante y después, así como los efectos secundarios, contraindicaciones, precauciones y advertencias de los medicamentos que se prescriban y administren.

Tercero.-ESTANDO PLENAMENTE INFORMADO Y HABIENDO COMPRENDIDO de lo expuesto en los dos puntos anteriores, DOY MI CONSENTIMIENTO al médico y a su equipo para la realización del procedimiento descrito en el primer punto de este documento, así como para la realización de otros procedimientos que puedan contemplarse durante el acto previamente autorizado y que, en opinión del Médico Cirujano, se consideren necesarios y/o aconsejables en el curso de la intervención.

Igualmente DOY MI CONSENTIMIENTO al médico anestesiologo Dr ..... con CMP Nº ..... para que elija el tipo de anestesia (General, Regional, Troncular o Local) más recomendable para la intervención y los medicamentos anestésicos a utilizarse, teniendo conocimiento de los riesgos que implican su uso.

Cuarto.- En el ejercicio de mi derecho establecido en la ley Nº 26482 art. 4 y 5, como paciente y/o familiar responsable me han brindado información oportuna en forma amplia y completa de los beneficios, riesgos y complicaciones o eventos negativos que pudieran presentarse en el procedimiento medico quirúrgico, técnico profesional, brindo mi consentimiento previo y consideración a lo anteriormente expuesto, de acuerdo a ley, EXONERO DE TODA RESPONSABILIDAD administrativa, civil o penal al personal de salud y al médico que me atiende de los adversos que pudieran presentar en mi salud.

Luego de la lectura precedente, en señal de libre manifestación de voluntad y conformidad con todo lo expresado y sin necesidad de autenticación notarial, lo suscribo y/o estampo mi huella digital, el día 18 del mes 07 de año 2022, así mismo doy fe de la firma del medico tratante.

Firma .....
Post firma .....
Huella digital del paciente
DNI Nº.....

Dr. Jaime Hidalgo Chávez
CIRUJANO BUCAL Y MAXILOFACIAL
Hospital Nacional Hipólito Unanue
COP 24637 RNE 1534

Firma [signature]
Post firma .....
Huella digital del familiar
DNI Nº 07516169

Firma del Medico Trantante.....
CMP Nº.....

47510779

"HIPÓLITO UNANUE"

CONSENTIMIENTO INFORMADO PARA PROCEDIMIENTO QUIRÚRGICO

Yo Rosa Agripina Marcos Navarro con DNI Nº 07516169
Con domicilio en Grafy Garmendia 291-5 LU en pleno uso de mis facultades y conciente de mis actos y bajo mi bajo mi absoluta responsabilidad, MANIFIESTO VOLUNTARIAMENTE lo siguiente:

Primero.- Que el Dr. Jaime Hidalgo con CMP Nº 24637
ME HA INFORMADO de manera confidencial, respetuosa, comprensible y veraz el diagnostico y pronostico de mi enfermedad que es: Fortis Nacionale

Así como la necesidad de realizar en mi persona / familiar el procedimiento Médico o Quirúrgico que a continuación se describe: Limpieza Quirúrgica

Segundo.- Asimismo, ME HA INFORMADO, con la misma claridad, la naturaleza y el pronóstico de la operación o procedimiento, los métodos alternativos, los cuales a pesar de su conveniencia no están exentos de complicaciones, existiendo riesgos antes, durante y después, así como los efectos secundarios, contraindicaciones, precauciones y advertencias de los medicamentos que se prescriban y administren.

Tercero.-ESTANDO PLENAMENTE INFORMADO Y HABIENDO COMPRENDIDO de lo expuesto en los dos puntos anteriores, DOY MI CONSENTIMIENTO al médico y a su equipo para la realización del procedimiento descrito en el primer punto de este documento, así como para la realización de otros procedimientos que puedan contemplarse durante el acto previamente autorizado y que, en opinión del Médico Cirujano, se consideren necesarios y/o aconsejables en el curso de la intervención.
Igualmente DOY MI CONSENTIMIENTO al médico anestesiologo Dr .....
con CMP Nº ..... para que elija el tipo de anestesia (General, Regional, Troncular o Local) más recomendable para la intervención y los medicamentos anestésicos a utilizarse, teniendo conocimiento de los riesgos que implican su uso.

Cuarto.- En el ejercicio de mi derecho establecido en la ley Nº 26482 art. 4 y 5, como paciente y/o familiar responsable me han brindado información oportuna en forma amplia y completa de los beneficios, riesgos y complicaciones o eventos negativos que pudieran presentarse en el procedimiento medico quirúrgico, técnico profesional, brindo mi consentimiento previo y consideración a lo anteriormente expuesto, de acuerdo a ley, EXONERO DE TODA RESPONSABILIDAD administrativa, civil o penal al personal de salud y al médico que me atiende de los adversos que pudieran presentar en mi salud.

Luego de la lectura precedente, en señal de libre manifestación de voluntad y conformidad con todo lo expresado y sin necesidad de autenticación notarial, lo suscribo y/o estampo mi huella digital, el día 20 del mes julio de año 2022 así mismo doy fe de la firma del medico tratante.

Firma [signature]
Post firma .....
Huella digital del paciente
DNI Nº.....

Firma .....
Post firma .....
Huella digital del familiar
DNI Nº.....

Firma del Medico Tratante.....
CMP Nº.....

Dr. Jaime Hidalgo Chávez
CIRUJANO PLASTICO Y MAXILOFACIAL
Hospital Nacional Hipólito Unanue
COP 24637 RNE 1534

47510779

HOSPITAL NACIONAL
HIPOLITO UNANUE

CONSENTIMIENTO INFORMADO PARA PROCEDIMIENTO QUIRÚRGICO

Yo Rosa A. Marcos Navarro con DNI N° 07516169
Con domicilio en Grafg. Parinacochas 291 - LV en pleno uso de mis facultades y conciente de mis actos y bajo mi bajo mi absoluta responsabilidad, MANIFIESTO VOLUNTARIAMENTE lo siguiente:

Primero.- Que el Dr. Dr. Hidalgo Chavez con CMP N° 24637 ME HA INFORMADO de manera confidencial, respetuosa, comprensible y veraz el diagnostico y pronostico de mi enfermedad que es: Fascitis Necrotizante cervicofacial

Así como la necesidad de realizar en mi persona / familiar el procedimiento Médico o Quirúrgico que a continuación se describe: Drenaje + Fasciotomia Submandibular

Segundo.- Asimismo, ME HA INFORMADO, con la misma claridad, la naturaleza y el pronóstico de la operación o procedimiento, los métodos alternativos, los cuales a pesar de su conveniencia no están exentos de complicaciones, existiendo riesgos antes, durante y después, así como los efectos secundarios, contraindicaciones, precauciones y advertencias de los medicamentos que se prescriban y administren.

Tercero.-ESTANDO PLENAMENTE INFORMADO Y HABIENDO COMPRENDIDO de lo expuesto en los dos puntos anteriores, DOY MI CONSENTIMIENTO al médico y a su equipo para la realización del procedimiento descrito en el primer punto de este documento, así como para la realización de otros procedimientos que puedan contemplarse durante el acto previamente autorizado y que, en opinión del Médico Cirujano, se consideren necesarios y/o aconsejables en el curso de la intervención.
Igualmente DOY MI CONSENTIMIENTO al médico anestesiologo Dr ..... con CMP N° ..... para que elija el tipo de anestesia (General, Regional, Troncular o Local) más recomendable para la intervención y los medicamentos anestésicos a utilizarse, teniendo conocimiento de los riesgos que implican su uso.

Cuarto.- En el ejercicio de mi derecho establecido en la ley N° 26482 art. 4 y 5, como paciente y/o familiar responsable me han brindado información oportuna en forma amplia y completa de los beneficios, riesgos y complicaciones o eventos negativos que pudieran presentarse en el procedimiento medico quirúrgico, técnico profesional, brindo mi consentimiento previo y consideración a lo anteriormente expuesto, de acuerdo a ley, EXONERO DE TODA RESPONSABILIDAD administrativa, civil o penal al personal de salud y al médico que me atiende de los adversos que pudieran presentar en mi salud.

Luego de la lectura precedente, en señal de libre manifestación de voluntad y conformidad con todo lo expresado y sin necesidad de autenticación notarial, lo suscribo y/o estampo mi huella digital, el día 26 del mes 07 de año 2022 así mismo doy fe de la firma del medico tratante.

Firma .....
Post firma .....
Huella digital del paciente
DNI N°.....

Dr. Jaime Hidalgo Chávez
CIRUJANO BUCAL Y MAXILOFACIAL
Hospital Nacional Hipólito Unanue
COP 24637 RNE 1534

Firma .....
Post firma .....
Huella digital del familiar
DNI N° 07516169

Firma del Medico Trantante.....
CMP N°.....

47510779

14. BIBLIOGRAFIA:

1. Pelletier J, Gottlieb M, Long B, Perkins JC Jr. Necrotizing soft tissue infections (NSTI): pearls and pitfalls for the emergency clinician. J Emerg Med. 2022 Apr;62(4):480-91.
   Disponible en: https://pubmed.ncbi.nlm.nih.gov/35115188/
2. Stevens DL, Bryant AE. Necrotizing soft-tissue infections. N Engl J Med. 2017 Dec 7;377(23):2253-65.
   Disponible en: https://pubmed.ncbi.nlm.nih.gov/29211672/
3. Chou PY, Hsieh YH, Lin CH. Necrotizing fasciitis of the entire head and neck: literature review and case report. Biomed J. 2020 Feb;43(1):94-8.
   Disponible en: https://www.ncbi.nlm.nih.gov/pmc/articles/PMC7090320/
4. Bonne SL, Kadri SS. Evaluation and management of necrotizing soft tissue infections. Infect Dis Clin North Am. 2017 Sep;31(3):497-511.
   Disponible en: https://www.ncbi.nlm.nih.gov/pmc/articles/PMC5656282/
5. Gupta V, Sidam S, Behera G, Kumar A, Mishra UP. Cervical necrotizing fasciitis: an institutional experience. Cureus. 2022 Dec 10;14(12).
   Disponible en: https://www.ncbi.nlm.nih.gov/pmc/articles/PMC9829012/
6. Fernández M de LA, González RP, Mardones MM, Bravo AR. Severe septic conditions of odontogenic infections. Rev Chil Pediatr. 2014;85(5):527-32. Disponible en: https://www.sciencedirect.com/science/article/pii/S0716864014700665
7. Böttger S, Zechel-Gran S, Schmermund D, Streckbein P, Wilbrand JF, Knitschke M, Pons-Kühnemann J, Hain T, Weigel M, Imirzalioglu C, Howaldt HP, Domann E, Attia S. Odontogenic cervicofacial necrotizing fasciitis: microbiological characterization and management of four clinical cases. Pathogens. 2022 Jan 9;11(1):78.
   Disponible en: https://www.ncbi.nlm.nih.gov/pmc/articles/PMC8778522/
8. Brunworth J, Shibuya TY. Craniocervical necrotizing fasciitis resulting from dentoalveolar infection. Oral Maxillofac Surg Clin North Am. 2011 Aug;23(3):425-32. doi: 10.1016/j.coms.2011.04.007. Disponible en: https://www.sciencedirect.com/science/article/pii/S104236991100104X?via%3Dihub

9. Neal TW, Schlieve T. Complications of severe odontogenic infections: a review. Biology (Basel). 2022 Dec 8;11(12):1784.
Disponible en: https://www.ncbi.nlm.nih.gov/pmc/articles/PMC9775288/
10. Alegbeleye BJ. Deep neck infection and descending mediastinitis as lethal complications of dentoalveolar infection: two rare case reports. J Med Case Rep. 2018 Jul 7;12(1):195.
Disponible en: https://www.ncbi.nlm.nih.gov/pmc/articles/PMC6035394/
11. Stevens DL, Bryant AE, Goldstein EJC. Necrotizing soft tissue infections. Infect Dis Clin North Am. 2021;35(1):135-55. Disponible en: https://www.sciencedirect.com/science/article/abs/pii/S0891552020300830?via%3Dihub
12. Hechler BL, Blakey GH. Necrotizing soft tissue infection following routine third molar extraction: report of two cases and review of the literature. Int J Oral Maxillofac Surg. 2019 Dec;48(12):1525-9. Disponible en: https://www.sciencedirect.com/science/article/pii/S0901502719311762
13. Umeda M, Minamikawa T, Komatsubara H, Shibuya Y, Yokoo S, Komori T. Necrotizing fasciitis caused by dental infection: a retrospective analysis of 9 cases and a review of the literature. Oral Surg Oral Med Oral Pathol Oral Radiol Endod. 2003 Mar;95(3):283-90. Disponible en: https://www.sciencedirect.com/science/article/pii/S1079210402916860
14. Panda NK, Simhadri S, Sridhara SR. Fascitis necrotizante cervical: ¿podemos esperar un resultado favorable? J Laryngol Otol. 2004 Oct;118(10):771-7.
Disponible en: https://sci-hub.se/10.1258/0022215042450698
15. Han X, An J, Zhang Y, Gong X, He Y. Risk factors for life-threatening complications of maxillofacial space infection. J Craniofac Surg. 2016 Mar;27(2):385-90.
Disponible en: https://www.ncbi.nlm.nih.gov/pmc/articles/PMC4782818/
16. Jevon P, Abdelrahman A, Pigadas N. Management of odontogenic infections and sepsis: an update. Br Dent J. 2020 Sep;229(6):363-70.
Disponible en: https://www.ncbi.nlm.nih.gov/pmc/articles/PMC7517749/
17. Weiss G, Ganz T, Goodnough LT. Anemia of inflammation. Blood. 2019 Jan 3;133(1):40-50.
Disponible en: https://www.ncbi.nlm.nih.gov/pmc/articles/PMC6536698/

18. Wang YS, Wong CH, Tay YK. Staging of necrotizing fasciitis based on the evolving cutaneous features. Int J Dermatol. 2007 Oct;46(10):1036-41. Disponible en: https://sci-hub.se/10.1111/j.1365-4632.2007.03201.x
19. Wong CH, Wang YS. The diagnosis of necrotizing fasciitis. Curr Opin Infect Dis. 2005 Apr;18(2):101-6. Disponible en: https://sci-hub.se/10.1097/01.qco.0000160896.74492.ea
20. Peetermans M, de Prost N, Eckmann C, Norrby-Teglund A, Skrede S, De Waele JJ. Necrotizing skin and soft-tissue infections in the intensive care unit. Clin Microbiol Infect. 2020 Jan;26(1):8-17. Disponible en: https://www.sciencedirect.com/science/article/pii/S1198743X19303829
21. Haykal S, Hadzimustafic N, Ghazarian D, Musgrave M. Three Ds for diagnosing necrotizing fasciitis by front-line clinicians. J Plast Reconstr Aesthet Surg. 2023 Sep; 84:37-46. Disponible en: https://www.sciencedirect.com/science/article/pii/S174868152300270X
22. Harasawa T, Nakano H, Kondo S, et al. Accurate and quick predictor of necrotizing soft tissue infection: Usefulness of the LRINEC score and NSTI assessment score. *J Infect Chemother*. 2020;26(1):16-21. Disponible en: https://sci-hub.se/https://doi.org/10.1016/j.jiac.2019.10.007
23. Edwards J, Fisher R, Vempati A, et al. Necrotizing fasciitis and mediastinitis after wisdom tooth extraction. Jetem. 2020;5(4). Disponible en: https://www.ncbi.nlm.nih.gov/pmc/articles/PMC10332516/
24. Stevens DL, Bisno AL, Chambers HF, Dellinger EP, Goldstein EJ, Gorbach SL, Hirschmann JV, Kaplan SL, Montoya JG, Wade JC. Practice guidelines for the diagnosis and management of skin and soft tissue infections: 2014 update by the Infectious Diseases Society of America. Clin Infect Dis. 2014 Jul 15;59(2):147-59. Disponible en: https://academic.oup.com/cid/article/59/2/e10/2895845?login=false