Universidad Nacional Mayor de San Marcos
Universidad del Perú. Decana de América
Facultad de Odontología
Unidad de Posgrado

Tratamiento conservador de ameloblastoma en cuerpo y rama mandibular: reporte de caso

TRABAJO ACADÉMICO

Para optar el Título de Segunda Especialidad Profesional en Cirugía Bucal y Maxilofacial

AUTOR

Harold Byron CUZCANO PARIAHUAMAN

ASESOR

Dr. Jhames Ivan ORÉ DE LA CRUZ

Lima, Perú

2025



Reconocimiento - No Comercial - Compartir Igual - Sin restricciones adicionales

https://creativecommons.org/licenses/by-nc-sa/4.0/

Usted puede distribuir, remezclar, retocar, y crear a partir del documento original de modo no comercial, siempre y cuando se dé crédito al autor del documento y se licencien las nuevas creaciones bajo las mismas condiciones. No se permite aplicar términos legales o medidas tecnológicas que restrinjan legalmente a otros a hacer cualquier cosa que permita esta licencia.

Referencia bibliográfica

Cuzcano, H. (2025). *Manejo de la hemostasia en frenotomía lingual con láser en neonato pequeño para la edad gestacional. Reporte de caso*. [Trabajo académico de segunda especialidad, Universidad Nacional Mayor de San Marcos, Facultad de Odontología, Unidad de Posgrado]. Repositorio institucional Cybertesis UNMSM.

Metadatos complementarios

Datos de autor	
Nombres y apellidos	Harold Byron Cuzcano Pariahuaman
Tipo de documento de identidad	DNI
Número de documento de identidad	44873396
URL de ORCID	https://orcid.org/0009-0003-0097-1376
Datos de asesor	
Nombres y apellidos	Jhames Ivan Oré de la Cruz
Tipo de documento de identidad	DNI
Número de documento de identidad	20576287
URL de ORCID	https://orcid.org/0000-0003-2384-4874
Datos del jurado	
Presidente del jurado	
Nombres y apellidos	Arturo Alberto Rodriguez Flores
Tipo de documento	DNI
Número de documento de identidad	06967696
Miembro del jurado 1	
Nombres y apellidos	Alejandro Alberto Cornejo García
Tipo de documento	DNI
Número de documento de identidad	10474146
Miembro del jurado 2	
Nombres y apellidos	Javier Enrique Castro Yanahida
Tipo de documento	DNI
Número de documento de identidad	09601143
Datos de investigación	
Línea de investigación	B.3.3.1. Terapia de las enfermedades y alteraciones estomatológicas

Grupo de investigación	No aplica.
Agencia de financiamiento	Autofinanciado.
Ubicación geográfica de la investigación	HOSPITAL NACIONAL ARZOBISPO LOAYZA. SERVICIO DE CIRUGÍA BUCAL Y MAXILOFACIAL. País: Perú Departamento: Lima Provincia: Lima. Distrito: Cercado de Lima. Calle: Av. Alfonso Ugarte 848. Latitud: -12.0497651 Longitud: -77.0443704222461
Año o rango de años en que se realizó la investigación	2023 - 2024
URL de disciplinas OCDE	Odontología, Cirugía oral, Medicina oral https://purl.org/pe-repo/ocde/ford#3.02.14

Facultad de Odontología
Universidad Nacional Mayor de San Marcos
UNIDAD DE POSGRADO
"Año de la recuperación y consolidación de la economía peruana"

ACTA N° 0035-FO-UPG-2025

ACTA DE SUSTENTACIÓN DEL TRABAJO ACADÉMICO PARA OPTAR EL TÍTULO DE SEGUNDA ESPECIALIDAD PROFESIONAL EN CIRUGIA BUCAL Y MAXILOFACIAL.

Siendo las 10:00 horas, del lunes 15 de diciembre de dos mil veinticinco, el Jurado de Sustentación conformado por los docentes:

- **Presidente** : C.D. Esp. Arturo Alberto Rodriguez Flores
- **Miembro** : C.D. Esp. Alejandro Alberto Cornejo García
- **Miembro** : Mg. Javier Enrique Castro Yanahida
- **Miembro Asesor** : Dr. Esp. Jhames Ivan Oré de la Cruz

Se reunieron para la sustentación del trabajo académico titulado: **"TRATAMIENTO CONSERVADOR DE AMELOBLASTOMA EN CUERPO Y RAMA MANDIBULAR: REPORTE DE CASO."**, presentado por el C.D. Harold Byron Cuzcano Pariahuaman, egresado del Programa de Segunda Especialidad Profesional en Cirugía Bucal y Máxilofacial, desarrollado en la Unidad de Posgrado de la Facultad de Odontología.

Concluida la sustentación, los miembros del jurado procedieron a formular sus preguntas las que fueron absueltas por la titulando. Acto seguido se procedió con la evaluación correspondiente. En forma colegiada, el jurado asignó la calificación de:

DIECIOCHO	18	APROBADO POR DESTACADO
Letras	Números	Escala

Habiendo sido aprobada la sustentación del trabajo académico, el Jurado de Sustentación recomienda al Consejo de Facultad apruebe el **otorgamiento del Título de Segunda Especialidad Profesional en Cirugía Bucal y Máxilofacial** a **Don Harold Byron Cuzcano Pariahuaman.**

Siendo las 10.45 horas, se levantó la sesión. Se deja constancia del acto, mediante las firmas del Jurado de Sustentación y Asesor del Trabajo Académico en la presente acta.

C.D. Esp. Arturo Alberto Rodriguez Flores
Presidente

C.D. Esp. Alejandro Alberto Cornejo García
Miembro

Mg. Javier Enrique Castro Yanahida
Miembro

Dr. Esp. Jhames Ivan Oré de la Cruz
Miembro Asesor

Nota: La calificación se consigna en letras, números y nivel, de acuerdo con el Reglamento General de Estudios de Posgrado.

El resultado de la calificación de la sustentación de tesis corresponderá a uno de los siguientes niveles

- 20 Aprobado por excelencia
- 18 - 19 Aprobado por destacado
- 16 - 17 Aprobado por logro
- 14 - 15 Aprobado
- 0 - 13 Desaprobado

El promedio de la calificación con fracción de 0.5 o más, se redondea al entero inmediato superior.

UNIVERSIDAD NACIONAL MAYOR DE
SAN MARCOS
Universidad del Perú, Decana de América

Anexo 1

CERTIFICADO DE SIMILITUD

Yo, JHAMES IVAN ORE DE LA CRUZ en mi condición de asesor acreditado con el Dictamen de la UPG **N° 0025-FO-UPG-2024** del trabajo académico, cuyo título es "TRATAMIENTO CONSERVADOR DE AMELOBLASTOMA DE CUERPO Y RAMA MANDIBULAR: REPORTE DE CASO", presentado por el C.D. HAROLD BYRON CUZCANO PARIAHUAMAN, para optar el título de Segunda Especialidad Profesional en Cirugía Bucal y Maxilofacial.

CERTIFICO que se ha cumplido con lo establecido en la Directiva de Originalidad y de Similitud de Trabajos Académicos, de Investigación y Producción Intelectual. Según la revisión, análisis y evaluación mediante la plataforma PIDS, el documento evaluado cuenta con el 18% de similitud, nivel PERMITIDO para continuar con los trámites correspondientes y para su **publicación en el repositorio institucional**.

Se emite el presente certificado en cumplimiento de lo establecido en las normas vigentes, como uno de los requisitos para la obtención del título en la especialidad de Cirugía Bucal y Maxilofacial.

Lima, 23 de octubre de 2025



Firma del Asesor _____

Nombres y Apellidos del asesor: Jhames Ivan Oré De La Cruz

DNI:20576287

* Según corresponda: bachiller, magíster, doctor; título profesional o título de segunda especialidad.

La vigencia del presente certificado corresponde a un período de noventa (90) días desde la fecha de su emisión; siempre que no haya observaciones en el texto durante el proceso de revisión por el jurado informante o surja alguna contingencia.

1. TÌTULO:

"TRATAMIENTO CONSERVADOR DE AMELOBLASTOMA EN CUERPO Y RAMA MANDIBULAR: REPORTE DE CASO."

2. PALABRAS CLAVE:

- Ameloblastoma.
- Tratamiento conservador.
- Descompresión.
- Marsupialización.
- Deterioro funcional.
- Deformidad facial.

3. RESUMEN

El ameloblastoma es el segundo tumor odontogénico más prevalente en cabeza y cuello, con una presentación uniquística del 26.2% de los casos según la OMS. Este subtipo se localiza principalmente en la mandíbula y se caracteriza por su alto potencial invasivo y expansivo. A pesar de que el tratamiento quirúrgico convencional con resección radical reduce significativamente la recurrencia, los enfoques conservadores han ganado interés debido a su capacidad de minimizar secuelas funcionales y estéticas. Este caso contribuye a la literatura médica al demostrar la viabilidad y eficacia de un manejo conservador con descompresión y enucleación secuencial, logrando una adecuada recuperación sin recurrencia a corto plazo.

Durante el apogeo de la pandemia por COVID-19, el 11 de octubre de 2020, ingresó al servicio de emergencia un paciente masculino de 28 años, quien presentó un aumento de volumen en la hemicara izquierda con evolución de siete días. Los

síntomas incluyeron secreción blanquecina en la cavidad oral, odinofagia intensa, dificultad para la apertura bucal y un curso clínico progresivo. Se contaba con un análisis patológico previo (diciembre de 2019) que confirmaba el diagnóstico de ameloblastoma uniquístico, evidenciado en radiografías panorámicas y tomografía de haz cónico (CONE BEAM), donde se obtuvo una imagen radiolúcida con bordes definidos que comprometía el cuerpo y la rama mandibular izquierda, con deformación del conducto alveolar inferior y reabsorción radicular de los dientes 3.6, 3.7 y 3.8.

La tomografía de haz cónico (CONE BEAM) del macizo facial evidenció una pérdida significativa de tejido óseo, así como un ensanchamiento de la cortical lingual que se extendía desde el cuerpo hasta la rama mandibular. Además, se identificaron deformaciones en el conducto alveolar inferior, pérdida de la apófisis coronoides, alteraciones en la escotadura mandibular y reabsorción radicular de las piezas dentales 3.6, 3.7 y 3.8.

El abordaje terapéutico incluyó inicialmente una descompresión con colocación de tutor personalizado durante 15 meses hasta confirmar la neoformación ósea adecuada luego se realizó en sala de operaciones bajo anestesia general enucleación con osteotomía periférica. El paciente evolucionó favorablemente, obteniendo alta hospitalaria a los tres días con tratamiento antibiótico y un estricto seguimiento posoperatorio. A los 20 meses de la enucleación, no presentaron signos de recurrencia, con una consolidación ósea satisfactoria y preservación de la armonía facial y la función masticatoria.

Este caso resalta la importancia del manejo conservador del ameloblastoma en determinadas circunstancias, evidenciando que, con un seguimiento adecuado, puede evitarse la resección radical y sus secuelas funcionales y estéticas. Aunque la recurrencia del ameloblastoma puede presentarse hasta 20 años después como lo mencionan Soriano y Guevara, este tratamiento conservador demostró ser una alternativa efectiva en este paciente, contribuyendo a la comprensión del comportamiento clínico de la patología y a la optimización de sus estrategias terapéuticas.

4. INTRODUCCIÓN

4.1.- Definición: Reportado por primera vez en 1827 por Cusack y nombrado en 1930 por Ivy y Churchill (1), el Ameloblastoma es un tumor odontogénico de origen epitelial, benigno y localmente agresivo que, aunque no suele metastatizar podría expandirse en los huesos maxilares causando destrucción ósea (2). Esta patología comprende el 1% de todos los quistes y tumores de la mandíbula, además del 11-18% de todos los tumores odontógenos, siendo el de mayor prevalencia dentro de los países en desarrollo (3,4). En su etapa inicial, el ameloblastoma crece de manera lenta y sin causar dolor, con el paso del tiempo aumenta su tamaño pudiendo provocar la expansión y perforaciones de los tejidos adyacentes con una deformidad facial significativa (5,6), teniendo como preferencia a la mandíbula en un 80% y 90% de los casos, ubicándose generalmente en el cuerpo y regiones posteriores (2).

El ameloblastoma puede originarse a partir de alteraciones genéticas en los tejidos involucrados en el desarrollo dental incluyendo restos celulares del órgano del esmalte como la lámina dental, la vaina de Hertwig y los restos epiteliales de Malassez (7). Además, puede derivar de las células basales del epitelio de la mucosa oral y en raras ocasiones del epitelio de quistes dentígeros preexistentes. También se ha reportado que algunos odontomas podrían estar implicados en su desarrollo (8). Se ha identificado la presencia de mutaciones en las vías de señalización de la proteína quinasa activada por mitógenos (MAPK) y Sonic Hedgehog (SHH), siendo la mutación BRAF V600E en la vía MAPK la más frecuente en ameloblastomas uniquísticos localizados en la mandíbula (9).

4.2.- Clasificación: La última clasificación de 2022 de la Organización Mundial de la Salud (OMS) (10), ha recategorizado los tipos de ameloblastomas en función del efecto del tumor en el tratamiento y la progresión reciente en la genética molecular, reestructurando la clasificación del ameloblastoma en: convencional (folicular y plexiforme), uniquístico (luminal, intraluminal y mural), extraóseo o periférico, metastásico y se incluyó el ameloblastoma adenoide. Por otro lado, Vickers y Gorlin (11) establecieron una serie de criterios histopatológicos fundamentales para el diagnóstico del ameloblastoma; entre estos destacaron la presencia de células basales dispuestas en empalizada, una característica organización en la que los núcleos muestran polarización inversa, es decir, se

orientan en dirección opuesta a la membrana basal. Además, identificaron la vacuolización del citoplasma y un marcado hipercromatismo celular lo que indica un aumento en la densidad de la cromatina dentro del núcleo.

Desde el punto de vista histológico, el ameloblastoma convencional presenta dos patrones diferenciados. La variante folicular se caracteriza por la proliferación de células epiteliales odontogénicas organizadas en agrupaciones insulares. En contraste, la variante plexiforme exhibe células epiteliales dispuestas en filamentos interconectados de manera continua (9,12). Por su parte el ameloblastoma uniquístico de acuerdo a la clasificación dada por Akerman (13) según el tipo y zona de proliferación celular puede presentar la variante luminal, que muestra un patrón quístico revestido por epitelio ameloblastomatoso, el cual al sobresalir hacia la luz como proliferaciones plexiformes da lugar a un subtipo intraluminal, y la variante mural que muestra una disposición folicular o plexiforme de células epiteliales ameloblastomatosas dentro de la pared quística (14).

4.3.- Diagnóstico: La ortopantomografía es útil para el diagnóstico inicial del ameloblastoma, mostrando un patrón de "burbuja de jabón" o "panal de abeja" con reabsorción radicular. El ameloblastoma uniquístico aparece como una radiolucidez unilocular bien delimitada, frecuentemente asociado a un diente no erupcionado. Su variante dentígera, el cual presenta una pieza dentaria en su contenido es más común en varones jóvenes, mientras que la no dentígera, que no preseta contenido predomina en mujeres adultas (15,8). La tomografía computarizada con o sin contraste es el Gold Estándar, permitió analizar biomarcadores radiológicos clave, como la localidad de la lesión, la expansión y perforación cortical, la reabsorción dental y el volumen del tumor. Estos datos proporcionan información valiosa para evaluar la agresividad de la lesión y optimizar la planificación del tratamiento (16).

4.4.- Tratamiento: Dado lo anterior, se tiene que el tratamiento conservador ofrece múltiples beneficios, ya que minimiza las complicaciones postoperatorias y favorece una recuperación más rápida y menos invasiva (17,18). Este enfoque menos invasivo permite preservar estructuras anatómicas importantes, como dientes permanentes en desarrollo, evitando secuelas funcionales y estéticas que podrían afectar negativamente la calidad de vida del paciente. Un caso clínico documentado mostró que, tras la extirpación conservadora de la lesión, los premolares adyacentes erupcionaron correctamente sin necesidad de intervenciones ortodónticas

adicionales, y no se observaron recidivas durante el seguimiento (19,20). Además, estudios recientes han reportado resultados satisfactorios con tratamientos conservadores en ameloblastomas, sin el uso de terapias coadyuvantes. Aunque existe una preocupación por la posibilidad de recurrencia, la elección de un enfoque conservador debe basarse en una evaluación detallada de las características clínicas, histológicas y radiográficas de cada caso. Este tipo de tratamiento puede ser una alternativa válida, reduciendo el impacto físico y emocional en los pacientes y sus familias (21,22,23).

La descompresión, también conocida como "marsupialización" o "exteriorización", ha demostrado ser eficaz en el tratamiento del ameloblastoma, especialmente cuando se combina con una enucleación posterior. Diversos estudios reportan tasas de recurrencia de hasta un 10% bajo este enfoque. Este método actúa al modificar la presión interna de las lesiones químicas, lo que elimina la tensión superficial un estímulo constante que favorece la reabsorción ósea periférica (31). Como resultado, se observa una reducción en el tamaño de la lesión y una estimulación de la aposición ósea, favoreciendo la neoformación ósea subsecuente. Una vez reducida la lesión hasta minimizar el riesgo de afectación neurovascular y fractura patológica, se procede a la enucleación con osteotomía periférica, una técnica que ha demostrado mejores resultados en el tratamiento conservador de lesiones mandibulares extensas (24, 25). Para garantizar el éxito del tratamiento, es fundamental un seguimiento clínico e imagenológico riguroso a largo plazo, con un período mínimo de monitoreo de 10 años, ya que se han documentado recurrencias incluso hasta 25 años o más después del tratamiento inicial. Sin embargo, la mayoría de las recurrencias se presentan entre los 2 y 5 años posteriores a la cirugía definitiva (26, 27, 28). En caso de recurrencia, estudios como el de Soriano y otros (29) sugieren que la lesión puede tratarse nuevamente mediante enfoques conservadores, evitando las complicaciones asociadas a la resección radical. Este abordaje permite conservar una función masticatoria adecuada, minimizar cambios estéticos y psicológicos, y preservar la calidad de vida del paciente a largo plazo (30).

5. INFORMACIÓN DEL PACIENTE

5a. Informe demográfico

Paciente masculino de 28 años de edad, de raza mestiza, soltero, de ocupación barbero, de religión católica, procedente de Huacho.

5b. Síntomas y signos

- Paciente acude a la emergencia refiriendo:
  - **"**Tengo la cara hinchada y me duele mucho"
- Principales signos y síntomas:
  - Aumento de volumen en hemicara izquierda.
  - Dolor intermitente
  - Trismus.
- Relato de la enfermedad

  El paciente refiere que a principios de diciembre de 2019 comenzó a experimentar un aumento progresivo del volumen facial en el lado izquierdo, acompañado de dolor espontáneo intenso (9/10) y secreción blanquecina que dificultaba la masticación de alimentos. Consultó inicialmente en la ciudad de Huacho, donde se le prescribió tratamiento con antibióticos (clindamicina 300 mg cada 8 horas por vía oral) y analgésicos (ketorolaco 10 mg cada 8 horas por vía oral), lo que resultó en una disminución de las molestias. Se realizaron estudios de imagen y una biopsia, que condujeron al diagnóstico de "Ameloblastoma Unicístico". Se indicó la necesidad de tratamiento quirúrgico, el cual fue postergado debido a la pandemia de COVID-19.

  Debido al incremento en el tamaño de la lesión, el dolor persistente y la mayor dificultad para la alimentación, el paciente fue ingresado de emergencia al Hospital Nacional Arzobispo Loayza el 11 de octubre de 2020, donde fue referido al servicio de Cirugía Bucal y Maxilofacial para recibir tratamiento especializado.

5c. Historial médico, familiar y psicosocial (Antecedentes)

- **Antecedentes Personales**
  - Fisiológicos: Apetito conservado
  - Nacimiento: eutócico a término sin complicaciones.
  - Vacunas: inmunizaciones completas.
  - Desarrollo físico y psíquico: sin alteraciones.
- **Antecedentes Familiares**
  - Padre: diabetes Mellitus tipo II, controlado.

5d. Enfermedades concomitantes pertinentes, intervenciones anteriores y sus resultados Patológico

- Hospitalizaciones: No refiere
- Quirúrgicos: biopsia de tumor en rama mandibular izquierda 20/12/2019 con diagnóstico de "Ameloblastoma Uniquístico".
- Hábitos nocivos: No refiere
- RAMs: No refiere.
- HTA: no refiere.
- DBT: no refiere.

6. HALLAZGOS CLÌNICOS

- **Examen clínico general**
  - Paciente se encuentra en: AREG, ABEN, ABEH, LOTEP, facie dolorosa, ventilando espontáneamente por ambas fosas nasales; signos vitales conservados.
  - Piel: tibia, elástica, hidratada, turgente; piel y faneras con llenado capilar menor a 2 segundos; uñas y cabello con implantación adecuada.
  - Tórax y pulmones: simétrico con murmullos vesiculares que pasa bien por ambos campos pulmonares, sonoridad pulmonar conservada; ruidos cardiacos rítmicos, adecuada intensidad, no soplos; abdomen plano, depresible no doloroso, matidez hepática conservada, ruidos hidroaéreos presentes dentro de los parámetros, no masas. Glasgow 15/15.

- **Examen extraoral**

  Aumento de volumen en hemicara izquierda que abarca región temporal, región maseterina y región geniana, con leve borramiento de surco nasogeniano, de consistencia blanda, con signo de flogosis de predominio en región maseterina izquierda, eritematoso, con leve aumento de temperatura local, dolorosa a la palpación (8/10), no secreciones. Movilidad ocular conservada pupilas CIRLA; conducto auditivo externo permeable; cuello móvil, cilíndrico sin presencia de adenopatías. ATM con recorrido condilar limitado por dolor. (Figura 1)



Figura 1. Fotografía extraoral del paciente donde se observa aumento de volumen en la hemicara izquierda, con asimetría facial evidente y leve borramiento del surco nasogeniano.

- **Examen intraoral**

  Apertura bucal de 15mm aprox. Aumento de volumen en mucosa yugal del lado izquierdo, eritematosa y con presencia de indentaciones; abombamiento de tabla ósea mandibular externa del lado izquierdo, fluctuante; pérdida de fondo de surco desde zona de premolares hasta rama mandibular, eritematosa, con aumento de temperatura local y dolorosa a la palpación (9/10); piso de boca conservado; lengua móvil; pieza 3.6 y 3.7 desplazadas hacia lingual con movilidad de grado II y restos sanguíneos; ausencia clínica de pieza 3.8.

7. LINEA DE TIEMPO

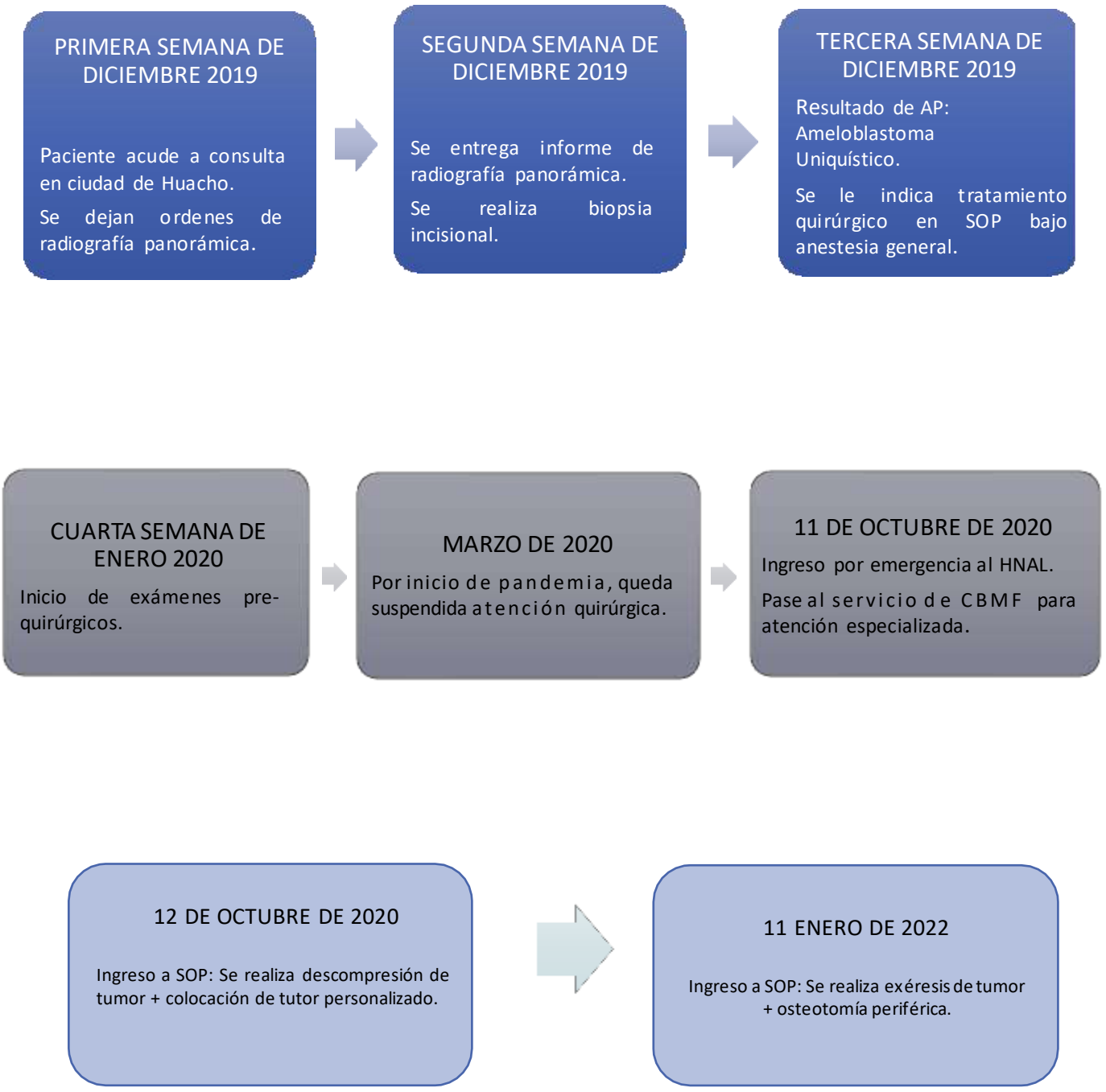

8. DIAGNOSTICO EVALUACIÓN

8a. Métodos de Diagnóstico

- **Anatomía patológica (20/12/2019)**

  Informe de biopsia insicional de tumoración mandibular.

Diagnostico anatomo-patológico: Ameloblastoma Uniquístico

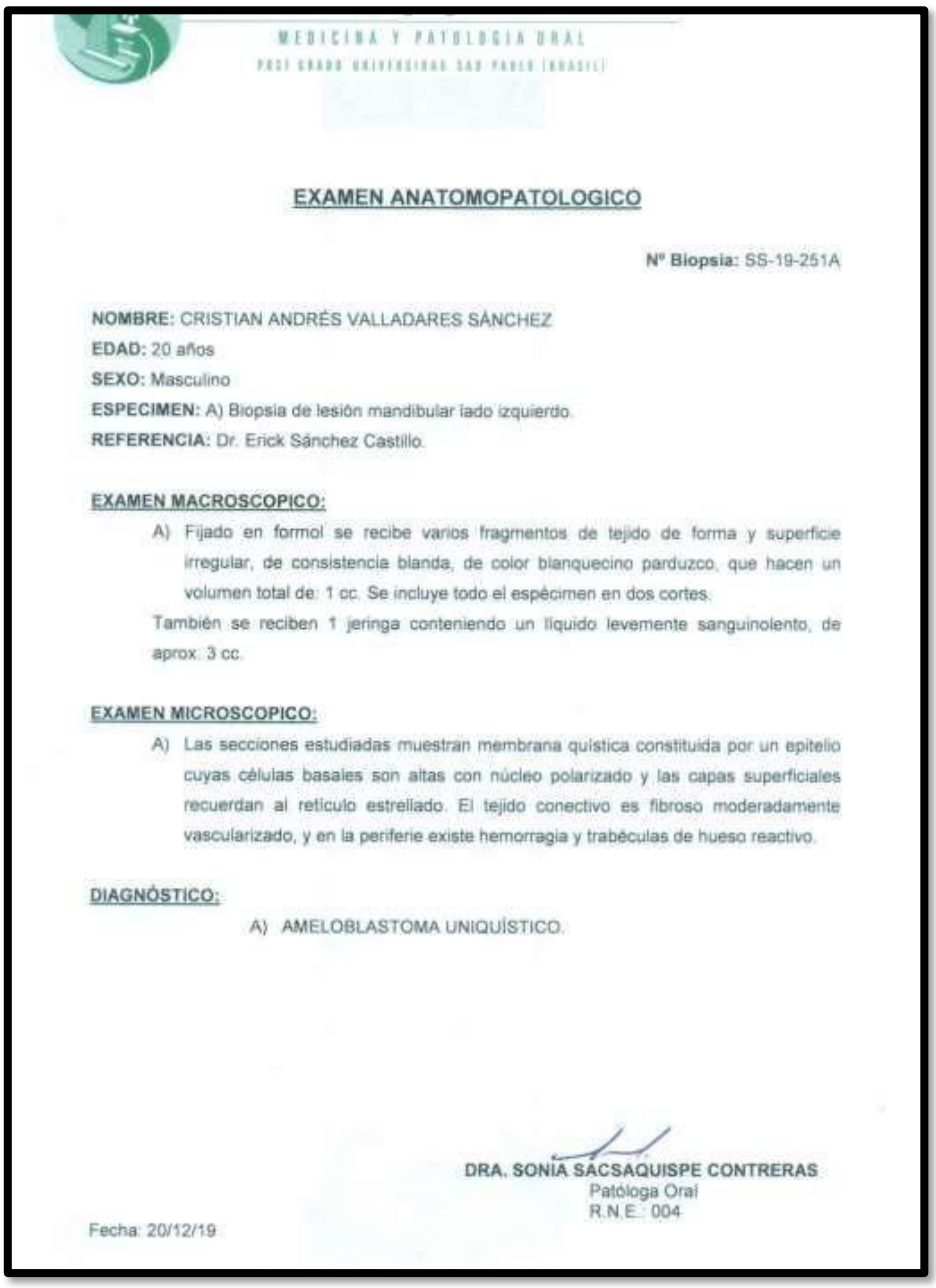

MEDICINA Y PATOLOGIA ORAL

POST GRADO UNIVERSIDAD SAO PAULO (BRASIL)

EXAMEN ANATOMOPATOLOGICO

Nº Biopsia: SS-19-251A

NOMBRE: CRISTIAN ANDRÉS VALLADARES SÁNCHEZ
EDAD: 20 años
SEXO: Masculino
ESPECIMEN: A) Biopsia de lesión mandibular lado izquierdo.
REFERENCIA: Dr. Erick Sánchez Castillo.

EXAMEN MACROSCOPICO:

A) Fijado en formol se recibe varios fragmentos de tejido de forma y superficie irregular, de consistencia blanda, de color blanquecino parduzco, que hacen un volumen total de: 1 cc. Se incluye todo el espécimen en dos cortes.

También se reciben 1 jeringa conteniendo un líquido levemente sanguinolento, de aprox. 3 cc.

EXAMEN MICROSCOPICO:

A) Las secciones estudiadas muestran membrana quística constituida por un epitelio cuyas células basales son altas con núcleo polarizado y las capas superficiales recuerdan al retículo estrellado. El tejido conectivo es fibroso moderadamente vascularizado, y en la periferie existe hemorragia y trabéculas de hueso reactivo.

DIAGNÓSTICO:

A) AMELOBLASTOMA UNIQUÍSTICO.

DRA. SONIA SACSAQUISPE CONTRERAS
Patóloga Oral
R.N.E.: 004

Fecha: 20/12/19

Figura 2. Informe anatomo – patológico, con diagnóstico de “Ameloblastoma Uniquistico”.

- **Radiografía Panorámica (11/10/2020)**

  En la Figura 3 se observa una imagen radiográfica de lesión osteolítica unilocular, con bordes bien definidos, que se extiende desde el cuerpo mandibular a nivel de la pieza 3.6 hasta la rama mandibular del lado izquierdo. Se identifica el borramiento del conducto dentario inferior, así como de la escotadura mandibular y la apófisis coronoides. A pesar de la extensión de la lesión, se preservan las corticales de la base mandibular, el ángulo mandibular y la cortical del borde posterior de la rama mandibular, así como la integridad estructural del cuello y la cabeza del cóndilo izquierdo. Además, se evidencia una reabsorción total de la raíz distal de la pieza 3.6, junto con la reabsorción completa de las raíces de las piezas 3.7 y 3.8.



Figura 3. Radiografía panorámica del paciente donde se observa una lesión osteolítica unilocular en la región mandibular izquierda, con reabsorción radicular y compromiso del conducto dentario inferior.

- **TEM Macizofacial (11/10/2020)**

  En la evaluación de TEM, en un corte axial se evidencia imagen isodensa de extensión amplia de 48.4mm x 31.7mm de diámetro, que se extiende desde cuerpo a rama mandibular del lado izquierdo, produciendo expansión de las cortical lingual y ausencia de cortical vestibular. (figura 4a). En la reconstrucción

3D se puede evidenciar la erosión ósea y perdida de sustancia ósea, en cuerpo y rama mandibular izquierdo, ausencia de escotadura mandibular y apófisis coronoides, se evidencia cortical de base mandibular, borde posterior de rama mandibular, cuello y cóndilo. (figura 4b).

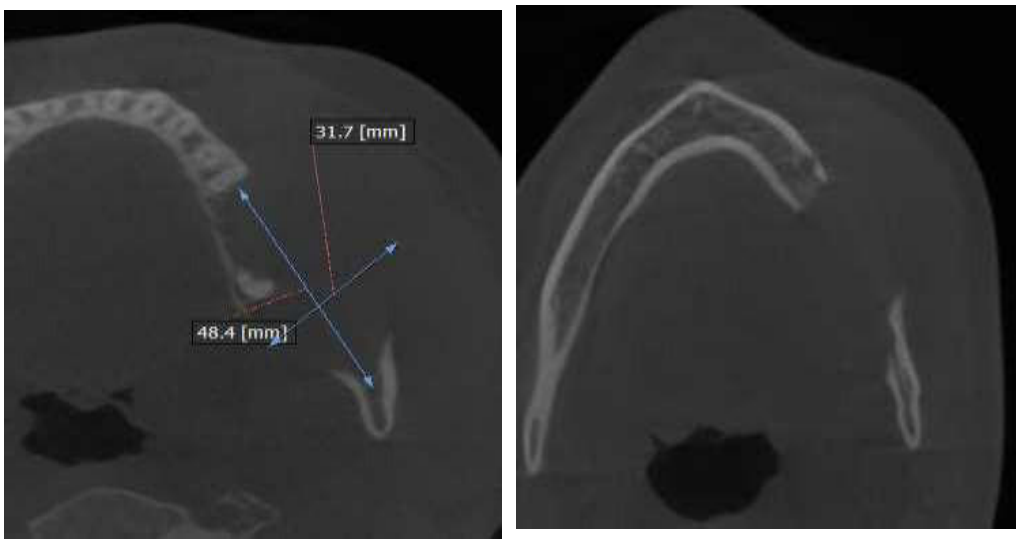

Figura 4a. Corte axial de tomografía computarizada de macizo facial donde se evidencia una lesión isodensa extensa en la región mandibular izquierda, con expansión cortical lingual y ausencia de cortical vestibular.

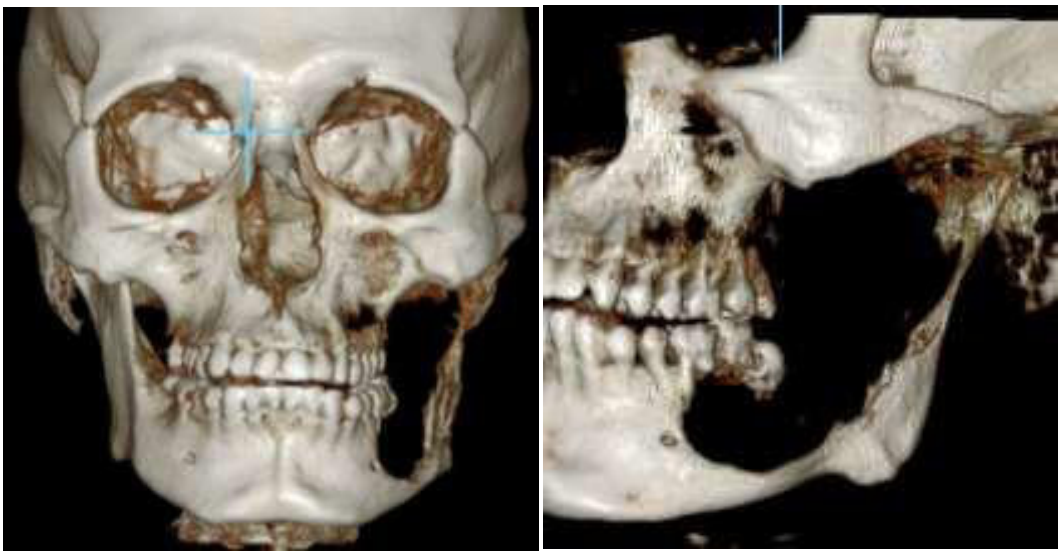

Figura 4b. Reconstrucción tridimensional de la tomografía computarizada que muestra la erosión ósea y pérdida de sustancia en el cuerpo y rama mandibular izquierda, con ausencia de la escotadura mandibular y apófisis coronoides.

8b. Problemas de diagnóstico

- No existió algún problema para el diagnóstico.

8c. Razonamiento de diagnóstico:

- Tumor mandibular: ameloblastoma infectado, mixoma infectado.
- Quiste mandibular: Queratoquiste odontogénico sobre infectado.

8d. Características de pronóstico

- Dentro de la patología de la cual se sospecha, el pronóstico es favorable, ya que los estudios clínicos y epidemiológicos han demostrado que la mayoría de los pacientes responden de manera positiva al tratamiento disponible.

9. TERAPÉUTICA E INTERVENCIÓN

9a. Tipos de intervención

Por las dimensiones y compromiso de las estructuras óseas, por tratarse de un paciente joven, por el compromiso mostrado de parte del paciente, además de la iniciativa de conservar la función masticatoria y no afectar la calidad de vida del paciente, se optó por un tratamiento conservador que consistió en tres pasos.

Primer paso:

Luego de administrar anestesia general se procede a realizar la descompresión de la lesión, con exodoncia de las piezas dentarias afectadas, creando una ventana de 4cm aproximadamente, se realiza curetaje superficial, obteniendo muestra para estudio. Continúa con fijación de tutor personalizado para evitar cierre de comunicación hacia la cavidad oral. Posterior a ello se rellena lesión con gasa furasinada y se coloca puntos en malla. Paciente no presenta complicaciones, alta a los 3 días.

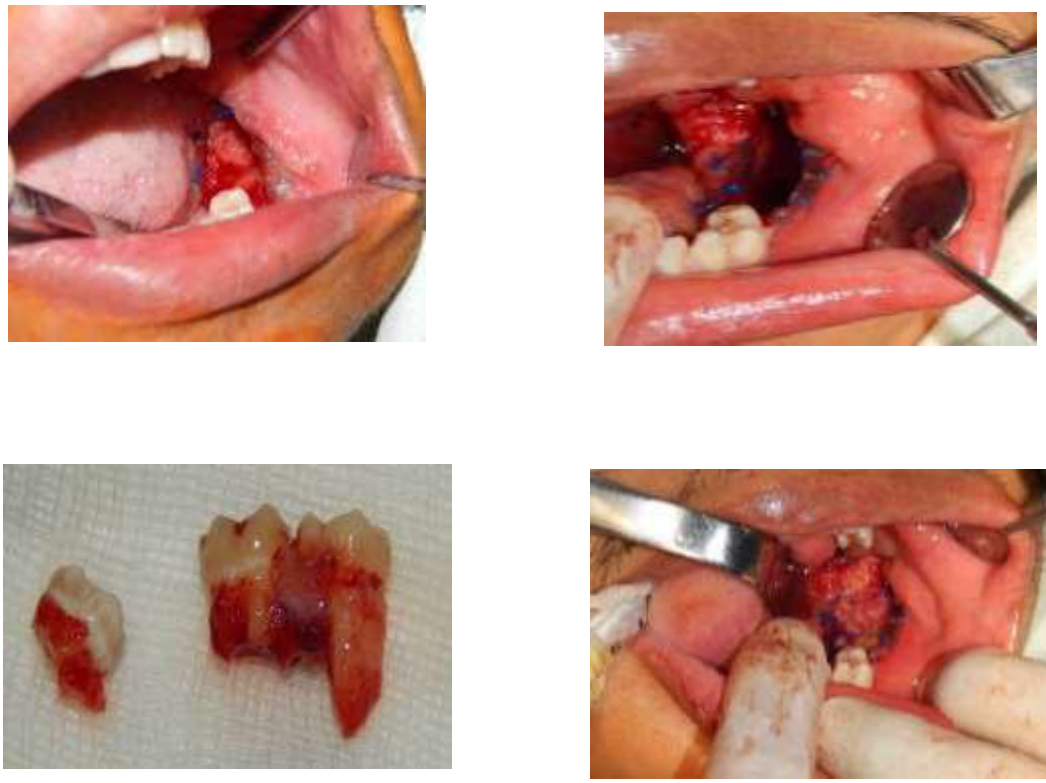

Figura 5. Procedimiento de descompresión y colocación de tutor, dado por el tratamiento conservador en el paciente.

Segundo paso:

Después de 7 días de primera intervención se realiza retiro de gasa furasinada y adaptación de tapa de tutor.

Se realiza lavados de cavidad con agua oxigenada diluida (5cc de H_2O_2 + 15cc de NaCl al 0.9%) y NaCl al 0.9%, bajo el siguiente protocolo:

- Los primeros 7 días lavado diario, realizado en consultorio por especialista.
- Las siguientes 2 semanas lavado interdiario, realizado en consultorio por especialista.
- De la tercera semana en adelante, lavado diario por el paciente en casa. Controles una vez al mes en consultorio.

Se sugiere controles con TEM de Macizofacial luego de 12 meses para evaluar regeneración ósea y posibles recurrencias.

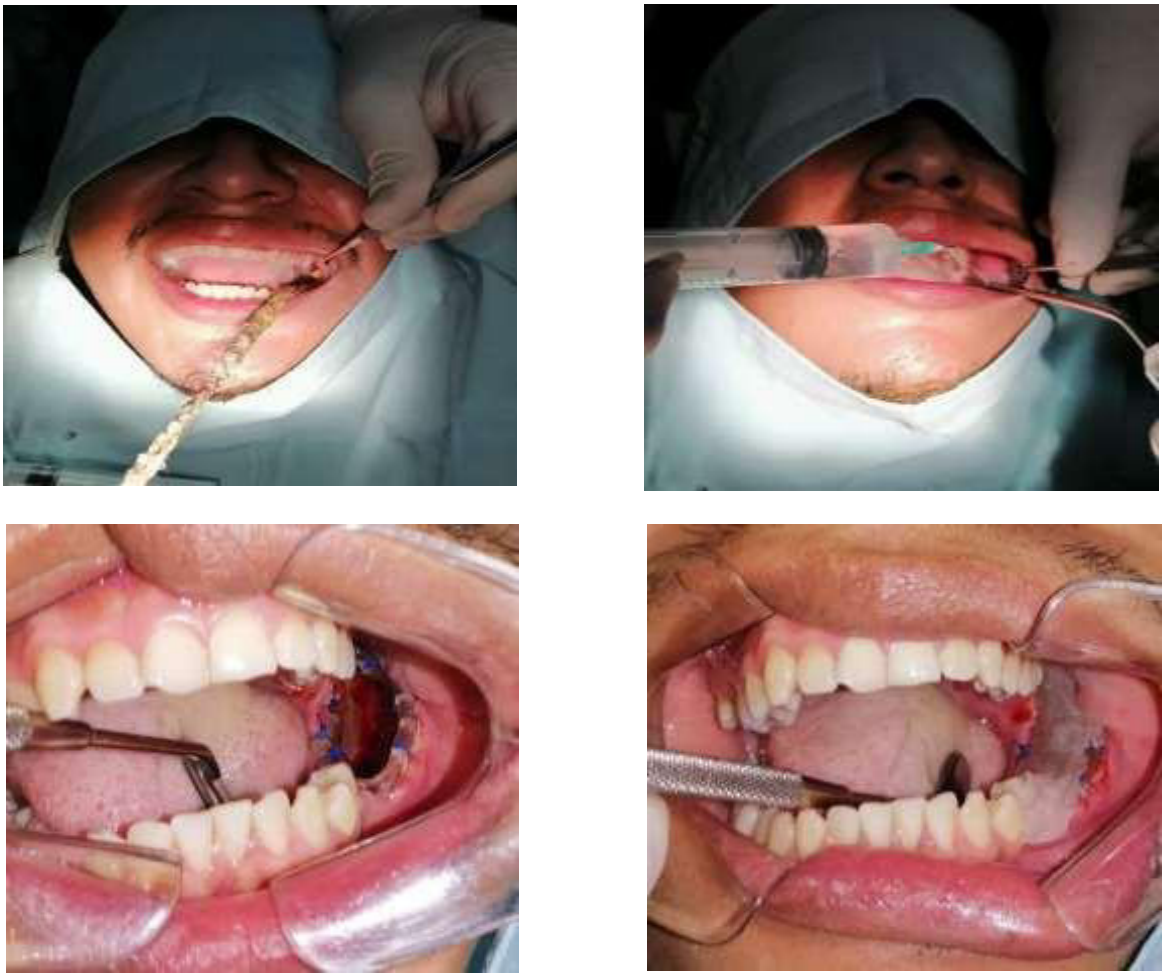

Figura 6. Retiro de gasa furasinada y adaptación de tapa de tutor en el paciente.

Tercer paso:

Habiendo observado en la última tomografía de control (10/01/2022) una disminución del 80% en el tamaño de la lesión, se decide proceder con la exéresis de la lesión residual y realizar una osteotomía periférica con el objetivo de eliminar cualquier remanente patológico y favorecer la regeneración ósea. Durante el procedimiento, se constató una adecuada delimitación de los bordes óseos, lo que permitió una intervención precisa y sin complicaciones intraoperatorias. El paciente evolucionó favorablemente en el postoperatorio inmediato, sin signos de infección ni alteraciones funcionales, recibiendo los cuidados y monitoreo correspondientes. Tras una evolución estable y sin incidentes, se otorga el alta médica a los 3 días, con indicaciones de seguimiento y control radiográfico para evaluar la regeneración ósea en los meses posteriores.

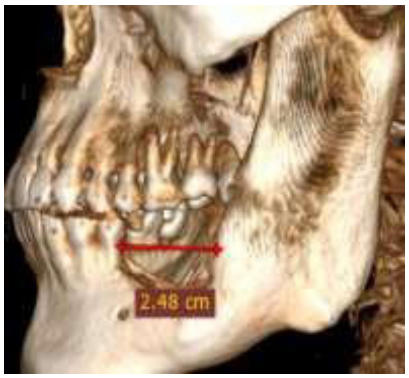

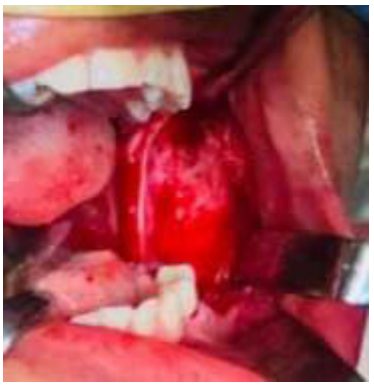


Figura 7. Tomografía y fotografía de control del paciente, lecho quirúrgico de exéresis y evolución de la intervención.

9b. Administración de la Intervención

En ambas intervenciones se llevó a cabo la misma estrategia terapéutica, siguiendo un protocolo estandarizado para garantizar la efectividad del tratamiento y minimizar el riesgo de complicaciones. Se aplicaron las mismas técnicas quirúrgicas, incluyendo la descompresión inicial, la eliminación controlada de tejido afectado y las medidas de regeneración ósea para favorecer la recuperación del paciente.

TERAPÉUTICA POSOPERATORIA INMEDIATA

1.- NPO por 6 horas, luego realizar tolerancia oral con líquidos claros.		
2.- Dextrosa 5%x 1000cc 01 Fco. Hipersodio 20%x20ml 01 Amp.	E.V	110cc x hora
3.- Ceftriaxona 2gr.	E.V	C/. 24hrs.
4.- Clindamicina 600mg.	E.V	C/. 8 hrs. (volutrol)
5.- Dexametasona 4mg**.**	E.V	C/. 8 hrs.
6.- Ketoprofeno 100mg.	E.V	C/. 8 hrs.
7.- Omeprazol 40mg.	E.V	C/. 24 hrs.

8.- Dimenhidrinato 50mg.	E.V	PRN (náuseas y vómitos).
9.- Tramadol 50mg.	S.C	PRN (dolor severo).
10.- Aspiración de secreciones.		
11.- CFV + BHE.		
12.- Posición boca arriba en una cama inclinada entre 30 y 45 grados		

TERAPEUTICA POSOPERATORIA EN HOSPITALIZACIÓN

INDICACIONES - POSOLOGÍA	PO1	PO2	PO3
1.- Dieta blanda + LAV.	>	>	>
2.- Ceftriaxona 2 gr EV C/24 hrs.	>	>	>
3.- Clindamicina 600 mg EV C/8 hrs (volutrol).	>	>	>
4.- Dexametasona 4 mg EV C/12 hrs.	>	>	=
5.- Ketoprofeno 100mg EV C/8 hrs.	>	>	>
6.- Omeprazol 40mg EV C/. 24 hrs.	>	>	>
7.- Dimenhidrinato 50mg EV PRN náuseas y vómitos.	>	>	>
8.- Tramadol 50mg SC PRN dolor severo.	>	>	>
9.- Lavado de cavidad oral C/8 hrs agua oxigenada diluida. (3/1)	>	>	>
10.- CFV+BH	>	>	>
11.- Movilización asistida	>	>	>

Al momento de dar alta, paciente presentaba evolución favorable, heridas quirúrgicas bien afrontadas, sutura sin dehiscencias, si secreciones.

Paciente se va de alta con las siguientes indicaciones:

- Dieta blanda + LAV.
- Clindamicina 300mg V.O C/ 8hrs. Por 7 días.
- Ketorolaco 10mg V.O C/ 8hrs. Por 3 días.
- Enjuagues orales cada 8 h.
- Cuidados al momento de dormir y realizar mínima actividad física, que no contacte región facial izquierda.

10. SEGUIMIENTOS Y RESULTADOS

10a.- Control posoperatorio primer paso: Descompresión + Colocación de tutor.



Figura 8. Fotografía postoperatoria a las 24 horas, evidenciando edema en la región geniana izquierda y mejoría en la apertura bucal de aproximadamente 2 cm.

10b.- Control Posoperatorio Segundo Paso: Lavados.



Figura 9. Fotografía postoperatoria a los 7 días, mostrando resolución del edema en la región geniana y maseterina izquierda, sin signos de fóvea ni flogosis. Se retira gasa furasinada.



Figura 10. Fotografía postoperatoria al mes de la intervención, mostrando un nivel de aumento de volumen en la región geniana y maseterina izquierda, sin signos de fóvea ni flogosis, y una mejora en la apertura bucal de aproximadamente 2.5 cm.



Figura 11. Fotografías postoperatorias a los 6 meses, mostrando ausencia de tumefacciones faciales, apertura bucal conservada de 3.5 cm y correcta posición del tutor para evitar el cierre de la comunicación.



Figura 12. Fotografías postoperatorias a los 14 meses, mostrando ausencia de tumefacciones faciales, con oclusión y función masticatoria conservada.

- **Informe anatomo – patológico**

Se recibe informe de anatomía patológica de pieza quirúrgica, que incluía partes de tumor mandibular. Concluye en ameloblastoma.

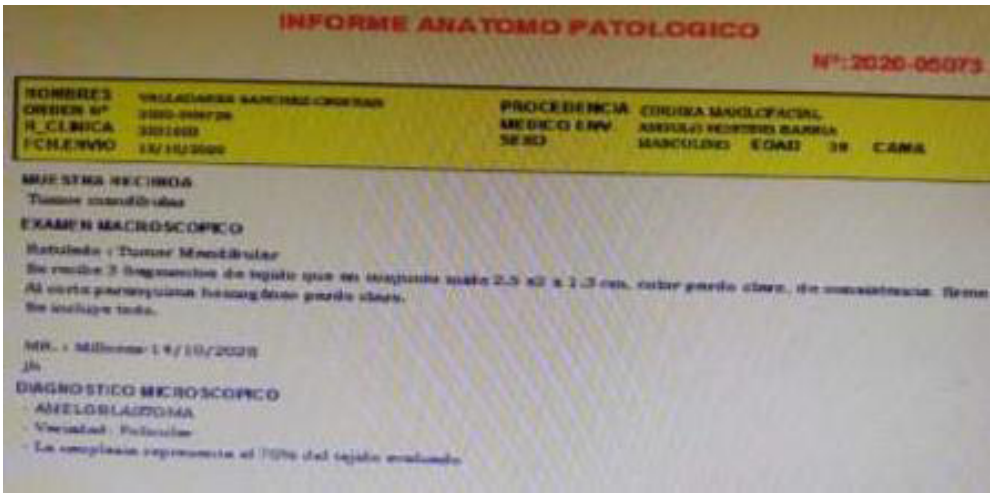

Figura 13. Informe anatomo-patológico, concluyente en “Ameloblastoma”.

- **TEM macizo facial control posoperatorio 6 meses (15/04/2021)**

Cambios posquirúrgicos en mandíbula, disminución en ensanchamiento de cortical lingual, leve aumento de tejido óseo a nivel de cuerpo y rama mandibular, inicio de conformación de escotadura mandibular y apófisis coronoides. Estructuras óseas sin evidencia de lesiones osteolíticas ni osteoblásticas.
No se evidencian signos que sugieran recurrencia local o colecciones.



Figura 14. Tomografía volumétrica de haz cónico (CONE BEAM) del macizo facial a los 6 meses postoperatorios.

- **Radiografía Panorámica control posoperatorio 6 meses (15/04/2021)**

Se observa aumento de tejido óseo, a nivel de base de cuerpo mandibular con presencia de conducto dentario inferior de bordes corticalizadas, de la misma forma silueta radiopaca a nivel de rama mandibular compatible con escotadura mandibular y apófisis coronoides. (Figura 13)



Figura 15. Radiografía panorámica postoperatoria a los 6 meses, mostrando aumento de tejido óseo en la base del cuerpo mandibular, con delimitación del conducto dentario inferior y estructuras óseas corticalizadas, incluyendo la escotadura mandibular y la apófisis coronoides.

- **TEM macizo facial control posoperatorio 14 meses (20/12/2021)**

Cambios posquirúrgicos en mandíbula, aumento de tejido óseo a nivel de cuerpo y rama mandibular, presencia de escotadura mandibular y apófisis coronoides. Estructuras óseas sin evidencia de lesiones osteolíticas ni osteoblásticas.

No se evidencian signos que sugieran recurrencia local o colecciones.



Figura 16. Tomografía computarizada de macizo facial postoperatoria a los 14 meses, mostrando aumento de tejido óseo en el cuerpo y la rama mandibular, con presencia de la escotadura mandibular y la apófisis coronoides. No se observan signos de recurrencia ni colecciones patológicas.

- **Radiografía Panorámica control posoperatorio 14 meses (20/12/2021)**

Se observa mayor tejido óseo, con mejor delimitación de conducto dentario inferior, escotadura mandibular y apófisis coronoides. Corticalización a nivel de cuerpo y rama mandibular.



Figura 17. Radiografía panorámica postoperatoria a los 14 meses, evidenciando mayor formación de tejido óseo, mejor delimitación del conducto dentario inferior, la escotadura mandibular y la apófisis coronoides, además de una corticalización progresiva del cuerpo y la rama mandibular.

10c.- CONTROL POSOPERATORIO TERCER PASO: EXÉRESIS + OSTEOTOMÍA



Figura 18. Fotografía postoperatoria a los 17 meses del segundo acto quirúrgico, mostrando ausencia de tumefacciones faciales y recuperación estable de los tejidos.



Figura 19. Fotografía postoperatoria a los 17 meses del segundo acto quirúrgico, mostrando oclusión estable, función masticatoria conservada y ausencia de aumento de volumen en el piso de boca y fondo de surco.

- **TEM macizo facial control posoperatorio 17 meses (06/06/2023)**

Cambios posquirúrgicos en mandíbula, se observa neoformación tejido óseo. Estructuras óseas del macizo facial sin presencia de lesiones blásticas u osteolíticas. No presencia de signos que sugieran recurrencia.



Figura 20. Tomografía computarizada de macizo facial postoperatoria a los 17 meses, mostrando neoformación de tejido óseo, sin evidencia de lesiones blásticas u osteolíticas ni signos de recurrencia

- **Radiografía Panorámica control posoperatorio 17 meses (06/06/2023**

Se observa mejora de estructuras anatómicas, corticalizadas. No se observa imágenes compatibles con recurrencia.

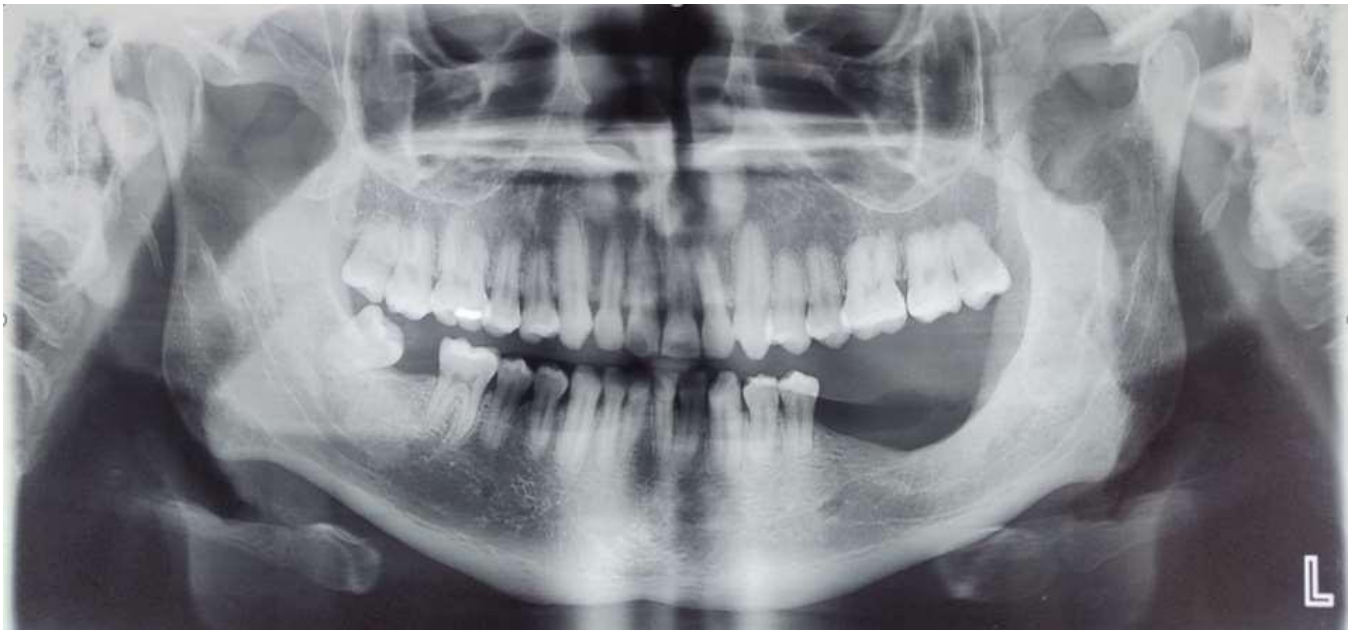

Figura 21. Radiografía panorámica postoperatoria a los 17 meses, mostrando mejoría en las estructuras anatómicas con adecuada corticalización ósea y ausencia de signos radiográficos de recurrencia.

11. DISCUSIÓN

En la discusión de la literatura médica y odontológica relevante, el ameloblastoma es una neoplasia benigna de origen odontogénico que, a pesar de no presentar un comportamiento metastásico, puede generar destrucción ósea significativa y expansión tumoral, lo que ha llevado a que la resección radical sea considerada el tratamiento estándar en lesiones extensas. No obstante, estudios recientes han demostrado que el manejo conservador puede ser una alternativa eficaz en pacientes jóvenes, minimizando el impacto estético y funcional, tal como lo sugieren Ackerman (13) y Vickers y Gorlin (11).

El tratamiento conservador del ameloblastoma uniquístico en este caso presentó diversas fortalezas, especialmente en la preservación de la estructura ósea mandibular y la minimización de secuelas funcionales y estéticas. La descompresión inicial con colocación de tutor personalizado y posterior enucleación con osteotomía periférica, permitió una neoformación ósea significativa, favoreciendo la regeneración de la mandíbula sin necesidad de reconstrucción con injertos aloplásticos o autólogos lo cual concuerda con la investigación de caso de Fuchigami (5).

Además de lo anterior este abordaje evitó la resección extensa, lo que redujo el impacto en la función masticatoria y el riesgo de deformidad facial, factores cruciales en la calidad

de vida del paciente respaldado por Díaz (4). Otro aspecto destacable respaldado por el mismo autor fue el seguimiento clínico e imagenológico riguroso, que permitió evaluar la evolución de la neoformación ósea y descartar recidivas tempranas, consolidando la efectividad de la técnica conservadora. En este sentido, el caso demuestra que, en pacientes seleccionados, un tratamiento menos agresivo puede ser una alternativa viable con resultados satisfactorios en términos de recuperación funcional y estética.

Por otro lado, en cuanto a las limitaciones se tiene que entre ellas se encuentra la posibilidad de recurrencia a largo plazo, que en ameloblastomas uniquísticos puede manifestarse hasta 20 años después de la intervención. Aunque el paciente no mostró signos de recidiva tras 20 meses de seguimiento, el riesgo persiste y requiere controles prolongados, lo que puede representar una carga para el sistema de salud y para el paciente, esto también fue mencionado en el caso de Shi (7). Otra limitación es la duración del tratamiento, ya que el proceso de descompresión y regeneración ósea es más prolongado en comparación con la resección radical, lo que podría generar inconvenientes funcionales temporales, como dificultad masticatoria o trismus.

Asimismo, la necesidad de múltiples procedimientos quirúrgicos menores, como la colocación de tutores y lavados periódicos, puede incrementar la incomodidad del paciente y el riesgo de infecciones secundarias si no se mantiene un estricto control postoperatorio, siendo Cueva (10) quien manifiesta dicha limitación. En conclusión, aunque el tratamiento conservador es una opción eficaz y menos invasiva, su éxito depende de un seguimiento riguroso y de la selección adecuada del paciente, considerando el balance entre los riesgos de recurrencia y los beneficios de la preservación estructural.

Desde el punto de vista genético, la clasificación de la OMS (2022) ha identificado la mutación BRAF V600E en la vía MAPK como una de las más prevalentes en el ameloblastoma uniquístico mandibular, lo que puede influir en su patogénesis y respuesta terapéutica (10). Estos hallazgos han permitido desarrollar estrategias terapéuticas más personalizadas y comprensivas en el tratamiento de esta patología. En el presente caso, el manejo conservador coincidió con las recomendaciones de Argandoña y Espinoza (17), quien sostiene que la descompresión inicial seguida de enucleación puede proporcionar una regeneración ósea satisfactoria con un menor riesgo de complicaciones postoperatorias.

Desde el punto de vista radiológico, la tomografía computarizada han sido una herramienta esencial en el diagnóstico y seguimiento del ameloblastoma. En este caso, se

realizaron controles imagenológicos a los 6, 14 y 17 meses postoperatorios, observándose una regeneración ósea progresiva sin signos de recurrencia, lo que coincide con los hallazgos de Ríos y otros, estudios que han demostrado la efectividad del monitoreo radiológico en la planificación del tratamiento conservador (18).

La justificación de las conclusiones y evaluación de posibles causas de este caso, se dio mediante el éxito del tratamiento, el cual se puede atribuir a factores claves en la selección y ejecución del manejo quirúrgico. La decisión de optar por un tratamiento conservador estuvo fundamentada en la edad del paciente, el compromiso óseo observado y la necesidad de preservar la función masticatoria sin comprometer la estética facial, lo cual concuerda con lo reportado en la literatura científica por Ackerman (13) y Soriano y Villasmil (17).

Otro factor determinante en la evolución favorable fue el seguimiento clínico e imagenológico constante, que permitió detectar la progresión de la regeneración ósea y asegurar el momento adecuado para la enucleación con osteotomía periférica. La ausencia de complicaciones postoperatorias refuerza la idea de que la selección del procedimiento quirúrgico fue adecuada y segura, similar a lo encontrado en estudios como el de Vickers y Gorlin (11), quienes enfatizan la importancia de la planificación terapéutica en este tipo de casos.

A pesar del éxito del tratamiento, se debe considerar que la posibilidad de recurrencia sigue siendo una preocupación a largo plazo. La literatura indica que la reincidencia del ameloblastoma puede ocurrir varios años después del tratamiento inicial, siendo más frecuente entre los 2 y 5 años postquirúrgicos (26,27,28). Por esta razón, el paciente deberá continuar con controles regulares, dado que la detección temprana de una posible recurrencia permitirá un abordaje oportuno y menos invasivo.

Entre las principales lecciones extraídas de este caso, el presente caso aporta importantes lecciones clínicas sobre el tratamiento conservador del ameloblastoma uniquístico. En primer lugar, se confirma que el manejo conservador puede ser una alternativa viable en casos seleccionados, permitiendo una regeneración ósea satisfactoria sin necesidad de procedimientos reconstructivos invasivos, lo que ha sido respaldado por estudios como el de Fuchigami (5).

Además, se demuestra que la descompresión más colocación de tutor personalizado es una estrategia eficaz para reducir el tamaño tumoral, minimizar los riesgos quirúrgicos y favorecer la remodelación ósea, lo cual concuerda con las recomendaciones de

Hernández y otros (13). El uso de herramientas imagenológicas, en particular la tomografía computarizada, es fundamental para evaluar la evolución del paciente y guiar la toma de decisiones clínicas, reforzando la importancia del monitoreo radiológico a largo plazo.

Otra lección clave es que el tratamiento del ameloblastoma debe ser individualizado, considerando factores como la edad del paciente, la localización de la lesión y la calidad de vida postoperatoria, en lugar de optar sistemáticamente por una resección radical. Finalmente, este caso resalta la importancia de un enfoque multidisciplinario, en el que la colaboración entre especialistas en cirugía maxilofacial, radiología y patología permite diseñar estrategias terapéuticas más efectivas y menos invasivas.

Este informe de caso proporciona evidencia clínica sobre la efectividad del manejo conservador del ameloblastoma uniquístico mandibular, resaltando la importancia del seguimiento prolongado y la selección adecuada del tratamiento en función de las características individuales del paciente. La experiencia adquirida refuerza la necesidad de continuar investigando alternativas menos invasivas, que permitan preservar la funcionalidad y la estética sin comprometer la seguridad del paciente.

12. PERSPECTIVA DEL PACIENTE

Desde el momento que el paciente ingresó por la emergencia del hospital, fue notoria su incomodidad y alarmante preocupación por el aumento de tamaño que presentaba en la cara, además de la presencia de pus en la boca.

Luego de observar el examen anatomopatológico, realizar la evaluación física y evaluación de las imágenes que proporcionaba el paciente, decidimos iniciar de forma urgente la planificación para este caso considerado de alta complejidad.

Durante el proceso pre quirúrgico, el paciente se mostró colaborador y comprometido con los cuidados que debería de tener a lo largo de todo el tratamiento. Se mostró responsable y entusiasmado por la propuesta conservadora que se le ofreció, debido a que otras especialidades sólo le habían planteado tratamientos radicales.

Se le explicó la importancia de realizar los controles continuos y la necesidad de acudir al hospital, lo cual acepto de buena manera.

Luego de haber finalizado con el plan de tratamiento, el paciente expresó alegría y conformidad por los logros alcanzados, mencionando: “ahora tengo una nueva

oportunidad de vida". En la actualidad viene asistiendo a sus controles regularmente, sin presencia de una lesión recidivante.

CONSENTIMIENTO INFORMADO

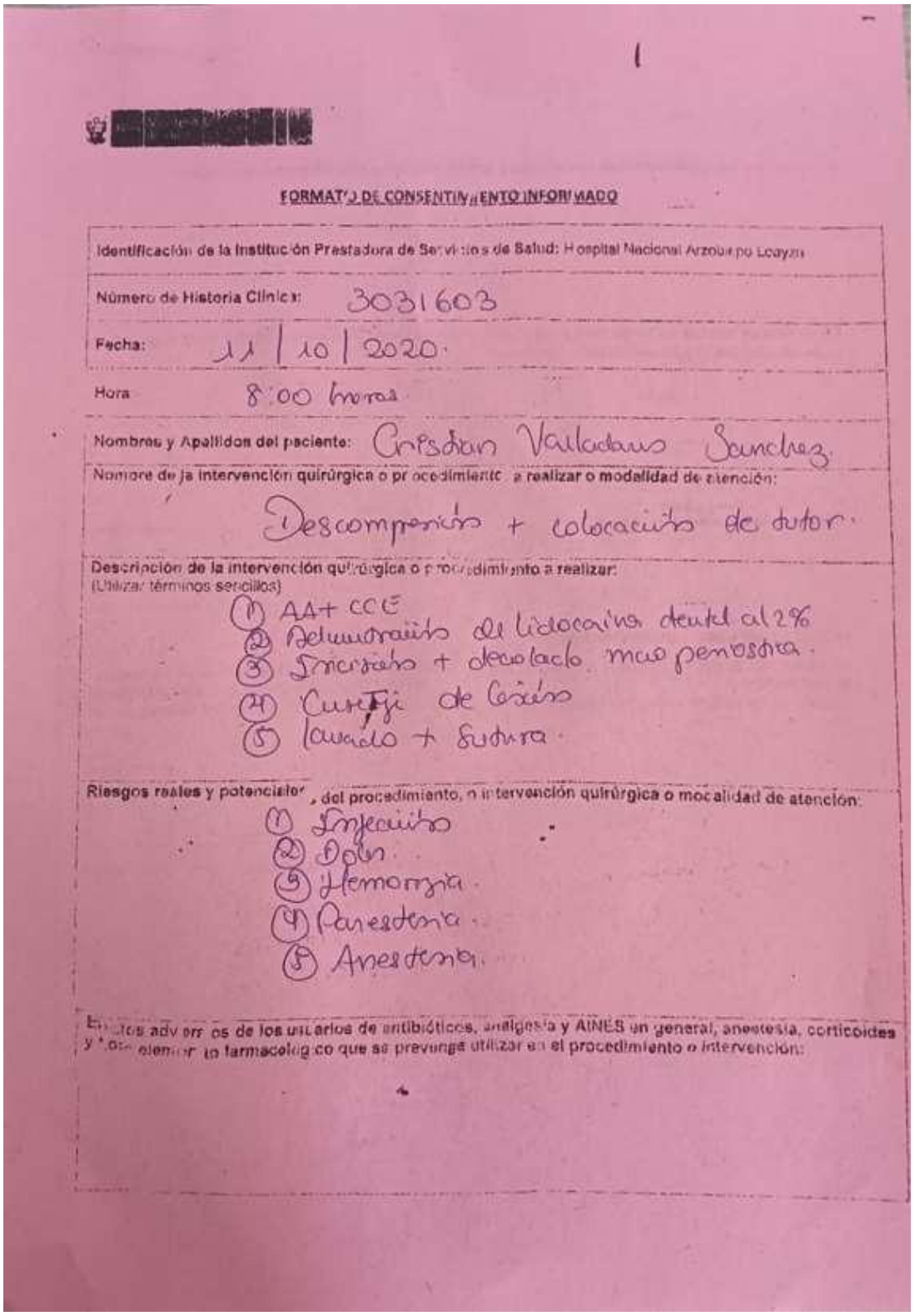

[redacted]

FORMATO DE CONSENTIMIENTO INFORMADO

Identificación de la Institución Prestadora de Servicios de Salud: Hospital Nacional Arzobispo Loayza

Número de Historia Clínica: 3031603

Fecha: 11 | 10 | 2020.

Hora 8:00 horas

Nombres y Apellidos del paciente: Cristian Valladares Sanchez

Nombre de la intervención quirúrgica o procedimiento a realizar o modalidad de atención:

Descompresión + colocación de tutor.

Descripción de la intervención quirúrgica o procedimiento a realizar:
(Utilizar términos sencillos)

1. AA+ CCE
2. Administración de lidocaína dental al 2%
3. Incisión + decolado mucoperiostica.
4. Curetaje de lesión
5. lavado + sutura.

Riesgos reales y potenciales del procedimiento, o intervención quirúrgica o modalidad de atención:

1. Infección
2. Dolor.
3. Hemorragia.
4. Parestesia.
5. Anestesia.

Efectos adversos de los usuarios de antibióticos, analgesia y AINES en general, anestesia, corticoides y todo elemento farmacológico que se prevenga utilizar en el procedimiento o intervención:

Figura 22. Consentimiento informado para Descompresión + colocación de tutor personalizado.

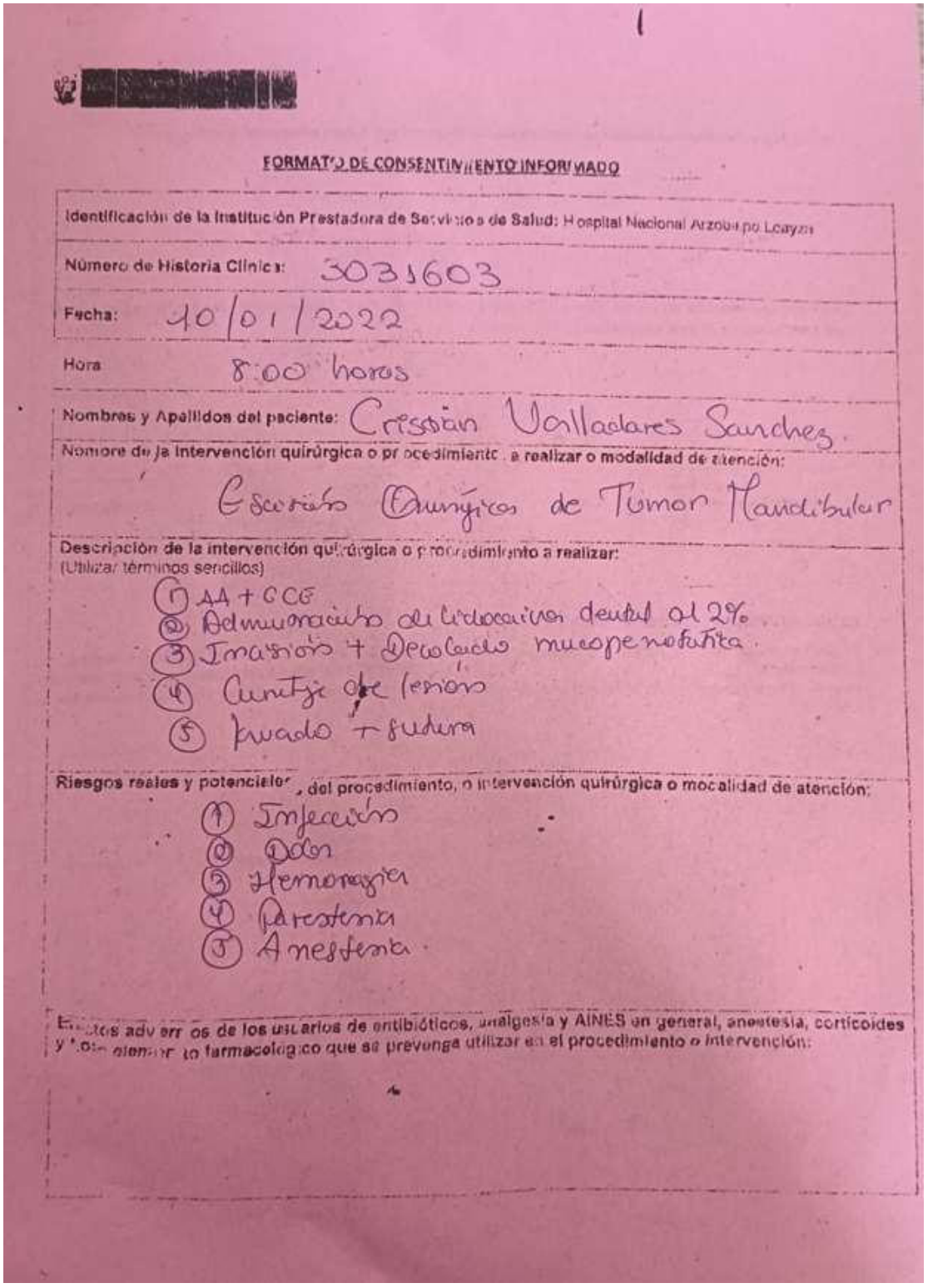

FORMATO DE CONSENTIMIENTO INFORMADO

Identificación de la Institución Prestadora de Servicios de Salud: Hospital Nacional Arzobispo Loayza

Número de Historia Clínica: 3031603

Fecha: 10/01/2022

Hora 8:00 horas

Nombres y Apellidos del paciente: Cristian Valladares Sanchez

Nombre de la intervención quirúrgica o procedimiento a realizar o modalidad de atención:

Escisión Quirúrgica de Tumor Mandibular

Descripción de la intervención quirúrgica o procedimiento a realizar:
(Utilizar términos sencillos)

1. AA + CCG
2. Administración de Lidocaina dental al 2%
3. Incisión + Decolado mucoperiostica
4. Cuntje de lesion
5. Lavado + sutura

Riesgos reales y potenciales del procedimiento, o intervención quirúrgica o modalidad de atención:

1. Infección
2. Dolor
3. Hemorragia
4. Parestesia
5. Anestesia

Efectos adversos de los usuarios de antibióticos, analgesia y AINES en general, anestesia, corticoides y todo tratamiento farmacológico que se prevenga utilizar en el procedimiento o intervención:

Figura 23. Consentimiento informado para exéresis de tumor mandibular.

REFERENCIAS BIOGRÀFICAS

1. Ivey RH, Churchill HR. The need of a standardized surgical and pathological classification of tumors and anomalies of dental origin. Am Assoc Dent Sch Trans. 1930; 7: 240.
2. Fuchigami T, Ono Y, Kishida S, Nakamura N. Molecular biological findings of ameloblastoma. Jpn Dent Sci Rev [Internet]. 2021; 57:27–32. Disponible en: https://linkinghub.elsevier.com/retrieve/pii/S1882761621000041
3. Efiom OA, Ogundana OM, Akinshipo AO. Ameloblastoma: conceptos etipatológicos actuales y manejo. 2018; 24: 307-316.
4. Díaz DD, Sarracent VY, Guerra CO, Martínez GN. Ameloblastoma. Revisión de la literatura. Rev habanera cienc médicas [Internet]. 2014 [citado el 7 de febrero de 2025];13(6):862–72. Disponible en: http://scielo.sld.cu/scielo.php?script=sci_arttext&pid=S1729-519X2014000600007
5. Fuchigami T, Ono Y, Kishida S, Nakamura N. Molecular biological findings of ameloblastoma. Jpn Dent Sci Rev [Internet]. 2021;57:27–32. Disponible en: https://linkinghub.elsevier.com/retrieve/pii/S1882761621000041
6. Shi HA, Ng CWB, Kwa CT, Sim QXC. Ameloblastoma: A succinct review of the classification, genetic understanding and novel molecular targeted therapies. Surgeon [Internet]. 2021;19(4):238–43. Disponible en: http://dx.doi.org/10.1016/j.surge.2020.06.009
7. Hresko A, Palyvoda R, Burtyn O, Chepurnyi Y, Kopchak A, Helder M, et al. Recurrent amelJ. Ameloblastoma mandibular: resultados del tratamiento quirúrgico. Anales de la ACC [Internet]. 2021 [citado el 7 de febrero de 2025];11(1). Disponible en: http://scielo.sld.cu/scielo.php?pid=S2304-01062021000100022&script=sci_arttext
8. Hernández GY, Ducasse PA, Abull J J. Ameloblastoma mandibular: resultados del tratamiento quirúrgico. Anales de la ACC [Internet]. 2021 [citado el 7 de febrero de 2025];11(1). Disponible en: http://scielo.sld.cu/scielo.php?pid=S2304-01062021000100022&script=sci_arttext

9. Cantudo MR, Sánchez MC, Cantudo MD, Mora-Mora MA. Psoriasis pustulosa asociada a inhibidores BRAF para el tratamiento del melanoma metastásico. Rev O, FIL [Internet]. 2020 [citado el 7 de febrero de 2025];30(1):71–2. Disponible en: https://scielo.isciii.es/scielo.php?script=sci_arttext&pid=S1699-714X2020000100018
10. Cueva Y, Calderón V, Trevejo-Bocanegra AP. El uso del contraste para el diagnóstico de ameloblastoma: a propósito de un caso. Rev Estomatol Hered [Internet]. 2017 [citado el 7 de febrero de 2025];27(1):44. Disponible en: http://www.scielo.org.pe/scielo.php?pid=S1019-43552017000100007&script=sci_arttext&tlng=en
11. Vickers RA, Gorlin RJ. Ameloblastoma: Delineation of early histopathologic features of neoplasia. Cancer [Internet]. 1970;26(3):699–710. Disponible en: http://dx.doi.org/10.1002/1097-0142(197009)26:3<699::aid-cncr2820260331>3.0.co;2-k
12. Ghai S. Ameloblastoma: An updated narrative review of an enigmatic tumor. Cureus [Internet]. 2022;14(8): e27734. Disponible en: http://dx.doi.org/10.7759/cureus.27734
13. Ackermann GL. The unicystic ameloblastoma: a clinicopathological study of 57 cases. J Oral Pathol. 1992; 17: 541-546.
14. Soriano CY, Reyna VE. Ameloblastoma uniquístico Ameloblastoma uniquístico de mandíbula. Rev Repert Med Cir [Internet]. 2023;32(2):179–83. Disponible en: http://dx.doi.org/10.31260/repertmedcir.01217372.1251
15. Shi HA, Ng CWB, Kwa CT, Sim QXC. Ameloblastoma: A succinct review of the classification, genetic understanding and novel molecular targeted therapies. Surgeon [Internet]. 2021;19(4):238–43. Disponible en: http://dx.doi.org/10.1016/j.surge.2020.06.009
16. Varela VJQ. Resonancia magnética frente a tomografía computarizada: criterios de selección en función de la patología. FMC - Form Médica Contin Aten Primaria [Internet]. 2020;27(9):450–64. Disponible en: http://dx.doi.org/10.1016/j.fmc.2019.10.022
17. Argandoña PJ, Espinoza YJ. Ameloblastoma uniquístico, bases del tratamiento conservador. Presentación de caso clínico y actualización de la bibliografía. Rev

Esp Cir Oral Maxilofac [Internet]. 2011;33(2):88–92. Disponible en: http://dx.doi.org/10.1016/s1130-0558(11)70017-x

18. Ríos EN, Moreno FF, Romo SL. Conservative treatment of Ameloblastoma: report of 2 cases and review of the literature. ARS Medica [Internet]. 2023;48(4):54–60. Disponible en: http://dx.doi.org/10.11565/arsmed.v48i4.1954
19. Flores GL, Hidalgo A, Reyes OP, Schilling LJ. Tratamiento conservador en ameloblastoma uniquístico, con seguimiento a 32 meses. Reporte de caso. Revista Nacional de Odontologia, 2022. 18(2). https://doi.org/10.16925/2357-4607.2022.02.07
20. Rios EN, Moreno FA, Romo SL. Conservative treatment of Ameloblastoma: report of 2 cases and review of the literature. ARS Medica [Internet]. 2023;48(4):54–60. Disponible en: http://dx.doi.org/10.11565/arsmed.v48i4.1954
21. José PD, Oscar MR. Conservative treatment of ameloblastoma in a young patient: Case report and literature review [Internet]. Edu.ve. [citado el 7 de febrero de 2025]. Disponible en: http://servicio.bc.uc.edu.ve/odontologia/revista/vol25n1/art05.pdf
22. Argandoña PJ, Espinoza YJ. Ameloblastoma uniquístico, bases del tratamiento conservador. Presentación de caso clínico y actualización de la bibliografía. Rev Esp Cir Oral Maxilofac [Internet]. 2011;33(2):88–92. Disponible en: http://dx.doi.org/10.1016/s1130-0558(11)70017-x
23. Couto LV, Caro JM, Pozo PP. Tratamiento conservador en ameloblastoma: Caso clínico con seguimiento a siete años (Artículo premiado en el Certamen Jóvenes Odontopediatras). Gaceta dental: Industria y profesiones,2017, (295), 162-167. https://dialnet.unirioja.es/servlet/articulo?codigo=6126197
24. Díaz RM., Yévenes SF., Fernández TM., & Donoso HF. Ameloblastoma uniquístico patrón mural: Reporte de un caso. International journal of interdisciplinary dentistry. 2022. [Internet]. 15(2), 161-164. https://www.scielo.cl/scielo.php?pid=S2452-55882022000200161&script=sci_arttext

25. Marchena SD, Martinez DD., Martinez RG, García ME, Guevara HG. Ameloblastoma recurrente en fosa temporal. Reporte de caso. Latin American Journal of Oral and Maxillofacial Surgery. 2023. [Internet]. 3(2), 87-93. https://www.medigraphic.com/cgi-bin/new/resumen.cgi?IDARTICULO=113477
26. Hernández GY., Ducasse OA., & Abull JJ. Ameloblastoma mandibular: resultados del tratamiento quirúrgico. Anales de la Academia de Ciencias de Cuba. 2021. [Internet]. 11(1). http://scielo.sld.cu/scielo.php?pid=S2304-01062021000100022&script=sci_arttext
27. Guevara RP., Nájera JC., Machado VS., & Longoria, JA. Ameloblastoma sólido plexiforme en mandíbula. Revista ADM Órgano Oficial de la Asociación Dental Mexicana. 2024. [Internet]. 81(5), 289-294. https://www.medigraphic.com/cgi-bin/new/resumen.cgi?IDARTICULO=118113
28. Rueda CC., Brener IV., Quijano TM., Morales EF., & Barrios BA. Ameloblastoma sólido: revisión de la literatura y reporte de un caso. Revista ADM Órgano Oficial de la Asociación Dental Mexicana. 2022. [Internet]. 79(2), 103-108. https://www.medigraphic.com/cgi-bin/new/resumen.cgi?IDARTICULO=104746
29. Soriano CY., & Villasmil ER. Ameloblastoma uniquístico de mandíbula. Revista Repertorio de Medicina y Cirugía. 2023. 32(2), 179-183. [Internet]. https://revistas.fucsalud.edu.co/index.php/repertorio/article/view/1251
30. Hidalgo, A., Lara, J. S., Gómez, L. F., & Olave, P. R. Tratamiento conservador en ameloblastoma uniquístico, con seguimiento a 32 meses: reporte de caso. Revista Nacional de Odontología. 2022. 18(2), 1-15. [Internet]. https://revistas.ucc.edu.co/index.php/od/article/view/3478
31. Muret, M., Malthiéry, E., Casenave, T., Costes MV., & Torres, J. H. Decompression: a first-intention treatment for "large" non-syndromic odontogenic keratocysts. Journal of Oral Medicine and Oral Surgery. 2021. 27(2), 29. [Internet]. https://www.jomos.org/articles/mbcb/abs/2021/02/mbcb200121/mbcb200121.html