Universidad Nacional Mayor de San Marcos
Universidad del Perú. Decana de América
Facultad de Odontología
Unidad de Posgrado

Cirugía ortognática para corrección de anomalía dentofacial clase II

TRABAJO ACADÉMICO

Para optar el Título de Segunda Especialidad Profesional en Cirugía Bucal y Maxilofacial

AUTOR

Victor Hugo ARAGON CANAL

ASESOR

Dr. Esp. Jhames Ivan ORÉ DE LA CRUZ

Lima, Perú

2024



Reconocimiento - No Comercial - Compartir Igual - Sin restricciones adicionales

https://creativecommons.org/licenses/by-nc-sa/4.0/

Usted puede distribuir, remezclar, retocar, y crear a partir del documento original de modo no comercial, siempre y cuando se dé crédito al autor del documento y se licencien las nuevas creaciones bajo las mismas condiciones. No se permite aplicar términos legales o medidas tecnológicas que restrinjan legalmente a otros a hacer cualquier cosa que permita esta licencia.

Referencia bibliográfica

Aragon V. Cirugía ortognática para corrección de anomalía dentofacial clase II [Trabajo académico de segunda especialidad]. Lima: Universidad Nacional Mayor de San Marcos, Facultad de Odontología, Unidad de Posgrado; 2024.

Metadatos complementarios

Datos de autor	
Nombres y apellidos	Victor Hugo Aragon Canal
Tipo de documento de identidad	DNI
Número de documento de identidad	43125242
URL de ORCID	Opcional
Datos de asesor	
Nombres y apellidos	Jhames Ivan Oré De La Cruz
Tipo de documento de identidad	DNI
Número de documento de identidad	20576287
URL de ORCID	https://orcid.org/0000-0003-2384-4874
Datos del jurado	
Presidente del jurado	
Nombres y apellidos	Arturo Alberto Rodríguez flores
Tipo de documento	DNI
Número de documento de identidad	06967696
Miembro del jurado 1	
Nombres y apellidos	Jaime Alejandro Hidalgo Chávez
Tipo de documento	DNI
Número de documento de identidad	44293365
Miembro del jurado 2	
Nombres y apellidos	Oskar Eduardo Prada Vidarte
Tipo de documento	DNI
Número de documento de identidad	44735666
Datos de investigación	
Línea de investigación	B.3.2.3. Patologías y alteraciones bucales y maxilofaciales.
Grupo de investigación	No aplica

Agencia de financiamiento	Sin financiamiento
Ubicación geográfica de la investigación	Edificio: Universidad Nacional Mayor de San Marcos País: Perú Departamento: Lima Provincia: Lima Distrito: Cercado de Lima Centro poblado: Lima Calle: Av. Carlos Germán Amezaga #375 Latitud: -12.058333333333 Longitud: -77.083333333333
Año o rango de años en que se realizó la investigación	2023 - 2024
URL de disciplinas OCDE	Odontología, Cirugía oral, Medicina oral http://purl.org/pe-repo/ocde/ford#3.02.14

Facultad de Odontología
Universidad Nacional Mayor de San Marcos

UNIDAD DE POSGRADO

FACULTAD DE ODONTOLOGÍA

"Año del Bicentenario de la consolidación de nuestra Independencia y de la conmemoración de las heroicas batallas de Junín y Ayacucho"

ACTA N° 009-FO-UPG-2024

ACTA DE SUSTENTACIÓN PRESENCIAL DE TRABAJO ACADÉMICO PARA OPTAR EL TÍTULO DE SEGUNDA ESPECIALIDAD PROFESIONAL EN CIRUGÍA BUCAL Y MÁXILOFACIAL

Siendo las 11:00 horas del día miércoles 25 de setiembre de dos mil veinticuatro, en el Auditorio "Horacio Wells" de la Facultad de Odontología, el Jurado de Sustentación conformado por los docentes:

- Presidente : C.D. Esp. Arturo Alberto Rodríguez Flores
- Miembro : C.D. Esp. Jaime Hidalgo Chávez
- Miembro : Mg. Esp. Oskar Eduardo Prada Vidarte
- Asesor : Dr. Esp. Jhames Ivan Oré De La Cruz

Se reunieron para la sustentación del trabajo académico titulado: **CIRUGÍA ORTOGNÁTICA PARA CORRECCIÓN DE ANOMALÍA DENTOFACIAL CLASE II**, presentado por el **C.D. VICTOR HUGO ARAGON CANAL**, egresado del programa de **Segunda Especialidad Profesional en Cirugía Bucal y Máxilofacial**, desarrollado en la Unidad de Posgrado de la Facultad de Odontología.

Concluida la sustentación, los miembros del jurado procedieron a formular sus preguntas, las que fueron absueltas por el titulando. Acto seguido se procedió con la evaluación correspondiente. En forma colegiada, el jurado asignó la calificación de:

Letras	Números	Escala
DIECISIETE	17	Aprobado Por Logro

Habiendo sido aprobada la sustentación del trabajo académico, el Jurado de Sustentación recomienda al Consejo de Facultad **apruebe el otorgamiento del título profesional de Segunda Especialidad Profesional en Cirugía Bucal y Maxilofacial a don VICTOR HUGO ARAGON CANAL**.

Siendo las 12:30 horas, se levantó la sesión. Se deja constancia del acto, mediante las firmas del Jurado de Sustentación y asesor del trabajo académico en la presente acta.

C.D. Esp. Arturo Alberto Rodríguez Flores
Presidente

C.D. Esp. Jaime Hidalgo Chávez
Miembro

Mg. Esp. Oskar Eduardo Prada Vidarte
Miembro

Dr. Esp. Jhames Ivan Oré De La Cruz
Miembro Asesor

Nota: La calificación se consigna en letras, números y nivel, de acuerdo con el Reglamento General de Estudios de Posgrado.
El resultado de la calificación de la sustentación de tesis corresponderá a uno de los siguientes niveles:

20	Aprobado por excelencia
18 - 19	Aprobado por destacado
16 - 17	Aprobado por logro
14 - 15	Aprobado
00 - 13	Desaprobado

El promedio de la calificación con fracción de 0.5 o más, se redondea al entero inmediato superior.

UNIVERSIDAD NACIONAL MAYOR DE SAN MARCOS
Universidad del Perú. Decana de América
FACULTAD DE ODONTOLOGÍA
UNIDAD DE POSGRADO

CERTIFICADO DE SIMILITUD

Yo, Jhames Oré De La Cruz, en mi condición de asesor acreditado con el Dictamen N° 0074-FO-UPG-2024 del trabajo académico, cuyo título es **"CIRUGÍA ORTOGNÁTICA PARA CORRECCIÓN DE ANOMALÍA DENTOFACIAL CLASE II"** presentado por el CD. **Victor Hugo Aragon Canal**, para optar el **Titulo de Segunda Especialidad Profesional en Cirugía Bucal y Maxilofacial.**

CERTIFICO que se ha cumplido con lo establecido en la Directiva de Originalidad y de Similitud de Trabajos Académicos, de Investigación y Producción Intelectual. Según la revisión, análisis y evaluación mediante el software de similitud textual, el documento evaluado cuenta con el porcentaje de **4% de similitud,** nivel **PERMITIDO** para continuar con los trámites correspondientes y para su **publicación en el repositorio institucional.**

Se emite el presente certificado en cumplimiento de lo establecido en las normas vigentes, como uno de los requisitos para la obtención del grado/ título/ especialidad correspondiente.

Firma del Asesor:

Dr. Jhames Oré de la Cruz
CIRUJANO ORAL Y MAXILOFACIAL
C.O.P. 7057 R.N.E. 0050
R.N.M. 0012 R.N.D. 0010

DNI: 20576287

Nombres y Apellidos del asesor: Jhames Oré De La Cruz



Huella digital

DEDICATORIA.

“La conclusión de esta etapa profesional con este trabajo, está dedicado a las personas más importantes en mi vida, mi hermosa familia.

Mi madre; única, siempre ejemplo y motivación, recordatorio de ser mejor día a día.

Mis hermanos; tres razones de fortaleza y dedicación para ser consecuente.

Con amor, mucho amor siempre.”

AGRADECIMIENTOS.

Agradecer en primer lugar a Dios, que fue sustento moral y emocional en los días difíciles.

A los que creyeron y confiaron en mí; mi familia, mi madre; aunque distante, se mantiene siempre presente en mi mente y en mi corazón.

A mis hermanos; que, aunque sin saberlo son el motivo de mejorar día a día e intentar ser un guía en sus caminos.

A mis maestros en el camino profesional, desde los que me indujeron en pregrado, hasta los que fueron guía en este largo camino, donde la mejor enseñanza es que nunca se debe dejar de aprender.

Muchas gracias.

Ninguna otra cosa suele oponerse a lo que es propio de la inteligencia más que ella misma;

pues a ella no le llegan ni el fuego, ni el hierro, ni el tirano, ni la calumnia, ni otra cosa.

Marco Aurelio.

1. TITULO.

CIRUGÍA ORTOGNÁTICA PARA CORRECCIÓN DE ANOMALÍA DENTOFACIAL CLASE II.

2. PALABRAS CLAVE.

Cirugía ortognática: Es el procedimiento de especialidad quirúrgica que se ocupa de corregir condiciones relacionadas a la malposición de los maxilares y otras relacionados a las anomalías maxilofaciales.

Anomalía maxilofacial: Son deformidades estructurales congénitas, malformaciones u otras anomalías de los huesos maxilares o de la cara.

3. RESUMEN.

Las anomalías maxilofaciales son un grupo de alteración en forma y posición que afectan las estructuras de la cara como huesos y dientes. La etiología es variada, puede ser congénita, de desarrollo o adquiridas.[1] La presencia de estas anomalías conlleva a una variedad de signos y síntomas que repercuten en la calidad de vida de los pacientes que las presentan, creando problemas funcionales, degenerativos, cosméticos y/o psicosociales.

Los pacientes con este tipo de anomalías se caracterizan por una falta o exceso de desarrollo de los maxilares (superior y/o inferior) o una combinación de ambos, de igual forma también los pacientes con mordidas profundas, abiertas o asimetrías faciales. Los estudios referentes a este tipo de anomalías, en su mayoría hacen referencia a técnicas quirúrgicas, al uso de los avances en tecnología como guías quirúrgicas y los materiales de osteosíntesis; la planificación 3D en la actualidad representa el mayor éxito de las intervenciones quirúrgicas de los maxilares, reduciendo los tiempos operatorios y a su vez los riesgos y complicaciones, cumpliendo con las expectativas de los pacientes y ayudando en la planificación de casos a los cirujanos.[2]

Sin embargo, en nuestra realidad, sobre todo en los servicios de atención de salud pública estos avances son de muy limitado uso por los costes que demandan y por la indiferencia, falta de logística y administración de las autoridades responsables del sistema de salud público.

En el caso de nuestro paciente, al tratarse de una anomalía maxilomandibular clase II, las características clínicas relevantes del motivo de consulta fueron la falta de proyección mandibular, la mordida abierta y la dificultad masticatoria, además al realizar los estudios complementarios se determinaron también un trastorno de articulación temporomandibular (ATM), signo que coincidentemente a los reportes de artículos se presentan con mayor incidencia son a nivel de la ATM, que llevan a un trastorno degenerativo temprano, siendo la 2da década de vida donde aparecen los primeros signos y síntomas clínicos como sonidos y dolores articulares, que se hacen crónicos por un mal diagnóstico y manejo.[3,4] Así mismo, la vía aérea resulto con una dimensión anteroposterior reducida, la cual es otra estructura frecuentemente afectada por la estrechez de la bucofaringe no permitiendo el paso adecuado del volumen de aire y en casos severos o con obesidad se presenta con apnea del sueño, que es un trastorno donde la indicación para el tratamiento definitivo es quirúrgica mediante la cirugía ortognática.[5] La deficiencia o falta de proyección mandibular en muchos de los pacientes jóvenes genera trastornos en la autoestima, debido a la apariencia facial y ayudada por la revolución de las redes sociales los pacientes suelen desarrollar estereotipos sobre la apariencia física que afectan su desarrollo y desempeño personal como social.[6,7]

En nuestro caso se resalta la necesidad de corregir la función masticatoria y la proyección mandibular para mejorar la armonía facial debido a la ante proyección maxilar y la retrusión mandibular.[8] Razón porque se decide realiza la cirugía ortognática bimaxilar de avance y mentoplastía, la planificación de este tipo de procedimiento tiene como característica la individualización de la cirugía, para ello se consideró todos los aspectos clínicos y también la perspectiva del paciente.[9] Sabiendo esta información y con base en la experiencia del cirujano, las referencias bibliografías y el contexto de nuestro sistema de salud se plantea el plan quirúrgico, el cual fue de realizar una cirugía ortognática bimaxilar, más una mentoplastía de avance, con un posquirúrgico del paciente dentro de los parámetros esperados, sin complicaciones inmediatas, así como los controles posquirúrgicos se realizaron con normalidad y con una satisfacción dentro de las expectativas del paciente, así como del equipo quirúrgico.

4. INTRODUCCION.

El procedimiento de cirugía ortognática es el tratamiento correctivo definitivo para diferentes anomalías maxilofaciales, donde se realiza la evaluación y diagnóstico de todos los componentes asociados como la ATM, vía aérea, oclusión y la armonía facial. Puntos que se toman en cuenta para la elaboración del diagnóstico y tratamiento con el fin de mejorar la estructura morfológica y la función de estos componentes, además de brindar un aspecto facial más armónico. Brindando como resultado no solo armonía facial según las expectativas del paciente, sino que también brinda salud al sistema estomatognático con una correcta función de sus componentes, derivando en una mejoría de la calidad de vida en los pacientes.[10]

Los estudios y reportes de casos referentes a este tipo de tratamientos hacen énfasis en la planificación, técnicas y métodos de las intervenciones quirúrgicas y en los riesgos y posibles las complicaciones, así como el manejo adecuado de estas. Como **J. Brunso** plantea un protocolo guía para la realización de cirugía ortognática, en la actualidad la planificación virtual y el uso de la tecnología 3D facilita los procesos de planeación en reducción de tiempos, tanto pre y posquirúrgicos, pero por otro lado incrementan los costos de accesibilidad para la población en general.[2]

En nuestra realidad, en los sistemas de salud público se hace evidente los desfases en el manejo del avance tecnológico en salud, sin embargo es importante mencionar que las bases conceptuales para un correcto diagnóstico y tratamiento son universales, es por este motivo, que dentro de estos conceptos fundamentales, las diferencias para la toma de decisiones en la planificación correcta, disminuyendo al mínimo los riesgos y complicaciones que se pudieran presentar, además de la destreza de los cirujanos para las intervenciones y el manejo de posibles complicaciones son resaltantes y se ven homologadas en los resultados, concluyendo en la satisfacción de los pacientes por brindar una atención personal y de calidad a pesar de las múltiples limitaciones

expuestas en el sistema de salud público.

Con nuestro caso clínico, abordaremos el manejo de un paciente con anomalía dentofacial clase II, donde resaltan problemas como la mordida abierta y la deficiencia de proyección mandibular, signos que ocasionan a la paciente dificultad masticatoria y disconformidad con la proyección maxilomandibular, estos signos serán de prioridad para la corrección quirúrgica, sin dejar de lado el análisis y estudio de los demás componentes asociados a esta cirugía como la ATM y vía aérea, además se dará a conocer las etapas en planificación y las dificultades que se presentaron antes, durante y después de la intervención. Resaltaremos la planificación del caso clínico, donde se realizaron estudios tradicionales como la secuencia fotográfica, toma de modelos de estudio y la ayuda imagenológica mediante tomografía Cone Beam de macizo facial. La planificación quirúrgica se realizó mediante el análisis de VTO y la cirugía de modelos clásica en articulador, obteniendo datos fundamentales de estos análisis para decidir la técnica y secuencia quirúrgica. Se mencionarán además algunos de los inconvenientes relacionados con los mecanismos administrativos.

Hay que mencionar también que, en la actualidad dentro de nuestra población con requerimiento de salud estomatognática, se ha visto un incremento en la incidencia de consultas por factores asociados a las anomalías dentofaciales y que muchos de los pacientes optan por tratamientos más conservadores por el hecho de ser un procedimiento costoso y en otros casos por los riesgos asociados a la intervención. Sin embargo, las expectativas de los pacientes respecto a este tipo de intervenciones vienen en aumento, por ese motivo la importancia conocer y mejorar los conocimientos y técnicas adquiridas para brindar atenciones quirúrgicas de calidad y con una tasa de complicaciones baja, además de que los cirujanos entiendan cada caso en particular y desarrollen destrezas para el tratamiento adecuado y que además formen una escuela de pensamiento sobre estas destrezas. Por otro lado, también se debería empezar a evaluar el tema como un problema de salud pública que contribuyera en el avance de la especialidad a nivel nacional.

5. INFORMACION DEL PACIENTE.

5a. Información demográfica.

Edad. 35 años.

Sexo. Femenino.

Etnia. Mestizo.

Procedencia. Callao, Lima.

5b. Principales síntomas del paciente.

Motivo de consulta.

"Tengo la mandíbula pequeña".

Principales signos y síntomas.

- Dificultad para masticar.
- Mordida abierta anterior.
- Dolor en ATM al abrir la boca.
- Incompetencia labial.
- Perfil convexo.
- Hipoplasia mandibular.

Relato de enfermedad.

Paciente refiere que hace aproximadamente 19 años se percata del crecimiento desigual de los maxilares, por lo que decidió averiguar y posteriormente corregir quirúrgicamente su problema, empezando así, hace 2 años el tratamiento de ortodoncia para llegar ahora a realizarse el tratamiento correctivo mediante cirugía ortognática. Motivo que la hace acudir a la consulta especializada del servicio de cirugía bucal y maxilofacial del Hospital Nacional Arzobispo Loayza (HNAL).

5c. Historial médico, familiar y psicosocial (Antecedentes).

Antecedentes personales. No refiere.

Antecedentes familiares. No refiere.

Antecedentes psicosociales. No refiere.

5d. Enfermedades concomitante pertinentes, incluyendo intervenciones anteriores y sus resultados.

Patológicos. No refiere.

Quirúrgicos. Rinoplastía (hace 10 años).

RAMs. Penicilina (+).

Hábitos nocivos. No refiere.

6. HALLAZGOS CLINICOS.

Examen clínico general. ABEG, ABEH, ABEN, LOTEP.

Peso: 49 kg **Talla:** 161 cm

Funciones vitales. Conservadas.

Examen clínico regional.

Examen extraoral.



Fig. 1 y 2. Normocéfalo, dolicofacial, perfil convexo, retrognatia mandibular, incompetencia labial, mordida abierta anterior.

Examen intraoral.



Fig. 3. Mordida abierta



Fig. 4. Mordida abierta lado derecho.



Fig. 5. Mordida abierta lado izquierdo.

7. LINEA DE TIEMPO.

1ra semana de diciembre (2019)	• Paciente acude a consulta inicial para evaluación e información sobre los procedimientos. • Se toma registro de modelos de estudio en yeso para evaluar alineación y nivelación de planos oclusales.
1ra semana de enero (2020)	• Se solicita tomografía Cone Beam de macizo facial. • Paciente acude para toma de registros prequirúrgicos (toma de fotos y modelos, análisis facial y tomográfico).
4ta semana de enero (2020)	• Se realiza VTO quirúrgico, cirugía de modelos y confección de splint quirúrgicos. • Paciente se interna para correr exámenes prequirúrgicos y riesgos pre SOP. • Paciente ingresa a SOP para cirugía ortognática.
1ra semana de febrero (2020)	• Paciente es dada de alta en hospitalización. • Paciente acude 1er control post quirúrgico.
2da semana de febrero (2020)	• Paciente acude para control post quirúrgico.
4ta semana de febrero (2020)	• Paciente acude para control post quirúrgico.
1ra semana de marzo (2020)	• Paciente acude para control y registro de fotos post quirúrgico. • Se refiere a su ortodoncista para continuar tratamiento.

8. DIAGNOSTICO Y EVALUACION.

8a. Métodos de diagnóstico.

REGISTRO DE MODELOS.



Fig. 6. Arcada superior alineada y nivelada.



Fig. 7. Arcada inferior alineada y nivelada.

ANÁLISIS FACIAL.



Fig. 8. Desbalance entre tercio medio y tercio inferior.



Fig. 9. Incompetencia labial (gap labial), desbalance de tercio inferior.



Fig. 10. Desbalance vertical de mentón.

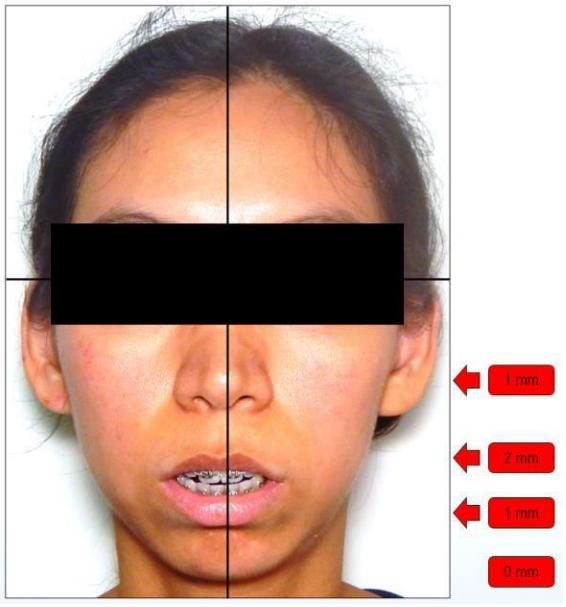

Fig. 11. Desplazamiento de punta de nariz, labio superior y labio inferior hacia la derecha respecto a la línea media facial.



Fig. 12. Quintos en proporción.

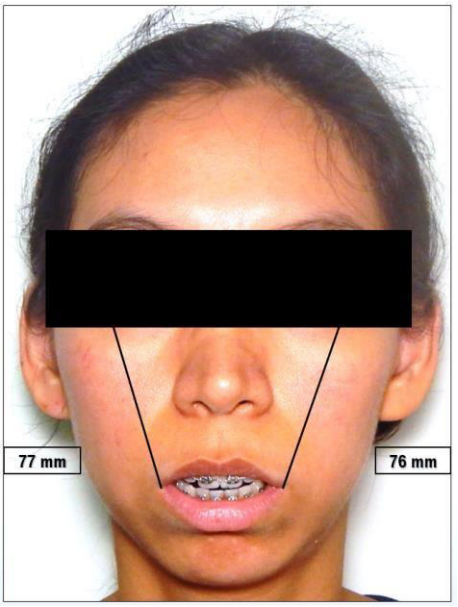

Fig. 13. Leve canteo comisural.



Fig. 14. Sonrisa alta consonante y desviación de línea media dentaria hacia la derecha respecto a la línea media facial.

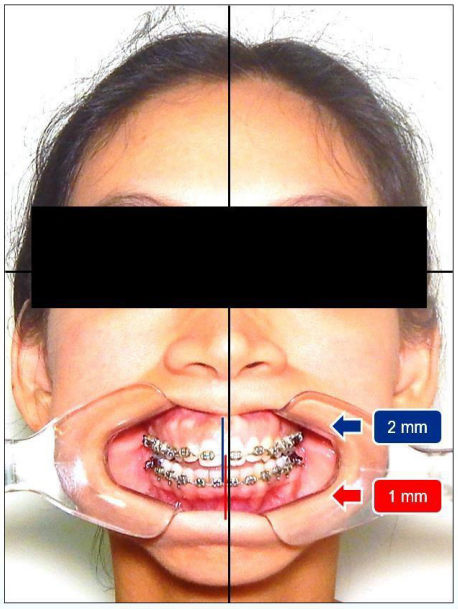

Fig. 15. Foto cara-boca, línea media dentaria superior e inferior desplazada hacia la derecha respecto a la línea media facial.



Fig. 16 y 17. Foto ¾ Der. Izq. Deficiencia en la proyección de ángulo y cuerpo mandibular.



Fig. 18. Proyección anterior de incisivo superior.



Fig. 19. Protrusión de labio superior e inferior, retrusión mentón. Angulo de transferencia glabela-subnasal y G 9.6°

RADIOGRAFÍA PANORÁMICA.



Fig. 20. Radiografía panorámica.

ANÁLISIS DE TOMOGRAFÍA.

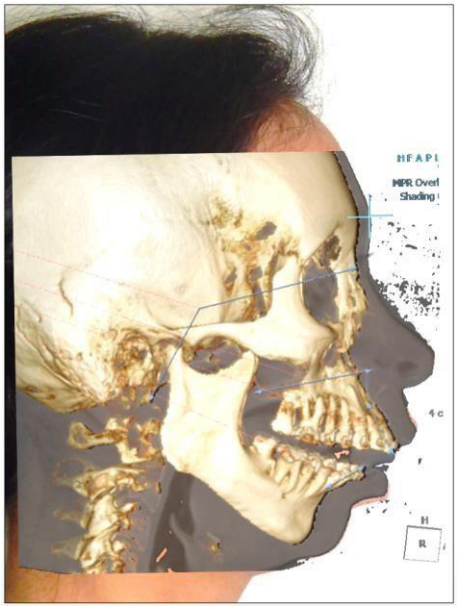

Fig. 21. Verificación de posición tomográfica.

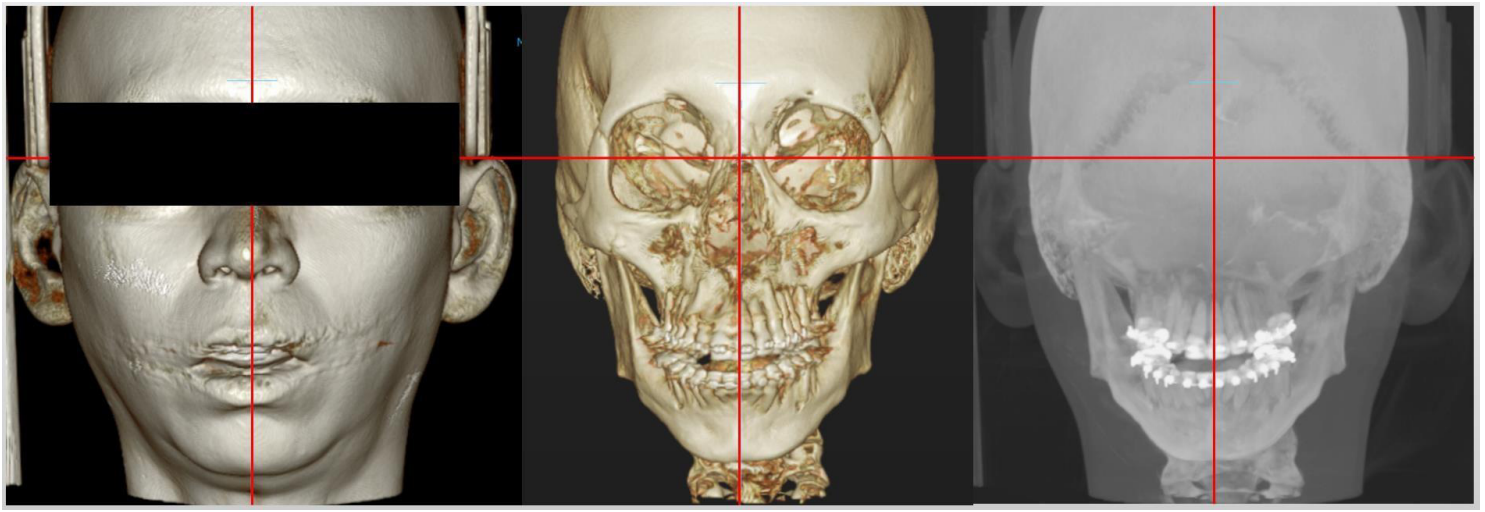

Fig. 22. Vista frontal VR tejido blando, VR óseo y MIP.

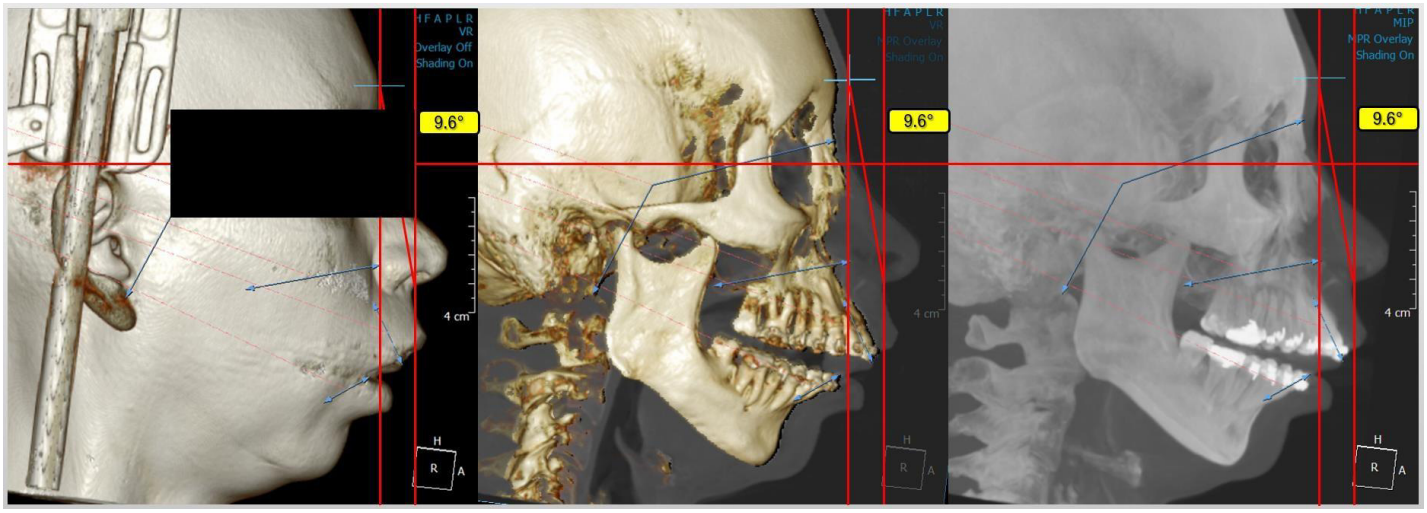

Fig. 25. Vista lateral VR tejido blando, VR óseo y MIP.

Análisis de vía aérea.

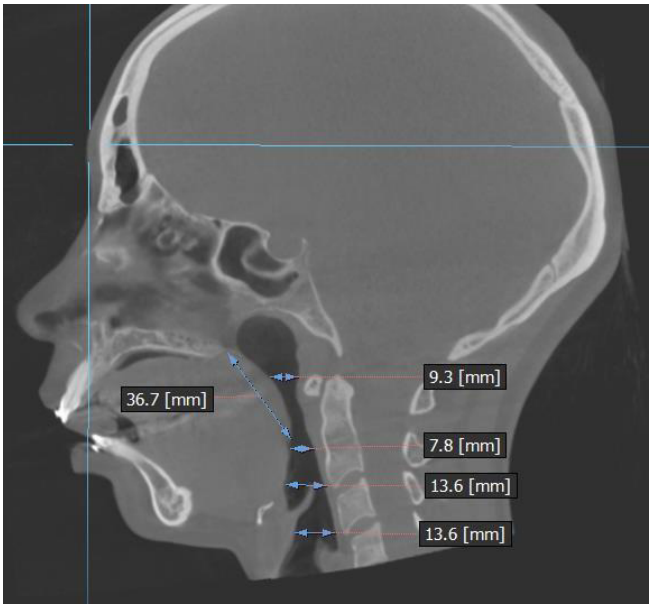

Fig. 28. Reducción anteroposterior a nivel bucofaríngeo.

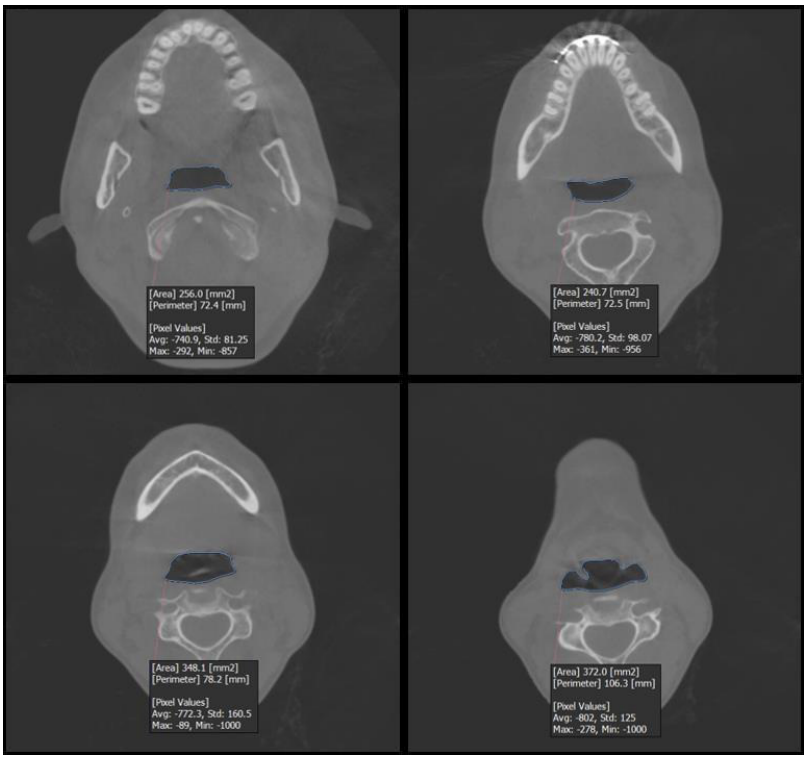

Fig. 29. Vista axial de vía aérea, se observa reducción de área a nivel bucofaríngeo.

Análisis de ATM.

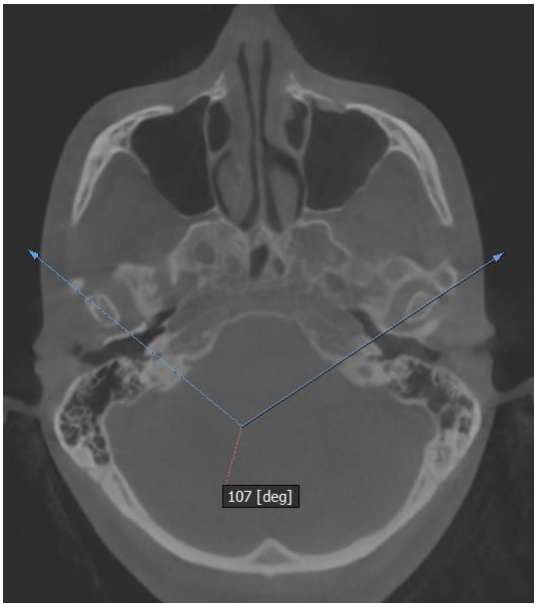

Fig. 30. Proyección axial de cóndilos.

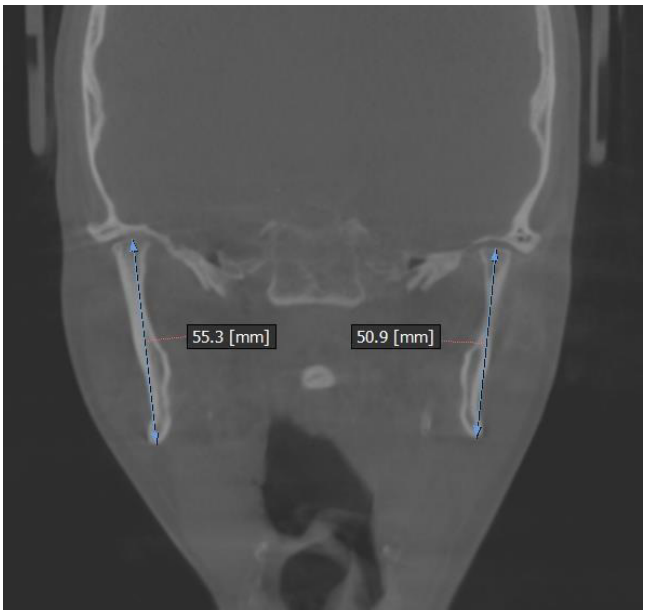

Fig. 31. Proyección frontal de ramas mandibulares, se observa diferencia en longitudes de ramas mandibulares.

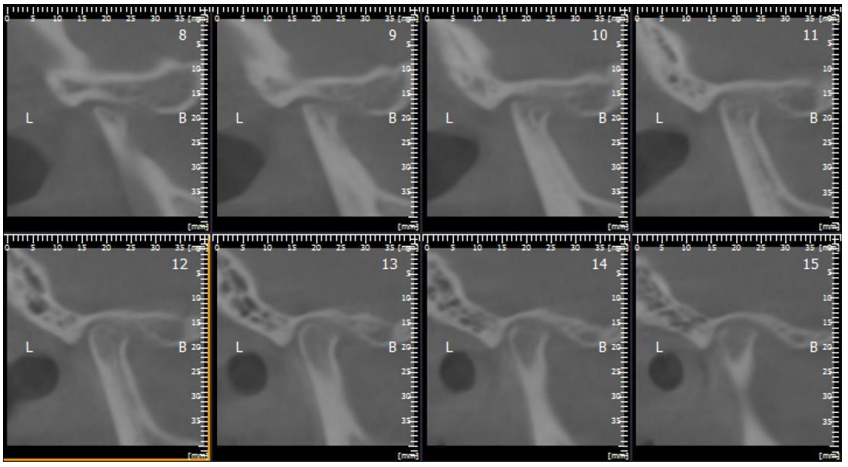

Fig. 32. Corte sagital de ATM derecha, se observa osteofito, aplanamiento y pérdida de cortical sobre polo superior y cavidad glenoidea.

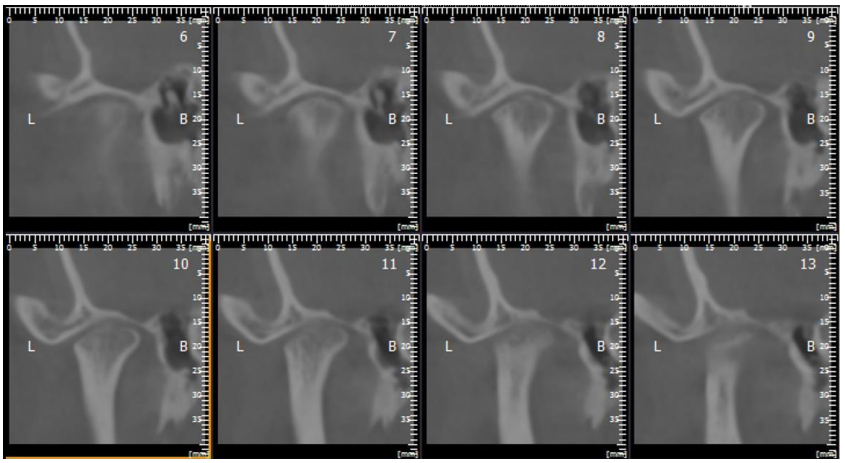

Fig. 33. Corte coronal de ATM derecha, se observa aplanamiento y pérdida de cortical sobre polo anterosuperior y cavidad glenoidea.

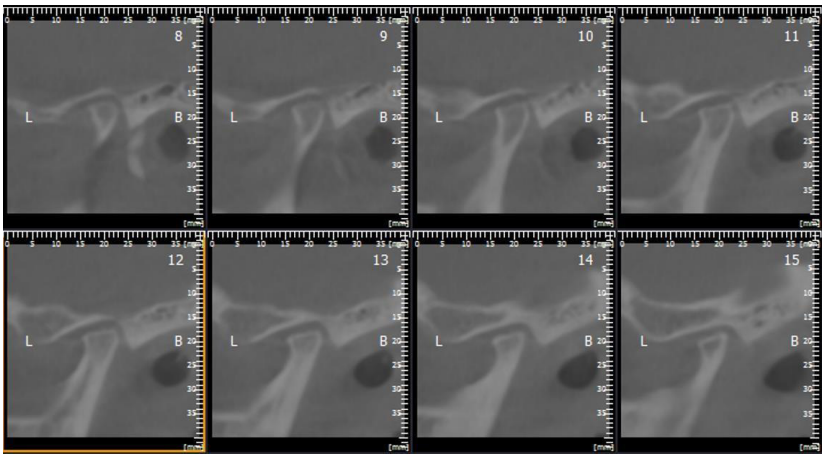

Fig. 34. Corte sagital de ATM izquierda, se observa aplanamiento sobre polo superior y en pared anterior de cavidad glenoidea.

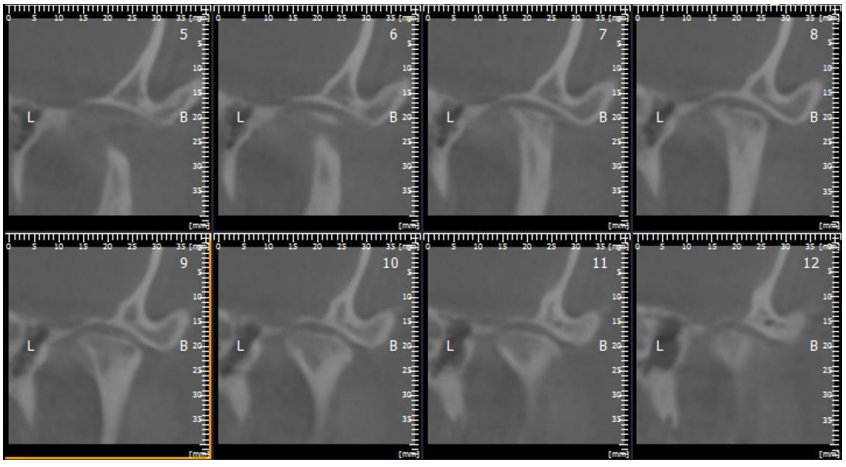

Fig. 35. Corte coronal de ATM izquierda, se observa aplanamiento sobre polo superior con incremento del espacio articular.

EXÁMENES AUXILIARES.

HEMOGRAMA COMPLETO	
Hematies	4700
Hemoglobina	14.3 gr/dL
Hematocrito	45 %
VGM	95.7 uu3
HBGM	30.40 ugr
CHBGM	31.8 %
Plaquetas	283,000 mm3
Leucocitos	3910 mm3
Neutrófilos	56 %
Mielicitos	0 %
Abastonados	0 %
Segmentados	56 %
Eosinofilos	2 %
Basofilos	1 %
Monocitos	5 %
Linfocitos	36 %

PERFIL DE COAGULACION	
TP	11.9
TPT	39.9
INR	1.01
TC	6.3
TS	1.45

GRUPO Y FACTOR	
Grupo Sanguíneo	A
Factor Rh	+

BIOQUIMICA	
Glucosa	100 mg/dL
Urea	24 mg/dL
Creatinina	0.7 mg/dL

SEROLOGICOS	
Ag HBs	No Reactivo
VIH	No Reactivo
VRDL	No Reactivo

EXAMEN DE ORINA	
Glucosa	Negativo
Proteina	Negativo
Bilirrubina	Negativo
pH	5.5
Leucocitos	Negativo
Claridad	Claro
Color	Amarillo claro
Hematies	3/ul
Leucocitos	6/ul

RIESGOS PRE QUIRUGICOS	
Riesgo Quirúrgico	**I**
Riesgo Neumológico	**I**
Riesgo Anestesiológico	**I**

8b. Problemas para el diagnóstico, planificación y tratamiento.

No surgieron inconvenientes para el manejo del caso, resaltamos la colaboración del paciente y la guía del cirujano, tanto para la recolección de los exámenes auxiliares como la tomografía y resultados de laboratorio así como para la toma de registros fotográficos, modelos de trabajo y el análisis de los resultados, un punto a favor fue que en la distribución de residentes y sus funciones facilitó en trabajo en el caso, dándonos el tiempo necesario para realizar los análisis y la planificación del caso, siempre supervisados por el cirujano principal. Sin embargo, las interferencias logísticas, como los protocolos intrahospitalarios para el ingreso a internamiento en el centro hospitalario, como la búsqueda de ambiente y camas de hospitalización, así como obtener las citas y respuestas de las interconsultas solicitadas para el ingreso a SOP hacen evidente la carencia y la necesidad de contar con la inmediata designación de estos recursos y la mayor integración multidisciplinaria dentro del ambiente hospitalario.

8c. Diagnóstico.

- Anomalía dentofacial clase II.
    - Protrusión maxilar.
    - Hipoplasia mandibular.
    - Micrognatia de mentón.
    - Mordida abierta anterior.
- Disfunción de ATM.
- Vía aérea reducida.

8d. Razonamiento diagnóstico y planificación quirúrgica.

Se inició determinando junto al paciente cuales eran las expectativas de su tratamiento, tomando en consideración los aspectos morfológicos, funcionales y estéticos, de esta forma se tomó la decisión de plantear la cirugía con menos riesgo de complicaciones intra y post operatorias. Teniendo en cuenta esta información pasamos a realizar la evaluación, intra y extraoral, el estudio de los modelos de trabajo, la toma de registro de arco facial, montura de modelos de trabajo en articulador y finalmente realizar el análisis facial determinando las alteraciones a corregir.

Así entonces, realizado el análisis facial, el estudio de modelos de trabajo y tomografía. Una vez obtenidos estos datos tocaba realizar el VTO quirúrgico, para lo cual se pasó a extrapolar la información de la secuencia fotográfica mediante el ángulo de transferencia a la tomografía y obtener el corte sagital en ésta para realizar el VTO quirúrgico donde se determinó el tipo de cirugía que se realizaría. Entonces se decidió por realizar una impactación 3mm maxilar con retroceso 3mm, con rotación antihoraria para posicionar el incisivo superior en un punto más armónico respecto a la línea de referencia de Andrews y a la posición vertical de labio superior, esto para no llegar comprometer la vía aérea a nivel bucofaríngeo, así también facilitar el adelantamiento mandibular de 10mm en OSRM y con ello además, nos permitiría ganar en longitud anteroposterior a nivel de la orofaringe donde se encontraba disminuida, pero nos

encontramos con que el adelantamiento mandibular podría ser de considerable longitud para lo que se planteó el uso de doble placa de fijación en las osteotomías sagitales de las ramas mandibulares, cuestión que nos daría mayor estabilidad y seguridad en la fijación de esos segmentos y además ayudaría en la proyección del mentón de 4mm durante la mentoplastía.

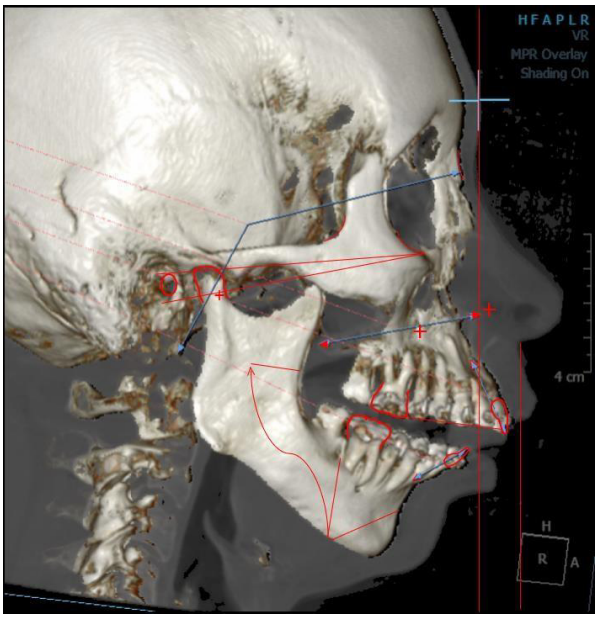

Fig. 36. Plantilla calibrada 3D para realización de VTO quirúrgico.

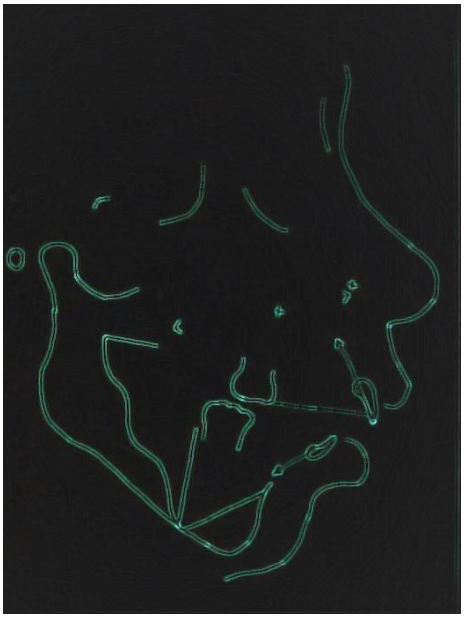

Fig. 37. Trazado prequirúrgico.

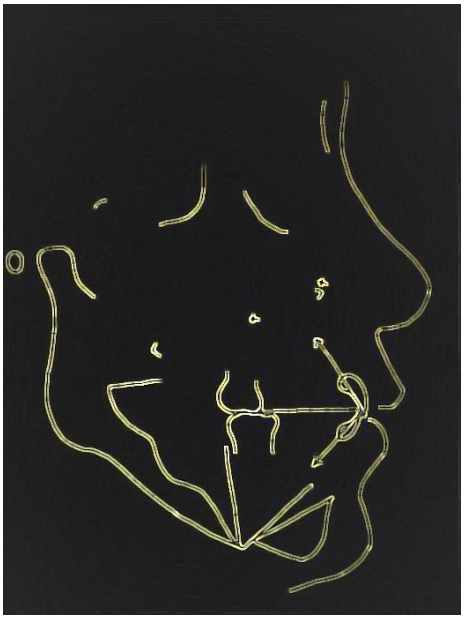

Fig. 38. Trazado post quirúrgico.

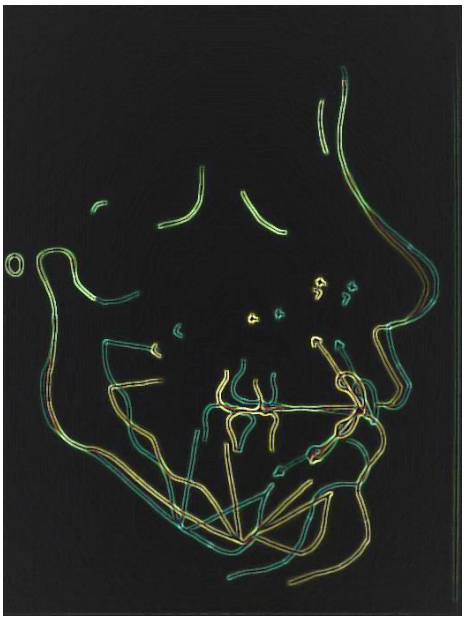

Fig. 39. Superposición de trazados pre y post quirúrgico. Se realizó un retroceso de 3mm e impactación de 3mm de incisivo central superior con rotación antihoraria.

Entonces, habiendo, realizado el análisis facial, el VTO y determinado cual sería el tipo de cirugía a realizar, tocaba determinar la secuencia quirúrgica, para lo cual se plantearon dos opciones en un orden determinado, primero, iniciar con mentón, maxilar, mandíbula y como segunda opción mandíbula, maxilar y mentón, siendo la segunda opción la elegida, esto debido a que al realizar la proyección de la cirugía de modelos en la primera secuencia se vio que el primer splint a utilizar para la fijación del maxilar era demasiado voluminoso y en definitiva habría una interferencia de este para realizar la fijación intermaxilar, hecho que descarto rápidamente la primera secuencia quirúrgica planteada.

Con toda esta información se procedió a realizar la cirugía de modelos para obtener los splint quirúrgicos, intermedio y final.



Fig. 40. Montaje en articulador, vista lateral derecha, anterior y lateral izquierda. Con marcas de referencia para movimientos.



Fig. 41. Montaje en articulador de movimiento mandibular de avance y confección de splint intermedio.



Fig. 42. Montaje en articulador de movimiento maxilar de impactación con rotación antihoraria y confección de splint final.



Fig. 43. Posición inicial de montaje en articulador antes de cirugía de modelos.

Fig. 44. Posición final de montaje en articulador después de cirugía de modelos.

8e. Características de pronóstico.

El pronóstico de la cirugía ortognática es favorable por ser una cirugía electiva y para esto se realizan todos los exámenes prequirúrgicos y evaluaciones médicas, sin embargo, como todo procedimiento quirúrgico no está exento de riesgos y complicaciones porque depende de múltiples factores, como la gravedad de la anomalía, edad, salud general del paciente y la experiencia y habilidad del cirujano.

Después de la cirugía, es común que los pacientes experimenten inflamación moderada o severa, dificultad para masticar e tragar los alimentos, por lo cual en nuestro caso se indicaron los cuidados post quirúrgicos que incluyen medicación analgésica, antibióticos, dieta modificada a liquida estricta, buen cuidado de la higiene bucal, se sugiere la posición de reposo en Fowler o semi-Fowler y acudir a los controles en las fechas indicadas, así como también los signos de posibles complicaciones como apertura de heridas quirúrgicas, sangrado y alteraciones en la oclusión.

9. TERAPEUTICO E INTERVENCION.

9a. Intervención quirúrgica.



Fig. 45. Osteotomía maxilar tipo Le Fort I y fijación con placas y tornillos sistema 2.0



Fig. 46. Osteotomía sagital de rama mandibular derecha y fijación con placas y tornillos sistema 2.0



Fig. 47. Osteotomía sagital de rama mandibular izquierda y fijación con placas y tornillos sistema 2.0



Fig. 48. Osteotomía de mentón y fijación con placas y tornillos sistema 2.0

REPORTE OPERATORIO.

Nombre: P.R.E.	**Edad:** 35 años.	**Sexo:** Femenino.
Fecha: 23/01/2020	**Servicio:** Estomatología - Cirugía bucal y maxilofacial.	
Diagnóstico preoperatorio: Anomalía dentofacial clase II.		
Diagnóstico post operatorio: Anomalía dentofacial clase II.		
Cirugía propuesta: Cirugía correctiva de maxilares.		
Cirugía realizada: Cirugía correctiva de maxilares.		
Cirujano: Dr. Ochoa. Dr. Barría.	**1er Ayudante:** R4 Mosquera.	
2do Ayudante: R3 Aragon.	**3er Ayudante:** R1 Cuzcano.	
Anestesia. General balanceada.		
Hora de inicio: 09:50 Hrs.	**Hora de término:** 15:30 Hrs.	
Tiempo de operación: 5 horas 40 minutos.		
Anestesiólogo: Dr. Granados.		
Enfermera: Lic. Nardy.		
Pieza quirúrgica: No.		
Hallazgos: Ninguno.		

Procedimiento.

1. Asepsia y antisepsia.
2. Colocación de tapón faríngeo.
3. Incisión lineal sagital de rama mandibular derecha e izquierda más decolado Mucoperióstico.
4. Osteotomía sagital de rama mandibular derecha e izquierda (se realizó la corticotomía con fresa lindenman para luego con escoplos concluir la osteotomía hasta conseguir la separación de extremos proximal y distal de rama y cuerpo mandibular).
5. Colocación y fijación intermaxilar de splint intermedio con alambre de ligadura entrelazado en pines de brackets desde primeros molares a caninos superiores e inferiores, en lado derecho e izquierdo.
6. Se instala tornillos intermaxilares en arbotante alveolar superior e inferior entre piezas 11, 21 y 41, 31 para ajustar un alambre de ligadura intermaxilar.
7. Se verifica la posición condilar y ramas mandibulares derecha e izquierda.
8. Adaptación y fijación de primeras placas de osteosíntesis sistema 2.0 con tornillos de 7mm sobre arbotante alveolar en osteotomía sagital de rama mandibular derecha e izquierda, verificación de oclusión y fijación de segundas placas de osteosíntesis sistema 2.0 con tornillos de 7mm en arbotante de cuerpo mandibular en osteotomías sagitales y verificación de oclusión y fijación de placas.
9. Retiro de splint y verificación de puntos de contacto oclusales.
10. Incisión lineal en fondo de surco desde distal de pieza 15 hasta distal de piezas 25, decolado mucoperióstico.
11. Decolado de espina nasal y piso de fosas nasales.
12. Osteotomía Le Fort I con piezoeléctrico y con escoplos de pared lateral de seno maxilar, pterigoides y de vómer.
13. Descenso de maxilar superior y eliminación de puntos de contacto.
14. Sutura de piso de fosas nasales con ácido poliglicólico 4/0.
15. Colocación de splint final más fijación intermaxilar con alambre de ligadura entrelazado en pines de brackets desde primeros molares a caninos superiores e inferiores, en lado derecho e izquierdo
16. Fijación de maxilar superior con placas de osteosíntesis de sistema 2.0 con tornillos de 5mm en arbotantes naso-maxilar y cigomático-maxilar de lado derecho e izquierdo.
17. Retiro de fijación intermaxilar y verificación de oclusión final, movimientos maxilares, canteo maxilar, perfil y simetría facial.
18. Incisión en fondo de surco anteroinferior desde pieza 33 a pieza 43.
19. Decolado mucoperióstico y desinserción muscular de borla de mentón.
20. Osteotomía con piezoeléctrico de mentón para avance de 4mm.
21. Fijación de osteotomía de mentón con placas de sistema 2.0 con tornillos de 7mm.
22. Control de hemostasia y sutura de incisiones con ácido poliglicólico 4/0.
23. Retiro de tapón faríngeo.

Condición de paciente posterior al acto quirúrgico.

Extubado, estable, ventilando espontáneamente, en Unidad de Recuperación Post Anestesia (URPA). Es dado de alta por anestesiología a las 3 horas y pasa a piso de hospitalización.

9b. Administración de la intervención.

Terapéutica post operatorio inmediato.

INDICACIONES	POSOLOGÍA INMEDIATA EN URPA
NPO x 6 horas, luego probar tolerancia oral con líquidos claros	
Dextrosa 5% x 1000cc. ClNa 20%	90cc/hora EV.
Ciprofloxacino 200mg.	C/12 hr. EV.
Clindamicina 600mg.	C/6 hr. EV.
Ketoprofeno 100mg.	C/8 hr. EV.
Dexametasona 4mg	C/8 hr. EV.
Omeprazol 40mg	C/24 hr. EV.
Tramadol 50mg	PRN dolor severo. SC.
Dimenhidrinato 50mg.	PRN náuseas y vómitos. EV.
Posición semifowler	
Aspiración de secreciones.	
Colocación de vendaje compresivo.	
Aplicación de hielo local.	
CFV + BHE	
Pase a pabellón 2ª cama 30 en 2 horas.	

Terapéutica post operatorio en hospitalización (2 días).

INDICACIONES - POSOLOGÍA	PO1	PO2
Dieta líquida estricta + LAV	→	→
NaCl 0.9% x 1000cc. 90cc/hr EV.	→	//
Ciprofloxacino 200mg. C/12 hr. EV.	→	→
Clindamicina 600mg. C/6 hr. EV.	→	→
Ketoprofeno 100mg. C/8 hr. EV.	→	→
Dexametasona 4mg C/8 hr. EV.	→	→
Omeprazol 40mg C/24 hr. EV.	→	→
Tramadol 50mg PRN. EV.	→	→
Dimenhidrinato 50mg. PRN. C/24 hr. EV	→	→
Posición semifowler	→	→
Rynat D 0.05% 1 puff por cada fosa nasal C/12 hr.	→	→
Aspiración de secreciones.	→	→
Deambulación asistida.	→	→
CFV + BHE	→	→

Paciente es dado de alta con evolución favorable, heridas quirúrgicas afrontadas, sin dehiscencias, sin secreciones.

Indicaciones de alta:

- Dieta líquida estricta, hiperproteica, hipercalórica y líquidos a voluntad por un mes.
- Clindamicina 300mg C/8hr VO por 7 días.
- Ciprofloxacina 500mg C/12hr VO por 5 días.
- Ketoprofeno 100mg C/8hr VO por 3 días.
- Omeprazol 20mg C/24 VO (en ayunas) por 7 días.
- Colutorio bucal con clorhexidina al 0.12% C/12 hr por 14 días.
- Control en 3 días por consultorio externo.

9c. Cambios que se realizaron en el tratamiento.

No se realizaron cambios en el tratamiento después de concluir la planificación quirúrgica.

10. SEGUIMIENTO Y RESULTADOS.

10a. Resultados evaluados.

Evaluación clínica.

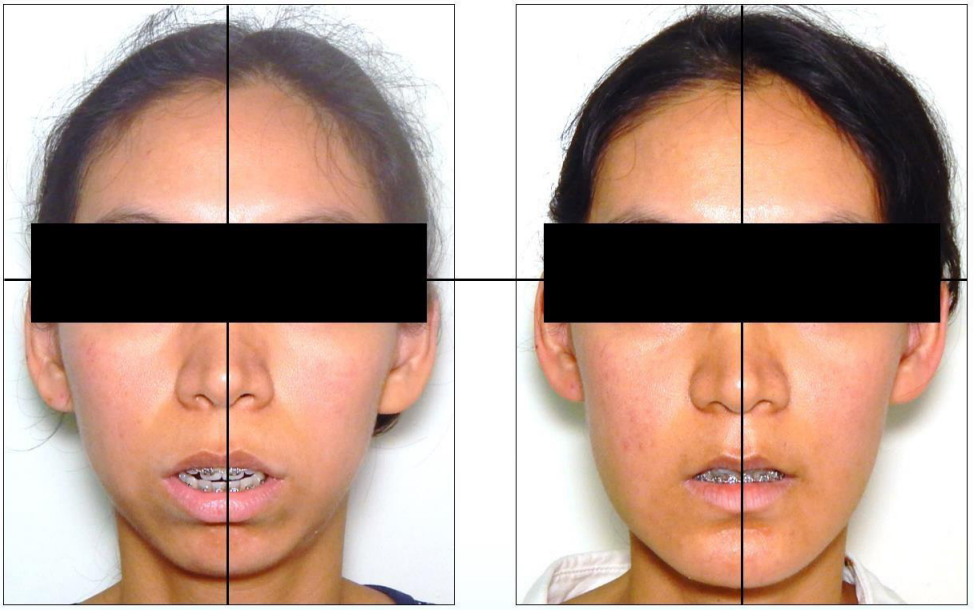

Fig. 49. Se observa mejora de la incompetencia labial y la exposición de incisivo central, además de disminución asimétrica del proceso inflamatorio.

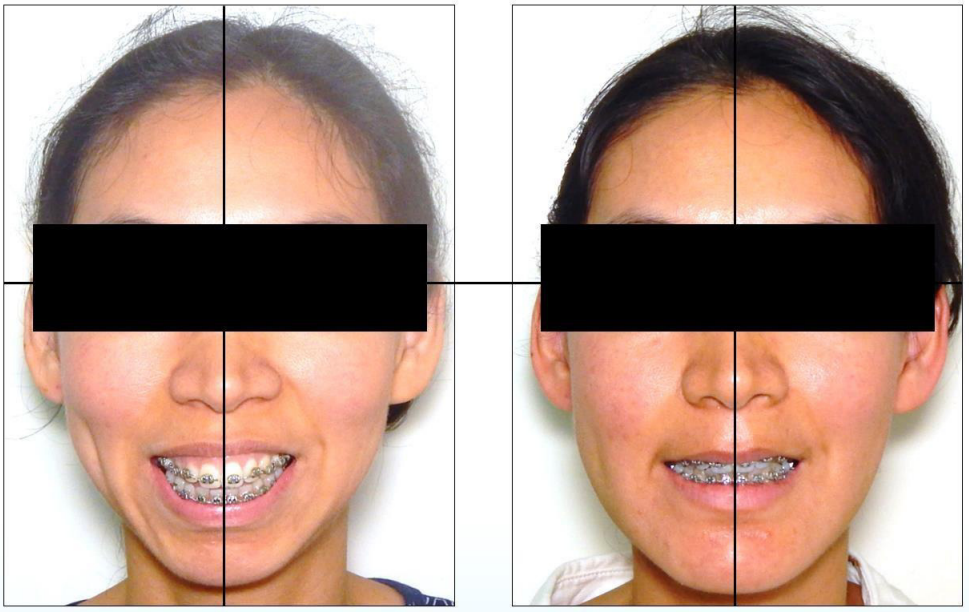

Fig. 50. Se observa mejora en la exposición de incisivo central en sonrisa.

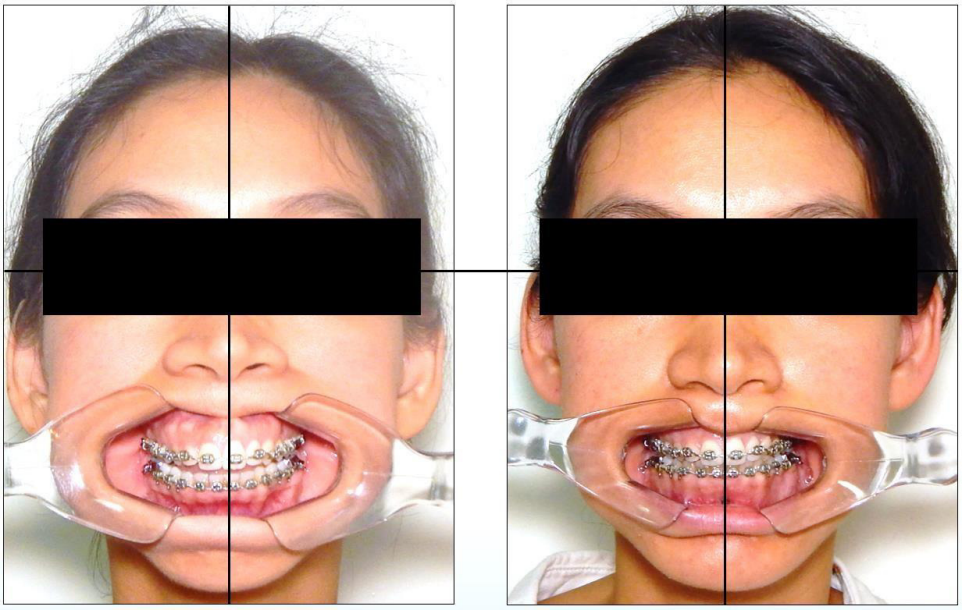

Fig. 51. En la imagen cara-boca se observa la impactación del maxilar superior conservando las líneas medias dentarias y oclusión adecuada.

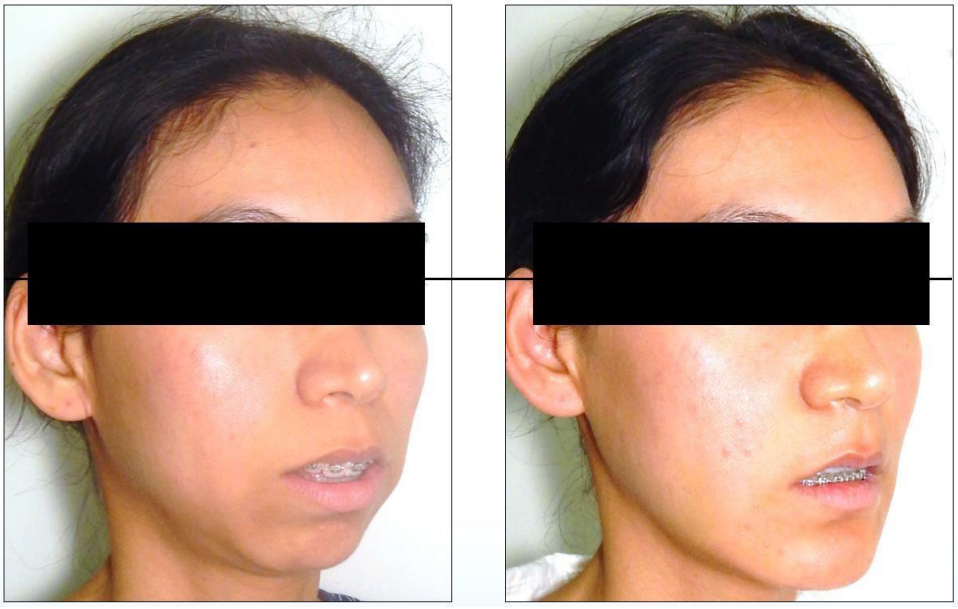

Fig. 52. Se observa mejor proyección de incisivo central, mandibular y de mentón de lado derecho con mayor proceso inflamatorio en remisión.



Fig. 53. Se observa mejor proyección de incisivo central, mandibular y de mentón de lado izquierdo.

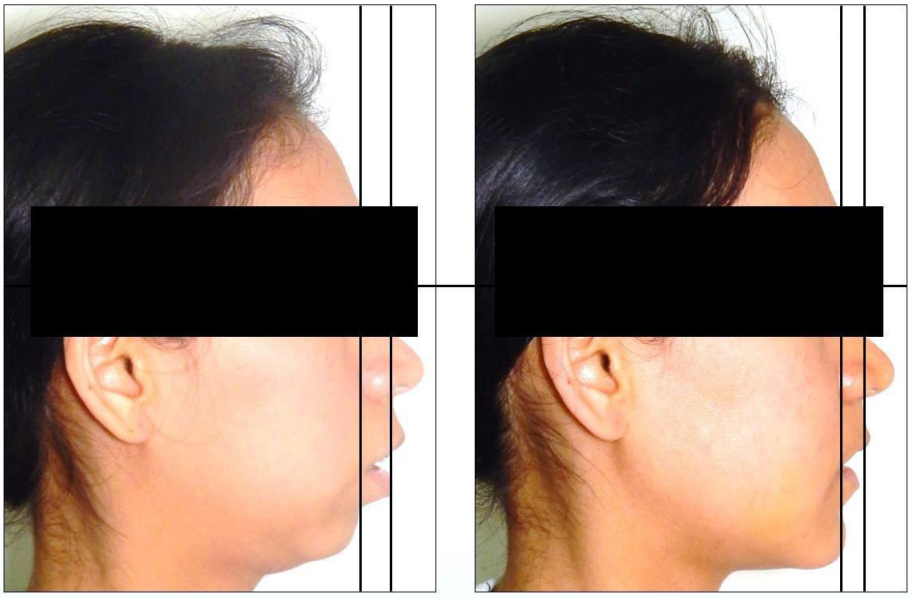

Fig. 54. Perfil derecho se observa mejor proyección maxilar sin protrusión labial y mejor proyección mandibular anterior y de mentón.

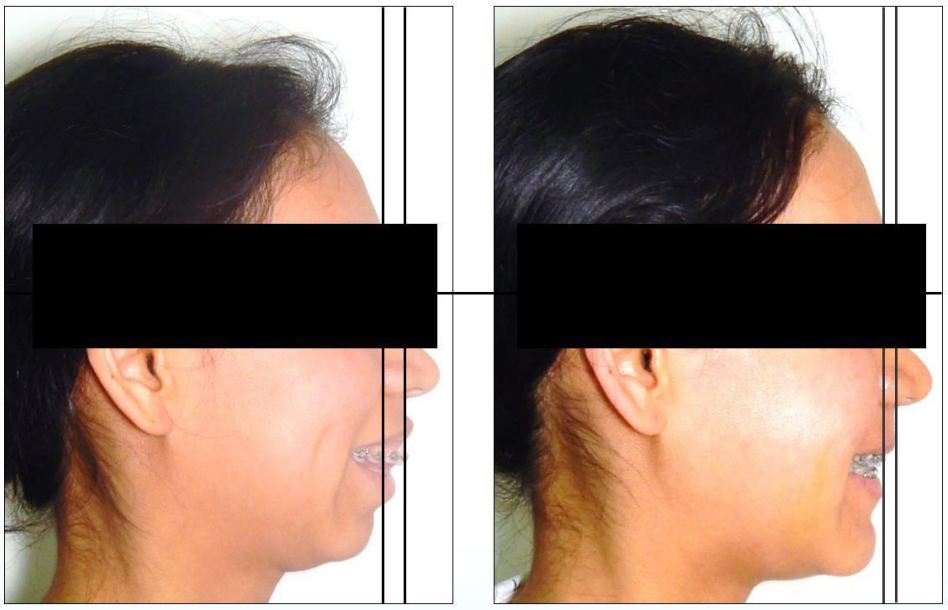

Fig. 55. Perfil de sonrisa se observa corrección de la proyección anterior y vertical de incisivo central.

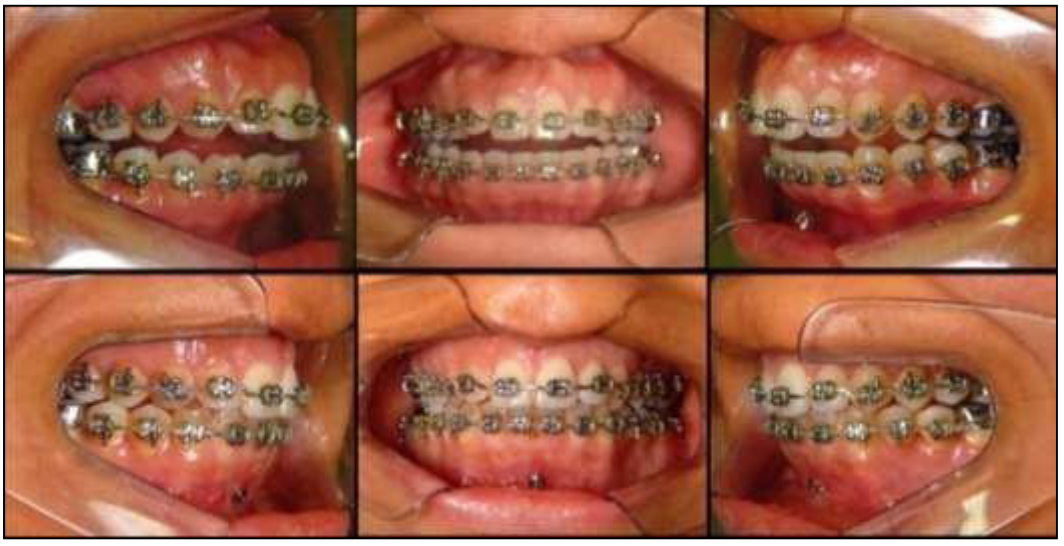

Fig. 56. Se observa lo cambios oclusales, mejora de la mordida abierta y conformación de llaves caninas.



Fig. 57. En la radiografía panorámica se observa imágenes radiopacas compatibles con el material de osteosíntesis en posición, brechas radiolúcidas en cuerpo mandibular derecho e izquierdo y mentón, compatibles con osteotomías realizadas.

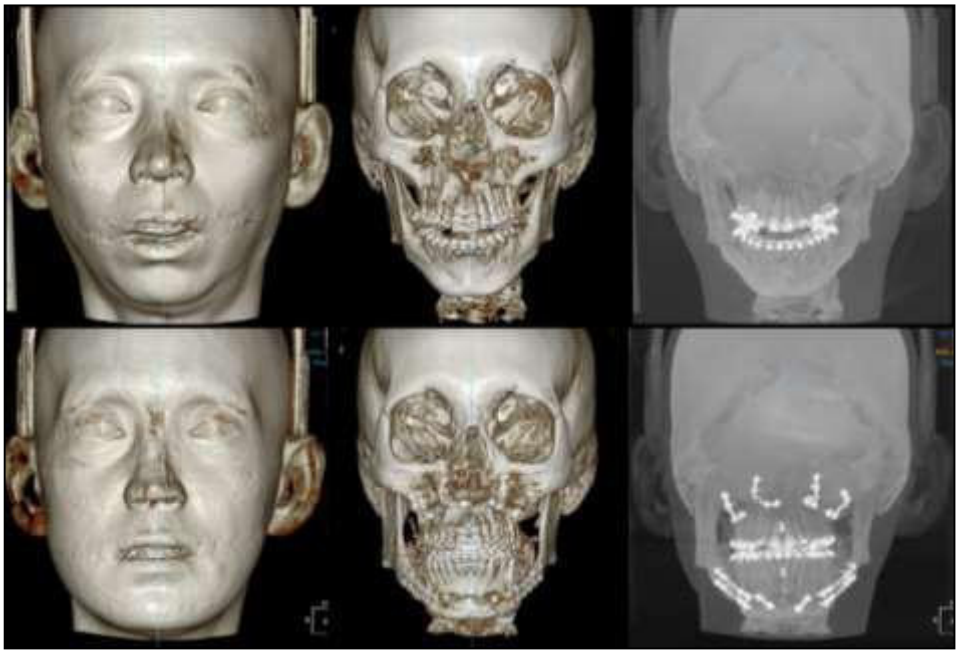

Fig. 58. Imágenes tomográficas anterior, se muestran la diferencia en volumen y tejido blando por el proceso inflamatorio en remisión y la posición de maxilar y mandíbula y la fijación de material de osteosíntesis.

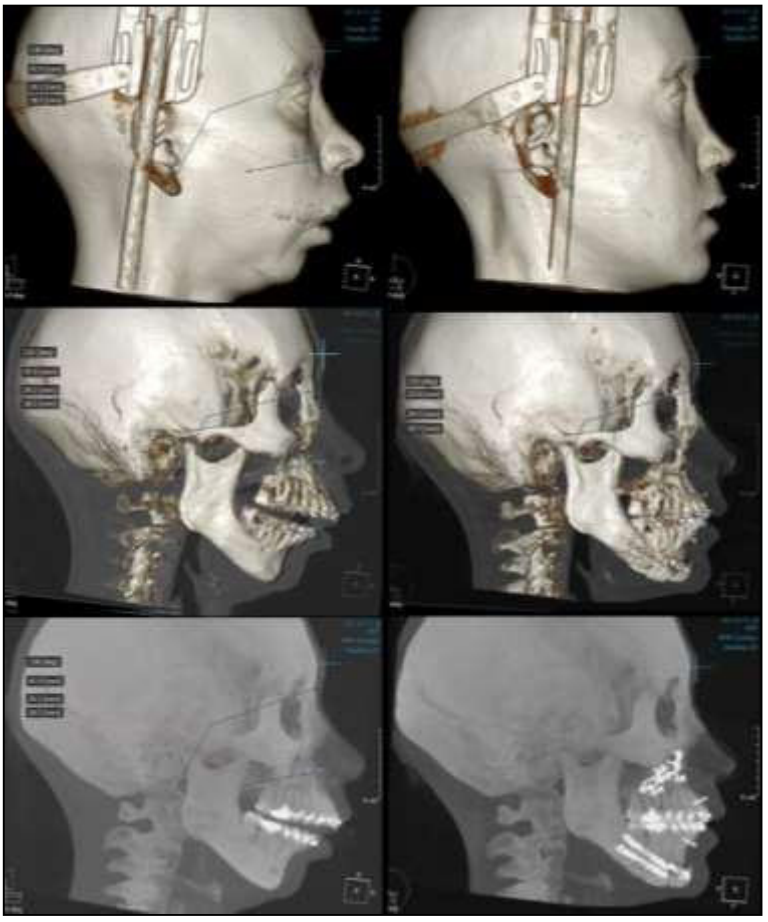

Fig. 59. Imágenes tomográficas laterales, se observa el cambio de proyección en tejido blando y tejido duro con la mejora de la proyección mandibular y la rotación horaria del maxilar reflejada en el plano Oclusal.

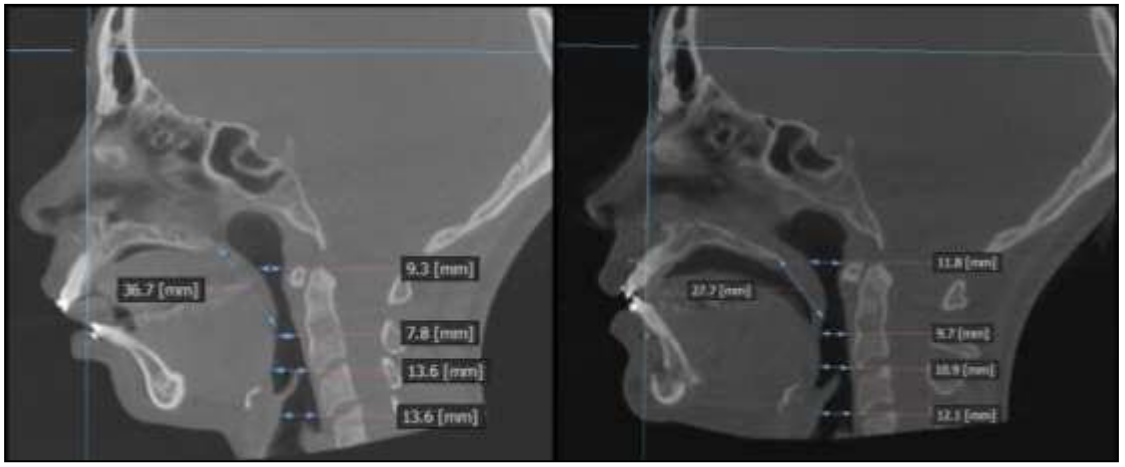

Fig. 60. En el corte tomográfico sagital se observa el incremento anteroposterior de la vía aérea a nivel orofaringe.

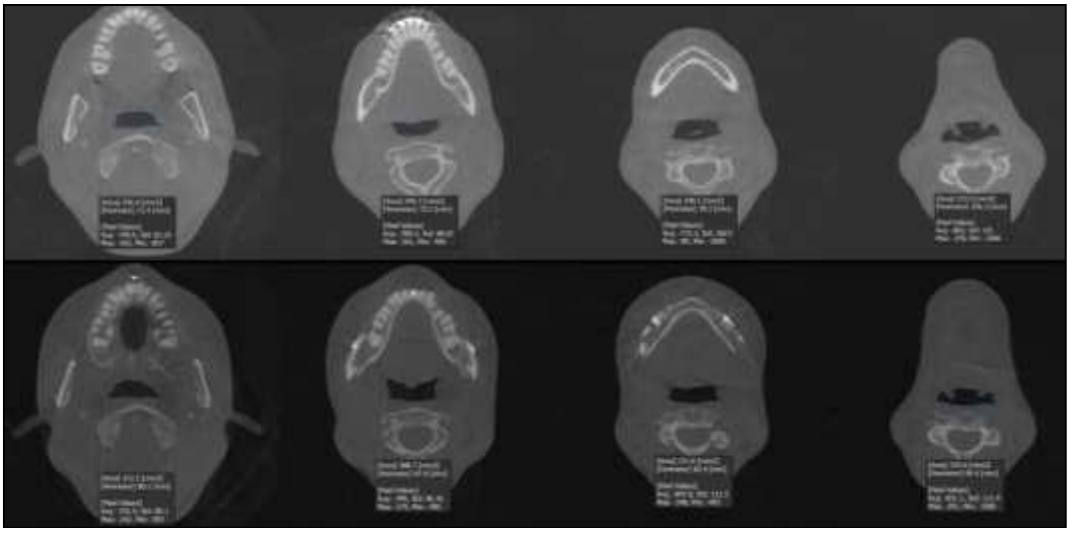

Fig. 61. En los cortes axiales de la vía aérea muestra incremento en área de la nasofaringe y orofaringe.

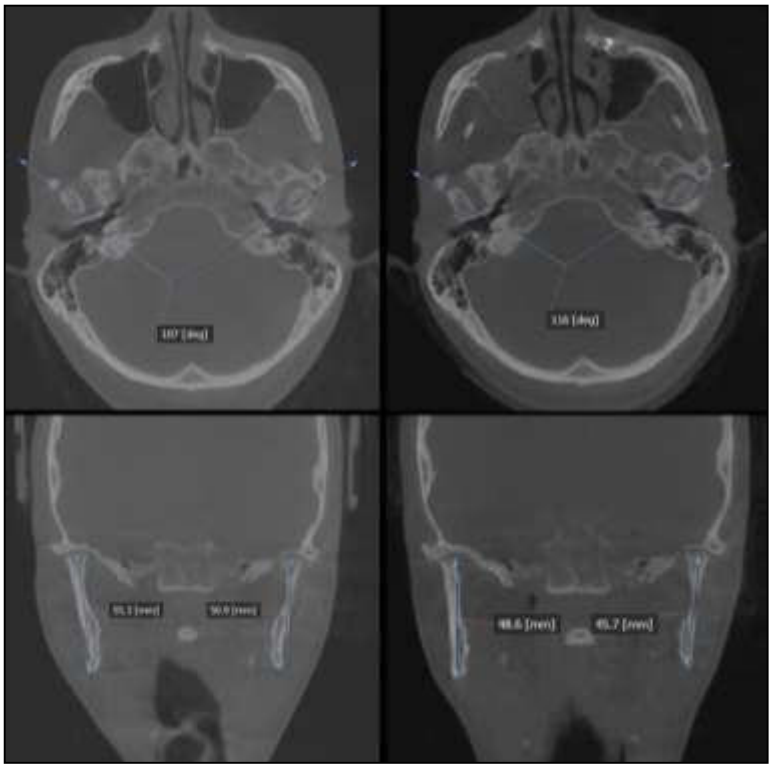

Fig. 62. Las imágenes control de ATM muestran un cambio en la posición vertical de las ramas mandibulares.

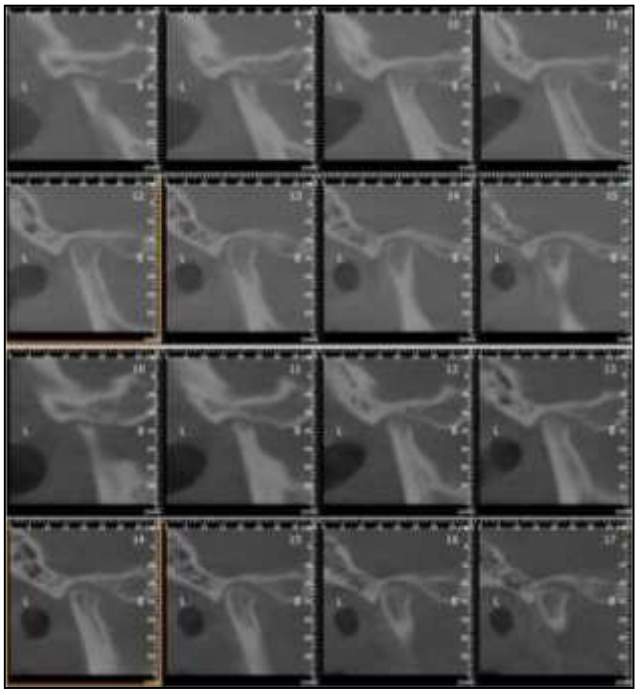

Fig. 63. Corte sagital de ATM derecha muestra retro posición de del cóndilo respecto a la cavidad glenoidea en las imágenes post quirúrgicas.

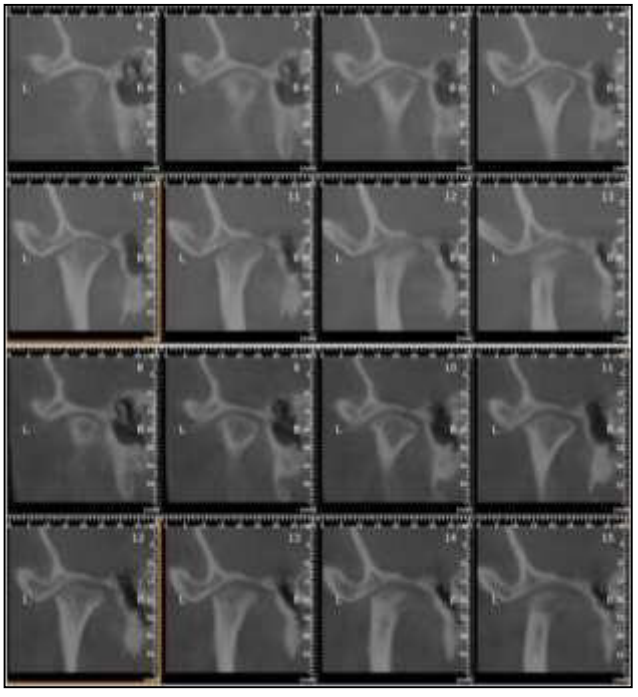

Fig. 64. Corte coronal de ATM derecha no se observan cambios en la posición condilar.



Fig. 65. Corte sagital de ATM izquierda no se observan cambios en la posición condilar.



Fig. 66. Corte coronal de ATM izquierda no se observan cambios en la posición condilar.

10b. Resultados importantes de la prueba de seguimiento.

Se mantuvo la oclusión post quirúrgica obtenida al término de la cirugía, para esto se usó ligas intermaxilares desde el día 7 post cirugía, que se colocaron entre relación canina y molar, y en la guía de tornillos intermaxilares a nivel anterior, ubicados en relación con la línea media dentaria, con cambios cada 3 o 4 días durante una semana, reduciendo la frecuencia durante dos semanas más hasta concluir un mes post cirugía y derivar al paciente al servicio de ortodoncia.

10c. Observancia de la intervención y tolerancia a la misma.

Debido a la preparación de la paciente tanto emocional y física se mantuvo dentro de los parámetros de una evolución post quirúrgica adecuada, observando una tolerancia adecuada de la inflamación por parte de la paciente para poder realizar la higiene y controles, así como la tolerancia de la dieta.

10d. Acontecimientos adversos e imprevistos.

No hubo acontecimientos adversos relacionados a la cirugía, sin embargo, se podría mencionar que la fijación de la doble placa para la fijación sagital mandibular represento un reto, debido a que el caso requería el adelanto considerable del segmento distal mandibular para conseguir el objetivo de la proyección mandibular.

11. DISCUSION.

11a. Fortalezas y limitaciones en el manejo de este caso clínico.

La revisión de las referencias de la literatura nos ayudó en anticipar los posibles retos dentro de la cirugía, estas referencias fueron verificadas al momento de planificación, es decir, al observar la necesidad del avance mandibular y la decisión de iniciar la cirugía por el maxilar o la mandíbula porque fue el momento donde los antecedentes y la experiencia del cirujano principal tomaron relevancia para determinar el plan quirúrgico.[11-12]

11b. Discusión de la literatura.

La cirugía ortognática para la corrección de anomalías dentofaciales clase II es un procedimiento que requiere ciertos aspectos a considerar en la planificación y la toma de decisiones, uno de ellos es la secuencia quirúrgica, como menciona ***T. Borikanphanitphaisan. (2021)[13]*** en su investigación donde evalúa la precisión de la cirugía ortognática bimaxilar respecto a las diferentes secuencias (maxilar o mandíbula primeros) y los diferentes grosores de splint intermedios. Concluyendo en su estudio que ninguno de los enfoques de secuenciación difirió en la precisión general de los resultados. En una comparación detallada, la cirugía de mandíbula primero resultó en una mayor precisión en la dimensión vertical. Y en nuestro caso además de contribuir con la precisión facilitó la fijación maxilomandibular durante la cirugía por la reducción de grosor de la férula intermedia. Su estudio menciona también que las férulas intermedias gruesas proporcionaron un mejor control de los incisivos centrales superiores en posición sagital. Sin embargo, en nuestro caso no hubo inconvenientes en el control de la posición de los incisivos y según concluye el estudio la precisión general

no se vio afectada por el grosor de la férula. Además, también concluye que, la selección adecuada del splint intermedio es útil para mantener la posición condilar intermedia y que el grosor de la férula no tiene efecto sobre la precisión general, sin embargo, nuestro caso si presento dificultades en la planificación cuando se planteó iniciar con maxilar primero debido al grosor excesivo de la férula la cual generaría inestabilidad oclusal y una gran dificultad para realizar la fijación maxilomandibular. Por tal motivo se decidió realiza mandíbula primero y de esta forma reducir el grosos de la férula y no arriesgar la fijación maxilomandibular intermedia.

También se revisó la técnica quirúrgica a realizar en la cirugía, sobre todo considerando al gran avance mandibular, para disminuir los riesgos a complicaciones, entonces como menciona ***B. Seifert (2022)***[14] comparando las complicaciones entre técnicas quirúrgicas de osteotomía sagital de rama bilateral (OSRMB) y osteotomía sagital oblicua alta (OSOA) donde las tasas globales de complicaciones fueron del 19,78 % en OSRMB frente al 12,5 % de OSOA. Se encontraron diferencias significativas en cuanto al tiempo de operación, falla del material y recidiva temprana que requirió cirugía de revisión. El uso de una placa de rama redujo significativamente el riesgo de fracaso de la placa en OSOA. Además, se produjeron más divisiones malas y trastornos sensoriales tempranos en el grupo OSRMB. La OSOA presenta una posible alternativa al OSRMB ya que el material de osteosíntesis recientemente desarrollado reduce significativamente el riesgo de falla del material. La OSRMB se acompaña de mayores riesgos de desarrollar complicaciones como una mala división y trastornos sensoriales, pero, sin embargo, sigue siendo el estándar para grandes transposiciones anteroposteriores de la mandíbula. Así, teniendo en cuenta estas consideraciones además de la morfología mandibular de nuestro paciente, el gran avance mandibular planificado y los materiales de osteosíntesis disponibles para nuestro caso, se decidió por una BSSO con la considerante modificación de realizar la osteotomía distal más anterior posible para agrandar el área de contacto entre los fragmentos proximal y distal de la mandíbula y una fijación con doble placa de osteosíntesis y de esta manera disminuir los riesgos de complicaciones.

Un punto importante dentro de la planificación es la decisión de la secuencia operatoria, si maxilar o mandíbula primero, así en las referencias como menciona ***D. Perez (2016)***[15] en su artículo, hace una revisión de los diferentes contextos donde se realiza la cirugía bimaxilar con la secuencia de mandíbula primero, resaltando características y ventajas de cuando realizar mandíbula primero, como por ejemplo en cirugías donde se realiza segmentación maxilar, observa que existe mayor facilidad para fijar los segmentos maxilares ya con una mandíbula operada y fijada, también observó que en relaciones maxilomandibular clase II al realizar maxilar primero se requiere un splint intermedio muy grueso que ejerce un movimiento mandibular exagerado forzando la posición condilar lo que se minimiza realizando una cirugía con mandíbula primero, lo que en nuestro caso ocurrió durante la planificación y se confirmó durante la cirugía de modelos, tomando este punto y la dificultad de fijación intermaxilar intermedia se decidió realizar mandíbula primero, concluyendo que además los casos mencionados la decisión de mandíbula primero no presenta una diferencia significativa en la estabilidad de la cirugía a largo plazo, siempre que se realice una planificación adecuada, por lo que

la decisión está sujeta a la preferencia del cirujano y facilidades que le pueda brindar durante la planificación y en el procedimiento quirúrgico.

Otro punto importante para considerar es la estabilidad del avance mandibular debido al gran movimiento anterior, según ***R. Trabizi (2017)***[16] Investigó los efectos de la magnitud del avance y los cambios en el ángulo del plano mandibular sobre la estabilidad del avance mandibular, evaluando la estabilidad postoperatoria del avance mandibular en sujetos esqueléticos de clase II que se sometieron a una osteotomía sagital de rama mandibular bilateral. Su modelo tomó en 25 sujetos donde demostró que el 74 % de la recidiva horizontal y el 42,3 % de la recidiva vertical en el punto B estaban relacionados con la cantidad de avance mandibular. La prueba mostró que un avance mandibular de 8,5 mm está relacionado con una tasa de recaída de 1mm o más en pogonion, vertical u horizontalmente. Concluyendo que la magnitud del avance mandibular es un predictor quirúrgico más fuerte para la recidiva horizontal en lugar de la vertical en el punto B. Los cambios en el ángulo del plano mandibular durante la cirugía afectan la recidiva vertical, pero no la horizontal en el punto B. Considerando la información y teniendo en cuenta la planificación para nuestro paciente de una rotación antihoraria maxilar y un gran avance mandibular, teniendo como objetivo la estabilidad post quirúrgica se decidió el uso de doble placa para la fijación de las osteotomías sagitales de rama mandibular y brindar estabilidad, reduciendo el riesgo a recidiva tanto vertical como horizontal.

Un factor determinante en la estabilidad post quirúrgica y el éxito de la cirugía ortognática es la ATM, sobre todo en pacientes con patrón facial clase II como es el de nuestro caso, y una de las alteraciones más frecuentes es la reabsorción condilar postcirugía ortognática, y según ***T. Rodríguez. (2012)***[17] los principales factores de riesgo con los que se asocia la reabsorción condilar postcirugía ortognática (RCPO) son: patrón dolicofacial, cóndilos pequeños o inclinados posteriormente, desplazamiento discal, sexo femenino, desarreglos hormonales y compresión o alteración del torque condilar posquirúrgico. De los cuales nuestra paciente presenta algunos de los factores de riesgo mencionados, es por eso que durante la planificación y al exponer el plan quirúrgico a la paciente se le menciona esta posible complicación y los posibles planes de tratamientos requeridos como: estabilizar la posición condilar y disminuir su carga con el uso de férulas; mejorar la homeostasis fibrocartilaginosa de la articulación temporomandibular mediante farmacoterapia, infiltraciones o artrocentesis y cirugía de la articulación temporomandibular (artroscopia, meniscopexia, condilectomía y reconstrucción autógena o aloplástica). La RCPO es un proceso complejo y controvertido que en muchos casos es multifactorial y de difícil resolución, por tal motivo es importante aclarar estos y otros puntos dentro de los consentimientos informados que se brindan a los pacientes con el fin de salvaguardar el procedimiento quirúrgico y encontrar criterios propios de planificación según las necesidades de tratamiento. Como en nuestro caso donde el requerimiento de avance mandibular era máximo, informando y aclarando estas cuestiones a la paciente, decidiendo así con el consentimiento y aprobación de ella el plan quirúrgico planteado, por la rotación antihoraria del maxilar para conservar un plano oclusal adecuado y reducir de esta

manera la RCPO, favoreciendo con este movimiento el avance mandibular y definiendo la secuencia quirúrgica y la confección de las férulas, intermedia y final.

Existe una gran diferencia entre la planificación convencional 2D y la planificación virtual 3D en relación con la expectativa de la cirugía, a pesar de contar con los estudios tomográficos, la planificación 2D deja pendientes a la imaginación aspectos del procedimiento que se llegan a resolver durante la cirugía. En nuestro procedimiento podemos resaltar como conclusión que el orden del procedimiento planeado debe ser metódico y debe ser decidido con anterioridad, así como el manejo correcto de los instrumentos y de las funciones de los participantes de la intervención, nuestro caso clínico nos enseñó sobre las modificaciones de las técnicas quirúrgicas para garantizar la estabilidad y seguridad de la cirugía, como es la fijación de los fragmentos óseos de la mandíbula con doble placa de osteosíntesis por el gran avance mandibular, estos aspectos de la cirugía se previeron durante la planificación sin embargo al llegar el momento del procedimiento salieron a resaltar, hecho que resulta siendo un reto más a superar dentro del tratamiento y donde es de gran ayuda la experiencia del cirujano.

Luego de concluir el procedimiento según lo planificado, resulta también importante el control post operatorio inmediato, monitorear signos de alarma y brindar confort al paciente, observar la evolución del paciente en esta etapa es responsabilidad del cirujano, tomar la medidas necesarias para llegar a las condiciones de alta es fundamental para no prolongar la estancia hospitalaria, además, conociendo las dificultades de los pacientes convalecientes es necesario actuar empáticos y responsables al momento de monitorear la evolución de la cirugía, por eso concluimos que es necesario indicar y enseñar sobre los cuidados que debe seguir el paciente, tanto a él como al familiar o acompañante responsable de su cuidado después del dar el alta, ya que será se suma importancia que el paciente haya aprendido sobre los cuidados post operatorios, procurando los requerimientos particulares y resaltar las acciones que podrían conllevar un riesgo de complicación o fracaso de la intervención. Cada paciente tendrá una diferente forma de afrontar el periodo de convalecencia, como en nuestro caso donde la paciente resultó muy colaboradora y consiente de su cuidado y sus controles postcirugía, ayudando en su evolución. Sin embargo, tenemos que resaltar en este caso en particular, que el inicio de aislamiento social debido a la pandemia de COVID19 se dio justamente en el periodo postquirúrgico, llevando a no poder realizar todos los controles correspondientes y perdiendo información importante para conocer el estado de evolución del paciente, sin embargo, se pudieron realizar los controles suficientes para derivar al paciente al centro de referencia de donde fue referido.

11c. Las principales lecciones que se pueden extraer de este informe de caso.

Hay dos principales lecciones de aprendizaje de este caso, la primera corresponde al aspecto académico y profesional, la experticia del cirujano maxilofacial a cargo fue de resaltar, esto nos enseñó como residentes de especialidad a poner énfasis el aprendizaje conceptual y de cómo llevarlo a la práctica, durante la revisión del caso y la planificación de este a pesar de haber realizado planificación previas de otros casos de cirugía ortognática, pudimos observar la complejidad y la diferencia que existe entre

cada cirugía y que siempre existe la necesidad de individualizar cada planificación y tener siempre una guía o protocolo de manejo, con el fin de brindar una atención y resultados de calidad y tratando de cubrir las expectativas de los pacientes.

Y la segunda lección se relaciona con el sistema de salud, bien es sabido que nuestro sistema de salud nacional posee muchas deficiencias y estas se evidencian durante el manejo de pacientes con requerimientos quirúrgicos de gran magnitud, particularmente en la especialidad de cirugía bucal y maxilofacial se resalta en indiferencia de las autoridades políticas y administrativas que generan retos a superar por parte de los residentes de la especialidad y los mismos pacientes involucrados en sus tratamientos, como la falta de ambientes de hospitalización que sean destinadas de manera exclusiva a nuestra especialidad, la disponibilidad intrahospitalaria de materiales e insumos para la realización de los procedimientos quirúrgicos, que además de generar gastos particulares y tratamiento con proveedores externos de materiales, es este caso de material de osteosíntesis, que son cubiertos por los mismos pacientes; todas estas fallas terminan siendo una gran deficiencia logística en los procesos de administración de las autoridades de salud que año tras año no resuelven aquellos problemas que terminan subsanando los mismos pacientes.

12. PERSPECTIVA DEL PACIENTE.

Al llegar a la primera consulta, la paciente comento que ya tenía referencias de los procedimientos realizados en la institución y que esto le brindaba confianza sobre la cirugía a la cual se sometería, este hecho fue de bastante ayuda para nosotros como residentes, debido a que nos brindó la confianza para realizar toda la planificación. La buena colaboración del paciente para realizar las evaluaciones cita tras cita fue fundamental para entender las expectativas con las que venía y poder realizar el adecuado plan quirúrgico. Al presentar la propuesta quirúrgica a la paciente, esta quedo satisfecha, sin embargo, la característica del gran avance mandibular que le correspondería fue un hecho de preocupación, este hecho fue considerado y analizado por la paciente y después de responder a las interrogantes que planteo, acepto el plan quirúrgico y se pasó a la firma de los consentimientos para la realización de la operación.

Al término de la cirugía y en los controles posquirúrgicos la paciente se mostraba motivada en su recuperación, siguiendo las indicaciones y acudiendo a las citas programadas, el proceso de inflamación resulto siendo manejable para la paciente, retornando a sus actividades cotidianas a las 4 semanas de la intervención con los respectivos cuidados y con signos de una recuperación favorable. El proceso de adaptación para los cuidados de higiene y dieta en casa según refirió la paciente fue durante la primera semana posquirúrgica llegando a no representar problemas después, en su último control antes del inicio de la pandemia por COVID-19 ya se le refirió a su ortodoncista para que continuara con sus controles respectivos.

13. CONSENTIMIENTO INFORMADO.

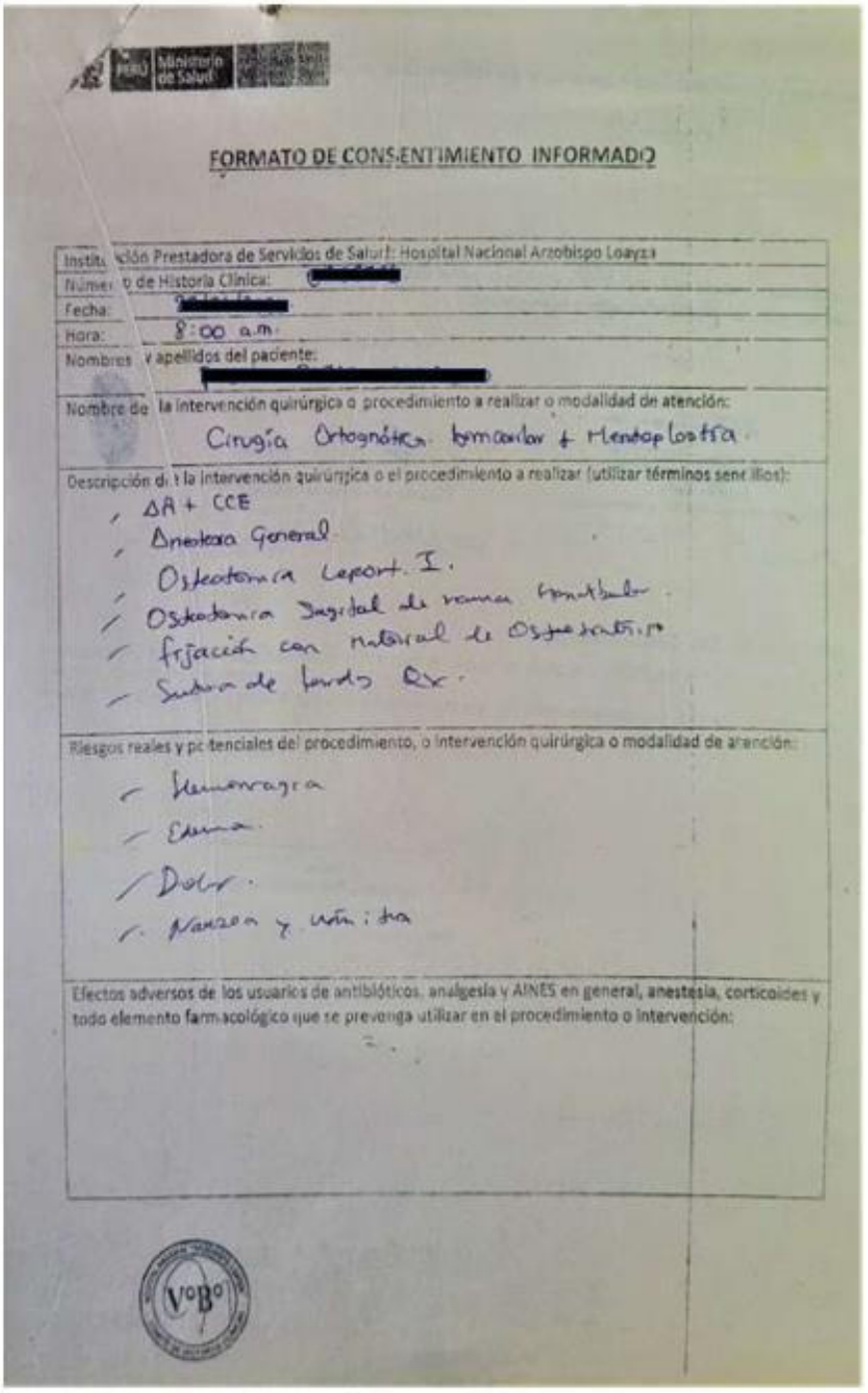

FORMATO DE CONSENTIMIENTO INFORMADO

Institución Prestadora de Servicios de Salud:	Hospital Nacional Arzobispo Loayza
Número de Historia Clínica:	[redacted]
Fecha:	[redacted]
Hora:	8:00 a.m.
Nombres y apellidos del paciente:	[redacted]
Nombre de la intervención quirúrgica o procedimiento a realizar o modalidad de atención:	Cirugía Ortognática bimaxilar + Mentoplastía.

Descripción de la intervención quirúrgica o el procedimiento a realizar (utilizar términos sencillos):

- ASA + CCE
- Anestesia General
- Osteotomía Lefort I.
- Osteotomía Sagital de rama mandibular.
- fijación con material de Osteosíntesis
- Sutura de todo Rx.

Riesgos reales y potenciales del procedimiento, o intervención quirúrgica o modalidad de atención:

- Hemorragia
- Edema.
- Dolor.
- Nausea y vómito

Efectos adversos de los usuarios de antibióticos, analgesia y AINES en general, anestesia, corticoides y todo elemento farmacológico que se prevenga utilizar en el procedimiento o intervención:

V°B°

Pronostico y recomendaciones posteriores a la intervención o procedimiento quirúrgico:

Favorable

Conformidad firmada en forma libre y voluntaria por el paciente o su representante legal, según sea el caso, en relación al procedimiento o intervención:

(/) Acepto ( ) No Acepto

Firma y Sello
Profesional responsable de la intervención

Firma
Paciente o Representante legal

Huella digital

N° Colegiatura:

DNI: [redacted]

REVOCATORIA DEL CONSENTIMIENTO

Con pleno uso de mis facultades y a pesar de haber recibido información sobre la necesidad de realizar el procedimiento, REVOCO el consentimiento informado otorgado asumiendo los riesgos y responsabilidades de esta decisión para mi salud o la de mi representado, de ser el caso.

Firma
Paciente o Representante legal

Huella digital

DNI:

14. REPORTE OPERATORIO.

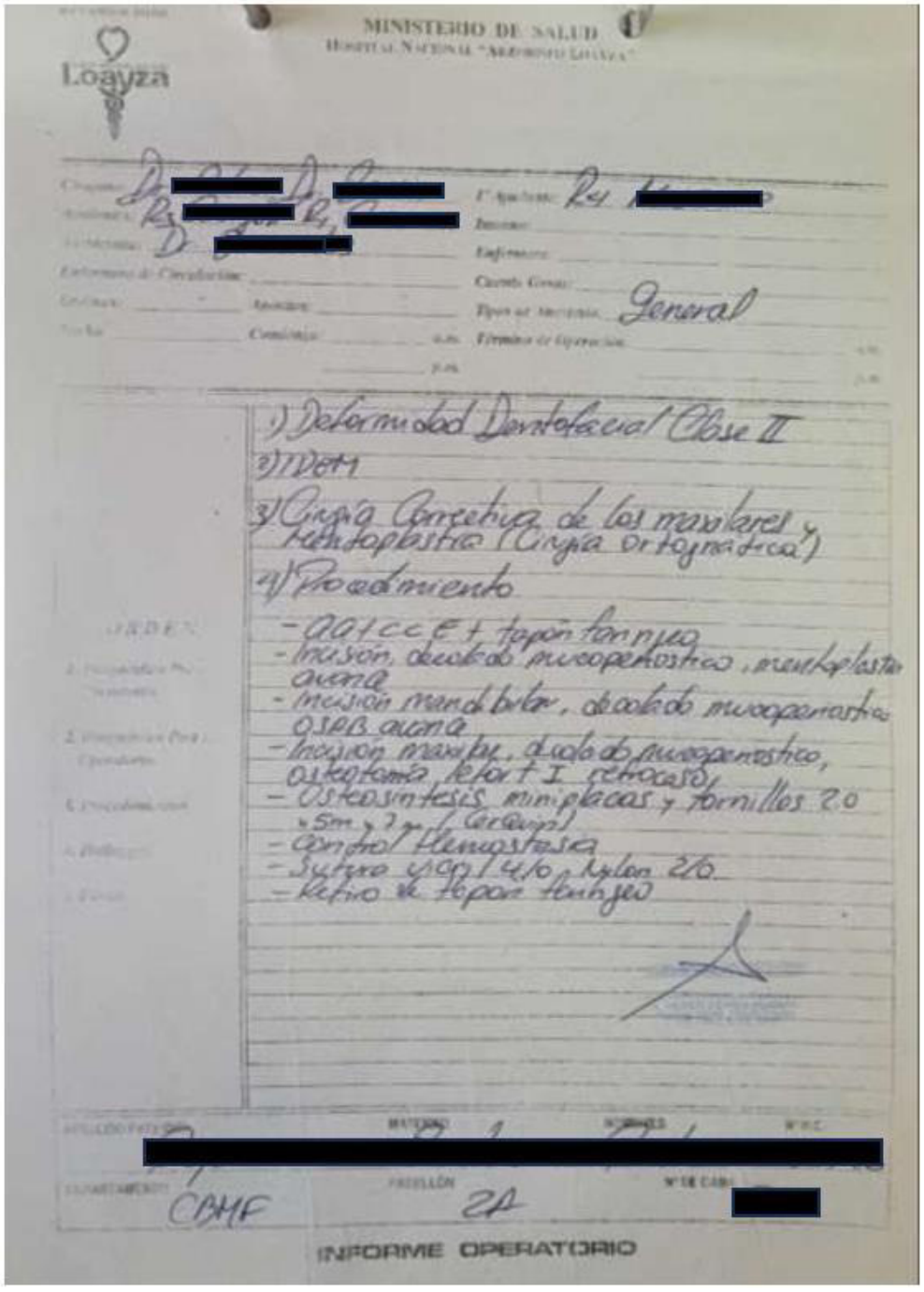

MINISTERIO DE SALUD
HOSPITAL NACIONAL "ARZOBISPO LOAYZA"

Loayza

Cirujano: Dr. [redacted] Dr. [redacted]
Ayudante: R3 [redacted] R1 [redacted]
Anestesista: Dr. [redacted]
Enfermera de Circulación:
Ordenan: Anotaron:
Fecha: Comienza: a.m. p.m.

1° Ayudante: R4 [redacted]
Instrumentista:
Enfermera:
Cuenta Gasas:
Tipo de Anestesia: General
Término de Operación: a.m. p.m.

1) Deformidad Dentofacial Clase II
2) IDEM
3) Cirugía Correctiva de los maxilares y Mentoplastia (Cirugía ortognática)
4) Procedimiento

ORDEN

- AA+CCE + tapón faringeo
- Incisión, decolado mucoperiostico, mentoplastia avance
- Incisión mandibular, decolado mucoperiostico OSAB avance
- Incisión maxilar, decolado mucoperiostico, osteotomía Lefort I retrocaso
- Osteosíntesis miniplacas y tornillos 2.0 x 5m y 7m (Gerquin)
- Control Hemostasia
- Sutura vicryl 4/0, Nylon 2/0
- Retiro de tapón faringeo

APELLIDO PATERNO: [redacted] MATERNO: [redacted] NOMBRES: [redacted] N° H.C.: [redacted]

DEPARTAMENTO: CBMF PABELLÓN: 2A N° DE CAMA: [redacted]

INFORME OPERATORIO

REFERENCIAS BIBLIOGRAFICAS.

1. J. Villanueva, et al. Tratamiento ortodóncico-quirúrgico en paciente con maloclusión clase II. Revista Mexicana de Ortodoncia 2016; 4(2):88-95.
2. J. Brunso, et al. Guías y miniplacas personalizadas: un protocolo guiado para cirugía ortognática. Rev Esp Cir Oral Maxilofac. 2017; 39(1):7–14.
3. S. Chen, et al. Short and long term changes of condylar position after bilateral sagittal split ramus osteotomy for mandibular advancement in combination with Le Fort I osteotomy evaluated by cone-beam computed tomography. J Cirugía Oral Maxilofac. 2013; 71(11):1956-66.
4. J. Miller, J. A. Burgess, C. Critchlow Asociación entre retrognatia mandibular y trastornos de la ATM en mujeres adultas J Salud Pública Dent. 2004; 64(3):157-63.
5. C. Mattos, et al. Effects of orthognathic surgery on oropharyngeal airway: a meta-analysis. Int. J. Oral Maxillofac. Surg. 2011; 40:1347–1356.
6. S. Rivera, et al. Patients' own reasons and patient-perceived recommendations for orthognathic surgery. American Journal of Orthodontics and Dentofacial Orthopedics. 2000; 118(2):134-140.
7. S. Lee, et al. Quality of life in patients with dentofacial deformity: a comparison of measurement approaches. Int J Oral Maxillofac Surg. 2007; 36(6):488-92.
8. M. Picinato-Pirola, et al. Masticatory efficiency in class II and class III dentofacial deformities. Int. J. Oral Maxillofac. Surg. 2012; 41: 830–834.
9. N. Al-Hadi, et al. Patient expectations and satisfaction following orthognathic surgery. Int. J. Oral Maxillofac. Surg. 2018; 48(2):211-216.
10. S. Lee, et al. Impact of orthognathic surgery on quality of life. J Oral Maxillofac Surg. 2008; 66(6):1194-9.
11. H. Supawadee, et al. Large versus small mandibular counterclockwise rotation during bimaxillary surgical correction of class II deformities-a retrospective CBCT study on skeletal stability. Clin Oral Investig. 2020; 24(5):1779-1788.
12. A. Borba, et al. Mandible-first sequence in bimaxillary orthognathic surgery: a systematic review, Int J Oral Maxillofac Surg. 2016; 45(4):472-5.
13. T. Borikanphanitphaisan. et al. Accuracy of Mandible-First versus Maxilla-First Approach and of Thick versus Thin Splints for Skeletal Position after Two-Jaw Orthognathic Surgery. Plast Reconstr Surg. 2021; 147(2):421-431.
14. L. Seifert, et al. Comparison of two surgical techniques (HOO vs BSSO) for mandibular osteotomies in orthognathic surgery a 10 year retrospective study. Oral and Maxillofacial Surgery. 2023; 27(2):341–351.
15. D. Perez. et al. Implications of Sequencing in Simultaneous Maxillary and Mandibular Orthognathic Surgery. Atlas Oral Maxilofac Surg Clin North Am. 2016; 24(1):45-53.
16. R. Tabrizi, et al. Does maxillomandibular fixation affect skeletal stability following mandibular advancement? A single-blind clinical trial. Maxillofacial Plastic and Reconstructive Surgery 2022; 44(1):19.
17. T. Rodríguez, et al. Post orthognathic surgery condylar resorption. A literature review. Ortod. esp. 2012; 52(1):10-21.

18. M. Ruslin, et al. One-year stability of the mandibular advancement and counterclockwise rotation for correction of the skeletal class II malocclusion and high mandibular plane angle: Dental and skeletal aspect. Biomed J. 2022; 45(1):206-214.
19. S. Hasprayoon, et al. Large versus small mandibular counterclockwise rotation during bimaxillary surgical correction of class II deformities—a retrospective CBCT study on skeletal stability. Clinical Oral Investigations. 2020; 24(5):1779-1788.
20. A. Kobayashi, et al. Neurosensory Alteration in the Lower Lip and Chin Area After Orthognathic Surgery: Bilateral Sagittal Split Osteotomy Versus Inverted L Ramus Osteotomy. J Oral Maxillofac Surg. 2006; 64:778-784.
21. K. Schwartz, et al. Skeletal Stability after Large Mandibular Advancement (>10mm) with Bilateral Sagittal Split Osteotomy and Skeletal Elastic Intermaxillary. J Oral Maxillofacial Res. 2016; 7(2):5.
22. G. Mensink, et al. Bad split during bilateral sagittal split osteotomy of the mandible with separators: a retrospective study of 427 patients. British Journal of Oral and Maxillofacial Surgery. 2013; 51(6):525-9.
23. J. Hueto, et al. Complications in orthognathic surgery: A presentation of three cases and a review of the literature. Rev Esp Cir Oral Maxilofac. 2012; 34(2):56–74.
24. D. Lietz-Kijak, et al. The Impact of the Use of Kinesio Taping Method on the Reduction of Swelling in Patients After Orthognathic Surgery: A Pilot Study. Med Sci Monit. 2018; 24:3736-3743.
25. B. Chrcanovic, at el. Risk factors and prevention of bad splits during sagittal split osteotomy. Oral Maxillofac Surg. 2012; 16(1):19–27.
26. M. Picco, et al. Safety points in Le Fort osteotomy I to prevent complications and review of the literature. Rev Mex Cir Bucal Maxilofac. 2021; 17(3): 122-131.
27. L. Quevedo. Osteotomía sagital de rama mandibular en cirugía ortognática. Rev Esp Cirug Oral y Maxilofac 2004; 26:14-21.
28. S. Steenen, et al. Bad splits in bilateral sagittal split osteotomy: systematic review of fracture patterns. Int. J. Oral Maxillofac. Surg. 2016.