UNIVERSIDAD NACIONAL MAYOR DE SAN MARCOS

FACULTAD DE MEDICINA VETERINARIA

EAP. DE MEDICINA VETERINARIA

Seminoma canino : diagnóstico y tratamiento

TESINA

Para optar el Título de Médico Veterinario

AUTOR

Ricardo Germán Changa Carreño

LIMA – PERÚ
2010

DEDICATORIA

A Dios nuestro padre celestial por estar siempre a mi lado en todo momento

A mis padres y hermanos por su apoyo incondicional que me brindaron durante toda mi formación como medico veterinario

A mí adorado hijo Joaquín por su paciencia, apoyo a pesar de los duros momentos que pasamos te quiero mucho hijo

AGRADECIMIENTOS

A la doctora Rosa Perales por su apoyo incondicional, consejos y confianza que me brindo durante la elaboración de la tesina. Muchas gracias Doctora

A los doctores Gilberto Santillán, José Camacho, Alfonso Chavera, Víctor Fernández por su amistad y consejos.

Al Dr. Diego Díaz por su amistad, consejos y apoyo incondicional en todo momento. Gracias amigo

INDICE

Pág.

LISTA DE FIGURAS.....iv

LISTA DE TABLAS.....vi

LISTA DE APENDICES.....vii

I. INTRODUCCION…...…….....1

II. REVISION BIBLIOGRAFICA….....……..3

2.1 Testículo….....…..…….....……...3

2.1.1 Embriología testicular.....3

2.1.2 Anatomía del testículo.....6

2.1.3 Fisiología del testículo.....…….....7

2.2 Seminoma.....…..…….....….....……9

2.2.1 Definición.....……9

2.2.2 Etiología.....……...…….....9

2.3 Epidemiología.….....……...……...10

2.4 Presentación clínica.....…….....…….12

2.4.1 Anamnesis..….....…….....…….13

2.4.2 Síndrome Paraneoplásico asociado a Seminoma.....14

2.4.3 Clasificación.....……...…….....…….....16

2.4.3.1 Clasificación del seminoma en base a sus Características histológicas (GRADACION).....16

2.4.3.2 Clasificación del seminoma en base al estado Clínico (ESTADIFICACION).....19

2.5 Comportamiento biológico.....……...…..20

2.6 Localización.....21

2.7 Diagnostico.....22

2.7.1 Diagnostico clínico.....22

2.7.2 Método de diagnostico por imágenes.....24

2.7.2.1 Ecografía.....24

2.7.2.2 Radiología.....25

2.7.3 Métodos exploratorios.....25

2.7.3.1 Laparoscopia en perros.....25

2.7.4 Métodos complementarios clínicos.....26

2.7.4.1 Hemograma completo.....26

2.7.4.2 Perfil serológico.....27

2.7.4.3 Urianalisis.....27

2.7.5 Diagnostico patológico….....27

2.7.5.1 Diagnostico macroscópico.....27

2.7.5.2 Diagnostico microscópico.....30

2.7.5.2.1 Citología exfoliativa.....30

2.7.5.2.1.1 Obtención de muestra para Evaluación citológica (PAF).....31

2.7.5.2.2 Diagnostico histopatológico.....31

2.7.5.2.2.1 Inmunohistoquímico.....32

-Otros marcadores.....33

2.7.5.2.3 Diagnóstico ultraestructural.....34

2.8 Tratamiento.....35

2.8.1 Cirugía.....35

2.8.2 Quimioterapia.....37

2.8.3 Radioterapia.....37

2.9 Indicadores de pronóstico.....38

2.9.1 Estadio del tumor.....38

2.9.2 Pronostico en función del tratamiento.....38

2.9.3 Otros indicadores de pronóstico.....39

2.9.3.1 Marcadores del tumor.....39

III. CONCLUSIONES.....41

IV. LITERATURA CITADA.....42

V. APENDICE.....54

LISTA DE FIGURAS

Pág

Figura N° 1 Esquema anatómico de un corte transversal de un testículo normal.....7

Figura N° 2 Seminoma Intratubular. H-E x200.....17

Figura N° 3 Seminoma difuso. Se observa un gran número de células poliédricas con bordes agudos. En el centro de la imagen se aprecia una figura de mitosis.....18

Figura N° 4 Seminoma difuso, la imagen muestra infiltración de linfocitos (flecha).....18

Figura N° 5 Corte histológico de Seminoma difuso. Se observa los linfocitos focales o perivasculares.....19

Figura N° 6 Testículos normales.....23

Figura N° 7 Testículo derecho aumentado de tamaño.....23

Figura N° 8 Criptorquidismo bilateral.....23

Figura N° 9 Ultrasonografía delimitando un testículo ectópico.....24

Figura N° 10 Radiografía latero abdominal que muestra un Seminoma de 7x10cm en la región sublumbar antes de la radioterapia.....25

Figura N° 11 Imagen macroscópica del Seminoma canino. Testículo izquierdo.....28

Figura N° 12 Corte transversal del Seminoma en el lado derecho del testículo (Flechas), lado izquierdo normal.....28

Figura N° 13 Imagen macroscópica del Seminoma canino.....29

Figura N° 14 Imagen macroscópica de los testículos. Corte transversal..... 29

Figura N° 15 Citología Exfoliativa del Seminoma, se observa células con núcleo prominente con nucleolos variables y cromatina reticulada (Wright-Giemsa, x900).....30

Figura N° 16 Seminoma canino. Inmunohistoquímica con alta expresión del antígeno asociado a la proliferación del Ki-67.....33

Figura N° 17 Seminoma intratubular. Inmunohistoquímica PALP x400.....34

Figura N° 18 Seminoma difuso. Inmunohistoquímica PALP x600 (Fosfatasa alcalina placentaria).....34

Figura N° 19 Orquiectomia Bilateral.....36

Figura N° 20 Orquiectomia Bilateral.....36

Figura N° 21 Orquiectomia Bilateral.....37

LISTA DE TABLAS

Tabla N° 1 Frecuencia (%) y numero de casos (n) de Seminomas registrados en el Laboratorio de Histología, Embriología y Patología Veterinaria de la FMV- UNMSM en el periodo 1948 – 2006.....11

Tabla N° 2 Signos de hiperestrogenismo en caninos.....15

Tabla N° 3 Estadios clínicos de los tumores testiculares del canino.....19

LISTA DE APENDICES

Pág.

Apéndice 1. Clasificación histológica de los tumores del aparato genital del macho de los animales domésticos.....55

I. INTRODUCCION

El seminoma es una enfermedad neoplásica que se origina en las células germinales o epitelio espermático del túbulo seminífero del testículo, el cual es común en el perro y rara en otras especies domesticas como equino, bovino, caprino, ovino y gatos (Moulton, 1978). El seminoma se presenta en cualquier raza, pero es en el Boxer, Weimaraner, Afgano, Shetland Sheepdog, Chihuahua, Caniche, Schnauzer Miniatura, Siberian Husky, Yorkshire Terrier y Pastor Alemán donde existe una mayor predisposición y tiende a afectar a perros de 10 años en promedio (Moulton 1978; Nielsen y Kennedy 1990).

Los signos clínicos del seminoma canino son variables debido a la presencia física del propio tumor primario o metástasis o consecuencia de los síndromes paraneoplásicos (Withrow y Vail 2007), pero pueden ser escasos y no específicos a excepción de aquellos que cursan de forma concomitante con un tumor de células de Sertoli (Moulton, 1978, Cowell *et al*., 1999).

El seminoma generalmente es unilateral y solitario, sin embargo pueden ser bilaterales o múltiples desarrollándose con mayor frecuencia en el testículo derecho que en el izquierdo (Moulton 1978, Meuten, 2002; Nowaczy *et al.,* 2007; Conn, 2008). El tamaño del seminoma puede variar de menos de 1 a 10 cm de diámetro (Foster, 2007) y los tumores grandes causan distorsión en la morfología del testículo.

El diagnóstico se basa en la biopsia e histopatología, sin embargo existen pruebas adicionales como hemograma completo, perfil serológico, urianálisis, radiografía y ecografía que pueden ser de ayuda en el diagnóstico de esta neoplasia (Schaer, 2006). El tratamiento de elección es la cirugía con pronóstico bueno y en casos de metástasis la quimioterapia o radioterapia pero es limitada su uso en los perros (Brum, 2000).

En cuanto a los indicadores de pronóstico del seminoma depende del estadio clínico (Barrand y Scudamore 2001, Kasper *et al*., 2004) e histológico de la neoplasia (WHO, 1974), tratamiento (Withrow y Vail, 2007) y el uso de marcadores tumorales (Chi-Ho Yu *et al*., 2009), relacionando estos factores se puede predecir el curso de la enfermedad

La presente revisión bibliográfica desea contribuir en ampliar y proveer información actualizada sobre el seminoma canino abarcando temas principalmente como aspectos clínicos, diagnóstico, pronóstico y tratamiento.

II. REVISION BIBLIOGRAFICA

2.1 Testículo

2.1.1 Embriología testicular

Las anormalidades en el desarrollo sexual puede deberse a que el genotipo del cigoto y los factores ambientales influyen en la diferenciación de las gónadas y los genitales externos (Amann y Veeramachaeneni, 2007). La formación de los testículos es esencial para entender cómo la disgenesia puede conducir a una variedad de anomalías tales como criptorquidia, espermatogénesis anormal, tumores testiculares o aplasia del conducto testicular. El primer paso para la diferenciación sexual del feto en los animales domésticos es la diferenciación y el desarrollo de las gónadas (Foster, 2007).

El genotipo del cigoto determina la diferenciación de la gónada indiferenciada a testículo o el ovario. La presencia de un locus determinante del sexo en el cromosoma "Y" inicia una serie de acontecimientos que hacen que las células de soporte se diferencien en células de Sertoli, y las células productoras de esteroides se diferencien en las células intersticiales de Leydig (Foster, 2007).

Los testículos del feto secretan dos hormonas, la testosterona y la hormona liberadora de los conductos paramesonéfricos (hormona anti-Mülleriana). La testosterona producida por las células de Leydig, induce la diferenciación del epidídimo, conducto deferente y vesícula seminal y cuando se une a la enzima 5α-reductasa se convierte en dihidrotestosterona (metabolito activo) que induce la diferenciación de los genitales externos. La hormona anti-Mülleriana producida por las células de Sertoli va a inhibir el desarrollo del conducto de Müller que conduce a la regresión de esta estructura (De Carvalho 2009).

Durante el desarrollo del sistema reproductor puede ocurrir defectos o anormalidades a nivel de los cromosomas durante la diferenciación de las gónadas o en la fase de diferenciación del sistema de conductos o los genitales externos (McGeady *et al*., 2006). Los testículos normalmente no se quedan dentro de la cavidad abdominal por lo que la migración de las gónadas masculinas de su posición intraabdominal a escrotal es importante para garantizar una espermatogénesis normal (Amann y Veeramachaeneni, 2007).

El *gubernaculum* es una estructura mesenquimatosa que se desarrolla y extiende desde al testículo hacia el escroto. A medida que la musculatura de la pared abdominal se va desarrollando alrededor del *gubernaculum* se abre entre el músculo oblicuo interno y músculo oblicuo externo un pasaje de la cavidad abdominal para el desarrollo del saco escrotal. El pasaje entre estas dos aberturas es ocupada por el *gubernaculum* y el canal inguinal (McGeady *et al*., 2006, Amann y Veeramachaeneni 2007).

El peritoneo invade al *gubernaculum* dando origen al proceso vaginal que divide el *gubernaculum* en tres partes: La parte proximal que va a originar la túnica vaginal visceral fetal; La parte vaginal o capa externa del *gubernaculum* que es rodeada por la túnica parietal fetal y La parte distal conocida como Infra-vaginal esta adherida a la pared escrotal como ligamento escrotal (McGeady, *et al*., 2006). La parte intra-abdominal del gubernaculum se anexa a ambos conductos mesonéfricos y paramesonéfricos cuando los conductos cambian su posición de lateral a medial. En el embrión masculino la parte craneal del conducto mesonéfrico se convierte en el epidídimo y parte caudal se convierte en el conducto deferente (Amann y Veeramachaeneni 2007). A pesar de algunos desacuerdos en la literatura acerca de los pasos que se produce en el descenso de los testículos, se supone que se lleva a cabo en tres fases (De Carvalho, 2009):

1. La migración intra-abdominal
2. La migración trans-inguinal
3. La migración inguinal-escrotal

Los testículos cuando se encuentran en la cavidad abdominal cerca de la vejiga, siguen el desarrollo de los órganos abdominales por lo que sufren un ligero cambio de posición rotando hacia el futuro anillo inguinal. En el embrión las gónadas masculinas y femeninas se encuentran fijas en la cavidad abdominal, porque están juntas al *gubernaculum*. El desarrollo de la columna vertebral y estructuras adjuntas a la misma, provoca la migración de las gónadas de craneal a caudal (Amann y Veeramachaeneni, 2007).

Por otro lado el cambio en la longitud del *gubernaculum* se debe al aumento de la presión abdominal del líquido dentro del conducto vaginal. Este aumento de presión conlleva a que la parte extra-abdominal del *gubernaculum* rote caudalmente haciendo que las gónadas se deslicen por el anillo inguinal (Amann y Veeramachaeneni, 2007). La hormona anti-Mülleriana influye en la migración testicular a medida en que induce un aumento en la distensión del *gubernaculum* (McGeady *et al*., 2006).

El aumento del *gubernaculum* se debe en parte a las divisiones celulares pero principalmente al aumento en el líquido intercelular. Este aumento hace que se dilate o expanda la entrada del canal inguinal facilitando la entrada de los testículos. Una vez en el canal inguinal las contracciones del anillo inguinal interno junto con las contracciones de los músculos oblicuos del abdomen, forzando el descenso de los testículos a lo largo del canal inguinal hasta el anillo inguinal externo (McGeady, *et al.*, 2006; Amann y Veeramachaeneni, 2007).

El testículo en su trayecto cuando pasa al canal inguinal se da la regresión del *gubernaculum*, facilitando así el descenso de los testículos en el escroto. Después de la migración de los testículos en el escroto la porción del *gubernaculum* entre el polo caudal del testículo y el epidídimo persiste denominándose ligamento propio del testículo. La parte del *gubernaculum* entre el epidídimo y la túnica vaginal parietal fetal forma el ligamento de la cola del epidídimo (Amann y Veeramachaeneni, 2007). Los testículos se encuentran en el anillo inguinal interno después de 50 días de gestación en el perro (McGeady *et al*., 2006).

A partir de los 10 días de edad los testículos se mueven a través del canal inguinal y entre los 10 y 14 días de edad se encuentran en el escroto. El tiempo de descenso de los testículos en el escroto es variable y la ubicación de los testículos en el escroto puede no ocurrir hasta 6 a 8 semanas de edad. En la mayoría de los animales el anillo inguinal externo se cierra a

los 6 meses de edad, y después de este tiempo ya no es posible mover el testículo entre la cavidad abdominal y el escroto (Johnston *et al*., 2001)

Los testículos deben ser palpables en el escroto por lo menos hasta las 8 semanas de edad. Sin embargo, existen varios factores que pueden dificultar la palpación testicular en las primeras semanas de vida, como por ejemplo el tamaño de los testículos pequeños, el tamaño pequeño del recién nacido o las constantes migraciones de los testículos a través del canal inguinal. Esta migración debe ser fácilmente corregida y el testículo debe ser fácilmente colocado en el escroto a través de una pequeña presión con los dedos (Hutson y Hasthorpe 1997; Barthold, 2003).

2.1.2 Anatomía del testículo

Los testículos son órganos pares relativamente pequeños, poseen una forma ovoide, están situados dentro del escroto en la región perineal ventral y tienen como función la producción y maduración de los espermatozoides y la secreción de hormonas sexuales masculinas especialmente la testosterona (Junqueira y Carneiro, 2005).

El mediastino del testículo es central y bien desarrollado emite septos de tejido conjuntivo que dividen el testículo en lóbulos incompletos. En los lóbulos están los túbulos seminíferos que contienen a las células de Sertoli y las células de la línea espermatogénica. La unión de los túbulos seminíferos forma una red de tubos denominada red testicular o *rete testis*. A partir de la *rete testis* parten pequeños conductos los canales eferentes que van a constituir la porción cefálica del epidídimo (Ellenport, 1981, Junqueira y Carneiro, 2005).

El conducto deferente fue parte del cordón espermático, que también contiene el plexo pampiniforme formado por las venas testiculares, el plexo testicular de nervios autónomos, el músculo cremáster y la porción visceral de la túnica vaginal. Los testículos necesitan de una determinada temperatura para la realización de una eficaz espermatogénesis, pueden encontrarse más cerca o más lejos de la superficie del cuerpo por acción del músculo cremáster y por contracción de la tunica de Dartos (Ellenport, 1981; Junqueira y Carneiro, 2005; Foster, 2007).

El plexo pampiniforme permite disminuir la temperatura de la sangre arterial que llega a los testículos por un mecanismo de contra corriente, la naturaleza pulsátil del flujo arterial a nivel de los testículos se encuentra alterado por un flujo continuo y de menor presión arterial y la piel del escroto que es fina o delgada, muchas veces sin pelos y en la mayoría de las especies poseen abundantes glándulas sudoríparas apocrinas que ayudan a mantener una temperatura testicular ideal para el proceso de la espermatogénesis (Figura N° 1) (Ellenport, 1981; Junqueira y Carneiro, 2005; Foster, 2007).

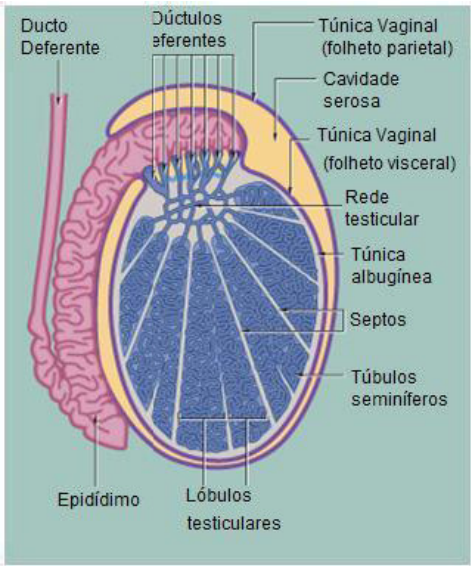

Figura N°1 Esquema anatómico de un corte transversal de un testículo normal
Fuente: Young *et al*., 2006

2.1.3 Fisiología del Testículo

La función del aparato reproductor masculino es la producción y maduración de los espermatozoides y la producción de hormonas sexuales masculinas. Los túbulos seminíferos son la porción exocrina de los testículos y esta compuesto por células de sostén y las células espermatogénicas. Las células de Sertoli proporcionan nutrientes y condiciones para que ocurra la espermatogénesis. Las células de Sertoli en comparación con otras líneas celulares del testículo son más resistentes a la mayoría de los agentes nocivos que eventualmente puedan lesionar el parénquima testicular (Boothe, 2003; Junqueira y Carneiro, 2005).

La espermatogénesis ocurre en dos fases: la fase de multiplicación en que las espermatogonias se dividen mitóticamente varias veces y algunas se diferencian en espermatocitos I. La segunda fase o reducción cromática cuando la célula pasa de diploide a haploide, se produce la meiosis. La primera división meiótica es reduccional, un espermatocito I origina dos espermatocitos II, la segunda división meiótica es ecuacional donde dos espermatocitos II van a originar cuatro espermátides, después de la fase de división se da metamorfosis de la espermátide en espermatozoide (Boothe, 2003; Junqueira y Carneiro, 2005).

El control de la espermatogénesis se realiza mediante una combinación de factores centrales y locales. Por un lado es controlada por las gonadotropinas liberadas en la hipófisis, pero las temperaturas elevadas, deficiencias nutricionales y la acción de agentes nocivos disminuyen la producción de espermatozoides (Boothe, 2003; Junqueira y Carneiro, 2005).

Las células de Sertoli poseen alguna función endocrina pero las células de Leydig son el componente principal de la porción endocrina del testículo. Las células de Leydig producen andrógenos como respuesta a la acción sinérgica de la hormona estimulante de las células intersticiales (ICSH) y la hormona folículo estimulante y probablemente también de la prolactina. Los andrógenos son necesarios para la realización de la espermatogénesis, mantenimiento de las glándulas sexuales accesorias y los cambios físicos asociados a la madurez sexual (Boothe, 2003).

Existen tres principales puertas de entrada para el desarrollo de lesiones o infecciones a nivel del tracto reproductor masculino (Boothe, 2003):

1. Lesión y penetración directa a nivel del testículo
2. Por vía ascendente
3. Por vía hematógena

La localización del escroto, pene y prepucio los hace propensos a una lesión penetrante directa. Las infecciones ascendentes son relativamente comunes ocurriendo esporádicamente en animales adultos y con mayor frecuencia en animales jóvenes en el momento de la pubertad, cuando los cambios hormonales llevan a una disminución en la inmunidad propician las infecciones bacterianas. La vía hematógena es una puerta de entrada a diversos agentes infecciosos como Brucella y el epidídimo es uno de los lugares principales de esta bacteria (Boothe, 2003).

Hay muchos factores que ayudan a prevenir infecciones y lesiones (Boothe, 2003):

1. Los testículos y el epidídimo están protegidos debido a su localización intra-escrotal
2. El tamaño y diámetro del conducto deferente es casi imposible una infección ascendente.
3. El flujo de líquidos en el conducto deferente actúa como una medida de protección adicional.

2.2 **Seminoma**

2.2.1 **Definición**

El seminoma o también denominado orquidoma, carcinoma embrionario de los testículos, espermatocitoma, sarcoma de células redondas de los testículos y epitelioma seminal (Dos Santos, 1975), es uno de los tumores específicos del testículo que se origina en las células germinales o epitelio germinal o espermático de los túbulos seminíferos (Jones y Hunt, 1990; Eslava y Torres, 2008).

2.2.2 Etiología

La causa específica de desarrollo de esta neoplasia es desconocida, pero se consideran como factores predisponentes la edad y el criptorquidismo (Schumaker *et al*., 1994; Peters *et al.,* 2000; Peters *et al.,* 2001) y otros factores como la raza, además se viene evaluando la acción de carcinógenos ambientales que podrían influenciar en el desarrollo de seminoma (Withrow y Vail, 2007). El seminoma puede estimular la producción de estrógenos y generar otra patologías denominadas síndromes paraneoplásicos (Fischer *et al*., 2008).

La exposición a carcinógenos ambientales ha sido asociado con el desarrollo de neoplasia testicular en particular seminoma en perros militares que habían servido en la guerra de Vietnam que eran sometidos al uso excesivo de drogas (especialmente tetraciclinas) y exposición a productos químicos como herbicidas *fenoxi* y el *malathion* que pueden haber promovido el desarrollo de esta neoplasia (Hayes *et al.*, 1990; Hayes *et al.*, 1993).

En dos estudios epidemiológicos, al evaluar las necropsias de canes observaron diferentes cambios patológicos en el testículo como: hemorragia testicular, epididimitis, orquitis, granuloma de esperma, degeneración testicular y seminomas, sin poder identificar de manera definitiva la causa de estas patologías y su asociación con productos químicos y agentes infecciosos (Hayes *et al*. 1993). Es por ello que se recomienda realizar estudios adicionales para evaluar el papel potencial de los carcinógenos ambientales en el desarrollo de tumores testiculares (seminoma) en perros (Grieco *et al*., 2008)

2.3 Epidemiología

El seminoma es una de las neoplasias más comunes en el testículo del perro y menos común en otras especies domesticas pero se han reportado en: equinos, toros, ciervos, carneros, cabras y gatos (Schumaker *et al.*, 1994; Kennedy *et al*., 1998; Peters *et al.,* 2000; Peters *et al.,* 2001; Miller *et al*., 2007). Otros autores (Moulton, 1978; Santos *et al*., 2000) mencionan que la presentación del seminoma es rara en las especies mencionadas más no en el perro. En relación a equinos y carneros pocos son los casos reportados ya que estos animales se usan como reproductores. Según Acland, 1998; Fossum, 1999; Foster, 2007 mencionan que el seminoma es la segunda neoplasia testicular de mayor prevalencia en caninos en relación a este órgano. La incidencia del seminoma es elevada constituye un 33% entre todos los tumores testiculares del perro (Moulton, 1978).

De acuerdo con la clasificación de los tumores de los animales domésticos realizado por la Organización Mundial de la Salud (OMS), los tipos más comunes de tumores testiculares en perros son el seminoma, el tumor de células de Sertoli y el tumor de las células intersticiales de Leydig. Estos tres tipos de neoplasias probablemente ocurren con aproximadamente la misma

frecuencia (Nielsen y Lein, 1974; Nieto *et al*., 1989; Ladds, 1993; Kennedy *et al*., 1998; Fossum, 1999; Memon y Sirinarumitr, 2005; Bigham *et al*., 2009). Se ha reportado que la incidencia de estas neoplasias es de 44% para los tumores de células de Sertoli, el 31% de los seminomas y el 25% de los tumores de células intersticiales (Johnston *et al*., 2001).

En nuestro medio se han realizado estudios estadísticos de neoplasias en caninos en el Laboratorio de Histología, Embriología y Patología Veterinaria de la FMV – UNMSM durante el periodo 1948-2006 como se observa en el Tabla N° 1. La frecuencia de esta neoplasia es baja a través de este periodo, sin embargo no existen datos precisos como para indicar edad y raza dentro de este tiempo.

Tabla N° 1: Frecuencia (%) y numero de casos (n) de seminomas registrados en el Laboratorio de Histología, Embriología y Patología Veterinaria de la FMV- UNMSM en el periodo 1948 - 2006

Periodo	Referencia(Tesis)	PC	N	n	(%)
1948 – 63	Takano (1964)	876	154	4	2.48
1964 – 77	Rodríguez (1978)	1821	301	7	2.31
1978 – 83	Castro (1985)	826	233	3	1.28
1984 – 89	Díaz V. (1991)	403	121	7	5.72
1973 – 92	Díaz P. (1993)	1621	494	11	2.22
1990 – 94	San Martín (2005)	881	76	1	1.31
1995 – 06	De Vivero (2009)	4438	1092	13	1.19

PC= Número de protocolos de la especie canina. N = número total de neoplasias n = número de casos positivos a Seminoma (%) = Frecuencia
Fuente: Elaboración Propia

En general no hay predisposición de determinadas razas, un gran número de perros de razas puras y mestizas con seminoma han sido reportados (Lipowitz *et al*., 1973), sin embargo algunos autores mencionan una predisposición en las razas Boxer (Peters *et al*., 2000; Scott *et al*., 2002; Meuten, 2002), Weimaraner, Afgano, Shetland Sheepdog, Chihuahua, Caniche, Schnauzer miniatura, Siberian Husky y Yorkshire Terrier. (Priester y Mc Kay 1980; Weaver, 1983) y Pastor Alemán (Hayes y Pendergrass, 1976).

Según Johnston *et al*., 2001 mencionan una mayor incidencia de seminoma en la raza Pastor Alemán que habían realizado servicio militar en Okinawa, Japón y Vietnam en comparación con edades similares de Pastores Alemanes que habían realizado servicio militar en los Estados Unidos. El Pastor de Shetland se propone como un modelo apropiado para la investigación de los mecanismos responsables de mal descenso testicular y la formación de tumores (Hayes y Pendergrass, 1976). En relación a la edad la mayoría de los perros con seminoma tienen aproximadamente 7 años o más con una edad promedio de 10 años (Moulton 1978; Nielsen y Kennedy 1990). Sin embargo seminomas en testículos criptorquidios puede presentarse en animales jóvenes (Reif *et al*., 1979, Fossum, 1999), pero los perros son más propensos a desarrollar seminoma a medida que envejecen.

2.4 Presentación clínica

El seminoma generalmente es unilateral y solitario, sin embargo pueden ser bilaterales o múltiples desarrollándose con mayor frecuencia en el testículo derecho que en el izquierdo (Moulton 1978, Meuten, 2002; Nowaczy *et al.,* 2007; Conn, 2008). El tamaño del seminoma puede variar de menos de 1 a 10 cm de diámetro (Foster, 2007) y los tumores grandes causan distorsión en la morfología del testículo. En cuanto a la consistencia pueden ser blandos o firmes con una superficie de corte de color blanca o grisácea y es frecuente la presencia de áreas de necrosis o hemorragia (Jubb *et al*., 1993; Weller *et al.*, 1995; Meuten, 2002).

Los signos clínicos son variables pueden ser causados por la presencia física del propio tumor primario o metástasis o consecuencia de los síndromes paraneoplásicos (Withrow y Vail 2007), pero pueden ser escasos y no específicos a excepción de aquellos que cursan de forma concomitante con un tumor de células de Sertoli, ocasionando problemas de piel como alopecia (Moulton, 1978, Cowell *et al*., 1999) .Sin embargo puede aparecer inflamación en los testículos, escroto, región abdominal e inguinal (Foster y Smith, 2008), signos de hiperestrogenismo (Cruz *et al*., 1997; Sanpera *et al*., 2002; Morris y Dobson, 2007), dolor causado por la presión ejercida por la neoplasia en expansión (hemorragia y necrosis del tumor) que puede ser un signo clínico de la presentación de la enfermedad (Carlton y MC. Gavin 1998), problemas de postura y locomoción (cojera) (MacEwan, 1977; Ramírez, 2005).

El seminoma canino se ha asociado con el síndrome de feminización que es causado por cambios en las concentraciones hormonales que resulta en la elevación de los niveles de estrógenos que hacen que el perro presente algunas características femeninas, pero esto puede haber sido debido al tumor de células de Sertoli no detectado en el mismo testículo o en el testículo opuesto (Moulton, 1978, Ogilvie y Moore, 1995).

Sin embargo Comhaire *et al*. (1974) mencionan que el seminoma por si mismo puede secretar estrógenos esto es posible debido a la presencia de una masa grande de tejido capaz de convertir la testosterona o sus precursores al estradiol o producir cambios relativos en la cantidad de estrógenos o síntesis nueva de los estrógenos. El seminoma y tumor de células de Sertoli puede producir niveles elevados de estrógenos o andrógenos (Peters y Van Sluijs, 1996, Mischke *et al*., 2002), pero estos cambios en los niveles hormonales también se han asociado en enfermedades de la próstata como: hiperplasia prostática, infecciones, abscesos, metaplasia escamosa, formación de quistes prostáticos y alopecia, también niveles elevados de andrógenos pueden causar adenoma de la glándula perianal, hernia perineal y prepucio penduloso (Lipowitz *et al*., 1973).

En estudios realizados por Peters *et al*., 2000 mencionan que los tumores de células de Sertoli y tumores de células de Leydig pueden causar aumento de la producción de estrógenos que conduce a signos de feminización mientras que los seminomas no son endocrinológicamente activos. Además se sabe que en caninos el seminoma puede coexistir con otros tipos de tumores testiculares como el tumor de células de Sertoli o tumor de células de Leydig en el mismo testículo o en el testículo opuesto (Moulton, 1978; Jones y Hunt, 1997, Nowaczyk *et al*., 2007)

2.4.1 Anamnesis

Un veterinario sospecha de la presencia de seminoma al oír del dueño del paciente que su perro a pesar de ser adulto no presenta uno o ambos testículos en la bolsa escrotal, o que uno de los testículos tiene un tamaño anormal, o que su mascota presenta alopecia o alteraciones de conductas relacionadas con la atracción por animales del mismo sexo (Eslava y Torres, 2008).

En estos casos es recomendable un buen examen físico del paciente incluyendo la observación, palpación de ambos testículos para detectar cambio de tamaño, consistencia, sensibilidad e incluso la ausencia de uno o ambos testículos (Goldman, 2008). Si el perro es criptórquidio hacer la inspección por palpación del área escrotal, inguinal y abdominal para intentar localizar el o los testículos que por lo general se encontraran de gran tamaño y si hay presencia de una masa de consistencia y forma variable (Fossum, 1999; Eslava y Torres, 2008).

2.4.2 Síndrome paraneoplásico asociado a seminoma

Los síndromes paraneoplásicos son manifestaciones clínicas y patológicas inducidas por la neoplasia de manera indirecta. Aunque la etiología es desconocida, por lo general son causados por la liberación local o sistémica de sustancias biológicamente activas (hormonas, enzimas, citoquinas, proteínas fetales) por las células neoplásicas, o aparición de una respuesta inmune aberrante hacia los tejidos normales. Los síndromes paraneoplásicos involucran un amplio espectro de trastornos clínicos y puede ser clasificados como: endocrinos, cutáneos, neurológicos, hematológicos, y otros síndromes. Hoy en día el conocimiento de estos síndromes es esencial para el correcto diagnóstico y tratamiento de enfermedades neoplásicas en perros y gatos así como en los seres humanos (Bertazzolo, 2005).

El seminoma canino puede estimular la producción de estrógenos y provocar los síndromes paraneoplásicos como alopecia progresiva bilateral simétrica no pruriginosa, híperpigmentación del tronco, diabetes mellitus no insulino dependiente, feminización (ginecomastia, escroto y prepucio penduloso), metaplasia escamosa de la próstata, supresión de la medula ósea (anemia, leucopenia y trombocitopenia), reducción de la espermatogenesis o atrofia testicular pero la relación de estos signos clínicos con la neoplasia son inexplicables (Johnston *et al*., 2001). Cuando se produce este síndrome en perros con seminoma se presume que un co-existente tumor de células de Sertoli o tumor de células intersticiales o Leydig es responsable del hiperestrogenismo cuyos signos se observan en el Tabla Nº 2 (Nielsen y Kennedy, 1990).

Tabla Nº 2 Signos de hiperestrogenismo en caninos

Signos de hiperestrogenismo
-Alopecia bilateral simétrica
-Pelaje quebradizo
-Escaso crecimiento piloso
-Piel delgada
-Hiperpigmentación
-Elongación de los pezones
-Agrandamiento del tejido mamario
-Feminización (ginecomastia, escroto y prepucio penduloso)
-Atracción de los machos
-Hipoplasia de la medula ósea
-Metaplasia escamosa de la próstata
-Micción agazapada
-Libido reducida
-Atrofia testicular
-Mielotoxicosis

Fuente: Fossum, 1999

El mecanismo exacto del exceso de estrógeno es desconocido, sin embargo varias teorías han sido propuestas como: la síntesis directa de los estrógenos por las células neoplásicas, el aumento del metabolismo o la conversión de andrógenos a estrógenos en tejidos periféricos o por las células neoplásicas o debido a un desbalance en la relación normal de andrógeno / estrógeno (Feldman y Nelson, 2004; De Carvalho, 2009).

En los perros que presentan signos clínicos del síndrome paraneoplásico de feminización con niveles altos de estradiol-17β puede deberse la secreción de estrógeno por un tumor testicular primario. Sin embargo no todos los perros con estos signos muestran un aumento absoluto de estradiol-17β. En estos casos los signos clínicos pueden ser atribuidos a un desequilibrio o una disminución de la relación entre el andrógeno / estrógeno (Mischke *et al*., 2002).

En pacientes con signos de hiperestrogenismo, los niveles elevados de estrógenos pueden traer consecuencias hematológicas graves e irreversibles como alteración en la composición de la sangre e hipoplasia de la médula ósea, esto puede conducir a la anemia (por disminución de los glóbulos rojos), leucopenia (por disminución de los glóbulos blancos) y trombocitopenia (por disminución de las plaquetas), luego se manifiesta en una pancitopenia que es fatal para el perro y por ende a un pronóstico desfavorable (Brum, 2000).

2.4.3 Clasificación

2.4.3.1 Clasificación del seminoma en base a sus características histológicas (gradación)

La clasificación aceptada por la OMS se realiza en base al estudio histopatológico distinguiéndose el seminoma tipo intratubular con o sin infiltración y el tipo difuso. El tipo intratubular se piensa que representan una etapa temprana de desarrollo de seminoma (Nowaczyk *et al*., 2007).

El seminoma se presenta en perros de edad avanzada con bajo grado de malignidad y rara metástasis y tendría una similitud con el seminoma espermatocítico humano (una variante histológica que afecta a personas de edad avanzada con un comportamiento metastásico bajo), lo cual viene siendo estudiado (Nochomovitz y Rosai, 1978; De Vico, *et al*., 1994; Looijenga *et a*l. 1994; Maiolino *et al*., 2004; Valeria *et al*., 2006). De corroborarse esta similitud entre estas neoplasias, el canino podría ser usado como modelo animal experimental para tratamientos en el humano (Conn, 2008). A continuación se describen las características histopatológicas observadas en el seminoma intratubular y difuso:

a) Tipo intratubular con o sin invasión, considerado el estadio más inicial del seminoma que se inicia en los túbulos seminíferos en donde se presenta atrofia del epitelio espermatogenico del túbulo seminífero que es sustituido por células germinales derivadas de las celdas restantes de la espermatogenesis, estas proliferan e invaden el estroma intersticial (Moulton, 1978). Los túbulos seminíferos tumorales están llenos de células neoplásicas que presentan formas poliédricas o cuniformes, ligeramente basófilos pareciéndose a la espermatogonias, como se aprecia en la Figura N° 2.

Las células tumorales presentan citoplasma eosinófilo, núcleo central con cromatina grumosa, llenando todo el lumen de los túbulos seminíferos, también se observan células multinucleadas con nucleolos prominentes y bajo índice mitótico (Jubb *et al*., 1993; Meuten, 2002). Los túbulos seminíferos circundantes presentan atrofia de las células espermatogenicas y es común observar áreas de necrosis y hemorragias (Moulton, 1978). La escasez de casos reportados de seminoma intratubular en perros no esta relacionada a la evaluación histológica que muchas veces es realizada basándose solo en evidencias macroscópica de los testículos (Santos *et al*., 2000)

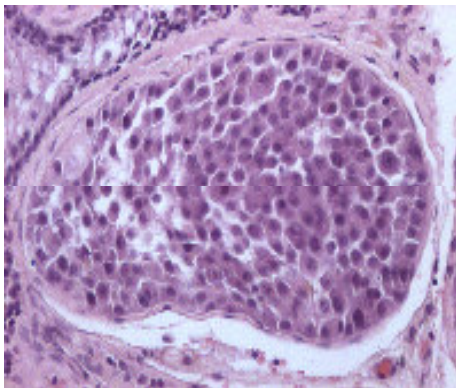

Fig. N° 2 Seminoma Intratubular (x200 H-E)
Fuente: http:// www.usab-tm.ro

b) Tipo difuso: es la forma más común del seminoma que consiste en la infiltración difusa de las células neoplásicas sólidas y delgadas que absorben túbulos, células de Leydig y *red de testis*. Las células neoplásicas presentan formas redondas o poliédricas, delicadamente apiñadas, delineadas con escaso citoplasma, núcleos vesiculares a menudo hípercromáticos y uno o dos nucleolos prominentes. Se observan ocasionalmente células gigantes multinucleadas o con núcleo solitario y las figuras mitóticas suelen ser numerosas y atípicas como se observa en la figura Nº 3 (Kennedy *et al*., 1998, Meuten, 2002).

El estroma es escaso pero en algunos casos puede ser suficientemente prominente a causa de la pseudolobulación de la masa neoplásica entre los vasos sanguíneos y el estroma. Las células neoplásicas no se encuentran confinadas a los túbulos seminíferos si no que se encuentran distribuidas en nidos en el estroma testicular (Eslava y Torres 2008).

También se observan linfocitos maduros focales y/o perivasculares (Moulton 1978; Jubb *et al*., 1993; Meuten, 2002) (Fig. N°4 y Fig. N°5) que puede estar acompañados por focos de necrosis así como histiocitos vacuolados dispersos que dan la apariencia del denominado "cielo estrellado" (Kennedy *et al*., 1998; Boiso *et al*., 2007).

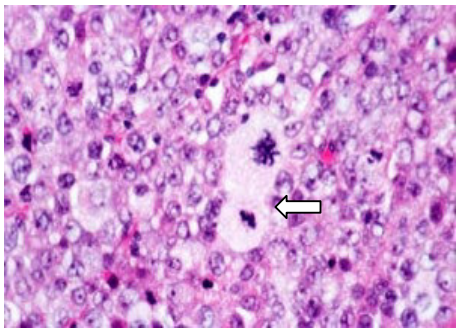

Fig. Nº 3 Seminoma difuso. Se observa un gran número de células poliédricas con bordes agudos. En el centro de la imagen se aprecia una figura de mitosis (Flecha)
Fuente: http://www.vet.uga.edu/vpp/clerk_anat/sabatino/index.php

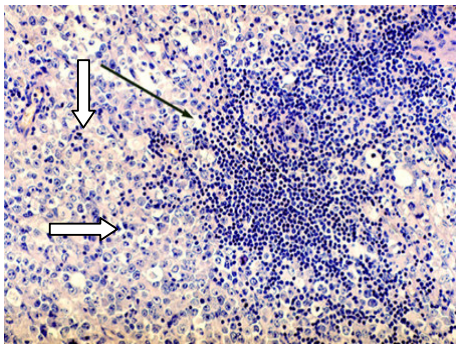

Fig. Nº 4 Seminoma difuso (Flechas), la imagen muestra infiltración de linfocitos (→).
Fuente: http:// www.ejpau.media.pl/volume10/issue3/art-13.html

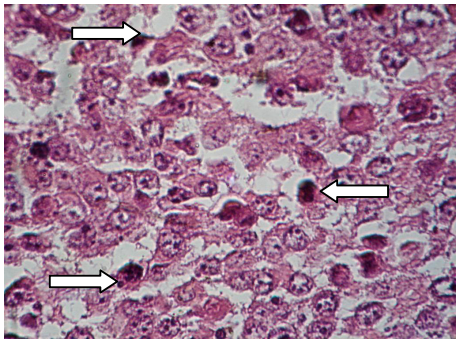

Fig. N° 5 Corte histológico de seminoma testicular difuso. Se observa los linfocitos focales o perivasculares (Flechas).
Fuente: WHO, 1974

2.4.3.2 Clasificación del seminoma en base al estado clínico (estadificación)

El estado clínico es una determinación de cuan infiltrado esta la neoplasia en el organismo ya sea local o sistémico (metástasis). La Organización Mundial de la Salud ha establecido un protocolo para la estadificación de los tumores testiculares del canino. Se han identificado tres estadios (Owen, 1980) como se observa en la Tabla N°3:

Tabla N° 3 Estadios clínicos de los tumores testiculares del canino

Estadio	Localización
I	La presencia del tumor primario (T)
II	La afectación de los ganglios linfáticos regionales(N)
III	Metástasis (M)

Estadio I: El tumor primario que se limita a los testículos sin afección ganglionar.
Estadio II: La propagación del tumor a través de los vasos linfáticos y la metástasis limitada a los ganglios linfáticos retroperitoneales y el diafragma.
Estadio III: Seminoma con metástasis a distancia y enfermedad sistémica (Barrand y Scudamore, 2001; Kasper *et al*., 2004).

2.5 Comportamiento biológico

Los seminomas se desarrollan presumiblemente de las espermatogonias basales de los túbulos seminíferos y el comportamiento biológico es decir su capacidad invasiva y metastásica del seminoma es baja y las metástasis ocurren sólo en un pequeño porcentaje de los casos (Moulton, 1978; Kennedy *et al*., 1998). Según Moulton 1978; Nielsen y Kennedy, 1990, mencionan que metástasis primaria se presenta en 6 a 11 % de casos. Otros autores reportan metástasis del 5 a 10% en perros con seminoma o tumor de células de Sertoli (MacEwen, 1977; Loar, 1992; Bonagura, 2001; Withrow y MacEwan, 2001) y alrededor del 5% de los casos de seminoma ocurre transformación maligna con metástasis (Harvey y McKeever, 2004).

La clasificación actual de la OMS de los animales domésticos no reconoce la distinción tradicional entre las formas benignas y malignas de los seminomas basado exclusivamente en la evaluación histológica de la neoplasia primaria ya que ambos tienen un aspecto histológico de malignidad (Doxsee *et al*., 2006; Bazzo *et al*., 2002), el término "seminoma" que se aplica para la neoplasia benigna o maligna. Debido a su tendencia a ser localmente invasivo con metástasis rara en los animales domésticos debemos considerarlos como los tumores de malignidad generalmente baja. Sin embargo son más propensos a tener un comportamiento maligno de tumores de Sertoli y las células de Leydig en particular en los perros y caballos (MacLachlan y Kennedy, 2002; Foster y Ladds, 2007).

El seminoma tiene una tendencia a invadir vasos linfáticos y venulas del cordón espermático, tunica albugínea y epidídimo o tejidos adyacentes (WHO, 1974; Díaz 1993; Meuten, 2002) y las localizaciones metástasicas se sitúan con mayor frecuencia en los ganglios linfáticos retroperitoneales (sublumbares, inguinales, iliacos y periaórticos) (MacEwen, 1977, Moulton 1978; Restucci *et al*., 2003; Gawlik-Jakubczak y Krajka, 2004).

Se ha reportado metástasis en órganos distantes como: la piel escrotal, hígado, riñones, glándulas adrenales, bazo, páncreas, peritoneo, pulmones y con menos frecuencia el sistema nervioso central, ojos y tejido subcutáneo (Lipowitz *et al*., 1973; Moulton 1978; Nielsen y Kennedy, 1990; Tilley y Smith, 1998; Spugnini *et al,* 2000; Takiguchi *et al*., 2001; Withrow y MacEwen, 2001). Los crecimientos metastásicos hacia ganglios linfáticos regionales y órganos internos se han reportado en equinos y caninos (Wakui *et al*., 1997; Schumaker *et al*., 1994).

Los seminomas y los tumores de células de Sertoli que afectan a testículos ectópicos cuentan con una mayor probabilidad de ser malignos. (Morgan *et al.,* 2004).

2.6 Localización

Según Withrow y MacEwan, 2001; Nielsen y Kennedy, 1990, mencionan que hay una fuerte asociación entre el criptorquidismo y un mayor riesgo para el desarrollo de seminoma. En un estudio realizado por Reif y Brodey (1969) mencionan que los testículos criptorquidios tienen un riesgo elevado de desarrollar un seminoma canino comparado con el testículo descendido. Estos hallazgos sugieren que el microambiente de los testículos influye significativamente en la probabilidad de desarrollo del tumor (Withrow y MacEwan, 2001).

No existen estudios que demuestren que existe una mayor incidencia de criptorquidia en un testículo que en otro pero se sospecha que el derecho presenta mayor predisposición, una posible explicación es que el testículo derecho presenta una posición más craneal que el izquierdo y debe recorrer una mayor distancia para llegar al escroto (Nielsen y Kennedy, 1990). Si el criptorquidismo afecta a un solo testículo la neoplasia puede desarrollarse en el otro testículo ubicado correctamente (Withrow y Vail, 2007).

El criptorquidismo inguinal expone al testículo a temperaturas superiores a los de saco escrotal pero inferiores a los de la cavidad abdominal lo que según muchos autores predispone al desarrollo de seminoma (Nowaczyk *et al*., 2007). Cuando el seminoma se localiza en la cavidad abdominal de testículos retenidos evita su reconocimiento clínico precoz y pueden llegar a ser tan grandes con una amplia metástasis (Jubb *et al*., 1993)

Los perros criptórquidios tienen aproximadamente 10 veces más probabilidades de desarrollar un tumor testicular, siendo el seminoma y tumor de célula de Sertoli los dos tipos de neoplasias encontradas en los testículos criptórquidios (MacEwen, 1977; Hayes *et al*., 1993). Otros autores mencionan que el riesgo de neoplasia en el testículo no descendido es de 9 a 14 veces mayor que los testículos escrotales, siendo los tumores de células de Sertoli los más comunes (Hayes y Pendergrass, 1976; Memon y Tibary, 2001).

A diferencia de la prevalencia del tipo de neoplasia, basada en las diferentes localizaciones de los testículos, puede estar relacionada con las diferencias de temperaturas que el parénquima es sometido estando en el abdomen o la región inguinal y con el efecto de la temperatura en la viabilidad de las espermatogonias, células de Sertoli y las células de Leydig (Wallace y Cox, 2008). El seminoma extraescrotal es más común en el testículo derecho (Lipowitz *et al*., 1973)

2.7 Diagnostico

La prueba de oro para el diagnostico de neoplasias es la biopsia e histopatología sin embargo existen pruebas adicionales que pueden orientar al Medico Veterinario tales como: un buen examen físico incluyendo palpación de los testículos, ultrasonografía abdominal y/o escrotal, radiografía, laparoscopia, hemograma completo, perfil bioquímico, urianálisis con o sin cultivo y antibiograma, citología exfoliativa y punción con aguja fina (Schaer, 2006).

2.7.1 Diagnóstico clínico

El diagnostico clínico de este tipo de neoplasia es necesario realizar un examen físico completo del área genital teniendo especial cuidado en la ubicación de los testículos dentro del escroto, su tamaño, consistencia y movilidad como se observa en la Fig. Nº 6 y 7, también se debe realizar palpación rectal para detectar agrandamiento de ganglios linfáticos regionales y la próstata (Withrow y Vail, 2007). Los seminomas pueden ser unilaterales o bilaterales, solitarios o múltiples o coexistir con otros tipos de neoplasias y son mas comunes en testículo derecho que en el izquierdo (Fossum, 1999; De Carvalho, 2009).

En los perros criptorquidios uni o bilateral (Fig. Nº 8) se debe hacer una inspección por palpación del área escrotal, inguinal y abdominal para intentar localizar el o los testículos que por lo general se encontraran de gran tamaño dando la apariencia de una masa de consistencia y forma variable (Eslava y Torres, 2008). Se sospecha de neoplasia cuando se palpa una masa a nivel del testículo o en la región abdominal o si el perro es criptorquidio o si presenta signos de feminización (Nelson y Couto, 2001). Según Morrison, 2002 manifiesta que hasta 71% de los seminomas no son detectados mediante un examen físico de los testículos.



Fig. Nº 6 Testículos normales

Fuente: http:// www.ivis.org



Fig. Nº 7 Testículo derecho aumentado de tamaño

Fuente: http://www.vetjg.com

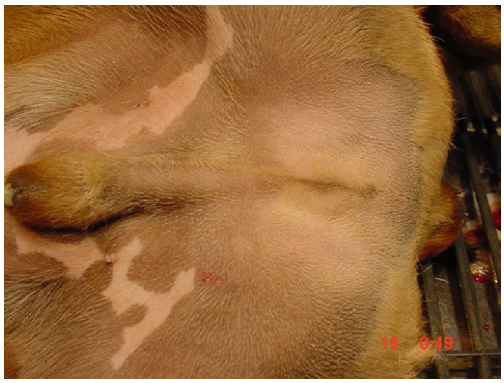

Fig. Nº 8 Canino criptorquidio bilateral

Fuente: http://www.vetjg.com

2.7.2 Métodos de diagnostico por imágenes

2.7.2.1 Ecografía

La ecografía testicular esta indicada en la identificación de masas testiculares (palpables o no), diferenciación de patologías intra y extratesticulares (del epidídimo y escroto) y localización de testículos ectópicos (Nelson y Couto, 2001; De Carvahlo, 2009). Los seminomas que presentan un tamaño inferior a 3cm. de diámetro, bien delimitados aparecen hipoecogenicos en la ultrasonografía como se aprecia en la Fig. N° 9 y los tumores mayores de 5cm. de diámetro presentan una ecogenicidad mixta (Pugh y Konde, 1991; Tilley y Smith, 1998; Johnston, *et al*., 2001; Morrison, 2002). La ecogenicidad mixta es causada por áreas de hemorragia, necrosis, zonas de infarto y de calcificación en la misma masa tumoral.

La ecografía abdominal es útil para identificar los testículos no descendidos, no palpables en la cavidad abdominal o en el conducto inguinal, evaluar los ganglios linfáticos regionales, la presencia de metástasis a distancia, cambios prostáticos secundario a desequilibrios hormonales y daño a otros órganos (Withrow y Vail, 2007). En perros no criptorquidios que presentan inflamación generalizada del escroto se debe realizar una ecografía escrotal para identificar si la neoplasia esta presente o no en el escroto inflamado (Brun, 2000).

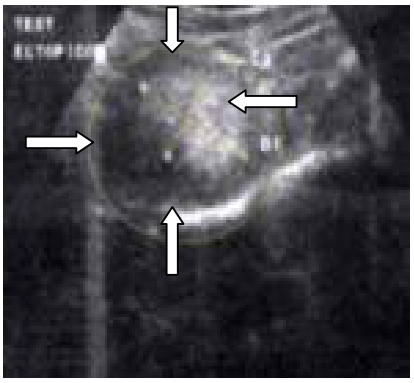

Fig. Nº 9 Ultrasonografía delimitando un testículo ectópico (Flechas)
Fuente: http:// www. sites.google.com

2.7.2.2 Radiología

La radiografía de tórax esta indicada para identificar si la neoplasia se ha diseminado a los pulmones. Las radiografías abdominales son útiles para evaluar el tamaño y forma de los órganos abdominales y en casos de perros criptorquidios se recomiendan debido a que las neoplasias de mayor tamaño pueden ser visualizados radiologicamente (Withrow y Vail, 2007) (Fig. N° 10). En casos de enfermedad metastásica, los ganglios linfáticos de las vértebras lumbares pueden estar agrandados y visibles radiologicamente. Los perros de edad avanzada se recomienda tomar radiografías para evaluar si hay evidencia de enfermedad cardiaca y pulmonar como parte del examen preoperatorio (Brun, 2000).

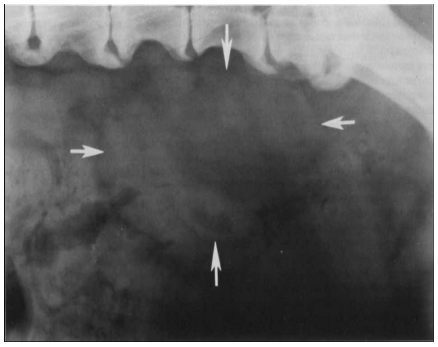

Fig. Nº 10 Radiografía latero abdominal que muestra un seminoma de 7 x10cm en la región sublumbar antes de la radioterapia.
Fuente: http://www.vetsurgerycentral.com

2.7.3 Métodos exploratorios

2.7.3.1 Laparoscopia en perros

El uso de laparoscopía en perros como modelos experimentales ha sido descrito en Medicina Humana. En veterinaria pocos estudios se describen el uso de la laparoscopia en casos clínicos, pero se han observado buenos resultados usando esta técnica (Brun *et al*., 1999). Peña *et al*., 1998 utilizaron la laparoscopia en el diagnóstico y tratamiento de un seminoma testicular

en un perro con criptorquidia y demostró ser un buen método terapéutico en los casos de neoplasias en testículos retenidos.

En la actualidad los límites de aplicación de la cirugía laparoscópica en los perros no están definidos. Considerando las ventajas que la cirugía laparoscópica se ha demostrado en humanos y los resultados observados en los perros es necesario realizar estudios que comparen con el procedimiento quirúrgico convencional con la laparoscopia en diferentes cirugías así como el desarrollo de nuevas técnicas laparoscópicas con aplicaciones clínicas en esta especie (Brun y Beck, 1999).

2.7.4 Métodos complementarios clínicos

2.7.4.1 Hemograma completo

La realización de un hemograma completo es necesario para detectar anormalidades hematológicas debido a la presencia de niveles elevados de estrógenos (hiperestrogenismo) en el plasma sanguíneo, provocando una hipoplasia o aplasia de la medula ósea (Feldman y Nelson, 2004; Withrow y Vail, 2007), lo que conlleva a una disminución de los glóbulos rojos (anemia), glóbulos blancos (leucopenia) y plaquetas (trombocitopenia).

El mecanismo exacto de la hipoplasia o aplasia de la medula ósea no esta bien comprendido, sin embargo varios estudios demuestran que los estrógenos interfieren con la diferenciación de las células madres hematopoyéticas, alteran la utilización del hierro por los precursores de los eritrocitos y posiblemente inhiben la producción de glóbulos rojos por el factor estimulante de la circulación (Sluijs, 1997).

La intoxicación de la medula ósea por los estrógenos induce un aumento de la granulocitosis y la reducción de los megacariocitos y eritrocitos, lo que nos lleva inicialmente a una anemia, neutrofilia con desviación a la izquierda y trombocitopenia, después continua con aplasia de las líneas celulares y el desarrollo de pancitopenia (Sanpera *et al*., 2002). Un 90% de los perros que presentan pancitopenia no se recuperan (Flanders *et al*., 2000).

El diagnóstico de hipoplasia de médula ósea se confirma a través de un análisis de punción de la médula ósea y evaluación microscópica de las diferentes líneas celulares, el cual nos indica una aplasia con disminución de los precursores de los leucocitos, eritrocitos, megacariocitos, lo que sugiere una falla en la maduración de las tres líneas celulares (Sluijs, 1997).

2.7.4.2 Perfil serológico

El perfil bioquímico nos ayuda a evaluar en forma detallada si se presenta alteración a nivel hepático, renal, pancreático o cambios en los niveles de electrolitos debido a que la mayoría de los perros con seminomas son de edad avanzada y es una prueba valiosa para detección de otras enfermedades concurrentes. Si el tumor es maligno y ha hecho metástasis se presenta elevación de las enzimas hepáticas y los animales que se someterán a un procedimiento quirúrgico deben tener un perfil serológico como parte del protocolo pre-operatorio (Brum, 2000, Withrow y Vail, 2007).

2.7.4.3 Urianalisis

El examen de orina es importante porque nos permite evaluar la función renal y si el testículo se encuentra inflamado debido a una infección es por ello realizar un análisis de orina con cultivo y antibiograma, el cual nos revela si hay presencia de bacterias y aumento en el conteo de glóbulos blancos (Brum, 2000)

2.7.5 Diagnóstico patológico

2.7.5.1 Diagnóstico macroscópico

El Seminoma son generalmente pequeños (1 a 2 cm de diámetro), pero pueden presentarse como una masa grande en el testículo abdominal (Bonagura, 2001). Según Feldman y Nelson, 2004; Foster, 2007 mencionan que el seminoma posee un tamaño variable que va desde menos de 1 cm. a 10 cm. de diámetro (Figura N° 11) y su consistencia es blanda o poco

firme con una superficie al corte brillante de color gris homogéneo y algunos tumores se observan áreas de descoloración que reflejan una hemorragia o necrosis (Figura N° 12) Esto es corroborado por Trigo, 1992; Jubb *et al*., 1993; Weller *et al*., 1995; Meuten, 2002 que mencionan es frecuente la presencia de áreas de necrosis o hemorragia.



Fig. Nº 11 Imagen macroscópica de seminoma. Testículo izquierdo
Fuente: http://www.facveterinarialugo.org

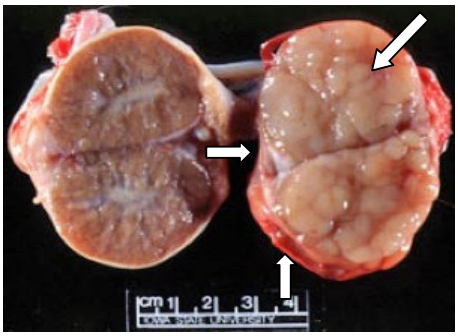

Fig. Nº 12 Corte transversal del seminoma en el lado derecho del testículo (Flechas), lado izquierdo normal.
Fuente: http://minnie.uab.es/-veteri/21276/reproductivo.pdf

Al corte la masa presenta un color amarillento o cremoso uniforme, multilobulada y puede ocupar uno de los polos del testículo afectado como se aprecia en la Fig. Nº 13 (Moulton, 1978). Otros autores mencionan que la superficie de corte de la masa es brillante de color blanco o gris pálido o gris rosada a canela como se aprecia en la Figura N° 14, multilobulada sin encapsular y hacen protusión respecto de los tejidos adyacentes (Jones y Hunt, 1997; Fossum, 1999).

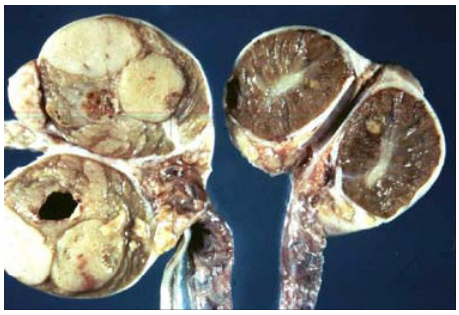

Fig. Nº 13 Imagen macroscópica del seminoma canino
Fuente: http://minnie.uab.es/-veteri/21276/reproductivo.pdf

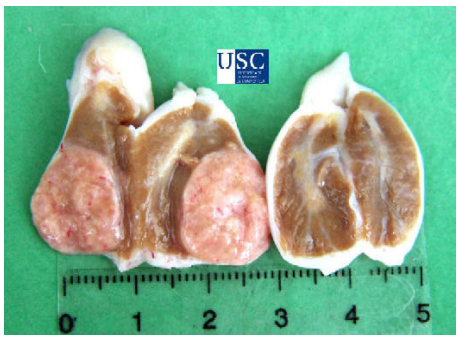

Fig. Nº 14 Imagen macroscópica de testículos. Corte transversal
Fuente: http://www.facveterinarialugo.org

2.7.5.2 Diagnóstico microscópico

2.7.5.2.1 Citología exfoliativa

La técnica de citología exfoliativa es para la obtención de células de superficies y cavidades (Baker y Lumsden, 2000). Según Cowell *et al*., (1989) y Koivisto *et al*., (2008) la obtención de la muestra se debe realizar con el animal decúbito lateral, limpieza cuidadosa del área prepucial, luego con un hisopo humedecido en solución isotónica estéril (solución salina 0,9%) se introduce en la porción dorsal de la mucosa prepucial, realizando una pequeña presión o raspando suavemente la mucosa y el material obtenido es transferido del hisopo rodando suavemente por la superficie de una lamina de vidrio limpia formando una capa fina luego la muestra es secada, fijada y coloreada (Romanowsky) para su posterior observación en el microscopio como se aprecia en la Fig. Nº 15 donde se observa las células atípicas del seminoma.

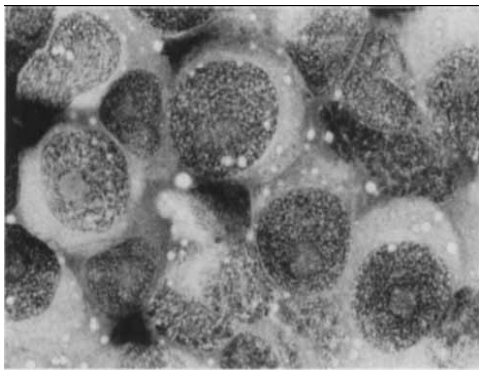

Fig. N° 15 Citología exfoliativa del Seminoma, se observa células con núcleo prominente con nucleolos variables y cromatina reticulada (Wright-Giemsa, X900).
Fuente: http://www.vetsurgerycentral.com

Según Johnston *et al*., 2001; Nelson y Couto, 2003; Merchant, 2005 mencionan que la citología exfoliativa de la mucosa prepucial puede ser útil para confirmar la presencia de hiperestrogenismo al observar la presencia de células epiteliales cornificadas que indican una estimulación estrogénica, sin embargo estas células presentan una morfología similar a las células epiteliales queratinizadas vaginales de una perra en estro.

Según Baker y Lumdsen (2000) mencionan que se observa un grado anormal de diferenciación de las células epiteliales del prepucio debido a una producción excesiva de estrógenos en perros con criptorquidia bilateral y neoplasia testicular.

2.7.5.2.1.1 Obtención de muestra para evaluación citológica (de punción con aguja fina)

La punción con aguja fina se utiliza para la obtención de células de muestras cutáneas, subcutáneas, ganglios linfáticos, órganos abdominales o torácicos y masas intracavitarias. Para realizar esta labor se emplea una aguja N° 21 al 25 gauss y jeringas de 12cc. (Cowell *et al*., 1999) y una vez que se extraen las células se colocan en una lamina portaobjetos y se realiza un extendido o frotis, se seca al aire y se tiñen para su posterior observación en el microscopio. Las tinciones comúnmente utilizadas son de Wrigth, Giemsa y Hematoxilina-Eosina que dan un adecuado detalle celular y permiten hacer una aproximación diagnostica (Verma, 1989; De Buen Arguero, 1990).

La aspiración con aguja fina es generalmente un método seguro y eficaz de evaluación de tejidos, pero no puede ser diagnóstica ya que sólo una pequeña cantidad de células se extraen. Cuando se sospecha de una masa abdominal se requiere de un ultrasonido para realizar el aspirado por aguja fina y las células recolectadas son examinadas al microscopio (citología). Las masas testiculares intra-escrotales generalmente no requieren de ultrasonido para la aspiración (Brum, 2000). Según De Buen de Arguero *et al*., 1990 mencionan que la punción testicular con aguja fina en el perro es un excelente método auxiliar para el diagnostico de diferentes patologías (neoplasias, procesos inflamatorios, atrofia testicular, etc.) en este órgano.

2.7.5.2.2 Diagnóstico histopatológico

El diagnóstico histológico es la prueba de oro en caso de neoplasias y el seminoma no es la excepción. Esta prueba se basa en la evaluación del tejido donde se obtiene una información más exacta por la mayor cantidad de tejido evaluado y la infiltración de las células neoplásicas. La biopsia de testículos criptorquidios se obtiene usando ultrasonido como guía o en la cirugía. Se recomienda realizar biopsias excisionales terapéuticas (retirar toda la neoplasia) una vez que se conoce el diagnostico mediante la evaluación citológica (Brum, 2000).

El seminoma presenta células poliédricas grandes con núcleos prominentes, redondos y cuerpos de cromatina conspicuos, característica que ayuda a diferenciar de otras neoplasias como linfoma maligno de células grandes y tumor venéreo transmisible, cuando se hace el diagnostico sin tener conocimiento de la fuente del tejido. Las células neoplásicas no son tan definidas como las espermatogonias y espermatocitos y están localizadas en el centro del túbulo seminífero. Las figuras mitóticas son frecuentes y las masas celulares están divididas en compartimientos por un fino trabeculado que tiende a diseminarse más lentamente a lo largo del cordón espermático y es frecuente observar colectas celulares pequeñas, aparentemente linfocitos en el medio de las células neoplásicas (Jones y Hunt, 1997).

2.7.5.2.2.1 Inmunohistoquímico

La inmunohistoquímica es una técnica que consiste en las reacciones inmunoenzimáticas usando anticuerpos mono o policlónales para detectar antígenos de células de tejidos. En las últimas décadas la utilización de esta técnica ha crecido progresivamente y se ha consolidado como una técnica esencial en el diagnóstico patológico de rutina, especialmente en la patología oncológica y son cada vez más las patologías cuyo diagnóstico y clasificación requiere de esta técnica (Restucci *et al*., 2003).

Según MuraKami *et al*., (2001) realizaron estudios inmunohistoquímicos para determinar la expresión de las ciclinas A, D1, D2 y E en caninos con tumores testiculares primarios y testículos normales. La ciclina A fue identificada en los testículos normales y seminomas, pero no se detectó en el tumor de Sertoli y de las células intersticiales. Las ciclinas D1 y E no fueron identificados en los tumores testiculares, lo que sugiere que la formación de tumores testiculares no puede provenir de alteraciones en los reguladores del ciclo celular.

En estudios realizados por Restucci *et al*., (2003) mencionan que el análisis inmunohistoquímico cuantitativo del VEGF y la densidad de microvasos fueron mayores en los seminomas de diferente subtipo histológico (intratubular y difuso) que en los tejidos normales del testículo, además los seminomas difusos tenían una mayor expresión de VEGF y densidad de microvasos que los seminomas intratubular. Estos resultados sugieren que la expresión de VEGF y la densidad de microvasos son útiles para evaluar el grado de malignidad y potencial

crecimiento del seminoma canino que puede ser en parte mediada a través de la mejora de los procesos angiogénicos (Withrow y Vail, 2007).

- Otros marcadores

Según Nowaczyk *et al*., (2007) mencionan en un estudio realizado que la expresión del antígeno Ki-67 (Fig. N° 16) en la actividad mitótica del seminoma fue superior en comparación con el tumor de la célula de Sertoli. Estos resultados fueron coherentes con los datos de la literatura (Nielsen y Lein, 1974; Bazzo *et al*., 2002; Benazzi *et al*., 2004; Maiolino *et al*., 2004; Masserdotti *et al*., 2005).

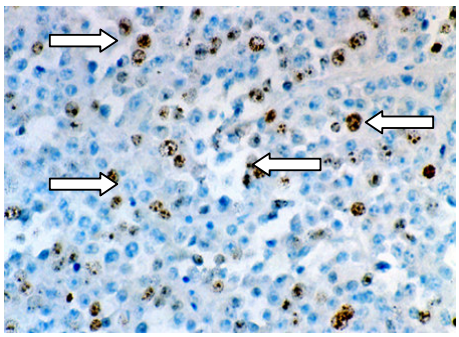

Fig. N° 16 Seminoma canino. Inmunohistoquímica con alta expresión del antígeno asociado a la proliferación del Ki-67.
Fuente: http:// www.ejpau.media.pl/volume10/issue3/art-13.html

Se han evaluado otros marcadores tumorales como el Antígeno Nuclear de Proliferación Celular (ANPC), Ki-67, PLAP, AFP, la alfa-inhibina, vimentina, OCT3/4, CD30, desmina y c-KIT, pero los resultados obtenidos no fueron significativos por lo que se requieren nuevas investigaciones para determinar si la expresión de ANPC, Ki-67, c-KIT, alfa-inhibina, vimentina, AFP, y PLAP (Fig. N° 18 y 19) estén relacionado con la metástasis del tumor o neoplasia maligna y para dilucidar el papel de estas proteínas en el desarrollo de los tumores testiculares en los perros (Sarli *et al*., 1994; Chi-Ho Yu *et al*., 2009).

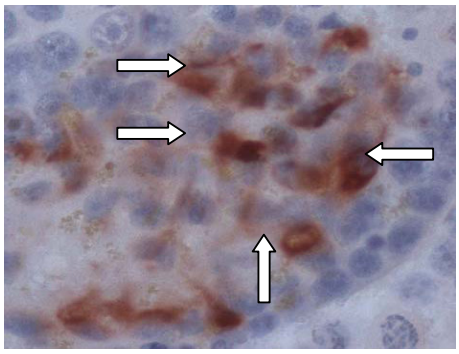

Fig. Nº 17 Seminoma intratubular. Inmunohistoquimica PALP(Fosfatasa alcalina placentaria) x400 (Flechas)
Fuente: http://www.aipvet.it

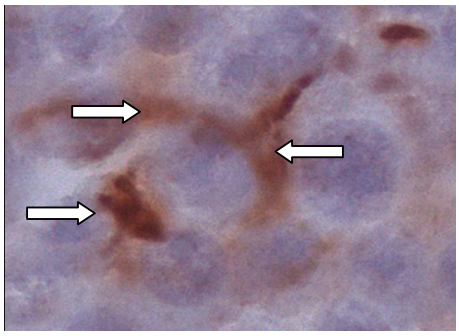

Fig. Nº 18 Seminoma difuso. Inmunohistoquímica PALP (Fosfatasa alcalina placentaria) x600.
Fuente: http://www.aipvet.it

2.7.5.2.3 Diagnóstico ultraestructural

La microscopía electrónica es utilizada para analizar estructuras celulares que permiten determinar la histogénesis de la lesión. Cuando las células neoplásicas del seminoma canino son examinadas por microscopia electrónica se asemejan al epitelio germinal normal pero se caracterizan por presentar escasez de organelos citoplasmáticos, células con bordes rectos, núcleos ovalados, distintos complejos de golgi y puentes intercelulares (Jubb *et al*., 1993).

2.8 Tratamiento

La búsqueda del protocolo terapéutico mas adecuado para tratar el seminoma canino es uno de los principales objetivos de la oncología veterinaria. El tratamiento especifico del seminoma canino involucra el uso de la cirugía, quimioterapia y radioterapia, individualmente o en combinación. En perros criptorquidios con seminoma que presentan generalmente mayor incidencia de malignidad son más agresivos por lo que requieren de un tratamiento combinado. Algunos perros pueden presentar dolor abdominal agudo debido a una torsión testicular asociado al seminoma criptorquidio por lo que requieren de cirugía (Brum, 2000).

De presentarse hipoplasia de medula ósea el tratamiento básicamente es de apoyo o soporte debido a que esta asociada a una etapa terminal de la enfermedad. La anemia, infecciones y posibles problemas de sangrados si se presenta será necesario la aplicación de líquidos intravenosos, antibióticos de amplio espectro, la eliminación de posibles fuentes de los estrógenos, la administración de andrógenos y litio para la estimulación de la médula ósea y transfusiones de sangre o de plaquetas para estabilizar al paciente antes de la extirpación quirúrgica del tumor (Brum, 2000; Sanpera *et al*., 2002).

El uso de factores estimulantes de la médula ósea como la eritropoyetina (EPO) para estimular las líneas de células rojas de la sangre y el factor estimulante de colonias de granulocitos (G-CSF) utilizado para estimular las líneas de células blancas de la sangre. A veces son necesarias varias transfusiones de sangre para mantener al animal antes de la recuperación de la médula ósea. Los signos de mejora de la médula ósea pueden tardar de 3 a 6 semanas o varios meses, pero la mayoría de los perros con daño de la médula ósea no responden al tratamiento (Brum, 2000).

2.8.1 Cirugía

El tratamiento de elección para el Seminoma canino es la orquiectomia unilateral o bilateral (Fig. N° 19, Fig. N° 20 y Fig. N° 21), dependiendo de que tan comprometidos este el testículo contralateral que en la mayoría de los casos se encuentra atrofiado. La orquiectomia unilateral puede ser considerada en perros de raza y reproductores que presentan neoplasia

unilateral o testículos ectópicos con neoplasia. Sin embargo los perros con criptorquidia unilateral se debe realizar orquiectomia bilateral debido a que la criptorquidia es un defecto genético en donde el responsable es un gen recesivo que puede transmitir a la descendencia por lo que estos animales no deben ser utilizados para la reproducción (Madewell y Theilen, 1987; Dhaliwal *et al*., 1999; Fossum 1999; Nelson y Couto, 2001; Eslava y Torres 2008).

Los perros con testículos criptorquidios que requieren de cirugía abdominal su recuperación post-operatoria son más prolongados. La evaluación completa de los órganos internos se debe hacer en la cirugía para verificar la evidencia de enfermedad metastásica. La gran mayoría de los perros con seminomas no presentan evidencia de metástasis en el momento del diagnóstico y deben ser tratados por castración y el pronóstico es bueno. Sin embargo cuando la metástasis está presente un tratamiento adicional con quimioterapia o radioterapia está indicado (Brum, 2000).



Fig. N° 19 Orquiectomia Bilateral
Fuente: www.oncoveterinaria.com.ar



Fig. N° 20 Orquiectomia bilateral
Fuente: http:// www.vetjg.com



Fig. N° 21 Orquiectomia bilateral
Fuente: http:// www.vetjg.com

2.8.2 Quimioterapia

La quimioterapia sistémica para el tratamiento del seminoma canino metastásico se ha descrito pero son pocos los estudios que han probado la eficacia individual de los agentes quimioterapéuticos en su uso en perros (Brum, 2000). La quimioterapia basada en cisplatino ha demostrado tener resultados favorables y beneficiosa con dosis de 60mg/m2 con una diuresis salina de 6 horas, cada 3 semanas durante 3 ciclos (Mc Donald *et al*., 1988; Morrison, 2002). El cisplatino es reconocido como el agente más activo en la neoplasia testicular en Medicina Humana (Dhaliwal *et al*., 1999).

La eficacia de los agentes quimioterapéuticos incluyendo cisplatino y bleomicina es limitada debido al pequeño número de perros tratados, pero varios protocolos de quimioterapia se han aplicado (Dhaliwal *et al*, 1999; Spugnini *et al*., 2000). La quimioterapia puede reducir el volumen del tumor y aumentar la calidad de vida del animal durante varios meses mas no es una terapia curativa (Madewell y Theilen, 1987).

2.8.3 Radioterapia

La radioterapia es probablemente la mejor opción de tratamiento para la enfermedad metastásica pero la información sobre la eficacia del tratamiento en el número de casos tratados en perros es limitada. Los seminomas en personas son muy sensibles a la radioterapia entonces puede ser una opción de tratamiento eficaz en perros (Brum, 2000).

Según McDonald *et al*., (1988) mencionan que en un estudio realizado a cuatro perros con seminoma metastásico a los ganglios linfáticos regionales fueron tratados con tele radioterapia con cesio137 y dosis de radiación de 17 a 40 Gray. Los cuatro perros respondieron al tratamiento con la regresión completa del tumor y el tiempo de supervivencia fue de 6 a 57 meses y tres de los perros sobrevivieron más de 37 meses pero murieron o fueron sacrificados por causas desconocidas, el cuarto perro murió debido al carcinoma de células transicional de la vejiga urinaria con no evidencia de seminoma 6 meses después del tratamiento con radiación. Estos resultados sugieren que el seminoma con metástasis a nódulos linfáticos regionales pueden tratarse eficazmente con radioterapia de rayo externo y prolongar el tiempo de supervivencia de la mascota (Ogilvie y Moore, 1995; Tilley y Smith, 1998; Morrison, 2002)

2.9 Indicadores de pronóstico

2.9.1 Estadio del Tumor

Para poder determinar el pronóstico se usa la clasificación de la OMS en base al estadio clínico (Barrand y Scudamore 2001; Kasper *et al*., 2004). Sin embargo no hay que olvidar la apariencia histológica de esta neoplasia y que las metástasis se producen sólo en un pequeño porcentaje de los casos. A diferencia del seminoma en humanos que son las neoplasias testiculares más comunes que afectan a los jóvenes y tienen una marcada tendencia a la metástasis (Conn, 2008).

2.9.2 Pronostico en función del tratamiento

En general el pronóstico para los perros con enfermedad metastásica a distancia es variable con el tiempo de supervivencia de los perros tratados con quimioterapia sistémica que van desde los 5 meses a más de 31 meses (Withrow y Vail, 2007).

2.9.3 Otros indicadores de pronóstico

2.9.3.1 Marcadores del tumor

Las células tumorales producen o expresan moléculas en su superficie que no son producidas o que no están presentes en las células normales. La detección de estas moléculas dentro del cuerpo es por lo tanto a menudo indicativa de la presencia de una neoplasia. Por esta razón tales moléculas se denominan marcadores del tumor (Davol, P. 2000).

- AgNOR (Regiones Organizadoras Núcleolares Argirofilica)

El número y tamaño de las regiones organizadoras núcleolares argirofilicas (AgNOR) determina indirectamente la tasa de proliferación celular, esto se debe a que el nucleolo varía de acuerdo a la necesidad de la célula de generar ribosomas y como consecuencia incrementa la producción de proteínas reflejando así la actividad de las células neoplásicas. El recuento de AgNOR es obtenido por conteo de las regiones teñidas con nitrato de plata en el núcleo de 100 células y luego se calcula el número promedio por núcleo (Soto, 2007).

En un estudio se menciona que un aumento significativo en grupos de AgNOR e índice de proliferación celular fue encontrado en perros con seminoma metastático en comparación con seminoma no metastásico (De Vico *et al*., 1994). Sin embargo el conteo de AgNOR no se debe utilizar en el pronostico para tumores testiculares hasta que resultados similares se hayan corroborado por estudios mas grandes con mayor poder estadístico (Withrow y Vail, 2007).

En nuestro medio Rodríguez, 2007 demostró que la evaluación de los agregados núcleolares ocurren en las células neoplásicas del TVT canino y pueden ser cuantificadas a través de la expresión del AgNORs como un indicador de la actividad metabólica proteica evento que caracteriza a las células neoplásicas, es por ello que la técnica de AgNOR es un parámetro accesible, reproducible, económico y comparable que se puede utilizar en forma rutinaria de manera paralela a la técnica histopatológica.

El empleo de técnicas de inmunohistoquímicos (IHQ) permite cuantificar la angiogénesis mediante marcadores endoteliales, marcadores moleculares, factores de crecimiento como el VEGF y otros marcadores. El análisis histológico de muchos tumores revela la presencia de numerosos vasos de neoformación, íntimamente asociados con el tejido tumoral. Estos vasos constituyen un elemento esencial del estroma tumoral y por lo tanto la densidad vascular constituye un factor de pronóstico importante para la evolución de la neoplasia y la angiogénesis es considerada una etapa esencial en la diferenciación y organización tumoral (Sánchez, 2001)

Los marcadores tumorales en los tumores testiculares del perro se han estudiado (Taniyama *et al*., 2001; Miller *et al*., 2007; Owston y Ramos-Vara, 2007) pero se sabe relativamente poco que actualmente limita su uso en el diagnóstico, evaluación de la patogénesis y pronostico del tumor, por lo que se requieren mas estudios de los marcadores tumorales en perros para ser útil en el diagnostico y evolución de la enfermedad (Chi-Ho Yu *et al*., 2009).

III. CONCLUSIONES

1. El seminoma es una de las neoplasias testiculares mas comunes en el perro cuya causa aún es desconocida pero se considera como factores predisponentes la edad, criptorquidismo, raza y posiblemente carcinógenos ambientales en el desarrollo de esta neoplasia.

2. El seminoma canino se presenta mayormente en animales adultos y viejos con una edad promedio de 10 años.

3. Los animales con testículos ectópicos (unilateral o bilateral) deben ser castrados para prevenir el desarrollo temprano de este tipo de neoplasia

4. Existe controversias sobre el incremento de estrógeno en esta neoplasia sin embargo se menciona que el hiperestrogenismo cuando se presenta en el seminoma es debido al tumor de Células de Sertoli.

5. El diagnostico se da por un buen examen físico, hemograma completo, conteo de plaquetas, urianálisis, radiografía, ecografía, citología por punción con aguja fina y exfoliativa, biopsia e histopatología.

6. El pronóstico de vida del perro esta relacionado directamente con la presencia o no de crecimientos metastásicos, hipoplasia de la médula ósea y mielosupresión.

IV. LITERATURA CITADA

1. **Acland, H. 1998.** Reproductive system of male. In: Carlton, W., McGavin M.D, eds. Thomson's Special Veterinary Pathology. 2da ed. St. Louis: Mosby Inc. 350-368p

2. **Amann RP, Veeramachaneni DNR. 2006.** Cryptorchidism and associated problems in animals. J Anim Reprod v.3 n.2 108-120.

3. **Baker R., Lumsden J.H. 2000.** Color atlas of cytology of the dog and the cat. Mosby, Inc., St. Louis, 288p.

4. **Barrand KR, Scudamore CL. 2001.** Canine hypertrophic osteoarthropathy associated with a malignant sertoli cell tumour. Journal Small Anim Pract. 42:143-145.

5. **Barthold JS, Gonzalez R. 2003.** The epidemiology of congenital cryptorchidism, testicular ascent and orchiopexy. The Journal of Urology 170(6):2396-2401.

6. **Bazzo R., Sarli G., Mandriolo L., Marcato S. 2002.** Sertoli cell tumors with call-esner-like bodies in a dog. J Vet Med A. Physiol Pathol Clin Med. 49:535-537.

7. **Benazzi C., Sarli G., Brunetti B., 2004.** Sertoli cell tumour in a cat. J. Vet. Med. A Physiol. Pathol. Clin. Med. 51:124-126.

8. **Bertazzolo W. 2005.** Le Sindromi Paraneoplastiche nel Cane e nel Gatto. En: ATTI del II Congresso Nazionale. Lodi: Associazione Italiana di Patología Veterinaria.

9. **Bigham, A. S., Karimi, I., Shadkhast, M., Imani, H., y Khaghani, A. 2009.** Left intrainguinal canal cryptorchidism concurrent with two pathological findings in a mixed-breed aged dog. J Comparative Clinical Pathology 18: 463-466.

10. **Boiso M.A., Rodríguez H.J., Chacon F. 2007.** Ultrasonografía Significado Patológico de la imagen ultrasónica en pequeños animales. [Internet], [22 setiembre del 2008]. Disponible en: http// www.veterinaria.org.

11. **Bonagura D.J. 2001.** Terapeutica veterinaria de pequeños animales. 2ª ed. Madrid. MGraw-Hill Interamericana. 1638p.

12. **Boothe, H. W. 2003.** Reproductive System of Testes and Epididymides. In: Slatter D. ed. Textbook of small animal surgery. 3a ed. vol. 2. Philadelphia: Saunders.1521 – 1531p.

13. **Brum D. 2000.** Seminoma. [Internet], [05 diciembre 2009]. Disponible en: http://www.petplace.com/dogs/seminoma/page1.aspx.

14. **Brun M.V., De Castro B. C.A. 1999.** Aplicacoes Clinicas e Experimentais da Laparoscopia em caes. Revista da FZVA Uruguaiana v. 5/6(1) 123-135.

15. **Brun M.V., Mariano M.B., Beck C.A., Antunes R., Genari M., Pigatto J.A.T. 1999.** Nefroctomia laparoscópica en un canino parasitado por Dioctophyma renale. In: Congreso Argentino de Cirugía Laparoscópica e Vídeo asistida. Libro de Resúmenes. Buenos Aires: SACIL. 78p.

16. **Carlton W.W., MC. Gavin M.D. 1998.** Patología Veterinaria Especial de Thomson 2a ed. Porto Alegre: Artmed. 579p.

17. **Castro S.J. 1985.** Frecuencia de la presentación de neoplasias caninas periodo 1978-1983. Tesis de Medico Veterinario Lima: Univ. Nacional Mayor de San Marcos 45 p.

18. **Comhaire F., Mattheeuws D., Vermeulen A.1974.** Testosterone and oestradiol in dogs with testicular tumors. Acta endocrinol. 77:408.

19. **Conn P. M. 2008.** Sourcebook of models for biomedical research 1a Ed. New Jersey Humana Press 778p.

20. **Cowell R.L., Tyler R.D. 1989.** Cytology of cutaneous lesions. Veterinary Clinics of North America: Small Animal Practice.19 (4):769-794.

21. **Cowell R.L., Tyler R.D., Meinkoth J.H. 1999.** Citología y Hematología Diagnostica en el Perro y el Gato 2ª ed. Madrid: Multimedica 238p.

22. **Chi-Ho Yu, Du-Na Hwang, Ji-Young Yhee, Jong-Hyuk Kim, Keum-Soon Im, Whan-Gook Nho, Young-Soo Lyoo, Jung-Hyang Sur. 2009.** Comparative immunohistochemical characterization of canine seminomas and Sertoli cell tumors J Vet .Sci. 10(1):1-7.

23. **Davol A. P. 2000.** Veterinary Oncology and the dog. [Internet], [26 octubre del 2009]. Disponible en: http://www.labbies.com/cancer2.htm.

24. **De Buen Arguero N., Juárez B. F., Rojas T. E. 1990.** Punción con aguja fina testicular en el perro correlación cito-histológica En: Congreso Nacional AMMVEPE. México D.F. Disponible en: http// www.uasnet.mx/centro/profesional/emvz/11-20.htm

25. **De Carvalho C.V. 2009.** Prevalência e tipos de alterações testiculares em canídeos. Tesis de Maestría. Lisboa: Univ. Tecnica de Lisboa. 68 p.

26. **De Vico G., Papparella S., Di Guardo G. 1994.** Number and size of silver-stained nucleoli (Ag-NOR) clusters in canine seminomas: correlation with histological features and tumour behaviour. Journal of Comparative Pathology. 100:267-273.

27. **De Vivero C. L. 2009.** Frecuencia de neoplasias caninas diagnosticadas en el laboratorio de histología, embriología y patología periodo 1995-2006. Tesis de Medico Veterinario. Lima: Univ. Nac. Mayor de San Marcos. 54p.

28. **Dhaliwal RS, Kitchell BE, Knight BL, Schmidt BR. 1999.** Treatment of aggressive testicular tumors in four dogs. Journal of the American Animal Hospital Association. 35(4):311-318.

29. **Díaz M.A. 1991.** Procesos neoplásicos en caninos: análisis estadísticos periodo 1984-1994. Tesis de Medico Veterinario Lima: Univ. Nacional Mayor de San Marcos 35 p.

30. **Díaz P. 1993.** Neoplasias del Tracto Genital del Perro Estudio estadístico (1973 – 1992) Tesis de Medico Veterinario Lima: Univ. Nacional Mayor de San Marcos 34p.

31. **Dos Santos A.J. 1975.** Patología Especial Dos Animais Domésticos (Mamíferos e Aves). 1ª ed. Río de Janeiro IICA 661p. Disponible en http://books.google.com.pe/books.

32. **Doxsee A.L., Yager J.A., Best S.J., Foster R.A. 2006.** Extratesticular Intersticial and Sertoli tumors in previously neutered dogs and cats: a report of 17 cases. J. Vet. Can. 47:763-766.

33. **Ellenport, C. R. 1981.** Aparato urogenital. En: Getty R. ed. Anatomía dos animais domésticos. 5a ed. Rio de Janeiro: Interamericana Ltda. Vol. 2 1485 – 1489p.

34. **Eslava M.P., Torres V.G. 2008.** Neoplasias Testiculares en Caninos: Un caso de Tumor de Células de Sertoli. Rev. MVZ Córdoba. 13(1):1215-1225.

35. **Ettinger S.J. 1992**. Tratado de Medicina Interna Veterinaria Enfermedades del Perro y el Gato 3ª ed. Buenos Aires: Intermedica. 430p.

36. **Feldman, E.C., Nelson, R.W. 2004.** Disorders of the Testes and Epididymis. In Feldman E. C. y Nelson R. W. eds. Canine and Feline Endocrinology and Reproduction 3 ed. St. Louis Missouri: WB Saunders Co 961 – 977p.

37. **Fischer C.E., Lemos MG, Cartana CP, Gaspar LF, Nobre MO. 2008.** Hiperestrogenismo causado por seminomas-Relato de Caso. En: XVII Congresso de Iniciacao Cientifica, X Encontro de Pos-Graduacao. Brasil: Universidade Federal de Pelotas.

38. **Flanders J.A., Schlafer D.H., Yeager A.E. 2000.** Diseases of the Canine Testes. En: Bonagura DJ, ed. Kirk's Current Veterinary Therapy XII. 5ª ed. Philadelphia: W.B. Saunders. 941-947p

39. **Fossum W. Th. 1999.** Cirugía en pequeños animales 1era ed. Buenos Aires. Intermedica 1040p

40. **Foster R.A. 2007.** Male Reproductive System. In: McGavin M.D, Zachary J F. eds. Pathologic Basis of Veterinary Disease. 4a ed. St. Louis Missouri: Mosby Elsevier. 1317-1349p.

41. **Foster RA., Ladds PW. 2007.** Male genital system. In: Jubb KVF, Kennedy PC, Palmer NC, eds. Pathology of Domestic Animals. 5th ed. USA: Saunders Elsevier. 572-600p.

42. **Foster L., Smith D. 2008.** Testicular Tumors in Dogs. [30 Setiembre del 2008]. Disponible en: http://www.peteducation.com/article.cfm.

43. **Gawlik-Jakubczak T., Krajka K., 2004.** Przypadek guza jadra typu non-Seminoma [A case of non-seminomatous testis tumor]. Przeglad Lekarski, 61: 528-534.

44. **Grieco V., Riccardi E., Greppi G.F., Teruzzi F., Iermano V. y Finazzi M. 2008.** Canine Testicular Tumours: a Study on 232 Dogs. J. Comp. Path. 138: 86-89.

45. **Grieco V., Riccardi E., Ciampi V., Finazzi M. 2006.** Espressione Della Fosfotasi Alcalina Placentare Nei Seminomi del Cane. En: ATTI III Congresso Nazionale. Pisa. Disponible en: http://www.aipvet.it

46. **Goldman A.A. 2008**. Neoplasia Testicular (29 Setiembre 2001) disponible en: http//:www.cancer_mascotia.com

47. **Harvey R.G. McKeever P.J. 2004.** Manual colorido de dermatologia do cao e do gato: Diagnostico y Tratamiento. 1ª ed. Rio de Janeiro. Revinter 184p.

48. **Hayes H.M., Pendergrass T.W.1976.** Canine testicular tumors: epidemiologic features of 410 dogs. J Int Cancer 18:482-486.

49. **Hayes H.M., Tarone R.E., Casey H.W. 1993.** A cohort study of the effects of Vietnam service on testicular pathology of US military working dogs. Medicine Military. 160:248-253.

50. **Hayes H.M., Tarone R.E., Casey H.W., Huxsoll D.L. 1990.** Excess of seminomas observed in Vietnam service U.S. military working dogs. J. Nat. Cancer Inst 82:1042-1046.

51. **Hutson J.M., Hasthorpe S., Heyns C.F. 1997.** Anatomical and functional aspects of testicular descent and cryptorchidism. Endocrine Reviews 18: 259-280.

52. **Johnston D.S., Root Kustritz M., Olson S.N. 2001.** Canine and Feline Theriogenology 1a ed. Philadelphia Saunders 592p.

53. **Jones C., Hunt D. 1997.** Veterinary Pathology 6a ed. USA: Williams y Wilkins Harback.1392 p.

54. **Jubb K.V.F., Kennedy P.C., Palmer N. 1993.** Patología de los Animales Domésticos. 4ª Ed. Uruguay: Agropec. Hemisferio Sur 520p.

55. **Junqueira, L. C., Carneiro, J. 2005.** The Male Reproductive System. In L. C. Junqueira y J. Carneiro eds. Basic Histology text y atlas 11a ed. Rio de Janeiro: Guanabara Koogan S. A. 418 – 435p.

56. **Kasper D.L., Braunwald E., Fauci A., Hauser S., Longo D., Jameson J.L. 2004.** Harrison's principles of internal medicine. 16th edition Mc Graw-Hill Professional.

57. **Kennedy P.C., Cullen J.M., Edwards J.F., Goldschmidt M.H., Larsen S., Munson L. y Nielsen S. 1998.** Histological Classification of Tumors of the Genital System of Domestic Animals Vol. IV Washington, D.C: The Armed Forces Institute of Pathology. 60-68p.

58. **Koivisto M.B., Da Silva B.R., Bernardo SG., Venturoli P.S., Rui L.M. 2008.** Comparacao da citología prepucial em caes higidos e criptorquidicos. Vet e Zootec. vol. 15, n 3, 496-501p.

59. **Ladds P.W.1993.** In: Jubb K.V.F, Kennedy PC, Palmer N, eds. The male genital system. Pathology of Domestic Animals. 4ª ed. Vol. 3. New York: Academic Press. 471p.

60. **Lipowitz, A.J., Schwartz, A., Wilson, G.P., and Ebert, J.W. 1973.**Testicular Neoplasm and Concomitants Clinical Changes in the Dog. J. Am. Vet. Med. Ass. 163:1364 -1368.

61. **Loar S.A. 1992.** Tumores del Sistema Genital y Glándulas Mamarias en: Stephen J. Ettinger Tratado de Medicina Veterinaria Interna 3ª ed. Buenos Aires: Intermedica. 1906-1907p

62. **Looijenga L.H.J., Olie R.A., Van der Gaag I., Van Sluijs F.J., Matoska J., Ploem-Zaaijer J., Knepflé C., Oosterhuis J.W. 1994.** Seminoma of the canine testis. Counterpart of spermatocytic seminoma of men. Laboratory Investigation. 74: 490-496.

63. **McDonald J.R., Schlotthauer C.F., Bollman J.L. 1988.** The pathogenesis of seminoma of the testis. A histologic study in dog. Surgery. 3:904-911.

64. **MacEwen E.G. 1977.** The Veterinary Clinics of North America. Vol.7 N°1 USA: W.B. Saunders Company 200p.

65. **MacLachlan NJ, Kennedy PC. 2002.** In: Meuten DJ, ed. Tumors of the genital systems. 4ta ed. Iowa State: Press Ames 561-567p.

66. **Madewell B.R., Theilen G.H. 1987.** Tumors of the urogenital tract. In: Theilen G.H:, Madewell B.R. eds. Veterinary Cancer medicine 2a ed. Philadelphia: Lea y Febiger. 583-600p.

67. **Maiolino P., Restucci B., Papparella S., Paciello O., De Vico G. 2004.** Correlation of nuclear morphometric features with animal and human World Health Organization international histological classifications of canine spontaneous seminomas. Veterinary Pathology. 41:608-611.

68. **Masserdotti C., Bonfanti U., De Lorenzi D., Tranquillo M., Zanetti O., 2005.** Cytologic features of testicular tumours in dog. J. Vet. Med. A Physiol. Pathol. Clin. Med. 52:339-346.

69. **McGeady T.A., Quinn P.J., Fitzpatrick E.S., Ryan M.T. 2006.** Veterinary Embryology. 1a ed. Oxford: Blackwell Publishing Ltd. 392 p.

70. **Memon M., Sirinarumitr K. 2005.** Semen Evaluation, Canine Male Infertility, Common Disorders of the Male. In: Ettinger SJ y Feldman EC eds. Textbook of Veterinary Internal Medicine. 6a ed. Vol. 2. St. Louis Missouri: Elsevier Saunders. 1690 – 1695p.

71. **Memon M., Tibary A. 2001**. Canine and Feline Cryptorchidism. In Concannon P.W., England G., Verstegen J., Linde-Forsberg C. eds. Recent Advances in Small Animal Reproduction. International Veterinary Information Service (www.ivis.org), Ithaca NY.

72. **Merchant S.R, 2005.** The Skin as a Sensor of Internal Medical Disorders. En: Ettinger S.J. y Feldman E.C. eds. Textbook of Veterinary Internal Medicine 6a ed. Philadelphia: W.B. Saunders. 32-36p.

73. **Meuten D.J. 2002.** Tumors in Domestic Animals. 4ta ed. Iowa State. Ames Press. 561-567p

74. **Miller MA, Hartnett SE, Ramos-Vara JA. 2007.** Interstitial cell tumor and Sertoli cell tumor in the testis of a cat. Vet Pathol. 44:394-397.

75. **Mischke R., Meurer D., Hoppen H.O., Ueberschar S., Hewicker-Trautwein M., 2002.** Blood plasma concetrations of oestradiol-17 beta, testosterone and testosterone/oestradiol ratio in dogs with neoplastic and degenerative testicular disease. Res. Vet. Sci. 73:267-272

76. **Morgan V.R., Bright M.R., Swartout S. M. 2004.** Clínica de Pequeños Animales. 4ta ed. España: Elsevier S.A. 1355 p.

77. **Morrison B.W. 2002.** Cancer in dogs and cats: medical and surgical management. 2a ed. China. Teton New Media. 782 p.

78. **Moulton J.E. 1978.** Tumors in Domestic Animals Second Edition USA: University of California 540p.

79. **Murakami Y., Tateyama S., Uchida K., Yamaguchi R. 2001.** Immunohistochemical analysis of cyclins in canine normal testes and testicular tumors, J.Vet. Med. Sci. Vol. 63:909-912.

80. **Nelson W.R., Couto G.C. 2001**. Manual de Medicina de Pequeños Animales 3a ed. Madrid Harcourt S.A. 680p.

81. **Nielsen, S.W., Kennedy, P.C. 1990.** Tumors of the genital systems. In: Moulton, J.E. ed. Tumors in domestic animals. Berkeley: University of California Press. 479-517p.

82. **Nielsen SW, Lein DH. 1974.** Tumours of the testis. In Bull WHO 50:71-78.

83. **Nieto JM, Pizarro M, Balaguer LM, Romano J. 1989.** Canine Testicular tumors in descended and cryptorchid testes. Ditsch Tierarztl Wochenschr. 96:186-189.

84. **Nochomovitz L.E., Rosai J. 1978.** Current concepts on the histogenesis pathology and immunochemistry of germ cell tumors of the testis. Pathology Annual. 13:327-362.

85. **Nowaczyk R., Nowak M., Madej. P.J., 2007.** Parallel Manifestation of Various Types of Tumors in Canine Testes. Electronic Journal of Polish Agricultural Universities Vol. 10(3).

86. **Ogilvie K.G., Moore S.A. 1995.** Managing the Veterinary Cancer Patient 2a ed. USA: Veterinary Learning Systems Co. 542p.

87. **Okjin K., Kyung-Suk K. 2005.** Seminoma with Hyperesterogenemia in a Yorkshire terrier J. Vet. Med. Sci. Jan 67(1):121-123.

88. **Owston M.A., Ramos-Vara J.A. 2007.** Histologic and immunohistochemical characterization of a testicular mixed germ cell sex cord-stromal tumor and a leydig cell tumor in a dog. J.Vet Pathol. 44:936-943.

89. **Owen L.N. 1980.** TNM Classification of Tumors in Domestic Animals, 1st ed. Geneva: World Health Organization. 40.

90. **Peña F.J., Anel L., Domínguez B., Alegre B., Álvarez, M., Celorrio I., Anel E. 1998.** Laparoscopic surgery in a clinical case of seminoma in a cryptorchid dog. The Veterinary Record. 142(24):671-672.

91. **Peters M.A.J., Dejong F.H., Teerds K.J., De Rooij D.G., Dieleman S.J., Van Sluijs F.J. 2000.** Ageing Testicular Tumour and The Pituitary-Testis Axis in dogs Journal of Endocrinology. 166:153-161.

92. **Peters M.A.J., Teerds K.J., Van der Gaag I., Rooij D.G., Van Sluijs F.J. 2001.** Use of Antibodies against LH receptor, 3beta-hidroxysteroid dehydrogenase and Vimentin to characterize different Types of Testicular Tumour in dog. J. Repro. Fert. 121: 287-291.

93. **Peters M.A., Van Sluijs F.J., 1996.** Testicular tumors in dogs: a literature review. Tijdschr. Diergenneeskd. 121:36-38.

94. **Priester W.A., Mc Kay J.W.1980.** The occurrence of tumors in domestic animals. Natl Cancer Inst. Monogr. 54:201-210.

95. **Pugh, C. R., Konde, L. J. 1991.** Sonographic evaluation of canine testicular and scrotal abnormalities: A review of 26 case histories. Veterinary Radiology. 32:243-250.

96. **Ramírez B.F. 2005.** Manual de Semiología Clínica Veterinaria 1era. Ed. Universidad de Caldas Colombia 197 p.

97. **Reif A.S., Maguire T.G., Kenney R.M. 1979.** A cohort study of canine testicular neoplasia. J. Am. Vet. Med. Assoc. 175:719-723.

98. **Reif J.S., Brodey R.S. 1969.** The relationship between cryptorchidism and canine testicular neoplasia. J. Am. Vet. Med. Assoc. 155:2005-2010.

99. **Reuter V.E, 2005**. Origins and molecular biology of testicular germ cell tumors. Modern Pathology, 18:51-60.

100. **Restucci B., Maiolino P., Paciello O., Martano M., De Vico G., Papparella S., 2003**. Evaluation of angiogenesis in canine seminomas by quantitative inmunohistochemistry. J. Comp. Pathol. 128:252-259.

101. **Rodríguez G.J.C. 1978.** Neoplasias en la especie canina. Estudio en 301 casos entre los años 1964 -1977 Tesis de Medico Veterinario. Lima: Univ. Nac. Mayor de San Marcos 48p

102. **Rodríguez I.A. 2007.** Caracterización de las regiones organizadoras núcleolares en las células del tumor venéreo transmisibles en caninos: Estudio histoquímico. Tesis de Medico Veterinario. Lima: Univ. Nac. Mayor de San Marcos. 53 p.

103. **Romagnoli S.E. 1991.** Canine Cryptorchidism. Vet. Clin. North Amm. 21: 533-544.

104. **Sabatino B., Mysore J. 2007.** Los tumores del testículo del perro. Disponible en: http://www.vet.vga.edu/vpp .

105. **San Martín M.M. 2005.** Neoplasias caninas evaluación estadística periodo 1990-1994. Tesis de Medico Veterinario. Lima: Univ. Nac. Mayor de san Marcos. 60 p.

106. **Sánchez S.V. 2001.** Papel de la Angiogénesis en el crecimiento tumoral. Rev. Cubana Invest Biomed vol.20 (3):223-230.

107. **Santos R.L., Silva C.M., Ribeiro A.C. 2000.** Neoplasias testiculares em caes distribuicao etaria. Arquitos Brasileiro de Medicina e Zootecnia, Belo Horizonte: vol. 52 (1)25-26.

108. **Sanpera N., Masot N., Janer M., Romeo C., Pedro P. 2002.** Oestrogen-induced bone marrow aplasia in a dog with a Sertoli cell tumour. Journal of Small Animal Practice. 43:365-369.

109. **Sarli G., Benazzi C., Preziosi R. 1994**. Proliferative activity assessed by anti-PCNA and Ki-67 monoclonal antibodies in canine testicular tumours J. Comp. Pathol10:357-368p.

110. **Schaer M. 2006.** Medicina Clínica del Perro y el Gato 1ª ed. España: Elsevier-Masson 576p.

111. **Schumaker J., Lenz S.D., Walker W. 1994.** Cysticrete Testis Associated with Cryptorchism in horses. Vet. Pathol. 31:115-117.

112. **Scott W.D., Miller H.W., Griffin E.C. 2002.** Muller y Kirk's Dermatología en Pequeños Animales 6aEd. Buenos Aires. Intermedica 650p.

113. **Sluijs, F. J. 1997.** Testes. In Rijnberk N. ed. Clinical Endocrinology of Dogs and Cats 1a ed. London: Kluwer Academic.119 -131.

114. **Soto A.P. 2007.** Mastocitoma en caninos su presentación clínica, diagnostico y tratamiento. Tesina de Medico Veterinario. Lima: Univ. Nac. Mayor de San Marcos 57p.

115. **Spugnini E.P., Bartolazzi A., Ruslander D. 2000.** Seminoma with Cutaneous Metastases in a dog. J. Anim. Hosp. Assoc. 36(3): 253-256.

116. **Takano M.F. 1964.** Estudio estadístico de 154 procesos neoplásicos en la especie canina. Tesis de Medico Veterinario. Lima: Univ. Nac. Mayor de San Marcos 36 p.

117. **Takiguchi M., Iida T., Kudo T., Hashimoto A., 2001.** Malignant Seminoma with systemic metastases in a dog. J. Small Anim. Pract. 42:360-362.

118. **Taniyama H., Hirayama K., Nakada K., Numagami K., Yaosaka N., Kagawa Y., Izumisawa Y., Nakade T., Tanaka Y., Watanabe G., Taya K. 2001.** Immunohistochemical detection of Inhibin-a-b and-b Chains and 3b-hydroxysteroid dehydrogenase in canine Testicular Tumors and Normal Testes Vet. Pathol. 38:661-666p.

119. **Tilley L.P., Smith F.W. 1998.** La consulta Veterinaria en 5 minutos Canina y Felina 1ª ed. Buenos Aires: Intermedica 1230p.

120. **Trigo T.F.J. 1992.** Patología Sistémica Veterinaria 2da ed. Buenos Aires: Interamericana Mc Graw-Hill. 286p.

121. **Valeria G., Riccardi E., Ciampi V., Finazzi M. 2006.** Espressione Della Fosfatasi Alcalina Placentare nei Seminomi del Cane. ATTI III Congresso Nazionale Pisa-Italia 69-72.

122. **Verma K. 1989.** Value of fine needle aspiration cytology in the diagnosis of testicular neoplasms. Acta Cytol. 33:631-634p.

123. **Wakui S., Fursato M., Yokoo K., Ushigome S. 1997.** Testicular efferent ductiles cysts of a dog. Vet Pathol. 34:230-232.

124. **Wallace L. J., Cox V. S. 2008.** Canine Crytorchidism. In Bonagura J.D., Twedt D.C. eds. Current Veterinary Therapy XIV. 3a Ed. Philadelphia: Saunders. 1244p.

125. **Weaver A.D. 1983.** Survey with follow-up of 67dogs with testicular Sertoli cell tumours. Vet Rec. 113:105-107.

126. **Weller R.E., Dagle G., Buschbom R.L., Park J.F.1995**. Examination of testicular tumours in the beagle dog exposed inhaled plutonium. J. Inter. Radiat. Biol. 68:63-70.

127. **WHO. 1974.** International Histological Classification of Tumors of Domestic Animals part 1. Bull World Health Organ. 50:71-74.

128. **Withrow S.J., MacEwan E.G. 2001.** Small Animal Clinical Oncology 3a ed. Philadelphia: Saunders 718p.

129. **Withrow J. S., Vail M.D. 2007.** Withrow and MacEwen's small animal clinical oncology 4ta. ed. USA: Saunders-Elsevier 486p.

130. **Young B., Lowe J., Stevens A., y Heath J. W. 2006.** Male reproductive system wheater's Functional Histology 5a ed. England: Elsevier. 346-359p.

V. APENDICE

Apéndice 1. Clasificación histológica de los tumores del aparato genital del macho de los animales domésticos.

HISTOLOGICAL CLASSIFICATION AND NOMENCLATURE OF TUMOURS OF THE TESTIS

I. GERM CELL TUMOURS

A. SEMINOMA
   1. Intratubular, with or without invasion
   2. Diffuse type

B. EMBRYONAL CARCINOMA

C. TERATOMA

II. SEX CORD–STROMAL (GONADO-STROMAL) TUMOURS

A. SERTOLI (SUSTENTACULAR) CELL TUMOUR
   1. Intratubular, with or without invasion
   2. Diffuse type

B. LEYDIG (INTERSTITIAL) CELL TUMOUR
   1. Solid diffuse type
   2. Cystic–vascular (angiomatoid)
   3. Pseudoadenomatous

C. TUMOURS WITH INTERMEDIATE SERTOLI CELL AND LEYDIG CELL DIFFERENTIATION

III. MULTIPLE PRIMARY TUMOURS

IV. MESOTHELIOMA

V. STROMAL AND VASCULAR TUMOURS

VI. UNCLASSIFIED TUMOURS