Universidad Nacional Mayor de San Marcos
Universidad del Perú. Decana de América

Dirección General de Estudios de Posgrado
Facultad de Odontología
Unidad de Posgrado

Manejo quirúrgico conservador de ameloblastoma mandibular con "método de dragado" en paciente adolescente

TRABAJO ACADÉMICO

Para optar el Título de Segunda Especialidad Profesional en Cirugía Bucal y Maxilofacial

AUTOR

Gisenia Pilar INQUILLA APAZA

ASESOR

Mg. Jaime Alejandro HIDALGO CHÁVEZ

Lima, Perú

2026



Reconocimiento - No Comercial - Compartir Igual - Sin restricciones adicionales

https://creativecommons.org/licenses/by-nc-sa/4.0/

Usted puede distribuir, remezclar, retocar, y crear a partir del documento original de modo no comercial, siempre y cuando se dé crédito al autor del documento y se licencien las nuevas creaciones bajo las mismas condiciones. No se permite aplicar términos legales o medidas tecnológicas que restrinjan legalmente a otros a hacer cualquier cosa que permita esta licencia.

Referencia bibliográfica

Inquilla G. Manejo quirúrgico conservador de ameloblastoma mandibular con "método de dragado" en paciente adolescente [Trabajo académico de segunda especialidad]. Lima: Universidad Nacional Mayor de San Marcos, Facultad de Odontología, Unidad de Posgrado; 2026.

Metadatos complementarios

Datos de autor	
Nombres y apellidos	Gisenia Pilar Inquilla Apaza
Tipo de documento de identidad	DNI
Número de documento de identidad	72199030
URL de ORCID	https://orcid.org/0009-0006-5209-4880
Datos de asesor	
Nombres y apellidos	Jaime Alejandro Hidalgo Chávez
Tipo de documento de identidad	DNI
Número de documento de identidad	44293365
URL de ORCID	https://orcid.org/0000-0002-9198-5946
Datos del jurado	
Presidente del jurado	
Nombres y apellidos	Elmo Sigifredo Palacios Alva
Tipo de documento	DNI
Número de documento de identidad	06628162
Miembro del jurado 1	
Nombres y apellidos	José Luis Cornejo Salazar
Tipo de documento	DNI
Número de documento de identidad	07349888
Miembro del jurado 2	
Nombres y apellidos	María del Pilar Gamarra Contreras
Tipo de documento	DNI
Número de documento de identidad	10771337
Miembro del jurado 3	
Nombres y apellidos	Jaime Alejandro Hidalgo Chávez
Tipo de documento	DNI

Número de documento de identidad	44293365
Datos de investigación	
Línea de investigación	B.3.3.1. Terapia de las enfermedades y alteraciones estomatológicas
Grupo de investigación	No aplica
Agencia de financiamiento	Sin financiamiento
Ubicación geográfica de la investigación	Lugar: Hospital Nacional Hipólito Unanue País: Perú Departamento: Lima Provincia: Lima Distrito: El Agustino Calle: Av. César Vallejo 1390 Latitud: -12.0400417° S Longitud: -76.9944727° O
Año o rango de años en que se realizó la investigación	2022 - 2025
URL de disciplinas OCDE	Odontología, Cirugía oral, Medicina oral https://purl.org/pe-repo/ocde/ford#3.02.14

Facultad de Odontología
Universidad Nacional Mayor de San Marcos

UNIDAD DE POSGRADO

"Año de la recuperación y consolidación de la economía peruana"

ACTA N° 013-FO-UPG-2026

ACTA DE SUSTENTACIÓN DEL TRABAJO ACADÉMICO PARA OPTAR EL TÍTULO DE SEGUNDA ESPECIALIDAD PROFESIONAL EN CIRUGÍA BUCAL Y MAXILOFACIAL

Siendo las 11:00 horas, del jueves 25 de junio de dos mil veintiséis, el Jurado de Sustentación conformado por los docentes:

- Presidente : Dr. Esp. Elmo Sigifredo Palacios Alva
- Miembro : Dr. Jose Luis Cornejo Salazar
- Miembro : Dra. María del Pilar Gamarra Contreras
- Miembro Asesor : C.D. Esp. Jaime Alejandro Hidalgo Chávez

Se reunieron para la sustentación del trabajo académico titulado: **"MANEJO QUIRÚRGICO CONSERVADOR DE AMELOBLASTOMA MANDIBULAR CON "MÉTODO DE DRAGADO" EN PACIENTE ADOLESCENTE",** presentado por la **C.D. Gisenia Pilar Inquilla Apaza,** egresada del Programa de Segunda Especialidad Profesional en Cirugía Bucal y Maxilofacial, desarrollado en la Unidad de Posgrado de la Facultad de Odontología.

Concluida la sustentación, los miembros del jurado procedieron a formular sus preguntas las que fueron absueltas por la titulando. Acto seguido se procedió con la evaluación correspondiente. En forma colegiada, el jurado asignó la calificación de:

Veinte	20	Aprobado por excelencia
Letras	Números	Escala

Habiendo sido aprobada la sustentación del trabajo académico, el Jurado de Sustentación recomienda al Consejo de Facultad apruebe el **otorgamiento del Título de Segunda Especialidad Profesional en Cirugía Bucal y Maxilofacial** a **Doña Gisenia Pilar Inquilla Apaza.**

Siendo las 12:15 horas, se levantó la sesión. Se deja constancia del acto, mediante las firmas del Jurado de Sustentación y Asesor del Trabajo Académico en la presente acta.

Dr. Esp. Elmo Sigifredo Palacios Alva
Presidente

Dr. Jose Luis Cornejo Salazar
Miembro

Dra. María del Pilar Gamarra Contreras
Miembro

C.D. Esp. Jaime Alejandro Hidalgo Chávez
Miembro Asesor

Nota: La calificación se consigna en letras, números y nivel, de acuerdo con el Reglamento General de Estudios de Posgrado.

El resultado de la calificación de la sustentación de tesis corresponderá a uno de los siguientes niveles

- 20 Aprobado por excelencia
- 18 - 19 Aprobado por destacado
- 16 - 17 Aprobado por logro
- 14 - 15 Aprobado
- 0 - 13 Desaprobado

El promedio de la calificación con fracción de 0.5 o más, se redondea al entero inmediato superior.

UNIVERSIDAD NACIONAL MAYOR DE SAN MARCOS
Universidad del Perú, Decana de América

Anexo 1
CERTIFICADO DE SIMILITUD

Yo, **Jaime Alejandro Hidalgo Chávez** en mi condición de asesor acreditado con el Dictamen de la UPG **N° 000073-2025-UPG-VDIP-FO/UNMSM** del trabajo académico, cuyo título es: **MANEJO QUIRÚRGICO CONSERVADOR DE AMELOBLASTOMA MANDIBULAR CON "MÉTODO DE DRAGADO" EN PACIENTE ADOLESCENTE** presentado por la **CD. Gisenia Pilar Inquilla Apaza,** para optar Título de Segunda Especialidad Profesional en Cirugía Bucal y Maxilofacial.

CERTIFICO que se ha cumplido con lo establecido en la Directiva de Originalidad y de Similitud de Trabajos Académicos, de Investigación y Producción Intelectual. Según la revisión, análisis y evaluación mediante la plataforma PIDS, el documento evaluado cuenta con el **7%** de similitud, nivel PERMITIDO para continuar con los trámites correspondientes y para su **publicación en el repositorio institucional.**

Se emite el presente certificado en cumplimiento de lo establecido en las normas. vigentes, como uno de los requisitos para la obtención del **Título de Segunda Especialidad Profesional en Cirugía Bucal y Maxilofacial.**

Lima, 04 de mayo del 2026

Firma del Asesor _____
Nombres y Apellidos del asesor: Jaime Alejandro Hidalgo Chávez
DNI: 44293365

* Según corresponda: bachiller, magíster, doctor; título profesional o título de segunda especialidad

La vigencia del presente certificado corresponde a un período de noventa (90) días desde la fecha de su emisión; siempre que no haya observaciones en el texto durante el proceso de revisión por el jurado informante o surja alguna contingencia.

1. TÍTULO

MANEJO QUIRÚRGICO CONSERVADOR DE AMELOBLASTOMA MANDIBULAR CON "MÉTODO DE DRAGADO" EN PACIENTE ADOLESCENTE

2. RESUMEN

El ameloblastoma es una neoplasia odontogénica benigna, de crecimiento lento, localmente agresivo con una alta tasa de recurrencia en relación al tipo de tratamiento, cuya presentación en pacientes adolescentes implica desafíos terapéuticos adicionales debido al impacto en el crecimiento craneofacial, función masticatoria, función estética y en la necesidad de preservar la estructura mandibular. Tradicionalmente, el tratamiento de elección ha sido el abordaje radical, como la resección en bloque; sin embargo, en población joven se buscan alternativas que permitan conservar la mandíbula y minimizar secuelas funcionales y estéticas.

El presente trabajo académico, describe el caso clínico de una paciente adolescente de 12 años de edad quien, en compañía de madre, ingresa por servicio de emergencia del Hospital Nacional Hipólito Unanue presentando aumento de volumen y dolor de hemicara lado izquierdo y dificultad para alimentarse, es evaluado por servicio de cirugía bucal y maxilofacial, quienes a la evaluación clínica intraoral, evidencian tumoración, de bordes poco definidos, localizado en cuerpo y rama mandibular lado izquierdo, mucosa que la recubre con lesión ulcerada de 1x2 cm aproximadamente de superficie irregular, no sangrante distal a pieza dentaria 36. Los exámenes imagenológicos mostraron una gran lesión radiolúcida multilocular con bordes delimitados en cuerpo y rama ascendente de mandíbula lado izquierdo. Se realizó biopsia incisional, el cual mostró como resultado anatomopatológico (AP), con resultado de ameloblastoma plexiforme infectado. Se realizó un abordaje quirúrgico bajo un enfoque conservador, basado en el Método de Dragado, realizado en cuatro tiempos quirúrgicos. Los resultados muestran una adecuada reducción de la lesión, mantenimiento de la integridad mandibular, la ausencia de recidiva y sin afectar el crecimiento facial. Se presenta el seguimiento de la evolución clínica, histológica e imagenológica de tres años.

Este caso evidencia la utilidad del método de dragado como alternativa válida en pacientes en crecimiento, cuando se selecciona adecuadamente y se realiza un seguimiento estricto y un trabajo en conjunto entre en el cirujano, radiólogo, patólogo, paciente y tutores. Este enfoque minimiza la morbilidad quirúrgica y

evitar resecciones radicales innecesarias, mejorando la calidad de vida del paciente durante y después del tratamiento.

Palabras clave: Ameloblastoma, Tratamiento Conservador, Curetaje, Remodelación Ósea, Adolescente

3. ABSTRACT

Ameloblastoma is a benign, slow-growing, locally aggressive odontogenic tumor with a high recurrence rate. Its presentation in teenagers patients poses additional therapeutic challenges due to its impact on craniofacial growth, masticatory function, and the need to preserve mandibular structure. Traditionally, the treatment of choice has been radical resection, such as en bloc resection; however, in young populations, alternatives that allow mandibular preservation, minimize functional and aesthetic sequels are being sought.

This report describes the case of a 12-year-old girl patient who, accompanied by her mother, was admitted to the emergency department of the Hipólito Unanue National Hospital presenting with swelling and pain on the left side of her face and difficulty eating. She was evaluated by the oral and maxillofacial surgery service, whose clinical assessment revealed a mass with indistinct borders, located on the body and ramus of the mandible. The overlying mucosa presented with an ulcerated lesion approximately 1 x 2 cm with an irregular surface, non-bleeding, distal to tooth 36. Imaging studies showed a large, multilocular radiolucent lesion with well-defined borders on the body and ascending ramus of the mandible. The pathology after an incisional biopsy showed an infected plexiform ameloblastoma. A conservative surgical approach was performed using the Dredging method, carried out in four surgical stages. The results show adequate reduction of the lesion, maintenance of mandibular integrity, and no recurrence.This report presents the three-year follow-up of the clinical, histological, and imaging evolution of the tumor.

This case demonstrates the usefulness of the dredging method as a valid alternative in growing patients when appropriately selected, with prolonged follow-up and collaborative work between the surgeon, pathologist, radiologist, patient, and tutors. This approach minimizes surgical morbidity and avoids unnecessary radical resections, improving the patient's quality of life during and after treatment.

Keywords: Ameloblastoma, Conservative Treatment, Curettage, Bone Remodeling, Teenagers

4. INTRODUCCIÓN

El ameloblastoma es una neoplasia odontogénica benigna, de tipo epitelial, caracterizada por un crecimiento lento, infiltrativo y localmente agresivo, representa del 19.3 % al 41.5 % de todos los tumores odontogénicos. El sitio habitual de presentación es en la parte posterior de cuerpo y rama mandibular (1)Ocurre en la segunda a la cuarta década de vida, con mayor predilección por el sexo masculino 2:1(2)

Según la 4° edición de la clasificación de la Organización Mundial de la Salud de los tumores de cabeza y cuello, se clasifica en ameloblastoma convencional (sólido/multiquístico), uniquístico, periférico y metastatizante (3). El caso frente al cual nos encontramos es un ameloblastoma convencional, con patrón histológico plexiforme. Aunque suele diagnosticarse en adultos jóvenes, también puede presentarse en adolescentes, en quienes el abordaje clínico y terapéutico exige especial consideración por su etapa de desarrollo craneofacial y la necesidad de preservar estructuras anatómicas esenciales (4).

Tradicionalmente, el tratamiento del ameloblastoma, dependiendo del tipo, ha oscilado entre técnicas quirúrgico conservadoras (descompresión, marsupialización, enucleación sola, enucleación y ostectomía periférica, aplicación de solución de Carnoy, crioterapia con nitrógeno líquido) (5) y procedimientos radicales que incluyen resecciones mandibulares segmentarias o marginales (6). Las técnicas radicales han demostrado tasas menores de recidiva; sin embargo, en pacientes en crecimiento se asocian con secuelas funcionales y estéticas significativas. En este contexto, surge el “método de dragado”, una alternativa conservadora que consiste en la descompresión y eliminación gradual del tejido tumoral, permitiendo la remodelación ósea continua y reduciendo la agresividad de la intervención (7).

El objetivo de este trabajo es describir el manejo quirúrgico conservador de un ameloblastoma mandibular en un paciente adolescente mediante el método de dragado, presentar la secuencia de la evolución clínica, histológica e imagenológica, asimismo analizar sus ventajas y limitaciones, y discutir su relevancia clínica en el contexto del tratamiento contemporáneo de tumores odontogénicos en población joven.

5. INFORMACIÓN DEL PACIENTE

a. Información demográfica:

Mujer de 12 años de edad, lugar de nacimiento Lima, raza mestiza, estado civil soltera, ocupación estudiante, religión católica y procedente de Ate Vitarte – Lima.

b. Síntomas y signos:

- Aumento de volumen progresivo de región geniana lado izquierdo
- Dolor intermitente ipsilateral
- Secreción “líquido blanco amargo”
- Dificultad para alimentarse
- Hipoestesia en labio y mentón lado izquierdo

c. Historial médico, familiar y social:

- Antecedentes de infancia: Varicela (2015) sin complicaciones
- Antecedentes quirúrgicos:

- Biopsia incisional (13/10/2022) resultado de AP: Ameloblastoma plexiforme infectado
- 1° Enucleación fraccionada con Método de Dragado (25/10/22)
- 2° Enucleación fraccionada con Método de Dragado (03/01/23)
- 3° Dragado de rama, ángulo y cuerpo posterior izquierdo (06/06/23)
- 4° Dragado de rama, ángulo y cuerpo mandibular (10/10/23)
    - Antecedentes familiares:
      Madre (52 años), aparentemente sano
      Padre (49 años), desconoce
      Hermanos (22, 21 y 04 años), aparentemente sanos
    - Hospitalizaciones previas: Traumatismo encéfalo craneano leve por caída de altura (25/02/2015), sin secuelas
    - Reacción alérgica a medicamentos: Niega

d. Enfermedades concomitantes:

- Niega

6. HALLAZGOS CLÍNICOS

Examen clínico:

Al examen general, en aparente buen estado general, aparente buen estado nutricional, en aparente buen estado de hidratación, lúcida, orientada en tiempo y espacio, ventilando espontáneamente por ambas fosas nasales.

Funciones vitales: presión arterial: 120/70 mmHg, frecuencia cardiaca: 80 por minuto, frecuencia respiratoria: 17 por minuto, temperatura: 36.5 °C, saturación de oxígeno: 97%

Somatometría: peso (43 kg), talla (1.54) e índice de masa corporal (18.5)

A la evaluación de aparatos y sistemas: piel y faneras: tibia, elástica e hidratada, con llenado capilar menor a 2 segundos; uñas y cabello con adecuada implantación y tejido celular subcutáneo con distribución normal. La movilidad ocular se encuentra conservada, con pupilas centradas, isocóricas, reactivas a la luz y la acomodación. El conducto auditivo externo es permeable. El cuello es cilíndrico, móvil y sin presencia de adenopatías. A nivel torácico, se aprecia simetría, con sonoridad pulmonar y murmullo vesicular conservados; el choque de punta no es palpable y la matidez cardiaca se mantiene dentro de lo esperado. El abdomen es plano, depresible y no doloroso, con matidez hepática conservada y ruidos hidroaéreos presentes dentro de los parámetros normales.

Al examen extraoral (Fig. 1 A, B, C y D): mesocéfalo, asimetría facial por aumento de volumen por tumoración proveniente de tejidos duros, piel que la recubre se encuentra de características normales, sin alza térmica local, consistencia firme, con leve dolor a la palpación, con alteración neurosensorial

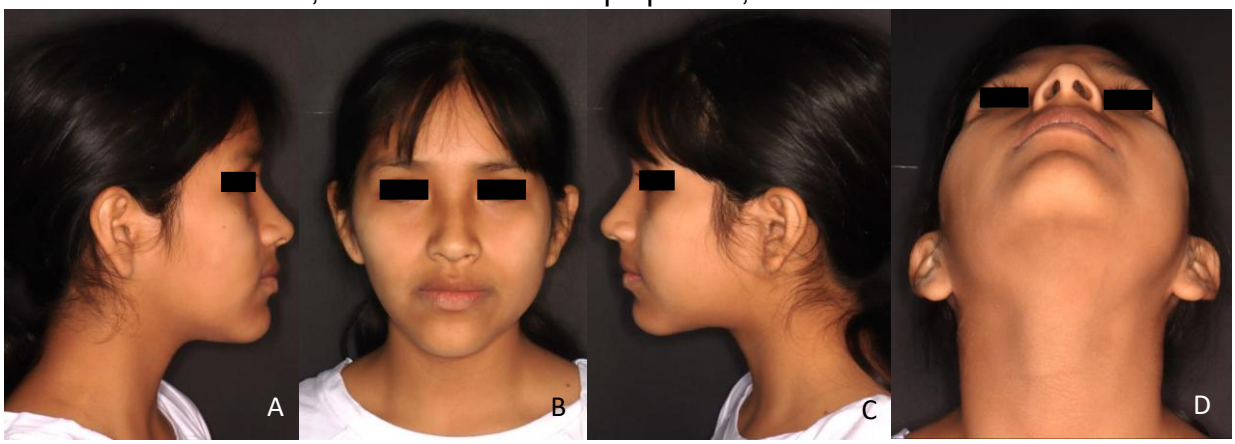

Figura 1: A, B, C, D, Fotografía extraoral antes de iniciar tratamiento en su vista frontal, de perfil y submentovertex

(hipoestesia en labio y mentón lado izquierdo), de 4 x 3 cm aproximadamente,

localizada a nivel de región geniana baja lado izquierdo; recorrido condíleo conservado, sin ruido articular que lo acompañe, movimientos cervicales conservados, sin adenopatías palpables.

Al examen intraoral (Fig. 2 A, B, y C), apertura bucal 35 mm aproximadamente, mucosas hidratadas, paladar duro, paladar blando, orofaringe, piso de boca y lengua conservados, se evidencia tumoración con bordes parcialmente definidos, tejido que lo recubre de características similares a tejido adyacente, a excepción de porción central donde se evidencia úlcera de 1 x 2 cm aproximadamente, superficie granular y blanquesina; consistencia firme, dolorosa a la palpación profunda, sin secreción a la digitopresión, localizado en cuerpo y rama mandibular lado izquierdo. Pieza dentaria 36, no mostró movilidad dentaria, ausencia clínica de pieza dentaria 37.



Figura 2: A, B y C. fotografía intraoral oclusal arcada superior e inferior y vista frontal previa a intervención quirúrgica

7. LÍNEA DEL TIEMPO

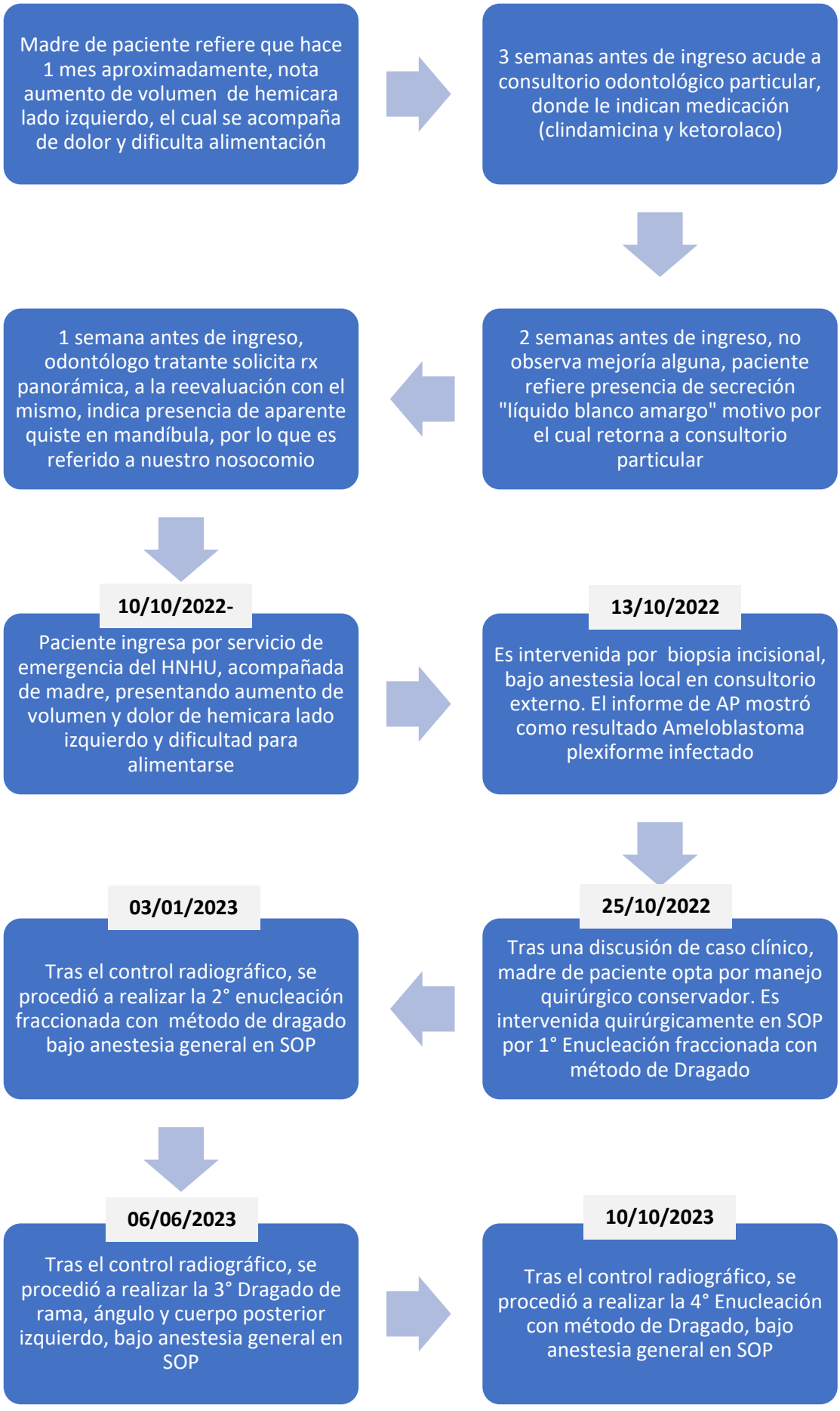
Madre de paciente refiere que hace 1 mes aproximadamente, nota aumento de volumen de hemicara lado izquierdo, el cual se acompaña de dolor y dificulta alimentación
3 semanas antes de ingreso acude a consultorio odontológico particular, donde le indican medicación (clindamicina y ketorolaco)
2 semanas antes de ingreso, no observa mejoría alguna, paciente refiere presencia de secreción "líquido blanco amargo" motivo por el cual retorna a consultorio particular
1 semana antes de ingreso, odontólogo tratante solicita rx panorámica, a la reevaluación con el mismo, indica presencia de aparente quiste en mandíbula, por lo que es referido a nuestro nosocomio
10/10/2022-
Paciente ingresa por servicio de emergencia del HNHU, acompañada de madre, presentando aumento de volumen y dolor de hemicara lado izquierdo y dificultad para alimentarse
13/10/2022
Es intervenida por biopsia incisional, bajo anestesia local en consultorio externo. El informe de AP mostró como resultado Ameloblastoma plexiforme infectado
25/10/2022
Tras una discusión de caso clínico, madre de paciente opta por manejo quirúrgico conservador. Es intervenida quirúrgicamente en SOP por 1° Enucleación fraccionada con método de Dragado
03/01/2023
Tras el control radiográfico, se procedió a realizar la 2° enucleación fraccionada con método de dragado bajo anestesia general en SOP
06/06/2023
Tras el control radiográfico, se procedió a realizar la 3° Dragado de rama, ángulo y cuerpo posterior izquierdo, bajo anestesia general en SOP
10/10/2023
Tras el control radiográfico, se procedió a realizar la 4° Enucleación con método de Dragado, bajo anestesia general en SOP

8. PLAN DE TRABAJO PARA EL DIAGNOSTICO DEFINITIVO

a. Métodos de diagnostico

- Radiografía panorámica
- Tomografía Espiral Multicorte (TEM)
- Tomografía Cone Beam
- Biopsia incisional

Evaluación imagenológica:

Paciente acude con radiografía panorámica de fecha 22 de septiembre del 2022, donde se observó:

Imagen radiolúcida localizada en cuerpo y rama ascendente de mandibula lado izquierdo. Se extiende en sentido céfalo caudal, desde la proximidad a la escotadura sigmoidea hasta la basal mandibular; y de mesial a distal, desde apical de la pieza 36 y borde anterior de rama, hasta la proximidad al borde posterior de la rama ascendente mandibular. Presenta límites definidos, bordes corticalizados y festoneados. Ocasiona la reabsorción radicular externa apical de la raíz distal de la pieza 36, el desplazamiento caudal del germen dentario de la pieza 37, el desplazamiento cefálico del germen dentario de la pieza 38, el adelgazamiento y expansión del borde anterior de la rama ascendente y basal mandibular, así como la discontinuidad de las corticales del canal mandibular (Fig. 3).



Figura 3: Radiografía panorámica previo a intervención quirúrgica

A la ampliación con TEM s/c de fecha 10 de octubre del 2022, en una ventana de tejidos óseos, en el corte axial, coronal y sagital (Fig. 4 A, B y C) se observó, de forma adicional, Una imagen isodensa que ocasiona la expansión y adelgazamiento de la tabla ósea vestibular y lingual, cortical medial y lateral de la rama ascendente y basal mandibular. También se observan zonas de discontinuidad a nivel de la tabla ósea vestibular, con medidas aproximadas de 3.55 x 3.10 x 5.55 cm en sus ejes mayores.

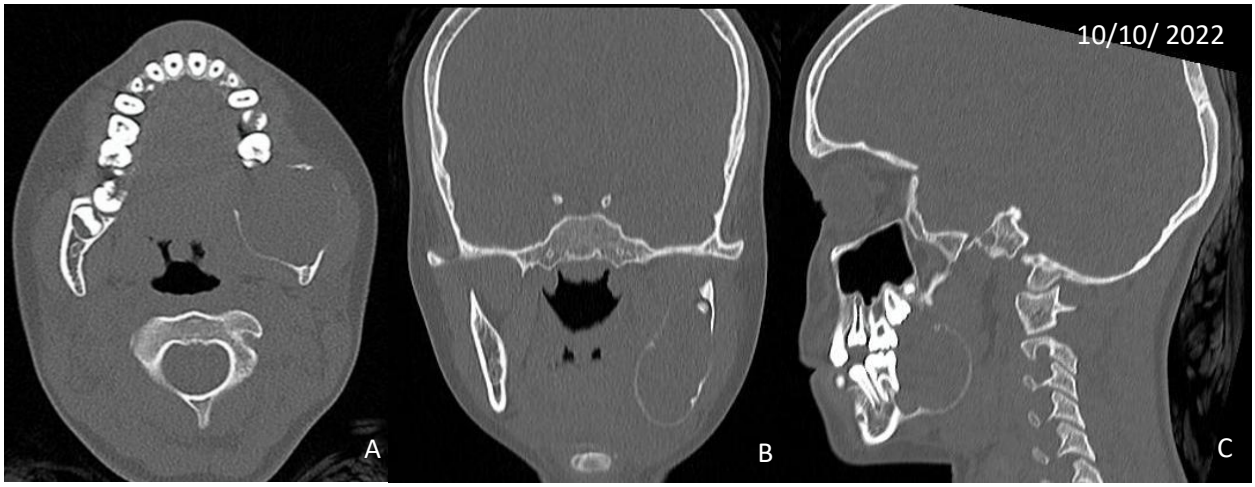

Figura 4: TEM espiral multicorte de macizo facial sin contraste corte axial, coronal y sagital

Ocasiona además el desplazamiento caudal del canal mandibular (Fig. 5)

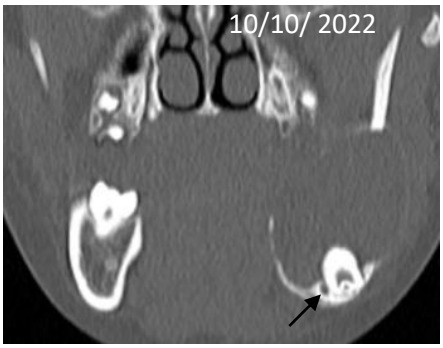

Figura 5: TEM de macizo facial y su relación con conducto dentario inferior

En la reconstrucción 3D (Fig. 6 A y B) se evidencia lesión osteolítica de gran tamaño, que compromete proceso alveolar posterior, cuerpo, ángulo y rama mandibular derecha, causando expansión, adelgazamiento, erosión y

perforación bucolingual, involucra a pieza dentaria 37 con desplazamiento caudal y pieza dentaria 38 con desplazamiento hacia cefálico.

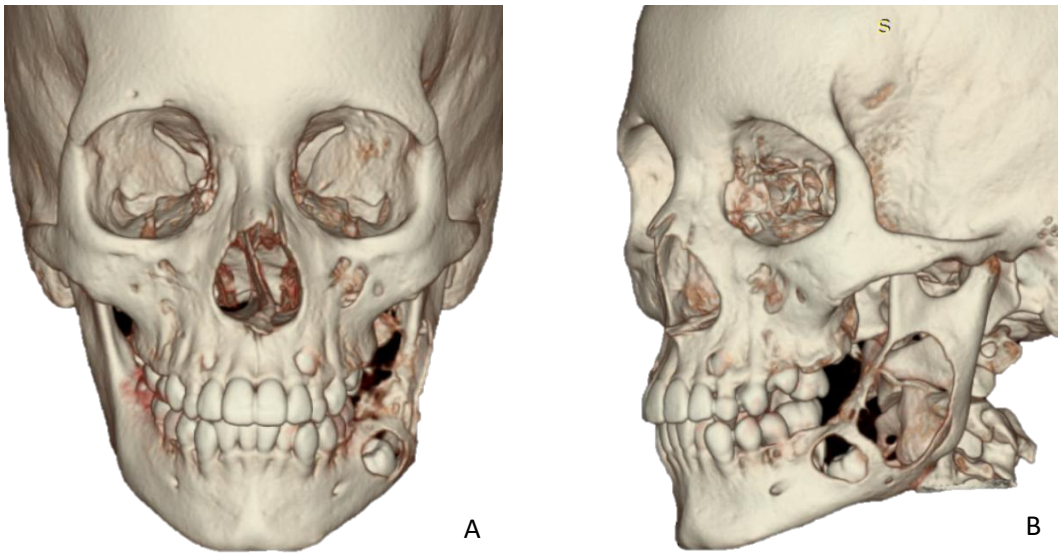

Figura 6: Reconstrucción 3D de TEM de macizo facial

Biopsia incisional

El 13/10/2022 se procedió a realizar biopsia incisional, previa infiltración de lidocaína 2% + epinefrina 1:80000 en nervio dentario inferior lado izquierdo, se realizó una punzoaspiración, obteniéndose secreción hemática de 2 cc aproximadamente (Fig. 7 B). Se realizó incisión tipo losange en forma de cuña en región retromolar de III cuadrante, obteniéndose 2 muestras; se finalizó con el cierre por primera intensión con ácido poliglicólico 3/0 TC 20 (Fig. 7 A). El informe de anatomía patológica mostró mantos y cordones de células epiteliales con patrón morfológico bifásico. En la periferia células cúbico cilíndricas que rodean a las células fusiformes y estrelladas que recuerdan el retículo estrellado del órgano del esmalte, en algunas áreas contiene infiltrado inflamatorio mixto y en otras áreas existe depósitos de fibrina con abundante infiltrado inflamatorio agudo, en cuya superficie de esta zona existen colonias de bacterias (Fig 7 C), con resultado de diagnóstico anatomopatológico de ameloblastoma plexiforme infectado

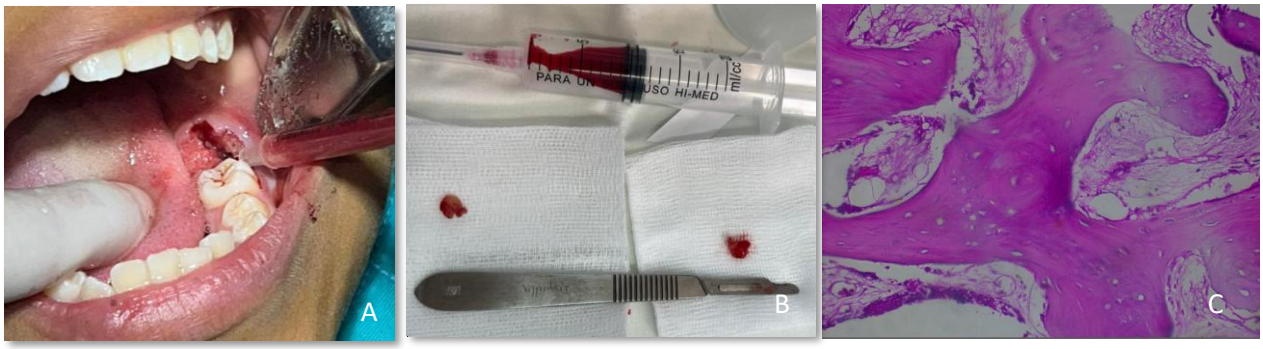

Figura 7: A) Biopsia incisional región retromolar. B) Punzoaspiración y muestra obtenida. C) microfotografía de corte histológico

b. Problemas para el diagnostico

No se presentó problemas para determinar el diagnóstico definitivo

c. Razonamiento diagnóstico:

Diagnósticos presuntivos:

- Quiste mandibular odontogénico infectado
  1. Quiste dentígero
  2. Queratoquiste
- Tumor mandibular odontogénico infectado
  1. Ameloblastoma uniquistico / convencional
  2. Fibroma ameloblástico
  3. Granuloma central de células gignates
  4. Mixoma odontogénico

Diagnóstico definitivo (según informe de anatomía patológica**)**

1. Ameloblastoma plexiforme infectado de mandíbula lado izquierdo

d. Características de pronostico

La patología frente al cual nos encontrábamos tenía característica de ser altamente recidivante, el abordaje quirúrgico conservador con método de dragado buscó disminuir esta posibilidad, el cual nos brindó un pronóstico bueno. Esta estrategia de tratamiento conservador, es una opción viable, considerando el daño físico y psicológico irreparable inducido por el tratamiento radical (8)

9. TERAPÉUTICA INTERVENCIÓN

a. Tipos de intervención

- Terapia molecular dirigida
- Marzupialización, enucleación o curetaje única
- Enucleación + ostectomía periférica
- Enucleación + terapia complementaria
- Crioterapia con nitrógeno liquido
- Dragado - Dragado modificado
- Resección segmentaria + reconstrucción ósea inmediata o diferida
- Resección segmentaria + reconstrucción con prótesis personalizada

Las modalidades de tratamiento del ameloblastoma plexiforme varían desde conservadores hasta radicales, las opciones de tratamientos radicales, como la resección segmentaria o resección marginal, reducen la tasa de recurrencia, sin embargo, producen mayor morbilidad y deformidad de los maxilares. Por otro lado, las opciones conservadoras, como la marsupialización, permiten la preservación de estructuras vitales, pero los restos del revestimiento epitelial pueden provocar recurrencia, lo que requiere tratamiento quirúrgico adicional. Si bien no existe consenso actual sobre el tratamiento adecuado, es importante evitar o reducir las complicaciones, secuelas y la morbilidad (9)

El dragado se considera una opción intermedia entre el tratamiento conservador y el radical. Comprende tres etapas:

- Descompresión
- Curetaje repetido de la lesión
- Osteotomía periférica

Tiene el objetivo es reducir la presión intraquística mediante drenaje continuo y/o enucleación (figura 9), permitiendo así el crecimiento centrípeto desde las paredes óseas. La eliminación repetida del revestimiento quístico y el tejido cicatricial de la cavidad ósea, acelerando la formación de hueso nuevo, seguida de osteotomía periférica o resección de porciones óseas mucho más pequeñas

como tratamiento definitivo, lo que reduce significativamente la morbilidad final.(10)

Posterior a la descompresión, se continúa con enucleación fraccionada e inicio de dragado repetidos cada 3 – 4 meses, para acelerar la formación de hueso nuevo y eliminar las células tumorales residuales, hasta obtener 2 resultados de anatomía patológica negativos y/o libre de lesión tumoral, como se muestra a continuación, en el siguiente diagrama (11)

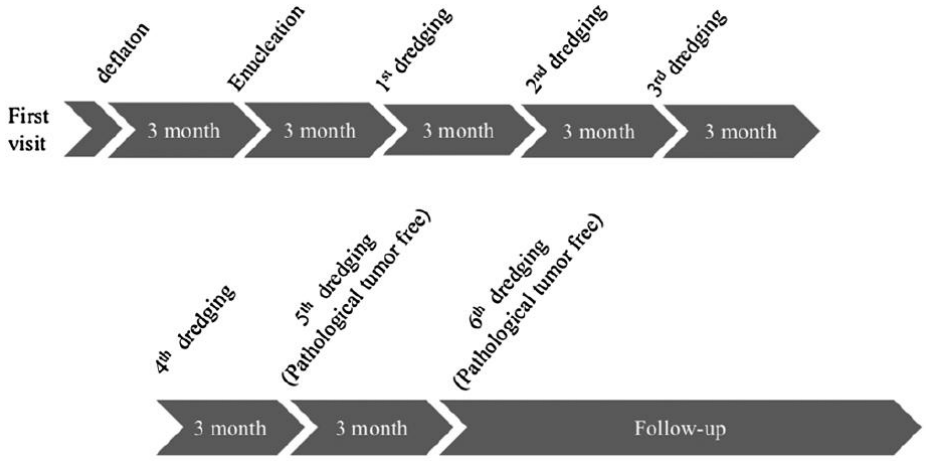

Figura 8: Diagrama de flujo de los procedimientos de tratamiento. Fuente: Kakuguchi W et al. Application of the dredging method in a case of recurrent ameloblastoma mandible. J Oral Maxillofac Surg Med Pathol. 2020;32(1):44–8.

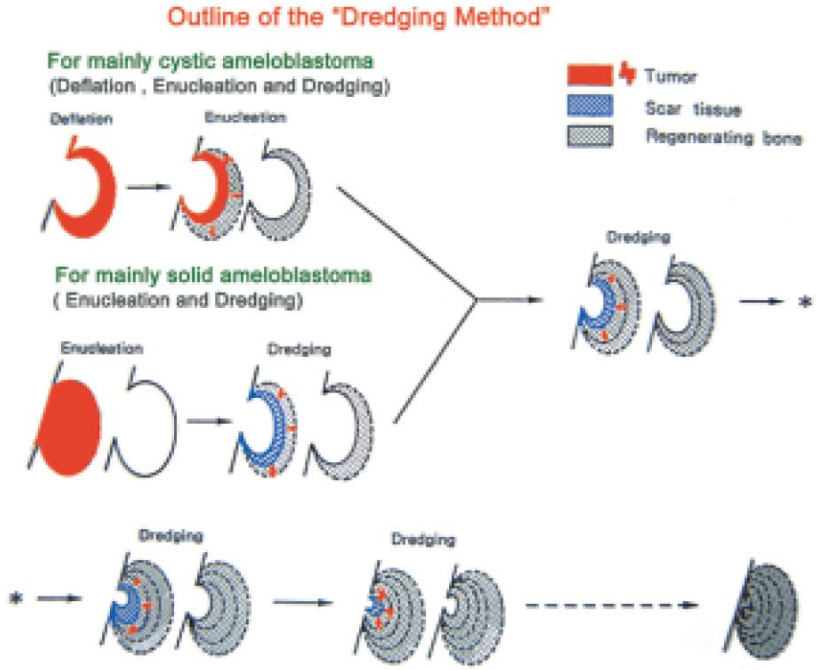

Figura 9. Secuencia gráfica de método de dragado. Fuente: Sadat S, Ahmed M. "Dredging Method" - A Conservative Surgical Approach for the Treatment of Ameloblastoma of Jaw. J Bangladesh Coll Phys Surg. 1970 Jan 1;29(2):72–7.

Secuencia quirúrgica de manejo quirúrgico conservador de ameloblastoma mandibular con método de dragado

1° Enucleación fraccionada con método de dragado, llevada a cabo el 25 de octubre del 2022. Bajo anestesia general, con intubación orotraqueal; se procedió realizar asepsia y antisepsia más colocación de campo operatorio, seguido se colocación de tapón faríngeo. Infiltración de lidocaína al 2% con epinefrina en cuerpo y rama mandibular lado izquierdo. Incisión lineal de 5 cm aproximadamente desde región retromolar hasta borde anterior de rama mandibular lado izquierdo, decolado mucoperiostico hasta evidenciar hallazgos (Fig. 10 A). Exéresis de masa tumoral a predominio de rama mandibular conjuntamente con pieza dentaria 38 (Fig. 10 B). Exéresis de lesión ulcerada de región retromolar. Lavado profuso con solución salina, hemostasia. La cavidad quirúrgica se rellenó herméticamente con gasa yodoformada. Cierre por primera intensión con ácido poliglicólico 3/0 TC 20, con exposición de porción parcial de gasa yodoformada. Se finalizó con el retiro de tapón faríngeo.

Como hallazgos intraoperatorios se observó perforación ósea de tabla bucal, lingual y basal mandibular, adelgazamiento de corticales óseas. Masa tumoral friable adherida a periostio. VAN dentario inferior inmerso en lesión tumoral.

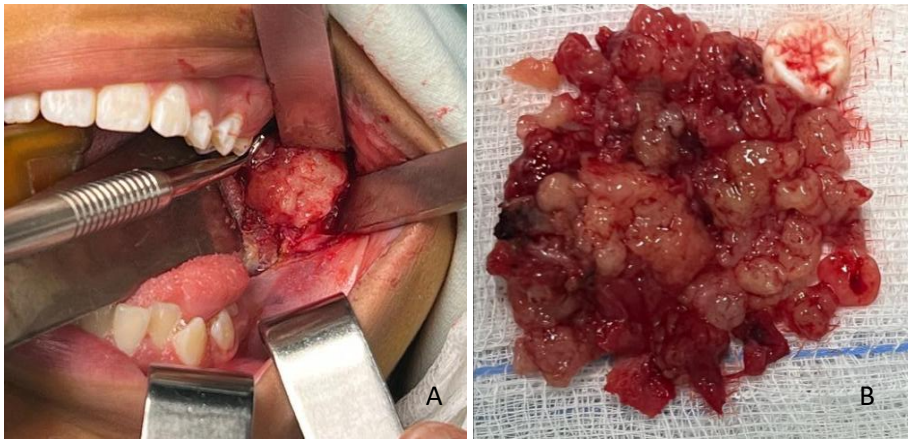

Figura 10. A) Abordaje quirúrgico intraoral. B) Masa tumoral en conjunto con pieza dentaria 38

2° Enucleación fraccionada con método de dragado, llevada a cabo el 03 de enero del 2023. Bajo anestesia general, con intubación orotraqueal, se procedió realizar asepsia y antisepsia más colocación de campo operatorio, seguido se colocación de tapón faríngeo. Infiltración de lidocaína al 2% con epinefrina en

cuerpo y rama mandibular lado izquierdo. Incisión sulcular a nivel de la pieza 35, 36 con extensión lineal posterior hacia borde anterior de rama lado izquierdo, con liberante vertical anterior. Decolado mucoperiostico hasta evidenciar hallazgos (Fig. 11 A). Exéresis de masa tumoral, incluida membrana tumoral de cuerpo, ángulo y rama mandibular izquierda conjuntamente con pieza dentaria 37 (Fig. 11 B). Se presentó sangrado profuso a través de cavidad de 300 cc aproximadamente, el cual se controló con compresión. Lavado profuso con solución salina más hemostasia. La cavidad quirúrgica se rellenó herméticamente con gasa yodoformada. Sutura de borde de colgajo. Se finalizó con el retiro de tapón faríngeo.

Como hallazgos intraoperatorios se observó masa tumoral adherida parcialmente a corticales óseas, erosión de cortical lingual. El control del sangrado intraoperatorio fue abordado a través de un manejo en conjunto con el servicio de anestesiología quien realizó en soporte y control hemodinámico permanente.

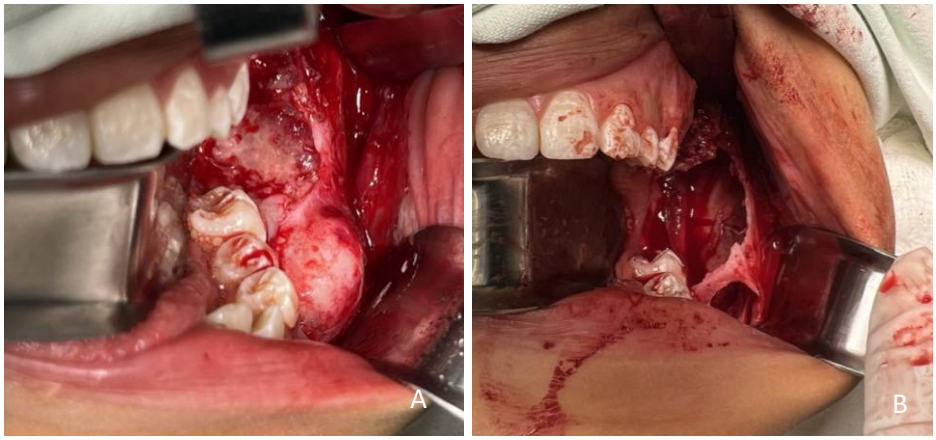

Figura 11. A) extensión de abordaje quirúrgico. B) lecho quirúrgico tras exéresis de masa tumoral

3° Dragado de rama, ángulo y cuerpo posterior izquierdo, llevada a cabo el 06 de junio del 2023. Bajo anestesia general, con intubación orotraqueal, se procedió realizar asepsia y antisepsia más colocación de campo operatorio, seguido se colocación de tapón faríngeo. Infiltración subperióstica de lidocaína al 2% con epinefrina en en cuerpo y rama mandibular lado izquierdo. Incisión tipo losange con extensión de borde anterior de rama izquierda. Decolado a espesor total de periostio hasta evidenciar hallazgos. Exéresis de tejido de

granulación preservando VAN dentario inferior. Ostectomía periférica + curetaje de cavidad quirúrgica, lavado profuso con solución salina seguido de hemostasia. La cavidad quirúrgica se rellenó herméticamente con gasa yodoformada. Sutura de borde se colgajo. Se finalizó con el retiro de tapón faríngeo.

En el hallazgo intraoperatorio se evidenció VAN dentario inferior lado izquierdo inmerso en tejido de granulación. Tejido óseo reparativo con buen aspecto y sangrante

4° enucleación con método de Dragado, llevada a cabo el 10 de octubre del 2023. Bajo anestesia general, previa intubación orotraqueal, se procedió realizar asepsia y antisepsia más colocación de campo operatorio, seguido se colocación de tapón faríngeo. Infiltración subperióstica de lidocaína al 2% con epinefrina en III cuadrante. Incisión tipo Losange (Fig. 12 A) en región retromolar hacia borde anterior de rama lado izquierdo. Decolado mucoperióstico. Sindesmotomía, luxación y avulsión quirúrgica de pieza dentaria 36. Toma de muestra de tejido óseo neoformado. Dragado propiamente dicho (ostectomía periférica de rama, ángulo y cuerpo mandibular lado izquierdo). Lavado profuso con solución salina, hemostasia. Cierre por primera intensión con ácido poliglicólico 3/0 TC 20 (Fig. 12 B). Retiro de tapón faríngeo.

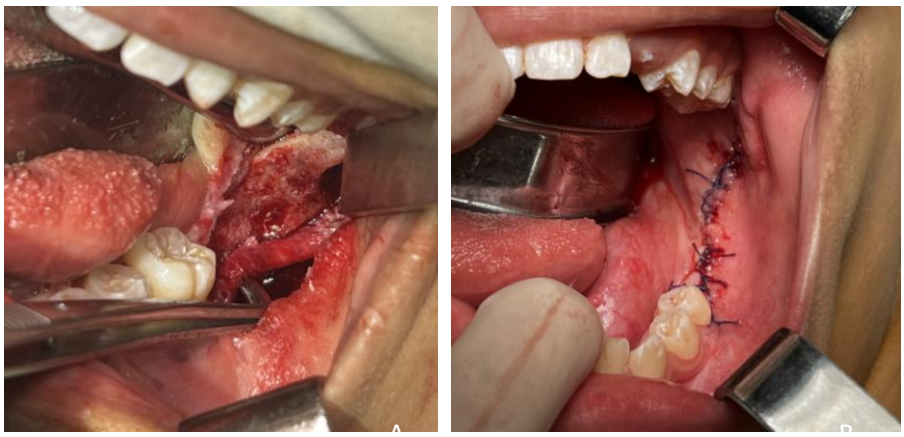

Figura 12. A) incisión tipo Losange. B) Pza 36 ausente más cierre por primera intensión

b. Administración de intervención

En su estancia hospitalaria, la paciente recibió la siguiente medicación:

- Dextrosa 5% x 1000 cc
- NaCl 20 % (1)

} 75 cc/h x 24 horas

- Clindamicina 600mg EV c/8 horas x 5 días
- Ketoprofeno de 100 mg EV c/8 horas x 3 días
- Omeprazol 40 mg EV c/ 24 h por 5 días
- Dexametasona 8 mg EV c/8 horas por 24 horas
- Acido tranexámico 1 gr EV c/ 8 horas x 24 horas
- Metoclopramida 10 mg EV c/ 8 horas x 24 horas
- Tramadol 100mg SC PRN dolor intenso

c. Cambios que se realizaron en el tratamiento

No se realizó cambios en la planificación previa

10. SEGUIMIENTO Y RESULTADOS

a. Resultados evaluados por el cirujano dentista

En la evaluación de posquirúrgica inmediata de la primera intervención, paciente no refirió cefalea, nauseas ni vómitos, se mantuvo con funciones vitales estables.

b. Resultados importantes de la prueba de seguimiento:

PO a los 3 años 1 mes





Figura 13. Fotografía extraoral lateral y frontal posterior a intervenciones quirúrgicas

Seguimiento clínico extraoral a los 3 años y 1 mes posoperada, se observa, simetría facial, continuidad de basal mandibular (Fig. 13 A, B, C, D y E).



Figura 14. Fotografías intraorales oclusales y en oclusión posterior a intervención quirúrgica, PO de 3 años 1 mes.

Seguimiento histológico

El informe anatomo patológico de fecha 15/06/2023, muestra resultado de tejido conectivo fibroso denso a predominio de fibras colágenas con presencia de restos de epitelio odontogénico dispersos. También se observan focos de agrupación de estructuras amorfas circulares foráneas rodeadas de células gigantes multinucleadas tipo cuerpo extraño. En algunas zonas se observa tejido necrótico en la periferia. Con conclusión diagnóstica de tejido cicatrizal con focos de reacción a cuerpo extraño.

El informe anatomo patológico de fecha 26/10/2023. Muestras A: tejido óseo a nivel de zona retromolar de III cuadrante, con resultado de trabéculas de tejido óseo vital con presencia de pequeños focos de necrosis peritravecular, en otra zona se aprecia trabéculas óseas vitales rodeados por hemorragia y pequeños secuestros óseos. En muestra B: tejido blando de zona retromolar de III cuadrante; con resultado de mucosa oral con desprendimiento parcial y tejido conectivo denso con moderada vascularización, también se observan zonas de glándulas salivales menores y en la zona más profunda fibras musculares. Con conclusión diagnóstica A: hueso esponjoso con focos de necrosis y secuestros óseos. y B: cicatriz fibrosa.

Seguimiento imagenológico

A continuación, se muestra el seguimiento imagenológico estricto de caso. A la evaluación comparativa de las radiografías panorámicas se observa:

Radiografía panorámica de enero del 2023, (a los 3 meses PO): ausencia de pieza 38 y discontinuidad de la cortical del borde anterior de la rama ascendente mandibular (Fig. 15 A).

Radiografía panorámica de abril del 2023, (a los 6 meses PO): ausencia de pieza 37, signos de reparación ósea con aspecto de vidrio esmerilado en zona de cuerpo y rama ascendente mandibular y reposición parcial de las corticales del canal mandibular (Fig. 15 B).

Radiografía panorámica de noviembre del 2023, (al año y 1 mes PO): ausencia de pieza 36, signos de reparación ósea con aspecto trabecular en zona de cuerpo y rama ascendente mandibular. Reposición parcial de las corticales del borde anterior de la rama ascendente mandibular, reborde alveolar posterior izquierdo y basal mandibular (Fig. 15 C).

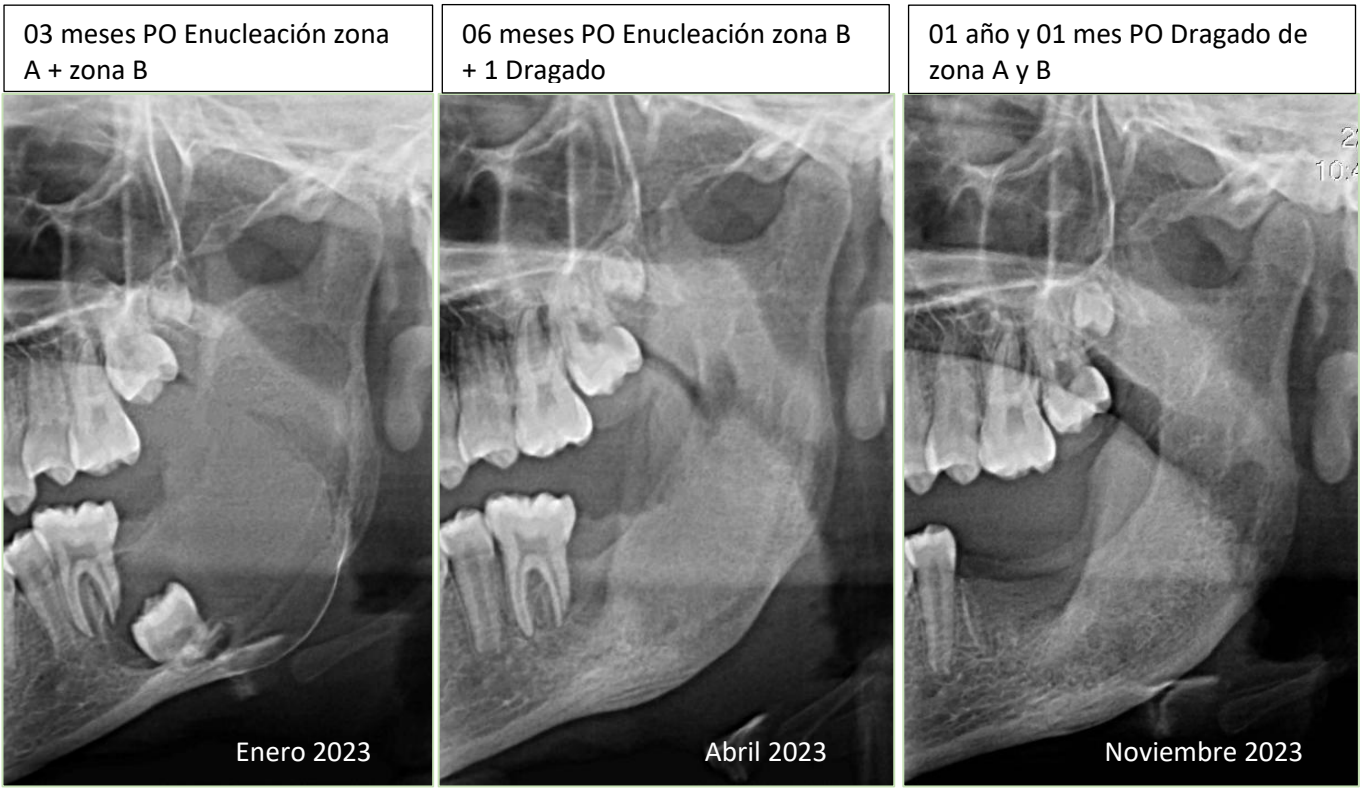

Figura 15. A), B), y C) Seguimiento imagenológico comparativo

A la evaluación de la radiografía panorámica de fecha 17 de febrero del 2024 se observa alteración en el patrón trabecular en zona de cuerpo y rama ascendente mandibular del lado izquierdo con ligera expansión de la basal mandibular, signos radiográficos compatibles con secuela quirúrgica. De forma comparativa con la radiografía inicial, se observa ausencia de las piezas 38, 37 y 36, reparación ósea de aspecto trabecular y reposición de las corticales del borde anterior de rama, reborde alveolar y basal mandibular (Fig. 16 A y B).

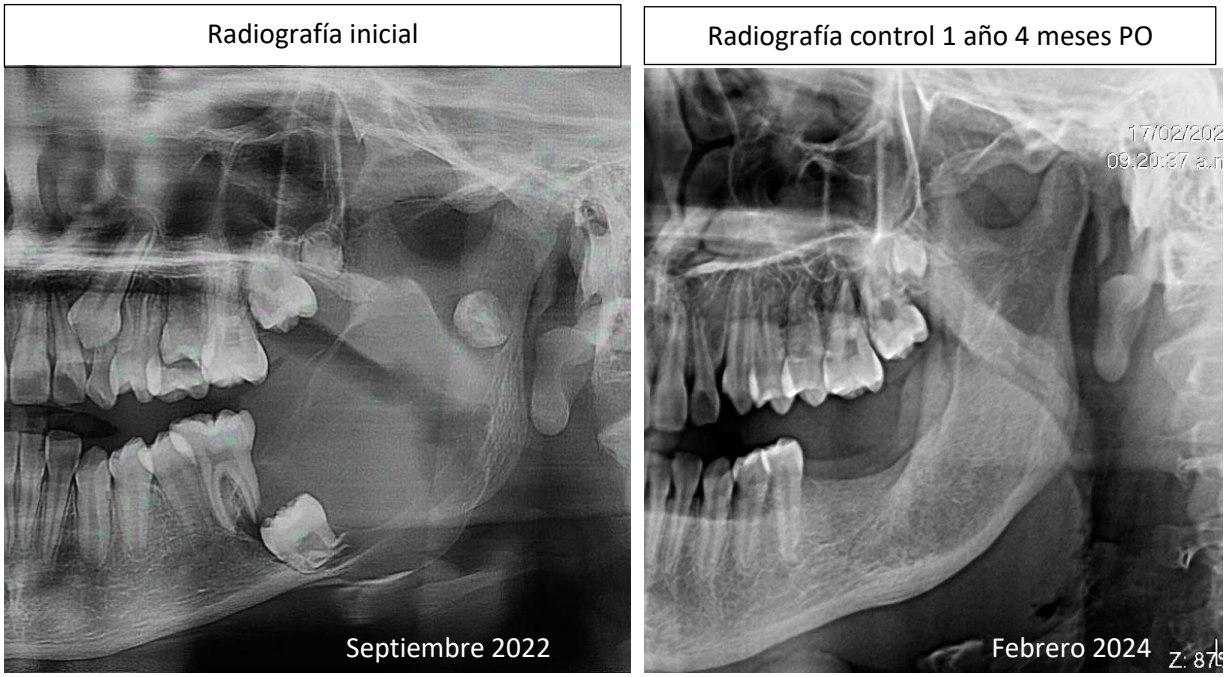

Figura 16. A) y B) Seguimiento imagenológico comparativo en radiografía panorámica

A la evaluación de la TEM de control, de fecha de enero del 2024, se observa expansión de la tabla ósea vestibular y lingual, a predominio de ésta última. Discontinuidad de la tabla ósea lingual, ligera expansión de la basal mandibular, aumento de la densidad ósea a nivel del cuerpo y rama ascendente mandibular, defecto óseo a nivel del reborde alveolar en zona edéntula de pieza 36, 37 y 38. Reposición parcial de las corticales del canal mandibular (Fig. 17 A, B y C).



Figura 17. A), B) y C) Seguimiento imagenológico comparativo en tomografía Cone Beam

A la evaluación de la TEM de control, de fecha 20 de octubre del 2025, en una ventana de tejidos óseos sin contraste, podemos apreciar en una vista sagital (Fig. 18 C) A nivel del cuerpo y rama mandibular del lado izquierdo, una reparación ósea con aspecto trabecular, que evidencia además un ligero aumento de la densidad ósea, al compararla con el lado contralateral observadas en una vista coronal (Fig. 18 B) y vista axial (Fig. 18 A). También se observa, de forma comparativa, que el diámetro buco lingual del cuerpo y rama ascendente mandibular se mantiene ligeramente aumentado, así como el diámetro céfalo caudal a nivel del cuerpo mandibular.

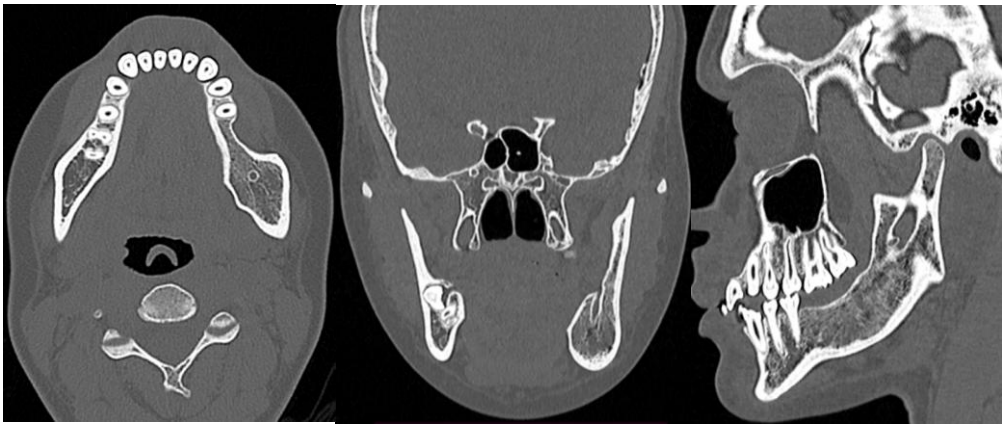

Figura 18. A), B) y C) Seguimiento imagenológico comparativo en TEM

c. **Observancia de la intervención y de la tolerabilidad a la misma**
   Paciente toleró y colaboró con cada una de las intervenciones quirúrgicas realizadas, asistiendo de manera estricta a cada uno de sus controles posoperatorios, no presentó intercurrencias durante el seguimiento de caso.

d. **Acontecimientos adversos e imprevistos**
   No se presentaron acontecimientos adversos

11. DISCUSIÓN

El ameloblastoma es uno de los tumores odontogénicos más comunes, cuenta con una variedad de características clínicas y patrones histológicos, es benigno, de crecimiento lento que afecta principalmente a la mandíbula y en amplio rango de edad de los pacientes. Aunque es un tumor benigno, el tratamiento inadecuado resulta en altas tasas de recurrencia, debido a las características de invasión local; para asegurar el pronóstico se recomienda cirugía radical, que implica exeresis con márgenes amplios (12). Sin embargo, la resección de la mandíbula, incluido el cóndilo, provoca una serie de complicaciones, como disfunción, deformidades y angustia psicológica, incluso si se realiza una cirugía de reconstrucción.

Para evitar estas complicaciones, nuestro servicio ha establecido la aplicación del “método de dragado” para pacientes con diagnostico de ameloblastoma mandibular, en sus distintos tipos de variantes histológicas

El manejo del ameloblastoma convencional en su variante histológica tipo plexiforme en pacientes adolescentes continúa siendo motivo de debate, debido al equilibrio que debe alcanzarse entre la erradicación tumoral, el riesgo de recidiva y la preservación de estructuras críticas para el crecimiento facial, asi lo menciona Kakuguchi W, et al (2019) en su estudio “Aplicación del método de dragado en un caso de ameloblastoma recurrente con extensión a una gran región de la mandíbula”, tras manejo de con técnica de Dragado, presentó recurrencia, sin embargo se optó por continuar con la técnica previamente propuesta, con resultado exitoso sin recurrencia al tercer año de seguimiento (11).

La literatura señala que los métodos conservadores presentan tasas mayores de recidiva en comparación con las resecciones radicales; sin embargo, diversos estudios, como el realizado por Sadat S. en su estudio “Método de dragado: un enfoque quirúrgico conservador para el tratamiento del ameloblastoma de mandíbula” indican que la descompresión previa y el dragado repetido pueden reducir la actividad biológica del tumor, disminuir su volumen y favorecer un manejo menos agresivo sin comprometer el pronóstico a largo plazo (13).

En el caso abordado, la elección del método de dragado permitió mantener la integridad mandibular, disminuir la morbilidad quirúrgica y promover la regeneración ósea progresiva, lo que resulta una ventaja significativa en individuos en desarrollo. Ohiro Y. (2019) presenta un caso similar (por la extensión de la lesión) donde aplicaron el método de dragado modificado, que implica fraccionar la enucleación en ameloblastomas de gran extensión, con el fin de evitar fracturas patológicas posterior a la cirugía, no observó fractura patológica, ni recidiva en 13 años de seguimiento (12).

El abordaje quirúrgico conservador con el método del dragado, tiene fundamentos biológicos y clínicos de aplicación, así lo menciona Patel H, et al en su estudio “Dragado: Un enfoque quirúrgico conservador para el tratamiento de grandes lesiones quísticas de los maxilares.” Fundamenta e indica que el éxito del manejo conservador del ameloblastoma mediante descompresión seguida de dragado, se basa en varios mecanismos biológicos. Primero, la descompresión reduce la presión del tumor, lo cual puede disminuir su proliferación celular y modificar su microambiente (angiogénesis, presión mecánica), favoreciendo la neoformación ósea centrípeta. Este fenómeno ha sido reportado en otros tumores quísticos, donde el drenaje continuo permite la aposición centrípeta de nuevo tejido óseo. Segundo, con cada sesión de dragado (ostectomía más remoción de tejido cicatrizal), se remueve progresivamente tejido tumoral, pero de forma controlada. Esto posibilita una eliminación parcial sin alterar la continuidad mandibular ni arriesgar complicaciones por debilidad estructural, lo que permite mantener la arquitectura ósea tanto como sea posible. En una fase posterior, la neoformación ósea y la cicatrización pueden reforzar la estructura, lo que reduce la necesidad de injertos secundarios o reconstrucción extensa.

Este enfoque es particularmente adecuado para pacientes jóvenes o en crecimiento. En ellos, la elevada capacidad de regeneración ósea permite que la cavidad tumoral se rellene con hueso neogenerado, reduciendo el defecto residual (6).

Bodner L. (1998) menciona los signos tomográficos de ausencia de recidiva, modificación y reducción quística, aumento de distancia de la pared del quiste y las estructuras adyacentes, remodelación de la cortical y del canal mandibular. El hueso nuevo formado en la periferia del quiste presentaba un aspecto de vidrio esmerilado o espículas óseas radiales (14). En el presente caso se observó, la formación ósea de aspecto trabecular, borramiento total de las corticales de la lesión, integridad de las tablas óseas vestibular, lingual y basal mandibular; así como de las corticales del canal mandibular; siendo estos signos imagenológicos de reparación ósea, sin evidencia imagenológica de recidiva. Amin N. (2025), menciona que el método de dragado podría aplicarse para erradicar las lesiones agresivas de la mandíbula, logrando un contorno óseo normal y previniendo la recurrencia (15). Por otro lado, Kawai T. (1995) encontró que los cambios radiográficos se detectaron entre 1 y 4 meses después de la extracción de la lesión, y la curación ósea completa se encontró 4 meses o más después de la cirugía. Los cambios radiográficos incluyeron contenido "espiculado" o "trabecular" dentro del interior del sitio quirúrgico. Se encontró que el cuarto mes era el tiempo óptimo para el examen radiográfico de seguimiento para la detección temprana de lesiones residuales (16).

Un estudio reciente en niños menores de 10 años reportó curación con curetaje y descompresión sin recurrencia, destacando la capacidad osteogénica del hueso infantil realizado por Xu C. et al en su estudio “Curetaje combinado con descompresión para el tratamiento del ameloblastoma en niños: informe de dos casos” (17). Por tanto, a largo plazo se ha documentado regeneración ósea fisiológica tras tratamiento conservador: con seguimiento de 3 años, 8 años (18), 26 años mostró hueso de apariencia normal y sin recurrencia. Un seguimiento postoperatorio estricto y continuo es fundamental para reducir la probabilidad de una recidiva agresiva, a la vez que se preserva la función mandibular y la estética facial, lo que permite a los pacientes mantener una buena calidad de vida (19).

12. CONCLUSIONES:

- El método de dragado (descompresión seguida de intervenciones periódicas) constituye una alternativa terapéutica conservadora eficaz para el manejo de ameloblastoma mandibular en pacientes adolescentes, permitiendo un control tumoral adecuado mientras se preserva la integridad anatómica y funcional de la mandíbula.
- Gracias a la elevada capacidad regenerativa del hueso en pacientes jóvenes, esta estrategia puede promover la neoformación ósea y disminuir la necesidad de resecciones radicales o injertos óseos desde el inicio, lo cual se traduce en menor morbilidad, reducción de riesgos quirúrgicos y mejor calidad de vida.
- La selección del paciente es clave: deben considerarse factores como el tipo histológico de ameloblastoma, el tamaño y la localización de la lesión, y la capacidad de adherencia (de paciente y tutor) a un protocolo de seguimiento prolongado.
- El éxito del tratamiento conservador depende de un seguimiento permanente tanto clínico como radiográfico.

13. RECOMENDACIONES:

- Se recomienda realizar controles periódicos con imágenes (por ejemplo, radiografías panorámicas o tomografía) y evaluaciones anuales a fin de detectar y manejar oportunamente cualquier signo de recidiva.
- En caso de recidiva o crecimiento persistente, debe estar contemplada la opción de un tratamiento más agresivo, como resección segmentaria.
- Para los siguientes casos a abordar, se sugiere complementar el estudio anatomopatológico con Ki67 y estudio del gen BRAF V600E, los cuales permitirán la canalización para una terapia molecular dirigida.

14. CONSENTIMIENTO INFORMADO

1° Enucleación fraccionada con Método de Dragado (25/10/22)

REDMI NOTE 9
AI QUAD CAMERA

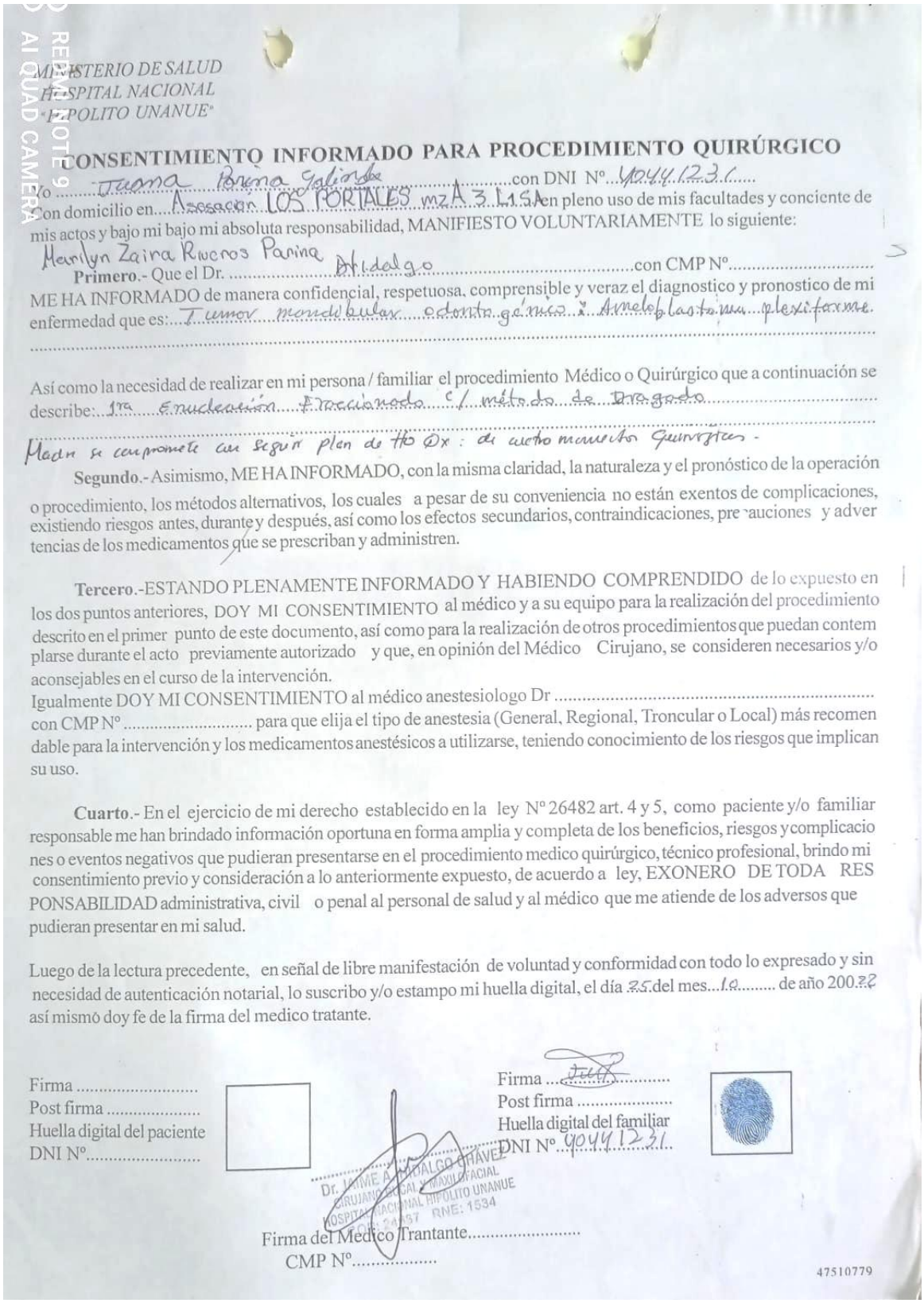

MINISTERIO DE SALUD
HOSPITAL NACIONAL
"HIPOLITO UNANUE"

CONSENTIMIENTO INFORMADO PARA PROCEDIMIENTO QUIRÚRGICO

Yo Juana Parina Galindo con DNI N° 40441231
Con domicilio en Asesacion LOS PORTALES mz A 3 L1 SA en pleno uso de mis facultades y conciente de mis actos y bajo mi bajo mi absoluta responsabilidad, MANIFIESTO VOLUNTARIAMENTE lo siguiente:

Primero.- Que el Dr. Marilyn Zaira Riveros Parina Hidalgo con CMP N°.....
ME HA INFORMADO de manera confidencial, respetuosa, comprensible y veraz el diagnostico y pronostico de mi enfermedad que es: Tumor mandibular odontogénico: Ameloblastoma plexiforme.

Así como la necesidad de realizar en mi persona / familiar el procedimiento Médico o Quirúrgico que a continuación se describe: 1ra Enucleación Fraccionado c/ método de Dragado

Madre se compromete con seguir plan de Ho Dx: de cuatro momentos Quirúrgicos.

Segundo.- Asimismo, ME HA INFORMADO, con la misma claridad, la naturaleza y el pronóstico de la operación o procedimiento, los métodos alternativos, los cuales a pesar de su conveniencia no están exentos de complicaciones, existiendo riesgos antes, durante y después, así como los efectos secundarios, contraindicaciones, precauciones y advertencias de los medicamentos que se prescriban y administren.

Tercero.-ESTANDO PLENAMENTE INFORMADO Y HABIENDO COMPRENDIDO de lo expuesto en los dos puntos anteriores, DOY MI CONSENTIMIENTO al médico y a su equipo para la realización del procedimiento descrito en el primer punto de este documento, así como para la realización de otros procedimientos que puedan contemplarse durante el acto previamente autorizado y que, en opinión del Médico Cirujano, se consideren necesarios y/o aconsejables en el curso de la intervención.
Igualmente DOY MI CONSENTIMIENTO al médico anestesiologo Dr .....
con CMP N° ..... para que elija el tipo de anestesia (General, Regional, Troncular o Local) más recomendable para la intervención y los medicamentos anestésicos a utilizarse, teniendo conocimiento de los riesgos que implican su uso.

Cuarto.- En el ejercicio de mi derecho establecido en la ley N° 26482 art. 4 y 5, como paciente y/o familiar responsable me han brindado información oportuna en forma amplia y completa de los beneficios, riesgos y complicaciones o eventos negativos que pudieran presentarse en el procedimiento medico quirúrgico, técnico profesional, brindo mi consentimiento previo y consideración a lo anteriormente expuesto, de acuerdo a ley, EXONERO DE TODA RESPONSABILIDAD administrativa, civil o penal al personal de salud y al médico que me atiende de los adversos que pudieran presentar en mi salud.

Luego de la lectura precedente, en señal de libre manifestación de voluntad y conformidad con todo lo expresado y sin necesidad de autenticación notarial, lo suscribo y/o estampo mi huella digital, el día 25 del mes 10 de año 2022 así mismo doy fe de la firma del medico tratante.

Firma .....
Post firma .....
Huella digital del paciente
DNI N°.....

Firma .....
Post firma .....
Huella digital del familiar
DNI N° 40441231

Dr. JAIME A. HIDALGO CHAVEZ
CIRUJANO DUCAL Y MAXILOFACIAL
HOSPITAL NACIONAL HIPOLITO UNANUE
FOR: 24437 RNE: 1534

Firma del Medico Trantante.....
CMP N°.....

47510779

2° Enucleación fraccionada con Método de Dragado (03/01/23)

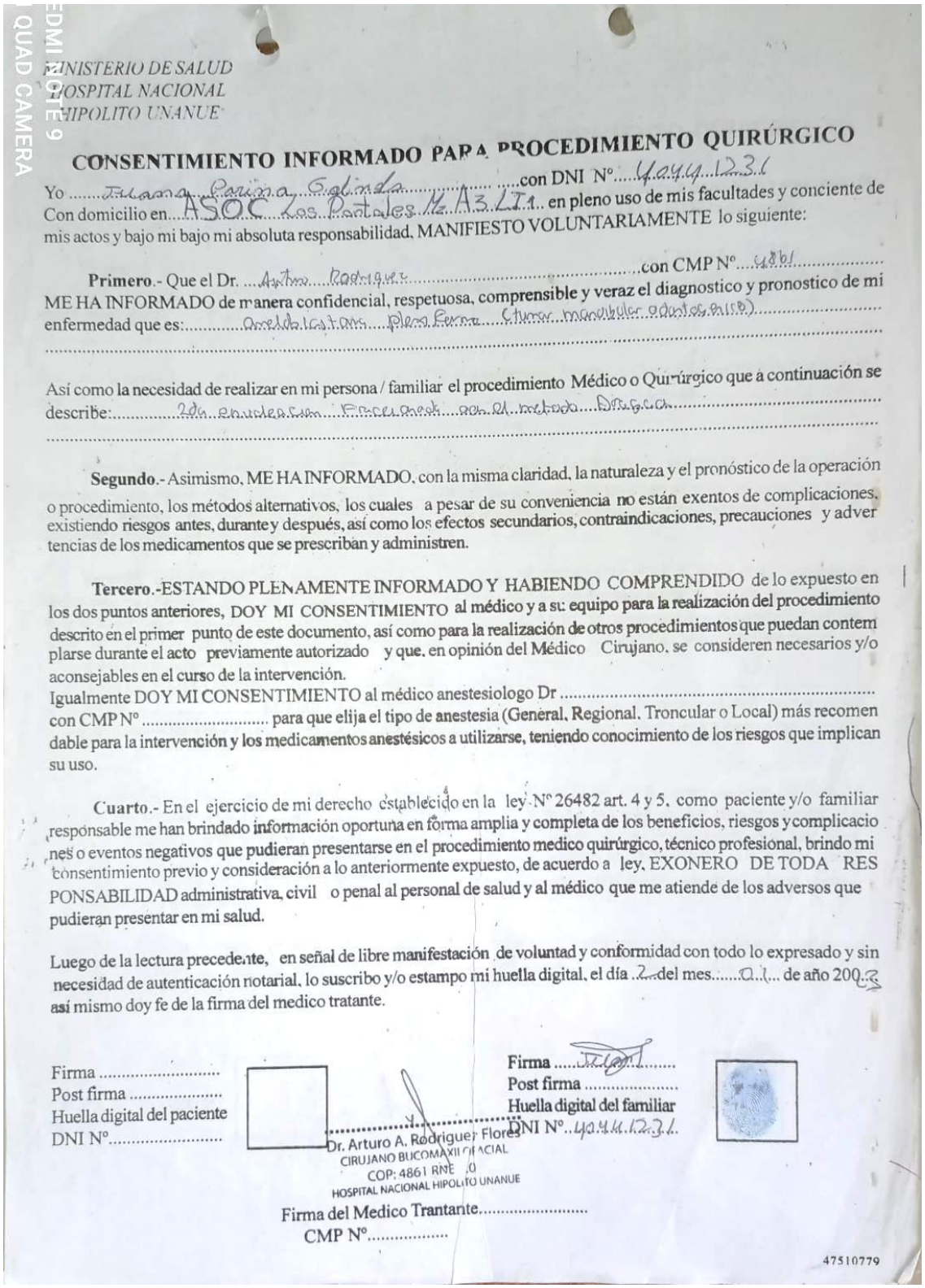

MINISTERIO DE SALUD
HOSPITAL NACIONAL
HIPOLITO UNANUE

CONSENTIMIENTO INFORMADO PARA PROCEDIMIENTO QUIRÚRGICO

Yo ..... con DNI N°.....
Con domicilio en..... en pleno uso de mis facultades y conciente de mis actos y bajo mi bajo mi absoluta responsabilidad, MANIFIESTO VOLUNTARIAMENTE lo siguiente:

Primero.- Que el Dr. ..... con CMP N°.....
ME HA INFORMADO de manera confidencial, respetuosa, comprensible y veraz el diagnostico y pronostico de mi enfermedad que es:.....

Así como la necesidad de realizar en mi persona / familiar el procedimiento Médico o Quirúrgico que a continuación se describe:.....

Segundo.- Asimismo, ME HA INFORMADO, con la misma claridad, la naturaleza y el pronóstico de la operación o procedimiento, los métodos alternativos, los cuales a pesar de su conveniencia no están exentos de complicaciones, existiendo riesgos antes, durante y después, así como los efectos secundarios, contraindicaciones, precauciones y adver tencias de los medicamentos que se prescriban y administren.

Tercero.-ESTANDO PLENAMENTE INFORMADO Y HABIENDO COMPRENDIDO de lo expuesto en los dos puntos anteriores, DOY MI CONSENTIMIENTO al médico y a su equipo para la realización del procedimiento descrito en el primer punto de este documento, así como para la realización de otros procedimientos que puedan contem plarse durante el acto previamente autorizado y que, en opinión del Médico Cirujano, se consideren necesarios y/o aconsejables en el curso de la intervención.
Igualmente DOY MI CONSENTIMIENTO al médico anestesiologo Dr .....
con CMP N° ..... para que elija el tipo de anestesia (General, Regional, Troncular o Local) más recomen dable para la intervención y los medicamentos anestésicos a utilizarse, teniendo conocimiento de los riesgos que implican su uso.

Cuarto.- En el ejercicio de mi derecho establecido en la ley N° 26482 art. 4 y 5, como paciente y/o familiar responsable me han brindado información oportuna en forma amplia y completa de los beneficios, riesgos y complicacio nes o eventos negativos que pudieran presentarse en el procedimiento medico quirúrgico, técnico profesional, brindo mi consentimiento previo y consideración a lo anteriormente expuesto, de acuerdo a ley, EXONERO DE TODA RES PONSABILIDAD administrativa, civil o penal al personal de salud y al médico que me atiende de los adversos que pudieran presentar en mi salud.

Luego de la lectura precedente, en señal de libre manifestación de voluntad y conformidad con todo lo expresado y sin necesidad de autenticación notarial, lo suscribo y/o estampo mi huella digital, el día ..... del mes..... de año 20.....
así mismo doy fe de la firma del medico tratante.

Firma .....
Post firma .....
Huella digital del paciente
DNI N°.....

Dr. Arturo A. Rodriguez Flores
CIRUJANO BUCOMAXILOFACIAL
COP: 4861 RNE .0
HOSPITAL NACIONAL HIPOLITO UNANUE

Firma del Medico Trantante.....
CMP N°.....

Firma .....
Post firma .....
Huella digital del familiar
DNI N°.....

47510779

3° Dragado de rama, ángulo y cuerpo posterior izquierdo (06/06/23)

REDMI NOTE 9
AI QUAD CAMERA

MINISTERIO DE SALUD
HOSPITAL NACIONAL
HIPOLITO UNANUE

CONSENTIMIENTO INFORMADO PARA PROCEDIMIENTO QUIRÚRGICO

Yo Juana Parina Galindo con DNI N° 4044231
Con domicilio en Los Portales M.S.A.3 LT.1 en pleno uso de mis facultades y conciente de mis actos y bajo mi bajo mi absoluta responsabilidad, MANIFIESTO VOLUNTARIAMENTE lo siguiente:

Primero.- Que el Dr. Jaime Hidalgo Chavez con CMP N° 29632
ME HA INFORMADO de manera confidencial, respetuosa, comprensible y veraz el diagnostico y pronostico de mi enfermedad que es: Ameloblastoma plexiforme (Tumor mandibular odontogenico)

Así como la necesidad de realizar en mi persona / familiar el procedimiento Médico o Quirúrgico que a continuación se describe: 3era enucleación fracturada con el metodo dragado

Segundo.- Asimismo, ME HA INFORMADO, con la misma claridad, la naturaleza y el pronóstico de la operación o procedimiento, los métodos alternativos, los cuales a pesar de su conveniencia no están exentos de complicaciones, existiendo riesgos antes, durante y después, así como los efectos secundarios, contraindicaciones, precauciones y advertencias de los medicamentos que se prescriban y administren.

Tercero.-ESTANDO PLENAMENTE INFORMADO Y HABIENDO COMPRENDIDO de lo expuesto en los dos puntos anteriores, DOY MI CONSENTIMIENTO al médico y a su equipo para la realización del procedimiento descrito en el primer punto de este documento, así como para la realización de otros procedimientos que puedan contemplarse durante el acto previamente autorizado y que, en opinión del Médico Cirujano, se consideren necesarios y/o aconsejables en el curso de la intervención.
Igualmente DOY MI CONSENTIMIENTO al médico anestesiologo Dr .....
con CMP N° ..... para que elija el tipo de anestesia (General, Regional, Troncular o Local) más recomendable para la intervención y los medicamentos anestésicos a utilizarse, teniendo conocimiento de los riesgos que implican su uso.

Cuarto.- En el ejercicio de mi derecho establecido en la ley N° 26482 art. 4 y 5, como paciente y/o familiar responsable me han brindado información oportuna en forma amplia y completa de los beneficios, riesgos y complicaciones o eventos negativos que pudieran presentarse en el procedimiento medico quirúrgico, técnico profesional, brindo mi consentimiento previo y consideración a lo anteriormente expuesto, de acuerdo a ley, EXONERO DE TODA RESPONSABILIDAD administrativa, civil o penal al personal de salud y al médico que me atiende de los adversos que pudieran presentar en mi salud.

Luego de la lectura precedente, en señal de libre manifestación de voluntad y conformidad con todo lo expresado y sin necesidad de autenticación notarial, lo suscribo y/o estampo mi huella digital, el día 05 del mes Junio de año 2023 así mismo doy fe de la firma del medico tratante.

Firma .....
Post firma .....
Huella digital del paciente
DNI N°.....

Dr. Jaime A. Hidalgo Chávez
CIRUJANO BUCAL Y MAXILOFACIAL
COP: 24637 RNE: 1534
HOSPITAL NACIONAL HIPOLITO UNANUE

Firma .....
Post firma .....
Huella digital del familiar
DNI N°.....

Firma del Medico Trantante.....
CMP N°.....

47510779

4° Enucleación con método de Dragado (10/10/23)

RADIONOTE
AI QUAD CAMERA

MINISTERIO DE SALUD
HOSPITAL NACIONAL
HIPOLITO UNANUE

CONSENTIMIENTO INFORMADO PARA PROCEDIMIENTO QUIRÚRGICO

Yo Juana Paiña Galindo con DNI N° 99441231
Con domicilio en Los Portales M S A 34 T 1 en pleno uso de mis facultades y conciente de mis actos y bajo mi bajo mi absoluta responsabilidad, MANIFIESTO VOLUNTARIAMENTE lo siguiente:

Primero.- Que el Dr. Dr Hidalgo con CMP N° 24637 ME HA INFORMADO de manera confidencial, respetuosa, comprensible y veraz el diagnostico y pronostico de mi enfermedad que es: Tumor Mandibular Odontogénico: Ameloblastoma plexiforme

Así como la necesidad de realizar en mi persona / familiar el procedimiento Médico o Quirúrgico que a continuación se describe: 4ta Enucleación con Método de dragado

Segundo.- Asimismo, ME HA INFORMADO, con la misma claridad, la naturaleza y el pronóstico de la operación o procedimiento, los métodos alternativos, los cuales a pesar de su conveniencia no están exentos de complicaciones, existiendo riesgos antes, durante y después, así como los efectos secundarios, contraindicaciones, precauciones y advertencias de los medicamentos que se prescriban y administren.

Tercero.-ESTANDO PLENAMENTE INFORMADO Y HABIENDO COMPRENDIDO de lo expuesto en los dos puntos anteriores, DOY MI CONSENTIMIENTO al médico y a su equipo para la realización del procedimiento descrito en el primer punto de este documento, así como para la realización de otros procedimientos que puedan contemplarse durante el acto previamente autorizado y que, en opinión del Médico Cirujano, se consideren necesarios y/o aconsejables en el curso de la intervención.
Igualmente DOY MI CONSENTIMIENTO al médico anestesiologo Dr ..... con CMP N° ..... para que elija el tipo de anestesia (General, Regional, Troncular o Local) más recomendable para la intervención y los medicamentos anestésicos a utilizarse, teniendo conocimiento de los riesgos que implican su uso.

Cuarto.- En el ejercicio de mi derecho establecido en la ley N° 26482 art. 4 y 5, como paciente y/o familiar responsable me han brindado información oportuna en forma amplia y completa de los beneficios, riesgos y complicaciones o eventos negativos que pudieran presentarse en el procedimiento medico quirúrgico, técnico profesional, brindo mi consentimiento previo y consideración a lo anteriormente expuesto, de acuerdo a ley, EXONERO DE TODA RESPONSABILIDAD administrativa, civil o penal al personal de salud y al médico que me atiende de los adversos que pudieran presentar en mi salud.

Luego de la lectura precedente, en señal de libre manifestación de voluntad y conformidad con todo lo expresado y sin necesidad de autenticación notarial, lo suscribo y/o estampo mi huella digital, el día 10 del mes 10 de año 2023., así mismo doy fe de la firma del medico tratante.

Firma .....
Post firma .....
Huella digital del paciente
DNI N°.....

Firma Juana
Post firma .....
Huella digital del familiar
DNI N°.....

Dr. Jaime A. Hidalgo Chavez
CIRUJANO BUCOMAXILOFACIAL
COP. 24637 RNE. 1534
HOSPITAL NACIONAL HIPÓLITO UNANUE

Firma del Medico Trantante.....
CMP N°.....

47510779

15. REFERENCIAS BIBLIOGRÁFICAS

1. Datarkar A, Rai A, Bhawalkar A, Jain A. Clinical outcome following conservative treatment of 58 mandibular ameloblastoma patients: a retrospective study. Oral Maxillofac Surg. 2023 Dec 1;27(4):601–8. doi:10.1007/S10006-022-01092-9 PubMed PMID: 35759131.

2. Titinchi F, Brennan PA. Unicystic ameloblastoma: analysis of surgical management and recurrence risk factors. British Journal of Oral and Maxillofacial Surgery. 2022 Apr 1;60(3):337–42. doi:10.1016/j.bjoms.2021.07.022 PubMed PMID: 34996630.

3. Wright JM, Vered M. Update from the 4th Edition of the World Health Organization Classification of Head and Neck Tumours: Odontogenic and Maxillofacial Bone Tumors. Head Neck Pathol. 2017 Mar 1;11(1):68. doi:10.1007/S12105-017-0794-1 PubMed PMID: 28247226.

4. Nowair IM, Eid MK. A modified surgical approach for the treatment of mandibular unicystic ameloblastoma in young patients. Journal of Cranio-Maxillofacial Surgery. 2020 Feb 1;48(2):148–55. doi:10.1016/j.jcms.2019.12.013 PubMed PMID: 31917063.

5. Acharya P, Jaisani MR, Dongol A, Yadav RP, Bhattarai N, Mahat AK. Dredging—A conservative treatment for odontogenic tumor of jaws. J Oral Maxillofac Surg Med Pathol. 2017 Sep 1;29(5):422–6. doi:10.1016/J.AJOMS.2017.03.004

6. Patel H, Bhatt U, Anchlia S, Dhuvad J, Mansuri Z, Rajpoot D. Dredging: A conservative surgical approach for treatment of large cystic lesions of the jaws. Natl J Maxillofac Surg. 2022 Sep;13(3):430–6. doi:10.4103/NJMS.NJMS_486_21 PubMed PMID: 36683941.

7. Sasaki R, Watanabe Y, Ando T, Akizuki T. Two stage enucleation and deflation of a large unicystic ameloblastoma with mural invasion in mandible. Craniomaxillofac Trauma Reconstr. 2014 Jun;7(2):139–42. doi:10.1055/S-0033-1364197 PubMed PMID: 25050148.

8. Luo W, He W, Liang L, Liang Y, Zhang S, Liao G. The ‘D–M–C’ strategy for conventional ameloblastoma of the mandible: a retrospective study. Int J Oral Maxillofac Surg. 2024 Oct 1;53(10):836–44. doi:10.1016/j.ijom.2024.03.014 PubMed PMID: 38670888.

9. Marin S, Kirnbauer B, Rugani P, Mellacher A, Payer M, Jakse N. The effectiveness of decompression as initial treatment for jaw cysts: A 10-year retrospective study. Med Oral Patol Oral Cir Bucal. 2018 Jan 1;24(1):e47. doi:10.4317/MEDORAL.22526 PubMed PMID: 30573706.

10. Patel H, Bhatt U, Anchlia S, Dhuvad J, Mansuri Z, Rajpoot D. Dredging: A conservative surgical approach for treatment of large cystic lesions of the jaws. Natl J Maxillofac Surg. 2022 Sep;13(3):430–6. doi:10.4103/NJMS.NJMS_486_21 PubMed PMID: 36683941.

11. Kakuguchi W, Ohiro Y, Nakazawa S, Naito R, Moritani Y, Nakamichi Y, et al. Application of the dredging method in a case of recurrent ameloblastoma that had spread over a large region of the mandible. J Oral Maxillofac Surg Med Pathol. 2020 Jan 1;32(1):44–8. doi:10.1016/J.AJOMS.2019.09.006

12. Ohiro Y, Yamada T, Kakuguchi W, Kobayashi I, Kitamura T, Tei K. Modified “Dredging Method” for complicated solid/multicystic ameloblastoma in the mandible: Report of a case treated by fractionated enucleation. J Oral Maxillofac Surg Med Pathol. 2019 Mar 1;31(2):121–5. doi:10.1016/J.AJOMS.2018.11.001

13. Sadat S, Ahmed M. “Dredging Method” - A Conservative Surgical Approach for the Treatment of Ameloblastoma of Jaw. J Bangladesh Coll Phys Surg. 1970 Jan 1;29(2):72–7. doi:10.3329/JBCPS.V29I2.7951

14. L B, J BZ. Characteristics of bone formation following marsupialization of jaw cysts. Dentomaxillofac Radiol. 1998 May 1;27(3):166–71. doi:10.1038/SJ/DMFR/4600344 PubMed PMID: 9693529.

15. Amin N, Biswas SL, Hossain MZ, Ahmed M. Experience of “Dredging Method” as a Treatment Modality in Aggressive Jaw Lesions. Int J Oral Maxillofac Surg. 2025 Jul 1;54:190. doi:10.1016/j.ijom.2025.04.521

16. Kawai T, Murakami S, Hiranuma H, Sakuda M. Healing after removal of benign cysts and tumors of the jaws. A radiologic appraisal. Oral Surgery, Oral Medicine, Oral Pathology, Oral Radiology and. 1995;79(4):517–25. doi:10.1016/S1079-2104(05)80139-8 PubMed PMID: 7614216.

17. Xu C, Hu Y, Sun Y, Shao Q, Song Y, He J. Curettage combined with decompression for the treatment of ameloblastoma in children: report of two cases. BMC Oral Health. 2024 Dec 1;24(1). doi:10.1186/S12903-024-04126-8 PubMed PMID: 38519948.

18. Eugenio Flores Valdez J, Antonio Barillas Torres A, Michelle Barillas Prieto K, Escobar De González W, Fernández de Quezada R, Salvador E, et al. Regeneración ósea fisiológica en ameloblastoma mandibular con manejo conservador, seguimiento de 8 años. Alerta, Revista científica del Instituto Nacional de Salud. 2020 Jul 16;3(2):50–6. doi:10.5377/ALERTA.V3I2.9631

19. Hidalgo Chavez J. Dredging Treatment Follow-Up for Large Mandibular Ameloblastomas in Young Population. Int J Oral Maxillofac Surg. 2025 Jul 1;54:175–6. doi:10.1016/j.ijom.2025.04.481