Universidad Nacional Mayor de San Marcos
Universidad del Perú. Decana de América
Facultad de Medicina Veterinaria
Escuela Profesional de Medicina Veterinaria

Ultrasonografía ocular canina: principios y aplicaciones en la práctica clínica veterinaria

TESINA

Para optar el Título Profesional de Médico Veterinaria

AUTOR

Monica GUTIERREZ PINTADO

ASESOR

Jacqueline CAHUA UGARTE

Lima, Perú

2020



Reconocimiento - No Comercial - Compartir Igual - Sin restricciones adicionales

https://creativecommons.org/licenses/by-nc-sa/4.0/

Usted puede distribuir, remezclar, retocar, y crear a partir del documento original de modo no comercial, siempre y cuando se dé crédito al autor del documento y se licencien las nuevas creaciones bajo las mismas condiciones. No se permite aplicar términos legales o medidas tecnológicas que restrinjan legalmente a otros a hacer cualquier cosa que permita esta licencia.

Referencia bibliográfica

Gutierrez M. Ultrasonografía ocular canina: principios y aplicaciones en la práctica clínica veterinaria [Tesina de pregrado]. Lima: Universidad Nacional Mayor de San Marcos, Facultad de Medicina Veterinaria, Escuela Profesional de Medicina Veterinaria; 2020.

Metadatos complementarios

Datos de autor	
Nombres y apellidos	Monica Gutierrez Pintado
Tipo de documento de identidad	DNI
Número de documento de identidad	41476414
URL de ORCID	No aplica
Datos de asesor	
Nombres y apellidos	Jacqueline Cahua Ugarte
Tipo de documento de identidad	DNI
Número de documento de identidad	09521579
URL de ORCID	https://orcid.org/0000-0002-0374-3083
Datos del jurado	
Presidente del jurado	
Nombres y apellidos	Roberto Cesar Dávila Fernández
Tipo de documento	DNI
Número de documento de identidad	09894279
Miembro del jurado 1	
Nombres y apellidos	Luis Manuel Barrios Arpi
Tipo de documento	DNI
Número de documento de identidad	43485699
Miembro del jurado 2	
Nombres y apellidos	Francisco Javier Santos Rueda
Tipo de documento	Carné de extranjería emitido en Perú
Número de documento de identidad	CO / 001102671
Datos de investigación	

Línea de investigación	B.4.1.8. Medicina y animales menores
Grupo de investigación	No aplica.
Agencia de financiamiento	Sin financiamiento.
Ubicación geográfica de la investigación	Universidad Nacional Mayor de San Marcos País: Perú Departamento: Lima Provincia: Lima Distrito: Cercado de Lima Latitud: -12.05642315 Longitud: -77.08433269016213
Año o rango de años en que se realizó la investigación	2019
URL de disciplinas OCDE	Ciencia veterinaria https://purl.org/pe-repo/ocde/ford#4.03.01

Universidad Nacional Mayor de San Marcos
Universidad del Perú, Decana de América
Facultad de Medicina Veterinaria
Escuela Profesional de Medicina Veterinaria

PROGRAMA DE TUTORÍA EN INVESTIGACIÓN PARA OPTAR EL TÍTULO PROFESIONAL DE MÉDICO VETERINARIA POR LA MODALIDAD DE EXAMEN DE APTITUD PROFESIONAL

En el auditorio principal de la Facultad de Medicina Veterinaria, el día **martes 14 de enero del 2020**, a las **14:00** horas, se constituyó el Jurado Examinador designado mediante Resolución Directoral **Nº 003-PROG-TUTORÍA/FMV-2019**, integrado por los siguientes profesores:

MV. Mg. Roberto César Dávila Fernández	**Presidente del Jurado**
MV. Esp. Jacqueline Cahua Ugarte	**Tutora**
MV. Mg. Luis Manuel Barrios Arpi	**Miembro del Jurado**
MVZ. Mg. Francisco Santos Rueda	**Miembro del Jurado**

Luego de la instalación del Jurado a cargo del Presidente y bajo la dirección del mismo, de la Bachiller Doña: **GUTIERREZ PINTADO, MONICA** para optar el Título Profesional de Médico Veterinaria, procedió a la sustentación pública de la Tesina:

"ULTRASONOGRAFÍA OCULAR CANINA: PRINCIPIOS Y APLICACIONES EN LA PRÁCTICA CLÍNICA VETERINARIA";

Luego de absolver las preguntas del Jurado y del público asistente, el Jurado deliberó con la abstención reglamentaria del Tutor y acordó su **APROBACIÓN** por **UNANIMIDAD**, otorgándole la nota de dieciocho (**18**).

Habiéndose aprobado la sustentación pública de la Tesina, el Presidente en representación del Jurado recomienda que la Escuela Profesional de Medicina Veterinaria proponga la aprobación del **TÍTULO PROFESIONAL DE MÉDICO VETERINARIA** a la Facultad de Medicina Veterinaria y que esta proponga al Rectorado el otorgamiento respectivo.

Siendo las **15:00 horas**, concluyó el acto académico de sustentación pública de la Tesina en fe de lo cual suscriben la presente acta por cuadruplicado los integrantes del Jurado:

UNMSM
Firmado digitalmente por DAVILA FERNANDEZ Roberto Cesar FAU 20148092282 soft
Motivo: Soy el autor del documento
Fecha: 09.06.2022 13:04:26 -05:00

……

Roberto Dávila Fernández: MV. Esp. Prof. Asociado T.P.

……

Jacqueline Cahua Ugarte: Esp. Prof. Asociado. T.C.

.

……

Luis Manuel Barrios Arpi: MV. Mg. Prof. Auxiliar T.C.

……

Francisco Santos Rueda: MVZ. Prof. Auxiliar. T.C.

UNIVERSIDAD NACIONAL MAYOR DE SAN MARCOS
Universidad del Perú, DECANA DE AMÉRICA
FACULTAD DE MEDICINA VETERINARIA
ESCUELA PROFESIONAL DE MEDICINA VETERINARIA

CERTIFICADO DE SIMILITUD

Yo **Jacqueline Cahua Ugarte** en mi condición de asesor acreditado con la Resolución Directoral N° **003-PROG-TUTORIA/FMV-2019** de la tesina, cuyo título es **ULTRASONOGRAFÍA OCULAR CANINA: PRINCIPIOS Y APLICACIONES EN LA CLÍNICA VETERINARIA**, presentado por la bachiller **GUTIERRREZ PINTADO, MONICA** para optar el título profesional de Médico Veterinario, CERTIFICO que se ha cumplido con lo establecido en la Directiva de Originalidad y deSimilitud de Trabajos Académicos, de Investigación y Producción Intelectual. Según la revisión, análisis y evaluación mediante el software de similitud textual, el documentoevaluado cuenta con el porcentaje de **13 %** de similitud, nivel **PERMITIDO** para continuar con los trámites correspondientes y para su publicación **en el repositorio institucional**.

Se emite el presente certificado en cumplimiento de lo establecido en las normas vigentes, como uno de los requisitos para la obtención del título profesional correspondiente.

Firma del Asesor _____

DNI: 09521579

Huella digital

Nombres y apellidos del asesor:

Jacqueline Cahua Ugarte

INDICE DEL CONTENIDO

I.-INTRODUCCIÓN 1

II.- REVISIÓN BIBLIOGRÁFICA 3

1.- ECOGRAFÍA: NOCIONES BÁSICAS 3

1.1 EL ULTRASONIDO 3

1.2 FORMACIÓN DE LA ONDA DE ULTRASONIDO: EFECTO PIEZO ELÉCTRICO 4

1.3 RESOLUCIÓN 4

1.4 INTERACCIÓN DEL SONIDO CON LOS TEJIDOS 4

1.4.1 Atenuación 4

1.4.2 Absorción 5

1.4.3 Reflexión e Impedancia acústica 5

1.4.4 Dispersión 5

1.4.5.-Refracción 6

1.5 FORMATOS DE IMAGEN 6

1.5.1.-Modo A 6

1.5.2.-Modo B 8

1.5.3.-Modo M 8

1.6 TRANSDUCTORES 8

1.6.1.-Frecuencia de los transductores 9

2.- PRINCIPIOS DE INTERPRETACION ECOGRAFICA 9

2 .1 TERMINOLOGÍA DESCRIPTIVA 9

2.1.1 Ecogénico o ecoico 9

2.1.2 Sonolúcido 9

2.1.3 Anecoico 10

2.1.4 Hiperecoicas o Hiperecogénico 10

2.1.5 Hipoecoico o Hipoecogénica 10

2.1.6 Isoecoico o isoecogénico 10

3.- EL GLOBO OCULAR 11

3.1 RESEÑA ANATÓMICA 12

3.1.1 Los párpados 13

3.1.2 Cornea 13

3.1.3 La esclerótica 13

3.1.4 El iris 14

3.1.5 El cuerpo ciliar 15

3.1.6. El cristalino 16

3.1.7 El humor vitreo 16

3.1.8 La retina 16

3.1.9 El espacio retrobulbar 17

3.2 ANATOMÍA OCULAR ULTRASONOGRÁFICA 18

3.2.1 Los párpados 18

3.2.2 Cornea 18

3.2.3 Cámara anterior 19

3.2.4 El Iris 19

3.2.5 Cuerpo ciliar y hendidura ciliar 19

3.2.6 El cristalino 20

3.2.7 Cámara posterior 20

3.2.8 Humor vítreo 20

3.2.9 Pared ocular posterior 21

3.2.10 Disco óptico y nervio óptico 21

4.- ECOBIOMETRIA OCULAR 25

5.- PREPARACION DEL GLOBO OCULAR 28

6.- INCIDENCIAS ECOGRAFICAS 29

6.1 Incidencia vertical 29

6.2 Incidencia horizontal 31

6.3 Incidencia limbal y perilimbar 31

6.4 Incidencia retrobulbar 33

7.- TECNICAS DE EXPLORACION 34

7.1 Técnica corneal 35

7.2 Técnica del párpado 35

8.- ECOGRAFIA DE ANOMALIAS OCULARES Y ORBITALES 36

8.1 Cornea y segmento anterior 36

8.1.1 Infiltracion limbal 36

8.1.2 Queratopatia bullosa feline 36

8.1.3 Quiste de inclusiòn epitelial corneal 37

8.1.4 Tumores de iris y cuerpo ciliar 39

8.1.5 Uveitis 43

8.1.6 Quistes iridiciliares 43

8.2 Cristalino 45

8.2.1 Lenticono y lentiglobo 45

8.2.2 Dislocacion 45

8.2.2.1 Cristalino subluxado 46

8.2.2.2 Cristalino luxado 46

8.2.3 Las cataratas 47

8.3 Humor vitreo y retina 51

8.3.1 Humor vitreo

8.3.1.1 Hemorragia 51

8.3.1.2 Vitreo primario 52

8.3.1.3 Enoftalmitis 53

8.3.1.4 Vitreo desprendido 53

8.3.1.5 Hialosis asteroide 54

8.3.1.6 Sinquisis centellante 55

8.3.2 Desprendimiento de retina 55

8.4 La coroides 57

8.5 Patologia retrobulbar 57

8.5.1 Masas retrobulbares 58

8.5.2 Celulitis retrobulbar 59

8.5.3 Absesos retrobulbares 59

8.5.4 Cuerpos extraños 59

8.6 El Nervio òptico 60

8.6.1 Tumores del nervio òptico 60

8.6.2 Medición de la vaina del nervio òptico 61

9.- PROCEDIMIENTOS INTERVENCIONISTAS 62

III.- LITERATURA CITADA 63

LISTADE FIGURAS

Figura 1 : Exploración ecográfica en modo A 7

Figura 2 : Exploración ecográfica en modo A 8

Figura 3 : Imagen ecográfica en modo B del ojo normal de un perro 9

Figura 4 : Términos descriptivos 11

Figura 5 : Representación de las ecogenicidades de los tejidos 12

Figura 6 : Terminología ocular direccional 19

Figura 7 : Anatomía ocular 19

Figura 8 : Esquema de estructuras oculares y ecografía correspondiente a un ojo Normal 23

Figura 9 : Segmento anterior normal del ojo 24

Figura 10 : Esquema de una incidencia radial limbal y su imagen ecográfica 25

Figura 11: Nervio óptico y espacio retrobulbar normales: 26

Figura 12: Ultrasonografía en plano sagital en los modos A y B del globo ocular Izquierdo 28

Figura 13: Posición de la cabeza del paciente la cual es sostenida por un ayudante 30

Figura 14: En la imagen se observa el transductor en posición vertical 30

Figura 15: Posición vertical del transductor 31

Figura 16: Imagen del transductor ubicado en posición horizontal 32

Figura 17: Plano horizontal 32

Figura 18: Posicionamiento lateral del transductor 33

Figura 19: Posicionamiento del transductor y dirección del haz atravesando el ojo en posición limbal y perilimbal 33

Figura 20: A: Incidencia limbal, **B**: Imagen ecográfica del iris rodeando la pupila**.** 34

C: Incidencia perilimbal. **D:** Imagen ecográfica del iris y los cuerpos ciliares

periféricos

Figura 21: Incidencia retrobulbar: posicionamiento del transductor por detrás del ligamento orbitario 35

Figura 22: Queratopatía bullosa felina 38

Figura 23: Quiste de inclusión en corneal de un perro 38

Figura 24: Evaluación del ángulo iridiocorneo: 39

Figura 25: Abertura reducida de la hendidura 39

Figura 26: Cornea edematosa y hendidura cerrada, paciente con glaucoma agudo 40

Figura 27 : Cámara anterior: 41

Figura 28: Hifema de la cámara anterior 41

Figura 29 : Melanoma de la úvea anterior 42

Figura 30: Masa de úvea anterior 43

Figura 31: Neoplasia melanocítica en el iris de un perro(asterisco) 43

Figura 32: Corte radial limbal con sonda de 35 Mhz 45

Figura 33: Corte transverso perilimbal con una sonda de 35MHz 45

Figura 34: Corte axial del globo ocular canino con una hemorragia lenticular organizada y una catarata 46

Figura 35: Subluxación del cristalino 47

Figura 36: A:Luxación anterior del cristalino **B**: Imagen ecografica del cristalino ocupando la càmara anterior 48

Figura 37: Luxación posterior del cristalino. **B:** Imagen ecogràfica del cristalino ecogènico luxado con catarata en càmara vìtrea. 48

Figura 38: Imagen ecográfica de catarata incipiente 50

Figura 39: Imagen ecográfica con catarata inmadura. 50

Figura 40: Imagen ecográfica con catarata madura 51

Figura 41: Imagen ecográfica con catarata hipermadura 51

Figura 42: Imagen ecográfica de la hemorragia vítrea 53

Figura 43: A:Husky Siberiano con vítreo primario hiperplásico 54
persistente donde se observa el aspecto blanquecino que presentaba
el ojo derecho.B: Esquema donde se observa el vitreo
primario donde discurre la arteria hiloidea atravesando el vitreo.

Figura 44: Vitreo primario hiperplasico persistente en un cachorro de 3 meses 54

Figura 45: Desprendimiento vitreo y de retina 55

Figura 46: **A**: Hialosis esteroide. **B**: Cavidad vítrea con múltiples estructuras 56
granulares hiperecoicas consistentes con acumulación de cuerpos vitreos
degenerativos compuestos de calcio y fosfolípidos.

Figura 47: Desprendimiento de retina y coroides engrosada 57

Figura 48: Desprendimiento de retina y hemorragia subretiniana 57

Figura 49: Imagen de coroides engrosada y edematosa 58

Figura 50: Linfoma retrobulbar, masa hipoecogénica de textura uniforme, bordes 59
Lobulados

Figura 51: Celulitis bacteriana retrobulbar 60

Figura 52: Absceso retrobulbar 60

Figura 53: Cuerpo extraño retrobulbar 61

Figura 54: Meningioma del nervio óptico 61

Figura 55: A.-Posición horizontal del transductor sobre el párpado inferior 62
B.-Imagen ecográfica de la medición de la vaina del nervio óptico

Figura 56: Colocación de la aguja requerida para la inyección retrobulbar 63

Glosario

1. **Afaquia:** Ausencia total de cristalino en el ojo del perro. Es un problema claramente genético, que se da con mayor frecuencia en perros con microftalmia
2. **Artefactos**: Imágenes ecográficas que no se corresponden con ecos generados por estructuras reales.
3. **D1**: Profundidad de la cámara anterior, medida de la distancia entre la córnea y la cápsula anterior del lente.
4. **D2**: Espesor del cristalino, medida de la cápsula anterior del cristalino a la cápsula posterior del cristalino.
5. **D3**: Profundidad de la cámara vítrea, medida de la cápsula posterior del cristalino a la retina.
6. **D4**: longitud axial del ojo, medida de la córnea hasta la retina.
7. **Hercio (Hz):** Un hercio representa un ciclo por cada segundo, entendiendo ciclo como la repetición de un suceso.
8. **Hifema:** Es la presencia de sangre en el área frontal (cámara anterior) del ojo. La sangre se acumula por detrás de la córnea y frente al iris.
9. **Iris bombé**: Protrusión anterior del iris provocada por el acúmulo de humor acuoso en la cámara posterior del ojo que se produce por la presencia de sinequias entre el borde pupilar y la cara anterior del cristalino, lo que impide su flujo normal.
10. **ITP:** Inferior temporal palpebral.
11. **Megahercio (MHz):** Es una unidad de medida de la frecuencia, equivale a 1 millón Hz.
12. **Presión Intracraneal (PIC):** Es el resultado de la relación dinámica entre el cráneo y su contenido. El contenido o compartimento está constituido por el parénquima cerebral, el volumen sanguíneo cerebral (VSC) y el volumen del líquido cefalorraquídeo (LCR).
13. **Rarefacción:** Corresponden a zonas de baja presión.

14. **Refuerzo acústico posterior**: Se forma detrás de una estructura anecoica que permite el paso del haz de ultrasonido.
15. **Sombra acústica**: Se forma detrás de una estructura que bloquea el paso de los ultrasonidos
16. **Sinequias**: La sinequia ocular es una afección del ojo en la que el iris presenta adherencias, o bien a la córnea (es decir, sinequia anterior) o al cristalino (es decir, sinequia posterior). La sinequia puede ser causada por un traumatismo ocular, iritis o iridociclitis y puede conducir al paciente a ciertos tipos de glaucoma.
17. **Quiste**: Bolsa membranosa que se forma anormalmente en los tejidos del cuerpo y que contiene una sustancia líquida o semisólida de distinta naturaleza.

I INTRODUCCIÓN

Durante los últimos años, en la clínica de pequeños animales, se trabaja continuamente en el desarrollo de técnicas de diagnóstico que, junto a la historia clínica, examen físico y datos de laboratorio; ayuden a definir con más certeza un buen diagnóstico, con el fin de instaurar terapias más eficientes y con mejores pronósticos para los pacientes. Entre estas técnicas de diagnóstico tenemos a la ecografía o ultrasonografía; que es una técnica no invasiva y de alto rendimiento diagnóstico, y es una excelente alternativa para la prospección clínica de los pacientes (Tello *et al*.,1994; Conillo, 2000).

La ecografía constituye la alternativa o el complemento ideal para el diagnóstico radiológico, ya que mientras estas últimas revelan el estado estructural de los órganos, la ecografía muestra los hallazgos encontrados en la radiografía en tiempo real, así como la textura de los tejidos blandos y la dinámica de algunos órganos (Han y Hurd, 2000).

Antes de la llegada de la ecografía, el examen de los órganos y tejidos internos se limitaba a la autopsia, la cirugía y, en el caso de los órganos reproductivos, la palpación del recto (Echevarría, 2001).

La primera descripción de la ecografía ocular en medicina veterinaria se registró en 1968 (Mackay y Mattoon, 2016)

La ecografía abdominal se introdujo en la práctica veterinaria a finales de los años 1980 para estudiar diversos órganos y sistemas en perros y gatos (Barberet *et al*., 2010).

En la actualidad, la ecografía en Medicina Veterinaria no sólo es usado en exploración abdominal, además ayuda en la evaluación del corazón, de músculos y tendones, así como de estructuras difíciles de estudiar con radiología como ojos y glándulas tiroides (Esquivel, 2003)

La ecografía ocular se ha convertido en un excelente método de diagnóstico no invasivo, que posibilita la evaluación de varias anormalidades orbitarias o intraoculares; es utilizada especialmente cuando los medios refractivos (cristalino y córnea) se presentan opacos (Gelatt, 1999).

El objetivo de este trabajo es realizar una revisión extensiva sobre el uso de la ultrasonografía en la detección de diferentes patologías a nivel del ojo, lo que la convierte en una técnica de gran utilidad para la práctica clínica diaria

II. REVISIÓN BIBLIOGRÁFICA

1.ECOGRAFÍA: NOCIONES BÁSICAS

1.1. EL ULTRASONIDO

El sonido viaja en ondas transmitiendo energía y llevando la información de un lugar a otro (Trall, 2003). Las ondas de sonido se clasifican en función de su frecuencia, longitud de onda, y velocidad. Las ondas de ultrasonido (ecográficas) se diferencian de las de sonido audible por tener una frecuencia elevada, es decir por encima de 20000 Hz. (Goddard, 1995; Fritsch y Gerwing, 1996; Han y Hurd, 2000). En los exámenes de diagnóstico ecográfico se utilizan normalmente frecuencias de sonido entre 2 y 15 MHz, incluso es posible emplear frecuencias de 20 a 100 MHz, las cuales son empleadas en ecografía ocular, dermatológica y en aplicaciones de micro imagen (Mattoon y Nyland, 2016)

La propagación del sonido se realiza a través de la materia, debido a esto, los ultrasonidos no se pueden propagar en el vacío; y la transmisión a través del gas, es pobre (Goddard, 1995; Fritsch y Gerwing, 1996).

Al propagarse el sonido a través de los tejidos, crea ondas longitudinales con regiones de dispersión y compresión (Han y Hurd, 2000).

La longitud de onda afecta la resolución y la frecuencia se relaciona con el número de repeticiones de onda por segundo (Mattoon y Nyland, 2016).

La velocidad es el tiempo con que el sonido se desplaza a través de un medio acústico; el cual está definida por su densidad y rigidez (Trall, 2003).

La velocidad del sonido y la frecuencia son independientes y casi constante en los tejidos corporales, siendo el promedio de 1540 m/s (Mattoon y Nyland, 2016).

Tejido o sustancia	Velocidad (m/s)
Aire	331

Grasa	1450
Agua	1540
Tejido blando	1540
Cerebro	1541
Hígado	1549
Riñón	1561
Sangre	1570
Músculo	1585
Cristalino	1620
Hueso	4080

Tabla 1: Velocidad del sonido en los tejidos corporales (Matoon y Nyland, 2016)

1.2. FORMACIÓN DE LA ONDA DE ULTRASONIDO: EFECTO PIEZOELÉCTRICO

La onda de ultrasonido se produce por los cristales piezoeléctricos, el cual se convierte una señal eléctrica en una onda acústica (Loriot, 1997). Este fenómeno se llama efecto piezoeléctrico, y se basan en el eco pulsado, emitiendo pulsos de sonido para obtener imágenes mediante la captura de ecos del tejido (Matoon y Nyland, 2016).

1.3 RESOLUCIÓN

La resolución está determinada por la distancia media que separa dos puntos o interfases, que aparecen diferenciadas en la imagen, es decir, es la capacidad de distinguir los detalles de las diferentes partículas que reflejan el ultrasonido (Fritsch y Gerwing, 1996; Feijs, 2002).

1.4 INTERACCIÓN DEL SONIDO CON LOS TEJIDOS

1.4.1 Atenuación:

Describe la pérdida de energía acústica del sonido a medida que atraviesa los tejidos. Asimismo, se atenúa el eco reflejado de regreso al transductor (Nyland y Mattoon, 2016).

Esto sucede debido a la absorción, reflexión y dispersión del sonido (Han y Hurd, 2000).

La frecuencia del haz de ultrasonido directamente proporcional al grado de atenuación (Nyland y Mattoon, 2016).

1.4.2 Absorción:

Implica convertir la energía mecánica de un pulso de sonido en calor producido por la fricción molecular procedente del paso del sonido a través de los tejidos, produciendo calor (Han y Hurd, 2000; Matoon y Nyland, 2016). El calentamiento de tejidos es un aspecto crítico a considerar para los efectos biológicos y la seguridad de los métodos de ultrasonido (Mattoon y Nyland, 2016).

1.4.3 Reflexión e Impedancia acústica

La reflexión de ultrasonidos genera el eco, el cual retorna de vuelta hacia el transductor, este eco es transformado y representado en el monitor, como un punto más o menos brillante en función a su intensidad y acorde a la escala de profundidad (Liste, 2010).

La mencionada impedancia se refiere a la capacidad de resistencia del tejido vivo al sonido (Han y Hurd, 2000). Su valor se obtiene al multiplicar la densidad del tejido por la velocidad de propagación de los ultrasonidos. Los tejidos que dieren su límite en dicha impedancia se denomina interfase acústica (Fritsch y Gerwing, 1996).

Esta impedancia varía entre diferentes tejidos según su densidad y elasticidad (Han y Hurd, 2000**).**

1.4.4 Dispersión

Esto ocurre cuando las ondas sonoras se reflejan en diferentes direcciones debido a interfaces tisulares pequeñas e irregulares de menos de 5 mm de diámetro. Este fenómeno se llama reflexión difusa o especular (Han y Hurd, 2000; Mattoon y Nyland, 2016).

1.4.5 Refracción

Esto ocurre cuando las ondas sonoras atraviesan el tejido con diferentes impedancias acústicas. Según se mueve al medio siguiente, la onda sonora se curva. La desviación de la onda puede ocasionar la visualización de órganos en localizaciones inadecuadas (Trall, 2003). La refracción junto con la reflexión forma una fina zona hipoecoica que es visible lateral y distalmente a la estructura curva (Matoon y Nyland, 2016)

1.5 FORMATOS DE IMAGEN

Existen tres modos ecográficos utilizados en Medicina Veterinaria: Modo A (modo amplitud), Modo B (modo brillo) y Modo M (modo en movimiento)

1.5.1 Modo A

El modo A es el método unidimensional (Carvalho, 2004; Soares *et al.*, 2004), donde el retorno de los ecos se muestra en un gráfico y, por medio de este gráfico se miden las estructuras del ojo (Carvalho, 2004). Identifica la presencia de fluido por medio de oscilaciones, capta las ondas vibratorias de fluidos y las transforma en datos paramétricos (Rossi *et al*; 2008). Se representa como elevaciones que surgen de una línea base vertical y la altura de los picos es proporcional a la intensidad del eco (Yamamoto, 2003). Muestra la profundidad moviendo la línea base de arriba a abajo (Mattoon y Nyland, 2016).

A medida que aumenta la potencia del eco del sonido, esa capa particular de tejido reflejará picos más altos (Han y Hurd, 2000). Las ondas reflejadas aparecen en el gráfico como crestas con ejes horizontales y verticales, la altura en el y representa la amplitud de la señal y la posición en el eje x representa el tiempo transcurrido en microsegundos, que puede considerarse como la distancia recorrida (Mackay y Mattoon 2016). (Fig. 1 y 2)

Las mediciones de las estructuras oculares también llamado biometría, pueden realizarse multiplicando el tiempo transcurrido (eje x) por la velocidad del haz de ultrasonido, este cálculo es realizado automáticamente por el equipo ecográfico (Mackay y Mattoon, 2016)(Fig.1 y 2)

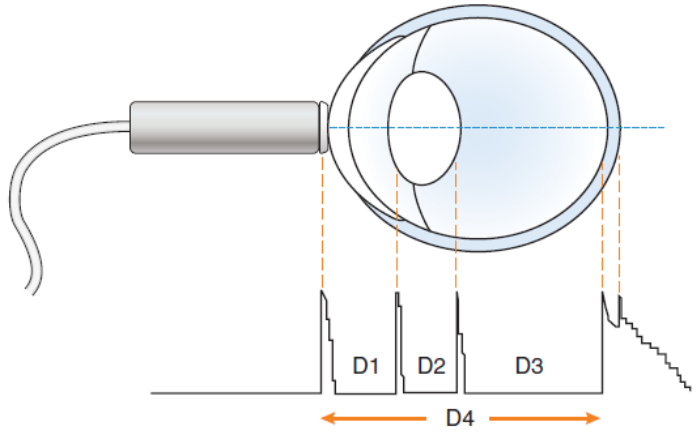

Figura 1. El examen en modo A implica colocar el transductor en el eje óptico y se utilizan cuatro picos de eco para identificar diferentes estructuras oculares, como la córnea y las cápsulas del cristalino (Mackay y Mattoon, 2016).

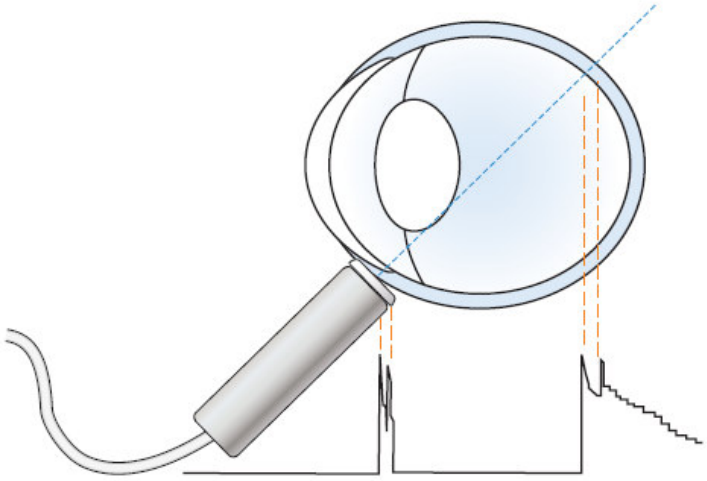

Figura 2. Examen de ultrasonido en modo A, con un transductor montado en punta. Este método es útil para evaluar detalladamente la pared del ojo, el nervio óptico y los músculos extraoculares (Mackay y Matoon, 2016).

1.5.2 Modo B

Esto se refiere al punto que representa el eco devuelto; la escala de grises o brillo se relaciona con el ancho del eco reflejado y la posición indica la profundidad a lo largo de la línea única donde se creó el eco (Matoon y Nyland, 2016). La intensidad del eco en la imagen se representa en la escala de tonos de grises (Thijssen,1993; Yamamoto, 2003; Soares et al., 2004).

En este modo, cuanto mayor sea la reflexión por parte del tejido, los puntos serán más brillantes, así la clasificación de los ecos puede ser infrasónica, supersónica o anecoica según la capacidad del tejido para producir ecos (Bellenda, 2003) (Fig.3)

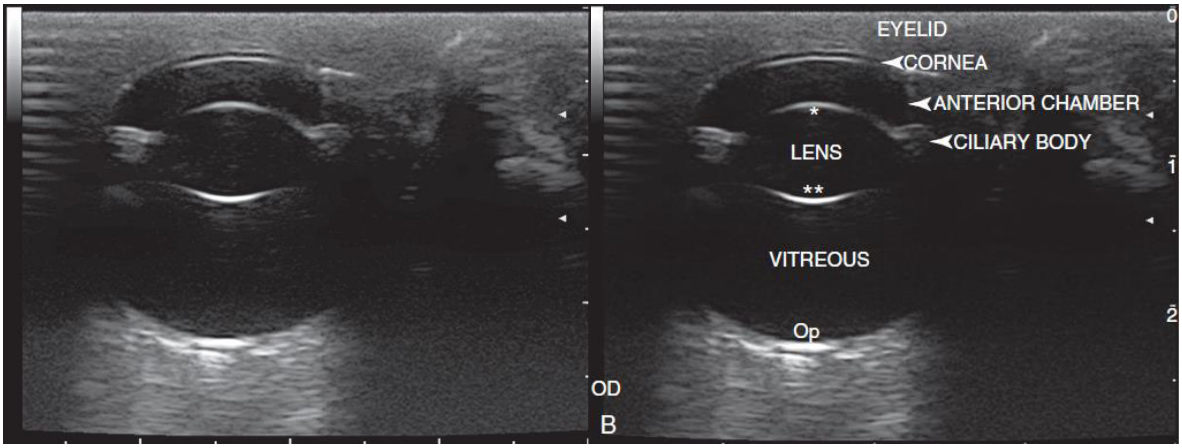

Figura 3. Imagen ecográfica en modo B del ojo normal de un perro,op:disco optico (Mackay y Mattoon, 2016)

1.5.6 Modo M

Es la visualización continua que permite un seguimiento continuo de los órganos a lo largo del tiempo. En el modo M, se utiliza un haz delgado para proyectar el eco a lo largo de la línea de base (Han y Hurd, 2000). Se utiliza en ecocardiografía junto con el modo B (Matoon y Nyland, 2016)

1.6 TRANSDUCTORES

Un transductor es aquel que convierte una forma de energía en otra (Trall, 2003). Dependiendo del método de adquisición de imágenes y del formato en el que se crea, los transductores se pueden clasificar en paralelos (planos), convexos y sectoriales. Del mismo modo, dependiendo de la forma en que se procese el campo ultrasónico, podemos distinguir entre transductores mecánicos y electrónicos (Panta, 1999).

1.6.1 Frecuencia de los transductores

En medicina veterinaria se utilizan sondas con frecuencias entre 2.5 a 15 MHz y en oftalmología de 7.5 a 50 MHz (Fritsch y Gerwing, 1996; Pizzinari 2017).

La superficie ocular, la cámara anterior, el ángulo de drenaje y el iris pueden ser explorados con transductores de 20 a 50Mhz, con los cuales son obtenidas imágenes armónicas de alta resolución y con bajo poder de penetración ocular (Goncalves *et al.,* 2009*;* Shung, 2009).

Para una óptima evaluación ecográfica del ojo, es esencial el uso de transductores de alta frecuencia, variando de 7.5 a 50 MHz. Se recomienda para un examen ocular normal y de rutina, una frecuencia de 7.5 a 20 MHz, donde será posible la evaluación de la mayor parte de las estructuras oculares (Spaulding, 2010; Matoon y Nyland, 2016**).**

2.PRINCIPIOS DE INTERPRETACION ECOGRAFICA

2.1 TERMINOLOGÍA DESCRIPTIVA (Han y Hurd, 2000).

La terminología para describir los tejidos en una imagen ecográfica es:

2.1.1 Ecogénico o ecoico

Una imagen ecogénica se caracterizan por áreas blancas en la pantalla, lo que indica fuertes reflejos de ondas al transductor.

2.1.2 Sonolúcido

Una imagen sonolúcida se produce cuando la mayor parte del sonido se transmite hacia los tejidos más profundos, reflejándose hacia el transductor únicamente pocos ecos. Las áreas sonolúcidas aparecen oscuras en la pantalla.

2.1.3 Anecoico

Una imagen anecoica se produce cuando el área negra en la pantalla indica que todo el sonido se dirige al tejido profundo sin reflejarse hacia el transductor, lo que indica la presencia de líquido.

2.1.4 Hiperecoico o Hiperecogénico

Una imagen hiperecoica es más brillante (más blancas) que el tejido circundante (Han y Hurd, 2000).

2.1.5 Hipoecoico o Hipoecogénica

Una imagen hipoecoica es más oscura en comparación con el resto del tejido, lo que sugiere que reflejan menos sonido.

2.1.6 Isoecoico o isoecogénico

Describe tejidos que representan la misma ecoestructura que el resto de tejido circundante**.**



Figura 4. Términos descriptivos (Han y Hurd, 2000)

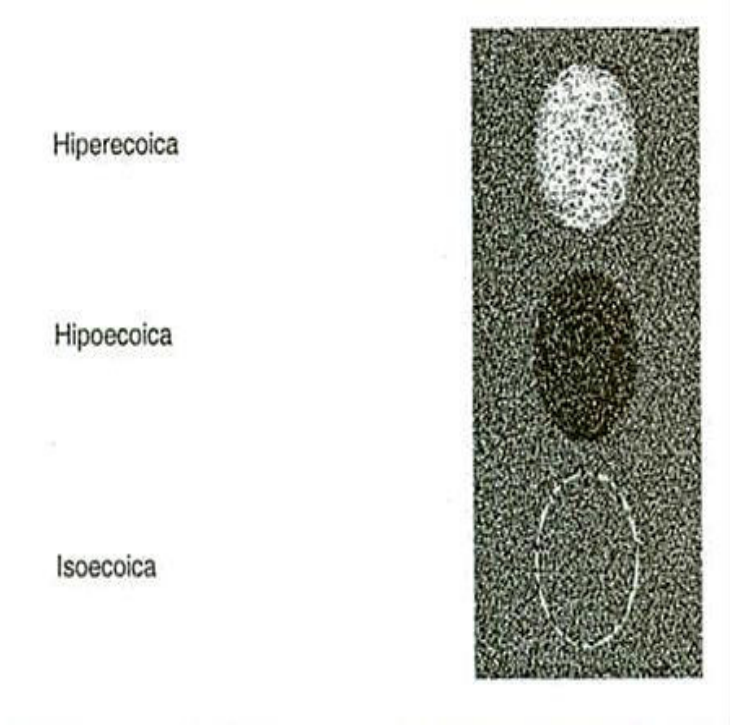

Figura 5. Representación de las ecogenicidades de los tejidos (Han y Hurd, 2000)

3 EL GLOBO OCULAR

3.1 Reseña anatómica

Los ojos son órganos sensoriales complejos, protegidos por una estructura ósea, muscular y cutánea que tiene cubiertas de receptores, un sistema de lentes y un sistema nervioso (Cunha, 2008).

Los ojos de un perro están formados por varias estructuras que realizan funciones como nutrición, protección, adaptación e interpretación de la luz para poder enfocar las imágenes visuales (Slatter, 1992).

La órbita es el marco óseo que contiene la estructura del ojo (Pippi y Gonçalves, 2009). El término órbita se refiere a la estructura ósea del cráneo, que contiene al ojo y sus estructuras circundantes de tejido blando (Brooks, 2005). En animales domésticos existen dos patrones orbitarios, en perros y gatos es incompleta y en equinos, bovinos, caprinos y suinos es completa. La órbita separa el ojo de la cavidad craneana, y los forámenes y fisuras en sus paredes determinan las vías de los vasos sanguíneos y nervios del cerebro al ojo (Gelatt, 2003).

La órbita está rodeada por seis huesos: el frontal, el esfenoides, el palatino, el cigomático, el maxilar y el lagrimal. Las órbitas óseas de perros y gatos son imperfectas. El margen dorsal lateral está cerrado por el ligamento orbitario, que conecta las apófisis cigomática y metacarpiana de los huesos frontales (Mackay y Matton, 2016).

El área de la órbita, por detrás del ojo, es denominada retrobulbar y el área peri orbitaria indica el área alrededor de la órbita, incluido los párpados, tejidos blandos y cráneo (Brooks, 2005).

El ojo, es una estructura casi esférica que mide en promedio de 20 a 25mm de diámetro en animales domésticos; siendo su punto más alto la superficie anterior llamada polo anterior, y su punto directamente opuesto se llama polo posterior. El eje óptico se define como la línea imaginaria que conecta los polos anterior y posterior del ojo. Los meridianos son líneas dibujadas en la superficie del ojo que conectan los dos polos, correspondiendo el ecuador al círculo mayor que se encuentra entre los polos anterior y posterior (Dyce *et al*., 2004; Matoon y Nyland, 2016) (Fig.6)

El ojo de los vertebrados, presenta tres túnicas concéntricas, estas túnicas son: túnica fibrosa, túnica vascular y túnica nerviosa (Dyce et al., 2004; Ferreira, 2008).

La túnica más externa es la fibrosa y está dividida en: la córnea y la esclera. La túnica vascular está formada por el tracto uveal (la úvea) que comprende: el iris, el cuerpo ciliar y la

coroides; y una cámara más interna, la túnica nerviosa, está compuesta por la retina (Cunha, 2008; Pippi y Gonçalves, 2009).

Los anexos oculares son los párpados, la órbita, fascia orbital, conjuntiva, músculo y grasa extraocular (Samuelson, 2007; Pippi y Gonçalves, 2009; Matoon y Nyland, 2016).

3.1.1 Los párpados

Están ubicados en la parte exterior de los ojos, un área donde la piel es más flexible que en otras partes del cuerpo. Las pestañas se encuentran en el borde exterior del párpado superior, pero no en el párpado inferior (Slatter, 1992).

La conjuntiva es una membrana mucosa fina y transparente que cubre la superficie interna de los párpados, las membranas estimuladoras externa e interna y la zona inferior junto al rabillo del ojo. Esta membrana consta de dos partes adyacentes: la conjuntiva, que forma la capa más cercana a los párpados y se extiende hasta el párpado, y la conjuntiva bulbar, que continúa en la superficie del ojo. La función principal de la conjuntiva es proteger los ojos (Severin, 1991).

3.1.2 La córnea

Es el punto más alto de la superficie anterior semicircular; es la ventana transparente en el revestimiento fibroso del ojo y tiene cinco capas: la película lagrimal, el epitelio anterior, el estroma, la membrana de Descemet y el endotelio. Esta es una estructura avascular carente de pigmento y constituye el principal elemento protector del ojo. La córnea junto con la esclerótica, son responsable del tamaño y la forma redonda del ojo. (Severin, 1991; Dyce *et al*., 2004; Cunha, 2008; Pippi y Gonçalves, 2009).

3.1.3 La esclerótica

Es la parte posterior opaca de la túnica fibrosa, el colágeno que en la córnea es homogéneo y transparente, se transforma en fibroso y opaco (Junqueira y Carneiro, 2004). El limbo es la zona de transición entre la esclera y la córnea. El área que contiene la córnea, la esclerótica, la esclerótica, la conjuntiva y el disco epidural aparece como capas superpuestas y conectadas (Vieth *et al*., 1995; Pippi y Gonçalves, 2009). En esta zona altamente vascularizada, existen vasos

sanguíneos que asumen un papel importante en los procesos inflamatorios de la córnea (Junqueira y Carneiro, 2004).

La esclerótica constituye la mayor parte de la capa fibrosa del ojo y consta de tres capas: la esclerótica, la esclerótica misma y el estrato negro. La epiesclera es una membrana altamente vascularizada y rica en colágeno que sirve para unir la cápsula de Tenon a la esclerótica. La esclerótica en sí está compuesta de fibroblastos y fibras de colágeno, y el estrato negro sirve como zona de transición entre la esclerótica y la coroides, o capa externa de la coroides (Severin, 1991; Slatter, 1992), está en íntimo contacto con la úvea y presenta células pigmentadas (Urbano, 2002). Su principal función es de protección del contenido intraocular, siendo resistente y elástica (Vieth *et al.*, 1995; Urbano, 2002). Los axones del nervio óptico penetran la esclera en el polo posterior del ojo, llamada área cribiforme. La esclerótica es el sitio de inserción de los músculos extraoculares del ojo (Frandson *et al.*, 2005), y su inserción es realizada por los nervios ciliares posteriores, largos y cortos, que son ramas del nervio trigémino (Urbano, 2002). (Ver figura 7).

La esclerótica es irrigada por varias arterias ciliares pequeñas y por venas verticosas más grandes. Está recubierta por una membrana delgada, que la separa de la grasa retrobulbar, proporcionando una cavidad donde el bulbo del ojo puede moverse (Dyce *et al*., 2004).

3.1.4 El iris

Es la parte más externa de la túnica vascular o tracto uveal que separa el compartimento ocular en cámara anterior y cámara posterior, las cuales se comunican a través de la pupila. Su función es controlar la entrada de luz al ojo mediante la modulación del tamaño de la pupila (Slatter, 1992; Peterson-Jones *et al*., 1999)

El iris consiste en una delicada red de vasos sanguíneos, tejido conectivo, fibras musculares y nervios. Tiene una curvatura convexa porque está en contacto directo con la superficie anterior del cristalino (Cunha, 2008; Pippi y Gonçalves, 2009).

El lugar donde la superficie anterior del iris, se encuentra con la túnica fibrosa, es el ángulo iridocorneal, es aquí donde el humor acuoso producido por el cuerpo ciliar se reabsorbe en la circulación venosa (Frandson *et al*., 2005).

La cara anterior del iris está revestida por epitelio estratificado simple como continuación del endotelio de la córnea; seguido de un tejido conjuntivo poco vascularizado, con pocas fibras, gran cantidad de fibroblastos y células pigmentarias; seguidas de una capa rica en vasos sanguíneos, sumergidos en tejido conectivo laxo (Junqueira y Carneiro, 2004).

El borde pupilar posee un esfínter responsable de la contracción de la pupila y de una estructura mioepitelial dispuesta radialmente, lo cual ayuda a producir la dilatación de la pupila. La inervación motora del iris es autónoma, posee fibras colinérgicas y adrenérgicas inervando, tanto al esfínter como al músculo dilatador de la pupila; en el esfínter predomina una inervación parasimpática y en el segundo una inervación simpática (Bicas, 1997).

3.1.5 El cuerpo ciliar

Es un engrosamiento circunferencial de la túnica vascular y da origen a muchos ligamentos suspensorios delgados, que dan sostén al cristalino, y es el responsable de la producción del humor acuoso en el segmento anterior del ojo (Frandson *et al.*, 2005).

El cuerpo ciliar es la estructura caudal del iris, y consiste en la continuación anterior de la coroides, que es la parte de la capa vascular comprendida entre el cuerpo ciliar y la retina (Cunha, 2008; Pippi y Gonçalves, 2009). Sobre su superficie posterior presenta numerosos pliegues llamados procesos ciliares. Esta zona se denomina parsplicata, y posteriormente se une a una zona plana llamada Parsplana, que está conectada a la retina. El cuerpo ciliar tiene forma triangular y está adherido a la esclerótica por un lado. El cuerpo ciliar posee dos funciones importantes, producción del humor acuoso y cambio de forma del cristalino (Pippi y Gonçalves, 2009).

El cuerpo ciliar adulto está constituido por dos capas de epitelio. La capa interna no pigmentada que está localizada más próxima al humor vítreo, y la capa pigmentada que esta contigua al epitelio pigmentario de la retina (Slatter, 2005).

El revestimiento del cuerpo ciliar está formado por una capa epitelial bicelular y su componente básico es el tejido conjuntivo en el interior del cual se encuentra el músculo ciliar. Este músculo está constituido por tres láminas de fibras lisas que se insertan de un lado al otro de

la esclera, en diferentes regiones del cuerpo ciliar. Una de estas láminas tiene la función de distender la coroides mientras que la otra, cuando esta contraído, relaja la tensión de la lente (Junqueira y Carneiro, 2004). (Ver figura 7).

3.1.6 El cristalino

Está en conexión con la parte posterior del iris, es una estructura biconvexa transparente y avascular, nutrida por los humores acuosos y vítreo (Cunha, 2008; Mattoon y Nyland, 2016)

El cristalino está compuesto por la cápsula (anterior y posterior), epitelio anterior, corteza y el núcleo. La cápsula es una membrana transparente y elástica que contiene fibras de colágeno y carbohidratos. Es impermeable a las macromoléculas como la albúmina y globulinas, pero permisivas para el paso de agua y electrolitos. En su región ecuatorial las zónulas lenticulares, que lo sostienen, están unidas a la membrana basal del cuerpo ciliar (Glover y Constantinescu, 1997).

3.1.7 El humor vítreo

Se considera la estructura más grande del globo ocular que se encuentra desde la cápsula lenticular posterior hasta la retina en la cámara posterior del ojo. El humor vítreo tiene la consistencia de un gel, que contiene alrededor del 99% de agua y no tiene capacidad de regeneración (Spaulding, 2008; Pippi y Gonçalves, 2009).

La porción posterior del ojo está formada por el complejo: esclera, coroide y retina.

3.1.8 La retina

Es la cámara más interna del ojo, formada por células nerviosas, que se extienden desde el nervio óptico hasta la región posterior del cuerpo ciliar (Spaulding, 2010).

La retina de los vertebrados esta formada por cinco tipos principales de células: las fotoreceptoras, las bipolares, las horizontales, las amacrínas y las ganglionares (Bradley,2004).

La retina y el nervio óptico, son derivados de las proyecciones de cerebro, por eso su morfología y fisiología son similares (Cunha, 2008; Pippi y Gonçalves, 2009). Además, en la porción posterior del ojo, se encuentra el disco óptico formado por la confluencia de las fibras nerviosas de la retina (Cunha, 2008)

Las tres túnicas que contienen los medios transparentes del ojo son: el humor acuoso, el cristalino y el humor vítreo; que en conjunto actúan para transmitir y refractar la luz en la retina y también proporcionan presión interna mientras mantienen el tono del globo ocular (Samuelson, 2007).

El ojo puede ser dividido clínicamente en dos segmentos: el segmento anterior (craneal al cristalino) y el segmento posterior (caudal al cristalino). El segmento anterior está dividido en dos cámaras: la cámara anterior, que comprende desde la córnea hasta la porción posterior del iris; y la cámara posterior, que es un pequeño espacio limitado anteriormente por el iris y posteriormente por el cristalino. La comunicación entre las cámaras del ojo, tanto la anterior como la posterior, se lleva a cabo a través de la pupila. El segmento posterior está compuesto por: el humor vítreo del ojo, situada entre cristalino y la retina (Cunha, 2008). (Ver figura 7).

3.1.9 El espacio retrobulbar

Está localizado inmediatamente posterior al ojo, y en él se encuentran los músculos retrobulbares, el nervio óptico y las arterias y venas retinianas, además de la grasa periorbital (Spaulding, 2010).

La irrigación del ojo es compleja en la mayoría de animales domésticos; el mayor suministro sanguíneo de la órbita proviene de pequeños vasos y arterias originados de la arteria oftálmica externa. La arteria extraocular es una rama de la arteria maxilar interna, que a su vez se origina en la arteria carótida externa (Dyce et al., 2004; Diniz et al., 2004; Carvalho et al., 2009; Pippi y Gonçalves, 2009).

En la órbita, la arteria oftálmica interna está ubicada entre el músculo recto lateral y el nervio óptico. En una localización más superficial, esta arteria cruza el nervio óptico medialmente y da origen a gran parte de sus ramas, algunas de las cuales se conocen como arteria central de la retina, arterias ciliares posteriores, arteria lagrimal y arterias supraorbitales (Diniz et al., 2004).

En general, el suministro venoso se realiza mediante venas oftálmicas que penetran en el globo ocular en forma de venas ciliares posteriores, dando lugar a las venas retinianas, el plexo acuoso angular, que tiene como unidad venosa las venas colectoras y venas ciliares anteriores (Pippi y Gonçalves, 2009).

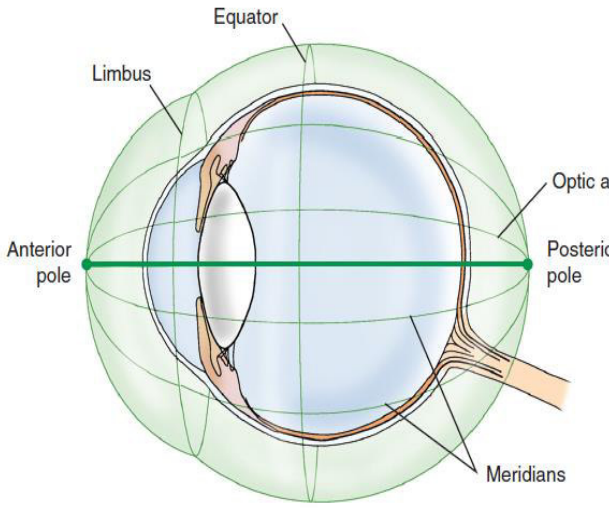

Figura 6.Terminología ocular direccional

(Mackay y Mattoon, 2016)

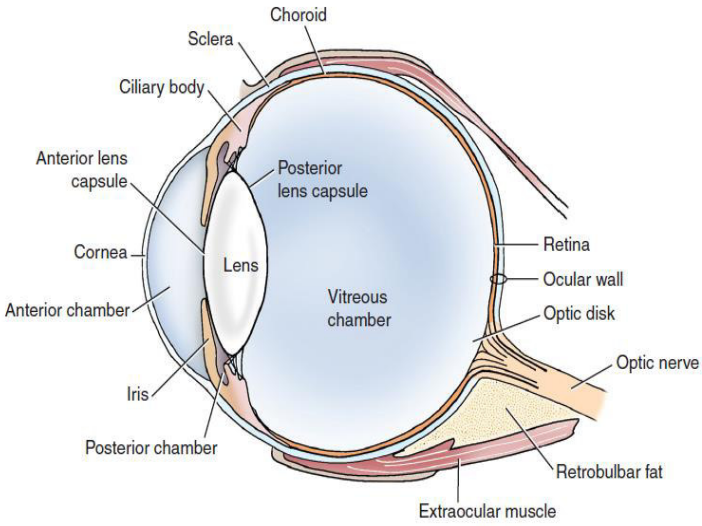

Figura7.Anatomía ocular

(Mackay y Mattoon,2016)

3.2 ANATOMÍA OCULAR ULTRASONOGRÁFICA

3.2.1 Los párpados

Los párpados pueden ecografiarse con equipos de muy alta frecuencia para la exploración de un campo cercano; para visualizar mejor, generalmente se utiliza una almohadilla de alejamiento que se va colocar sobre el párpado. Cuando se utilizan transductores de baja frecuencia, los párpados no se detectan porque se pierden o no pueden detectarse debido a los efectos de reverberación del campo cercano. La membrana del tercer párpado es una estructura ecogénica ubicada debajo del párpado ventral (Mackay y Mattoon, 2016).

3.2.2 Córnea

Colocamos el sensor en el eje horizontal y en la parte superior de la pantalla la córnea aparece como un par de líneas curvas, que son ultrasónicas y representan la capa epitelial anterior y el endotelio posterior. Las líneas parecen estar ligeramente separadas por un estroma anecoico o como una sola línea hiperecogénica. Al girar el transductor en 90º para conseguir un eje axial vertical, se observa la misma figura ecográfica descrita en el eje axial horizontal (Bolieau *et al.*., 2012) (Fig. 8 y 9**).**

3.2.3 Cámara anterior

Se observa con contenido anecoico durante la exploración en distintos ejes, tanto horizontal como vertical y en los oblicuos. Está delimitada por la córnea, iris y cápsula anterior del cristalino (Bolieau et al., 2012). Al estar llena de humor acuoso, la cámara anterior en la evaluación en modo A no presenta atenuación de onda de sonido y debido a eso no produce picos (Guthoff, 1993) (Fig. 8 y 9).

3.2.4 Iris

Durante la exploración ecográfica en el plano horizontal, el iris se visualiza como pequeñas manchas ecogénicas a cada lado del cristalino. Con ligeros movimientos de inclinación de la sonda de estudio en dirección dorsal-caudal-dorsal y lateral-medial-lateral (en un eje horizontal o vertical inclinado), la morfología irregular del iris y los ecos que se extienden hasta él se pueden ver como una protuberancia que entran en contacto con la cápsula anterior del cristalino (Bolieau *et al*., 2012) (Fig. 9).

3.2.5 Cuerpo ciliar y hendidura ciliar

La exploración ecográfica del cuerpo ciliar y la hendidura ciliar se realizan mediante cortes perilimbares meridionales o transversales perpendiculares a los procesos ciliares donde se va observar la hendidura ciliar como un espacio hipoecogénica lineal y los procesos ciliares como estructuras en forma de dedos hiperecoicos y delgados ubicadas en dirección al centro del ojo. En un corte sagital, el cuerpo ciliar proporciona una imagen en forma triangular (Pizzinari, 2017) (Fig. 10)

3.2.6 El cristalino

El cristalino se evalúa en el eje horizontal y vertical en función de la ecogenicidad de la cápsula y su contenido. La cápsula anterior se percibe como una línea convexa con alta ecogenicidad, mientras que la cápsula posterior se percibe como una línea cóncava con una ecogenicidad significativa. El cristalino se observa con contenido anecoico (Bolieau *et al*., 2012). (Ver figura 8 y 9).

El cristalino mide aproximadamente 7mm en la dimensión antero posterior y 10mm en la dimensión transversal o dorsoventral (Mackay y Mattoon, 2016), se ha observado que en perros el grosor del cristalino incrementa con la edad (Williams, 2004).

Ver toda la carcasa de la lente es difícil porque su superficie curva hace que desaparezcan los ecos periféricos causados por la reflexión y refracción del haz de sonido. Para lograr una visualización completa de la cápsula, se deben realizar varias maniobras para dirigir el haz de ultrasonido perpendicular a la región del borde de la superficie del cristalino. Si el transductor se coloca verticalmente usando un divisor corneal, la cápsula del cristalino ecuatorial y el cuerpo ciliar se pueden ver más claramente como estructuras ecogénicas (Mackay y Mattoon, 2016).(Ver figura 9).

En modo A, es representado por dos rayas de intensidad intermedia con un espacio entre ellas, lo que indica la presencia de la cápsula anterior, el contenido interno del cristalino y la cápsula posterior (Matoon y Nyland, 2016)

3.2.7 Cámara posterior

Tanto en el eje horizontal como en el vertical se puede observar la presencia de una cámara posterior con contenido anecoico situada entre el iris y el cristalino. La evaluación de esta estructura se dificulta en la mayoría de casos (Bolieau *et al.*, 2012) (Fig. 9)

3.2.8 Humor vítreo

La exploración del humor vítreo se realiza tanto en el eje axial horizontal y vertical, se observa después del borde inferior del cristalino como una extensa región sin eco que se extiende hasta la pared posterior del ojo (Bolieau et al., 2012). El espacio vítreo es el mayor compartimento ocular, presenta una imagen anecoica porque su contenido interno se asemeja a un gel (Hijar, 2008) (Fig.8).

3.2.9 Pared ocular posterior

Los surcos ultrasónicos se pueden observar al examinar la pared posterior del ojo, ubicada en el extremo del globo, tanto vertical como horizontalmente. Esta línea incluye la coroides, la retina y la esclerótica, y estas estructuras no se pueden distinguir ecográficamente con una sonda de 10 MHz (Bolieau M *et al*., 2012), por lo que en el modo A solo hay un pico de intensidad media después del espacio vítreo (Guthoff, 1993).

3.2.10 Disco óptico y nervio óptico

El disco óptico se puede identificar como el área del disco óptico en la pared posterior del ojo mediante ultrasonido examinando la pared del ojo en dos direcciones (eje horizontal o vertical) y teniendo en cuenta las orientaciones dorsal-caudal-dorsal y correspondientes. Los reflejos del movimiento lateral-medial-lateral son ligeramente más brillantes. El nervio óptico tiene forma rectangular, mal aspecto y se sitúa más cerca de la cola de la pared posterior. (Bolieau *et al.*, 2012). El nervio óptico está rodeado por grasa retrobulbar hiperecogénica inmediatamente posterior al eco del disco óptico (Mackay y Mattoon, 2016).

La región retrobulbar tiene forma triangular, con su extremo anterior formado por la pared posterior del ojo y su extremo lateral delimitado por los músculos extraoculares que convergen dentro del canal óptico hacia el ápice orbitario. Este músculo es una estructura homogénea, hiperecoica y de textura rugosa que se extiende profundamente hasta la pared posterior del ojo, justo detrás del eje visual y tangencial al fondo de ojo. La apariencia general de la parte posterior del ojo es una estructura en forma de W con un nervio óptico hiperecoico en el centro, rodeado por músculos extraoculares y tejido adiposo

hiperecoico. Los límites de esta zona están marcados por las estructuras óseas de la órbita (Mackay y Mattoon, 2016) (Fig. 11)

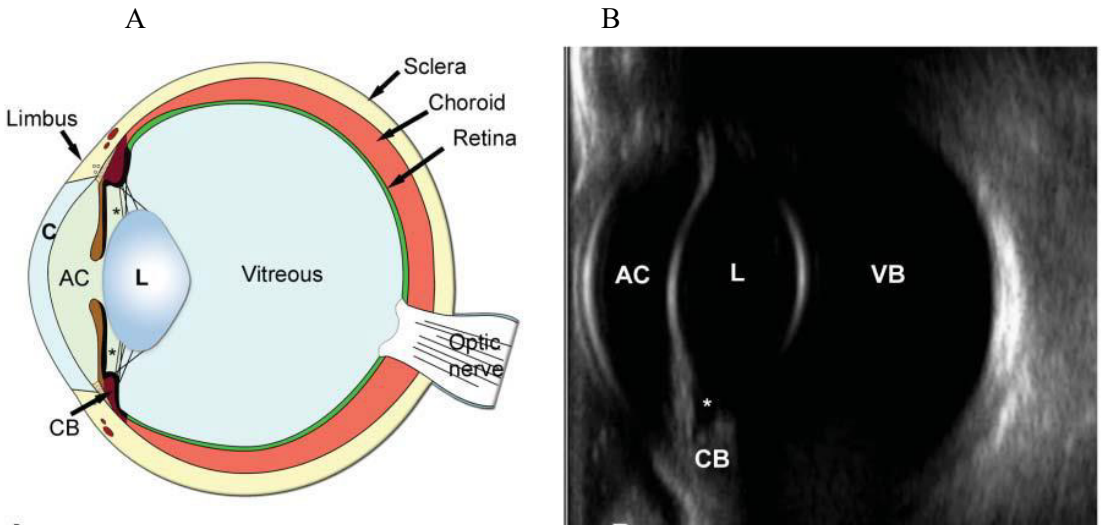

Figura 8: Esquema de estructuras oculares y ecografía correspondiente a un ojo normal, **AC**: Cámara anterior, **L**: Cristalino, **CB:** Cuerpo ciliar, **VB**: Humor vitreo. Transductor 12Mhz (Pizzinari, 2017)

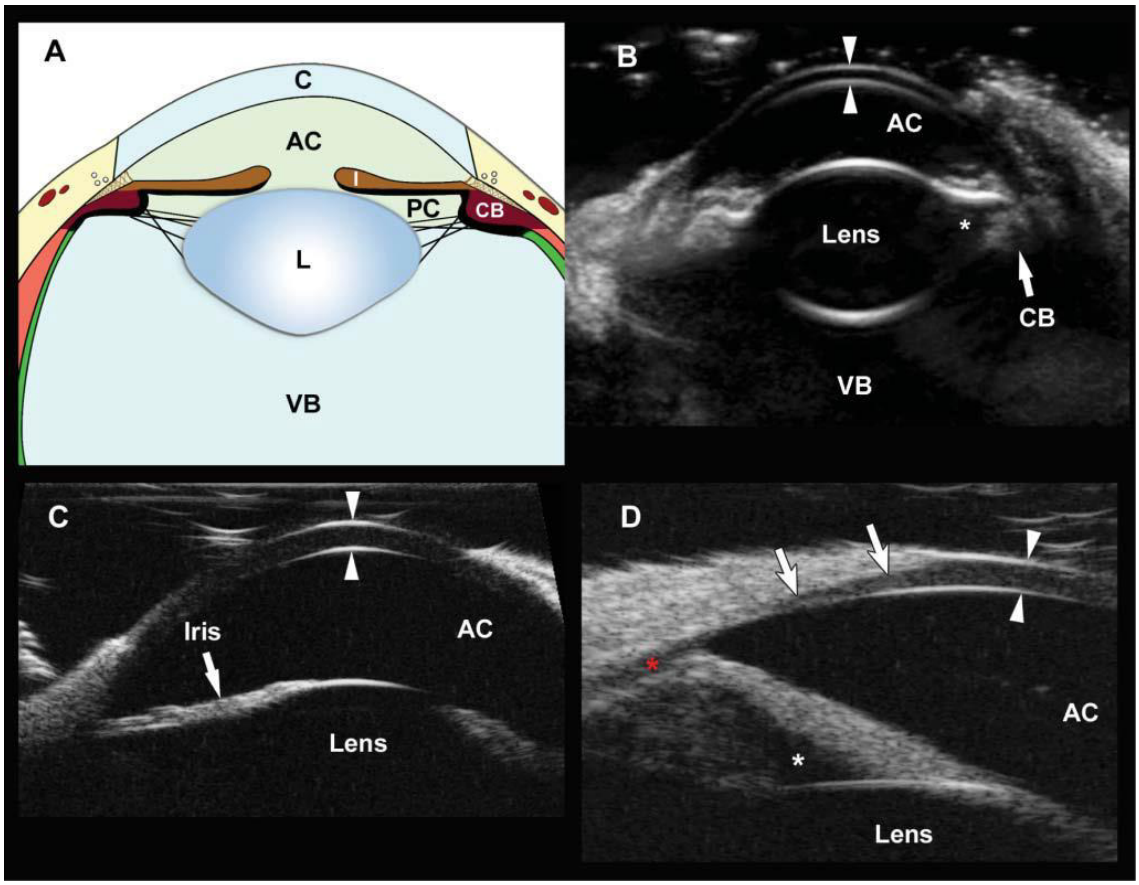

Figura 9 : Segmento anterior normal del ojo .**A**: Esquema del segmento anterior del ojo .**C**: Córnea ;**AC** :Cámara anterior ;**I:** Iris ;**PC** :Cámara posterior; **L**:Cristalino ;**VB:** Cuerpo vitreo .**B** :Ecografía de alta resolución(12 Mhz) de la córnea ,cámara anterior y cámara posterior ,cuerpos ciliares (CB).La córnea se observa como dos líneas hiperecogénicas curvilíneas (flechas) .El asterisco señala la cámara posterior .**C:** Imagen de córnea normal (entre flechas) y cámara anterior (AC)con un transductor de 35Mhz en corte axial. **D:** Corte perilimbal radial con un transductor de 35 Mhz. La hendidura ciliar es visible y esta normalmente abierta (asterisco rojo). Puede observarse la unión corneoescleral (flechas), la cámara anterior, la cápsula anterior del cristalino, parte del iris y la cámara posterior (asterisco blanco) (Pizzinari 2017).

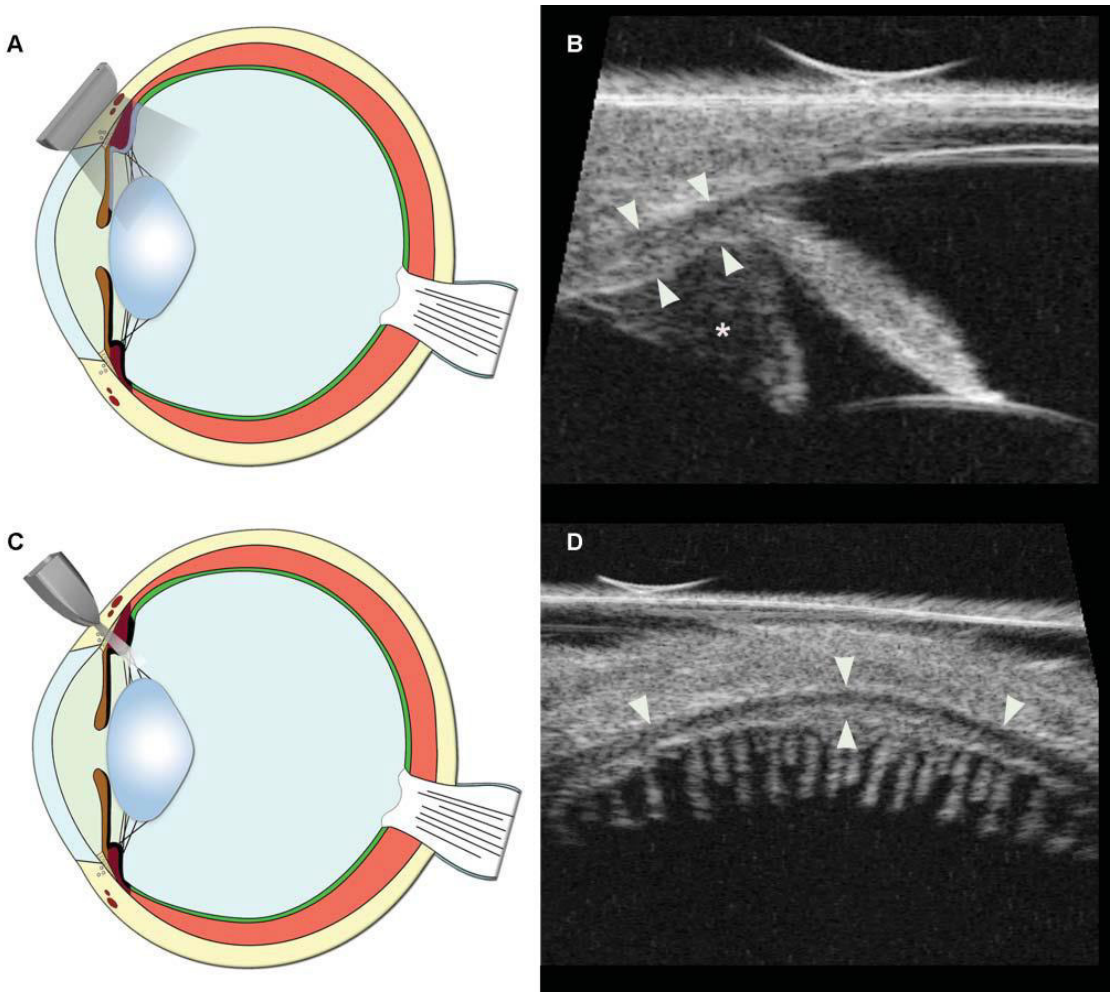

Figura 10: Transductor de 35 MHz: se utiliza para estudiar el ángulo iridocorneal, la hendidura ciliar y el cuerpo ciliar. **A:** Esquema de una incidencia radial limbar. **B**: Forma triangular del proceso ciliar, que indica que el transductor está en posición correcta (asterisco). La hendidura ciliar se observa como un espacio hipoecoico entre la esclerótica y el cuerpo ciliar (flechas). **C:** Corte transversal, perpendicular al cuerpo ciliar. **D:** Imagen ecográfica correspondiente a la posición del transductor que se muestra en la figura C. La hendidura se observa como un espacio hipoecoico lineal cuando esta normalmente abierta (flechas).Los procesos ciliares en esta imagen se observan como estructuras hiperecoicas delgadas ,con forma de dedo ,ubicadas en dirección al centro del ojo (Pizzinari, 2017).

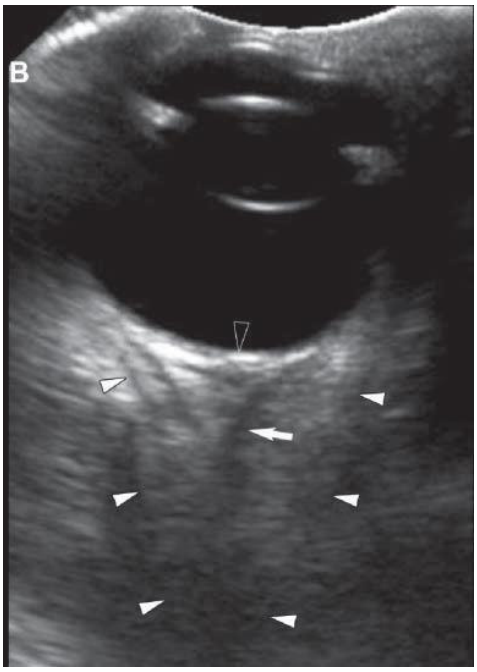

Figura 11: Nervio óptico y espacio retrobulbar normales: Ecografía del espacio retrobulbar, se observa el disco óptico un interfaz hiperecogénico definido (punta de flecha negra). Posterior a él se visualiza parcialmente el nervio óptico hipoecogénico (flecha blanca), rodeados por músculo y grasa extraoculares presentes en el espacio retrobulbar cónico (puntas de flecha) (Pizzinari 2017). Transductor de 10Mhz.

4.-ECOBIOMETRIA OCULAR

La biometría ocular es la medida de las dimensiones del ojo, sus componentes y sus interrelaciones. Es realizado en medicina veterinaria, pero existe información limitada sobre el tamaño normal de los ojos en diferentes razas de perros y la correlación entre el tamaño de los ojos y raza (Chiwitt *et al*., 2016).

La ultrasonografía en Modo A a sido utilizada por tres décadas para realizar la biometría ocular por su capacidad para medir las estructuras internas del globo ocular (Coleman *et al*.,1992). La ultrasonografía en Modo B paso a ser utilizada más recientemente en perros y se empleó esta modalidad en la evaluación de las estructuras oculares y los valores obtenidos por este modo son fidedignos y no difieren con aquellos que son obtenidos por el modo A (Chiwitt *et al*., 2016).

Según Toni (2011) en su estudio sobre "Ultrasonografía del bulbo de ojo de perros con diferentes conformaciones craneanas" Se dio a conocer los valores promedios de las estructuras intraoculares y compararlas con las diferentes conformaciones craneanas, con un transductor de 20Mhz donde se seleccionó 30 perros adultos machos y hembras sanos, con un peso de hasta 10 kg y fueron distribuidos en tres grupos: 10 braquiocefálicos, 10 mesocefálicos y 10 dolicocéfalicos, obteniendo los siguientes resultados:

Tabla 2: Promedios y desviaciones estándar (mm) del ojo de perros braquicéfalos sanos con un peso medio de 5.85 kg y una edad media de 4.4 años (Toni, 2011)

	D1	**D2**	**D3**	**D4**
OD (n=10)	2,93 (+/- 0,33)	6.83 +/- 0,37)	9.75 (+/- 0,50)	19.51 (+/- 0,64)
OE(n=10)	2,92 (+/- 0,42)	7.23 (+/- 0,42)	9.22 (+/- 0,88)	19.37 (+/- 0,57)
Promedio total (n=20)	**2.92 (+/- 0,37)**	**7.03 (+/- 0,61)**	**9.48 (+/- 0,74)**	**19.43 (+/- 0,60)**

Tabla 2: D1 =Profundidad de cámara anterior, D2=Espesor del cristalino, D3=Profundidad de la cámara vítrea. D4 =Longitud axial del ojo. OD =Ojo derecho, OE= Ojo izquierdo.

Tabla 3: Promedios y desviaciones estándar (mm) del ojo de perros mesocefálicos sanos con un peso medio de 4.8 kg y una edad media de 6.2 años (Toni, 2011)

	D1	**D2**	**D3**	**D4**
OD (n=10)	2.81 (+/- 0,55)	7.18 +/- 0,80)	8.72 (+/- 1,03)	18.71 (+/- 1,39)
OE(n=10)	3.35 (+/- 0,70)	6.86 (+/- 0,94)	8.81 (+/- 1,46)	19.02 (+/- 1,57)
Promedio total (n=20)	**3.08 (+/- 0,67)**	**7.02 (+/- 0,87)**	**8.76 (+/- 1,23)**	**18.86 (+/- 1,45)**

D1= Profundidad de cámara anterior, D2= Espesor del cristalino, D3= Profundidad de la cámara vítrea. D4= Longitud axial del ojo. OD= Ojo derecho, OE= Ojo izquierdo.

Tabla 4: Promedios y desviaciones estándar (mm) del ojo de perros dolicocéfalos sanos con un peso medio de 7.67 kg y una edad media de 5.8 años(Toni, 2011)

	D1	D2	D3	D4
OD (n=10)	3.27 (+/- 0,7)	6.78 +/- 0,75)	9.58 (+/- 1,07)	19.63 (+/- 0,95)
OE(n=10)	2.86 (+/- 0,56)	7.22 (+/- 0,84)	9.92 (+/- 0,90)	20 (+/- 0,94)
Promedio total (n=20)	**3.07 (+/- 0,65)**	**7 (+/- 0,81)**	**9.75 (+/- 0,98)**	**19.82 (+/- 0,95)**

D1= Profundidad de cámara anterior, D2= Espesor del cristalino, D3= Profundidad de la cámara vítrea, D4= Longitud axial del ojo, OD= Ojo derecho, OE= Ojo izquierdo**.**

La conformación anatómica de la órbita de los perros de raza braquiocefálica, que tienen ojos prominentes (Smith, 1999; Birchard y Sherding, 2006), no difieren de los perros mesocefálicos y dolicocéfalos que poseen órbitas mayores y ojos menos salientes (Toni, 2011). La conformación craneana de los perros dolicocéfalos influencia en los valores de la cámara vítrea y el compartimento axial del bulbo del ojo cuando son comparados con los perros mesocefálicos (Toni 2011).

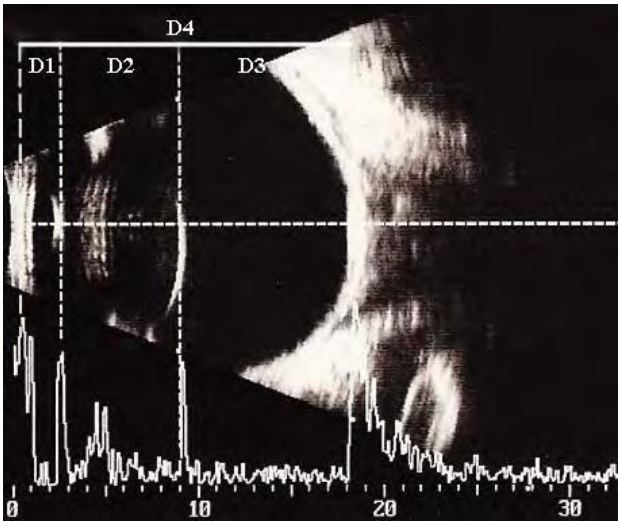

Figura 12: Ultrasonografía en plano sagital en los modos A y B del globo ocular izquierdo de un perro dolicocéfalico ilustrando las medidas intraoculares realizadas. D1: Profundidad de la cámara anterior, D2: Espesor del cristalino, D3: Profundidad de la cámara vítrea, D4: longitud axial del ojo (Toni, 2011)

5.-PREPARACIÓN DEL GLOBO OCULAR

Para el ojo y superficies oculares es ideal usar un gel ecoconductor estéril, viscoso y no toxico de base acuosa (Lisciandro, 2016).

El gel ecoconductor se aplica como rutina sobre la superficie ocular intacta, el cual es de uso común y se encuentra fácilmente disponible sin tener fectos dañinos. El transductor debe limpiarse y secarse bien antes de ser colocado sobre el globo ocular. Si existe posible ruptura del globo ocular, hay que usar gel estéril, el transductor debe posicionarse sobre la piel intacta y no sobre el globo ocular. Una vez terminado el examen ocular todo el gel debe ser lavado con suavidad y eliminado por completo de la superficie ocular usando solución salina estéril. Se recomienda realizar tinción de la córnea con fluoresceína, para asegurarse que no ha ocurrido daño corneal durante el examen (Cho, 2016).

Debe anestesiarse la córnea con varias gotas de proparacaína , tetracaína u otro anestésico tópico de uso oftálmico, si no se alcanza el efecto anestésico adecuado podría requerirse otra forma de sujeción química, la cual debe ser elegida en función de cada paciente, el sedante más superficial que sea necesario (Cho, 2016).

La sedación o anestesia general no son necesarios, a menos que el paciente tenga mucho dolor o se mueva mucho (Lisciandro, 2016).

El animal debe mantenerse sentado en decúbito esternal o estación normal de forma cómoda, necesitándose al menos un ayudante para mantener quieta la cabeza del animal (Cho, 2016).

Debe haber una capa de gel ecoconductor de 3 a 10mm de espesor entre el transductor y la córnea, la cual permite obtener mejores imágenes del campo cercano, córnea, cámara anterior e iris (Lisciandro, 2016).

Tanto para las exploraciones del globo ocular como de la órbita, el marcador de la posición del transductor se coloca generalmente a la izquierda de la imagen, para identificar la parte nasal de un plano horizontal, y dorsal en un plano vertical (Pizzinari, 2017).

6. INCIDENCIAS ECOGRÁFICAS PARA LA EVALUACIÓN DEL GLOBO OCULAR

Un ayudante debe sostener la cabeza del paciente en una posición cómoda para que no pueda deslizarse hacia atrás, esta persona también se puede encargar de mantener los párpados abiertos para el examen (Cho, 2016) (fig. 13).



Figura 13: Posición de la cabeza del paciente la cual es sostenida por un ayudante (Cho**,** 2016)

6.1 Incidencia vertical: Debe ser la primera incidencia, la cual divide el ojo en: mitad lateral y medial; luego el transductor debe inclinarse y moverse hacia uno y otro lado, cambiando el punto de contacto sobre el globo ocular para visualizar toda la estructura (Cho, 2016) (fig. 14 y 15)



Figura 14: En la imagen se observa el transductor en posición vertical, el cual divide el globo ocular en mitades lateral y medial, obsérvese la gruesa capa de gel que se interpone entre el transductor y el globo ocular (Cho, 2016).

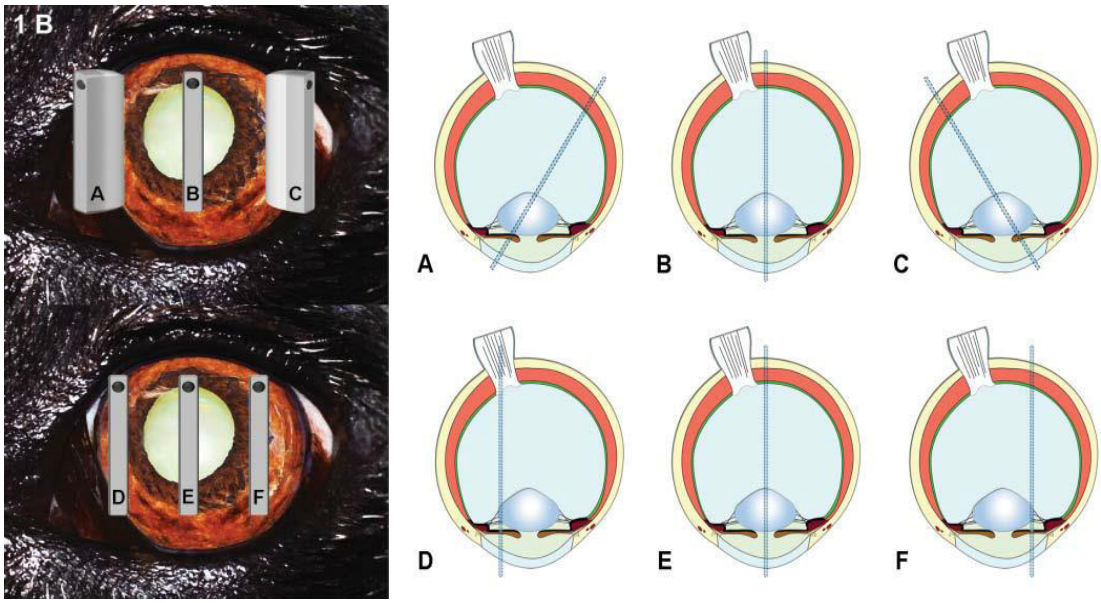

Figura 15: Posición vertical del transductor, el transductor está colocado sobre la córnea y se mueve hacia los laterales para generar cortes sagitales paralelos, estos cortes son útiles para la evaluación de la cámara anterior, el iris y el segmento posterior**, A**. Corte sagital (vertical) oblicuado hacia lateral, **B**. Corte sagital central, **C** Corte sagital(vertical) oblicuado hacia medial**, D**: corte sagital(vertical) proximal a cantus medial del ojo**, E**: corte sagital central**, F**: corte sagital proximal a cantus lateral del ojo (Pizzirani, 2017).

6.2 Incidencia horizontal: El transductor se ubica paralelo al piso dividiendo el globo ocular en dos mitades superior e inferior y luego se desplaza hacia arriba y hacia abajo (**Cho, 2016**) La posición del marcador es nasal (Pizzinari, 2017)(fig. 16 y 17).



Figura 16: Imagen del transductor ubicado en posición horizontal, divide al globo ocular en las mitades superior e inferior (Cho, 2016)

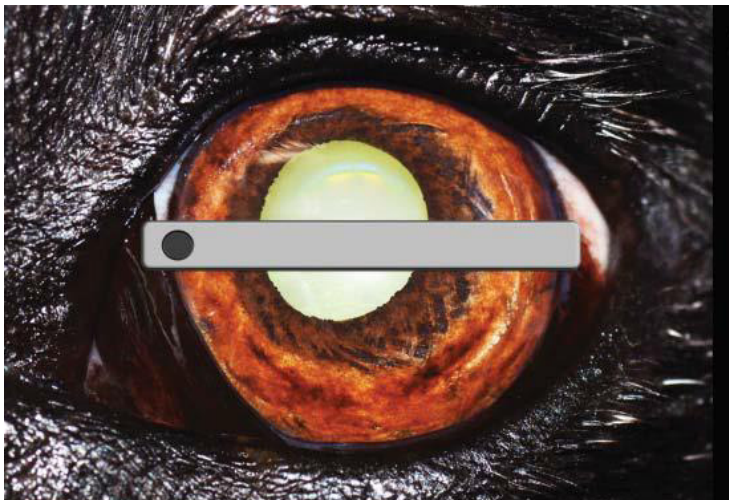

Figura 17: Plano horizontal: se observa el transductor sobre la córnea orientado horizontalmente, la posición del marcador es nasal (Pizzinari, 2017).

6.3 Incidencia limbal y perilimbal: El traductor se posiciona paralelo al iris desde el costado del globo ocular y lo divide en dos mitades anterior y posterior desplazándolo después

desde adelante y hacia atrás (Cho, 2016). El marcador debe mantenerse nasal en la posición horizontal y dorsal en la posición vertical (Pizzinari, 2017). (Ver figuras 18 ,19 y 20)



Figura 18: Posicionamiento lateral del transductor, el cual divide el globo ocular en las secciones anterior y posterior **(**Cho, 2016)

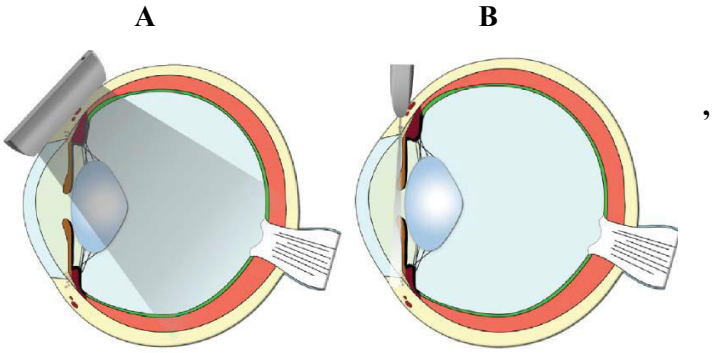

Figura 19: Posicionamiento del transductor y dirección del haz atravesando el ojo en posición limbal y perilimbal. A: corte longitudinal B: corte transversal (Pizzinari, 2017)

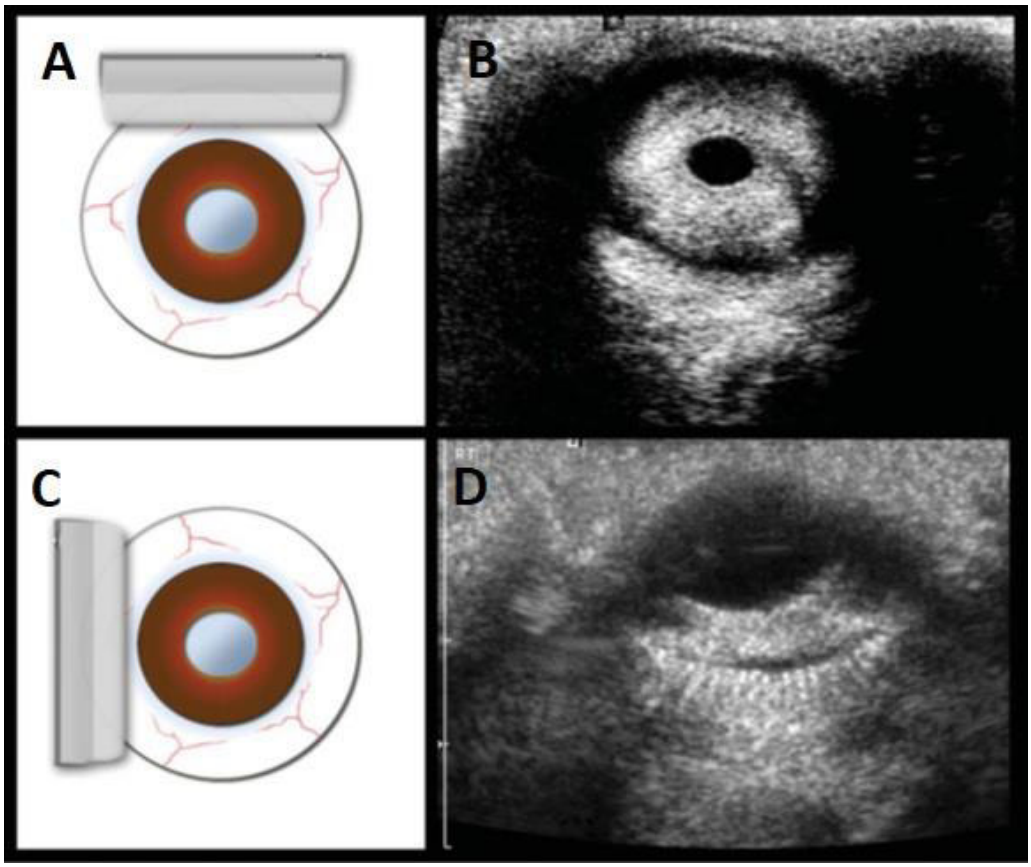

Figura 20: A: Incidencia limbal (marcador en posición horizontal dirigido hacia nasal) **B**: Imagen ecográfica del iris rodeando la pupila (espacio anecoico**).C**: Incidencia perilimbal (marcador posición dorsal). **D**: Imagen ecográfica del iris y los cuerpos ciliares periféricos (imágenes hiperecogénicas en forma de dedo que rodean al iris) (Pizzinari, 2017).

6.4 Incidencia retrobulbar: Se coloca el transductor desde atrás del ligamento orbitario que logra una imagen postero anterior del globo ocular de menor calidad, esta incidencia puede usarse cuando la córnea está rota o los párpados muy engrosados o edematizados (Cho, 2016). El transductor debe tener contacto directo con la piel por lo tanto debe afeitarse el pelaje del paciente o humedecerse por completo el área, aplastando el pelo para mejorar la calidad de la imagen (Lisciandro, 2016) (Fig. 21)



Figura 21: Incidencia retrobulbar: posicionamiento del transductor por detrás del ligamento orbitario (Cho, 2016).

7. TECNICA DE EXPLORACIÓN

Existen dos tipos de procedimientos ultrasonográficos utilizados en oftalmología, el modo A unidimensional y el modo B bidimensional en tiempo real (Coleman *et al*., 1992).

En oftalmología, frecuencias altas como de 10 Mhz son necesarias para la evaluación del globo ocular y de la órbita (Gonçalves *et al.,* 2000; Carvalho, 2004; Hijar, 2008; Matoon y Nyland, 2016).

La superficie ocular, la cámara anterior, el ángulo de drenaje o iridio corneal y el iris pueden ser observados por transductores de 20 a 50 MHZ, con las cuales son obtenidas imágenes de alta resolución y con bajo poder de penetración ocular (Kim *et al*., 2008; Shung, 2009).

El método bidimensional, conocido como modo B, es ampliamente utilizado, como señalan estudios previos (Vosough et al., 2008; Gonçalves et al., 2009). Esta modalidad permite evaluar las relaciones anatómicas entre las estructuras intraoculares, según indican investigaciones anteriores (Thijssen, 1993; Carvalho, 2004; Soares et al., 2004). Por otro lado, aunque menos frecuente, el modo A se considera el método más preciso para medir distancias oculares en tiempo real, como sugiere la literatura científica (Soares et al., 2004).

Existen dos enfoques fundamentales para llevar a cabo la ultrasonografía oftálmica: la técnica traspalpebral y la técnica corneal (Martins, 2008; Matoon y Nyland, 2016).

7.1 Técnica corneal

En este caso, se posiciona el transductor en contacto directo con la córnea. Tras adormecerla con anestesia ocular tópica y realizar una limpieza apropiada de la cabeza del transductor, se lleva a cabo la colocación directa sobre la córnea (Mackay y Mattoon 2016). Es el método de elección porque permite la configuración de imágenes más claras del globo ocular y la órbita (Wilkie *et al*., 2006; Dietrich, 2007; Martins, 2008).

Se procede a abrir los párpados de manera manual y luego se aplica suavemente el transductor sobre la córnea. Se puede emplear gel de contacto estéril. La técnica de contacto corneal directo ofrece una visualización mejorada de las áreas vítreo-retinianas y retrobulbares. Para obtener imágenes detalladas de la córnea, las estructuras oculares anteriores y el cristalino, se aconseja también el uso de almohadillas de alejamiento (Mackay y Mattoon, 2016)

7.2 Técnica del párpado

En este caso, el transductor se sitúa sobre los párpados superiores e inferiores cerrados, a su vez, producen artefactos de imagen inaceptable, sin embargo, es la técnica de elección en casos de lesiones corneales o después de cirugía intraocular (Dietrich, 2007). Para llevar a cabo este procedimiento, es necesario aplicar generosamente un gel de acoplamiento. La depilación de los vellos del párpado contribuye a mejorar la calidad de la imagen al disminuir la presencia de aire atrapado entre el transductor y la piel. Esta técnica facilita una evaluación precisa de la cámara vítrea, la retina y las estructuras orbitarias más profundas (Mackay y Mattoon, 2016).

Se puede obtener un examen detallado de la cámara anterior del bulbo ocular utilizando técnicas de inmersión (Wilkie y Willis, 2005; Hijar, 2008; Mattoon y Nyland, 2016), que consiste en la interposición entre la córnea y el transductor de un recipiente de solución salina o almohadilla de respaldo (almohadilla de separación); esto proporciona un estudio adecuado de la córnea y la cámara anterior. (Thijssen, 1993; Carvalho, 2004; Mcmullen y Gilger, 2006; Hijar,

2008). Con transductores de RF más avanzados diseñados para ultrasonido de estructuras pequeñas, la aplicación generosa de gel en el ojo puede proporcionar suficiente protección para visualizar estructuras cercanas (Mackay y Mattoon 2016). ndependientemente de la técnica utilizada, los únicos procedimientos necesarios para realizar un examen de ultrasonido son la anestesia corneal local y la sujeción manual (Steyn, 1996; Soares *et al*., 2004; Wilkie y Willis, 2005; Wilkie *et al*., 2006). Al final del examen, se debe enjuagar bien el ojo con solución salina estéril (Mackay y Mattoon 2016).

8. ECOGRAFÍA DE ANOMALÍAS OCULARES Y ORBITALES

8.1Córnea y segmento anterior

El segmento anterior del ojo se estudia utilizando un transductor de alta resolución (20Mhz), o con alta tecnología como la ultra biomicroscopia con transductores de hasta 60Mhz de frecuencia. La cornea puede verse alterada en cuanto a su tamaño, ecogenicidad y aspecto de las capas, debido a inflamación, deterioro, neoplasia, traumatismo, o trastornos corneales específicos como quistes de inclusión, la queratopatìa a bullosa o secuestro corneal (Pizzirani, 2017).

8.1.1 La infiltración limbal: Es causada por neoplasia o tejido granular, puede identificarse como engrosamiento focal de la córnea y/o la esclerótica. Es importante determinar la implicancia o la profundidad de la lesión, ya que el pronóstico es más incierto si una lesión limbal se extiende más allá de la esclerótica o hasta el cuerpo ciliar. El engrosamiento de la esclerótica puede favorecer al desarrollo de escleritis y epiescleritis (Pizzirani, 2017).

8.1.2 Queratopatía bullosa felina: Se describe como un severo edema del estroma corneal y el epitelio con una formación característica de bulla en la superficie corneal. El edema corneal resulta de un exceso de acumulación de líquido dentro del parénquima corneal (Vecchio, 2009) (fig. 22)

8.1.3 Quiste de inclusión epitelial corneal: Es una patología poco frecuente en la especie canina, de carácter benigno y no dolorosa; suele presentarse como una masa única de color blanquecino-rosado atrapada en el espesor corneal, puede tener un origen congénito o aparecer como secuela de un traumatismo corneal o de cirugías oculares (Gradilone *et al*., 2012) (Fig. 23).

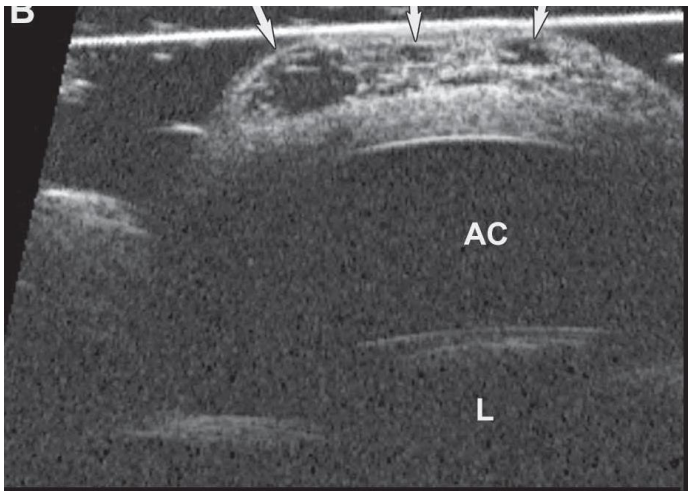

Figura 22: Queratopatía bullosa felina, estroma anterior muestra múltiples áreas llenas de líquido (flechas blancas), el espesor de la córnea esta severamente aumentado. **AC**: Cámara anterior, **L**: Cristalino (Pizzirani, 2017)

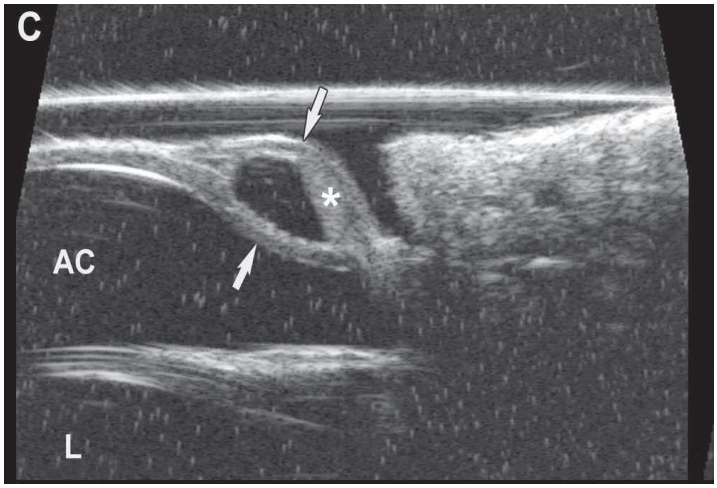

Figura 23: Quiste de inclusión en corneal de un perro. Córnea conteniendo quiste (flechas blancas), componente celular ecogénico del líquido depositado en el fondo de la cavidad lado izquierdo y dorsal. Transductor de 35 MHz (Pizzirani, 2017)

La córnea y la esclerótica se funden en el limbo o unión corneoescleral, formando internamente el ángulo iridiocorneal con el iris. Cualquier cambio primario o secundario en el ángulo puede interferir con el flujo normal del humor acuoso y causar glaucoma. Es útil un corte sagital perilimbal con ultrabiomicroscopia para explorar la amplitud de la cresta ciliar y estimar el riesgo de glaucoma (Pizzirani, 2017) (fig. 24,25 y 26).

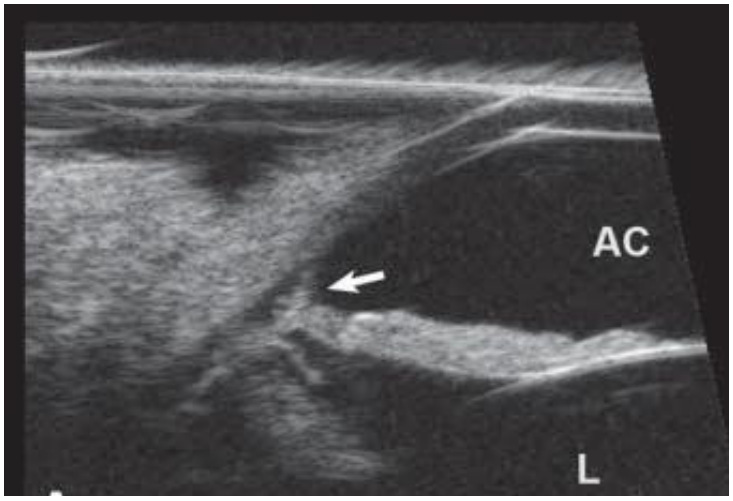

Figura 24: Evaluación del ángulo iridiocorneal: **Flecha**: Angulo abierto y presión ocular normal. **AC:**Camara anterior ,**L**:Cristalino (Pizzirani, 2017).

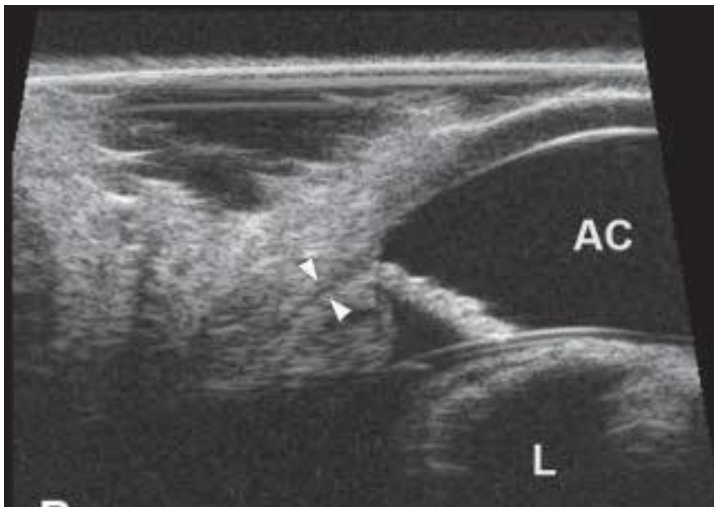

Figura 25: Abertura reducida de la hendidura (flechas). AC: Cámara anterior, L: Cristalino. (Pizzirani, 2017).

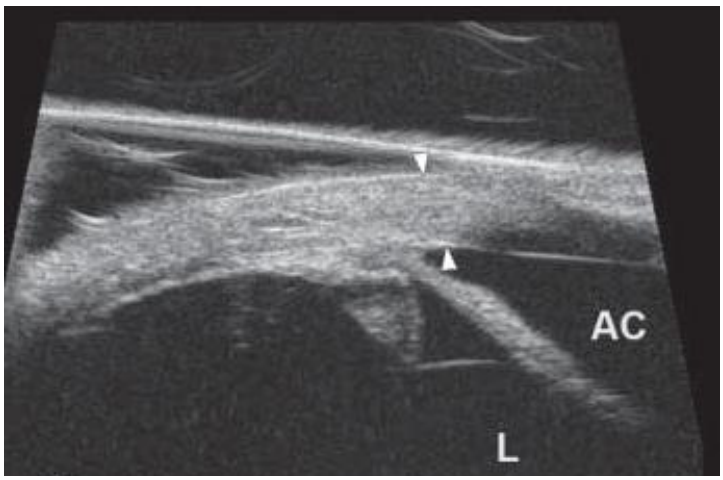

Figura 26: Cornea edematosa y hendidura cerrada, paciente con glaucoma agudo. AC: Cámara anterior, L: Cristalino. (Pizzirani, 2017).

Una cámara anterior agrandada puede estar asociada con glaucoma, afaquia, o dislocación posterior del cristalino (Pizzirani, 2017).

Una cámara anterior superficial puede estar asociada a una catarata intumescente en pacientes diabéticos, con un cristalino anteriormente subluxado, expansión vítrea (perros braquiocefálicos y desvió acuoso), neoplasia intraocular o compresión excesiva del transductor (Pizzirani, 2017).

Los restos de fibrina y las células en el humor acuoso se observan como focos ecogénicos, que se mueven por movimiento ocular. Las alteraciones primarias asociadas con la úvea, incluyen, neoplasia, inflamación y quistes (Pizzirani,2017). (Ver figura 27 y 28).

8.1.4 Tumores de iris y del cuerpo ciliar: pueden presentarse como nódulos ecogénicos focales o como un proceso infiltrativo difuso. Las masas están normalmente adheridos al iris, cristalino o córnea. El tumor intraocular más común en perros es el melanoma benigno o maligno y está asociado con la úvea anterior (Pizzirani,2017) (Fig. 31)

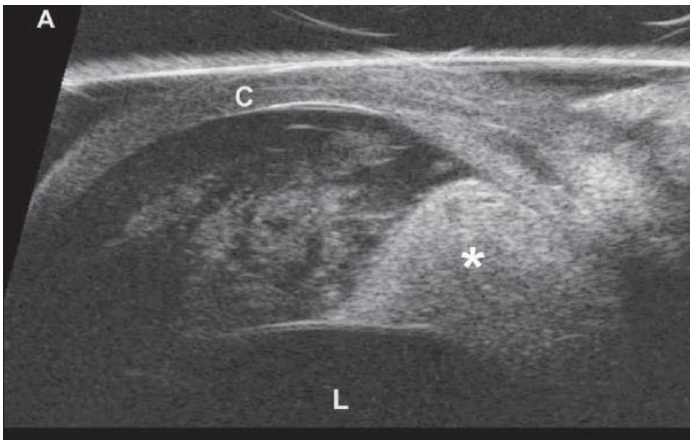

Figura 27: Cámara anterior: Restos celulares o fibrina en cámara anterior asociados a una masa en el iris (asterisco)**. C:** Córnea**, L:** Cristalino **(**Pizzirani, 2017).

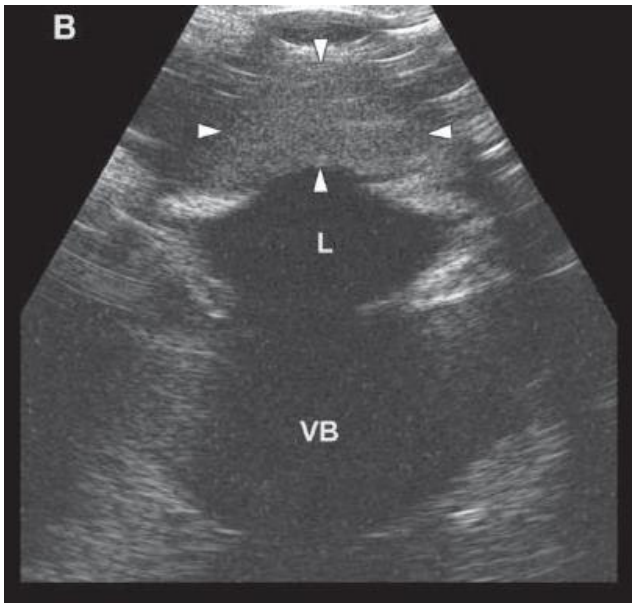

Figura 28: Hifema de la cámara anterior, se observa acumulación homogénea hipoecogénica de sangre que está delimitada por las puntas de la flecha (Pizzirani, 2017**).**

Los melanomas de la úvea normalmente se originan a partir del estroma del cuerpo ciliar, a partir de allí, se pueden diseminar hacia el iris, el ángulo de filtración, la porción posterior del ojo y la esclerótica. La ecografía es valiosa para determinar la extensión de la masa (Mackay y

Matton, 2016). Los cuerpos ciliares también pueden estar afectados por otros tumores tales como linfoma, adenoma, adenocarcinoma y meduloepitelioma o enfermedad metastásica (Dubielzig, 2014) (Ver figura 30). Los melanomas del cuerpo ciliar y del iris generalmente se comportan de manera benigna en el perro, aunque se puede producir extensión extraocular y metástasis (Galan *et al* 2009, Planellas *et al*, 2010). Los melanomas malignos felinos tienen una tasa más alta de metástasis (Wilcock, 1993). Estos tumores son hiperecogénicos, desplazan al cristalino y se extienden hasta el cuerpo vítreo y no generan sombra acústica (Mackay y Matton, 2016) (fig. 29).

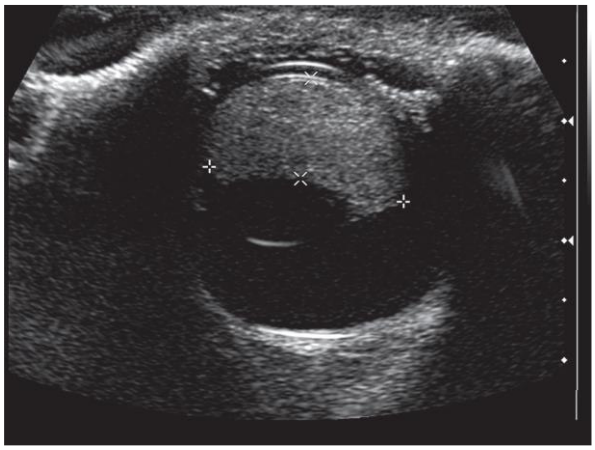

Figura 29: Melanoma de la úvea anterior: Se observa masa homogénea hiperecogénica con márgenes lisos (entre cáliper), está tocando la córnea , desplazando al cristalino, y a destruido la cámara anterior (Mackay y Matton 2016).

Actualmente, no existe una característica patognomónica de los melanomas caninos de la úvea anterior, aparte de la frecuencia de aparición y su localización, por lo tanto, el diagnóstico diferencial para los tumores de la región cuerpo ciliar y de la úvea anterior incluye adenomas, adenocarcinomas y melanomas del cuerpo ciliar y metastásicas (Mackay y Matton, 2016).

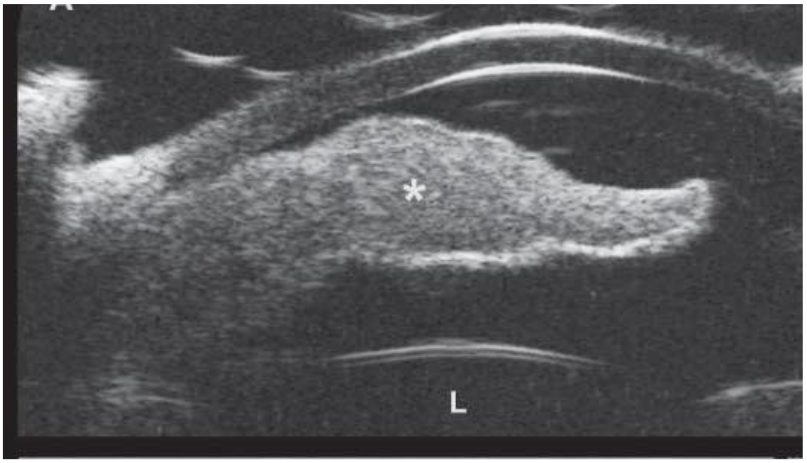

Figura 30: Masa de úvea anterior: linfoma de iris de un gato,el iris se observa difusamente engrosado por un infiltrado neoplásico**. L:** Cristalino (Pizzirani, 2017).

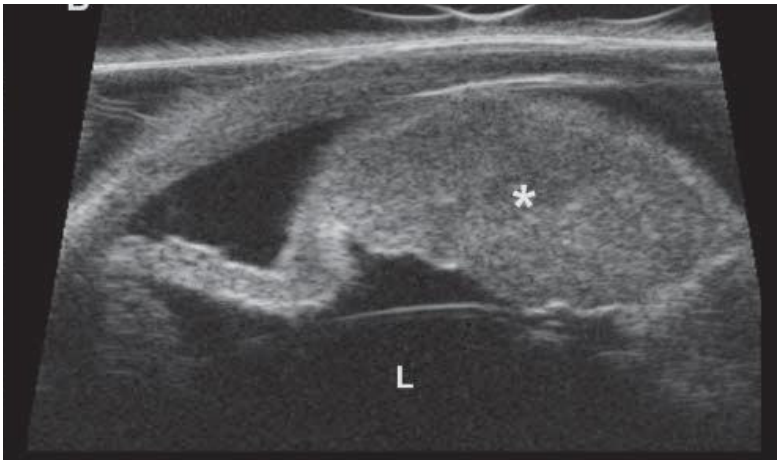

Figura 31: Neoplasia melanocítica en el iris de un perro(asterisco). L: Cristalino (Pizzirani, 2017). Transductor 35MHz.

Los adenomas y adenocarcinomas del cuerpo ciliar, son los segundos tumores intraoculares más frecuentes en el perro y el gato (Mackay y Matton, 2016). No se ha descrito el aspecto ultrasonográfico de estos tumores; sin embargo, se puede diferenciar entre adenomas o adenocarcinomas de melanomas debido al aspecto multiquístico de estos tumores comparados con el aspecto sólido del melanoma. Además, se puede observar un refuerzo posterior, aspecto

que no se observa en los melanomas, las múltiples lesiones quísticas diminutas de los adenomas y adenocarcinomas producen un aspecto hiperecogénico. (Mackay y Matton, 2016)

Los tumores pueden ser difíciles de diferenciar de los coágulos sanguíneos o granulomas (Gallhoefer *et al*., 2013). La presencia de flujo vascular dentro de una masa es útil para determinar si la masa es un coágulo sanguíneo o una neoplasia. El linfoma puede tener un engrosamiento muy ecogénico del iris y el cuerpo ciliar, ecos en las cámaras anterior y posterior, y engrosamiento de la coroides, con posible desprendimiento de retina (Pizzirani, 2017).

El linfosarcoma es el tumor ocular metastásico más común en el perro y en el gato (Collins 1991; Nasisse, 1991), encontrándose con mayor frecuencia en ambos ojos y se asocia a enfermedad diseminada. La úvea anterior es frecuentemente afectada por hemorragia intraocular (Mackay y Matton, 2016).

8.1.5 Uveítis: Es la inflamación de la úvea; la ecografía no se usa para su diagnóstico, pero puede usarse para evaluar ciertas complicaciones asociadas a la enfermedad como desprendimiento de retina, presencia de sinequias e iris bombé, neoplasias o degeneración vítrea. (Mackay y Matton, 2016).

8.1.6 Los quistes iridiociliares: Se presentan como estructuras únicas o múltiples, anecogénicas y de pared delgada. Los quistes generalmente se forman desde el neuroepitelio úveo de la cámara posterior y si se desprenden, pueden flotar hacia la cámara anterior o raramente hasta el cuerpo vítreo (Pizzirani, 2017). Pueden aparecer en cualquier raza, pero los Golden Retrievers, Gran Danés, Boston Terriers y Bulldog americanos están predispuestos (Corcoran *et al*. 1993, Deehr *et al*., 1998; Spiess *et al.*, 1998; Sapienza *et al*., 2000, Pumphrey *et al.*,2013). Los quistes pueden ser hallazgos accidentales, no obstante, los quistes iridiociliares pueden causar uveítis pigmentario o glaucoma (Pizzirani, 2017). Los quistes pequeños pueden ser no identificados en la ultrasonografía en modo B convencional, siendo necesario el uso de la ultrasonografía de alta frecuencia para su detección (Spiess, 1998). Ver figura 32 y 33.

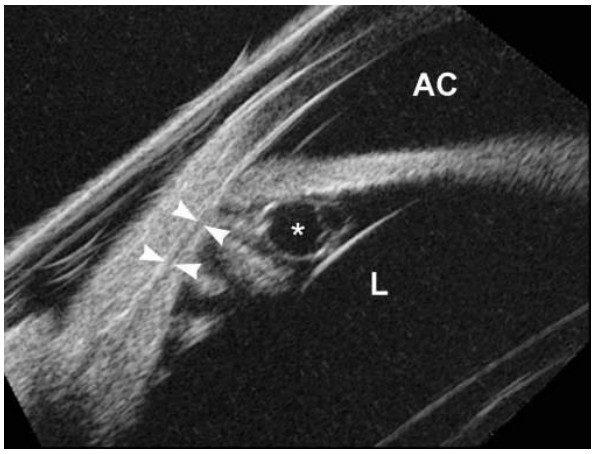

Figura 32: Corte radial limbal con sonda de 35 Mhz que muestra múltiples quistes iridiociliares (asterisco), y una hendidura colapsada (flechas), en un Bulldog Americano con glaucoma .AC: Cámara anterior, L: Cristalino. Transductor de 35 MHz (Pizzirani, 2017).

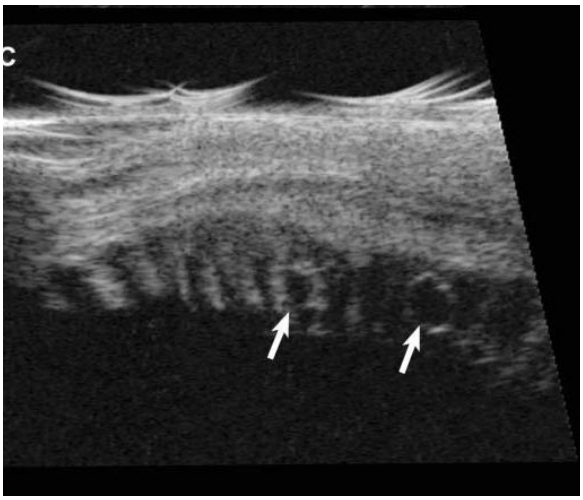

Figura 33: Corte transverso perilimbal con una sonda de 35MHz. Se observa la presencia de dos quistes hipoecogénicos entre los procesos ciliares (figuras hiperecogénicas en forma de dedos) (Pizzirani, 2017).

8.2 Cristalino

Las alteraciones del cristalino incluyen anomalías congénitas las cuales han sido reportados en una amplia variedad de razas de perros, incluyendo afaquia, licuefacción del córtex, intumescencia o hinchazón del cristalino, ruptura de la capsula anterior o posterior, lenticono, lentiglobo, anormalidades vasculares (residuos de la túnica vasculosa lentis o vitreo primario hipertrófico persistente), dislocación, cataratas corticales o nucleares (Pizzirani, 2017).

8.2.1 El lenticono y lentiglobo: es un adelgazamiento de la cápsula del cristalino que permite que la corteza protruya, es una malformación crónica en el polo anterior y con más frecuencia en el polo posterior (Narfstrom, 2008). En un corte axial se observa un cristalino con polo anterior o posterior hiperecoicas protruyendo (Pizzirani, 2017).(Ver figura 34)**.**

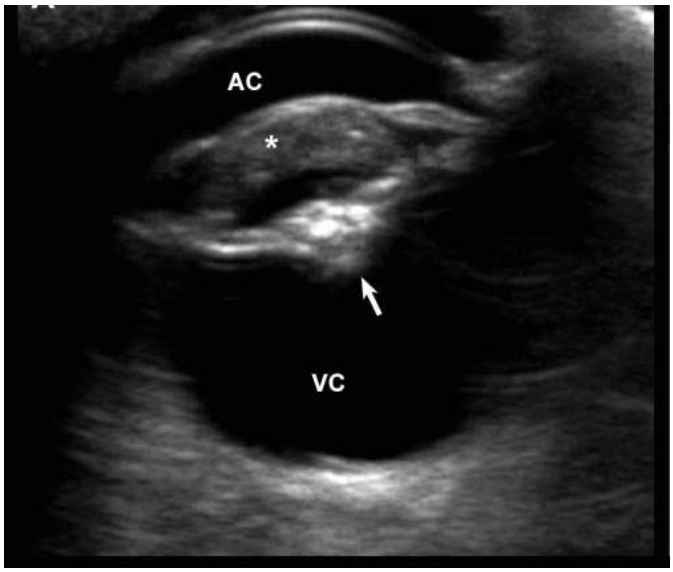

Figura 34: Corte axial del globo ocular canino con una hemorragia lenticular organizada y una catarata, cristalino ecogénico(asterisco), con un polo posterior hiperecogénico protruyendo(flecha) (Pizzirani, 2017)

8.2.2 Dislocación:

Se define por cualquier posición anormal del cristalino y tiene dos subcategorías, la subluxación y la luxación completa. La dislocación del cristalino puede producirse a consecuencia de un trauma, masas que ocupen espacio, glaucoma o predisposición hereditaria. La subluxación

del cristalino se produce cuando el cristalino se inclina lejos de su posición normal y la luxación completa ocurre cuando las zónulas periféricas del cristalino están completamente rotas (Mackay y Matton, 2016**)**.

8.2.2.1 Los cristalinos subluxados: están detrás del iris y delante del cuerpo vítreo y son capaces de moverse, se puede observar aplanamiento o desplazamiento posterior del iris, o la pérdida de conexión entre el cristalino y el iris **(Pizzirani, 2017).** El cristalino queda en su posición natural pero un poco "suelto" o "colgando" ligeramente ya que las fibras zonulares se rompen parcialmente. Se puede observar la conocida luna afáquica (Udiz, 2014). (Ver figura 35)**.**

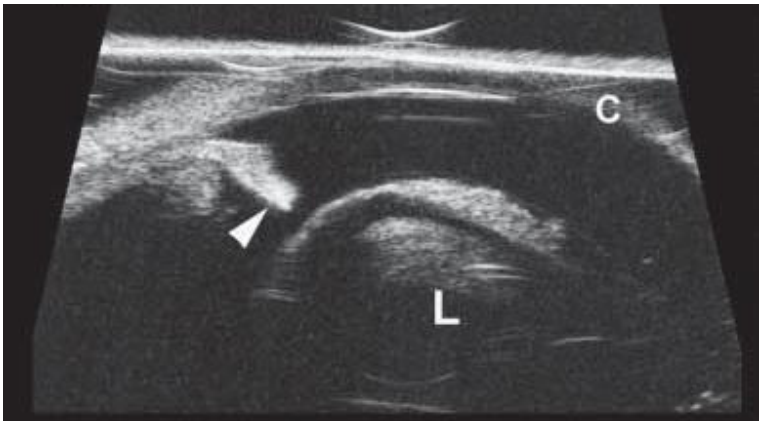

Figura 35: Subluxación del cristalino, se observa el cristalino desplazado ventralmente mostrando una falta de contacto con el iris (puntas de flecha).C:Córnea ,L:Cristalino. Transductor de 35Mhz (Pizzirani 2017).

8.2.2.2 Los cristalinos luxados: Son aquellos que pierden completamente su posición anatómica normal, desplazamiento completo de este hacia la cámara anterior, donde la cápsula anterior del cristalino se ubicará inmediatamente posterior a la córnea; o caer dentro del cuerpo vítreo donde el cristalino puede verse cerca a la retina (Udiz, 2014; Pizzirani, 2017). (Ver figura 36 y 37).

A B

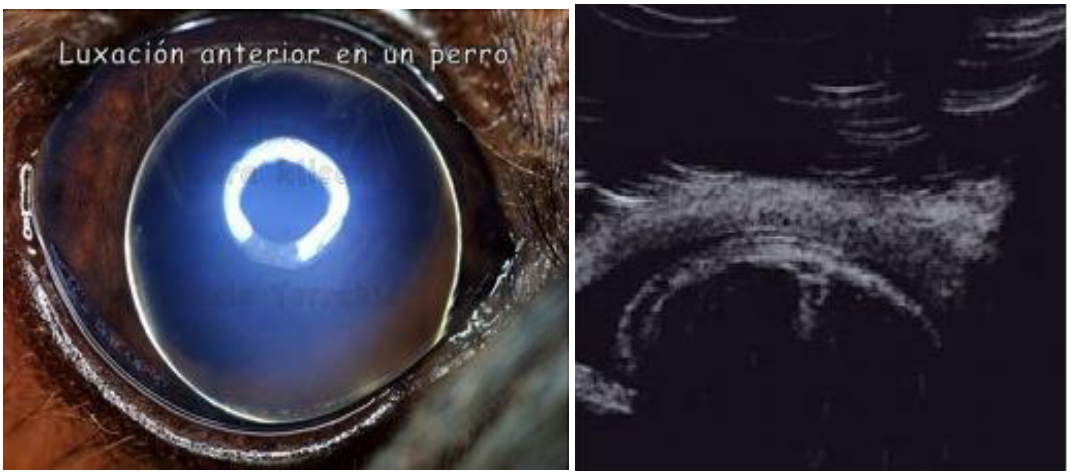

Figura 36: A: Se observa luxación anterior del cristalino dentro de la cámara anterior, muy útil en aquellos casos donde no hay transparencia de los medios B: Imagen ecográfica del cristalino ocupando la cámara anterior .Transductor de 20 MHz (Udiz, 2014 y Pizzirani, 2017).

A B

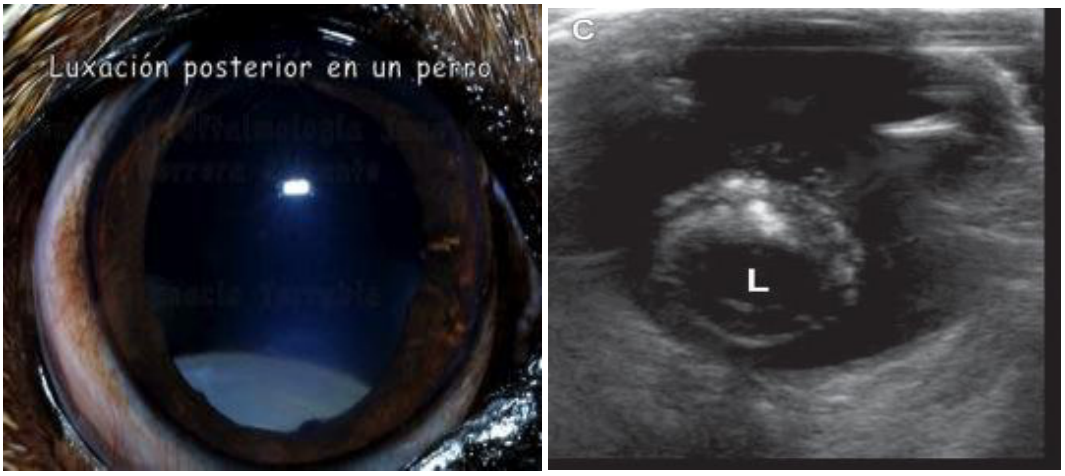

Figura 37: A: posterior del cristalino. **B:** Imagen ecogràfica del cristalino ecogènico luxado con catarata en cámara vítrea Transductor de 12 Mhz (Udiz, 2014 y Pizzirani, 2017).

8.2.3 Las cataratas: Son cambios degenerativos en la solubilidad de las proteínas del cristalino,los cuales producen opacidad del cristalino parcial o total que se produce por alteraciòn del metabolismo (Esteban, 2007). Se identifica por ecografia debido a que produce ecos incrementados en varias localizaciones dentro del cristalino que normalmente es anecoico. La

ecogenicidad, tamaño y forma del cristalino pueden cambiar, según el tipo y estadío de la catarata y su duración. (Pizzirani, 2017).

Las cataratas impiden el paso de la luz al interior del ojo, lo que dificulta el examen oftalmoscópico de las estructuras oculares. La ultrasonografía ocular complementa la exploración oftalmológica y permite visualizar el segmento posterior del ojo y evaluar las condiciones del cristalino con cataratas (Mercado, 2015).

La ecografía en modo B en perros de diferentes razas no mostró diferencias significativas en el tamaño de la lente axial entre ojos normales, afectados por cataratas inmaduras o con cataratas maduras. Sin embargo, si mostró diferencia importante en las cataratas diabéticas (Williams, 2004).

La clasificación basada en el estadío de progresión de la catarata es más útil en la clínica diaria e incluye: ***catarata incipiente,*** hay una opacidad focal que no afecta la visión (Ofri, 2009) (Ver figura 38) ***catarata inmadura***, es aquella que no se afecta todo el cristalino y aún se puede ver el reflejo tapetal. Ese reflejo puede utilizarse para poner de manifiesto cambios en el cristalino facilitando su detección (Gómez, 2011) (Ver figura 39) y la ***catarata madura*** donde la opacidad del cristalino es completa en un 100%. Todos estos estadíos mantienen el volumen del cristalino, excepto en ***cataratas hiperosmóticas*** maduras diabéticas (intumescentes), donde el volumen es mayor y por lo tanto mayor grosor axial, incrementandose elriesgo de dilatación y ruptura capsular (Beam *et al*.,1999). (Ver figura 40). Estas cataratas hiperosmóticas se observan hipoecogénicas. Las ***cataratas hipermaduras*** y morgagnianas son estadíos más avanzados y presentan disminución del grosor cortical ya que presentan una reabsorción cortical, en este estadío el cristalino tiene un grosor disminuido y de cápsula rugosa, esto se va observar como una disminución en la amplitud antero-posterior del cristalino y una profundidad incrementada de la cámara anterior (Pizzirani, 2017).(Ver figura 41).

Las cataratas en ultrasonografía se observan en el modo B como una zona hiperecogénica de distribución variable. Una catarata provoca un eco aumentado en varias

localizaciones dentro del cristalino el cual es anecoico. Los cambios dentro de un cristalino con cataratas producen heterogeneidades acústicas (Spaulding, 2010). La esclerosis nuclear no causa lesiones detectables mediante ecografía (Ori, 1996).

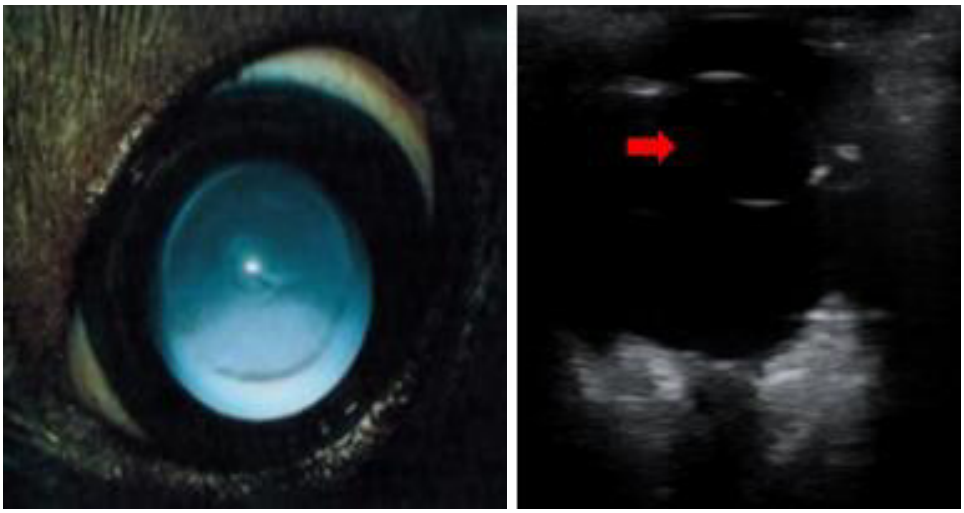

Figura 38. Se observa la imagen ecográfica con catarata incipiente. La fleche roja indica el cristalino más anecoico en la zona nuclear y con zonas levemente ecogénicas a nivel de corteza y cápsula. Transductor de 7.5 Mhz (Mercado, 2015).

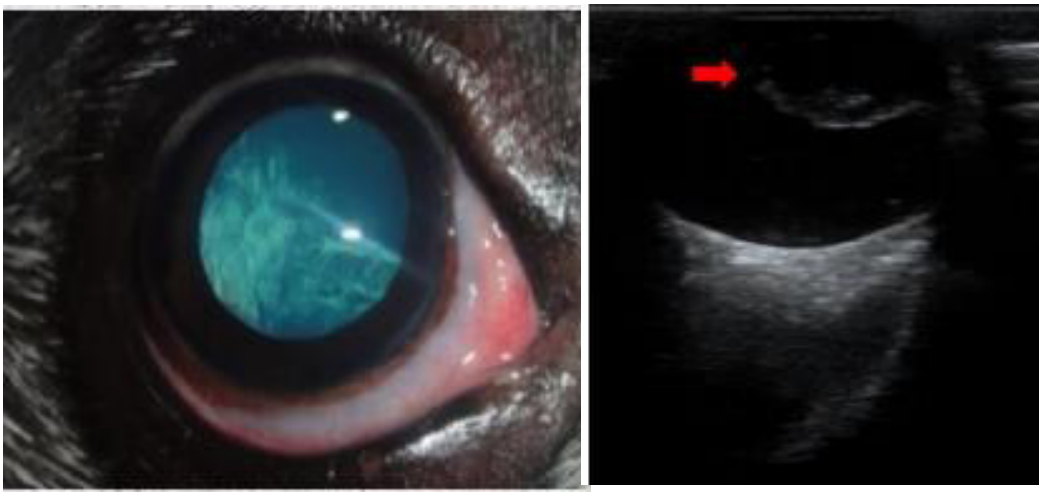

Figura 39. Se observa una imagen ecográfica con catarata inmadura. La flecha indica el cristalino con una zona de mayor ecogenicidad en la parte posterior y zonas anecoicas en la parte anterior**.** Transductor de 7.5 Mhz (Mercado, 2015).

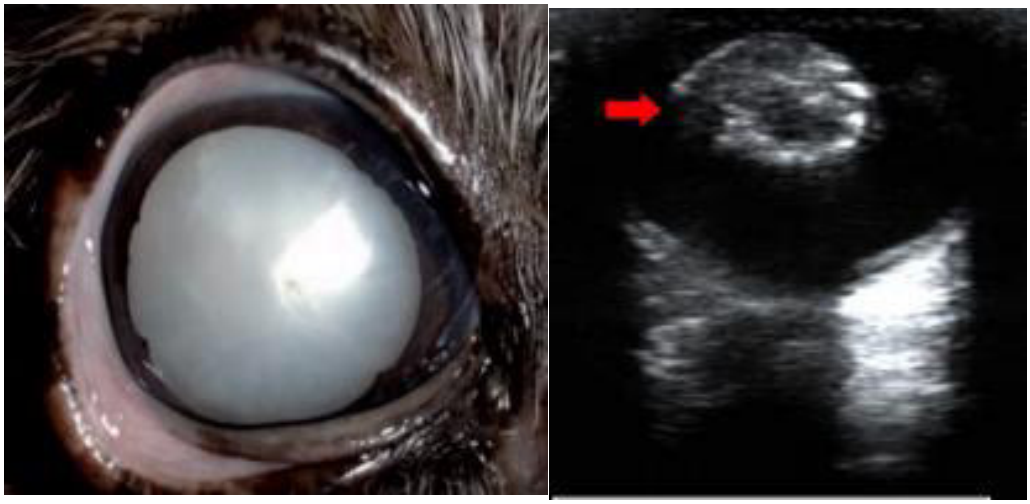

Figura 40. Se observa la imagen ecográfica con catarata madura. La flecha indica el cristalino hiperecoicas Transductor de 7.5 Mhz (Mercado, 2015).

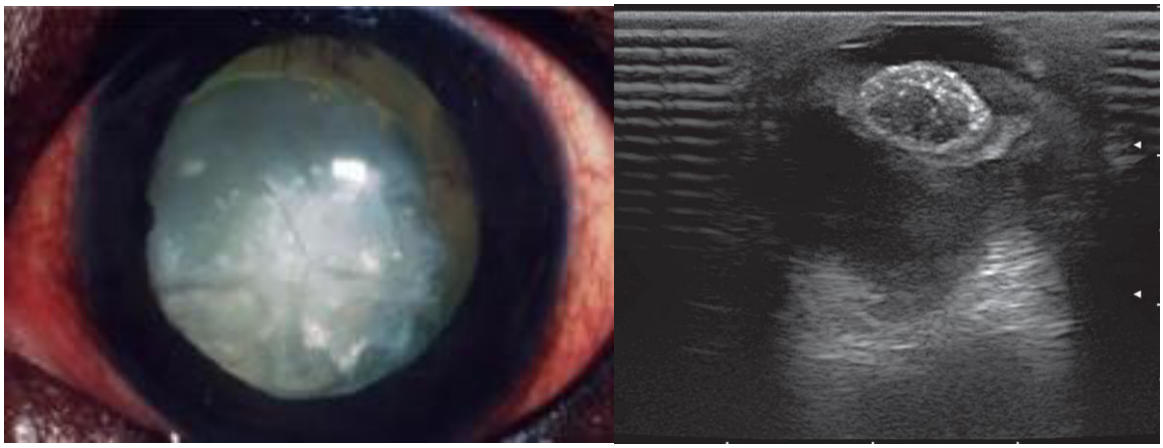

Figura 41. Catarata hipermadura caracterizada por parénquima del cristalino extremadamente ecogénico con espesor disminuido y de capsula rugosa. Transductor de 7.5 MHz (Fuente: Mackay y Matton, 2016).

8.3 Humor vítreo y Retina

8.3.1 Humor vítreo

Las enfermedades de la cámara vítrea que se pueden evaluar ecográficamente son hemorragia, endoftalmitis, hialosis asteroide, sínquisis centelleante, formación de hebras fibrosas llamadas membranas vítreas, desprendimiento vítreo posterior y vítreo primario (arteria hialoidea y túnica vascular del cristalino persistente) hiperplásico persistente (Mackay y Matton 2016).

8.3.1.1 Hemorragia

Existen múltiples causas de hemorragia vítrea, que incluye traumas, discrasias sanguíneas, alteraciones de la coagulación, neoplasia , hipertensión, , neovascularización, arteria hialoide persistente, enfermedad vitreorretíniana, diabetes mellitus y glaucoma crónico (Curtis *et al*, 1991). La ecografía evalúa el vítreo en búsqueda de la causa de la hemorragia y determinar importantes lesiones , como el desprendimiento de retina o la dislocación del cristalino (Mackay y Matton, 2016).

La hemorragia en el vítreo puede producir una multitud de ecos dentro de su contenido anecoico, varia en apariencia y depende de la duración, severidad y localización del sangrado (Pizzirani, 2017). Los coágulos pequeños o los eritrocitos aparecen como ecos puntiformes dentro de la cámara vítrea (Mackay y Matton, 2016). Los tejidos fibrosos o membranas vítreas las cuales se desarrollan secundariamente a la formación de un coágulo pueden causar un desprendimiento de retina por su tracción al contraerse (Pizzirani, 2017). Las membranas vítreas generalmente se localizan cerca del disco óptico y tienen que diferenciarse del desprendimiento de retina lo cual es muy difícil. El eco producido por las hebras fibrosas es de menor intensidad que el de la retina, al disminuir la ganancia el eco de la hebra fibrosa desaparecerá antes que el eco del desprendimiento de retina (Mackay y Matton, 2016). Los coágulos en el vítreo pueden parecerse a una masa (Gallhoefer *et al*.,2013). En estos casos la ecografía Doppler de flujo color es útil para diferenciar las masas de los coagulos (Pizzirani, 2017). (Ver figura 42).

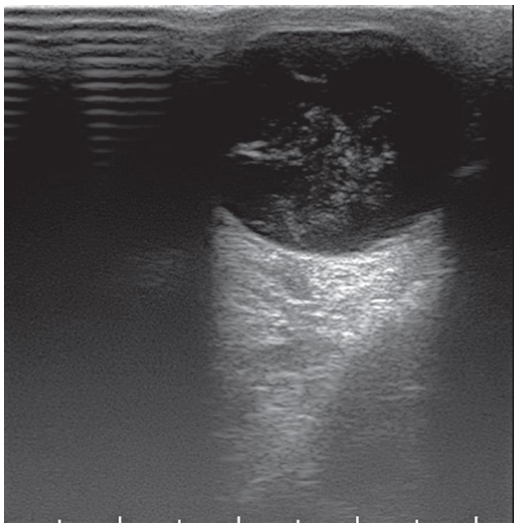

Figura 42.Hmorragia vítrea, se observan múltiples focos ecogénicos, distribuidos difusamente en la cámara vítrea en un perro con traumatismo craneal. Transductor 7.5 MHz (Fuente: Mackay y Matton, 2016)

8.3.1.2 El vítreo primario: (arteria hialoidea y túnica vascular del cristalino persistente) hiperplásico persistente (PHPV), es una rara enfermedad ocular congénita en el perro (Boevé, 1999), en la que el vítreo primario no retrocede completamente tras el nacimiento (Pizzirani, 2017). Esta anomalía puede ocurrir esporádicamente en muchas razas caninas, incluida el galgo, Dóberman pinscher, Airedale terrier, pastor alemán, caniche miniatura, Setter irlandés, Perro lobo irlandés, y Basset Hound (Verbruggen et al, 1999). El PHPV es una condición hereditaria en el Dóberman pinscher y Staffordshire Bull terrier Se puede observar una estructura retrolenticular ecogénica en forma de embudo que emerge desde el cristalino y cursa hacia el disco óptico (Pizzirani, 2017). El Doppler color es útil para evaluar la presencia de flujo vascular (Boroffka et al 1998). (Ver figura 43 y 44).

A B

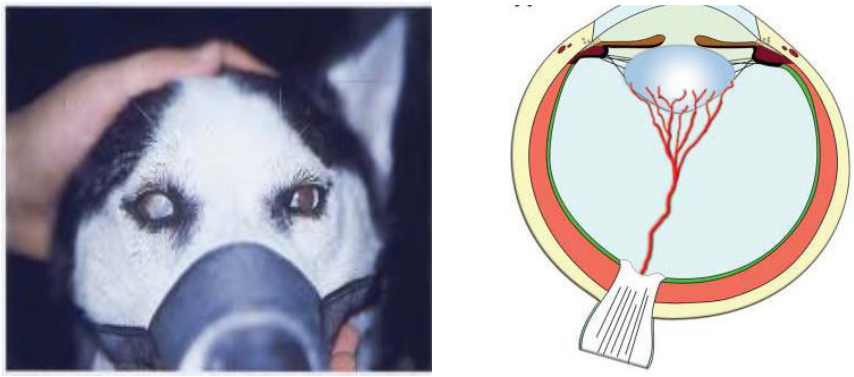

Figura 43. A: Husky Siberiano con vítreo primario hiperplásico persistente donde se observa el aspecto blanquecino que presentaba el ojo derecho. **B**: Esquema donde se observa el vítreo primario donde discurre la arteria hialoidea atravesando el vitreo (Fuente: Talavera J. *et al*., 2002).

A **B**

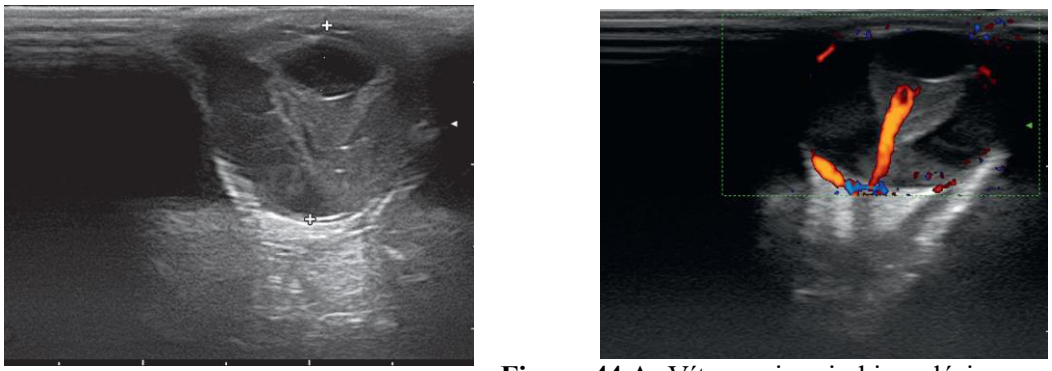

Figura 44.A: Vítreo primario hiperplásico persistente en un cachorro de 3 meses, se observa estructura ecogénica irregular en forma de embudo extendiendose hacia la pared ocular posterior. **B**: El dopler potencia muestra el vaso sanguíneo hialoide persistente. Transductor de 12 Mhz (Fuente : Mackay y Matton, 2016**).**

8.3.1.3 Enoftalmitis: Es la inflamación severa del segmento anterior y posterior del globo ocular secundario a un proceso infeccioso (Cortes y Cortes, 2008). Las células inflamatorias en el cuerpo vítreo pueden verse idénticas a la hemorragia vítrea difusa, como pequeñas lesiones puntiformes ecogénicas, estos infiltrados se organizan rápidamente y forman membranas vítreas, las cuales pueden producir desprendimiento de retina si se contraen (Mackay y Mattoon, 2016).

8.3.1.4 Vítreo desprendido: se observa como una o varias líneas ecogénicas de reflexión variable, entre el vítreo desprendido y la retina se puede acumular liquido anecoico, este puede

ser un hallazgo común en pacientes geriátricos, son muchas veces difíciles de diferenciar de los desprendimientos de retina, aunque el tejido retiniano es más ecogénico (Pizzirani, 2017). (Ver figura 45).

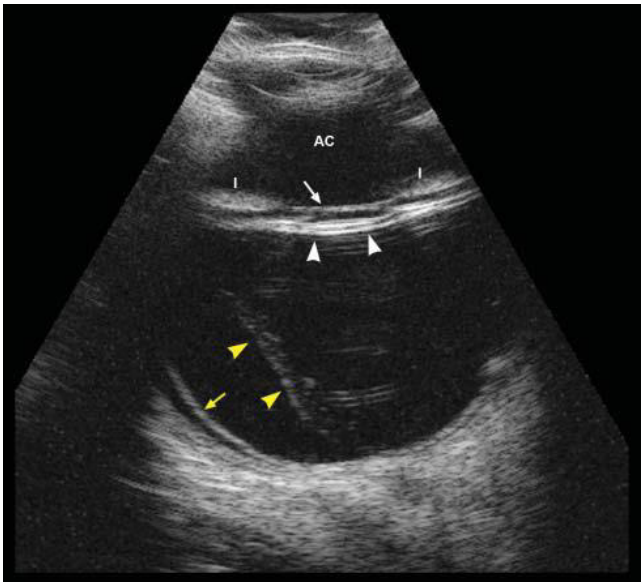

Figura 45. Desprendimiento vítreo (puntas de flechas amarillas) y de retina (flecha amarilla). Se observa una ecogenicidad diferente de ambas estructuras, siendo el tejido retiniano más ecoico que el córtex del vítreo; capsula posterior del cristalino (puntas de flechas blancas) (Fuente: Pizzirani, 2017).

8.3.1.5 La hialosis asteroide es la degeneración vítrea más común en pacientes geriátricos y en razas como los braquiocefálicos, son focos puntiformes de 0.03 - 0.1 mm de complejo calcio-lípido suspendidos en el vitreo anecoico **(**Pizzirani, 2017) (fig.46**)**

A **B**

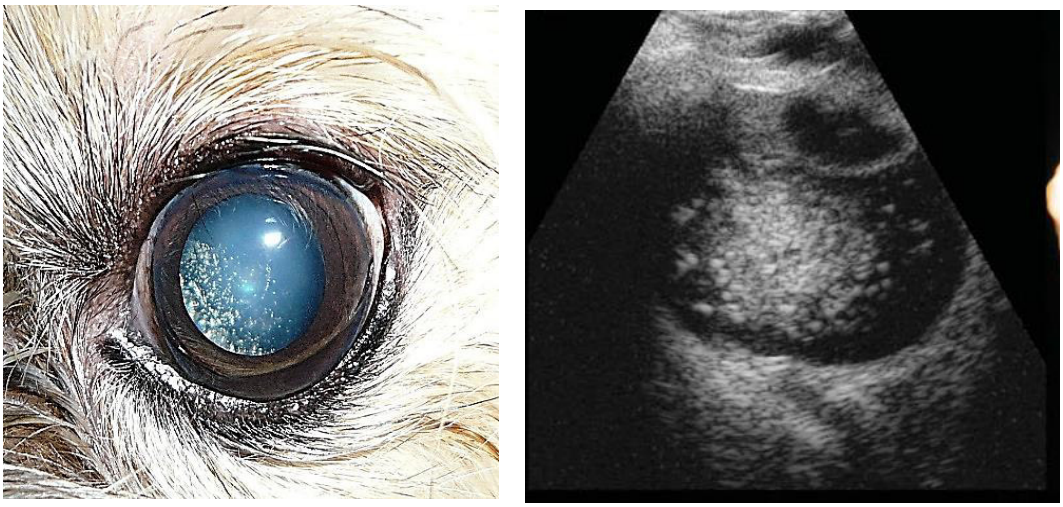

Figura 46: **A**: Hialosis esteroide. **B**: Cavidad vítrea con múltiples estructuras granulares hiperecoicas consistentes con acumulación de cuerpos vítreos degenerativos compuestos de calcio y fosfolípidos. Transductor de 7.5 MHz (Fuente: Pizzirani, 2017)

8.3.1.6 Sinquisis centellante: Es una forma severa de degeneración vítrea, se observa ecográficamente como focos puntiformes hiperecoicas de colesterol los cuales no están suspendidos, se hunden en el fondo del cuerpo vitreo (Pizzirani, 2017). Es rara en humanos y animales (Mackay y Mattoon, 2016).

8.3.2 El desprendimiento de retina: Se diagnostica generalmente con ecografía, sin embargo, la separación o desprendimiento de retina puede no verse en el 30-40 % de los casos confirmados en la histopatología (Gallhoefer *et al.*,2013), puede ser parcial o completo y ser el resultado de afecciones congénitas, traumas, masas o múltiples procesos patológicos adicionales (Mackay y Mattoon, 2016).

El desprendimiento de retina se ve ecográficamente como un tipo de eco membranoso lineal, bien delimitado, con un espacio anecoico subyacente (Pizzirani, 2017). Tiene forma de V o Y o apariencia de “alas de gaviota”, que se conecta con la cabeza del nervio óptico en la parte

posterior del globo ocular y a la ora serrata (unión entre retina y cuerpo ciliar) en la parte anterior (Cho, 2016).

Generalmente, los deprendimientos de retina están acompañados por otras estructuras ecogénicas (hemorragia, membranas vítreas ,hialosis esteroidea),en el segmento posterior ,o masas responsables del desprendimiento (Cho, 2016)(Fig. 47 y 48)

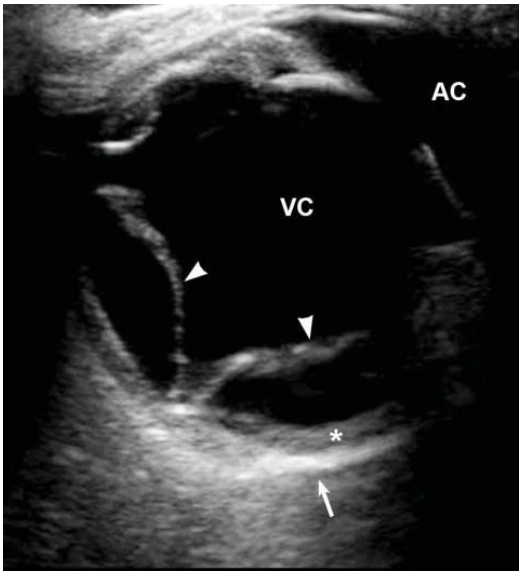

Figura 47: Desprendimiento de retina (puntas de flecha) y engrosamiento de la coroides (asterisco). La pared de la escleròtica esta indicada por la flecha. Transductor de 7.5 MHz **(Fuente:** Pizzirani, 2017)

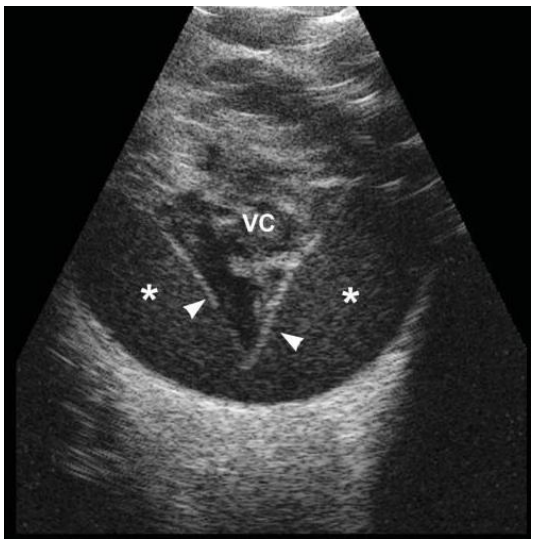

Figura 48. Desprendimiento de retina y hemorragia subretiniana, tambien presente en el cuerpo vìtreo correspondienrte a hemorragia vìtrea. Puntas de flechas blancas:retina ,asterisco :liquido hipoecogenico .Transductor de 7.5 MHz **(**Fuente: Pizzirani 2017).

8.4 La coroides Es dificil de evaluar, sin embargo, cuando esta afectada por inflamación severa y esta edematosa, puede visualizarse como una capa hipoecogenica entre la esclerotica exterior y la retina. Una coriditis puede provocar que se acumule líquido o exudado entre la retina y la coroides (Pizzirani, 2017**)(**Fig 49**)**

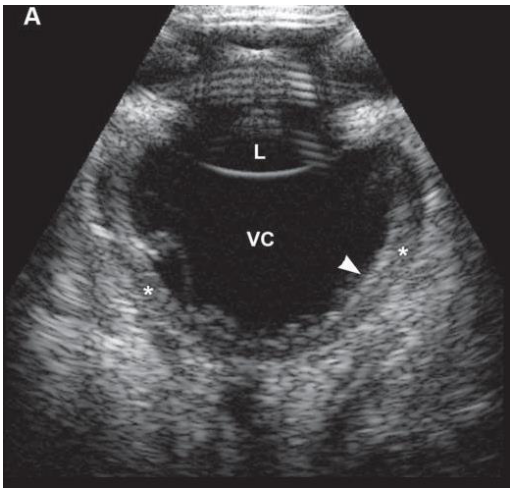

Figura 49: Se observa coroides engrosada y edematosa(asteriscos), es hipoecoica con respecto a capa retinal(punta de flechas blancas) **(Pizzirani, 2017).**

8.5 Patología retrobulbar

La evaluación ecográfica del área retrobulbar, es importante porque no se ve por visualización directa. Las causas más comunes de enfermedades retrobulbares son: hemorragias, lesiones inflamatorias, y neoplasias, siendo la más común el linfoma (ver figura 50). La radiografía tendría que utilizarse conjuntamente con la ecografía para evaluar la presencia de un cuerpo extraño metálico o presencia de afectación ósea (Mackay y Mattoon, 2016).

Las lesiones retrobulbares pueden localizarse en diferentes zonas: ya sea en el músculo cono compuesto por los músculos extraoculares, que contienen el tejido adiposo retrobulbar y el

nervio óptico, y en el nervio óptico, dentro de un músculo cono o fuera de ese músculo cono. Las lesiones que afectan los músculos de los conos incluyen tumores del nervio óptico como gliomas, meningiomas y neuritis óptica. La miositis puede afectar uno o todos los músculos extraoculares. Por otro lado, fuera del músculo del cono se pueden encontrar abscesos, tumores y cuerpos extraños (Mackay C. y Mattoon, 2016)

8.5.1 Masas retrobulbares: Suelen ser causadas por tumores, pero también pueden ser el resultado de celulitis y abscesos. Los síntomas clínicos más comunes asociados con estas lesiones incluyen hinchazón de la membrana gingival y desplazamiento del globo. Otros signos clínicos incluyen conjuntivitis, edema bulbar, hiperemia, edema periorbitario, resistencia a la repulsión e incluso ceguera (Barbé et al., 2015).

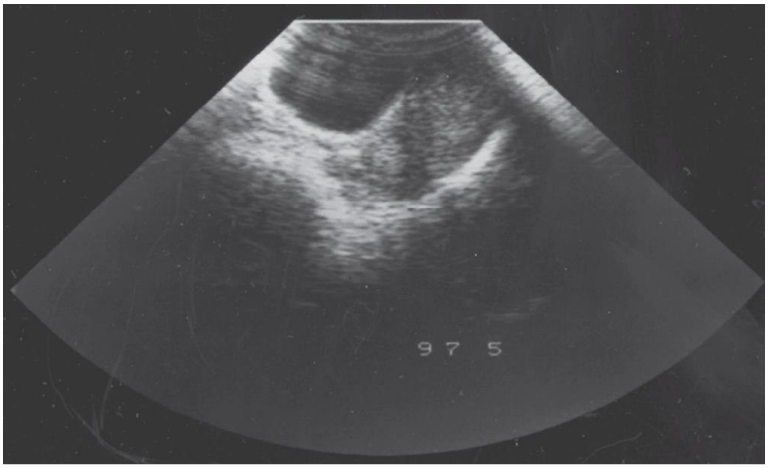

Figura 50. Linfoma retrobulbar, masa hipoecogénica de parénquima homogeneo, bordes lobulados (Fuente :Mackay y Mattoon, 2019).

8.5.2 Celulitis retrobulbar: Desde el punto de vista ecográfico, se puede reconocer por cambios en las estructuras retrobulbares normales, pérdida de hipoecoicidad del nervio óptico, cambios en la grasa retrobulbar y la observación de cambios o incluso desaparición de la visualización de los músculos extraoculares. También puede presentarse como un engrosamiento difuso del tejido retrobulbar con ecogenicidad mixta. Para evaluar los cambios en el tejido retrobulbar afectado, se recomienda compararlo con el tejido del otro ojo (Mackay y Mattoon, 2016). (Ver figura 51)**.**

8.5.3 Abscesos retrobulbares: Se caracterizan ecográficamente por una pared ecogénica bien definida y un área central de hipoecogénica a anecogénica; el refuerzo posterior acústico es variable (Mackay y Mattoon 2016). (Ver figura 52).



Figura 51. Celulitis bacteriana retrobulbar, infiltrado retrobulbar ha deformado el globo y destruido los músculos extraoculares adyacentes, las flechas negras indican la pérdida de ecoestructura de los musculos extraoculares (Fuente: Mackay y Mattoon, 2016).

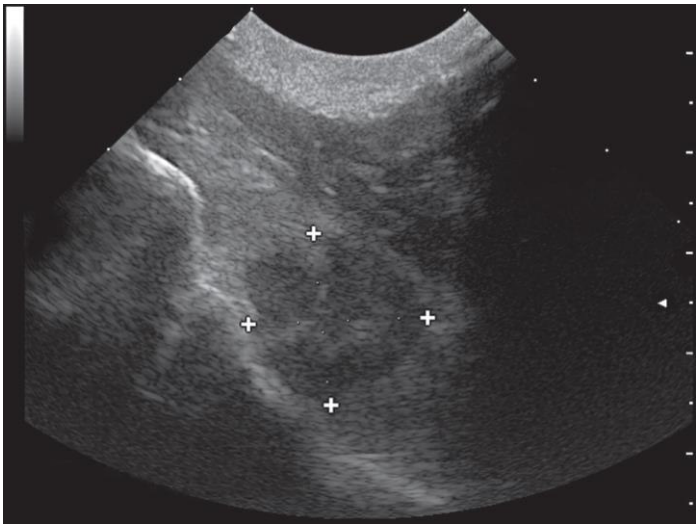

Figura 52. Absceso retrobulbar.Se observa una estructura hipoecogénica en el espacio retrobulbar, esta era un absceso aspirado con guía ecográfica (Fuente: Mackay y Mattoon, 2016).

8.5.4 Los cuerpos extraños intraoculares, tienen una apariencia que varía dependiendo de su naturaleza, forma, tamaño y localización, ejemplo: la madera esta descrita como una línea hiperecogénica asociada con sombreado, en cambio una estructura metálica se observa

hiperecogénica con el típico artefacto en cola de cometa. Cuando está presente una cavidad hipoecogénica alrededor del cuerpo extraño, puede ayudar a localizarlo (Pizzirani, 2017). Ver figura 53.

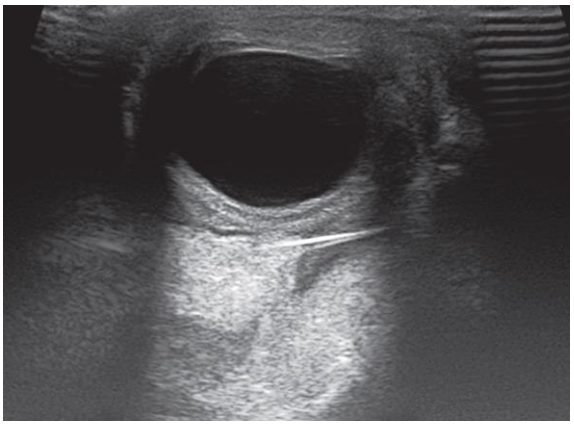

Figura 53: Cuerpo extraño retrobulbar, se observa una estructura lineal hiperecogénica en los tejidos retrobulbares (púa de puerco espín,), tejidos periorbitales y retrobulbares altamente hiperecogénicos, inflamados (Fuente :Mackay y Mattoon, 2016).

8.6 EL NERVIO OPTICO

Las alteraciones del nervio óptico incluyen neuritis con agrandamiento difuso, o neoplasias, con agrandamiento tanto focal como difuso.

8.6.1 Los tumores del nervio óptico incluyen: meningioma, neurofibroma, astrocitoma y linfoma (Pizzirani, 2017).(Ver figura 54)**.**

A **B**

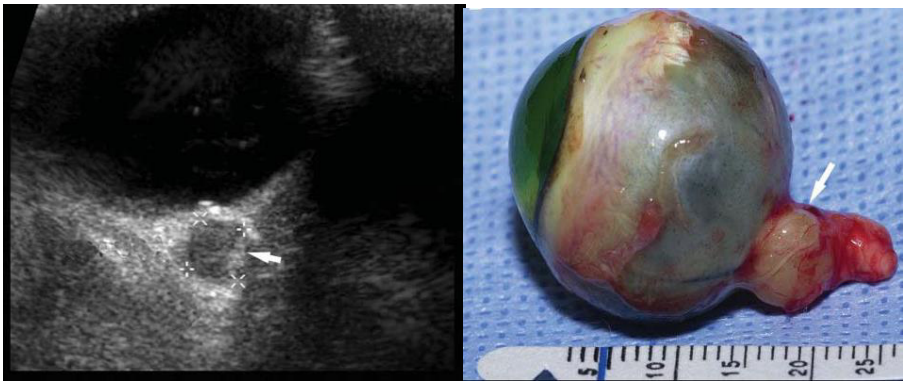

Figura 54: Meningioma del nervio óptico. **A**: Imagen ecográfica de un engrosamiento ecogénico del nervio óptico (flechas y entre caliper). **B**: globo ocular enucleado que corresponde

con la imagen ecográfica de A. (flecha indica la masa que afecta al nervio óptico) **(**Fuente: Pizzirani, 2017)

El nervio óptico es una extensión del sistema nervioso central, y por lo tanto está recubierto de meninges y líquido cefalorraquídeo y está sujeto a los mismos cambios de presión que el compartimiento intracraneano (Geeraerts et al., 2007; Zepeda y Carrillo, 2017). El aumento de la vaina del diámetro del nervio óptico puede ser usado como un marcador ecográfico de aumento de presión intracraneana (PIC). (Lisciandro, 2016). En pacientes con hipertensión intracraneana (elevación de la PIC), el líquido cefalorraquídeo perineural; es desplazado hacia la vaina intraorbital aumentando su diámetro (Lisciandro, 2016).

8.6.2 La medición de la vaina del nervio óptico se realiza con un transductor lineal (onda de 5-10 MHz), y se coloca sobre una abundante cantidad de gel conductor sobre el párpado del paciente. Se recomienda no hacer presión directa sobre el globo ocular para evitar que se presente incremento de la presión intraocular o desprendimiento de retina o (Zepeda y Carrillo, 2017). El transductor es colocado en corte transversal con el marcador dirigido hacia el canto medial y angulando la dirección de la onda hacia ventromedial (Lisciandro, 2016).

En perros, el diámetro normal de la vaina del nervio óptico medido 3 mm más allá la pared del globo ocular es menor o igual a 2,7 mm. Un diámetro mayor o igual a 3 mm, se considera anormal. (Lisciandro, 2016) (Fig. 55)

A **B**



Figura 55: A.-Posición horizontal del transductor sobre el párpado inferior, con el marcador dirigido hacia el canto medial del ojo para la medida de la vaina del nervio óptico**. B**.-Imagen ecográfica de la medición de la vaina del nervio óptico (Lisciandro, 2016).

9. PROCEDIMIENTOS INTERVENCIONISTAS

Se pueden realizar aspiraciones con aguja fina ecoguiada o biopsias con sacabocados en la región periorbital y retroorbital. La guía del ultrasonido permite la visualización de la lesión y ayuda a la colocación segura de la aguja en la lesión, evitando estructuras como el nervio óptico, el globo ocular y los vasos sanguíneos. También es útil para colocar la aguja dentro de la masa o infiltrado para adquirir células adecuadas para la citología, o drenar la cavidad de un absceso (Pizzirani, 2017).

A B

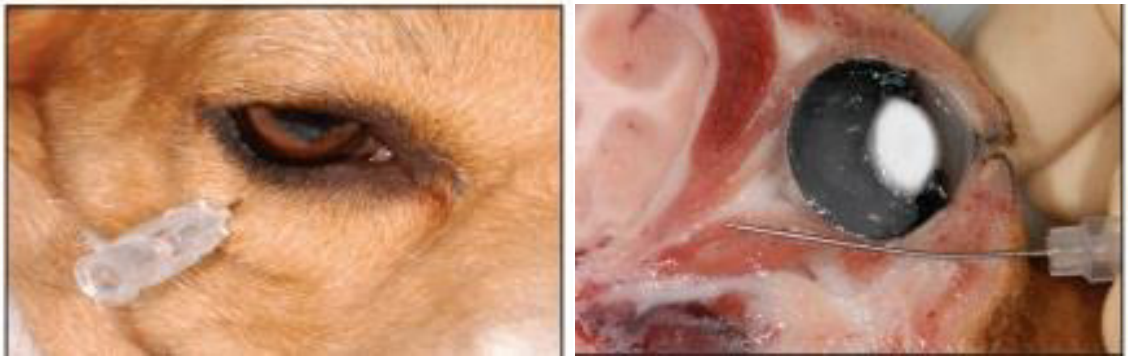

Figura 56: Colocación de la aguja requerida para la inyección retrobulbar. A: Vista rostral de la dirección requerida por la aguja para la inyección retrobulbar. B: Imagen anatómica del recorrido de la aguja (Accola *et al*, 2006).

En la técnica de PTI (Palpebral Temporal Inferior), se utiliza una aguja espinal de calibre 22 cuyo bisel está dirigido hacia la región retrobulbar, se crea por flexión mecánica un ángulo aproximado de 20ºen el punto medio de la aguja. La aguja se coloca en el borde orbital inferior y se inserta a través del parpado inferior en la unión de sus tercios medio y temporal, se avanza

hasta detectar una ligera sensación de estallido, lo que indica la perforación de la fascia orbital. La aguja luego se dirige ligeramente dorsal y nasalmente hacia el ápice de la órbita y avanzado aproximadamente 1 a 2 cm (Accola *et al*, 2006) (Fig.56).

III LITERATURA CITADA

1. Accola PJ, Bentley E, Smith LJ.2006.Estudio de una tecnica de inyeccion retrobulbar para la cirugia y analgesia ocular en perros. J Am Vet Med Assoc. 229:220-225.
2. Barbé C.,Goulle F.,Harran N.Malet C.,Malric,J.G.Grand.2015.Retrobulbar masses in dog:About 3 cases. Rev vet Clinique.50:111-118.
3. Barberet V, Baeumlin Y, Taeymans O, Duchateau L, Peremans K, Van Hoek I, Daminet S, Saunders JH. 2010. Pre and posttreatment ultrasonography of the thyroid gland in hyperthyroid cats. Vet Radiol Ultrasound 51(3): 324-330.
4. Beam A, Correa M, Davidson M. 1999. Aretrospective -cohortstudy on the development of cataracts in dog with diabetes mellitus: 200 cases. Vet Ophathalmol 2:169-172.
5. Bellenda OG. 2003. La ecografía aplicada a la reproducción en especies de interés productivo, Montevideo – Uruguay. [Internet], [16 diciembre 2019]. Disponible en: http://www.ecografiavet.com.
6. Bicas HEA. 1997. Morfología do sistema visual. In: Simpósio Oftalmologia para o clínico, 1997, Ribeirão Preto. Anais. São Paulo. p 7-15.
7. Birchard SJ, Sherding RG. 2006. Doenças da órbita. In: Birchard SJ, Sherding RG. Manual of small animal practice. Philadelphia: Saunders. p 1422-1433.
8. Boevé MH, Stades FC. 1999. Diseases and surgery of the canine vitreous. In: Veterinary Ophthalmology, 3ª ed (ed. Gelatt KN). Lippincott Williams & Wilkins, Philadelphia. p 857–868.

9. Bolieau M, Gilmour M. 2012. Chapter 14: Disease of the eye. En: Sheep and goat medicine. 2ª ed. Maryland Heights. 640 p.
10. Boroffka SA, Verbruggen AM, Boeve MH, Stades FC. 1998. Ultrasonographic diagnosis of persistent hyperplastic tunica vasculosa lentis/persistent Hyperplastic primary vitreus in two dogs. Vet Rad.Ultrasound 39 : 440-444.
11. Bradley G.K.2004.Cunningham´s textbook of veterinary physiology.5a ed. España: Elsevier.607p.
12. Brooks DE. 2005. Oftalmologia Para Veterinarios De Equinos. Sao Paulo: Roca. 144 p.
13. Carvalho C.F, 2004. Ultra-sonografia ocular. In: Carvalho, C.F. Ultra-sonografia de pequenos animais. São Paulo: Roca. p 253-264.
14. Carvalho, C.F.; Dupré, A.S.A; Perez, R.B. Ultrassonografia Doppler Ocular. in:Carvalho, C.F. Ultrassonografia doppler em pequenos animais. São paulo: Roca. 2009. p.151-158.
15. Coleman J, Woods S, Rondeau M.J., et al. 1992. Ophthalmic ultrasonography. Radiol Clin North Am, Philadelphia, v.30, n.5, p 1105-1114.
16. Conillo S. 2000. Valor Diagnóstico de la Ecografía en la Detección de Lesiones Nodulares del Hígado en Caninos. Revista Virtual Diagnóstico. Volumen IX Nº 90 Marzo 2000.
17. Collins BK, More CP. 1991. Canine anterior uvea. In Gelatt KN, editor. Vet ophthalmol. 2ª ed. Philadelphia. Lea y Febiger. p 375-395.
18. Corcoran KA, Koch SA. 1993. Uveal cysts in dog: 28 casos (1989-1991). J Am Vet Med Assoc 15: 545-546.
19. Cortés JA, Cortés CF. 2008. Uso de antibióticos en endoftalmitis infecciosa. Rev. Fac. Med. 56: 245-256.
20. Cunha. O. 2008. Manual de oftalmologia veterinária. Universida de Federal do Paraná – UFPR Paraná: Palotina. 88 p.
21. Curtis R, Barnett KC, Leon A. 1991. Diseases of the canine posterior segment. In: Gelatt K, editor. In: Gelatt KN, editor. Vet Ophthalmol. 2nd ed. Philadelphia: Lea & Febiger. p 461–525.

22. Chiwitt CL, Baines SJ, Mahoney SP, Tanner A, Heinrich CL, Rhodes M y Featherstone HJ. 2016. Ocular biometry by computed tomography in different dog breeds. Vet. Ophthalmol. 20(5): 411-419.
23. Cho J. 2016. Evaluación ecográfica enfocada: Globo ocular. En Gregory R. Lisciandro. Técnica s de Ecografía enfocada para veterinarios de pequeños animales. 1ª Edición. Ciudad autónoma de Buenos Aires, Argentina. Intermedica. p 228-245.
24. Deehr AJ, Dubielzig RR. 1998. A histopatological study ofiridociliary cystsand glaucoma in Golden retrievers. Vet Ophtalmol (1):153-158.
25. Dietrich UM. 2007. Diagnostic ultrasonography. In: Gelatt K. Veterinary ophthalmology. 4° ed. Oxford: Blackwell Publishing (1):507-519.
26. Diniz ALD, et al. 2004 Doppler velocimetria colorida dos vasos orbitais: técnica de exame e anatomía vascular. Radiologia Brasileira.37(4):287-290.
27. Dubielzig RR 2014. Tumors of the eye. In: Meuten D.en:. Tumors in Domestic Animals, 4th edition. Ames. IA: Blackwell, p 739-754.
28. Dyce KM, Sack W.O, Wensing CJG. 2004. Tratado de Anatomia Veterinária. 2ª Ed., Rio de Janeiro: Guanabara-Koogan. p 318 – 322.
29. Echevarría C. 2001. La ecografía como técnica de diagnóstico. Rev. Investig Vet. Julio / Diciembre 2001.12 (2): 185 – 186.
30. Esquivel lotho. 2003. El uso del ultrasonido en Perros y Gatos. Disponible on line en: http://www.ecografiavet.com
31. Esteban J. 2007. Cataratas. En: Esteban J, eds. Atlas de oftalmología clínica del perro y gato. Servet Madrid, España. p 239- 255
32. Feijs A. 2002. Artificios e interpretación incorrecta. Disponible on line: http://www.ecografiavet.com
33. Ferreira FM, Shaw G, Mattos BC, Russ HHA, Vilani RGDOC. 2008. Reference for selected ophthalmic diagnostic tests of the capuchin monkey (Cebus apella). Vet Ophthalmol .11(3): 197-201.

34. Frandson RD, Wilke WL, Fails AD. 2005. Anatomia e Fisiologia dos Animais de Fazenda. 6ª Ed. Rio de Janeiro: Guanabara Koogan. 454 p.
35. Fritsch R, Gerwing M. 1996. Ecografía de Perros y Gatos. España: Editorial Acribia SA. 233 p.
36. Galan A, Martin-Suarez EM, Molleda JM, Raya A, Gomez-Laguna J. 2009. Presumed primary uveal melanoma with brain extension in a dog. J Small Anim Pract 50: 306–310.
37. Gallhoefer NS, Bentley E, Ruetten M, Grest P, Haessig M,Kircher PR,Dubielzig RR,Spiess BM, Pott SA. 2013. Comparison of ultrasonography and histologic examination for identification of ocular diseases of animals: 113 cases (2000-2010). J Am Vet Med Assoc 243:376-388.
38. Gelatt KN. 1999. Veterinary Ophthalmology. 3° ed. Pennsylvania: Lippincott Williams y Wilkings.1544p.
39. Gelatt KN. 2003. Manual de Oftalmologia Veterinária. São Paulo: Manole. p 594.
40. Geeraerts T, Launey Y, Martin L,Pottecher J ,Vigue B ,Duranteau J, Benhamou D. 2007. Ultrasonography of the optic nerve sheath may be useful for detecting raised intracranial pressure after severe brain injury. Intensive Care Med 33:1704–1711
41. Goddard P. 1995. Ecografía Veterinaria.1ªed. Zaragoza España. Editorial Acribia SA. 387p.
42. Gómez A. 2011. Examen oftalmológico, procedimientos diagnósticos y tratamiento de enfermedades más recurrentes en perros. Monografía. Facultad de Medicina Veterinaria y Zootecnia, Universidad Veracruzana, México.89p.
43. Gonçalves GF, Pippi NL, Raiser AG, Mazzanti A, Oliveira ST, Neves JP, Leotte AM, Hintz CW. 2000. Biometria ultra-sonográfica bidimensional em tempo real do globo ocular de cães. Ciência Rural 30(3):417-420.
44. Gonçalves GF, Leme MC, Romagnolli P, Eurides D, Pippi NL. 2009. Biometria ultrassonográfica bidimensional em tempo real de bulbo ocular de gatos domésticos. Ciência Animal Brasileira, v.10. p 829-834.
45. Glover, t. D.; Constantinescu, G. M.1997. Surgery for cataracts. Veterinary Clinics of North America: Small Animal Practice 27(5)1143 – 1173.

46. Gradilone L, Asis O, Morales I. 2012. Quiste de inclusión epitelial corneal en un perro. Clin Vet Peq Anim 32(4): 243-246.
47. Gregory R Lisciandro. 2016. Técnicas de ecografía enfocada para el veterinario de pequeños animales. 1ª ed. Ciudad Autonoma de Buenos Aires: Intermedica.320p.
48. Guthoff, R. 1993. História do diagnóstico por ultra-som. In Ultra-sonografia em Oftalmologia. Rio de Janeiro: Revinter, p 1-26.
49. Han C, Hurd C. 2000. Diagnóstico por Imágenes para el Técnico Veterinario. 2°ed. Zaragoza España. Editorial Acribia SA. 308p.
50. Hijar MV. 2008. Ultra-sonografia ocular. In: Herrera, D. Oftalmologia Clínica em Animais de Companhia. São Paulo: Med Vet p 49-62.
51. Junqueira lC, Carneiro J. 2004. Histologia Básica. 10° ed. Rio de Janeiro: Guanabara Koogan, 488p.
52. Kim HH, Cannata JM, Liu R, Chang JH, Silverman RH, Shung KK. 2008. 20 MHz/40 MHz dual element transducers for high frequency harmonic imaging. IEEE Transactions on Ultrasonics, Ferroelectrics and Frequency Control 55(12):2683-2691.
53. Lisciandro G. 2016. Técnicas de ecografía enfocada para el veterinario de pequeños animales. 1° ed. Ciudad Autónoma de Buenos Aires: Intermedica. 320p.
54. Liste F. 2010. Atlas veterinario de diagnóstico por imagen. 1° ed. España: Servet. p 4-22.
55. Loriot N. 1997. Ecografía Abdominal del Perro y el Gato. Barcelona España: Ediciones Masson SA. 148p.
56. Mackay CS,Mattoon J. 2016. Globo ocular. En: Mattoon J. y Nyland T. Diagnóstico ecografico en pequeños animales.3ª ed. España: Multimedica.p145-174.
57. Martins BC. 2008. Características ecográficas da lente cataratogênica senil em cães e sua correlação com parâmetros de facoemulsificação (Canis familiaris, LINNAEUS, 1758). 58f. Tese Doutorado em Cirurgia Veterinária. Sao Paulo: Universida de Estadual Paulista, Jaboticabal.58p.
58. Mattoon J, Nyland T. 2016. Fundamentos del diagnostico ecografico. En: Matton y Nyland. Diagnostico ecografico de pequeños animales. 3ª ed. España: Multimedica. p 1-55.

59. Mcmullen Jr, RJ, Gilger BC. 2006. Keratometry, biometry and prediction of intraocular lens power in the equine eye. Vet Ophthalmol (9):357-360.
60. Mercado N. 2015. Relación entre el diagnóstico clínico de la catarata senil mediante el uso del oftalmoscopio y la determinación ecográfica de la ecogenicidad del cristalino en perros. Tesis optar al título de Médico veterinario.Valdivia: Universidad Austral de Chile. 33p.
61. Narfstrom Kristina, Elle Bjerkas y Bjorn E. 2008. Disminución de la visión. En Gelatt Kirk N. Atlas en color de oftalmología veterinaria. 1°ed. España :Multimedica . p 103-176.
62. Nasisse MP. 1991. Feline Ophthalmology. In Gelatt KN, editor. Veterinary ophthalmology. 2° ed. Philadelphia. Lea y Febiger. p 529-575.
63. Ofri R. 2009. Cristalino. En: Maggs D, Miller P, Ofri R (eds). Slatter. Fundamentos de oftalmología veterinaria.4 ª ed.España : Elsevier. p 263-281.
64. Ori J, Sasa Y, Komiya M, Yoshikai T,1996. Two-dimensional ultrasonography of the lens in diagnosis of canine cataract and nuclear sclerosis. Japan Vet Med Assoc 49: 175–179.
65. Panta A. 1999. Principios físico del diagnostico ultrasonográfico. I Congreso Virtual Veterinario de Diagnostico por Imágenes. AEVEDI.
66. Peterson-Jones SM, Crispin S. 1999. Manual De Oftalmologia En Pequeños Animales. Editorial Romany Walls. 2ªed. España: Lexus editores. p181-214.
67. Pippi NL, Gonçalves GF. 2009. Anatomofisiología Ocular. In: LAUS, J.L. Oftalmologia clínica e cirúrgica em cães e em gatos. 1ª ed., São Paulo: Roca. cap. 1 p 1-10.
68. Pizzirani S, Pennick Dominique, Spaulding. 2017. El ojo y la orbita. En Dominique Pennick Marc-Andre d`Anjou. Atlas de ecografía en pequeños animales. 2° Edición. Barcelona. España: Multimedica ediciones veterinarias. p 19-54.
69. Planellas M, Pastor J, Torres MD, Peña T, Leiva M ,2010. Unusual presentation of a metastatic uveal melanoma in a cat. Vet Ophthalmol 13:391–394.
70. Pumphrey SA, Pizzirani S, Pirie CG, Needle Db. 2013. Glaucoma associated with uveal cysts and goniodysgenesisin. American Bulldogs: a case series. Vet Ophthalmol 16: 377-385.

71. Rossi M, Russian W. Lopez C, Lopes L. 2008. Novas perspectiva no diagnostico ultrasonográfico gestacional em candelas – revisaõ de literatura. Clínica Veterinaria Año XIII Nº 73 Marzo / Abril. p 56–60.

72. Samuelson DA. 2007. Ophtalmic Anatomy. In: Gelatt, K.N. Vet Ophthalmol. 4. ed., Iowa: Blackwell Publishing. cap: 2 p 37-148.

73. Sapienza JS, Simo FJ, Prades-Sapienza A. 2000. Golden retriever uveitis: 75 cases (1994-1999). Vet Ophthalmol 3:214-246.

74. Severin G, 1991. Manual de oftalmología veterinaria. 2ª ed. Buenos Aires Argentina :Editorial Hemisferio Sur.p 185-90.

75. Shung KK. 2009. High frequency ultrasonic imaging. Med Ultrasound 17(4):25-30.

76. Slatter D. 1992. Fundamentos de oftalmología veterinaria.2ª ed . Buenos Aires Argentina: Editorial Intermedica. p 397-428.

77. Slatter DH. 2005. Fundamento de Oftalmologia Veterinária. 3ª ed. São Paulo: Roca. 686p

78. Smith BJ. 1999. The eye. In: Smith, B.J. Canine anatomy. Philadelphia: Lippincott Williams & Wilkins. p 177-196

79. Soares, AMB, Laus JL, Provensano J, Ayeres B, Willward C, Galera PD. 2004. Refração ocular por retinoscopia em faixa em cães da raça Fila Brasileiro. Rev Brasileira de Ciência Veterinária (11):104-108.

80. Spaulding K. 2010. Ojo y órbita. En: Penninck D, d'Anjou MA (eds). Atlas de ecografía en pequeños animales.1ª ed .Barcelona España: Multimédica Ediciones Veterinarias. p 41-78.

81. Spiess BM, Bolliger JO, Guscetti F, Haessig M, Lackner PA, Ruehli MB. 1998. Multiple ciliary body cysts andsecondary glaucoma in the Gret Dane: A report of ninecases.Vet Ophthalmol 1:41-45.

82. Steyn PF. 1996. Eye. In: Green, R.W. Small animal ultrasound. Philadelphia: Lippincott – Raven Publishers. p 323-334.

83. Talavera J, Bayón AA, Fernández MJ, Pausides A , Soriano A. 2002. Vítreo primario hiperplásico persistente y anomalías asociadas en un Husky siberiano. Revista oficial de AVEPA. 22 (3):257-263.

84. Tello C, Rudolph R, Prain B. 1994. Parámetros ecográficos cuantitativos del hígado normal en perros sanos. Monografías de Medicina Veterinaria(16):1-2. Disponible en: http://www.monografiasveterinaria.uchile.cl

85. Thijssen JM. 1993. Princípios. In: Guthoff, R. Ultra-sonografia em oftalmologia. Rio de Janeiro: Revinter. p 1-26.

86. Toni M. 2011. Ultrassonografia do bulbo do olho de cães, com diferentes conformações cranianas(tesis de mestre).Jaboticabal sao paulo Brasil. Faculda de de Ciências Agrárias e Veterinárias – UNESP, Câmpus de Jaboticabal.39p.

87. Trall D. 2003. Manual de Diagnóstico Radiológico Veterinario.4ª ed.España: Elsevier .768p.

88. Udiz R. 2014. Luxación y subluxación del cristalino. Publicacion de engormix, España [Internet] [17 de noviembre 2019] Disponible en: https://www.engormix.com/mascotas/articulos/luxacion-subluxacion-cristalino-t31469.htm

89. Urbano AP. 2002. Episclerite e esclerite. Arq. Bras.Oftalmol. 65:591-598.

90. Vecchio NE.2009. Acute Bullous Keratopathy in Cats. Analecta Veterinaria.29 (2):56-59.

91. Verbruggen AM, Boroffka SA, Boevé MH, Stades FC, 1999. Persistent hyperplastic túnica vasculosa lentis and persistent hyaloid artery in a 2 year old Basset hound. Vet Q 21: 63–65.

92. Vieth H, Saloti SRA, Passearotti S. 1995. Guía de prevenção ocular em hanseníase. São Paulo:Talmile.63p.

93. Vosough D, Masoudifard M, Vajhi A, Molazem M, Veshkini A. 2008. Use of three-dimensional ultrasonography of the eye and measurement of optical long axis in dog. Iranian Vet Research 9: 92-94.

94. Wilcock BP. 1993. The eyes and ear. In: Jubb KVF, Kennedy PC, Palmer N, editors. Pathology of Domestic Animals. 4th ed. San Diego: Academic Press. p 441-528.

95. Wilkie DA, Willis AM. 2005. Ultrasonografia ocular. In: RIIS, R.C. Segredos em oftalmologia de pequenos animais. Porto Alegre: Artmed. p 37-44.

96. Wilkie DA, Gemensky-Metzler AJ, Colitz CMH, Bras ID, Kuonen K, Norris N, Basham CR. 2006. Canine cataracts, diabetes mellitus and spontaneous lens rupture: a retrospective study of 18 dogs. Vet Ophthamol 9: 328-334.

97. Williams DL. 2004. Lens morphometry determined by B-mode ultrasonography of the normal and cataractous canine lens. Vet Ophthalmol 7:91–5.

98. Yamamoto, J. 2003. Física do ultra-som. In: Betinjane, A.J.; Carani, J.C.E. Ecografia ocular e orbitária. São Paulo: Roca. p 1-14.

99. Zepeda AD, Carrillo R. 2017. Medición ultrasonográfica del diámetro de la vaina del nervio óptico como marcador de hipertensión intracraneana. 40(1): 255-257.