Universidad Nacional Mayor de San Marcos
Universidad del Perú. Decana de América

Dirección General de Estudios de Posgrado
Facultad de Medicina Veterinaria
Unidad de Posgrado

Reporte de caso: Hidrometra en una perra geronte

TRABAJO ACADÉMICO

Para optar el Título de Segunda Especialidad Profesional en Animales de Compañía

AUTOR

Rodolfo Edmundo DEXTRE TORRES

ASESOR

Mg. Nieves Nancy SANDOVAL CHAUPE

Lima, Perú

2024



Reconocimiento - No Comercial - Compartir Igual - Sin restricciones adicionales

https://creativecommons.org/licenses/by-nc-sa/4.0/

Usted puede distribuir, remezclar, retocar, y crear a partir del documento original de modo no comercial, siempre y cuando se dé crédito al autor del documento y se licencien las nuevas creaciones bajo las mismas condiciones. No se permite aplicar términos legales o medidas tecnológicas que restrinjan legalmente a otros a hacer cualquier cosa que permita esta licencia.

Referencia bibliográfica

Dextre R. Reporte de caso: Hidrometra en una perra geronte [Trabajo Académico de segunda especialidad]. Lima: Universidad Nacional Mayor de San Marcos, Facultad de Medicina Veterinaria, Unidad de Posgrado; 2024.

Metadatos complementarios

Datos de autor	
Nombres y apellidos	Rodolfo Edmundo Dextre Torres
Tipo de documento de identidad	DNI
Número de documento de identidad	10121189
URL de ORCID	https://orcid.org/0009-0007-6528-8155
Datos de asesor	
Nombres y apellidos	Nieves Nancy Sandoval Chaupe
Tipo de documento de identidad	DNI
Número de documento de identidad	07011047
URL de ORCID	https://orcid.org/0000-0003-0112-9183
Datos del jurado	
Presidente del jurado	
Nombres y apellidos	Jaqueline Cahua Ugarte
Tipo de documento	DNI
Número de documento de identidad	09521579
Miembro del jurado 1	
Nombres y apellidos	Luis Fernando Cerro Temoche
Tipo de documento	DNI
Número de documento de identidad	41341572
Miembro del jurado 2	
Nombres y apellidos	Antonio Herrera Rosalino
Tipo de documento	DNI
Número de documento de identidad	40742027
Miembro del jurado 3	
Nombres y apellidos	Eben Amed Salinas Campos
Tipo de documento	DNI

Número de documento de identidad	10883223
Datos de investigación	
Línea de investigación	B.4.1.4 Patología veterinaria
Grupo de investigación	No aplica
Agencia de financiamiento	Sin financiamiento.
Ubicación geográfica de la investigación	Universidad Nacional Mayor de San Marcos y sus coordenadas geográficas. Ejemplo: Edificio: Clinica de Animales Menores y Lab. de Histopatología de la Fac. de Veterinaria de la UNMSM País: Perú Departamento: Lima Provincia: Lima Distrito: San Borja Urbanización: Cahuache Calle: Av. Circunvalación cdra 28 s/n. Latitud: -12.11646 Longitud: -77.03454
Año o rango de años en que se realizó la investigación	Marzo 2017- febrero 2024
URL de disciplinas OCDE	Patología http://purl.org/pe-repo/ocde/ford#3.01.09

UNIVERSIDAD NACIONAL MAYOR DE SAN MARCOS
Universidad del Perú. Decana de América
Facultad de Medicina Veterinaria
UNIDAD DE POSGRADO

ACTA DE SUSTENTACIÓN DE TRABAJO ACADÉMICO PARA OPTAR EL TÍTULO DE SEGUNDA ESPECIALIDAD PROFESIONAL EN ANIMALES DE COMPAÑIA

En la Facultad de Medicina Veterinaria de la Universidad Nacional Mayor de San Marcos, siendo las 12:00 horas del día viernes 22 de noviembre del 2024, el Jurado Ad-Hoc designado para llevar a cabo la evaluación del trabajo académico, presidido por la Mg. Jacqueline Cahua Ugarte y conformado por los siguientes miembros docentes: Dr. Luis Fernando Cerro Temoche, Mg. Antoni Herrera Rosalino, Mg. Eben Amed Salinas Campos y Mg. Nieves Nancy Sandoval Chaupe (Asesora), se dio inicio a la sustentación oral y pública del Trabajo Académico intitulada:

"Reporte de caso: Hidrometra en una perra geronte", presentado por el Médico Veterinario:

RODOLFO EDMUNDO DEXTRE TORRES

Luego de sustentar el Trabajo Académico para obtener el Título de Segunda Especialidad y absolver satisfactoriamente las preguntas y objeciones formuladas por el Jurado y practicada la votación obtuvo la calificación de: **BUENO, (16) DIECISEIS**_____

A continuación, el Presidente del Jurado recomendó a la Unidad de Posgrado de la Facultad de Medicina Veterinaria, proponga el otorgamiento del Título de Segunda Especialidad Profesional en Animales de Compañía, al Médico Veterinario Rodolfo Edmundo Dextre Torres.

Siendo las 13:21 horas del día viernes 22 de noviembre de 2024, se dio por concluido el acto académico, suscribiéndose la presente Acta.

……	……
Mg. Jacqueline Cahua Ugarte (P.A.T.C.) Presidente	Dr. Luis Fernando Cerro Temoche (P.A.T.C.) Miembro
……	……
Mg. Antonio Herrera Rosalino (P.A.T.C) Miembro	Mg. Eben Amed Salinas Campos Miembro
……	……
Mg. Nieves Nancy Sandoval Chaupe (P.P.D.E.) Miembro (Asesora)	Dr. Cesar Miguel Gavidia Chucán (P.P.D.E.) Director de la Unidad de Posgrado

CERTIFICADO DE SIMILITUD

Yo, Nieves Nancy Sandoval Chaupe en mi condición de asesor acreditado con la Resolución Directoral N°095-UPG-FMV-2019 y modificado con la R.D. N°0121-UPG-FMV-2024 del trabajo académico, cuyo título es "Reporte de caso: Hidrometra en una perra geronte", presentado por el Médico Veterinario Rodolfo Edmundo Dextre Torres para optar el Título de Segunda Especialidad Profesional en Animales de Compañía, CERTIFICO que se ha cumplido con lo establecido en la Directiva de Originalidad y de Similitud de Trabajos Académicos, de Investigación y Producción Intelectual. Según la revisión, análisis y evaluación mediante el software de similitud textual, el documento evaluado cuenta con el porcentaje de 8% de similitud, nivel PERMITIDO para continuar con los trámites correspondientes y para su publicación en el repositorio institucional.

Se emite el presente certificado en cumplimiento de lo establecido en las normas vigentes, como uno de los requisitos para la obtención del grado/ título/ especialidad correspondiente.

Firma del Asesor _____

DNI: 07011047

Nombres y apellidos del asesor: NIEVES NANCY SANDOVAL CHAUPE



Dedicado a Dios, mi fuente de inspiración…

Dedicado a mis padres y familia por su apoyo constante…

AGRADECIMIENTOS

Para la Mg. Nieves Sandoval Chaupe, mi asesora, por su paciencia y energía.

Para el Lic. Vicente Mendoza Jiménez por su apoyo en el área de la Biblioteca de la Facultad.

Para el equipo de UPG de la Facultad por su esmero y esfuerzo.

INDICE

RESUMEN 1

SUMMARY 2

INTRODUCCIÓN 3

REVISIÓN DE LITERATURA 4

Antecedentes 4

Etiología 7

Definición de hidrometra 7

Fisiopatología 8

Epidemiología 8

Características Macroscópicas 10

Características Microscópicas 11

Diagnóstico Diferencial 11

Métodos diagnósticos 12

Tratamiento 14

CASO CLÍNICO 15

ANEXOS 22

Anexo 1.- Hematología 23

Anexo 2.- Bioquímica sanguínea 23

Anexo 3.- Uroanálisis 24

DISCUSIÓN 27

CONCLUSIONES 31

RECOMENDACIONES 32

LITERATURA CITADA 33

LISTA DE FIGURAS

- Figura 1……..... 16
- Figura 2……..... 18
- Figura 3……..…... 19
- Figura 4……..…... 20

RESUMEN

Se reporta un caso de hidrometra en un canino hembra de 12 años, no castrada, raza mestiza, que fue llevada a la Clínica de Animales Menores de la Facultad de Medicina Veterinaria de la Universidad Nacional Mayor de San Marcos (CAM-FMV-UNMSM) en Lima, Perú. Al examen clínico las constantes fisiológicas se encontraron aparentemente normales (Temperatura 38°, TLLC 1 s, CC 4¬ de 5, animo tranquilo, y apetito normal). La perra presentó una gestación aparente de 45 días, pero sin registro de celo o monta previa. Las constantes fisiológicas, la hematología, bioquímica sanguínea y uroanálisis se encontraron dentro de los valores normales. Al examen ecográfico, se observaron los dos cuernos uterinos dilatados y anecoicos, compatible con una hidrometra. Se realizó un ovario histerectomía (OVH) como tratamiento quirúrgico. Los estudios anatomopatológicos confirmaron el diagnostico presuntivo de hidrometra; acompañada de hiperplasia endometrial quística en uno de los cuernos uterinos.

Palabras clave: hidrometra, hiperplasia endometrial quística, ecografía

SUMMARY

A case of hydrometra is reported in a 12-year-old, not castrated, mixed-breed female dog that was taken to the Small Animal Clinic of the Faculty of Veterinary Medicine of the National University of San Marcos (CAM-FMV-UNMSM) in Lima, Peru. Upon clinical examination, the physiological constants were apparently normal (temperature 38°, TLLC 1 s, CC 4/5, calm mood, and normal appetite). The dog presented an apparent gestation of 45 days, but with no record of previous heat or mounting. The physiological constants, hematology, blood biochemistry, and urinalysis were within normal values. Upon ultrasound examination, both uterine horns were observed to be dilated and anechoic, compatible with hydrometra. An ovariohysterectomy (OVH) was performed as surgical treatment. The anatomopathological studies confirmed the presumptive diagnosis of hydrometra; accompanied by cystic endometrial hyperplasia in one of the uterine horns.

Key words: hydrometra, cystic endometrial hyperplasia, ultrasound

INTRODUCCIÓN

La hidrometra es una patología del tracto reproductor de la hembra del perro (Canis lupus familiaris). Se ha descrito con mayor frecuencia en perras maduras y gerontes pero con una prevalencia baja. Su tratamiento es quirúrgico, por lo que se considera de alto riesgo por afectar animales de edad avanzada en esta especie tratadas en el transcurso de su vida con hormonas, para evitar el celo y la preñez no deseada. También es una enfermedad de bajo reporte (Martí, 2011).

El objetivo del presente trabajo fue reportar un caso compatible con hidrometra que permita brindar al médico clínico más información sobre la enfermedad, y aunque es de poca ocurrencia, presenta alto riesgo y es de cuidado por desencadenar en una piometra, presentarse en caninos hembras gerontes y requerir tratamiento quirúrgico (Martí, 2011).

REVISIÓN DE LITERATURA

Antecedentes

Smith (2010) define a la hidrometa como la colección de líquido casi translúcido en el útero. La incidencia o número de casos nuevos de hidrometra durante el periodo de su estudio en perras fue de 0 a 20% (Galina y Valencia, 2009), y especialmente en perras mayores, después del celo y secundario o simultaneo a: una hiperplasia quística endometrial (HQE), masa en ese lugar anatómico (posible neoplasia), colpitis, cierre funcional del cérvix y otras causas que impidan el flujo de líquidos del útero. Se debe realizar los diagnósticos diferenciales con piometra, hemometra y mucometra (Martí, 2011).

Moraes y col. (2007) también afirman que la etiología de esta patología es todavía no comprendida completamente, no obstante, la obstrucción del cérvix o vagina, el hiperestrogenismo y la persistencia de himen sugieren ser los responsables de esta alteración.

La cantidad y distribución de receptores de estrógeno en el útero tiene que ver con la cantidad de estrógeno y progesterona en la sangre y esto se relaciona a la patogénesis de la hidrometra. (Payan-Carreira y col, 2006).

Los reportes sobre esta patología son escasos si lo comparamos con la piometra que es una patología del mismo tipo uterino (fisiopatológicamente hablando *in situ*). Se hizo un estudio estadístico en la CAM-FMV-UNMSM sobre estas patologías y de hidrometra solo se obtuvo 4.4% de frecuencia durante 4 años (Solano y col, 2019).

La acumulación de fluido mucoso, sanguinolento y acuoso se da en la mucometra, hematometra (o hemometra) e hidrometra respectivamente. Las patologías anteriormente mencionadas son estériles e intraluminales a diferencia de la piometra que se caracteriza por ser un material purulento en el útero de las perras hembras intactas (Martí, 2011). Puede haber secreción de las glándulas endometriales lo que parece ser hidrometra en sus fases iniciales, pero también acumulación de bacterias en la vagina que invadan el útero convirtiéndose en una piometra. (Fossum, 2019).

Podemos diferenciar estos cuatro tipos de lesiones gracias al contenido uterino, siendo la piometra, particularmente la cerrada, potencialmente letal si no se diagnostica de manera rápida y se aplica un correcto tratamiento a tiempo. En cambio, las demás son fluidos estériles y no muestran cambios sistémicos significativos (Martí, 2011).

Así mismo, un caso similar en una perra Poodle que presentaba una hernia inguinal con hidrometra/mucometra/hematometra, se observó en una mascota de 5 años de edad, que presentaba una masa inguinal hace 2 años. Ambos cuernos uterinos estaban llenos de fluido y el cuerpo del útero herniado a través del anillo inguinal. En la histopatología, el útero evidenciaba edema marcado y hemorragia difusa. La hernia es considerada como una condición rara en los perros y que afecta

básicamente a hembras maduras y sexualmente intactas. Se realizó una ovariohisterectomía como tratamiento junto a la corrección de la hernia; y se puede afirmar que estos hallazgos deberían ser considerados como posible diagnostico cuando no hay signos radiológicos y ecográficos de la presencia de fetos y los hallazgos de laboratorio no presenten alteraciones relevantes (Sontas y col., 2013).

Debido al carácter aséptico del fluido colectado en el útero no hay modificaciones en el estado clínico general del animal por lo menos en el comienzo del proceso. No obstante, los animales se comportan como si estuvieran preñados debido a la presencia de cuerpo lúteo que produce la pseudopreñez (Moraes y col., 2007).

La determinación de si se trata de una mucometra, hidrometra, hematómetra y piometra se puede efectuar con una citología del contenido secretado (en los primeros momentos, porque una vez cerrada la cervix ya no será posible) también sirven de guía el hemograma, bioquímica sérica, uroanálisis y ecografía. El hemograma, bioquímica y uroanálisis estarán alterados en la piometra y otras patologías que no competen a este trabajo. La hematometra, mucometra y piometra presentarían una mayor ecogenicidad ya que son fluidos más densos en comparación con la hidrometra que es hipogénica ya que es traslucida. (Martí, 2011).

Etiología

La etiología precisa de este proceso morboso se desconoce, es posible que la originen diversas noxas y ciertos tratamientos con hormonas (Galina y Valencia, 2009), y se ha asociado a fitoestrógenos en el caso de otras especies (Smith, 2010).

Hay la hipótesis de que la leche producida por la hembra está relacionada con los hallazgos patológicos del útero basándose en el hecho de que la producción de leche altera la función endocrina y que la acción de los opioides endógenos resultantes del estrés inducido por la producción láctea podrían ser los responsables para tener una gran cantidad de hembras con estas alteraciones uterinas, sin embargo hasta el momento esta información sólo se ha investigado en la especie caprina (Martel, 2001).

Según estudios realizados en ratones hembras por Antonson y col. (2014) la proteína de enlace aP2-Cre causaría una inactivación del receptor alfa de estrógeno en el útero lo cual causaría hidrometra. La señalización del estrógeno aumentaría los niveles del mismo y de ARNm de los genes regulados por el estrógeno (lactoferrina y aquaporina 5 en el útero). Este mismo autor sugiere que aP2-Cre en ratones incrementa los niveles de estrógeno en el suero causando sobreestimulación en el útero y tracto genital lo que produce hidrometra y obstrucción vaginal.

Definición de hidrometra

Etimológicamente hidrometra viene de las palabras griegas “hidro” que significa: agua, líquido orgánico o seroso; y, “metra” que a su vez significa: matriz. La menciona como la colección intraluminal de fluido estéril acuoso y casi transparente en el lumen uterino.

La hidrometra se le ha relacionado con la pseudopreñez, más precisamente como una característica típica de la pseudopreñez (Unsworth y col., 2005). A esta última también se le conoce

con el nombre de seudociesis, que etimológicamente viene de los términos del griego *pseudo* que significa engañoso, falso y *kyein* como embarazo (Feldman y Nelson, 2000).

Fisiopatología

Hormonalmente, la progesterona endógena juega un rol importante en el desarrollo de hidrometra y mucometra en la perra y la predisposición racial no es identificada aún hasta que más casos sean descubiertos incidentalmente y estudios retrospectivos con un número suficiente de casos sean realizados. Durante la secreción de progesterona en su más alta concentración en la sangre, llega a haber un aumento en la función de secreción en las glándulas del endometrio y proliferación de estas glándulas, una disminución en la contractilidad del miometrio y el cérvix funcionalmente se cierra, sucede una disminución de las contracciones miometriales, esto sucede generalmente en el diestro, produciendo una acumulación de fluido en el lumen uterino (Sontas y col., 2013; Hagman, 2023; Conley y col., 2023; Amanollahi y col., 2023).

Epidemiología

Se da principalmente en mamíferos hembras como la cabra y la oveja, también en perras y gatas con menor frecuencia y se ha inducido experimentalmente en roedores. Esta patología se presenta en anestro que es cuando el cérvix de la perra está cerrada y puede contener los fluidos ya mencionados. Se produce en perras de edad avanzada. (Unsworth y col., 2005; Moraes y col., 2007; Smith, 2010; Martí, 2011; Sridevi y col., 2011; Sontas y col., 2013; Antonson y col., 2014).

Según Martí (2011) dentro de los principales factores que afectan a la epidemiología de esta enfermedad debemos considerar:

- La edad de la hembra (mayormente con 6 a más años): Esto se debe a que a mayor edad ha habido más ciclos estrales y la poderosa acción de las hormonas como la progesterona sobre el endometrio y sus secreciones.
- La fase del ciclo estral en la que se encuentra (post-estral): Se produce en anestro, ya que en el diestro que la precede, la acción de la progesterona es tan fuerte que produce profundos cambios en el endometrio.
- Tratamientos con estrógenos o progestágenos: Ya que la progesterona u otras hormonas que la alteren, produce a su vez los cambios en el útero que se ha dicho en los párrafos anteriores. Estos tratamientos se daban para a evitar la preñez o estro pero actualmente están totalmente contraindicados.
- Ovariectomía: El problema es que si no se hace bien, es decir si se deja algo de tejido ovárico, se produce la llamada piometra del muñón con respecto al útero.

  (Nelson y Couto, 2020).

La incidencia de hidrometra y mucometra todavía no se conoce ya que estas son halladas incidentalmente en perros y gatos en el momento de la esterilización o cuando se hace el examen físico por otros motivos no relacionados (Sontas y col., 2013).

La hidrometra se encontró en un felino hembra domestica con la presencia de pólipos proliferativos, lo cual puede ser casual, incidental o causal (Macun y Ozyortlu, 2002).

Se encontró en un estudio el 2% de incidencia en perras de 10 años de edad, no obstante, contradictoriamente a lo que manifiesta este trabajo en otro estudio se encontró 13% de úteros con mucometra o hidrometra (Pretzel, 2008)

Se hizo una investigación en las localidades de Corrientes, Entre Ríos y Buenos Aires, provincias de Argentina entre 1997-2005, se efectuó la ultrasonografía de ovejas (n=35,145) de

distintas razas procedentes de diferentes establecimientos (n=20), de 35 a 60 días de finalizado los servicios. Se usó más la vía transabdominal que la transrectal, parando al animal y con un ecógrafo sectorial multiangular de 5/7.5 MHz (Pie Medical 100S VET). Las imágenes fueron registradas y conservadas en el software del equipo. En el proceso, los hallazgos patológicos eran separados por categoría animal y estado reproductivo (gestante o vacía). Se realizaron las pruebas estadísticas, procesándose los resultados de raza y categoría mediante el test de chi cuadrado. El 0.62% (n=219) de las ovejas estudiadas dieron un resultado ecográfico compatible con una patología del tracto reproductor, el 0.34% (n=120) pertenecía a alteraciones de la gestación y el 0.28%(n=99) restante a alteraciones del aparato reproductor sin gestación. Las ovejas con útero ocupado correspondieron al 37% (n=79) estando en este grupo la piometra, mucometra e hidrometra (Soto y col., 2007).

Características Macroscópicas

Se evidencia en el examen físico un abdomen abultado, pero suave a la palpación. El cuerno afectado y/o el cuerpo del útero se encuentran dilatados, de un diámetro mayor que lo normal y el contenido se caracteriza por ser un fluido claro. Debería haber una obstrucción, especialmente si la dilatación es obvia. En los casos donde el contenido es abundante podría haber obstrucción presentándose una mucosa delgada y estirada (Foster, 2012; Jubb y col., 2016; Pinzón y Meza, 2017).

En el examen posquirúrgico del útero extraído se puede observar un cuerno izquierdo dilatado, conteniendo un líquido translucido (compatible con hidrometra) y la parte del cuerno derecho dilatado de manera similar al anterior pero al corte, presencia de quistes múltiples de diferentes tamaños distribuidos difusamente a nivel de la mucosa, estrechando la luz de los cuernos uterinos y sin contenido líquido compatible con hiperplasia quística endometrial (N. Sandoval, Lima, comunicación personal).

Características Microscópicas

Los cambios histológicos reflejan los cambios macroscópicos. No solo debemos concentrarnos en la pared del útero, hay que tratar de tomar en cuenta también la dilatación del mismo. Se adelgaza la pared uterina. La mucosa y lamina propia del útero se evidencian atróficas y las glándulas reducidas a pequeñas depresiones o dilatan anormalmente aún más el epitelio luminal. Así mismo, se observó hiperplasia endometrial (Foster, 2012; Jubb y col., 2016; Pinzón y Meza, 2017).

Se observa un epitelio cúbico atrófico que reviste las glándulas dilatadas que semejan a cavidades en los dos cuernos uterinos, y a nivel del cuerno derecho, además un revestimiento de epitelio hiperplásico en algunas glándulas (N. Sandoval, Lima, comunicación personal).

Diagnóstico Diferencial

- Hidrosalpingitis.- Es una alteración de la trompa de Falopio caracterizada por la obstrucción y acumulación de líquido en su extremo, que hace que la trompa se distienda y dilate, complicando e incluso impidiendo su correcta función.
- Metritis. - Es la inflamación de la membrana mucosa que reviste por dentro al útero. Entre todas las hembras de los animales domésticos, las cabras son la que la padecen con más frecuencia.
- Muerte fetal. - Es un fenómeno relativamente común entre los mamíferos que puede venir acompañada de momificación y maceración fetal. Las causas de este fenómeno pueden ser muchas y de diversa naturaleza.

- Momificación fetal. - Esta alteración cursa con un feto que al expulsarlo esta deshidratado, sin ojos y con la piel pegada al esqueleto. El útero suele estar indurado.
- Maceración fetal. - Esta patología presenta al útero como un conjunto de huesos desintegrados y fluidos purulentos mezclados.
- Hidroalantoides. - Es la presencia de líquido dentro del alantoides de tipo trasudado.
- Aborto. - Es la expulsión uterina en cualquier etapa de la gestación de un feto muerto o vivo pero que no ha alcanzado el grado de desarrollo para ser viable

Son de similar presentación a esta patología la mucometra, piometra, hematómetra; inclusive se debe descartar una gestación normal, una momificación fetal, neoplasias uterinas. Otras patologías del tracto reproductor de la hembra que de alguna manera se pueden relacionar o distinguir de la hidrometra son según Soto y col. (2007).

Métodos diagnósticos

Al inicio el examen clínico donde son relevantes la anamnesis y la palpación, el diagnóstico definitivo es aportado por la ecografía y se suele corroborar con el examen histopatológico y macroscópico que generalmente son posquirúrgicos (Bonagura y Twedt, 2010; Fulton, 2021; McCallin y col, 2022; Sajida y Fadhli, 2023).

Según Martí (2011) existen métodos complementarios:

- Citología de la descarga vaginal. - sirve bastante al principio, para descartar entre piometra abierta, hematómetra, mucometra e hidrometra. En la hidrometra, se encuentran muy pocos glóbulos rojos y blancos, moderada cantidad de células del endometrio, escaso moco y severa cantidad de detritus. Según Pretzel (2008) en la piometra, la mencionada

citología muestra abundantes neutrófilos degenerados y bacterias extra e intracelularmente, los neutrófilos no se encuentran en abundancia y sin degeneración en la mucometra.

- La radiografia. - puede guiarnos, pero no es definitiva. El útero vacío o de preñez reciente, mostrará una densidad de tejido blando o líquido, características semejantes en lo observado en mucometra, piometra, y la torsión uterina.
- La ecografía. - Esta es la técnica más útil y la más fiable para alcanzar el diagnóstico definitivo. La imagen ecográfica suele sugerir un útero aumentado de tamaño, con fluido en su luz y cuernos tortuosos con repliegues cuando coexiste una HQE. En la hidrometra el contenido es anecogénico.
- Hematología y bioquímica. - Los resultados del análisis bioquímico suelen ser normales, al igual que el hemograma, a excepción de una posible anemia regenerativa leve en caso de mucometra y se presentan pocas veces los signos y secuelas de deshidratación como son: la hiperproteinemia, elevación moderada de la ALT por la disminución de la circulación hepática y azotemia prerrenal.
- Uroanálisis. - No son muy útiles los resultados, además la densidad urinaria está influenciada por la deshidratación si estuviera presente.

La citología de secreciones vaginales puede servir al principio, ya que nos deja distinguir entre hidrometra, mucometra, hematometra, y piometra (Martí, 2011). En este caso la secreción se observó días antes, pero no en el examen clínico. En la actualidad, existen medios analíticos como el PG-metabolite (método que mide las concentraciones en plasma del metabolito 15-keto-13,14-dihidro-PGF2α), es sensible al 98.3% y tiene una especificidad de 80% para detectar entre una HQE/mucometra y una piometra en perras, cuando se desea realizar un diagnóstico diferencial entre estas patologías mediante el contenido líquido uterino (Hagman y col., 2006).

Tratamiento

El abordaje de esta patología uterina que se realiza para los animales de compañía es la ovariohisterectomía (OVH) (Martí, 2011).

Hasta hace relativamente poco, el tratamiento de esta patología siempre había consistido en OVH, cuya principal ventaja es la seguridad de que no se va a volver a instaurar el proceso. Dentro de las causas para el planteamiento de otros tratamientos están las condiciones en las que se encuentran las hembras, suelen no ser idóneas para afrontar una anestesia y una cirugía (Martí, 2011).

El tratamiento médico de la hemometra puede ocasionar la rotura del útero y liberar el fluido hacia el abdomen, es el caso del uso de Prostaglandinas, que inducen las contracciones uterinas; por lo que se recomienda la cirugía como único tratamiento (Bonagura y Twedt, 2010).

De acuerdo con Martí (2011), también en la perra se vienen utilizando los últimos años un tratamiento con PGF2α natural consistente en dosis de 10-50 ug/kg vía IM o SC, 3 a 5 veces al día, por 3-7 días. Un protocolo recomendable más detallado sería:

- Administrar 10 ug/kg, 5 veces durante el primer día.
- Aumentar a 25 ug/kg, 5 veces el segundo día.
- Alcanzar los 50 ug/kg el tercer día, administrándolo 3 a 5 veces al día hasta el final del tratamiento.

En la gata, la dosis de PGF2α natural (Dinoprost) es de 200-500 ug/kg/día SC, durante 5-7 días. Un protocolo más usado Este tratamiento es específico para caninos y felinos para este caso, las enfermedades de diagnóstico diferencial tienen su propio protocolo de tratamiento Martí (2011). Pero todavía en felinos no hay un tratamiento estandarizado (Fontbonne y col., 2020)

- La dosis de PGF2α sintética (Cloprostenol) es de 20-50 ug/kg/día SC, durante 5 días.

La Cirugía de OVH como una profilaxis es importante sobre todo en condiciones donde lo amerita como son en "grandes crianzas de canes" y donde las hembras no son de elevado valor reproductivo y conservar la fertilidad no es prioridad (Martí, 2011).

En las hembras de edad avanzada son peligrosas las enfermedades concomitantes como la hemofilia (Ausencia de los factores de coagulación como el Factor Christmas), enfermedad subclínica crónica de Erlichiosis Canina, Diabetes ya que la progesterona provoca resistencia a la insulina (Alvarez y col, 2017).

CASO CLÍNICO

1.- Datos generales

El caso descrito fue sobre una hembra entera de especie canina de 12 años de edad de raza mestiza pequeña de 5 kg de peso.

2.- Anamnesis

Se trajo la mascota porque presentaba signos de gestación de 45 días aproximadamente, desarrollo de glándulas mamarias, con fluido blanquecino por la vulva y moderado abultamiento del abdomen (Fig.1). Tenía las vacunas y la desparasitación al día.

Figura 1. Mascota citada con el abdomen abultado. Esta foto muestra el abdomen del animal afectado tomado en el campus de la FMV-UNMSM al salir de sus exámenes en la CAM de dicha facultad, un día antes de la cirugía. Lima 17 de noviembre del 2015.



El paciente fue llevado a la CAM-FMV-UNMSM debido a que presentaba el abdomen abultado, que en el último mes había crecido más y se sospechaba de gestación aparente. Nunca se observó signos de sangrado por periodo de celo, a veces el dueño observó que su otra mascota del género opuesto la había cortejado en forma eventual, pero nunca quedó preñada. Nunca se le dio

hormonas ni otros medicamentos como corticoides en el citado animal. En la anamnesis se señaló que en la vulva había tenido una secreción blanquecina, pero al realizar el examen físico ningún rastro de evidencia fue hallado. Tenía ánimo y apetito normales. Se determinó que la temperatura era 38.6°C, comportamiento dócil, condición corporal de 4/5. Frecuencia cardiaca y respiratoria dentro de los rangos normales, 80 lpm y 35 rpm, respectivamente. Con la palpación, el abdomen se encontró muy abultado y pendulante. El caso se registró en la CAM el día 17 de noviembre del año 2015. Dentro de los diagnósticos diferenciales que se sospechaban aparentemente: metritis, muerte y momificación fetal, hidrometra o seudopreñez.

3.- Evaluación y hallazgos clínicos

Las pruebas auxiliares como hematología, bioquímica sérica y uroanálisis, dieron valores dentro de lo normal. Por otro lado, fue realizada la ecografía donde fue evidente la distensión de cuernos uterinos de 50 mm de diámetro transverso, paredes de 2.2 mm de espesor y bastante acumulo de líquido anecoico (Fig. 2).

Figura 2. Hallazgos del ultrasonido en una perra mestiza de 12 años de edad. (+) Se observa el cuerno uterino derecho parcialmente dilatado con gran cantidad de fluido anecoico. (L) Se encuentra el cuerno uterino izquierdo bastante dilatado y con parecidas características presentando un grosor de 50.5 mm.

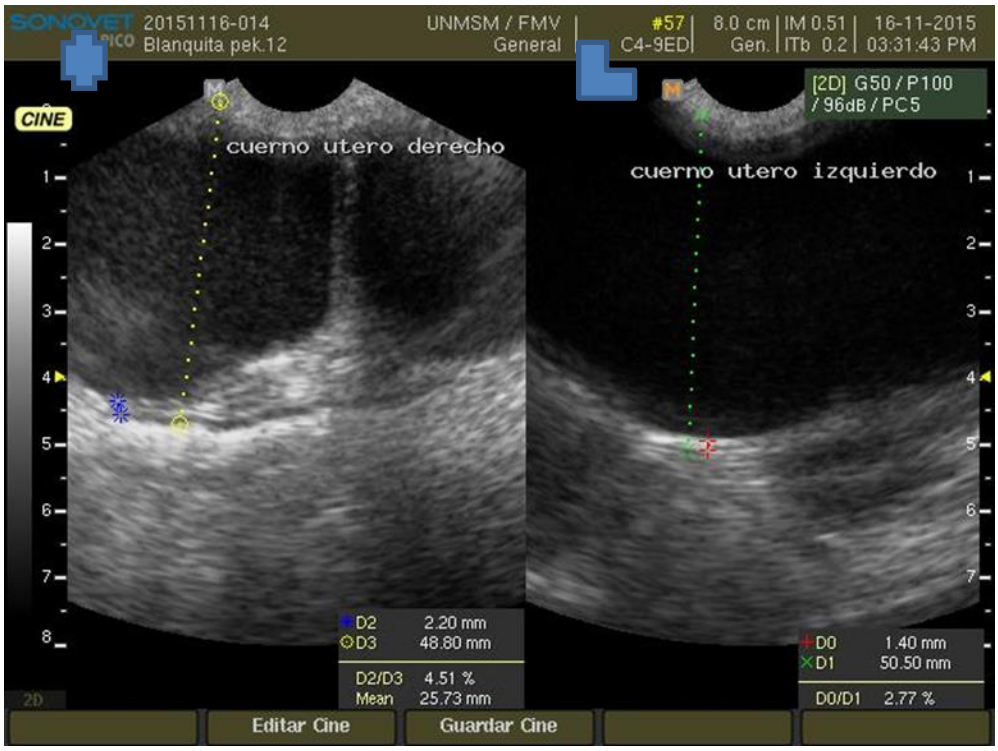

Según los estudios ecográficos y postquirúrgicos se concluyó que el caso era compatible con una patología del útero cuyo nombre es Hidrometra concomitante a HQE. Dado a los resultados se recomendó realizar una ovariohisterectomía, no hubo inconvenientes en la cirugía, ni postoperatorio. A la evaluación del tejido extraído se pudo observar una dilatación en el cuerno izquierdo en su totalidad, lleno de líquido, de paredes muy finas, casi trasparentes; mientras que el cuerno uterino derecho presentaba similares características a las anteriormente descritas pero algunas zonas del cuerno estaban induradas, con paredes gruesas, luz reducida y sin contenido (Figura 4).

El estudio histopatológico se realizó en Laboratorio de Histología, Embriología y Patología Animal, de la Facultad de Medicina Veterinaria de la Universidad Nacional Mayor de San Marcos. Secciones de corte de tejido del cuerno uterino fueron fijados en formol al 10% y teñidos con Hematoxilina y Eosina (H&E) observándose múltiples quistes endometriales de diferentes tamaños,

pero de bordes redondeados con presencia de un contenido parecido a acuoso y translúcido, el cual se encontró también en la luz uterina. Se presume que el epitelio glandular uterino fue alterado de columnar a cúbico y plano mostrando una evidente atrofia de la mucosa de los acinos. En otros tejidos glandulares se evidenció incremento en la cantidad celular, como estratos de células rectangulares de bordes redondeados, determinándose hiperplasia (Fig. 3 y 4); de acuerdo a estas lesiones nos llevaron al diagnóstico de una hiperplasia endometrial quística e hidrometra, corroborándose lo observado macroscópicamente (Fig. 5).

Figura 3. Se observan múltiples estructuras glandulares endometriales de distintos tamaños y formas, algunas severamente dilatadas (quistes) (10X, Tinción H&E)

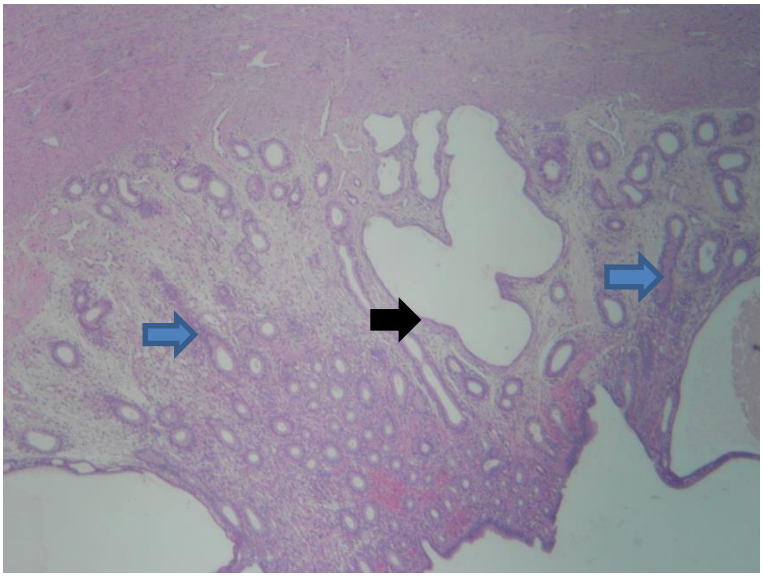

Epitelio cúbico atrófico ( ). Epitelio hiperplásico ( ).

Figura 4. Microscopia mostrando hidrometra y HQE a nivel tisular tomada del caso citado. Los quistes redondeados y de múltiples tamaños (flechas)(40X. Tinción H&E)

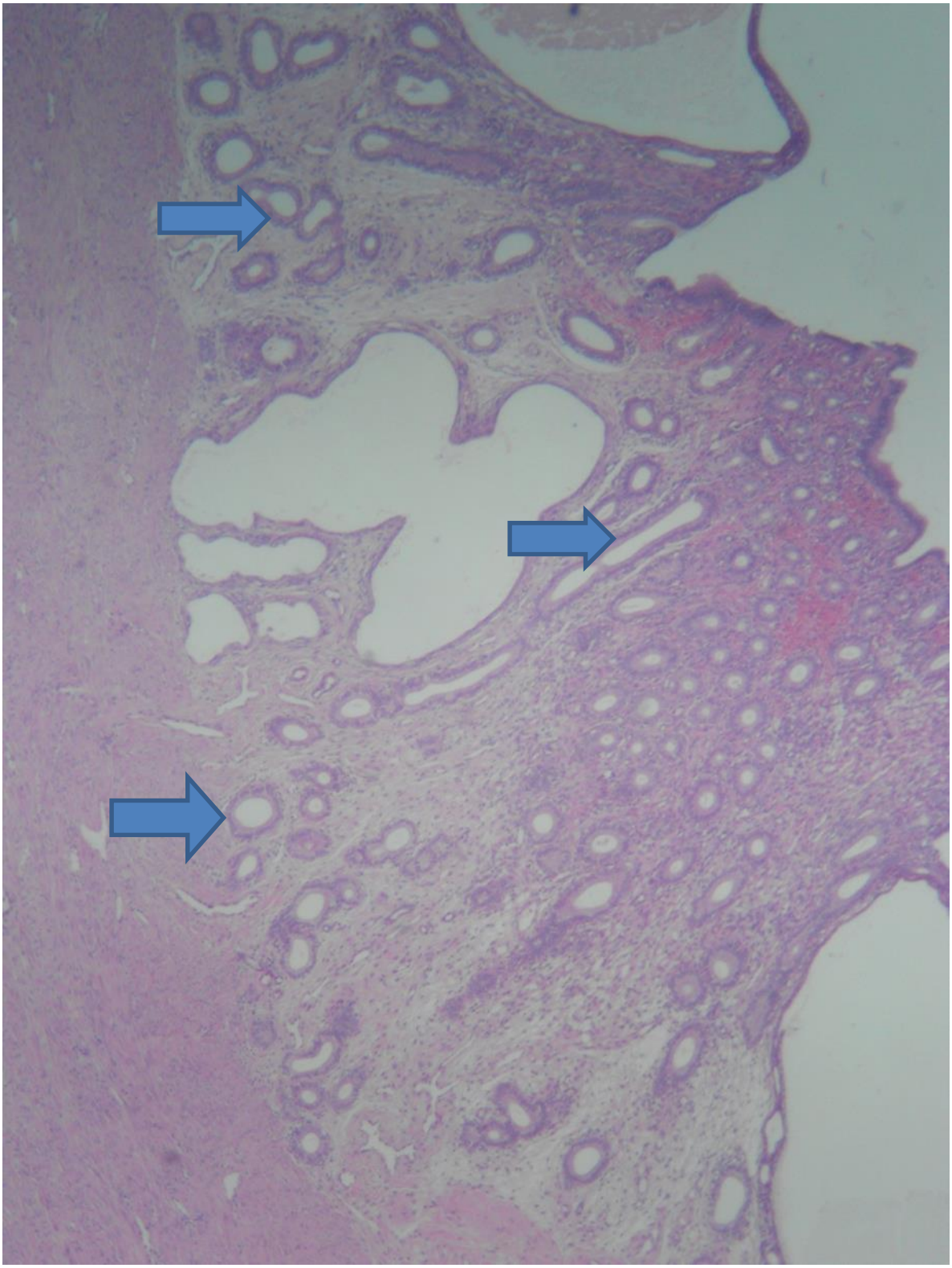

Figura 5.- Tracto reproductor interno de una perra mestiza de 12 años de edad con el cuerno izquierdo distendido al corte se apreció fluido acuoso y el cuerno derecho parcialmente reducido. Compatible con hidrometra (flecha azul). Posible hiperplasia endometrial quística (HEQ) (flecha negra)

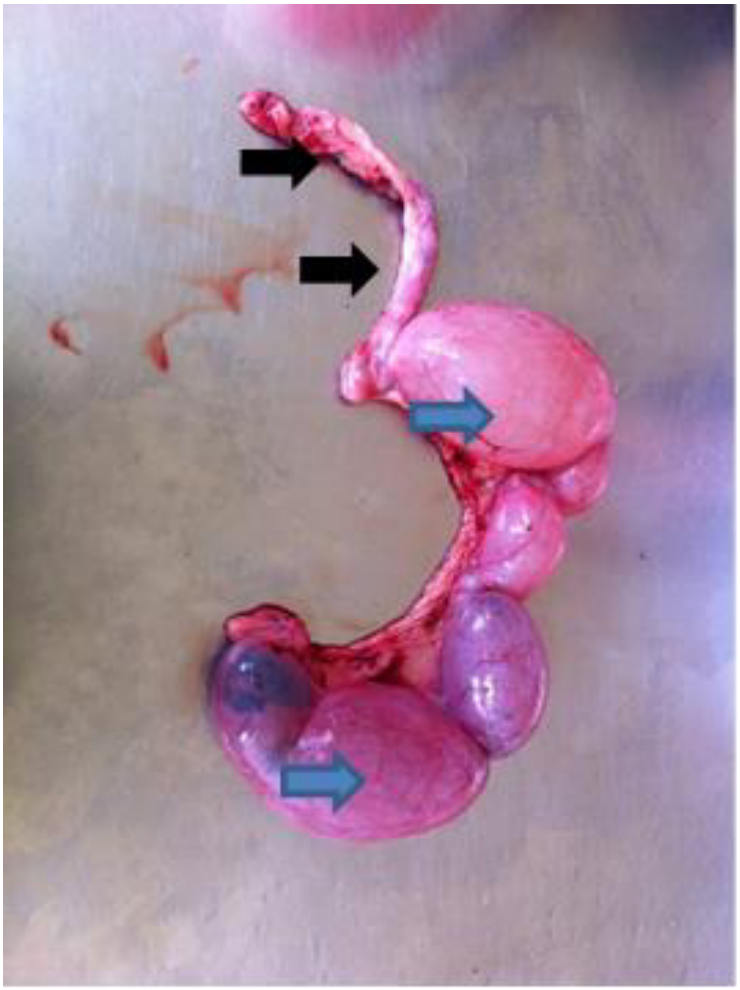

4.- Tratamiento

Se realizó una intervención quirúrgica específicamente una Ovariohisterectomía para resolver la patología y también castrar al animal para evitar recurrencias.

Protocolo quirúrgico recomendado. – medicación preanestésica una asociación de tiletamina con zolazepam (0,1 mg/kg IV) y sulfato de morfina (0,3 mg/kg IM). La inducción anestésica es de Diazepam (0,5 mg/kg IV) y tiopental sódico (2,5 mg/kg IV) y mantenimiento anestésico a base de isoflurano vaporizado en O_2 a 100% en circuito semiabierto. En relación a la celiotomia se optó por una extirpación convencional de remoción del útero para evitar un potencial riesgo de contaminación que puede suceder en una operación intracavitaria (Coelho y col, 2020).

5.- Cronología del caso

16/11/15.- Anamnesis, examen físico, extracción de sangre para hemograma y bioquímica sanguínea y uroanálisis.

17/11/15.- Los resultados muestran que no hay alteración sistémica aparente. Se realizan pruebas auxiliares: Ecografía. Este último afirma el diagnostico de hidrometra.

18/11/15.- Se realiza cirugía correctiva y de ovariohisterectomía.

21/12/16.- Control. Después de un año del tratamiento quirúrgico el animal está en buen estado y no se han presentado recurrencias o complicaciones.

ANEXOS

Anexo 1.- Hematología

		Valores de Referencia	
Eritrocitos	7´400 000		5´000 000-7´000 000
Hemoglobina	15,2		12-18g/dl
Hematocrito	45		37-55%
Plaquetas	140,000		200,000-400,000 /ul
Leucocitosis	15,300		8,000-13,000
		Valor Relat	Valor Absol
Mielocitos	0	0%	0/ul
Metamielocitos	0	0%	0/ul
Abastonados	0	0-3%	0-390 ul
Segmentados	86	65-75%	5200-9750/ul
Linfocitos	14	15-30%	1200-3900/ul
Monocitos	0	1-4%	80-520/ul
Eosinófilos	0	1-5%	80-650/ul
Basófilos	0	0-0,5%	0-65/ul
Observaciones			

Anexo 2.- Bioquímica sanguínea

PERFIL RENAL	VALORES DE REFERENCIA

Caninos

UREA	39	10-30mg/dl

PERFIL HEPÁTICO

ALT	34	<50UI/L
PROTEINAS TOTALES	6,1	5,5-7,5g/dl
ALBUMINA	2,5	2,3-3,2g/dl

Anexo 3.- Uroanálisis

VALORES DE REFERENCIA

Caninos

COLOR	AMBAR LIG.	Amarillo
ASPECTO	BRUMOSO	Claro
DENSIDAD	1,023	1,025-1,035
pH	6	5,5-6,5
PROTEINAS	TRAZAS	Negativo a trazas
BILIRRUBINA	TRAZAS	Trazas a positivo +
UROBILINÓGENO	NEGATIVO	Negativo
GLUCOSA	NEGATIVO	Negativo a trazas
HEMOGLOBINA	NEGATIVO	Negativo
SANGRE	NEGATIVO	Negativo
CPOS. CETÓNICOS	NEGATIVO	Negativo a trazas
NITRITOS	NEGATIVOS	Negativo

SEDIMENTO URINARIO

LEUCOCITOS	NO SE OBSERVAN	No se observan a Escasas

ERITROCITOS	NO SE OBSERVAN	No se observan a Escasas
CILINDROS	NO SE OBSERVAN	No se observan
CRISTALES	NO SE OBSERVAN	No se observan
BACTERIAS	ESCASAS	Negativo a escasas
OBSERVACIONES	*Escamosas regular cantidad	

DISCUSIÓN

A la hidrometra se le conoce también como una falsa preñez donde el útero se llena de líquidos asépticos, sin una gestación verdadera, estando presente un cuerpo lúteo (Feldman y Nelson, 2000; Matthews, 2002). El tratamiento farmacológico puede ocasionar rotura del útero y la salida del contenido a la cavidad abdominal (Bonagura y Twedt, 2010), entonces el tratamiento más apropiado cuando el cérvix está cerrado es la ovariohisterectomía completa, que se utilizó en este caso.

Lo mencionado por el dueño sobre el desinterés sexual de la perra por el macho concuerda con lo observado en casos de hidrometra, ya que se considera que esta patología causa anestro (Matthews, 2002). Por otra parte, la HEQ, también puede complicar la concepción si es que hubiera una preñez (Hagman y col., 2006), debido al cambio adaptativo estructural que se produce, cambios que fueron observados tanto macroscópica y microscópicamente en el presente caso.

Se sugiere que la hidrometra podría ser causada, durante el diestro, por la progesterona que produce un aumento de la secreción de las glándulas endometriales, engrosando el endometrio y disminuyendo la motilidad miometral, dando como consecuencia al cierre funcional del cérvix e imposibilidad de expulsión del contenido uterino. Estos hechos tendrían un efecto acumulativo con la ciclicidad, ya que puede verse mayor incidencia en hembras adultas y gerontes (SEVC, 2009; Kustritz, 2010); signos clínicos que concuerdan con lo observado en la mascota de este estudio.

Es complicado distinguir clínicamente una hidrometra o mucometra de una piometra (Hagman y col., 2006). Pero, la piometra necesita un abordaje urgente pudiendo ser letal, en tanto que las otras dos no se consideran una urgencia veterinaria. Como en el caso de este trabajo donde los exámenes de hemograma, bioquímica sérica y uroanálisis resultaron dentro de los rangos normales (Anexo 1, Anexo 2, Anexo 3).

La histopatología y ecografía concordaron, siendo esta última, la de mayor utilidad y sensibilidad para acceder a un diagnóstico definitivo, debido a que esta alteración no evidencia signos clínicos sistémicos (Kustritz, 2010; Martí, 2011). En cabras, a diferencia de los caninos, se ha encontrado colecciones líquidas turbias en amplios compartimentos segmentados por paredes de tejido ondulantes (Smith, 2010). En este caso de hidrometra fue decisivo el uso del ecógrafo antes de la cirugía (figura 2).

La hidrometra es concomitante usualmente con la HQE, esto fue observado en la paciente de este caso de hidrometra estudiado en este escrito, macroscópicamente y por histopatología. Esta última prueba confirma la HQE; no obstante, otros exámenes diagnósticos no invasivos que pueden ser utilizados son la radiografía, ecografía y palpación clínica. En el caso tratado en esta monografía tuvo como hallazgo la HQE (figura 5) (Bonagura y Twedt, 2010; Smith, 2010; Couto y Nelson, 2020; Paudel y col, 2023).

En la cabra es particularmente interesante a diferencia de los caninos y felinos, esta especie tiene una alta incidencia de hidrometra y que fue observado exactamente en aquellos animales que teóricamente recibían alimentación de mejor calidad, sugiriendo que estas alteraciones no están

relacionadas a las condiciones nutricionales del hato. Y no hay evidencia que la alimentación y el manejo sanitario sean factores etiológicos de esta alteración uterina (Moraes y col., 2007).

Hay casos en que la hidrometra es concomitante con pólipos proliferativos en el endometrio y adenoma (Macun y Ozyortlu, 2002).

En forma similar al caso de un felino uno de los cuernos uterinos estaba más agrandado que el otro (Macun y Ozyortlu, 2002).

La hidrometra se puede presentar en ausencia de otras patologías, pero a veces si es concomitante por ejemplo con hiperplasia quística endometrial y otras patologías también (figura 5) (Payan-Carreira y col, 2006; Paudel y col, 2023)

En este otro caso canino no hubo ostensible barrera que hiciera que se acumulase el líquido (Payan-Carreira y col, 2006) lo cual difiere en nuestro reporte donde aparentemente un HEQ impidió la salida del líquido del útero, esto fue observado después del ovario histerectomía en el laboratorio de Histopatología de nuestra universidad.

Según otro estudio en un gato domestico se informa que presento signos como polidipsia, depresión, cólico y tensión abdominal por 7 días. En una gata de 8 años de edad. Por eso se subraya el hecho de que se tiene siempre que hacerse una completa e inteligente anamnesis. Este caso también es una hidrometra pero difiere en lo dicho por propietario y signos predichos en este párrafo con nuestro escrito. Un quiste folicular produjo el estrógeno y receptores de estrógeno para que se produzca la hidrometra. También lo hizo aún más un tumor de las células de la granulosa presente en este felino. (Polat y Salmanoglu, 2007).

En otro caso también de un felino hembra que tuvo hidrometra se redunda la presencia de HQE y la superproducción de receptores de estrógenos principalmente por un quiste folicular en uno de los ovarios. (Rangasamy y col, 2017; Paudel y col, 2023; Lansubsakul y col, 2022).

Según otros estudios se afirma que la hidrometra es una enfermedad común en animales domésticos. Esto puede ser contradictorio. Puede ser que sea frecuente pero lo que si es cierto es que pocas veces es reportado o comunicado al conocimiento científico para su debida investigación. (Coelho y col, 2020)

Siempre se redunda en la falta de alteración del hemograma y bioquímica sérica en los casos de hidrometra salvo sean concomitantes con otras patologías como la urolitiasis, y tienen un diagnostico favorable cuando son diagnosticadas tempranamente. (Coelho y col, 2020).

CONCLUSIONES

- La hidrometra es peligroso en perras gerontes, es infrecuente o poco reportada.
- Los métodos diagnósticos definitivos son la ecografía e histopatología.
- Su tratamiento es casi siempre el quirúrgico en la especie canina.
- Su fisiopatología consiste en la acumulación de líquido acuoso secretado por las glándulas endometriales debido a su hiperplasia por la acción repetida de la progesterona en cada celo y con la edad sucediendo esto en el diestro con un abultamiento en el útero lleno lo que parecería una seudopreñez.

RECOMENDACIONES

- Se exhorta a una mayor investigación de esta patología para su prevención y abordajes alternativos siendo el tratamiento quirúrgico riesgoso en perras gerontes.
- Se recomienda el chequeo ecográfico al mes de gestación (o compatible con gestación) para descartar estas patologías que suelen confundirse con la preñez.
- Se exhorta a la investigación para aclarar la fisiopatogenia de la hidrometra con fines meramente científicos y también prácticos.

LITERATURA CITADA

1. Alvarez B, Avila F, Lopez S. 2017. Diagnostico y Tratamiento de la Diabetes Mellitus. Abanico Vet vol.7 n°1Tepic ene./abr. doi: 10.21929/abavet 2017.71.6

2. Almubarak AM, Abdelghafar RM, Badawi ME. 2016. Hydrometra in a goat - Diagnosis, treatment and subsequent fertility. International Journal of Livestock Research. 6(4): 114-118. doi: 10.5455/ijlr.20160412112841

3. Amanollahi S, Mirshahi A, Mehrjerdi H. 2023. Simultaneous pyometra y pregnancy in a bitch. Vet Records. doi: 10.1002/vrc2.402

4. Antonson P, Matic M, Portwood N, Kuiper RV, Bryzgalova G, Gao H, WIndahl S, Humire P, Ohlsonn C, Berggren PO, Gustafsson JA, Dahlman-Wright K. 2014. aP2-Cre-Mediated inactivation of estrogen receptor alpha causes hydrometra. PLoS ONE 9(1): e85581. doi: 10.1371/journal.pone.0085581

5. Bonagura J, Twedt D. 2010. Kirk, Terapéutica veterinaria actual. 14° ed. España: Elsevier. p990-991, p1008-1009.

6. Coelho L, Silva F, Canuto J, De Alencar J. 2020. Urolitiase e hidrometra em cadela: relato de caso. Brasil: PubVet 14(1):1-5 doi:10.31533pubvet.v14n1a494.1-5

7. Conley A, Gonzales K, Erb H, Christensen B. 2023. Progesterone Analysis in canine breeding manegement. Veterinary clinics of North America: Small animal practice. 53(5): 931-949. https//doi.org/10.1016/j.cvsm.2023.05.007

8. Couto G, Nelson R. 2020. Medicina interna de pequeños animales. 6° ed. España: Edra p935-952

9. Feldman E, Nelson R. 2000. Endocrinología y reproducción en perros y gatos. 2° ed. México: McGraw-Hill. p621.

10. Fontbonne A, Prochowska S, Niewiadomska Z. 2020. Infertility in purebred cat-A review of the potential causes. Theriogenology. vol 15. p339-345. http//doi.org/10.1016/j. theriogenology.2020.09.032

11. Fossum TW. 2019. Cirugía en pequeños animales 5° ed. Elsevier. p1584

12. Foster RA. 2012. Surgical Pathology of the canine female reproductive tract [Internet], [abril 2024]. http://vetrepropath.com/female/dog/female_dog.html

13. Fulton R. 2021. Focused ultrasound of the fetus, female and male reproductive tracts, pregnancy, and dystocia in dogs and cats. Veterinary Clinics of North America: Small Animal Practice. 51(6) p1249-1265. http://doi.org/10.1016/j.cvsm.2021.07.008

14. Galina C, Valencia J. 2009. Reproducción de animales domésticos. 3° ed. México: Limusa. p324-325.

15. Hagman R. 2023. Pyometra in small animals 3.0. Veterinary clinics of North America: Small animal practice. 53(5):1223-1254. https//doi.org/10.1016/j.cvsm.2023.04.009

16. Hagman R, Kindall H, Fransson BA, Bergström A, Holst BS, Lagerstedt AS. 2006.Differentiation between pyometra and cystic endometrial hyperplasia/mucometra in bitches by prostaglandin F2α, metabolite analysis. Theriogenology 66: 198-206. doi: 10.1016/j.theriogenology.2005.11.002

17. Jubb, Kennedy, Palmer, Grant M. 2016. Pathology of domestic animals. 6° ed. USA: Elsevier. p386.

18. Kustritz M. 2010. Clinical canine and feline reproduction. USA: Wiley-Blackwell. p149-150.

19. Lansubsakul N, Sirinarumitr K, Sirinarumitr T, Imsilp K, Wattananit P, Supanrung S, Limmanont C. 2022. Vet World 15(7): 1804-1813. doi: 10.14202/vetworld.2022.1804-1813

20. McCallin A, Turner J, Kreisler R. 2022. Pyometra management in the private practice setting. TCMA vol 50. September-October 2022. 100695. http//doi.org/10.1016/. tcam.2022.100695

21. Macun H, Ozyurtlu N. 2004. Endometrial polyps and adenoma in a cat with hydrometra: Case Report. Turquia: J Vet Anim Sci 28: 447-449

22. Martel JL. 2001. Incidencia de hidrometra en la agrupación caprina canaria. Vetor Plus 18: 28-34

23. Martí S. 2011. Reproducción y neonatología canina y felina. España: Servet Editorial. p133-161.

24. Matthews J. 2002. Enfermedades de la cabra. 2° ed. España: Ed Acribia. p4-9.

25. Moraes E, Santos M, Arruda I, Bezerra F, Aghiar C, Neres J, Lima P, Oliveira M. 2007. Hydrometra and mucometra in goats diagnosed by ultrasound and treated with $PGF_{2\alpha}$. Medicinal Veterinaria. 1(1): 33-39

26. Paudel M, Kafle S, Gompo T, Bahadur K, Aryal A. 2023. Microbiological and hematological aspects of canine pyometra and associated risk factors. Heliyon 9(12): e22368. doi: 1016/j.heliyon. 2023.e22368

27. Payan-Carreira R, Pina J, Costa M. 2006. Oestrogen receptors in a case of hydrometra in a bitch. The Veterinary record 158(14)487-9. https://doi.org/10.1136/vr.158.14.487

28. Polat B, Salmanoglu M. 2007. Hydrometra and Hyperplasia in a cat with follicular cyst. Journal of Applied Biological Sciences 1(3): 109-110

29. Pinzon V, Varela L. 2018. Complejo Hiperplasia Endometrial Quistica. .Hidrometra/Mucometra en una gata mestiza en la ciudad de Villavicencio. Facultad de Medicina Veterinaria y Zootecnia. Universidad Cooperativa de Villavicencio-Colombia. [Internet]. [abril 2024] https://www.semanticscholar.org/paper/Complejo-hiperplasia-endometrial

30. Pretzel SD. 2008 Clinical presentation of canine pyometra and mucometra: a review. Theriogenology. 70(3):359-363. https://doi.org/10.1016/j.theriogenology.2008.04.028

31. Rangasamy S, Jemimah E, Thangapandian P, Sarath T, Kumar Nag P, Sridevi P. 2017. Hydrometra with concurrent Cyctic Endometrial Hyperplasia and cystic ovary in a queen cat. Indian Vet. J. 94(02): 59-61

32. Sajida M, Fadhli M. 2023. Case report: Manegement of closed pyometra on 7 year old bitch. CC BY-SA 4.0 doi: 10.20473/mkh.v34i3.2023.183-188

33. Solano N, Cahua J, Gonzáles A, Gavidia C. 2019. Frecuencia de piometra en perras pacientes de la Clínica de Animales Menores de la Facultad de Medicina Veterinaria de la Universidad Nacional Mayor de San Marcos durante el periodo 2009-2013. Rev. investig. vet. Peru vol. 30 n.°1 Lima ene./mar. 2019 http://dx.doi.org/10.15381/rivep.v30i1.15665

34. Sontas BH, Seval FT, Erdogan O, Sennazli G, Ekici H. 2013. Inguinal herniation with hydrometra/mucometra in a poodle bitch. Can Vet J. 54(9): 840-844

35. Soto AT, Gomez MV, Silvestrini MP, Migliorisi L, De la Sota RL. 2007. Incidencia de patologías del aparato genital por diagnóstico ultrasonográfico en hembras ovinas. [Internet] [abril 2024] Disponible en: http://www.albeitar.portalveterinaria.com

36. Smith B. 2010. Medicina interna de grandes animales. 4° ed. España: Elsevier Mosby. p1446-1447.

37. [SEVC] Southern European Veterinary Conference. 2009. Barcelona: Aspectos clínicos de la patología uterina. [Internet] [enero 2021] Disponible en: http://www.rednacionaldeveterinarias.com.uy/

38. Sredevi P, Kulasekar K, Devanathan TG, Rangasamy S. 2011. Ultrasonographic diagnosis and management of hydrometra in goats. Indian Journal of Animal Reproduction 32(1): 76-77.

39. Unsworth WP, Taylor JA, Robinson JE. 2005. Prenatal programming of reproductive neuroendocrine function: The effect of prenatal androgens on the development of estrogen positive feedback and ovarian cycles in the ewe. Biology of Reproduction. 72(3): 619-627, doi:10.1095/biolreprod.104.035691

.