UNIVERSIDAD NACIONAL MAYOR DE SAN MARCOS

FACULTAD DE MEDICINA HUMANA

ESCUELA DE POST-GRADO

Tratamiento pulpar en niña con pasta Guedes-Pinto modificada : reporte de un caso

MONOGRAFÍA

Para optar el Título de Especialista en Odontopediatría

AUTOR

Maura María Márquez Junco

LIMA – PERÚ

2010

FICHA CATALOGRÁFICA

C.D. MAURA MARÍA MÁRQUEZ JUNCO

TRATAMIENTO PULPAR EN NIÑA CON PASTA GUEDES PINTO GUEDES PINTO – MODIFICADA

Universidad Nacional Mayor de San Marcos

Facultad de Odontología

Lima – Perú

Trabajo monográfico – Caso Clínico: Segunda Especialidad Profesional en Odontopediatría.

Palabras claves: Tratamiento pulpar, Pasta Guedes - Pinto Modificada

A mis queridos padres, por su amor, guia, comprensión y apoyo en todo momento, a mis hermanos por apoyarme en los proyectos que realizo. Gracias por todo.

INDICE

	Pág.
I.- Introducción	1
II.- Objetivos	3
• Objetivo General	3
• Objetivos Específicos	3
III.- Marco Teórico	3
3.1. Pulpa dentaria en dientes deciduos	3
3.1.1 Pulpa embrionaria	4
3.1.2 Elementos estructurales	5
3.1.2.1 Sustancia fundamental	5
3.1.2.2. Constituyentes celulares	6
3.1.2.2.1 Fibroblastos	6
3.1.2.2.2 Odontoblasto	6
3.1.2.2.3 Células mesenquimales	6
3.1.2.2.4 Macrófagos	7
3.1.2.2.5 Linfocito	7
3.2. Ciclo vital de los dientes deciduos	7
3.3. Diferencias morfológicas entre dientes deciduos y permanentes	8
3.4. Diagnóstico del estado pulpar	9
3.5. Respuesta según la edad	11
3.6. Etiología de los problemas pulpares	12
3.7. Microbiología relacionada con la patología en dientes vitales	14
3.8. Microbiota relacionada con la patología endientes con necrosis	15
3.9. Pautas de manejo para la terapia en dentición decidua	16
3.10. Estados de la pulpa	17
3.10.1 Pulpa normal o sana	18
3.10.2 Pulpitis reversible	18
3.10.3 Pulpitis irreversible	19
3.11. Terapia pulpar vital	20
3.11.1 Base protectora	21
3.11.2 Recubrimiento pulpar indirecto	21

3.11.3 Recubrimiento pulpar directo 22
3.11.4 Pulpotomia 23
3.11.5 Terapia radical-Pulpectomia 26
3.12. Microbiota Oral 29
IV.- Drogas utilizadas en tratamiento pulpar de la dentición decidua 30
4.1. Características ideales de un material de obturación pulpar 30
4.2. Agentes de fijación 31
4.2.1 Formocresol 31
4.2.2 Gluteraldehido 33
4.3 Agentes astringentes 34
4.3.1. Sulfato férrico 34
4.4 Electrocoagulación 36
4.5 Láser 36
4.6 Pastas de Obturación 38
Oxido de Cinc-Eugenol 38
Agregado de Trióxido Mineral 39
Pasta Yodoformada 42
Vitapex 43
Pasta Kri-I 45
Pasta Guedes-Pinto 46
Pasta Guedes-Pinto Modificada 51
V.- Reporte de Caso Clínico 52
VI.- Conclusiones 72
VII.- Recomendaciones 73
VIII.- Bibliografia 74

I. INTRODUCCIÓN

A pesar de las campañas de fluoración y del énfasis puesto en la prevención de las caries, la pérdida prematura de dientes deciduos se presenta a temprana edad. La inflamación pulpar lleva a un proceso infeccioso en los dientes deciduos, y puede provocar alteraciones del germen del diente permanente, y de las estructuras adyacentes. El tratamiento pulpar en la dentición primaria va adquiriendo una importancia, porque solo una dentición temporal sana o bien conservada puede garantizar el desarrollo del lenguaje, de la función masticatoria y de la dentición permanente, manteniendo el perímetro de arco intacto, así como impedir que se creen hábitos, como interposición lingual, causados por una ausencia prematura de los dientes primarios. Si la pérdida de incisivos superiores se produce antes de los 3 años causan perjuicios al habla que pueden perdurar muchos años.

Entre los diversos materiales utilizados en la terapia pulpar de la dentición decidua, están los agentes de fijación: formocresol, gluteraldehido, sulfato férrico, proteínas morfogenéticas, electrocauterio y el láser, pastas de obturación como oxido de zinc-eugenol, hidróxido de calcio – suero fisiológico, trioxido mineral agregado (MTA), Bálsamo del Perú, pasta yodoformada, y Pasta Guedes-Pinto entre otras.

Para que se cumpla la función biológica es necesario que los materiales usados cumplan ciertos requisitos como : Se debe reabsorber a un ritmo similar al de la raíz del diente deciduo, no debe ser dañino para los tejidos periapicales ni para el germen del diente permanente, se debe reabsorber con facilidad si se presiona más allá del ápice, debe ser antiséptico, debe ser radiopaco, debe ingresar con cierta facilidad a los conductos radiculares, adherirse a las paredes y no contraerse, si es necesario se debe eliminar con facilidad, , no debe pigmentar el diente, no debe ser soluble en agua.[15]

En el 2000 Nurko, reportó que el Vitapex® usado como material de relleno en canales radiculares para el tratamiento de pulpectomías en dientes deciduos con reabsorción extra e intraradicular, no mostrando ningún aparente efecto adverso, concluyendo ser clínica y radiográficamente exitoso.

Dentro de los materiales de obturación tenemos a la Pasta Guedes-Pinto: Compuesta por Yodoformo 0.30gr, Rifocort 0.25gr y Paramonoclorofenol alcanforado 0.1ml, es preconizado para tratamientos de necrosis pulpar.
Clínicamente la PGP ha demostrado buena tolerancia con los tejidos, si se proyecta el material al tejido periapical se ha demostrado histológicamente integridad periodontal [28].

Radiográficamente no se ha encontrado reabsorción radicular, ni imagen radiolúcida periapical indicativo de necrosis pulpar que pueda producir reabsorción ósea periapical en las piezas tratadas con pulpotomias [28]. La Pasta Guedes-Pinto presenta biocompatibilidad sobre la pulpa radicular remanente, facilidad de manipulación, bajo costo, siendo así una alternativa como material de obturación en el tratamiento pulpar de dientes deciduos que necesiten tratamiento de pulpotomia / pulpectomia.

Para la realización del presente Caso Clínico se preparó la pasta de obturación radicular: Guedes-Pinto que es bien tolerada por los tejidos periapicales; sin embargo en nuestro medio actualmente no se encuentra disponible el Rifocort®, siendo reemplazando el Rifocort® por: rifamicina sódica SV, glucocorticoide y oxido de zinc. Se mezclan los componentes: Yodoformo 0.30gr, Paramonoclorofenol Alcanforado 0.1ml, Rifamicina SV Sódica 2.5ml, Prednisona 5.0mg y Oxido de Zinc 0.30gr, hasta obtener una pasta uniforme. La Pasta Guedes-Pinto Modificada es una buena alternativa como material de obturación para conductos, en tratamiento de pulpotomia y pulpectomia de dientes deciduos. En la evaluación clínica y radiográfica se confirmo ausencia de síntomas tipo: Dolor, hinchazón o movilidad dental, patología intraradicular, intrapulpar o periapical.

OBJETIVOS

II.1. Objetivo General:

Conocer las propiedades, características, ventajas y desventajas de la pasta Guedes-Pinto Modificada, como material utilizado para obturación de conductos en la dentición decidua.

II.2. Objetivos Específicos

2.1 Investigar evidencia clínica de la Pasta Guedes-Pinto Modificada.

2.2 Conocer el efecto antibacteriano de la Pasta Guedes-Pinto Modificada.

2.3 Conocer la eficacia en pulpotomia y pulpectomia de la Pasta Guedes-Pinto Modificada.

II. MARCO TEÓRICO

3.1 Pulpa dentaria en dientes deciduos

La pulpa de la dentición decidua está constituida por tejido conjuntivo laxo de tipo gelatinoso ricamente vascularizada,[7] tapizado por células, sustancia intercelular, fibras colágenas, troncos vasculonervioso y linfáticos. Fisiológicamente la pulpa dental de los dientes deciduos son responsables de la inducción, formación, nutrición, protección, defensa y/o reparación de la misma.[1]

Estudios de Fox y Heeley (1980) y Razi (1999) evidenciaron que en humanos no hay diferencias estructurales substanciales entre la pulpa de dientes deciduos y la pulpa de dientes permanentes jóvenes. La única diferencia es que los dientes deciduos presentan una zona de fibras colágenas y reticulares, denominada zona "cap-like".[21]

Durante el proceso de rizólisis, se observa que la pulpa de los dientes deciduos no presenta alteraciones significativas en sus características estructurales y fisiológicas, durante el inicio y hasta la reabsorción radicular. La alteración fisiomorfológicas se presentan sólo en el estadio final de la reabsorción, que se relacionan con su ciclo vital. Se debe resaltar que después de 2/3 de rizólisis, es

decir en el estadio final de la reabsorción, ningún tipo de tratamiento endodóntico debe ser efectuado.(21)

3.1.1 Pulpa embrionaria

La pulpa embrionaria deriva de la cresta neural cefálica, cuyas células se originan en el ectodermo de los bordes laterales de la placa neural. El desarrollo del diente es un proceso continuo existiendo diversos estadios sin que existan una delimitación estricta entre cada una de ellas.(7)

Se conocen tres estadios de desarrollo: El estadio de brote, estadio de casquete y estadio de campana. El desarrollo dentario empieza alrededor de la 6ª semana de vida fetal con la aparición del primer crecimiento epitelial de la capa basal al interior del ectomesénquima, dando lugar a 10 brotes que constituirán las futuras piezas dentarias.

En la 8ª semana se establece el estadio de casquete donde se observan los inicios de la papila dental, en esta etapa de proliferación, se aprecia una condensación del ectomesénquima en la zona inmediata al crecimiento epitelial, siendo posible diferenciar los elementos formativos del diente y de los tejidos de sostén.

Tan pronto como las células de la papila dental sufren una histodiferenciación, se identifican como odontoblastos adoptando la forma de columnas altas y adquiriendo una potencialidad específica para participar en la formación de la dentina alrededor de esta estructura, a partir de este momento, este tejido cambia de nombre y empieza a llamarse pulpa dentaria.87)

El desarrollo de la pulpa empieza en una etapa muy temprana alrededor de los 55 días en la región de los incisivos y más tarde en los otros dientes. Los primeros elementos que conforman la pulpa dentaria son: fibrocitos con apariencia

estrellada y numerosos vasos capilares. Los fibroblastos se diferencian y aparecen fibras colágenas. La pulpa esta ricamente vascularizada cuando empieza la dentinogénesis. Los últimos elementos estructurales en aparecer son los nervios evidenciándolos entre los odontoblastos sólo después de un depósito considerable de dentina.

Durante el periodo de erupción la pulpa dentaria se diferencia rápidamente en una zona central conteniendo vasos grandes, fibras nerviosas, y una zona periférica conteniendo un área rica en células, un área libre y un área dentinogénica. Cuando el diente esta en oclusión aparecen numerosos elementos neuronales en el área circumpulpar, especialmente en los cuernos pulpares.

La pulpa del diente deciduo está en boca sólo un corto tiempo posterior a la formación radicular y antes que las raíces se pierdan por la reabsorción. Conforme el proceso avanza los elementos neuronales comienzan a degenerar y ocurre la fibrosis, conjuntamente con la disminución de enzimas a medida que se reabsorbe la raíz. Las últimas estructuras en degenerar en la pulpa de dientes exfoliativos son los vasos sanguíneos, debido a la fibrosis y calcificaciones, por lo que el diente posee una pulpa en proceso de envejecimiento durante la exfoliación.

3.1.2 Elementos estructurales

3.1.2.1 Sustancia Fundamental

La sustancia fundamental es abundante en pulpas jóvenes, es de consistencia gelatinosa y absolutamente continúa. Ocupa por completo los espacios libres dejados por las células, fibras, vasos y nervios. Ésta disposición confiere al órgano pulpar una consistencia mayor que la de un tejido conjuntivo laxo lo que le permite conservar su forma aproximada cuando es removida de los tejidos mineralizados que la rodean. La matriz se compone fundamentalmente de glucosaminoglucanos, acido hialurónico, condroitín sulfato, glucoproteínas y agua. Las células actúan

como medio para el transporte de nutrientes desde los vasos arteriolares y material resultante del metabolismo celular hacia los vasos venosos.(7)

3.1.2.2 Constituyentes Celulares

3.1.2.2.1 Fibroblasto

El fibroblasto es una célula multifuncional, sintetiza, segrega y mantiene las fibras colágenas, son las células más comunes y de mayor población del tejido conjuntivo. Las fibras pre-colágenas están dispuestas en haces ondulados que recorren la sustancia fundamental, la disposición de estos elementos es de una forma más o menos desorientada, característica de la pulpa coronaria. Estas fibrillas forman una trama única, ocupando los espacios dejados por las células, vasos y nervios de la pulpa y se continúan con los refuerzos pre-colágenos de las paredes vasculares y de los fascículos nerviosos.

3.1.2.2.2 Odontoblasto

Se considera a los odontoblastos como células conjuntivas muy diferenciadas que se disponen en la periferia de la pulpa continuándose en dirección de la dentina a través de las fibrillas de Tomes, que son sus prolongaciones citoplasmáticas. Es la célula más distintiva, rica en RNA, secreta fosfatasa alcalina estrechamente ligada con la mineralización pero cuyo papel exacto no ha sido aclarado. El Odontoblasto se considera una célula promiótica fija que una vez que se ha diferenciado totalmente no se pueden dividirse otra vez, por lo que se dice que el odontoblasto duraría lo mismo que la vida de la pulpa (Cohen & Burns 1993).(7)

Durante la fase activa de la formación dentinaria el odontoblasto tiene un cuerpo grande, elongado y cilíndrico con su final proximal hacia la papila dental.

3.1.2.2.3 Células mesenquimales

Son células que se presentan de forma poliédricas grandes, con un núcleo coloreado centralmente de buen tamaño, poseen abundante citoplasma y

prolongaciones citoplasmáticas periféricas, estas células son morfológicamente similares a los fibroblastos; sin embargo, su mesénquima es apreciablemente menor, se les encuentra particularmente en las cercanías de los vasos capilares. Es la reserva celular de la pulpa a partir de la cual pueden derivarse las demás células, según los requerimientos.

3.1.2.2.4 Macrófagos

Se le considera una célula normal de la zona central de la pulpa. En estado de actividad, se encarga de eliminar células muertas y material de desecho, en estado inflamatorio desempeña un rol en la eliminación de bacterias.

El macrófago se caracteriza por poseer una forma redondeada, numerosas vesículas y vacuolas así como abundantes lisosomas que poseen enzimas hidrolíticas capaces de desdoblar sustancias digeridas dentro de la célula.

3.1.2.2.5 Linfocito

Es otra de las células de defensa que puede verse eventualmente en la pulpa dentaria.

3.2 Ciclo vital de los dientes deciduos

La vida media de los dientes deciduos es relativamente corta: se inicia la pulpogénesis junto con la formación coronaria radicular (estadio de crecimiento del órgano pulpar), posteriormente se completa la formación de la raíz hasta la etapa de reabsorción radicular incipiente (estadio de maduración pulpar), y para finalizar el avance de la rizólisis hasta la reabsorción total (estadio de regresión pulpar).[(1)]

Histológicamente, en estadios finales de reabsorción radicular el número de fibroblastos es menor y ocurren modificaciones en los odontoblastos y en los vasos sanguíneos. Las características clínicas de las variaciones histológicas y bioquímicas establecen que aún al final del proceso de maduración que coincide con el inicio de la reabsorción radicular, el diente deciduo posee un óptimo potencial linfocito reparador, estimulando la realización de técnicas conservadoras; y durante el estadio de regresión pulpar , donde la reabsorción pulpar deje de ser

incipiente , existe una reducción del potencial reparador que sugeriría la utilización de técnicas no conservadoras de tratamiento.[1]

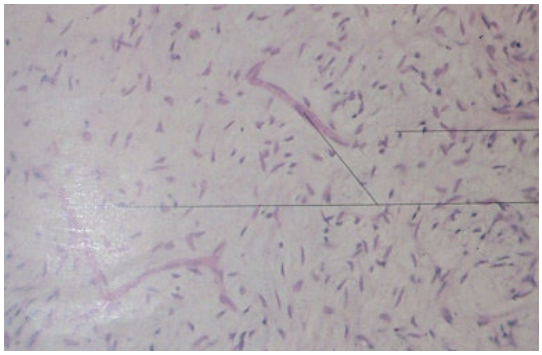

PULPA JOVEN

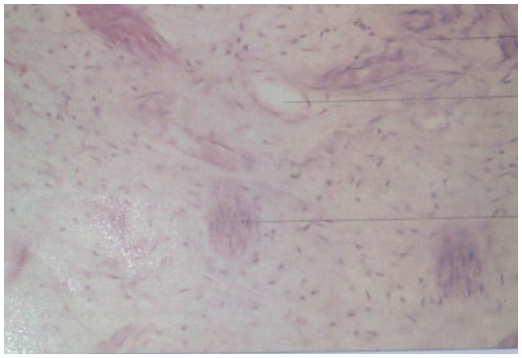

PULPA ENVEJECIDA

3.3 Diferencias morfológicas entre dientes temporarios y permanentes

De acuerdo a Finn y Wheeler, las diferencias básicas entre dientes temporarios y permanentes son:

1. Los dientes deciduos son más pequeños en todas sus dimensiones que los permanentes correspondientes.
2. Las coronas de los dientes deciduos son más anchas en sentido mesiodistal, en comparación con su longitud, que las coronas de los dientes permanentes.
3. Los dientes deciduos tienen raíces más angostas y largas en comparación con la longitud y la altura de sus coronas, que los dientes permanentes.
4. En la corona de los dientes deciduos anteriores, el tercio cervical por vestibular y por palatino o lingual es mucho más prominente que en los permanentes.
5. Los dientes deciduos son marcadamente más constreñidos en la unión amelodentinaria que los dientes permanentes.
6. Las superficies vestibular y lingual o palatina de los molares deciduos convergen hacia oclusal, de modo que la superficie oclusal es mucho menor en el diámetro vestibulolingual que en el cervical.

7. Las raíces de los molares deciduos empiezan a ensancharse más cerca del cuello y están más separadas en el nivel del ápice que las raíces de los permanentes.
8. El esmalte es más delgado aproximadamente 1 mm en los dientes temporarios que en los permanentes y su espesor es más uniforme.
9. El espesor de la dentina entre la cámara pulpar y el esmalten es menor en los dientes deciduos que en los permanentes.
10. En los dientes deciduos la cámara pulpar es comparativamente más grande que en los permanentes.
11. Los cuernos pulpares en especial los mesiales son más altos en los molares deciduos que en los permanentes.[22]

3.4 Diagnóstico del estado pulpar

La ausencia de síntomas no asegura la salud pulpar, en los niños los síntomas pueden ser transitorios, o solo desaparecer a la sola mención del tratamiento, las infecciones además pueden pasar con relativa facilidad a través del hueso resultando en un drenaje crónico, aunque indoloro.[2]

La determinación de la vitalidad de la pulpa, a través de pruebas térmicas de frío y calor y, cuando está expuesta, a través de la inspección visual, además de la observación de la zona y de la extensión de la exposición pulpar y la existencia de hiperplasia, fue sugerida por Toledo (1994). Sin embargo, Camp (1984) y Fuks (1994) consideran que las pruebas térmicas o con estímulos eléctricos son de poco valor, pues raramente ofrecen datos cuidadosos y confiables para dientes deciduos.[3] La pulpa sana reacciona dolorosamente al cambio térmico, respuesta que desaparece con rapidez, si el dolor persiste es posible que exista una patología pulpar. En los niños las pruebas como percusión, la vitalidad y el dolor a la palpación dan a veces resultados erráticos.[2]

La historia del dolor y su tipo (Intensidad y duración) es subjetiva y difícil de obtener en el paciente infantil. Una historia de dolor previa de dolor suele indicar una enfermedad pulpar y un dolor espontáneo indica una condición más severa.[2]

Fuks afirma que los resultados falsos-positivos pueden ser obtenidos a partir del estímulo de la encía o del ligamento periodontal. La palpación y la percusión de los dientes, proveen datos sobre la salud periodontal a nivel del periápice. Comparar la movilidad de un diente sospechoso con el contra-lateral, si hay una diferencia se puede sospechar en una inflamación pulpar. Se debe tener cuidado de no confundir una movilidad fisiológica de una movilidad patológica.[3]

En estudios para observar algunos aspectos morfológicos e histométricos de la pulpa normal de dientes deciduos con rizólisis incompleta, en comparación con los dientes permanentes con rizogénesis incompleta y completa, se ha encontrado que la pulpa de los dientes deciduos muestra una estructura normal con poca cantidad de fibroblastos (Avery 1971).[7]

La distribución de las fibras colágenas al inicio y al medio del proceso de rizálisis, se presenta en forma de finas fibras sin orientación definida en la pulpa coronaria y con cierta organización, dispuestas paralelamente a lo largo del eje del diente en la porción radicular, raramente formando haces.

La vascularización en la pulpa de los dientes deciduos en el inicio de la reabsorción es homogénea encontrándose una rica vascularización en la zona central del tejido pulpar, en relación a los odontoblastos, se observa que estas células están en actividad en función de la presencia de una capa espesa de predentina formada. En el área donde ocurre la reabsorción, los odontoblastos están dispuestos en forma desorganizada, en la mayoría de los casos ausentes, apreciándose presencia de odontoclastos limitados a la región reabsorbida (Hobson 1970), también se observa que la pulpa de los dientes deciduos en fase de rizólisis parcial es semejante al de la pulpa permanente del diente joven,

aumentando en ese último grupo una disposición difusa de fibras colágenas de la pulpa con una predominancia celular de tipo fibroblasto.

La pulpa del diente deciduo en su estadio final de rizálisis posee una constitución morfológica semejante a un diente permanente maduro. En dientes deciduos maduros sin reabsorción radicular, no existen diferencias estructurales significativas entre la pulpa de los dientes deciduos sin reabsorción radicular con dientes permanentes jóvenes. (Siquara Da Rocha 1978).

3.5 Respuesta según la Edad

La respuesta del tejido pulpar frente a un determinado estímulo, varia de acuerdo al estado pulpar sea joven o senil, en pulpas jóvenes hay predominio de elementos celulares donde el metabolismo es intensificado, determinando que las respuestas defensivas sean mejores que en las pulpas seniles, donde el predominio es de fibras (Langeland 1957, Avery & Han 1961).[7]

A medida que el proceso de reabsorción avanza la capacidad regenerativa disminuye. La cámara pulpar relativamente amplia y el grosor del esmalte y de la dentina son aproximadamente un tercio menor al compararlos con los dientes permanentes, resultando que un cuerno pulpar de un diente deciduo esté más próximo a la superficie externa del diente, los canalículos dentinarios muestran un diámetro más amplio cuando son comparados con los dientes permanentes. El índice de calcificación de la dentición decidua es menor a aquella de la dentición permanente (McDonald, 1977; Finn 1976; Issao, Guedes-Pinto, 1981).

Con el envejecimiento la pulpa tiende a disminuir en componente celular así como a reducir su volumen; las fibras se incrementan, disminuyendo el número y calidad de los vasos sanguíneos y de sus elementos nerviosos (Seltzer & Bender 1975).
En cuanto al proceso de reabsorción radicular, hasta el inicio de este proceso los cambios en la pulpa del diente deciduo y la del diente permanente, presenta las mismas características morfofuncionales, pero con una mayor velocidad de

maduración mayor en las pulpas de los dientes deciduos. Cuando se inicia la reabsorción radicular hay una disminución del número de células especialmente los odontoblastos próximos a la región reabsorbida, observándose además el inicio de degeneración de las fibras nerviosas. Cuando el diente está próximo a la exfoliación, la pulpa muestra un acentuado cuadro regresivo manteniendo apenas la integridad de los vasos que son los últimos elementos en degenerarse.

Araujo en 1982 llega a las siguientes conclusiones sobre reabsorción radicular:

1. Las alteraciones estructurales observadas en el tejido pulpar en sus tres fases de reabsorción radicular no pueden ser consideradas como degenerativas
2. Las estructuras pulpares no mostraron alteraciones significantes en sus características estructurales y fisiológicas al inicio y mitad de la reabsorción radicular, presentándose pequeñas alteraciones morfológicas en el estado final de la reabsorción, tornándose evidente el papel pasivo del tejido pulpar frente a la rizálisis.
3. Histométricamente el número de fibroblasto es significativamente menor al final de la reabsorción radicular, en relación al inicio y mitad de la reabsorción. En cuanto a las fibras colágenas, un número significativamente menor está presente al inicio y mitad de la rizálisis (en comparación con el final de la reabsorción).
4. Histométricamente el número de estructuras vasculares es menor al final de la reabsorción radicular (en comparación con el medio y final de la reabsorción). Morfológicamente, ocurre un aumento compensatorio del calibre de estos vasos al final de la rizálisis.[7]

3.6 Etiología de los Problemas pulpares

Las principales causas que puedan alterar las barreras físicas que protegen la pulpa dental son endógenas y exógenas.

Endógenas: Enfermedades generales como la diabetes, la hipofosfatemia u otros procesos idiopáticos que pueden ocasionar una lesión pulpar.

Exógenas: Son las más prevalentes y pueden clasificarse en: a) Físicas, b) químicas, c) microbianas; en este último caso la microbiota oral es la que causa más frecuentemente agresión en la pulpa dental, para ello se necesita una puerta de entrada que permita infectarla.[19]

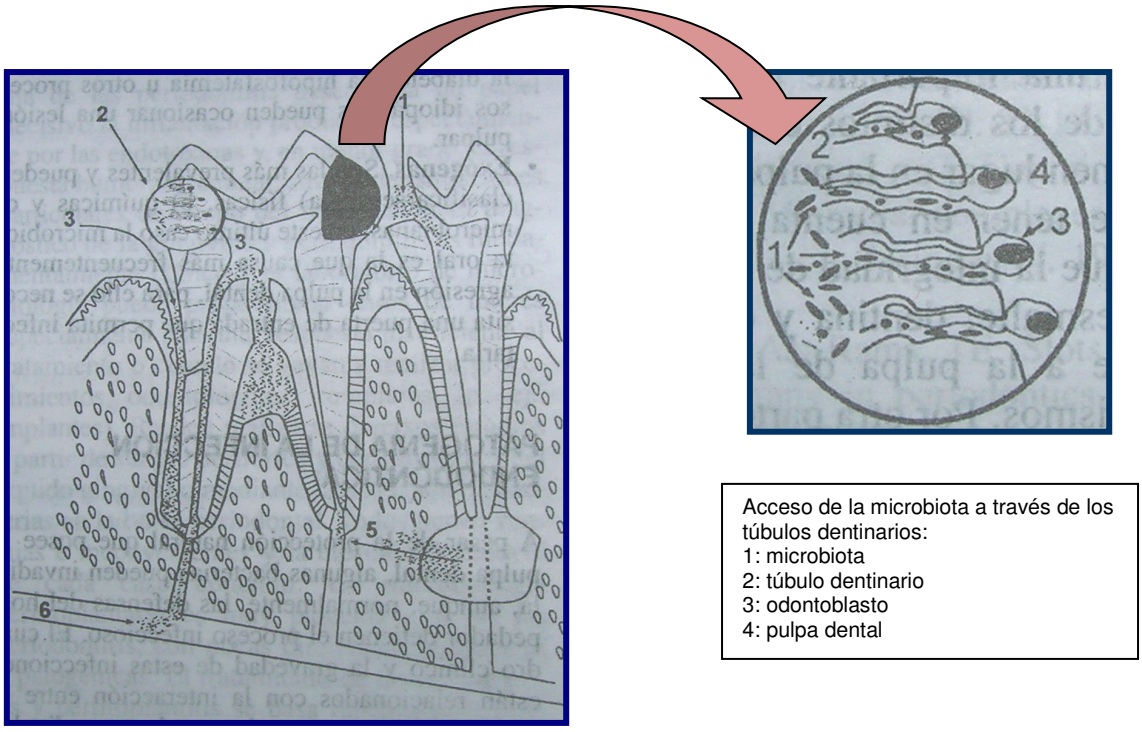

Acceso de la microbiota a través de los túbulos dentinarios:
1: microbiota
2: túbulo dentinario
3: odontoblasto
4: pulpa dental

Principales vías de acceso de la microbiota al tejido pulpar:
1: Comunicación directa
2: Túbulos dentinarios
3: Vía periodontal
4: Filtraciones marginales
5: Contigüidad
6: Anacoresis

Invasión bacteriana de la pulpa

Existen diferentes rutas mediante las cuales el tejido pulpar puede afectarse por microorganismos. La vía principal de penetración de las bacterias es la caries dental sin olvidar que hay otros portales como fracturas dentales, microfiltración a

través de los márgenes de las restauraciones y probablemente siguiendo conductos laterales asociados con enfermedad periodontal. Siguiendo estos caminos de penetración la pulpa podrá ser afectada sin que exista una invasión directa. Por lo tanto los productos bacterianos como enzimas bacterianas, péptidos bacterianos, endotoxinas etc. pueden viajar a través de los túbulos dentinarios, los cuales no son barreras impermeables como lo han demostrado Pashley y cols desencadenándose una respuesta pulpar aunque clínica y radiográficamente no se observe comunicación directa con el tejido pulpar.

Dentro de las reacciones que pueden generarse ante un agente lesivo al tejido pulpar (microorganismos) se encuentran mecanismos innatos inespecíficos (complemento, sistema de cininas, derivados del ácido araquidónico, células de la estirpe macrofágica, plaquetas, mastocitos) y adquiridos o específicos (linfocitos B, linfocitos T y células presentadoras de antígeno).[21] De las células que participan en la respuesta inmune adquirida o específica las células presentadoras de antígeno (CPA) juegan un papel relevante en la activación de los linfocitos T y disparan la alarma en el sistema inmune cuando un antígeno está atacando al organismo..[(25)]

Principales factores etiológicos de la enfermedad pulpar		
Microbianos	Traumáticos	Iatrogénicos
Caries	Concusión, luxación	Procedimientos operatorios
Enfermedad periodontal	Fracturas coronorradiculares	Filtración marginal de los materiales dentales
Fuente: Bergenholtz G. Pathogenic mechanisms in pulpal disease. JOE 16: 98-101. 1990		

3.7 Microbiota relacionada con la patología endodóntica en dientes vitales

La vía de acceso que utilice la microbiota para infectar la pulpa de dientes vitales determina la composición microbiana de la infección:

- Si la comunicación de la pulpa con la cavidad oral se produce a través de una caries amplia o traumatismo, las bacterias aisladas son estreptococos del grupo viridans y lactobacillus spp. En las capas superficiales de la pulpa se pueden identificar Neisseria spp., Haemophilus parainfluenzae, corynebacterium spp, y S. epidermidis. A medida que la necrosis avanza apicalmente, las bacterias anaerobias estrictas serán las que predominen, en particular cocos grampositivos y bacilos gramnegativos.
- Cuando el acceso de las bacterias a la pulpa dental es como consecuencia de una infección bacteriana desde un foco de caries, se produce a través de los túbulos dentinarios, serán las bacterias cariógenas las que predominen, principalmente estreptococos del grupo viridans, Lactobacillus spp y Actinomyces spp, aunque también se han aislado Propionibacterium spp y algunas bacterias gramnegativas anaerobias estrictas.
- Si las bacterias que infectan la pulpa ingresan a través de una bolsa periodontal o a través del agujero apical o bien por un conducto auxiliar, el tejido pulpar es infectado, la cantidad de bacterias y la diversidad de especies encontradas son menores en la pulpa que en la bolsa periodontal. Las bacterias más prevalentes son: bacterias grampositivas: Peptostreptococos spp, Streptococos spp y propionibacterium spp, aunque también se aíslan bacilos gramnegativos como algunas especies de Porphyromonas y de Campylobacter. [18]

3.8 Microbiota relacionada con la patología endodóntica en dientes con necrosis pulpar

La infección de la pulpa necrótica se puede producir a través de las mismas vías que de la pulpa vital, en la pulpa necrótica la evolución es incontrolable, durante los primeros estadios de las necrosis pulpares se aísla en promedio de seis especies bacterianas, aunque en la exacerbación de la infección pueden aislarse hasta 12 a 15, predominando especies de los géneros Porphyromonas y Prevotella.

3.9 Pautas de manejo para la terapia pulpar en dentición decidua

Antes de ejecutar cualquier terapia pulpar se debe establecer el diagnóstico correcto, basado en una adecuada historia clínica (médica-odontológica), examen clínico, radiográfico y pruebas de vitalidad, tales como: percusión, palpación y evaluación de la movilidad, luego elaborar un plan de tratamiento, el cual debe estar basado en:

a. Importancia estratégica del diente y su relación con el desarrollo general de la dentición.
b. Considerar las otras alternativas de terapia pulpar existente.
c. Posibilidad de restaurar el diente afectado.

La terapia pulpar está contraindicada en aquellos casos en los cuales hay extensa pérdida de hueso, cuando el proceso infeccioso no se puede detener, o el diente no se puede restaurar, por lo que se indica la Exodoncia. Es necesario el uso de la tela de caucho o dique de goma, para cualquier forma de terapia pulpar que se vaya a realizar, el control clínico y radiográfico periódico con el éxito o fracaso de la misma. Para establecer el adecuado diagnóstico es necesario considerar las siguientes pautas clínicas y radiográficas:[18]

a. Historia de dolor
    - Duración: A mayor duración del dolor más pobre el pronóstico.
    - Tipo: El dolor expontáneo es un signo de mal pronóstico.
    - Localización: El dolor debe ser localizado, recordar que los niños no pueden localizar bien el sitio del dolor.
b. Evaluación clínica:
    - Extensión de la lesión.
    - Movilidad: Diferenciar movilidad patológica de la fisiológica.
    - Sensibilidad a la percusión: Es el test más confiable en dientes deciduos.
    - Edema de tejidos blandos.
    - Exposición pulpar.

- Test de vitalidad pulpar eléctrico: Es poco confiable en dientes deciduos.
- Test térmico: Es confiable en dientes deciduos.

c. Evaluación radiográfica:
   - Proximidad de la lesión cariosa a la pulpa.
   - Metamorfosis cálcica: Pulpolitos, calcificación del conducto.
   - Ligamento periodontal: Pérdida de la continuidad del hueso cortical, ensanchamiento
   - Reabsorción interna, externa.
   - Patología periapical: Cuando se acompaña de reabsorción de la raíz el pronóstico es malo.
   - Patología interradicular: Se debe a la permeabilidad de la dentina en el piso de la cámara pulpar.[23]

3.10 Estados de la Pulpa

La pulpa puede estar sana o no y deberá ser extirpada o no. La magnitud del proceso patológico puede afectar el método de tratamiento, desde un simple procedimiento sedante paliativo hasta la pulpectomia final.[22]

La capacidad defensiva de la pulpa a la agresión se manifiesta con la formación de dentina reparativa o terciaria. En el caso de caries dental es muy frecuente en el niño, la respuesta puede ser a los productos bacterianos, sin que exista invasión bacteriana a la pulpa, produciéndose esclerosis y formación de neodentina en la zona próximo a la agresión. En los niños con frecuencia las degeneraciones pulpares son cuadros silentes y los datos obtenidos no son confiables por la edad del niño.[24]

La intensidad de la respuesta pulpar puede oscilar desde una lesión mínima hasta la muerte pulpar e incluso a las manifestaciones periapicales a esta necrosis. En el niño se puede encontrar:

3.10.1 Pulpa normal o sana

Una pulpa sana es asintomática mostrando una respuesta transitoria leve a moderada ante la estimulación térmica o eléctrica de la pulpa; la respuesta remite casi de inmediato al retirarse estímulo. El diente y su aparato de inserción no producen una respuesta dolorosa cuando se los percute a se los palpa. Las radiografías revelas conductos definidos claramente delineados, que se afina hacia el ápice: No hay evidencia de calcificación del conducto no de resorción radicular y la lámina dura está intacta. (3)

3.10.2 Pulpitis reversible

La pulpa se encuentra inflamada hasta el punto que los estímulos térmicos producen una respuesta rápida, aguda e hipersensible que remite apenas cesan, y el diente es asintomático. Todo irritante que afecte al tejido pulpar puede generar pulpitis reversible (ejemplo, caries, raspado periodontal profundo y alisado de raíces y restauraciones aplicadas sin base).

La pulpitis reversible no es una enfermedad sino sólo un síntoma, si la causa es eliminada, la pulpa podrá revertir a un estado no inflamatorio y los sintómas remiten. Por el contrario, por la causa permanece los síntomas pueden persistir indefinitivamente o la inflamación puede extenderse y llevar en ocasiones a una pulpitis irreversible. Hay dos métodos para distinguir clínicamente una pulpitis reversible de una irreversible sintomática:

1. En los casos de pulpitis reversible hay una respuesta dolorosa aguda a la estimulación térmica, que remite casi de inmediato después de inmediato después de retirado el estímulo. En la pulpitis irreversible hay una respuesta dolorosa aguda al estímulo térmico, pero el dolor perdura después de retirado el estímulo.
2. En la pulpitis reversible no hay dolor espontaneo, a diferencia de lo que ocurre con la irreversible sintomática. En la pulpitis reversible se presenta los siguientes síntomas: dolor cuando el diente entra en contacto con líquidos fríos o al respirar por la boca después de un procedimiento de restauración o de

profilaxis y raspado reciente, es importante confirmar el diagnóstico mediante pruebas para identificar el o los dientes afectados.[3,7,24]

3.10.2 Pulpitis Irreversible

Es una enfermedad inflamatoria persistente de la pulpa, la cual se encuentra vital, pero sin capacidad de recuperación, aún cuando se hayan eliminado los estímulos externos que provocan el estado inflamatorio. Generalmente son debidas a una pulpitis reversible no tratada. Se caracteriza también por la aparición de dolor de forma espontánea, sin haber aplicado ningún estímulo sobre el diente.

La reacción inicial de la pulpa es la liberación de mediadores químicos de la inflamación. Se forma entonces un edema intersticial que va a incrementar la presión intrapulpar, comprimiendo las fibras nerviosas, y dando lugar a un dolor muy intenso, espontáneo y provocado. En las formas serosas prevalece el exudado inflamatorio, mientras que en las formas purulentas hay aumento de pus, debido a los leucocitos que han llegado a resolver la inflamación.

La pulpitis irreversible deberá ser tratada siempre, ya que no se puede recuperar, bien haciendo una endodoncia o tratamiento de conductos o, si el diente es insalvable, una extracción. [3,7,24]

La pulpitis irreversible puede ser parcial o total, la pulpa puede estar infectada o estéril. Desde el punto de vista clínico se considera que la pulpa con inflamación aguda es sintomática. Clínicamente no es posible determinar la extensión parcial o total de la inflamación pulpar, por lo que se recomienda en casos de pulpitis irreversible en cualquiera de sus formas requiere tratamiento de endodoncia.

Cuando hay inflamación pulpar se produce exudado, si esta puede ser evacuado para aliviar el dolor que acompaña al edema, el diente queda en calma. Pon el contrario si el diente queda dentro del conducto radicular, es probable que haya dolor.

Según el grado de afectación del tejido pulpar, y de la afectación o no del tejido periapical, presentará diferente sintomatología:

1. Pulpitis Crónica: Dolor más o menos intenso, localizado, principalmente aparece al contactar con el diente afectado en la masticación, aunque también responde de forma intensa al frío o al calor. Es menos frecuente que los dos siguientes tipos de pulpitis irreversible.
2. Pulpitis Aguda Serosa: Se caracteriza por un dolor agudo, localizado, que no cede tras la aplicación de un estímulo doloroso, principalmente el frío, aunque el calor o el contacto con determinados alimentos también pueden producir dolor.
3. Pulpitis Aguda Purulenta: Además de inflamación existe un contenido purulento dentro de la pulpa. El dolor es muy intenso al aplicar calor, y suele aliviarse momentáneamente al aplicar frío.
4. Cuando la pulpitis se mantiene en el tiempo, conduce a:
5. Necrosis (gangrena) pulpar: La inflamación del tejido pulpar en el interior del diente impide que el riego sanguíneo sea viable, con lo que el tejido empieza a degradarse y sufre una degeneración o necrosis. El diente se vuelve insensible al frio o al calor, pero extremadamente doloroso al tacto, puesto que se produce una salida de pus y bacterias hacia el periápice. Se entiende por necrosis pulpar la muerte de la pulpa por irritación química, bacteriana o traumática (fracturas dentarias, fuerzas Ortodóncicas, sobrecarga oclusal). (3,7,24)

3.11 Terapia pulpar vital

El objetivo de esta terapia es:

- Erradicar la infección
- Mantener el diente en estado sano
- Preservar el espacio para el diente sucedáneo
- Utilizar la capacidad regenerativa de la pulpa.

3.11.1 Base protectora:

El objetivo de ésta técnica es colocar un material en el fondo de la cavidad con el fin de cubrir los túbulos dentinarios expuestos y actuar como barrera entre el material de restauración y la pulpa. Se debe usar un material radiopaco y biocompatible con el órgano dentino-pulpar.

Indicaciones: Siempre que haya dentina expuesta durante la preparación de la cavidad. La base protectora se coloca para ayudar a la preservación de la vitalidad pulpar y promueve la cicatrización de la pulpa por medio de dentina terciaria.[23]

3.11.2 Recubrimiento pulpar indirecto

Se recomiendan en pacientes que tienen lesiones cariosas profundas cercanas a la pulpa, pero sin signos ni síntomas de degeneración pulpar, el procedimiento consiste en cubrir la capa más profunda de la dentina cariada remanente, se cubre con un material biocompatible para impedir la exposición de la pulpa [23] y el traumatismo adicional de la pieza dentaria, con el fin de estimular la reparación y la cicatrización.

La identificación de la dentina afectada es difícil de hacer visualmente, por tal razón, están indicados los colorantes a base de fucsina básica al 1%, el cual colorea la dentina infectada y por lo tanto nos permite diferenciar claramente entre la dentina infectada y la afectada. Los materiales que se emplean con frecuencia en el tratamiento indirecto de la pulpa, son: Hidróxido de calcio y pasta de oxido de cinc y eugenol. El fundamento para el tratamiento indirecto de la pulpa es que pocas bacterias viables persisten en las capas profundas de la dentina, y una vez sellada la cavidad aquéllas se inactivan.

El objetivo del tratamiento es mantener la vitalidad pulpar mediante:

a. Se debe conservar la vitalidad de la pulpa.
b. La detención del proceso carioso.
c. La promoción de dentina esclerótica (reduciendo la permeabilidad).
d. La estimulación de la formación de dentaria terciaria.
e. La remineralización de la dentina cariosa.

f. No se debe evidenciar cambios patológicos tales como reabsorción o cambios óseos.

No debe presentar síntomas prolongados de dolor.[23]

3.11.3 Recubrimiento pulpar directo

Tratamiento que se realiza cuando la pulpa dental ha quedado expuesta, de forma inadvertida, durante un procedimiento operatorio, la pieza dental debe estar asintomática y la exposición debe ser un diámetro puntiforme y libre de contaminantes orales, colocándose un material en el lugar de la exposición el medicamento de hidróxido de calcio para estimular la formación de dentina, la cicatrización de la herida pulpar y para mantener la vitalidad de la pulpa. Esta contraindicado el recubrimiento directo en un diente primario y en de una exposición pulpar por caries.[23]

El fracaso del tratamiento puede provocar una remoción interna o un absceso dentoalveolar agudo. Kennedy y Kapala afirman que el alto contenido celular del tejido pulpar primario puede ser el responsable de la elevada tasa de fracasos del recubrimiento pulpar directo en los dientes primarios. Estos autores consideran que las células mesenquimatosas indiferenciadas se pueden diferenciar a odontoclastos, provocando una resorción interna, signo principal de fracaso del recubrimiento pulpar directo en los dientes primarios. Los criterios para esta modalidad de tratamiento deben tener en cuenta: pulpa dental sana y la exposición mecánica no debe sobre pasar los 0.5 mm. [1]

Algunos autores afirman que el ácido no promueve una degeneración pulpar y sugieren que ella puede ocurrir posteriormente debido a sus toxinas, otros autores han mostrado que cuando se realiza un grabado ácido y posteriormente se aplica el adhesivo, la pulpa presentará una inhibición de linfocitos T (responsables de coordinar la respuesta inmune celular), luego de la aplicación del adhesivo, la cual producirá una inmunosupresión celular, exacerbando el potencial de agresión bacteriana, además el tejido pulpar envejece precozmente y de manera gradual se

dirige hacia la necrosis. Estas transformaciones se evidencian radiográficamente en sus estadios finales. Por lo que no se recomienda el ataque ácido sobre la pulpa de dientes deciduos.[1]

Objetivos:

a. Se debe conservar la vitalidad del diente.
b. No debe haber signos evidentes de dolor o edema después del tratamiento.
c. No se deben presentar cambios patológicos.
d. Debe haber formación de dentina terciaria.

3.11.4 Pulpotomia

Este procedimiento consiste en la amputación quirúrgica de la pulpa coronaria inflamada,[3] con el objetivo de mantener la vitalidad de parte de la porción radicular remanente, utilizando técnicas farmacológicas y/o no farmacológicas que buscan la preservación de su salud. Se indica este tipo de procedimiento para dientes primarios con inflamación pulpar limitada a pulpa coronaria. La cámara pulpar se llena con una base adecuada y se hace la restauración correspondiente.

Esta técnica está contraindicada en dientes deciduos con evidencia radiográfica de reabsorción interna o externa, tumefacción de origen pulpar, fístula, movilidad patológica, calcificaciones pulpares, sangrado excesivo a del muñón radicular amputado, antecedente de dolor espontáneo nocturno o sensibilidad a la percusión o a la palpación,[2] evidencia de patología periapical o de la región de furca, dientes sin posibilidad de restauración o con más de dos tercios de reabsorción radicular.[3, 23]

Para McDonald y Avery (1986), Segundo Berger (1989), existen dos técnicas específicas de pulpotomia con hidróxido de calcio para dientes permanentes y formocresol indicado en dientes deciduos. El hidróxido de calcio produce reabsorciones internas severas, por lo que no se debe de utilizar en los procedimientos pulpares en dientes deciduos.

En 1995 Guedes-Pinto indica la pulpotomia para dientes deciduos con vitalidad y que no pasen más de dos tercios de reabsorción radicular, lesión o lesiones en furca de las raíces de los molares. Asimismo, este comportamiento no está indicado en dientes destruidos que sería imposible de reconstruir después de la terapia endodóntica. Particularmente utiliza la pasta Guedes-Pinto compuesta por Iodoformo, paramonoclorofenol alcanforado y Rifocort[MR]. Observando buenos resultados en un periodo de tres años frente a otros medicamentos.[(4)]

En los dientes deciduos es ideal utilizar medicamentos y/o técnicas que promuevan la cura de la herida quirúrgica y permitieran la manutención de la vitalidad y la continuidad de la fisiología normal de la pulpa radicular remanente hasta la época de la exfoliación.

El material ideal deberá:

1) Se debe reabsorber a un ritmo similar al de la raíz del diente primario
2) No ser dañino para los tejidos periapicales, ni para el germen del diente permanente.
3) Se debe reabsorber con facilidad si se presiona más allá del ápice.
4) Debe ser antiséptico.
5) Obturar con facilidad los conductos radiculares, adherirse a las paredes y no contraerse.
6) Si es necesario se debe eliminar con facilidad.
7) Debe ser radiopaco.
8) No debe pigmentar el diente, no debe ser soluble en agua.
9) Inducir al tejido periapical a sellar el conducto radicular con tejido conectivo o calcificado.
10) No provocar la coagulación de remanentes orgánicos dentro del canal radicular.
11) No debe ser soluble en agua.[(15)]

No se ha identificado un material ideal para las pulpotomias en dientes deciduos, el agente más utilizado es el formocresol (solución de Buckley: formaldehído, cresol, glicerol y agua) diluido al 1/5.

El objetivo fundamental esta dirigido a la formación de una barrera dentinaria, con un consecuente aislamiento del tejido pulpar, manteniendo su vitalidad sin sufrir efectos colaterales de los fármacos. Las técnicas no farmacológicas están representadas por electrocirugía y radiación por láser, no ofrecen hasta el momento una expectativa positiva en relación a la calidad clínica y/o histológica.

Ventajas de la Pulpotomia

- Preservar la forma del arco y mantener el espacio para los dientes permanentes
- Preservar el diente temporal con afectación pulpar cuando el permanente que lo sucede esta ausente
- Prevenir hábitos
- Prevenir problemas fonéticos
- Mantener la función masticatoria normal.

Técnica:

- Radiografía pre-operatoria.
- Anestesia local al paciente.
- Aislamiento con dique de goma.
- Apertura de la cavidad y eliminación de la dentina careada antes de penetrar en la cámara pulpar, con técnica convencional.
- Extirpación de la pulpa cameral con cuidado de no perforar el suelo pulpar. Puede hacerse con fresas redondas de baja velocidad, fresas de carbono tungsteno Nº 2 ó Nº 3, fresas cilíndricas para remover el techo pulpar, o curetas de dentina bien afiladas.
- Controlar la hemorragia mediante presión con bolitas de algodón estéril.
- Secado de la cámara pulpar con torundas de algodón estéril y succión.

- Exploración de la cámara pulpar valorando el sangrado, que deberá ser rojo y brillante.
- Control del sangrado por 2´ a 3´.
- Se coloca una torunda de algodón con formocresol (si se elige este material), durante 5 minutos. Se retira y se seca la zona.
- Exploración de la pulpa momificada, que deberá tener un color negruzco y sin hemorragia.
- Limpieza de la cámara pulpar con algodón estéril.
- Se sella la entrada de los conductos con pasta oxido de cinc, eugenol bien compacta como sub base.
- Restauración base.
- Adaptación y colocación de corona de acero.

3.11.5 Terapia Radical-Pulpectomia

La pulpectomia es la técnica mediante la cual se remueve el tejido pulpar coronario y radicular de la pieza dentaria con el propósito de reducir la población bacteriana en la pulpa contaminada, y así obtener un conducto limpio y sano.

Debemos tener en cuenta que las raíces de los molares temporales, son frágiles y divergentes, y poseen conductos accesorios en la región de la furca, que parten del suelo de la cavidad pulpar, por lo que la instrumentación de estas resulta más difícil que la de los molares definitivos.[5] La pulpectomia esta indicada en dientes que muestran signos de inflamación crónica o necrosis en la pulpa radicular, los datos clínicos, radiográficos y la anamnesis permitan establecer un diagnóstico de pulpitis irreversible o necrosis pulpar y presentan la siguiente sintomatología:

- Dolor permanente durante tiempo prolongado
- Sensibilidad a la percusión
- Hiperemia incluso después de una pulpotomia
- Necrosis pulpar con o sin caries

- Caries extensa con afectación pulpar, de un segundo molar primario antes de la Erupción del primer molar permanente
- Longitud radicular superior o igual a 2/3
- Hemorragia excesiva tras una pulpotomia
- Abscesos periapicales con pequeñas radiolucidencias visibles a través de la radiografía, ausencia de invasión de furca y ausencia de reabsorciones internas o externas avanzadas.

Contraindicada en dientes con gran pérdida de la estructura radicular, resorción interna o externa avanzada, o infección periapical que afecte a la cripta del diente sucesor y no es posible eliminar por completo y de forma estéril el tejido pulpar inflamado o necrótico del conducto radicular. Además, en casos de dientes no susceptibles a restauración, reabsorción interna de las raíces, perforación de furca, sin soporte óseo o radicular, reabsorción superior a un tercio de la raíz y la presencia de quiste folicular o dental.

A través de la historia el tratamiento endodóntico de dientes deciduos con necrosis pulpar se basa casi exclusivamente en una acción farmacológica de los medicamentos colocados en la cámara coronaria. El tratamiento deberá permitir la reabsorción de las estructuras radiculares, así como del material obturador y la erupción normal del diente permanente. El éxito del tratamiento depende de la reducción o de la eliminación de los microorganismos infecciosos, para lo cual son necesarias una adecuada instrumentación del canal radicular, irrigación con soluciones antibacterianas y obturación del canal con materiales también antibacterianos.

El objetivo de la pulpectomía es mantener el diente primario que de otro modo se perdería, la dificultad en la preparación de los conductos radiculares primarios tienen una morfología compleja y variable, y la incertidumbre de los efectos de la instrumentación, la medicación y los materiales de obturación el canal pulpar sobre los dientes sucesores en desarrollo.[(2)]

Las diferencias evolutivas, anatómicas y fisiológicas entre los dientes primarios y permanentes exigen diferencias en los criterios para los materiales de empaste del conducto radicular. El material ideal debe reabsorberse a un ritmo similar como lo hace la raíz del diente primario, ser inocuo para los tejidos periapicales y para el brote del diente permanente, reabsorberse con rapidez si se presiona más allá del ápice,

Ser antiséptico, llenar los conductos radiculares con facilidad, adherirse a sus paredes, no contraerse, eliminarse con facilidad si fuera necesario, ser radiopaco y no pigmentar el diente. Los materiales más utilizados son la pasta de oxido de cinc y eugenol, la pasta de yodoformo y el hidróxido de calcio.

Técnica

- Anestesia local del diente a tratar
- Aislamiento absoluto con dique de goma
- Remoción de la caries y apertura de la cámara con una fresa redonda de alta velocidad
- Remoción de la dentina careada. Penetrar a la cámara pulpar
- Seguir el contorno del techo de la cámara pulpar con fresa y retirarlo
- Se conforma la cavidad y localización de conducto con una fresa de alta velocidad (Endo Z)
- Extirpar la pulpa cameral y radicular con tiranervios o con limas preformadas si los conductos son muy curvos.
- Se introduce una lima de 15mm en los conductos, utilizando el localizador de ápice para tomar posteriormente una radiografía periapical de conductrometria para determinar la longitud y el número de los conductos presentes, de las paredes de los conductos primarios son menores que la de los permanentes y se corre el riesgo de perforación lateral
- Se secarán radiografías para determinar la longitud y el número de conductos presentes

- Una vez preparado el conducto se secaran los conductos con puntas de papel
- Se obturan los conductos con el material de obturación elegido, se compacta con una bolita de algodón húmedo a presión dentro de la cámara para su empaquetamiento dentro de los conductos hacia el ápice
- Después de la obturación del conducto radicular se sella la obturación del conducto con una pasta de ZOE
- Radiografía final
- En una próxima visita, a los 7 días, se restauró definitivamente con una corona de acero inoxidable.

3.12 Microbiota oral

La microbiota oral es extremadamente compleja. Se han llegado a aislar más de 200 especies distintas en una misma cavidad bucal, la mayor parte tiene la característica de ser transitoria, de forma que como residente sólo quedaría unas 20 especies aproximadamente.[19]

Principales microorganismos que constituyen la microbiota oral:

Cocos grampositivos:

Estreptococos (grupo viridans): Son los más aislados, tanto cualitativa como cuantitativamente

En menor proporción se hallarían: Estafilococos spp, Enterococos spp, S. mucilaginosus, Abiotrophia spp, y los anaerobios estrictos Peptostreptococcus spp.

Cocos Gramnegativos:

Se detectan diversas especies, aerobias y comensales no exigentes del género Neisseria y otras pertenecientes al género Veillonella como anaerobias estrictas.

Bacilos Grampositivos:

Destacan un número amplio de especies de los géneros: Actinomyces y Lactobacillus y, en menor cantidad: Corynebacterium matruchitii, Rothia dentocariosa, especies de Propionibacterium y las pertenecientes a los géneros anaerobios: Eubacterium y Bifidobacterium.

Bacilos gramnegativos:

Sobresalen por su importancia los anaerobios estrictos no esporulados como Porphyromonas spp., Leptotrichia buccalis, selenomonas spp. y Centipeda periodontitis. Igualmente destacan como bacterias anaerobias facultativas: Actinobacillus, actinomycetemcomitans, Haemophilus spp, Eikenella corrodens, Capnocytophaga spp, y algunas especias del género Campylobacter.

Otros microorganismos:

Sobresalen los treponemas comensales, hongos como Cándida spp, Micoplasma spp, y los escasos protozoos aislados en la cavidad oral como las especies Tricomonas tenax y Entamoeba gingivalis.

IV. DROGAS UTILIZADAS EN TRATAMIENTO PULPAR DE LA DENTICION DECIDUA

4.1. Características ideales de un material de obturación

1) No debe interferir con el proceso fisiológico de reabsorción radicular.
2) Debe adaptarse fácilmente a las diversas formas y contornos de las preparaciones cavitarias.
3) No debe ser dañino para los tejidos periapicales, ni para el germen del diente permanente
4) Inducir al tejido periapical a sellar el conducto radicular con tejido conectivo o calcificado

5) No debe ser poroso, sino impermeable a todos los líquidos y tejidos periapicales.
6) Debe ser insoluble en los líquidos histicos y no sufrirá oxidación ni corrosión
7) Fácil manipulación,
8) Estabilidad dimensional; el material no deberá contraerse.
9) Debe ser antiséptico
10) Debe ser radio opaco, o fácilmente visible en las radiografías.
11) No debe pigmentar la estructura dental ni los tejidos adyacentes.
12) Debe ser fácil de extraer en caso necesario.
13) No debe ser carcinogénico.

4.2 AGENTES DE FIJACION

4.2.1 FORMOCRESOL

Preconizado por Buckley 1904 y más tarde introducido por Sweet, en 1930, para el tratamiento pulpar en dientes deciduos, al inicio este medicamento era utilizado en varias sesiones con el objetivo de fijar el tejido pulpar, limitando su autólisis. Composición. Formocresol es un agente de fijación en tratamientos pulpares en dentición decidua. En 1973 Los propone la formula actual constituida por formaldehído 19%, cresol 35% y agua destilada 100 cc, con dilución de 1:5 en tres partes de glicerina y agua.(21)

Los componentes activos del formocresol son el formaldehído y el cresol, siendo la glicerina utilizada como vehículo y como emulsificador, para evitar la volatilización del formaldehído y atenuar su poder irritante. El formaldehído, el más sencillo de los aldehídos, es un metabolito normal y un componente necesario en la síntesis de ciertos compuestos bioquímicos, tanto en el hombre como en otros animales. (21)

Como fijador clásico, el formaldehído evita la autólisis del tejido por su unión con proteínas, reaccionando con los grupos de aminas libres. Histológicamente, el

tejido pulpar de dientes temporales tratados con formocresol evidencian zonas reaccionales distintas: zona de fijación: es la primera zona, localizada inmediatamente por debajo del medicamento, se presenta como un tejido fijado y acidófilo; la siguiente zona es la zona atrofia: se presenta rosado pálido, la tercera zona se presenta repleta de células inflamatorias; y la cuarta zona es considerada como un tejido normal. (21)

El formocresol además de acumularse en la dentina y pulpa radicular, también se difunde por los tejidos adyacentes alcanzando niveles detectables en el cemento, ligamento periodontal y hueso apical, ocasionando daños en la salud periodontal.(21)

Propiedades:

- Formaldehido:
  - Acción bactericida
  - Precipita proteínas
  - Fija la pulpa subyacente
  - Provoca trombosis e isquemia.
- Cresol: Antiséptico
- Glicerina: Vehículo y ambos atenúan el poder irritante del formaldehído.

Los ingredientes activos del formocresol son:
El tricresol, un poco poderoso desinfectante, aunque de acción corta, que mata los microorganismos en la superficie de amputación. La contribución del tricresol a la eficacia del formocresol no es muy clara.(29)
La formalina, es un fijador de tejidos muy potente y sin duda el ingrediente activo más importante.
Comportamiento del tejido frente al formocresol:

1. No hay completa momificación (Rolling y cols., 1976; Loos y cols., 1973)
2. El formocresol diluido 1:5 tiene un efecto positivo similar a la concentración original.

3. El formocresol no sólo se queda en los tejidos dentro de los conductos sino que puede pasar al sistema vascular y aparecer en las células embrionarias, ocasionando defectos en el esmalte de los dientes permanentes sucesores (Myers y cols., 1977; Pruhs y cols., 1972)
4. La apariencia de fijación sólo distrae el verdadero estado necrótico del tejido, el cual puede entonces como un foco de infección (Torneck, 1972).
5. Se ha observado exfoliación prematura de los dientes tratados con formocresol (Hunter, 2003).

Indicaciones para la técnica de pulpotomia con formocresol:

1. Ausencia de radiolucidez periapical o a nivel de furcación.
2. Determinación radiográfica de una probable exposición pulpar existente en un medio primario.
3. Ausencia de reabsorción radicular físiológica: menos de los 2/3.
4. El paciente puede tener antecedentes de episodios de dolor intenso asociados con un diente cariado.
5. El diente puede tener una leve movilidad o estar sensible a la percusión.
6. Ausencia de reabsorción radicular interna
7. Exposición pulpar visible clínicamente con presencia de pulpa vital remanente.

Las contraindicaciones para llevar a cabo esta técnica:

1. Presencia de una imagen radiolúcida a nivel periapical o de la furcación.
2. Presencia de absceso gingival o fístula.
3. Un diente primario que tenga más de dos tercios de sus raíces reabsorbidas.
4. La presencia de una enfermedad sistémica como fiebre reumática, anomalías congénitas del corazón, etc., lo cual puede etc., lo cual puede complicar la salud si la pulpotomía no es exitosa.

Procedimiento:

- Anestesia del diente o diente por tratar.
- Aislamiento absoluto con dique de goma.
- Limpieza del diente con pulpa expuesta y del área próxima de trabajo con una sustancia desinfectante o germicida. Debe realizarse en todo el procedimiento una técnica quirúrgica limpia.
- Remover toda la caries periférica de las paredes cavitarias y cúspides socavadas y toda la caries del sitio que se presume expuesto. Todo el tejido cariado debe ser removido antes de entrar en la cámara pulpar.
- Remover la dentina remanente del piso con una fresa redonda pequeña y estéril.
- Extirpar el tejido pulpar coronal con un excavador de buen filo y estéril o con una fresa redonda #4, #6 o #8.
- Luego de la hemostasia con torunditas de algodón se coloca una torunda mojada en solución de Buckley sobre los muñones pulpares por un tiempo de 5 minutos.
- Al retirar se observara de un color marrón oscuro por general en un formocresol concentrado, y rojo oscuro cuando es diluido.
- Sellar con una mezcla cremosa de óxido de zinc – eugenol reforzado.
- Colocar una capa delgada de cemento de ionómero de vidrio.
- Obturar definitivamente con una resina compuesta de fotopolimerización o con una corona de acero inoxidable.
- Tomar una radiografía postoperatoria inmediata.
- Tomar una radiografía de control por lo menos una vez al año para evaluar el estado de las raíces, áreas periapicales y progreso del desarrollo del diente permanente.

4.2.2 GLUTARALDEHíDO

Introducido por Hannah 1972, utilizo la sustancia a una concentración del 5% asociada con hidróxido de calcio, para el tratamiento pulpar combinado con el hidróxido de calcio para su uso en pulpotomias de dientes permanentes, habiendo

sido luego indicado como alternativa al formocresol, para pulpotomias en dientes deciduos.

El glutaraldehído es un agente fijador con penetración tisular limitada aplicable a pulpas vitales no inflamadas luego de una amputación pulpar, lo que disminuye su potencial tóxico, que es de 15 a 20 veces menor que el del formocresol. Además, es un fijador más activo y forma uniones irreversibles y más estables con la materia orgánica promoviendo menor irritación en los tejidos apicales y periapicales, también presenta menor volatilidad, potente acción bactericida y menor citotoxicidad. [21,29]

Cuando se uso glutaraldehído al 2%, se obtuvieron resultados exitosos en un 96% después de 42 meses (gracia Godoy, 1983, 1986). El 90% de éxito clínico se consiguió un año después de aplicar glutaraldehído al 2% durante 5 minutos (Fuks y cols., 1986). Sin embargo se han informado fracasos en un 18% como resultado de la reabsorción interna (Fuks y cols., 1990). Aunque el glutaraldehído se consideró un posible reemplazo del formocresol, han surgido muchas preguntas acerca de su seguridad.[3,8,29]

Propiedades del Glutaraldehído:

1. Baja toxicidad (S-Gravenmade, 1975).
2. Mínimo potencial mutagénico o carcinogénico.
3. Es una molécula más grande que el formaldehído.
4. No es absorbido pos los tejidos adyacentes contrariamente al formocresol; permanece confinado enteramente dentro del tejido pulpar.
5. Bajo potencial para la distribución sistémica y la acción en lugares distantes.
6. No penetra el tejido como el formocresol y la concentración y el tiempo de aplicación no han sido establecidos con precisión.
7. Se ha recomendado una aplicación de 4 minutos al 4%, aunque otros lo prefieren al 2%

8. La aplicación durante 3 minutos al 2% produjo fijación del tejido superficial con limitada penetración del tejido y dejó la pulpa remanente inafectada (Rusmah, 1992).
9. Inestabilidad del medicamento, por lo que es necesario su reemplazo frecuente.

Cuando se usó el glutaraldehído al 2% se obtuvieron resultados existosos en un 96% después de 42 meses (Gracia Godoy, 1983), 1986). El 90% de éxito clínico se consiguió un año después de aplicar glutaraldehído al 2% durante 5 minutos (Fuks y cols., 1986). Sin embargo después de dos años se han informado fracasos en un 18% como resultado de la absorción interna (Fuks y cols., 1990). Aunque el glutaraldehído se consideró un posible reemplazo del formocresol, han surgido muchas preguntas acerca de su seguridad.

Aplicación

- Anestesia del diente o diente por tratar.
- Aislamiento absoluto con dique de goma.
- Limpieza del diente con pulpa expuesta y del área próxima de trabajo con una sustancia desinfectante o germicida. Debe realizarse en todo el procedimiento una técnica quirúrgica limpia.
- Remover toda la caries periférica de las paredes cavitarias y cúspides socavadas y toda la caries del sitio que se presume expuesto. Todo el tejido cariado debe ser removido antes de entrar en la cámara pulpar.
- Remover la dentina remanente del piso con una fresa redonda pequeña y estéril.
- Extirpar el tejido pulpar coronal con un excavador de buen filo y estéril o con una fresa redonda #4, #6 o #8.
- Controlada la hemorragia con bolitas de algodón estéril.
- Aplicar una torundita de algodón gluteraldehído al 2% sobre muñon pulpar remanente durante 5 minutos.
- Colocar una base de hidróxido de calcio y cemento temporal**.**

4.3 AGENTE ASTRINGENTES

4.3.1 SULFATO FERRICO $Fe_2(SO_4)$

Fue usado inicialmente en un Hospital Militar, Francia en 1857. Propuesto para el uso de Pulpotomias por Landau y Johnsen (1988) quienes encontraron resultados histológicos favorables al 15.5%. Usado como agente coagulante o hemostático en la retracción gingival para las impresiones de coronas y puentes, y es ligeramente ácido.[3,8,,29] Cuando existe contacto con la sangre se produce la formación del complejo ión férrico-proteína que bloquea los vasos sanguíneos cortados mecánicamente, dando como resultado la hemostasia. [21,29] Debido a esto, la utilización del sulfato férrico en pulpotomías fue propuesta para obtener hemostasia, con éxito clínico y radiológico semejante al obtenido con el formocresol. [21]

No es un agente fijador, sólo tiene acción bacteriostática, cuya principal propiedad es controlar el sangrado y actúa como una barrera no tóxica para los componentes irritantes de la subbase. En la técnica de la pulpotomía con sulfato férrico, después de su empleo, se indica la colocación de un cemento de óxido de zinc y eugenol sobre el remanente pulpar radicular.[21]

La composición es: Sulfato Férrico al 15.5% (Astrigedent), Sulfato Férrico al 20% (Viscotat, Solución de Monsel).La aglutinación de las proteínas sanguíneas por acción de iones férrico, iones sulfato y el Ph acido de la solución, forman tapones que ocluyen los orificios de los capilares produciendo hemostasia.

Técnica de aplicación

Viscotat: en jeringas especiales y con unas boquillas metálicas y con punta de cepillo (dentoinfusor), apretando sobre cada uno de los muñones radiculares, presionando cada uno 10 a 15seg. Posteriormente se limpia con el chorro de agua y se seca quedando la cámara de color amarillo-marrón. Si después de la

aplicación sangra algún muñon se puede volver a aplicar. Para después rellenar la cámara con cemento (IRM, OZE, Fosfato de zinc, etc). [9]

Evidencia científica

Se encuentran los resultados de seis estudios clínicos que abarcan un tiempo de controles entre los seis meses a los tres años. En los resultados destaca como el porcentaje de éxito clínico y radiológico tiende a disminuir con el tiempo pero aun así alcanza unos resultados bastante buenos. Por otra parte la metamorfosis cálcica también tiende a aumentar con el tiempo. Además, no hay alteraciones en el esmalte del diente permanente sucesor y en cerca del 10% de los casos está adelantada su erupción.

PULPOTOMIA CON SULFATO FÉRRICO. RESULTADOS DEL ÉXITO CLÍNICO Y RADIOLÓGICO ASÍ COMO DE LOS CASOS DE OBLITERACIONES DE CONDUCTOS REGISTRADOS EN 6 ESTUDIOS CLÍNICOS DESDE LOS 6 MESES A LOS 3 AÑOS TRAS EFECTUARSE EL TRATAMIENTO

Tiempo	Autor / Año	Éxito		Obliteración de conductos
		Clínico	Radiológico	
6 meses	Fei 1991 Smith 2000 **Promedio**	100% 99% **99,5%**	96,3% 80% **88,2%**	- - **-**
1 año	Fei 1991 Smith 2000 **Promedio**	100% 98% **99%**	96,3% 74% **85,2%**	48,3% 19,6% **33,9%**
2 años	Fuks 1997 Smith 2000 Ibricenic 2000 Casas 2003 **Promedio**	92,7% 93% **100%** **94,5%** **95%**	- 81% 97,2% **61%** **79,7%**	18,2% 22,8% - **71%** **37,3%**
3 años	Smith 2000 Casas 2003	81% -% **81%**	74% 67% **70%**	33% 60% **46,2%**

4.2.4 ELECTROCOAGULACION

Es una forma no química de desvitalización surgida en el año 1983 por Ruemping y cols. Mientras la momificación elimina la infección de la pulpa y la vitalidad con una ligazón cruzada química así como la desnaturalización, la electrocirugía carboniza y calienta la pulpa, la desnaturaliza y evita la contaminación bacteriana.

La electrocirugía ha mostrado experimentalmente que promueve la reabsorción radicular patológica y la patología periapical y furcal (Shulman y cols.), esto prueba que el diagnóstico y la técnica son muy sensibles y no aplicables si hay presencia de reabsorción radicular a nivel apical.[29]

Se denomina también: ELECTROFULGURACIÓN o ELECTROBISTURI. Bisturí: Hyfrecator 705A y el Storbex Ultron, siempre a media potencia. Se comenzó a utilizar en pulpotomias de dientes temporales en 1965.

Técnica de aplicación:

- Anestesia del diente o diente por tratar.
- Aislamiento absoluto con dique de goma.
- Limpieza del diente con pulpa expuesta y del área próxima de trabajo con una sustancia desinfectante o germicida. Debe realizarse en todo el procedimiento una técnica quirúrgica limpia.
- Remover toda la caries periférica de las paredes cavitarias y cúspides socavadas y toda la caries del sitio que se presume expuesto. Todo el tejido cariado debe ser removido antes de entrar en la cámara pulpar.
- Remover la dentina remanente del piso con una fresa redonda pequeña y estéril.
- Extirpar el tejido pulpar coronal con un excavador de buen filo y estéril o con una fresa redonda #4, #6 o #8.
- Con la cámara pulpar limpia y seca se aplica una descarga de corriente eléctrica 1 ó 2 segundos con el electrodo colocado a una distancia de 1 ó 2 mm del muñon amputado y repitiendo la operación a todos los muñones a intervalos de 5 a 10 segundos, para evitar el excesivo calentamiento de la cámara pulpar. La maniobra se repite 2 a 3 veces por cada muñon colocando en cada intervalo una bolita de algodón para que absorba cualquier resto de sangre o fluido antes de aplicar la corriente eléctrica.
- Finalmente se llena con un cemento.

En el estudio realizado por Öztas y cols. (1994) se compararon las pulpotomias con electrocirugía y formocresol en dientes primarios de perros.

En el grupo electroquirúrgico se observó:

1. Reabsorción externa e interna tanto en dentina como en el cemento en el tercio coronal de la raíz
2. Apariencia eosinofílica homogénea y no celularidad en tejido periodontal conectivo; igual apariencia se observo en el área furcal
3. Formación de dentina reparativa y puentes dentinarios en el tercio coronal de la raíz.

Este estudio indico que la técnica convencional de pulpotomía con formocresol es histopatológicamente superior a la técnica electroquirúrgica.[29]

Evidencia Científica

Los resultados son sorprendentes puesto que en los estudios con controles a más largo plazo los resultados clínicos y radiológicos mejoran en contra de la lógica de mantenerse o disminuir. La obliteración de conductos sólo aparece en uno de los estudios a seis meses y no hay datos de alteración en el sucesor permanente.

4.2.5 LASER

Es una técnica moderna que muy bien podría evitar los déficits histológicos de la electrocirugía. Idealmente, la irradiación con láser crearía una zona superficial de necrosis coagulativa, que permanece compatible con el tejido subyacente. Algunos estudios han mostrado carbonización, necrosis e inflamación de la pulpa con muy poca evidencia de reparación (Jukic y cols., 1997). Propiedades: para coagular, vaporizar o ablacionar los tejidos biológicos.

Esta técnica se ha comparado con el formocresol en pulpotomías en pulpas en pulpas vitales de dientes primarios y resultó favorable con el láser dióxido de carbono. Todos los dientes permanecieron asintomáticos y clínicamente normales 28 y 90 días postratamiento. (Elliott y cols., 1999).

Historia:

- En 1980, los efectos de radiación láser sobre la pulpa de dientes permanentes en desarrollo y de dientes deciduos sometidos a la pulpotomia, comenzaron a investigar
- En 1985, Shogi et al relataron los efectos de la radiación láser de dióxido de carbono (CO_2), un láser de Alta potencia sobre la pulpa dentaria de perros adultos.
- En 1990, Kurukama evaluó los efectos de la radiación con láser semiconductor de arseniuro de Galio (Ga-As) sobre la activación de células inflamatorias y sobre la pulpotomia vital.
- En 1995, Arrastia el al evaluaron el mismo láser efectos en pulpotomias de dientes deciduos en humanos.
- El uso del láser de baja intensidad en tratamientos endodónticos conservadores, como pulpotomias en dientes deciduos, promueve una acción analgésica, antiinflamatoria y bioestimuladora, con formación de una barrera mineralizada.

Mecanismo de acción

- Los láser de alta intensidad pueden ser indicados como coadyuvante a las terapias endodóntica convencionales, promoviendo hemostasia a través de los efectos térmicos, remoción rápida y precisa del tejido pulpar.
- Los láseres de baja intensidad aplicados en las porciones coronarias promueven acciones analgésicas, anti-inflamatorias, bio-moduladoras y reparadoras, en los tejidos pulpares remanentes, permitiendo el mantenimiento de la continuidad de la fisiología normal hasta la época propia de la exfoliación de los dientes deciduos.

Efectos biológicos

- Efectos térmicos
    - Fotocoagulación: la radiación láser se transforma en calor. Al elevarse la temperatura el agua intracelular entra en ebullición

formando una verdadera burbuja gaseosa. Esto produce la desnaturalización térmica con inactivación de proteínas y enzimas y el arrugamiento de las fibras de colágeno.

- Láser de Argón, Láser de Kriptón, Láser de Diodo de Argón YAG de doble frecuencia.

- Fotovaporización: se producen muy altas temperaturas a nivel celular con rápida ebullición del agua y vaporización que produce disrupción de los tejidos. El corte o microdisección se produce por expansión del agua, sin efectos mecánicos.
  - Láser de CO2, Nd-YAG.

- Efectos ionizantes
  - Fotodisrupción.
- Efectos fotoquímicos
  - Fotorradiación.
  - Fotoablación..

4.3 PASTA DE OBTURACIÓN

4.3.1 OXIDO DE ZINC-EUGENOL

Es el material mas usado en odontología con efectos beneficiosos así como dañinos por el eugenol. Tiene una importante acción paliativa que se debe a:

- Buenas cualidades de sellado
- Acción anestésica del eugenol
- Propiedades bacteriostáticas del eugenol

Fue el primer agente usado para preservar la pulpa, aunque estudios iniciales revelaron aspectos negativos en recubrimientos pulpares directos en contacto con el tejido pulpar (Glass y col., 1949). En pulpotomías, el estudio histológico completo de Magnusson (1971) fue el que mejor mostró la inflamación resultante y la reabsorción interna.

Eugenol

- Es conocido como tóxico y es capaz de producir trombosis de los vasos sanguíneos al ser aplicados directamente sobre el tejido pulpar.

- Propiedades anestésicas y se le usa como calmante para aliviar el dolor en una pulpitis.
- Anti-inflamatoria por su capacidad de inhibir las síntesis de prostaglandinas y de la quimiotaxia leucocitaria.
- Cuando el eugenol se mezcla con el oxido de zinc se produce una reacción de Quelación originando un Eugenolato de Zinc liberándose el Eugenol y produciéndose un hidróxido de Zinc
- El cemento de oxido de zinc fraguado tiene un PH de 6.6 a 8.0 y no es irritante para la pulpa cuando se coloca en cavidades profundas. Aunque ha sido utilizado en recubrimientos directos hay acuerdos en considerar al eugenol como irritante.

Los resultados con óxido de cinc – eugenol en dientes permanentes han sido muy pobres. Cuando se aplica este compuesto a pulpa expuesta, inicialmente reduce el proceso inflamatorio crónica y disminuye la posibilidad de cicatrización. La obturación con jeringa endodóntica de presión con el fin de que el material penetrase lo suficiente a lo largo de los conductos, aunque es bastante dificultoso que esto ocurra y a veces puede quedar corto y otras penetrar más allá del ápice. La obturación corta no es muy crítica; sobrepasar el ápice puede causar una leve reacción, aunque sin complicaciones.[29]

EVIDENCIA CIENTIFICA

- Godoy 1982, El Cemento de oxido de zinc no es la base ideal en una pulpotomia. Tejido pulpar tratado con Formocresol y base de OZE mostro una respuesta inflamatoria de moderada a severa. Al parecer debido al eugenol.[3]
- Strange et al 2001, los estudios clínicos radiográficos en 196 primeras molares fue de 79% para la técnica tradicional y 99% para la técnica alternativa (formocresol como subbase sin ser exprimido en algodón por 5min), por lo cual concluyen que esta modalidad es una técnica exitosa para la práctica de pulpotomias en molares deciduas.[10]

- Chawla et al 2001, realizaron una evaluación preliminar de una combinación del polvo de hidróxido de calcio y oxido de zinc como materiales de obturación de conductos radiculares e dientes deciduos. El estudio se llevo a cabo en 5 segundas molares primarios. Todos los casos evaluados clínicamente después de 2, 4, 6 y 12 meses
- Mostraron asintomáticos, sin historia de dolor, sensibilidad y movilidad anormal. La obturación se mantuvo en su lugar dentro del conducto hasta el inicio de la reabsorción fisiológica.[10]

4.3.2 AGREGADO DE TRIÓXIDO MINERAL (MTA)

Fue desarrollado y reportado por primera vez en 1993 por Lee, Torabinejad y colaboradores, describieron las propiedades químicas y físicas del agregado de trióxido mineral (MTA) como un material de obturación radicular apical. Material biocompatible con buenas propiedades para sellar, superior al oxido de cinc y eugenol y la amalgama.

Es un polvo que endurece en presencia de humedad con un pH de 12,5. Endurece en 4 horas, y su fuerza compresiva es 70 MPA, comparable con el IRM. Medicamento propuesto para tratamiento de pulpotomías, así como para protectores pulpares con pulpitis reversibles, apexificación y reparación de perforación de raíces. Se ha demostrado que el MTA tiene capacidad para estimular la liberación de citoquinas de las células óseas, indicó que promueve activamente la formación de tejido duro.

El material MTA está compuesto principalmente por partículas de:

- Silicato tricálcico
- Silicato dicálcico
- Aluminato férrico tetracálcico
- Sulfato de calcio dihidratado
- Óxido tricálcico
- Óxido de silicato

Propiedades del MTA

Físicas

- El tiempo de fraguado del material está entre tres y cuatro horas. El MTA es un cemento muy alcalino, con un pH de 12,5, tiene una fuerza compresiva baja, baja solubilidad y una radio- opacidad mayor que la dentina.

Valor del pH

- El pH obtenido por el MTA después de mezclado es de 10,2 y a las 3 horas, se estabiliza en 12,5. Esta lectura se realizó a través de un pH-metro en vista que el MTA presenta, un pH similar al cemento de hidróxido de calcio.

Radio- opacidad

- La medida de radio- opacidad del MTA es de 7.17 mm equivalente al espesor de aluminio. Entre las características ideales para un material de obturación, encontramos que debe ser más radio- opaco que sus estructuras limitantes cuando se coloca en una cavidad

Manipulación

El polvo de MTA debe ser almacenado en contenedores sellados herméticamente y lejos de la humedad. El polvo (idealmente 1gr por porción) debe ser mezclado con agua estéril en una proporción de 3:1 en una loseta o en papel con una espátula de plástico o metal

Indicaciones

Puede ser empleado en recubrimiento pulpar, pulpotomías, apexificaciones, barrera durante el blanqueamiento, reparación de perforaciones dentarias.

En Dientes Temporales:

- Este material ha demostrado ser biocompatible y capaz de sellar las vías de comunicación entre el sistema de conductos y la superficie externa del diente.
- Los estudios existentes hasta ahora muestran éxito clínico y radiológico cuando se utiliza MTA en pulpotomias en dientes temporales, teniendo, por tanto un potencial prometedor para llegar a ser el sustituto de formocresol.

Reporte de un caso

- El objetivo de este estudio fue evaluar los resultados del empleo del agregado trióxido mineral (MTA) como posible alternativa al formocresol en estos tratamientos.

- Se seleccionaron 52 molares temporales en los que se realizaron pulpotomías con MTA, siendo revisados cada 3 meses, durante un tiempo de 15 meses

- En este estudio, todos los molares tratados tuvieron una respuesta clínica satisfactoria, ya que ninguno mostró signos de carácter patológico. Se detectaron además imágenes radiológicas de formación de dentina reparativa en los conductos radiculares

- El MTA presentaría, según este estudio, características favorables para ser una alternativa al Formocresol en pulpotomías de molares temporales.



Imagen radiográfica de dos molares temporales mandibulares 6 meses después del tratamiento de pulpotomia con MTA. Se indican con un círculo la imagen de un puente dentinario y con flechas las imágenes de estenosis pulpar

4.3.3 PASTA YODOFORMADA

Las Pastas Iodoformadas son materiales de obturación utilizados en dientes decíduos, compuesto por iodoformo, alcanfor flechas las imágenes paramonoclorofenol (PMCC) y mentol. La aparición de estos materiales impulsaron la realización de estudios en dientes decíduos, observándose el gran poder bactericida, facilidad de inserción, capacidad de penetración en los tejidos, rápida reabsorción del material extravasado, substitución del tejido de granulación por tejido reparador, y ausencia de efectos desfavorables en los dientes sucesores.

(BAKER; LOCKETT, 1971; GARCÍA-GODOY, 1987; HOLAN; FUCKS, 1993). Realizaron algunos trabajos evaluando el aspecto clínico y radiográfico de los dientes decíduos tratados endodonticamente con la pasta Kri (RIFKIN, 1980; GARCÍA-GODOY, 1987; HOLAN; FUCKS, 1993). Rifkin (1980) observarón 89,0% de éxito en molares decíduos después de un año de tratamiento, García-Godoy (1987) relato 95,6% de éxito en tratamiento de dientes decíduos unirradiculares después de dos años de tratamiento. Além Disso, reporto la facilidad de remoción del material en los casos de retratamiento y constato el oscurecimiento de la pieza dentaria después del término del tratamiento.

(GARCÍA-GODOY, 1987). En Brasil, en 1981, Guedes-Pinto, Paiva e Bozzola realizaron un trabajo clínico en 45 dientes con pulpa neurótica utilizaron como material obturador una pasta compuesta por Iodoformo, PMCC e Rifocort. Se realizo en seguimiento después de un año, se observo sólo en caso con fracaso. Estos autores afirmaron que el material obturador presentaba óptima propiedad anti-séptica, es reabsorbida e reduce la reacción inflamatoria después del término del tratamiento. Posteriormente, el material recibió el nombre de Pasta Guedes-Pinto. Se realizo estudio en 25 casos, con esta pasta, se obtuvo la reducción bacteriana en 48,0% de los casos luego de una semana obturación en conductos radiculares.

(GOMES; FONSECA; GUEDES-PINTO, 1997). Rontani, Petters e Renci (1989) realizaron estudios clínicos, utilizando la técnica preconizada por Guedes- Pinto, Paiva e Bozzola (1981), utilizando formocresol como medicación esperando siete días. Los resultados radiográficos obtenidos, después del tratamiento aproximadamente 95,0% de éxito. (KRAMER; FARACO JÚNIOR; FELDENS, 2000). Realizo trabajos comparando los materias obturadores empleados en las terapias endodóntica encontrados en la literatura.(11)

(NURKO; GARCÍA-GODOY, 1999; HOLAN; FUCKS, 1993). Realizo estudios retrospectivo utilizando la pasta Kri e o OZE en molares decíduos obtuvo 84,0% de éxito. La Pasta Kri presento los mejores resultados, cuando ocurre extravasamiento del material, observándose los mejores resultados usando la pasta OZE (HOLAN; FUCKS, 1993). Estas mismas pastas fueron utilizadas in vitro encontrando efectos antimicrobianos y citotóxico. La pasta OZE obtuvo mejores resultados en los primeros días, la pasta Kri permaneció con un alto efecto por un largo período de tiempo (WHITE et al., 1994).(11)

VITAPEX

Mezcla viscosa de hidróxido de calcio y Yodoformo en jeringa con dispensador. Sus principales componentes son: Yodoformo 40.4%, Hidróxido de Calcio 30.3% y Silicona 22.4%. Cuando este material se extravasa hacia las zonas furcales o apicales, se difunde a distancia o se reabsorbe en parte por los macrófagos en un corto tiempo, aproximadamente de una a dos semanas. La regeneración de hueso clínica e histológicamente ha sido documentada después de usar este material. Un hallazgo positivo con respecto al tratamiento en los dientes primarios fue la aparición de calcificación heterotópica y la osificación dentro del área de penetración del material.(12)

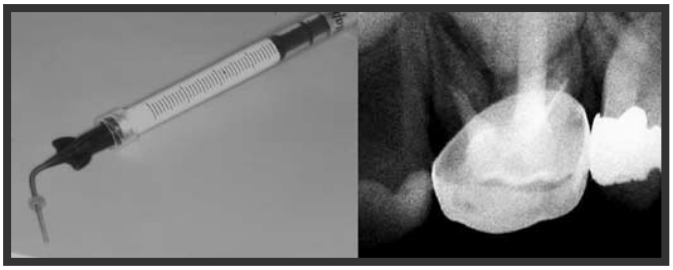

Ventajas:

- El pH fuertemente alcalino (12.5) que dificulta el desarrollo bacteriano.
- Estimula la reparación de tejido periapical.
- De fácil remoción.
- Fácil aplicación.
- Reabsorción rápida.
- Vida útil de 24 meses (Nurko, 1999).
- Se reabsorbe un poco más rápidamente que las raíces.
- No tiene efectos tóxicos en el sucesor permanente.

2.9PH DE PASTAS DE RELLENO	
PASTA DE RELLENO	PH
PASTA KRI	2.90 - - 0.02
PASTA DE HIDROXIDO DE CALCIO	12.45 + - 0.02
EUGENOL	4.34 + - 0.05
FORMOCRESOL	2.79 + - 0.02

Desventajas están:

- Toda adición de elementos antisépticos actúa como noxa en los tejidos periapicales.
- Pigmentación amarilla del diente tratado por el yodoformo. Si esta pasta fuese extruída en la zona de furca o más allá del ápice, difundiría, o bien podría ser eliminada en parte por la acción de macrófagos (Nurko, 2000).[11]

Pasta KRI-I (a base de yodoformo)

Esta compuesto por 2.02% de P-Clorofenol, 4.8% de Camfor, 1.2% de Mentol y 80.8% de Yodoformo. La acción de esta pasta está relacionada con su poder bactericida y con el hecho de que es reabsorbible. Cuando se compara este material con el óxido de Zinc - Eugenol se ha encontrado que esta pasta tiene un 84% de éxito y el óxido de Zinc-Eugenol un 65%. También se ha demostrado que cuando hay sobreobturación con ambos materiales, ésta tiene un mayor éxito (79%) comparado con el óxido de Zinc - Eugenol (41%). Cuando esta pasta sobrepasa los canales, esta es reabsorbida dentro de la primera o segunda semana y ninguno de los sucedáneos presenta alteraciones en el esmalte u otros defectos morfológicos. Se ha reportado que cuando se combina esta pasta con el hidróxido de calcio como un agente para pulpectomías tiene excelentes resultados clínicos, radiográficos e histológicos.

PASTA DE GUEDES-PINTO:

Es una pasta lodoformada, compuesta por: lodoformo 0.30 gr. De acción Analgésico, antiséptico e irritante local, 0.25 gr de Ricort y 0.1 ml de Paramonoclorofenol alcanforado, es preconizado para tratamientos de necrosis pulpar, se observa que cuando existe un sobre pase o sobre obturación, quedando el tejido conjuntivo periodontal, esta pasta es absorbida rápidamente sin ningún tipo de compromiso clínico. Los trabajo histopatológicos, microbiológicos y con cultivo celular, lo que permitió considerarlo como una alternativa para aplicación en recubrimientos pulpares directos, principalmente en pulpotomias.(1)

En 1981, Guedes-Pinto, Paiva y Barzola realizan un trabajo clínico en 45 dientes con pulpa necrótica y lesión de furca, con y sin fístula, en la que utilizaron una

pasta compuesta por Iodoformo, Paramonoclorofenol alcanforado y Rifocort. Controlaron durante un año y sólo se encontró un caso sin éxito clínico.[14] Estos autores confirmaron que el material presenta una optima propiedad anti-séptica, es reabsorbible y reduce la reacción antiinflamatoria.

Posteriormente en 1992 Antonio Guedes Pinto y col. En su estudio "Pulpotomia en dientes deciduos con la PGP – Observación clínica y Radiográfica"; en 59 molares deciduos controlando por periodos de 12 a 17 meses en 43 dientes y entre 18 a 24 meses en 16 dientes, obteniendo un éxito de 98.22% de los casos, recomendando como material optimo para pulpotomias en molares deciduos [3]. Michel J. en 1984 realiza el "Estudio histopatológico de la reacción subcutánea en ratones con pastas obturadoras utilizadas en la terapia de endodontica de dientes deciduos con pulpa necrosada. Comparo la Pasta Guedes Pinto con el Formocresol, concluyendo que la Pasta Guedes Pinto es menos irritante que el formocresol y no produce necrosis del tejido conectivo.[26,26]

Lujan [6] adiciona oxido de zinc e hidróxido de calcio a la Pasta Guedes Pinto para hacer más fácil su uso clínico, utilizando la pasta en pulpa de ratas comparándolo con la pasta original, observando de 24 a 90 días, no observando diferencia entre los grupos, observando remisión de la inflamación y formación de puente de dentina a partir del día 28.

Fabiane Piva, (abr. 2009) evalúa los siguientes materiales: pasta Guedes-Pinto, pasta CTZ (Cloranfenicol, tetraciclina y oxide zinc y eugenol), OZE (óxido de zinc y eugenol), Calen® (material a base de CaOH), L&C® (CaOH + aceite de oliva) e MTA (trióxido mineral Agregado), utilizada en la misma flora bacteriana: Staphylococcus aureus, Enterococcus faecalis, Pseudomonas aeruginosa, Bacillus subtilis, Candida albicans. Formulas utilizadas en placas Petri, conteniendo BHI ágar inoculadas como 0,1mL de flora microbiana, las cuales fueron introducidas en el ágar, siendo estas cubiertas con las respectivas pastas. La lectura de los halos de inhibición (mm) fue realizada después de 48h/37ºC. La pasta CTZ e Guedes-

Pinto presentaron halos de inhibición estadísticamente mayores que los demás materiales (p<0,001). El L&C® y MTA no presentaron halos de inhibición[27].

Guedes de Amorim (2006), analiza las diferentes pastas de obturación de canales radiculares, los resultados muestran que el efecto de los antimicrobianos se observo después de 24 horas en los diferentes métodos de obturación, Eficacia de las pastas antibióticas de obturación radicular.[17]

PASTA	1 h	24 h	48 h	72 h
PGP	+ - +	- - -	- - -	- - -
POZE	- - -	- - -	- - -	- - -
PCHP	+ - +	- - -	- - -	- - -
PCTZ	- - -	- - -	- - -	- - -
Vitapex^{R}	+ - +	- - -	- - -	- - -
saline	+ - +	+ + +	+ + -	+ + +

+++ (Resultado positivo)= presenta crecimiento/ ineficaz; - - - (Resultado negativo)= ausencia de crecimiento/Eficaz. PGP (pasta Guedes-Pinto); POZE (Pasta oxido de zinc y eugenol; PCHP (pasta de hidróxido de calcio + Propilenglicol); PCTZ (pasta de cloranfenicol+ tetraciclina+ oxido de zinc y eugenol)

Diámetro (en mm) de las zonas de inhibición en la prueba de difusión en agar.[17]

Pastas	Microorganismos					
	S. aureus AGPC	E. faecalis AGPC	P. aeruginosa AGNR	B. subtilis AGPR	C. albicans	Mixture
PGP	12	15	26	13	32	10
PZOE	12	11	9	16	12	10
PCH	9	8	10	9	8	6
PCTZ	39	8	39	37	33	13
Vitapex^{R}	0	0	0	0	0	0

CAGP= cocos aerobios gram positivos; RAGN= rod aerobio gram negativo; RAGP= rods aerobios gram positivos, formación esporádica; PGP= pasta Guedes-Pinto; PZOE= pasta oxido de zinc y eugenol; PCH= pasta de hidroxida de calcio ; PCTZ= pasta cloranfenicol+ tetraciclina+ oxido de zinc y eugenol.

Magalhaes (1991), analiza el efecto de la pasta Guedes-Pinto en la reparación alveolar de molares de ratas, utilizaron 30 ratas divididos en dos grupo (grupo

control y grupo experimental). El estudio microscópico revelo que la pasta acelero el proceso de reparación alveolar, comparado al grupo control, en especial a los 7 a 15 días post operatorio.[18]

Rifocort MR

Rifocort, es una Pomada Dermatológica compuesta por:

Rifamicina SV sódica.....1,5 mg

21- Acetato de prednisolona.....5,0 mg

RIFOCORT

Es la combinación de un Corticosteroide la prednisolona, con un antibiótico, la rifamicina SV. La intensa actividad antiinflamatoria de la prednisolona, Inhibe: edemas, deposición de fibrina, dilatación capilar, migración de leucocitos, proliferación capilar y de fibroblastos, depósito de colágeno, formación de cicatrices asociadas con inflamación. Mientras que la rifamicina ejerce una acción antibacteriana contra gérmenes gram-positivos y Gram-negativos.

RifamicinaMR

Es un antibiótico del grupo de los macrólidos, ejerce una acción antibacteriana contra la mayoría de los gérmenes Grampositivos y Gramnegativos, formando un complejo estable con la RNA-polimerasa ADN-dependiente que ejerce debido a esto una acción bactericida o bacteriostática sobre los gérmenes durante la fase de multiplicación. Debido a su lipofilia, la difusión tisular y la capacidad de penetración intracelular son excelentes.

Microorganismos sensibles (CIM menor 16 ug/mi): Staphylococcus aureus, Staphylococcus epidermis, streptococcus pneumoniae, streptococcus pyogenes, Neisseria meningitidis, Legionella pneumophila, Enterococcus spp.

Microorganismos de sensibilidad intermedia (CIM 16-64 ug/ml): Enterobacter spp, Escherichia coli, Klebsiella spp, Proteus spp, Pseudomonas spp.

Microorganismos resistentes: Eresipelothrix, Sphaerophorus, Micoplasma.[18,20]

Indicaciones:

Infecciones causadas por gérmenes sensibles a la rifamicina S.V. Tratamiento tópico de las infecciones de superficies: Heridas infectadas. Quemaduras. Furúnculos. Piodermitis. Dermatosis infectadas. Úlceras varicosas, posflebíticas, ateroscleróticas y diabéticas. Dermatitis eccematoides. Curativos de heridas posquirúrgicas infectadas (adenitis, panadizos, supuraciones de paredes).

Contraindicaciones:

Antecedentes de hipersensibilidad a la rifamicina, los asmáticos por que en su composición contiene el metabisulfito, que puede desencadenar reacciones alérgicas y ataque graves de asma.

Reacciones Adversas:

La rifamicina produce una coloración rojo-naranja en los tejidos, y/o fluidos corporales (piel, dientes, lengua, orina, heces, saliva, esputo, lágrimas, sudor y fluido cerebroespinal). Las lentes de contacto, los dientes y las dentaduras postizas pueden quedar manchados permanentemente. [18,20]

Prednisolona:

La prednisolona es un glucocorticosteroide con potencia antiinflamatoria de 3 a 5 veces mayor que la hidrocortisona. Los glucocorticosteroides inhiben el edema, depósito de fibrina, dilatación capilar y la migración fagocítica de la respuesta inflamatoria aguda, así como la proliferación capilar, depósitos de colágeno y formación de escaras. La prednisolona posee también acción antialérgica al bloquear la acción de la histidinadescarboxilasa, disminuye la síntesis de prostaglandinas y retarda la regeneración epitelial.[20]

La prednisolona se absorbe aceptablemente y se transporta por un mecanismo de difusión simple a partir de un gradiente de concentración para pasar

posteriormente a la circulación sistémica mediante la vía de la red trabecular. La Prednisolana aplicada a la córnea pasa al humor acuoso y estructuras oculares adyacentes y producen aumento de la presión intraocular. Su biotransformación ocurre principalmente por vía hepática, renal y tisular, en su mayor parte a metabolitos inactivos. Su eliminación se efectúa principalmente por excreción renal de los metabolitos inactivos. [18,20]

La prednisolona y sus derivados (fosfato sódico, tebutato y acetato) son corticosteroides sintéticos que se utilizan terapéuticamente como anti-inflamatorios e inmunosupresores. La prednisolona es la forma metabólicamente activada de la prednisona, activación que tiene lugar en el hígado. La prednisolona y sus derivados tienen poca actividad mineralcorticoide y por tanto no son útiles para el tratamiento de una insuficiencia adrenal.

Mecanismo de acción

Los glucocorticoides son hormonas naturales que previenen o inhiben la inflamación y las respuestas inmunológicas cuando se administran en dosis terapéuticas. Los glucocorticoides atraviesan con facilidad la membrana celular y se unen con alta afinidad a receptores citoplasmáticos. [18,20]

PASTA GUEDES-PINTO MODIFICADA

Esta pasta de obturación radicular, se prepara uniendo los siguientes componentes: yodoformo 0.30gr, paramonoclorofenol alcanforado 0.1ml, rifamicina SV sódica 2.5ml, prednisona 5.0mg, oxido de zinc 0.30mg. Se mezcla estos componentes hasta obtener una pasta uniforme.



Componentes de la Pasta
Guedes- Pinto modificada

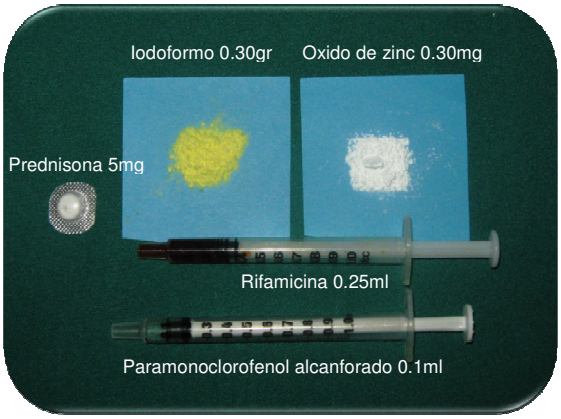

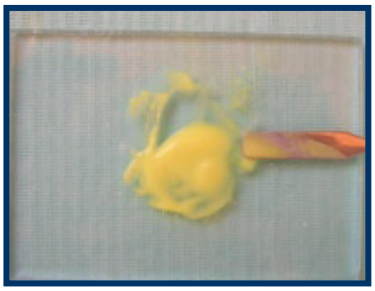

Mezcla de los componentes



Consistencia pastosa de la pasta

TRATAMIENTO PULPAR CON PASTA GUEDES-PINTO MODIFICADA

REPORTE DE UN CASO



PRESENTACIÓN DE CASO CLÍNICO

I. ANAMNESIS

I.1. FILIACIÓN

Nombre	:	Luciana, Cajal Durand
Edad	:	4 años 7 meses
Género	:	Femenina
Raza	:	Mestizo
Peso	:	16 Kg.
Talla	:	105 cms.
Fecha de nacimiento	:	04/03/2004
Inicio de tratamiento	:	
Motivo de la Consulta	:	"A mi niña le duele la muelita"

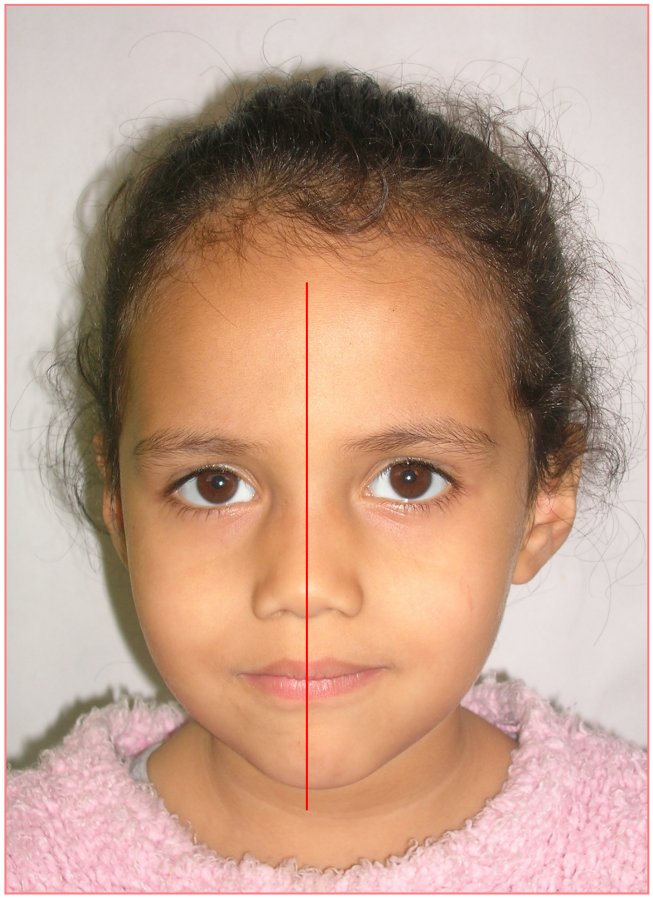

1.3. ANTECEDENTES

A. Pre natales

Control Pre natal

Producto de primera gestación

B. Natales

Parto eutócico, a término

Peso al nacer 3.350Kg

Llanto inmediato

C. Post natales

Lactancia materna exclusiva

Ablactancia a los 6 meses

Inmunizaciones completas

Desarrollo psicomotor adecuado para la edad

D. HISTORIA ODONTOLÓGICA

Fue atendida en consultorio particular, presentando una conducta negativa.

1.3. ENFERMEDAD ACTUAL

Madre refiere que la niña presenta odontalgia de la pieza dental 75; al ingerir sus alimentos y cuando se cepilla los dientes, la sintomatología se presenta desde hace 15 días aproximadamente, automedicandola con Panadol infantil cuando presenta la odontalgia.

II. EXAMEN CLÍNICO

Peso: 16 Kg Talla: 105 cms.

2.1. EXAMEN CLÍNICO GENERAL

Ectoscopia: ABEG, ABEN, ABEH, LOTEP

Piel y anexos: piel hidratada, tibia, elástica sin lesión aparente

T.C.S.C.: Bien distribuido

Linfáticos: No adenopatias

2.2. EXAMEN PSIQUICO ELEMENTAL

Conducta: Positiva

2.3. EXAMEN CLÍNICO REGIONAL

A. EXAMEN CLÍNICO EXTRAORAL

- Forma del cráneo : Mesocéfalo
- Forma de la cara : Mesofacial
- Simetría facial : Conservada
- Músculos faciales : A. N.
- ATM : A. N.
- Perfil antero posterior : Convexo
- Perfil vertical : Normodivergente
- Fonación : A. N.
- Deglución : A. N.
- Respiración : Mixta
- Hábitos : No presenta

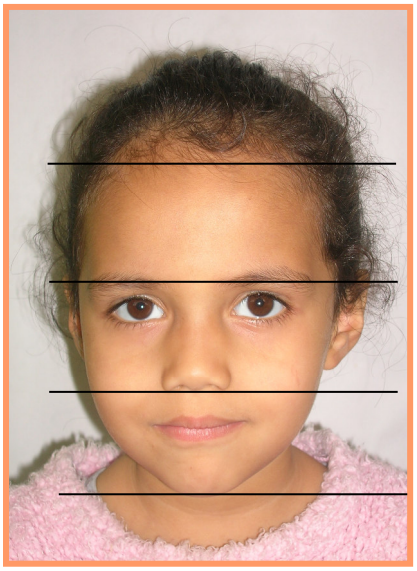

Simétrico
Trichion - Glabela
Glabela - Subnasal
Subnasal - Mentón

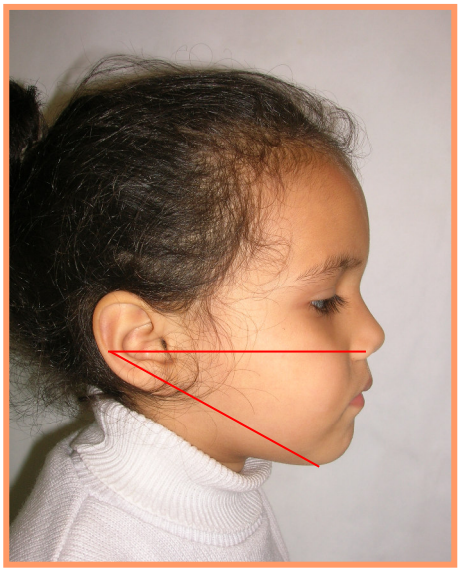

Crecimiento normo divergente
Plano de Camper (Tragus del oído externo hasta el ala externa de la nariz).
Plano mandibular (Borde superior de la mandíbula).

B. EXAMEN CLÍNICO INTRAORAL





1. Tejidos Blandos

- Labios : Delgados hidratados
- Vestíbulo : A. N.
- Encías : Marginal inflamada, conducto fistuloso a nivel de Pza. 75
- Frenillos : Inserción media
- Paladar duro : A. N.
- Paladar blando : A. N.
- Orofaringe : No Congestiva
- Lengua : AN
- Piso de boca : Carunculas permeables

2. Tejidos Duros

Dientes presentes en boca	Pza.55,54,53,52,51 61,62,63,64,65,
Caries en dentina	Pza. 74(O), 84(O)
Pulpitis Reversible	Pza. 65
Necrosis Pulpar	Pza. 55, 85
Periodontitis Apical crónica	Pza. 75
Remanente radicular	Pza. 61





Arco dentario	Maxilar	Mandíbula
Forma	Ovoide	Ovoide
Tipo	Baume II	Baume II

4. ANÁLISIS DE MODELOS





a. Plano terminal derecho : Recto
b. Plano terminal izquierdo : Recto
c. Relación canina derecha : Clase I
d. Relación canina izquierda : Clase I
e. Entrecruzamiento Vertical : 60%
f. Entrecruzamiento horizontal : 1 mm
g. Línea media : Inferior desviada a la derecha 1 mm
h. Over bite : 60%
i. Over Jet : 1mm

4. HIGIENE BUCAL: Índice cualitativo: Mala

5. SALIVA : Serosa

C. ODONTOGRAMA

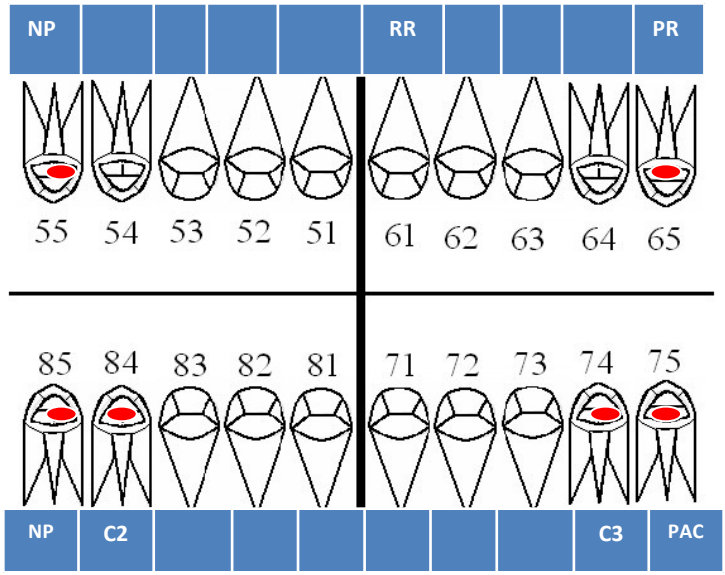

IV. DIAGNOSTICO PRESUNTIVO

ESTADO GENERAL: Paciente de género femenino de 4 años y 7 meses de edad, en ABEG, ABEN, ABEH, LOTEP.

TEJIDOS BLANDOS:

- Gingivitis marginal localizada asociado a placa bacteriana., a nivel de pzas: 51, 84, 85
- Absceso periodontal con fístula pza. 75

TEJIDOS DUROS:

Pulpitis Reversible	: Pza. 65, 74, 84
Necrosis Pulpar	: Pza. 55, 85
Periodontitis Apical crónica	: Pza. 75
Remanente radicular	: Pza 61

CONDUCTA: Positiva

IV. EXAMENES COMPLEMENTARIOS

- Radiografía Bite Wing
- Radiografía periapical: Pza. 55, 65, 74, 75, 84, 85
- Modelos de estudio
- Set fotográfico

RADIOGRAFÍAS PERIAPICALES

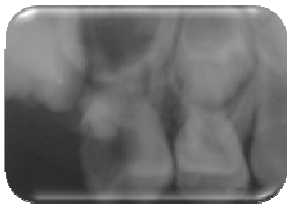

Pza. 55: IRD evidente compromiso pulpar



RR. Pza. 61



Pza. 65: IRD evidente compromiso pulpar



Pza. 85: IRD evidente compromiso pulpar
Pza. 84: IRO próximo a cámara pulpar

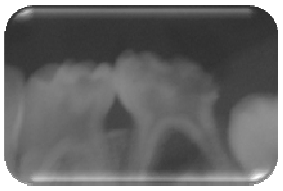

Pza. 75: IRD evidente compromiso pulpar,
Compromiso con cripta osea,
Pza. 74: IRO próximo a cámara pulpar

IV.1. RIESGO Y/O ACTIVIDAD DE CARIES

ACTIVIDAD DE CARIES: Con actividad

V. DIAGNOSTICO DEFINITIVO

ESTADO GENERAL: Paciente de género femenino de 4 años y 7 meses de edad, en ABEG, ABEN, ABEH, LOTEP.

TEJIDOS BLANDOS:

- Gingivitis marginal localizada asociado a placa bacteriana., a nivel de pzas: 51, 84, 85
- Absceso periodontal con fístula pza. 75

TEJIDOS DUROS:

Pulpitis Reversible	: Pza. 65, 74, 84
Necrosis Pulpar	: Pza. 55, 85
Periodontitis Apical crónica	: Pza. 75
Remanente radicular	: Pza 61

CONDUCTA: Positiva

V. PLAN DE TRATAMIENTO

OBJETIVOS

1. Recuperar la salud Bucal de la niña
2. Recuperar Pzas. dentales con conductos pulpares infectados
3. Eliminar focos infecciosos Pza. 61, 75
4. Control de erupción

Fase educativa:

Motivación a la madre y a la paciente sobre la importancia de la salud bucal

Fase preventiva:

Fisioterapia oral: Técnica de cepillado transversal
Profilaxis con escobilla de Robinson
Aplicación de fluoruro de sodio al 2%, en gel

Fase curativa:

- RPI (cemento Ionómero de vidrio tipo III) y Obturación de Resina Pza. 74 (O), 84 (O)
- Pulpotomia Pza. 65
- Pulpectomia Pza. 55, 85
- Reconstrucción de resina Pza. 55, 65, 85
- Exodoncia Pza. 61, 75

Fase rehabilitadora

Diseño e instalación de prótesis parcial removible en el maxilar superior y mantenedor de espacio removible en maxilar inferior.

Fase de mantenimiento

Aplicación de fluoruro de sodio al 2% cada 2 meses, reevaluar riesgo de caries.

V.I. PRONOSTICO

Favorable, dependiendo de la colaboración del paciente y de sus padres.

V.I.I. PROGRAMACIÓN

1º Cita: Confección de historia clínica, Motivación a la madre y niña sobre salud bucal

2º Cita: Profilaxis, aplicación de fluoruro de sodio al 2%

3º Cita: Exodoncia Pza. 75, Obturación con resina Pza. 74 (O)

4º Cita: Pulpectomia Pza. 55

5º Cita: Pulpotomia Pza. 65

6º Cita: obturación con resina Pza. 84 (O) y Pulpectomia Pza. 85

7º Cita: Exodoncia remanente Radicular Pza. 61

8º Cita: Diseño e instalación de prótesis parcial removible en el maxilar superior y mantenedor de espacio removible en maxilar inferior.

9º Cita: Instalación de prótesis parcial removible en el maxilar superior y mantenedor de espacio removible en maxilar inferior.

10º Cita: Control

V.I.I.I. EVOLUCIÓN

FECHA	LABOR REALIZADA
09-10-08	Confección de historia clínica, motivación a la madre y al paciente
09-10-08	Profilaxis, aplicación de fluoruro de sodio al 2%
16-10-08	Exodoncia Pza. 75
16-10-08	RPI + Obturación Resina fotocurable Pza 74 (O)
23-10-08	RPI + Obturación Resina fotocurable Pza. 84 (O)
23-10-08	Apertura cameral pza. 85
30-10-08	Pulpectomia terminada Pza. 85
06-11-08	Reconstrucción de Resina Pza. 85
06-11-08	Exodoncia Remanente radicular Pza. 61
13-11-08	Apertura cameral y Pulpotomia terminada Pza. 65
13-11-08	Reconstrucción de Resina Pza. 65
04-12-08	Apertura cameral y Pulpectomia terminada Pza. 55
22-01-09	Reconstrucción de Resina Pza. 55

PROCEDIMIENTO

FASE EDUCATIVA:

Confección de Historia Clínica

- Motivación sobre higiene oral a la mamá y a la paciente
- control de IHOS 1.6 (R).
- Profilaxis con escobilla Robinson

FASE PREVENTIVA:

Aplicación de fluoruro de sodio al 2%



FOTO 1. Realización de Profilaxis



FOTO 2. Identificación de Placa Bacteriana

FASE CURATIVA:

CUADRANTE 7

Pza. 75

- Aplicación de anestesia troncular con lidocaína al 2%
- DX: Periodontitis apical crónica pza. 75
- TX: Exodoncia Pza. 75



FOTO 3. Pza. 75 Con fistula a nivel de encía adherida (Periodontitis Apical crónica).
Pza. 85 presenta lesión de caries en dentina con evidente compromiso pulpar (necrosis pulpar).

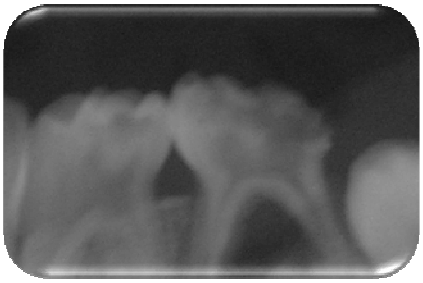

FOTO 4. A nivel coronal: presenta Imagen radiolúcida con evidente compromiso pulpar, a nivel de furca: imagen radiolúcida que compromete cripta del germen del diente permanente.

Pza. 74

- DX: Caries dental en dentina pza. 74
- TX: RPI (Ionómero de vidrio tipo III) + Obturación con Resina fotocurable.



Foto 5. Pza. 75 Con fistula a nivel de encía adherida (Periodontitis Apical crónica).
Pza. 85 presenta lesión de caries en dentina con evidente compromiso pulpar (necrosis pulpar).



Foto 6. Pza. 74 Aspecto final de Obturación Resina fotocurable + RPI (Ionómero de vidrio tipo III)

FASE CURATIVA:

CUADRANTE 8

Pza. 85

- Aplicación de anestesia troncular con lidocaína al 2%
- DX: Necrosis pulpar pza. 85
- TX: Pulpectomia Pza. 85

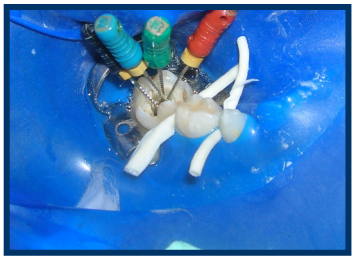

Foto 7. Aislamiento absoluto y localización de los 4 Conductos



Foto 8. Pza. 85 Entrada de los conductos luego de la exéresis y desinfección de los conductos.

Pza. 84

- DX: Caries en dentina pza. 84
- TX: RPI + Obturación con Resina fotocurable Pza 84 (O)



Foto 9. Pza. 84 Aspecto final del Tx. Pulpar con obturación Provisional.
Pza. 84 Aspecto final de Obturación con resina.



Foto 10. Pza. 85, a nivel coronal: presenta Imagen radiolúcida con evidente compromiso pulpar,

FASE CURATIVA:

CUADRANTE 6

Pza. 65

- Aplicación de anestesia troncular con lidocaína al 2%
- DX: Pulpitis reversible pza. 65
- TX: pulpotomia Pza. 65

Preparación de la pasta Guedes-Pinto Modificada

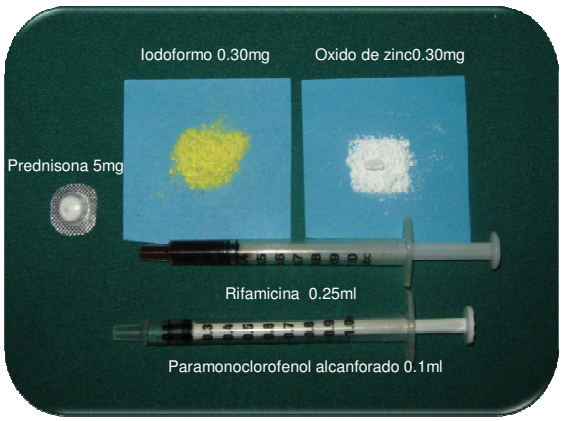

FOTO 11. Componentes de la pasta Guedes-Pinto Modificada



FOTO 12. Pasta Guedes-Pinto Modificada preparada. Consistencia fluida, para obturación de conductos en pulpectomía.



FOTO 13. Pasta Guedes-Pinto Modificada preparada. Consistencia pastosa, para obturación de conductos en pulpotomía.

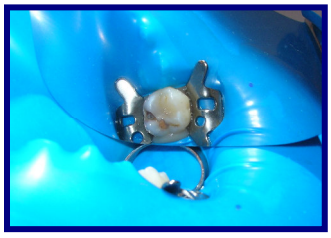

Foto 14. .Pza. 65, Aislamiento absoluto con dique de goma Clamps Nº 201

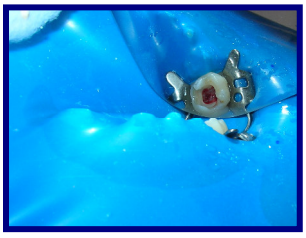

Foto 15, Exposición completa de la cámara pulpar

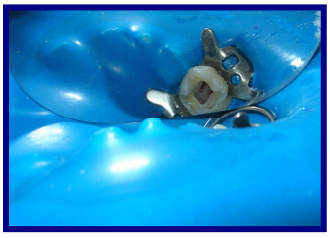

Foto 16, Entrada de los conductos luego de la amputación y hemostasia con algodón estéril.



Foto 17, Aplicación de la pasta Guedes-Pinto Modificada a la entrada de los conductos.

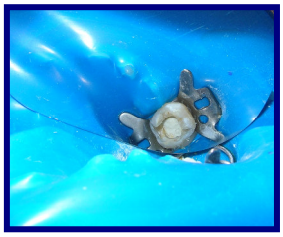

Foto 18. Aplicación de cemento sub base (gutapercha)



Foto 19. Aplicación de cemento base (policarboxilato)

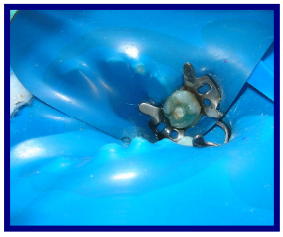

Foto 20. Grabado con acido fosfórico al 37%



Foto 21. Aspecto final, Pza. 65 con reconstrucción de resina.



Foto 22. Pza. 65 presenta imagen radiolúcioda próximo a pulpa.

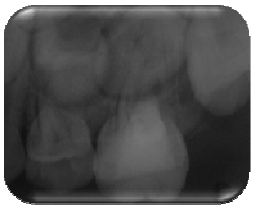

Foto 23. Rx. De control, no presenta signos de inflamación periapical.

FASE CURATIVA:

CUADRANTE 5

- Aplicación de anestesia troncular con lidocaína al 2%
- DX: Necrosis pulpar pza. 55
- TX: Pulpectomia Pza. 55



Foto 24. Apertura Cameral



Foto 25. Entrada de los conductos luego de la exéresis pulpar y hemostasia con algodón estéril.



Foto 26. Aplicación de cemento sub base (gutapercha) y cemento base (policarboxilato).



Foto 27. Aspecto final Pza 55 reconstruida con Resina Fotocurable.

FASE REHABILITADORA





Instalación de prótesis removible en maxilar superior y mantenedor de espacio removible en el maxilar inferior, se uso dientes, tamaño: Nº 222, color: 62.

FASE DE MANTENIMIENTO

- Aplicación de fluoruro de sodio al 2% cada 2 meses,
- Reevaluar riesgo de caries.
- Control de erupción

TRATAMIENTO FINALIZADO

ANTES



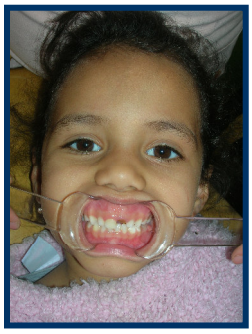



DESPUES







Paciente con la salud bucal recuperada.

VI.- CONCLUSIONES

En el tratamiento de pulpectomía en dentición temporal, existen varias alternativas para utilizar los materiales de relleno, donde algunos presentan diferentes características y respuestas con respecto a otros, los resultados más favorables han sido valorados por medio de investigaciones para ser utilizados como material de obturación. La clave del éxito del tratamiento está en buscar un material que cumpla:

- Un ph lo más cercano posible al pH fisiológico.
- Un ph que logre el efecto antimicrobiano.
- Capacidad de ser reabsorbido en caso de excesos fuera del ápice.

Una vez realizado los tratamientos pulpares (pulpotomia y pulpectomia) con la pasta Guedes-Pinto modificada, en las molares deciduas, se realizo la evaluación clínica y radiográfica, en la que se evidencia ausencia de síntomas de tipo: dolor, hinchazón u movilidad dental, patología Interradicular, intrapulpar u periapical.

La Pasta Guedes-Pinto Modificada muestra buena tolerancia con los tejidos pulpo-radiculares remanentes, fácil de preparar, facilidad para transportarlo a la cámara pulpar y/o al conducto radicular cuando se realiza el tratamiento pulpar en la dentición decidua.

El conocimiento de las características propias del diente deciduo, el conocimiento de un correcto diagnóstico de la condición pulpar y el conocimiento de las bases científicas de las diferentes técnicas de tratamiento existentes, nos llevaran a un adecuado tratamiento pulpar, logrando una rehabilitación funcional y el bienestar a los niños que presente dolencia dental.

VII.- RECOMENDACIONES

- Realizar una minuciosa evaluación clínica y radiográfica para realizar un preciso diagnóstico y determinar el tipo de terapia pulpar adecuada para cada caso clínico.
- Conocer las propiedades físicas y químicas de los materiales utilizados en terapias pulpares de niños.
- La consistencia de la Pasta Guedes-Pinto Modificada, debe ser de acuerdo al tratamiento a realizar; pastosa si se realiza tratamiento de pulpotomia, más fluido si el tratamiento es pulpectomia.
- Realizar estudio para evaluar las propiedades químicas de la Pasta Guedes-.Pinto Modificada y compararlo a estudios realizados, con otras pastas de obturación pulpar.
- Realizar estudios para evaluar la citotoxicidad de la Pasta Guedes-Pinto Modificada sobre los fibroblastos.

VIII.- REFERENCIAS BIBLIOGRAFICAS

1) Guedes-Pinto A. Rehabilitación Bucal en Odontopediatría Atención Integral. Ed.: 2003. pág. 110.
2) Escobar F. Odontología Pediátrica. Actualidades Médico Odontológicas Latinoamericana. ed. 2004. Caracas Venezuela: pág. 237- 265.
3) Nahás M. ODONTOPEDIATRÍA En la Primera Infancia. Libreria Santos Editorial Ltda: 2009. pág. 465- 483.
4) Souza T. Terapia Pulpar em dentes decíduos vitalizados e desvitalizados. Medcenter.com Odontologia.
5) Riera R, Sáez S, Arregui M, Ballet L. Pulpectomía. Indicaciones, materiales y procedimientos. Reporte de un caso. Rev Oper Dent Endod 2007;5:69
6) Perea. MATERIALES DE OBTURACION EN CIRUGIA_ENDODONTICA Dr. Estudiantes Posgrado de Endodoncia Revista javeriana 2002
7) Villena H.; Endodoncia Pediátrica. Universidad Peruana Cayetano Heredia. Perú: 2005. pag. 213-215
8) Hannah DR. Glutaraldeide and Calcium Hydroxide: a pulp dressing material.Brit.Dent J.132:227,1972.
9) Liebana U. Microbiologia Oral; Interamericana de España: 2001, pág. 274
10) Tzong Ping DDS Glutaraldehyde preparations and pulpotomy in primary molars. J Dentistry 1993;76 :346-50
11) Kopel HM,Bermick S.The Effects of Glutaraldehyde on primary pulps tissue Following coronal amputation an in vivo histologic study J Dent Chid 47(6):425.30 1980
12) Somma F. Glutaraldehido e hidróxido de calcio en la pulpotomia de dientes Permanentes Journal de Clínica en Odontologia 12 (6):51-6 1997
13) Calatayud J, Casado I, Alvarez C. ANALISIS DE LOS ESTUDIOS CLINICOS SOBRE LA EFICACIA DE LAS TECNICAS ALTERNATIVAS AL FORMOCRESOL EN LAS PULPOTOMIAS DE DIENTES TEMPORALES. Odontoestomatología 2006; 22(4);229-39.

14) Costa C, Guimaraes L. Solucoçôes e Materiais Obturadores Utilizados na terapia Endodóntica de dentes Decíduos. Pesq Bras Odontoped clin Integr, Joâo Pessoa, v.5, n. 1, p. 75-83, jan./abri. 2005.
15) Casafont C. Pulpectomías: Vitapex y Ultracal otra Alternativa de Material de Relleno. Publicación Científica Facultad de Odontología. N° 8. 2006.
16) Nurko C, Randy M, García-Godoy F, Lakshmyra K. Reabsorción de la pasta de hidróxido de calcio/yodoformo (Vitapex®) en la terapia de canales radiculares para dientes primarios: Reporte de un caso. Pediatric dentistry-22:6. 2000.
17) Guedes L, Airton O, Rodrigues C, Almeida D. Antimicrobial analysis of different root canal filling pastes used in pediatric dentistry by two experimental methods. *Braz. Dent. J.* [online]. 2006, vol.17, n.4, pp. 317-322. ISSN 0103-6440. doi: 10.1590/S0103-64402006000400010.
18) Magalhares M, Cury G, Ruy G. Influencia da pasta composta por Rifocort, Iodoformo e paraclorofenol canforado na reparação dento-alveolar: estudo morfológico em ratos. Rev. Fac. Odontol. F. Z.; 3(1): 7-15, Jan-1991.
19) Liébana J. MICROBIOLOGÍA ORAL. McGRAW-HILL INTERAMERICANA DE ESPAÑA, S. A. . 2º Ed. 2002: Pag 522-525.
20) DRUGDEX – Micromedex. Disponible en http: www.thmsohc.com/hcs/librarian/. Accesado en abril 2008.
21) Bezerra Léa. TRATADO DE ODONTOPEDIATRÍA TOMO II. Actualidades Médico Odontológicas Latinoamérica, (AMOLCA): 2008. Pag. 572-597.
22) Cohen S, Burns R. Endodoncia. Los Caminos de la pulpa. Editorial Medica Panamericana. 5º Ed. 1994. Pág. 874.
23) Cárdenas D. PAUTAS DE MANEJO PARA LA TERAPIA PULPAR EN DENTICION DECIDUA. Academia Colombiana de Odontología Pediátrica. Volumen 2. Nº 1. 1998.
24) Boj J, Catalá M, García C, Mendoza A. ODONTOPEDIATRÍA. 2º edición 2001. Pag 259 – 261.
25) Silva D, Flores H, Oliva R, Ramos P. Mecanismo de presentación antigénica en el tejido pulpar. Revista ADM 2005;LXII(4):125-131

26) ACOSTA C, BARCELOSS R, GUIMARÃES L. Soluções irrigadoras e Materiais Obturadores Utilizados na Terapia Endodôntica de Dentes Decíduos. Pesq Bras Odontoped Clin Integr, João Pessoa, v.5, n. 1, p. 75-83, jan./abr. 2005.
27) LLUJAN V. histopatología da polpa de dentes de ratos sob a acão de medicamentos utilizados nas terapias pulpares de dentes decíduos humanos. São Paulo. 1990, 72p. (Tese de Mestrado - Facultade de odontología da USP).
28) Guedes Pinto A, Magán M, Duarte D. Observaçoes clínica-radiográfica de molares permanentes jovens submetidos à pulpotomia e tratados com Pasta Guedes-Pinto. REV ODONTOLO UNIV SANTO AMARO. Vol. 3, nº2, p. 80-83, jul/dez. 1998.
29) Bordini, Escobar R, Castillo M. Odontología Pediátrica: La salud bucal del niño y el adolescente en el mundo actual. ed 2010. Buenos Aires: Médica panamericana. pag: 501-507.