**Universidad Nacional Mayor de San Marcos**
**Universidad del Perú. Decana de América**

Dirección General de Estudios de Posgrado
Facultad de Odontología
Unidad de Posgrado

# Tratamiento ortoquirúrgico para la corrección de una clase III esquelética de ángulo alto

**TRABAJO ACADÉMICO**

Para optar el Título de Segunda Especialidad Profesional en Ortodoncia y Ortopedia Maxilar

**AUTOR**

Belú CAMPOS CHÁVEZ

**ASESOR**

Mg. Luciano Carlos SOLDEVILLA GALARZA

Lima - Perú

2023



Reconocimiento - No Comercial - Compartir Igual - Sin restricciones adicionales

https://creativecommons.org/licenses/by-nc-sa/4.0/

Usted puede distribuir, remezclar, retocar, y crear a partir del documento original de modo no comercial, siempre y cuando se dé crédito al autor del documento y se licencien las nuevas creaciones bajo las mismas condiciones. No se permite aplicar términos legales o medidas tecnológicas que restrinjan legalmente a otros a hacer cualquier cosa que permita esta licencia.

**Referencia bibliográfica**

Campos B. Tratamiento ortoquirúrgico para la corrección de una clase III esquelética de ángulo alto [Trabajo Académico de Segunda Especialidad]. Lima: Universidad Nacional Mayor de San Marcos, Facultad de Odontología, Unidad de Posgrado; 2023.

## Metadatos complementarios

| | |
|---|---|
| **Datos de autor** | |
| Nombres y apellidos | Belú Campos Chávez |
| Tipo de documento de identidad | DNI |
| Número de documento de identidad | 09987921 |
| URL de ORCID | https://orcid.org/0009-0001-7108-151X |
| **Datos de asesor** | |
| Nombres y apellidos | Luciano Carlos Soldevilla Galarza |
| Tipo de documento de identidad | DNI |
| Número de documento de identidad | 08757896 |
| URL de ORCID | https://orcid.org/0000-0002-5939-4644 |
| **Datos del jurado** | |
| **Presidente del jurado** | |
| Nombres y apellidos | Armando Martín Fernández Rivas |
| Tipo de documento | DNI |
| Número de documento de identidad | 07553079 |
| **Miembro del jurado 1** | |
| Nombres y apellidos | Rolando Tomás Alarcón Olivera |
| Tipo de documento | DNI |
| Número de documento de identidad | 10553329 |
| **Miembro del jurado 2** | |
| Nombres y apellidos | Arturo Alberto Rodríguez Flores |
| Tipo de documento | DNI |
| Número de documento de identidad | 06967696 |
| **Datos de investigación** | |
| Línea de investigación | No aplica. |
| Grupo de investigación | No aplica. |

| | |
|---|---|
| Agencia de financiamiento | Sin financiamiento. |
| Ubicación geográfica de la investigación | Universidad Nacional Mayor de San Marcos<br>Latitud: -12.056423<br>Longitud: -77.084333 |
| Año o rango de años en que se realizó la investigación | Marzo 2017 - diciembre 2020<br>2017 - 2020 |
| URL de disciplinas OCDE | Odontología, Cirugía oral, Medicina oral<br>http://purl.org/pe-repo/ocde/ford#3.02.14 |

# Facultad de Odontología
Universidad Nacional Mayor de San Marcos
**UNIDAD DE POSGRADO**

*"Año de la unidad, la paz y el desarrollo"*

## ACTA N° 011-FO-UPG-2023

**ACTA DE SUSTENTACIÓN PRESENCIAL DE TRABAJO ACADÉMICO PARA OPTAR EL TÍTULO DE SEGUNDA ESPECIALIDAD PROFESIONAL EN ORTODONCIA Y ORTOPEDIA MAXILAR**

En la ciudad de Lima, a los dos días del mes de noviembre del año dos mil veintitrés, siendo las 09:00 horas, se reunieron los miembros del jurado para llevar a cabo la sustentación presencial del trabajo académico titulado: **"TRATAMIENTO ORTOQUIRÚRGICO PARA LA CORRECCIÓN DE UNA CLASE III ESQUELÉTICA DE ÁNGULO ALTO";** presentado por la **C.D. BELÚ CAMPOS CHÁVEZ,** para optar el título de Segunda Especialidad Profesional en Ortodoncia y Ortopedia Maxilar.

Concluida la exposición, se procedió a la evaluación correspondiente, después de la cual obtuvo la siguiente calificación:

| EXCELENTE | 19 | DIECINUEVE |
|---|---|---|
| Escala | Números | Letras |

A continuación, el Presidente del Jurado, en virtud de los resultados favorables, recomienda que la Facultad de Odontología proponga que la Universidad le otorgue a la **C.D. BELÚ CAMPOS CHÁVEZ,** el título de Segunda Especialidad Profesional en Ortodoncia y Ortopedia Maxilar.

Siendo las 10:00 horas se da por concluido el acto académico de sustentación y se expide la presente acta.

Mg. Esp. Armando Martín Fernández Rivas
**Presidente**

Mg. Esp. Rolando Tomás Alarcón Olivera
**Miembro**

C.D. Esp. Arturo Alberto Rodríguez Flores
**Miembro**

Mg. Esp. Luciano Carlos Soldevilla Galarza
**Miembro Asesor**

**Escala de calificación**

- Excelente 20, 19
- Muy bueno 18, 17
- Bueno 16, 15
- Aprobado 14
- Desaprobado 13 o menos

# CERTIFICADO DE SIMILITUD

Yo, Luciano Carlos Soldevilla Galarza en mi condición de asesor acreditado con el Dictamen N° **0313-FO-UPG-2021,** del trabajo académico, cuyo título es **"**TRATAMIENTO ORTOQUIRÚRGICO PARA LA CORRECCIÓN DE UNA CLASE III ESQUELÉTICA DE ÁNGULO ALTO**"** presentado por la CD. Belú Campos Chávez para obtener el título de Segunda Especialidad Profesional en Ortodoncia y Ortopedia Maxilar.

**CERTIFICO** que se ha cumplido con lo establecido en la Directiva de Originalidad y de Similitud de Trabajos Académicos, de Investigación y Producción Intelectual. Según la revisión, análisis y evaluación mediante el software de similitud textual, el documento evaluado cuenta con el porcentaje de **15% de similitud**, nivel **PERMITIDO** para continuar con los trámites correspondientes y para su **publicación en el repositorio institucional.**

Se emite el presente certificado en cumplimiento de lo establecido en las normas vigentes, como uno de los requisitos para la obtención de la especialidad correspondiente.



**DNI: 08757896**
**Luciano Carlos Soldevilla Galarza**



Huella digital

RESUMEN

ABSTRACT

INTRODUCCIÓN……..……9

I. OBJETIVOS

1.1 Objetivo general……11

1.2 Objetivos específicos……..11

II. MARCO TEÓRICO

2.1 Antecedentes……11

2.2 Bases teóricas……18

2.2.1 Concepto de maloclusión Clase III……18

2.2.2 Clasificación de maloclusión Clase III……...19

2.2.3 Etiología de maloclusión Clase III……..23

2.2.4 Prevalencia de maloclusión Clase III……24

2.2.5 Características diagnósticas de Clase III esquelética……25

2.2.5.1 Características clínicas……...25

2.2.5.1.1 Tejidos blandos……..…25

2.2.5.1.2 Componentes dentoalveolares……26

2.2.5.1.3 Características radiográficas……..…27

2.2.6 Pseudo Clase III……...29

2.2.7 Tratamiento de la maloclusión de Clase III……..31

2.2.7.1 Tratamiento ortopédico……...31

2.2.7.2 Tratamiento de camuflaje Clase III……...35

2.2.7.3 Tratamiento ortoquirúrgico……36

2.2.8 Camuflaje ortodóncico en maloclusión de Clase III esquelética…..36

2.2.8.1 Definición de camuflaje……..36

2.2.8.2 Consideraciones para el tratamiento de camuflaje de Clase III……37

2.2.8.3 Contraindicaciones para el tratamiento de camuflaje de Clase III……37

2.2.9 Toma de decisiones……38

2.2.9.1 Cirugía vs camuflaje……...38

A. Discrepancia esquelética……38

B. Condición periodontal……..39
C. Desarmonía oclusal……39
D. Estética facial……40
2.2.10 Cirugía ortognática……..42
2.2.10.1 Definición de cirugía ortognática……..42
2.2.10.2 Necesidad de cirugía ortognática……43
2.2.10.3 Procedimientos quirúrgicos más empleados para el tratamiento de la Clase III esquelética……44
A. Osteotomías maxilares……44
A.1 Osteotomía Le Fort I……..44
A.2 Disyunción quirúrgica de tipo Le Fort I……45
B. Osteotomías mandibulares……48
B.1 Osteotomía de rama mandibular……..48
B.2 Genioplastia……50
2.2.10.4 Fase de tratamiento ortodóntico prequirúrgico……..50
2.2.10.5 Fase quirúrgica……52
2.2.10.6 Fase de tratamiento ortodóntico posquirúrgico……..53
2.2.10.7 Estabilidad de la cirugía ortognática de Clase III……...56
III. CASO CLÍNICO……...59
3.1 Historia clínica general……59
3.1.1 Anamnesis……59
3.1.2 Examen clínico……..60
3.1.3 Exámenes clínicos complementarios……61
3.1.4 Diagnóstico definitivo……...62
3.1.5 Pronóstico……..62
3.2 Historia clínica ortodóntica……...62
3.2.1 Anamnesis……...62
3.2.2 Examen clínico……..63
3.2.3 Evaluación fotográfica……..64
3.2.3.1 Evaluación extraoral……64
3.2.3.2 Evaluación intraoral……65
3.2.4 Análisis de modelos de estudio……66
3.2.5 Análisis funcional……..67
3.2.6 Análisis radiográfico……68

3.2.6.1 Evaluación radiográfica panorámica……68
3.2.6.2 Evaluación radiográfica cefalométrica……69
A. Análisis de Steiner, Tweed y Downs……70
B. Análisis de Ricketts……..71
C. Análisis de Mc Namara……72
D. Análisis de Björk-Jarabak……73
E. Proyección USP……74
3.2.7 Diagnóstico……75
3.2.8 Plan de tratamiento……..76
3.2.9 Objetivos de tratamiento……..77
3.2.9.1 Objetivos de tratamiento ortodóntico……...77
3.2.9.2 Objetivos de tratamiento quirúrgico……78
3.2.10 Secuencia de tratamiento……...78
3.2.11 Tratamiento realizado……..79
3.2.12 Resultados y seguimiento……102
IV. DISCUSIÓN……124
V. CONCLUSIONES……...127
VI. RECOMENDACIONES……127
VII. REFERENCIAS BIBLIOGRÁFICAS……..……128

**TRATAMIENTO ORTOQUIRÚRGICO PARA LA CORRECCIÓN DE UNA CLASE III ESQUELÉTICA DE ÁNGULO ALTO**


**RESUMEN**

La relación esquelética de Clase III es una alteración de las bases óseas que se caracteriza por una desproporción maxilomandibular con asimetría facial, alteración de estructuras blandas que compromete la estética facial del paciente, además afecta las posiciones dentales, el normal funcionamiento de la masticación y alteración de la articulación temporomandibular. El paciente portador de esta patología a su vez presenta deterioro del autoestima y pobre desenvolvimiento en sociedad. La relación esquelética de Clase III puede presentar variaciones en sentido vertical caracterizándose en patrones de ángulo alto o ángulo bajo en ambas encontraremos características diferentes que involucran por lo tanto terapéuticas distintas.

El abordaje terapéutico dependerá de la edad del paciente, si éste se encuentre en etapa prepuberal se podrá realizar tratamiento ortopédico, sin embargo, si el paciente se aleja de la curva de crecimiento las posibilidades se reducen a tratamientos de camuflaje u ortoquirúrgico. Cuando no existan condiciones biológicas adecuadas que permitan el camuflaje como son la condición periodontal, el grado de discrepancia esquelética y el compromiso de la estética facial, la mejor alternativa es el tratamiento ortoquirúrgico que estará orientado a corregir las posiciones maxilofaciales de las estructuras alteradas y así obtener un entorno más equilibrado y estable.

Se reporta el caso clínico de una mujer de 16 años con características de asimetría facial que compromete estructuras óseas, blandas y dentarias, las evaluaciones señalan un biotipo dolicofacial con perfil total convexo y del tercio inferior cóncavo, con maloclusión de Angle Clase III subdivisión izquierda, mordida abierta anterior, con discrepancia de modelos superior de -11mm. e inferior de -4,5mm. Clase III esquelética (ANB: -1°, USP =−14°) crecimiento mandibular hiperdivergente (FMA: 33°), incisivo inferior lingualizado (IMPA: 87°).

Las evaluaciones por las especialidades de ortodoncia y cirugía bucomaxilofacial, determinaron el diagnóstico de Anomalía maxilomandibular de clase III esquelética con compromiso dentofacial y tejidos blandos, atendiendo al motivo de consulta de la paciente y las características encontradas luego de la evaluación clínica, radiográfica y tomográfica se decide por el tratamiento ortoquirúrgico con dos fases de tratamiento: ortodóncico

prequirúrgico (12meses) y posquirúrgico (11meses). La primera fase del tratamiento estuvo orientada a corregir el apiñamiento severo superior y moderado inferior con extracción de segundas premolares superiores y desgaste de esmalte interproximal inferior, descompensando las inclinaciones de las piezas dentarias y llevándolas a posiciones ideales, se utilizaron brackets Sinergy Edgewise. La cirugía ortognática realizada fue osteotomía de Le Fort I con impactación anterior, osteotomía sagital de rama con retroceso mandibular, rotación antihoraria de mandíbula y mentoplastía. La segunda fase de tratamiento estuvo orientada a conseguir la intercuspidación dentaria, para ello se utilizaron los arcos Multiloop Edgewise Arch Wire (MEAW).

El tratamiento ortoquirúrgico permitió corregir la asimetría facial, modificaciones en el perfil total y del tercio inferior de la paciente, mejoras en la función respiratoria, masticatoria, el habla y la autoestima de la paciente Además se consiguió adecuado overjet y overbite, relaciones caninas de Clase I y relaciones molares de Clase II.

PALABRAS CLAVE: Maloclusión de Angle Clase III, cirugía ortognática, extracción dental.

ORTHO-SURGICAL TREATMENT FOR THE CORRECTION OF A HIGH ANGLE SKELETAL CLASS III

SUMMARY

The Class III skeletal relationship is an alteration of the bone bases that is characterized by a maxillomandibular disproportion with facial asymmetry, alteration of the soft structures that compromises the patient's facial aesthetics, also affects dental positions, the normal functioning of chewing and disorder of the temporomandibular joint. The patient with this pathology in turn presents impaired self-esteem and poor performance in society. The Class III skeletal relationship can present variations in the vertical direction, characterized by high angle or low angle patterns, in both we will find different characteristics that therefore involve different therapies.

The therapeutic approach will depend on the age of the patient. If the patient is in the prepubertal stage, orthopedic treatment can be performed, however, if the patient moves away from the growth curve, the possibilities are reduced to camouflage or orthosurgical treatments. When there are no adequate biological conditions that allow camouflage, such as the periodontal condition, the degree of skeletal discrepancy and the compromise of facial aesthetics, the best alternative is orthosurgical treatment that will be aimed at correcting the maxillofacial positions of the altered structures and thus obtain a more balanced and stable environment.

The clinical case of a 16-year-old woman with characteristics of facial asymmetry that compromises bone, soft and dental structures is reported. The evaluations indicate a dolichofacial biotype with a total convex profile and a concave lower third, with left subdivision Angle Class III malocclusion, Anterior open bite, with a discrepancy of models greater than -11mm. and lower -4.5mm. Skeletal class III (ANB: -1°, USP =−14°) hyperdivergent mandibular growth (FMA: 33°), lingualized lower incisor (IMPA: 87°).

The evaluations by the orthodontics and oral-maxillofacial surgery specialties determined the diagnosis of skeletal class III maxillomandibular anomaly with dentofacial and soft tissue involvement, taking into account the reason for the patient's consultation and the characteristics found after the clinical, radiographic and tomographic evaluation. He decides for orthosurgical treatment with two phases of treatment: pre-surgical orthodontic (12 months) and post-surgical (11 months). The first phase of the treatment was aimed at correcting severe upper and moderate lower crowding with extraction of upper second

premolars and lower interproximal enamel wear, unbalancing the inclinations of the teeth and bringing them to ideal positions, Sinergy Edgewise brackets were used. The orthognathic surgery performed was Le Fort I osteotomy with anterior impaction, sagittal ramus osteotomy with mandibular setback, counterclockwise rotation of the mandible, and mentoplasty. The second phase of treatment was aimed at achieving dental intercuspidation, for which the Multiloop Edgewise Arch Wire (MEAW) was used.

The orthosurgical treatment allowed correcting the facial asymmetry, modifications in the total profile and the lower third of the patient, improvements in the respiratory and masticatory function, speech and self-esteem of the patient. In addition, adequate overjet and overbite were achieved, canine relations of Class I and Class II molar relationships.

KEY WORDS: Angle Class III malocclusion, orthognathic surgery, dental extraction.

## INTRODUCCIÓN

En 1899 Angle[1] fue el primero en clasificar las maloclusiones, tomando en cuenta a la primera molar superior en sentido anteroposterior, en Clase I, Clase II y Clase III. Posteriores clasificaciones tomaron en cuenta las estructuras esqueléticas, el patrón de crecimiento y tejidos blandos.

Tweed[2] en 1966, propuso la clasificación de la maloclusión de Clase III en dos tipos: definió a la categoría A como una pseudo Clase III en donde la mandíbula no se encontraba afectada y la categoría B que consideraba una maloclusión Clase III esquelética causada por una mandíbula grande o un maxilar poco desarrollado.

La prevalencia de la maloclusión de Clase III es muy variada en las diferentes etnias así lo señala Hardy[3] y col, quienes luego de realizar estudios que incluían revisión sistemática y meta análisis encontraron que los chinos y malasios presentaban una prevalencia más alta que otros grupos raciales: 15,69% y 16,59%, respectivamente, mientras que las poblaciones de la India mostraron una prevalencia relativamente más baja, en comparación con otras razas.

Por otro lado, Alhammadi[4] y col realizaron una revisión sistemática para determinar la distribución global de las maloclusiones en dentición mixta y permanente encontrando maloclusión de Clase III en 5.93% en dentición permanente y 4% en dentición mixta.

El tratamiento de la Clase III según Proffit[5] presenta 3 posibilidades que están en función al crecimiento del paciente: el tratamiento será ortopédico mientras existan condiciones de crecimiento, cuando el paciente ya está lejos del estirón puberal de la adolescencia aunque aún presenta ligero crecimiento facial la corrección del problema esquelético será limitado, en estas condiciones las posibilidades terapéuticas serán de camuflaje en casos leves en los que se puede conseguir oclusión aceptable y estética facial adecuada o recolocación quirúrgica de maxila y mandíbula si el caso es moderado o severo.

La relación esquelética de Clase III responde a discrepancias óseas entre maxila y mandíbula, estas desproporciones esqueléticas afectan a su vez estructuras dentales y tejidos blandos comprometiendo la estética facial, función respiratoria, masticatoria y articulación temporomandibular. Las implicancias de esta patología en el desarrollo social de las personas que lo padecen involucran las emociones observándose un deterioro de la autoestima y una conducta social introvertida. Esta anomalía esquelética se puede presentar de la siguiente manera: mandíbula 47,4% pudiendo ser por prognatismo

mandibular 10,5%, exceso de crecimiento 15,8% o una combinación de ambos 21,1%, solo maxila 19,3% debido a retrognatismo 10,5% y micrognatia 8,8% y una combinación de desarmonía mandibular y maxilar en 8,7% como lo señala Staudt[6].

Sin embargo, la relación esquelética de Clase III puede presentar variaciones en el plano vertical caracterizándose en patrón hiperdivergente (ángulo alto) o hipodivergente (ángulo bajo), presentando diferentes características que responden a tratamientos específicos para cada una.

Las características de la relación esquelética de Clase III ángulo alto involucran: crecimiento anteroposterior deficiente del maxilar y un crecimiento excesivo de la mandíbula, plano oclusal maxilar aplanado como resultado del apiñamiento molar (discrepancia posterior) relacionado al insuficiente espacio para la erupción, generándose además un aumento del crecimiento vertical de la maxila, la condición de mordida abierta por la sobre erupción molar favorece al exceso de dimensión vertical, la interferencia molar condiciona a la rotación antihoraria de la mandíbula resultando en una relación esquelética invertida, todas estas características sumadas a la flexión de la base del cráneo generan desarmonía del esqueleto craneofacial[7].

El tratamiento de la Clase III esquelética de ángulo alto debe tomar en cuenta: la edad del paciente y posibles factores etiológicos, las posibilidades de tratamiento se van reduciendo a medida que el individuo se aleja del crecimiento puberal, condición que solo permite dos caminos: tratamiento de camuflaje u ortoquirúrgico.

El presente trabajo tiene como finalidad presentar el reporte de caso ortoquirúrgico de una paciente Clase III esquelética ángulo alto con extracción de segundas premolares por apiñamiento superior severo, mordida abierta anterior, incompetencia labial y compromiso de la estética facial, cuyo tratamiento ortognático consistió en Osteotomía Le Fort I con corrección del plano oclusal superior, rotación antihoraria del maxilar e intrusión anterior con fulcro posterior manteniendo el eje incisal. Retroceso mandibular con rotación antihoraria de la mandíbula y mentoplastía de avance. El tratamiento ortodóntico posquirúrgico fue realizado con arcos MEAW que permitieron establecer una adecuada oclusión de la paciente.

## I. OBJETIVOS

### 1.1. Objetivo general

#### 1.1.1 Presentar el tratamiento ortoquirúrgico para la corrección de una Clase III esquelética de ángulo alto.

### 1.2. Objetivos específicos

#### 1.2.1 Demostrar la importancia de las características del manejo ortoquirúrgico para la corrección de una Clase III esquelética de ángulo alto.

#### 1.2.2 Señalar la importancia del trabajo interdisciplinario en el tratamiento ortoquirúrgico de una Clase III esquelética de ángulo alto.

## II. MARCO TEÓRICO

### 2.1. Antecedentes

Reyneke y col. (2007)[8] realizaron un estudio con el objetivo de evaluar la estabilidad esquelética posquirúrgica a largo plazo, el estudio incluyó 88 pacientes cada paciente se sometió a una osteotomía maxilar Le Fort I y osteotomías bilaterales de la rama mandibular con división sagital, genioplastia como parte de la corrección quirúrgica: 22 pacientes con cirugía ortognática convencional (TC), 25 pacientes con corrección quirúrgica bimaxilar rotación horaria (CWR) y 41 pacientes con cirugía ortognática de ambos maxilares rotación antihoraria (CCWR) del complejo maxilomandibular (MMC). Todos los pacientes fueron operados por el mismo cirujano. Se concluyó que la estabilidad esquelética posoperatoria a largo plazo del grupo CWR y del grupo CCWR de pacientes se comparaba favorablemente con el grupo de pacientes con tratamiento convencional TC. La estabilidad posoperatoria a largo plazo de los tres grupos también se comparó bien con la estabilidad esquelética informada en la literatura después de la cirugía bimaxilar.

Janson y col. (2010)[9] presentaron el caso de un hombre de 20 años con relación esquelética de clase III e impactación del canino superior derecho, lo que provocó una desviación notable de la línea media del maxilar; que fue su principal queja. El tratamiento incluyó la extracción del canino derecho superior y el primer premolar

izquierdo para la corrección de la línea media, seguida de nivelación, alineación, corrección de la posición compensatoria del diente y cirugía ortognática para corregir la maloclusión esquelética de clase III debido a la severa deficiencia maxilar. El procedimiento quirúrgico consistió en Le Fort I con avance maxilar segmentado y osteotomía sagital mandibular para corregir el plano oclusal, con una leve rotación en el sentido de las agujas del reloj que redujo la proyección del mentón. Este enfoque de tratamiento permitió la corrección de la discrepancia de la línea media dentaria superior con el plano medio sagital y establecimiento de una buena oclusión y una estética óptima.

Bergamo y col. (2011)[10] realizaron el informe del tratamiento de un paciente de 15 años y 1 mes con maloclusión esquelética Clase III, con maxilar estrecho e hipoplásico, mordida abierta posterior en el lado izquierdo, mordida cruzada anterior y mordida cruzada posterior unilateral, discrepancia dentoalveolar negativa acentuada en el arco maxilar, asimetría facial con desplazamiento de la línea media mandibular hacia la izquierda, aumento del tercio inferior de la cara, perfil cóncavo. El tratamiento se realizó en tres fases: preparación de ortodoncia prequirúrgica, cirugía ortognática y acabado de ortodoncia. El procedimiento quirúrgico incluyó avance e intrusión maxilar, retrusión y rotación en sentido antihorario de la mandíbula, la asimetría mandibular se corrigió con una osteotomía sagital de la rama mandibular, lo que permitió la adecuada intercuspidación y disminución del ángulo del plano mandibular, reduciendo así el tercio inferior de la cara. Se logró con éxito proporcionar al paciente función masticatoria adecuada y estética facial agradable.

Mendiratta y col. (2014)[11] reportaron el caso de un paciente de 17 años varón, cuya queja era mandíbula grande e incapacidad para morder con los dientes anteriores. El examen clínico mostraba incremento de altura facial anterior inferior, labio superior largo, perfil cóncavo, tercio medio deficiente, contorno de pómulos plano, base nasal deprimida, proyección nasal prominente, ángulo nasolabial obtuso, ángulo del plano mandibular pronunciado, resalte -5 mm, mordida abierta de 7 mm. relación molar y canina Clase III, mordida cruzada posterior bilateral, Clase III esquelética con maxilar retrognático e hipoplásico, mandíbula prognática de gran tamaño, crecimiento hiperdivergente. Fase prequirúrgica: descompensación de inclinaciones. Fase quirúrgica: osteotomía Le Fort I con avance maxilar de 4 mm, rotación del plano palatino hacia abajo 4 mm, osteotomía sagital dividida bilateral

(BSSO) con retroceso de 6 mm. Fase posquirúrgica: intercuspidación dental. Se mejoró la estética facial y función masticatoria.

Choi y col. (2014)[12] mencionan a un varón de 20 años cuyo deseo era mejorar su aspecto facial, a la evaluación presentaba protrusión mandibular, asimetría facial, macroglosia, maloclusión Clase III de Angle. Overjet y overbite de -12 y -5 mm respectivamente, línea media dentaria maxilar desviación 1,5 mm hacia la derecha, línea media dentaria mandibular 3,5 mm hacia la derecha. El análisis cefalométrico mostró ángulo SNA: 82°, SNB: 89,2° y ANB: -7,2°, ángulo del plano mandibular de 39,9°, ángulo gonial de 137,1°, longitud del cuerpo mandibular 95 mm, incisivos inferiores retroinclinados, diente supernumerario entre los incisivos centrales superiores. Se planificó dos fases quirúrgicas: fase 1 incluyó osteotomía escalonada mandibular y glosectomía parcial; fase 2 con osteotomía segmentaria Le Fort I y osteotomía vertical bilateral intraoral de la rama para corregir la protrusión mandibular y la asimetría facial del paciente. El resultado mostró mejora del aspecto facial del paciente.

Dantas y col (2015)[13] elaboraron un estudio con el objetivo de comparar la satisfacción de los pacientes de Clase III esquelética después del tratamiento con tres métodos diferentes de cirugía ortognática. 82 pacientes fueron divididos en tres grupos según el procedimiento quirúrgico realizado para corregir la relación esquelética Clase III, respondieron un cuestionario diseñado para determinar la opinión del paciente sobre los resultados del tratamiento estético y funcional. Los resultados señalaron que 80 pacientes 97,6% estuvieron satisfechos con el tratamiento recibido. No hubo diferencias significativas en los patrones de respuesta entre los grupos clínicos al evaluar la mejora en la apariencia facial, la masticación, el habla y la socialización. El avance maxilar condujo a niveles más altos de mejora en la respiración, pacientes de Clase III tratados por cirugía ortognática tuvieron altos niveles de satisfacción con los resultados estéticos y funcionales de su tratamiento.

Aristizábal y col. (2015)[14] reportaron el caso de una mujer de 17 años, que tuvo tratamiento a los 9 años (expansión maxilar ortopédica, máscara facial y extracción seriada). A la evaluación se observó perfil recto, hipoplasia malar, altura facial inferior excesiva, maloclusión Clase III, apiñamiento severo inferior, mordida abierta anteroposterior, mordida cruzada anterior, patrón esquelético Clase III, rotación

mandibular posteroinferior, macrognatismo mandibular, incisivos superiores vestibularizados e inferiores lingualizados. La estética facial fue el motivo de consulta por ello se realizó primero el tratamiento quirúrgico, una semana antes de la cirugía se cementaron brackets Damon Q con ganchos sin arcos. Se realizó cirugía ortognática bimaxilar Le Fort I (3 mm avance y 3 mm impactación), osteotomía sagital bilateral mandibular (4 mm de reducción y genioplastia 3 mm de impactación y 2 mm avance). Terminada la cirugía se colocaron arcos de alambre de NiTi de .014", con elásticos intermaxilares (3⁄16", 3,5 oz) de caninos inferiores a segundos premolares superiores, se observó mejoría inmediata del perfil de tejidos blandos tras la cirugía. Los resultados se mantuvieron estables, luego de 24 meses.

Al-Moraissi y Wolford (2016)[15] realizaron una revisión sistemática y meta análisis con el objetivo de comparar la estabilidad esquelética posquirúrgica entre la rotación en sentido antihorario (CCWR) del complejo maxilomandibular (MMC) y la rotación en sentido horario (CWR) del MMC para la corrección de deformidades dentofaciales. Los criterios de inclusión fueron ensayos controlados aleatorios, ensayos clínicos controlados, estudios retrospectivos y series de casos. Se analizaron radiografías laterales de los valores medios posquirúrgicos y la correlación entre los cambios quirúrgicos y posquirúrgicos del ángulo del plano oclusal y los cambios lineales en el punto A y el punto B. Concluyeron que CCWR en comparación con CWR en ausencia de patología preexistente de la articulación temporomandibular es esqueléticamente estable en relación con los cambios posquirúrgicos del plano oclusal, así como con los cambios verticales y horizontales del maxilar y la mandíbula.

Gutiérrez y col. (2017)[16] presentaron una paciente de 13 años, con Clase III ósea por poco desarrollo maxilar y desplazamiento anterior de la mandíbula que originaba mordida cruzada anterior y posterior. Se realizó ortodoncia prequirúrgica, luego de conseguir coordinación de las arcadas se solicita evaluación quirúrgica. Se efectúa la cirugía ortognática (Le Fort I maxilar de avance y cirugía de las ramas mandibulares) y se termina con ortodoncia para conseguir la intercuspidación dentaria. Se concluye con adecuado contacto oclusal y se retira la aparatología consiguiendo óptimos resultados estéticos y funcionales.

Hwang y col. (2017)[17] realizaron el informe de un caso de ortodoncia quirúrgica que utilizó el enfoque de “cirugía primero” (surgery first) introducido recientemente para

corregir maloclusión esquelética grave de Clase III. El caso describe a una mujer de 19 años con un severo prognatismo mandibular y asimetría facial; ella había estado esperando la finalización del crecimiento para poder realizar la corrección quirúrgica. Después de la predicción del movimiento dentario posquirúrgico y la simulación quirúrgica, se realizó una cirugía bimaxilar que incluía avance maxilar y retroceso mandibular diferencial utilizando un enfoque de cirugía inicial. Se logró una mejoría facial inmediata y se llevó a cabo de manera eficiente el tratamiento de ortodoncia posquirúrgico. El tiempo total de tratamiento fue de 16 meses. La apariencia facial del paciente mejoró significativamente y se obtuvo un resultado ortodóncico quirúrgico estable.

Huízar-González y col.(2017)[18] presentaron a un varón de 17 años de edad con tratamiento previo de ortodoncia, por Clase III esquelética (Wits -11 mm), originada por poco desarrollo maxilar y prognatismo mandibular, laterodesviación mandibular (7 mm la derecha), Clase III molar y canina, mordida cruzada anteroposterior bilateral, apiñamiento superior e inferior,. Se realizaron tres fases: A) Fase I: corrección de giroversiones, descompensación dental, coordinación de arcadas. B) Fase 2: impactación maxilar de 2 mm y avance de 5 mm; retroceso mandibular de 7 mm, mentoplastía de avance de 4 mm. C) Fase 3: finalización con intercuspidación dentaria adecuada. El tratamiento duró 2 años con resultado exitoso.

Praveen (2017)[19] describió a una mujer de 18 años con biotipo dolicofacial perfil convexo, divergencia facial posterior, incompetencia labial de 9 mm, ángulo nasolabial obtuso, surco mentolabial poco profundo, FMA:42°, sonrisa gingival, labio inferior evertido, relación esquelética Clase III con ANB:2° en este caso indica relación esquelética de Clase I, sin embargo, el ángulo beta:50° alto indicó una relación de base esquelética de Clase III severa. Esta contradicción se puede atribuir a la existencia de exceso vertical de maxila y rotación de la mandíbula. La longitud maxilar normal mandibular aumentada. La fase prequirúrgica orientada a ubicar los dientes en inclinaciones adecuadas por medio de brackets 0.022 slot MBT. Fase quirúrgica con impactación diferencial Le Fort I de 6 mm en la zona anterior y 3 mm en la zona posterior de la maxila y retroceso mandibular de 7 mm y mentoplastía. Los resultados fueron satisfactorios tanto en la estética facial, así como en lo funcional.

Patel y col. (2017)[20] describen a un varón de 26 años, Clase III esquelética y dental asociada con apiñamiento leve maxilar y mandibular, incremento vertical del tercio inferior de la cara, además discrepancia anteroposterior y transversal con resalte inverso y mordida cruzada posterior bilateral. El análisis cefalométrico lateral mostró maxila retruído con respecto a base craneal anterior SNA: 75,4°, mandíbula en posición sagital normal SNB: 77,2°. Relación Clase III esquelética ANB: −1,8°, Wits: −4,6 mm, crecimiento vertical de la cara SN-MP: 42,1°. Incisivos superiores e inferiores se retruyeron con respecto a la base craneal anterior U1-SN: 94,3°, L1-MP: 78°. El plan de tratamiento sin extracciones incluyó la alineación y nivelación de los dientes en ambas arcadas con aparatos linguales, osteotomías Le Fort I y bilaterales de división sagital y corrección posquirúrgica de la maloclusión. El tratamiento concluyó con un detallado acabado de ortodoncia, consiguiendo estética facial y función óptimas.

Camargo y col. (2018)[21] reportaron un paciente masculino de 17 años, cuyo principal reclamo era dificultad masticatoria y estética. Al examen clínico y radiográfico prequirúrgico se observó perfil cóncavo, aumento de altura facial anterior, maloclusión Clase III, buen posicionamiento del maxilar y exceso mandibular, sin desviación de la línea media maxilar, mordida abierta anterior severa, leve apiñamiento anterior mandibular, diastema entre incisivos centrales superiores, relación molar y canina clase III, mandíbula protuberante. La planificación incluyó tratamiento ortoquirúrgico sin extracciones dentales, se utilizaron brackets slot 0.022" prescripción Roth con alineación y nivelación. Se realizó cirugía sagital para retroceso mandibular con rotación en sentido antihorario. Se usaron elásticos intermaxilares para intercuspidación posterior y anterior como bloqueo posquirúrgico por 10 días, después de 2 meses el paciente continuó con la ortodoncia para la finalización. Los resultados fueron satisfactorios tanto en la estética como en lo funcional.

Acar y col. (2018)[22] realizaron un estudio de cohorte retrospectivo para evaluar estabilidad posquirúrgica de la cirugía ortognática en personas con relación esquelética Clase III y rotación en sentido antihorario del complejo maxilomandibular con un cambio de plano oclusal de ≥ -2°. Los pacientes fueron evaluados con análisis cefalométrico lateral antes de la cirugía (T0), inmediatamente después de la cirugía (T1) y en el seguimiento más largo (T2). La variable predictora primaria fue

el cambio en el ángulo horizontal OP-Frankfurt posquirúrgico. La variable de resultado primaria fue la estabilidad del plano oclusal durante el seguimiento más prolongado. Otras variables de estudio fueron la edad, el sexo y las siguientes medidas cefalométricas: ángulo del plano mandibular, ángulo gonial, SNB, altura del maxilar, ángulo del plano palatino a sella-nasion, distancias de la espina nasal posterior y punto A a FH y punto A a la línea vertical que pasa de nasion. El estudio demostró estabilidad esquelética posquirúrgica a largo plazo de rotación en sentido antihorario del plano oclusal con cirugía bimaxilar en pacientes Clase III ángulo alto con una mediana de seguimiento de 48 meses.

Park y col. (2019)[23] reportaron el caso de un varón de 26 años cuya queja era tener la boca abierta. A la evaluación se observa perfil recto, ángulo nasolabial obtuso, desviación mandibular izquierda, hipoplasia maxilar, prognatismo mandibular, relación molar Clase III bilateral, relación canina Clase III derecha y Clase I izquierda, mordida abierta anterior de 7mm, mínima inserción gingival en los dientes anteriores mandibulares y recesión gingival en primeros molares superiores. La radiografía lateral mostró plano oclusal inclinado, patrón esquelético Clase III (ANB: 1,1°, Wits: –7,9mm), crecimiento hiperdivergente (SN-MP: 37°), incisivos inferiores retroinclinados (IMPA: 90.2°). Se realizó ortodoncia y cirugía ortognática: osteotomía de avance maxilar Le Fort I con impactación diferencial; expansión de los segmentos posteriores; y fractura descendente del segmento anterior, osteotomía sagital bilateral. Los resultados mostraron que la desarmonía esquelética y facial, así como la maloclusión mejoraron significativamente después del tratamiento.

Veiszenbacher y col. (2019)[24] presentaron el caso de una paciente de 39 años con Clase III esquelética, mordida abierta severa, mordida cruzada lateral y apiñamiento en ambas arcadas. El análisis cefalométrico lateral reveló Clase III esquelética con ANB: -0,8°, patrón de crecimiento hiperdivergente SN-MP: 45,3°, altura facial mandibular aumentada en comparación con la altura facial total. La relación de los labios superior e inferior con la línea E fue de -7,5 mm y 0,7 mm respectivamente. Se inicia tratamiento sin extracción con la alineación y nivelación de los dientes en ambas arcadas seguido de un plan quirúrgico basado en la evaluación clínica de la estética de la sonrisa, se realizó Le Fort I, osteotomías bilaterales de división sagital y genioplastia de retroceso. Después de la cirugía, el tratamiento concluyó con el ajuste de la oclusión. Al final, se lograron buenos resultados estéticos y funcionales

con estabilidad a largo plazo como resultado de este delicado enfoque multidisciplinario.

Mangal y col. (2021)[25] reportaron el caso de un hombre de 27 años cuya queja era no poder masticar bien ni hablar con claridad. Se observó biotipo facial dolicofacial con mandíbula prognata, mordida cruzada anterior -3 mm, Clase III esquelética ANB: 2,3°; valoración de Wits: -8,7 mm, crecimiento hiperdivergente FMA: 33,7°; incisivos inferiores lingualizados IMPA: 86,1°. La primera opción de tratamiento fue cirugía bimaxilar, la segunda opción fue cirugía de retroceso mandibular asimétrica sin cirugía maxilar. El paciente aceptó la segunda opción de tratamiento, la ortodoncia prequirúrgica incluyó distalización molar e intrusión con miniimplante, los implantes permitieron rotación horaria del OP maxilar. La cirugía permitió el retroceso mandibular diferencial utilizando una división sagital bilateral, luego de la ortodoncia posquirúrgica se estableció una relación canina bilateral Clase I con relación molar Clase II a la derecha y relación molar Clase I a la izquierda. Se obtuvieron resultados favorables en la estética y la función.

## 2.2. Bases teóricas

### 2.2.1. Concepto de maloclusión Clase III

Edward Hartley Angle[1], Padre de la ortodoncia moderna, en 1899 clasifica las maloclusiones en Clase I, Clase II y Clase III, según la relación de la primera molar maxilar y mandibular permanente y la alineación (o falta de ella) de los dientes con referencia a la línea de oclusión, considerando a la primera molar permanente como la llave de la oclusión.

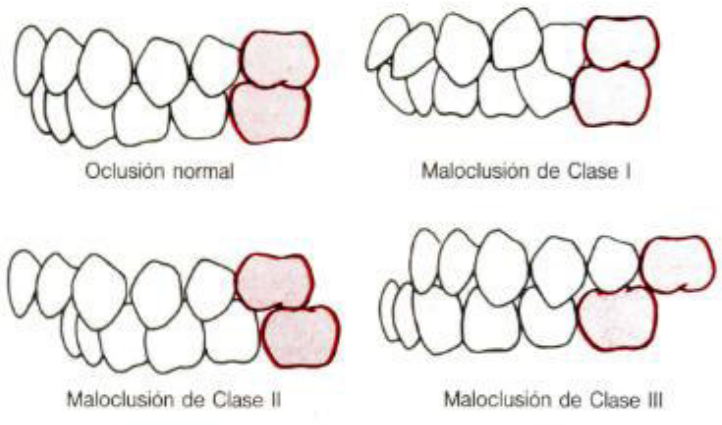


Fig. 1 Oclusión normal y clases de maloclusión según la definición de Angle. (Proffit, W.R. Ortodoncia teoría y práctica. 2da Edición. Madrid: Mosby;1995)

Angle define a la maloclusión de Clase III como la ubicación mesial de la primera molar permanente inferior con respecto a la superior; esto produce alteraciones en las relaciones de los incisivos generando contacto bis a bis y en casos más severos mordida cruzada anterior[1]. Canut[26] señala que la maloclusión de Clase III presenta variantes de tipo cualitativas y cuantitativas cuya característica común es el adelantamiento de los dientes inferiores con respecto a los superiores.

La maloclusión de Clase III descrita por Angle es una alteración estrictamente dentaria, pero puede estar acompañada de problemas a nivel de estructuras basales, entonces estaríamos hablando de una relación esquelética de Clase III, que puede comprender un maxilar retrognático, mandíbula prognática, incisivos inferiores retroinclinados o incisivos superiores inclinados, o una combinación de todos estos componentes como lo señala Wijey[27].

### 2.2.2. Clasificación de maloclusión Clase III

Canut[26] señala tres tipos de Clases III:

**Clases III verdadera** caracterizada por una displasia ósea: en donde se observa mandíbula grande y maxilar pequeño, por consiguiente, la desproporción de las estructuras óseas es el origen de la maloclusión, se trata de una displasia ósea genuina[26].

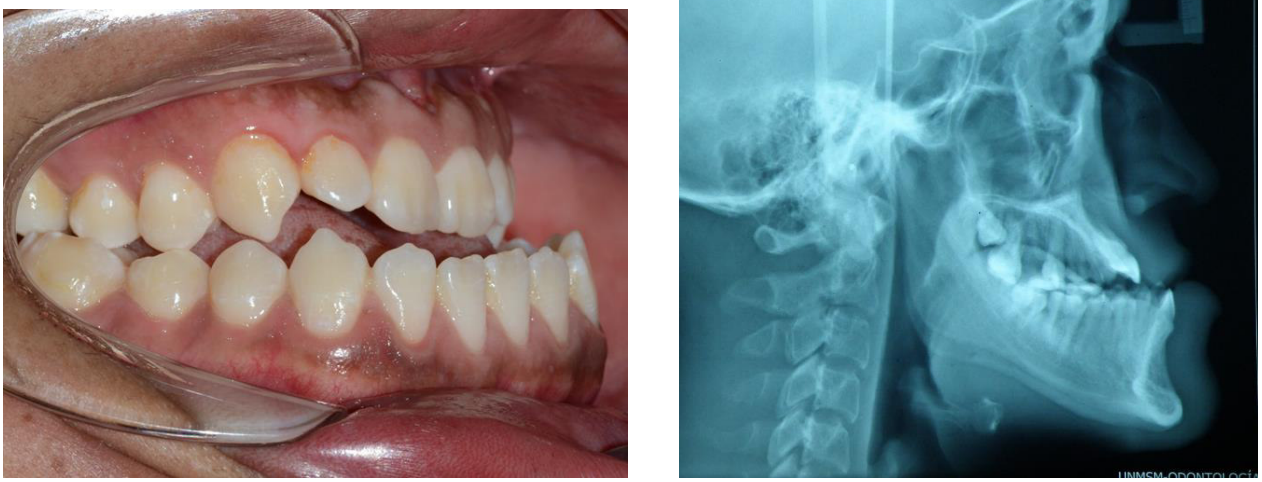

Fig. 2 Clase III verdadera, se observa displasia ósea. Tomado de la clínica de posgrado de Facultad de Odontología de UNMSM.

**Pseudo Clases III** esta patología se presenta cuando existe el cierre oclusal con adelantamiento de la mandíbula por causas funcionales, además se observa retroinclinación de los incisivos superiores o la proinclinación de los inferiores condición que genera contacto oclusal alterado y provoca la mesialización de los cóndilos para alcanzar oclusión máxima o habitual. Por lo tanto, se denomina pseudo porque no es una alteración esquelética, el origen de la maloclusión es de tipo funcional[26].



Fig. 3 Pseudo Clase III. Tomado de la clínica de posgrado de Facultad de Odontología de UNMSM.

**Mordida cruzada anterior** se presenta cuando existe una relación oclusal inversa en donde los incisivos superiores se encuentran retroinclinados y los inferiores pueden estar vestibularizados o presentar inclinación normal[26].

En 1966, Tweed[2] definió dos categorías dentro de la maloclusión Clase III: **A** en la que la mandíbula no estaba alterada y la llamó pseudo Clase III, y **B** en donde se encontraban alteraciones esqueléticas por mandíbula grande o poco desarrollo de la maxila denominándola como maloclusión esquelética Clase III.

Uribe[28] señala la siguiente clasificación de la Clase III esquelética:

- Prognatismo Mandibular.
- Hipoplasia del tercio medio facial.
- Combinación de Prognatismo Mandibular e Hipoplasia del Tercio medio Facial.

- Clase III vertical, por falta de crecimiento vertical del Maxilar y rotación Mandibular en sentido antihorario.

Moyers[29] realizó la clasificación tomando en cuenta la causa del problema: origen óseo, muscular o dentario, por lo tanto, es necesario determinar si el cierre oclusal permite a la mandíbula estar en relación céntrica o presentar un adelantamiento, importante para el definir el origen de la maloclusión en pacientes con patologías neuromusculares o funcionales. La ubicación anterior de la mandíbula podría generarse por contactos dentarios inadecuados llevándola a una posición adelantada. Moyers señala que una maloclusión pseudo-Clase III podría ser originada por mala relación posicional generando un reflejo neuromuscular[29].

Sato[30] menciona dos tipos de relación esquelética de Clase III:

**Maloclusión de Clase III ángulo alto**, caracterizada por el crecimiento hiperdivergente de la mandíbula, relación esquelética invertida que se asocia con una condición de mordida abierta, esta patología tiene como factor etiológico principal la herencia y se considera una displasia esquelética de difícil tratamiento, se puede observar pobre desarrollo sagital de la maxila y excesivo crecimiento mandibular, siendo el tratamiento para este tipo de maloclusión la protracción maxilar, mentonera y cirugía[20]. Las características morfológicas son: exceso de dimensión vertical, aplanamiento del plano oclusal, curva de Spee invertida en las molares inferiores originada por la discrepancia posterior, corta longitud sagital de la maxila, desplazamiento anterior de la mandíbula, ángulo obtuso de MP- FH[20]. Se observa inclinación vestibular de los dientes superiores e inclinación lingual de los dientes inferiores, pobre crecimiento anteroposterior de la base craneal, ángulo craneal estrecho (especialmente el ángulo del hueso occipital), todo esto implica desarmonía del esqueleto craneofacial[20].

**Maloclusión de clase III ángulo bajo,** se caracteriza por un deficiente crecimiento de la maxila en sentido vertical, deficiente dimensión vertical en la región posterior con inclinación del plano oclusal en el área de las molares superiores, crecimiento vertical condilar activo debido al déficit del crecimiento vertical maxilar, leve discrepancia posterior, incremento de la curva de Spee, mordida anterior profunda con oclusión inversa debido a una excesiva rotación anterior de la mandíbula, tejido óseo grueso, fuerza eruptiva débil de los dientes y longitud corta de la corona clínica

del diente, adecuado crecimiento del cóndilo mandibular pero deficiente dimensión vertical[20].

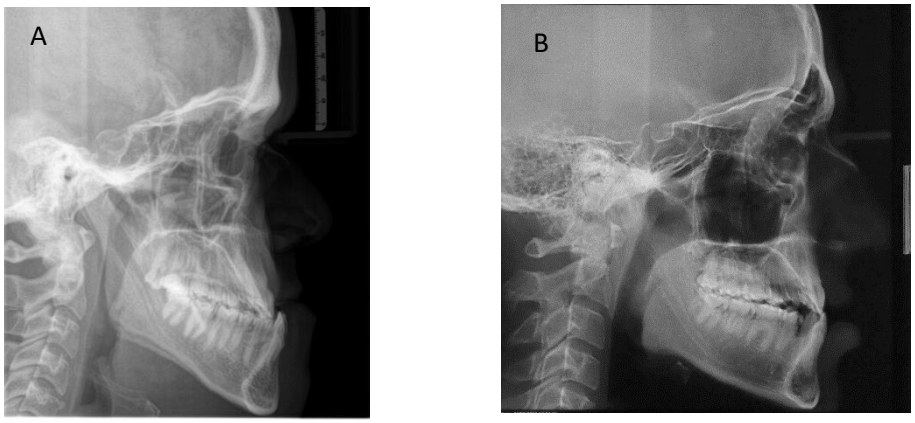


Fig. 4 Clase III A. ángulo alto. B. ángulo bajo. Tomado de la clínica de posgrado de Facultad de Odontología de UNMSM.

### 2.2.3. Etiología de maloclusión Clase III

La etiología de la maloclusión de Clase III es multifactorial, se produce como resultado de la distorsión del desarrollo normal, entonces se puede observar que las expresiones de maloclusión de Clase III son resultado de la interacción entre factores innatos o genéticos hereditarios con factores ambientales y que los factores ambientales juegan un importante papel en el establecimiento de esta maloclusión, como lo muestran los estudios de Kawala[31] y Jena[32] realizados en gemelos idénticos.

Las investigaciones realizadas han torno a la herencia han permitido obtener evidencia que describe que el crecimiento mandibular se ve afectado principalmente por la herencia, como lo señalan los estudios realizados por Jena[32], Litton[33], Mosseyy[34] Harris[35]. El ejemplo más conocido de herencia familiar de prognatismo mandibular es la que se observó en la realeza europea de Habsburgo, en la cual el prognatismo mandibular se repitió a lo largo de varias generaciones, como lo señala Hodge[36].

Huang[37] y Cruz[38] describen que la transmisión de la maloclusión de Clase III sigue siendo un tema de discusión, algunos autores mencionan que la transmisión es autosómica recesiva y otros mencionan que es autosómica dominante con penetrancia completa o incompleta; sin embargo, algunos otros sostienen la transmisión poligénica.

Zere y col.[39] menciona que factores ambientales como algunos hábitos incorrectos de postura mandibular alteran la posición del cóndilo en su cavidad glenoidea lo que trae como consecuencia la posición adelantada de la mandíbula. Son muchos factores como el estímulo del crecimiento, la succión prolongada o los hábitos de deglución atípica, la obstrucción de las vías respiratorias nasales, la respiración bucal, los desplazamientos mandibulares funcionales debido a las necesidades respiratorias, a curaciones que generan puntos de contacto prematuro, el tamaño de la lengua y la forma y el tamaño de las vías respiratorias faríngeas (alteración del tamaño de las amígdalas, lengua grande, adenoides), desequilibrios hormonales y trastornos como el gigantismo o los adenomas hipofisarios, traumatismo, pérdida prematura de los dientes primarios, defectos anatómicos congénitos (es decir, labio leporino, paladar hendido) y disfunción muscular sola o en combinación con otros factores ambientales[39].

Dado que existen múltiples factores que intervienen en el establecimiento de la maloclusión Clase III, debemos observar y evaluar a aquellos que tienen mayor influencia con el objetivo de proponer el tratamiento que beneficie al paciente.

### 2.2.4. Prevalencia de maloclusión Clase III

Hardy y col.[3] con el objetivo de conocer la prevalencia de la maloclusión de Clase III realizaron una revisión sistemática y metaanálisis, encontraron que las poblaciones de los países del sudeste asiático presentaron la tasa más alta de prevalencia de maloclusiones de Clase III del 15,80%, según 1874 individuos evaluados. Las naciones del Medio Oriente tenían una prevalencia media de 10.18% de 4127 individuos. Los estudios europeos tuvieron una tasa de prevalencia promedio del 4,88% de 1290 individuos. Los datos de África produjeron una tasa de prevalencia del 4,59% de 7017 individuos. Las poblaciones indias tuvieron la tasa de prevalencia más baja de 1.19% de 1595 individuos. Concluyendo que la prevalencia de la maloclusión Clase III de Angle varía mucho entre las poblaciones, dentro de ellas las poblaciones China y Malasia muestran una prevalencia relativamente mayor de maloclusión Clase III de Angle, mientras que las poblaciones indias muestran una prevalencia relativamente más baja, en comparación con otras razas[3].

Alhammadi y col.[4] realizaron una revisión sistemática para determinar la distribución de los rasgos de maloclusión en todo el mundo en dentición mixta y permanente. de

2977 estudios recuperados, incluyeron 53. En la dentición permanente, las distribuciones globales de maloclusión de Clase III fue 5,93 %. En dentición mixta, fue 3.98%. Según las áreas geográficas la maloclusión de Clase III en dentición permanente y dentición mixta mostró mayor prevalencia en Asia 6,32 % 5,76 % respectivamente. El grupo racial Mongoloide presentó mayor prevalencia en dentición permanente 9,63 % y en dentición mixta 10,95 %[4].

### 2.2.5. Características diagnósticas de Clase III esquelética

Determinar si un paciente es Clase III esquelética involucra conocer las características clínicas y radiográficas que permitan hacer un diagnóstico acertado, dentro de las observaciones clínicas debemos evaluar a los tejidos blandos y las estructuras dentoalveolares, las características radiográficas las evaluamos en los análisis cefalométricos. En este sentido debemos hacer un diagnóstico diferencial entre Clase III esquelética y pseudo Clase III que son patologías distintas.

#### 2.2.5.1. Características clínicas

##### 2.2.5.1.1. Tejidos blandos

Uno de los componentes de la maloclusión de Clase III son los tejidos blandos, el objetivo del tratamiento siempre está orientado a devolver la función masticatoria adecuada que proteja a la articulación temporomandibular, sin embargo, no podemos dejar de lado el aspecto estético que se relaciona a los tejidos blandos, dado que el aspecto facial se verá afectado según el grado de displasia de las estructuras óseas y la estética facial del paciente quedará comprometida desfavorablemente, siendo evidente un perfil recto a cóncavo con un tercio facial reducido, si tiene un patrón mandibular hipodivergente o un tercio facial incrementado si el patrón mandibular es hiperdivergente.

McCance y col.[40] Señalan que el perfil de los tejidos blandos puede reflejar simplemente los tejidos esqueléticos y duros subyacentes, y puede ser posible estimar la configuración esquelética mediante inspección visual del perfil de tejido blando solo. A su vez Kajikawa[41] señala que podría existir una estrecha correlación entre los puntos de referencia de los tejidos blandos y los de las estructuras dentales y esqueléticas subyacentes.

Miyajima y col.[42] realizaron un estudio con mujeres japonesas, determinando que para los pacientes de Clase III, los desequilibrios esqueléticos y dentoalveolares subyacentes se reflejaron en el perfil de tejido blando y que el valor promedio del ángulo nasolabial se mantuvo similar en todas las etapas de desarrollo, el patrón de tejido blando perioral simplemente puede seguir la morfología esquelética independientemente de otros parámetros.

Sin embargo, los tejidos blandos pueden camuflar la morfología del tejido esquelético, Farias y col.[43] realizaron un estudio para evaluar la influencia de la clase esquelética, el tipo facial y el sexo en el grosor de los tejidos blandos, observando que existen diferencias significativas en el grosor de los tejidos blandos entre las diferentes clases esqueléticas y tipos faciales. Además, que existe una compensación de tejido blando en áreas esqueléticas con menor desarrollo esquelético y/o donde el hueso se coloca más posteriormente, es decir, los individuos de Clase III tenían tejido blando más grueso en las regiones del maxilar, mientras que los sujetos de Clase II tenían tejido blando más grueso en las regiones de la mandíbula. Observándose así que el tejido blando puede camuflar las deficiencias esqueléticas[43].

2.2.5.1.2. Componentes dentoalveolares

Sanborn[44] señala que la maloclusión de Clase III es el producto de una incorrecta relación esquelética facial que se presenta en las tres dimensiones del espacio que involucra el crecimiento de la maxila y la mandíbula asociado a compensaciones dentoalveolares y de tejidos blandos que se pueden manifestar de muchas maneras morfológicas.

Takkar y col.[45] señalan las siguientes características dentales: relación molar de Clase III, arcada dentaria superior estrecha, mordida cruzada en la región anterior y/o posterior, incisivos superiores proinclinados e incisivos inferiores retroinclinados.

Jacobson y col.[46] realizaron una evaluación cefalométrica a fin de hallar los distintos tipos de patrones esqueléticos de Clase III, pudieron observar que las características dentoalveolares que se hallaron fueron incisivos superiores más inclinados e incisivos mandibulares más retroinclinados.

Ngan y col.[47] señalan que las características dentales que incluyen molares y caninos Clase III de Angle, incisivos mandibulares retroinclinados, incisivos maxilares proinclinados y una relación incisiva de borde a borde o mordida cruzada anterior, son las más consistentes.

Canut[26] menciona que existe una discrepancia volumétrica entre las arcadas:

**1. Arco inferior**: se caracteriza por ser amplio, frecuentemente se pueden encontrar diastemas y rara vez apiñamiento; la presencia de grandes separaciones dentales es signo de mal pronóstico por corresponder a prognatismos graves[26].

**2. Arco superior**: puede presentar deficiencia transversal y sagital, por lo tanto, es frecuente hallar apiñamiento observándose caninos permanentes mal posicionados ya que son las últimas piezas en erupcionar, el apiñamiento es resultado de la falta de crecimiento transversal y sagital del maxilar[26].

2.2.5.1.3. Características radiográficas

Las evaluaciones radiográficas muestran que la relación esquelética Clase III puede originarse debido a deficiente crecimiento de la maxila (y/o retrognatia maxilar), exceso de crecimiento de la mandíbula (y/o prognatismo mandibular), o una conjunción de ambas, además asociada a alteraciones verticales y transversales como lo menciona Staudt y col.[6] luego de una investigación realizada en la que encontraron variaciones en los tipos de Clase III, hallando luego de identificar aleatoriamente de una población, el 2,3% del total con Clase III por predominio esquelético, siendo la mandíbula la mayor causa de la alteración esquelética 47.4%, seguida de la maxila 19.3% y una combinación de ambas estructuras 8,7%. El predominio mandibular de la Clase III se debió por prognatismo mandibular y macrognatia 21.1%, macrognatia 15.8% y prognatismo 10.5%.

Jacobson y col.[46] realizaron una investigación cefalométrica con el objetivo de hallar los distintos tipos de patrones esqueléticos de Clase III, el patrón Clase III con mayor frecuencia reportado fue el maxilar normal y la mandíbula prognática, aproximadamente el 25% del grupo Clase III mostró una deficiencia en el maxilar. En comparación con los sujetos con patrones

esqueléticos normales, los sujetos de Clase III tenían una base craneal anterior más corta, un ángulo gonial más obtuso, fosa glenoidea posicionada más adelante, incisivos superiores más inclinados e incisivos mandibulares más retroinclinados[46].

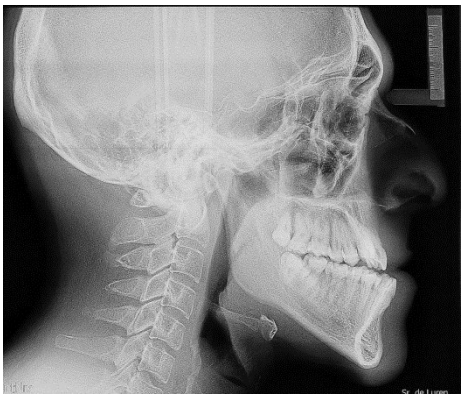

Fig. 5 Clase III por prognatismo mandibular, ángulo goniaco obtuso, IS proinclinados, II retroinclinados. Tomado de la clínica de posgrado de Facultad de Odontología de UNMSM.

Tomando a la maxila en relación con el esqueleto craneofacial Park y Baik[48] realizaron una evaluación cefalométrica y fotográfica de 120 pacientes de maloclusión de Clase III tratados quirúrgicamente, según el análisis de las radiografías cefalométricas preoperatorias y postoperatorias y fotos faciales de perfil, la maloclusión Clase III podría clasificarse en 3 tipos.

**Tipo A** tenía un maxilar normal (SNA: 80,83°, ángulo nasolabial: 90,96°) y una mandíbula demasiado grande (SNB: 82,54°) [48].

**Tipo B** mostró un maxilar y una mandíbula protrusivos (SNA: 86,75°, SNB: 91°, ángulo nasolabial: 84,25°) [48].

**Tipo C** mostró maxilar retrusivo y mordida cruzada anterior (SNA: 73,83°, SNB: 80,84°, ángulo nasolabial: 79,17°) [48].

Sanggarnjanavanich y col[49] compararon radiografías cefalométricas de pacientes Clase III esquelética con pacientes de Clase I esquelética, con el objetivo de describir la morfología de la base de cráneo en adultos, los resultados señalaron que existen diferencias estructurales de la base craneal entre pacientes de Clase III y Clase I esqueléticas, los ángulos de la base del cráneo más pequeños, las bases craneales posteriores más empinadas, el

esfenoidal más inferior y el Basion más anterior fueron las características más resaltantes de las relaciones esqueléticas de Clase III encontradas.

Uribe[28] señala que cuando el problema es por causa del Prognatismo Mandibular se puede observar:

- Ángulo ANB negativo menor a -5°.
- Cara larga con altura facial antero inferior (AFAI) aumentada.
- Longitud efectiva mandibular Condileon – Gnation aumentada.
- Cuando existe hipoplasia del tercio medio:
- Ángulo ANB negativo menor a -5°.
- Longitud maxilar Condileon – ENA disminuido.
- Posición del punto A del maxilar por detrás de la línea N perpendicular a Frankfort.

Ma y col.[50] evaluaron la morfología y la simetría de la articulación temporomandibular en participantes con patrones esqueléticos normodivergentes e hiperdivergentes de Clase I, II y III los resultados mostraron asimetría entre todos los grupos, siendo los participantes con patrones esqueléticos de Clase III los que tenían la mayor asimetría condilar, la morfología condilar más común en todos los grupos examinados fue convexa.

Mouakeh[51]y Hong[52] señalan que las características más comunes en sujetos Clase III incluyen longitud de base craneal anterior disminuida, ángulo agudo de la silla, retrusión de maxila con mandíbula normal o protruida, protrusión mandibular con maxila normal y combinaciones de estas discrepancias anteroposteriores con una dimensión facial vertical normal, excesiva o deficiente junto con incisivos maxilares protrusivos e incisivos mandibulares retrusivos, estas características se encuentran con frecuencia en la mayoría de los portadores de Clase III sin que exista influencia de su origen étnico, estas características se hacen presente a edad temprana y suelen tornarse más complejas con la edad.

### 2.2.6. Pseudo Clase III

Realizar el diagnóstico adecuado entre una Clase III verdadera y una pseudo Clase III permitirá al profesional planificar el tratamiento que permita la resolución del problema, en este sentido se deben conocer las características y diferencias de ambas alteraciones.

Moyers [29] lo define como un reflejo funcional de protrusión mandibular, es decir un reflejo muscular adquirido que aparenta una condición de Clase III, pudiendo presentar o no inclinaciones alteradas de los incisivos superiores e inferiores.

El perfil de los tejidos blandos es recto en términos de la relación céntrica, pero cóncavo cuando la mandíbula se desplaza habitualmente anteriormente. La maloclusión de Pseudo-Clase III puede resultar de factores dentales, como una erupción ectópica de los incisivos centrales permanentes superiores, o de factores funcionales, como lengua grande, posicionamiento de la lengua y problemas de las vías respiratorias[29].

Canut[26] menciona que la Pseudo Clases III o seudoprogenie se debe al posicionamiento funcional adelantado de la mandíbula cuando se produce el cierre oclusal, y no responde a alteraciones esqueléticas del maxilar o la mandíbula.

Rabie y col.[53] realizaron un estudio para identificar los criterios diagnósticos para la Pseudo-Clase III y compararlos con la maloclusión de Clase I en la población del sur de China, hallaron que todos los casos Pseudo-Clase III mostraron una relación dental y esquelética de Clase I durante el período de seguimiento que se extendió hasta después del crecimiento acelerado, la mayoría de los casos examinados en el grupo de Pseudo-Clase III no mostraron antecedentes familiares, esto indica que la mayoría de estas maloclusiones son causadas por factores ambientales locales, el análisis cefalométrico del patrón esquelético en el grupo de maloclusión Pseudo-Clase III mostró una longitud del tercio medio facial significativamente menor en relación con el grupo de maloclusión Clase I esquelética, además, se observó una posición mandibular adelantada en el grupo de maloclusión de Pseudo-Clase III con una diferencia altamente significativa en comparación

con el grupo de maloclusión de Clase I. La longitud mandibular (CoGn) fue similar al grupo esquelético de Clase I, las características dentarias halladas en la maloclusión Pseudo-Clase III presentaron incisivos superiores retroinclinados, incisivos inferiores normales, relaciones molares y caninas de Clase I en oclusión habitual y Clase II o relación de extremo a extremo en relación céntrica, los tejidos blandos mostraron labio superior retrusivo y perfil recto en relación céntrica.

El diagnóstico diferencial entre una Pseudo Clase III y una relación esquelética de Clase III se puede obtener cuando el paciente es guiado a una relación céntrica y se observa una relación incisiva de borde a borde que implica el desplazamiento mandibular funcional hacia adelante debido a un reflejo muscular para que los dientes posteriores puedan ocluir. Si el paciente no puede lograr esta posición a pesar de intentarlo, entonces hay un problema esquelético, pero si el paciente logra la posición, esto es una indicación de que el caso es una Pseudo Clase III, por esta razón este tipo de maloclusión se ha descrito como una maloclusión Pseudo Clase III o funcional así lo señalan Reyes[54], Bowman[55], Giancotti[56] y Hägg[57] entre otros.

### 2.2.7. Tratamiento de la maloclusión de Clase III

#### 2.2.7.1 Tratamiento ortopédico

Una posibilidad de tratamiento durante el crecimiento es la terapia con máscara facial, el uso de este aparato es indicado para pacientes con deficiencia maxilar, consiste en utilizar una fuerza que permita llevar la maxila hacia adelante y se puede realizar juntamente con la expansión palatina, ya que la expansión palatina activa el complejo circunmaxilar lo que facilita los efectos ortopédicos de la máscara facial como lo señalan Hass[58], McNamara[59] y Turley[60].

Takada y col.[61] señalan que la corrección de las maloclusiones de Clase III con expansión y protracción del maxilar varía en el tiempo de tratamiento esto dependerá de la severidad de la deficiencia maxilar tanto en sentido transversal como sagital, cuando el maxilar avanza hacia adelante y hacia abajo, el efecto final es una rotación posterior de la mandíbula.

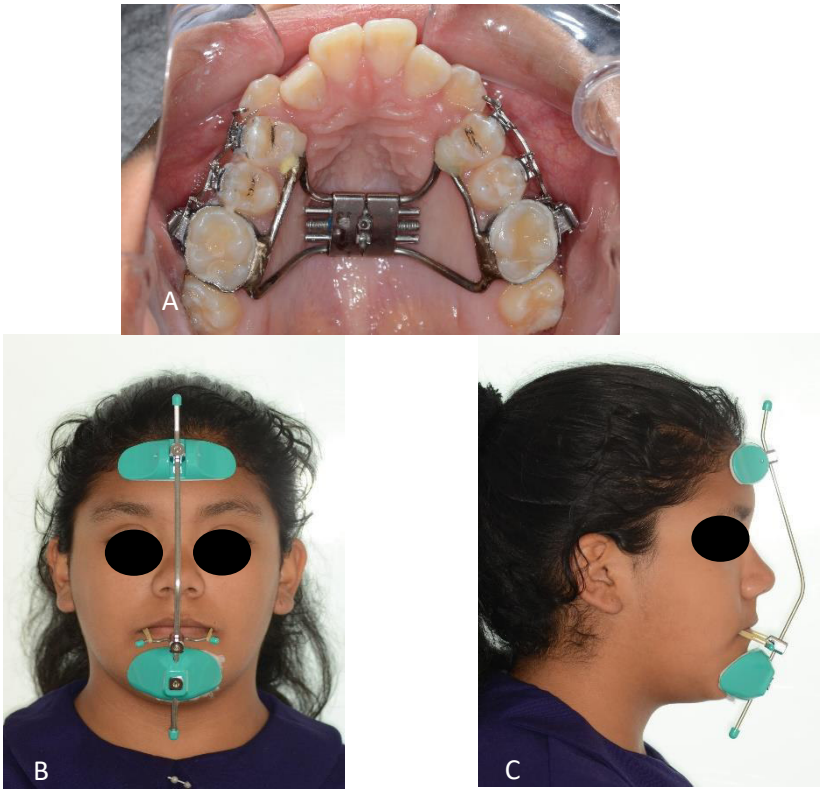


Fig. 6 A Disyunción maxilar. B y C. Máscara facial. Tomado de la clínica de posgrado de Facultad de Odontología de UNMSM.

El período óptimo para el inicio de la terapia con máscara facial es durante la dentición decidua, sin embargo, también se han encontrado resultados favorables en niños de hasta 14 años, el tratamiento en la dentición decidua es capaz de producir efectos más significativos a nivel esquelético mientras que en pacientes pospuberales el efecto es más dentoalveolar[61]. La expansión maxilar produce reactivación de las suturas circunmaxilares además favorece a la corrección de mordida cruzada posterior, aumento de la longitud del arco y un movimiento hacia adelante y hacia abajo del complejo maxilar[61].

Mandal[62], Gallagher[63] y Ngan[64] indican que el uso de la máscara facial produce modificaciones esqueléticas tales como el aumento en el SNA de aproximadamente 2° y una reducción en el SNB de aproximadamente 1.7°.

Al final del tratamiento, siempre se recomienda la sobrecorrección para estabilizar la nueva posición entre dos arcos y evitar las recidivas. El

ortodoncista puede elegir entre la máscara facial Petit o Delaire como parte extraoral del dispositivo con o sin expansión palatina[64].

Otra posibilidad de tratamiento de la Clase III esquelética en pacientes con crecimiento es decir durante dentición decidua o mixta, es el uso de la mentonera considerado como un aparato ortopédico de intervención temprana en los casos de prognatismo mandibular[64].

Uner y col.[65] realizaron un estudio para investigar los cambios esqueléticos que ocurren durante y después de la terapia con mentonera, fueron estudiados pacientes de Clase I y Clase III esquelética cuyo tratamiento duró 12 meses en promedio, los cambios durante y después del tratamiento se analizaron por medio de cefalometrías, concluyeron que la modificación del crecimiento además de la corrección de la relación Clase III se obtiene con el uso de una mentonera combinada con una placa de mordida oclusal, existe un potencial de recaída después de 4 años de tratamiento con la mentonera, el potencial de recaída es más pronunciado en pacientes de Clase I esquelética que en pacientes de Clase III.

Varios estudios han confirmado que el tratamiento con mentonera muestra una mejoría de la Clase III gracias a la rotación de la mandíbula en el sentido de las agujas del reloj, el aumento de su altura facial anterior y la retroinclinación de los incisivos mandibulares como lo indican Mitani[66], Deguchi[67] y Gökalp[68]. Se produce la reducción significativa del ángulo SNB, que puede ser causada por un freno en el crecimiento mandibular o un intenso efecto de rotación en sentido horario, además del cierre del ángulo gonial[68].

Tsolakis y col.[69] realizaron una revisión sistemática con el objetivo de investigar la evidencia científica actual sobre la efectividad de la terapia mentonera en Clase III, concluyendo que la terapia con mentonera se puede considerar para el tratamiento a corto plazo de pacientes en crecimiento con maloclusión de Clase III, según lo indican las modificaciones favorables que se presentan a nivel de estructuras esqueléticas y estructuras blandas.

Sin embargo, muchos estudios señalan que la fuerza dirigida hacia atrás generada por la mentonera se transmite al cóndilo, con el riesgo de

desarrollo de trastornos temporomandibulares (DTM), la terapia parece determinar el desplazamiento del cóndilo en la fosa glenoidea con la dislocación anterior del disco articular y la aparición de clics articulares según señalan Mermigos[70] y Tanne[71].

Con el uso de los dispositivos de anclaje transitorio, miniplacas de titanio, se inicia otra posibilidad de tratamiento, De Clerck y col.[72] señalan que las miniplacas se pueden utilizar en el tratamiento ortopédico de pacientes de Clase III con deficiencia maxilar, el objetivo de utilizar estas miniplacas en casos de deficiencia maxilar es permitir cambios esqueléticos favorables equivalentes sin los efectos dento-alveolares no deseados (vestibularización de los dientes anteriores maxilares y lingualización de los dientes anteriores mandibulares).

El éxito de las miniplacas depende del procedimiento quirúrgico utilizado y del espesor y calidad del tejido óseo a nivel de la cresta infracigomática que podría ser insuficiente para la retención mecánica de los tornillos de osteosíntesis, principalmente porque el paciente está en crecimiento y la cortical del maxilar aún no ha alcanzado su densidad y grosor suficientes en este sentido el anclaje esquelético más estable se puede obtener en niños de al menos 11 años de edad, la tasa de fracaso en la mandíbula es más baja que en el maxilar básicamente porque la densidad y el espesor del hueso cortical externo son más altos que los de la cresta infracigomática, así lo señalan De Clerck y Proffit[73].



Fig. 7 Protracción maxilar anclada al hueso (BAMP) con miniplacas en el maxilar y la mandíbula conectadas por elásticos de Clase III. (De Clerck H, Cevidanes L, Baccetti T. Dentofacial effects of bone-anchored maxillary protraction: a controlled study of consecutively treated Class III patients. Am J Orthod Dentofacial Orthop. 2010 Nov;138(5):577-81.)

De Clerck y col.[72] estudiaron los efectos dento-faciales de la contracción maxilar con anclaje óseo y encontró que tanto la relación overjet como la molar mejoraron significativamente, sin ningún cambio significativo en la inclinación del incisivo maxilar, halló mejora significativa en las variables de tejidos blandos, aproximadamente 4 mm en comparación con los controles no tratados.

Sar y col.[74] realizaron un estudio con el objetivo de investigar los efectos esqueléticos, dentoalveolares y de tejidos blandos de 2 fundamentos de anclaje esquelético para el tratamiento de Clase III en comparación con un grupo de control de Clase III no tratado, en el grupo 1 se aplicaron máscaras faciales a partir de miniplacas colocadas en las paredes nasales laterales del maxilar y en el grupo 2 se aplicaron elásticos intermaxilares Clase III a partir de miniplacas sinfisarias a un aparato adherido en el maxilar, se observaron mejoras en las relaciones maxilomandibulares y los perfiles de los tejidos blandos en los grupos con tratamiento, sugieren que el uso de miniplaca asociado a máscara facial es recomendable en pacientes con retrusión maxilar severa y un patrón vertical de ángulo alto, mientras que en pacientes con patrón vertical disminuido o normal, incisivos mandibulares retroinclinados, las miniplacas y elásticos de clase III pueden ser de mejor ayuda[74].

2.2.7.2. Tratamiento de camuflaje Clase III

La displasia esquelética de Clase III en pacientes sin crecimiento solo tiene dos posibilidades de tratamiento, cirugía ortognática o camuflaje ortodóntico, es de interés para el ortodoncista poder determinar con claridad los casos que pueden ser camuflados y que resulten con agradable estética facial y oclusión adecuada de aquellos que requieren tratamiento quirúrgico.

Proffit[5] señala que el camuflaje en pacientes con problemas esqueléticos leves de Clase III, en quienes el ajuste de la posición de los incisivos puede lograr una oclusión aceptable y una estética facial razonable.es factible, sin

embargo, en problemas esqueléticos de Clase III moderadamente graves, el camuflaje tiene mucho menos éxito.

#### 2.2.7.3. Tratamiento ortoquirúrgico

Jaradat,[75] señala que la relación esquelética Clase III severa en individuos sin crecimiento se tratan mejor con un enfoque combinado de ortodoncia y cirugía ortognática, mientras que Eslami y col.[76] señalan que el tratamiento de ortodoncia de camuflaje se recomienda en individuos que presentan discrepancias leves a moderadas, sin embargo, la decisión de qué tratamiento debe elegirse no siempre es una tarea fácil, especialmente en los casos borderline.

Por lo tanto, es de gran importancia establecer el diagnóstico adecuado y la planificación del tratamiento.

### 2.2.8. Camuflaje ortodóncico en maloclusión de Clase III esquelética

#### 2.2.8.1. Definición de camuflaje

Uribe[28] señala que el término camuflaje procede del francés “camoufler” cuyo significado es disfrazar, por lo tanto, en referencia a la ortodoncia es la corrección de la oclusión dentaria por medio de la reubicación de los dientes, entendiendo que el problema radica a nivel de las estructuras óseas las cuales pueden estar afectadas en tamaño o posición, por ello la decisión de un tratamiento de camuflaje debe apuntar a conseguir modificaciones importantes que favorezcan el aspecto facial, dental y funcional, tomando en cuenta que se enmascaran las alteraciones óseas evitando tratamientos combinados de ortodoncia y cirugía ortognática.

Posterior al pico de crecimiento, corregir el problema esquelético ya no es una posibilidad viable, por lo tanto, el tratamiento está orientado a conseguir un adecuado contacto oclusal por medio del camuflaje para compensar la discrepancia esquelética de la mandíbula, o el reposicionamiento quirúrgico de las bases óseas, este tratamiento ortodóntico se denomina camuflaje, porque el objetivo del tratamiento es corregir la maloclusión y hacer menos evidente el problema esquelético subyacente[5].

2.2.8.2. Consideraciones para el tratamiento de camuflaje de Clase III

Proffit[5] señala las siguientes indicaciones:

- Demasiado adulto para modificar el crecimiento con éxito.
- Leve Clase III esquelética.
- Escaso apiñamiento.
- Adecuadas proporciones faciales en sentido vertical, ni cara corta (mordida profunda esquelética) ni cara larga (mordida abierta esquelética).

2.2.8.3. Contraindicaciones para el tratamiento de camuflaje de Clase III Proffit[5]

- Clase III moderada o severa y discrepancias esqueléticas verticales.
- Severo apiñamiento o protrusión de incisivos, en quienes se requerirán los espacios de extracción para lograr una correcta alineación de los incisivos.
- Excelente potencial de crecimiento remanente o adultos que no crecen con discrepancias óseas más que leves.
- Individuos con enfermedades sistémicas que requieran tratamiento farmacológico perenne.
- Personas con retraso mental.
- Individuos con problema periodontal.

2.2.9. Toma de decisiones

2.2.9.1. Cirugía vs camuflaje

La displasia esquelética de Clase III ha sido tradicionalmente tratada con un enfoque conjunto entre ortodoncia y cirugía ortognática o con una estrategia de camuflaje ortodóncico, siendo los casos graves candidatos ideales para un tratamiento quirúrgico, mientras que los casos leves y moderados pueden manejarse solo con ortodoncia, siempre que se obtengan resultados aceptables. Cuando existen características bien definidas se puede optar por estas posibilidades, sin embargo, la decisión del tratamiento a seguir se torna complicada para el paciente limítrofe.

Chaques y col[77], proponen un protocolo clínico basado en cuatro factores diferentes:

A. Discrepancia esquelética[77]

Las alteraciones esqueléticas del maxilar y la mandíbula deben ser evaluadas en todas las dimensiones, anteroposterior: debido a hipoplasia severa del maxilar y/o prognatismo mandibular significativo, hipoplasia grave maxilar SNA<77°, grave prognatismo mandibular SNPg > 87°, la desarmonía sagital se valora midiendo ANPg y Wits (AoBo), la amplitud de ANPg no mayor a -10◦ y Wits que no exceda a -7°[77]

En pacientes dolicofaciales la rotación posterior de la mandíbula mueve el pogonion hacia atrás y hacia abajo disminuyendo aparentemente la Clase III esquelética, en estos casos, se prefiere Wits a las mediciones que involucran base de cráneo. La desarmonía vertical toma en cuenta la inclinación del ángulo mandibular con respecto a base del cráneo (SN-MP< 38°)[77].

Kerr y col.[78] sugirieron que la cirugía debe realizarse en pacientes con ANB y la inclinación de los incisivos inferiores al plano mandibular a -4° y 83°, respectivamente.

Tseng y col.[79] determinaron 6 variables para definir el tratamiento:

- Overjet ≤ –4,73 mm.
- Wits ≤–11,18 mm.
- Ángulo L1-MP ≤80,8°
- Relación Mx/Mn ≤65,9%
- Overbite ≤–0,18 mm.
- Ángulo gonial ≥120,8°

Si un individuo con maloclusión Clase III tiene por lo menos 4 de los 6 parámetros deberá recomendarse tratamiento quirúrgico[79].

B. Condición periodontal

La salud periodontal es considerada como un factor limitante de gran importancia cuando se realizará un tratamiento compensatorio.

Se debe evaluar condiciones periodontales como pérdida de estructura ósea horizontal a nivel de la dentición, diferencia de altura entre el nivel de la cresta ósea alveolar y la línea de unión cemento-esmalte, si el diente se encuentra con más del 50% de soporte óseo podría someterse a un tratamiento de ortodoncia en casos límite de Clase III si otros factores no comprometen la durabilidad del diente[77].

Bollen y col.[80] señalan que se deberá evaluar signos de inflamación gingival, higiene adecuada, determinar el biotipo periodontal mediante sondaje, las zonas de riesgo donde la altura de encía adherida es inferior a 2mm, la presencia de pérdida de soporte óseo y gingival favorece a que el diente sea propenso a desarrollar pérdida de inserción periodontal, dientes con raíces prominentes cubiertos con periodonto delgado son más propensos que otros a la recesión durante el movimiento dental, en estos casos se debe evaluar con detenimiento el camuflaje de Clase III que consiste en la inclinación de incisivos tanto superiores como inferiores.

C. Desarmonía oclusal

Para poder camuflar la Clase III se debe corregir la mordida invertida por medio de inclinaciones dentarias y/o extracción de premolares inferiores, por lo tanto, un resalte de -3 mm se encuentra en el límite superior de las posibilidades de compensación, si los incisivos superiores tienen marcada vestibularización y los incisivos inferiores demasiado retroinclinados el tratamiento de camuflaje será muy limitado, en el plano vertical, una mordida abierta anterior que excede 3 mm es un factor que reduce posibilidades de compensación [77].

D. Estética facial

La estética facial puede quedar comprometida de manera desfavorable en pacientes que son tratados para camuflar la desarmonía esquelética,

cuyas características faciales no sean muy favorables, si el tercio inferior de la cara es muy cóncavo con mentón y nariz prominentes, un tratamiento extractivo con retracción de dientes anteroinferiores provocará la retracción del labio inferior y acentuará aún más la concavidad del perfil y la prominencia del mentón[77].

En el tercio inferior además se debe valorar la presencia de un ángulo nasolabial cerrado, este ángulo se verá afectado cuando exista la necesidad de corregir el apiñamiento de incisivos, sabiendo que el maxilar deberá ser tratado de preferencia sin extracciones por lo tanto el apiñamiento se aliviará a expensas de la vestibularización de los incisivos y se cerrará aún más el ángulo nasolabial y con ello afectará la estética facial, esta condición es frecuente en un paciente de cara corta sumado a la apariencia del labio superior hará que la cara parezca aún más corta[77].

En el paciente de cara alargada, con exposición gingival al sonreír y labio superior corto, la vestibularización de los dientes anterosuperiores genera un resultado poco estético: el labio superior se eleva generando mayor notoriedad de los procesos alveolares y las encías, dando al rostro un aspecto aún más largo[77].

Con el objetivo de determinar el tratamiento a seguir en pacientes de Clase III limítrofe, Rabie y col.[81] realizaron un estudio en el que concluyeron que el ángulo de Holdaway (ángulo H), permite tomar decisiones para las Clase III limítrofes, determinando que un paciente con un ángulo H menor de 12° se consideró que requería tratamiento ortodóncico-quirúrgico dada la extensión del déficit estético (perfil cóncavo). Un ángulo superior a 12° podría tratarse sucesivamente solo con ortodoncia[81].

Eslami y col.[76] determinaron que los individuos que presentaban maloclusión de Clase III limítrofe asociados a un ángulo de Holdaway superior a 10,3° el tratamiento de camuflaje sería exitoso, sin embargo, el tratamiento ortoquirúrgico sería la mejor alternativa en pacientes con maloclusión de Clase III limítrofe con un ángulo de Holdaway inferior a

10,3°. Esta investigación mostró además que la evaluación de Wits superior a -5,8 mm responde favorablemente a un tratamiento de camuflaje y un valor inferior a -5,8 mm se debe elegir tratamiento con cirugía[76].

Park y col.[82] luego de analizar tratamientos finalizados de camuflaje en individuos con Clase III ángulo mandibular bajo y altura antero inferior corta concluyeron que se pueden usar elásticos de Clase III para inducir la rotación en sentido horaria de la mandíbula para mejorar el perfil, para evitar el exceso de proinclinación de los incisivos superiores al usar elásticos de Clase III, el torque de los incisivos superiores debe controlarse adecuadamente, observaron que el contacto oclusal, la armonía de la sonrisa y el perfil de las estructuras blandas se modificaron de forma favorable al finalizar el tratamiento.

Los individuos con maloclusión Clase III esquelética leve, sobremordida profunda y un ángulo del plano mandibular bajo pueden beneficiarse del camuflaje ortodóntico con elásticos de Clase III, básicamente porque los elásticos de Clase III (que se colocan de canino inferior hacia primer molar permanente superior) extruyen los molares superiores, lo que resulta en la rotación de la mandíbula en sentido horario y, por lo tanto, un incremento de altura anterior de la cara. Además, estos elásticos recubren los incisivos maxilares y hacen retroceder los incisivos mandibulares[82].

Para Ngan y col.[83] los pacientes con una relación esquelética moderada de Clase III pueden beneficiarse de la extracción de dientes premolares inferiores o los incisivos inferiores, la extracción de un incisivo inferior está indicada ocasionalmente en pacientes con una mordida cruzada anterior o una relación incisiva de borde a borde, los factores que determinan la elección de extracción incluyen la cantidad de overjet negativo y el grado de apiñamiento en el arco inferior.

Faerovig y Zachrisson[84] estudiaron los efectos de la extracción de incisivos inferiores en la oclusión anterior en pacientes adultos de Clase III, hallaron que los incisivos se inclinaban lingualmente en

aproximadamente 6° lo que daba como resultado un aumento excesivo, la sobremordida también se incrementó en unos 0,6 mm tanto para los incisivos centrales como para los laterales, la extracción del incisivo inferior dio lugar a una disminución en el ancho de intercanina de aproximadamente 3,3 mm, mientras que no se encontraron cambios en el ancho intermolar después de la terapia de extracción.

Por lo tanto, es de gran importancia tomar en cuenta las expectativas del paciente, ello implica el motivo de consulta, a fin de tomar las decisiones adecuadas: si seguir un tratamiento ortoquirúrgico que permita mejorar el aspecto facial o un tratamiento compensatorio que está orientado a establecer una adecuada intercuspidación dentaria.

### 2.2.10. Cirugía ortognática

#### 2.2.10.1 Definición de cirugía ortognática

Riley y col.[85] señalan que la cirugía ortognática (CO) constituye un conjunto de diferentes procedimientos quirúrgicos que tienen como objetivo reposicionar estructuras óseas, dentarias y tejidos en posiciones ideales para la función y estética.

La cirugía ortognática es adecuada para problemas muy graves que involucran trastornos del crecimiento, anomalías congénitas o traumatismos, por lo tanto, además de corregir maloclusiones congénitas y alteraciones postraumáticas también permitirá corregir enfermedades como el síndrome de apnea obstructiva del sueño, Vallino[86] señala que además se puede mejorar la fonética, Grime y col.[87] mencionan que inclusive se pueden realizar resecciones tumorales.

La ortodoncia prequirúrgica implica tiempo de tratamiento y además el deterioro intermedio del perfil facial condiciones que han dado lugar a un nuevo enfoque denominado "cirugía primero", en la que la fase de ortodoncia prequirúrgica ya no existe. El enfoque de "cirugía primero" fue presentado por primera vez por Nagasaka y col.[88] en 2009. Este enfoque ha ganado reconocimiento entre los ortodoncistas y cirujanos por varias razones: la preocupación estética por el paciente desde el principio, el tiempo total de tratamiento se reduce significativamente debido a la eliminación de la fase

de ortodoncia prequirúrgica y un enfoque de "cirugía primero" no parece estropear la oclusión final. Luego del procedimiento quirúrgico cuando el maxilar y la mandíbula han sido ubicados en su posición respectiva, el ortodoncista puede terminar correctamente la oclusión en la mejor intercuspidación o relación posible[88].

2.2.10.2 Necesidad de cirugía ortognática

Boudh y col.[89] señalan las siguientes indicaciones:

- Cuando el tratamiento de ortodoncia por sí solo no puede corregir un problema: las anomalías congénitas, los trastornos del crecimiento o un trauma previo han resultado en posiciones de la mandíbula de modo que el tratamiento de ortodoncia por sí solo no puede lograr un resultado funcional y estético satisfactorio.
- Para mejorar la función: la corrección de la oclusión ayuda a masticar los alimentos con más normalidad y comer cosas que antes no podían comer.
- Para mejorar el resultado de la ortodoncia a largo plazo (estabilidad): en algunos casos, el tratamiento de ortodoncia solo puede producir una relación de mordida de buena calidad durante e inmediatamente después del tratamiento de ortodoncia, sin embargo, cuando una anomalía mandibular subyacente es responsable del problema de la mordida, será difícil mantener la posición de los dientes durante un período de tiempo después de que se hayan retirado los brackets, la cirugía a menudo puede mejorar los resultados a largo plazo en estos casos.
- Reducción del tiempo total de tratamiento: en los casos en los que se indica tratamiento de ortodoncia y cirugía, el movimiento de la mandíbula hacia una mejor posición anatómica puede disminuir la cantidad de tratamiento de ortodoncia necesario.
- Cambio en la apariencia facial: la colocación de la mandíbula y el maxilar en la posición adecuada favorece a una apariencia facial más agradable.
- Respiración: las cirugías que involucran el avance de la mandíbula, a menudo mejoran en gran medida la capacidad de respirar, por ejemplo, en casos de apnea del sueño.

- Habla: la corrección de mandíbula y el maxilar o dientes mal posicionados puede tener un efecto positivo en el habla anormal, la cirugía ortognática combinada con terapia del habla para corregir anomalías del habla.
- Dolor articular: los pacientes experimentan cierto alivio en el dolor de las articulaciones y los músculos de la mandíbula después de la cirugía de mandíbula, pero, la corrección de la posición de la mandíbula no podrá eliminar totalmente o disminuir el dolor.

2.2.10.3 Procedimientos quirúrgicos más empleados para el tratamiento de la Clase III esquelética

A. Osteotomías maxilares

Wasmund (1935) y Schuchardt (1959), fueron los primeros en realizar osteotomías segmentarias del tercio medio de la cara, estos procedimientos quirúrgicos se utilizaron antes de que se determinara el desarrollo de la ortodoncia prequirúrgica. Con esta cirugía se conseguía retroceder la región anterior maxilar o la impactación de las zonas posteriores[90].

A.1 Osteotomía Le Fort I

El anatomista francés Rene Le Fort publicó su tratado clásico sobre la descripción de los patrones de fractura comunes en el tercio medio facial en 1901[91].

La cirugía tipo Le Fort I fue desarrollada por Wasmund y Schuchardt, descrita después en 1975 por Bell[92]. Se realiza una incisión vestibular mucoperióstica alejada de la encía insertada, el desprendimiento subperióstica se realiza hasta la fisura pterigomaxilar, se liberan el arbotante malar hacia arriba y hacia abajo llega a los ápices dentarios, se realiza la osteotomía para liberar el maxilar de la base craneal, esto permitirá mover el maxilar en los tres planos del espacio permitiendo movimientos de impactación, descenso, avance, retroceso o rotación, luego de ubicarla en la posición deseada se realiza la fijación por medio de miniplacas ubicadas a nivel de los pilares caninos y los arbotantes maxilomalares, cuando

la Clase III esquelética se presenta por deficiencia anteroposterior de la maxila, la osteotomía de Le Fort I permitirá el avance maxilar para corregir el déficit sagital[93].

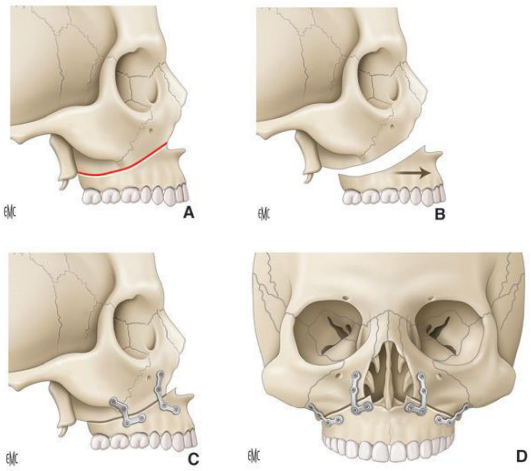


Fig. 8 Le Fort I. (Deffrennes G, Ferri J, Garreau E, Deffrennes D. Osteotomías maxilomandibulares: técnicas quirúrgicas e indicaciones. EMC - Cirugía otorrinolaringológica y cervicofacial 2017;18(1):1-14 [Artículo E – 46-178].

### A.2 Disyunción quirúrgica de tipo Le Fort I

El déficit de crecimiento transversal de la maxila es una patología ósea que se caracteriza por presentar mordida cruzada a nivel de las piezas dentarias posteriores y que pueden afectar un solo lado o ser bilaterales [94,95]. Los casos de mordida cruzada posterior no tratados pueden alterar la articulación temporomandibular, generando asimetría condilar, posición condilar alterada en la fosa mandibular, asimetría facial y desvió de la línea media[96]. La deficiencia maxilar transversa se puede observar en pacientes sindrómicos o no sindrómicos, en una presentación aislada o combinada con exceso maxilar vertical y tipos de maloclusión Clase II o III[94,95].

La Clase III esquelética puede presentar un maxilar poco desarrollado en sentido transversal, generando mordidas cruzadas posteriores, la expansión maxilar rápida asistida quirúrgicamente (SARME) es una alternativa de tratamiento en pacientes esqueléticamente maduros[96].

Bell y Turvey señalan la necesidad de una disyunción quirúrgica para mejorar el déficit transversal [97,98]. La osteotomía es similar a la de tipo Le Fort segmentaria, este procedimiento tiene como objetivo reducir la resistencia del pilar maxilar durante la expansión transversal, asistida por un aparato de ortodoncia expandible con soporte óseo o dental, se han propuesto varios procedimientos asociados con el SARME convencional, como la osteotomía lateral nasal, la osteotomía septal, la osteotomía palatina y la disyunción pterigomaxilar (DP)[99].

La activación puede comenzar inmediatamente después de la cirugía[100], o después de un período de cicatrización, que varía de tres a siete días[101,102]. Activación de ¼ de vuelta (0,2 a 0,25 mm) dos veces al día hasta que la sobrecorrección sea máxima, protocolo recomendado[100,101].

Oliveira y col.[103] recomiendan un protocolo de activación de dos vueltas inmediatamente después de la cirugía hasta que se observó una isquemia característica de la mucosa palatina y un diastema en la línea media. Después de tres días sin ninguna activación, se debe activar el tornillo 2/4 de vuelta por la mañana y de nuevo por la noche, es decir, una vuelta completa al día, hasta conseguir el resultado deseado, cualquier protocolo de activación que sea utilizado es necesario que el ortodoncista supervise el avance de las activaciones a fin de conseguir los objetivos deseados en el paciente[103].

Después de las activaciones, el aparato debe estabilizarse y mantenerse en esa posición como un retenedor de 90 días[100,104], a seis meses[102,105,106]. Gurgel y col.[107] encontraron que la osificación de la sutura media palatina (MPS) no estaba completa hasta 120 días después de la cirugía, y la densidad óptica en radiografías oclusales digitalizadas de pacientes adultos que se sometieron a SARME no se restauró[107]. A los

siete meses después de SARME, la densidad MPS todavía tiene solo del 50 % al 75 % de los valores previos al tratamiento en las tomografías computarizadas[108].

Los efectos de SARME incluyen un aumento en el ancho alveolar maxilar y distancias intercaninas e intermolares maxilares; corrección de la mordida cruzada posterior; reducción de la altura del paladar; aumento significativo del ancho del paladar; y aumento del perímetro y la longitud del arco maxilar[105]. Se recomienda la sobrecorrección de la expansión, porque se puede esperar alguna recaída esquelética y dentoalveolar, particularmente en las distancias intercaninas[100,109,110]. Por el contrario, Chamberland y Proffit[106] encontraron que los cambios esqueléticos después de SARME son estables y la recaída se debe principalmente al movimiento lingual de los primeros molares superiores.

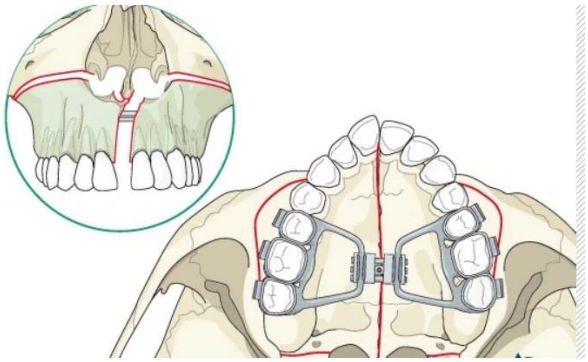

Fig. 9 Disyunción quirúrgica de tipo Le Fort I.(https://sorthoclub.wordpress.com/2020/08/04/surgically-assisted-rapid-palatal-expansion/)

B. Osteotomías mandibulares

Las osteotomías mandibulares son procedimientos quirúrgicos importantes para la corrección de displasias esqueléticas que afectan a la mandíbula, sin embargo, se debe evaluar dos condiciones: el nervio dentario inferior estructura importante a preservar que podría

dificultar la osteotomía, y la distancia transversal posterior determinada por las cavidades glenoideas estructuras de poca movilización[93].

B.1 Osteotomía de rama mandibular

Desarrollada por Schuchardt y posteriormente por Obwegeser[111] y Dal Pont[112] en la década de 1960. El trayecto de separación fue modificado por Epker[113,114] lo que permitió el desarrollo de dos escuelas de separación sagital.

Este procedimiento se utiliza para corregir el retrognatismo y el prognatismo mandibular, además se puede conseguir avance, retroceso, rotación, asimetrías de la mandíbula e inclusive en algunos casos cierre de la mordida abierta[93].

Deffrennes y col.[93] señalan que las dos escuelas de separación sagital tienen el mismo modo de acceso: la incisión encima de la encía adherida paralelo a la línea oblicua externa mandibular, desde el segundo molar hasta el trígono retromolar, luego de la disección se procede a la osteotomía. Obwegeser y Dal Pont describen la osteotomía en paralelo al borde basilar, arriba del agujero de Spix, seccionando la línea oblicua interna, continuando lo máximo posible hacia atrás, Epker la osteotomía en paralelo al borde basilar, pero a nivel del agujero de Spix, seccionando la línea oblicua interna sin sobrepasarla, lo que abre el agujero de Spix[93].

En estos procedimientos quirúrgicos las estructuras a proteger son el nervio alveolar y el nervio lingual, además, la colocación de miniplacas con tornillos bicorticales para la rama favorecen la osteosíntesis [93].




Fig. 10 Osteotomía sagital según la técnica de Obwegeser (A) y Epker (B). (Deffrennes G, Ferri J, Garreau E, Deffrennes D. Osteotomías maxilomandibulares: técnicas quirúrgicas e indicaciones. EMC - Cirugía otorrinolaringológica y cervicofacial 2017;18(1):1-14) [Artículo E – 46-178].

### B.2 Genioplastia[93]

Es un procedimiento quirúrgico que permite movilizar y modificar la sínfisis mentoniana, a fin de corregir alteraciones y desproporciones anteriores de la mandíbula e incluso funciones orofaciales asociadas, se aborda por vestibular por debajo de la encía adherida, evitando lesionar los nervios dentarios inferiores, la dirección y recorrido de la osteotomía es variable, va a depender de lo que se desea corregir y favorecerá a movimientos de reducción o incremento vertical, adelantamiento o retroceso horizontal y rotación, con el objetivo de mejorar las condiciones de forma, función y estética en la región labiomentoniana.[93].

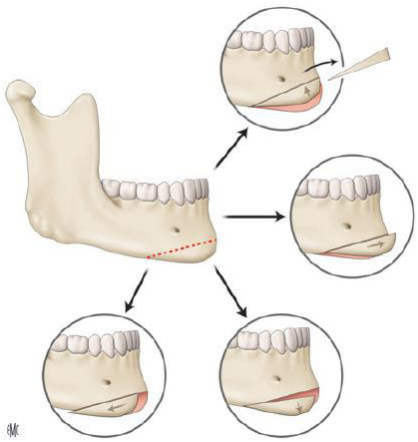

Fig. 11 Diferentes modalidades de movilización del segmento mentoniano osteotomizado. (Deffrennes G, Ferri J, Garreau E, Deffrennes D. Osteotomías maxilomandibulares: técnicas quirúrgicas e indicaciones. EMC - Cirugía otorrinolaringológica y cervicofacial 2017;18(1):1-14) [Artículo E – 46-178].

### 2.2.10.4 Fase de tratamiento ortodóntico prequirúrgico

La preparación ortodóntica prequirúrgica tiene como objetivo alinear los dientes en la posición adecuada con relación a su base esquelética subyacente respectiva[115-118] o crear una discrepancia dental prequirúrgica tan grande como la discrepancia esquelética[119].

Esta fase consiste en la alineación de los dientes, la descompensación de la dentición y la coordinación del arco, la oclusión prequirúrgica actúa como una guía para que el cirujano produzca la posición óptima de las partes esqueléticas durante la cirugía, la alineación de los dientes incluye la corrección del apiñamiento, el espaciado o las rotaciones[119].

La descompensación es importante en los tres planos del espacio: dimensión vertical, transversal y anteroposterior, las compensaciones incisales características que se deben eliminar son los incisivos superiores proinclinados y los incisivos inferiores retroinclinados[118,119]. El uso de elásticos Clase II es útil en esta fase, también se debe corregir la compensación transversal con los dientes posteriores maxilares inclinados hacia vestibular y los dientes mandibulares inclinados hacia lingual[119].



Fig. 12 Fase prequirúrgica. Tomado de la clínica de posgrado de Facultad de Odontología de UNMSM.

La nivelación del arco puede incluirse en esta fase según el grado de la curva de Spee, la posición final deseada del mentón y la altura facial inferior, si los incisivos inferiores están extruidos y la altura de la cara es normal o excesiva, deben intruirse para que se pueda obtener una altura facial normal en la cirugía mediante la rotación de la mandíbula en sentido antihorario, la coordinación del arco depende del plan quirúrgico, si el maxilar y la mandíbula se tratarán como una sola pieza, la forma y la dimensión de los arcos completos se hacen compatibles para que ocluyan razonablemente después de la cirugía, si uno o ambos maxilares se van a tratar por segmentos, los segmentos individuales deben disponerse de modo que los arcos sean compatibles siguiendo el movimiento quirúrgico planificado de los segmentos[119].

La displasia esquelética del paciente no permite observar con claridad la preparación ortodóntica prequirúrgica, para verificar las modificaciones es necesario tomar modelos y presentarlos manualmente en relación canina Clase I y si la planificación no requiere exodoncias de premolares se deberá observar las relaciones molares en Clase I también, que es como quedaría después de la cirugía, para alcanzar una preparación adecuada será necesario evaluar varios juegos de modelos, cuanto mejor sea la preparación el resultado luego de la cirugía será más estable. Luego de alcanzar una adecuada oclusión de los modelos en posición futura posquirúrgica, se colocarán los arcos de acero del mayor espesor que permitan los brackets, a los arcos de acero inoxidable se le incorporarán hooks que deberán ser soldados para mayor seguridad.

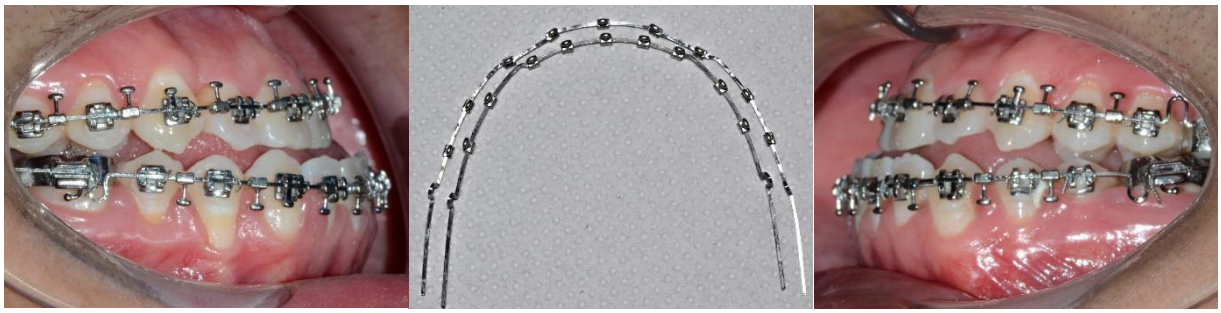

Fig. 13 Arcos de acero 0,018x0,025 con hooks. Tomado de la clínica de posgrado de Facultad de Odontología de UNMSM.

### 2.2.10.5 Fase quirúrgica

El reposicionamiento quirúrgico de la maxila y mandíbula a sus posiciones óptimas da como resultado un cambio favorable en la estética facial del paciente, la corrección de la relación esquelética Clase III debe planificarse junto con el cirujano oral antes del inicio del tratamiento de ortodoncia. La corrección sagital de la Clase III esquelética afectará simultáneamente la relación transversal de los arcos y la proporción vertical de la cara, la deficiencia maxilar requerirá una osteotomía Le Fort I de 1, 2 o 3 piezas con avance horizontal[120]. Se debe considerar la necesidad de cambios adicionales en el maxilar (ensanchamiento transversal, ajuste vertical, corrección de la línea media, corrección de la inclinación oclusal, rotación del plano maxilar hacia arriba o hacia abajo)[120]. El exceso mandibular se corrige mediante osteotomías de rama divididas sagitales/verticales para colocar la mandíbula en oclusión, la cirugía de maxilar y mandíbula a menudo se realiza en casos de deficiencia maxilar con exceso mandibular[120].

La genioplastia con reposicionamiento horizontal o vertical del mentón también suele ser deseable este procedimiento ayuda a crear un pliegue labiomentoniano, manteniendo una longitud suficiente entre el mentón y la garganta, correlacionando la línea media del mentón con la línea media facial y obteniendo proporciones faciales verticales apropiadas[121].

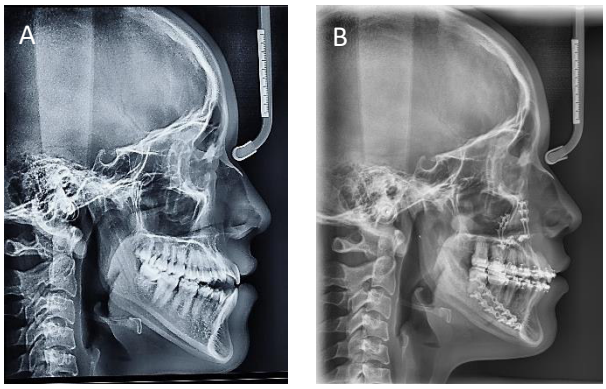


Fig. 14 Fase quirúrgica, (A) radiografía inicial, (B) radiografía posquirúrgica. Tomado de la clínica de posgrado de Facultad de Odontología de UNMSM.

### 2.2.10.6 Fase de tratamiento ortodóncico posquirúrgico

Durante esta fase se logrará la intercuspidación dentaria y acabado de la oclusión, el ortodoncista debe ver al paciente tan pronto se haya realizado la

extracción de la férula aproximadamente 5 semanas después de la cirugía, y reemplazar los alambres seccionales con un arco de acero continuo en los casos que se hayan sometido a una osteotomía segmentaria, luego, los dientes se ligan entre sí para mantener la forma del arco, también se puede usar una placa palatina acrílica para estabilizar la forma del arco si se llevó a cabo una expansión transversal significativa, es esencial un seguimiento de las recaídas esqueléticas y dentales y los detalles durante los primeros 6 meses después de la cirugía[120]. La intercuspidación dentaria se puede lograr doblando el arco o usando alambres redondos livianos y elásticos de caja posterior con vectores de Clase III. Los elásticos deben continuarse hasta que se establezca una oclusión sólida[122].

La fase de ortodoncia posquirúrgica no debería ser muy extensa en el tiempo, sin embargo, se pueden presentar desajustes luego del procedimiento quirúrgico, trayendo como consecuencia modificaciones de la línea media, alteraciones en las relaciones caninas y molares, mordidas abiertas, etc. En estas condiciones se deben buscar estrategias que faciliten la corrección de estos desajustes, una herramienta muy valiosa en el proceso de finalización lo constituyen los arcos de alambre multillop Edgewise (MEAW).

Los arcos MEAW se crearon en 1967 con el objetivo de corregir maloclusiones graves de mordida abierta anterior y se ha demostrado su eficacia para corregir dichas maloclusiones[123]. Los arcos MEAW además permiten la corrección de cualquier maloclusión, son muy efectivos también durante la etapa de finalización, son confeccionados en alambre rectangular Elgiloy azul 0,016X0,022" o 0,017X0,025" [124]

La biomecánica de los arcos MEAW permite realizar control de movimientos verticales y horizontales de los dientes además de lograr rotaciones y torsión, estos arcos también permiten producir movimiento de dientes posteriores de forma individualizada y movimiento grupal de dientes anteriores. Los objetivos de los dobleces que constituyen estos arcos son[124]:

1. Los dobleces confeccionados entre los dientes (loops) permite reducir de forma importante la tasa de deflexión de la carga del alambre a una décima parte de un arco de alambre ideal de 0,016X0,022 pulgadas.

2. Las estructuras verticales (patas anterior y posterior) de los dobleces funcionan como rompefuerzas entre dientes lo que permiten el movimiento de forma independiente.

3. Las estructuras horizontales de los dobleces favorecen al control en sentido vertical de cada diente.

4. El material utilizado para la confección de estos arcos permite el control de torsión de los dientes, y los dobleces permiten movimiento de diente de torsión independiente.

5. Las activaciones de la punta hacia atrás en el segmento posterior del alambre producen el movimiento vertical de los dientes posteriores. 15° de enderezamiento de los molares producen hasta 4,5 mm de distalización.

6. Las activaciones de tip-back junto al uso de los elásticos verticales anteriores permiten corregir el plano oclusal y además, cierran la mordida abierta[124].

Los arcos MEAW mueven los dientes rápidamente, por esa razón el doblado del alambre debe ser bien realizado a fin de alcanzar óptimos resultados, por estos motivos los arcos MEAW constituyen herramientas muy valiosas en el proceso de finalización, son muy versátiles y efectivos, estos arcos junto con los elásticos intermaxilares favorecen la intercuspidación[124].

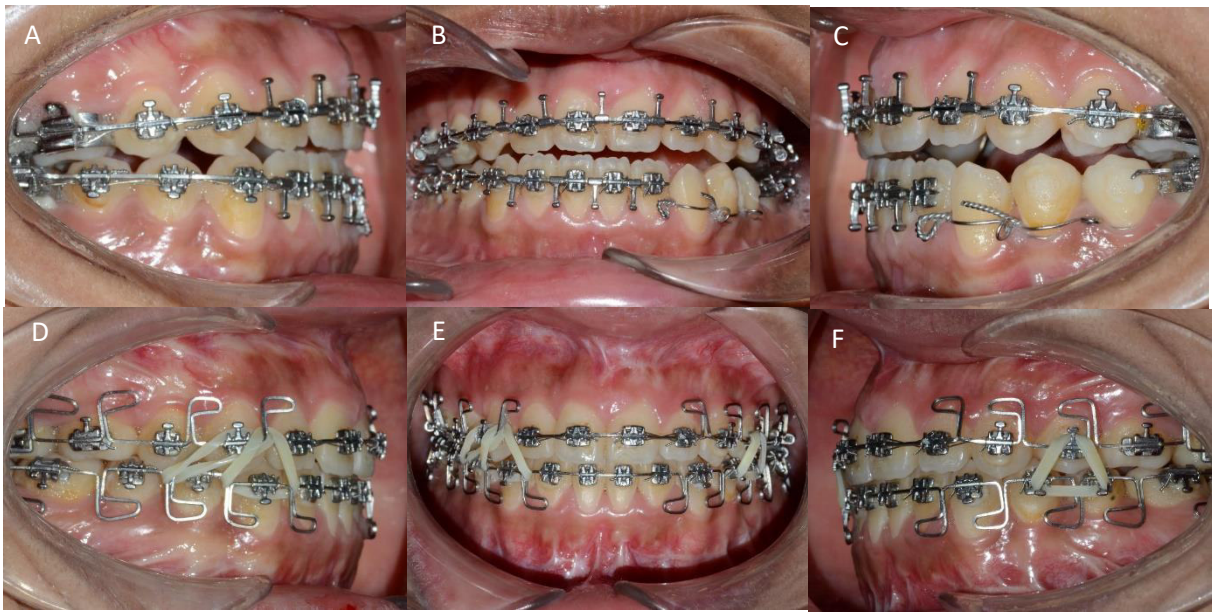


Fig. 15 Ortodoncia posquirúrgica (A, B, C) paciente sale de sala de operaciones con desprendimiento de brackets, generando recidiva. (D, E, F) uso de arcos MEAW elgiloy azul 0,017x0,022". Tomado de la clínica de posgrado de Facultad de Odontología de UNMSM.

### 2.2.10.7 Estabilidad de la cirugía ortognática de Clase III

Un aspecto importante a tomar en cuenta cuando se abordan tratamientos ortoquirúrgicos es la estabilidad del tratamiento, se debe considerar que existe una remodelación a largo plazo que está relacionada a la diversidad de adaptaciones que se presentan como resultado a estímulos locales que pueden ser la masticación, contacto oclusal, la remodelación del cóndilo, adaptación neuromuscular, comportamiento de la musculatura orofacial el método de fijación posquirúrgica[125-128.]

Otros investigadores sostienen que la estabilidad a largo plazo depende de múltiples factores que pueden ser: quirúrgicos, relacionados con el paciente y ortodóncicos[129,130], los factores quirúrgicos involucran: el reposicionamiento condilar en la fosa glenoidea, tipo y material de fijación y la experiencia del cirujano y los factores relacionados con el paciente incluyen: función masticatoria, interdigitación, adaptación neuromuscular, edad del paciente, tipo de patrón esquelético o una respuesta al crecimiento global,

comportamiento de la musculatura orofacial y la presión de la postura adaptativa de la lengua[130]. La fase de tratamiento de ortodoncia pre y posquirúrgica también es crucial para proporcionar una oclusión estable a largo plazo.

Es importante diferenciar la estabilidad posquirúrgica (cambios en el primer año posquirúrgico, que se relacionan directamente con la cicatrización quirúrgica, la ortodoncia posterior al tratamiento y la adaptación fisiológica a corto plazo) de la estabilidad posterior al tratamiento (cambios más allá de un año después de la cirugía, que se relacionan con la adaptación a largo plazo y para algunos pacientes, con el crecimiento posterior al tratamiento)[130].

Proffit señala que existe una jerarquía de estabilidad posquirúrgica (primer año posquirúrgico) entre los tipos de movimientos quirúrgicos que son posibles con la cirugía ortognática[130].

En esta jerarquía de estabilidad posquirúrgica se observa que los procedimientos quirúrgicos para la corrección de Clase III esquelética (maxilar hacia adelante + mandíbula hacia atrás) son estables solo con fijación rígida, además clínicamente se obtiene excelente resultado en el 90% de los pacientes con fijación rígida, pero sólo en el 60% sin fijación (Clase III tratados con cirugías de maxilar y mandíbula)[130].

La corrección de la asimetría facial suele requerir también cirugía bimaxilar, y la fijación rígida facilita la obtención de un resultado estable, cuando el maxilar se reposiciona vertical u horizontalmente en la corrección de la asimetría, la tendencia a la recaída es mínima, la remodelación del ángulo gonial es similar a los cambios después de cualquier osteotomía de la rama mandibular, el avance o retroceso asimétrico de la mandíbula conlleva una tendencia a la recaída[130].

Existe un patrón diferente de estabilidad cuando se consideran los cambios posteriores al tratamiento a largo plazo (cambios entre uno y cinco años después de la cirugía)[131,132]. Después del primer año posquirúrgico, cuando se completa la cicatrización, se observa que los pacientes de Clase III que

tendían a ser menos estables que los pacientes de Clase II en el primer año posquirúrgico muestran menos cambios a partir de entonces[130].

La estabilidad a largo tiempo de los procedimientos quirúrgicos en pacientes de Clase III sigue siendo un tema controversial, en una revisión sistemática hallaron que pacientes jóvenes mostraron un mayor aumento en la longitud mandibular y una mayor estabilidad del punto A después de la cirugía bimaxilar que pacientes mayores, los pacientes dolicofaciales mostraron una recaída esquelética con una rotación en sentido horario, mientras que en los pacientes braquifaciales se observó una rotación en sentido antihorario, la cirugía de retroceso mandibular único se relacionó con la pérdida de estabilidad con disminución de la rama mandibular y del ángulo gonion; mientras tanto, la genioplastia fue considerada una cirugía altamente estable, el hueso hioides recayó significativamente postero-inferiormente, lo que se correlacionó con cambios en el músculo suprahioideo, pero con pocos o ningún cambio en la posición mandibular, la fijación con miniplacas monocorticales mostró una mayor satisfacción del paciente y una mejor estabilidad en comparación con la fijación con tornillos bicorticales[133].

La observación a largo plazo de los cambios dentales y dentolabiales después de un tratamiento combinado de ortodoncia y cirugía ortognática muestra una disminución del resalte en individuos con maloclusión Clase III esquelética y cambios en la sobremordida, mostrando que existe variabilidad en la estabilidad dental y dentolabial en pacientes de clase III esquelética[134].

Una revisión sistemática y metaanálisis comparó la estabilidad de la corrección sagital esquelética y resalte de la maloclusión de Clase III esquelética en procedimientos ortognáticos de solo retroceso mandibular y avance maxilar y retroceso mandibular observando que no se detectaron diferencias significativas en la estabilidad sagital en el ángulo ANB, el punto A o el punto B a corto plazo, se encontró una mayor recaída a corto plazo en el resalte con retrocesos mandibulares solos, el seguimiento a largo plazo (≥ 5 años) reveló una diferencia estadísticamente no significativa en la estabilidad de las correcciones sagitales esqueléticas y overjet, concluyendo que ambos procedimientos parecen ofrecer resultados de estabilidad esquelética y de resalte comparables[135].

# III CASO CLÍNICO

## 3.1 Historia clínica general

### 3.1.1 Anamnesis

1. Filiación
   - Nombre: R.S.A.E.
   - Edad: 16 años.
   - Sexo: femenino.
   - Raza: mestiza
   - Fecha de nacimiento: 24-11-2000
   - Lugar de nacimiento: Callao/ Bellavista
   - Grado de instrucción: secundaria completa
   - Ocupación: su casa
   - Religión: católica
   - Estado civil: soltera
2. Enfermedad actual
   - Tiempo de enfermedad: 2 años
   - Forma de Inicio: insidioso.
   - Curso: progresivo
3. Relato cronológico de la enfermedad

   La paciente refiere que la dificultad para masticar se inicia hace 2 años (a los 14 años de edad) con incapacidad para juntar los dientes, situación que no le permitía masticar adecuadamente, observó que los dientes anteriores no se juntaban y que la pronunciación de algunas palabras le resultaban diferentes, por tal motivo solicita una consulta odontológica en donde le recomiendan acudir al especialista porque su caso era complejo de tratar.

   En diciembre de 2016 la paciente acude a la Clínica de Posgrado de Ortodoncia de la Facultad de odontología de la UNMSM con el objetivo de dar solución a su problema.
4. Funciones biológicas
   - Apetito: conservado
   - Sed: conservada.

- Deposiciones: sin alteraciones.
- Diuresis: sin alteraciones.
- Sueño: conservado.

5. Antecedentes

Personales socioeconómicos

- Vivienda: propia, de material noble.
- Alimentación: conservada
- Hábitos Nocivos: no presenta
- Hijos: no tiene

Personales patológicos

La paciente refiere que padeció de rinitis a los 8 años, pero actualmente no presentaba problemas respiratorios, no refiere hospitalizaciones ni contraindicaciones a fármacos.

Patológicos familiares

La paciente es soltera sin hijos, mayor de 2 hermanos, cuenta con padres vivos, madre con características faciales de clase III, tío materno con Diabetes Mellitus tipo II controlado.

### 3.1.2 Examen clínico

A. Examen clínico general.

- Peso: 60 kg.
- Talla: 1.50 m.

A 1. Funciones vitales

- Presión arterial: 110/70 Mm Hg.
- Frecuencia respiratoria: 20 ciclos/min
- Frecuencia cardiaca: 70 pul/min
- Temperatura: 36.5 ° C

A.2. Ectoscopía

Aparente buen estado de salud, ABEG, ABEH, ABEN, LOTEP, colaboradora.

Signos: sin facies características

A.3. Piel y anexos

Tez mestiza, cabello negro bien implantado, piel hidratada y elástica.

A.4. Tejido celular subcutáneo

Regular, de distribución homogénea, no tumoración, no edema.

B. Examen clínico regional.

Cabeza: tamaño normal, simétrica, con movimientos conservados.

Cráneo: dolicocéfalo, no tumoraciones, cuero cabelludo con pelo bien implantado color negro, lacio.

Cara: alargada, trigueña, sin pigmentaciones, ni lesiones.

Ojos: movilidad ocular conservada, lubricados, agudeza visual disminuida.

Nariz: recta, fosas nasales permeables y olfato conservado.

Oídos: pabellones auriculares ubicación simétrica, audición conservada.

Boca: apertura bucal conservada, maloclusión con dificultad para juntar todos los dientes, boca húmeda, labios pálidos, delgados, húmedos.

Orofaringe: color rosado, con características normales.

Cuello: cilíndrico, sin presencia de ganglio.

Neurológico: LOTEP.

### 3.1.3 Exámenes clínicos complementarios

No presenta exámenes de laboratorio

### 3.1.4 Diagnóstico definitivo.

Paciente aparentemente sin enfermedad sistémica.

### 3.1.5 Pronóstico.

El pronóstico es favorable, ya que no presenta enfermedades sistémicas.

## 3.2 Historia clínica ortodóntica

### 3.2.1 Anamnesis:

- MOTIVO DE CONSULTA

  La paciente A.R.S. de sexo femenino, 16 años 1 mes de edad en ABEG, ABEH, ABEN, LOTEP, llega a consulta el 26 de noviembre de 2016 a la Clínica de posgrado de la facultad de odontología de la UNMSM. Durante la evaluación mostró conducta introvertida, pero colaboradora y receptiva para el tratamiento ortodóntico.

  Como antecedentes médicos presentó Rinitis, en los antecedentes estomatológicos se observaron piezas dentarias con restauraciones pequeñas con bajo riesgo estomatológico, siendo el motivo de consulta:"Quiero mejorar mi sonrisa, no me gusta mi mandíbula".

- ANTECEDENTES

  Antecedentes del Estado de Salud Estomatológica: ha recibido los siguientes tratamientos: restauraciones y profilaxis dental.

- INTERPRETACIÓN Y RESUMEN

  Paciente femenina de 16 años, manifiesta acudir a la consulta para mejorar su sonrisa, señala que consultó a un odontólogo para corregir el problema dentario y le señaló que su problema era complejo, que consulte con un especialista, la madre señala que su hija desea un tratamiento que le ayude a corregir el problema que tiene.

  No presenta reacción adversa medicamentosa ni a la anestesia dental, ha recibido tratamientos odontológicos tales como profilaxis y operatoria dental.

  NO PRESENTA RIESGO AL TRATAMIENTO ESTOMATOLÓGICO.

### 3.2.2 Examen clínico

**A. Examen clínico extraoral:**

- Cráneo: dolicocéfalo.
- Cara: dolicofacial, asimétrica, sin facies características.
- Perfil: convexo.
- Ojos: marrones.
- Nariz: pequeña, no presenta alteración ni obstrucción en su permeabilidad.
- Oídos: simétricos, conductos auditivos sin alteración, audición normal.
- Ganglios: no palpables.
- ATM: sin chasquidos ni dolor a la palpación.
- CUELLO: mediano, sin adenopatías.

**B. Examen clínico intraoral:**

B.1. TEJIDOS BLANDOS

- LABIOS: color rosado coral, bien hidratados, gruesos, sin alteraciones visibles.
- CARRILLO: color rosado pálido, con indentaciones, y permeables.
- OROFARINGE: con características normales.
- LENGUA
- Dorsal: color rojo, tamaño grande, movilidad normal, con saburra en el tercio posterior.
- Ventral: no presenta alteraciones, frenillo de inserción media.
- PISO DE BOCA: color rosado coral, móvil, carúnculas sublinguales permeables.
- GÍNGIVA: rosado coral, con puntillado, con características normales.
- SALIVA: cantidad conservada.

B.2. TEJIDOS DUROS

1. Paladar
    - Duro: color rosa pálido, rugas palatinas normales, forma triangular y profunda, no presenta torus.
    - Blando: color rosado, sin alteraciones.
2. Rebordes alveolares: con presencia de piezas dentarias.
3. Dientes: presenta 28 piezas dentarias superiores y 28 piezas dentarias inferiores, se observan piezas dentarias con restauraciones, giroversiones.
4. Oclusión: maloclusión de Clase III subdivisión izquierda.

### 3.2.3 Evaluación fotográfica

Las fotografías fueron realizadas con lente macro 100 F 2,8 D Tokina

#### 3.2.3.1 Evaluación extraoral

En la evaluación clínica facial frontal se observa un biotipo Dolicofacial, simétrico, labios incompetentes (6mm.), tercio inferior presenta desbalance (está incrementado), de constitución media.

En el análisis de la fotografía frontal para valorar la sonrisa se observa que presenta línea labial alta, arco de la sonrisa no consonante, la curvatura del labio superior en el lado derecho media y el lado izquierdo alta, no presenta espacios negativos laterales, sonrisa asimétrica, plano oclusal frontal con leve canteo, línea media dentaria superior coincidente con línea media facial, muestra encía papilar solo a nivel de las piezas dentarias 2,1-2,2 y 2,3.

En el análisis de la fotografía de perfil se observa un perfil total convexo y perfil cóncavo en el tercio inferior, plano mandibular hiperdivergente, ángulo nasolabial aumentado, incompetencia labial, con leve protrusión maxilar y normoposición mandibular. Fig. 16.




Fig. 16 Fotografías extraorales A frontal, B sonrisa, C 45°, D perfil total, E perfil del tercio inferior.

### 3.2.3.2 Evaluación intraoral

Al análisis clínico intraoral se observa: encías saludables y restauraciones pequeñas con amalgama, bajo riesgo estomatológico. Las fotografías intraorales oclusales muestran dentición permanente, la arcada superior de forma triangular piezas 1,5 y 2,5 en posición ectópica, hacia palatino, múltiples giroversiones, discrepancia arco diente de -11mm, arco inferior de forma cuadrangular con discrepancia arco diente de -4,5mm.

La fotografía intraoral frontal en oclusión muestra tendencia a mordida abierta anterior con OB de 0%, mordida cruzada anterior de -1,5mm, pieza 1,1 con giroversión severa, líneas medias dentarias superior e inferior coincidentes con línea media facial.

La Fotografía lateral derecha muestra una relación molar clase I y relación canina de clase III.

La Fotografía lateral izquierda muestra una relación molar clase III y relación canina de clase III, con overjet de -1,5 mm. Fig. 17.




Fig. 17 Fotografías intraorales A superior, B inferior, C frontal, D lateral derecha, E lateral izquierda.

### 3.2.4 Análisis de modelos de estudio

El modelo de estudio del arco superior muestra una distancia intercanina de 32 mm y una distancia intermolar de 49 mm, existe asimetría anteroposterior de 3mm. entre las pzas.1,3 y 2,3 y 2mm entre las pzas. 1,6 y 2,6, presenta también asimetría

transversal de 2mm entre las pzas. 1,6 y 2,6, múltiples giroversiones y discrepancia arco diente de -11mm.

El modelo de estudio del arco inferior muestra una distancia intercanina de 30 mm y una distancia intermolar de 41 mm, existe asimetría anteroposterior de 0,5 mm. entre las pzas.3,3 y 4,3 y 2 mm entre las pzas. 3,6 y 4,6, presenta también asimetría transversal de 2mm entre las pzas. 3,6 y 4,6, múltiples giroversiones y discrepancia arco diente de - 4,5 mm. Se observó que la profundidad de la curva de Spee del lado derecho e izquierdo fue de 0 mm.

Las relaciones molares y caninas observadas en los modelos de estudio confirman lo observado en las fotografías intraorales laterales, razón por la cual se clasificó como una Maloclusión de Angle Clase III subdivisión izquierda con mordida abierta anterior. Fig. 18.

### 3.2.5. Análisis funcional

En la evaluación del análisis funcional se observa que la paciente presenta respiración mixta, incompetencia labial, deglución adaptada, presión labial, mímica perioral, emisión de fonemas (fricativas y labiodentales) alterados. A su vez presenta interposición lingual, preferencia masticatoria bilateral simultáneo

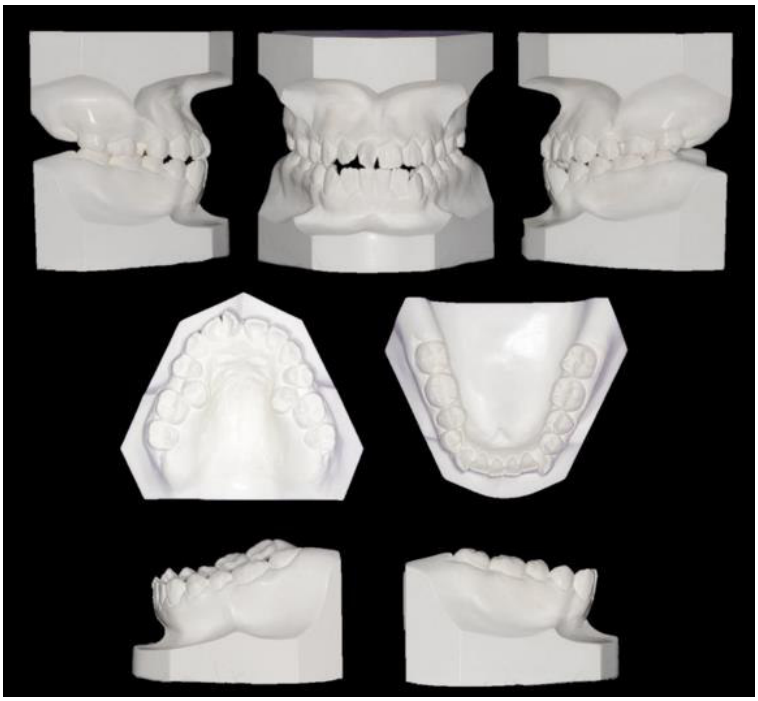

Fig. 18 Modelos de estudio iniciales.

### 3.2.6. Análisis radiográfico

#### 3.2.6.1. Evaluación radiográfica panorámica

Se observan cóndilos proporcionados, simetría del cuerpo y rama mandibular, senos maxilares neumatizados, fosa nasal derecha poco visible, mesioangulación de pzas. 3,8 terceras molares 1,8-2,8-3,8-4,8 en proceso de erupción y desarrollo, longitud radicular conservada de las piezas dentarias. Fig. 19.




Fig. 19 Radiografía panorámica inicial.

### 3.2.6.2. Evaluación radiográfica cefalométrica

En la radiografía lateral se puede observar patrón esquelético de clase III, plano mandibular hiperdivergente, Incisivos superiores e inferiores protruidos y vestibularizados, se observa incompetencia labial, vías aéreas permeables. Fig. 20.



Fig. 20 Radiografía cefalométrica inicial.

## A. ANÁLISIS DE STEINER, TWEED Y DOWNS

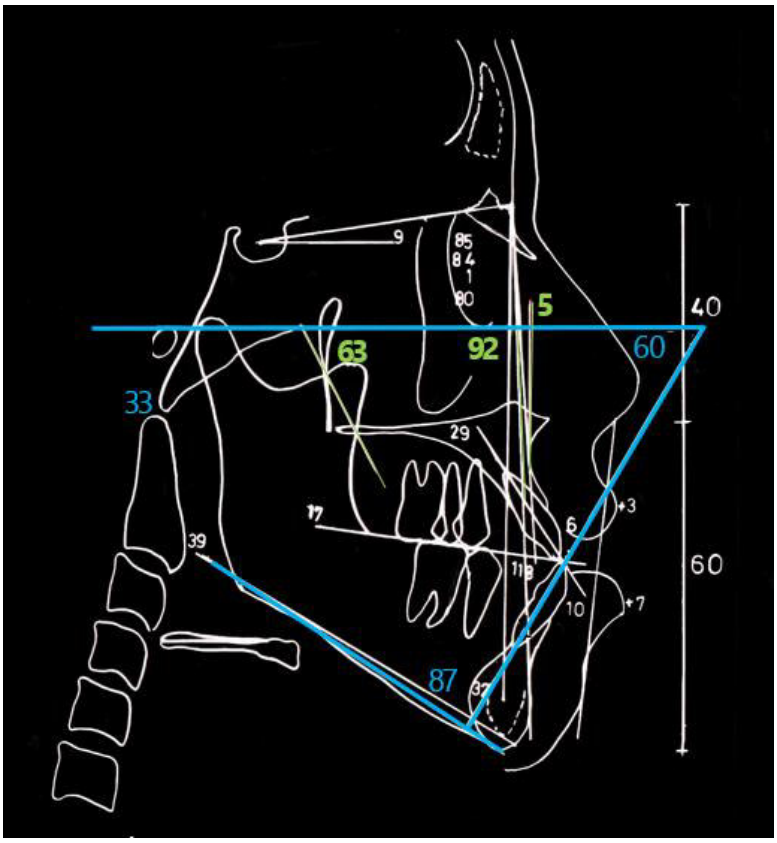


CLASE I ESQUELÉTICA limítrofe a Clase III

- Protrusión maxilar.
- Protrusión mandibular.
- Plano Md: hiperdivergente.
- IS: Vestibularizado y protruido.
- II: Vestibularizado y protruido.
- < Interincisivo: disminuido.
- Perfil blando cóncavo.
- IMPA: disminuido.
- Perfil óseo total recto.
- Proyección mandibular incrementada.
- Tercio inferior: desproporcionado.

Fig. 21 Trazado cefalométrico inicial de Steiner, Tweed y Downs.

## B. ANÁLISIS DE RICKETTS

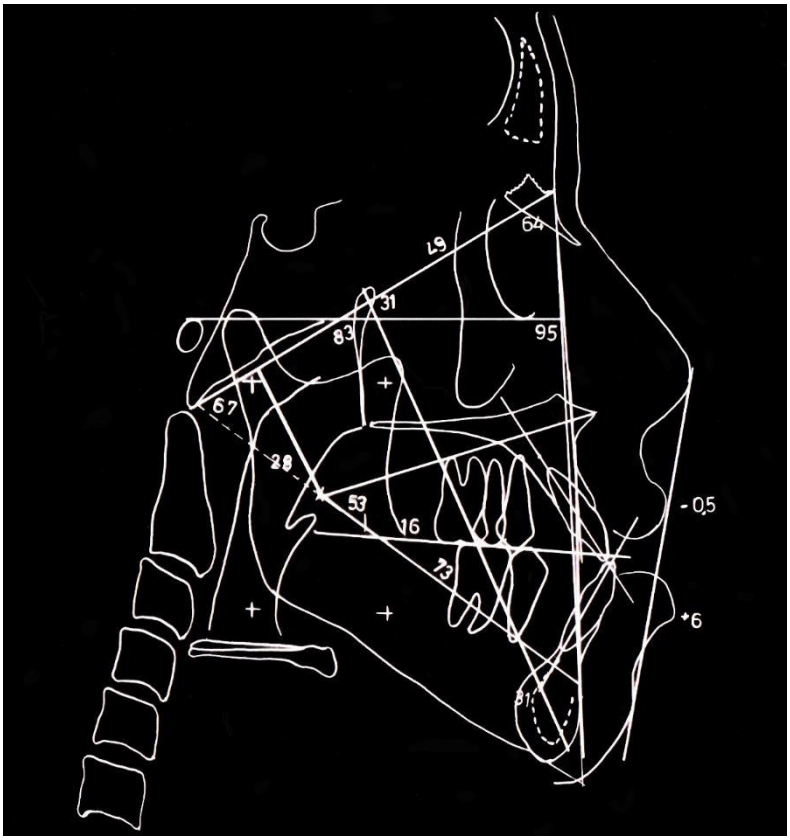


- CLASE III ESQUELÉTICA
- BCA disminuida.
- Maxilar protruido.
- Deflexión Craneana: tendencia a mordida abierta, Clase III.
- Eje Facial: crecimiento hiperdivergente.
- AFAI y AFT aumentado.
- Molar superior distalizada.
- Plano mandibular: crecimiento hiperdivergente.
- < Interincisivo: disminuido.
- II: protruido y vestibularizado.

Fig. 22 Trazado cefalométrico inicial de Ricketts

## C. ANÁLISIS DE Mc NAMARA

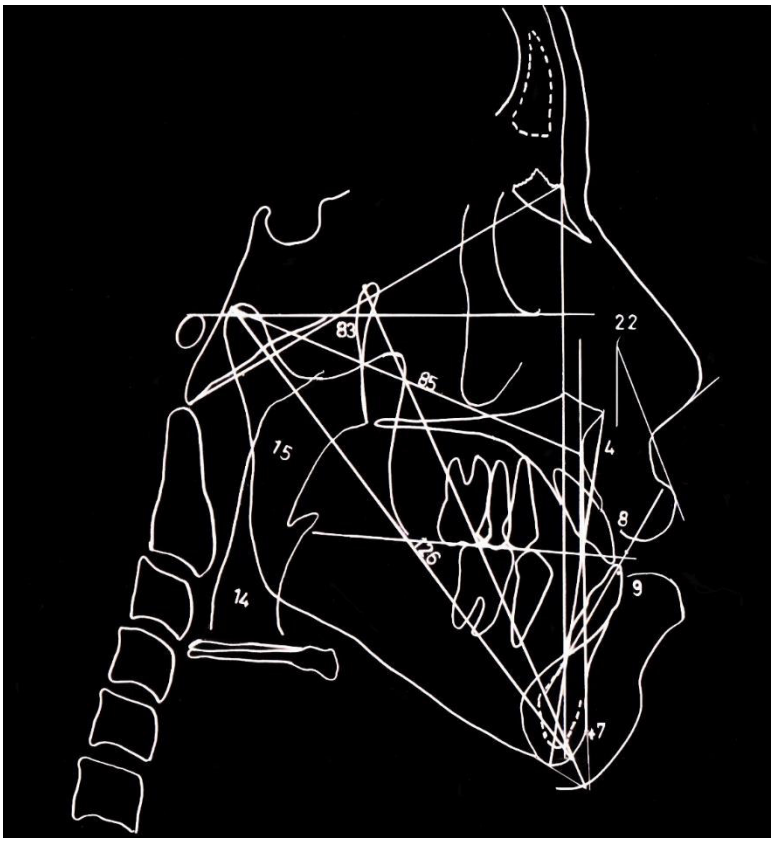


- Clase III esquelética por prognatismo mandibular.
- Maxila pequeño y protruido.
- Mandíbula de tamaño incrementado y protruido.
- PM Hiperdivergente.
- AFAI incrementado.
- Eje Facial: patrón hiperdivergente
- IS e II: protruidos.
- Ángulo nasolabial aumentado.
- Vías aéreas permeables.

Fig. 23 Trazado cefalométrico inicial de Mc Namara.

## D. ANÁLISIS DE BJÖRK- JARABAK

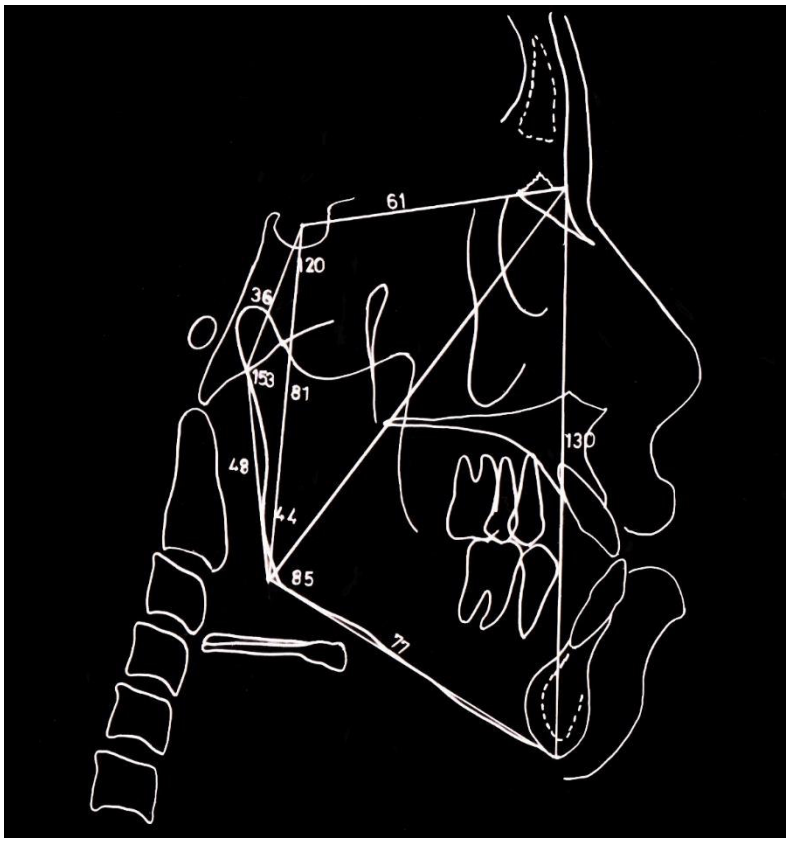


- Ángulo articular: incrementado, patrón vertical, crecimiento de la rama en dirección vertical.
- Ángulo goniaco superior: disminuido, crecimiento vertical de la rama.
- Ángulo goniaco Inferior: incrementado, crecimiento del cuerpo mandibular vertical con tendencia a mordida abierta.
- SN / Go-Me: desproporción – base craneal disminuida y longitud mandibular incrementada.
- AFA: aumentado.
- ∑*ÁNGULOS:* 399° crecimiento normodivergente – natrón normal.

  *ESFERAS ROTACIONALES:* 62.3% crecimiento rotacional normal.

Fig. 24 Trazado cefalométrico inicial de Björk -Jarabak.

## E. PROYECCIÓN USP

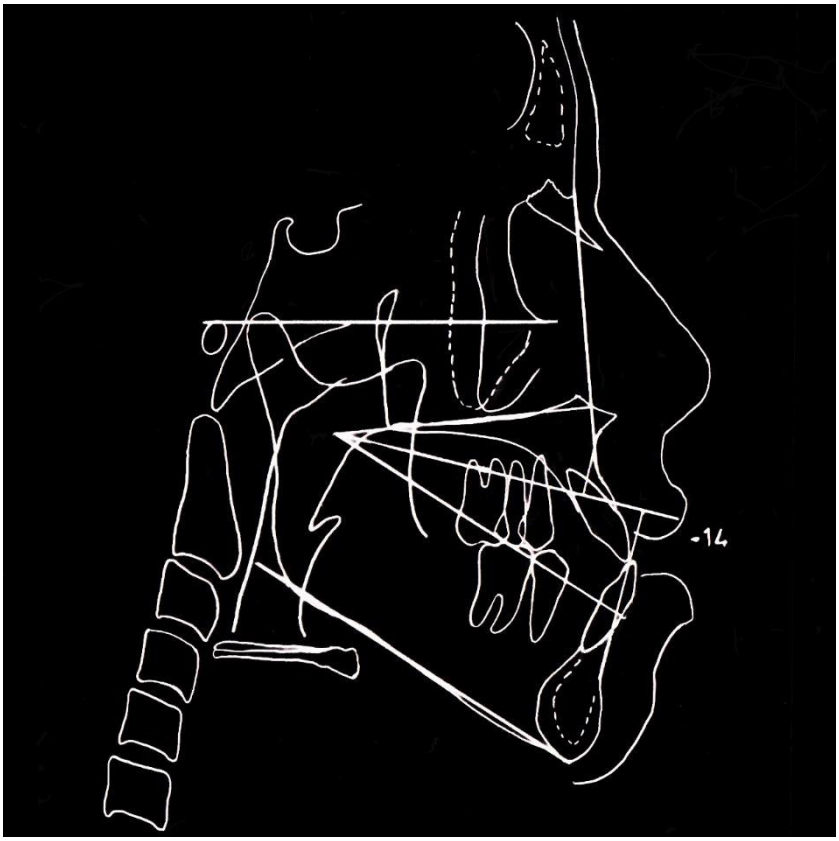


Fig. 25 Trazado cefalométrico inicial USP.

| | Clase II | | | Clase I | Clase III | | |
|---|---|---|---|---|---|---|---|
| | Severo | Moderado | Leve | Ideal | Leve | Moderado | Severo |
| | 2 | 0,5 - 1 | -2 | - 3 -5.5 | -6.5 | -7.5 | -9 |
| PACIENTE | | | | | | | -14 |

| CONCLUSIÓN | CLASE III ESQUELÉTICA SEVERA. |
|---|---|

### 3.2.7 Diagnóstico

Paciente femenino de 16 años de edad, Dolicofacial, de perfil total convexo, con dentición permanente, *con crecimiento residual,* ABEG, presenta:

**TEJIDO BLANDO**

- Perfil total convexo y del tercio facial inferior cóncavo.
- Campo maxilar y mandibular protruidos.
- Labios protruidos.
- Ángulo nasolabial incrementado.
- Quintos faciales desproporcionados.
- Exceso vertical del tercio inferior.
- Tercio inferior desproporcionado.
- Incompetencia labial.
- Sonrisa gingival.

**COMPONENTE FUNCIONAL**

- Respiración mixta, incompetencia labial
- Deglución adaptada, presión labial.
- Mímica perioral.
- Emisión de fonemas (fricativas y labiodentales) alterados.
- Interposición lingual.

**TEJIDO ÓSEO**

- Patrón esquelético Clase III.
- Longitud de base craneal anterior disminuido.
- Crecimiento mandibular hiperdivergente.
- Tamaño mandibular incrementado.

- Leve déficit transversal maxilar.
- Maxila y mandíbula protruidas.

**ATM**

- Buen estado de salud articular – Asintomático.

**TEJIDO DENTARIO**

- MALOCLUSIÓN CLASE III subdivisión izquierda.
- Relación molar derecha: Clase I e izquierda: clase III
- Relación canina derecha e izquierda: clase III.
- OJ: -1,5 mm - OB: 0 %
- LMS y LMI coincidentes con respecto a LMF.
- Curva de Spee derecha e izquierda: 0 mm.
- Discrepancia total superior: -11mm e inferior: -4,5mm.
- Incisivo superior e inferior: Protruido y vestibularizado.
- Pieza 1,1 giroversada, por presencia de mesiodens.
- Bolton de los 12: Exceso Inferior de 3,5 mm., Bolton de los 6: exceso anteroinferior de 3,5 mm.
- Tendencia a Mordida abierta anterior.
- Mordida cruzada anterior.
- Pzas 1,5 y 2,5 en posición ectópica.

### 3.2.8 Plan de tratamiento

Tomando en cuenta el motivo de consulta de la paciente y los resultados de las evaluaciones de las radiografía panorámica, cefalométrica, tomografía, fotografía, videografía y modelos de estudio se opta por un tratamiento ortoquirúrgico, con tres fases:

**1.- Ortodoncia prequirúrgica:** extracción de pzas 1,5 y 2,5, descompensaciones y corrección de giroversiones.

**2.- Tratamiento quirúrgico**

- Maxilar: Osteotomía Le Fort I + giro antihorario e impactación.
- Mandíbula: Osteotomía sagital de rama de retroceso y rotación antihoraria y mentoplastía de avance 5-6mm.

**3.- Ortodoncia posquirúrgica:** finalización.

### 3.2.9 Objetivos de Tratamiento

#### 3.2.9.1 Objetivos de tratamiento ortodóntico

TEJIDO ÓSEO

- Mantener patrón esquelético Clase III.

ATM

- Conservar la buena salud articular.

COMPONENTE FUNCIONAL – ESTÉTICO:

- Mejorar arco de la sonrisa.

TEJIDO DENTARIO

- Eliminar la discrepancia total superior e inferior.
- Eliminar Bolton anteroinferior.
- Corregir giroversiones.
- Descompensar inclinaciones dentarias.
- Exodoncias de pzas 1,5 y 2,5.
- Indicar exodoncias de pzas 1,8.2,8-3,8-y 4,8.

#### 3.2.9.2 Objetivos de tratamiento quirúrgico

- **MAXILAR**
    - **Osteotomía Le Fort I**
        - Corrección del plano oclusal superior con rotación antihoraria del maxilar + intrusión anterior con fulcro posterior manteniendo el eje incisal
        - Retroceso óseo a nivel PP de 2.4mm para mantener eje incisal
        - PO / LVV - 97°
        - Intrusión: ICS: 3 mm, C: 2 mm y M: 1 mm
- **MANDÍBULA**
    - **OBSR**
        - Retroceso mandibular de 8 mm con rotación antihoraria de la mandíbula.
        - Pg -11.3 mm
        - Mentoplastía de avance de 7 mm
        - Pg - 5 mm

### 3.2.10 Secuencia de tratamiento

**Prequirúrgico**

Maxila

1. Exodoncia de piezas 1,5-2,5-1,8-2,8.
2. Distalización de pzas 1,4 y 1,3.
3. Alineamiento y nivelación.
4. Corrección de giroversión de pzas 1,1.
5. Descompensación dentaria.
6. Colocación de arco de acero 0.018x0,025 con hooks.

Mandíbula

1. Exodoncia de piezas 3,8 y 4,8.
2. Alineamiento y nivelación.
3. Conformación de arcos.
4. Descompensación dentaria.
5. Colocación de arco de acero 0.018x0,025 con hooks.

**Posquirúrgico**

Colocación de arcos MEAW para:

1. Corrección de mordida abierta anterior.
2. Corrección de desvío de líneas medias,
3. Corrección de relaciones caninas.
4. Conformación de arcadas.
5. Intercuspidación.
6. Finalización.

### 3.2.11 Tratamiento realizado

Luego de la sustentación del caso en diciembre de 2016, se conversa con los padres de la paciente y se le explica el tratamiento a realizar, los padres aceptan y firman el consentimiento para dar inicio al tratamiento.

**Fase prequirúrgica:** se inicia con la colocación de bandas con tubos triples convertibles, cajas linguales y tubos simples en las primeras y segundas molares superiores para luego indicar la exodoncia de las piezas 1,5 y 2,5, seguido de ello se procede la distalización de la pieza 1,4 con arco segmentado de TMA 0,017x0,025", a su vez se coloca botones adhesivos en las caras palatinas de las piezas 1,4 y 2,4 para ayudar a la corrección de la giroversión de las mismas. Fig. 26.



Fig. 26.

Luego se procede a la colocación de brackets Edgewise Synergy en el arco superior y un arco de acero 0,016” con loops, pero sin incluir a la pieza 1,1, se coloca bandas en las primeras molares inferiores con tubos dobles convertibles y cajas linguales. Fig.27.



Fig. 27.

Luego de un mes se procede a colocar el bracket en la pieza 1,1 y colocar botón adhesivo en la cara palatina de la pieza 1,1 y 2,3 a fin de ejercer fuerzas tipo cupla sobre la pieza 1,1 que permitan corregir la rotación, se coloca bandas en las segundas molares inferiores con tubos simples y brackets en los dientes inferiores y arco de acero 0,014” con dobleces para corregir las malposiciones dentarias inferiores. Fig. 28.



Fig. 28.

Luego de dos meses se procede a colocar un arco niti 0,014” en el arco superior, secuencialmente se va incrementando el calibre de los arcos superiores, se mantiene cadena de poder desde botón palatino de pieza 1,1 hasta botón palatino de pieza 2,3. Fig. 29.



Fig. 29.

En noviembre del 2017 se coloca arcos thermoniti de 0,017x0,025” superior e inferior para terminar de alinear y nivelar las piezas dentarias superiores e inferiores, se puede observar que la pieza 1,1 se encuentra mejor ubicada.Fig.30.

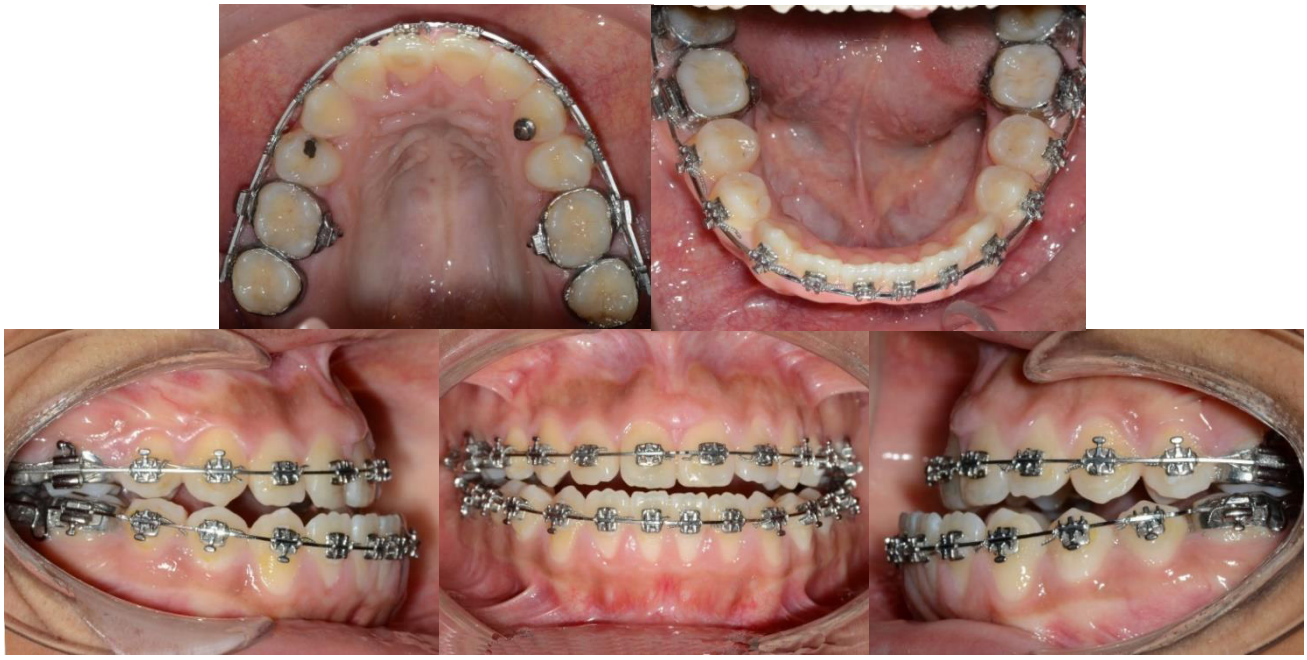

Fig. 30.

La paciente interrumpe su tratamiento y retorna en diciembre de 2019, se procede a la colocación de arcos de acero 0,018x0,025” superior e inferior con hooks de 3mm. Fig. 31.

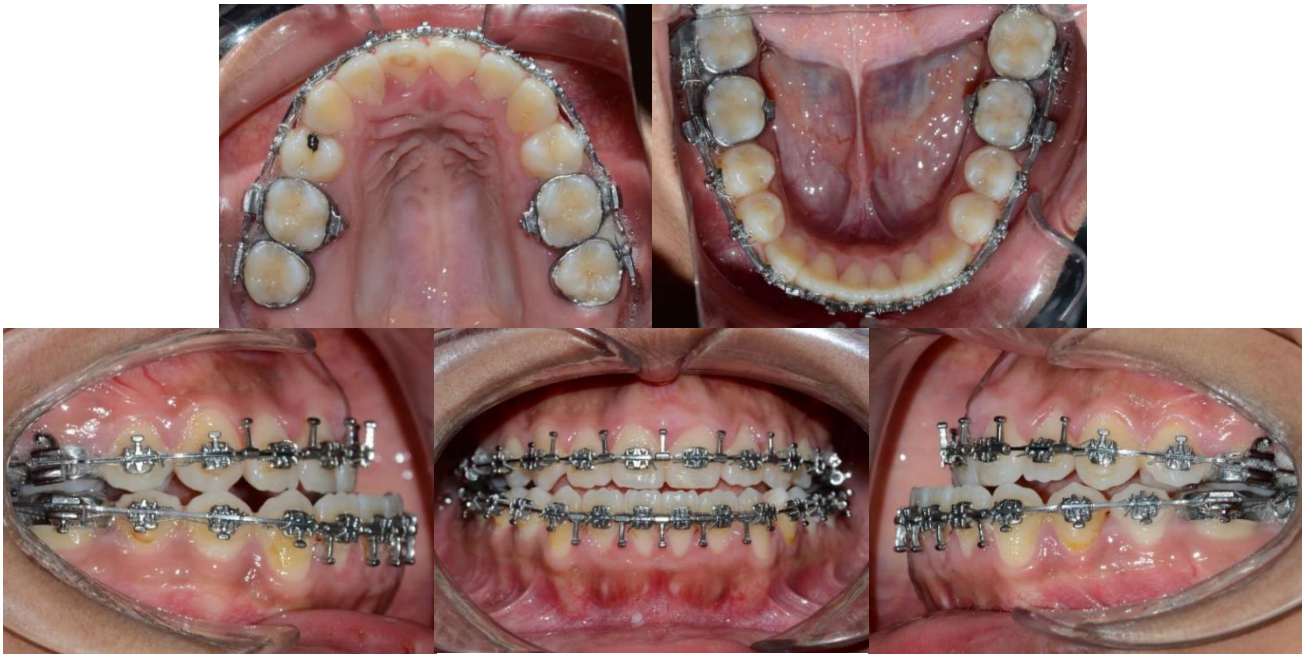

Fig. 31.

La paciente queda preparada con los arcos de acero y hooks, además se le realiza la evaluación fotográfica Fig. 32-40.



Fig. 32 Fotografía frontal A inicial B prequirúrgica.




Fig. 33 Fotografía de sonrisa A inicial B prequirúrgica.




Fig. 34 Fotografía de perfil A inicial B prequirúrgica.




Fig. 35 Fotografía de perfil del tercio inferior A inicial B prequirúrgica.




Fig. 36 Fotografía oclusal superior A inicial B prequirúrgica.

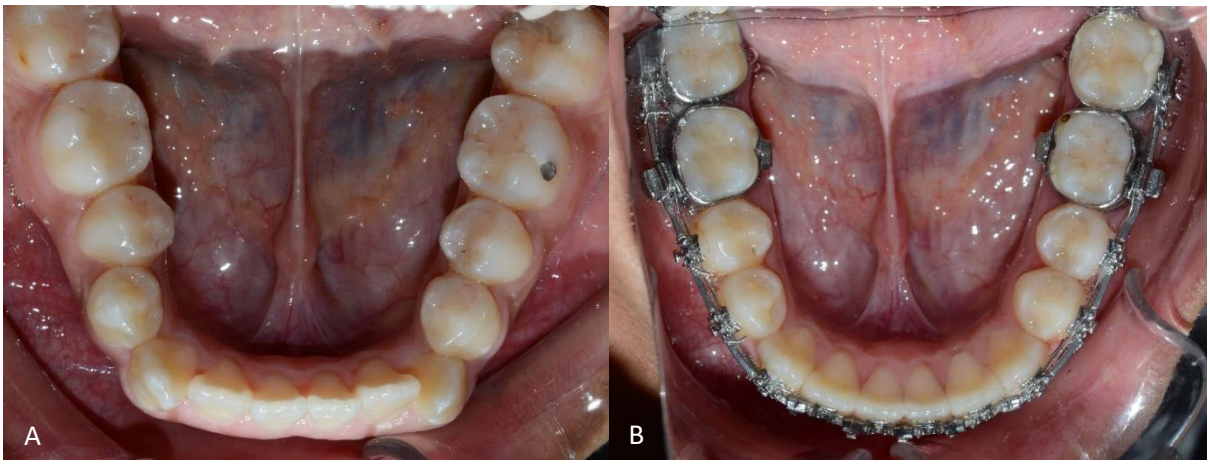


Fig. 37 Fotografía oclusal inferior A inicial B prequirúrgica.

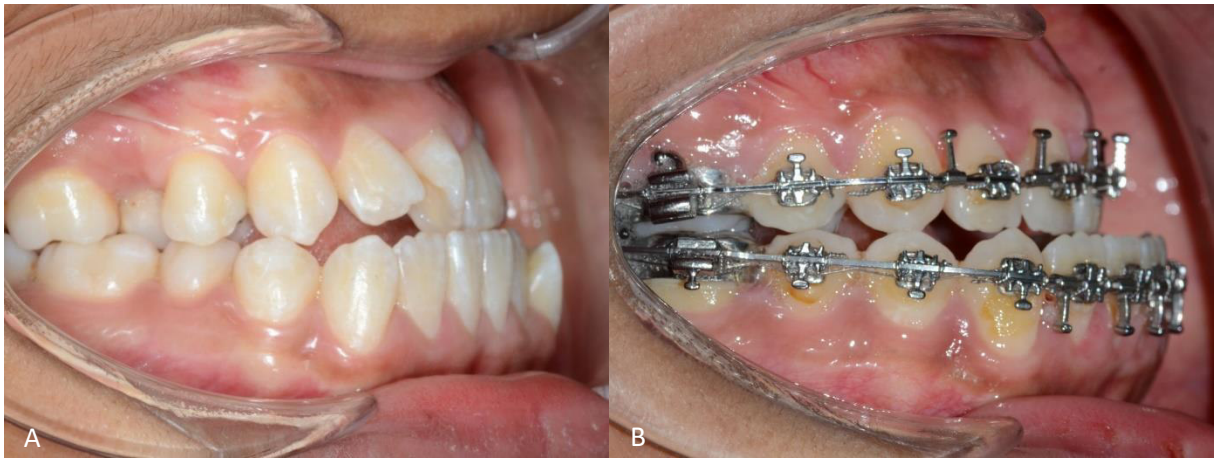


Fig. 38 Fotografía lateral derecha A inicial B prequirúrgica.

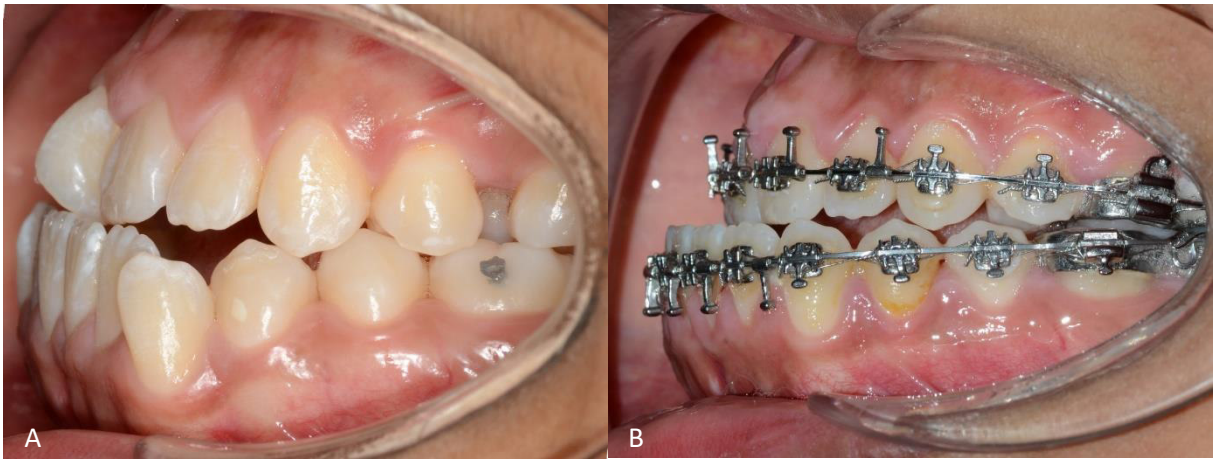


Fig. 39 Fotografía lateral izquierda A inicial B prequirúrgica.

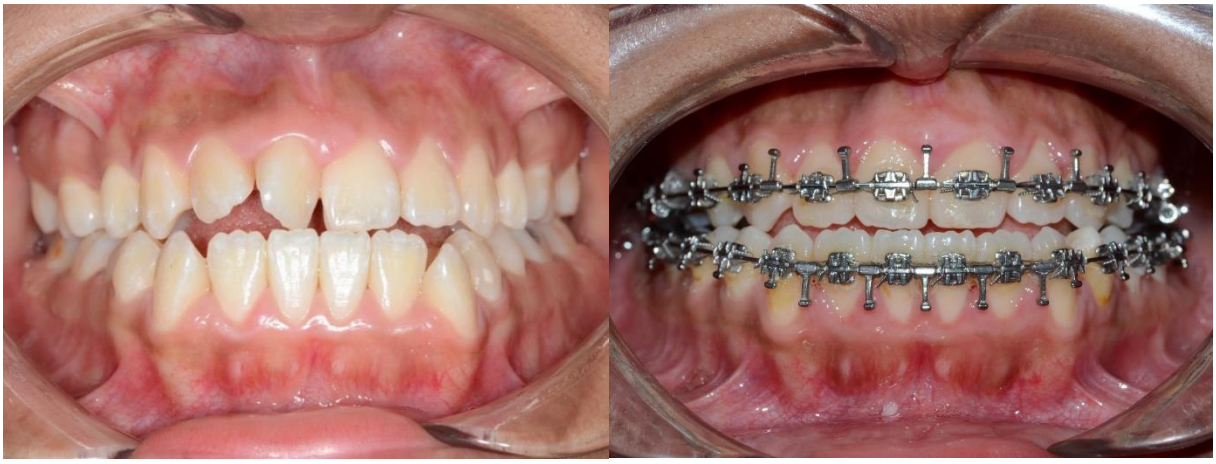

Fig. 40 Fotografía frontal A inicial B prequirúrgica.

**Fase quirúrgica:** la paciente es atendida por medio del Sistema Integral de Salud (S.I.S.) en el Hospital Cayetano Heredia, en el Servicio de Cirugía Bucomaxilofacial es evaluada (Historia clínica ver Anexo 01) y se le realiza los exámenes correspondientes para el procedimiento quirúrgico que consisten en toma de modelos de yeso, registro de mordida, registros fotográficos, radiografía panorámica, cefalométrica, anteroposterior.

Las evaluaciones médicas previas a la cirugía ortognática mostraron las buenas condiciones de salud de la paciente, la evaluación pre anestésica indica que la paciente está en condiciones favorables para el procedimiento quirúrgico bajo anestesia general con intubación nasotraqueal. (Ver anexo 02). La evaluación por Cardiología señaló que la paciente presentaba riesgo quirúrgico bajo I. (Ver Anexo

03). La paciente firma el consentimiento informado para el procedimiento quirúrgico y la medicación anestésica. (Ver Anexo 04 y 05)

El reporte operatorio indica que ingresó a sala de operaciones el 20 de diciembre de 2019, el tiempo operatorio fue de 7 horas realizándose 3 tiempos operatorios y para la fijación se utiliza miniplacas de titanio del sistema 2.0: en el 1er tiempo operatorio se realiza la osteotomía Lefort I, la fijación se realiza con miniplaca de 03 agujeros y minitornillos de 5mm en arbotante naso maxilar de lado derecho e izquierdo y a nivel de apófisis piramidal de lado derecho e izquierdo con miniplaca de 04 agujeros y tornillos de 5mm. En el 2do tiempo operatorio se realiza la osteotomía sagital de rama mandibular, la fijación de segmentos óseos en mandíbula de lado derecho se realizó con miniplaca de 04 agujeros y minitornillos de 8mm y en el lado izquierdo con miniplaca de 04 agujeros y minitornillos de 7mm. El 3er tiempo operatorio está orientada a la mentoplastía de avance, la fijación se realiza con miniplaca de 04 agujeros y se fija con 2 minitornillos en la parte superior de 14mm para cada lado y 2 minitornillos en la parte inferior de 10mm. (Ver Anexo 06 y 07)

La terapia farmacológica previa al procedimiento quirúrgico fue una ampolla de clindamicina de 600mg un día antes del procedimiento y el mismo día de la cirugía.

La indicación farmacológica posquirúrgica fue Clindamicina de 600mg cada 8h por 3 días, Ceftriaxona de 1g cada 12h por 2 días, Dexametasona de 8mg cada 8h por 3 días, Ketoprofeno de 100mg cada 8h por 3 días, Tramadol de 50mg cada 8h por 3 días, Dimenhinidrato de 50mg cada 8h por 3 días, Omeprazol de 40mg cada 24h por 3 días, todo por vía endovenosa los primeros 3 días.

Los controles médicos fueron realizados cada 8 horas durante los 3 días luego de la cirugía, el alta de la paciente fue 3 días después de la cirugía. El retiro de los elásticos intermaxilares fue a las 6 semanas luego de la cirugía. El alta de la fase quirúrgica fue en 9 semanas postratamiento quirúrgico. (Ver Anexo 08)

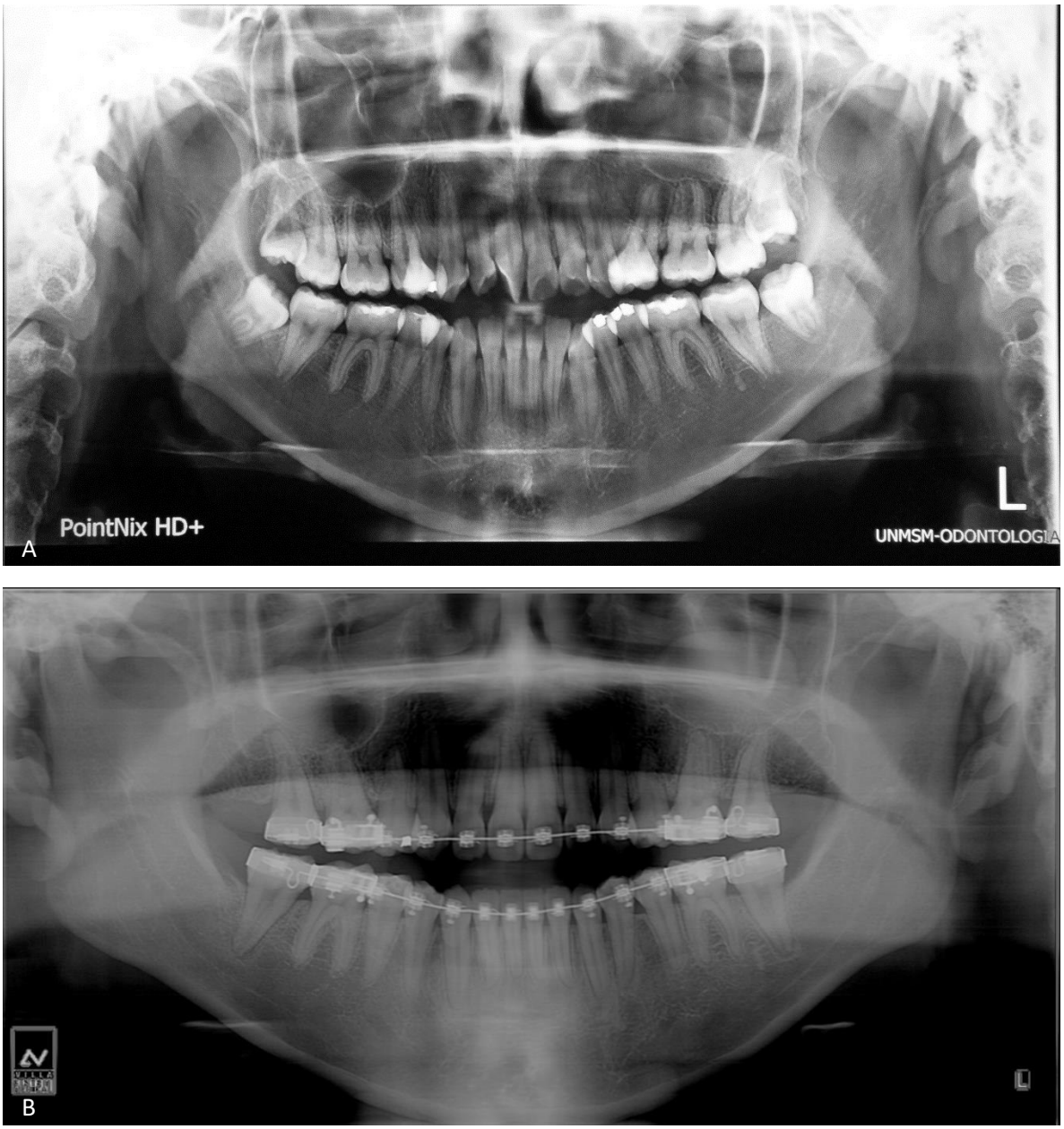


Fig. 41 Radiografía panorámica A inicial B prequirúrgica.

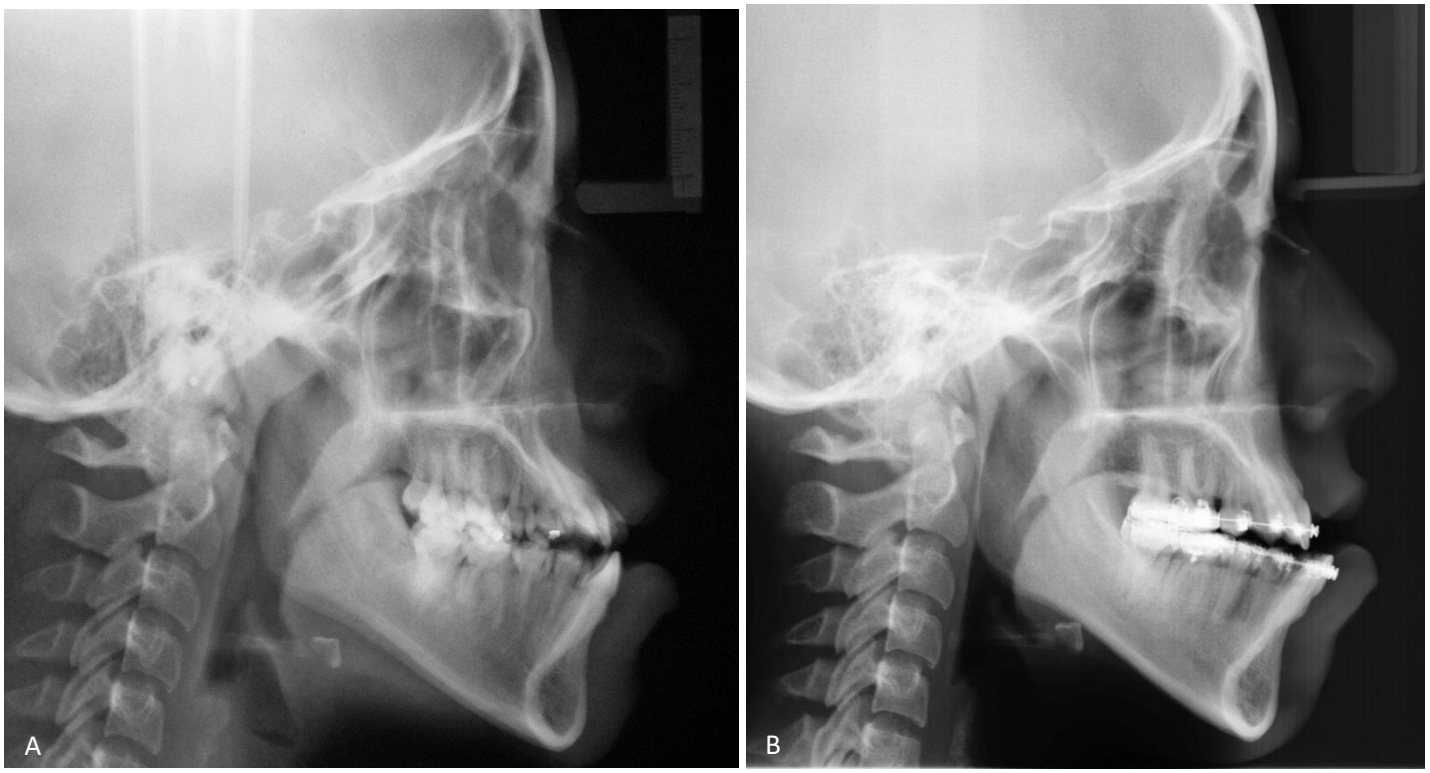


Fig. 41 Radiografía panorámica A inicial B prequirúrgica.



Fig. 42 Radiografía frontal prequirúrgica.

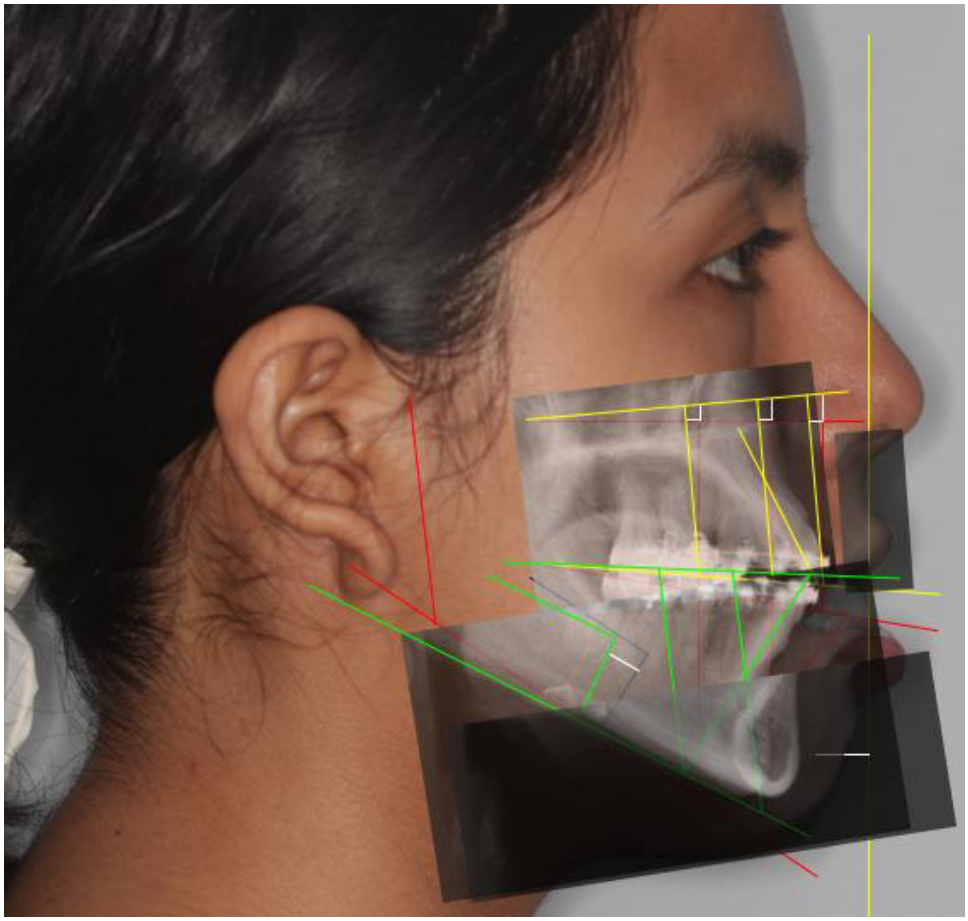

Fig. 43 VTO quirúrgico.

Le Fort I + giro antihorario

- Intrusión

  ICS 5mm

  C 4mm

  M 3mm

- Retroceso óseo a nivel PP de 2.5mm
- Adelanto incisal 2mm
- Punto labio 1.6 mm adelante

PO/LVV -95°

Retroceso mandibular de 7mm

Pg -10.5mm

Mentoplastía de avance de 5 a 6 mm

Pg-4mm




Fig. 44 Fotografía frontal A inicial B posquirúrgica.




Fig. 45 Fotografía frontal sonrisa A inicial B posquirúrgica.




Fig. 46 Fotografía perfil A inicial B posquirúrgica.

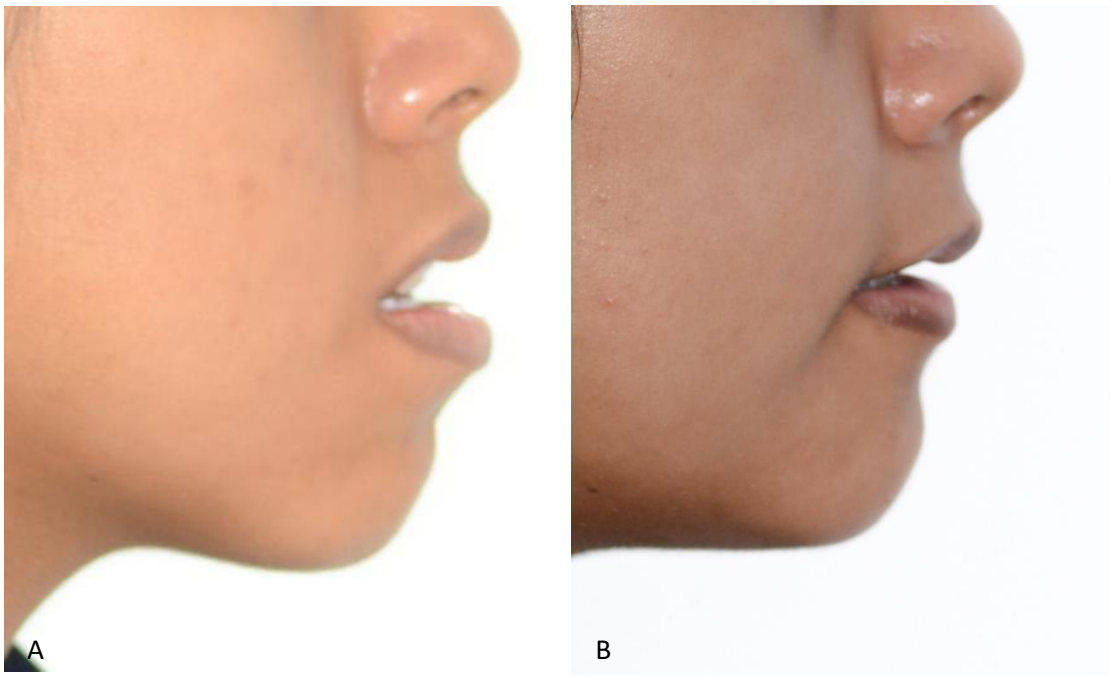


Fig. 47 Fotografía perfil del tercio inferior A inicial B posquirúrgica.

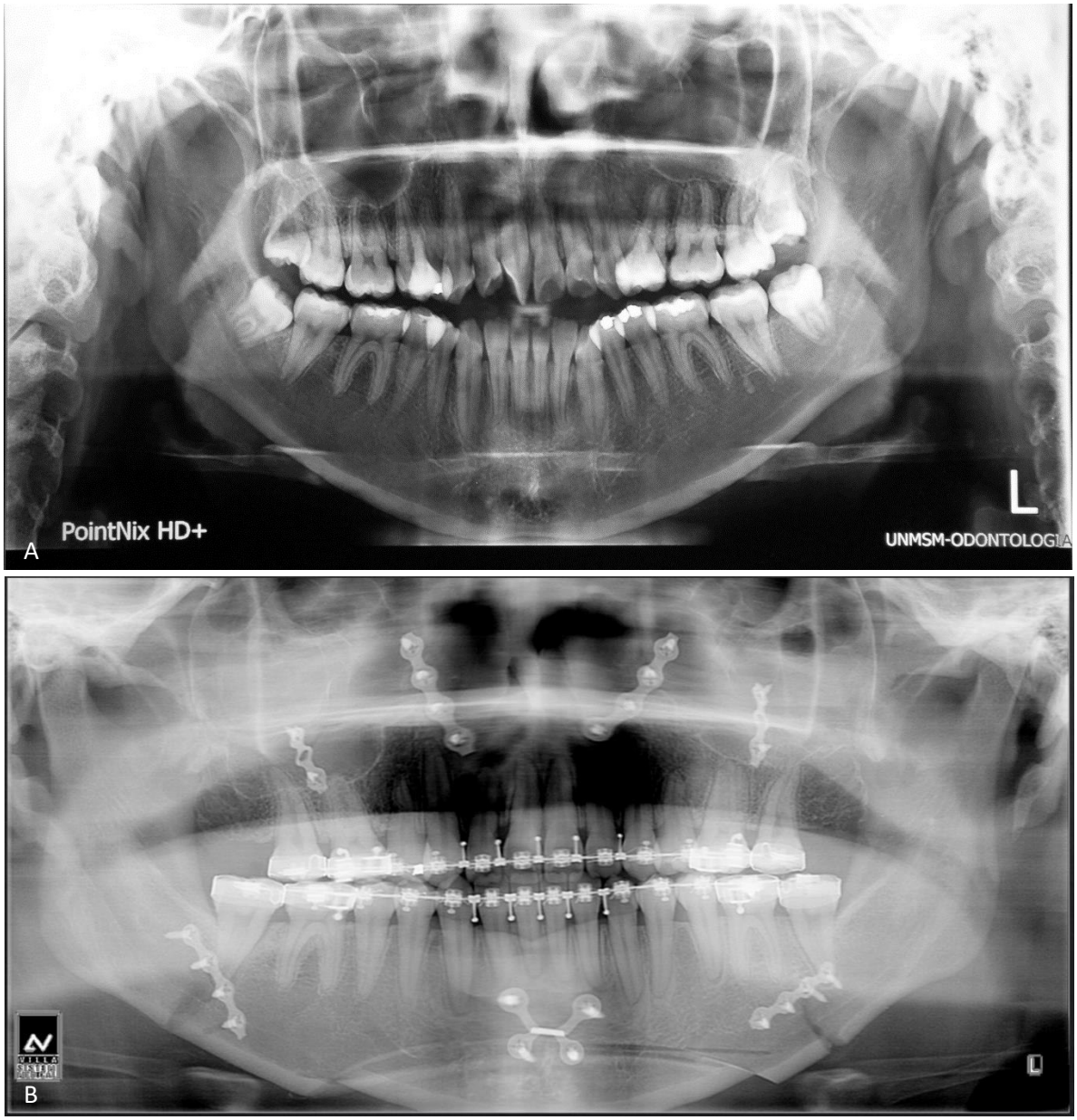


Fig. 48 Radiografía panorámica A inicial B posquirúrgica.

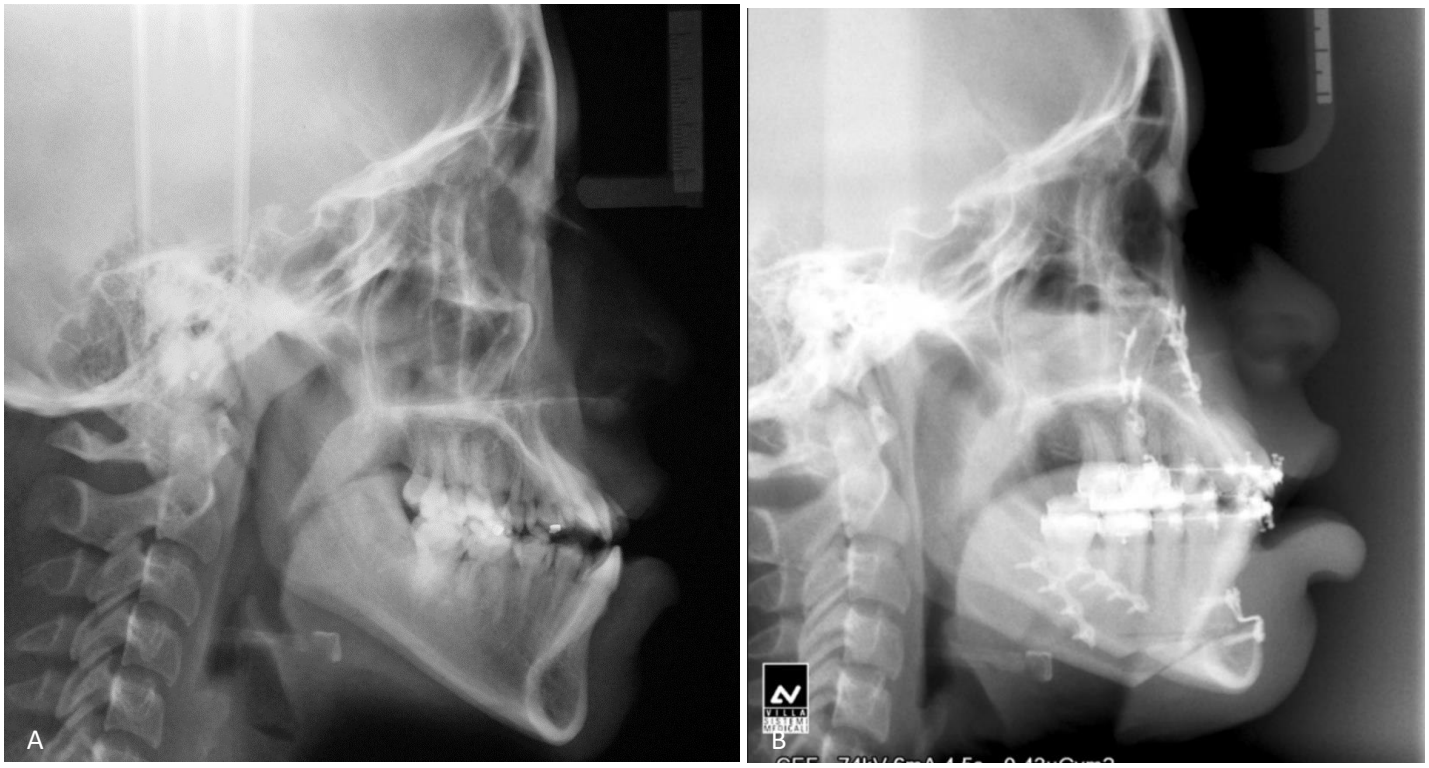


Fig. 49 Radiografía cefalométrica A inicial B posquirúrgica.



Fig. 50 Radiografía frontal posquirúrgica.

La paciente entra a sala de operaciones en diciembre de 2019 y en marzo de 2020 se inicia tratamiento de ortodoncia posquirúrgica.

Las imágenes muestran desprendimiento de brackets en piezas 3,3-3,4 y 3,5 y pérdida del arco en esa zona, situación que se produjo después de la cirugía y que no favoreció a la oclusión de la paciente, el residente de CBMF trató de colocar un arco que permitiera usar los elásticos poscirugía, pero sin éxito. Fig. 51.

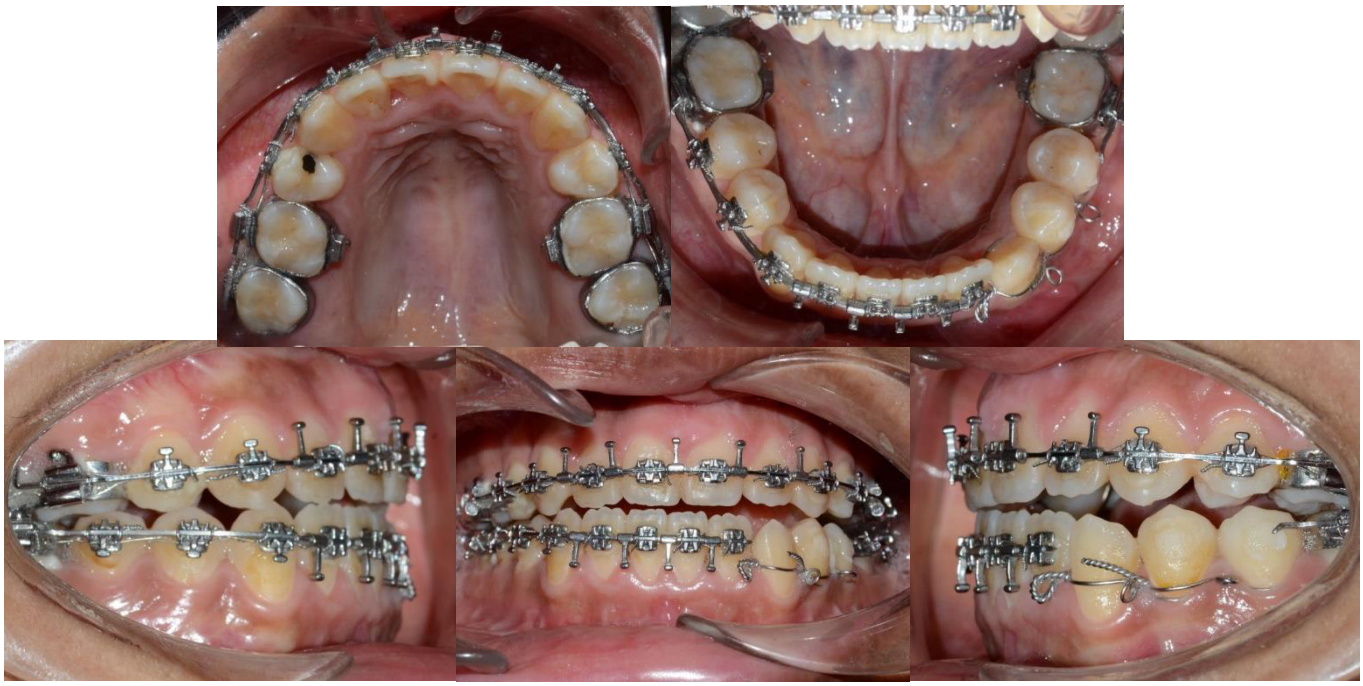

Fig. 51 Fotografías intraorales posquirúrgica.

**Fase posquirúrgica:** se procede a la colocación de brackets y confección de arcos MEAW de elgiloy azul 0,017x0,025" activando el arco inferior con tip back posterior en el lado izquierdo, el arco superior expandido a nivel posterior y elásticos de 3/16 onzas, pesado, cortos con componente de Clase II en el lado derecho desde el 1er loop superior hacia el 3er loop inferior y componente de Clase III en el lado izquierdo desde 1er loop inferior hacia 2do loop superior. Además, se inicia el cambio de bandas por tubos adhesivos en las 1eras molares superiores. Fig. 52 y 53.



Fig. 52 Arcos MEAW con activaciones para corregir la recaída posquirúrgica.



Fig. 53 Arcos MEAW instalados con activaciones para corregir la recidiva posquirúrgica.

Luego de 3 meses ya se pueden observar mejoras de la línea media y la mordida abierta, se colocan elásticos intermaxilares de 3/16 pesado en caja en los hooks de los brackets en el lado derecho y en las primeras botas superiores e inferiores en el lado izquierdo, además, en triángulo con base superior en el lado izquierdo a fin de mejorar la intercuspidación en el lado izquierdo. Fig. 54.

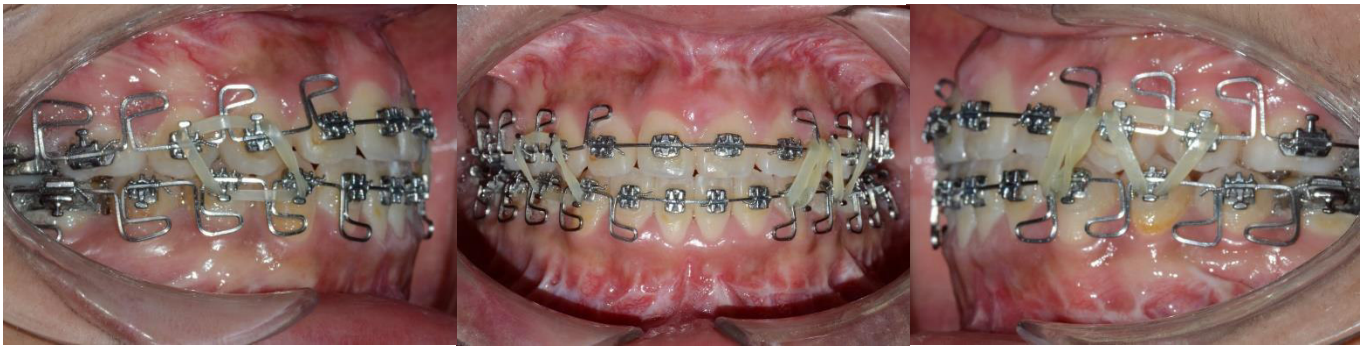

Fig. 54 Arcos MEAW con activaciones y elásticos cortos para asentar la oclusión.

Las activaciones en el arco inferior y el uso de elásticos intermaxilares permitieron mejor la oclusión dentaria, sin embargo, la relación canina del lado derecho aún no estaba en Clase I motivo por el cual se colocan elásticos que permitan mejorar la relación canina derecha. Se coloca tubos adhesivos en las molares para cerrar los espacios dejados por las bandas y ayudar a la intercuspidación. Fig. 55.



Fig. 55 Arcos MEAW con activaciones y elásticos cortos para asentar la oclusión.

Se colocaron elásticos intermaxilares de 3/16 pesado de 1er loop inferior a 1er loop superior tanto en el lado derecho como izquierdo, además en el lado derecho elástico triangular de 1er a 2do loop superior a 2do loop inferior esto ayudaría a establecer una mejor relación canina derecha. En el lado izquierdo elásticos triangulares de 2do y 3er loop superior a 3er loop inferior a fin de conseguir mejorar la intercuspidación a nivel de premolares, ayudados también por step up en premolares inferiores. Fig. 56.



Fig. 56.

Se van colocando elásticos intermaxilares para conseguir la intercuspidación final. Fig. 57.

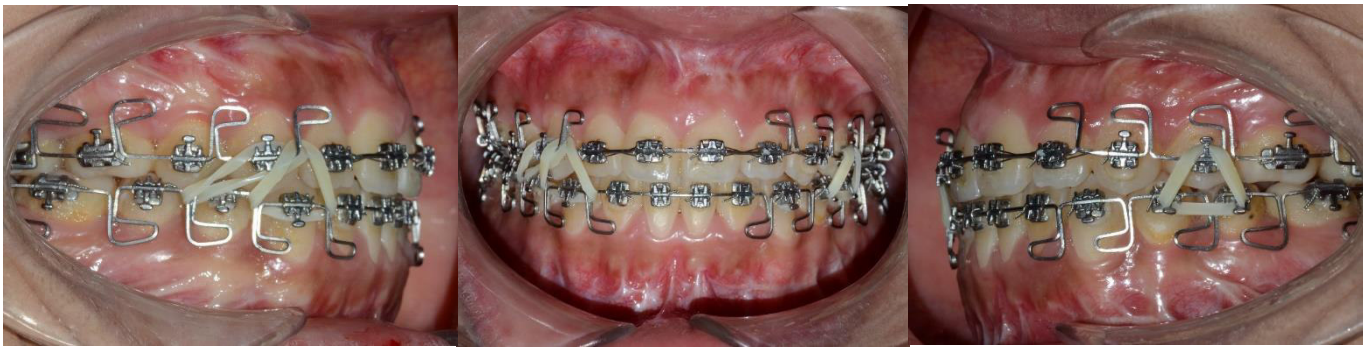

Fig. 57.

Se retiran los brackets en diciembre de 2020. Fig. 58.



Fig. 58 Fotografías intraorales luego del retiro de brackets superiores e inferiores.



Fig. 59 Guías funcionales: guía protrusiva con desoclusión posterior y guía canina derecha e izquierda



Fig. 60 Contención superior: removible circunferencial, además, contención fija en pzas 1,1 y 2,1 contención inferior: fija desde pza. 3,3 hasta pza.4,3.

### 3.2.12 Resultados y seguimiento




Fig. 61 Fotografía frontal A inicial B final.




Fig. 62 Fotografía sonrisa A inicial B final.




Fig. 63 Fotografía de perfil A inicial B final.




Fig. 64 Fotografía de 45° A inicial B final.




Fig. 65 Fotografía perfil del tercio inferior A inicial B final.




Fig. 66 Fotografía oclusal superior A inicial B final.




Fig. 67 Fotografía oclusal inferior A inicial B final.




Fig. 68 Fotografía lateral derecha A inicial B final.

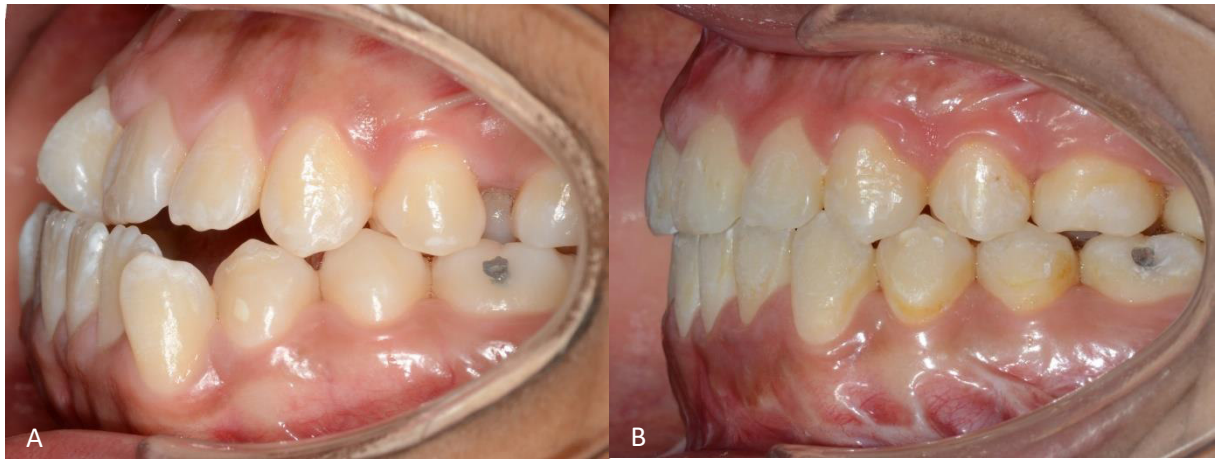


Fig. 69 Fotografía lateral izquierda A inicial B final.




Fig. 70 Fotografía frontal A inicial B final.







Fig. 71 y 72 Collage A inicial B final.




Fig. 73 Collage A inicial B final, C control a un año y D control a dos años.




Fig. 74 Collage A inicial B final, C control a un año y D control a dos años.

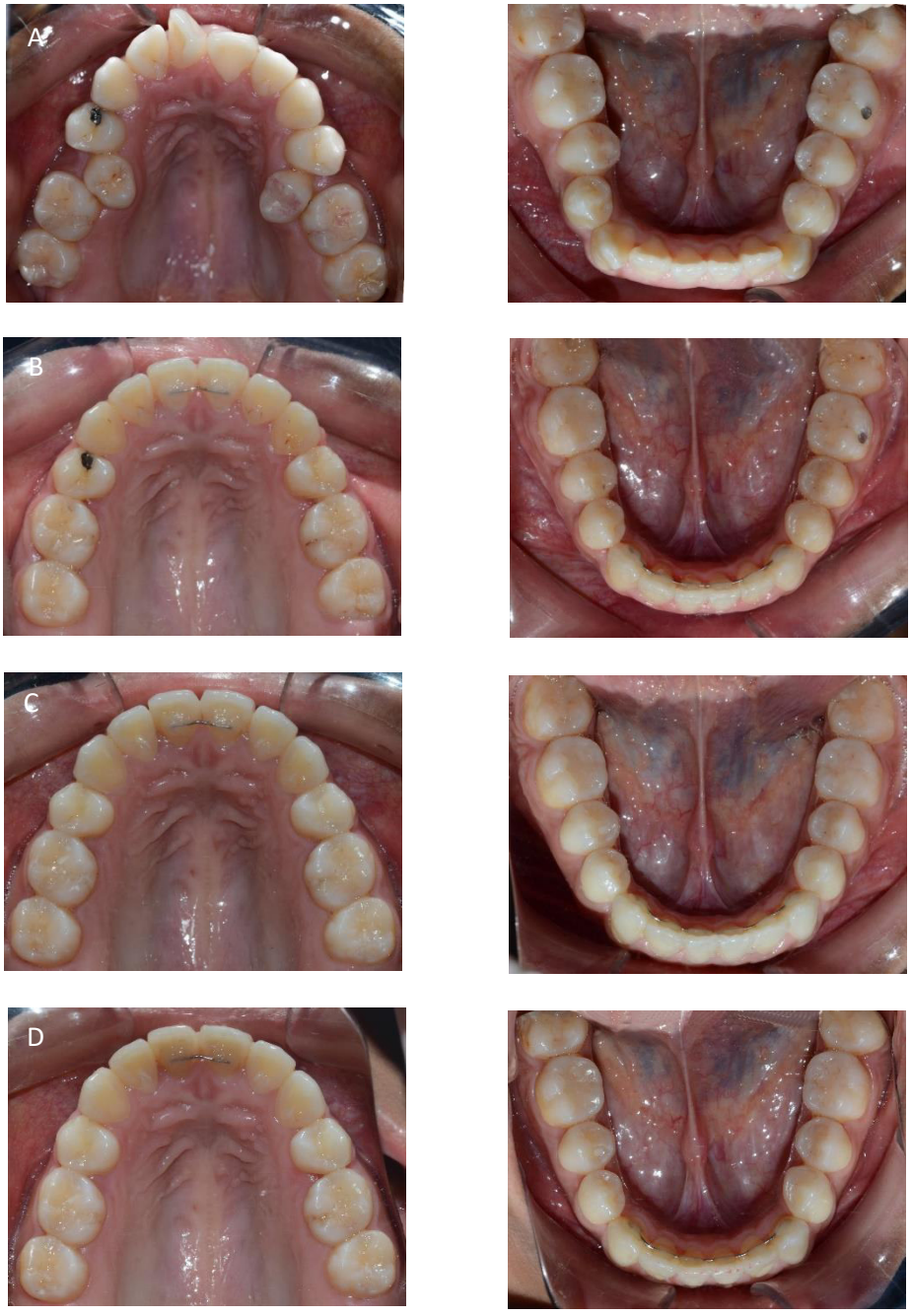


Fig. 75 Collage A inicial B final, C control a un año y D control a dos años.

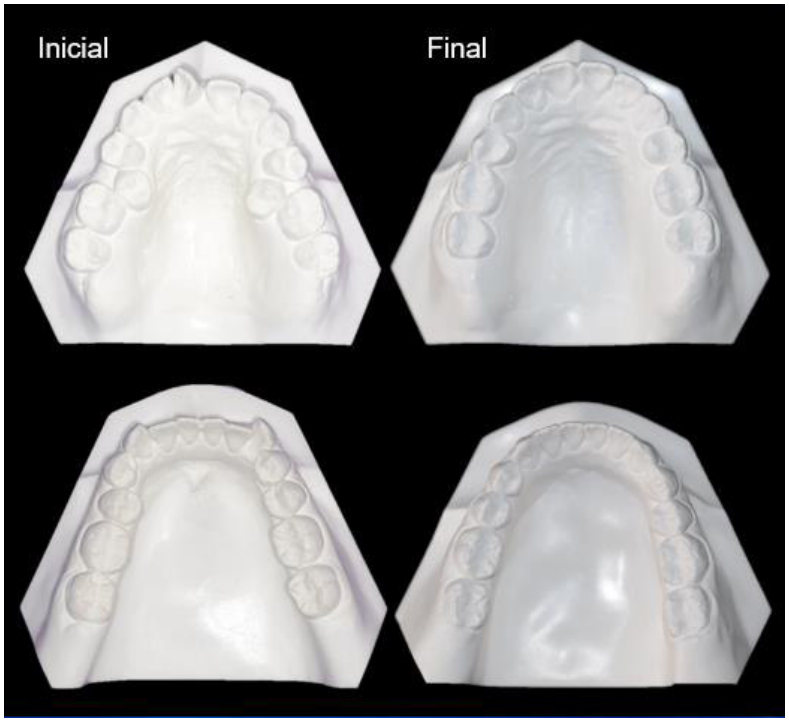


| Arco superior | Inicial | Final |
|---|---|---|
| Forma de arco | Triangular | Parabólico |
| Distancia intermolar | 49 | 47 |
| Distancia intercanina | 38 | 39 |

| Arco inferior | Inicial | Final |
|---|---|---|
| Forma de arco | Triangular | Parabólico |
| Distancia intermolar | 41 | 44 |
| Distancia intercanina | 30 | 29 |

Fig. 76 Fotos comparativas de las distancias intermolares e intercaninas en los modelos de estudio iniciales y finales.

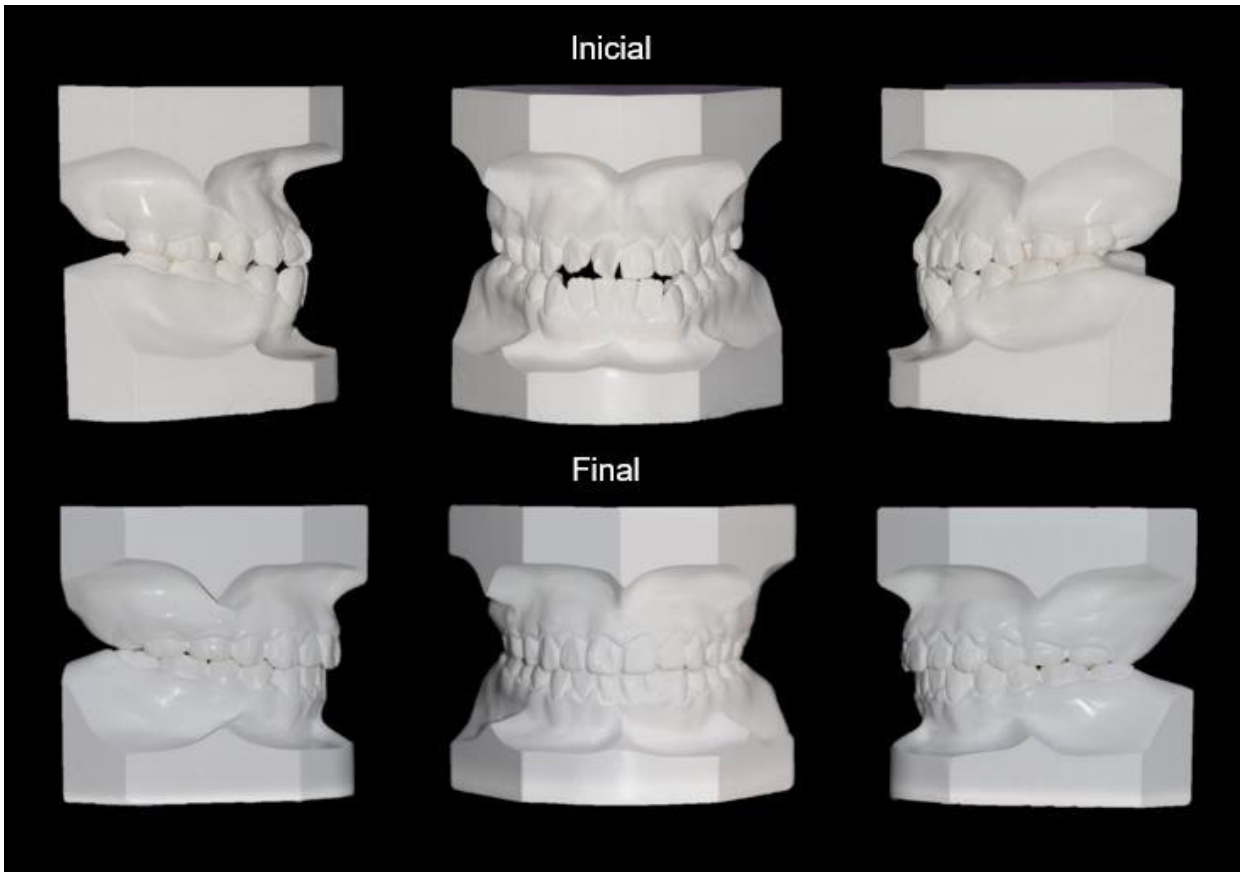


Fig. 77 Modelos de estudio en oclusión: inicial y final.

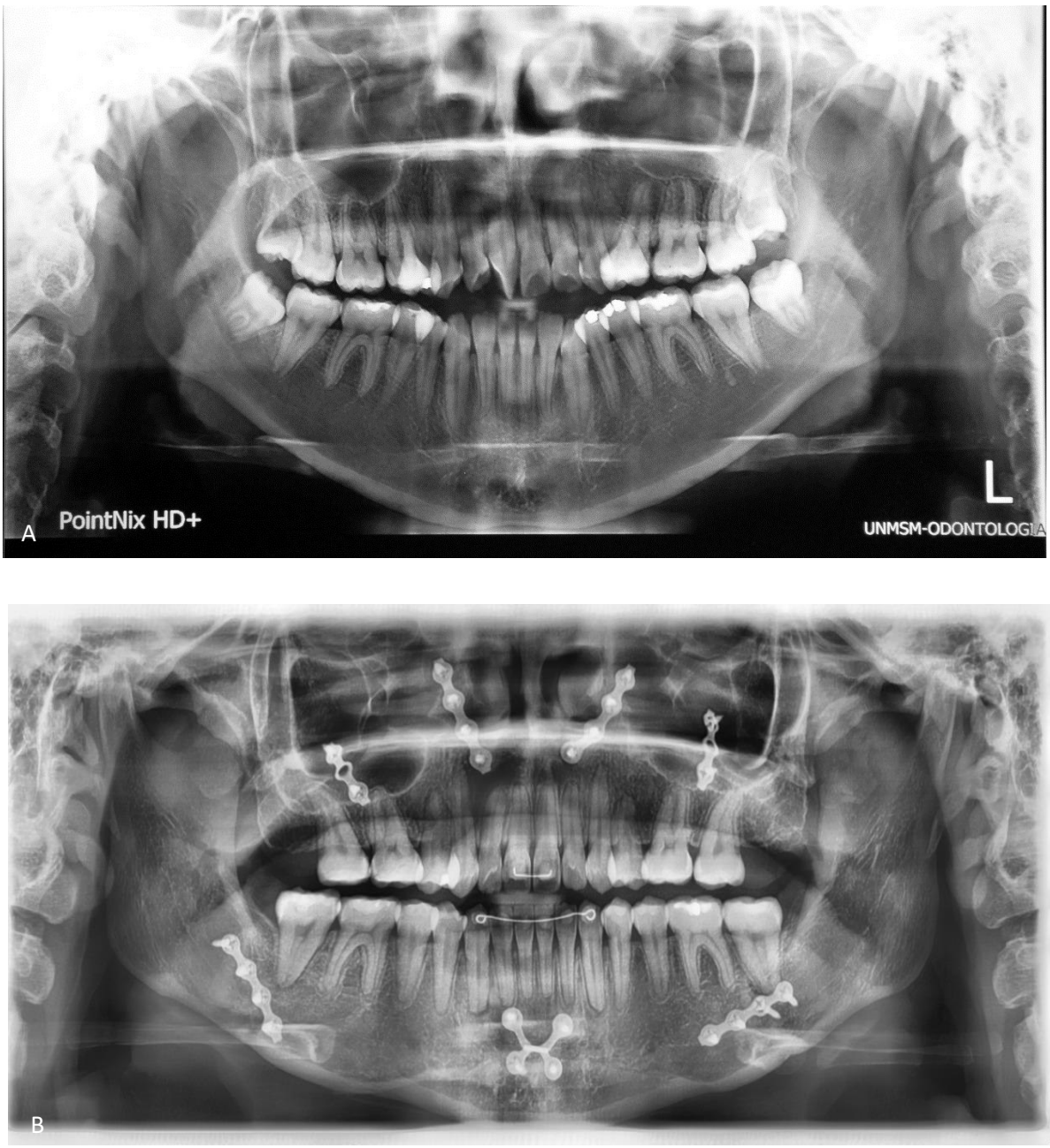


Fig. 78 Radiografía panorámica A inicial B final.

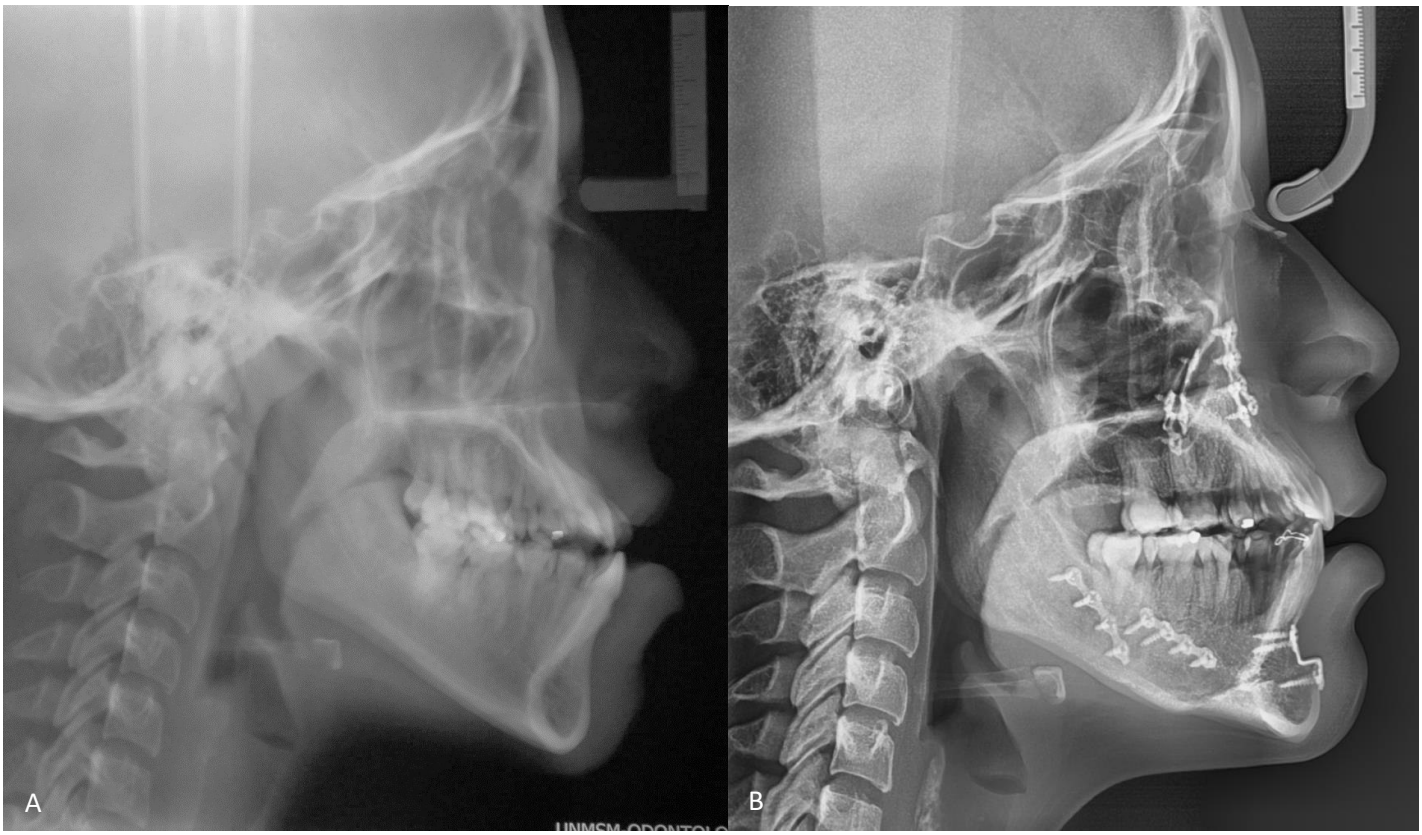


Fig. 79 Radiografía cefalométrica A inicial B final.

## ANÁLISIS DE STEINER, TWEED Y DOWNS

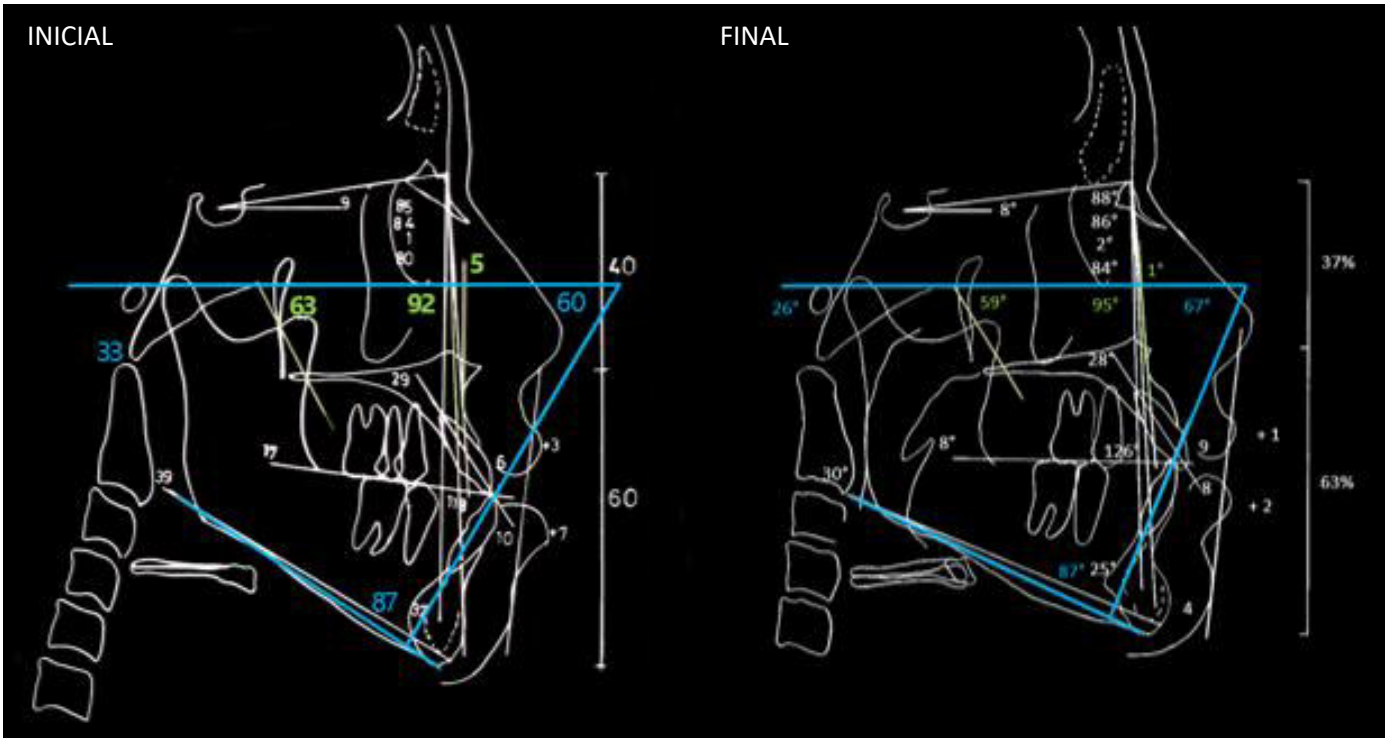


Fig. 80 Comparación de los trazados de Steiner, Tweed y Downs inicial y final.

.

| | Valor normal | Inicial | Final |
|---|---|---|---|
| SNA | 82° | 85° | 88° |
| SNB | 80° | 84° | 86° |
| ANB | 2° | 1° | 2° |
| Frankfort-SN | 7° | 9° | 8° |
| SND | 76° | 80° | 84° |
| 1-NA | 4 | 6 | 9 |
| 1.NA | 22° | 29° | 28° |
| 1-NB | 4 | 10 | 8 |
| 1.NB | 25° | 32° | 25° |
| Pog:NB | | 0 | 4 |
| 1:1 | 131° | 118° | 126° |
| Ocl:SN | 14° | 17° | 8° |
| GoGn:SN | 32° | 39° | 30° |
| S-LS | 0 | +3 | +1 |
| S-LI | 0 | +7 | +2 |
| 1-PP | 112° | 120° | 112° |

| | Valor normal | Inicial | Final |
|---|---|---|---|
| FMA | 25° | 33° | 26° |
| FMIA | 68° | 60° | 67° |
| IMPA | 87° | 87° | 87° |

| | Valor normal | Inicial | Final |
|---|---|---|---|
| Eje Y | 59.4° (53-66) | 63° | 59° |
| Ángulo facial | 87.8° +/-5 | 92° | 95° |
| Ángulo de convexidad | 0° (-8.5 a 10) | 5° | 1° |

## ANÁLISIS DE RICKETTS

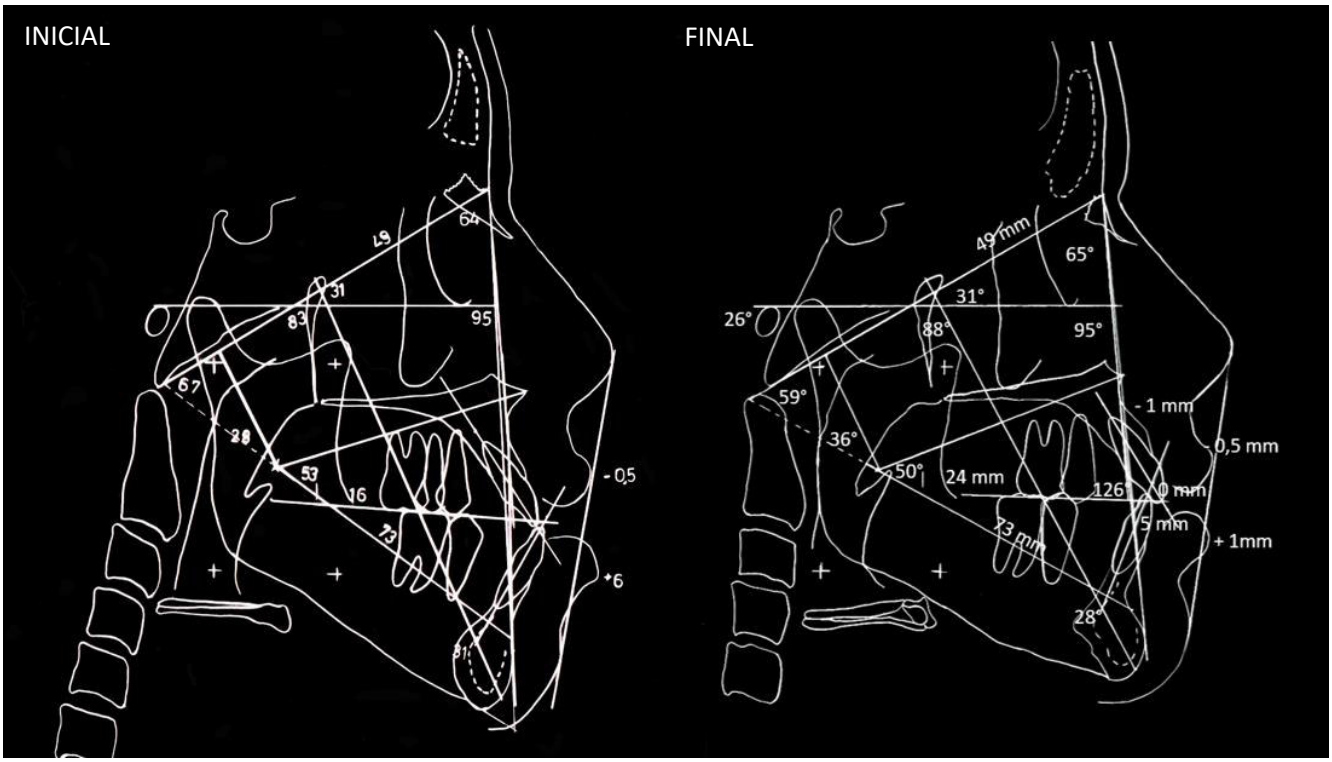


Fig. 81 Comparación de los trazados de Ricketts inicial y final.

| **Estructural interno** | **Valor normal** | **Inicial** | **Final** |
|---|---|---|---|
| Long craneal anterior | 55 | 49 | 49 |
| Deflexión craneana | 27° | 31° | 31° |
| **Maxilar inferior** | **Valor normal** | **Inicial** | **Final** |
| Eje facial | 90° | 83° | 88° |
| Profundidad facial | 87° | 92° | 95° |
| Plano mandibular | 26° | 33° | 26° |
| Altura facial ant inferior | 47° | 53° | 50° |
| Arco mandibular | 26° | 28° | 36° |
| **Maxilar superior** | **Valor normal** | **Inicial** | **Final** |
| Convexidad facial | 2 | 1 | -1 |
| Profundidad maxilar | 90° | 95° | 95° |
| **Dental** | **Valor normal** | **Inicial** | **Final** |
| Ángulo Interincisivo | 130° | 118° | 126° |
| Extrusión incisal | 1.25 | +1.5 | 0 |
| Protrusión incisal | 1 | +9 | +5 |
| Inclinación incisal | 22° | 31° | 28° |
| **Perfil blando** | **Valor normal** | **Inicial** | **Final** |
| Labio inferior | -2 | +6 | +1 |

## ANÁLISIS DE Mc NAMARA

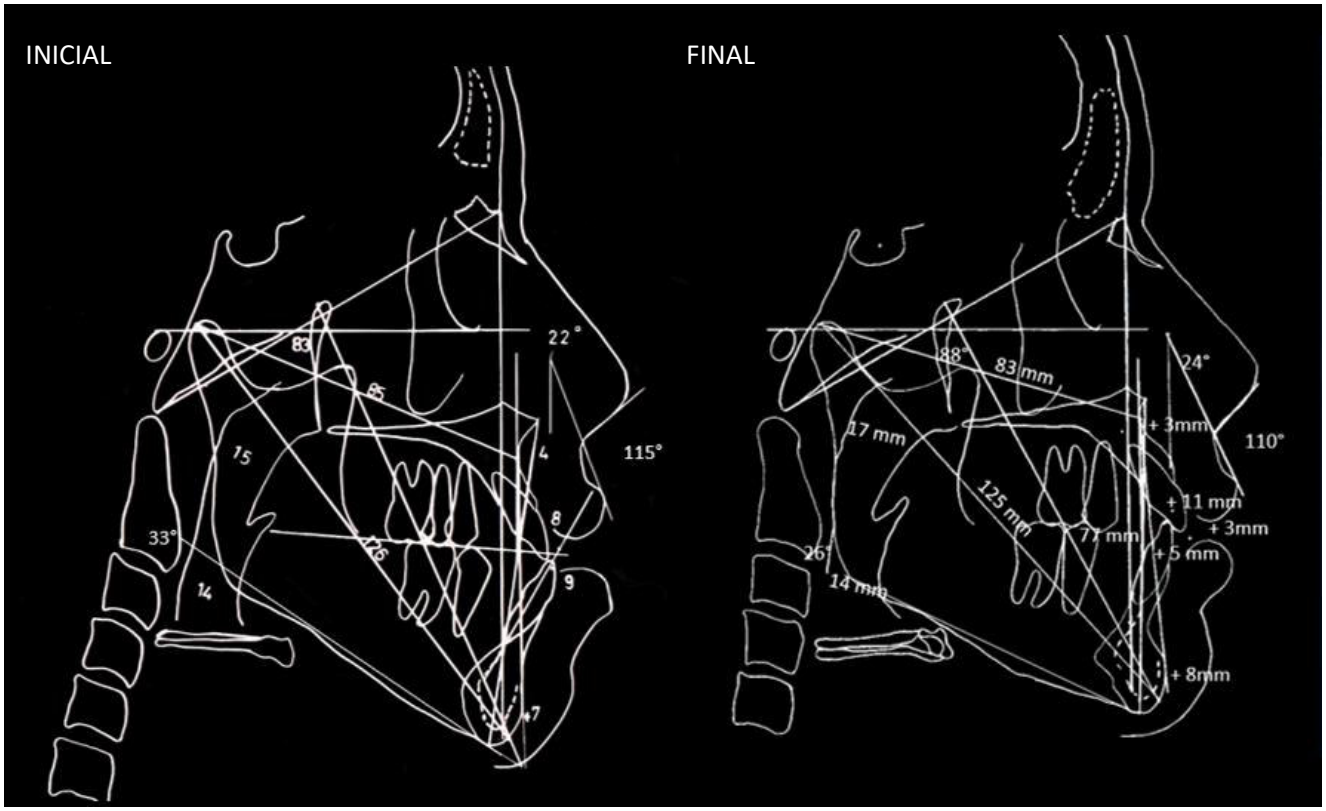


Fig. 82 Comparación de los trazados de Mc Namara inicial y final.

| | Valor normal | Inicial | Final |
|---|---|---|---|
| N-Per | 1 | +4 | +3 |
| Longitud maxilar | 91 | 84 | 83 |
| Longitud mandibular | 120 | 126 | 125 |
| AFAI | 66.7 | 80 | 77 |
| Plano mandibular | 22.7° | 33° | 26° |
| Eje facial | 90° | 83° | 88° |
| Pg-Nper | -4 a 0 | +7 | +8 |
| Incisivo. Sup. Nper por A | 4-6 | +8 | +11 |
| Inc. Inf. A-pg | 1-3 | +9 | +5 |
| Stomion-borde incisal | 2-3 | 5 | 3 |
| Vertical II plano oclusal | 1-2 | 1.5 | 1.5 |
| Ángulo nasolabial | 110° | 115° | 110° |
| N per-Ls | 14° | 22° | 24° |
| Nasofaringe | 17 | 15 | 17 |
| Orofaringe | 10 | 14 | 14 |

## ANÁLISIS DE BJÖRK- JARABAK

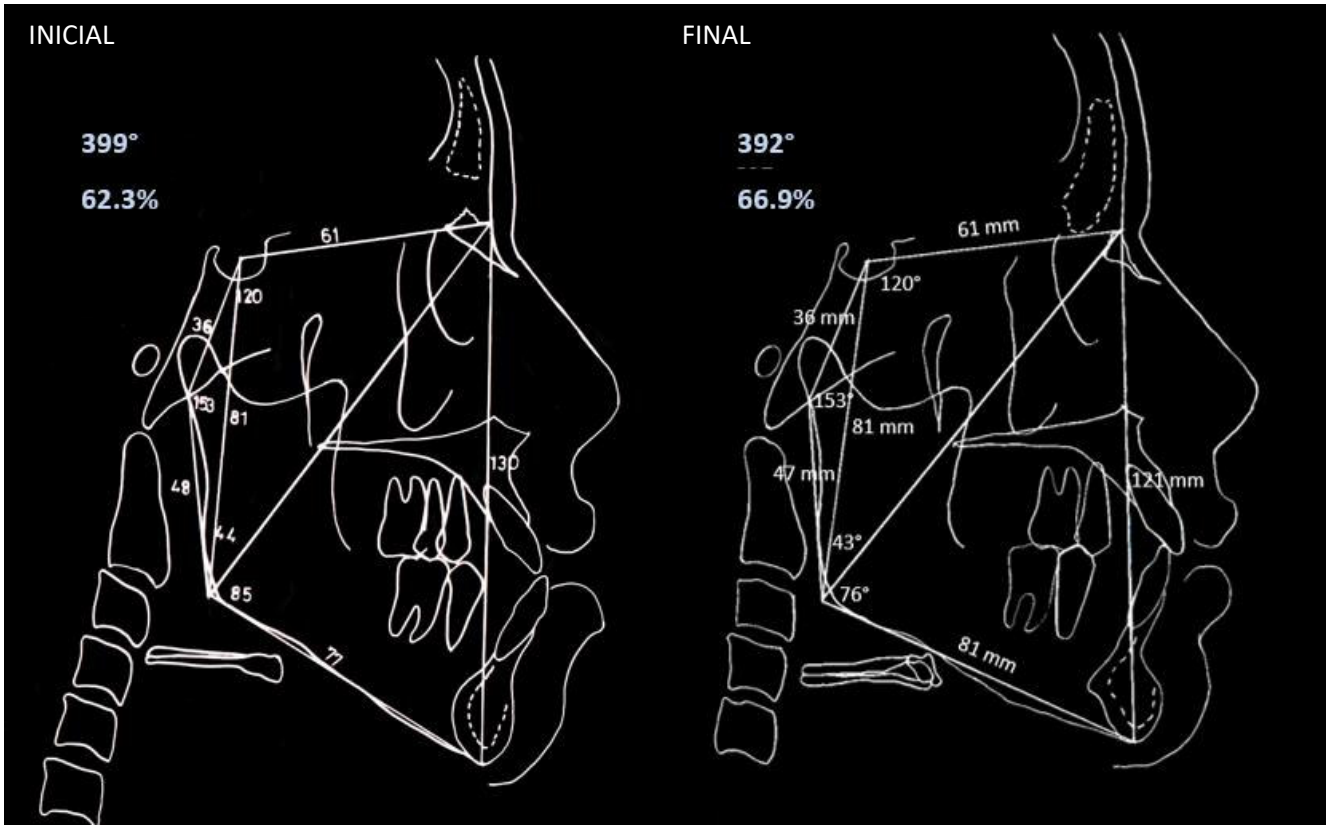


Fig. 83 Comparación de los trazados de Björk- Jarabak inicial y final.

| Ángulos | Valor normal | Inicial | Final |
|---|---|---|---|
| Silla | 122° | 120° | 120° |
| Articular | 143° | 153° | 153° |
| Goniaco | 130° | 129° | 119° |
| Goniaco superior | 52° | 44° | 43° |
| Goniaco inferior | 70° | 85° | 76° |
| **Líneas** | **Valor normal** | **Inicial** | **Final** |
| SN | 71 | 61 | 61 |
| Go-Me | 71 | 77 | 81 |
| Rama mandibular | 44 | 48 | 47 |
| BC media | 32 | 36 | 36 |
| AFA | 105-120 | 130 | 121 |
| AFP | 70-85 | 81 | 81 |
| **Sumatoria de ángulos** | **Valor normal** | **Inicial** | **Final** |
| | 396° | 399° | 392° |
| **Esferas rotacionales** | **Valor normal** | **Inicial** | **Final** |
| | 58-63% | 62.3% | 66.9% |

## PROYECCIÓN USP

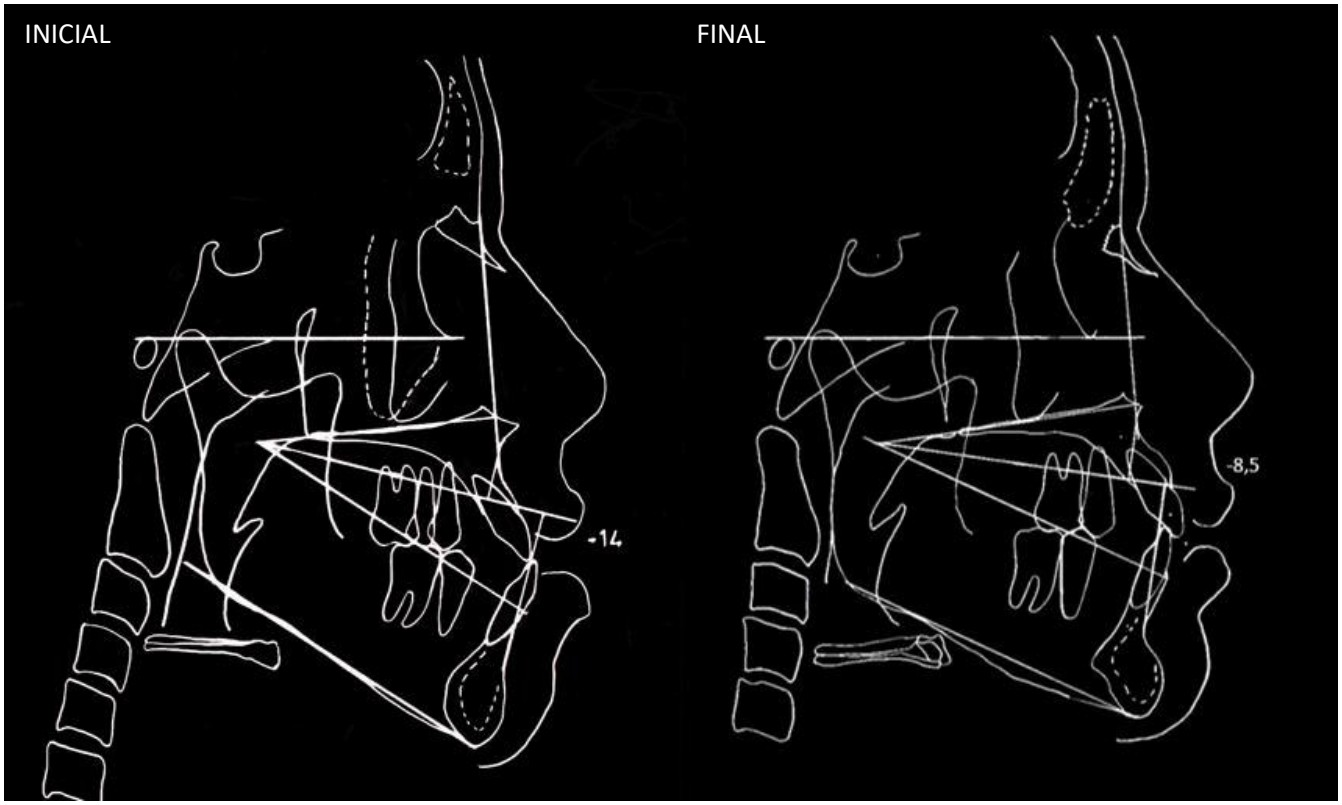


Fig. 84 Comparación de los trazados de – Proyección USP inicial y final.

## Estudio tomográfico

## Vías aéreas

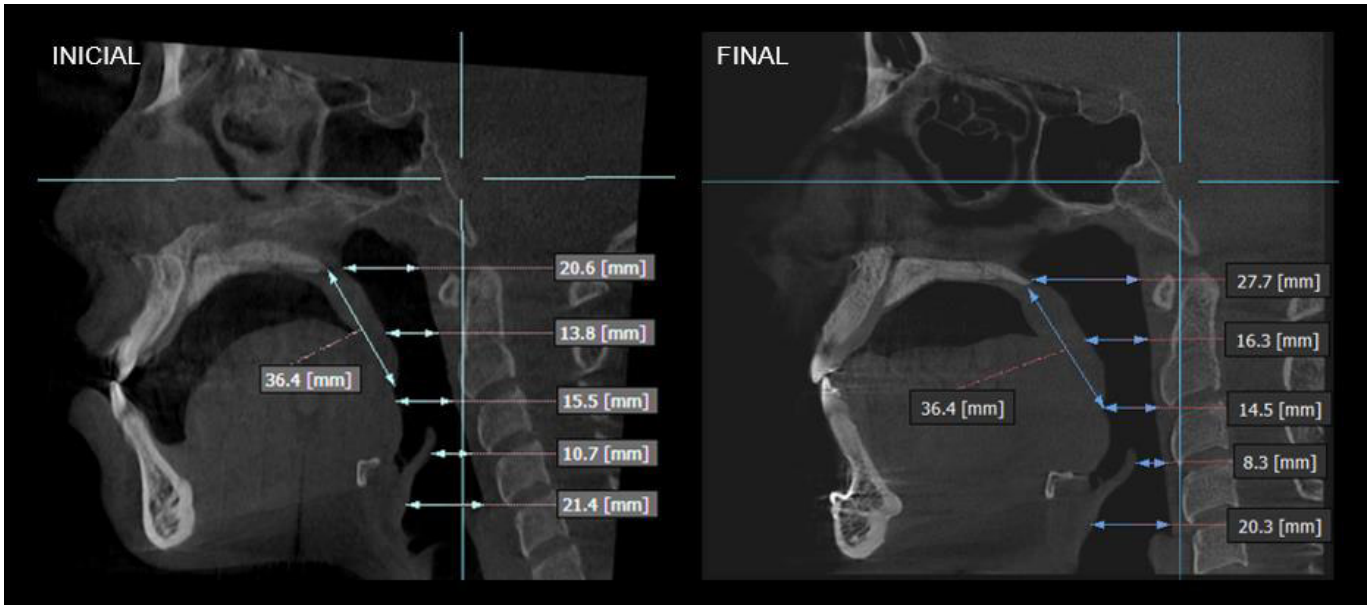


Fig. 85 Comparación de Vías aéreas inicial y final.

## Articulación temporomandibular




Fig. 86 Corte axial de cóndilos inicial y final.

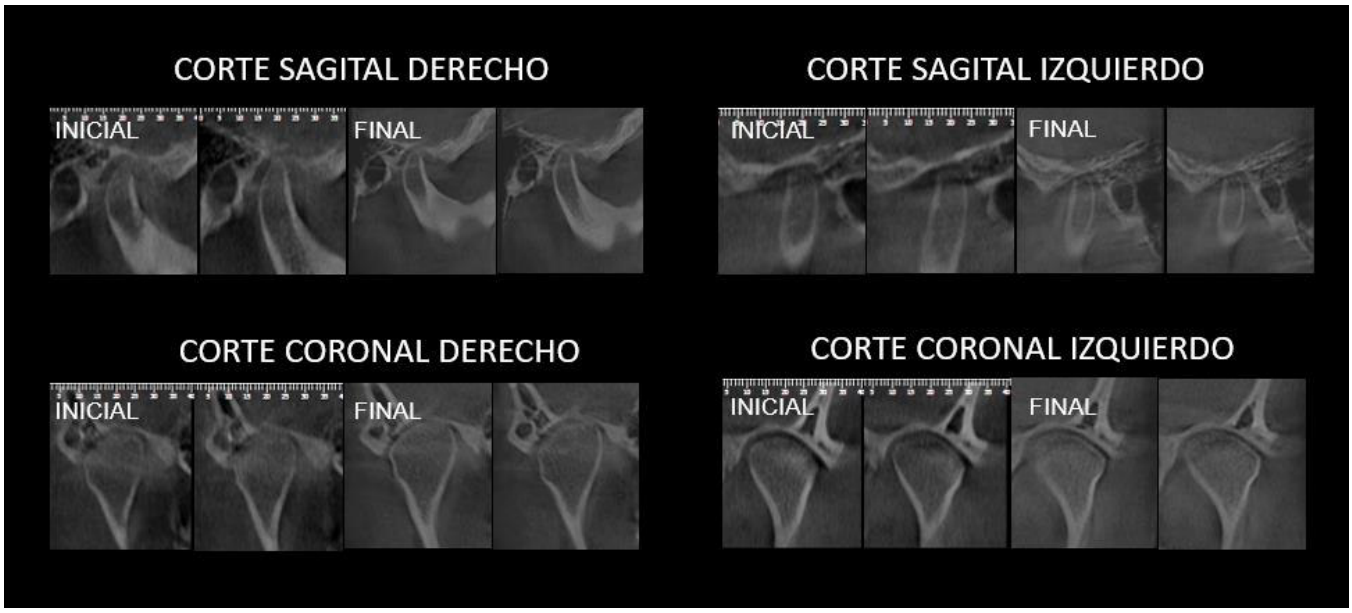


Fig. 87 Comparación de ATM inicial y final.

**Superposiciones**

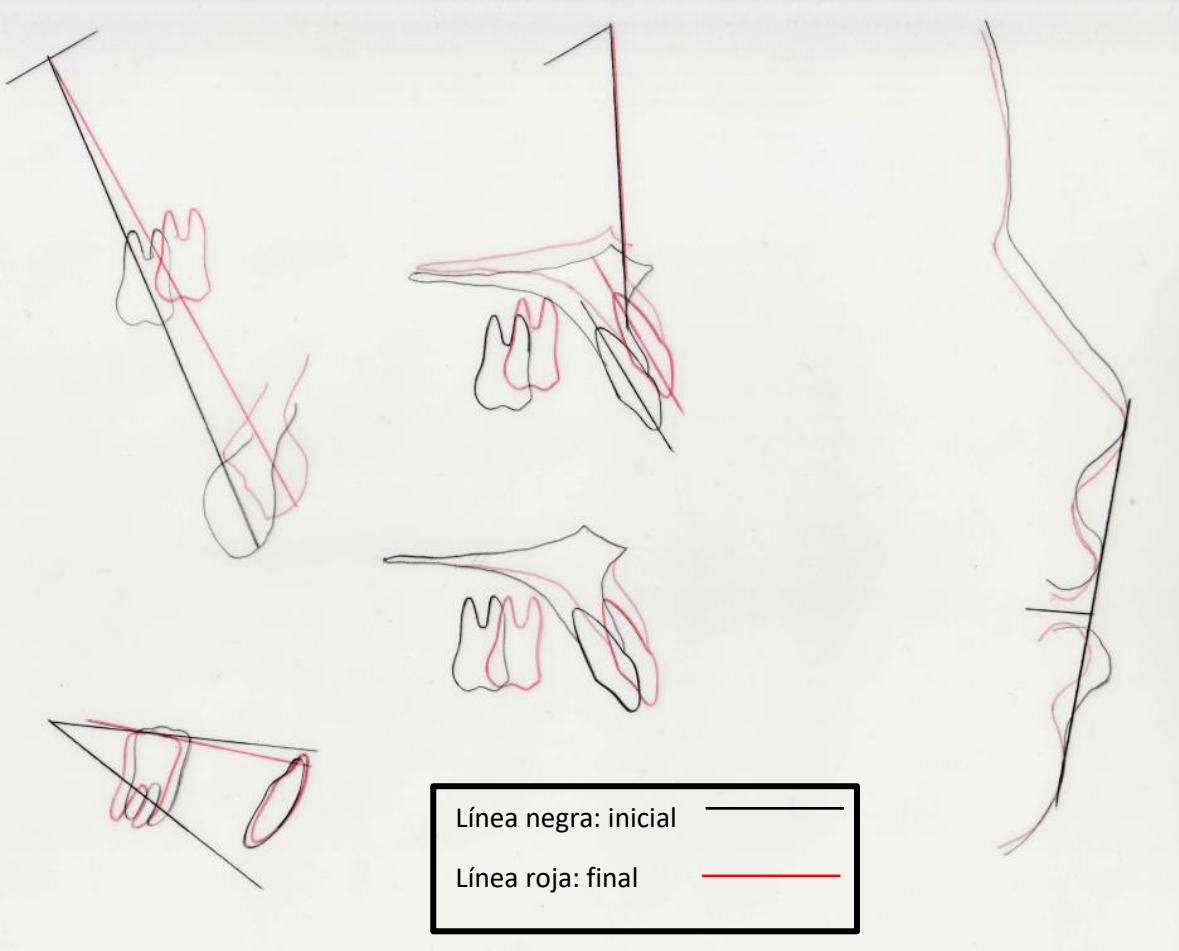


Fig. 88 Superposiciones.

Interpretación de superposiciones

La mandíbula rota hacia adelante y arriba (sentido antihorario).

La maxila rota hacia arriba y hacia adelante (sentido antihorario).

La molar superior se intruye y mesializa.

La molar inferior se intruye.

El incisivo superior se adelanta y se intruye.

El incisivo inferior se extruye.

En el perfil blando se observa retrusión del labio inferior.




Fig. 89 Superposiciones.

**ANÁLISIS DE DISCREPANCIA DE LA AMERICAN BOARD OF ORTHODONTICS**

**Cuantificación de complejidad del caso**

| INDICE DE DISCREPANCIA ( ID ) | INICIAL | FINAL |
|---|---|---|
| | 46 | 8 |

| EVALUACIÓN RADIOGRAFICA - MODELOS DE ESTUDIO | FINAL |
|---|---|
| | 4 |

## IV DISCUSIÓN

La relación esquelética de Clase III es una deformidad cráneo facial de interés para los ortodoncistas debido al compromiso estético y funcional que afecta la calidad de vida de los individuos que lo padecen.

Es importante prestar atención al motivo de consulta, el tratamiento ortodóntico debe resolver el motivo por el cual el paciente solicita tratamiento, en nuestro caso la paciente señalaba:" Quiero mejorar mi sonrisa, no me gusta mi mandíbula", entendemos que a la paciente le importa el aspecto facial y la estética de su sonrisa, luego de las evaluaciones clínicas y exámenes complementarios se determina que es una clase III severa (Proyección USP=-14), el perfil total convexo y del tercio inferior cóncavo con crecimiento hiperdivergente con plano mandibular 39°, FMA 33° y tendencia a mordida abierta, AFAI incrementado, incisivo superior vestibularizado, IMPA de 87°. Con estas características y tomando en cuenta el motivo de consulta de la paciente se decide por un tratamiento ortoquirúrgico.

La decisión y planificación del tratamiento ortoquirúrgico se realizó de manera interdisciplinaria con el Cirujano Bucomaxilofacial determinándose que la paciente necesitaba en el maxilar: osteotomía Le Fort I con rotación antihoraria del maxilar e intrusión anterior con fulcro posterior manteniendo el eje incisal y en la mandíbula OBSR retroceso con rotación antihoraria de la mandíbula y mentoplastía de avance.

La fase de ortodoncia ´prequirúrgica es de gran importancia dado que la alineación dentaria, la descompensación de las inclinaciones características en la clase III como incisivos superiores proinclinados e incisivos inferiores retroinclinados, la coordinación de arcos, sirven como una guía para que el cirujano ubique la posición óptima de las partes esqueléticas durante la cirugía[120].

A nivel de estructuras óseas se observaron cambios tales como modificaciones a nivel del ángulo del plano mandibular, ángulo goniaco y FMA; Mendirata halló incremento en los valores del ángulo del plano mandibular, ángulo goniaco y el FMA resultados similares fueron reportados por Choi, Mangal observándose mayor hiperdivergencia, nuestro caso tuvo resultados diferentes observándose reducción del ángulo del plano mandibular, ángulo goniaco y del FMA, los casos presentados por Bergamo, Camargo mostraron resultados similares al nuestro, sin embargo Huizar-Gonzalez no encontraron cambios. Estos resultados podrían deberse a que nuestro caso y los casos de Bergamo y Camargo

tuvieron planificación quirúrgica con rotación antihoraria del plano oclusal mientras que en los casos en donde los valores del ángulo del plano mandibular, ángulo goniaco y el FMA mostraron incremento fueron planificados con rotación horaria del plano oclusal y el caso de Huizar-Gonzalez la planificación quirúrgica no contempló modificación del plano oclusal.

Con respecto al ángulo ANB y a la altura facial anterior AFAI: todos los casos mostraron un incremento del ángulo ANB del mismo modo que nuestro caso, sin embargo con respecto a la altura facial antero inferior AFAI se observaron variaciones, Choi reportó incremento de dicho medida, mientras que el caso de Mendirata no reportó cambios en la AFAI nuestro caso y los demás casos presentados[10,18,21,23,25] evidenciaron disminución de la AFAI observándose cierre del eje facial ,estos resultados podrían deberse a que la planificación de Choi contempla realizar rotación horaria del plano oclusal lo que trae como consecuencia apertura del eje facial**,** el resultado de Mendirata podría deberse a que la rotación horaria fue muy pequeña que no generó cambios en la AFAI.

Con respecto a la posición de los dientes anteriores y el perfil de las estructuras blandas se pudo observar que en todos los casos las posiciones de los incisivos mejoraron con respecto a sus bases óseas y el mayor cambio se pudo observar a nivel del perfil de tejidos blandos.

En relación a las vías aéreas se reportaron mejoras con incremento del espacio nasofaríngeo en la mayoría de casos incluyendo nuestro reporte de caso que evidenció un incremento en el espacio nasofaríngeo de 15mm a 17mm a nivel del espacio orofaríngeo se mantuvo igual en 14 mm, condición que permitió mejorar la función respiratoria de la paciente, sin embargo el caso reportado por Choi exhibió disminución del espacio orofaríngeo de 12,81 mm a 9,34 mm, este resultado podría deberse a que se trataba de una clase III severa con tamaño incrementado de la mandíbula en donde realizaron una osteotomía escalonada mandibular con exodoncia de 1eras premolares inferiores para reducir 8mm el tamaño mandibular y en una segunda fase quirúrgica realizaron retroceso mandibular de 4mm con avance maxilar.

Kawai [136] señala que la función masticatoria es una de las alteraciones presentes en la relación esquelética de clase III hiperdivergente mostrando alteración en la forma de realizar la masticación de los alimentos, en pacientes con esta alteración craneofacial la función masticatoria se restringe a movimientos solo de apertura y cierre sin ciclos masticatorios, esta alteración se debe a que existe poco contacto oclusal, el tratamiento

ortoquirúrgico permite devolver la función masticatoria que se va haciendo gradualmente más eficiente a medida que el paciente ejercita los músculos de la masticación.

La estabilidad del tratamiento ortoquirúrgico de la relación esquelética de Clase III es un tema muy controversial, existen investigadores que señalan que la estabilidad de esta alteración craneofacial es discutible[134], pero otros investigadores señalan lo contrario, así lo menciona Al-Moraissi y Wolford[15] quienes luego de realizar una revisión sistemática y meta análisis para comparar la estabilidad esquelética posquirúrgica entre la rotación en sentido antihorario (CCWR) del complejo maxilomandibular (MMC) y la rotación en sentido horario (CWR) del MMC para la corrección de deformidades dentofaciales, concluyendo que CCWR en comparación con CWR para la corrección de deformidades dentofaciales en ausencia de patología preexistente de la articulación temporomandibular es esqueléticamente estable en relación con los cambios posquirúrgicos del plano oclusal, así como con los cambios verticales y horizontales del maxilar y la mandíbula, la planificación de nuestro caso establecía rotación antihoraria del plano oclusal y ha mostrado estabilidad 2 años después de la finalización.

Rizk y Proffit señalan también que el abordaje ortoquirúrgico de la Clase III presenta buena estabilidad a largo plazo, lo que lleva a una gran satisfacción de los pacientes con el resultado y la estética final del tratamiento, a su vez Dantas también señala que los pacientes de clase III tratados por cirugía ortognática tuvieron altos niveles de satisfacción con los resultados estéticos y funcionales de su tratamiento, nuestro caso clínico presentado corrobora estos resultados en el seguimiento de 2 años posterior a la finalización del tratamiento de ortodoncia los resultados fueron estables, con una excelente estética facial y la paciente satisfecha con los resultados obtenidos que se muestra con una mejora de su autoestima y seguridad en su desenvolvimiento social, sin embargo, es necesario un seguimiento del caso a lo largo del tiempo.

## V CONCLUSIONES

La relación esquelética Clase III de ángulo alto (hiperdivergente) que compromete la estética facial y que afecta funciones tanto respiratorias como masticatorias pueden ser tratadas de forma satisfactoria con abordaje ortoquirúrgico, para ello es fundamental un diagnóstico correcto, una preparación ortodóncica eficaz y una cirugía bien ejecutada.

La intervención de un equipo interdisciplinario ayudó a resolver el motivo de consulta de la paciente permitiendo conseguir excelentes resultados, una oclusión satisfactoria, estética facial con un perfil armónico, mejor función respiratoria, masticatoria y fonética, además de una mejora importante en la autoestima de la paciente, quien mostraba mayor seguridad frente a los demás. Los resultados se mostraron estables después de un año de finalizado el caso.

## VI RECOMENDACIONES

Los casos de relación esquelética clase III ángulo alto que afectan la estética facial del paciente son alteraciones craneofaciales de alta complejidad que requieren de tratamiento ortoquirúrgico, para ello se recomienda elaborar una correcta historia clínica del paciente con todos los exámenes complementarios que permitan realizar un adecuado diagnóstico del paciente.

El tratamiento de esta displasia esquelética requiere de la intervención de especialidades: Ortodoncia, Cirugía Bucomaxilofacial y Fonoaudiología para alcanzar el éxito en el tratamiento se recomienda una adecuada comunicación entre especialistas lo que favorecerá a una buena planificación del caso y por consiguiente resultados satisfactorios para el paciente.

El tratamiento ortoquirúrgico de la clase III ángulo alto debe ser evaluado a lo largo del tiempo a fin de conocer y comprender la estabilidad del caso y permitirnos mejorar los procedimientos ortodónticos en beneficio del paciente.

## VII REFERENCIAS BIBLIOGRÁFICAS


1. Angle EH. Classification of malocclusion. Dent Cosmos 1899;41: 248-64.
2. Tweed CH. Clinical orthodontics. St Louis: Mosby; 1966. p. 715-26.
3. Hardy DK, Cubas YP, Orellana MF. Prevalence of Angle Class III malocclusion: a systematic review and meta-analysis. Open J Epidemiol 2012;2:75-82.
4. Alhammadi MS, Halboub E, Fayed MS, Labib A, El-Saaidi C. Global distribution of malocclusion traits: A systematic review. Dental Press J Orthod. 2018 Nov-Dec;2.
5. Proffit WR, Fields HW, Sarver DM. Contemporary Orthodontics. 4th ed. Mosby, editor. Missouri, USA; 2007. 302-311 p.
6. Staudt CB, Kiliaridis S. Different skeletal types underlying Class III malocclusion in a random population. Am J Orthod Dentofacial Orthop. 2009;136(5):715–721.
7. Sato S, Akimoto S, Matsumoto A, Shirasu A, Yoshida J. Manual for the clinical application of MEAW technique. Kanagawa Dental College, Orthodontic Department, 2001. p. 30-31
8. Reyneke JP, Bryant RS, Suuronen R, Becker PJ. Postoperative skeletal stability following clockwise and counter-clockwise rotation of the maxillomandibular complex compared to conventional orthognathic treatment. Br J Oral Maxillofac Surg. 2007 Jan;45(1):56-64. doi: 10.1016/j.bjoms.2005.12.015. Epub 2006 Feb 9. PMID: 16480797.
9. Janson M, Janson G, Santana E, de Castro RC, de Freitas MR. Orthodontic-surgical treatment of Class III malocclusion with extraction of an impacted canine and multi-segmented maxillary surgery. Am J Orthod Dentofacial Orthop. 2010 Jun;137(6):840-9. doi: 10.1016/j.ajodo.2007.12.036. PMID: 20685541.
10. Bergamo AZ, Andrucioli MC, Romano FL, Ferreira JT, Matsumoto MA. Orthodontic-surgical treatment of Class III malocclusion with mandibular asymmetry. Braz Dent J. 2011;22(2):151-6. doi: 10.1590/s0103-64402011000200011. PMID: 21537590.
11. Mendiratta A, Mesquita AAM, Kamat NV, Dhupar V. Orthosurgical Management of a Severe Class III Malocclusion. J Ind Orthod Soc 2014;48(4):273-279.
12. Choi SH, Kang DY, Kim YH, Hwang CJ. Severe skeletal Class III malocclusion treated with 2-stage orthognathic surgery with a mandibular step osteotomy. Am J Orthod Dentofacial Orthop. 2014 Apr;145(4 Suppl):S125-35. doi: 10.1016/j.ajodo.2013.07.017. PMID: 24680021.
13. Dantas JF, Neto JN, de Carvalho SH, Martins IM, de Souza RF, Sarmento VA. Satisfaction of skeletal class III patients treated with different types of orthognathic

surgery. Int J Oral Maxillofac Surg. 2015 Feb;44(2):195-202. doi: 10.1016/j.ijom.2014.09.015. Epub 2014 Oct 14. PMID: 25444480.

14. Aristizábal JF, Martínez Smit R, Villegas C. The "surgery first" approach with passive self-ligating brackets for expedited treatment of skeletal Class III malocclusion. J Clin Orthod. 2015 Jun;49(6):361-70. PMID: 26161832.
15. Al-Moraissi EA, Wolford LM. Is Counterclockwise Rotation of the Maxillomandibular Complex Stable Compared With Clockwise Rotation in the Correction of Dentofacial Deformities? A Systematic Review and Meta-Analysis. J Oral Maxillofac Surg. 2016 Oct;74(10):2066.e1-2066.e12. doi: 10.1016/j.joms.2016.06.001. Epub 2016 Jun 11. PMID: 27371873.
16. Gutiérrez MG, Cruz CL. Orthodontic-surgical correction of a class III malocclusion through a surgery-first protocol: case report. Rev Mex Ortodon. 2017;5(1):43-50.
17. Hwang HS, Oh MH, Oh HK, Oh H. Surgery-first approach in correcting skeletal Class III malocclusion with mandibular asymmetry. Am J Orthod Dentofacial Orthop. 2017 Aug;152(2):255-267. doi: 10.1016/j.ajodo.2014.10.040. PMID: 28760288.
18. Huízar-González IG, García-López E, Orozco-Partida J, et al. Orthodontic surgical management of a skeletal class III patient with laterognathia. Rev Mex Ortodon. 2017;5(2):100-106.
19. Praveen KN. Management of skeletal Class III malocclusion due to mandibular prognathism coexisting with vertical maxillary excess. J Indian Orthod Soc 2017;51:200-10.
20. Patel K, Kau CH, Waite PD, Celebi AA. The Surgical Management of Skeletal Disproportion with Lingual Orthodontics and Three-dimensional Planning. Ann Maxillofac Surg. 2017 Jan-Jun;7(1):112-116. doi: 10.4103/ams.ams_55_17. PMID: 28713747; PMCID: PMC5502496.
21. Camargo EC, De Freitas DS, De Freitas KMS, Moretti AHM, Francisconi MF, Henriques RP. Surgical Orthodontic Treatment of Severe Class Iii and Anterior Open Bite: A Case Report. World J Oral Maxillofac Surg. 2018;1(1): 1004.
22. Acar YB, Erdem NF, Acar AH, Erverdi AN, Ugurlu K. Is Counterclockwise Rotation With Double Jaw Orthognathic Surgery Stable in the Long-Term in Hyperdivergent Class III Patients? J Oral Maxillofac Surg. 2018 Sep;76(9):1983-1990. doi: 10.1016/j.joms.2018.03.005. Epub 2018 Mar 15. PMID: 29625030.

23. Park JH, Papademetriou M, Gardiner C, Grubb J. Anterior open bite correction with 2-jaw orthognathic surgery. Am J Orthod Dentofacial Orthop. 2019 Jan;155(1):108-116.e2. doi: 10.1016/j.ajodo.2017.07.027. PMID: 30591154.
24. Veiszenbacher É, Wang J, Davis M, Waite PD, Borbély P, Kau CH. Virtual surgical planning: Balancing esthetics, practicality, and anticipated stability in a complex Class III patient. Am J Orthod Dentofacial Orthop. 2019 Nov;156(5):685-693. doi: 10.1016/j.ajodo.2018.06.021. PMID: 31677677.
25. Mangal U, Park JH, Lim SH, Choi SK, Sung JH, Chae JM, Control of the occlusal plane in orthognathic surgery, AJO-DO Clinical Companion, 2021;1(1): 43-54,
26. Canut J. Ortodoncia Clínica y Terapeutica. 2da ed. Masson. 2000.
27. Wijey R. Treatment for Class III Malocclusion: Surely we can do better?. Australasian Dental Practice March/April 2017
28. Uribe G.Ortodoncia Teoría y Clínica 2da Edición 2010. Medellín Colombia. Corporación para Investigaciones Biológicas.
29. Moyers RE. Handbook of orthodontics. 4th ed. Chicago: Year Book Medical Publishers; 1988. p. 410-5.
30. Sato S. A treatment approach to malocclusions under the consideration of craniofacial dynamics. Makati, Philippines: Meaw Publishing House; 2001.
31. Kawala B, Antoszewsk J, Necka A, Genetics or Environment? a twin method study of Malocclusions. World J Orthod 2007;8:4.
32. Jena AK, Duggal R, Mathur VP, Parkash H. Class-III malocclusion: genetics or environment? A twins study. J Indian Soc Pedo Prev Dent - March 2005:27-30
33. Litton SF, Ackermann LV, Isaacson RJ, Shapiro BL. A genetic study of class III malocclusion. Am J Orthod. 1970;58(6):565–577.
34. Mossey PA. The heritability of malocclusion: part 1—genetics, principles and terminology. Br J Orthod. 1999;26(2):103–113.
35. Harris JE, Kowalski CJ, Watnick SS. Genetic factors in the shape of the craniofacial complex. Angle Orthod. 1973;43(1):107–111.
36. Hodge GP. A medical history of the Spanish Habsburgs—as traced in portraits. JAMA. 1977;238(11):169–174.
37. Huang CM, Mi MP, Vogt DW. Mandibular prognathism in the rabbit: discrimination between single-locus and multifactorial models of inheritance. J Hered. 1981;72(4):296–298.

38. Cruz RM, Krieger H, Ferreira R, Mah J, Hartsfield J, Oliveira S. Major gene and multifactorial inheritance of mandibular prognathism. Am J Med Genet A. 2008;146A(1):71–77.
39. Zere E, Chaudhari P, Sharan J, Dhingra K, Tiwari N. Developing Class III malocclusions: challenges and solutions. Clinical, Cosmetic and Investigational Dentistry 2018:10
40. McCance AM, Moss JP, Fright WR, Linney AD. Three-dimensional analysis techniques--Part 3: Color-coded system for three-dimensional measurement of bone and ratio of soft tissue to bone: the analysis. Cleft Palate Craniofac J. 1997 Jan;34(1):52-7. doi: 10.1597/1545-1569_1997_034_0052_tdatpc_2.3.co_2. PMID: 9003912.
41. Kajikawa Y. Changes in soft tissue profile after surgical correction of skeletal class III malocclusion. J Oral Surg. 1979 Mar;37(3):167-74. PMID: 283217.
42. Miyajima K, McNamara JA Jr, Sana M, Murata S. An estimation of craniofacial growth in the untreated Class III female with anterior crossbite. Am J Orthod Dentofacial Orthop. 1997 Oct;112(4):425-34. doi: 10.1016/s0889-5406(97)70051-9. PMID: 9345155.
43. Farias Gomes A, Moreira DD, Zanon MF, Groppo FC, Haiter-Neto F, Freitas DQ. Soft tissue thickness in Brazilian adults of different skeletal classes and facial types: A cone beam CT - Study. Leg Med (Tokyo). 2020 Nov;47:101743. doi: 10.1016/j.legalmed.2020.101743. Epub 2020 Jul 3. PMID: 32659706.
44. Sanborn RT. Differences between the facial skeletal patterns of Class III malocclusion and normal occlusion. Angle Orthod. 1955;25(4):208–222.
45. Takkar S, Takkar R K, KakarV, Takkar R. Class III Malocclusion: A Challenge in Dentofacial Orthopaedics International Journal of Science and Research. 2015.4:9. 729-732.
46. Jacobson A, Evans WG, Preston CB, Sadowsky PL: Mandibular prognathism. Am J Orthod 66:140-71, 1974.
47. Ngan P, Hu AM, Fields HW Jr. Treatment of Class III problems begins with differential diagnosis of anterior crossbites. Pediatr Dent. 1997 Sep-Oct;19(6):386-95. PMID: 9348603.
48. Park JU, Baik SH. Classification of Angle Class III malocclusion and its treatment modalities. Int J Adult Orthodon Orthognath Surg. 2001;16(1):19–29.

49. Sanggarnjanavanich S, Sekiya T, Nomura Y, Nakayama T, Hanada N, Nakamura Y. Cranial-base morphology in adults with skeletal Class III malocclusion. Am J Orthod Dentofacial Orthop. 2014 Jul;146(1):82-91. doi: 10.1016/j.ajodo.2014.04.014. PMID: 24975002.
50. Ma Q, Bimal P, Mei L, Olliver S, Farella M, Li H. Temporomandibular condylar morphology in diverse maxillary-mandibular skeletal patterns: A 3-dimensional cone-beam computed tomography study. J Am Dent Assoc. 2018 Jul;149(7):589-598. doi: 10.1016/j.adaj.2018.02.016. Epub 2018 Apr 11. PMID: 29655707.
51. Mouakeh M. Cephalometric evaluation of craniofacial pattern of Syrian children with Class III malocclusion. Am J Orthod Dentofacial Orthop 2001;119:640-9.
52. Hong SX, Yi CK. A classification and characterization of skeletal Class III malocclusion on etio-pathogenic basis. Int J Oral Maxillofac Surg 2001;30:264-71.
53. Rabie AB, Gu Y. Diagnostic criteria for pseudo-Class III malocclusion. Am J Orthod Dentofacial Orthop. 2000 Jan;117(1):1-9. doi: 10.1016/s0889-5406(00)70241-1. PMID: 10629513.
54. Reyes A, Serret L, Peguero M, Tanaka O. Diagnosis and Treatment of Pseudo-Class III Malocclusion. Case Rep Dent, 2014; doi: 10.1155/2014-652936.
55. Bowman SJ. A quick fix for pseudo-class III correction. J Clin Orthod, 2008;42:691-727.
56. Giancotti A, Maselli A, Mampieri G, Spanò E. Pseudo-Class III malocclusion treatment with Balters' Bionator. J Orthod. 2003 Sep;30(3):203-15. doi: 10.1093/ortho/30.3.203. PMID: 14530417.
57. Hägg U, Tse A, Bendeus M, Rabie AB. A follow-up study of early treatment of pseudo Class III malocclusion. Angle Orthod. 2004 Aug;74(4):465-72. doi: 10.1043/0003-3219(2004)074<0465:AFSOET>2.0.CO;2. PMID: 15387023.
58. Haas AJ. Palatal expansion: just the begining of dentofacialorthopedics. Am J Orthod 1970;57:219-55.5B.
59. McNamara JA Jr. An orthopedic approach to the treatment of Class III malocclusion in young patients. J Clin Orthod 1987;21:598–608.
60. Turley PK. Orthopedic correction of Class III malocclusion with palatal expansion and custom protraction headgear. J Clin Orthod 1988;22:314–25.
61. Takada K, Petdachai S, Sakuda M. Changes in dentofacial morphology in skeletal Clss III children treated by a modified maxillary protraction headgear and a chin-cap: a longitudinal cephalometric apprasial. Eur J Orthod 1993;15:211-21.

62. Mandall N, DiBiase A, Littlewood S, et al. Is early Class III protraction facemask treatment effective? A multicentre, randomized, controlled trial: 15-month follow-up. J Orthod. 2010;37:149–161.
63. Gallagher RW, Miranda F, Buschang PH. Maxillary protraction: treatment and posttreatment effects. Am J Orthod Dentofacial Orthop. 1998;113:612–619.
64. Ngan P, Hägg U, Yiu C, Merwin D, Wei SH. Treatment response to maxillary expansion and protraction. Eur J Orthod. 1996 Apr;18(2):151-68. doi: 10.1093/ejo/18.2.151. PMID: 8670927.
65. Uner O, Yüksel S, Uçüncü N. Long-term evaluation after chincap treatment. Eur J Orthod. 1995 Apr;17(2):135-41. doi: 10.1093/ejo/17.2.135. PMID: 7781722.
66. Mitani, H. Recovery growth of the mandible after chin cup therapy: fact or fiction. Seminars in Orthodontics. 2007;13, 186–199.
67. Deguchi T, Kuroda T, Minoshima Y, Graber TM. Craniofacial features of patients with Class III abnormalities: growth-related changes and effects of short-term and long-term chincup therapy. Am J Orthod Dentofacial Orthop. 2002 Jan;121(1):84-92. doi: 10.1067/mod.2002.120359. PMID: 11786876.
68. Gökalp H, Kurt G. Magnetic resonance imaging of the condylar growth pattern and disk position after chin cup therapy: a preliminary study. Angle Orthod. 2005 Jul;75(4):568-75. doi: 10.1043/0003-3219(2005)75[568:MRIOTC]2.0.CO;2. PMID: 16097225.
69. Tsolakis I, Ferdianakis E, Tsolakis AI. The effect of chin-cup therapy in Class III malocclusion: a systematic review. Open Dent J. 2016;10:664–679.
70. Mermigos J, Full CA, Andreasen G. Protraction of the maxillofacial complex. Am J Orthod Dentofacial Orthop. 1990 Jul;98(1):47-55. doi: 10.1016/0889-5406(90)70031-7. PMID: 2363406.
71. Tanne K, Tanaka E, Sakuda M. Stress distribution in the temporomandibular joint produced by orthopedic chincup forces applied in varying directions: a three-dimensional analytic approach with the finite element method. Am J Orthod Dentofacial Orthop. 1996 Nov;110(5):502-7. doi: 10.1016/s0889-5406(96)70056-2. PMID: 8922508.
72. De Clerck H, Cevidanes L, Baccetti T. Dentofacial effects of bone-anchored maxillary protraction: A controlled study of consecutively treated class III patients. Am J Orthod Dentofacial Orthop. 2010;138(5): 577-81.

73. De Clerck HJ, Proffit WR. Growth modification of the face: A current perspective with emphasis on Class III treatment. Am J Orthod Dentofacial Orthop. 2015;148(1):37-46.
74. Sar C, Sahinoğlu Z, Özçirpici AA, Uçkan S. Dentofacial effects of skeletal anchored treatment modalities for the correction of maxillary retrognathia. Am J Orthod Dentofacial Orthop. 2014;145(1):41-54.
75. Jaradat, M. An Overview of Class III Malocclusion (Prevalence, Etiology and Management). J Adv Med Med Res 2018; 25(7), 1-13.
76. Eslami S, Faber J, Fateh A, Sheikholaemmeh F, Grassia V, Jamilian A. Treatment decision in adult patients with class III malocclusion: surgery versus orthodontics. Prog Orthod 2018; 19:28.
77. Chaques Asensi J. Proposition d ' un protocole définissant les facteurs limites des traitements de compensation de la classe III. Orthod Fr. 2016;87:205–28.
78. Kerr WJ, Miller S, Dawber JE. Class III malocclusion: surgery or orthodontics? Br J Orthod. 1992;19:21 –4.
79. Tseng Y, Pan C, Chou S, Liao C, Lai S, Chen C, et al. Treatment of adult Class III malocclusions with orthodontic therapy or orthognathic surgery: Receiver operating characteristic analysis. Am J Orthod Dentofac Orthop. 2011;139(5):e485–93.
80. Bollen A-M, Cunha-Cruz J, Bakko DW, Huang GJ, Hujoel PP. The effects of orthodontic therapy on periodontal health: a systematic review of controlled evidence. J Am Dent Assoc 2008;139:413–422.
81. Rabie AB, Wong RW, Min GU. Treatment in Borderline Class III Malocclusion: Orthodontic Camouflage (Extraction) Versus Orthognathic Surgery. Open Dent J. 2008;2:38-48. doi: 10.2174/1874210600802010038. Epub 2008 Mar 8. PMID: 19088881; PMCID: PMC2581536.
82. Park JH, Joseph Yu, and Ryan Bullen. Camouflage treatment of skeletal class III malocclusion with conventional orthodontic therapy. Am J Orthod Dentofacial Orthop. 2017;151:804-11.
83. Ngan P, Moon W. Evolution of class III treatment in orthodontics. Am J Orthod Dentofacial Orthop. 2015;148(1):22-36.
84. Faerovig E, Zachrisson BU. Effects of mandibular incisor extraction on anterior occlusion in adults with Class III malocclusion and reduced overbite. Am J Orthod Dentofacial Orthop. 1999;115(2): 113-24.

85. Riley RW, Powell NB, Guilleminault C. Obstructive sleep apnea syndrome: a review of 306 consecutively treated surgical patients. Otolaryngol Head Neck Surg. 1993 Feb;108(2):117-25.
86. Vallino LD. Speech, velopharyngeal function, and hearing before and after orthognathic surgery. J Oral Maxillofac Surg. 1990 Dec;48(12):1274-81; discussion 1281-2.
87. Grime PD, Haskell R, Robertson I, Gullan R. Transfacial access for neurosurgical procedures: an extended role for the maxillofacial surgeon. I. The upper cervical spine and clivus. Int J Oral Maxillofac Surg. 1991 Oct;20(5):285-90.
88. Nagasaka H, Sugawara J, Kawamura H, Nanda R. "Surgery first" skeletal Class III correction using the Skeletal Anchorage System. J Clin Orthod. 2009 Feb;43(2):97-105. PMID: 19276579.
89. Boudh R, Garg A, Virang B, Sahu S,Garg M. " Orthodontic consideration in Orthognathic surgery-A review.." IOSR J Dent Med Sci. 2018 Jul;17(7):24-31.
90. Steinhäuser EW. Historical development of orthognathic surgery. J Craniomaxillofac Surg. 1996 Aug;24(4):195-204.
91. Le Fort R. Experimental study of fractures of the upper jaw: parts 1. Rev Chir Paris 1901;23:208e27. 360e379.
92. Bell WH, McBride KL. Correction of the long face syndrome by Le Fort I osteotomy. A report on some new technical modifications and treatment results. Oral Surg Oral Med Oral Pathol 1977;44:493–520.
93. Deffrennes G, Ferri J, Garreau E, Deffrennes D. Osteotomías maxilomandibulares: técnicas quirúrgicas e indicaciones. EMC - Cirugía otorrinolaringológica y cervicofacial 2017;18(1):1-14 [Artículo E – 46-178].
94. Koudstaal MJ, Poort LJ, van der Wal KG, Wolvius EB, Prahl-Andersen B, Schulten AJ. Surgically assisted rapid maxillary expansion (SARME): a review of the literature. Int J Oral Maxillofac Surg. 2005 Oct;34(7):709-14. doi: 10.1016/j.ijom.2005.04.025. PMID: 15961279.
95. de Gijt JP, Gül A, Tjoa ST, Wolvius EB, van der Wal KG, Koudstaal MJ. Follow up of surgically-assisted rapid maxillary expansion after 6.5 years: skeletal and dental effects. Br J Oral Maxillofac Surg. 2017 Jan;55(1):56-60. doi: 10.1016/j.bjoms.2016.09.002. Epub 2016 Nov 19. PMID: 27876544.
96. Ellabban MT, Abdul-Aziz AI, Fayed MMS, AboulFotouh MH, Elkattan ES, Dahaba MM. Positional and dimensional temporomandibular joint changes after correction of

posterior crossbite in growing patients: A systematic review. Angle Orthod. 2018 Sep;88(5):638-648. doi: 10.2319/110217-749.1. Epub 2018 May 22. PMID: 29782201; PMCID: PMC8183127.

97. Bell WH, Epker BN. Surgical-orthodontic expansion of the maxilla. Am J Orthod 1976;70:517–28.
98. Turvey TA. Maxillary expansion: a surgical technique based on surgical-orthodontic treatment objectives and anatomical considerations. J Maxillofac Surg 1985;13:51–8.
99. Hamedi Sangsari A, Sadr-Eshkevari P, Al-Dam A, Friedrich RE, Freymiller E, Rashad A. Surgically Assisted Rapid Palatomaxillary Expansion With or Without Pterygomaxillary Disjunction: A Systematic Review and Meta-Analysis. J Oral Maxillofac Surg. 2016 Feb;74(2):338-48. doi: 10.1016/j.joms.2015.06.161. Epub 2015 Jun 23. PMID: 26187360.
100. Kurt G, Altug-Ataç AT, Ataç MS, Karasu HA. Stability of surgically-assisted rapid maxillary expansion and orthopedic maxillary expansion after 3 years' follow-up. Angle Orthod. 2010;80(4):425-31.
101. Cappelletti M Jr, Badreddine FR, França NM, Rodrigues LRL Considerações clínicas sobre a expansão maxilar ortopédica, ortopédica assistida cirurgicamente e cirúrgica. Rev Clín Ortod Dental Press. 2008 Dez-2009 Jan;7(6):47-52
102. Byloff FK, Mossaz CF. Skeletal and dental changes following surgicallyassisted rapid palatal expansion. Eur J Orthod. 2004;26(4):403-9.
103. Oliveira MZ, Cardoso CL, Freitas DS, Sant'ana E, Ferreira O Jr. Importância clínica do diagnóstico de fratura da crista alveolar nos procedimentos de expansão rápida de maxila assistida cirurgicamente. Rev Clín Ortod Dental Press. 2007;6(1):85-90.
104. Massulo RCS, Lima EMS, Heitz C, Freitas MP. Avaliação cefalométrica lateral de indivíduos submetidos à expansão rápida maxilar assistida cirurgicamente. Rev Clín Ortod Dental Press. 2006;5(3):94-105.
105. Freitas MPM, Lima EMS, Rizzatto SMD, Massulo RCC, Menezes LM. Alterações dimensionais no arco superior decorrentes da Expansão Rápida Maxilar Assistida Cirurgicamente. Rev Clín Ortod Dental Press. 2006;5(1):58-63.
106. Chamberland S, Proffit WR. Short-term and long-term stability of surgically-assisted rapid palatal expansion revisited. Am J Orthod Dentofacial Orthop. 2011;139(6):815-22.

107. Gurgel JA, Malmström MFV, Pinzan-Vercelino CRM. Ossification of the midpalatal suture after surgically-assisted rapid maxillary expansion. Eur J Orthod. 2012;34(1):39-43.

108. Petrick S, Hothan T, Hietschold V, Schneider M, Harzer W, Tausche E. Bone density of the midpalatal suture 7 months after surgically-assisted rapid palatal expansion in adults. Am J Orthod Dentofacial Orthop. 2011;139(4 Supl):S109-16.

109. Vilani GNL, Mattos CT, Ruellas ACO, Maia LC. Long term dental and skeletal changes in patients submitted to surgically-assisted rapid maxillary expansion: a meta-analysis. Oral Surg Oral Med Oral Pathol. 2012;114(6):689-97.

110. Sokucu O, Kosger HH, Bicakci AA, Babacan H. Stability in dental changes in RME and SARME a 2-year follow-up. Angle Orthod. 2009;79(2):207-13.

111. Peri G, Vaillant JM, Grellet M. The Trauner-Obwegeser technic in the treatment of mandibular prognathism. Ann Chir Plast 1968;13:23–9.

112. Dal Pont G. Retromolar osteotomy for the correction of prognathism. J Oral Surg Anesth Hosp Dent Serv 1961;19:42–7.

113. Epker BN. Modifications in the sagittal split osteotomy of the mandible. J Oral Surg 1977;35:157.

114. Epker BN, Wolford LM, Fish LC. Mandibular deficiency syndrome.II. Surgical considerationsfor mandibular advancement. Oral Surg Oral Med Oral Pathol 1978;45:349–63.

115. Drissi Qeytoni H, Zribi A, Raphaël B, Lebeau J, Bettega G. Genioplasty: technique and applications. Rev Stomatol Chir Maxillofac 2007;108:441–50.

116. Proffit WR, Sarver DM. Combined Surgical and Orthodontic Treatment. In: Proffit WR, Fields Jr. HW, Sarver DM, editors. Comtemporary Orthodontics. Saint Louis: Mosby, 2007:686-718.

117. Troy BA, Shanker S, Fields HW, Vig K, Johnston W. Comparison of incisor inclination in patients with Class III malocclusion treated with orthognathic surgery or orthodontic camouflage. Am J Orthod Dentofacial Orthop. 2009;135:146 e1-9.

118. Ngan P, Tremont T. Treatment of Class III Malocclusions. In: Peter G. Miles, Daniel J. Rinchuse, Rinchuse DJ, editors. Evidence-Base Clinical Orthodontics. China: Quintessence, 2012: 61-87.

119. Larson BE. Orthodontic preparation for orthognathic surgery. Oral Maxillofac Surg Clin North Am. 2014 Nov;26(4):441-58. doi: 10.1016/j.coms.2014.08.002. Epub 2014 Sep 12. PMID: 25220753.

120. Posnick JC. Maxillary Deficiency with Relative Mandibular Excess Growth Patterns. Orthognathic Surgery. St. Louis: W.B. Saunders, 2014:686-757.
121. Huang CS, Chen YR. Orthodontic principles and guidelines for the surgery-first approach to orthognathic surgery. Int J Oral Maxillofac Surg. 2015;44:1457-62.
122. Conley RS, Legan HL. Biomechanical Factors in Surgical Orthodontics. Esthetics and Biomechanics in Orthodontics, 2015:474-97.
123. Kim YH. Anterior openbite and its treatment with Multiloop Edgewise Arch-Wire. Angle Orthod 1987;57:290–321.
124. Kim Y, Han U. The Versatility and Effectiveness of the Multiloop Edgewise Archwire (MEAW) in Treatment of Various Malocclusions. World J Orthod 2001;2:208–218.
125. Reitzik M. Surgically corrected mandibular prognathism. Am J Orthod 1974;66:82–95. http://dx.doi.org/10.1016/0002-9416(74) 90195-X.
126. Franco JE, Van Sickels JE, Thrash WJ. Factors contributing to relapse in rigidly fixed mandibular setbacks. J Oral Maxillofac Surg 1989;47:451–6. http://dx.doi.org/10.1016/ 0278-2391(89)90276-0.
127. Gassmann CJ, Van Sickels JE, Thrash WJ. Causes, location, and timing of relapse following rigid fixation after mandibular advancement. J Oral Maxillofac Surg 1990;48:450–4. http://dx.doi.org/10.1016/ 0278-2391(90)90229-U.
128. Kundert M, Hadjianghelou O. Condylar displacement after sagittal splitting of the mandibular rami. J Maxillofac Surg 1980;8:278– 87. http://dx.doi.org/10.1016/S0301-0503 (80)80115-9.
129. Joss, C.U. and Vassalli, I.M. (2008) Stability after bilateral sagittal split osteotomy setback surgery with rigid internal fixation: a systematic review. Journal of Oral and Maxillofacial Surgery, 66, 1634–1643.
130. Proffit WR, Turvey TA, Phillips C. The hierarchy of stability and predictability in orthognathic surgery with rigid fixation: an update and extension. Head Face Med. 2007 Apr 30;3:21. doi: 10.1186/1746-160X-3-21. PMID: 17470277; PMCID: PMC1876453.
131. Proffit WR, Bailey LJ, Phillips C, Turvey TA: Long-termstability of surgical open bite correction by LeFort I osteotomy. Angle Orthod 2000, 70:112-117.
132. Busby BR, Bailey LJ, Proffit WR, Phillips C, White RP: Long-term stability of surgical Class III treatment: a study of 5-year postsurgical results. Int J Adult Orthod Orthogn Surg 2002, 17:159-170.

133. Gaitán Romero L, Mulier D, Orhan K, Shujaat S, Shaheen E, Willems G, Politis C, Jacobs R. Evaluation of long-term hard tissue remodelling after skeletal class III orthognathic surgery: a systematic review. Int J Oral Maxillofac Surg. 2020 Jan;49(1):51-61. doi: 10.1016/j.ijom.2019.02.022. Epub 2019 Mar 27. PMID: 30926299.

134. Mulier D, Gaitán Romero L, Führer A, Martin C, Shujaat S, Shaheen E, Politis C, Jacobs R. Long-term dental stability after orthognathic surgery: a systematic review. Eur J Orthod. 2021 Jan 29;43(1):104-112. doi: 10.1093/ejo/cjaa022. PMID: 32901268.

135. Rizk MZ, Torgersbråten N, Mohammed H, Franzen TJ, Vandevska-Radunovic V. Stability of single-jaw vs two-jaw surgery following the correction of skeletal class III malocclusion: A systematic review and meta-analysis. Orthod Craniofac Res. 2021 Aug;24(3):314-327. doi: 10.1111/ocr.12456. Epub 2020 Dec 20. PMID: 33305502.

136. Kawai N, Shibata M, Watanabe M, Horiuchi S, Fushima K, Tanaka E. Effects of functional training after orthognathic surgery on masticatory function in patients with mandibular prognathism. J Dent Sci. 2020 Dec;15(4):419-425. doi: 10.1016/j.jds.2020.01.006. Epub 2020 Apr 7. PMID: 33505611; PMCID: PMC7816020.

## VIII ANEXOS

Anexo 01

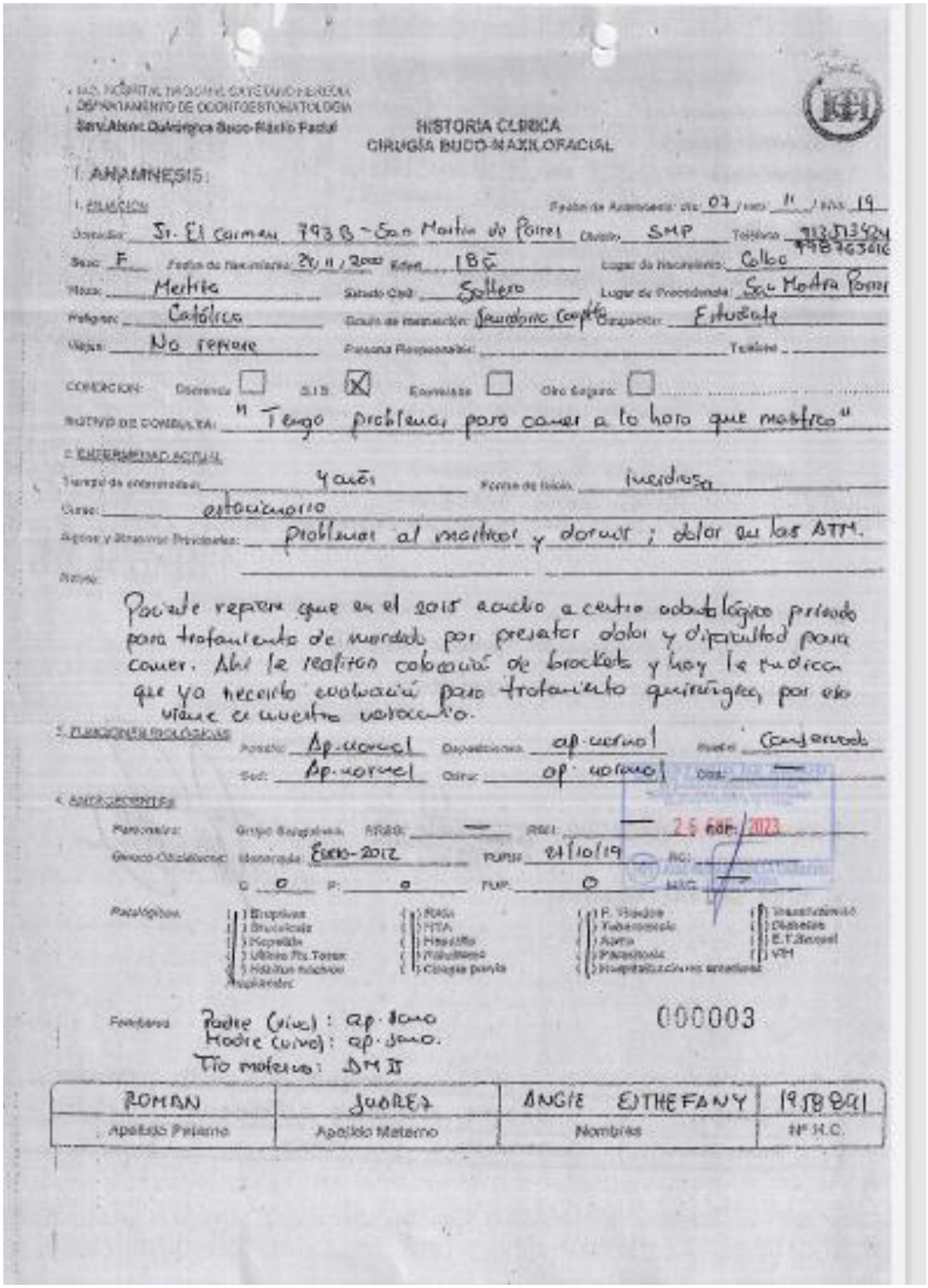

HOSPITAL NACIONAL DOCENTE MADRE NIÑO
DEPARTAMENTO DE ODONTOESTOMATOLOGIA
Serv. Abast. Quirúrgica Buco-Máxilo Facial

HISTORIA CLINICA
CIRUGIA BUCO-MAXILOFACIAL

I. ANAMNESIS:

1. FILIACION — Fecha de Admisión: día 07 / mes 11 / año 19

Domicilio: Jr. El carmen 793 B - San Martin de Porres Distrito: SMP Teléfono: 913513924 998763616
Sexo: F Fecha de Nacimiento: 20/11/2000 Edad: 18 a Lugar de Nacimiento: Callao
Raza: Mestiza Estado Civil: Soltero Lugar de Procedencia: San Martin Porres
Religión: Católica Grado de Instrucción: Secundaria completa Ocupación: Estudiante
Viaje: No refiere Persona Responsable: Teléfono:

CONEXION: Directa ☐ S.I.S. ☒ Referido ☐ Otro Lugar: ☐

MOTIVO DE CONSULTA: "Tengo problema para comer a la hora que mastico"

2. ENFERMEDAD ACTUAL

Tiempo de enfermedad: 4 años Forma de Inicio: insidiosa
Curso: estacionario
Signos y Síntomas Principales: problemas al masticar y dormir ; dolor en las ATM.
Relato:

Paciente refiere que en el 2015 acudio a centro odontológico privado para tratamiento de mordida por presentar dolor y dificultad para comer. Ahí le realizan colocación de brackets y hoy le indican que ya necesita evaluación para tratamiento quirúrgico, por ello viene a nuestro servicio.

3. FUNCIONES BIOLOGICAS

Apetito: Ap. normal Deposiciones: ap. normal Orina: Conservada
Sed: Ap. normal Orina: ap. normal Otros:

4. ANTECEDENTES

Personales: Grupo Sanguíneo: ABO: — RH: — 25 ENE 2023
Gineco-Obstetricos: Menarquia: Enero-2012 FUM: 21/10/19 FEC:
G 0 P: 0 FUP: 0 MAC:

Patológicos:
- Alergicos
- Broncoticos
- Hepatico
- Ulcera Pep. Tomar
- Hipertiroidismo
- Epilepsia
- ROAS
- HTA
- Hepatico
- Psicologo
- Cirugia previa
- F. Reumatica
- Tuberculosis
- Asma
- Psicologia
- Hospitalizaciones anteriores
- Inmunodeficiencia
- Diabetes
- E.T.Sexual
- VIH

Familiares: Padre (vivo): ap. sano
Madre (viva): ap. sano.
Tio materno: DM II

000003

| ROMAN | JUAREZ | ANGIE ESTHEFANY | 1958991 |
|---|---|---|---|
| Apellido Paterno | Apellido Materno | Nombres | Nº H.C. |

HISTORIA CLINICA CIRUGÍA BUCO-MAXILOFACIAL

## II. EXAMEN CLÍNICO:

1. FUNCIONES VITALES: Peso: 67 kgs Talla: 1 Rmtr P.A.: 110/70 mmHg
F.C.: 61 x' F.R.: 20 x Temperatura: 36.5 °C

2. EXAMEN GENERAL
Piel: T/A/E, no ictericia S.C.S.C.: conservado
S. Linfático: Ganglio no palpables S.O.M.: sistema articular conservado

3. EXAMEN REGIONAL
Extraoral:
- Fonic no característico
- Asimetría facial por prognatismo mandibular y laterodesviación hacia lado izquierdo
- Recorrido condileo bilateral normal

Intraoral:
- Apertura bucal conservada
- Mucosas orales hidratadas
- Presencia de aparatología ortodóncica fija

## III. DIAGNOSTICO PRESUNTIVO: DIAGNÓSTICO DIFERENCIAL:

Deformidad Dentofacial Patron clase III

## IV. PLAN DE TRABAJO PARA EL DIAGNÓSTICO:

Examen Radiográfico:
Examenes de Sangre:
Interconsultas: .....

Biopsias:
Exámenes de Orina:
Otros: .....

## V. DIAGNÓSTICO DEFINITIVO:

Orlando Aguilar León
CIRUGÍA BUCAL Y MAXILOFACIAL
COP. 37...

## VI. PLAN DE TRATAMIENTO:

1. .....
2. .....
3. .....
4. .....
5. .....
6. .....
7. .....
8. .....

Fecha: día 04 mes 11 año 19 Firma y Sello

| ROMAN | SUAREZ | ANGIE ESTHEFANY | 1958 891 |
|---|---|---|---|
| Apellido Paterno | Apellido Materno | Nombres | Nº H.C. |

Anexo 02

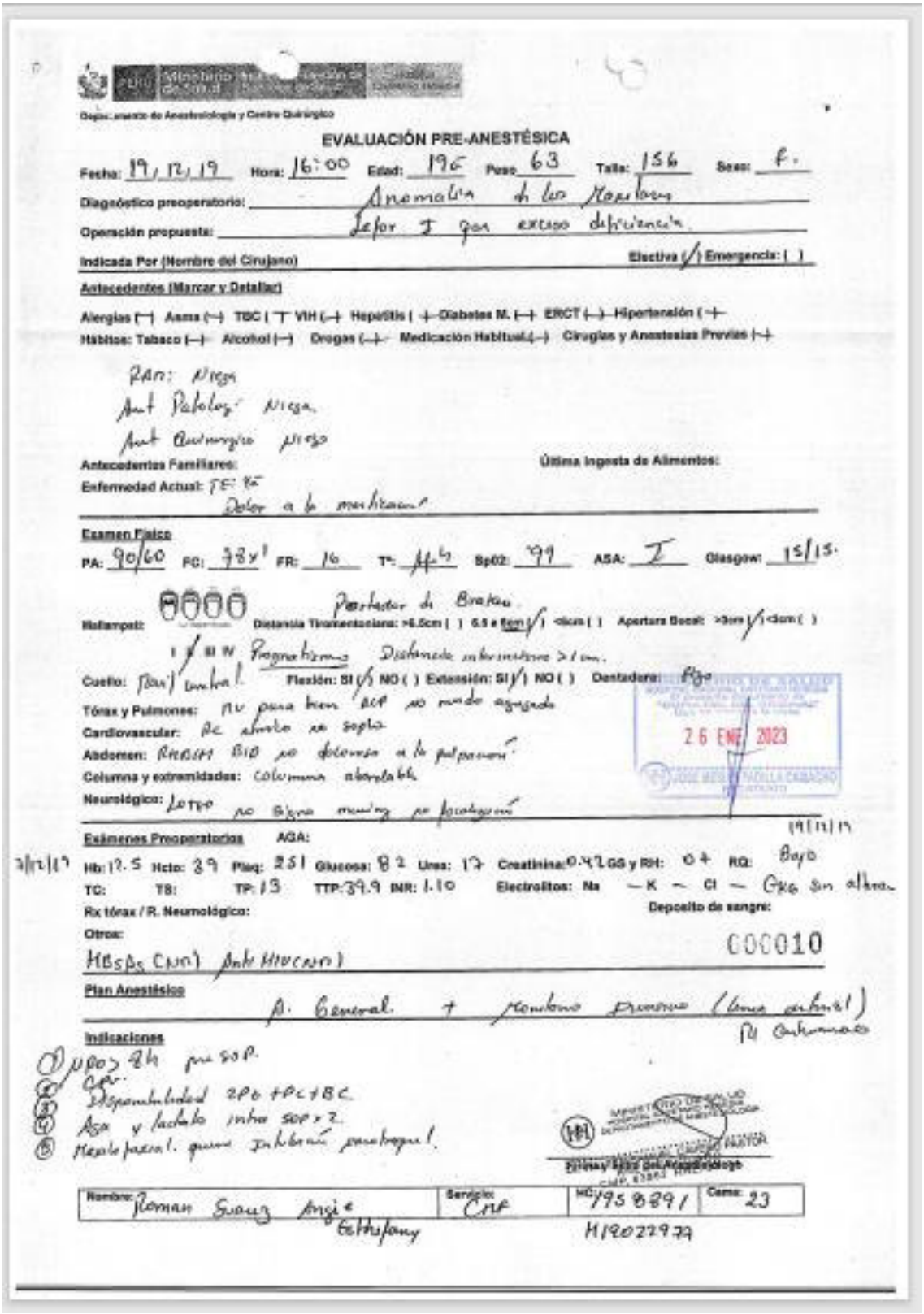

Depto. Anestesiología y Centro Quirúrgico

**EVALUACIÓN PRE-ANESTÉSICA**

Fecha: 19/12/19 Hora: 16:00 Edad: 19a Peso: 63 Talla: 156 Sexo: F.

Diagnóstico preoperatorio: Anomalia de los Maxilares

Operación propuesta: Defor I por exceso diferencial

Indicada Por (Nombre del Cirujano) Electiva (/) Emergencia: ( )

Antecedentes (Marcar y Detallar)

Alergias (-) Asma (-) TBC (-) VIH (-) Hepatitis (-) Diabetes M. (-) ERCT (-) Hipertensión (-)

Hábitos: Tabaco (-) Alcohol (-) Drogas (-) Medicación Habitual (-) Cirugías y Anestesias Previas (-)

RAN: Niega

Ant Patologs: Niega.

Ant Quirurgico Niego

Antecedentes Familiares: Última Ingesta de Alimentos:

Enfermedad Actual: TE: 8a

Dolor a la masticacion

Examen Físico

PA: 90/60 FC: 78x' FR: 16 T°: Afeb Sp02: 99 ASA: I Glasgow: 15/15.

Mallampati: I / II III IV Portador de Brakes

Distancia Tiromentoniana: >6.5cm ( ) 6.5 a 6cm (/) <6cm ( ) Apertura Bucal: >3cm (/) <3cm ( )

Cuello: Movil / Limitado Flexión: SI (/) NO ( ) Extensión: SI (/) NO ( ) Dentadura: Mixta

Tórax y Pulmones: RV pasa bien MCP no ruidos agregados

Cardiovascular: RC ritmico no soplos

Abdomen: RHABSP BID no dolencia a la palpacion

Columna y extremidades: Columna abordable

Neurológico: Lucido no focalizacion

19/12/19

Exámenes Preoperatorios AGA:

3/12/19 Hb: 12.5 Hcto: 39 Plaq: 251 Glucosa: 82 Urea: 17 Creatinina: 0.42 GS y RH: O+ RQ: Bajo

TC: TS: TP: 13 TTP: 39.9 INR: 1.10 Electrolitos: Na — K — Cl — Gko sin alteracion

Rx tórax / R. Neurológico: Deposito de sangre:

Otros: 000010

HBSAg (-) Anti HIV (-)

Plan Anestésico

A. General + Nombre Previa (Vena cubital) Pl Endotraqueal

Indicaciones

1) Ayuno 8h pre SOP.
2) Cpr.
3) Disponibilidad 2PG + PC + 1C.
4) Asa y lactato intra SOP x 2.
5) Mascarilla facial. Guantes Inhibición neuromuscular.

26 ENE 2023

Firma y Sello del Anestesiólogo

Nombre: Roman Suarez Angie Estefany Servicio: Cirugía HC: 795891 Cama: 23

H1902279

Anexo 03

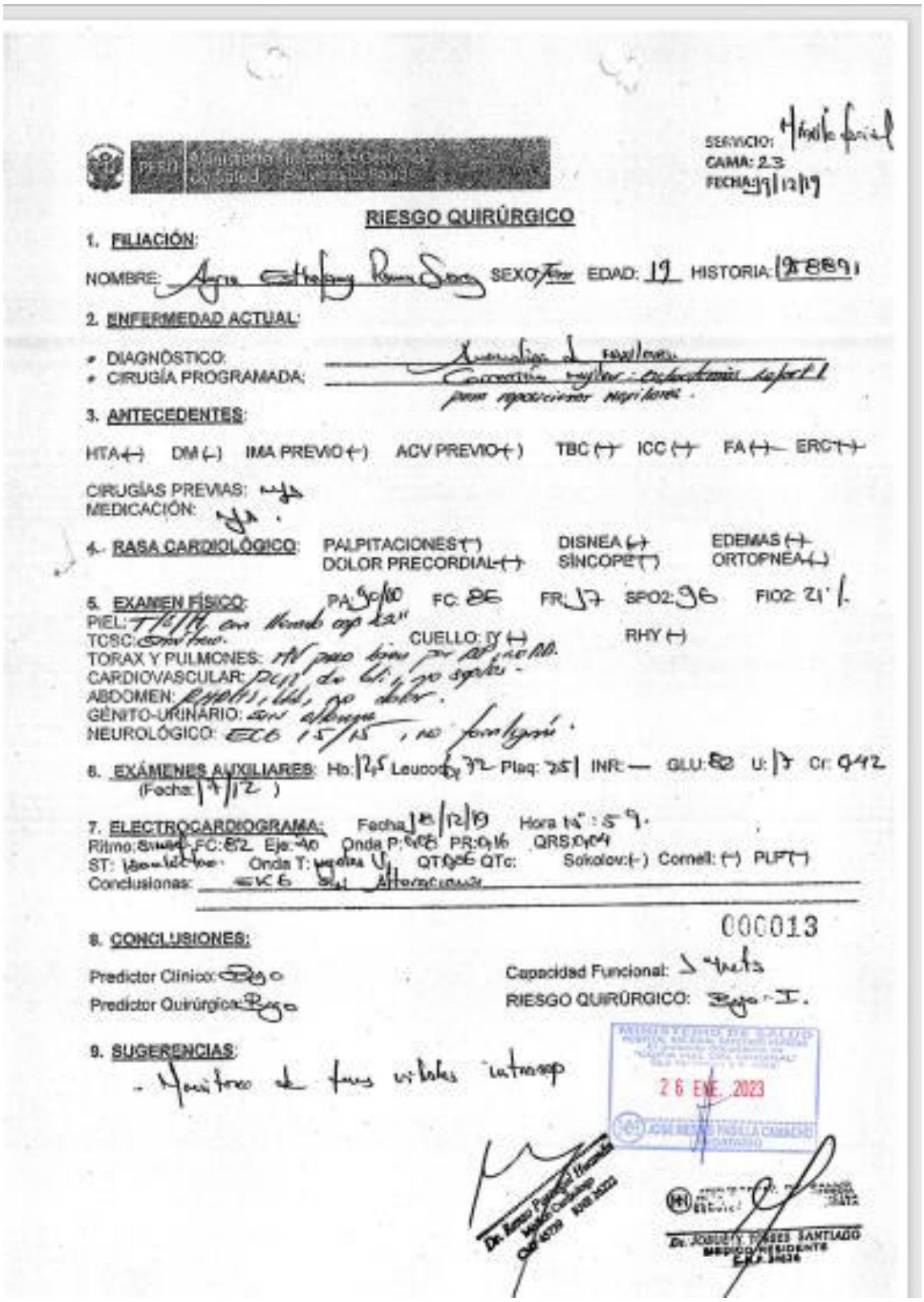

SERVICIO: Hospital Social
CAMA: 23
FECHA: 19/12/19

**RIESGO QUIRÚRGICO**

1. **FILIACIÓN:**

NOMBRE: Ayra Estefany Ramos Sosa SEXO: F EDAD: 19 HISTORIA: 28891

2. **ENFERMEDAD ACTUAL:**

- DIAGNÓSTICO: Quiste de ovario
- CIRUGÍA PROGRAMADA: Cistectomia laparoscopica

3. **ANTECEDENTES:**

HTA (-) DM (-) IMA PREVIO (-) ACV PREVIO (-) TBC (-) ICC (-) FA (-) ERC (-)

CIRUGÍAS PREVIAS: n/a
MEDICACIÓN: n/a.

4. **RASA CARDIOLÓGICO:** PALPITACIONES (-) DISNEA (-) EDEMAS (-)
DOLOR PRECORDIAL (-) SÍNCOPE (-) ORTOPNEA (-)

5. **EXAMEN FÍSICO:** PA: 90/60 FC: 86 FR: 17 SPO2: 96 FIO2: 21%
PIEL: Tibio con llenado cap 2s"
TCSC: Conservado. CUELLO: IY (-) RHY (-)
TORAX Y PULMONES: MV pasa bien por AP, no RA.
CARDIOVASCULAR: RCRI de 01 y no soplos.
ABDOMEN: Blando, depresible, no doloroso.
GÉNITO-URINARIO: sin alteraciones
NEUROLÓGICO: ECG 15/15, no focalizado.

6. **EXÁMENES AUXILIARES:** Hb: 12.5 Leucos: 7.2 Plaq: 325 INR: — GLU: 82 U: 17 Cr: 0.42
(Fecha: 17/12)

7. **ELECTROCARDIOGRAMA:** Fecha: 18/12/19 Hora: 14:59.
Ritmo: Sinusal FC: 82 Eje: 40 Onda P: 0.08 PR: 0.16 QRS: 0.04
ST: Isoelectrico Onda T: negativa en V1 QT: 0.36 QTc: Sokolov: (-) Cornell: (-) PLP (-)
Conclusiones: ECG sin alteraciones

000013

8. **CONCLUSIONES:**

Predictor Clínico: Bajo
Predictor Quirúrgico: Bajo
Capacidad Funcional: > 4 mets
RIESGO QUIRÚRGICO: Bajo - I.

9. **SUGERENCIAS:**

- Monitoreo de funciones vitales intraop

26 ENE. 2023

Dr. Jorge Ramírez Huanca
Médico Cardiólogo
CMP 42779 RNE 30234

Dr. JOSUETH TORRES SANTIAGO
MÉDICO RESIDENTE
CMP 74036

Anexo 04



PERU | MINISTERIO DE SALUD | DIRESA LIMA CIUDAD HOSPITAL NACIONAL CAYETANO HEREDIA

DEPARTAMENTO DE EMERGENCIAS Y CUIDADOS CRÍTICOS

CIRUGIA B

CONSENTIMIENTO INFORMADO PARA INTERVENCIONES QUIRÚRGICAS
(Ley General de Salud Nº 26842)

Yo ANGIE ROMAN SUAREZ ESTHEFANY de 19 años de edad, identificado(a) con DNI (X) pasaporte ( ) carné de extranjería ( ) Nº 73082030 he sido informado(a) por mi médico tratante: ..... que, de acuerdo con el examen clínico y los estudios complementarios realizados, mi diagnóstico actual es:
Anomalia de los Maxilares

Y luego constancia por el presente documento que se me ha informado y explicado:

a.- Las características de mi cuadro clínico, su pronóstico y los perjuicios que puede provocar a mi salud.

b.- Las diferentes alternativas de tratamiento disponibles y respecto de los beneficios y riesgos que cada uno de ellos conlleva. Especialmente, se me ha informado sobre la naturaleza y fines de la intervención quirúrgica
Lefor I por exceso o deficiencia

Así como sobre los riesgos, complicaciones, efectos indeseables y molestias que me pudiesen generar derivadas del procedimiento arriba en mención.

c.- Que la administración de medicamentos durante la anestesia, ya sea general o local, también involucra complicaciones y riesgos que pueden llegar a ser graves e incluso mortales en un bajo número de casos.

e.- Los posibles peligros atribuibles a mi estado de salud previo, mi edad, mis problemas alérgicos u otros factores agregados, que aumentan los riesgos de la intervención quirúrgica.

f.- Si la cirugía se realiza por vía mínimamente invasiva puede ser necesario cambiar a la técnica tradicional e incluso la realización de otros procedimientos quirúrgicos o no en caso de grave riesgo para la vida y la salud.

g.- Tengo el derecho de rehusar o negar la intervención sin expresión de causa alguna, aún cuando esto implique graves riesgos sobre mi salud.

Declaro que he comprendido la información recibida por parte de mi médico tratante y ha respondido mis preguntas de manera clara y precisa para mi mejor comprensión

Declaro que he comprendido la información recibida por parte de mi médico tratante y ha respondido mis preguntas de manera clara y precisa para mi mejor comprensión, asimismo declaro no haber omitido o alterado datos sobre mis antecedentes, especialmente alergias y enfermedades previas.

POR LO TANTO DE MANERA CONCIENTE Y VOLUNTARIA, EN PLENO USO DE MIS FACULTADES MENTALES:

( X) AUTORIZO la realización de la intervención quirúrgica en mención al equipo médico quirúrgico del Hospital Nacional Cayetano Heredia.

( ) NO AUTORIZO la intervención quirúrgica, deslindando cualquier responsabilidad por parte del equipo médico quirúrgico y de la institución referente a mi decisión.

San Martin de Porres, 19 de Diciembre del 2019

000012

Firma del paciente o representante legal
(huella digital)
Nombre: ANGIE ROMAN SUAREZ ESTHEFANY
DNI / Pasaporte/ CE: 73082030

Firma del testigo
(huella digital)
Nombre:
DNI / Pasaporte/ CE:

26 ENE 2023

Firma y sello del médico tratante

Anexo 05

PERÚ | Ministerio de Salud | Instituto de Gestión de Servicios de Salud | Hospital Carrión o Hostilia

Departamento De Anestesiología Y Centro Quirúrgica

## CONSENTIMIENTO INFORMADO PARA ANESTESIA GENERAL

**A. DATOS DE IDENTIFICACIÓN:**

**Nombre del Paciente:** Roman Suarez Angie **Edad:** 19 **H.C.:** 1958891

**Diagnóstico Propuesto:** Anomalía de las Narinas **Procedimiento Quirúrgico:** Lefor I por exceso o deficiencia

**B. PROCEDIMIENTO:**

El propósito principal de la anestesia es permitir que sea operado sin sufrir dolor, proporcionando un estado reversible de pérdida de la conciencia y relajación muscular. Para ello se administran diferentes fármacos anestésicos por vía intravenosa y/o inhalatoria, dependiendo de la situación y el tipo de operación prevista, a través de intubación endotraqueal, de mascarilla o de mascarilla laríngea para asegurar una vía aérea permeable y mantener una oxigenación adecuada. Intubación: Se coloca un tubo en la tráquea. Mascarilla Laríngea: Se coloca un tubo que se adosa sobre la glotis sin penetración en la tráquea. Adicionalmente pueden administrarse otros fármacos como analgésicos, antieméticos antibióticos y otros según requerimiento.

**C. POSIBLES RIESGOS:**

- Trauma dental: lesión o pérdida de piezas dentales y eventualmente bronco aspiración de estas. (Desplazamiento de prótesis a los bronquios).
- Bronco aspiración en pacientes de urgencia o con estómago lleno.
- Reacción alérgica a alguno de los medicamentos o sustancias empleadas.
- Hipertensión o Hipotensión.
- Hipoventilación.
- Alteraciones neurológicas.
- Lesiones temporales o definitivas en nervios periféricos secundarias a la posición según requerimientos de cada cirugía.
- Lesión de cuerdas vocales: ronquera o dolor de garganta temporal en el postoperatorio.
- Falla renal por eventos intraoperatorios.
- Isquemia o Infarto de Miocardio en pacientes con predisposición.
- Hipertermia Maligna.
- Flebitis en el lugar de la venopunción.
- Rara vez la muerte.

- Es posible que para superar la pérdida de sangre durante la intervención o por mi situación clínica, se necesite transfundir sangre o productos derivados de ella. La sangre proviene de personas sanas y ha sido sometida a controles muy rigurosos. A pesar de ello existe algún riesgo muy pequeño de transmitir infecciones (hepatitis, SIDA, etc.) Al igual que muchos medicamentos, la sangre puede producir en algunas ocasiones reacciones adversas que se manifiestan con fiebre, tiritonas, etc.
- Para evitar o tratar estas y otras reacciones aún menos probables, el médico anestesiólogo controlará todo el proceso de principio a fin, valorará cuidadosamente mi situación, tomará todas las medidas de vigilancia y seguridad y proporcionará el tratamiento que considere necesario.

26 ENE 2023

000011

En cualquier caso deseo que se me respeten las siguientes condiciones (si no hay condiciones escríbase: ninguna):

Ninguna

**DECLARO** haber recibido información verbal clara y sencilla sobre el procedimiento que se me va a realizar y además he leído este escrito. Así mismo, todas mis dudas y preguntas han sido convenientemente aclaradas y he comprendido toda la información que se me ha proporcionado sobre la anestesia general, para qué sirve, cómo se hace, los riesgos que tiene y las posibles alternativas en caso de posibilidad de cambio de técnica anestésica durante el mismo procedimiento quirúrgico si fuese necesario. En estos términos autorizo a desplegar las conductas profesionales requeridas en caso de presentarse una situación inadvertida o imprevista que, a juicio del anestesiólogo, sean necesaria para preservar mi vida y mi integridad personal, liberándose de cualquier responsabilidad civil o penal, como consecuencia de la correcta aplicación de la técnica médica mencionada y de todas aquellas medidas que sean necesarias para mejorar mi estado de salud y preservar mi vida. Por ello, libremente, doy mi **CONSENTIMIENTO** a los profesionales adecuados que se precisen, para que se me realice la anestesia descrita y se me practiquen los procedimientos de monitoreo invasivo intraoperatorio necesarios (colocación de sondas, catéteres, canalización de línea arterial) durante la realización del acto quirúrgico. En fe de lo cual firmo.

**Firma del Paciente**

**Nombre:** Roman Suarez Argue

**DNI:** 73082030

**Huella Digital:**

**Fecha:** 19/11/19

**Hora:** 16:30

**Firma del Tutor o Representante**

**Nombre:** .....

**DNI:** .....

**Huella Digital:**

**Fecha:** .....

**Hora:** .....

**Firma y Sello del Anestesiólogo**

## REVOCATORIA

Por la presente expreso mi deseo de invalidar lo anteriormente aceptado, soy consciente de los riesgos que pueda acarrear a mi salud el no aceptar la realización del procedimiento recomendado por los médicos encargados de mi tratamiento, haciéndome responsable de las consecuencias que puedan derivarse de mi decisión.

**Firma del Paciente**

**Nombre:** .....

**DNI:** .....

**Huella Digital:**

**Fecha:** .....

**Hora:** .....

**Firma del Tutor o Representante**

**Nombre:** .....

**DNI:** .....

**Huella Digital:**

**Fecha:** .....

**Hora:** .....

Anexo 06

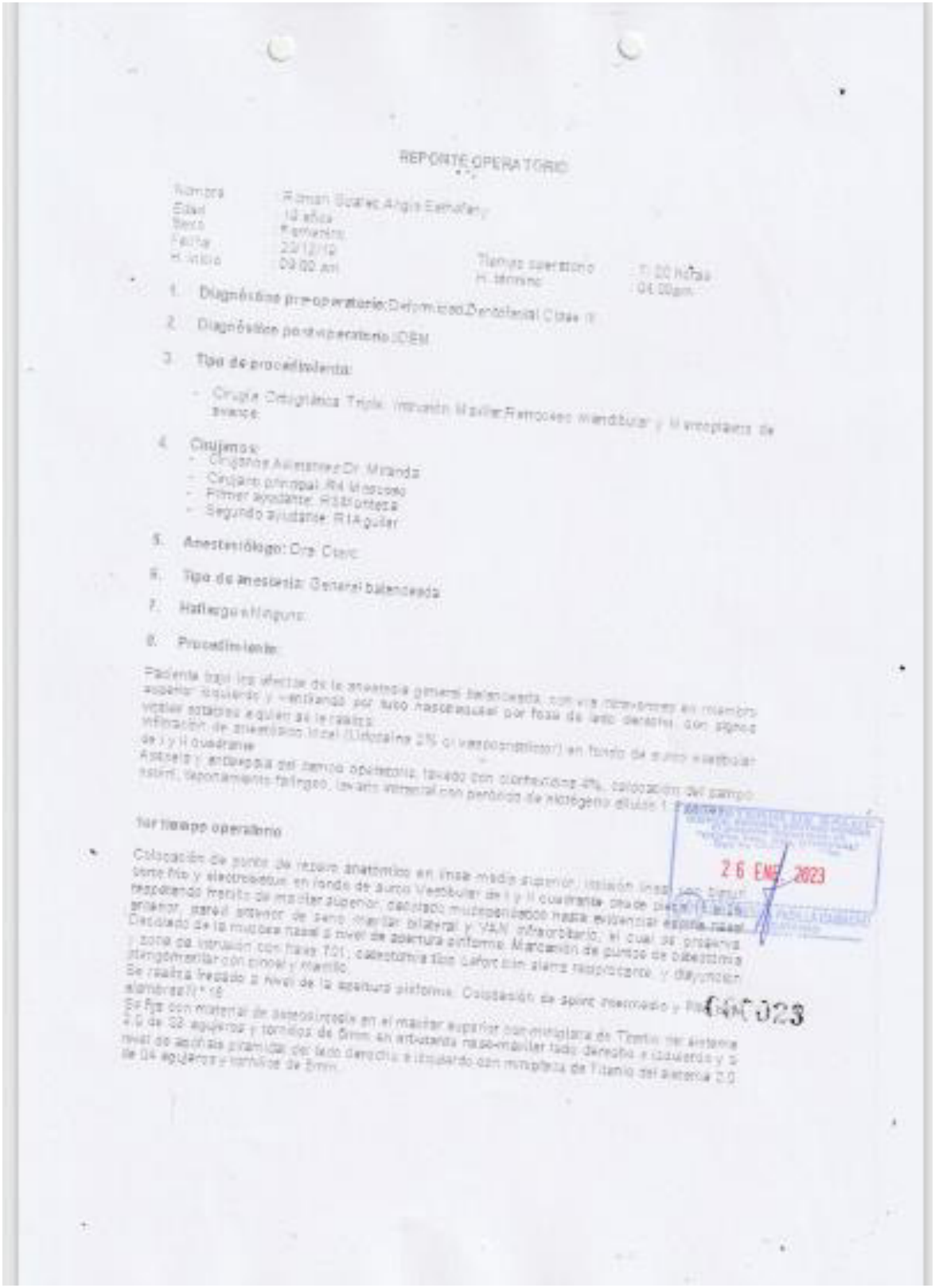

REPORTE OPERATORIO

Nombre: Roman Suarez Angie Estrellany
Edad: 18 años
Sexo: Femenino
Fecha: 22/12/19
H. inicio: 09:00 am
Tiempo quirúrgico: 1:00 horas
H. término: 04:00pm

1. Diagnóstico preoperatorio: Deformidad Dentofacial Clase II
2. Diagnóstico postoperatorio: IDEM
3. Tipo de procedimiento:
   - Cirugía Ortognática Triple: Impronta Maxilar Retroceso mandibular y Micropláca de avance
4. Cirujanos:
   - Cirujano Asistente: Dr. Miranda
   - Cirujano principal: Rit Moscoso
   - Primer ayudante: Instrumentista
   - Segundo ayudante: R1 Aguilar
5. Anestesiólogo: Dra Cleric
6. Tipo de anestesia: General balanceada
7. Hallazgos: Ninguno
8. Procedimiento:

Paciente bajo los efectos de la anestesia general balanceada, con vía [illegible] en miembro superior izquierdo y ventilando por tubo nasotraqueal por fosa de lado derecho, con signos vitales estables y dentro de lo esperado.
Infiltración de anestésico local (Lidocaina 2% c/ vasoconstrictor) en fondo de surco vestibular de I y II cuadrante.
Asepsia y antisepsia del campo operatorio, lavado con clorhexidina 4%, colocación del campo [illegible], taponamiento faríngeo, cavum vertical con pentágos de [illegible].

1er tiempo operatorio

Colocación de puntos de reparo anatómicos en línea media superior, [illegible] con hilo seda 3/0 y electrobisturi, en fondo de surco Vestibular de I y II cuadrante, [illegible] [illegible] [illegible]

2do tiempo operatorio

Infiltración de anestesia local (Lidocaína 2% c/ vasoconstrictor) en región anterior de III y IV cuadrante, incisión lineal con bisturí frío y electrobisturí desde borde anterior de rama ascendente mandibular hasta mesial de las piezas 35 y 45, decolado mucoperióstico. Localización de la espina de Spix, osteotomía sagital de rama mandibular, respetando el paquete dentario inferior y separación de segmentos óseos con de lincel y manila, para posteriormente colocar splint final y FIM con alambre N° 18.

Se realiza fijación de segmentos óseos en mandíbula en el lado derecho con 01 miniplaca de Titanio del sistema 2.0 de 04 agujeros y minitornillos de 6 mm, y en el lado izquierdo con 04 miniplaca de Titanio del sistema 2.0 de 04 agujeros y minitornillos de 7 mm.

3er tiempo operatorio

Colocación de anestesia a nivel de fondo de surco del sector anteroinferior, incisión lineal con electrobisturí en fondo de surco Vestibular de III y IV cuadrante desde pieza 33 a 43, decolado mucoperióstico hasta evidenciar región mentoniana, evidenciando el VAN mentoniano el cual se preserva. Se realiza líneas verticales de osteotomías a nivel de la línea media y a nivel de los caninos con fresa quirúrgica N° 701. Se realiza marcación con lápiz desde línea media de ambos puntos de referencia hasta la basal mandibular por delante de los agujeros mentonianos. Se realiza osteotomía con fresa quirúrgica 701 a través de las líneas marcadas, para posteriormente realizar osteotomía con sierra recíprocante, y disyunción mentoniana.

Se adapten 1 miniplaca mentoniana de titanio de 4 agujeros del sistema 2.0 y se fija con 2 minitornillos en la parte superior de 14mm para cada lado y 2 minitornillos en la parte inferior de 10mm, posteriormente a esto se lava con NaCl al 0.9%.

Se realiza sutura de pincho nasal con nylon 3/0. Cierre del plano muscular y de mucosa con Vicryl 3/0 ph 18 en maxilar superior y cierre con Vycril 3/0 ph 18 en mandíbula y mentón.

Retiro de tapón faríngeo, aspiración de secreciones y colocación de apósito compresivo. Paciente pasa Recuperación ventilando espontáneamente y con funciones vitales estables, aún bajo los efectos del anestésico general.

26 ENE 2023

000024

Anexo 07

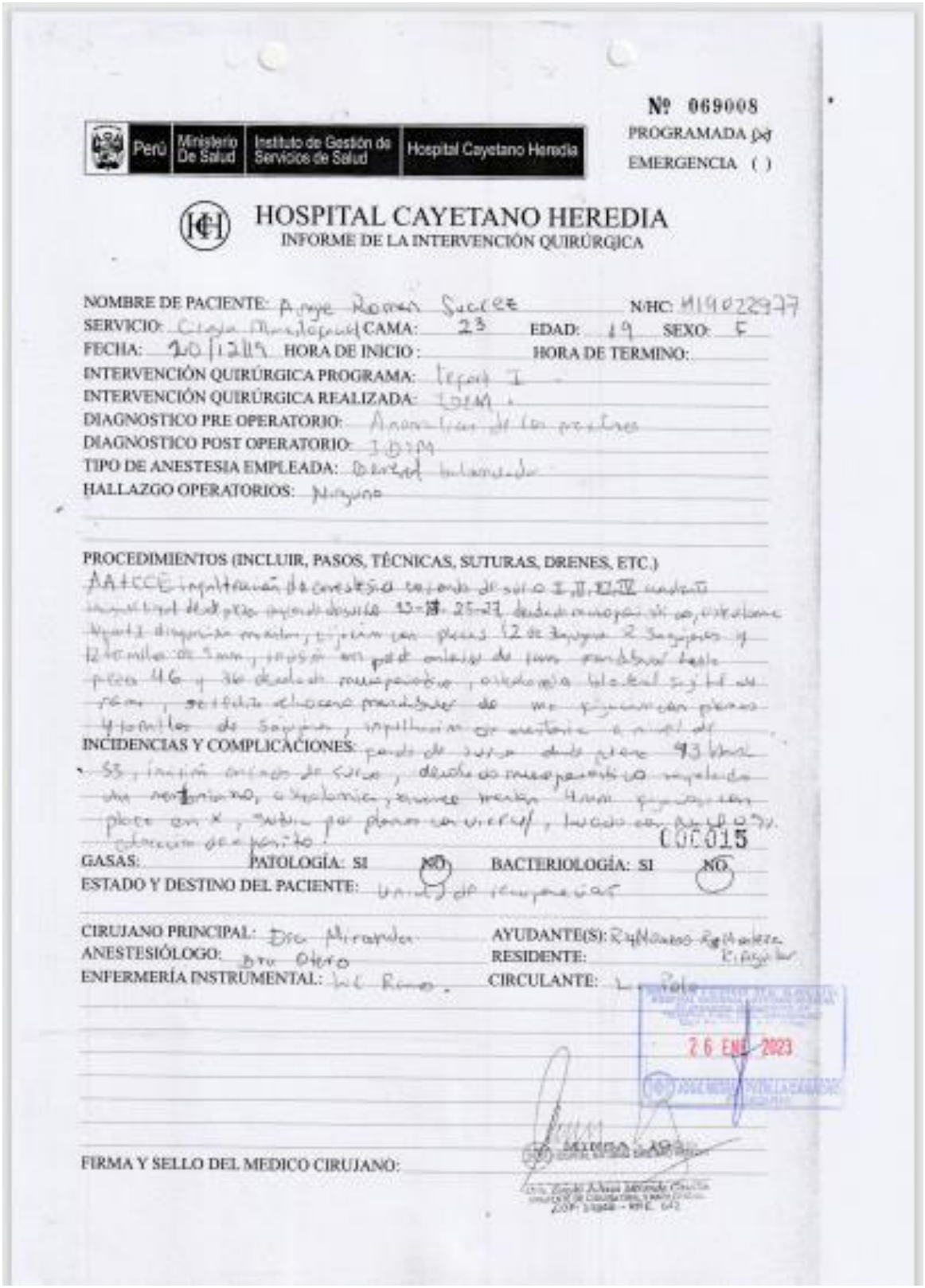

Perú | Ministerio De Salud | Instituto de Gestión de Servicios de Salud | Hospital Cayetano Heredia

Nº 069008
PROGRAMADA (x)
EMERGENCIA ( )

# HOSPITAL CAYETANO HEREDIA
## INFORME DE LA INTERVENCIÓN QUIRÚRGICA

NOMBRE DE PACIENTE: Anye Roman Succe N/HC: M19022977
SERVICIO: Cirugía Maxilofacial CAMA: 23 EDAD: 19 SEXO: F
FECHA: 20/12/19 HORA DE INICIO: HORA DE TERMINO:
INTERVENCIÓN QUIRÚRGICA PROGRAMA: Lefort I
INTERVENCIÓN QUIRÚRGICA REALIZADA: IDEM
DIAGNOSTICO PRE OPERATORIO: Anomalías de los maxilares
DIAGNOSTICO POST OPERATORIO: IDEM
TIPO DE ANESTESIA EMPLEADA: General balanceada
HALLAZGO OPERATORIOS: Ninguno

PROCEDIMIENTOS (INCLUIR, PASOS, TÉCNICAS, SUTURAS, DRENES, ETC.)
AATCCE ingletación de cresta cigomática izquierda de sutura I, II, III, IV maxilar
Ninguna dificultad para exposición. 13-14, 25-27 dejados en espacio de osteotomía
Vicryl dispuesta en placas 12 de 3 agujeros y 2 agujeros y
12 tornillos de 5mm, puesta en post quirúrgico de piezas dentales hasta
piezas 46 y 36 dejadas en su espacio, oclusión bilateral y labial en
reposo, se retira elevador de mx. fijación con placas
y tornillos de 3 agujeros, ingletación de sutura a nivel de

INCIDENCIAS Y COMPLICACIONES: pasa de cirugía con piezas 43 libre
53, inicia orden de cirugía, dejado en su espacio, oclusión
de normalidad, estable, se retira elevador fijación con
placa en X, sutura por planos con vicryl, inicio con Nylon 3/0.
Sin complicaciones.

COC015

GASAS: PATOLOGÍA: SI (NO) BACTERIOLOGÍA: SI (NO)
ESTADO Y DESTINO DEL PACIENTE: Unidad de recuperación

CIRUJANO PRINCIPAL: Dra. Miranda AYUDANTE(S): Rayo Ramirez
ANESTESIÓLOGO: Dra. Otero RESIDENTE:
ENFERMERÍA INSTRUMENTAL: Lic. Rosa CIRCULANTE:

26 ENE 2023

FIRMA Y SELLO DEL MEDICO CIRUJANO:

Anexo 08

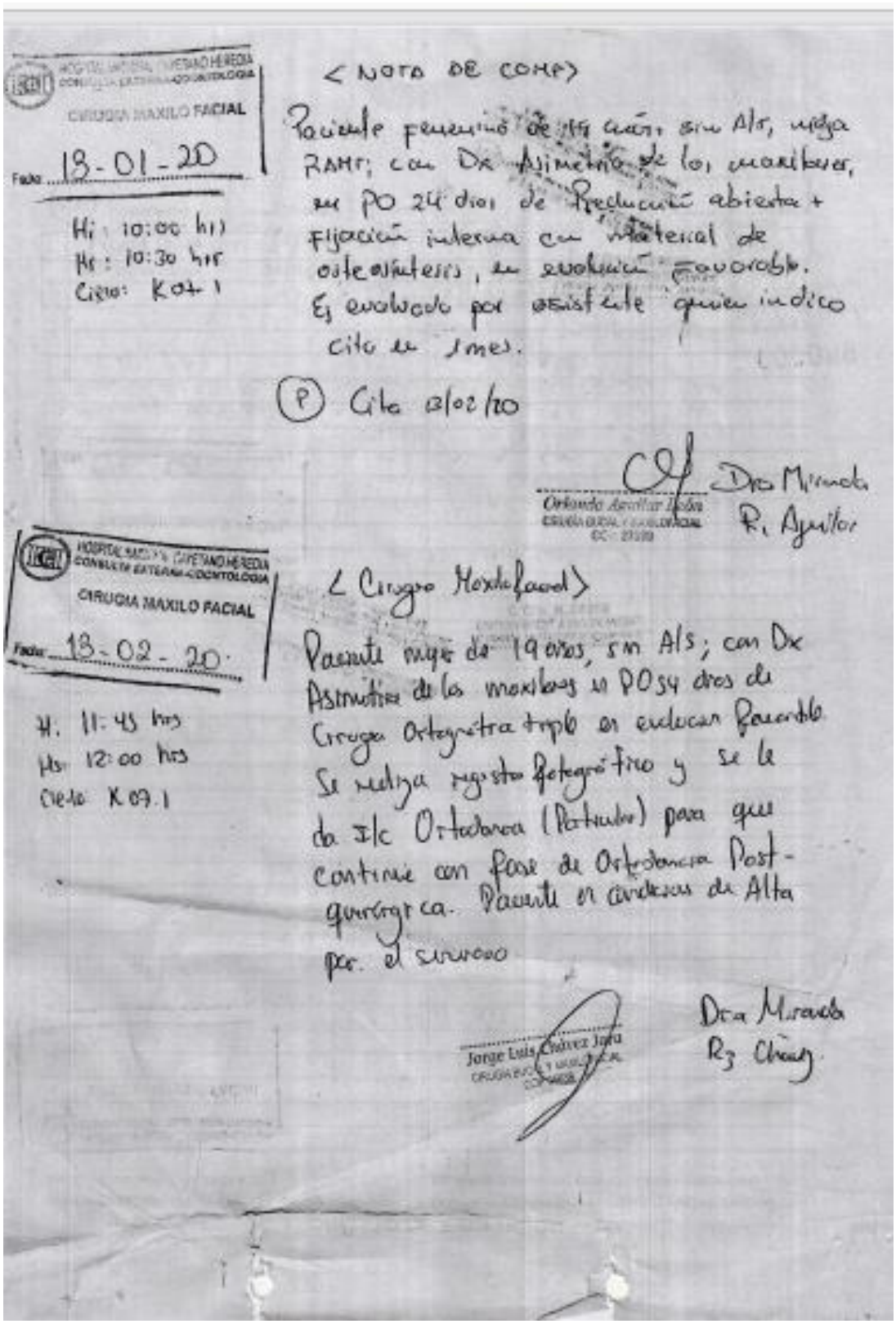

HOSPITAL NACIONAL CAYETANO HEREDIA
CONSULTA EXTERNA-ODONTOLOGIA
CIRUGIA MAXILO FACIAL
Fecha 13-01-20

Hi: 10:00 hrs
Hs: 10:30 hrs
Cielo: K07.1

<NOTA DE COMP>

Paciente femenino de 14 años, sin A/s, niega RAMT; con Dx Asimetría de los maxilares, en PO 24 días de Reducción abierta + Fijación interna con material de osteosíntesis, en evolución favorable. Es evaluado por asistente quien indico cita en 1 mes.

(P) Cita 13/02/20

Orlando Aguilar Lobo
CIRUGÍA BUCAL Y MAXILOFACIAL
CC: 27.000

Dra Miranda
R. Aguilar

HOSPITAL NACIONAL CAYETANO HEREDIA
CONSULTA EXTERNA-ODONTOLOGIA
CIRUGIA MAXILO FACIAL
Fecha 13-02-20

H: 11:45 hrs
Hs: 12:00 hrs
Cielo: K07.1

<Cirugía Maxilofacial>

Paciente mujer de 19 años, sin A/s; con Dx Asimetría de los maxilares en PO 54 días de Cirugía Ortognática triple en evolución favorable. Se realiza registro fotográfico y se le da I/c Ortodoncia (Patricia) para que continúe con fase de Ortodoncia Post-quirúrgica. Paciente en condiciones de Alta por el servicio

Jorge Luis Chávez Jara
CIRUGÍA BUCAL Y MAXILOFACIAL
CC: 27.000

Dra Miranda
R3 Chávez