Universidad Nacional Mayor de San Marcos
Universidad del Perú. Decana de América

Dirección General de Estudios de Posgrado
Facultad de Odontología
Unidad de Posgrado

Reconstrucción mandibular con prótesis personalizada tras resección de ameloblastoma-reporte de caso

TRABAJO ACADÉMICO

Para optar el Título de Segunda Especialidad Profesional en Cirugía Bucal y Máxilofacial

AUTOR

Angela Bepsi ALVAREZ CCORIMANYA

ASESOR

Mg. Jaime Alejandro HIDALGO CHÁVEZ

Lima - Perú

2023



Reconocimiento - No Comercial - Compartir Igual - Sin restricciones adicionales

https://creativecommons.org/licenses/by-nc-sa/4.0/

Usted puede distribuir, remezclar, retocar, y crear a partir del documento original de modo no comercial, siempre y cuando se dé crédito al autor del documento y se licencien las nuevas creaciones bajo las mismas condiciones. No se permite aplicar términos legales o medidas tecnológicas que restrinjan legalmente a otros a hacer cualquier cosa que permita esta licencia.

Referencia bibliográfica

Alvarez A. Reconstrucción mandibular con prótesis personalizada tras resección de ameloblastoma-reporte de caso [Trabajo Académico de segunda especialidad]. Lima: Universidad Nacional Mayor de San Marcos, Facultad de Odontología/Unidad de Posgrado; 2023.

Metadatos complementarios

Datos de autor	
Nombres y apellidos	Angela Bepsi Alvarez Ccorimanya
Tipo de documento de identidad	DNI
Número de documento de identidad	43366643
URL de ORCID	https://orcid.org/0000-0002-2979-0208
Datos de asesor	
Nombres y apellidos	Jaime Alejandro Hidalgo Chávez
Tipo de documento de identidad	DNI
Número de documento de identidad	44293365
URL de ORCID	https://orcid.org/0000-0002-9198-5946
Datos del jurado	
Presidente del jurado	
Nombres y apellidos	Arturo Alberto Rodríguez Flores
Tipo de documento	DNI
Número de documento de identidad	06967696
Miembro del jurado 1	
Nombres y apellidos	Alejandro Alberto Cornejo García
Tipo de documento	DNI
Número de documento de identidad	10474146
Miembro del jurado 2	
Nombres y apellidos	Elías Ernesto Aguirre Siancas
Tipo de documento	DNI
Número de documento de identidad	10179548
Datos de investigación	
Línea de investigación	No aplica.

Grupo de investigación	No aplica.
Agencia de financiamiento	Autofinanciado.
Ubicación geográfica de la investigación	HOSPITAL NACIONAL HIPÓLITO UNANUE SERVICIO DE CIRUGIA BUCAL Y MAXILOFACIAL País: Perú Departamento: Lima Provincia: Lima Distrito: El agustino Dirección: Av. César Vallejo 1390 Calle: (según corresponda) Latitud: -12.04104755 Longitud: -76.9926558486822
Año o rango de años en que se realizó la investigación	2020-2023
URL de disciplinas OCDE	Odontología, cirugía oral, medicina oral. https://purl.org/pe-repo/ocde/ford#3.02.14

Facultad de Odontología
Universidad Nacional Mayor de San Marcos
UNIDAD DE POSGRADO

"Año de la unidad, la paz y el desarrollo"

ACTA N° 004-FO-UPG-2023

ACTA DE SUSTENTACIÓN PRESENCIAL DE TRABAJO ACADÉMICO PARA OPTAR EL TÍTULO DE SEGUNDA ESPECIALIDAD PROFESIONAL EN CIRUGÍA BUCAL Y MÁXILOFACIAL
Autorizado con RR N°01357-R-20

En la ciudad de Lima, a los ocho días del mes de mayo del año dos mil veintitrés, siendo las 11:00 horas, se reunieron los miembros del Jurado para llevar a cabo la sustentación presencial del Trabajo Académico titulado: **"RECONSTRUCCIÓN MANDIBULAR CON PRÓTESIS PERSONALIZADA TRAS RESECCIÓN DE AMELOBLASTOMA-REPORTE DE CASO";** presentado por la **C.D. ANGELA BEPSI ALVAREZ CCORIMANYA,** para optar el Título de Segunda Especialidad Profesional en Cirugía Bucal y Máxilofacial.

Concluida la exposición, se procedió a la evaluación correspondiente, después de la cual obtuvo la siguiente calificación:

Muy bueno	18	Dieciocho
Escala	Número	Letras

A continuación, el Presidente del Jurado, en virtud de los resultados favorables, recomienda que la Facultad de Odontología proponga que la Universidad le otorgue a la **C.D. ANGELA BEPSI ALVAREZ CCORIMANYA** el Título de Segunda Especialidad Profesional en Cirugía Bucal y Máxilofacial.

Se expide la presente acta en cuatro originales y siendo las 12.00 horas, se da por concluido el acto académico de sustentación.

C.D. Esp. Arturo Alberto Rodríguez Flores
Presidente

C.D. Esp. Alejandro Alberto Cornejo García
Miembro

Dr. Elías Ernesto Aguirre Siancas
Miembro

Mg. Esp. Jaime Alejandro Hidalgo Chávez
Miembro Asesor

Escala de calificación

- Excelente 20, 19
- Muy bueno 18, 17
- Bueno 16, 15
- Aprobado 14
- Desaprobado 13 o menos

Facultad de Odontología
Universidad Nacional Mayor de San Marcos
UNIDAD DE POSGRADO

"Año del Fortalecimiento de la Soberanía Nacional"

INFORME DE EVALUACIÓN DE ORIGINALIDAD

1. AUTORIDAD ACADÉMICA QUE EMITE EL INFORME DE ORIGINALIDAD

Director de la Unidad de Posgrado

2. APELLIDOS Y NOMBRES DE LA AUTORIDAD ACADÉMICA

Chumpitaz Cerrate, Victor Manuel

3. OPERADOR DEL PROGRAMA INFORMÁTICO DE SIMILITUDES

Suárez Ponce, Daniel Guillermo

4. DOCUMENTO EVALUADO

"RECONSTRUCCIÓN MANDIBULAR CON PRÓTESIS PERSONALIZADA TRAS RESECCIÓN DE AMELOBLASTOMA-REPORTE DE CASO"

5. AUTOR DEL DOCUMENTO

Angela Bepsi Alvarez Ccorimanya

6. FECHA DE RECEPCIÓN DE DOCUMENTO 22/11/2022

7. FECHA DE APLICACIÓN DEL PROGRAMA INFORMÁTICO DE SIMILITUDES 22/11/2022

8. SOFTWARE UTILIZADO

- Turnitin

9. CONFIGURACIÓN DEL PROGRAMA DETECTOR DE SIMILITUDES

- Excluye textos entrecomillados
- Excluye bibliografía
- Excluye cadenas menores a 40 palabras

10. PORCENTAJE DE SIMILITUDES SEGÚN PROGRAMA DETECTOR DE SIMILITUDES 9%

11. FUENTES ORIGINALES DE LAS SIMILITUDES ENCONTRADAS*

Se adjunta Documento Informe del Programa Turnitin.

12. OBSERVACIONES

13. CALIFICACIÓN DE ORIGINALIDAD

- Documento cumple criterios de originalidad, sin observaciones [X]
- Documento cumple criterios de originalidad, con observaciones [ ]
- Documento no cumple criterios de originalidad [ ]

14. FECHA DEL INFORME 24/11/2022

Dr. VICTOR MANUEL CHUMPITAZ CERRATE
DIRECTOR DE LA UNIDAD DE POSGRADO
Facultad de Odontología

UNIVERSIDAD NACIONAL MAYOR DE SAN MARCOS * FACULTAD DE ODONTOLOGIA * UNIDAD DE POSGRADO

*El punto 11 será anexado

AGRADECIMIENTO

Agradezco a quienes aportaron en mi formación, una mención especial al Dr. ARTURO ALBERTO RODRÍGUEZ FLORES quien creyó en mi desde el primer día de mi residentado, me brindó la oportunidad y me dio las palabras de aliento en mis momentos de flaqueza, su aporte fue fundamental en mi formación y en la culminación del presente trabajo académico, al Dr David Moreno Villalobos, por las oportunidades

DEDICATORIA

Este trabajo académico va dirigido a mis padres, quienes siempre me brindaron su apoyo incondicional y me ayudaron a ser fuerte frente a momentos de adversidad, a mis hermanas por el apoyo y consejos, y a mi princesa Sasy que siempre estuvo a mi lado, que supo desde un inicio de mis sueños y metas, quien supo entender todo el tiempo que ocupaba la distancia que nos separó para poder cumplir con mis sueños, los amo y siempre serán mis pilares, a mi novio Cesar porque supo ser mi apoyo mi amigo y mi maestro en este camino, gracias por ser este hombro donde puedo apoyarme te amo .

1. TITULO:

“RECONSTRUCCIÓN MANDIBULAR CON PRÓTESIS PERSONALIZADA TRAS RESECCIÓN DE AMELOBLASTOMA-REPORTE DE CASO”

2.RESUMEN

El ameloblastoma es un tumor odontogénico epitelial intraósea benigno, de crecimiento progresivo por expansión. Con 80% de predilección por la región posterior de la mandíbula.

Existen diversas variantes histopatológicas, entre ellas la variante acantomatosa, la cual es rara, la literatura menciona que solo la encontraremos en pacientes mayores de 70 años y perros a nivel de la región canina.

Dentro de los tratamientos existentes tenemos, los colgajos libres microvascularizados, placas y prótesis personalizadas, estas últimas deben ser holgadamente adaptables y debe permitir la continuidad ósea, de esta forma permitirá la estética y función.

Se reporta el caso de paciente varón de 31 años de edad, con signos y síntomas principales como, aumento de volumen en región geniana baja izquierda, de consistencia dura, indolora, con hipoestesia a nivel de región mentoniana, con hallazgo clínico intraoral de fistula a nivel distal de pza. 3.6, con secreción serosa.

El estudio anatomopatológico dio como diagnóstico: Ameloblastoma variante Acantomatoso.

Posteriormente se realizó resección con márgenes de seguridad, colocación de placa de reconstrucción mandibular, con el uso de bloque acrílico y posteriormente reconstrucción con prótesis personalizada, se obtuvo como resultado la funcionabilidad adecuada de dicha prótesis.

Conclusión: La reconstrucción de la ATM a través de una prótesis personalizada es una opción segura y eficaz para el restablecimiento adecuado de la forma, la función del sistema estomatognático y también a nivel estético.

3.Palabras claves: Ameloblastoma, neoplasia, tumor, mandibula, prótesis mandibular.

ABSTRACT:

Ameloblastoma is a benign intraosseous epithelial odontogenic tumor with progressive growth due to expansion. with 80% predilection for the posterior region of the mandible. There are several histopathological variants, including the acanthomatous variant, which is rare, the literature mentions that we will only find it in patients older than 70 years and dogs at the level of the canine region.

Among the existing treatments we have microvascularized free flaps, plates and personalized prostheses, the latter must be loosely adaptable and must allow bone continuity, thus allowing aesthetics and function.

The case of a 31-year-old male patient is reported, with main signs and symptoms such as an increase in volume in the lower left genian region, of hard consistency, painless, with hypoesthesia at the level of the mental region, with intraoral clinical finding of a fistula distal level of pza. 3.6, with serous discharge.

The anatomopathological study gave as diagnosis: Ameloblastoma acanthomatous variant.

Subsequently, a resection was performed with safety margins, placement of a mandibular reconstruction plate, with the use of acrylic block and later reconstruction with a personalized prosthesis, the adequate functionality of said prosthesis was obtained as a result.

Conclusion: The reconstruction of the TMJ through a personalized prosthesis is a safe and effective option for the adequate restoration of the shape, the function of the stomatognathic system and also at an aesthetic level.

Keywords: Ameloblastoma, neoplasia, tumor mandible,mandibular prosthesis.

4.INTRODUCCIÓN

El 80% de los ameloblastomas tienen mayor incidencia en la región posterior mandibular con mayor prevalencia a nivel de molares y rama ascendente mandibular (1).

Existen variantes histopatológicas, incluida la variante acantomatoso, que es rara, según la literatura generalmente se encuentra en ancianos y región canina de los perros. (2,3)

El ameloblastoma constituye 1-3% de todas las neoplasias benignas, con un porcentaje de 80% y 20% a nivel mandibular y maxilar respectivamente (4,5).

La OMS dividió al ameloblastoma en tipos: solido, multiquístico, uniquístico, extraóseo, periférico y desmoplásico, años posteriores se suspende el uso del término solido multiquístico y desmoplásico (6,7).

Las variantes histológicas del ameloblastoma uniquístico son luminal, intraluminal y mural (8,9,10).

Los ameloblastomas son tumores epiteliales que surgen del órgano del esmalte, restos de la lámina dental, del revestimiento de un quiste odontogénico o incluso de células epiteliales basales de la mucosa oral. (11,12)

El tratamiento que puede ir desde la terapia conservadora como enucleación, marsupialización y legrado a enfoques más radicales como la resección marginal, segmentaria o completa con márgenes de seguridad para evitar las recidivas ya que dicha patología tiene una alta tasa de recidiva y en algunos casos ha mostrado un desarrollo maligno cuando se trata de manera inadecuada. (13,14,15)

Los tratamientos con resección ya sea marginal, segmentaria o completa, representan un desafío sustancial esto en los contextos de tumores de gran tamaño que se encuentran en pacientes jóvenes, se debe incluir en el plan quirúrgico medidas de reconstrucción como injertos óseos y/o cutáneos, ontogénesis por distracción (OD), injertos libres, prótesis personalizadas entre otras alternativas. (16,17,18)

En 1821, Grafe describió por primera vez una hemimandibulectomia con desarticulación. Desde entonces se ha utilizado para tratar diferentes afecciones especialmente tumores y quistes que involucran la rama ascendente y la articulación temporomandibular (ATM). (19,20,21)

La prótesis debe ser adaptable e integrarse a la zona ósea para poder dar continuidad del hueso, de esta forma le devolverá la estética y la función. Debe tener la resistencia para conservar la función de los huesos, garantizar el anclaje de los tejidos dentarios los movimientos de la masticación, deglución y fonación (22,23,24). Por medio de la tecnología la cual recopila datos los cuales se utilizará para elaborar biomodelo de resina fotopolimerizable, de menos de un 1mm de distorsión, posteriormente se realiza la confección de prótesis hemimandibular de titanio que posteriormente será esterilizada por radiación gamma (24,25).

El 2014 Carlos Alberto Ruiz Valero, DDS, * Gabriel Durán-Rodríguez, reporta casos de ameloblastomas tratados mediante hemimandibulectomia y reconstrucción con prótesis de articulación temporomandibular, hechas a medida y en las cuales se obtuvo resultados esperados tanto en la parte funcional como estética. De esta forma nos muestra la utilidad del uso de este sistema de prótesis a medida, fabricados con materiales ortopédicamente probados, constituyendo de esta forma una alternativa válida y predecible para la rehabilitación de pacientes tratados mediante resección radical. (26)

L. Nozari , B. Marques, en 2019 reportan tratamientos individuales del ameloblastoma con prótesis de titanio, de articulación temporomandibular, en la cual se recomienda individualizar el tratamiento según el tipo y la ubicación del Ameloblastoma, así como las diferentes particularidades de cada paciente. Además, es muy importante el seguimiento de los pacientes, en este reporte menciona la efectividad de dicha prótesis y el beneficio para la recuperación de los pacientes. (27)

5. INFORMACIÓN DEL PACIENTE:

5a.Informe demográfico:

Paciente masculino de 31 años de edad, de raza mestiza, casado, de ocupación policía, de religión católica, procedente de Lima.

5b.Síntomas y signos:

Hipoestesia región mentoniana izquierda

Aumento de volumen en región geniana baja de lado izquierda

Secreción intraoral

Molestias a la masticación

5c. Historia médica familiar y psicosocial:

Antecedentes personales: hospitalizado 28 de mayo del 2020 por infección a nivel mandibular.

Antecedentes quirúrgicos: biopsia incisional intraoral 5 de junio

Antecedentes familiares: madre y hermanos aparentemente sanos sin antecedentes de importancia

RAM: paciente no refiere reacción alérgica medicamentosa.

5d. Enfermedades concomitante:

Antecedente clínico: no refiere alguna enfermedad sistémica

6. HALLAZGOS CLÍNICOS

Examen clínico

Al examen clínico general paciente en ABEG, ABEN, ABEH, LOTEP, ventilando espontáneamente por ambas fosas nasales, signos vitales estables, piel y faneras: llenado capilar menor a 2 segundos uñas y cabello de adecuada implantación, piel, tibia, elástica, tejido celular subcutáneo con adecuada distribución, movilidad ocular conservado, pupilas CIRLA, conducto auditivo externo permeable, cuello cilíndrico móvil sin presencia de adenopatías cervicales, tórax simétrico sonoridad pulmonar conservada murmullo vesicular conservado , choque de punta no palpable, matidez cardiaca conservada, abdomen plano, depresible no doloroso, matidez hepática conservada, ruidos hidroaéreos presentes dentro de los parámetros.

Al examen clínico estomatológico extraoral: ATM con recorrido condilar conservado, fosa nasal permeable, se evidencio aumento de volumen en región geniana baja izquierda, que se extiende a la región labial del mismo lado, piel que la recubre de características normales, de consistencia firme no doloroso a la palpación, sin alza térmica localizada, con hipoestesia a nivel de la región mentoniana del lado izquierdo. (Figura 1).

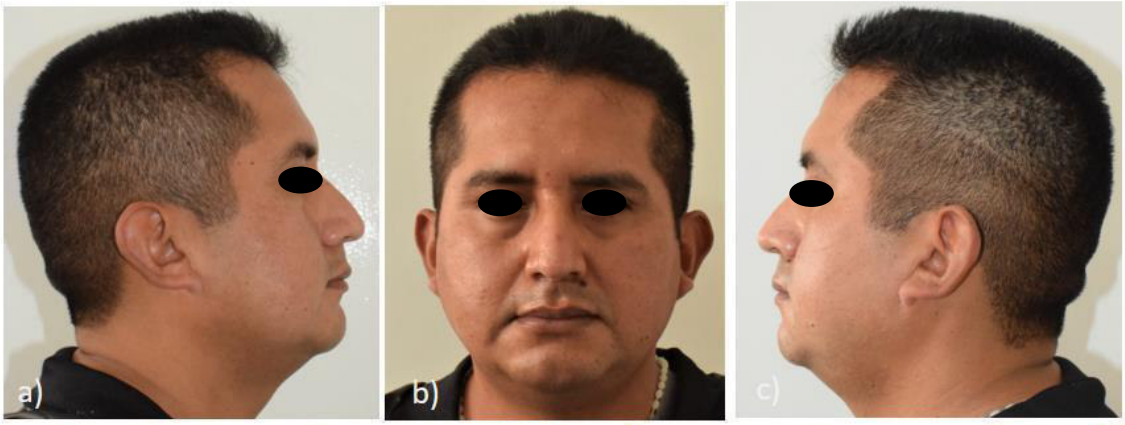

Figura 1: a),b) y c) Se evidencia aumento de volumen en región geniana baja del lado izquierdo con ligera extensión a región submandibular del mismo lado

Al examen intraoral, se observa apertura bucal conservada de 35mm aproximadamente, se evidencia a nivel de triangulo retro molar izquierdo fistula con bordes eritematosos con secreción serosa, a la palpación es levemente dolorosa e irregular, pza. 3.6 no presenta movilidad ni dolor a la percusión vertical ni horizontal. (figura 2).



Figura 2. fotografías intraorales

7. LÍNEA DEL TIEMPO



8. DIAGNÓSTICO Y EVALUACIÓN

8a. MÉTODOS DE DIAGNOSTICO

Se solicita radiografía panorámica y tomografía Cone Beam

Reevaluación de láminas.

Evaluación de exámenes imagenologicos

En la radiografía panorámica, evidenciamos una imagen radiolúcida bilobulada ubicada a nivel distal a la pieza 3.7 comprometiendo el cuerpo, ángulo y rama mandibular izquierda de bordes no definidos, corticalizado a nivel posterior produciendo un borramiento del trayecto del conducto dentario del mismo lado. (Figura 3a).

En la evaluación tomografía Con Beam, se evidencia imagen isodensa de extensión amplia de 16x 24 a nivel de corte coronal, que produce expansión de las corticales, erosión de ciertas zonas. (figura 3b). En la reconstrucción 3D se puede evidenciar la erosión ósea y perdida de sustancia ósea (figura 3c)

El informe del estudio histopatológico reporta "nidos y mantos de células epiteliales de morfología bifásica ¨ en la periferie existen células columnares con núcleos alejados de la basal que corresponden a la morfología de **Ameloblastoma variante Acantomatoso** en la parte central se distinguen células fusiformes y estrelladas las cuales muestran formación de queratina en cantidades variables**.**

Figura 3a). Radiografía panorámica



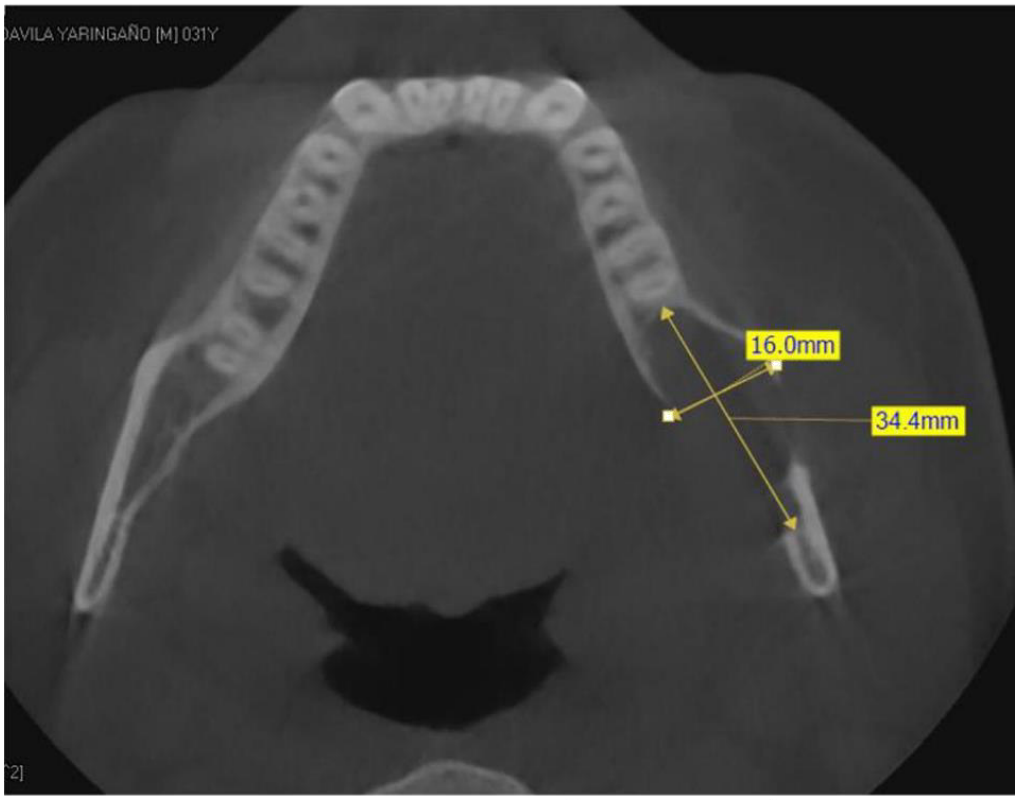

Figura 3 b) Fomografía: corte axial



Figura 3 c) tomografía :reconstrucción 3d

8b. Problemas de diagnóstico: no existió algún problema para el diagnóstico.

8c. Razonamiento de diagnóstico:

Tumor mandibular: ameloblastoma

Quiste mandibular: QQO infectados

Osteomielitis crónica

8d. Características de pronóstico: dentro de la patología de la cual se sospecha el pronóstico es favorable.

9. TERAPÉUTICA E INTERVENCIÓN:

Tipos de intervención:

Debido a las dimensiones y compromiso de las estructuras óseas, tejido blando y la alta recurrencia de este, se optó como tratamiento: primer paso; Resección con márgenes seguros, colocación de placa de reconstrucción mandibular, con el uso de bloque de acrílico (tutor de acrílico). Previo a la cirugía de primer paso, se realiza la planificación en el biomodelo (adaptación de placa de osteosíntesis y tutor de acrílico) (Figura 5).

Segundo paso; Reconstrucción posterior con prótesis personalizada.

Se realizó incisión submandibular con extensión retromandibular izquierda, incisión preauricular con extensión Al-Kayat izquierda, retiro de placa de reconstrucción, posterior a ello se realizó la colocación de prótesis personalizada y la fijación de la misma, se comprobó la función mandibular y posterior cierre por planos.

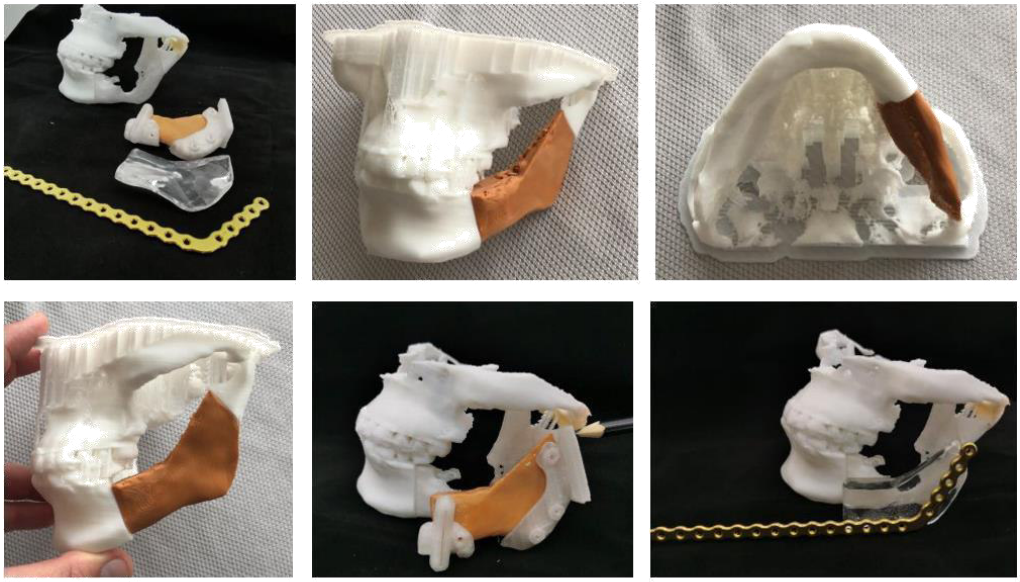

Figura 5 Biomodelo , placa de osteosíntesis y tutor de acrílico

La cirugía se realiza en sala de operaciones, bajo anestesia general. (Ver Acto Operatorio Figura 6, en anexo).

Posterior al acto quirúrgico (primer paso), se explica al paciente que debe tener controles periódicos para posterior retiro de tutor de acrílico, posterior retiro de placa y colocación de prótesis personalizada, estos controles se realizarían hasta dos meses posterío a la cirugía, se decide 1 mes antes de la colocación de la prótesis personalizada retiro de tutor de acrílico.

Se realiza el estudio y confección de prótesis personalizada, y posterior colocación en sala de operaciones (segundo paso), en los cuidados pos operatorios que se realizó en hospitalización fueron: los lavados periódicos con clorhexidina 0.12% a nivel intraoral y cambio de apósitos extraorales de forma diaria. (figura 7)

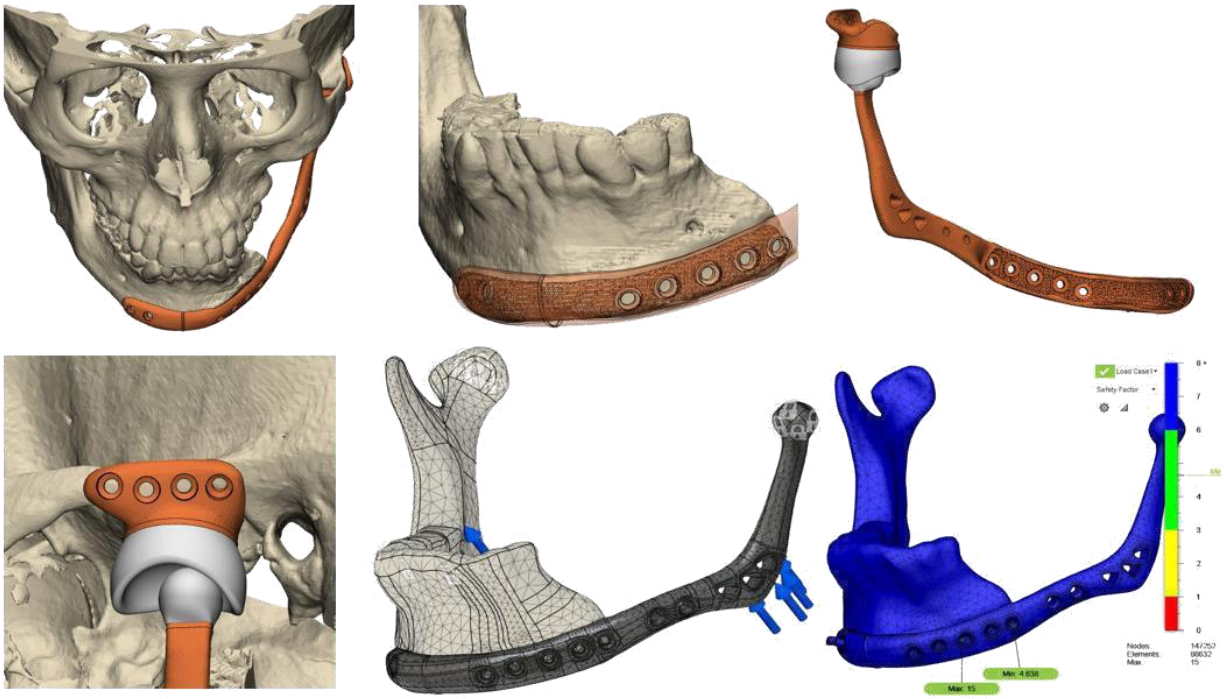

Figura 7 confección de prótesis personalizada

9b. Administración:

Clindamicina 600mg EV c/8horas por 6 días

Ceftriaxona 2gr EV c/24 horas por 6 días

Ambos antibióticos con sus respectivas propiedades nos ayudan en caso de existir lesiones de extensión considerable, se decide la prescripción de estos antibióticos para evitar la propagación de microorganismos, dado que las heridas intraorales están en intimo contacto con las bacterias de la cavidad oral.

Dexametasona 4 mg EV c/8horas 4 días

Su acción antiinflamatoria se atribuye a que induce la síntesis de macrocortina, la cual inhibe a la fosfolipasa A_2 y, en consecuencia, a todo el proceso de síntesis de prostaglandinas, tromboxanos y leucotrienos; además, suprime la emigración

leucocitaria, estabiliza la membrana liposómica, reduce la actividad de los fibroblastos, revierte los efectos capilares de la histamina e inhibe la formación de anticuerpos, al existir manipulación de los tejidos en SOP la dexaametasona es un buen aliado como antiinflamatorio.

Ketoprofeno de 100mg EV c/8 horas 6 días

Inhibe la ciclooxigenasa, que cataliza la formación de precursores de prostaglandina a partir del ac, araquidónico, este mecanismo de acción nos ayuda a controlar el dolor en el paciente postoperado.

Ranitidina 50 mg EV c/8horas por 6 días

Antagoniza los receptores H2 de la histamina de las células parietales del estómago. Inhibe la secreción estimulada y basal de ácido gástrico y reduce la producción de pepsina. Al estar el paciente con medicación EV y sin recibir alimentación por muchas horas cumple su acción a nivel gástrico.

Dimenhidrinato de 50mg EV c/8 horas por 1 día

Posterior a la cirugía y por efectos secundarios de la anestesia general, el paciente despierta con nauseas e incluso vómitos, el dimenhidrinato al ser antihistamínico que bloquea receptores H1 impidiendo propagación de impulsos emetogenos aferentes a nivel de núcleos vestibulares y anticolinérgico periférico que inhibe hipersecreción e hipermovilidad gástrica, ayuda a que el paciente este más tranquilo en su recuperación inmediata.

Tramadol 100mg EV PRN dolor intenso solo fue necesario una aplicación

Tramadol es un analgésico opioide que actúa sobre el sistema nervioso central, ejerciendo su acción analgésica por un mecanismo dual, al tener estas característica se indica PRN

porque en algunos casos donde los analgésicos prescritos no calman el dolor intenso que presenta el paciente.

La medicación fue administrada en el área de hospitalización del hospital, teniendo en cuanta la HCL del paciente y los antecedentes mencionados por el paciente, donde nos refiere no presentar alergia a ningún medicamento, bajo las medidas que todo centro hospitalario tiene por previsión de que presente alguna reacción.

9c. Cambios que se realizaron en el tratamiento, con su respectiva justificación:

No se realizaron cambios de la planificación inicial de la intervención

10. SEGUIMIENTO Y RESULTADOS:

10a. Resultados evaluados por el cirujano:

En la evolución posquirúrgica inmediata, se evidencio paresia en región frontal del lado izquierdo, en la evolución posquirúrgica inmediata.

En controles posteriores paciente manifiesta evolución favorable, quedando resuelta el motivo de consulta. Actualmente, continua con sus controles post operatorios. (figura8)

Figura 8 control posoperatorio



CONTROL POS OPERATORIO 4

CONTROL POS OPERATORIO 10

Acontecimientos adversos e imprevistos: no existió acontecimientos adversos

11. DISCUSIÓN

Uno de las limitaciones que presentamos en este caso fue la parte económica del paciente, ya que el uso de la prótesis personalizada que mencionan los autores, se realizó en un solo tiempo operatorio, sin embargo en nuestro caso se tuvo que realizar en dos tiempos operatorios, ya que esta no es financiado por el hospital y al presentar alto costo el paciente demoro en obtenerla.

El caso presentado guarda relación con lo descrito por Adeel (15), quien menciona que la prevalencia de la aparición del ameloblastoma están a nivel mandibular.

Por otro lado, la incidencia de este tumor y su variante, podemos encontrarlo en pacientes de la séptima década de vida tal como lo menciona Al-KhateebT (2) en su publicación, sin embargo, el caso presentado no guarda relación con este autor ya que se encontró ameloblastoma acantomatoso en un sujeto joven de 31 años; Effiom OA, Ogundana en Malasia y Geeta Singh en la India reportaron casos similares de la variante acantomatoso en jóvenes de 18 y 20 años respectivamente (3).

El diagnóstico puede tener obstáculos por razones como son, toma de biopsia inadecuada, no tener en cuenta las características del tejido ni las lesiones que se puedan encontrar en el haciendo una toma de muestra incorrecta como lo menciona Kademani D. (11). Para Carreón Burciaga y otros (27) nos menciona la importancia de la inmunohistoquímica en caso de incertidumbre del diagnóstico y su importancia para optar por una conducta terapéutica. En el caso presentado el paciente acude a nuestro servicio con dos evaluaciones previas, con dos resultados de biopsia diferentes, por lo cual se decide la reevaluación y lectura de la lámina, llegando con ello a un diagnóstico definitivo y así buscar la opción terapéutica ideal, lo que nos hace entender la importancia del buen estudio patológico esto concordante con Burciaga.

En la literatura (11,12,13,14,15) podemos encontrar experiencias con diferentes opciones terapéuticas, las cuales producen altas tasas de recidiva, hasta en un 90%.

Según Mercuri LG. (19) la prótesis de titanio personalizada ofrece estabilidad oclusal, esto fue demostrado por Yang R y otros (25) mediante mediciones cefalométricas pre- y posquirúrgicas a los pacientes, no se observó cambios en la relación maxilomandibular.

Esto guarda relación con el caso presentado, donde se pudo observar la estabilidad oclusal que el paciente tuvo posterior a la cirugía.
La durabilidad de la prótesis es un aspecto cuestionable, se realizaron en modelos experimentales estudios de carga oclusal, teniendo en cuenta la fuerza muscular de la masticación en condiciones no patológicas, estos resultados no se pueden extrapolar en pacientes con compromiso muscular, esto según lo mencionado por Navarro I, Brenes A (24,25).En este punto, creemos que el tiempo que el paciente tiene con la prótesis es un tramo muy corto para poder dar juicio de la durabilidad en términos de desgaste.

Para Dagnino B y otros (21), se tiene muchas contraindicaciones para la colocación de prótesis, dentro de estas infecciones activas, alergias, enfermedades sistémicas no tratadas, pacientes en crecimiento, alteraciones mentales, falsas expectativas. Respecto al caso presentado, se tuvo en consideración el estado del paciente tanto psicológico como sistémico, de esta forma se evitó algunas complicaciónes, durante el proceso y las fases que llevaron a la colocación de la prótesis personalizada.

CONCLUSIONES

1. Un diagnóstico adecuado sumado a los avances tecnológicos en el tratamiento de reconstrucción, son de gran ayuda frente a defectos de grandes dimensiones que ocasionan los tumores maxilares en su resección, para lograr devolver los contornos anatómicos, estéticos y la funcionabilidad del área afectada.

2.- La planificación y la confección de las prótesis personalizadas por medios computarizados digitales, son de gran ayuda para el cirujano maxilofacial, ya que, por reproducir casi exactamente los contornos anatómicos, hace más fácil la cirugía, con menor morbilidad, menor tiempo operatorio, menor invasión haciendo no necesarios colgajos a distancia, demostrando esta técnica reconstructiva la forma más apropiada de asumir casos anatómicamente más complejos respecto a su reconstrucción y obteniendo mejores resultados.

3.-. La prótesis personalizada, tal como la que se ha presentado y descrito, es una alternativa confiable y de gran utilidad para la reconstrucción maxilofacial de pacientes afectados por ameloblastomas de gran tamaño, como es el caso presentado.

13. CONSENTIMIENTO:

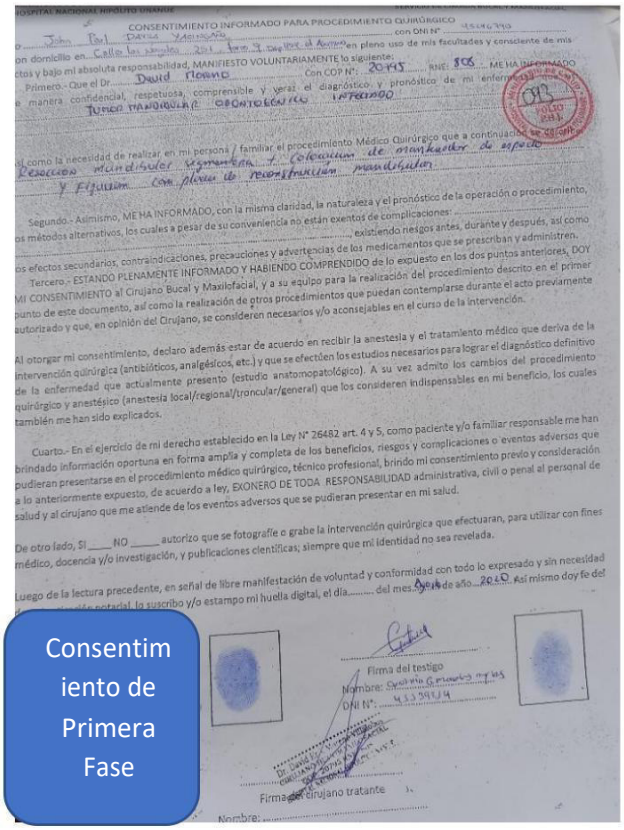

CONSENTIMIENTO INFORMADO PARA PROCEDIMIENTO QUIRÚRGICO

Yo John Paul Davila Yaringaño con DNI N° 45246790
con domicilio en Calle los nogales N 253 en pleno uso de mis facultades y consciente de mis actos y bajo mi absoluta responsabilidad, MANIFIESTO VOLUNTARIAMENTE lo siguiente:

Primero.- Que el Dr. David Ramos con COP N°: 20995 RNE: 806 ME HA INFORMADO de manera confidencial, respetuosa, comprensible y veraz el diagnóstico y pronóstico de mi enfermedad que es: Tumor mandibular odontogenico infectado

así como la necesidad de realizar en mi persona / familiar el procedimiento Médico Quirúrgico que a continuación se describe: Resección mandibular segmentaria + Colocacion de mantenedor de espacio y Injerto con placa de reconstruccion mandibular

Segundo.- Asimismo, ME HA INFORMADO, con la misma claridad, la naturaleza y el pronóstico de la operación o procedimiento, los métodos alternativos, los cuales a pesar de su conveniencia no están exentos de complicaciones: existiendo riesgos antes, durante y después, así como los efectos secundarios, contraindicaciones, precauciones y advertencias de los medicamentos que se prescriban y administren.

Tercero.- ESTANDO PLENAMENTE INFORMADO Y HABIENDO COMPRENDIDO de lo expuesto en los dos puntos anteriores, DOY MI CONSENTIMIENTO al Cirujano Bucal y Maxilofacial, y a su equipo para la realización del procedimiento descrito en el primer punto de este documento, así como la realización de otros procedimientos que puedan contemplarse durante el acto previamente autorizado y que, en opinión del Cirujano, se consideren necesarios y/o aconsejables en el curso de la intervención.

Al otorgar mi consentimiento, declaro además estar de acuerdo en recibir la anestesia y el tratamiento médico que deriva de la intervención quirúrgica (antibióticos, analgésicos, etc.) y que se efectúen los estudios necesarios para lograr el diagnóstico definitivo de la enfermedad que actualmente presento (estudio anatomopatológico). A su vez admito los cambios del procedimiento quirúrgico y anestésico (anestesia local/regional/troncular/general) que los consideren indispensables en mi beneficio, los cuales también me han sido explicados.

Cuarto.- En el ejercicio de mi derecho establecido en la Ley N° 26482 art. 4 y 5, como paciente y/o familiar responsable me han brindado información oportuna en forma amplia y completa de los beneficios, riesgos y complicaciones o eventos adversos que pudieran presentarse en el procedimiento médico quirúrgico, técnico profesional, brindo mi consentimiento previo y consideración a lo anteriormente expuesto, de acuerdo a ley, EXONERO DE TODA RESPONSABILIDAD administrativa, civil o penal al personal de salud y al cirujano que me atiende de los eventos adversos que se pudieran presentar en mi salud.

De otro lado, SI ____ NO ____ autorizo que se fotografíe o grabe la intervención quirúrgica que efectuaran, para utilizar con fines médico, docencia y/o investigación, y publicaciones científicas; siempre que mi identidad no sea revelada.

Luego de la lectura precedente, en señal de libre manifestación de voluntad y conformidad con todo lo expresado y sin necesidad de autenticación notarial, lo suscribo y/o estampo mi huella digital, el día 8 del mes de Julio de año 2020. Así mismo doy fe del

Firma del testigo
Nombre: Orestes Gerardo Reyes Vera
DNI N°: 43239814

Firma del cirujano tratante
Nombre:

Consentimiento de Primera Fase

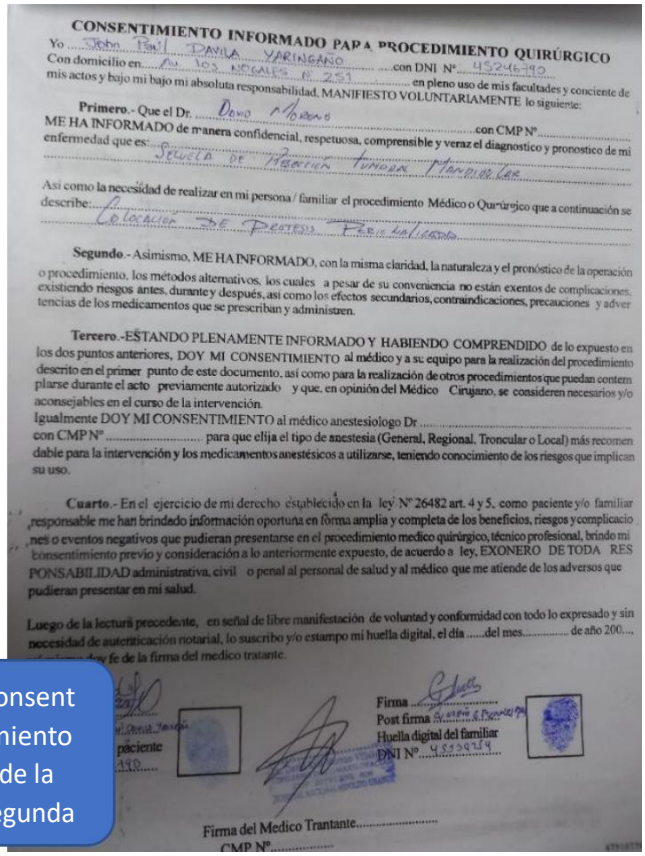

CONSENTIMIENTO INFORMADO PARA PROCEDIMIENTO QUIRÚRGICO

Yo John Paul Davila Yaringaño con DNI N° 45246790
Con domicilio en Av. los nogales N 253 en pleno uso de mis facultades y consciente de mis actos y bajo mi bajo mi absoluta responsabilidad. MANIFIESTO VOLUNTARIAMENTE lo siguiente:

Primero.- Que el Dr. David Ramos con CMP N°
ME HA INFORMADO de manera confidencial, respetuosa, comprensible y veraz el diagnostico y pronostico de mi enfermedad que es: Secuela de fractura tumoral patologica

Así como la necesidad de realizar en mi persona / familiar el procedimiento Médico o Quirúrgico que a continuación se describe: Colocacion de Protesis Reconstructiva

Segundo.- Asimismo, ME HA INFORMADO, con la misma claridad, la naturaleza y el pronóstico de la operación o procedimiento, los métodos alternativos, los cuales a pesar de su conveniencia no están exentos de complicaciones, existiendo riesgos antes, durante y después, así como los efectos secundarios, contraindicaciones, precauciones y advertencias de los medicamentos que se prescriban y administren.

Tercero.-ESTANDO PLENAMENTE INFORMADO Y HABIENDO COMPRENDIDO de lo expuesto en los dos puntos anteriores, DOY MI CONSENTIMIENTO al médico y a su equipo para la realización del procedimiento descrito en el primer punto de este documento, así como para la realización de otros procedimientos que puedan contemplarse durante el acto previamente autorizado y que, en opinión del Médico Cirujano, se consideren necesarios y/o aconsejables en el curso de la intervención.
Igualmente DOY MI CONSENTIMIENTO al médico anestesiologo Dr .....
con CMP N° ..... para que elija el tipo de anestesia (General, Regional, Troncular o Local) más recomendable para la intervención y los medicamentos anestésicos a utilizarse, teniendo conocimiento de los riesgos que implican su uso.

Cuarto.- En el ejercicio de mi derecho establecido en la ley N° 26482 art. 4 y 5, como paciente y/o familiar responsable me han brindado información oportuna en forma amplia y completa de los beneficios, riesgos y complicaciones o eventos negativos que pudieran presentarse en el procedimiento medico quirúrgico, técnico profesional, brindo mi consentimiento previo y consideración a lo anteriormente expuesto, de acuerdo a ley, EXONERO DE TODA RESPONSABILIDAD administrativa, civil o penal al personal de salud y al médico que me atiende de los adversos que pudieran presentar en mi salud.

Luego de la lectura precedente, en señal de libre manifestación de voluntad y conformidad con todo lo expresado y sin necesidad de autenticación notarial, lo suscribo y/o estampo mi huella digital, el día .....del mes..... de año 200.... doy fe de la firma del medico tratante.

paciente

Firma .....
Post firma
Huella digital del familiar
DNI N° 45246790

Firma del Medico Trantante.....
CMP N°.....

Consentimiento de la segunda

REFERENCIA BIBLIOGRÁFICAS

1. Peña V, Leonel T, Guzmán C, Esquivel C, Rodríguez G, Bustillo RJ. Frecuencia de tumores odontogénicos benignos en la Fundación Hospital de la Misericordia (Bogotá, Colombia). Un estudio retrospectivo a nueve años. Universitas Médica. 2016 [acceso: 03/02/2020]; 57(4):467-79

2. Al-Khateeb T, Ababneh KT. Ameloblastoma in youngJordanians: a review of the clinicopathologicfeatures and treatment of 10 cases. J Oral Maxillofac Surg 2003;61:13–8.

3. Effiom OA, Ogundana OM, Akinshipo AO, Akintoye SO. Ameloblastoma: current etiopathological concepts and management. Oral Dis. 2018 [acceso: 03/02/2020]; 24(3):307-16.
4. Milman T, Ying GS, Pan W. Ameloblastoma: 25 Year Experience at a Single Institution. Head Neck Pathol. 2016;10(1):513-8. DOI: 10.1007/s12105- 016-0734-5
5. Rehbein J, Becerra F, Fernández A, Niklander S, Marshall M, Esguep A. Maxillofacial Cancer in Children: Part II Malignant Odontogenic and Salivary Gland Tumors. Int. J. Odontostomat. 2016 [acceso: 17/02/2020]; 10(2): 277-82.
6. El-Naggar AK, Chan JK, Grandis JR, Takata T, Slootweg PJ. WHO Classification of Head and Neck Tumours. 4 th ed. Lyon: IARC; 2017.
7. Wolford LM, Pitta MC, Reiche-Fischel O, Franco PF: TMJ Concepts / Techmedica prótesis de articulación total de TMJ a medida: estudio de seguimiento de 5 años. Int J Oral Maxillofac Surg 32: 268, 2003
8. Westermark A, Hed-en P, Aagaard E, et al: El uso de prótesis TMJ Concepts para reconstruir pacientes con defectos importantes de la articulación temporomandibular y mandibular. Int J Oral Maxillofac Surg 40: 487, 2011

9. Westermark AH, Koppel D, Leiggener C: El reemplazo condilar por sí solo no es suficiente para la reconstrucción protésica de la articulación temporomandibular. Int J Oral Maxillofac Surg 30: 1, 2006
10. El-Naggar AK, Chan JKC, Grandis JR, Takata T, Slootweg PJ. World Health Organization classification of head and neck tumours. Volume 9. 4th ed. Lyon: IARC; 2017
11. Kademani D, Keller E. Iliac crest grafting for mandibular reconstruction. Atlas Oral Maxillofac Surg Clin North Am. 2006; 14 (2): 161-170.
12. Westermark A, Haden P, Aagaard E, Cornelius CP. The use of TMJ concepts prostheses to reconstruct patients with major temporomandibular joint and mandibular defects. Int J oral Maxillofac Surg. 2011; 40: 487-497.
13. Van Loon JP, De Bont GM, Boering G. Evaluation of temporomandibular joint prostheses: review of the literature from 1946 to 1994 and implications for future prosthesis designs. J Oral Maxillofac Surg. 1995; 53: 984-996.
14. Spagnoli D, Kent JN. Multicenter evaluation of temporomandibular joint Protoplast-Teflon disk implant. Oral Surg Oral Med Oral Pathol. 1992; 74: 411-421.
15. Aagaard E, Thygesen T. A prospective, single-centre study on patient outcomes following temporomandibular joint replacement using a custom-made Biomet TMJ prosthesis. Int J Oral Maxillofac Surg. 2014; 43: 1229-1235.
16. Shan Yong Z, Liu H, Yang C, Zhang X, Abdelrehem A, Zheng J, et al. Modified surgical techniques for total alloplastic temporomandibular joint replacement: One institution’s experience. J Craniomaxillofac Surg. 2015; 43 (6): 934-939.
17. Ghanaati S, Booms P, Orlowska A, Kubesch A, Lorenz J, Rutkowski J, et al. Advanced platelet-rich fibrin: a new concept for cell-based tissue

engineering by means of inflammatory cells. J Oral Implantol. 2014; 40 (6): 679-689.

18. Marchant MH Jr, Viens NA, Cook C, Vail TP, Bolognesi MP. The impact of glycemic control and diabetes mellitus on perioperative outcomes after total joint arthroplasty. J Bone Joint Surg Am. 2009; 91 (7): 1621-1629.
19. Mercuri LG. Avoiding and managing temporomandibular joint total joint replacement surgical site infections. J Oral Maxillofac Surg. 2012; 70: 2280-2289.
20. Mercuri LG, Psutka D. Perioperative, postoperative, and prophylactic use of antibiotics in alloplastic total temporomandibular joint replacement surgery: a survey and preliminary guidelines. J Oral Maxillofac Surg. 2011; 69 (8): 2106-2111.
21. Dagnino B, Cifuentes I, Salisbury C. Reconstrucción de cabeza y cuello. Rev. Med Clin Condes. 2016
22. Davudov MM, Harirchi I, Arabkheradmand A, Garajei A, Mahmudzadeh H, Shirkhoda M, et al. Evaluation of quality of life in patients with oral cancer after mandibular resection. Medicine. 2019;98(41).
23. de Souza NT, Cavalcante RC, de Albuquerque MA. An unusual osteoma in the mandibular condyle and the successful replacement of the temporomandibular joint with a custom-made prosthesis: a case report. BMC Res Notes. 2017;10(1):727.
24. Navarro I, Brenes A, Carr D. Rehabilitación oral maxilar y mandibular con prótesis híbridas, utilizando implantes convencionales de una y dos fases e implantes zigomáticos en paciente con displasia ectodérmica. Caso clínico. Odontología Vital. 2018.
25. Yang R, Liu Z, Gokavarapu S, Peng C, Cao W, Ji T. Recurrence and cancerization of ameloblastoma: multivariate analysis of 87 recurrent craniofacial ameloblastoma to assess risk factors associated with early recurrence and secondary ameloblastic carcinoma. Chin J Cancer Res. 2017.
26. Carlos Alberto Ruiz Valero, DDS,* Gabriel Durán-Rodríguez, DDS,y

Nicola- s Solano-Parra, DDS,z y Jaime Castro-Nu - n~ ez, DMDX Immediate total joint replacement temporomandibular joint with TMJ concepts prosthesis as an alternative for cases of ameloblastoma .2014.

27. L. Nozari ∗, B. Marques, T. Simonetti, C. Bueno, V. Szydloski, A. Quevedo, D. Ponzoni, A. Corsetti, A. Luiz Freddo. Ameloblastoma affected jaw reconstructed with custom temporomandibular joint titanium prosthesis. 2019.

ANEXOS

Consentimiento informado

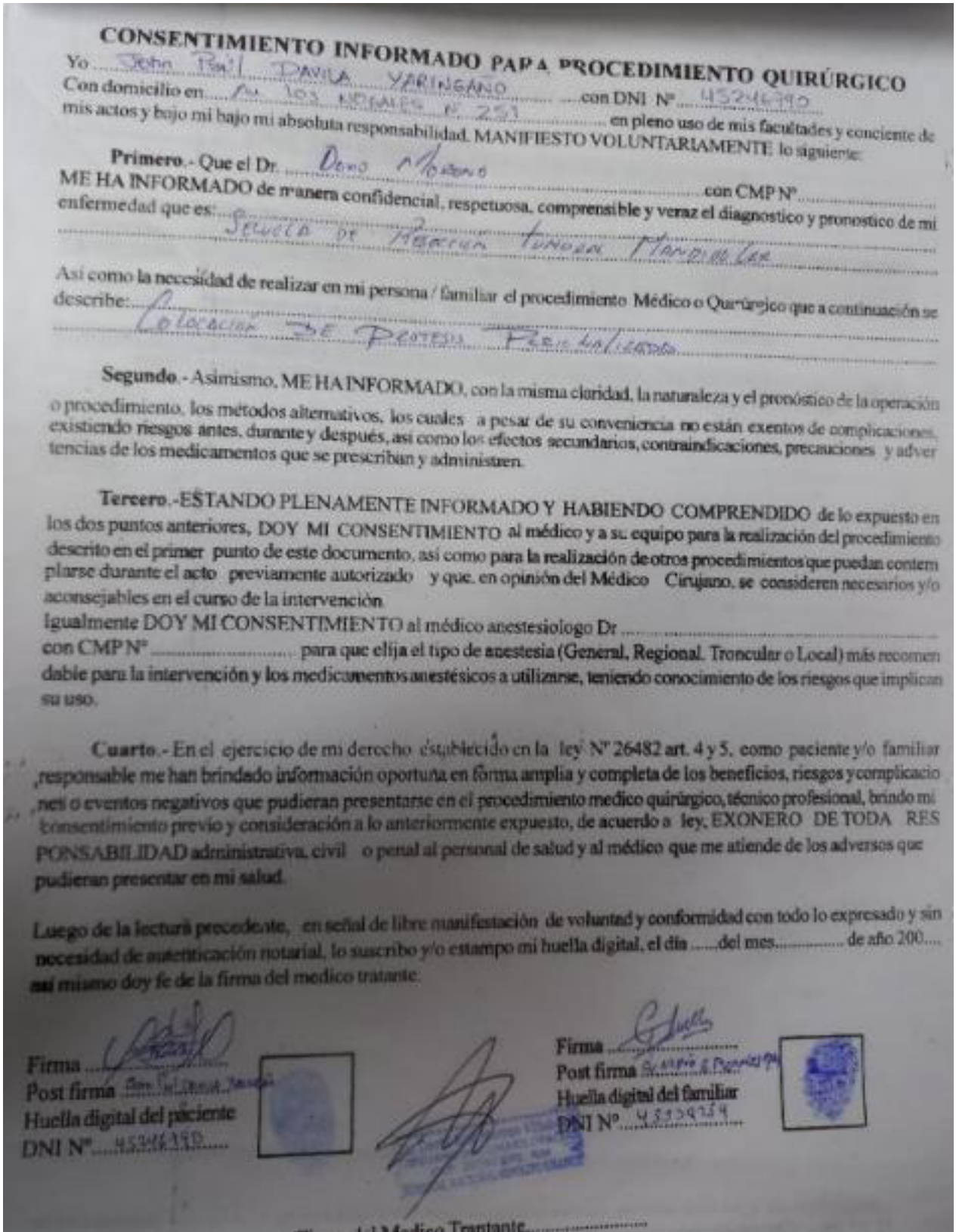

CONSENTIMIENTO INFORMADO PARA PROCEDIMIENTO QUIRÚRGICO

Yo John Paul DAVILA YARINGAÑO con DNI Nº 45246990
Con domicilio en Av. LOS INCAS N. 251 en pleno uso de mis facultades y conciente de mis actos y bajo mi bajo mi absoluta responsabilidad. MANIFIESTO VOLUNTARIAMENTE lo siguiente:

Primero.- Que el Dr. Dino Moreno con CMP Nº
ME HA INFORMADO de manera confidencial, respetuosa, comprensible y veraz el diagnostico y pronostico de mi enfermedad que es: Secuela de Fractura Tuberosidad Tibial Lat

Así como la necesidad de realizar en mi persona / familiar el procedimiento Médico o Quirúrgico que a continuación se describe: Colocacion de Protesis Femoral Cemento

Segundo.- Asimismo, ME HA INFORMADO, con la misma claridad, la naturaleza y el pronóstico de la operación o procedimiento, los métodos alternativos, los cuales a pesar de su conveniencia no están exentos de complicaciones, existiendo riesgos antes, durante y después, así como los efectos secundarios, contraindicaciones, precauciones y advertencias de los medicamentos que se prescriban y administren.

Tercero.-ESTANDO PLENAMENTE INFORMADO Y HABIENDO COMPRENDIDO de lo expuesto en los dos puntos anteriores, DOY MI CONSENTIMIENTO al médico y a su equipo para la realización del procedimiento descrito en el primer punto de este documento, así como para la realización de otros procedimientos que puedan contemplarse durante el acto previamente autorizado y que, en opinión del Médico Cirujano, se consideren necesarios y/o aconsejables en el curso de la intervención.
Igualmente DOY MI CONSENTIMIENTO al médico anestesiologo Dr .....
con CMP Nº ..... para que elija el tipo de anestesia (General, Regional, Troncular o Local) más recomendable para la intervención y los medicamentos anestésicos a utilizarse, teniendo conocimiento de los riesgos que implican su uso.

Cuarto.- En el ejercicio de mi derecho establecido en la ley Nº 26482 art. 4 y 5, como paciente y/o familiar responsable me han brindado información oportuna en forma amplia y completa de los beneficios, riesgos y complicaciones o eventos negativos que pudieran presentarse en el procedimiento medico quirúrgico, técnico profesional, brindo mi consentimiento previo y consideración a lo anteriormente expuesto, de acuerdo a ley, EXONERO DE TODA RESPONSABILIDAD administrativa, civil o penal al personal de salud y al médico que me atiende de los adversos que pudieran presentar en mi salud.

Luego de la lectura precedente, en señal de libre manifestación de voluntad y conformidad con todo lo expresado y sin necesidad de autenticación notarial, lo suscribo y/o estampo mi huella digital, el día .....del mes..... de año 200.... así mismo doy fe de la firma del medico tratante.

Firma .....
Post firma .....
Huella digital del paciente
DNI Nº 45246990

Firma .....
Post firma .....
Huella digital del familiar
DNI Nº .....

.....
Medico Tratante

ACTO QUIRÚRGICO



Figura 6 a. abordaje sub mandibular y abordaje preauricular extendido

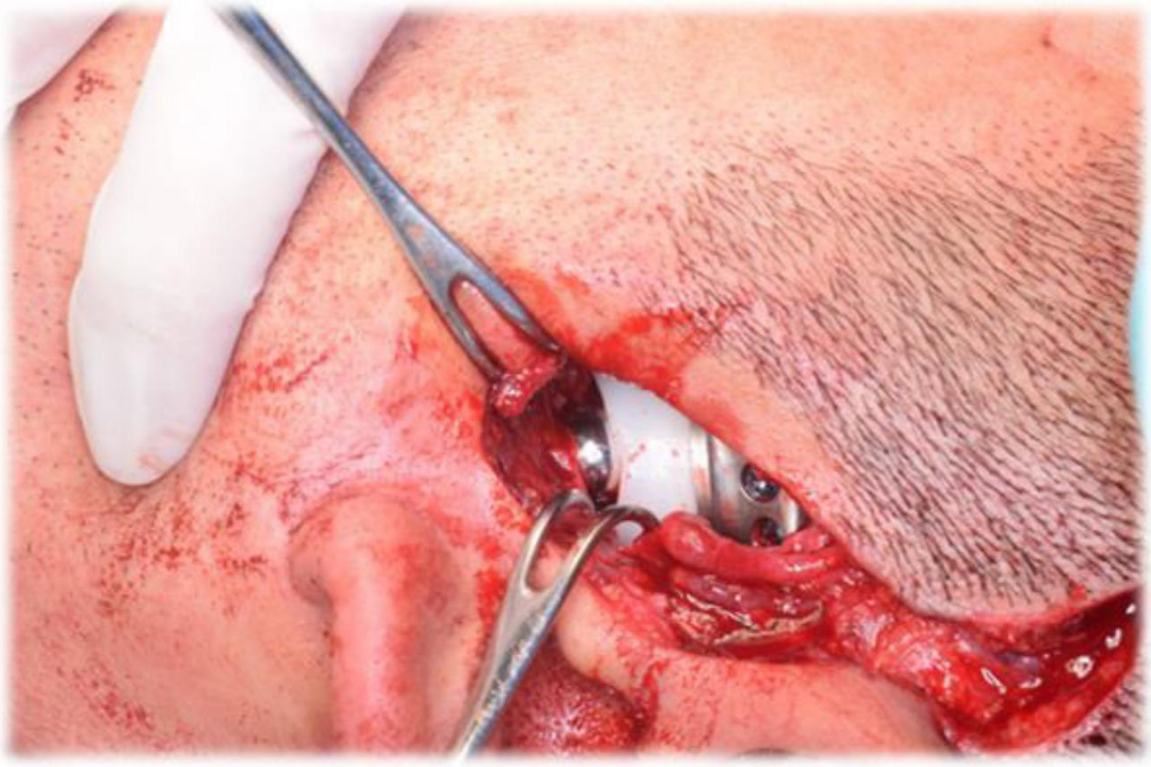

Figura 6b. Se evidencia parte condilar de prótesis asentada correctamente en fosa articular

7 Resultados

CONTROL POSOPERATORIO



CONTROL POS OPERATORIO 4



CONTROL POS OPERATORIO 10

Se puede evidenciar el grado de afectación periférica de V par craneal, viendo paresia de ramo frontal , teniendo en la clasificación de house brackman un grado II

RADIOGRAFÍA POSTOPERATORIA INMEDIATA



