Universidad Nacional Mayor de San Marcos
Universidad del Perú. Decana de América

Facultad de Odontología
Unidad de Posgrado

Mordida cruzada anterior dental

TRABAJO MONOGRÁFICO

Para optar el Título de Segunda Especialidad Profesional en Odontopediatría

AUTOR

Patricia Milagros JARA JO

Lima, Perú

2009



Reconocimiento - No Comercial - Compartir Igual - Sin restricciones adicionales

https://creativecommons.org/licenses/by-nc-sa/4.0/

Usted puede distribuir, remezclar, retocar, y crear a partir del documento original de modo no comercial, siempre y cuando se dé crédito al autor del documento y se licencien las nuevas creaciones bajo las mismas condiciones. No se permite aplicar términos legales o medidas tecnológicas que restrinjan legalmente a otros a hacer cualquier cosa que permita esta licencia.

Referencia bibliográfica

Jara P. Mordida cruzada anterior dental [Trabajo Monográfico]. Lima: Universidad Nacional Mayor de San Marcos, Facultad de Medicina, Unidad de Posgrado; 2009.

A mis queridos padres, por su amor, su guía y apoyo durante toda mi vida; a mi hermano por sus consejos y amistad.

AGRADECIMIENTOS

. Al Doctor Herbert Orrego, por su paciencia y dedicación.

. A la Doctora Nancy Jo Vargas, por su apoyo constante.

. Al Doctor Alexis Zapata, por su ayuda invalorable.

INDICE

Ficha Catalográfica
Dedicatoria
Agradecimientos

I. Introducción …… 1
II. Revisión de Literatura
2.1 Antecedentes …… 2-3
2.2 Definición de Mordida Cruzada Anterior …… 4
2.3 Clasificación de Mordida Cruzada Anterior …… 5-7
2.4 Mordida Cruzada Anterior Dental
2.4.1 Definición …… 8-9
2.4.2 Etiología …… 10-15
2.4.3 Diagnóstico Diferencial …… 16-17
2.4.4 Tratamiento …… 19-20
2.4.4.1 Tratamiento temprano …… 21-24
Indicaciones …… 25
Ventajas …… 26-28
Desventajas …… 29-30
2.4.4.2 Aparatología …… 31-37
III. Caso Clínico
3.1 Historia Clínica Estomatológica del Niño …… 38-49
3.2 Ficha de Ortodoncia …… 50-55
IV. Resultados …… 56-59
V. Discusión …… 60-64
VI. Conclusiones …… 65
VII. Recomendaciones …… 66
Resumen …… 67
Abstract …… 68
Referencias Bibliográficas ……69-74

INDICE DE TABLAS Y FOTOS

Tabla 1. Esquema diagnóstico para la mordida cruzada anterior dental y esquelética.... 18
Tabla 2. Encuesta de dieta del día anterior…… 39
Tabla 3. Determinación Clínica del riesgo de caries en el niño ……..... 40

Historia Clínica Estomatológica del Niño

- Extraoral

Foto 1. Foto frontal extraoral …… 42
Foto 2. Foto de perfil extraoral …… 42

- Intraoral

Foto 3. Foto frontal intraoral …… 43
Foto 4. Foto lateral derecha …… 43
Foto 5. Foto lateral izquierda …… 43
Foto 6. Foto oclusal superior …… 44
Foto 7. Foto oclusal inferior …… 44

Figura 1. Odontograma Clínico…… 45

- Plan de Trabajo para el diagnóstico

Foto 8. Cuadrante superior derecho …… 46
Foto 9. Cuadrante superior izquierdo …… 46
Foto 10. Cuadrante inferior izquierdo …… 46
Foto 11. Cuadrante inferior derecho …… 46

Ficha de Ortodoncia

- Extraoral

Foto 12. Vista frontal extraoral …… 50
Foto 13. Vista lateral extraoral …… 50

- Intraoral

Foto 14. Lateral derecha intraoral …… 51
Foto 15. Intraoral frontal …… 51
Foto 16. Lateral izquierda intraoral …… 51

Foto 17. Oclusal superior 51
Foto 18. Oclusal inferior 51
- Exámenes auxiliares
Foto 19. Radiografía panorámica 52
Foto 20. Radiografía cefalométrica y análisis cefalométrico inicial 53
- Evolución
Foto 21. Vista oclusal superior con placa activa 54
Foto 22. Vista oclusal inferior con placa activa 54
Foto 23. Cirugía de la pieza 44 55
Foto 24. Cirugía del a pieza 44 55

Resultados

Foto 25. Vista frontal intraoral después de 5 meses 56
Foto 26. Extraoral frontal 56
Foto 27. Extraoral lateral 56
Foto 28. Vista frontal con placa activa con arco de Hawley 57
Foto 29. Frontal intraoral 57
Foto 30. Lateral derecha 57
Foto 31. Lateral izquierda 57
Foto 32. Oclusal superior 58
Foto 33. Oclusal inferior 58
Foto 34. Radiografía cefalométrica y análisis cefalométrico después del tratamiento 58
Foto 35. Frontal intraoral 59
Foto 36. Lateral derecha 59
Foto 37. Lateral izquierda 59
Foto 38. Oclusal superior 59
Foto 39. Oclusal inferior 59

Anexos

Tabla 4. Análisis de Espacio de Moyers.
Tabla 5. Informe radiológico de radiografía panorámica inicial
Tabla 6. Análisis cefalométrico antes y después del tratamiento

I. INTRODUCCIÓN

Una de las funciones más importantes que le incumben al odontopediatra, es guiar el crecimiento y desarrollo de la dentición del niño a fin de diagnosticar, prevenir y tratar el desarrollo de maloclusiones o alteraciones dentarias, funcionales o esqueléticas. Las maloclusiones según la Organización Mundial de la Salud – OMS, ocupan el tercer lugar como problema de Salud Bucal y la mordida cruzada dental es una maloclusión de etiología múltiple.

La mordida cruzada anterior dental ocurre cuando los incisivos maxilares ocluyen por lingual de los incisivos mandibulares, es generalmente observada en la dentición mixta y existe un acuerdo universal que esta condición deberá ser tratada tempranamente. Esto puede envolver uno o más dientes anteriores, tanto en la dentición primaria o permanente, cuando no está comprometido el aspecto esquelético los pacientes presentarán una relación normal antero-posterior con una relación de Angle clase I, así como, relación una céntrica y máxima intercuspidación coincidentes.

El daño potencial en la dentición permanente si la mordida cruzada anterior no es tratada, es considerable; este puede ir desde una pérdida del hueso alveolar, migración apical del ligamento periodontal, daño o pérdida de los dientes anteriores hasta disturbios en la articulación temporomandibular.

Hay varios tipos de mordidas cruzadas anteriores. Se ha propuesto una variedad de tratamientos, corona de acero invertida, bajalengua, plano fijo de acrílico, plano inclinado inferior de resina, aparatología removible con retenedores. El tratamiento temprano de esta maloclusión puede evitar desvíos del crecimiento.

El manejo adecuado depende del diagnóstico correcto y tiempo de inicio del tratamiento.

II. REVISIÓN DE LITERATURA

2.1 ANTECEDENTES

Clifford F.O. (1971), refiere que cuando una mordida cruzada anterior es corregida tempranamente, la dentición tiene mayores posibilidades de desarrollarse normalmente. Si la desviación no es corregida, el niño podría desarrollar un prognatismo, lo cual casi siempre significa que deberá requerir un tratamiento quirúrgico. El tratamiento temprano en la dentición decidua restaura la función normal, la cual, guía a un desarrollo normal. (1)

Weinberg R.L. (1975), afirma que algunas maloclusiones vistas por el odontólogo general, deberán ser tratadas tempranamente con procedimientos simples. La mordida cruzada anterior, que no envuelve otra complicación, permite recurrir a un tipo de tratamiento interceptivo. El criterio para un tratamiento exitoso, incluye espacio adecuado para el movimiento del diente afectado y una apertura de mordida para facilitar este movimiento. Los casos más complicados, requerirán un estudio y técnicas ortodónticas. (2)

Lee B.D. (1978), se refiere a la mordida cruzada anterior, en la clínica, como una superposición invertida, en la cual, uno o varios dientes incisivos superiores ocupan una posición lingual en relación con los dientes incisivos inferiores, cuando el paciente cierra la boca en oclusión céntrica. (3)

Ferguson F.S.(1980), estudió la prevalencia de maloclusiones transversales y verticales en la dentición primaria y encontró que la mordida cruzada anterior fue observada en un 3% de los pacientes en Estado Unidos de Norteamérica. La mordida cruzada anterior fue representada por un 27% de las maloclusiones transversales y verticales notificadas. (4)

Canut B.J. (1991), refiere que las desviaciones en el patrón eruptivo es una de las causas de mordida cruzada anterior, que, cuando no se corrige, puede ser el inicio de una maloclusión completa de clase III. La erupción de los incisivos permanentes en posición lingual, provoca a menudo la oclusión cruzada. [5]

Vadiakas G. (1992), define la mordida cruzada anterior como una maloclusión que es resultado de la posición lingual de los dientes maxilares anteriores, en relación con los dientes mandibulares anteriores. [6]

Da Silva F. O, Neiva N. M y Oliveira C. A. (2005), realizaron un estudio acerca de la prevalencia de la mordida cruzada anterior en la dentición primaria, la cual estuvo presente en 4,55% de la muestra y se manifestó de forma aislada en un 3,57%, no hubo diferencia significativa en la prevalencia en relación al género y al nivel socioeconómico. [9]

Little (1992), reportó la incidencia de las mordidas cruzadas anteriores en la dentición primaria, ésta tiene una distribución étnica fuerte (10% de la población Japonesa). [7]

Gutierrez V. D; Díaz P. R y Valenti G. M (2009), reportaron en un estudio de niños con dentición mixta, un 7.5% presentó mordida cruzada anterior.[10]

2.2 DEFINICIÓN DE MORDIDA CRUZADA ANTERIOR

Se puede definir la mordida cruzada anterior, como una oclusión invertida a nivel anterior, donde los incisivos superiores se sitúan por lingual de los inferiores. Esta oclusión invertida puede afectar uno o varios dientes de forma aislada o, por el contrario, la totalidad de ellos. En el primero de los casos, la causa suele ser meramente dentaria, donde encontraremos linguoversiones de los incisivos superiores con o sin labioversión de los incisivos inferiores. [7,11]

Vadiakas (1992), la define como una maloclusión resultante de la posición lingual de los dientes anteriores maxilares en relación con los dientes anteriores mandibulares. [6]

Proffit (1994), refiere que la mordida cruzada anterior suele deberse a una discrepancia maxilar, pero también puede producirse por la inclinación lingual de los incisivos según erupcionan. [12]

De Freitas, afirma que la mordida cruzada se caracteriza por una relación vestíbulo lingual anormal entre uno o más dientes superiores e inferiores. Clínicamente se observa una oclusión invertida de los dientes superiores e inferiores, donde uno o más dientes superiores, al estar en oclusión, se presentan posicionados lingualmente con relación a los inferiores y viceversa.[13]

La mordida cruzada anterior es relativamente frecuente en la dentición primaria y mixta, siendo indicadora de necesidad de tratamiento ortodóntico temprano. [12,13]

2.3. CLASIFICACIÓN DE MORDIDA CRUZADA ANTERIOR

Las mordidas cruzadas anteriores se clasifican en tres grupos:

1. Dental

Es el resultado de la linguoversión de uno o más incisivos maxilares sin desplazamiento hacia delante de la mandíbula o componente esqueletal verdadero.
Es el producto de una inclinación axial anormal dentaria, esta condición es localizada y no envuelve el hueso basal. (14)

Canut (1991), afirma que la mordida cruzada anterior dental, es un sencillo problema de malposición dentaria individual. No hay afectación funcional y el resto de la dentición mantiene una normal interdigitación oclusal. (5)

El paciente presenta una relación antero-posterior normal (clase I) y un perfil recto facial en máxima intercuspidación, con uno o más dientes en mordida cruzada. (15)

Es el resultado de una variedad de condiciones: trauma, exfoliación retrasada del incisivo primario, diente supernumerario, patrón de erupción causado congénitamente, apiñamiento dental, postura anormal entre otros. (16,17)

Solano y Mendoza (2001), refieren que la mordida cruzada anterior de causa dentaria, debe ser tratada desde el momento en que es detectada, sin importar el período de dentición en el que se encuentra, ya que su persistencia puede ocasionar mayor estímulo del crecimiento de la mandíbula u oclusión traumática que afecte posteriormente la ATM o los tejidos de sostén del diente. (7)

2. Funcional (Pseudo clase III)

Es el resultado de una interferencia dental temprana, que fuerza a la mandíbula a moverse hacia adelante, para obtener una máxima intercuspidación. Un patrón reflejo muscular durante el cierre mandibular es envuelto. Moyers (1988), sugiere que la maloclusión pseudo clase III es una malrelación posicional, con un reflejo adquirido neuromuscular. [18]

El paciente presenta una relación antero-posterior esqueletal normal en relación céntrica con un perfil recto o cóncavo, relación clase III molar en máxima intercuspidación y clase I en relación céntrica, incisivos maxilares retroinclinados, con incisivos inferiores posicionados verticalmente al hueso basal, que en relación céntrica se posicionan borde a borde y mordida cruzada anterior en máxima intercuspidación.
La presencia de un contacto prematuro resulta en un desplazamiento mandibular en máxima intercuspidación. [19,20]

Kwong y Linn (1987), en su estudio cefalométrico encontraron que la maloclusión pseudo clase III, es una forma intermedia entre la maloclusión de clase I y la maloclusión clase III. [21]

Rabie A.B.M y Gu Y. (2000), en su estudio, concluyeron que las características para diagnosticar una maloclusión pseudo clase III fueron que la mayoría de los pacientes no presentan historia familiar, relaciones molares y caninas clase I en relación céntrica y clase III o borde a borde en oclusión habitual, longitud del tercio medio facial disminuido, posición mandibular hacia delante con longitud mandibular normal e incisivos superiores retroinclinados e incisivos inferiores normales.[20] El tratamiento temprano será exitoso en este tipo de pacientes.
La incidencia de la maloclusión pseudo clase III de una muestra de 7096 niños Chinos, fue estimada en 2-3%, la cual es uno y medio más veces que la maloclusión clase III esqueletal en la misma población. [22]

3. Esqueletal (Clase III)

En una maloclusión verdadera clase III, el primer molar inferior está posicionado mesialmente en relación con el primer molar superior. Esta relación podría resultar de una discrepancia esquelética la cual es caracterizada por una protrusión mandibular y una maxila normal o, una retrusión maxilar y una mandíbula normal o la combinación de una retrusión maxilar y una protrusión mandibular. (19)

Según la clasificación de Angle, se caracteriza por una posición mesial de la arcada dentaria inferior con respecto a la superior; debido a esta mesialización hay una relación anómala de los incisivos con mordida cruzada anterior o contacto borde a borde de los incisivos. En su etiología interviene en algún porcentaje la herencia. (5)

El paciente presenta un perfil facial recto o cóncavo y una relación molar clase III en relación céntrica y máxima intercuspidación.
No hay mesialización funcional de la mandíbula y coincide la relación céntrica con la máxima intercuspidación. Se observa adaptación dentaria con lingualización de los incisivos inferiores y labialización de los superiores, para obtener una compensación dentoalveolar. Se manifiesta desde una edad muy temprana y típicamente se evidencia por una relación incisal borde a borde o por una mordida cruzada anterior. El componente esquelético es el principalmente afectado. (5)
El tratamiento temprano no será exitoso.

La prevalencia de la maloclusión clase III esquelética, varía a través de los diferentes grupos étnicos. La frecuencia en las sociedades asiáticas es alta, la incidencia varía entre 4 y 5% en la sociedad japonesa y 4 a 14% en la sociedad china. (23)

2.4. MORDIDA CRUZADA ANTERIOR DENTAL

2.4.1. DEFINICION

Una mordida cruzada anterior de origen dental se debe a la inclinación axial anormal de uno o de varios incisivos superiores, que pueden estar colocados lingualmente sin ningún movimiento hacia delante de la mandíbula o un componente esqueletal verdadero. Hay un estándar esquelético de Clase I (relación molar y canina clase I).
Clínicamente se observa una oclusión invertida de los dientes superiores e inferiores, donde uno o más dientes superiores, al estar en oclusión, se presentan posicionados lingualmente con relación a los inferiores y viceversa. (3,7,17,19)

En una maloclusión dentoalveolar clase III no hay ninguna discrepancia esquelética sagital evidente. El ángulo ANB está dentro de los límites normales. El problema es causado principalmente por la inclinación lingual de los incisivos maxilares y la inclinación labial de los incisivos mandibulares. (21)

Kornhauser (1996), refiere que la malposición mandibular habitual y un patrón inapropiado de musculatura mandibular relacionada a la mordida cruzada, podría afectar el crecimiento maxilar y mandibular y potenciar las anormalidades en la ATM; así como la alta acumulación de placa y una gran inflamación gingival.(14)

De Freitas, refiere que la mordida cruzada anterior dentoalveolar, se origina cuando los incisivos superiores se presentan inclinados hacia lingual y/o los incisivos inferiores inclinados hacia la zona vestibular, en pacientes con estándar esquelético de clase I. (17)

La presencia de la oclusión invertida implica unas previsibles consecuencias a nivel funcional y estructural. Canut (1991), refiere que las desviaciones en el patrón eruptivo, son causa de mordida cruzada anterior que, cuando no se corrige, puede ser el inicio de una maloclusión completa de clase III. La erupción de los incisivos permanentes en posición lingual, provoca a menudo la oclusión cruzada, la persistencia del entrecruzamiento incisal anómalo, repercute sobre el desarrollo maxilar. El maxilar superior, al quedar bloqueado en su desarrollo sagital, no tiene las mismas posibilidades de desarrollo anterior que si el resalte fuera normal, la mandíbula, sin embargo, puede desarrollar al máximo su potencial de crecimiento horizontal. La consecuencia biológica será la inhibición de crecimiento del maxilar superior y el estímulo de desarrollo mandibular que constituyen las bases morfológicas de la clase III en el adulto. [5]

Nomasa (1993), en su estudio comparó la articulación en niños de edad escolar con mordida cruzada anterior y niños con mordida normal; así como los cambios en la articulación antes y después del tratamiento de ortodoncia. Concluyó que existen errores en el habla y/o pronunciación en los niños que presentaban mordida cruzada anterior, los cuales pueden ser corregidos; corrigiendo la mordida cruzada anterior. [24]

Los factores etiológicos van desde la retención prolongada de dientes deciduos o raíces deciduas, el estándar de erupción dental, los hábitos deletéreos, los problemas respiratorios, las interferencias oclusales y hasta factores hereditarios. [8,25]

2.4.2. ETIOLOGÍA

Es el resultado de una variedad de condiciones:

a. Patrón de erupción anormal causado congénitamente

El folículo dental, derivado de la cresta neural craneal mesenquimal, es un saco de tejido conectivo organizado que rodea el órgano del esmalte de cada diente en desarrollo. Destinado a desarrollar el ligamento periodontal y es requerido para que ocurra la erupción dental. Los genes de la erupción y sus productos son localizados primariamente en el folículo dental o en el retículo estrellado. El folículo dental produce la mayoría de las moléculas de potencial de erupción. (26)

Los cambios en el metabolismo del hueso alveolar (formación y reabsorción) y del ligamento periodontal, juegan un rol fundamental en la erupción dentaria. (27)

El patrón de erupción dental podría estar modificado congénitamente por la presencia de desórdenes genéticos como la amelogenesis imperfecta, Síndrome de Gardner, Síndrome de Gorlyn, osteogenesis imperfecta entre otros. (31)

b. Apiñamiento de los dientes anterosuperiores.

c. Lesión traumática del diente permanente. (25,28)

d. ***Lesión traumática a los dientes anteriores primarios***

Una lesión traumática en los dientes primarios (intrusión, avulsión), puede ser un factor local que desvíe, retarde, impida o acelere el proceso eruptivo activo del permanente, durante la fase funcional como consecuencia del daño al diente primario. (29)

Las lesiones de la dentición primaria son comunes. A causa de la resilencia del hueso que rodea los dientes primarios, las lesiones usualmente comprenden luxaciones dentarias. La íntima proximidad entre ambas denticiones constituye un riesgo para la dentición permanente en cuanto a que la energía proveniente del impacto pueda ser transmitida fácilmente al germen dentario en desarrollo. (28)

La lesión hacia la dentición primaria consiste en la luxación intrusiva o extrusiva. La relación cercana entre los ápices de los dientes primarios y del sucesor permanente en desarrollo, explica porque las injurias de los dientes primarios son transmitidas fácilmente a la dentición permanente.(30)

Las fuerzas intrusivas desplazan la raíz del incisivo hacia la zona del folículo, el cual podrá causar el desplazamiento lingual del sucesor permanente en desarrollo. En algunos casos el diente deciduo traumatizado podrá convertirse en anquilosado o retrasado en su reabsorción radicular. (28)

La pérdida de un diente primario antes de los cuatro años de edad, puede retardar el proceso eruptivo del permanente, debido a que hay formación de tejido óseo después de la cicatrización, haciendo más dificultosa la aparición del permanente en la cavidad oral.(29)

El intinerario eruptivo de los dientes permanentes puede ser alterado en su vía normal como consecuencia del trauma a los dientes primarios y cuando hacen su aparición en la boca pueden presentarse en labioversión, linguoversión, o giroversión mesial o distal. (29)

e. ***Consecuencia de la exfoliación retrasada del incisivo primario***

Debido a la presencia de un diente primario con pulpa necrótica, resultado de trauma o caries, el diente primario puede estar retenido y esto causar la desviación del diente permanente en el área; indicándose la exodoncia de éste, para prevenir la maloclusión. (25)

f. ***Diente supernumerario, odontoma u otra condición patológica***

En caso de estar situado labialmente, podría causar la erupción del diente permanente rotado o entrecruzado. (8)

g. Presencia de una barrera esclerosada o de tejido fibroso provocada por la pérdida prematura de un diente deciduo

La erupción dental, es el movimiento axial de un diente de su posición no funcional en el hueso a una oclusión funcional. Es el proceso en desarrollo responsable del movimiento del diente de la posición en su cripta a través del proceso alveolar a la cavidad oral a su posición final de oclusión con su antagonista.

Es un proceso dinámico que abarca el desarrollo de la raíz, establecimiento del periodonto y mantenimiento de la oclusión funcional.(31)

La erupción comienza solo después de la mineralización de la corona del diente, y la erupción es acompañada por la formación de la raíz y es posible por la reabsorción del hueso o las raíces dentales que descansan en el camino. Se requieren progenitores de osteoclastos y osteoblastos para formar el camino de la erupción. (27)

El tiempo de erupción biológico normal está definido como la erupción del diente que ocurre cuando la raíz dental está aproximadamente con 2/3 de su longitud final. (31)

Los incisivos centrales inferiores son los primeros en hacer erupción y lo hacen simultáneamente y en contacto; los incisivos centrales superiores hacen erupción simultánea con las coronas inclinadas hacia distal, lo que provoca el desplazamiento de los laterales primarios y el cierre de los espacios primate maxilares. El incisivo superior inicia la erupción en un punto situado por lingual del ápice de los incisivos primarios y se desplaza inferiormente y hacia labial, el labio superior moldea y limita la trayectoria anterior. Los incisivos laterales inferiores hacen erupción antes que los superiores y lo hacen por lingual de sus predecesores. (18)

Embriológicamente se forman en una posición más posterior que los centrales y mantienen ese patrón eruptivo; será el empuje de la lengua lo que lleve a estas piezas a alcanzar la posición correcta en la arcada. Los incisivos laterales superiores no hacen erupción hasta que sus vecinos; los centrales, han completado la suya y han alcanzado el plano vertical final de oclusión. Salen con la corona inclinada hacia distal y empujan a los centrales contribuyendo al cierre del diastema interincisivo. En este período los ápices de los laterales están en relación íntima con la corona de los caninos permanente que aún no ha hecho erupción. (5,32)

La pérdida prematura de los dientes primarios es un factor local, que podría modificar la erupción dental. Cualquier falla en el folículo de un diente en erupción produciría un retraso o modificación en la ruptura de la mucosa y constituiría una barrera a la emergencia del diente. También puede ser por la pérdida prematura del diente primario antes del comienzo de la reabsorción radicular. Esto podría ser explicado por los cambios anormales que podría ocurrir en el tejido conectivo que descansa en el diente permanente y la formación de una encía fibrosa delgada. (31)

De acuerdo a la teoría propuesta por Meyer (1955), la cicatriz tisular que desarrolla después de la perdida prematura del incisivo primario podrá presentar un obstáculo de la vía o camino de erupción y en el desarrollo dental, cambiando su posición hacia una dirección vestibular.(30)

Existe una diferencia histológica entre la submucosa entre los tejidos normales y tejidos con historia de trauma o cirugía (tejido conectivo colágeno acelular abundante o denso). (31)

Smith y Rapp (1980), en un estudio cefalometrico de la relación entre los incisivos centrales maxilares permanentes y primarios; encontraron, que la barrera de tejido entre el incisivo primario y su sucesor tiene un grosor de menos de 3mm. Esta relación íntima entre los incisivos primarios y permanentes es mantenida durante los años de desarrollo. (31)

h. Asociación con una tensión severa de los músculos periorales durante la deglución o masticación.

Normalmente, los labios están relajados y ligeramente cerrados. La mordida cruzada anterior es asociada con la tensión severa de los músculos periorales durante la aspiración del agua o en la masticación.
El labio superior o ambos labios son absorbidos en la cavidad oral con fuerte presión durante la función oral. En particular, la succión del labio superior es visto frecuentemente en estos pacientes. (33)

El labio superior es succionado fuertemente a la cavidad oral mientras es atraído con el labio inferior. Consecuentemente, los labios se secan y se rajan, causando que el paciente se lama el labio, creando así un círculo vicioso. (33)

Durante este proceso, el labio superior empuja los dientes anteriores hacia atrás, inclinando los incisivos superiores lingualmente.
La succión labial es también acompañada con un poco de movimiento hacia delante de la mandíbula y con mordedura del labio superior con los dientes inferiores anteriores. (33)

Algunos pacientes con mordida cruzada anterior tienen el hábito de succionar ambos labios simultáneamente al espacio entre los dientes anteriores superiores e inferiores. (33)

Asimismo, el hábito de succionar ambos labios es muy similar a la succión del labio superior, la cantidad de la presión labial aplicada al diente por ambos labios pareciera ser prolongada que la del labio superior solo. El bermellón de los labios se torna totalmente invisible. La succión labial inmediatamente sigue que el paciente se lama el labio. Generalmente, la lengua de un niño con mordida cruzada anterior es hipoactiva y en una posición inferior postural. (33)

2.4.3. DIAGNÓSTICO DIFERENCIAL

Las mordidas cruzadas anteriores de origen dental son más fáciles de reconocer y diagnosticar.
En muchas ocasiones la relación oclusal invertida es un sencillo problema de malposición dentaria individual. No hay afectación funcional y el resto de la dentición mantiene una normal interdigitación oclusal.

Para diferenciar las mordidas cruzadas dentales y esqueletales, se deberá procurar guiar la mandíbula en relación céntrica y evaluar la relación molar y canina, para estimar el tamaño relativo de la mandíbula comparado con el de la maxila. Si los molares están en relación clase I y los incisivos borde a borde será dental y se podrá llevar a cabo una corrección dental. [6] (Ver tabla 1)

Según Lee B.D. (1978), en la mayoría de los casos, en las mordidas cruzadas dentales, los molares y caninos en oclusión están en relación clase I, abarcando uno o dos dientes. El perfil del paciente suele ser el mismo cuando el maxilar inferior está en posición de descanso y cuando los dientes se hallan en máxima intercuspidación. El o los dientes que participan en la relación de mordida cruzada presentan las más de las veces una inclinación axial labial o lingual anormal. [3]

En la maloclusión esquelética verdadera Clase III, las relaciones molar y canina suelen mantenerse en clase III en ambas posiciones: descanso y máxima intercuspidación. El examen del perfil del paciente revelará un maxilar inferior prognático tanto en posición de descanso como en posición de máxima intercuspidación. [3]

Los pacientes con maloclusión clase III normalmente exhiben un crecimiento maxilar horizontal disminuido, en comparación con los pacientes con maloclusión de clase I. [21]

El individuo con maloclusión clase III, posee una longitud aumentada de la mandíbula, en tanto que la ATM se posiciona más hacia delante y produce una mandíbula más prominente. [21]

Ngan (2003), asegura que para poder distinguir entre una mordida cruzada dental y una mordida cruzada esquelética se deberá realizar una evaluación funcional en donde se evaluará la relación de la mandíbula con el maxilar, para determinar si existe una discrepancia en relación céntrica o en máxima intercuspidación. El posicionamiento hacia delante de la mandíbula debería producir un contacto dental anormal que fuerza la mandíbula hacia adelante. [21]

Tabla 1. Esquema diagnóstico para la mordida cruzada anterior dental y esquelética (De Ngan P., Hu A.M., Fields H.W. Pediatric Dentistry.1997;19:386-395)

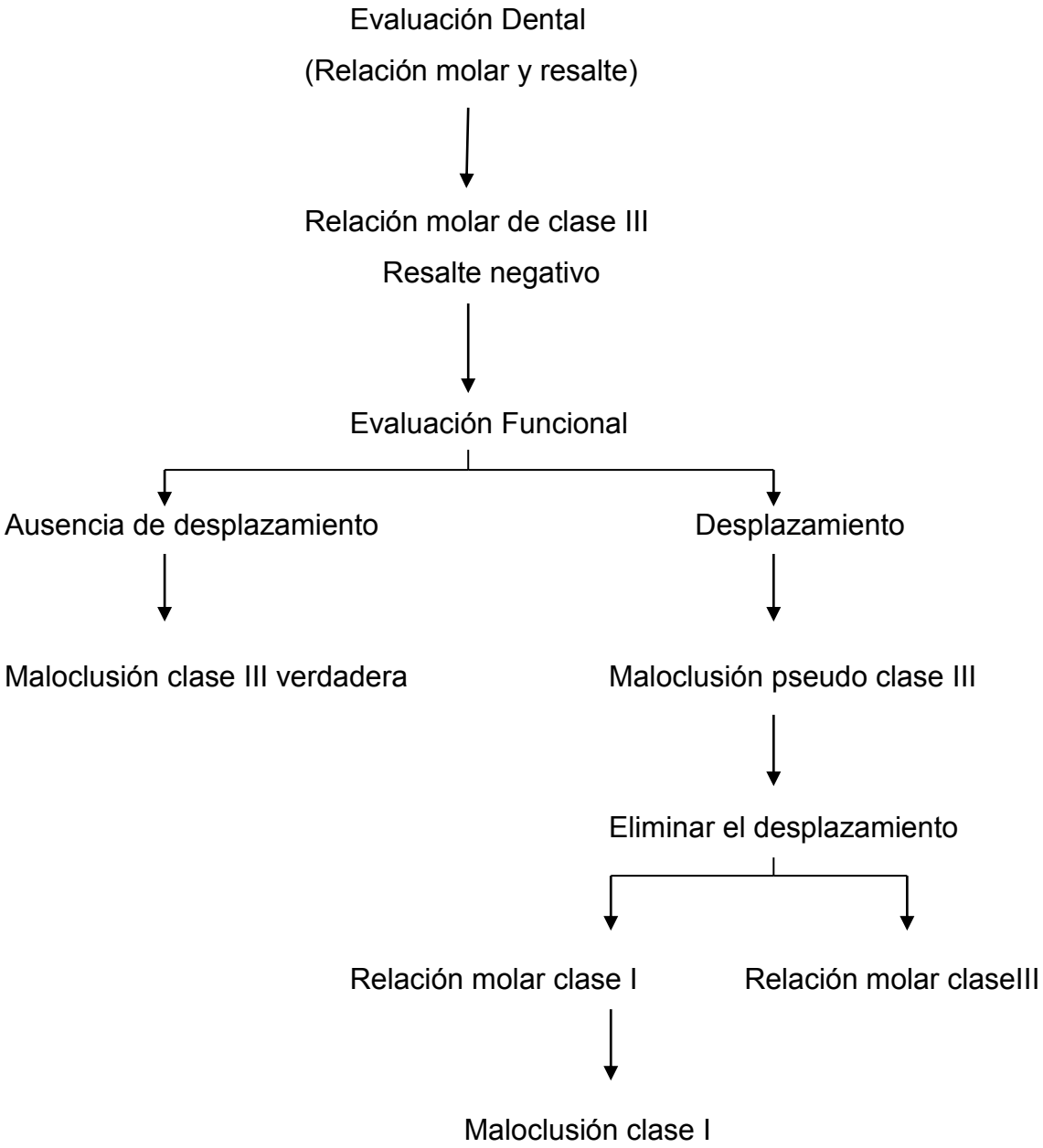

2.4.4. TRATAMIENTO

Con respecto al tratamiento, tendrá que tenerse en cuenta antes de iniciar, el espacio mesiodistal adecuado para mover el diente bloqueado hacia un alineamiento más normal, sobremordida suficiente para mantener el diente en posición después de la corrección, posición apical del diente en la mordida cruzada que es la misma que habría si el diente estuviera en oclusión normal, una oclusión clase I y el grado de formación de la raíz.[3]

Si la mordida cruzada anterior se descubre una vez que han erupcionado los incisivos, habrá que utilizar aparatos para corregirla. Lo primero que hay que hacer es conseguir espacio suficiente para la movilización dental, y para ello habitualmente hay que extraer bilateralmente los dientes primarios adyacentes. Al realizar la valoración diagnóstica debemos determinar si la inclinación permitirá una corrección adecuada o si habrá que proceder al desplazamiento en masa.[12]

La corrección de la mordida cruzada anterior dental podrá envolver el movimiento lingual de los dientes mandibulares, movimiento labial de los dientes maxilares o ambos. Ha sido descrito que el movimiento lingual de los dientes mandibulares en mordida cruzada es benéfico para las alturas del hueso alveolar y gingival; asimismo, puede reducir la atrición dental, mejorar la estética dental, redireccionar el crecimiento esqueletal, mejorar la relación diente-alveolo y mejorar el perímetro de arco. Se puede alinear ni bien la condición es notada, si es que hay suficiente espacio; de otra forma, se deberá crear espacio.[11]

Proffit (1994), refiere que para conseguir resultados eficaces, el paciente debe llevar el aparato casi todo el tiempo. Hay que sobrecorregir los dientes defectuosos y retenerlos así, hasta que la sobremordida permita mantener las posiciones dentales corregidas. Suele bastar con 1 o 2 meses de retención con un aparato pasivo.[12]

El tratamiento en la dentición mixta significa un período clave para el progreso y tratamiento de la maloclusión. La salida de los incisivos permanentes es el momento oportuno para tratar tempranamente la maloclusión incipiente. [5]

2.4.4.1. TRATAMIENTO TEMPRANO

❖ **DEFINICIÓN**

El tratamiento ortodóntico precoz o tratamiento temprano es definido por algunos autores como la intervención con aparatología removible o fija en la dentición primaria o mixta.(41) Es un tratamiento temprano ortodóntico común; que puede realizarse por si solo o siendo parte de un tratamiento, desarrollado con una aparatología removible o fija o la combinación de ambos.

El tratamiento temprano es dirigido hacia la prevención de un crecimiento displásico de los componentes esqueletales y dentoalveolares. Previene el uso excesivo y/o anormal de las superficies labiales de los incisivos maxilares y de los bordes incisales de los incisivos maxilares y mandibulares; así como previene el riesgo de problemas periodontales en los incisivos mandibulares debido a las fuerzas traumáticas que se convierten en mayores, también alivia el desarrollo de mordida cruzada posterior, previene hábitos como el bruxismo, que puede resultar de las interferencias dentarias y de la oclusión incorrecta.(6)

Bishara (2003), sostiene que las metas del tratamiento interceptivo temprano pueden incluir; prevenir cambios progresivos irreversibles de los tejidos blandos u óseos, mejorar las discrepancias esqueléticas y mantener un ambiente más favorable al crecimiento futuro, mejorar la función oclusal y obtener una estética facial más agradable, para mejorar de esa forma el desarrollo psicosocial del niño.(21)

Dugoni(1998), afirma que la meta de la fase I del tratamiento temprano, es minimizar o eliminar la cantidad de tratamiento en la segunda fase del tratamiento. Si una segunda fase de tratamiento ortodóntico fuese requerida, la duración del mismo estará reducida. (34)

El objetivo del tratamiento temprano es crear un ambiente en donde pueda ocurrir el desarrollo favorable dentofacial. Kluemperer, et al (2000), concluyó que un tratamiento temprano ortodóntico de las maloclusiones (overjet invertido, mordida cruzada anterior y posterior, desplazamiento, overbite aumentado, mordida abierta) podrá prevenir asimetrías alveolares del crecimiento del hueso y disturbios en la dentición permanente. Otra ventaja es la inhibición del progreso y severidad de las maloclusiones.[35]

Asimismo las ventajas de este tratamiento seria la simplificación o la posibilidad de eliminar el tratamiento ortodóntico correctivo, la intervención temprana tiene el propósito de corregir problemas esqueléticos, dentoalveolares y musculares, hasta la etapa final de la dentición mixta. En este periodo, se observa gran potencial de crecimiento, mejorando la morfología general para facilitar el posicionamiento dental; mejor estabilidad de la corrección: el propio potencial de crecimiento y desarrollo del niño favorecerá la adaptabilidad y un mejor mantenimiento de los resultados obtenidos; mayor cooperación del paciente; reducción en la incidencia de reabsorciones radiculares y de problemas periodontales y beneficios psicológicos; la estética facial es un factor muy significativo en las relaciones sociales del ser humano, el reconocimiento de la estética facial se da desde edades muy tempranas. [17,23,34,36,37]

Onedera K, et al (2006), realizaron un estudio en pacientes con mordida cruzada anterior en dentición decidua, utilizando el escudo Yanagisawa clase III, los resultados de estudio fueron un mejoramiento del overjet, cambio en la posición de la lengua de una posición antero inferior a una supero posterior, los resultados indicaron que el tratamiento en la dentición decidua tiene efectos esqueletales durante el crecimiento. [38]

El tratamiento temprano no es siempre necesario o apropiado, en algunos casos no hay garantía de que la terapia ortodóntica sucederá tal como fue planificada (debido a que hay una predicción de la morfología futura de la dentición permanente a partir de la dentadura decidua y la influencia de factores genéticos y ambientales, que interfieren en todo el proceso). (37)

Gianelly A.A. (1995), sostiene que una razón para aceptar el "costo" del tratamiento temprano es un protocolo de 2 fases. La fase 1 generalmente envuelve 6 a 13 meses de tratamiento activo, con el intento de cambiar las relaciones esqueletodentales. La fase 2 es el "proceso de acabamiento" después de la erupción apropiada de los dientes permanentes. (39)

El momento ideal para comenzar el tratamiento ortodóntico en el paciente en crecimiento es un tema controversial en la profesión. Esperar hasta la dentición mixta tardía tiene sus desventajas. Varios pacientes femeninos han pasado el pico de crecimiento esqueletal.

El tratamiento comenzado cuando se han perdido las segundas molares primarias, se puede extender a 3 o 4 años, mientras se espera la erupción de los caninos y segundas molares. El tratamiento en la dentición mixta tardía da al clínico sólo una oportunidad para corregir y si la cooperación es pobre el resultado será insatisfactorio.

El tratamiento comenzado en la dentición permanente, envuelve problemas como la post menarquia en pacientes femeninos, teniendo un remanente pequeño de crecimiento, descalcificación, reabsorción radicular y erupción ectópica de los dientes. (34)

Proffit W.R. (2006), concluyó que el Gold Standard para el tratamiento ortodóntico temprano es durante el comienzo del crecimiento adolescente, comenzando en la dentición mixta tardía o en la permanente temprana. Para este tiempo, algo de crecimiento (especialmente crecimiento vertical) resta disponible para asistir el tratamiento, los dientes permanentes están disponibles para su posición final, el tratamiento usualmente termina cuando el crecimiento del adolescente termina y el tiempo corto de tratamiento disminuye la carga del tratamiento [40]

Para determinar el momento óptimo para el tratamiento temprano, se evaluó dos aspectos importantes: Efectividad (que tan bien funciona) y eficiencia (cuál es el costo-beneficio). La distribución del tratamiento puede afectar los dos temas importantes. Ambos deberán tenerse en mente cuando se vaya a decidir tratar varios problemas ortodónticos. [40]

Dugoni S. (2006), concluyó que las claves para el éxito del tratamiento temprano incluyen un diagnóstico exacto, plan de tratamiento comprensivo y una supervisión activa continua hasta la erupción de la dentición permanente. [36]

Angle (1907), sostuvo que se debe tratar la maloclusión cuando aparece por primera vez, no importa cuan temprano. Bercu Fisher (1941), dijo que el tratamiento temprano es siempre deseable, debido a la tolerancia tisular y el poder de ajuste de los tejidos que están o están cerca del máximo. El momento óptimo para comenzar el tratamiento es cuando las raíces de los molares temporales están en 2/3 reabsorbidas. [41]

Kurol J. (2002), afirma, que una de las razones más importantes para tratar temprano es evitar disturbios lejanos durante la erupción y desarrollo oclusal, así como para prevenir complicaciones como reabsorción del diente adyacente e inducción de pérdida de hueso. Pero si el diagnóstico apropiado de la dentición en relación a la oclusión y apariencia facial no es hecho, un tercer o cuarto estadio de tratamiento deberá necesitarse después. Aun

cuando el tratamiento temprano puede ser rápido, la necesidad de retención debe ser considerada. [42]

Tausche E., Luck O. y Harzer W. (2004), refieren que la mordida cruzada y el overjet invertido, no disminuye con la edad. La prevalencia en la dentición permanente refleja progresión en la severidad y disfunción, así, la intervención temprana ayuda a la prevención del deterioro y la estimulación del crecimiento balanceado.[35]

❖ INDICACIONES [34,36,37]

Las indicaciones específicas para el tratamiento temprano incluyen:

- Maloclusión clase III dental y/o esquelética, con deficiencia maxilar.
- Mordida cruzada anterior y/o posterior.
- Deficiencia media facial maxilar.
- Apiñamiento moderado incisal.
- Apiñamiento como resultado de posición ectópica de los dientes permanentes.
- Apiñamiento con compromiso periodontal.
- Mordida abierta anterior severa, mayor de 3mm.
- Mordida profunda severa con afectación palatina.
- Hábitos: succión del pulgar u otro dedo.
- Discrepancia de línea media.
- Ausencia congénita dentaria.
- Manejo de diente supernumerario.
- Caninos ectópicos.
- Anomalías craneofaciales.

- **VENTAJAS** (37,17)

1. Simplificación o la posibilidad de eliminar el tratamiento ortodóntico correctivo

Una intervención tempana, tiene el propósito de corregir problemas esqueléticos, dentoalveolares y musculares hasta la etapa final de la dentadura mixta. En este período se observa gran potencial de crecimiento, lo que favorece la corrección de los problemas oclusales en los tres planos del espacio. Después de esta etapa, un gran porcentaje del crecimiento total ya se ha manifestado, y las posibilidades de redireccionar el crecimiento y desarrollo esquelético-oclusal se hacen limitadas.

Los autores enfatizan, que en los días actuales, se considera más lógico, realizar el tratamiento en dos etapas. Durante la primera fase, se controla el crecimiento del esqueleto facial, mejorando la morfología general, para que el posicionamiento dentario sea facilitado en la segunda fase del tratamiento (mecánica correctiva)

El abordaje ortopédico precoz atenúa la complejidad de la corrección ortodóntica de las maloclusiones; así, si una segunda fase de tratamiento ortodóntico fuese necesaria, consumirá un menor período de tiempo, debido a la limitada cantidad de movimiento dentario requerido.

2. Reducción de la necesidad de extracción de dientes permanentes

El control del espacio durante la etapa de transición de la dentadura mixta a la dentadura permanente, con un mantenimiento y la recuperación del espacio para los dientes en erupción, es de importancia fundamental en la prevención de extracciones futuras.

En muchos casos, la pérdida temprana de dientes deciduos, en la etapa de dentadura decidua y mixta donde no se instituyó ninguna terapia ortodóntica, puede ser necesario efectuar extracciones para solucionar los problemas de espacio, provenientes de la migración dental y la consecuente reducción del perímetro de arco.

3. Mejor estabilidad de la corrección

Las alteraciones morfológicas derivadas de la corrección temprana, provienen en gran parte, del propio potencial de crecimiento y de desarrollo el niño, lo que tiene una connotación ambigua en lo referente a la estabilidad. Al mismo tiempo en que favorece la adaptabilidad y un mejor mantenimiento de los resultados obtenidos.

4. Reducción en la incidencia de reabsorciones radiculares y de problemas periodontales

El tratamiento ortodóntico realizado en la dentadura permanente, en una sola fase, presenta un costo biológico mayor cuando exige mayores cantidades de movimiento dentario y un mayor tiempo de tratamiento correctivo. Estos factores están íntimamente relacionados con las reabsorciones radiculares.

5. Mayor cooperación del paciente

Muchos autores mencionan que los pacientes más jóvenes colaboran más, ya que todavía no es muy grande la disconformidad estética por el uso de los aparatos, principalmente los extrabucales.

En la decisión de la época más oportuna para el inicio del tratamiento, la colaboración del paciente en la infancia o adolescencia, constituye un factor de importancia.

6. Beneficios psicológicos

La estética facial es un factor muy significativo en las relaciones sociales del ser humano. La percepción de la belleza, influye sobre el desarrollo psicológico desde la infancia hasta la fase adulta del individuo.

El reconocimiento de la estética facial está presente desde temprano. A los 6 años de edad, el niño ya tiene valores culturales de atractivo físico y a los 8 años de edad, los criterios de atractivo son equivalentes a los de un adulto.

Niños lindos no sólo se relacionan mejor, sino que también, son considerados más inteligentes y eso contribuye para la consolidación de la autoestima.

❖ **DESVENTAJAS** [37,17]

1. Dificultad para prevenir el direccionamiento del crecimiento y del desarrollo craneofacial

El tratamiento temprano requiere de conocimiento de la morfología futura en la dentición permanente; así, como de las estructuras esqueléticas relacionadas con el maxilar y la mandíbula.

No se hace diagnóstico de las condiciones morfológicas en razón de la pluralidad de eventos controlados por la genética y el medio ambiente, que ocurren desde la dentadura decidua hasta la permanente.

2. Prolongación del tiempo de tratamiento

Algunas veces el tratamiento temprano no contribuye para el desarrollo dentofacial. En esos casos, sólo aumenta el tiempo y el costo del tratamiento y el paciente puede desanimarse para un futuro tratamiento correctivo.

Según Moyers y Riolo (2002), el tiempo de tratamiento se medirá por el número de horas en el sillón dental y no por el tiempo de tratamiento. La intervención realizada en dos etapas lleva menos horas clínicas y totaliza un período mayor de tratamiento.

El pensamiento simplista de tratar toda maloclusión tardíamente, desconoce las potencialidades biológicas inherentes al proceso de crecimiento y de desarrollo del ser humano.
Por lo tanto, es elogiable la filosofía del tratamiento temprano, siempre que sea bien indicada, por los innegables beneficios funcionales, estéticos y psicológicos que proporciona el niño en desarrollo.

3. Menor dominio de manipulación ortopédica en comparación con la biomecánica ortodóntica

La ortodoncia correctiva empleada en la dentadura permanente, le permite al profesional tener un dominio más amplio sobre la movilidad dental, pues se fundamenta en conocimientos de biomecánica y de física, proporcionando la posibilidad de utilizar sistemas de fuerzas previsibles, posibles de control por parte del operador.

Por otro lado, el éxito en la utilización de los aparatos ortopédicos en pacientes en crecimiento, tiene relación directa con las respuestas biológicas individuales, difíciles de manipular con precisión por el clínico.

2.4.4.2. APARATOLOGIA [6]

Los aparatos sugeridos en la literatura para la corrección de la mordida cruzada anterior dental se pueden diferenciar en dos categorías:

1. Aquellas que dan fuerzas intermitentes fuertes

Las fuerzas ejercidas por esta aparatologia dependen de la acción de la masticación del paciente y por lo tanto no es predecible; por otro lado, las fuerzas fuertes podrían traumatizar los dientes deciduos y causar reabsorción excesiva y exfoliación prematura.

1.1 Planos de mordida inclinado de acrílico fijo o removible
1.2 Corona de acero invertida
1.3 Bajalengua

2. Aquellos que dan fuerzas continuas ligeras

Las fuerzas leves continuas son consideradas más biológicas y efectivas en los movimientos ortodonticos de los dientes.

2.1 Aparatologia removible con resortes auxiliares
2.2 Arco lingual maxilar con resortes digitales
2.3 Arco fijo ligero

. Equilibración oclusal

A veces la corrección de una mordida cruzada anterior, puede realizarse eliminando los contactos prematuros mediante tallado incisal de los incisivos superiores e inferiores. Casi siempre será necesario recurrir a algún tipo de aparatología adicional para corregir los incisivos bloqueados. (3)

. Bajalengua

El procedimiento más básico para el tratamiento de la mordida cruzada anterior dental es con el bajalengua. Se le instruye al paciente para morder en un bajalengua de madera durante 1 o 2 horas al día, durante 10 a 14 días, se puede dividir en períodos de 15 minutos a lo largo de todo el día.(3)

El depresor de lengua se coloca donde la fuerza labial es aplicada al aspecto lingual del diente maxilar envuelto durante el cierre mandibular, con los bordes incisales de los incisivos mandibulares como punto de apoyo, actuando como un fulcro, absorbiendo fuerzas linguales recíprocas. La ventaja de este método es que no exige grandes gastos ni tampoco ocupa mucho tiempo en el consultorio. El método parece dar mejores resultados con dientes en etapa inicial de la erupción. Sin embargo, el éxito y el pronóstico de este tratamiento dependen en gran parte de la colaboración del niño y la vigilancia de los padres.(8)

Denamur T.J. (1984), evalúo la técnica del tratamiento de la mordida cruzada anterior dental con bajalengua y concluyó que se debe usar si el overlap horizontal y vertical es de 2-3mm, utilizándolo 2 horas de cita en el consultorio dental.(43)

. Plano inclinado inferior

Este aparato puede corregir la maloclusión con rapidez con poco cumplimiento por parte del paciente.
Utilizando resina acrílica, se cubre los 6 dientes anteriores e inferiores, pero no debe permitirse que toque los tejidos gingivales o tejidos palatinos opuestos. Antes de la cementación, el plano inclinado debe ser contorneado y pulido, dándole ángulo de 45º en relación con el eje largo de los incisivos inferiores. Se utilizará no más de 2 a 3 semanas. (3)

El plano inclinado en 45º permitirá que los incisivos superiores que se encuentran en linguoversión, se deslicen sobre la superficie inclinada con la fuerza que se origina al entrar en contacto ambas arcadas. El movimiento del incisivo bloqueado se realiza gracias a la presión ejecutada sobre el diente durante el cierre de la dentición. Estos planos deslizantes, tienen su mejor aplicación cuando se trata de mordidas cruzadas de uno o dos dientes en dentición temporal o incisivos en erupción, pudiéndose realizar sobre placa o modelando en acrílico un plano inclinado sobre los incisivos inferiores. (5,7)

Una desventaja es la imposibilidad de predecir y controlar la magnitud de la fuerza aplicada, así como la cantidad exacta del movimiento labial del incisivo bloqueado hacia su alineamiento correcto, otra desventaja es la posibilidad de incrementar la dimensión vertical, imposibilidad para hablar durante el tratamiento y la posibilidad de daño a la raíz debido a las fuerzas fuertemente irregulares aplicadas al diente. (3)

Wahbi M (1996), en su estudio de 30 pacientes con mordida cruzada anterior de edades entre 8 y 11años, utilizó resina de auto curado para la confección del plano inclinado de mordida, obteniendo buenos resultados tanto en la corrección de la mordida cruzada anterior como en la disminución de visitas al consultorio por los pacientes. (25)

Jirgensone I, Liepa A. y Abeltins A. (2008), en su estudio clínico utilizaron el plano de acrílico removible, que se comporta como un plano inclinado, simple y funcional, ubicado en el maxilar inferior, teniendo buenos resultados.[44]

Bayrak S, Sen T. E (2008), utilizaron en 4 casos clínicos, resina-composite inclinada de 3-4mm en el borde incisal de los incisivos mandibulares con ángulo de 45º longitudinal al eje del diente, la corrección se realizó en 1 o 2 semanas, sin evidenciar daños en los tejidos gingivales ni en los dientes.[45]

. Corona de acero

Otro método para utilizar un plano inclinado, consiste en cementar una corona anterior invertida de acero inoxidable. Este procedimiento está más indicado para mordidas cruzadas de dientes aislados.[3]

Se utiliza una corona de acero de gran tamaño, preformada, se recorta y adapta al margen gingival para que encaje con comodidad encima del diente o de los dientes en mordida cruzada. La corona se cementa alrevés. Cuando la corona de acero inoxidable de un incisivo preformado elongado es cementado con la superficie lingual mirando labialmente, la inclinación resultante contacta al incisivo mandibular opuesto y, las fuerzas oclusales normales mueven los incisivos fuera de la relación cruzada La corrección suele ocurrir en 1 o 2 semanas. [3]

Un inconveniente de este método es el aspecto poco estético de las coronas de acero inoxidable. Con el advenimiento de la resina composite, la corona de acero inoxidable puede ser reemplazada por resina composite para la corrección de la mordida cruzada anterior.[21]

. Aparatología Removible

En los niños, el método ideal para inclinar los dientes antero superiores e inferiores para eliminar la mordida cruzada es un aparato removible con resortes digitales para el desplazamiento facial de los incisivos superiores o un arco labial activo para el desplazamiento lingual de los incisivos inferiores, con un protrusor, se pueden mover fácilmente dos dientes anteriores superiores. El aparato removible debe llevar retenedores múltiples para su retención, suele estar contraindicado el empleo de un arco labial, ya que puede interferir en el movimiento facial de los incisivos. Un resorte digital lingual maxilar, puede activarse 1.5 o 2mm por mes y produce una movilización dental de 1mm. (12)

Los planos de mordidas posteriores, son usualmente usados para facilitar la corrección de la mordida cruzada anterior. (13)
Sin embargo, para que el tratamiento sea exitoso se requiere la cooperación del paciente.

Los aparatos removibles tienen algunas ventajas; son más fáciles de limpiar, pueden dar un anclaje vertical y horizontal debido a la cubierta palatina, pueden producir una reducción eficiente del overbite y en un niño en crecimiento, así también, pueden transmitir fuerzas en bloque a los dientes; como desventajas se pueden encontrar que el aparato puede ser olvidado o perdido, sólo son posibles movimientos de inclinación, afectan el habla, se necesita de personal de laboratorio, la tracción intermaxilar es más dificultosa, es insuficiente para movimiento de varios dientes.(47)

- **El aparato de Hawley** para maxilar superior con resortes en forma de S o de doble espiral incorporados a la resina acrílica, es útil para la corrección de la mordida cruzada anterior que afecta varios dientes. La retención puede hacerse mediante retenedores de punta de bola, retenedores Adams o

ganchos tipo “c”, el arco de alambre labial contorneado, controla la posición del incisivo corregido y a veces puede prevenir el desplazamiento. (3)

Se explica a los pacientes que deben llevar el aparato las 24 horas del día, quitarlo sólo para comer y lavarse los dientes, el movimiento del diente bloqueado en sentido labial se realiza deprimiendo los resortes de 1.5 a 2mm cada una o dos semanas. (3)

En la mayor parte de los casos, la corrección de la mordida cruzada se mantiene por la sobremordida; no es necesario ningún aparato de retención.

- **Placa Progenie:** Consta de 4 partes: 1. Ganchos de sujeción (Adams) o de estabilización en bola, 2. Plano posterior de mordida: bloque de acrílico adaptado al espacio libre que queda cuando contactan los bordes incisales, 3. Arco de progenie inserto en el acrílico de la bóveda platina y cubre la cara vestibular de los incisivos inferiores, 4. Resortes digitales adaptados en la cara lingual de los incisivos superiores para inclinar la corona hacia labial. (5,16)

Velásquez R.V. (2005), realizó un estudio en una paciente con dentición mixta, que presentaba maloclusión clase I con mordida cruzada anterior, utilizó placa progenie superior y placa activa inferior con tornillo para expansión transversal, activando con 2 vueltas cada 7 días, obteniendo resultados favorables. (16)

. Aparatos fijos

- Arco lingual maxilar con resortes digitales: consta de arco lingual maxilar que lleva soldado resortes. Los resortes suelen ir soldados en el lado del arco opuesto al diente que se quiere corregir; para incrementar su longitud; los mejores resultados se obtienen con resortes de 15mm. Cuando estos resortes se activan correctamente durante cada visita mensual (3mm), se logra un movimiento dental óptimo de 1mm por mes.

Con este aparato resultan convenientes la sobrecorrección y la retención. (12)

- Otro método fijo para la inclinación anterior de los incisivos superiores es el empleo de un arco de alambre redondo con anclaje posteriores embandados y anteriores adheridos. (3)

La aparatología 4 x 2 ofrece una forma efectiva para controlar los movimientos anteroposteriores de los dientes en una dirección anteroposterior, también puede ser usado para controlar la posición bucolingual de las raíces cuando se usa alambres rectangulares. (48)

Gu Y. y cols (200), realizaron un estudio comparativo entre la efectividad de un 4 x 2 (aparatología fija) versus un arco extraoral reverso, en la corrección de la mordida cruzada anterior y para identificar las contribuciones esqueletales y dentales en la corrección del overjet. Obtuvieron como resultados; una posición incisal maxilar más adelantada en el grupo que utilizó 4 x 2, en los dos grupos los incisivos inferiores se verticalizaron, el plano mandibular rotó hacia abajo y atrás significativamente en el grupo que utilizó 4 x 2, en el grupo que utilizó arco extraoral reverso en el plano maxilar rotó hacia arriba y hacia delante. Al parecer los dos métodos de tratamiento tienen efectos positivos en el movimiento hacia delante de la maxila durante el tratamiento así como después del tratamiento. (48)

Skeggs R.M. y Sandler P.J.(2002), realizaron un estudio en un paciente con el incisivo central superior en mordida cruzada, utilizaron aparatología fija 4 x 2 y colocaron cemento de ionómero de vidrio en las superficies oclusales en los dientes posteriores para dar un grado de apertura, obtuvieron una corrección de la mordida cruzada en 10 días. (13)

III. CASO CLÍNICO

3.1 HISTORIA CLÍNICA ESTOMATOLÓGICA DEL NIÑO

. ANAMNESIS

1. Filiación

Nombre : Sh. G.R.

Edad: 9 años 5 meses de edad

Sexo : femenino

Lugar de nacimiento: Satipo

2. Motivo de consulta

“El diente de adelante está por encima”

3. Antecedentes familiares

Hermano con tuberculosis

4. Antecedentes Personales

No recibió lactancia materna.

Uso biberón por dos años (leche en polvo y dos cucharaditas de azúcar).

Bronquitis a repetición.

Se resfría con frecuencia.

5. De la Salud Bucal

Caries de infancia temprana diagnosticada a los dos años y medio de edad.

Optaron por la extracción de las piezas afectadas.

6. Personalidad y Carácter

Pacifica, obediente, dependiente, introvertida, receptiva

7. ***En la encuesta de Dieta del día anterior***, el GAE (golpes de azúcar extrínseco) dio un puntaje total de 4. (Ver tabla 2)

Tabla 2. Encuesta de Dieta (día anterior)

	Hora	Alimentos ingeridos	GAE
desayuno	7.30am	Leche, cocoa, 2 cucharaditas de azúcar, pan, mantequilla	1
extra	10.0am	Habas, canchita, limonada	1
almuerzo	1.00pm	Arroz, pescado frito, yuca sancochada, limonada, 1 cucharadita de azúcar	1
extra		___	
comida	7.00pm	Arroz, pescado frito, yuca sancochada, té, 1 cucharadita de azúcar	1
extra		___	
		total	4

8. Determinación del riesgo de caries

Tabla 3. Determinación Clínica del Riesgo de Caries en el Niño

Fecha: 10/01/07

Nombre: Sh. G.R.

Factores Positivos	Puntaje	Factores Negativos	Puntaje
1. Condiciones socioec. culturales razonables		1. Condiciones socioec. culturales deficientes	-1
2. Estabilidad en el hogar	+1	2. Inestabilidad en el hogar	
3. Buena salud general	+1	3. Enfermedades sistémicas	
4. Salud bucal	+1	4. CPOD – CPOS alto/ceod-ceos	
5. Presencia de fluor		5. Ausencia de fluor	-1
6. Flujo salival y capacidad tampón aparentemente normales	+1	6. Baja secreción salival y baja capacidad tampón	
7. Dieta balanceada (hábitos de Lactancia favorables)	+1	7. Dieta no balanceada (ingesta frecuente de carbohidratos)	
8. Recuento de S. mutans y Lactobacillos con valores aparentemente normales	+1	8. Recuento de S. mutans y lactobacillos con valores probablemente altos	
9. Morfología dental sin riesgo		9. Presencia de fosas fisuras	-1
10. Higiene bucal buena según IHO	+1	10. Gran cantidad de placa blanda	

Total + 4

Resumen de la Entrevista

Paciente de 9 años y 5 meses de edad, de sexo femenino, nacida en la cuidad de Satipo, que acude a la Clínica de Post Grado de la UNMSM.

La madre refiere “que se dio cuenta que su diente anterior estaba en mal posición y le habían dicho que tendría que corregirlo con brackets”.

No recibió lactancia materna.

Usó biberón por dos años.

Presentó caries de infancia temprana a la edad de dos años y medio y le realizaron la extracción de las piezas afectadas.

. EXAMEN CLÍNICO

1. ECTOSCOPIA

ABEG

2. EXTRAORAL

- Cráneo: Mesocéfalo
- Cara: Mesoprosopica
- Facies: Simétrica.

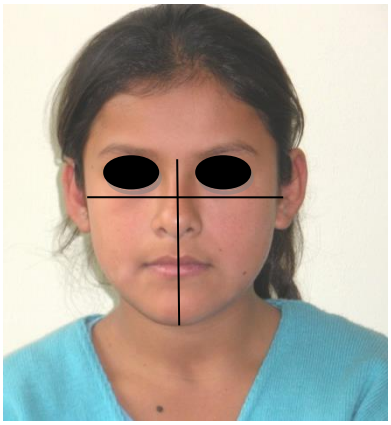

Foto 1 – Foto frontal extraoral

- Perfil
  - Tercio inferior: convexo
  - Plano mandibular: hiperdivergente

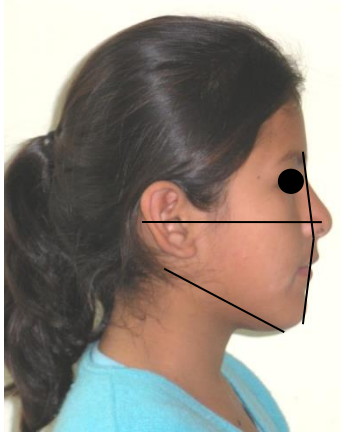

Foto 2 – Foto de perfil extraoral

3. INTRAORAL

- Relación incisal:
  - Overbite: 50%
  - Overjet: -1mm
  - Línea media dental : coincidente



Foto 3 – Foto frontal intraoral

- Oclusión: Maloclusión clase I con mordida cruzada anterior.
- Relación molar:
  - Relación molar derecha: Clase III.
  - Relación molar izquierda: Clase I.
- Relación canina:
  - Relación canina derecha: Clase I.
  - Relación canina izquierda: Clase I.



Foto 4 – Foto lateral derecha



Foto 5 – Foto lateral izquierda

- Dientes: Dentición mixta primera fase.
    - Cuadrante 5
        - Caries dental en la pieza 16 (o)
        - Fosas y fisuras profundas en la pieza 55
        - Pieza 11 vestibulogiroversada
    - Cuadrante 6
        - Caries dental en la pieza 65 (mop), 26 (o)



Foto 6 – Foto oclusal superior

    - Cuadrante 7
        - Fosas y fisuras profundas en la pieza 36
        - Caries dental en la pieza 75 (ovd)
    - Cuadrante 8
        - Ausencia clínica de la pieza 85
        - Fosas y fisuras profundas en la pieza 46



Foto 7 – Foto oclusal inferior

En el ***odontograma clínico*** presenta:

- Caries dental en la pieza 16 (o), 26 (o), 75 (ovd), 65 (mop).
- Fosas y fisuras profundas piezas 55, 36, 46.
- Ausencia clínica de la pieza 85.

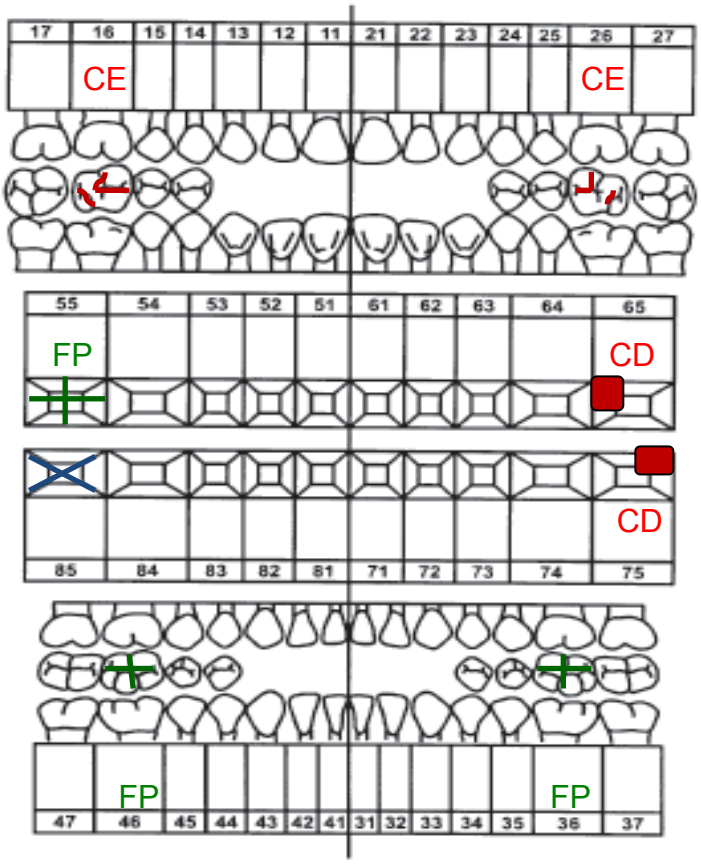

Figura 1 – Odontograma clínico

4. DIAGNÓSTICO PRESUNTIVO

- ***Del Estado General***

- Paciente de 9 años y 5 meses de edad, sexo femenino en ABEG.

- ***De las Condiciones Estomatológicas***

a. Tejidos Blandos:

- Gingivitis inducida por placa bacteriana

b. Tejidos Duros:

- Fosas y fisuras profundas en piezas 55, 36, 46.
- Caries dental en piezas 16 (o), 26 (o), 65 (mop), 75 (ovd).
- Ausencia clínica de la pieza 85.

c. Oclusión:

- Maloclusión clase I con mordida cruzada anterior.

e. Conducta:

Receptiva.

5. PLAN DE TRABAJO PARA EL DIAGNÓSTICO

Para poder llegar al diagnóstico definitivo se realizó la toma de radiografías periapicales (foto 8: cuadrante superior derecho, foto 9: cuadrante superior izquierdo, foto 10: cuadrante inferior izquierdo, foto 11: cuadrante inferior derecho).

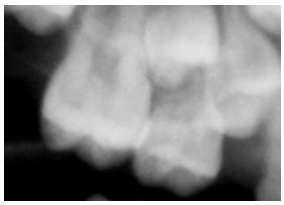

Foto 8

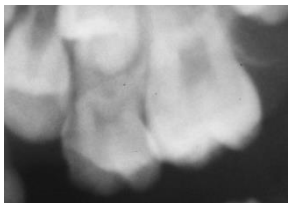

Foto 9



Foto 11



Foto 10

Pieza 16; imagen radiolúcida por oclusal (esmalte y 1/3 dentina)

Pieza 65; imagen radiolúcida por mesial y oclusal (esmalte y 1/3 dentina).

Pieza 26; imagen radiolúcida por oclusal (esmalte y 1/3 dentina)

Pieza 75; imagen radiolúcida por distal y vestibular (esmalte y 1/3 dentina)

Pieza 44; apariencia atípica en posición transversal.

Pieza 46; imagen radiolúcida por oclusal (2/3 esmalte)

6. DIAGNÓSTICO DEFINITIVO

- **De la salud general**

  Paciente de sexo femenino de 9 años y 5 meses de edad. ABEG, LOTEP.

- ***De las condiciones estomatológicas***

a. Tejidos blandos:

- Gingivitis inducida por placa dental

b. Tejidos duros:

- Fosas y fisuras profundas en piezas 55, 36.
- Caries dental en esmalte en la pieza 46(o)
- Caries dental en dentina en las piezas 16 (o), 26 (o), 75 (ovd), 65 (mop).
- Ausencia clínica por extracción prematura de la pieza 85.
- Apariencia atípica en posición transversal del germen de la pieza 44.

c. Oclusión:

- Maloclusión clase I con mordida cruzada anterior dental.

d. Conducta:

- Receptiva.

7. OBJETIVOS DEL TRATAMIENTO

1. Enseñar la técnica de cepillado dental a la madre y al paciente.
2. Eliminar y restaurar las lesiones de caries dental.
3. Prevenir la aparición de nuevas lesiones cariosas.
4. Descruzar mordida cruzada anterior dental.
5. Corregir apiñamiento dentario superior.
6. Mantener el espacio en el maxilar inferior.
7. Controlar la erupción dental.

8. PLAN DE TRATAMIENTO

- ***Fase Sistémica:***

  No requiere.

- ***Fase Estomatológica:***

a. Fase de higiene :

- Fisioterapia oral al paciente y a la madre.

b. Fase preventiva:

- Aplicación de flúor fosfato acidulado 1.23%
- Sellantes resinosos en las piezas 55, 36.

c. Fase correctiva:

- Resina compuesta en la pieza 46 (o)
- Ionómero base y resina compuesta en las piezas 16 (o), 26 (o), 75 (ovd), 65 (mop).
- Placa activa superior, con tornillo de expansión, dos protrusores anteriores en forma de S, retenedores en bola y acrílico en las caras oclusales de las molares primarias y permanentes.
- Placa activa inferior con arco de Hawley, retenedor Adams y en bola, tornillo de expansión a nivel del cuadrante 8 y acrílico en las zonas donde hay ausencia clínica de piezas.
- Cirugía de pieza 44, por apariencia atípica y posición transversal como parte de terapia de extracciones seriadas

d. Fase de mantenimiento:

- Control clínico a los 4 meses.
- Control radiográfico cada 6 meses.
- Aplicación de fluoruro de sodio (neutro) 2% cada 4 meses.
- Cepillado dental diario (tres veces al día, después de cada comida) con pasta dental que contenga 1100 ppm de flúor.
- Uso de hilo dental.
- Controlar la erupción dental.

9. EVOLUCIÓN

1 era cita: Llenado de Historia Clínica (interrogatorio, examen clínico, IHO)
Elaboración de diagnóstico presuntivo
Toma de fotografías de diagnóstico
Toma de radiografías periapicales (4 cuadrantes)
Fisioterapia oral (sesión educativa, profilaxis, flúor)

2 da cita: Toma de radiografía panorámica y cefalométrica y análisis respectivo
Toma de modelos de estudio y análisis de espacio
Diagnóstico definitivo
Elaboración de plan de tratamiento y presupuesto promedio del tratamiento

3 era cita: Control de higiene oral
Restauración con ionómero base (Vitrebond) y resina compuesta (Z100 – 3M) pza 16(o), 26(o), 65(ovd)
Confección de diseño de placas activas superior e inferior

4 ta cita: Restauración con ionómero base (Vitrebond) y resina compuesta (Z100 – 3M) pza 75 (ovd)
Restauración con resina compuesta (Z100 – 3M) pza 46 (o)
Instalación de placas activas, se le indicó a la madre dar 2/4 vuelta al tornillo de expansión superior e inferior cada semana.

5 ta cita: Sellante resinoso (Helioseal) no invasivo pza 55 y 36
Control de higiene oral
Activación (1.5mm) de los protrusores de la placa activa superior

3.2 FICHA DE ORTODONCIA

1. EXAMEN EXOBUCAL

Al examen extraoral frontal revela simetría facial, mesocéfalo, cara mesoprosopica, labios competentes, tercios faciales equilibrados (Foto 12).

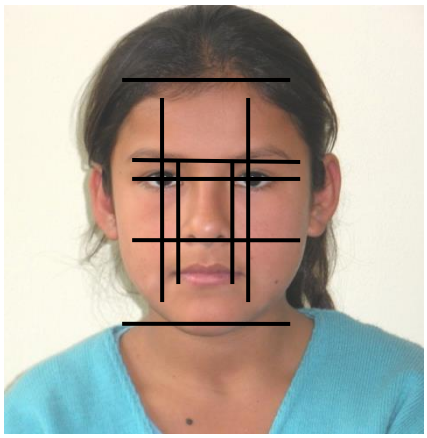

Foto 12- Vista frontal extraoral

Al examen extraoral lateral (perfil): crecimiento hiperdivergente, perfil total convexo (Foto 13)

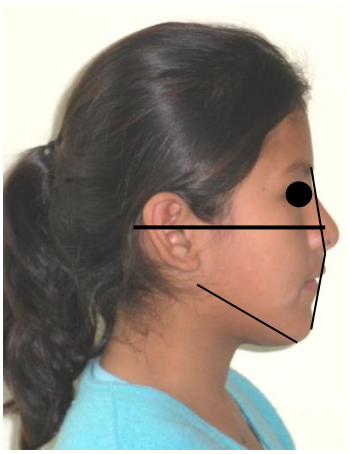

Foto 13- Vista lateral extraoral

2. EXAMEN INTRAORAL

Al examen intraoral lateral derecho, presenta relación molar clase III, relación canina clase I (Foto 14). En el examen intraoral frontal, presenta apiñamiento anterior, mordida cruzada anterior, overjet de -1mm y overbite de 50% entre piezas 21 y 31 (Foto 15). En el examen intraoral lateral izquierdo, presenta relación molar clase I, relación canina clase I (Foto 16).



Foto 14-Lateral derecha intraoral



Foto 16-Lateral izquierda intraoral



Foto 15- Intraoral frontal

Al examen intraoral vista oclusal superior se observa vestibulogiroversión de la pieza 11, caries dental en dentina pieza 65(mop), arco dentario en forma ovoideo (Foto 17). Vista oclusal inferior se observa ausencia clínica de la pieza 85, arco dentario ovoideo, alineado. (Foto 18). Dentición mixta primera fase.

Foto 17
Oclusal superior



Foto 18
Oclusal inferior



3. DIAGNÓSTICO PRESUNTIVO

Paciente de sexo femenino de 9 años y 5 meses de edad, que presenta maloclusión clase I con mordida cruzada anterior, relación molar derecha clase III, relación molar izquierda clase I, relación canina derecha e izquierda clase I, overbite 50%, overjet -1mm.

4. EXAMENES AUXILIARES

1. Análisis de modelos en dentición mixta, el cual muestra una discrepancia alveolodentaria en el maxilar superior de -7mm y en el maxilar inferior de -2mm. (Ver tabla 4)

2. La radiografía panorámica muestra un desarrollo normal dental y óseo, a excepción que radiográficamente se observa diastema central entre piezas 11 y 12, la pieza 11 no ha alcanzado el plano oclusal, la pieza 12 mesioangulada, pieza 53 ubicada por debajo del plano de oclusión, en el cuadrante inferior se observa los caninos primarios distalizados, el germen de la pieza 44 con apariencia atípica en posición transversal y ausencia de la pieza 85.(Foto 19) (Ver tabla 5)

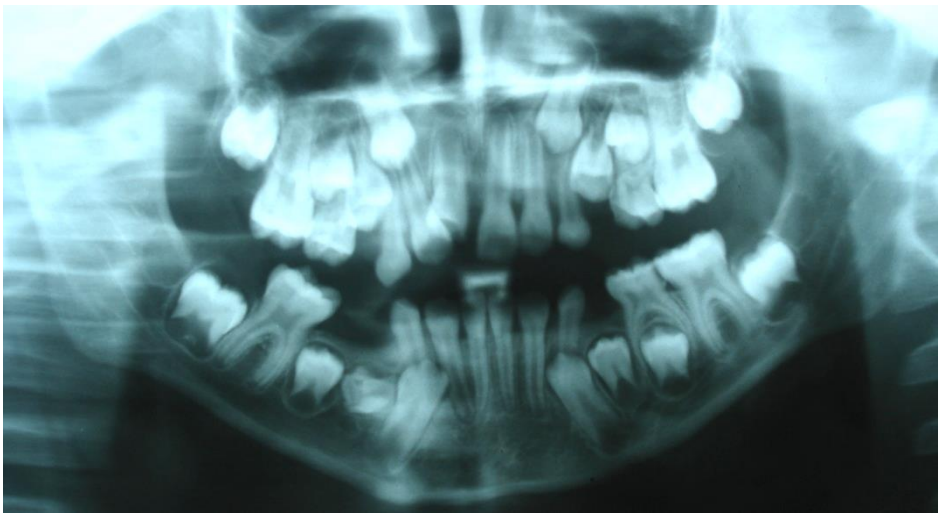

Foto 19 - Radiografía panorámica

3. El análisis cefalométrico inicial indicaba clase I esquelética, el maxilar superior retroinclinado, con tendencia a mesoprosopico, crecimiento horario, longitud disminuida de la rama mandibular y ligera retrusión de los incisivos superiores e inferiores. (Foto 20) (Tabla 6)

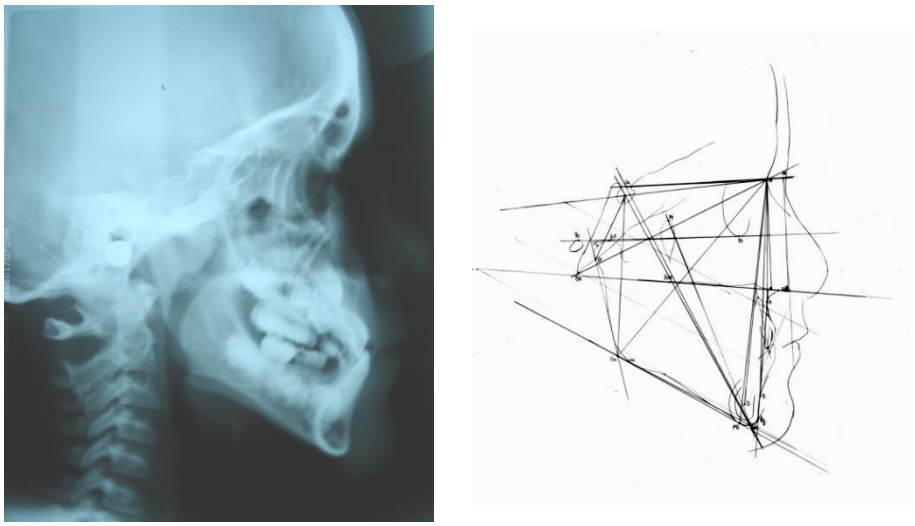

Foto 20 – Radiografía cefalométrica y análisis cefalométrico inicial

5. DIAGNÓSTICO DEFINITIVO

Paciente de sexo femenino de 9 años y 5 meses de edad, que presenta patrón esquelético clase I, maloclusión dentaria clase I, con mordida cruzada anterior dental, relación molar derecha clase III, relación molar izquierda clase I, relación canina derecha e izquierda clase I, overbite 50%, overjet -1mm, discrepancia alveolo dentaria de -2mm en el maxilar inferior, -7mm en el maxilar superior, con apiñamiento dental en el maxilar superior, simetría facial, perfil convexo.

6. OBJETIVOS DEL TRATAMIENTO

1. Descruzar mordida cruzada anterior dental
2. Corregir apiñamiento dentario superior
3. Corregir discrepancia arco diente del maxilar superior
7. Mantener el espacio en el maxilar inferior
8. Controlar la erupción dental
9. Extraer piezas 14, 24, 34, 44 como parte de terapia de extracciones seriadas

7. EVOLUCIÓN

El tratamiento fue conducido por el uso de una placa activa superior, dos protrusores en forma de S; uno por palatino de la pieza 12 para movilizarlo distalmente y el otro por palatino de la pieza 22 para desrotarlo, plano de acrílico en las caras oclusales de las molares primarias y permanentes para incrementar la dimensión vertical. (Foto 21) En el maxilar inferior se colocó placa activa con arco de Hawley, tornillo de expansión en cuadrante 8 como reganador de espacio y acrílico en las zonas donde había ausencia clínica de ciertas piezas para mantener el espacio. (Foto 22)

Foto 21
Vista oclusal superior
con placa activa

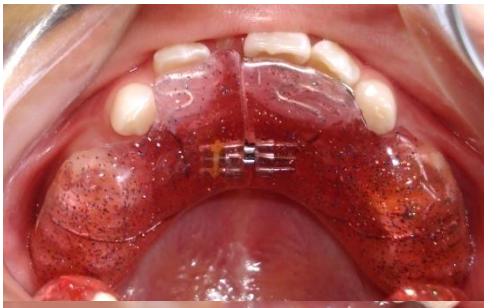

Foto 22
Vista oclusal inferior
con placa activa



Se le pidió al paciente usar las placas activas a tiempo completo, excepto a la hora de comer. Se le dieron instrucciones de higiene y cuidado de la placa.

Se activó el tornillo de expansión superior con 2/4 de vuelta; así como 1.5mm de los protrusores cada semana. El tornillo de expansión inferior fue activado con 2/4 de vuelta cada semana.

Se extrajeron los caninos primarios superiores (piezas 53, 63) para dar espacio al alineamiento de los incisivos superiores.

Después de obtener la corrección de la mordida cruzada anterior, se realizó la cirugía de la pieza 44 debido a su apariencia atípica y posición transversal. (Foto 23 y 24)

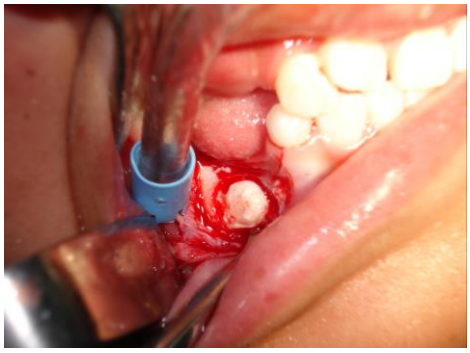

Foto 23. Cirugía de la pieza 44

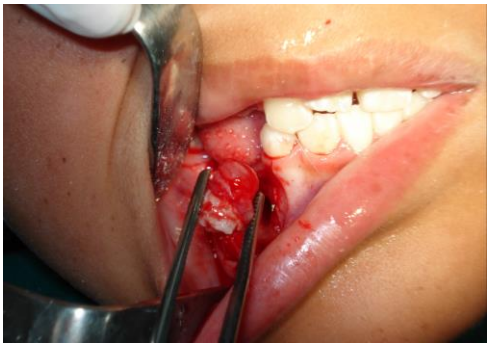

Foto 24. Cirugía de la pieza 44

De acuerdo al análisis de Moyers tanto en el maxilar superior como en el inferior no existe el espacio suficiente para las piezas 3, 4 y 5 la presencia de la pieza 44 atípica en posición transversal y el examen radiográfico, nos llevó a decidir por la terapia de extracciones seriadas, para lo cual se indicó la exodoncia las piezas 14, 24 y 34.

IV. RESULTADOS

Después de 5 meses, la mordida cruzada anterior dentaria estaba corregida, se estableció un overjet positivo. (Foto 25)



Foto 25 - Vista frontal intraoral después de 5 meses

Las fotos extraorales frontales y laterales, muestran que no hubo cambios en el perfil del paciente. (Foto 26, 27)



Foto 26 - Extraoral Frontal



Foto 27 – Extraoral Lateral

Después de corregir la mordida cruzada anterior, se enfocó el tratamiento a desrotar la pieza 11 que estaba vestibulogiroversada así como en distalizar la pieza 21 para alinear el arco superior. Para este fin se recurrió al cambio de placa activa, utilizando arco de Hawley y retenedores tipo flecha en las molares posteriores. En el maxilar inferior se mantuvo la misma placa activa. (Foto 28)



Foto 28- Vista frontal con placa activa con arco de Hawley

Al cabo de 4 meses posteriores, el arco superior estaba casi alineado, overjet positivo, la mordida cruzada anterior corregida (Foto 29), relación molar derecha clase III (Foto 30), relación molar izquierda clase I. (Foto 31)



Foto 30- Lateral derecha



Foto 31-Lateral izquierda



Foto 29-Frontal intraoral

En la vista oclusal superior se observa la presencia de primeras premolares derecha e izquierda (piezas 14, 24), pieza 24 con hipomineralización, ausencia clínica de piezas 53, 63, las cuales se extrajeron para poder alinear el arco superior (Foto 32), en la vista oclusal inferior se observa ausencia clínica de pieza 85.(Foto 33)

Foto 32
Oclusal superior



Foto 33
Oclusal inferior



El análisis cefalométrico final indica que no hubo cambios esqueletales, sólo hubo cambios dentarios. (Foto 34) (Tabla 6)

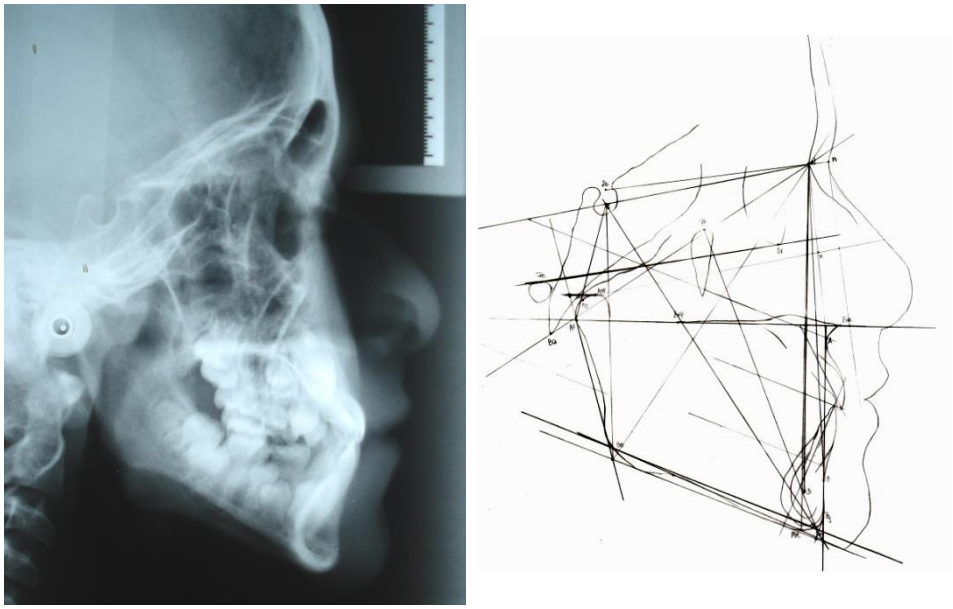

Foto 34 – Radiografía cefalométrica y análisis cefalométrico después del tratamiento.

Después de dos años de tratamiento, al control clínico podemos observar, línea media coincidente, relación molar derecha clase III (Foto 36), relación molar izquierda clase I (Foto 37), overjet positivo (Foto 35), observando una mejoría de la forma de los arcos dentarios así como la eliminación del apiñamiento.



Foto 36-Lateral derecha



Foto 37-Lateral izquierda



Foto 35-Frontal intraoral

En la vista oclusal superior se observa ausencia clínica de las piezas 14 y 24 (foto 38), en la vista oclusal inferior se observa ausencia clínica de la pieza 34 que aun no ha erupcionado (Foto 39), asimismo se observa el mejoramiento de la conformación de los arcos dentales superior e inferior.

Foto 38
Oclusal superior

Foto 39
Oclusal inferior



V. DISCUSIÓN

Algunas maloclusiones, vistas por el odontólogo general, deberán ser tratadas tempranamente con procedimientos simples. La mordida cruzada anterior que no envuelve otra complicación, permite recurrir a un tipo de tratamiento interceptivo. El criterio para un tratamiento exitoso, incluye espacio adecuado para el movimiento del diente envuelto y una apertura de la mordida para facilitar este movimiento. Los casos más complicados necesitarán estudio ortodóntico.(2)

En el presente caso clínico se puede apreciar los efectos de la aparatología removible en la corrección de la mordida cruzada anterior dental.

Se debe considerar la capacidad de cooperación y el crecimiento del paciente para decidir el tipo de aparatología a utilizar; en estos casos el tratamiento temprano es la mejor opción para lograr un mejor crecimiento craneofacial. (48)

Siendo una indicación específica para el tratamiento temprano la mordida cruzada anterior, la meta de este tratamiento es establecer un adecuado overjet y overbite, alinear incisivos mandibulares y maxilares, obtener relación molar clase I entre otros.

Los pacientes afectados son jóvenes e idealmente cualquier aparatología aplicada para la corrección de la mordida cruzada anterior dental deberá poder ser reemplazada fácilmente y removida, no muy costosa, confortable y de fácil tolerancia, que no dañe a los tejidos gingivales ni periodontales, que de una rápida corrección y que requiera una mínima cooperación por parte del paciente.(8)

Existe controversias sobre cuando comenzar el tratamiento temprano; Fox J. (1803), recomienda que el tratamiento deberá ser comenzado antes de los 13 o 14 años de edad, y lo más temprano posible; Mershon y Hellman, dijeron que el tratamiento debería ser llevado a cabo muy temprano si no se han realizado observaciones seriadas de la dentición para determinar el desarrollo anormal.

Antes de la cefalometria, se creía que la aparatología ortodóntica influenciaba en el crecimiento y patrones faciales. De acuerdo con Kloehn S.J. (1950), los niños eran tratados siempre de 6 o 8 años de edad, bajo la impresión que estaban estimulando el crecimiento de la mandíbula y huesos faciales.

Por otro lado, Nance HN. (1947), dijo que el tratamiento activo en el periodo de dentición mixta es deseable sólo en casos de clase III, mordidas cruzadas y clase II cuando la apariencia facial es afectada, así concluyó que los pacientes deberán ser tratados antes del desarrollo de la dentición adulta. Asimismo, Eby JD (1949), estableció que, desde que existe un rango de diferencia entre la edad cronológica y psicológica y desde que el rango de crecimiento de la persona varia, la edad del paciente es una base indefinida para establecer el diagnóstico y tratamiento. [41]

El tratamiento de la mordida cruzada anterior está condicionada por la posición de los incisivos y la relación sagital y vertical de las bases maxilares. En la dentición mixta la transición de dentición temporal a dentición mixta significa un periodo clave para el progreso y tratamiento de la maloclusión. [5]

Existe un acuerdo universal que las mordidas cruzadas anteriores, posteriores o anteriores, funcionales o anatómicas, deberán ser tratadas lo más tempranamente posible, correspondiendo con el nivel de maduración del niño. Esto es para prevenir la abrasión anormal del esmalte, fracturas o movilidad de los dientes anteriores o patología periodontal. El daño potencial a la dentición es considerable si no se trata, varios pacientes con mordida cruzada anterior dental muestran marcada migración apical del ligamento periodontal y reabsorción ósea de los incisivos opuestos.

Eso podría causar dolor, necesidad de tratamiento periodontal inclusive disturbios en la articulación temporomadibular.[8]

Esta maloclusión debe ser corregida convencionalmente utilizando una placa removible o arco palatino con resortes digitales o linguales, que ejerzan fuerzas sobre la superficie lingual de los incisivos superiores, inclinándolos hacia vestibular, lo cual es normalmente suficiente para corregir la anomalía incisal. [37] Antes de la corrección el profesional debe certificar que exista espacio suficiente en el arco dentario para reposicionar los dientes en mordida cruzada. [12]

Lee B.D. (1978), recomienda para esta corrección, el aparato de Hawley para maxilar superior con resortes en forma de S o Z o doble espiral incorporado al acrílico [3].
Para conseguir resultados eficaces, el paciente debe llevar el aparato casi todo el tiempo. Hay que sobrecorregir los dientes defectuosos y retenerlos asi hasta que la sobremordida permita mantener las posiciones dentales corregidas. [12]

La aparatología removible tiene muchas ventajas en comparación con la aparatología fija; es más económica, simple de hacer y provee un mejor anclaje.

Algunos autores como Dowsing P. y Sandler P.J. (2004), recomiendan aparatología 4 x 2 en pacientes con mordida cruzada anterior dental de uno o varios dientes; obteniendo buenos resultados [49].

Asimismo Skeggs R.M. y Sandler P.J.(2002), utilizaron aparatología 4 x 2 colocando también ionómero de vidrio en las caras oclusales de los dientes posteriores para dar cierto grado de apertura, obteniendo en todos los casos la corrección satisfactoria de la mordida cruzada anterior [51].
Los autores atribuyen el éxito de la aparatología fija a que no hay necesidad de mucha cooperación del paciente y mejor control del movimiento dental.

Por otro lado, otro método conocido de corrección de la mordida cruzada anterior de uno o dos dientes es el uso de la corona de acero invertida. Croll T.P. y Lieberman W.H (1999), dijeron que el método de la corona de acero invertida corrige la inclinación dental de un solo diente en mordida cruzada rápidamente, confortablemente, sin mucho costo alguno y sin la necesidad de la total y especial cooperación del paciente, existen ciertas desventajas, la apariencia cromada de la corona no da muy buena estética además de tener ciertas limitaciones para trabajar con una inclinación que ya está formada y la dificultad para adaptar la corona. Los autores descubrieron que utilizando un composite para formar el plano inclinado facilita el tratamiento obteniendo buenos resultados.(52)

El plano inclinado inferior de resina o acrílico es otro método para la corrección de la mordida cruzada anterior dental de uno o varios dientes. Sari S., Golkalp H y Aras S. (2001), evaluaron el método pasivo del plano inclinado inferior, construyendo un bloque de 3-4mm de tamaño y 45º al eje longitudinal del diente, construido en los bodes incisales de los incisivos relacionados, al terminar la semana, 33 casos de mordida cruzada anterior dental fueron corregidos.(8)

Para la corrección de un solo diente en mordida cruzada anterior, también se ha usado un bajalengua de madera. Este método es imprevisible y su efecto depende de la frecuencia de uso por parte del paciente y hasta que punto tolera la incomodidad. Este enfoque es mejor para los dientes con cierta movilidad o cuando los incisivos maxilares están haciendo erupción.(21)

En este caso clínico la utilización de placa activa superior con protrusores dio muy buenos resultados en el tema de descruzar la mordida (cambios dentales). Esta corrección proveerá un ambiente favorable para un crecimiento normal de la maxila y mandíbula, además que el uso de aparatología removible permitió el tratamiento restaurativo simultáneo de tratamiento preventivo y tratamiento restaurativo.

VI. CONCLUSIONES

1. Es importante el rol que el odontopediatra desempeña dentro de la odontología, ya que es uno de los primeros profesionales de la salud en entrar en contacto con los niños.

2. Al diagnosticar de manera temprana los diferentes tipos de maloclusiones permitirá establecer un plan de tratamiento en estas edades y, así favorecer su corrección en las etapas de crecimiento, para esto se debemos hacer un análisis cuidadoso tanto de los aspectos esqueléticos, dentales y funcionales, así como, de los antecedentes genéticos.

3. La aparatología removible debe ser considerada una opción válida de tratamiento, debiéndose considerar las características tanto del paciente como de la maloclusión que presenta, para decidir su elección.

4. La placa activa superior con protrusores permitió descruzar la mordida cruzada anterior dental (cambios dentales) en cinco meses.

VII. RECOMENDACIONES

1. Antes de elegir el tipo de tratamiento se deberá realizar un buen diagnóstico diferencial (dental, funcional o esqueletal)

2. Antes de elegir el tipo de tratamiento se deberá analizar el espacio existente y la cooperación del paciente.

3. Después de obtenida la corrección de la mordida cruzada anterior se deberá recurrir a una placa de contención, sobre todo en los casos donde se aprecia un overbite reducido.

RESUMEN

La mordida cruzada anterior está relacionada con el posicionamiento vestíbulo lingual anormal de los dientes anteriores, pudiendo ser de índole dentaria, esquelética o funcional; haciéndose así necesaria la realización de un diagnóstico diferencial para una buena planificación y tratamiento.

El tratamiento temprano de estas maloclusiones puede evitar desvíos del crecimiento y desarrollo que podrían generar problemas esqueléticos. Por otro lado, el tratamiento bien conducido, en fase de crecimiento, lo más tempranamente posible, hace que ese crecimiento y desarrollo óseo entre en su curso normal y consecuentemente evolucione hacia una oclusión adecuada con equilibrio muscular, resultando en un tratamiento estable.

El objetivo de este caso es resaltar la importancia del diagnóstico precoz, para realizar el tratamiento temprano indicado. El trabajo será ilustrado por un caso de mordida cruzada anterior dental, que estuvo en tratamiento en la clínica de odontopediatria de post grado de la Facultad de Odontología de la Universidad Nacional Mayor de San Marcos.

ABSTRACT

The anterior crossbite is related with the abnormal fronto-lingual position of the anterior teeth, the origin of this could be dental, functional o esqueletal, and because of that, we must make a well done differential diagnosis for a good planification and treatment.

The early treatment of this malocclusion could avoid deflection of the growth and development, that could generate esqueletal problems.
On the other hand, the treatment well conduced, in growth phase, as early as possible, make that this growth and esqueletal development get in its normal course and consecutive develop into the right occlusion with muscular equilibrium, resulting in a stable treatment.

The objective of this case is to emphasize the importance of the early diagnosis for making an appropriated early treatment. The work would be illustrated by a case of the dental anterior crossbite, which was treated in the odontopediatric clinic of the National University of San Marcos – Dentistry Faculty.

REFERENCIAS BIBLIOGRAFICAS

1. Clifford F.O. Crossbite correction in the deciduos dentition: Principles and procedures. AJODO, 1971. 59(4): 343 – 349

2. Wienberg R.L. The anterior crossbite: report of cases. Journal Am. Dent. Assoc.,1975. 90(3): 621 - 624

3. Lee B. Corrección de la mordida cruzada. En: Clinicas Odontológicas de Norteamérica. Principios para guiar una dentición en desarrollo. Vol 4. México:Interamericana;1978. p. 645 - 666

4. Ferguson F.S. Prevalence of labial-lingual and vertical malocclusion in the primary dentition. J. Ped, 1980. 4:187 – 191.

5. Canut B. J. Clase III. En Canut B.J. Ortodoncia Clinica. Barcelona:Salvat;1991. p . 443-468

6. Vadiakas G y Viazis A. Anterior crossbite correction in the early deciduos dentition. AJODO, 1992. 102(2):160-162.

7. Solano R. E. y Mendoza M.A. Tratamiento Temprano de la maloclusión. En: Barberia L. E. Odontopediatria. España:Masson;2001. p. 393-398

8. Sari S., Gokalp H. y Aras S.Correction of anterior dental crossbite with composite as an inclined plane. International Journal of Paediatric Dentistry, 2001. 11:201 – 208.

9. Da Silva F.O., Neiva N.M. y Oliveira C.A. Ortodontia. Epidemiologia da mordida cruzada anterior na dentadura decídua, 2005.4(4): 1 – 8.

10. Gutierrez V.D., Díaz P.R. y Valenti G.M. Prevalencia da mordida cruzada dental pacientes pediátricos de la Clínica periférica “Las Aguilas” turno vespertino. Revista Latinoamericana de Ortodoncia y Odontopediatría. Caracas-Venezuela.p:1 - 6 .

11. American Academy of Pediatric Dentistry. Guideline on Management of the developing dentition and occlusion in Pediatric Dentistry, 2007 – 2008. 29(7): 184.

12. Proffit W.R. Tratamiento de los problemas otodóncicos en niños preadolescentes. En: Ortodoncia. Teoría y Práctica. 2da edición. Madrid : Mosby; 1994.p. 416 – 419.

13. Skeggs R.M. y Sandler P.J. Rapad Correction of anterior crossbite using a fixed appliance: a case report. Dental Update,2002. 29:299-302

14. Kornhauser S, Schartz Z. y Bimstein E. Changes in the gingival structure of maxillary permanent teeth related to the orthodontic correction of simple anterior crossbite. AJODO, 1996. 110(3): 263 – 268.

15. Ibrahim A.B. Management of anterior crossbite in mixed dentition. Ministry of Health Malaysia. p . 1-15.

16. Velásquez V. Mordida cruzada anterior: Diagnóstico y tratamiento con placa progenie. Revista Latinoamericana de Ortodoncia y Odontopediatria, 2005: 1-7. Disponible en: www.ortodonciaws/publicaciones/2005/mordida_cruzada_anterior_placa_progenie.asp.

17. De Freitas P.R. y Fuziy A. Maloclusión:Cuándo y cómo tratar. En: Alves Cardoso R. Actualización en ortodoncia y ortopedia functional de los maxilares. Sao Paulo:Las Artes Médicas;2002.

18. Moyers R.E. Handbook of Ortodontics. 4ta edición. Chicago:Yearbook.p.410 - 415.

19. Albarakati S. Treatment of a pseudo class III relationship in the mixed dentition: a case report. Saudi Dental Journal,2007. 19(2):119-125.

20. Rabie A.B.M. y Gu Y. Diagnostic criterio for pseudo-class III maloclusion. AJODO. 2000. 117(1):1 – 9.

21. Ngan P. Tratamiento de las maloclusiones de clase III en las denticiones primaria y mixta. En: Bishara. Ortodoncia. Madrid:Mc Graw Hill;2002. p.407-447.

22. Hagg U.,Tse A., Bendeus M. y Rabie A. A Follow-up study of early treatment of pseudo class III malocclusion. Angle Orthodontist, 2004. 74(4): 2 – 8.

23. Ngan P. Early timely treatment of class III malocclusion. Seminars in orthodontics, 2005. 4(7): 140 – 145.

24. Nomasa M. Changes in articulation of school children anterior crossbite before and after orthodontic treatment. The Journal of Fukroka Dental College, 1993. 20(3): 187 – 209.

25. Wahbi M Using a composite resin lower inclined bite plane to correct the anterior crossbite. The Saudi Dental Journal,1996. 8(3):154-158.

26. Wise G.E., Frazier-Bowers S. y D'Souza R.N. Cellular, Molecular and Genetic Determinants of Tooth eruption. Crit. Rev. Oral Biol. Med., 2002. 13(4): 323 – 334.

27. Gorski J.P. y Marks S.C. Current concepts of the biology of tooth eruption. Critical reviews in oral biology and medicine, 1992.3(3): 185 – 206.

28. Andreasen J.O. y Andreasen F.M. Lesiones de la dentición primaria. Patrón y diagnóstico de la lesión. En: Andreasen J.O. y Andreasen F.M. Lesiones Dentarias Traumáticas. Madrid:Panamericana;1990. p. 143 – 146.

29. Silva R.E. Alteraciones que se presentan en la dentición permanente como consecuencia de las lesiones traumáticas en los dientes temporales. En: Silva R.E. Lesiones traumáticas en la dentición temporal. Lima: 1998.p.100 – 101.

30. Andreasen J.O., Sundström B. y Ravn J.J. The effect of traumatic injuries to primary teeth on their permanent successors. I. Clinical and histologic study of 117 injured permanent teeth. Scand J. Dent. Res., 1971.79:219 – 283.

31. Suri L, Gagani E y Vastardio H. Delayed tooth eruption: Pathogenesis, diagnosis and treatment. A literature review. AJODO,2003. 126(4):432 – 445.

32. Van der Linden F.P. A Dentição no período intertransicional. En: Van der Linden F.P. Ortodontia. Desenvolvimento da Dentição. Sao Paulo: Quintessence, 1986. p. 43 – 46.

33. Yamaguchi H y Sueishi K. Malocclusion associated with abnormal posture. Bull Tokio dent Coll,2003. 44(2):43-54.

34. Dugoni S. A. Comprehensive mixed dentition treatment. AJODO ,1998.113(1):75-84.

35. Taushe E, Luck O y Harzer W. Prevalence of malocclusions in the early mixed dentition and orthodontic treatment need. European Journal of Orthodontics, 2004. 26(3):237-244.

36. Dugoni S,A., Aubert M. y Baumrind Sh. Differential diagnosis and treatment planning for early mixed dentition malocclusions. AJODO,2006.129:80-81

37. Rodríguez de Almeida R.; Gamba D., Castaña J., Rodrigues M. y Rodrigues R. Ortodoncia preventiva e Interceptora. Mito ou realidade?. Rev. Dental Press Ortodon. Ortop. Facial,1999.4(6):87-108.

38. Onedera K., Niikuni N., Yanagisawa M y Nakajima I. Effects of functional arthodontic appliances in the correction of a primary anterior crossbite-changes in craneofacial morphology and tongue position. European Journal of Orthodontics,2006.28:373-377.

39. Gianelly A.A. One phase versus two phase treatment AJODO,1995.108(5) :556-559.

40. Proffit W.R. The timing of early treatment: An overview. AJODO,2006. 129(4) :47-49

41. Wahl N. Orthodontics in 3 millenium. Chapter12:Two controveries:Early treatment and occlusion.AJODO, 2006. 130(6):799-804

42. Kurol J. Early treatment of tooth-eruption disturbances. AJODO,2002. 121(6) :588-591.

43. Denamur T.J. Technique clinic anterior crossbite correction. Journal of contemporary orthodontics, 1984. 18(8): 575.

44. Jirgensone I., Liepa A. y Albeltins A. Anterior crossbite correction in primary and mixed dentition with removable inclined plane(Bruckl appliance). Stomatologija, 2008. 10(4):140 – 144.

45. Bayrak S. y Sen Tunc E. Treatment of anterior dental crossbite using a bonded resin-composites slopes: case reports. European Journal of Dentistry, 2008. 2: 303 – 306.

46. Campbell O.A. Correction of an anterior crossbite with a steel crown. J.N.J. Dent. Assoc, 1991. 62(1):66 – 68.

47. Littlewood S.J., Tait A.G., Mandall N.A y Lewis D.H. The role of removable appliances in contemporary orthodontics. British Dental Journal,2001.191(6):304 – 310.

48. Gu Y. ; Rabie A y Hägg U. Treatment effects of simple fixed appliance and reverse headgear in correction of anterior crossbite. AJODO,2002.117(6):691-699

49. Dowsing P. y Sandler P.J. How to effectively use a 2 x 4 appliance. Journal of Orthodontics,2004; 31: 248 – 258.

50. Ishitani N, Yoshihara T, Inada E y Yamasaki Y. Anterior crossbite treatment by a removable orthodontic appliance in a patient with severely decayed molars: A case report. Pediatric Dental Journal, 2006; 16(1): 106 – 110.

51. Skeggs R.M. y Sandler P.J. Rapid Correction of anterior crossbite using a fixed appliance: A case report. Dental Update, 2002; 29:299 – 302.

52. Croll T.P. y Lieberman W.H. Bonded compomer slope for anterior tooth crossbite correction. Pediatric Dentistry, 1999; 21:293 - 294

ANEXOS

Tabla 4. Análisis de Espacio de Moyers

ANALISIS DE MODELOS (DENTICION MIXTA)

ARCADA SUPERIOR Σ ARCADA INFERIOR

INC. LATERAL INC. CENTRAL INC. LATERAL INC. CENTRAL

PREDICCIÓN DE ESPACIO

MAXILAR INFERIOR			MAXILAR SUPERIOR	
Σ Inc.=	25mm		Σ Inc.=	25mm
Derecho	Izquierdo		Derecho	Izquierdo
21.5	21.3	DISPONIBLE	17.6	19.2
22.4	22.4	REQUERIDO	21.9	21.9
- 0.9	- 1.1	DISCREPANCIA	- 4.3	- 2.7
-2mm		TOTAL	-7mm	

INTERPRETACION:

El maxilar superior presenta una DAD derecha de -4.3 e izquierda de – 2.7, sumando así un total de de -7mm.

El maxilar inferior presenta una DAD derecha de – 0.9mm e izquierda de – 1.1mm, sumando un total de de -2mm.

Tabla 5. Informe radiológico de radiografía panorámica inicial

Pieza 17	estadio 6.5 de Nolla
Pieza 16	estadio 8.5 de Nolla
Pieza 15	estadio 6 de Nolla
Pieza 55	reabsorción 2/3 radicular
Pieza 14	estadio 6.5 de Nolla
Pieza 13	estadio 8 de Nolla
Pieza 12	estadio 8.5 de Nolla
Pieza 11	estadio 8.5 de Nolla
Pieza 21	estadio 8.5 de Nolla
Pieza 22	estadio 8.5 de Nolla
Pieza 23	estadio 8 de Nolla
Pieza 24	estadio 7.5 de Nolla
Pieza 25	estadio 6.5 de Nolla
Pieza 65	reabsorción 2/3 radicular
Pieza 26	estadio 8 de Nolla
Pieza 27	estadio 6 de Nolla
Pieza 37	estadio 5.5 de Nolla
Pieza 36	estadio 9.5 de Nolla
Pieza 35	estadio 6 de Nolla
Pieza 75	reabsorción 1/3 radicular
Pieza 34	estadio 6 de Nolla
Pieza 73	reabsorción 1/3 radicular
Pieza 33	estadio 8 de Nolla
Pieza 32	estadio de Nolla
Pieza 31	estadio 10 de Nolla
Pieza 41	estadio 10 de Nolla
Pieza 42	estadio 9 de Nolla
Pieza 43	estadio 8 de Nolla
Pieza 83	reabsorción 1/3 radicular
Pieza 44	apariencia atípica, posición transversal
Pieza 45	estadio 6 de Nolla
Pieza 85	ausente
Pieza 46	estadio 9 de Nolla
Pieza 47	estadio 5 de Nolla

Tabla 6. Análisis cefalométrico antes y después del tratamiento

	Valores iniciales	Valores finales
Análisis de Bjork-Jarabak		
Angulo de la silla	115	115
Angulo articular	141	150
Angulo goniaco	131	125
Angulo goniaco superior	53	48
Angulo goniaco inferior	78	77
Sumatoria	393	390
SN/GoMe	64/63	67/65
Base de cráneo post/altura de rama	31.5/45	38/46
Altura facial post./altura facial ant.	72/110	82/118
	65.4%	68.4%
Análisis Combinado		
Angulo J	82	81
Angulo F	87	88
SNA	84	84
Angulo D	78	78
SNB	82	81
Angulo H	82	86
ANB	2	3
Angulo B	25	20
Angulo MM	90	90
Angulo IS	73	62
Angulo II	95	91
Interincisal	144	130
Eje Y	63	66
Angulo goniaco	131	126
Angulo GoGnSn	34	34
Eje facial	86	85