Universidad Nacional Mayor de San Marcos
Universidad del Perú. Decana de América
Facultad de Medicina Veterinaria
Escuela Profesional de Medicina Veterinaria

El uso de la ecografía en el manejo del dolor en la clínica de pequeños animales

TESINA

Para optar el Título Profesional de Médico Veterinaria

AUTOR

Maria Velia CRUZ SARAVIA

ASESOR

Mg. Jacqueline CAHUA UGARTE

Lima, Perú

2024



Reconocimiento - No Comercial - Compartir Igual - Sin restricciones adicionales

https://creativecommons.org/licenses/by-nc-sa/4.0/

Usted puede distribuir, remezclar, retocar, y crear a partir del documento original de modo no comercial, siempre y cuando se dé crédito al autor del documento y se licencien las nuevas creaciones bajo las mismas condiciones. No se permite aplicar términos legales o medidas tecnológicas que restrinjan legalmente a otros a hacer cualquier cosa que permita esta licencia.

Referencia bibliográfica

Cruz M. El uso de la ecografía en el manejo del dolor en la clínica de pequeños animales [Tesina de pregrado]. Lima: Universidad Nacional Mayor de San Marcos, Facultad de Medicina Veterinaria, Escuela Profesional de Medicina Veterinaria; 2024.

Metadatos complementarios

Datos de autor	
Nombres y apellidos	Maria Velia Cruz Saravia
Tipo de documento de identidad	DNI
Número de documento de identidad	76286996
URL de ORCID	-
Datos de asesor	
Nombres y apellidos	Jacqueline Cahua Ugarte
Tipo de documento de identidad	DNI
Número de documento de identidad	09521579
URL de ORCID	https://orcid.org/0000-0002-0374-3083
Datos del jurado	
Presidente del jurado	
Nombres y apellidos	Miluska Beatriz Navarrete Zamora
Tipo de documento	DNI
Número de documento de identidad	25782690
Miembro del jurado 1	
Nombres y apellidos	Diego Díaz Coahila
Tipo de documento	DNI
Número de documento de identidad	07521315
Miembro del jurado 2	
Nombres y apellidos	Ceesar Nilthon Aguilar Guevara
Tipo de documento	DNI
Número de documento de identidad	40122086
Datos de investigación	
Línea de investigación	B.4.1.8. Medicina y animales menores
Grupo de investigación	No aplica.

Agencia de financiamiento	Sin financiamiento
Ubicación geográfica de la investigación	Facultad de Medicina Veterinaria de la Universidad Nacional Mayor de San Marcos País: Perú Departamento: Lima Provincia: Lima Distrito: San Borja Latitud: -12.082772 Longitud: -76.9851546
Año o rango de años en que se realizó la investigación	Enero 2024 – abril 2024
URL de disciplinas OCDE	Ciencia Veterinarias https://purl.org/pe-repo/ocde/ford#4.03.01

Universidad Nacional Mayor de San Marcos
Universidad del Perú, Decana de América
Facultad de Medicina Veterinaria
Escuela Profesional de Medicina Veterinaria

ACTA DE SUSTENTACIÓN DE TESIS PARA OPTAR EL TÍTULO PROFESIONAL DE MÉDICO VETERINARIO

PROGRAMA DE TUTORÍA EN INVESTIGACIÓN PARA OPTAR EL TÍTULO PROFESIONAL DE MÉDICO VETERINARIO POR LA MODALIDAD DE EXAMEN DE APTITUD PROFESIONAL

En el auditorio principal de la Facultad de Medicina Veterinaria, el día jueves 03 de mayo de 2024, a las 12**:00** horas, se constituyó el Jurado Examinador designado mediante Resolución Directoral **Nº009-PROGR-TUTORIA /FMV-2024**, integrado por los siguientes profesores:

MV. Dra.	**NAVARRETE ZAMORA MILUSKA**	**Presidente del Jurado**
MV. Mg.	**CAHUA UGARTE JACQUELINE**	**Tutora**
MV.	**DIAZ COAHILA DIEGO**	**Miembro del Jurado**
MV. Mg.	**AGUILAR GUEVARA CEESAR NILTHON**	**Miembro del Jurado**

Luego de la instalación del Jurado a cargo del Presidente y bajo la dirección del mismo, el Bachiller Doña: **MARIA VELIA CRUZ SARAVIA**, para optar el Título Profesional de Médico Veterinaria, procedió a la sustentación pública de la Tesina:

"EL USO DE LA ECOGRAFÍA EN EL MANEJO DEL DOLOR EN LA CLÍNICA DE PEQUEÑOS ANIMALES"

Luego de absolver las preguntas del Jurado y del público asistente, el Jurado deliberó con la abstención reglamentaria del Tutor y acordó su **APROBACIÓN** por **UNANIMIDAD**, otorgándole la nota de diecisiete **(17)**.

Habiéndose aprobado la sustentación pública de la Tesina, el Presidente en representación del Jurado recomienda que la Escuela Profesional de Medicina Veterinaria proponga la aprobación del **TÍTULO PROFESIONAL DE MÉDICO VETERINARIA** a la Facultad de Medicina Veterinaria y que esta proponga al Rectorado el otorgamiento respectivo.

Siendo las **13:10 horas**, concluyó el acto académico de sustentación pública de la Tesina en fe de lo cual suscriben la presente acta por cuadruplicado los integrantes del Jurado:

Navarrete Zamora Miluska : MV. Dra. Prof. Asociado, TC

Cahua Ugarte Jacqueline: MV. Mg. Prof. Asociado, TC

Díaz Coahila Diego: MV. Prof. Asociado, TC

Aguilar Guevara Cesar Nilthon : MV. Mg. Prof. Auxiliar, TC

UNIVERSIDAD NACIONAL MAYOR DE SAN MARCOS
Universidad del Perú, DECANA DE AMÉRICA
FACULTAD DE MEDICINA VETERINARIA
ESCUELA PROFESIONAL DE MEDICINA VETERINARIA

CERTIFICADO DE SIMILITUD

Yo **Jacqueline Cahua Ugarte** en mi condición de asesor acreditado con la Resolución Directoral N° **009-PROG-TUTORIA/FMV-2019** de la tesina, cuyo título es **"EL USO DE LA ECOGRAFÍA EN EL MANEJO DEL DOLOR EN LA CLÍNICA DE PEQUEÑOS ANIMALES"**, presentado por la bachiller **MARIA VELIA CRUZ SARAVIA,** para optar el título profesional de Médico Veterinario, CERTIFICO que se ha cumplido con lo establecido en la Directiva de Originalidad y deSimilitud de Trabajos Académicos, de Investigación y Producción Intelectual. Según larevisión, análisis y evaluación mediante el software de similitud textual, el documentoevaluado cuenta con el porcentaje de **16 %** de similitud, nivel **PERMITIDO** para continuar con los trámites correspondientes y para su publicación **en el repositorio institucional.**

Se emite el presente certificado en cumplimiento de lo establecido en las normas vigentes, como uno de los requisitos para la obtención del título profesional correspondiente.

Firma del Asesor _____

DNI: 09521579

Huella digital

Nombres y apellidos del asesor:

Jacqueline Cahua Ugarte

INDICE DEL CONTENIDO

Resumen …….. 1
Abstract …… 2
Lista de figuras ……. 3
I. Introducción …….. 6
II. Estado del arte ……... ……... 8
2.1 Descripción anatómica de inervación periférica ……. 8
2.1.1 Miembro torácico ……. 8
2.1.2 Tórax ……. 16
2.1.3 Abdomen ……..…….. 19
2.1.4 Miembro posterior o pélvico ……..… 21
2.2 Neurofisiología del dolor ……..… 29
2.2.1 Tipos de dolor ……... 34
2.2.2 Dolor no tratado ……..…... 36
2.3 Anestésicos locales ……...… 37
2.3.1 Características de los anestésicos locales ……..... 38
2.3.1.1 Estructura …….. 38
2.3.1.2 Farmacocinética ……..... 39
2.3.1.3 Mecanismo de acción …… 42
2.3.2 Clasificación de anestésicos locales ……..…… 44
2.4 Anestesia locorregional …… 48
2.4.1 Bloqueos de nervios periféricos …… 50
2.5 Aplicación del ultrasonido en el manejo del dolor ……...… 53
2.5.1 Principios ecográficos ……54
2.5.2 Tipos de transductores y preparación de la imagen ecográfica …… 59
2.5.3 Tipos de agujas ……. 64
2.5.4 Tipos de abordajes para el bloqueo ecoguiado ……. 67
2.5.4.1 Plexo braquial ……..…... 67
2.5.4.2 Plano torácico ……..... 80
2.5.4.3 Plano abdominal ……..... 87
2.5.4.4 Plexo lumbosacro …….. 95
2.5.5 Recomendaciones, ventajas y desventajas de la punción guiada por ecografía ……... 104
2.5.6 Introducción de la tecnología moderna en la punción guiada por ecografía …… 105
III. Objetivos ……... 110
IV. Metodología ……...… 111
V. Discusión y conclusiones ……..……. 112
VI. Literatura citada ……..….... 114

RESUMEN

Uno de los principales retos en medicina veterinaria es el manejo del dolor en toda intervención quirúrgica y clínica de pacientes, debido a que no tratarlo ocasiona un enorme impacto en la salud y el bienestar de los animales, una de las estrategias utilizadas con mayor frecuencia se basa en protocolos de analgesia preventiva multimodal. Al obstruir totalmente la transmisión nociceptiva al sistema nervioso central, los anestésicos locales pueden producir un cierto nivel de analgesia absoluta; esto impide la sensibilización central del dolor y, en consecuencia, el desarrollo de dolor patológico. Sin embargo, un inconveniente es que estos medicamentos deben inyectarse cerca de las estructuras nerviosas para hiperpolarizar eficazmente en la neurona. Los métodos convencionales o a ciegas, que se basan en marcas anatómicas superficiales para identificar las estructuras nerviosas, presentan inconvenientes como la escasa precisión o las posibles lesiones nerviosas. Actualmente, una de las técnicas más seguras y con altas tasas de efectividad es el bloqueo guiado por ecografía, ya que permite observar anatómicamente los nervios, el avance dinámico de la aguja y la distribución instantánea del anestésico. Actualmente, los avances en dispositivos, sondas de ecografía, e incluso tecnologías de software añadidos a ésta, como la impulsada por inteligencia artificial, están aumentando rápidamente. El objetivo de este estudio es recopilar información actualizada de los avances tecnológicos y metodológicos de la ecografía para el manejo del dolor en la clínica de animales pequeños.

Palabras clave: dolor, ecografía, bloqueo, nervio, punción ecoguiada

ABSTRACT

One of the main challenges in veterinary medicine is the management of pain in all surgical and clinical intervention of patients, because not treating it causes a huge impact on the health and welfare of animals, one of the most frequently used strategies is based on multimodal preventive analgesia protocols. By completely blocking nociceptive transmission to the central nervous system, local anesthetics can produce a certain level of absolute analgesia; this prevents central pain sensitization and, consequently, the development of pathological pain. However, a drawback is that these drugs must be injected close to the nerve structures to effectively hyperpolarize on the neuron. Conventional or blind methods, which rely on superficial anatomical landmarks to identify nerve structures, have drawbacks such as poor accuracy or potential nerve injury. Currently, one of the safest techniques with high effectiveness rates is the ultrasound-guided block, since it allows anatomical observation of the nerves, dynamic advancement of the needle and instantaneous distribution of the anesthetic. Currently, advances in devices, ultrasound probes, and even software technologies added to ultrasound, such as that driven by artificial intelligence, are rapidly increasing. The aim of this study is to gather up-to-date information on technological and methodological advances in ultrasound for pain management in the small animal clinic.

Keywords: pain, ultrasonography, blockade, nerve, ultrasound-guided puncture

LISTA DE FIGURAS

- Figura 1. Ilustración esquemática de los nervios que conforman el plexo braquial en caninos.
- Figura 2. Ilustración esquemática de la inervación del miembro anterior en caninos, lado medial
- Figura 3. Ilustración esquemática de la inervación del miembro anterior en felinos, lado medial
- Figura 4. Esquema del sexto nervio torácico, sección caudal a la sexta costilla.
- Figura 5. Esquema de la inervación cutánea y muscular del abdomen canino.
- Figura 6. Ilustración esquemática que muestra el origen más común en caninos de los nervios que conforman el plexo lumbosacro.
- Figura 7. Ilustración esquemática de la inervación del miembro posterior en caninos
- Figura 8. Ilustración esquemática de la inervación del miembro posterior en felinos.
- Figura 9. Componentes anatómicos responsables del dolor.
- Figura 10. Diagrama que ilustra las vías nociceptivas ascendentes y descendentes con conexiones dentro de la médula espinal con el sistema nervioso autónomo y el músculo esquelético.
- Figura 11. Disposición de los anestésicos locales en el organismo tras su administración periférica.
- Figura 13. Fotografía de una infiltración local a lo largo de una incisión prevista antes de una laparotomía exploratoria en un perro.
- Figura 14. Uso de marcas anatómicas de superficie (MAS) para realizar bloqueo del plexo braquial.
- Figura 15. Uso del neuroestimulador (NE) para realizar bloqueo del plexo braquial.
- Figura 16. Uso de neuroestimulación en conjunto con el ultrasonido para realizar un bloqueo del nervio femoral izquierdo en un perro.
- Figura 17. Principales artefactos ecográficos.
- Figura 18. Representación esquemática y ecográfica de una misma imagen donde se puede diferenciar las diferentes características de ecogenicidad de diversos tejidos.
- Figura 19. Diferentes niveles de ganancia en una misma ventana ecográfica.
- Figura 20. Movimientos más comunes a realizar durante un estudio ecográfico.
- Figura 21. Aguja para estimulación nerviosa eléctrica.
- Figura 22. Imagen ecográfica e ilustración de una aguja sonovisible.

- Figura 23. Tipos de alineación en relación aguja – transductor.
- Figura 24. Resumen de diferentes abordajes para el miembro torácico.
- Figura 25. Posición del paciente y del transductor para realizar abordaje paravertebral.
- Figura 26. Representación esquemática y ecográfica del abordaje paravertebral 1.
- Figura 27. Representación esquemática y ecográfica del abordaje paravertebral 2.
- Figura 28. Posición del paciente y del transductor para realizar el abordaje subescaleno.
- Figura 29. Representación esquemática y ecográfica del abordaje subescaleno.
- Figura 30. Posición de paciente y transductor para realizar bloqueo del plexo axilar.
- Figura 31. Representación esquemática y ecográfica del abordaje axilar.
- Figura 32. Posición de paciente y transductor para realizar bloqueo RUMM proximal.
- Figura 33. Representación esquemática y ecográfica del abordaje RUMM proximal.
- Figura 34. Posición de paciente y transductor para realizar bloqueo del nervio radial (RUMM medio distal).
- Figura 35. Representación ecográfica y esquemática del bloqueo del nervio radial, abordaje RUMM mediodistal.
- Figura 36. Posición de paciente y transductor para realizar bloqueo de los nervios musculocutáneo, mediano y ulnar (RUMM medio distal).
- Figura 37. Representación ecográfica y esquemática del bloqueo de los nervios musculocutáneo, mediano y ulnar, abordaje RUMM mediodistal.
- Figura 38. Resumen de diferentes abordajes para el tórax.
- Figura 39. Posición de paciente y transductor para realizar bloqueo paravertebral torácico.
- Figura 40. Representación ecográfica y esquemática del abordaje paravertebral torácico.
- Figura 41. Posición de paciente y transductor para realizar bloqueo del nervio intercostal.
- Figura 42. Representación ecográfica y esquemática del abordaje intercostal.
- Figura 43. Posición del paciente y del transductor para realizar el abordaje del serrato.
- Figura 44. Representación ecográfica y esquemática del abordaje del serrato.
- Figura 45. Resumen de diferentes abordajes para el abdomen.
- Figura 46. Posición del paciente y del transductor para realizar el abordaje TAP.
- Figura 47. Representación ecográfica y esquemática del bloqueo TAP.
- Figura 48. Posición del paciente y del transductor para realizar el abordaje de la vaina del recto del abdomen.

- Figura 49. Representación ecográfica y esquemática del bloqueo de la vaina del recto del abdomen.
- Figura 50. Posición del paciente y del transductor para realizar el abordaje del cuadrado lumbar.
- Figura 51. Representación ecográfica y esquemática del bloqueo del cuadrado lumbar.
- Figura 52. Resumen de diferentes abordajes para el miembro pélvico.
- Figura 53. Posición del paciente y del transductor para realizar el abordaje suprainguinal del nervio femoral.
- Figura 54. Representación ecográfica y esquemática del bloqueo del nervio femoral con abordaje suprainguinal.
- Figura 55. Posición del paciente y del transductor para realizar el abordaje inguinal de los nervios femoral/safeno.
- Figura 56. Representación ecográfica y esquemática del bloqueo de los nervios femoral/safeno por abordaje inguinal.
- Figura 57. Representación ecográfica y esquemática del bloqueo del nervio safeno.
- Figura 58. Posición del paciente y del transductor para realizar el abordaje parasacral del nervio isquiático.
- Figura 59. Representación ecográfica y esquemática del bloqueo del nervio isquiático por abordaje parasacral.
- Figura 60. Posición del paciente y del transductor para realizar el abordaje en el fémur medio para bloquear el nervio isquiático.
- Figura 61. Representación ecográfica y esquemática del bloqueo del nervio isquiático por abordaje en el fémur medio.
- Figura 62. Bloqueo infraclavicular fuera de plano utilizando el sistema SonixGPS.
- Figura 63. Imagen ecográfica del bloqueo infraclavicular fuera de plano utilizando el sistema SonixGPS.
- Figura 64. Imagen ecográfica con el software Nerveblox.

I. INTRODUCCIÓN

Es nuestra responsabilidad moral y ética como profesionales de la medicina veterinaria hacer todo lo que esté en nuestras posibilidades para reducir el dolor. A pesar de los avances en su detección y tratamiento, sigue existiendo una brecha entre la aparición del dolor y su tratamiento eficaz. Sin duda, estas cuestiones se beneficiarían del desarrollo, la amplia difusión y la adopción de directrices de diagnóstico y tratamiento del dolor (Monteiro *et al.,* 2023).

Un pilar esencial en la medicina veterinaria es el tratamiento eficaz del dolor, que promueve la calidad de vida del animal, disminuye su morbilidad, acelera su recuperación y anticipa la aparición del dolor crónico. En los animales sometidos a cirugía, el control del componente nociceptivo es crucial (Gruen *et al*., 2022). Los protocolos de analgesia preventiva multimodal, que incorporan analgésicos complementarios como opiáceos, antagonistas de los receptores NMDA, agonistas adrenérgicos alfa-2, antiinflamatorios no esteroideos (AINES) y anestésicos locales, son actualmente el enfoque más utilizado para el tratamiento del dolor perioperatorio sometidos a cirugía (Ansón, 2015).

Los anestésicos locales poseen una mayor duración, selectividad y baja toxicidad, además están mostrando muchas aplicaciones en varias especies animales. Su capacidad para detener la conducción de un tronco nervioso en un punto determinado de su recorrido le permite insensibilizar el área que inerva y aliviar el dolor de cualquier origen (Otero *et al.*, 2017a).

La comprensión exacta de los puntos anatómicos referenciales y el uso adecuado de los instrumentos son necesarios para ejecutar un bloqueo nervioso (Otero *et al.*, 2017a). La analgesia se consigue mediante el bloqueo periférico en diversos procedimientos quirúrgicos o clínicos. Se

utilizan en cuidados paliativos, tratamiento del dolor perioperatorio, cirugías y terapia multimodal para problemas de dolor crónico (Otero *et al.*, 2017b).

El bloqueo de nervios periféricos en medicina veterinaria se ha llevado a cabo normalmente mediante procedimientos a ciegas basados en el uso de neuroestimulación o marcadores anatómicos de superficie para localizar el nervio (Marhofer y Chan, 2007). Los procedimientos de bloqueo guiados por ecografía son cada vez más populares debido a sus importantes ventajas frente a los métodos convencionales, como poder visualizar en vivo la aguja, los nervios y los tejidos anatómicos cercanos (como vasos sanguíneos), y observar directamente la difusión del anestésico local durante la inyección ubicándolo con mayor precisión para utilizar un volumen adecuado; todo esto permite evitar complicaciones como inyectar el anestésico local dentro de un nervio o vaso sanguíneo (Williams *et al*., 2003; Gray, 2006; Shandu *et al*., 2006; Sites y Brull, 2006; Casati *et al*., 2007).

Con el paso de los años, se van creando nuevas tecnologías para aumentar los beneficios del bloqueo ecoguiado.

II. ESTADO DEL ARTE

2. Descripción anatómica de inervación periférica

El sistema nervioso periférico (SNP) está compuesto por nervios periféricos y ganglios asociados, estos nervios pueden ser de tipo craneal o espinal. Cada nervio espinal se origina en la médula espinal y se divide en una rama ventral y dorsal. La rama dorsal se integra de fibras aferentes, mientras que la rama ventral se compone de fibras eferentes motoras y autónomas (Köning *et al.*, 2020). Los principales nervios sensitivos y motores de los miembros torácicos y pélvicos son formados a nivel de los plexos braquial y lumbosacro, respectivamente (Olivares y Labra, 2016).

2.2.1 Miembro torácico

La red nerviosa que comprende el plexo braquial proporciona la inervación sensorial, motora y autonómica a la extremidad torácica (Otero *et al.*, 2017b). En los mamíferos domesticados, el plexo braquial se forma de la unión de las ramas ventrales de los nervios cervicales C6, C7 y C8, y de los nervios torácicos T1 y T2. En el perro (*Canis familiaris*) existe un patrón mayoritario de origen C6-T1 (Fig. 1), ocasionalmente puede haber contribución de la C5 y otras veces puede faltar la T2 (Hermanson *et al.*, 2020). En el caso del gato (*Felis catus*), las raíces que lo componen corresponden a las ramas ventrales de los nervios C6-T1, la contribución del T2 en el plexo braquial es menos frecuente y cuando se presenta es muy pequeña (Barone y Simoens, 2010).

El vacío o hueco axilar, situado cranealmente a la primera costilla entre el músculo largo del cuello y el escaleno medio, es donde se congregan las raíces para el desarrollo del plexo (Köning *et al.*, 2020) y los vasos axilares, para luego formar los nervios individuales que proporcionan el suministro sensorial y motor de la extremidad torácica (Ansón, 2015).

Los troncos del plexo braquial se organizan en un plano medial que incluye los nervios musculocutáneo, torácico largo y pectorales, y uno lateral constituido por los nervios supraescapular, subescapular, toracodorsal, axilar, radial y el tronco común del mediano y ulnar (Sandoval, 1998).

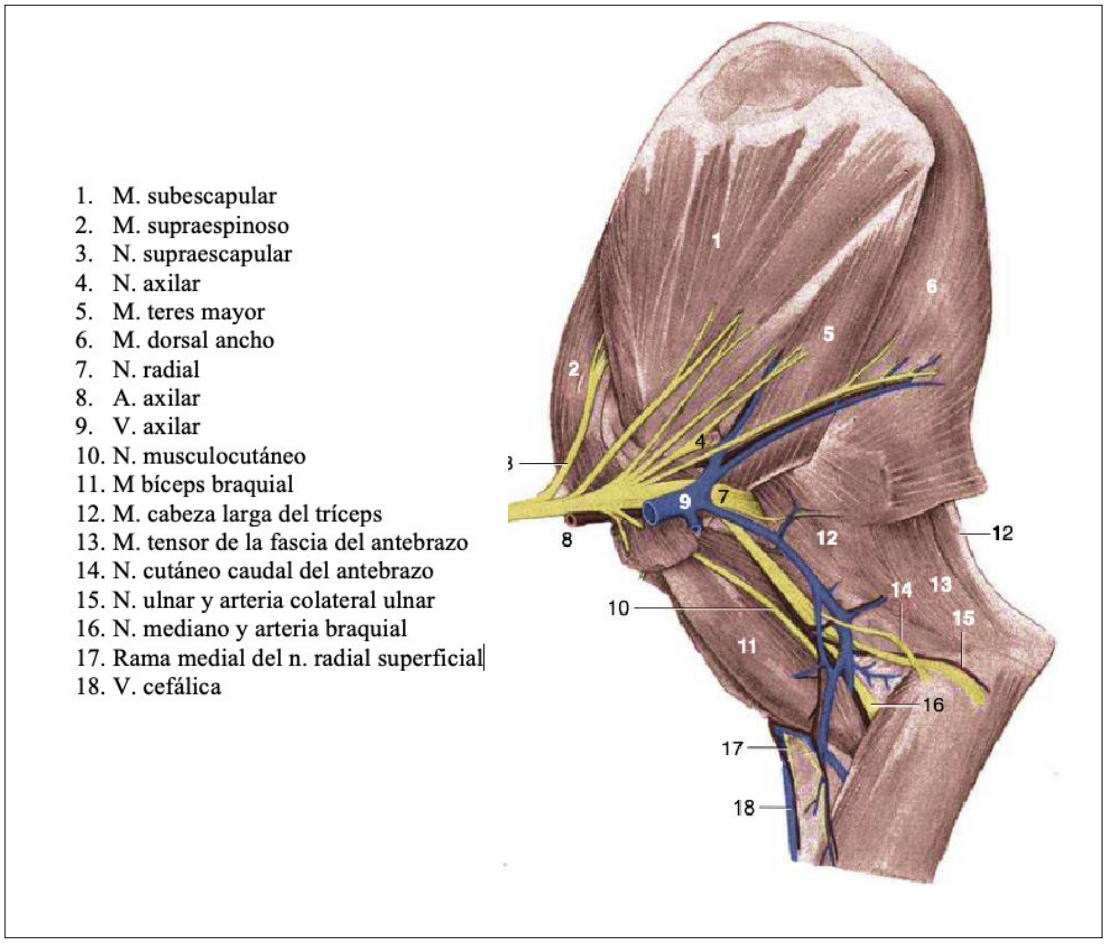

Figura 1. Ilustración esquemática de los nervios que conforman el plexo braquial en caninos. M, músculo; N, nervio; A, arteria; V, vena (Hermanson *et al.*, 2020).

Los principales vasos que se encuentran cercanos a los troncos del plexo son la arteria axilar, situada craneal a los nervios mediano y ulnar; y la vena axilar, caudal a esos nervios (Sandoval, 1998), dato importante al realizar bloqueos guiados por ecografía para evitar complicaciones por punción.

Los nervios mencionados se ubican de craneal a caudal en el siguiente orden (Fig. 2 y 3):

- El **nervio (n.) supraescapular** procede de las raíces de la C6 y C7, nervio netamente motor. De medial a la lateral, pasa entre los músculos supraespinoso y subescapular, y luego rodea el borde craneal del cuello de la escápula por encima de la apófisis coracoides para así llegar a la fosa supraespinosa. En los gatos da lugar a una rama corta alrededor de la articulación del hombro, que atraviesa la piel de la superficie craneal proximal del brazo y llega hasta el músculo cleidobraquial. Lo hace invistiendo a los músculos infraespinoso y supraespinoso, que permiten extender y sostener lateralmente la articulación del hombro (Ansón, 2015). A la estimulación eléctrica produce un mioclono de contracción del músculo supraespinoso sin movimiento del miembro (Otero *et al.*, 2017b).

- Los **nervios (ns.) subescapulares** se ubican en la zona craneal del plexo braquial, ya sea solo o como plexo multirramal (Köning *et al.*, 2020). En caninos proceden de las raíces de C6 y C7 (Hermanson *et al.*, 2020), en felinos también puede tener contribución de C8 y pueden ser hasta tres nervios en total denominados como n. subescapular craneal, medio y caudal (Velez-García, 2020). Principalmente inervan al músculo subescapular, a la estimulación eléctrica produce un mioclono de desplazamiento dorsal de la escápula sin contracción muscular (Otero *et al.*, 2017b).

- El **n. torácico largo** se origina de las raíces ventrales de C7 y C8, pasa caudalmente sobre la superficie lateral de la parte torácica del músculo serrato ventral y a la vez lo inerva (Köning *et al.*, 2020).

- El **n. toracodorsal** surge del último nervio espinal cervical C8, nervio motor, corre caudalmente, atraviesa el músculo redondo mayor y se ramifica en la superficie medial del músculo latísimo del dorso inervándolo (Hermanson *et al.*, 2020; Köning *et al.*, 2020).

- El **n. musculocutáneo** principalmente tiene raíz de origen de la C7, sin embargo, en el caballo y carnívoros presenta aportación de fibras de la C8. Surge caudal al nervio supraescapular desde el plexo braquial, corre paralelamente al nervio mediano. En la parte proximal del húmero se ramifica para formar la rama muscular proximal, que pasa cranealmente entre el húmero y el músculo coracobraquial (para inervar a este último) y al músculo bíceps; y caudalmente al nervio se encuentran los vasos braquiales. En el tercio distal del brazo se divide nuevamente para formar el nervio mediano por una rama comunicante que lleva axones cutáneos (aferentes) y eferentes al nervio mediano (Hermanson *et al.*, 2020; Köning *et al.*, 2020).

  Los aferentes cutáneos inervan un área cutánea localizada en la cara palmar de la pata delantera, que también lo está por los axones del nervio mediano. Los axones eferentes se dirigen a algunos de los músculos antebraquiales inervados por el nervio mediano. Cuando el nervio musculocutáneo profundiza hacia la parte terminal del bíceps braquial desde el lado medial, termina dividiéndose en la rama muscular distal (también llamada nervio muscular del músculo braquial), que penetra en la porción distal medial del músculo braquial, y el pequeño nervio cutáneo antebraquial medial. Esta rama cutánea cruza la cara lateral del tendón del bíceps braquial y penetra en la superficie medial craneal del antebrazo desde el ángulo flexor de la articulación del codo (Hermanson *et al.*, 2020; Köning *et al.*, 2020).

  Encargado de la función sensitiva a nivel craneal y medial del antebrazo, distal al codo, así como flexor del codo y del carpo y de la protracción de la extremidad por los músculos bíceps, braquial, coracobraquial, etc. (Singh, 2018; Olivares y Labra, 2016; Laredo *et al*., 2019).

  Las lesiones al nervio musculocutáneo son poco frecuentes, pero paralizarían los principales flexores del codo produciendo extensión del miembro, observándose leve firmeza del codo y cierta dificultad para elevar el miembro al borde de una estructura. Sin embargo, esto podría compensarse mediante el nervio radial, que también contribuye a la inervación del músculo braquial. La pérdida de sensibilidad de la piel en la cara medial del antebrazo ayudará en el diagnóstico de daño al nervio musculocutáneo (Olivares y Labra, 2016; Singh, 2018).

- El **n. axilar** se origina por fibras de las raíces de C7-C8 en la mayoría de mamíferos domésticos. El nervio axilar sale del espacio axilar caudodistal al músculo subescapular y proximal al músculo redondo mayor. Suministra principalmente a los músculos de la articulación del hombro cuando se curvea en torno al borde caudoventral del músculo subescapular cerca de su extremo distal. En su curso intermuscular proximocaudal a la articulación del hombro, se ramifica básicamente en dos; una parte emite ramas a los fascículos caudales del músculo subescapular y abastece completamente al músculo teres mayor. La otra porción, acompañada por los vasos humerales circunflejos caudales, discurre lateralmente para inervar al teres menor y al deltoides, situados lateralmente. Antes de entrar en el teres menor, una rama entra en la parte caudal de la cápsula articular del hombro (Hermanson *et al.*, 2020).

  El nervio cutáneo craneal lateral del brazo, que inerva la piel de la cara lateral del brazo, nace como su rama cutánea entre las cabezas larga y lateral del músculo tríceps braquial. También emite el nervio cutáneo craneal del antebrazo, que inerva la piel superficial del vientre muscular del extensor carporradial (Olivares y Labra, 2016; Laredo *et al*., 2019; Hermanson *et al.*, 2020; Köning *et al.*, 2020).

  Cuando este nervio se lesiona, no hay pérdida significativa de la flexión del hombro desde una perspectiva motora debido a la acción combinada del dorsal ancho y la cabeza larga del tríceps braquial; sin embargo, crea una pequeña zona de insensibilización cutánea en la región lateral del brazo a nivel sensorial (Olivares y Labra, 2016).

- El **n. radial** es el nervio más grueso del plexo y tiene la distribución más amplia, se constituye de las raíces C8 y T1, aunque en los carnívoros tiene participación de la C7. Discurre distal, caudal y paralelo a la arteria braquial, antes de pasar entre las cabezas larga y medial del músculo tríceps para continuar el surco espiral del húmero hasta la cara craneolateral de la extremidad. En su curso, inerva ramas de los músculos extensores de la articulación del codo (tríceps de la extremidad anterior, ancóneo, tensor de la fascia antebraquial), excepto los de la articulación del hombro. En el tercio distal del húmero desprende su rama principal, el nervio

cutáneo lateral del antebrazo que inerva la piel de la cara lateral de la extremidad y se extiende desde el antebrazo hasta el vértice de la extremidad en todos los mamíferos domésticos excepto el caballo, donde termina distal al carpo (Köning *et al.*, 2020).

Los signos clínicos de daño al nervio radial dependen del sitio de la lesión, cuanto más proximal sea el daño, más grave será el pronóstico. Las lesiones de la parte proximal del nervio provocan que el animal sea incapaz de extender el hombro y de soportar peso sobre el miembro torácico afectado. El daño a nivel de proximal a la mitad del brazo generalmente resulta en parálisis de los extensores del codo, de los extensores carpianos y digitales, y analgesia distal al codo; el animal afectado no puede fijar la articulación del codo, por lo que presenta una cojera sin carga con arrastre de los dedos, adicionalmente hay pérdida de sensibilidad cutánea (Singh, 2018; Köning *et al.*, 2020).

La lesión del nervio radial en la parte distal del radio produce parálisis de los extensores del carpianos y digitales (extensor radial del carpo, extensor cubital del carpo, extensor digital común), se compensa rápidamente por un aumento de la longitud de protracción (fase de balanceo) del miembro, de modo que el animal afectado se inclina e intenta pararse sobre la cara dorsal del radio. Las fracturas de la primera costilla también pueden amenazar la integridad del nervio en su sección proximal, al igual que las fracturas del húmero en su porción distal. Su daño también suele producirse durante intervenciones quirúrgicas en las que se colocan en cúbito lateral prolongado o en pacientes con avulsión del plexo braquial después de traumas por atropello. Se inspeccionan los campos sensoriales para distinguir entre una parálisis completa del plexo braquial y una parálisis radial alta (Olivares y Labra, 2016; Singh, 2018; Köning *et al.*, 2020).

- El **n. mediano** se origina de fibras nerviosas que proceden de las raíces C8, T1 y T2, con excepción del gato que lo hacen de las raíces C7, C8 y T1 (Singh, 2018; Velez-García, 2020). Los nervios mediano está ubicado craneal al nervio ulnar del antebrazo; y ambos troncos se sitúan caudal a la arteria y la vena braquial, donde están ligeramente unidos por fascia. Discurre por la superficie medial del antebrazo,

se une con el nervio musculocutáneo para formar un asa alrededor de la arteria axilar. En carnívoros, ambos troncos descienden separados hasta cerca de la cara craneal de la articulación del codo, el nervio mediano pasa latero distalmente del músculo pronador redondo para inervar el gran grupo caudal de músculos flexores del antebrazo; en el caso del gato pasa a través del agujero supracondíleo (Ansón, 2015).

Inerva el músculo flexor radial y los músculos flexores digitales profundos y superficiales, todas ramas motoras participan en la flexión del carpo y dedos. Se divide en dos o más ramas en la región distal del antebrazo, y estas ramas inervan la mayor parte de las estructuras de la cara palmar de la extremidad distal descendiendo por el canal carpiano. El nervio digital palmar abaxial I y los nervios digitales palmares comunes I, II y III, cada uno de los cuales se divide en dos nervios digitales palmares propios, se originan en el nervio mediano, que también se ramifica en la zona metacarpiana. Por este motivo, estas ramas detectan la sensibilidad cutánea de las regiones palmo-mediales de la pata en los carnívoros (Singh, 2018; Hermanson *et al.*, 2020; Köning *et al.*, 2020)

- El **n. ulnar** surge a partir de las raíces C8, T1 y T2, en el caso del gato, por las raíces C8 y T1. Discurre distalmente en la cara medial del antebrazo en relación con el nervio mediano y caudal a la arteria braquial. Pasa caudalmente al nivel de la articulación del codo, pasando por debajo de la cabeza cubital del musculo flexor cubital hasta el surco cubital en la cara caudal del antebrazo. Dentro del antebrazo, separa el nervio cutáneo antebraquial caudal de la piel en su cara caudal. En la parte proximal del antebrazo, se ramifica para inervar el musculo flexor ulnar y los músculos flexores digitales profundo y superficial. Una rama dorsal surge proximal al hueso carpiano accesorio y pasa dorsalmente para inervar la piel de la superficie lateral de la extremidad distal. El canal carpiano permite el paso de la continuación corta del nervio ulnar, que inerva los músculos, la piel y los tejidos más profundos del dedo. La distribución de la pata está algo acoplada con el nervio mediano, con el que comparte una estrecha relación (Singh, 2018; Hermanson *et al.*, 2020).

Hay cambios mínimos en la marcha debido a lesiones de los nervios mediano y ulnar, el carpo se hunde y queda fijo porque no hay flexión activa; la flexión de los dedos y del carpo se produce de forma pasiva cuando el codo se flexiona durante la marcha y también como resultado de la atracción de la gravedad cuando la extremidad se eleva y se mueve hacia delante. A nivel del codo, cuando la lesión afecta a la rama del musculocutáneo que se une con el nervio mediano, la pérdida sensibilidad es total, sino solo es parcial (Olivares y Labra, 2016).

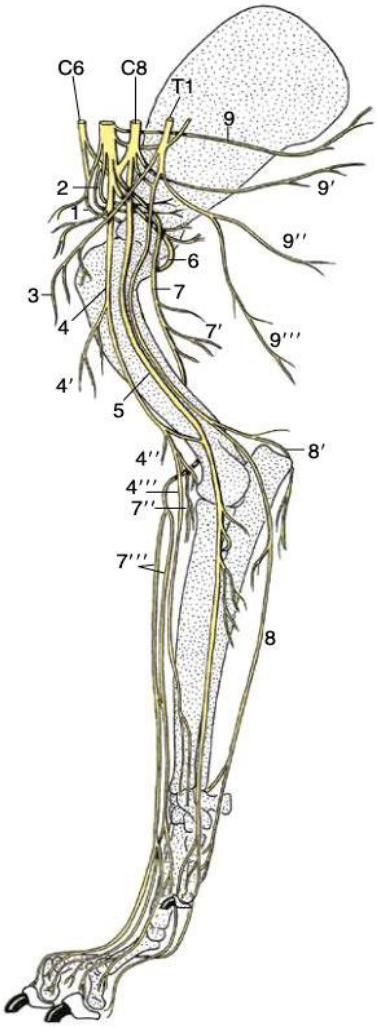

1 Nervio supraescapular (n.)
2 Nervios subescapulares (nn.)
3 Nn. pectoral craneal
4 N. musculocutáneo
4′ rama muscular proximal
4″ rama muscular distal
4‴ N. antebraquial cutáneo medial
5 N. mediano
6 N. axilar
7 N. radial
7′ ramas musculares del tríceps
7″ ramas musculares de los extensores
7‴ N. craneal cutáneo antebraquial
8 N. ulnar
8′ N. caudal cutáneo antebraquial
9 N. torácico largo
9′ N. toracodorsal
9″ N. torácico lateral
9‴ N. pectoral caudal
C6 y C8 sexto y octavo n. cervicales
T1 primer n. torácico

Figura 2. Ilustración esquemática de la inervación del miembro anterior en caninos, lado medial (Singh, 2018)

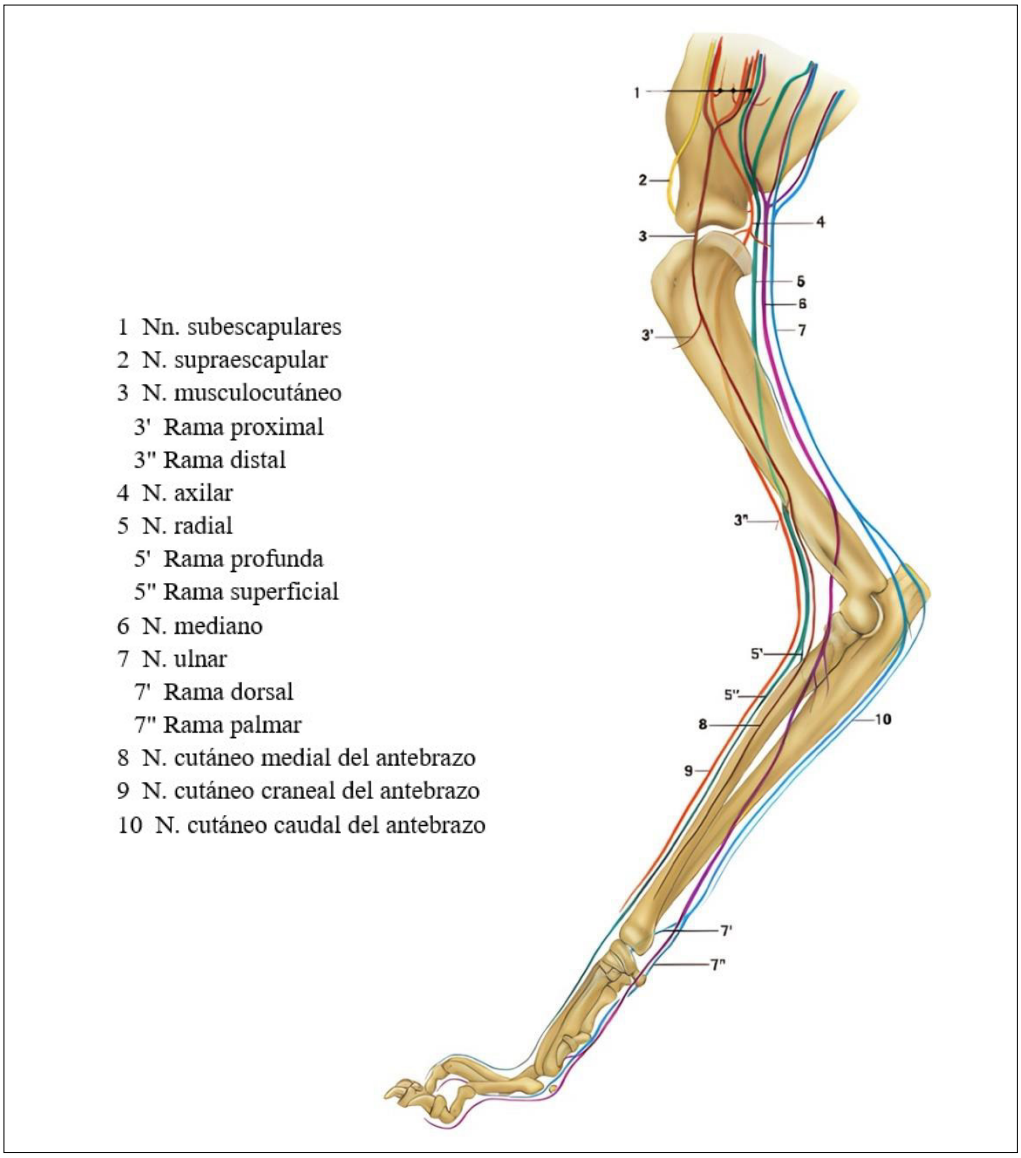

Figura 3. Ilustración esquemática de la inervación del miembro anterior en felinos, lado medial. N, nervio; Nn, nervios (Hudson, 2010).

2.2.2 Tórax

En el tórax existen dos áreas de inervación distintas: los nervios intercostales inervan de la pared torácica (piel, músculos y costillas), y la inervación de los órganos torácicos, suministrada principalmente por la cadena simpática (Laredo *et al.*, 2019).

Desde la primera hasta la decimotercera vértebra torácica, las raíces nerviosas emergen de cada agujero intervertebral, dividiéndose en una rama ventral y dorsal (Fig. 4). Poco

después de su salida, la rama dorsal se bifurca en una rama medial y otra lateral. La rama medial proporciona inervación a los músculos dorsales, parte de las vértebras, los ligamentos e inclusive a la duramadre; mientras que la rama lateral suministra inervación motora y sensorial a una porción de la musculatura dorsal torácica. Por otro lado, la rama ventral da origen al nervio intercostal, el cual es responsable principal de la inervación de la pared torácica. Este nervio sigue un trayecto caudal a lo largo de cada costilla, acompañado por la arteria y vena intercostal, formando así un complejo vasculonervioso. Este complejo se sitúa bajo el músculo intercostal interno, separado de la pleura por la membrana intercostal interna (Laredo *et al.*, 2019).

A pesar de que los nervios intercostales recorren el interior de la pared torácica, cuatro ramificaciones nerviosas se desvían para inervar áreas más superficiales, como la piel y una porción de la musculatura de la pared torácica. Una de estas ramas es la rama proximal, que inerva la musculatura pero no la piel. Una rama lateral proporciona inervación a los músculos de la pared torácica y emite una rama cutánea que abastece de inervación a la piel de todo el tórax, excepto a una pequeña área en la región ventral o esternal, y una rama lateral mamaria que inerva la piel y las glándulas mamarias torácicas. Desde los nervios intercostales más caudales, la rama muscular distal se dirige hacia los músculos transverso torácico o recto abdominal. La rama cutánea ventral, que suministra inervación a la porción más ventral de la pared torácica o región esternal, solo se encuentra presente entre las vértebras T2 y T10; además, emite una rama mamaria medial que inerva las glándulas mamarias torácicas (Hermanson *et al.*, 2020).

El espacio paravertebral contiene la cadena simpática que está situada lateralmente a ambos lados de los cuerpos vertebrales y paralela a la columna vertebral. Cada raíz nerviosa próxima a la salida de la cadena está conectada a una rama comunicativa a través del agujero intervertebral. Es fundamental tener en cuenta que, aunque en esta descripción se abarca la zona torácica, la inervación del abdomen craneal - tanto su componente somático procedente de los nervios intercostales como su componente visceral derivado del simpático - está muy influida por la inervación que se origina en las raíces que emergen de los agujeros intervertebrales T8 a T13 (El-Boghdadly *et al.*, 2016).

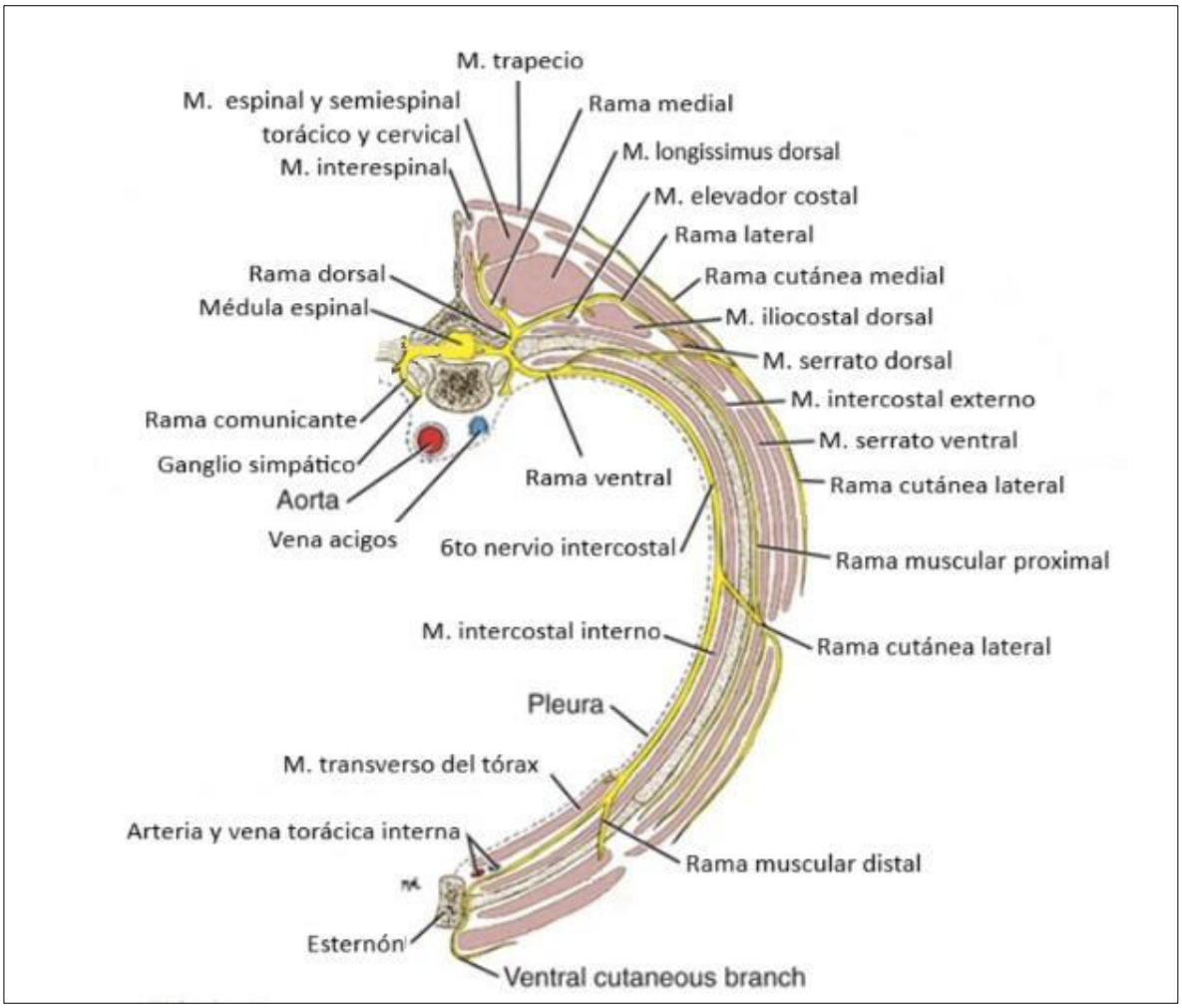

Figura 4. Ilustación esquemática a nivel del sexto nervio torácico, sección caudal a la sexta costilla. M, músculo (Hermanson *et al.*, 2020).

El nervio frénico se origina con contribución de los nervios C5-7 (a partir de la C4 en el caso del gato) y sigue un trayecto a lo largo del borde ventral del músculo escaleno. Una posible complicación es el bloqueo involuntario de este nervio, lo que puede ocasionar una parálisis del diafragma que, si ocurre bilateralmente, podría resultar en una interferencia significativa en la ventilación (Laredo *et al*., 2019).

Actualmente, existen varios tratamientos anestésicos locorregionales guiados por ecografía disponibles en medicina veterinaria que son útiles para las operaciones torácicas. El mejor protocolo puede elegirse en cuanto las necesidades y la neuroanatomía del paciente (Laredo *et al.*, 2019).

2.2.3 Abdomen

La sección lateral de la pared abdominal está compuesta por tres capas musculares que se encuentran sobre el peritoneo parietal. Estas capas son, de adentro hacia afuera, los músculos transverso del abdomen, oblicuo interno y oblicuo externo. El plano abdominal transverso (TAP), una región interfascial virtual entre los músculos abdominales transverso y oblicuo interno, es el objetivo principal para el bloqueo de la pared abdominal. Este espacio es atravesado por las ramas ventrales de los nervios intercostales (T10-T12), costoabdominal (T13), iliohipogástrico craneal (L1) y caudal (L2), así como ilioinguinal (L3), que se dirigen hacia ventral (Castañeda-Herrera *et al.*, 2017; Portela *et al.*, 2018). Estos nervios llegan al músculo recto abdominal, ubicado a ambos lados de la línea media abdominal, donde se unen los músculos abdominales. Después de salir del agujero intervertebral, estos nervios se dividen en las ramas ventral, dorsal y la comunicante con la cadena simpática, que proporciona analgesia visceral tanto de abdomen como tórax (Laredo *et al.*, 2019).

La rama dorsal se divide en dos ramas: una lateral, que suministra inervación a las áreas cutáneas dorsolaterales de la pared abdominal, y una medial, que inerva los músculos epaxiales. La estructura objetivo a bloquear en la pared abdominal, la rama ventral, se encarga de inervar las áreas ventrolaterales del abdomen. Esta rama se divide a su vez en una rama externa o lateral, que atraviesa el músculo oblicuo interno para seguir un trayecto más externo entre los músculos oblicuos, dividiéndose luego en el subcutáneo para formar ramas cutáneas terminales, y una rama interna o medial, que atraviesa el TAP (Belda *et al.*, 2021).

Las raíces ventrales T10-L3 suministran inervación al peritoneo parietal, a los músculos abdominales, las glándulas mamarias, el tejido subcutáneo y la piel de una gran parte de la región abdominal. Sin embargo, debido a las grandes variaciones anatómicas individuales, otras ramas espinales pueden inervar segmentos abdominales ubicados más craneal y caudales. El músculo recto del abdomen tras recibir fascias de inserción en porciones abdominales ventrales, se extiende a lo largo del abdomen desde el esternón hasta pubis sobre la línea media. La lámina o vaina externa (ventral), que es el lugar de inserción de la aponeurosis del oblicuo externo, está situada en la pared externa del recto

abdominal. Por su parte, la vaina interna (dorsal) está formada por la aponeurosis de inserción del músculo transverso abdominal, el oblicuo interno y la fascia transversales, que se prolonga hasta el peritoneo parietal (St James *et al.*, 2020). Los segmentos más terminales de las ramas ventrales internas de los nervios espinales atraviesan el recto abdominal y penetran en las regiones cutáneas del abdomen ventral a nivel de la vaina interna (Belda *et al.*, 2021).

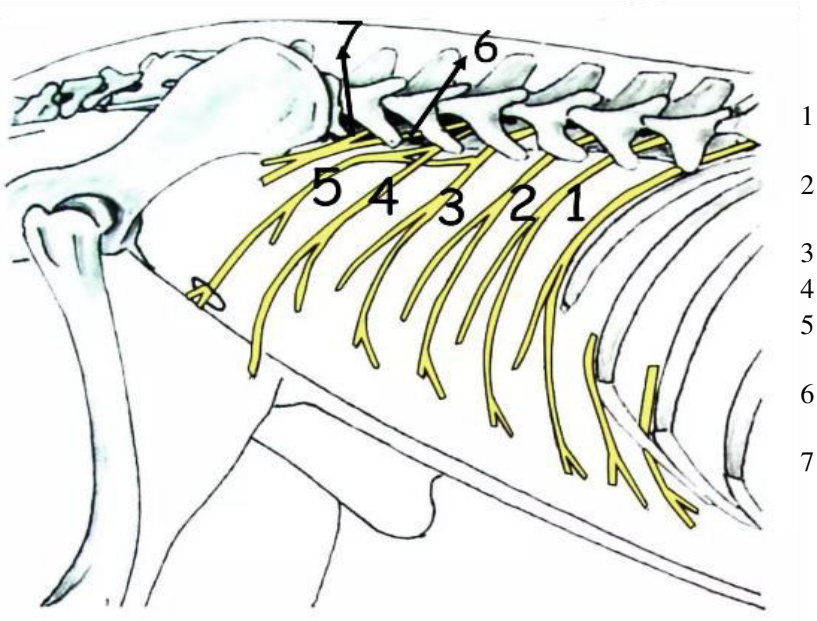

1 N. iliohipogástrico craneal
2 N. iliohipogástrico caudal
3 N. ilioinguinal
4 N. genitofemoral
5 N. cutáneo femoral lateral
6 Rama ventral del 6to nervio lumbar
7 Rama ventral del 7mo nervio lumbar

Figura 5. Esquema de la inervación cutánea y muscular del abdomen canino. N, nervio (Köning, 2020).

Otro lugar anatómico relevante para el bloqueo somático de la pared abdominal, que también permitiría cierta analgesia visceral, es sublumbarmente a nivel del músculo cuadrado lumbar (Garbin *et al.*, 2020). Este músculo se inserta caudalmente en la cresta ilíaca y está situado en la cara ventral de los cuerpos vertebrales T10 a L7. A lo largo de su recorrido se va insertando en las apófisis transversas de las vértebras lumbares, se hace más consistente a medida que se desplaza caudalmente hasta convertirse como un músculo pequeño y ovalado a nivel de L2. En el primer tercio del abdomen se sitúa sobre el músculo psoas menor y más hacia caudal sobre el psoas mayor. La fascia toracolumbar y la aponeurosis de inserción en la apófisis transversa del músculo transverso del

abdomen dividen el cuadrado lumbar de la musculatura epaxial. La cara ventral del cuadrado lumbar es cubierta por la fascia endotorácica a nivel craneal y a nivel lumbar por la fascia transversalis, con los cuales es separada del músculo psoas. Las ramas ventrales de los nervios espinales recorren por el plano creado por las fascias entre los músculos cuadrado lumbar y psoas, antes de atravesar la fascia *transversalis* y el músculo transverso abdominal para entrar en el TAP. La proximidad de esta zona al espacio paravertebral torácico facilita la difusión del anestésico local hacia las ramas nerviosas comunicantes con el tronco simpático, lo que produce cierta analgesia visceral en el abdomen para apoyar la analgesia somática de la pared abdominal. (Garbin *et al.*, 2020; Belda *et al.*, 2021).

2.2.4 Miembro posterior o pélvico

La inervación motora y sensitiva del miembro pélvico se da a través de una red de nervios constituida por el plexo lumbosacro, la cual está conformada por el plexo lumbar y el plexo sacro (Fig. 6).

Los nervios espinales lumbares se dividen en ramas dorsales y ventrales poco después de supaso por el agujero intervertebral. Cada rama dorsal suele dividirse en ramas mediales y laterales. Las ramas mediales inervan los músculos de la espalda dorsal a la columna vertebral, y las ramas laterales se arborizan en la piel sobre la región lumbar y la grupa. Las ramas que inervan la grupa se denominan nervios craneales cluniales (nn. clunium craniales) (Köning *et al.*, 2020).

Las ramas ventrales de los nervios lumbares se interconectan para formar el plexo lumbar. Algunos autores describen el plexo lumbar como formado por las ramas ventrales de todos los nervios espinales lumbares. Sin embargo, las tres primeras ramas lumbares ventrales intercambian relativamente pocas fibras y se describen como nervios individuales. Las restantes ramas lumbares ventrales (L4, L5, L6) forman el plexo lumbar propiamente dicho (plexo lumbalis), que se une con el primer y segundo nervios sacros en el plexo lumbosacro (plexo lumbosacralis) (Köning *et al.*, 2020).

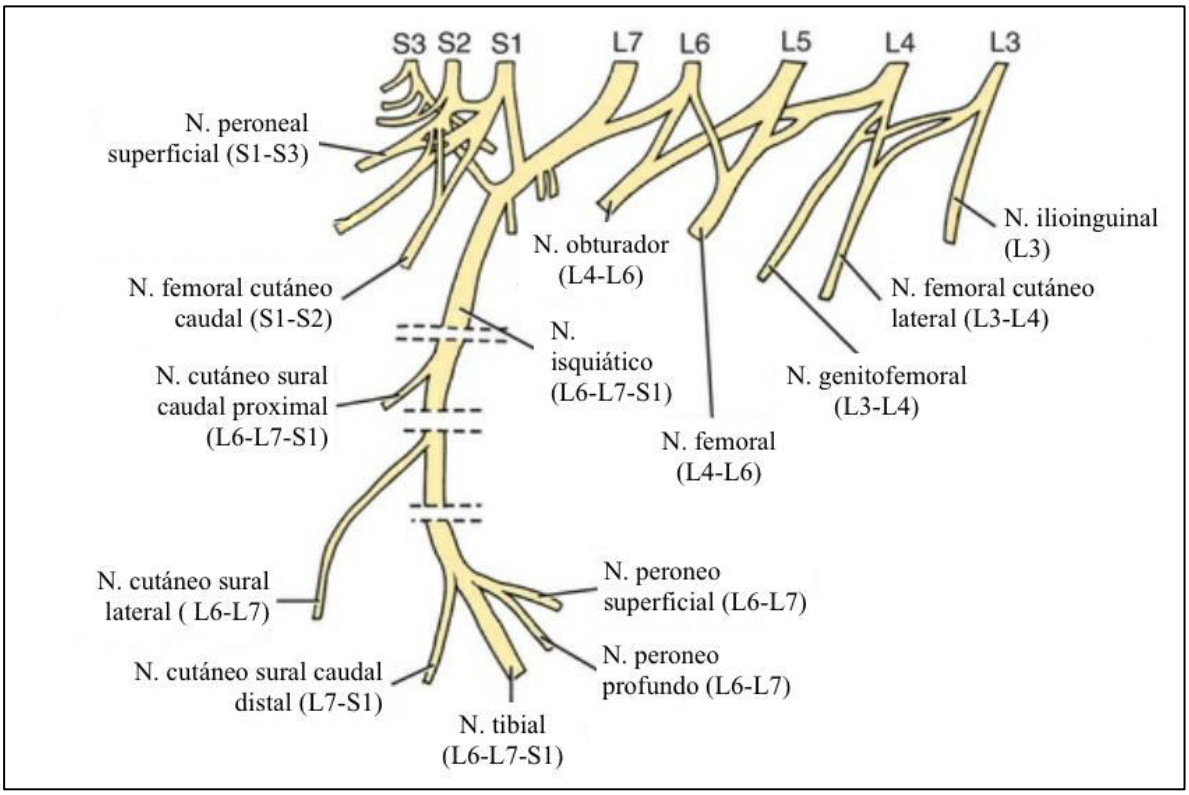

Figura 6. Ilustración esquemática que muestra el origen más común en caninos de los nervios que conforman el plexo lumbosacro. N, nervio (Hermanson *et al.*, 2020).

En muchos contextos clínicos o quirúrgicos, los bloqueos nerviosos de las extremidades pélvicas se utilizan para administrar analgesia e incluso pueden sustituir a los procedimientos de anestesia neuroaxial. Estas técnicas se utilizan en casos de amputación de miembros pélvicos, así como en cirugía distal de la pata. (Portela et al., 2017ª).

Los nervios más importantes para realizar los bloqueos ecoguiados son (Fig. 7 y 8):

- El **nervio (n.) femoral** es el nervio de mayor grosor del plexo lumbar, está formado por las raíces ventrales de los nervios espinales L4-L6 en el perro, mientras las raíces lumbares L5-L6 lo conforman en el gato (Haro, 2012; Belda *et al*., 2021). Discurre ventral y caudalmente, al inicio entre los músculos psoas mayor y músculo ilíaco (músculos iliopsoas) y psoas menor atravesándolo en diagonal, donde se ramifica para formar el nervio safeno y emerge por el canal femoral, luego cruza la cara

profunda del tendón de inserción de este último y desciende bajo el músculo sartorio. Las fibras motoras entran en el músculo cuádriceps femoral y el nervio safeno (rama solo sensitivo) continúa distalmente, paralelo a la arteria del mismo nombre y la vena safena medial para inervar la piel sobre la cara medial de la pierna, extendiéndose desde el muslo hasta el tarso (Olivares y Labra, 2016; Köning *et al.*, 2020).

Una extensión excesiva de la pelvis puede dañar el nervio femoral, paralizar el cuádriceps e impedir que se fije la articulación de la rodilla, haciendo que todo el miembro sea incapaz de soportar peso. Por lo tanto, se proporcionaría analgesia a la hemipelvis ipsilateral, el fémur, la cara dorsomedial de la rodilla, la piel dorso-medial de la articulación tibiotarsiana, el primer dedo I y la cara medial del dedo II, mediante el bloqueo del nervio femoral en su sección más proximal (Olivares y Labra, 2016; Laredo *et al*., 2019).

- El **n. femoral cutáneo lateral** está formado principalmente por la rama ventral del cuarto nervio lumbar, la cual inerva sensorialmente a las regiones cutáneas lateral y craneal del miembro posterior. Separa ramas de los músculos lumbares internos y acompaña a la rama caudal de la arteria ilíaca circunfleja profunda a través de la pared abdominal. Inerva la piel de la cara lateral del muslo distal y la articulación de la rodilla. Debido al escaso papel de este nervio en la inervación sensorial del miembro posterior en animales sometidos a anestesia general, a veces no es necesario bloquearlo (Olivares y Labra, 2016; Köning *et al.*, 2020).
- El **n. obturador** se origina a partir de las raíces ventrales de los nervios L5 y L6, aporta inervación sensorial a la articulación coxofemoral caudal y, el algunos casos, a la región caudal de la articulación de la rodilla. Este nervio se origina en las regiones caudomediales del músculo iliopsoas, sale del abdomen dorsomedialmente y viaja a través de la región intrapélvica hasta la región distal, pasa ventralmente a la vena ilíaca común y sale de la pelvis por el agujero obturador. Este nervio da ramas a los músculos abductores del miembro pélvico: gracilis, pectíneo y obturador externo. En las intervenciones quirúrgicas que afectan a la articulación coxofemoral, su bloqueo, que con frecuencia se realiza en combinación con el bloqueo del nervio femoral, es importante (Olivares y Labra, 2016).

El nervio obturador es propenso a dañarse debido a su proximidad al hueso, las causas más frecuentes son las fracturas pélvicas y la presión del nervio tras el parto (Köning *et al.*, 2020).

Las raíces ventrales de los nervios espinales L6, L7, S1 y S2 crean el plexo sacro, que a su vez lo conforman los siguientes nervios:

- El **nervio glúteo craneal** sale de la pelvis pasando inmediatamente sobre la escotadura isquiática mayor, acompañado por los vasos sanguíneos del mismo nombre. Se encarga de inervar el músculo el tensor de la fascia lata, los glúteos medio y profundo y los músculos piriformes. Proporciona inervación sensorial a la articulación coxofemoral craneodorsalmente (Olivares y Labra, 2016; Köning *et al.*, 2020).
- El **nervio glúteo caudal** surge caudalmente del plexo isquiático y pasa caudal para inervar el músculo glúteobíceps y el bíceps femoral. Dependiendo de la especie, también inerva los músculos superficiales de los glúteos y las cabezas vertebrales de los músculos isquiotibiales. No presenta inervación sensitiva (Olivares y Labra, 2016; Köning *et al.*, 2020).
- El **nervio isquiático** es el más grande del cuerpo, es el principal objetivo para la desensibilización de la extremidad posterior, junto con el n. femoral. Los nervios espinales L6, L7 y S1, ocasionalmente el S2, son las raíces que dan origen el nervio isquiático; pasa a través de los músculos glúteos y sale de la pelvis a través de la escotadura isquiática mayor para luego descender entre el trocánter mayor del fémur y la tuberosidad isquiática. El nervio isquiático pasa entre bíceps femoral lateralmente y medial al semitendinoso antes de dividirse en sus ramas terminales, el nervio peroneo común y el nervio tibial. El bloqueo del isquiático en su porción proximal permite el bloqueo de los músculos isquiotrocantéricos, glúteos, isquiotibiales, parte de la articulación coxofemoral, las porciones caudolaterales de la rodilla, la tibia, el tarso, el metatarso y los dedos (excepto el dedo I y la cara medial del dedo II) (Olivares y Labra, 2016; Laredo *et al.*, 2019).

  Su función es entregar fibras sensoriales a la cápsula de la articulación de la

cadera y de la piel región posterolateral de la pierna. El daño al nervio o a sus ramas terminales puede ser causado por fracturas del cuello femoral, por inyecciones intramusculares mal dirigidas o como complicación de una cirugía de cadera. La parálisis y la atrofia de los músculos que permiten la flexión de la rodilla están causadas por una alteración motora. Cuando el cuerpo está en reposo, la extremidad afectada utiliza la cara dorsal del pie para soportar el peso del cuerpo que se fija en la articulación de la rodilla. Además de lo anterior, la flexión de la articulación coxofemoral y la desviación de la extremidad media del nervio afectado se producen cuando el nervio se lesiona dentro de la cavidad pélvica (Olivares y Labra, 2016; Köning *et al.*, 2020).

- El **nervio femoral cutáneo caudal** surge de las raíces principalmente de los nervios sacros S1 y S2. Pasa caudalmente hacia el arco isquiático, donde separa ramas motoras del músculo semitendinoso. Alcanza una posición subcutánea y emite una serie de ramas dorsal al trocánter mayor, los nervios cluniales caudales (nn. Clunium caudales), que inervan un extenso territorio que rodea el arco isquiático y la cara caudal del muslo. El nervio femoral cutáneo caudal discurre caudalmente sobre la inserción caudal del ligamento sacrotuberoso, donde termina dividiéndose en ramas craneal y caudal. La rama caudal discurría distalmente sobre el semitendinoso y el semimembranoso, y la rama craneal discurría distalmente en el surco entre el bíceps femoral y el semitendinoso. Intercambia fibras con el nervio pudendo, al que está unido durante la mayor parte de su recorrido intrapélvico (Hermanson *et al.*, 2020; Köning *et al.*, 2020).

  En caso de intervención quirúrgica en regiones próximas a la rodilla, se aconseja bloquear simultáneamente el plexo sacro y a nivel parasacral (Done *et al*., 2009).

Adicionalmente a estos nervios mencionados, se encuentran dos ramas importantes del nervio isquiático:

- El **n. peroneo común**, la rama terminal menor, surge de las raíces lumbares del tronco lumbosacro, cruza oblicuamente sobre la cabeza lateral del músculo gastrocnemio para luego entrar en la pierna. Desprende una rama sensitiva, el nervio sural lateral, a la piel de la cara lateral de la pierna antes de dividirse en ramas

superficiales y profundas cuando está cerca a la cabeza del peroné, donde se vuelve subfascial y es palpable debajo de la piel. El nervio peroneo superficial se ramifica en el músculo extensor digital lateral en su recorrido distal a lo largo del borde lateral del músculo extensor largo de los dedos, cumple función cutánea de inervar la pierna en su cara dorsal. Da origen a dos ramas, medial y lateral, en el lado flexor del tarso, que a su vez se dividen en nervios dorsales de los dedos. El nervio peroneo profundo discurre entre los músculos dorsolaterales de la pierna, el cual se acompaña por la arteria tibial craneal; en la porción proximal de la pierna desprende ramas hacia los músculos flexores de las articulaciones tarsiana y falángica. Al igual que el peroneo superficial, se divide en rama medial y lateral en la cara dorsal del tarso. A nivel de la articulación de la falange proximal, las dos ramas del nervio peroneo profundo se unen a las ramas equivalentes del nervio peroneo superficial para inervar dorsalmente los dedos (Köning *et al.*, 2020).

Una lesión al nervio peroneo común produce la flexión de los dedos sobreextensión del corvejón, haciendo que los dedos descansen sobre su superficie dorsal; la pata puedo soportar pasivamente el peso que con el tiempo se puede compensar. También se observa una considerable deficiencia sensitiva (Olivares y Labra, 2016; Singh, 2018).

- El **n. tibial**, rama terminal mayor del nervio isquiático. Luego de separarse del n. peroneal común, el nervio tibial separa las ramas musculares proximales de las porciones pélvicas de los músculos isquiotibiales (bíceps femoral, músculos semitendinosos y semimembranosos) en el tercio proximal del muslo. En la región femoral media emite el nervio sural caudal, que paralelo con la vena safena lateral, pasa caudalmente para llegar hasta el subcutáneo a lo largo de la cara caudal del pilar. Pasa profundo entre las cabezas del musculo gastrocnemio, a nivel de la cara caudal de la rodilla, donde también se desprenden las ramas musculares distales al gastrocnemio, al flexor digital profundo, flexor digital superficial y a los músculos poplíteos. Llega medialmente al tarso entre las cabezas del músculo flexor digital profundo y el tendón calcáneo común, donde es palpable en animales grandes. El nervio tibial a la altura del calcáneo, se divide en dos nervios plantares, medial y lateral (Köning *et al.*, 2020).

La lesión al nervio tibial se mauestra con una excesiva flexión del corvejón y extensión de los dedos, produciendo que la articulación tibiotarsiana permanezca flexionada. Se encarga de entregar sensibilidad a la cara plantar de la pata, tanto de la piel y a los cojinetes (Olivares y Labra, 2016).

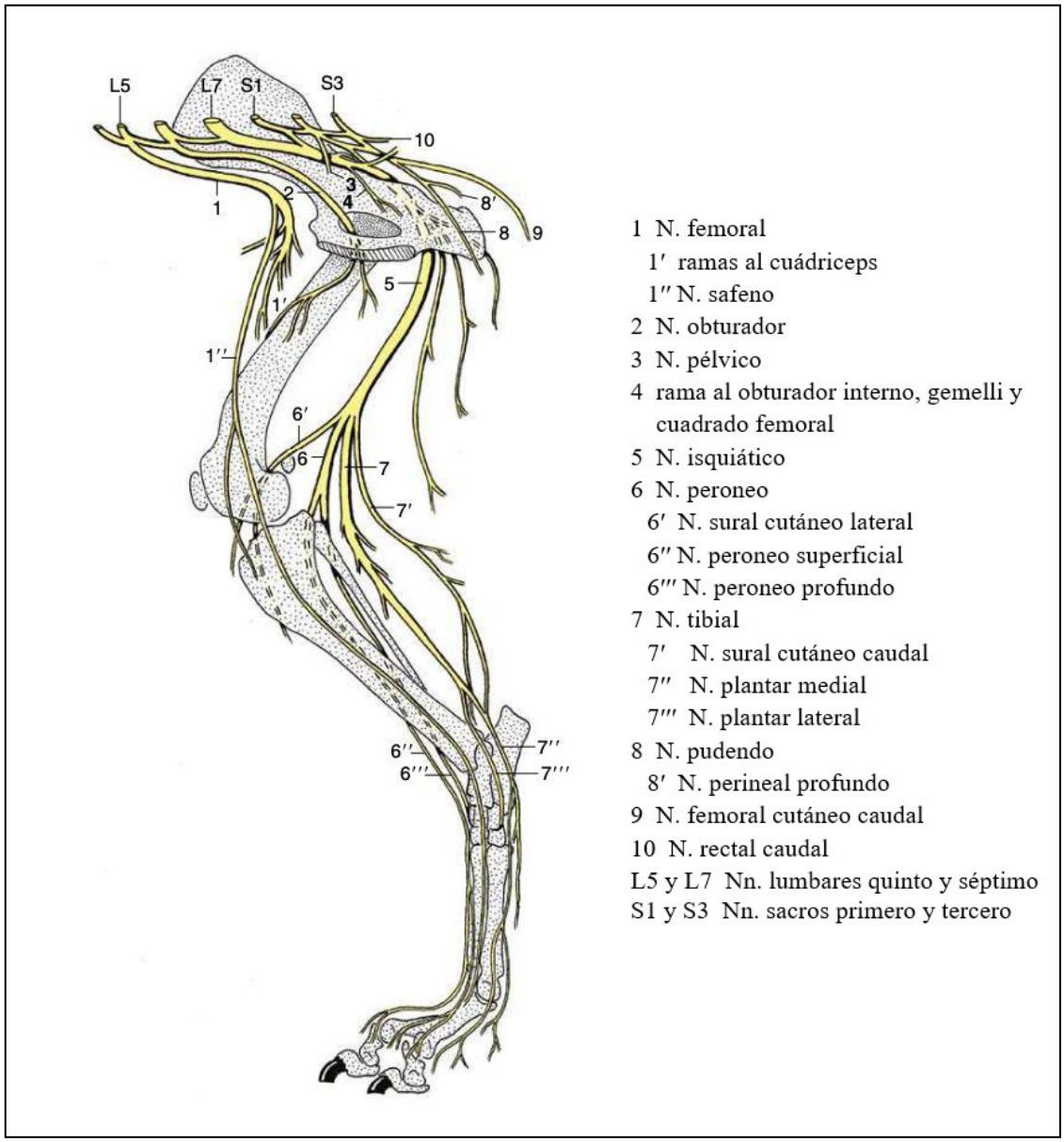

Figura 7. Ilustración esquemática de la inervación del miembro posterior en caninos. N, nervio; Nn, nervios (Singh, 2018).

1 N. femoral
1' N. safeno
2 N. obturador
3 N. glúteo craneal
4 N. glúteo caudal
5 N. pudendo
6 N. femoral cutáneo caudal
7 N. isquiático
7' N. sural cutáneo caudal
7" N. sural cutáneo lateral
8 N. tibial
9 N. peroneo común
9' N. peroneo profundo
9" N. peroneo superficial

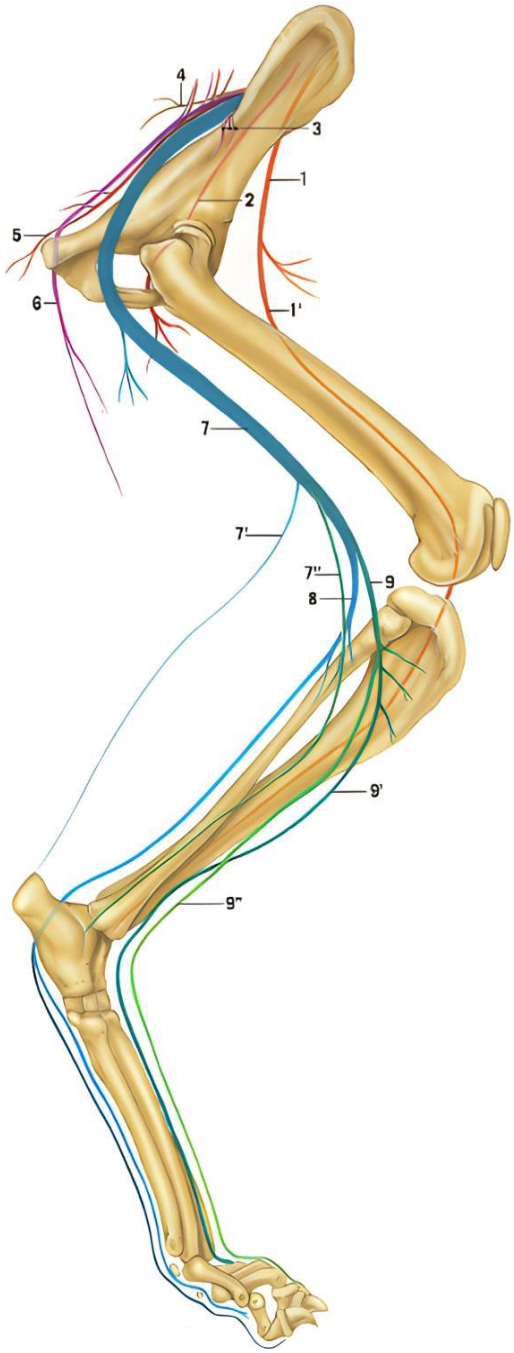

Figura 8. Ilustración esquemática de la inervación del miembro posterior en felinos. N, nervio (Hudson, 2010).

2.3 Neurofisiología del dolor

La IASP (Internacional Association for the Study of Pain, por sus siglas en inglés) define el dolor como una experiencia sensorial y emocional desagradable asociada o similar a la asociada a una lesión tisular real o potencial (Raja *et al*., 2020). En consecuencia, el dolor es algo más que una experiencia; es un fenómeno complicado con dos elementos principales. El elemento afectivo se refiere a cómo lo experimentamos conscientemente, siendo una sensación desfavorable que incluye aspectos sensitivos y emocionales y está asociada con lesiones en los tejidos. El elemento neurofisiológico es la nocicepción, que es un proceso de señales producidas como reacción a un estímulo. Por lo tanto, el dolor es el último nivel de la nocicepción y solo los animales conscientes lo pueden sentir (Epstein *et al*., 2015; Duke-Novakovski *et al*., 2016).

Los llamados nociceptores son receptores sensoriales diseñados específicamente para detectar estímulos que causan dolor, conocidos como noxas. Los nociceptores son receptores sensoriales libres y especializados (aferentes primarias / fibras sensoriales), ubicados en los ganglios raquídeos de las raíces dorsales, cuyos cuerpos celulares terminan en el asta dorsal de los nervios periféricos (Fig. 9). Las fibras C y las fibras Aδ son los principales tipos de fibras nerviosas aferentes primarias, encargadas de llevar la información desde estas terminaciones nerviosas libres hasta el centro de procesamiento neural. El grado de activación de la fibra C, resultante de la estimulación nociva constante, depende de la gravedad de la lesión (Zegarra, 2007; Monteiro *et al.,* 2023). Aunque los nociceptores están distribuidos en la mayoría del cuerpo, se encuentran en mayor concentración en el periostio, la bóveda craneana, los dientes, la superficie articular y la pared arterial (Guyton, 1991).

Los neurotransmisores del dolor, como el glutamato, la sustancia P y el péptido relacionado con el gen de la calcitonina (CGRP), son liberados por los nociceptores de la médula espinal para transmitir señales (Lawson *et al*, 2002).

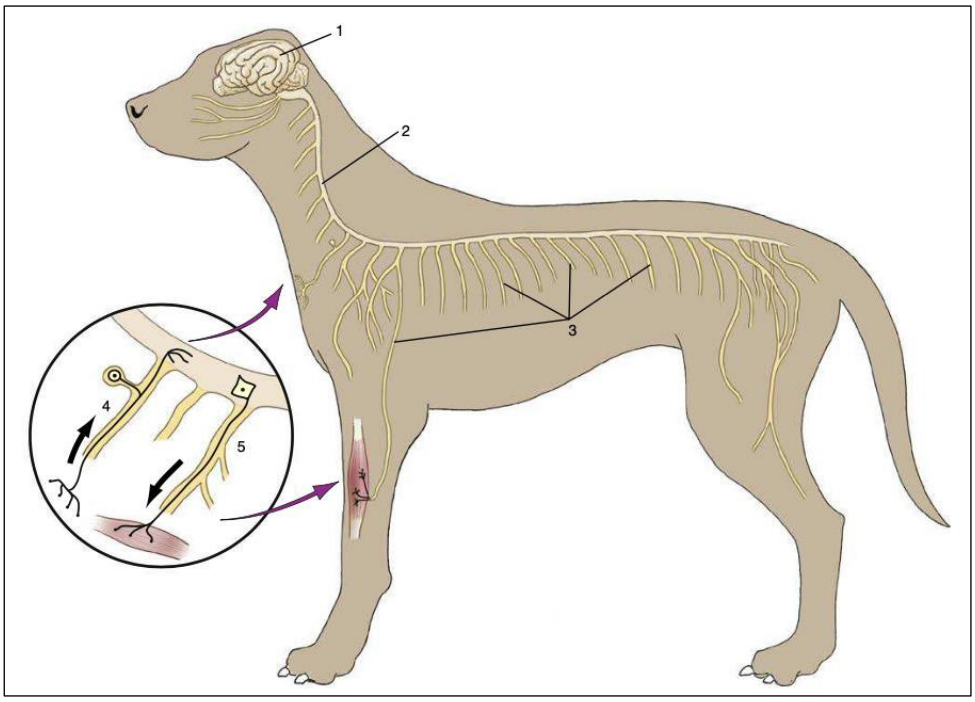

Figura 9. Componentes anatómicos responsables del dolor. El sistema nervioso puede dividirse en sistema nervioso central, formado por (1) el encéfalo y (2) la médula espinal, y sistema nervioso periférico, formado por los (3) nervios periféricos y los ganglios asociados. El sistema nervioso periférico se divide a su vez en (4) sistema sensorial o aferente y (5) sistema motor o eferente (Hermanson *et al.*, 2020)

A través de sus respectivos receptores, los neurotransmisores del dolor hacen que se active la neurona de segundo orden. Esta neurona atraviesa al lado contrario de la medula espinal, se dirige a través del haz espinotalámico y llega hasta el tálamo. La neurona de tercer orden se activa en el tálamo y llega a la corteza somatosensorial, donde percibirá el dolor (Zegarra, 2007; Duke-Novakovski *et al*., 2016).

El proceso de señales producidas en respuesta a un estímulo intervienen varios procesos (Fig. 10):

- **Transducción**

  Acción en la que en los nociceptores, el estímulo nociceptivo se convierte en un impulso eléctrico. Se da reacción de los nociceptores a las noxas que pueden ser térmicas, mecánicas o químicas; mientras que los estímulos no nociceptivos no

provocan ninguna reacción. El axón reflejo, que se genera por la liberación periférica de neurotransmisores, es el responsable de producir los numerosos cambios que se identifican como indicadores de dolor, entre ellos la tersura, la hinchazón y el enrojecimiento, entre otros (Zegarra, 2007). Los nociceptores periféricos se activan para producir dolor mediante la liberación de neurotransmisores y la reducción del umbral de respuesta de las fibras nociceptivas. Los nociceptores silenciosos se activan cuando existe una injuria tisular y reaccionan después a diversos estímulos. La hiperalgesia puede producirse cuando los nociceptores se sensibilizan, desencadenando una reacción más intensa (Meyer et al., 2006).

- **Transmisión**

Luefo de la transducción, la médula espinal recibe señales de la periferia, que posteriormente transmite al tálamo y luego a la corteza cerebral. Las dos principales neuronas nociceptivas aferentes que transportan la información son:

- Fibras A delta (Aδ): se trata de fibras delgadas mielinizadas de 1-5 micras de diámetro, con una velocidad de conducción de 2-20 m/s. Se conocen como mecanorreceptores de umbral alto porque reaccionan a estímulos mecánicos de gran intensidad; algunas también reaccionan a estímulos de temperatura.
- Fibras C o "nociceptores polimodales C": son pequeñas fibras amielinizadas, con un diámetro menor a 1,5 micras, con velocidad de conducción de 0,5 - 2 m/s; comprenden casi la totalidad de los nociceptores periféricos y envían señales nociceptivas relacionada con estímulos mecánicos, químicos y térmicos (Meyer *et al*;, 2006)

Los nociceptores aferentes transmiten la señal desde la periferia liberando determinados neurotransmisores, como la sustancia P y el glutamato, relacionados con el dolor. La sustancia P interacciona con los receptores acoplados de la proteína G; mientras que el glutamato interactúa con receptores aminoácidos excitatorios N-metil-D-aspartato (NMDA) y no NMDA, es el neurotransmisor más importante (Zegarra, 2007; Duke-Novakovski *et al*., 2016).

La neurona de segundo orden hace sinapsis con fibras nerviosas aferentes primarias en el asta dorsal espinal, que viajan a través del tracto de Lissauer, donde se ubican en la sustancia gris, ésta se divide en seis láminas o capas anatómicamente (lámina I-VI), éstas reciben tipos de fibras aferentes nerviosas específicas (Zegarra, 2007; Duke-Novakovski *et al*., 2016).

La ruta principal para la transmisión ascendente de los impulsos nerviosos del dolor, desde la médula espinal hasta la corteza cerebral, es el haz espinotalámico, el cual se divide en neoespinotalámico y paleoespinotalámico. El haz neoespinotalámico, encargado de transmitir la señal del dolor agudo, permite discriminar diferentes características del dolor como su duración, intensidad y localización. Por otro lado, la sustancia P es el neurotransmisor principal del haz paleoespinotalámico, responsable de la transmisión del dolor crónico y de la percepción emocional desfavorable (Zegarra, 2007).

- **Modulación**

La mayoría de los estímulos nociceptivos son interpretados primero por el tálamo y después por la corteza cerebral. La modulación se refiere a los cambios en el sistema neurológico como respuesta a un estímulo de dolor. Esto concede la inhibición selectiva de la señal de dolor en el asta dorsal de la médula espinal, alterando así la señal que alcanza los estructuras superiores (Zegarra, 2007; Duke-Novakovski *et al*., 2016).

Las neuronas intermedias dentro de la capa superficial de la médula espinal y los tractos neuronales descendentes constituyen el sistema endógeno de modulación del dolor, que tiene la capacidad de inhibir la señal del dolor. Las beta endorfinas, las encefalinas y las dinorfinas se encuentran entre los neurotransmisores liberados tras la activación del sistema neuronal descendente cortical; y son capaces de aliviar el dolor incluso en situaciones de estrés (Duke-Novakovski *et al*., 2016).

- **Sistema modulador descendente**

Las endorfinas estimulan el sistema descendente mediante la activación de receptores específicos, lo que ocurre cerca de la sustancia gris periacueductal del mesencéfalo. Estas neuronas se proyectan hacia el locus ceruleus para producir norepinefrina y hacia la formación reticular medular para producir serotonina. Posteriormente, las fibras descendentes viajan hacia el funículo dorsolateral del asta dorsal de la médula espinal, donde se produce la sinapsis con la neurona aferente principal (Zegarra, 2007; Duke-Novakovski *et al*., 2016).

La producción de neurotransmisores como la norepinefrina y la serotonina en la médula espinal, inhibe la liberación de transmisores del dolor en las señales aferentes nociceptivas y las del segundo orden celular (Zegarra, 2007; Duke-Novakovski *et al*., 2016).

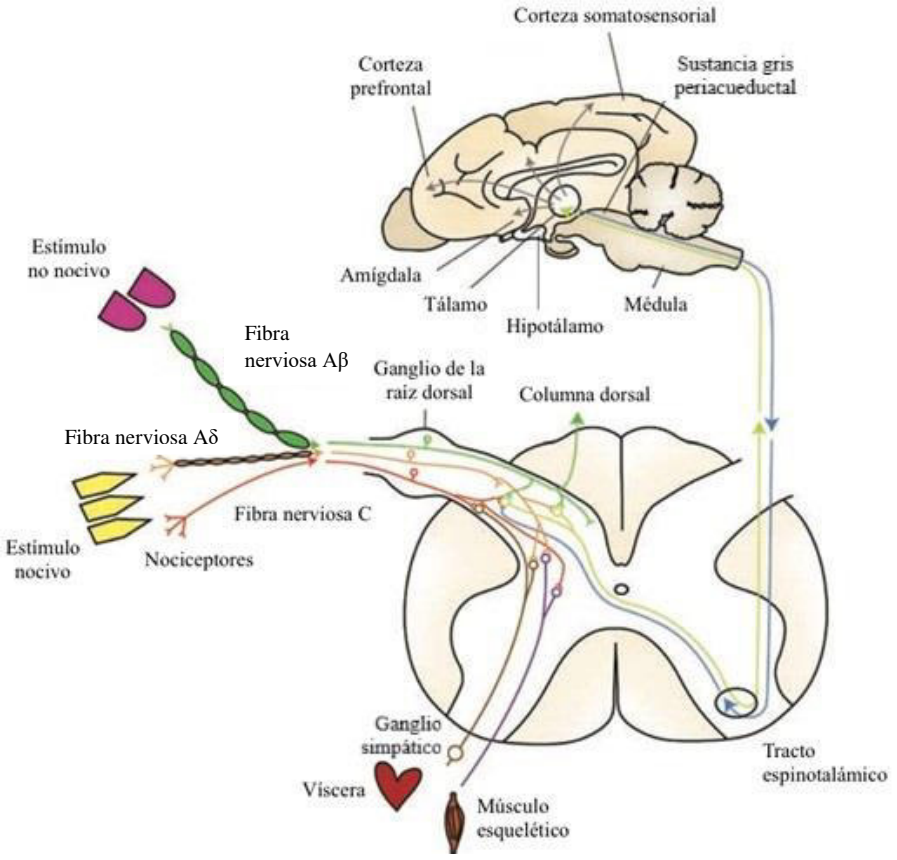

Figura 10. Diagrama que ilustra las vías nociceptivas ascendentes y descendentes con conexiones dentro de la médula espinal con el sistema nervioso autónomo y el músculo esquelético (Duke-Novakovski *et al*., 2016).

2.3.1 Tipos de dolor

El dolor puede clasificarse en agudo o crónico en función del tiempo de presentación. El dolor agudo puede ser causado por un accidente traumático, una infección o una cirugía, un ejemplo clásico de este tipo de dolor es el perioperatorio. La localización y la técnica quirúrgica pueden influir en el nivel de dolor perioperatorio; si es factible, deben utilizarse métodos y manipulación suave de los tejidos que reduzcan el traumatismo (Xu & Brennan, 2010). El dolor durante y después de la intervención quirúrgica puede ser más intenso si existe inflamación o dolor crónico antes del procedimiento; esto se conoce comúnmente como dolor crónico agudizado. Los protocolos analgésicos pueden optimizarse con el uso de escalas de dolor. El dolor agudo que no se trata puede acabar convirtiéndose en dolor crónico (Lamont *et al*., 2000).

El dolor crónico o desadaptativo suele denominarse como aquel que persiste más de tres meses; esta definición también incluye al dolor cual período de curación es mayor al normal (Meintjes, 2012). Puede aparecer por sí solo o estar relacionado con una afección principal. El miedo, la preocupación y la rabia suelen estar presentes en los animales que experimentan dolor crónico, y estas emociones pueden empeorar el malestar y afectar negativamente a la calidad de vida del paciente. La mayoría de los animales afectados son geriátricos, pero puede afectar a pacientes de cualquier grupo etario. Una causa frecuente de diagnóstico erróneo o confusión es la aparición sutil y gradual de cambios conductuales asociados al dolor crónico (Monteiro y Steagall, 2019). Cuando atienden a animales enfermos, los veterinarios nunca deben descartar la posibilidad de un malestar crónico concurrente. Además de no tener finalidad protectora, el dolor crónico no responde bien a las terapias analgésicas tradicionales (Lamont *et al*., 2000).

El dolor clínico es el resultado de un mecanismo de transmisión del dolor alterado, dado por cambios adaptativos o desadaptativos/patológicos (Monteiro *et al*., 2023). Comprender estos cambios - las causas neurobiológicas del dolor - es la base de un tratamiento eficaz del dolor. En consecuencia, el dolor desadaptativo se clasificó como funcional o neuropático, y el adaptativo como nociceptivo o inflamatorio (Woolf, 2010). Aunque es útil, hay que tener en cuenta que en la mayoría de los trastornos clínicos del

dolor se da una combinación de estas categorías de dolor.

El dolor inflamatorio suele estar presente en el dolor agudo o adaptativo, pero también puede estar presente en situaciones que causan dolor prolongado, o dolor crónico. El dolor de larga duración puede alterar la transmisión nociceptiva en varios estadios, este fenómeno se conoce como algoplasticidad. Estas alteraciones pueden ser conductores del dolor independientes de cualquier entrada periférica, facilitando e intensificando el malestar (dolor fantasma); además, provocan una separación gradual entre el dolor sentido y la lesión periférica, por ello, a veces se denominan dolor patológico o maladaptativo. Este dolor tiene efectos acumulativos perjudiciales en los ámbitos fisiológico, sensorial, emocional, cognitivo, conductual y sociocultural, por no hablar de su gran influencia negativa en la psicología del paciente. El dolor prolongado puede considerarse un estado de enfermedad propio (Woolf, 2010).

El dolor neuropático resulta directamente de una enfermedad o daño al sistema somatosensorial (Jensen *et al*., 2011). Se trata de un fenómeno desadaptativo en el que intervienen la activación de la glía, la alteración de la regulación inhibitoria endógena, la sensibilización periférica y central, la neuroplasticidad y la actividad aberrante sensorial ectópica espontánea (Gilron *et al.*, 2015). Tras exhaustivas evaluaciones neurológicas y físicas, así como, en la medida de lo posible, sofisticadas pruebas de imagen de la región afectada, como la resonancia magnética (RM), a menudo se asume la existencia de la enfermedad. Cuando un paciente no responde a la medicación analgésica tradicional y presenta síntomas clínicos de alodinia o hiperalgesia, es importante pensar en un dolor neuropático. Dependiendo de la enfermedad y la lesión, también puede haber hipoalgesia (Ruel *et al*. 2020).

El dolor oncológico se describe como un componente de dolor patológico diferenciado en varios artículos. La expresión dolor mixto se refiere a que algunas situaciones de dolor clínico, sobre todo las que han persistido durante mucho tiempo, tienen elementos de varias categorías de dolor. Por ejemplo, la osteoartrisis puede causar dolor neuropático, funcional e inflamatorio (Monteiro *et al.*, 2023).

2.3.2 Dolor no tratado

Una de las tareas más cruciales en la labor de un veterinario es el tratamiento del dolor. Se trata de un manejo ético, ya que el dolor que no se trata puede empeorar la calidad de vida del paciente, aumentar el tiempo que necesita para recuperarse, incrementar su morbilidad e incluso causar dolor crónico (Gruen *et al*., 2022).

El dolor agudo y el crónico provocan distintas reacciones sistémicas en el organismo. El dolor agudo suele provocar una respuesta neuroendocrina de estrés correspondiente a la gravedad del dolor. El aumento del tono simpático visceral y la liberación de catecolaminas y sustancias vasoactivas por parte de la médula suprarrenal son el resultado de esta activación simpática, que a su vez provoca una serie de reacciones sistémicas, como el aumento de la frecuencia cardíaca, la presión arterial, la frecuencia respiratoria y la recirculación del torrente sanguíneo a diversos sistemas y órganos. En cambio, en los casos de dolor crónico, la respuesta neuroendocrina al estrés está completamente ausente o gravemente reducida. En el caso de que se produzca, suele afectar a individuos con estimulación nociceptiva periférica persistente o a quienes padecen dolencias centrales vinculadas a la paraplejia (Sanchez, 2018).

Las diversas características neurobiológicas deben reflejarse en las estrategias de tratamiento. En términos generales, los objetivos del tratamiento del dolor agudo son abordar la causa originaria y bloquear los impulsos nociceptivos en diversos puntos del sistema nervioso. Las estrategias de tratamiento del dolor crónico se basan en reparar las alteraciones patológicas y las consecuencias perjudiciales generales que el dolor ha tenido en el organismo, además de bloquear la entrada nociceptiva procedente periférica (Monteiro *et al.*, 2023).

El tratamiento del dolor en los animales sigue siendo insuficiente, sobre todo en los gatos, debido a que es difícil identificar las señales de dolor particularmente en esta especie. El gato suele disimular las molestias y, cuando las manifiesta, suele hacerlo de forma sutil y fácil de pasar desapercibida para los que observan. Los patrones de comportamiento y las alteraciones fisiológicas en los sistemas nerviosos simpático y endocrino son indicadores de la existencia de dolor. Los gatos que experimentan molestias agudas pueden mostrar síntomas depresivos, como volverse silenciosos, esconderse,

entrecerrar los ojos y negarse a moverse o cambiar de posición. También pueden volverse hostiles y aislarse de su entorno, disminuyen su apetito, cambian su forma de orinar y defecar y se acicalan menos (Lamont, 2002; Monteiro *et al.*, 2023).

La falta de un tratamiento adecuado del dolor en el gato también podría explicarse por el temor a las consecuencias negativas de la administración de ciertos analgésicos. Como carecen de muchas isoformas de UDP-glucuroninosiltransferasa (UGT) y presentan mutaciones tanto en la UGT como en sus pseudogenes, esta especie es menos capaz de realizar la glucuronidación hepática de fármacos exógenos. En consecuencia, son muy susceptibles a las reacciones adversas de fármacos y toxinas que requieren glucuronidación antes de su excreción (Robertson y Taylor, 2004).

2.4 Anestésicos locales

Los anestésicos locales (AL) son medicamentos que, cuando se administran al sistema nervioso, bloquean los canales de sodio (Na+) activados por voltaje, inhibiendo así la despolarización de la membrana, la estimulación nerviosa y la conducción (Monteiro *et al.*, 2023). Muchos de estos medicamentos presentan más actividad cuando el nervio se estimula repetidamente, o cuando existe una mayor probabilidad de que el canal se abra en respuesta a un cambio de potencial; dicha conexión se puede revertir cuando la concentración del AL es menor que la concentración mínima inhibitoria (Hurlé, 2014).

Tanto si se aplican en los ganglios neuronales o en receptores sensoriales a lo largo de un nervio o tronco nervioso, su función principal es inhibir o bloquear los impulsos nociceptivos (Hurlé, 2014). Estos medicamentos son ampliamente accesibles y tienen un precio razonable en todo el mundo (Steagall *et al*., 2020). En consecuencia, se utilizan ampliamente para el manejo del dolor tanto en perros como en gatos, los AL medicamentos más prescritos en animales pequeños son la lidocaína, la bupivacaína, la ropivacaína y la mepivacaína (Monteiro *et al*., 2023)

3.3.1 Características de anestésicos locales

2.4.1.1 Estructura

Los fármacos anestésicos locales clínicamente útiles se componen de 3 partes. Un grupo bencénico lipofílico con diferentes sustituyentes (anillo aromático), encargada de la difusión, fijación de la molécula y de la liposolubilidad, la cual determina la potencia farmacológica. Un grupo hidrofílico (amina terciaria o cuaternaria), encargada de modular la hidrosolubilidad, es decir, su difusión por el torrente sanguíneo e ionización. Ambos grupos se unen a través de una cadena intermedia, ya sea enlace tipo éster o amida, encargada de la rapidez a la que se metabolizan los fármacos y, en consecuencia, un factor tanto de la toxicidad como de la duración del efecto; será responsable de la clasificación y características farmacocinéticas de este grupo de fármacos (Bonet, 2011; Rioja, 2015).

Los anestésicos locales son bases débiles que existen en equilibrio entre la forma ionizada o cargada, soluble en agua neutra, y la forma no ionizada, soluble en lípidos. Se formulan como soluciones ácidas de sales de clorhidrato cercanas al pH fisiológico, que están más ionizadas para solubilizarlas en agua. La parte no ionizada puede penetrar en la membrana plasmática del axón deslizándose a través de las vainas lipófilas que recubren la neurona. No obstante, la fracción ionizada tiene la capacidad de modular la potencia anestésica al interactuar con el receptor (Rioja, 2015).

El pKa de un fármaco es el pH donde la forma ionizada y la no ionizada se encuentran en cantidades iguales. Cuanto mayor sea el valor de pKa, presentan mayor proporción de la forma ionizada, lo que refiere que penetran con menor rapidez al espacio intraaxonal para iniciar su acción anestésica, es decir, presentan un mayor tiempo de latencia. Los anestésicos locales mayormente son alcalinos (Bonet, 2011; Rioja, 2015; Monteiro *et al*., 2023).

Tanto el pH de los tejidos donde se aplica el AL, como el pH de la formulación galénica del fármaco, tienen un papel importante a la hora de influenciar en la eficacia del anestésico. El efecto anestésico del medicamento suministrado disminuye en las partes del cuerpo inflamadas o enfermas debido a su pH ácido. Una característica adicional que comparten la mayoría de estos fármacos es la presencia de un carbono asimétrico. Los dos

estereoisómeros de estos compuestos quirales, S y R, pueden separarse entre sí. Presentan características farmacológicas distintas, como toxicidad variable, bloqueo nervioso e interacciones con receptores biológicos. A menudo se comercializan en una mezcla racémica 50:50, con ciertas excepciones (Bonet, 2011; Rioja, 2015; Monteiro *et al*., 2023).

2.4.1.2 Farmacocinética

La absorción de los anestésicos locales en el organismo tras la administración local se rige por varios factores que compiten entre sí, incluye el flujo masivo, la difusión y unión a estructuras neurales y no neurales, y la captación vascular (Fig. 11). La velocidad y el grado de absorción sistémica del anestésico local son críticos porque pueden alcanzarse concentraciones plasmáticas nocivas; por lo tanto, cuanto menor sea la absorción sistémica, mayor será el margen de seguridad. La absorción sistémica depende de varios factores, como el lugar de inyección, la solubilidad lipídica intrínseca y la vasoactividad del agente, la dosis administrada, la presencia de aditivos como vasoconstrictores, otros factores de formulación que modifican la residencia y liberación local del fármaco, la influencia del bloqueo nervioso en la región y el estado fisiológico del paciente (Rioja, 2015).

En general, las zonas con mayor vascularidad tendrán una absorción sistémica más extensa y rápida que las zonas con más grasa, independientemente del agente utilizado. Las zonas con mayor vascularidad tendrán una mayor concentración plasmática máxima (Cmáx) y un tiempo más corto hasta la concentración plasmática máxima (Tmáx). Con respecto a bloqueos específicos, el grado de absorción sistémica es el siguiente, en orden decreciente: intravenosa, traqueal, intercostal, epidural, plexo braquial, isquiático/femoral, subcutánea (Bonet, 2011; Rioja, 2015).

Las propiedades fisicoquímicas de los anestésicos locales también influyen en la absorción sistémica. En general, los fármacos con mayor liposolubilidad y unión a proteínas darán como resultado una menor absorción sistémica y Cmáx. Otro factor que influye en la tasa de absorción es la vasoactividad intrínseca del anestésico local. La mayoría de los anestésicos locales utilizados clínicamente provocan vasodilatación cuando se aplican localmente. La adición de un vasoconstrictor, como la epinefrina, contrarrestará los efectos vasodilatadores inherentes sobre la vasculatura local de la

mayoría de los agentes, retrasando su absorción sistémica. La hialuronidasa es otro aditivo que a veces se añade a los anestésicos locales para mejorar su efecto anestésico al provocar la despolimerización del ácido hialurónico intersticial y aumentar así la permeabilidad de los tejidos; sin embargo, también mejora la absorción sistémica y el riesgo de toxicidad sistémica (Bonet, 2011; Rioja, 2015).

Después de la absorción en el torrente sanguíneo, los anestésicos locales aminoésteres son rápidamente hidrolizados por las pseudocolinesterasas plasmáticas y su distribución en los tejidos corporales es limitada. Los anestésicos locales aminoamidas se distribuyen ampliamente en diferentes órganos y tejidos del cuerpo. El grado de distribución y unión tisular normalmente está representado por el parámetro farmacocinético conocido como volumen aparente de distribución en estado estacionario, que generalmente va paralelo al grado de unión a proteínas. Solo la fracción libre y activa del fármaco, y no la fracción unida a proteínas, gobierna la concentración tisular y el grado de entrada al sistema nervioso central. Los anestésicos locales de tipo amida se unen principalmente a la glucoproteína acida α (AAG) en el plasma y, en menor medida, a la albumina (Rioja, 2015).

Los anestésicos locales de tipo amida en sangre venosa sufren captación pulmonar de primer paso, lo que efectivamente disminuye temporalmente la concentración plasmática del fármaco. Depende principalmente de sus propiedades fisicoquímicas, principalmente la liposolubilidad (mayor captación pulmonar) y el pKa (Rioja, 2015).

Durante el preñez, la unión a las proteínas plasmáticas disminuye; un aumento de la fracción libre del fármaco, así como de su solubilidad lipídica, facilita el transporte a través de la placenta. Tan pronto como se inyecta el anestésico local, el pH fetal ácido provoca el atrapamiento iónico del fármaco, que puede ser clínicamente significativo si se administra por vía intravenosa, debido a que los anestésicos locales promueven un efecto marcadamente depresor sobre el sistema nervioso central del feto (Rioja, 2015; Sanchez, 2018).

Los anestésicos locales ligados a amidas se metabolizan casi exclusivamente en el hígado por enzimas microsomales (CYP450). Las reacciones de fase I implican hidroxilación, N-desalquilación y N-demetilación, seguidas de reacciones de fase II en las

que los metabolitos se conjugan con aminoácidos o glucurónidos en metabolitos menos activos e inactivos. La lidocaína sufre hidroxilación y N-desmetilación en el hígado, sus dos metabolitos principales son la glicinexilidida (GX) y la monoetilglicinexilidida (MEGX), ésta última tiene una actividad significativa (aproximadamente el 70% de la lidocaína) y podría contribuir potencialmente a su toxicidad durante infusiones intravenosas prolongadas (Rioja, 2015).

Los anestésicos locales ligados a ésteres se eliminan principalmente en la sangre mediante pseudocolinesterasas plasmáticas no específicas, donde sufren hidrólisis de ésteres. Las esterasas presentes en el hígado, los hematíes y el líquido sinovial también contribuyen a la eliminación de estos fármacos (Rioja, 2015).

En cuanto a la excreción, los anestésicos locales al ser poco solubles en agua, limita su excreción renal. Los metabolitos de hidrólisis de los anestésicos locales ligados a ésteres se excretan principalmente en la orina. Del mismo modo, los metabolitos de los anestésicos locales unidos a amidas se eliminan en la orina o la bilis (Bonet, 2011; Rioja, 2015, Monteiro *et al*., 2023).

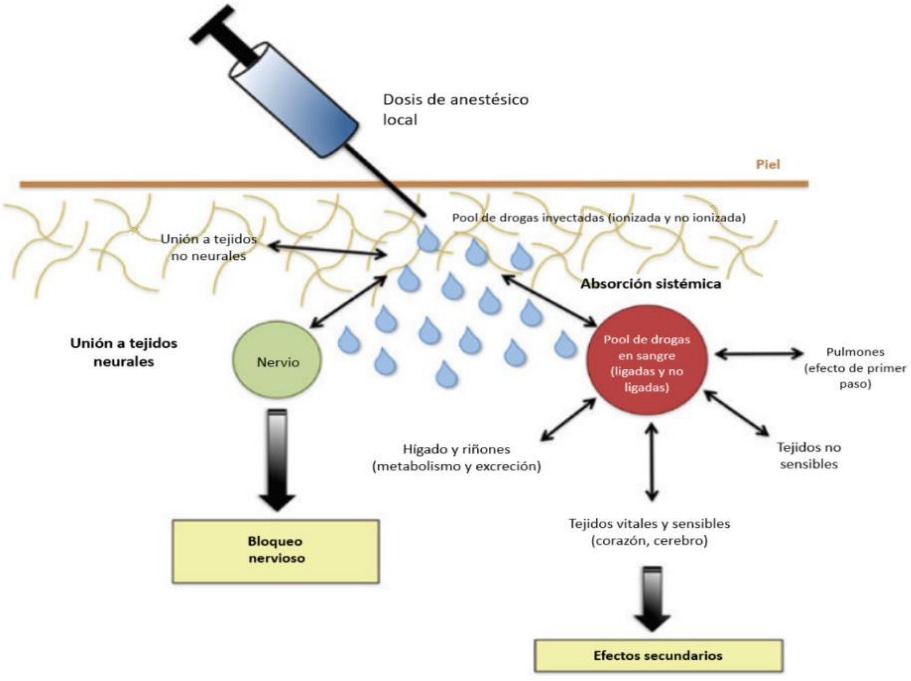

Figura 11. Disposición de los anestésicos locales en el organismo tras su administración periférica (Rioja, 2015).

2.4.1.3 Mecanismo de acción

La estimulación nerviosa produce un potencial eléctrico, también conocido como potencial de acción, que se propaga a través de la fibra nerviosa manteniendo su intensidad inicial. La permeabilidad selectiva de la membrana a determinados iones en la transmisión nerviosa, siendo los iones sodio (Na+) y potasio (K+) los más relevantes, explica el diferencial de potencial resultante entre la membrana interna y la externa. Los cambios en la permeabilidad de la membrana son consecuencia del paso de iones a través de canales iónicos, que se abren y cierran gracias a la estructura de bicapa fosfolipídica de la membrana celular. Esta estructura bloquea el flujo libre de iones desde el interior hacia el exterior de la célula porque es altamente hidrófoba (Bonet, 2011).

La membrana neuronal en reposo es capaz de mantener una diferencia de potencial entre 60 y 90 mV mediante el proceso activo conocido como bomba Na-K, que extrae iones de sodio de la célula e introduce iones de potasio en ella. En este caso, la membrana está despolarizada porque los canales de Na están en reposo y no pueden permitir que el Na+ fluya a través de ellos (Bonet, 2011).

Los canales de Na+ se abren en respuesta a una señal nerviosa, provocando la despolarización de la membrana y la entrada de iones de Na+ en el espacio intracelular. La permeabilidad del canal de sodio se reduce al alcanzar la despolarización máxima, impidiendo que este ión penetre en el interior de la célula. Al mismo tiempo, la permeabilidad del canal de potasio aumenta, lo que permite que el ión potasio se desplace a lo largo de un gradiente de concentración desde la zona intracelular a la extracelular. La fase siguiente implica la repolarización de la membrana, que es el restablecimiento de las condiciones iniciales. Para ello, la bomba Na-K transporta iones Na+ y K+ en dirección opuesta y el canal de sodio pasa de un estado activo a un estado de reposo. El potencial de acción viaja normalmente de forma periférica hasta que alcanza un canal iónico adicional. La apertura de este canal mantiene el cambio de polaridad y permite que el impulso progrese de forma independiente (Bonet, 2011; Rioja, 2015; Otero *et al.*, 2017a).

Los anestésicos locales funcionan a este nivel inhibiendo los canales de Na+ dependientes de voltaje, lo que reduce la entrada de iones de Na+ al espacio interno e impide que los potenciales de acción se propaguen en las membranas neuronales (Fig. 12). Estos

medicamentos deben penetrar en la membrana neuronal y unirse al receptor que se encuentra en la zona transmembrana interna del canal para poder tener este efecto. La forma no ionizada del anestésico sirve de portador para traspasar la fase lipídica de la membrana nerviosa, sin embargo, ya dentro del canal, el efecto farmacológico y el contacto con el receptor son causados por la forma ionizada. Esto se debe a que el canal queda bloqueado en su estado inactivo, lo que se traduce en una disminución de la cantidad de potenciales de acción que el nervio puede enviar por unidad de tiempo. Cuando aumenta la concentración del anestésico que interactúa con el receptor, se produce el bloqueo total y la neurona es incapaz de despolarizarse (Bonet, 2011; Rioja, 2015).

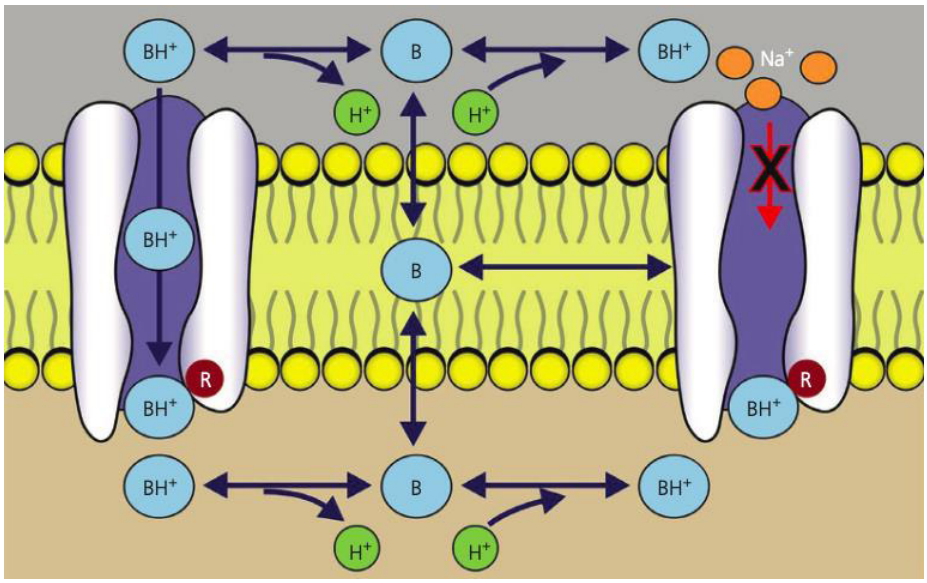

Figura 12. La bicapa lipídica de la membrana celular con el canal de Na^+. Los anestésicos locales existen como una base neutra (B) y una forma ionizada (BH^+) en equilibrio. La forma neutra es soluble en lípidos y atraviesa fácilmente la membrana celular. La forma ionizada es más soluble en agua y puede atravesar el canal abierto. La forma neutra puede provocar la expansión de la membrana y el cierre del canal de Na^+. La forma ionizada interactúa con su receptor en el lado intracelular del canal de Na^+ (Rioja, 2015).

Los anestésicos locales pueden causar toxicidad para el sistema nervioso central (SNC) y el corazón en concentraciones plasmáticas elevadas, las cuales vienen determinadas por la velocidad de absorción y volumen total del fármaco en la circulación sistémica; no obstante, la causa de este aumento es la inyección endovenosa directa involuntaria del fármaco durante la realización de bloqueos neuraxiales o periféricos (Rioja, 2015).

Los signos tóxicos del sistema nervioso central siguen una progresión a medida que aumenta la concentración plasmática del anestésico local. En dosis bajas, todos los anestésicos locales son anticonvulsivos eficaces y también tienen efectos sedantes. A dosis altas, conduce a un aumento de la actividad excitadora provocando desde espasmos musculares a convulsiones. A dosis mucho mayores, pueden provocar depresión del SNC, inconsciencia y coma (Rioja, 2015).

Generalmente se supone que la toxicidad del sistema nervioso central precede a la toxicidad cardiovascular. En concentraciones bajas, la mayoría de los anestésicos locales tienen un efecto antiarrítmico, pero en concentraciones más altas producen toxicidad cardíaca. Los efectos cardiovasculares son complejos y no lineales, e implican cambios directos en la conducción y contractilidad cardiacas y en el músculo liso vascular, así como cambios indirectos mediados por el SNC (Rioja, 2015).

Es crucial tener en cuenta que perros y gatos difieren interespecíficamente, siendo los gatos más susceptibles a los anestésicos locales, y que la dosis debe determinarse en función del peso óptimo, sobre todo en pacientes de baja estatura (Rioja, 2015).

2.4.2 Clasificación de los anésticos locales

Según el tipo de enlace de la cadena intermedia que une a la parte hidrofílica de la lipofílica, las detalles farmacológicos de los anestésicos locales se encuentran en la Tabla 1. Los anestésicos locales se dividen en:

A. **Aminoamidas**

Lidocaína

Es el anestésico local más versátil y ampliamente utilizado en medicina veterinaria debido a su rápido inicio de acción, moderada duración del efecto y toxicidad. La duración de la lidocaína simple es de aproximadamente 40 – 60 minutos, que puede prolongarse hasta 3 horas con la adición de vasoconstrictores como la epinefrina. Es principalmente metabolizada en el hígado. La lidocaína se utiliza para anestesia por infiltración o tópica, anestesia regional intravenosa, bloqueos nerviosos periféricos o neuroaxiales. También se utiliza habitualmente

para la desensibilización laríngea antes de la intubación endotraqueal (Rioja, 2015; Otero *et al.*, 2017a).

La lidocaína tiene numerosos usos no anestésicos cuando se administra por vía intravenosa, tales como antiarrítmico de clase Ib, analgésico para diferentes tipos de dolor y para reducir las necesidades de anestésicos inhalatorios cuando se administra por vía intravenosa en diferentes especies. Además, algunos estudios muestran que la lidocaína puede mejorar la motilidad intestinal y prevenir el desarrollo de íleo postoperatorio en caballos (Rioja, 2015).

Bupivacaína

Se trata de un agente altamente lipófilo, aproximadamente cuatro veces más potente que la lidocaína, tiene un inicio de acción lento de 20-30 min y una larga duración del efecto de 3 a 10 horas. Se utiliza para bloqueos infiltrativos, de nervios periféricos, epidurales e intratecales; la aplicación tópica no se utiliza por su escasa efectividad y no se recomienda para anestesia regional intravenosa debido a su alto potencial de cardiotoxicidad. Posee propiedades de bloqueo diferencial intrínsecas, especialmente en concentraciones bajas, y por lo tanto está indicado cuando se desea un bloqueo sensorial acompañado de una disfunción motora mínima (Rioja, 2015; Otero *et al.*, 2017a).

Levobupivacaína

Es el levoisómero o enantiómero S de la bupivacaína, con un potencial cardiotóxico ligeramente inferior al de la mezcla racémica. Sus propiedades fisicoquímicas y usos clínicos son los mismos que los de la bupivacaína (Rioja, 2015; Otero *et al.*, 2017a).

Ropivacaína

Este fármaco está estructuralmente relacionado con la mepivacaína y la bupivacaína, pero se comercializa como el enantiómero S puro para reducir la cardiotoxicidad asociada al enantiómero R. Es ligeramente menos potente que la bupivacaína y sus usos clínicos son los mismos. Tiene un inicio de efecto similar,

un bloqueo sensorial ligeramente más corto de hasta 6 h y un grado ligeramente inferior de bloqueo motor a dosis equipotentes. Presenta un efecto bifásico sobre la vasculatura periférica, causando vasoconstricción a concentraciones inferiores al 0,5% y vasodilatación a concentraciones superiores al 1%. La aplicación tópica de ropivacaína no es efectiva (Rioja, 2015; Otero *et al.*, 2017a).

Mepivacaína

Tiene un perfil farmacológico muy similar al de la lidocaína, con una duración del efecto ligeramente mayor de hasta 2 horas, probablemente debido a unas propiedades vasodilatadoras intrínsecas ligeramente menores. Su uso en la práctica clínica es similar al de la lidocaína, salvo que no se utiliza de forma rutinaria para la anestesia regional intravenosa o para procedimientos obstétricos porque su metabolismo es muy lento en el feto. A diferencia de la lidocaína, la mepivacaína es menos irritante pero ineficaz como anestésico tópico. Es el agente preferido para los bloqueos nerviosos periféricos de diagnóstico en caballos debido a su menor neurotoxicidad en comparación con otros anestésicos locales (Rioja, 2015; Otero *et al.*, 2017a).

Tabla 1. Indica el tiempo de inicio y duración, y dosis de fármacos anestésicos locales en gatos y perros. La duración de la acción depende del método de administración (Rioja, 2015; Duke-Novakovski *et al.*, 2016; Otero *et al.*, 2017a).

Anestésico local	Tiempo hasta el inicio del efecto máximo (minutos)	Duración del efecto (horas)	Dosis máxima segura		Dosis tóxica	
			Perro	Gato	Perro	Gato
Lidocaína	2 - 5	1-2, con adrenalina <1, sin adrenalina	6 – 10 mg/kg iv	3 – 5 mg/kg iv	22 mg/kg	11 mg/kg
Mepivacaína	2 - 5	~ 1.5	5 – 6 mg/kg	2 – 3 mg/kg	20 mg/kg iv	
Bupivacaína	5 – 10	~ 2	2 mg/kg	2 mg/kg	5 ± 2,2 mg/kg iv 3,8 ± 1 mg/kg iv	
Levobupicaína	5 - 10	~ 2	3 mg/kg	1.5 mg/kg		
Ropivacaína	5 - 10	~ 2	3 mg/kg	1.5 mg/kg	5 mg/kg iv	

B. **Aminoésteres**

Tetracaína

Rara vez se utiliza en medicina veterinaria. En humanos se utiliza más comúnmente para anestesia intratecal porque tiene un inicio rápido (3 a 5 min) y su efecto dura 2 a 3 h. Rara vez se utiliza para otras formas de anestesia regional debido a su inicio extremadamente lento y su potencial de toxicidad sistémica. Es un excelente anestésico tópico y debido a esta propiedad se incluye en las soluciones anestésicas tópicas. Sin embargo, la tetracaína se emplea principalmente como anestésico oftalmológico debido a su rápida absorción en las membranas mucosas (Butterworth, 2009).

Benzocaína

Este agente también es un anestésico local de acción rápida y de corta duración, disponible exclusivamente para anestesia tópica. Provoca metahemoglobinemia en varias especies animales y por tanto ya no se utiliza en la práctica clínica. La benzocaína también es un anestésico para los peces cuando se añade al agua. Presentación en pomadas para los golpes y spray bucales (Butterworth, 2009).

Procaína

Este agente tiene un efecto de inicio rápido y duración corta (30 a 60 minutos) debido a su rápida hidrólisis en la sangre. Se puede agregar epinefrina para prolongar la duración del efecto. Su potencial de toxicidad sistémica es mínimo, pero ocasionalmente causa reacciones alérgicas debido a un metabolito de hidrólisis. La procaína se utiliza en medicina veterinaria para infiltración y bloqueos nerviosos en concentraciones del 1 al 2%, rara vez se utiliza para anestesia tópica, ya que no es muy eficaz por esta vía. La procaína intravenosa es un estimulante del sistema nervioso central en los caballos, debido a esta propiedad y a su efecto analgésico cuando se utiliza para bloqueos de nervios periféricos, se ha utilizado ilegalmente en caballos de carreras. A veces se añade procaína a las formulaciones farmacológicas (por ejemplo, penicilina procaína) para prolongar la duración del efecto (Butterworth, 2009).

2.5 Anestesia locorregional

La anestesia locorregional se utiliza ampliamente en medicina humana para proporcionar control del dolor intra y postoperatorio e implica la inyección de soluciones anestésicas locales alrededor del tejido neural sensorial (central o periféricamente) para impedir la conducción nerviosa. La anestesia local es la falta reversible de sensibilidad en una parte concreta del cuerpo, y se aplica por vía tópica o intravenosa. La anestesia regional hace que uno o más miembros del cuerpo del paciente pierda la sensibilidad, como es el caso de la anestesia epidural o el bloqueo de los plexos; y en lugar de anestesia general o en combinación con ésta presenta numerosas ventajas documentadas, lo que ha dado lugar a un importante perfeccionamiento de técnicas analgésicas multimodal (Sanchez, 2018; Monteiro *et al.*, 2023).

Los siguientes tipos de anestésicos locales se utilizan en pequeños animales como método primario o complementario de tratamiento del dolor:

- Anestesia por infiltración

  Consiste en el depósito de una solución anestésica local subcutáneo, intradérmico o sobre planos musculares del campo quirúrgico previsto, no dirigida específicamente cerca de ningún nervio o estructura del sistema nervioso en particular (Fig. 13). Muchos utilizan el término anestesia local como sinónimo de anestesia por infiltración, aunque en sentido estricto la anestesia tópica también sería una forma de anestesia local. El desarrollo y el uso de catéteres de infusión para heridas han llevado esta técnica un paso más allá, permitiendo la administración continua o intermitente de anestésicos locales en los tejidos que rodean las heridas quirúrgicas sin necesidad de penetrar repetidamente con agujas para inyectar fármacos analgésicos (Campoy y Red, 2013; Monteiro *et al.*, 2023).



Figura 13. Fotografía de una infiltración local a lo largo de una incisión prevista antes de una laparotomía exploratoria en un perro (Campoy y Read, 2013).

- Anestesia superficial o tópica

Tiene un gran atractivo debido al bloqueo previo a una incisión o de una lesión superficial, sin embargo, los AL no se absorben fácilmente a través de la superficie cutánea, por lo que se necesitan formulaciones especiales para poder utilizarlos de esta forma. Las mezclas eutécticas de anestésicos locales compuestas por lidocaína y prilocaína formuladas como cremas, están indicadas para la anestesia dérmica y se ha informado de su utilidad para prevenir el dolor asociado a la colocación de catéteres intravenosos percutáneos, la toma de muestras de sangre y el cierre superficial de la piel en personas.

Otras aplicaciones incluyen en la laringe durante la intubación, en la córnea durante los exámenes oculares y en las fosas nasales antes de colocar una cánula nasal de oxígeno (Campoy y Read, 2013; Monteiro et al., 2023).

- Anestesia Regional

La mayoría de los bloqueos nerviosos regionales se realizan en pacientes anestesiados o muy sedados, lo que permite una inyección precisa y humana. Debe mantenerse la esterilidad al realizar estos bloqueos y la jeringa debe aspirarse siempre antes de la inyección para comprobar que la aguja no está dentro de un vaso sanguíneo. La localización del nervio periférico con un ecógrafo o un estimulador nervioso puede

mejorar enormemente la precisión de la deposición del fármaco y, por tanto, la eficacia de los bloqueos nerviosos periféricos. Además, podría permitir la administración de una dosis total más pequeña de la medicación anestésica local, lo que disminuye la posibilidad de toxicidad por la absorción de los agentes anestésicos locales en el torrente sanguíneo, así como cualquier efecto motor negativo (Duke-Novakovski *et al.*, 2016; Monteiro *et al.*, 2023).

2.5.1 Bloqueos de nervios periféricos

Hace unos años, la inyección neuroaxial (epidural o espinal) de anestésico local era el único método de anestesia regional en medicina veterinaria para tratar el dolor durante las operaciones quirúrgicas de las extremidades pélvicas (Valverde, 2008). Sin embargo, con el paso de los años se han ido descubriendo nuevas técnicas para el manejo del dolor a través de bloqueos de nervios periféricos (BNP), en el cual se aplica un anestésico local muy cerca de un nervio periférico o tronco nervioso para suprimir el potencial de acción transmembrana y conseguir un bloqueo total del impulso nociceptivo, evitando así la aparición del dolor (Duke-Novakovski *et al*., 2016). Según investigaciones recientes, combinar un bloqueo de los nervios isquiático y femoral es al menos tan eficaz como la anestesia epidural en perros y tiene menos efectos secundarios (Campoy *et al*., 2012).

Para encontrar los nervios periféricos que hay que bloquear, se emplean numerosos métodos. El método inicial empleado para este objetivo fue la utilización de marcadores anatómicos de superficie (MAS); años más tarde, se introdujo el uso de la neuroestimulación (NE) para ayudar en la localización de los nervios y la colocación precisa de las agujas con la asistencia de un neuroestimulador para producir un estímulo neuroeléctrico. Por último, la ecografía ha ganado popularidad como técnica para la ubicación de nervios periféricos, ya que produce una imagen más clara del nervio y facilita la administración correcta de un anestésico local (Schroeder, 2013).

Mediante el uso de marcadores anatómicos de superficie (Fig. 14), se pueden detectar los nervios mediante la palpación de estructuras anatómicas, en su mayoría óseas. Dado que todo lo que se necesita para identificar los puntos de referencia necesarios es un conocimiento básico de la anatomía de la zona que se va a bloquear, los méritos de esta

técnica residen en lo sencilla que es de utilizar en un contexto clínico. Este procedimiento puede utilizarse para aliviar el dolor postoperatorio de forma continua porque es barato. El principal inconveniente de la técnica es su falta de precisión, que se deriva de la identificación errónea de las estructuras próximas al nervio y de la aplicación incorrecta del anestésico local. Esto prolonga el procedimiento y aumenta el riesgo de inyecciones intravasculares o intraneurales, así como de lesiones tisulares por tener que realinear la aguja (Dureja *et al.*, 2016).



Figura 14. Uso de marcas anatómicas de superficie (MAS) para realizar bloqueo de plexo braquial. Las marcas indican la posición de las costillas cuarta, quinta y sexta, y la cara dorsal de la escápula (Campoy y Read, 2013).

El proceso de electrolocalización nerviosa consiste en la aplicación de corrientes eléctricas producidas por un neuroestimulador acoplado a una aguja de neuroestimulación implantada cerca del nervio que hay que inhibir (Fig. 15). El neuroestimulador produce una corriente eléctrica que despolariza el nervio diana y se podrá observar directamente las contracciones de los músculos que inerva, si es que contiene un componente motor. Dichos movimientos son conocidos como mioclonos, las cuales sirven para validar el punto final en el que debe insertarse la aguja. Al ampliar la longitud y la fuerza de la estimulación, este enfoque permite la localización percutánea de nervios superficiales, lo que lo hace más exacto, y así pueden surgir menos problemas potenciales (Campoy y

Read, 2013). Entre los inconvenientes de la técnica se encuentran la falta de práctica, que incluye el desconocimiento de la anatomía del paciente; además, el equipo y las agujas aisladas deben adquirirse con un coste inicial más elevado; y, en ocasiones, aunque la punta de la aguja esté en contacto con la capa externa o interna del nervio, puede que no se consiga la contracción muscular esperada (Portela *et al.*, 2013).

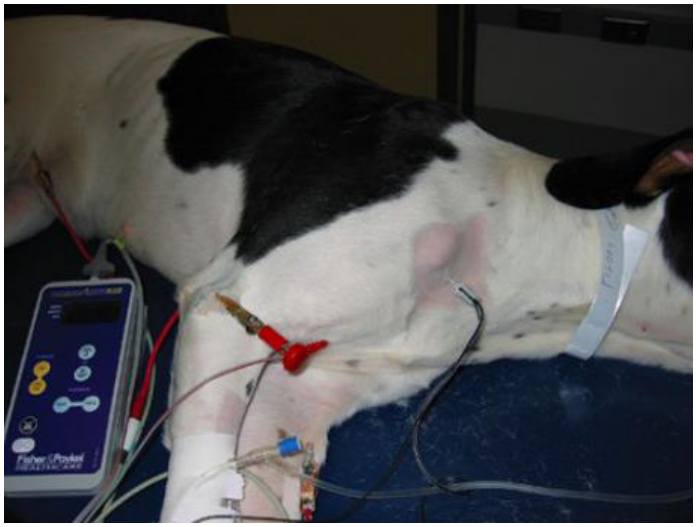

Figura 15. Uso del neuroestimulador (NE) para realizar bloqueo del plexo braquial (Campoy y Read, 2013).

Los MAS y la NE son dos ejemplos de técnicas "a ciegas" porque solo proporcionan una estimación de la ubicación de los nervios diana; no garantizan el lugar de punción ni la mejor distribución del anestésico local alrededor del nervio que se desea bloquear. Esto podría dar lugar a una punción accidental del nervio o a una inyección intravascular, considerado un fracaso (Siddaiah y Sardesai, 2009). Antes de que se desarrollara la ecografía como complemento de los métodos anestésicos regionales, la neuroestimulación era el *gold standar* para los BNP.

Los bloqueos de nervios periféricos mediante métodos guiados por ultrasonidos han atraído más atención en la medicina veterinaria recientemente, lo que requiere menos cantidades en comparación con los métodos tradicionales (Casati *et al*., 2007). Esto último es especialmente importante para los gatos, ya que reduce la posibilidad de intoxicación por anestésicos locales (Robertson y Taylor, 2004).

2.6 Aplicación del ultrasonido en el manejo del dolor

La ecografía es una modalidad para obtener de imágenes, se basa en que el transductor o sonda emita y reciba ondas ultrasónicas. La ecografía se usa fundamentalmente como método diagnóstico o como técnica intervencionista por parte de diversas ramas de la medicina, tanto humana como veterinaria. En el campo de la anestesiología y en la terapéutica del dolor, la ecografía se utiliza para el bloqueo de componentes nerviosos mediante la punción ecoguiada, ya que da la opción de observar en tiempo real la aguja de punción y la dispersión del fármaco analgésico en el lugar donde se siente dolor (Domingo, 2015).

En 1978 se realizó por primera vez un bloqueo supraclavicular del plexo braquial mediante ultrasonografía. El bloqueo de nervios periféricos ecoguiado se ha convertido en un procedimiento habitual en medicina humana; sin embargo, la implementación de esta técnica en medicina veterinaria es algo moderno. En la actualidad ya se hace de su uso con éxito en diferentes especies animales (Ansón, 2015).

Anteriormente, en las unidades de dolor crónico, se realizaban técnicas como la fluoroscopía. Sin embargo, se sabe que ésta produce efectos potencialmente dañinos tanto para el paciente y el operador; y además requiere de instalaciones e instrumentos especiales para poder utilizarlo. Por el contrario, los ultrasonidos no son nocivos y pueden utilizarse en quirófanos que no están diseñados para ello o en la misma clínica porque no requieren instalaciones específicas; además, permite visualizar afecciones como procesos inflamatorios, quistes, derrames articulares, artrosis y rotura de fibras musculares y tendinosas (Domingo, 2015).

Aunque la guía ecográfica y la electrolocalización pueden utilizarse por separado para realizar bloqueos nerviosos, son muy útiles cuando se utilizan conjuntamente (Fig. 16). Es importante poder obtener imágenes de buena calidad de los nervios de interés. La calidad de las imágenes obtenidas depende del ecógrafo, de la selección del transductor y de la habilidad del clínico (Campoy y Read, 2013).



Figura 16. Uso de neuroestimulación en conjunto con el ultrasonido para realizar un bloqueo del nervio femoral izquierdo en un perro (Campoy y Read, 2013).

2.6.1 Principios ecográficos

La ecografía se trata de una técnica de imagen no invasiva, sin radiación y segura para explorar las estructuras internas del cuerpo, en la cual intervienen tres componentes importantes: el ecógrafo, el paciente/animal y un operador experto (ecografista). Los fundamentos de la ecografía son poco complejos, pero su uso clínico es sencillo (Varshney y Chaudhary, 2021).

Los componentes de un ecógrafo son un ordenador, un soporte y diversos tipos de sondas. La sonda o transductor de ultrasonidos envía un haz estrecho de ondas sonoras de alta frecuencia a los tejidos blandos que se desea visualizar. Las ondas sonoras reflejadas (ecos) son analizadas por el ordenador y convertidas en una imagen que se muestra en el monitor creando una imagen bidimensional de la zona visualizada (Varshney y Chaudhary, 2021).

Los cristales piezoeléctricos transfieren energía eléctrica a ondas sonoras mecánicas y reconvierten las ondas sonoras en energía eléctrica. De este modo, en caso de estimulación eléctrica, los cristales piezoeléctricos hacen las veces de transmisor y receptor. Dado que los ultrasonidos no pueden comunicarse en estado gaseoso como el aire, deben atravesar un medio físico. Esto significa que debe utilizarse un gel conductor entre la superficie de la piel y la sonda. Para que las ondas ultrasónicas se propaguen libremente, el material físico que atraviesan debe ser flexible y elástico. A excepción del tejido óseo, prácticamente todos los tejidos corporales son elásticos. El resultado de las ondas reflejadas por un hueso es una imagen extremadamente hiperecogénica (blanca) que es esencialmente el contorno de la estructura ósea expuesta al haz ultrasónico, debajo de ella se ve una sombra acústica donde no hay presencia de ecos (Domingo, 2015; Varshney y Chaudhary, 2021).

Cuando las ondas de ultrasonidos se desplazan de un tejido a otro con una densidad diferente, como cuando pasan de un tejido muscular a un tejido adiposo, su velocidad de propagación se ve alterada. Esto se debe a que la densidad de los tejidos a través de los cuales se transmiten las ondas de ultrasonidos determina la rapidez de propagación de las ondas. Desde una perspectiva sonoanatómica, el límite entre dos tejidos se denomina interfaz; el caso más obvio es cuando una arteria sanguínea o estructura vascular, se presenta con un tejido más denso, como el tejido muscular (Domingo, 2015)

La impedancia acústica y la capacidad de atenuación de una estructura determinan la imagen que se obtiene cuando las ondas ultrasónicas la atraviesan. Cada componente del tejido tiene una ecogenicidad única basada en las células que lo componen. Durante la exploración pueden aparecer determinados artefactos que ayudan a distinguir los tejidos o a determinar su ubicación (Otero *et al.*, 2017a).

La ecogenicidad es una evaluación cualitativa de la energía reflejada dentro de un tejido o en una interfaz, se muestra como el brillo del eco en comparación con el fondo de exploración. Esto genera diferentes patrones de ecogenicidad y permite distinguir las estructuras (Varshney y Chaudhary, 2021).

Cuando un patrón produce una imagen en escala de grises o blanca como resultado de la reflexión del haz ultrasónico, se dice que es ecogénico. Se categoriza como hipoecoica,

lo que significa que se ve como una imagen oscura en la pantalla, cuando su nivel de eco es menor que el de las estructuras que la rodean. Por otro lado, se clasifica como hiperecoica, lo que se refleja en una imagen clara o blanca en la pantalla, cuando su nivel de eco es mayor que el de las estructuras cercanas. Los objetos con una capacidad de atenuación muy baja, en los que las ondas de ultrasonido se transmiten sin reflejarse o no llegan, se consideran anecoicos (Siddaiah y Sardesai, 2009).

Los artefactos se definen como alteraciones de la imagen que no representan una imagen real de la zona examinada (Fig. 17). Pueden deberse a complicadas interacciones entre la tecnología ultrasónica y los tejidos biológicos, o a fallos técnicos relacionados con la obtención de imágenes (Otero *et al.*, 2017a).

Los artefactos pueden agruparse en artefactos de atenuación, artefactos de propagación y artefactos misceláneos. Entre los más importantes se encuentran:

El artefacto de sombra está causado por la reflexión o absorción parcial o total de la energía sonora, debido a las diferencias en la impedancia acústica en interfaces de diferentes tejidos; puede ser sombra limpia o sucia. Para el uso de BNP, la sombra limpia o acústica tiene mayor importancia, se observan en la obtención de imágenes de colelitos, litos renales o huesos. Cuando la onda de ultrasonido incide sobre el hueso, la mayor parte de las ondas se reflejan, por lo que habrá una zona de intensa hiperecogenicidad (blancura) en la interfase tejido blando-hueso. Dado que la superficie del hueso suele ser lisa, hay poca dispersión o reverberación de la onda de ultrasonido y se produce una sombra limpia anecoica (oscura) y nítida más allá del reflector (Fulton, 2020; Varshney y Chaudhary, 2021).

El artefacto de refuerzo posterior se da cuando el haz de sonido atraviesa una estructura llena de líquido, como los vasos sanguíneos, las ondas de ultrasonido no se atenúan tanto como las ondas vecinas que atraviesan tejidos más sólidos a ambos lados de la estructura. Por lo tanto, los tejidos del lado más alejado de la estructura aparecen mucho más brillantes que los tejidos vecinos a la misma profundidad (Otero *et al.*, 2017a; Fulton, 2020).

La reverberación se produce cuando el sonido se encuentra con dos capas muy reflectantes. El sonido rebota entre las dos capas antes de volver al receptor. La sonda detectará un tiempo de viaje prolongado y asumirá una distancia de viaje mayor y mostrará imágenes reverberadas adicionales en una capa de tejido más profunda. Las reverberaciones pueden quedar atrapadas y extenderse hasta la parte inferior de la pantalla en forma de líneas paralelas equidistantes. Este fenómeno se nota cuando la aguja se sitúa entre el transductor y las ondas que emite, siendo útil como una herramienta para localizar y dirigir la aguja hacia su nervio a bloquear (Otero *et al.*, 2017a; Fulton, 2020).

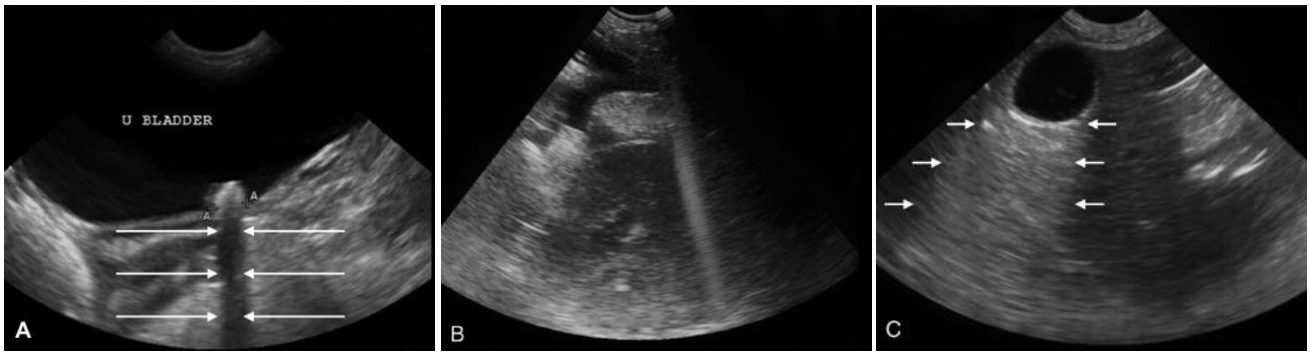

Figura 17. Principales artefactos ecográficos. A. sombra acústica limpia. B, Reverberación. C, Refuerzo posterior (Fulton, 2020).

Un factor predominante para una buena realización de bloqueo es conocer la imagen ecográfica de los tejidos principales para los bloqueos de nervios (Fig. 18). A continuación se detalla características de la ecogenicidad de diversos tejidos:

Los nervios periféricos se distinguen por su mayor ecogenicidad relativa en comparación con los tejidos circundantes en una sección transversal. Por lo general, cuando el haz ultrasónico atraviesa el epineuro, se crea un contraste entre este último y los fascículos nerviosos que lo rodean; por ello, los nervios periféricos tienden a mostrar un contorno hiperecoico con un centro hipoecoico. Aquellos de mayor tamaño se presentan como una imagen moteado o heterogéneo, similar a un "panal de abeja", que es el resultado de fascículos nerviosos o de variaciones en la densidad de fibras nerviosas dentro del nervio. En una sección longitudinal, los nervios aparecen delineados por bandas

de mayor ecogenicidad (epineuro) y finas líneas internas (fascículos nerviosos) con menor ecogenicidad relativa (Otero *et al.*, 2017a; Varshney y Chaudhary, 2021).

La ecogenicidad del tejido muscular puede cambiar según varios factores, incluyendo el tipo de músculo, su funcionamiento y la dirección del haz ultrasónico. Por lo general, el tejido muscular se muestra como hiperecoico en comparación con los tejidos circundantes, esto por la densidad de fibras musculares que son densas y altamente reflectantes. La orientación del haz ultrasónico en la ecografía muscular puede influir en su apariencia; cuando incide perpendicularmente, el tejido parece uniformemente brillante, pero si incide oblicuamente, pueden aparecer artefactos de sombreado que dificultan la visualización precisa. La ecogenicidad del tejido muscular puede cambiar dependiendo de su actividad funcional, mostrando una ecogenicidad uniforme en reposo, pero variando en músculos activos debido a la contracción y el flujo sanguíneo, lo que puede generar áreas hipoecoicas o hiperecoicas (Otero *et al.*, 2017a; Varshney y Chaudhary, 2021).

La ecografía del hueso revela una imagen hiperecoica en la superficie ósea más próxima al transductor, reflejando la impedancia del tejido óseo y su capacidad de atenuación. Esta característica se acompaña de una sombra acústica distal que limita la visualización de estructuras ubicadas detrás del hueso, generando así un patrón característico en la imagen ecográfica (Otero *et al.*, 2017a; Varshney y Chaudhary, 2021).

Tanto las arterias como las venas son fácilmente identificables en ecografías debido a que las ondas ultrasónicas las atraviesan sin dificultad, Las venas pueden aparecer como estructuras anecoicas o hiperecoicas, dependiendo de su contenido sanguíneo y la presencia de válvulas, mientras que las arterias suelen ser homogéneamente hiperecoicas debido a la reflectividad de la sangre. En cortes transversales, las arterias muestran pulsaciones, y al presionar el tejido con el transductor, las venas colapsan y las arterias mantienen su forma circular (Otero *et al.*, 2017a; Fulton, 2020).

En la ecografía, las fascias se ven como estructuras lineales o bandas hiperecoicas que separan los planos tisulares, siendo distintivas por su apariencia lisa y bien definida. Su alta ecogenicidad facilita su identificación y permite evaluar la integridad de los compartimentos musculoesqueléticos, así como detectar anormalidades como edema o

engrosamiento y servir de referencia para procedimientos ecoguiados (Otero *et al.*, 2017a; Fulton, 2020; Varshney y Chaudhary, 2021).

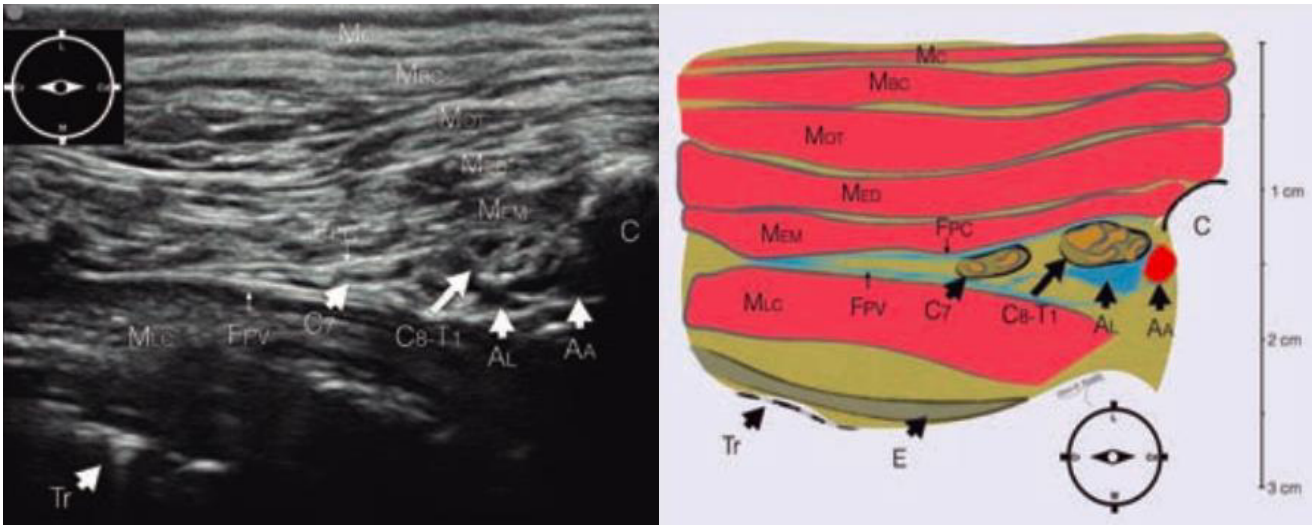

Figura 18. Representación esquemática y ecográfica de una misma imagen donde se puede diferenciar las diferentes características de ecogenicidad de diversos tejidos. Leyenda: MC Músculo cutáneo del cuello, MBC Músculo braquiocefálico, MOT Músculo omotransverso, MED Músculo escaleno dorsal, MEM Músculo escaleno medio, FPC Fascia profunda del cuello, FPV Fascia prevertebral, C8-T1 Complejo C8-T1, C7 Ramos de la raíz ventral de C7, AA Arteria axilar, C Primera costilla, AL Anestésico local, MLC Músculo largo del cuello, E Esófago, Tr Tráquea (Otero *et al.*, 2017a)

2.6.2 Tipos de transductoress y preparación de la imagen ecográfica

Sondas o transductores ecográficas

Los transductores, también conocidos como sondas, son herramientas esenciales en la ecografía veterinaria. Estos dispositivos emiten y reciben ondas de ultrasonido para generar imágenes de los animales. Hay una variedad de sondas disponibles que se eligen según la profundidad y la ubicación de las estructuras anatómicas a examinar. En este campo, las sondas lineales y convexas son comúnmente utilizadas debido a su versatilidad para explorar diferentes tejidos y órganos en animales de diferentes tamaños y especies con claridad y precisión (Domingo, 2015; Varshney y Chaudhary, 2021).

Las sondas lineales son dispositivos fundamentales que emiten haces de ultrasonido en

línea recta, están diseñadas específicamente para proporcionar imágenes detalladas y de alta resolución de tejidos superficiales situadas a una profundidad menor a 4 – 6 cm, tales como tejidos blandos, como piel, músculos, tendones, ligamentos y articulaciones, hasta la evaluación de órganos internos en animales. Hay sondas lineales compactas de frecuencia muy alta, de hasta 16 MHz, que se destinan principalmente a examinar estructuras nerviosas superficiales, como las ramas finales del nervio trigémino. Por otro lado, las sondas lineales estándar de 10 MHz son las más comunes en la práctica veterinaria, ya que permiten explorar la mayoría de las áreas hasta una profundidad de 6 cm. (Domingo, 2015).

Las sondas convexas son transductores que emiten haces de ultrasonido en forma de abanico o trapezoidal, lo que les permite explorar, en comparación con las sondas lineales, áreas más amplias ubicadas a profundidades mayores de 6 cm, y se distinguen por su uso de frecuencias que oscilan entre 2 y 5 MHz. Gracias a su capacidad para penetrar en tejidos más profundos y generar imágenes de alta calidad, las sondas convexas son especialmente útiles en la evaluación de estructuras anatómicas internas para diagnósticos precisos y seguimiento terapéutico (Domingo, 2015; Fulton, 2020).

Previo a llevar a cabo la punción guiada por ecografía, es imprescindible limpiar la sonda con un jabón neutro y protegerla con una funda estéril para mantener la esterilidad en el área de la punción. Además, se requiere utilizar gel conductor estéril y no neurotóxico (Domingo, 2015).

Seteo de la imagen

Los ajustes de los ultrasonidos dependen de la máquina que se utilice; sin embargo, hay algunos ajustes que pueden ser generales para todas las máquinas. Aunque existen numerosos botones y controles en el ecógrafo que pueden utilizarse para mejorar o empeorar la imagen, los más importantes son la profundidad, la ganancia, la frecuencia y la posición y número de enfoque (Fulton, 2020).

La ganancia regula el nivel de brillo general en la imagen, asegurando que no esté ni demasiado claro ni demasiado oscuro (Fig. 19). Este ajuste se relaciona con la amplificación de todas las señales ultrasónicas recibidas, sin afectar la emisión del

transductor. Si bien todos los ecógrafos cuentan con un control de ganancia global, muchos también incluyen controles de ganancia focal, conocido como compensación de ganancia-tiempo (TGC). Estos dispositivos incorporan este mecanismo para corregir la atenuación del sonido, que se produce en planos más profundos y resulta beneficioso para discriminar estructuras situadas a distintas profundidades (Otero *et al.*, 2017a; Fulton, 2020).

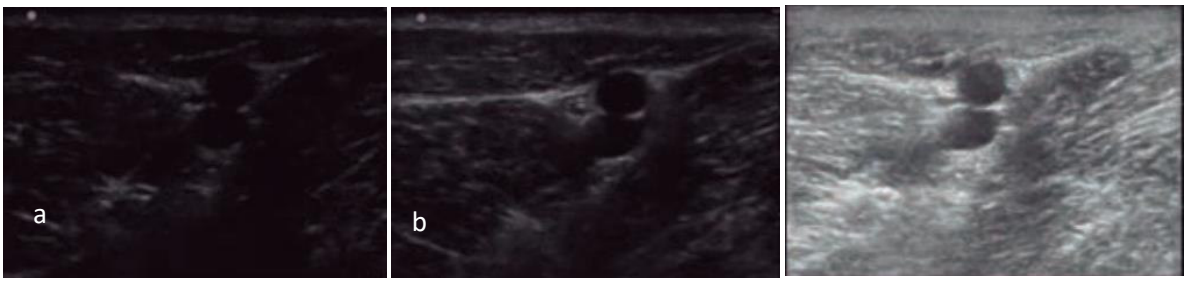

Figura 19. Diferentes niveles de ganancia en una misma ventana ecográfica. Se observa una misma imagen con (a) baja, (b) media y (c) alta ganancia (Otero *et al.*, 2017a).

La profundidad en un ecógrafo determina la máxima distancia a la que puede penetrar en los tejidos del paciente para obtener imágenes nítidas y detalladas. Se visualiza en una escala ecográfica, generalmente en centímetros, que se muestra a lo largo del lateral de la pantalla del dispositivo. Además de indicar la profundidad, esta escala permite apreciar las dimensiones de las estructuras observadas. Ajustar la profundidad es crucial para obtener una imagen amplia del área explorada, facilitando la identificación de referencias anatómicas y la protección de estructuras óseas y vasculares durante procedimientos como los bloqueos (Otero *et al.*, 2017a; Fulton, 2020).

La frecuencia (MHz) se relaciona inversamente con la resolución y penetración; es decir, cuanto mayor sea la frecuencia, mayor será la resolución, pero menor la penetración y lo contrario a menor frecuencia. Cuanto más pequeño sea el paciente o el tejido superficial, mayor será la frecuencia a utilizarse, y cuanto más grande sea o tejidos profundos, menor será la frecuencia. Por este motivo, al realizar bloqueos nerviosos, conviene utilizar el transductor de frecuencia más alta que permita obtener imágenes de las estructuras deseadas (~9-12 MHz) (Campoy y Read, 2013; Fulton, 2020).

El foco es un parámetro que permite ajustar la zona donde se enfoca la energía ultrasónica emitida por el transductor del ecógrafo. Al ajustar el foco, se puede mejorar la resolución en una región específica de interés en la imagen ecográfica, lo que permite una mejor visualización y evaluación de estructuras anatómicas específicas. Tanto la posición de enfoque como el número de puntos focales pueden ser fijados y ajustados (Otero *et al.*, 2017a; Fulton, 2020).

Movimientos del transductor

La anatomía de la región que se va a examinar y las propiedades ecográficas de las distintas estructuras deben conocerse antes de llevar a cabo una exploración ecográfica. El transductor puede colocarse sobre lugares anatómicos bien conocidos para comenzar la exploración, lo que facilita el reconocimiento de las estructuras y el procesamiento de las imágenes. (Otero *et al.*, 2017a).

Es importante establecer la orientación del transductor y su relación con la imagen producida antes de comenzar la evaluación ecográfica. Una marca tangible en un extremo del transductor se corresponde con un símbolo que aparece en la esquina superior izquierda de la pantalla. Lo mejor es identificar los cuatro puntos cardinales (visión tridimensional) y compararlos con la imagen reflejada en la pantalla (visión bidimensional) una vez colocada. Las características escaneadas en la sección longitudinal son visibles en el eje largo de la imagen, mientras que las estructuras escaneadas en la sección transversal se diferencian en su eje corto (Otero *et al.*, 2017a).

Mientras se realiza la exploración, se pueden emplear diversos movimientos con el transductor para realzar la forma del objeto y contrastarla con las estructuras circundantes, direccionando el haz ultrasónico de manera adecuada (Fig. 20). Los más esenciales son:

El deslizamiento se emplea para ubicar la región en la que mejor se ve el zona o estructura deseada. Es posible ejecutar un deslizamiento transversal, en el que el transductor se desplaza en un plano transversal al eje corto del objetivo, o longitudinal, en el que el transductor se desplaza en un plano longitudinal al objetivo. A medida que la sonda pasa sobre el cuerpo del paciente, el ángulo de incidencia permanece constante.

La inclinación o balanceo de un transductor puede utilizarse con el fin de mejorar la visibilidad de una estructura, la sonda no se mueve sobre el paciente y el ángulo de insonación solo se modifica con un sutil movimiento en el plano longitudinal. La intención de este movimiento es que las ondas se orienten lo más perpendicularmente posible cuando viajen a través de la estructura de interés. Cuando la incidencia del haz de ultrasonido respecto del objeto se aproxima más a los 90º, más intensamente se reflejarán las ondas, lo que dará como resultado una imagen más nítida y detallada. Anisotropía es el término utilizado para describir las modificaciones que experimenta la reflexión del haz ultrasónico cuando se aproxima a la corte perpendicular.

La rotación es el proceso de girar la sonda 90 grados alrededor de su eje largo, en el sentido horario o antihorario, pasando del eje corto del objeto explorado a su eje largo. El ángulo de incidencia no se modifica en ningún plano, pero la sonda se mantiene en el punto exterior del paciente. Con ella se puede ver un corte longitudinal de un nervio o de un vaso sanguíneo.

Durante la presión o compresión, la sonda se presiona o empuja hacia el interior del cuerpo, provocando la compresión de los tejidos corporales. Esta maniobra puede ayudar a reducir el contacto y artefacto de atrapamiento de aire, empujar estructuras no deseadas para el estudio, como el intestino delgado lleno de gas; y ganar más profundidad acercando el transductor a la zona de interés. La presión incontrolada puede desplazar el objetivo previsto (zona de interés) fuera del campo de visión.

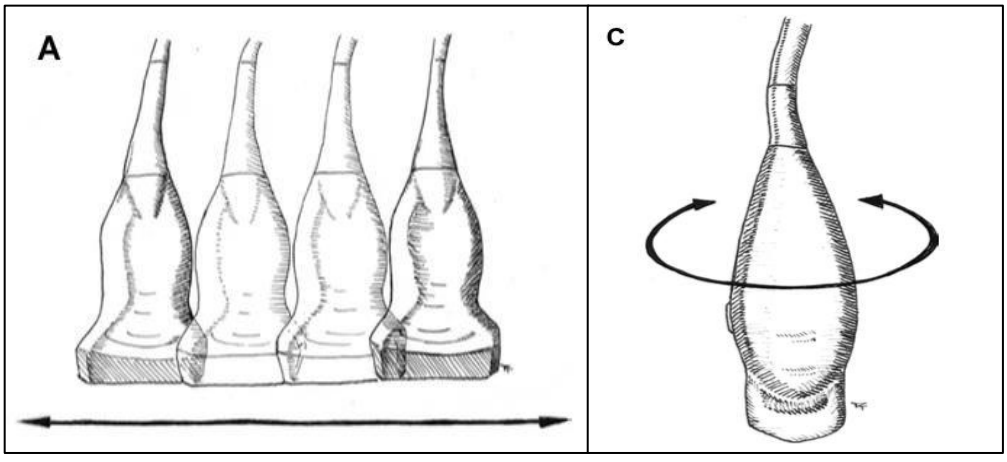

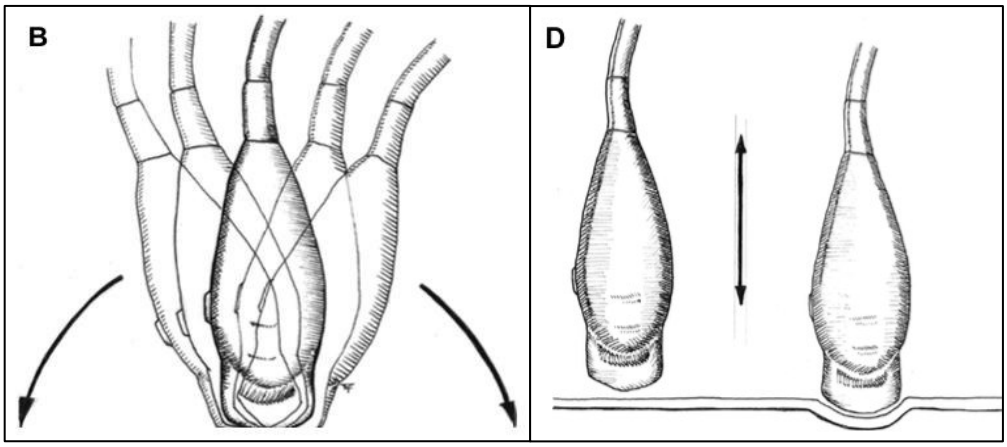

Figura 20. Movimientos más comunes a realizar durante un estudio ecográfico. A, deslizamiento. B, inclinación o balanceo. C, rotación. D, presión/compresión (Fulton, 2020).

2.6.3 Tipos de agujas

En 1885, el neurólogo estadounidense Corning realizó accidentalmente el primer bloqueo subaracnoideo con cocaína en perros y luego inventó la primera aguja para anestesia regional. La aguja técnica se produjo en varias versiones entre los siglos XIX y XXI, de las cuales solo unas pocas se produjeron en el mercado de 2017. En el campo veterinario, el uso de agujas en la anestesia regional de rutina sigue siendo deficiente. Esto puede ser consecuencia de la actitud conservadora de muchos servicios de anestesia y de la constante necesidad de reducir costes en nuestro entorno. Hay muchos diseños de agujas disponibles que están aprobados para realizar bloqueos centrales y periféricos, ya sea bajo guía de referencia anatómica o estimulación nerviosa eléctrica y/o guía ecográfica (Otero *et al.,* 2017a).

Las agujas pueden ser desechables o esterilizadas con óxido de etileno. Muchos tienen un núcleo que proporciona mayor resistencia y evita la necesidad de realizar una biopsia de tejido durante la administración. En general, el diseño y el tamaño deben elegirse para evitar la deformación durante la instalación del dispositivo de oclusión, minimizar el daño tisular y facilitar el drenaje del líquido cefalorraquídeo (si la aguja se usa para bloqueo central) o la inyección de anestésico (Otero *et al*., 2017a).

La elección de la mejor aguja para un bloque se basa en dos medidas básicas: calibre y longitud. Para clasificar el calibre se utilizan unidades de medida (G), unidad utilizada originalmente en Estados Unidos para clasificar los cables. El calibre es inversamente proporcional al diámetro de la aguja; por lo tanto, el diámetro de una aguja de 27G es de 0,4 mm y el diámetro de una aguja de 18G es de 1,3 mm. Cada calibre tiene un color asignado internacionalmente, siendo el más utilizado el negro, con longitudes que van desde 3 a 3 ½ pulgadas (""), donde cada pulgada equivale a 25 mm (Otero *et al.,* 2017a).

El uso de agujas hipodérmicas para cualquier bloqueo nervioso está contraindicado porque sus biseles están diseñados para cortar todo lo que se interponga en su camino, lo que aumenta en gran medida el riesgo de daño nervioso iatrogénico y punción vascular. (Otero *et al.,* 2017a).

Aguja de estimulación nerviosa eléctrica

Las agujas utilizadas para la estimulación nerviosa eléctrica tienen ciertas propiedades (Fig. 21). Lleva adjunto un cable que se conecta al terminal negativo (cátodo) del neuroestimulador (NE) mediante un conector universal (compatible entre diferentes modelos de NE) y un alargador que se conecta a la jeringa en la que se va a instilar la solución. Su cuerpo tiene secciones de centímetros para facilitar el movimiento y está recubierto de un material aislante (normalmente teflón), dejando sólo la punta expuesta. El objetivo de este aislamiento es evitar la propagación de la corriente eléctrica durante la localización del nervio. De esta forma, la localización del nervio se puede realizar con menor intensidad de corriente y es más precisa. Actualmente existen dos tipos de aislamiento: el que deja expuesto el pin point y el tipo "pin point". Otra característica importante de estas agujas es el ángulo de inclinación, que puede ser de 15° y 30°, siendo este último el más recomendado. Un juego básico de agujas de neuroestimulación consta de piezas de 24G x 1”, 22G x 2” y 21G x 4” (Otero *et al*., 2017a).

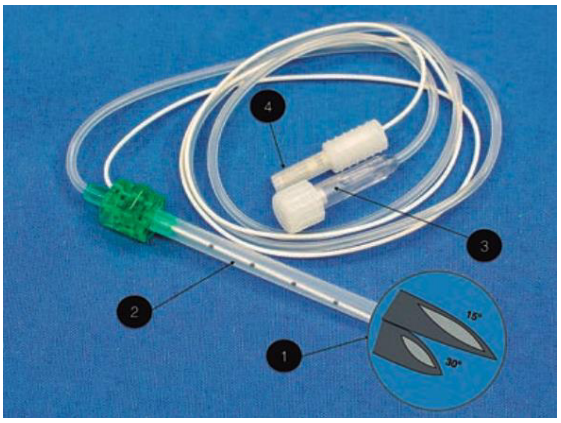

Figura 21. Aguja para estimulación nerviosa eléctrica. Presentan (1) bisel de 15° y 30°, (2) cuerpo aislado con medición en centímetros, (3) línea de extensión y (4) cable de conexión al neuroestimulador eléctrico (Otero *et al*., 2017a).

Aguja sonovisible

Actualmente existen agujas diseñadas para una mejor visualización durante los bloqueos guiados por ecografía. Tienen las mismas propiedades que los utilizados para la estimulación eléctrica de los nervios, pero reflejan más rayos ultrasónicos. Para lograr este objetivo, el cuerpo de estas agujas está equipado con pequeñas hendiduras a través de las cuales los rayos ultrasónicos inciden perpendicularmente, incluso si el recorrido de la aguja no permanece paralelo al transductor (Fig. 22). El material que los recubre garantiza un excelente deslizamiento además de aislamiento (Otero *et al.,* 2017a).

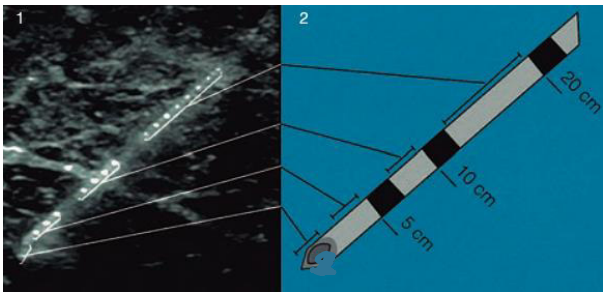

Figura 22. Imagen ecográfica e ilustración de una aguja sonovisible. Nótese las ranuras y las marcas de graduación hiperecoicas (Otero *et al*., 2017a).

A los nervios se puede acceder mediante ecografía en el eje largo o corto, lo que permite obtener su sección longitudinal o transversal, respectivamente. Las agujas para los bloqueos se pueden insertar mediante dos técnicas (Fig. 23). El primer método, llamado "en plano", implica colocar la aguja paralela al eje longitudinal del transductor para que la aguja sea completamente visible durante el procedimiento. La segunda forma, llamada "fuera de plano", se obtiene cuando la aguja se inserta perpendicular al eje longitudinal del transductor, de modo que solo la punta de la aguja sea visible y su posición esté controlada por el movimiento de tejidos de alrededor (Domingo, 2015; Otero *et al.,* 2017a).

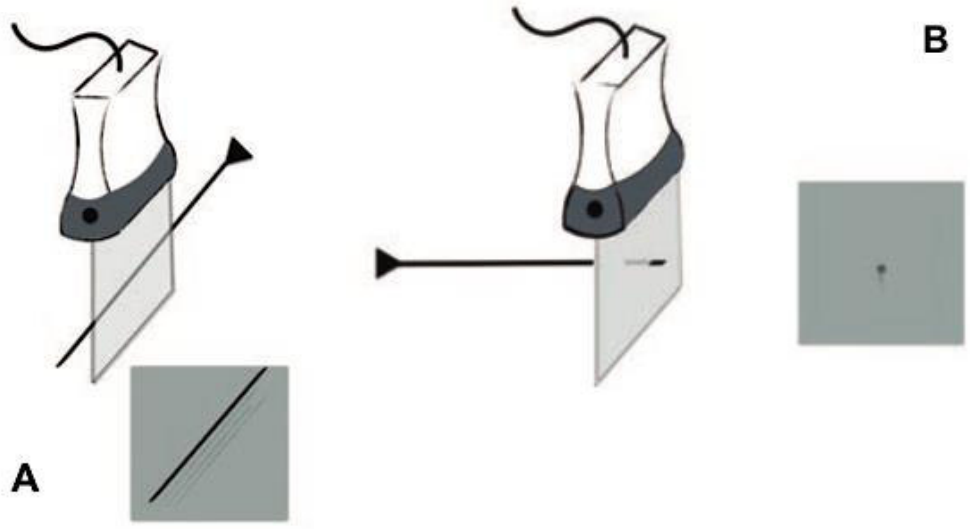

Figura 23. Tipos de alineación en relación aguja – transductor. A, abordarje "en plano", la línea oblicua representa la aguja. B, abordaje " fuera de plano", el punto del cuadro representa la punta de aguja (Otero *et al*., 2017a).

2.6.4 Tipos de abordajes para el bloqueo ecoguiado

2.6.4.1 Plexo braquial

Hay muchas formas de abordar este plexo (Fig. 24), los bloqueos proximales son más completos en términos de analgesia, pero también son más difíciles de ejecutar y pueden

tener un mayor riesgo de complicaciones (Laredo *et al.,* 2019). El examen de los distintos componentes del plexo, desde las raíces cervicales hasta los troncos, puede realizarse mediante las abordajes ultrasónicas que se indican a continuación:

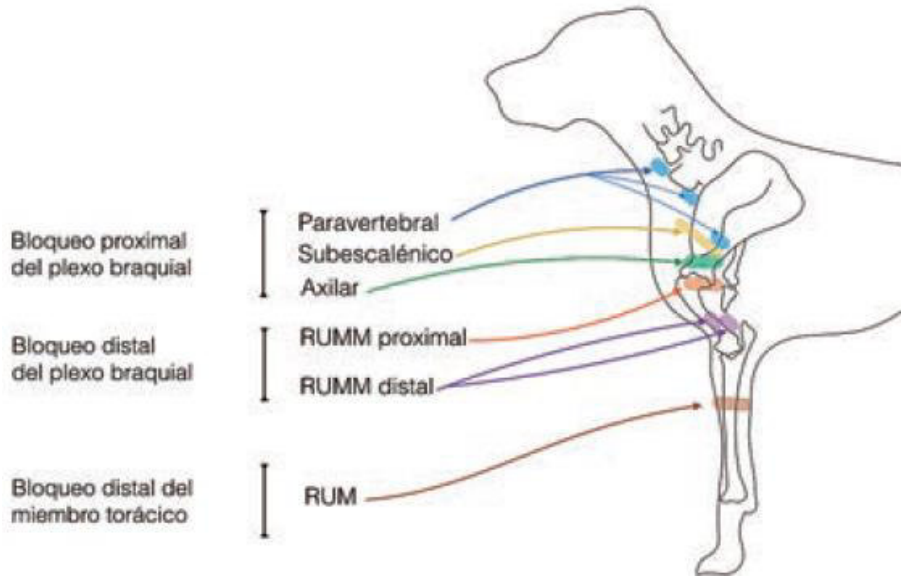

Figura 24. Resumen de diferentes abordajes para el miembro torácico (Otero *et al.*, 2017b).

- **Bloqueo paravertebral**

Al bloquear las raíces nerviosas que se insertan en un nivel muy proximal distalmente al plexo braquial, este abordaje permite una desensibilización casi total de la extremidad torácica, que incluye el hombro y el húmero proximal. Así se bloquean las raíces nerviosas C6-7-8 y T1 (Fig. 25) (Campoy y Read, 2013).

Su ejecución se agiliza apoyando al paciente con una colchoneta debajo de la escápula contralateral y empujando la escápula hacia caudal hasta encontrar la última vértebra cervical. Debajo de la apófisis transversa de C6 se coloca un transductor lineal paralelo al eje longitudinal de la columna vertebral. La sombra acústica que surge de las apófisis transversas de C6 y C7 puede identificarse fácilmente moviéndolo en sentido dorsal y ventral. A continuación, puede reposicionarse hasta que las raíces nerviosas de interés sean visibles en sección transversal. En ese momento, se aplica un

anestésico local craneal y caudalmente a la apófisis transversa de C6, bloqueando los nervios C6 y C7. El anestésico se administra una vez que la aguja en plano se ha desplazado dentro de la musculatura, habiendo atravesado la fascia profunda del cuello y el músculo escaleno (Fig. 26). Para reducir el peligro de punción epidural, la aguja debe colocarse con cuidado para evitar perforar el agujero intervertebral o la fascia prevertebral (Laredo *et al.,* 2019; Otero *et al.*, 2017b).



Figura 25. Posición del paciente y del transductor para realizar abordaje paravertebral. Inserción de la aguja para realizar un bloqueo de la rama ventral de C6 a través de un abordaje paravertebral, utilizando una técnica en plano (Otero *et al.*, 2017b).

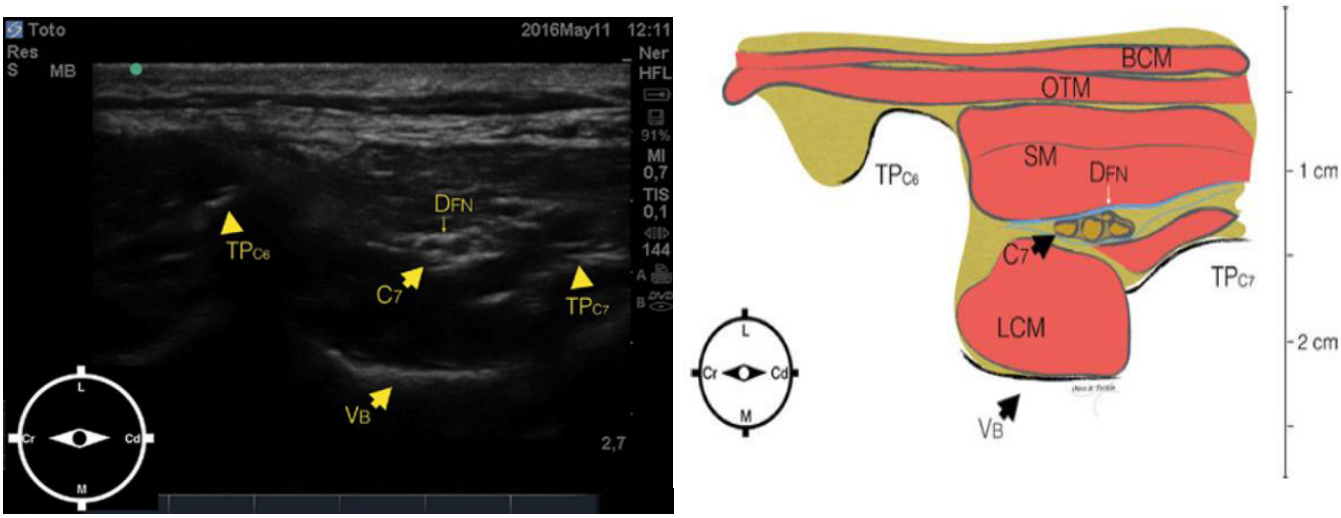

Figura 26. Representación esquemática y ecográfica del abordaje paravertebral 1. La ventana acústica muestra el espacio paravertebral C6-7, realizada con una sonda lineal, orientada paralelamente al eje longitudinal de la columna vertebral. L, lateral; M, medial; Cr, craneal; Cd, caudal. BCM, músculo braquiocefálico; OTM, músculo omotransverso; SM, músculo escaleno; DFN, fascia profunda del cuello; LCM, músculo largo del cuello; TPC6, apófisis transversa de C6; TPC7, apófisis transversa de C7; C7, ramas ventrales de C7; VB, cuerpo vertebral (Otero *et al.*, 2017b; Otero y Portela, 2020a).

Aproximadamente un centímetro por delante del límite craneal de la primera costilla, donde los nervios C8 y T1 se unen dorsalmente a la arteria axilar, es donde más fácilmente se bloquean. La arteria axilar está situada entre los nervios diana y la primera costilla, y para hacerlo con la escápula desplazada caudalmente, la aguja no debe pasar más allá de su borde craneal para evitar perforar la pleura o las arterias. El transductor hace que la escápula se desplace caudalmente al situarse cranealmente por encima de la primera costilla y por encima de la unión costocondral, paralelamente al eje largo de la columna vertebral. Esto permite observar las raíces diana craneolateralmente a la arteria axilar, la sombra acústica de la primera costilla. La aguja se desplaza hacia estas raíces en un plano caudomedial, atravesando la fascia profunda del cuello y el músculo escaleno (Fig. 27). En total, pueden inyectarse unos 0,1 ml/kg en ambas raíces nerviosas. El neumotórax, la migración epidural, la hemorragia, la hemiparálisis diafragmática y el síndrome de Horner debido al bloqueo ganglionar

cervical son sólo algunos de los numerosos riesgos posibles de este procedimiento (Campoy *et al.*, 2010; Campoy y Read, 2013; Duke-Novakovski *et al.*, 2016; Otero *et al.*, 2017b).

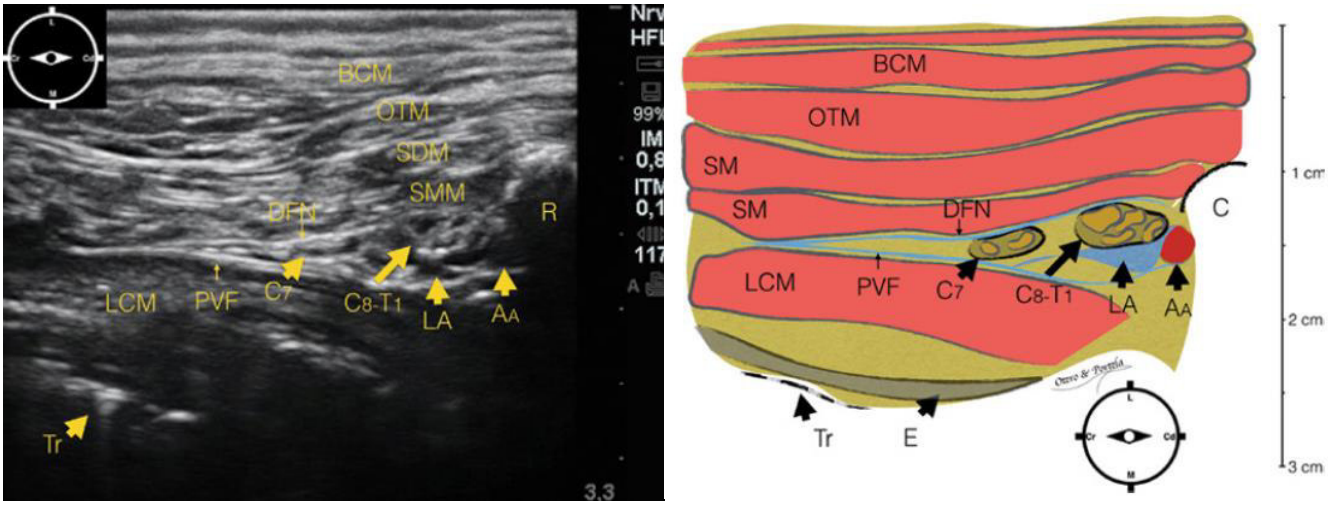

Figura 27. Representación esquemática y ecográfica del abordaje paravertebral 2. La ventana acústica muestra el complejo nervioso C8-T1, realizada con una sonda lineal, orientada paralelamente al eje longitudinal de la columna vertebral y colocada craneal al borde craneal de la primera costilla. L, lateral; M, medial; Cr, craneal; Cd, caudal. BCM, músculo braquiocefálico; OTM, músculo omotransverso; SM, músculo escaleno; DFN, fascia profunda del cuello; PVF, fascia prevertebral; C7, ramas ventrales de C7; AA, arteria axilar; R, primera costilla; LA, anestésico local; LCM, músculo largo del cuello; E, esófago; Tr, tráquea (Otero *et al.*, 2017b; Otero y Portela, 2020a).

- **Bloqueo subescalénico**

Este bloqueo va un poco más distal hacia las raíces ventrales de los nervios C6-8 y T1, que están entre los músculos escalenos medio y largo del cuello y rodeados por las fascias prevertebrales y profundas del cuello en esta región (Guilherme y Benigni, 2008; Otero *et al.*, 2017b). Al igual que el bloqueo paravertebral de las raíces C8-T1 en términos de eficacia clínica y método, este procedimiento es más seguro, ya que se realiza a mayor distancia del canal espinal (Laredo *et al.,* 2019).

Se utiliza un transductor multifrecuencia lineal, colocado uno o dos centímetros por encima de la unión costocondral, craneal a la primera costilla y paralelo al eje largo de la columna vertebral. El transductor se empuja caudalmente (presionando la escápula) hasta que el resto de las raíces bloqueadas se ven craneolateralmente a él, la arteria axilar (caudal y medial a T1) y la sombra acústica de la primera costilla (Fig. 28). En ocasiones, es posible que no se vea la raíz ventral de C6, en cuyo caso es necesario avanzar con cuidado el transductor cranealmente hasta que se vea (Laredo *at al.,* 2019).



Figura 28. Posición del paciente y del transductor para realizar el abordaje subescaleno. La sonda se coloca paralela al eje longitudinal del músculo escaleno, craneal a la primera costilla y por encima de la articulación costocondral. La aguja se introduce con un abordaje en plano, en dirección craneocaudal (Otero *et al.*, 2017b).

Para alcanzar las raíces diana, la aguja se introduce en la fascia profunda del cuello, los escalenos y la musculatura superficial en orientación caudomedial, manteniéndose en el plano con respecto al transductor (Fig. 29). Se inyectará un volumen de 0,2-0,4 ml/kg, repartidos entre las diferentes raíces. (Otero *et al.*, 2017b). De forma similar a todos estos bloqueos, se puede utilizar bupivacaína al 0,5% para producir un efecto que dure más tiempo. Este efecto puede incluso prolongarse aún más añadiendo como coadyuvante 0,5 µg de dexmedetomidina por mililitro de volumen a inyectar (Laredo *at al.,* 2019).

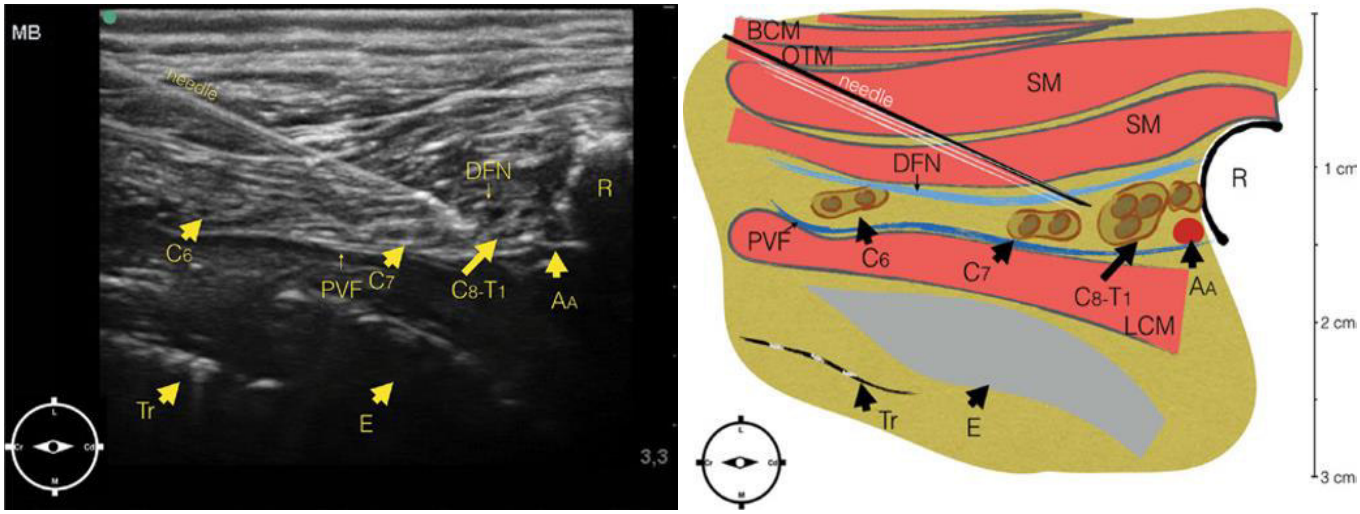

Figura 29. Representación esquemática y ecográfica del abordaje subescaleno. La ventana acústica muestra las ramas ventrales del plexo braquial alineadas bajo el vientre del músculo escaleno. Obsérvese la posición de la punta de la aguja entre C8 y C7 para la inyección de la primera dosis del anestésico local. L, lateral; M, medial; Cr, craneal; Cd, caudal. DFN, fascia profunda del cuello; PVF, fascia prevertebral; C7, ramas ventrales de C7; C6, ramas ventrales de C6; AA, arteria axilar; R, primera costilla; E, esófago; Tr, tráquea (Otero *et al.*, 2017b; Otero y Portela, 2020a).

- **Bloque axilar**

Con este método se insensibilizan las partes distales del húmero, el codo, el antebrazo, el carpo y los dedos. Los miembros anteriores deben estar flexionados de forma natural cuando el paciente se encuentra en decúbito dorsal. La sonda se coloca entre el manubrio esternal y la tuberosidad supraglenoidea escapular (Fig. 30), parasagitalmente por encima de la zona axilar (Campoy *et al.*, 2010).



Figura 30. Posición de paciente y transductor para realizar bloqueo del plexo axilar. Se coloca una sonda lineal en el espacio axilar, entre el manubrio del esternón y el tubérculo supraglenoideo de la escápula, con una orientación ventrodorsal en un abordaje parasagital. La aguja se introduce en el plano, en dirección craneocaudal (Otero *et al.*, 2017b; Otero y Portela, 2020a).

Los vasos axilares se ven en sección transversal como una estructura doble anecoica pulsátil en el caso de la arteria, o colapsable en la vena, ambos pueden verificarse mediante Doppler, esto se consigue deslizando, inclinando y/o rotando suavemente la sonda (Campoy *et al.*, 2010; Campoy y Read, 2013; Guilherme y Benigni, 2008; Otero *et al.*, 2017b). El plexo se caracteriza por una imagen clásica en panal, que está formada por la raíz de C8, situada craneal y caudalmente a la arteria axilar, y T1, situada cranealmente, y C6-7, situada caudalmente. La fascia axilar, muy ecogénica, contiene el haz vasculonervioso completo (Laredo *at al,*. 2019).

La aguja se guía hacia C8, atravesando los músculos pectorales y evitando la arteria axilar, tras colocarse en plano contra el transductor y dorsal al límite craneal de los músculos pectorales (Fig. 31). Entre estas raíces hay un volumen de 0,15-0,3 ml/kg que se obstruye en este plexo (Campoy *et al.*, 2010; Campoy y Read, 2013; Otero *et al.*, 2017b). La aguja puede desplazarse cranealmente para infiltrar C7 y luego C6 tras penetrar C8 y su raíz adyacente, T1. En todos estos bloqueos es posible observar en tiempo real la creación de una región anecoica que coincide con la distribución del anestésico alrededor de los nervios diana (Laredo *at al.*, 2019).

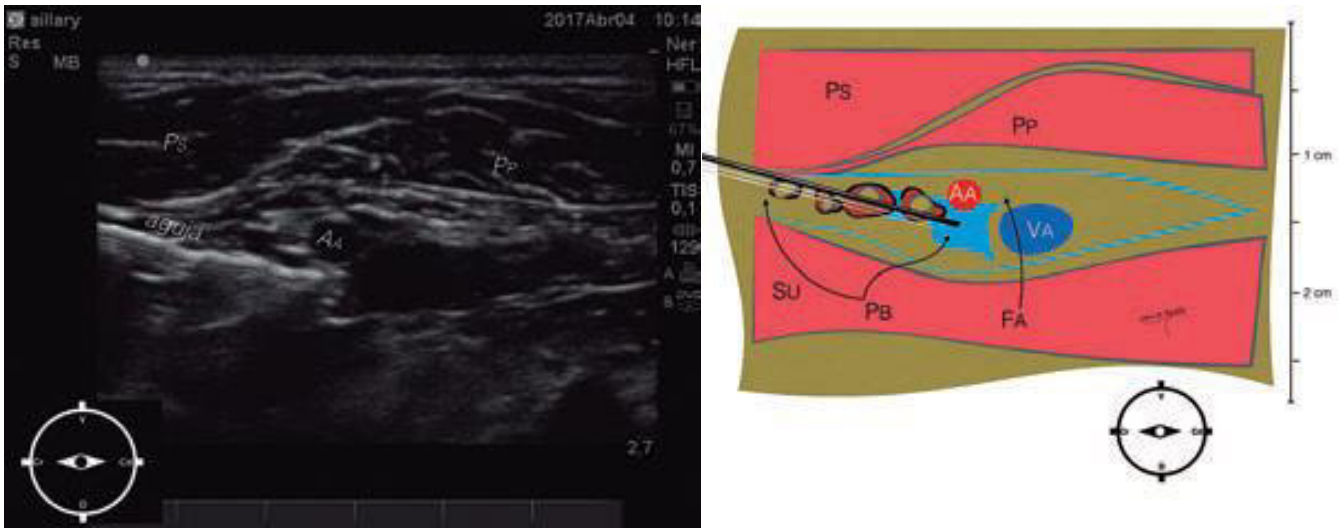

Figura 31. Representación esquemática y ecográfica del abordaje axilar. Nótese la punta de aguja sobre el cuadrante dorsal de la arteria axilar, luego de perforar el sector ventral de la fascia axilar. L, lateral; M, medial; Cr, craneal; Cd, caudal. PS, músculo pectoral superficial; PP, músculo pectoral profundo; AA, arteria axilar; VA, vena axilar; VY, vena yugular; PB, plexo braquial; FA, fascia axilar; SU, músculo subescapular; ES, escápula (Otero *et al.*, 2017b).

- **Bloqueo en los nervios radial, ulnar, mediano y musculocutáneo (RUMM)**

  Estos bloqueos pueden practicarse a varios niveles. Los bloqueos iniciales guiados por ecografía a este nivel se modelaron según el abordaje convencional, que implica dos infiltraciones en la porción medio-distal del húmero (Trumpatori *et al.*, 2009). Los nervios musculocutáneo, mediano y ulnar se infiltran desde la cara medial del brazo, pero el nervio radial se bloquea con la infiltración inicial, que se realiza en la cara lateral (Campoy y Read, 2013; Lemke, 2007; Trumpatori *et al.*, 2010). El inconveniente de necesitar dos inyecciones, ambas en la cara contralateral, es que el acceso medial se facilita rotando al paciente o cambiándolo de lado y elevando el brazo (Laredo *at al,*. 2019). Sin embargo, es posible bloquear todos los nervios con una sola inyección si se realiza a nivel proximal del húmero en el lado medial (Guilherme y Benigni, 2008; Otero *et al.*, 2017b).



Figura 32. Posición de paciente y transductor para realizar bloqueo RUMM proximal. Nótese que la sonda se coloca a nivel de la épifisis proximal del húmero, en la cara medial (Laredo *at al,*. 2019).

Con la ventaja de una mayor seguridad y el inconveniente de no tocar el nervio axilar, el RUMM proximal es tan eficaz como el bloqueo axilar del plexo braquial. Caudalmente al bíceps braquial es donde se sitúa el haz vasculonervioso de interés en la cara medial de la epífisis proximal del húmero (Fig. 32). Para centrar la arteria braquial en la imagen resultante, el transductor debe colocarse lo más cerca posible de la articulación del hombro, que debe estar ligeramente flexionada, como si se fuera a realizar un corte transversal del hueso. El músculo coracobraquial y el tendón del bíceps son visibles en esta región, al igual que la rotación del bíceps en dirección a la cara medial del húmero. Tras la identificación anatómica de estas estructuras (Fig. 33), la aguja avanza caudomedialmente hacia el tronco mediano-ulnar y el nervio radial, penetrando en plano en un punto craneal al transductor. Alrededor de estas estructuras se suministran cantidades de alrededor de 0,15 ml/kg (Otero *et al.*, 2017b). A continuación, la aguja se retrae un poco y se inclina aún más para dirigirla hacia el nervio musculocutáneo que está más craneal. El volumen de este nervio bloqueado es de unos 0,1 ml/kg (Otero *et al.*, 2017b).

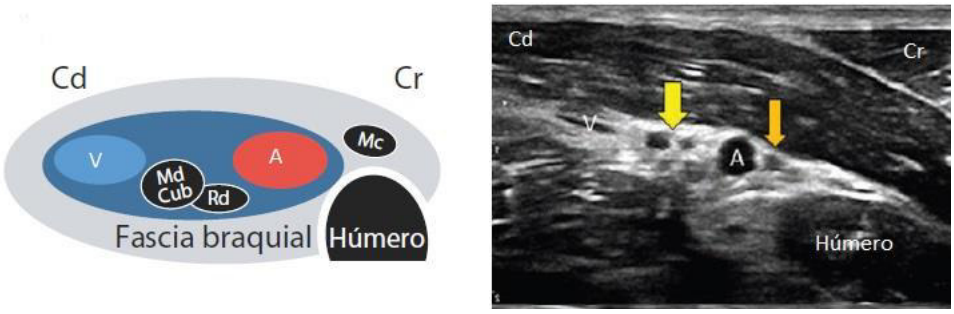

Figura 33. Representación esquemática y ecográfica del abordaje RUMM proximal. Se identifican: V, vena braquial parcialmente colapsada; A, arteria braquial; Md, n. mediano; Cub, nervio ulnar; Rd, nervio radial; Mc, nervio musculocutáneo; Cd, caudal; Cr, craneal; flecha amarilla, nervio radial y tronco mediano-ulnar; flecha naranja, nervio musculocutáneo (Laredo *at al.*, 2019).

El procedimiento de bloqueo RUMM mediodistal guiado por ecografía consta de dos fases (Castiñerias *et al*., 2015; Guilherme y Benigni, 2008; Otero *et al.*, 2017b). Para realizar un bloqueo del nervio radial, se debe flexionar ligeramente el codo. La mayoría de las veces, este nervio se localiza entre el músculo braquial y las cabezas medial y accesoria del tríceps porque el transductor se coloca en el lado lateral, justo debajo de la línea que divide el tercio medio del húmero distal (Fig. 34 y 35). Para alcanzar el nervio diana, la aguja se desplaza en el plano a través del músculo braquial caudomedialmente (Laredo *et al*., 2019).



Figura 34. Posición de paciente y transductor para realizar bloqueo del nervio radial (RUMM medio distal). Se coloca la sonda lineal para la visualización del nervio radial, en la cara lateral del brazo. La aguja avanza en plano, en dirección caudomedial (Otero *et al.*, 2017b; Otero y Portela, 2020a).

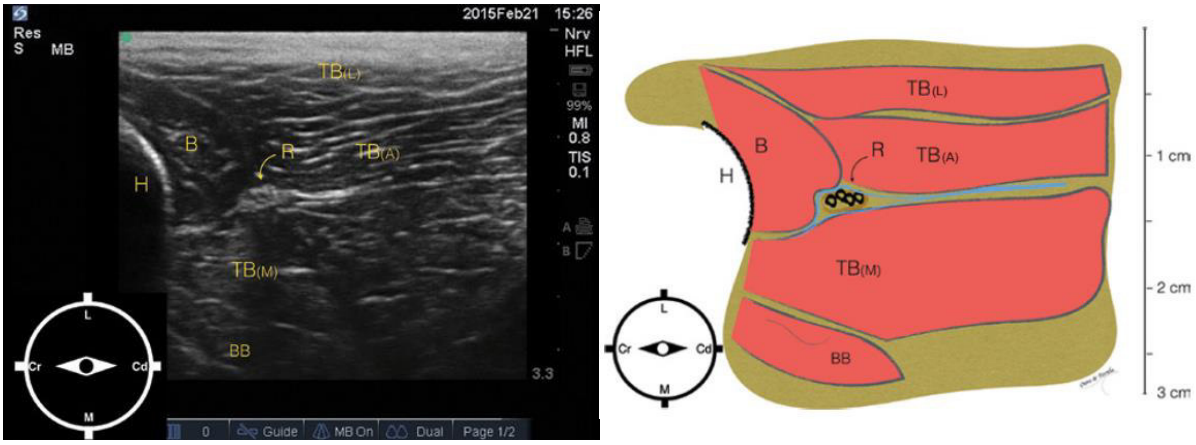

Figura 35. Representación ecográfica y esquemática del bloqueo del nervio radial, abordaje RUMM mediodistal. La ventana acústica muestra el aspecto lateral del brazo, obtenido con una sonda lineal colocada transversalmente al eje longitudinal del húmero a la altura de su tercio medio. L, lateral; M, medial; Cr, craneal; Cd, caudal. BM, músculo braquial; TB(L), músculo tríceps braquial (cabeza lateral); TB(A), músculo tríceps braquial (cabeza accesoria); TB(M), músculo tríceps braquial (cabeza medial); BB, músculo bíceps braquial; H, húmero; R, nervio radial (Otero *et al.*, 2017b; Otero y Portela, 2020a).

Se rota al paciente y se flexiona el codo 90°, o se levanta la extremidad para exponer su aspecto medial, con el fin de bloquear los nervios restantes medialmente. Para identificar el nervio musculocutáneo entre el bíceps y la arteria braquial (más allá de la fascia braquial) y los nervios mediano y ulnar entre la arteria braquial y la vena incrustada por la fascia braquial, el transductor se coloca sobre el tercio medio del húmero. El nervio mediano es más pequeño que el nervio ulnar y está situado cranealmente frente a él (Fig. 36 y 37). Dado que la punción intravascular es motivo de preocupación durante estas infiltraciones, se aconseja realizar aspiraciones repetidas. Se utiliza una aguja 21G para los bloqueos que se abordan en esta sección (Laredo *et al*., 2019).



Figura 36. Posición de paciente y transductor para realizar bloqueo de los nervios musculocutáneo, mediano y ulnar (RUMM medio distal). Se coloca la sonda en la cara medial del brazo para visualizar los nervios. La aguja se hace avanzar en el plano, en dirección caudocraneal (Otero *et al.*, 2017b; Otero y Portela, 2020a).

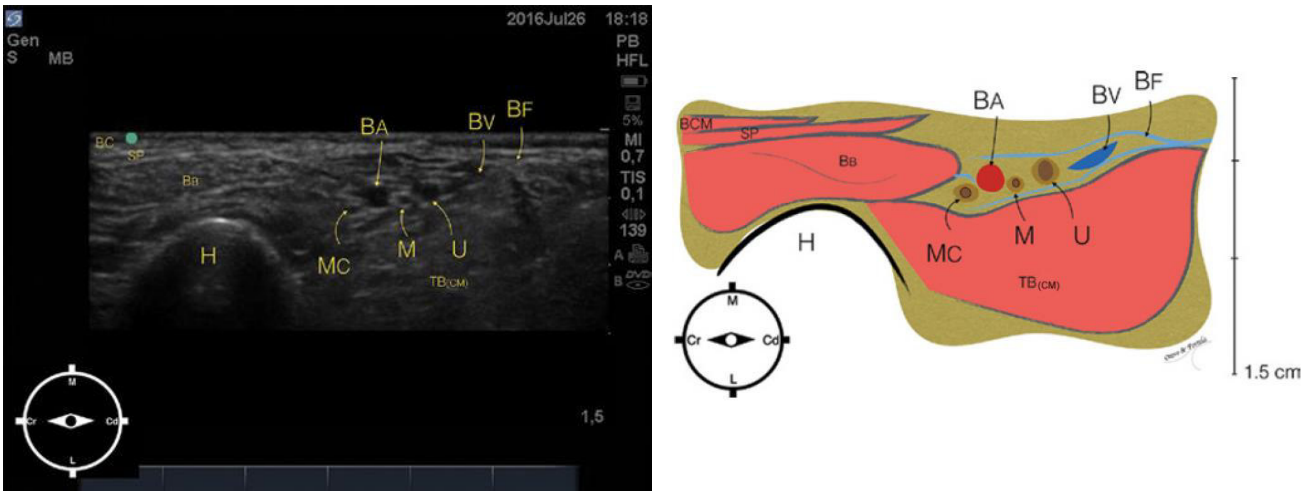

Figura 37. Representación ecográfica y esquemática del bloqueo de los nervios musculocutáneo, mediano y ulnar, abordaje RUMM mediodistal. La ventana acústica muestra la cara medial del brazo obtenida con una sonda lineal, colocada transversalmente al eje longitudinal del húmero, a nivel de su tercio medio. L, lateral; M, medial; Cr, craneal; Cd, caudal. BC, músculo braquiocefálico; SP, músculo pectoral superficial; BB, músculo bíceps braquial; $TB_{(CM)}$, músculo tríceps braquial (cabeza medial); H, húmero; BF, fascia braquial; BA, arteria braquial; BV, vena braquial; MC, nervio musculocutáneo; M, nervio mediano; U, nervio ulnar (Otero *et al.*, 2017b; Otero y Portela, 2020a).

2.6.4.2 Plano torácico

Los bloqueos de nervios periféricos del tórax están indicados para proporcionar analgesia perioperatoria en animales sometidos a cirugía intratorácica y las lesiones asociadas a ésta. La guía ecográfica es una herramienta útil para identificar la localización de estos nervios, controlar la colocación de la aguja y visualizar la propagación del anestésico local (Otero y Portela, 2020b). Se muestran los puntos anatómicos a infiltrar para realizar los bloqueos más utilizados en veterinaria (Fig. 38).

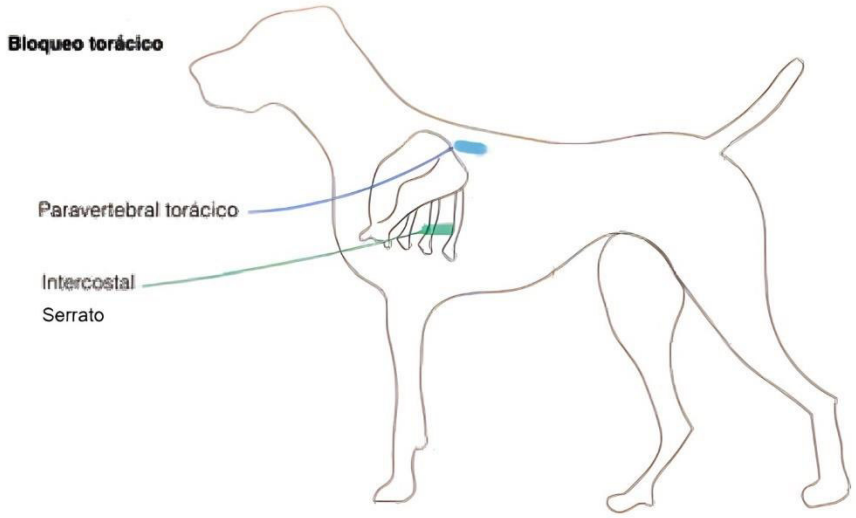

Figura 38. Resumen de diferentes abordajes para el tórax (Portela *et al.*, 2017b).

- **Bloqueo paravertebral torácico (BPVT)**

La mejor descripción de este bloqueo es que produce un efecto similar al de un bloqueo epidural torácico unilateral, lo que confirma la obtención de analgesia tanto visceral como somática. Las punciones erróneas (neumotórax o hemorragia) o la administración directa o la difusión del anestésico local en el espacio epidural (efectos cardiovasculares y respiratorios) son las principales causas de los efectos adversos notificados en la anestesia humana. No obstante, rara vez se producen problemas en anestesia humana, y tampoco se han documentado problemas en anestesia veterinaria (Laredo *et al.*, 2019).

Se han descrito varias técnicas de BPVT para su uso en anestesia humana, en veterinaria, tres métodos guiados por ecografía fueron publicados. La postura del paciente durante el procedimiento (decúbito esternal frente a decúbito lateral) y la orientación de la aguja (caudocraneal frente a craneocaudal) determinan la diferencia entre estos abordajes. Dado que ninguno de los enfoques discutidos en medicina veterinaria ha demostrado ser clínicamente superior a los demás, la elección del enfoque dependerá principalmente de la experiencia del veterinario y de qué enfoque proporciona una mejor visualización para un animal determinado (Portela *et al.*, 2017c; Monticelli *et al.*, 2017; Ferreira *et al.*, 2018)

El método más utilizado consiste en colocar al animal en decúbito lateral, rasurar y desinfectar la piel y, a continuación, colocar un transductor lineal a la altura de T5 o por encima de la zona intercostal donde se va a realizar el abordaje quirúrgico torácico. El transductor se coloca a la altura de la unión entre la costilla y la apófisis transversa (Fig. 39). La sonda se orienta ligeramente en sentido craneal para seguir el curso de las costillas y es perpendicular a la columna vertebral (Laredo *et al.*, 2019).

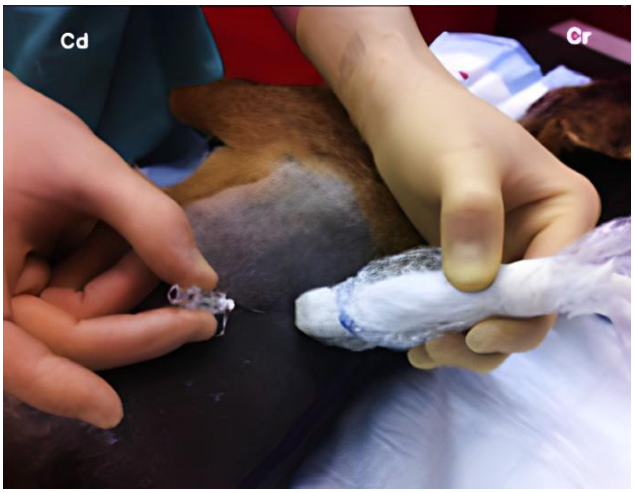

Figura 39. Posición de paciente y transductor para realizar bloqueo paravertebral torácico (Monticelli *et al.*, 2017).

El transductor se ajusta o inclina ligeramente hasta que se adquiere una imagen que muestra claramente el triángulo formado por la apófisis transversa, la pleura y, en algunos casos, aunque no en todos, el ligamento costotransverso. Tras obtener esta imagen, se fija el transductor y se introduce una aguja espinal dorsomedialmente, empezando por la parte más caudal del transductor. Para asegurarse de que la aguja permanece extremadamente superficial y no penetra en el tórax, es imprescindible verla siempre mediante ultrasonografía (Fig. 40). Al introducir la punta de la aguja en la región paravertebral torácica, es fundamental controlar la distribución del anestésico, ya que ofrece información crucial. La distribución dorsal del anestésico puede sugerir que la aguja está más allá de la región paravertebral porque no se ha puenteado el ligamento costotransverso. Una distribución anestésica adecuada dará lugar a una depresión pleural. Esto significa que el anestésico se extenderá hacia las zonas ventral y lateral del triángulo, bloqueando la cadena simpática y los nervios intercostales. La aguja debe desplazarse hasta que se vea la parte de la distribución anestésica que falta, si solo se ve una parte (Laredo *et al.*, 2019).

Aunque existen diversos volúmenes para este bloqueo, el que recomiendan la mayoría de los autores es de 0,3 ml/kg. Para un bloqueo eficaz con muchos espacios intercostales, este volumen es suficiente. Siempre se puede realizar otro bloqueo en ese lugar para asegurarse de que ambas zonas están cubiertas si la operación se va a realizar en un espacio intercostal diferente más caudal o si se va a insertar un tubo de drenaje. En este último caso, es importante calcular y diluir adecuadamente el anestésico local para reducir la posibilidad de intoxicación sistémica por dosis elevadas de anestésico local (Portela *et al.*, 2017b; Monticelli *et al.*, 2017; Ferreira *et al.*, 2018; Laredo *et al.*, 2019).

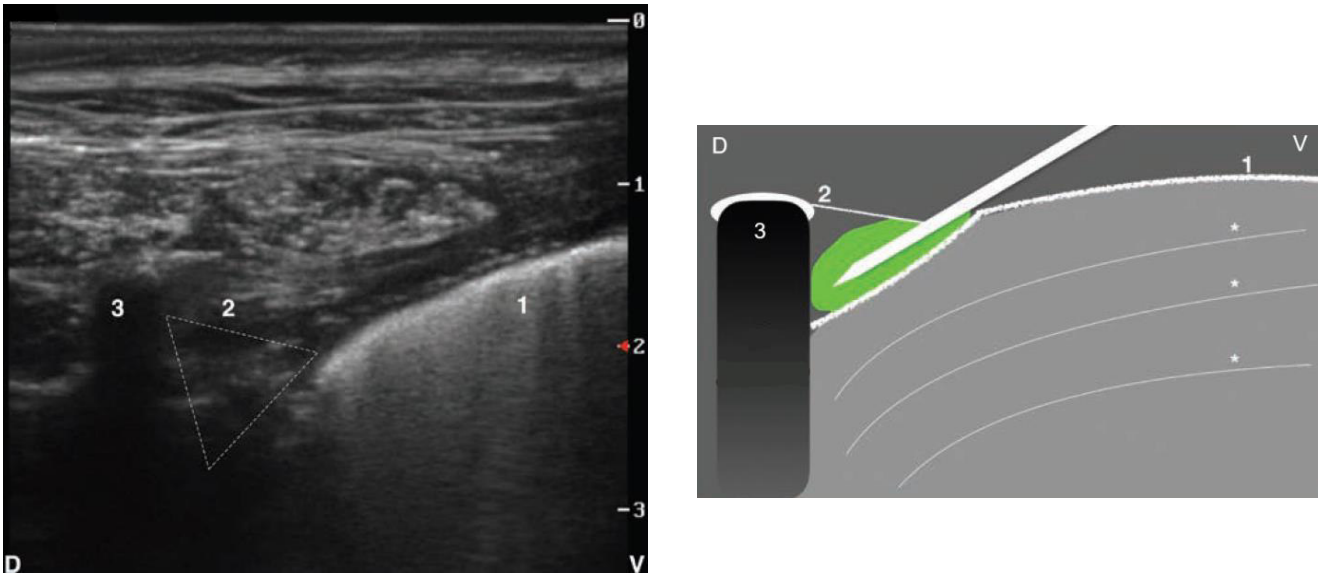

Figura 40. Representación ecográfica y esquemática del abordaje paravertebral torácico. La pleura se desplaza durante la administración del anestésico. D, dorsal, V, ventral. 1, Pleura; 2, ligamento costotransverso; 3, sombra acústica del proceso transverso de la 5ª vértebra; triángulo punteado, espacio paravertebral torácico; verde, distribución del anestésico local (Monticelli *et al.*, 2017; Laredo *et al.*, 2019).

- **Bloqueo de los nervios intercostales**

Anatómicamente, los nervios intercostales están situados dentro de un haz vasculonervioso junto con la arteria y la vena intercostales, caudalmente a la costilla. Las ramas cutáneas de los nervios intercostales se originan en diferentes lugares a lo largo de su recorrido de proximal a distal. Por este motivo, es fundamental completar el bloqueo lo más cerca posible del origen (Laredo *et al.*, 2019).

Para adquirir una imagen en la que se identifiquen el pulmón, la pleura y los músculos intercostales interno y externo -estructuras que estarán divididas por las costillas- desde el plano más profundo hasta el más superficial, el transductor lineal se coloca perpendicular a las costillas para realizar este bloqueo. Cuando se identifican estas estructuras, se encuentra la porción caudal de la costilla objetivo. En este punto, se utilizará un ángulo de 30 a 45 grados para introducir una aguja espinal, que recorrerá todos los planos musculares de la pared torácica hasta que su punta se sitúe en la porción caudal de la costilla, entre la pleura y el músculo intercostal interno (Fig. 41). A continuación, se administra un pequeño bolo de solución salina fisiológica y, si se

observa que la pleura se desplaza ventralmente, se verifica la colocación de la aguja (Fig. 42). Para lograr la analgesia en el lugar deseado, se repite este bloqueo en tantas costillas sean necesarias (Chakraborty *et al.*, 2016).



Figura 41. Posición de paciente y transductor para realizar bloqueo del nervio intercostal. Perro posicionado en decúbito lateral, la aguja se introduce en plano desde la parte caudal de la sonda y se avanza en dirección caudocraneal hasta que su punta se sitúa entre el músculo intercostal interno y la pleura parietal. Cr, craneal; Cd, caudal (Portela *et al.*, 2017b; Otero y Portela, 2020b).

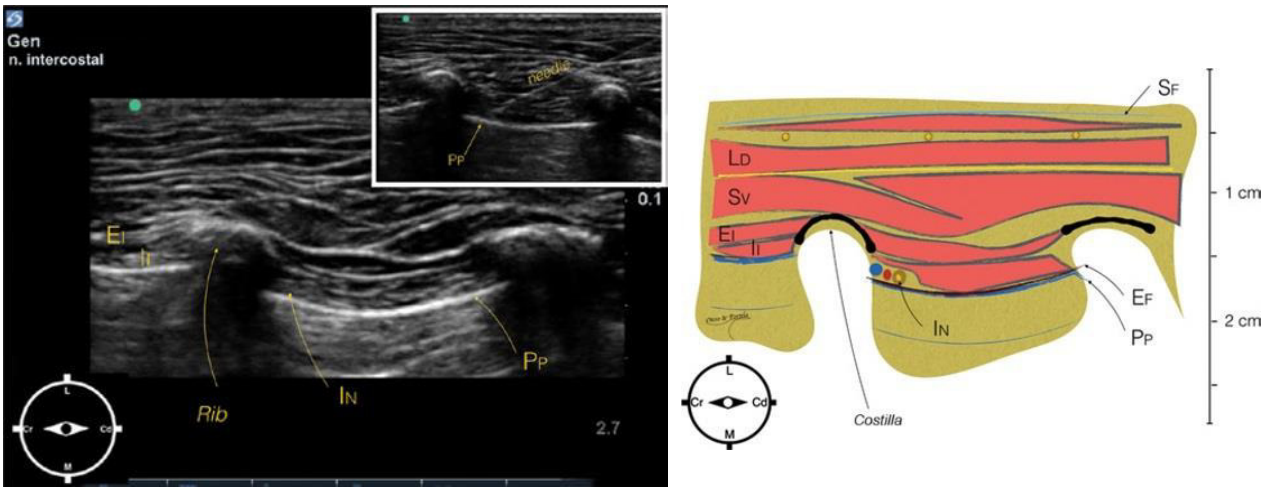

Figura 42. Representación ecográfica y esquemática del abordaje intercostal. Ventana acústica del espacio intercostal obtenida con una sonda lineal colocada perpendicularmente al eje largo de la costilla. En el recuadro se muestra la aguja entre el músculo intercostal interno y la pleura. L, lateral; Cr, craneal; Cd, caudal; M, medial. EI, músculo intercostal externo; II, músculo intercostal interno; IN, nervio intercostal; PP, pleura parietal (Portela *et al.*, 2017b; Otero y Portela, 2020b).

Es fundamental tener en cuenta que los bloqueos de los nervios intercostales son beneficiosos para usos ajenos a las operaciones torácicas. Así pues, los bloqueos nerviosos intercostales bilaterales que van de T8 a T13 proporcionan una analgesia somática eficaz durante las cirugías de abdomen craneal. Aunque la ejecución del procedimiento es bastante segura, es vital ser consciente de los posibles riesgos asociados a las punciones involuntarias de la cavidad torácica. Para evitarlo, es crucial vigilar constantemente la aguja y evitar empujar a través de los tejidos sin una visión clara de la punta de la aguja (Laredo *et al.*, 2019).

- **Bloqueo del serrato**

El anestésico local se inyecta en el plano interfascial, situado entre el músculo intercostal externo y el músculo serrato ventral, cabe recordar que éste último se encuentra exclusivamente en la mitad craneal de la pared torácica.

El paciente se coloca en decúbito lateral para realizar este bloqueo, se recomienda utilizar una sonda lineal de alta frecuencia al ser un plano bastante superficial. Para un acceso óptimo, la extremidad anterior debe estar tan avanzada cranealmente como sea posible. El transductor se coloca perpendicular a las costillas, lo que permite visualizar una imagen en la que el pulmón, la pleura, el músculo intercostal interno y externo, las costillas y, cubriendo todas estas estructuras, una capa muscular conocida como serrato ventral deben ser reconocibles desde el plano más profundo hasta el más superficial. Tras identificar estos tejidos, se inserta una aguja espinal en un ángulo de 20 a 30 grados de caudal a craneal (Fig. 43). A continuación, la aguja se hace avanzar en el plano hasta que su punta alcanza la fascia entre el serrato ventral y los músculos intercostales externos (Portela *et al.*, 2017b). En este punto, se administra una pequeña inyección de solución salina fisiológica para confirmar que el plano interfascial se abre y estos músculos se separan perfectamente. Es posible que la aguja siga dentro del músculo serrato si no se puede obtener esta imagen, en este caso, será imprescindible realinear la aguja y volver a realizar el mismo procedimiento hasta que la aguja se encuentre en el plano interfascial (Fig. 44). Una vez que el paciente está en la postura adecuada, se administran 0,3-0,4 ml/kg del anestésico local seleccionado que debe

pasar encima de las costillas para dispersarse entre los espacios intercostales de T1 a T8 (Laredo *et al.*, 2019).



Figura 43. Posición del paciente y del transductor para realizar el abordaje del serrato (Laredo *et al.*, 2019).

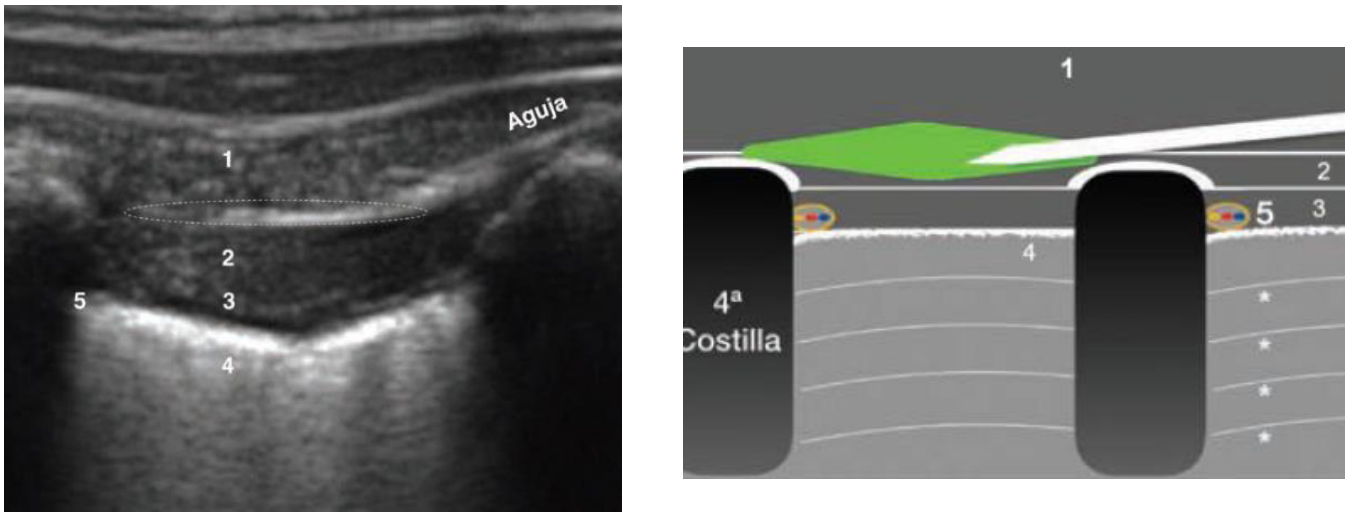

Figura 44. Representación ecográfica y esquemática del abordaje del serrato. La aguja se sitúa en la fascia entre los músculos serrato ventral e intercostal externo. La administración del anestésico producirá una burbuja de anestésico que separará perfectamente ambos músculos y pasará por encima de las costillas a los demás espacios intercostales. 1, músculo serrato ventral; 2, músculo intercostal externo; 3,músculo intercostal interno; 4, pleura; 5, localización del paquete vasculonervioso intercostal (amarillo, nervio; rojo, arteria; azul, vena), círculo punteado y área verde; zona de administración del anestésico correspondiente a la fascia entre músculo serrato y músculo intercostal externo (Laredo *et al.*, 2019).

Similar al bloqueo intercostal, bloquea la pared torácica pero no los órganos intratorácicos, lo que produce el mismo efecto analgésico. Tiene dos ventajas con respecto al bloqueo intercostal: el plano que se bloquea es más superficial, habrá menos posibilidades de que se perfore la pared torácica y provoque un neumotórax; y el procedimiento se completa en una sola inyección, por lo que es más rápido. Por último, dado que la escápula protege la parte más craneal del tórax, la realización de bloqueos intercostales a la altura de las primeras costillas es difícil (Laredo *et al.*, 2019).

2.6.4.3 Plano abdominal

La creciente popularidad de los bloqueos nerviosos perioperatorios de la pared abdominal y el plano fascial (Fig. 45), tanto en medicina humana como veterinaria, ha llevado al desarrollo de diversas técnicas dirigidas a los nervios espinales que inervan esta región, indicadas para aliviar el dolor relacionado con cirugías intraabdominales y lesiones asociadas a la pared abdominal (Otero y Portela *et al.*, 2020; St James *et al.*, 2020).

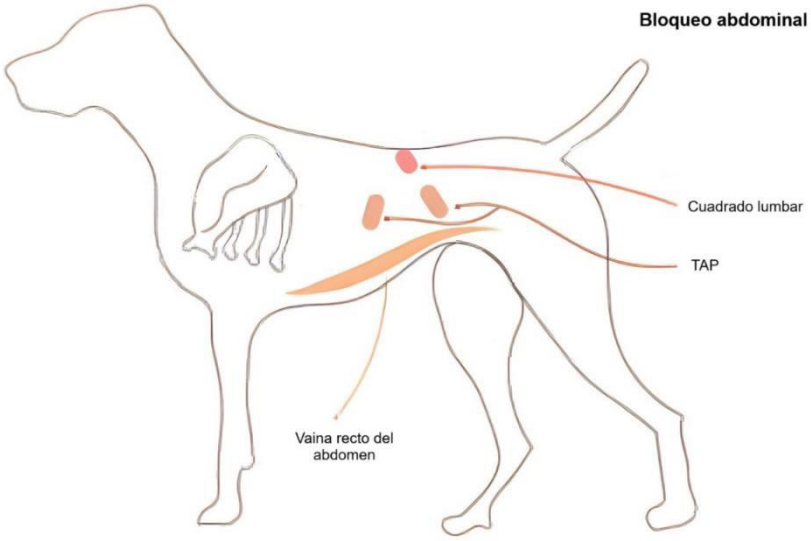

Figura 45. Resumen de diferentes abordajes para el abdomen (Portela *et al.*, 2017b).

- **Bloqueo del plano transverso abdominal (TAP)**

Este bloqueo sirve para proporcionar analgesia al sector ventrolateral de la pared abdominal, se administra un anestésico local en la zona interfascial entre las fascias del músculo oblicuo interno y el músculo transverso abdominal (Castañeda-Herrera *et al.*, 2017; Portela *et al.*, 2018). Los procedimientos que afectan a un lado de la pared abdominal (exéresis de tumores cutáneos, heridas, mastectomías unilaterales) pueden realizarse en un hemiabdomen; los procedimientos que afectan a ambos lados (laparotomías, mastectomías radicales de ambas cadenas mamarias) pueden realizarse bilateralmente. Mientras que el bloqueo bilateral suele realizarse en decúbito dorsal, el paciente del primer ejemplo se coloca en decúbito lateral, con el lado que se va a bloquear de cara al operador (Fig. 46-1,2). Con pacientes pequeños, se ajustan frecuencias más altas cuando se utilizan sondas lineales multifrecuencia porque el plano que hay que penetrar es más superficial (1 cm). Se pueden obtener imágenes de mejor calidad ajustando el punto de enfoque a la profundidad del TAP. Hasta encontrar el plano interfascial del TAP, el transductor se coloca en la pared ventrolateral del abdomen perpendicular al raquis (Belda *et al.*, 2021).

El peritoneo, que aparece como una línea hiperecogénica en relación con las fascias musculares, debe detectarse en primer lugar en la imagen ecográfica. Es importante evitar la punción accidental de órganos abdominales vitales al atravesar esta estructura. Posteriormente, el punto de inyección interfascial del TAP puede localizarse fácilmente identificando los delgados vientres musculares del transverso abdominal y de ambos oblicuos. El tamaño del paciente determina la longitud y el calibre de las agujas sonovisibles o espinales, que oscilan entre 21 y 22 G. La punta de la aguja se coloca entre los músculos transverso del abdomen y oblicuo interno una vez colocada en posición plana. Se inyecta una pequeña cantidad de anestésico o solución salina (0,2-0,5 ml) para confirmar que se ha formado una bolsa líquida en la separación interfascial a fin de confirmar su localización precisa. A continuación, se inyecta la cantidad elegida de anestésico local, y la aguja puede desplazarse hacia delante para mejorar la hidrodisección y dispersión del anestésico por esta zona (Fig. 47). Como ocurre con cualquier bloqueo interfascial, la eficacia de este tratamiento dependerá de la

administración de grandes volúmenes; por lo tanto, será importante determinar la dosis anestésica máxima que se va a suministrar y rellenar el volumen necesario con solución salina fisiológica. Por lo general, los perros sólo deben recibir dosis máximas de 3-4 mg/kg de bupivacaína; esto significa que, en función del tamaño del paciente, la bupivacaína debe diluirse hasta una concentración del 0,125-0,25% (Belda *et al.*, 2021).

Existen varios métodos que pueden utilizarse para completar este bloqueo en una o dos localizaciones para cada lado del abdomen. El transductor se coloca perpendicularmente en la pared abdominal en una región dorsal a las glándulas mamarias en el bloqueo de dos puntos, con la primera punción realizada detrás del borde caudal de la última costilla y la segunda delante de la cresta ilíaca (aproximadamente a la altura del ombligo), cada punto requiere una dosis de unos 0,2-0,3 ml/kg. Dependiendo del procedimiento que se vaya a efectuar, se puede realizar un bloqueo en un solo punto en diversos sitios abdominales; sin embargo, se suele realizar para laparotomías medias, con el transductor colocado transversal o perpendicularmente en un punto intermedio del abdomen (área umbilical); en ese sitio se infiltra un volumen de 0,4-0,6 ml/kg.



Figura 46. Posición del paciente y del transductor para realizar el abordaje TAP. Paciente en decúbito dorsal (1) y lateral (2), el transductor lineal se coloca caudal y paralelo a la última costilla para el abordaje subcostal y luego se desliza caudalmente hacia el abdomen medio para la inyección abdominal media. La aguja se introduce en el plano desde el borde craneal del transductor (Otero y Portela, 2020b).

La cantidad total a infiltrar en los bloqueos abdominales bilaterales oscila entre 0,8 y 1,2 ml/kg, repartidos en dos o cuatro infiltraciones. Con una repercusión comparable en T13, L1 y L2, la técnica TAP de dos puntos genera una mayor dispersión del anestésico local que se extiende mejor hasta L3. Esto puede dar lugar a una reducción de la dispersión del anestésico a más nervios craneales, pero también puede aumentar la cobertura analgésica en procedimientos como las mastectomías que se realizan más inguinalmente (Schroeder *et al.*, 2011; Portela *et al.*, 2018). Por consiguiente, una técnica de TAP subcostal es una opción adecuada para las cirugías abdominales craneales. Dado que los oblicuos desaparecen a este nivel, detallado más adelante, el transductor se coloca paralelo al arco costal final cerca de la línea media (oblicuamente a ella), y se invade el espacio TAP entre el músculo transverso del abdomen y el recto abdominal. Los bloqueos de los nervios intercostales T7-T8-L1 pueden utilizarse además de un bloqueo TAP tradicional para aumentar la analgesia durante las intervenciones craneales (Laredo *et al.*, 2019). Según un estudio publicado recientemente, la distribución anestésica óptima para la analgesia somática a través del abdomen se consigue combinando los abordajes subcostal y lateral caudal (Schroeder *et al.*, 2011).

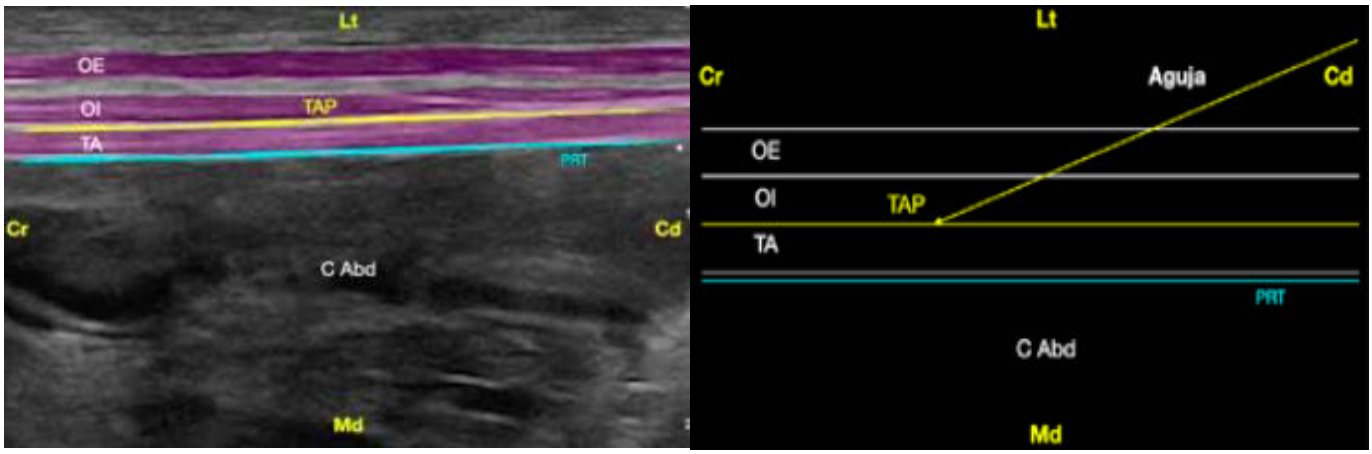

Figura 47. Representación ecográfica y esquemática del bloqueo TAP. Ventana acústica de la pared abdominal obtenida con un transductor lineal en abordaje lateral. Obsérvese la aguja y la bolsa observadas tras la inyección de anestésico local y observadas en tiempo real. Cr, craneal; Cd, caudal; Lt, lateral; Md, medial. OI, músculo oblicuo interno del abdomen; TAP, plano del transverso abdominal; TA, músculo transverso del abdomen; PRT, peritoneo; CAbd, cavidad abdominal; LA, anestésico local (Otero y Portela, 2020b; Belda *et al.*, 2021).

La inyección intraperitoneal, las punciones de órganos abdominales, las punciones vasculares mayores y la obstrucción parcial de la pared abdominal son algunas de las complicaciones asociadas a estos métodos. Este método, al igual que los anteriores, permite la implantación de catéteres de instilación anestésica, con lo que se prolonga la analgesia durante toda la fase de recuperación (Belda *et al.*, 2021).

Para las perras sometidas a mastectomías, el bloqueo del serrato junto con el bloqueo del plano muscular abdominal transverso (bloqueo TAP) puede ser una alternativa analgésica útil (Belda *et al*., 2021).

- **Bloqueo de la vaina del recto del abdomen**

En las investigaciones en humanos, se ha cuestionado la capacidad del bloqueo TAP para proporcionar analgesia cutánea a nivel de la línea media abdominal. Como sustituto para las operaciones que afectan a esta región, se sugiere el bloqueo de la vaina del recto abdominal (Laredo *et al.*, 2019; St James *et al.*, 2020). La eficacia analgésica de este bloqueo en perros aún no se ha demostrado en gran medida, a pesar de las experiencias positivas de los propios autores con cirugías abdominales de la línea media. Sus consecuencias son similares a las enumeradas para el bloqueo TAP, pero dado que no hay barrera muscular entre el peritoneo parietal y la vaina interna del recto abdominal, existe una mayor probabilidad de punción intraabdominal (Belda *et al.*, 2021).

El ecógrafo se ajusta para este bloqueo del mismo modo que para el bloqueo TAP, mientras el paciente se encuentra en decúbito dorsal. Para identificar la línea alba, el peritoneo parietal y la grasa del ligamento falciforme, la sonda se coloca transversalmente en la línea media cerca del ombligo (Fig. 48). A continuación, la sonda se desplaza lateralmente hasta que sea visible el vientre del recto abdominal. Dorsolateral a éste, la vaina interna del abdomen se distingue como una doble línea hiperecogénica formada por el peritoneo parietal, la fascia transversal y la aponeurosis del transverso abdominal. La aguja se inserta plana y progresa dorsomedialmente cuando se ha identificado esta zona. La aguja atravesará la piel, la capa subcutánea, el músculo recto y la vaina externa, y antes de llegar a la zona que separa la vaina interna

del perimisio muscular (Fig. 49). A continuación, se realiza una prueba de volumen para confirmar la posición correcta, de forma muy similar al procedimiento descrito para el bloqueo anterior. tras ello, y una vez obtenida una prueba de aspirado sanguíneo negativa, se administran 0,3-0,6 ml/kg por cada lado de abdomen (St James *et al.*, 2020).



Figura 48. Posición del paciente y del transductor para realizar el abordaje de la vaina del recto del abdomen (Belda *et al.*, 2021).

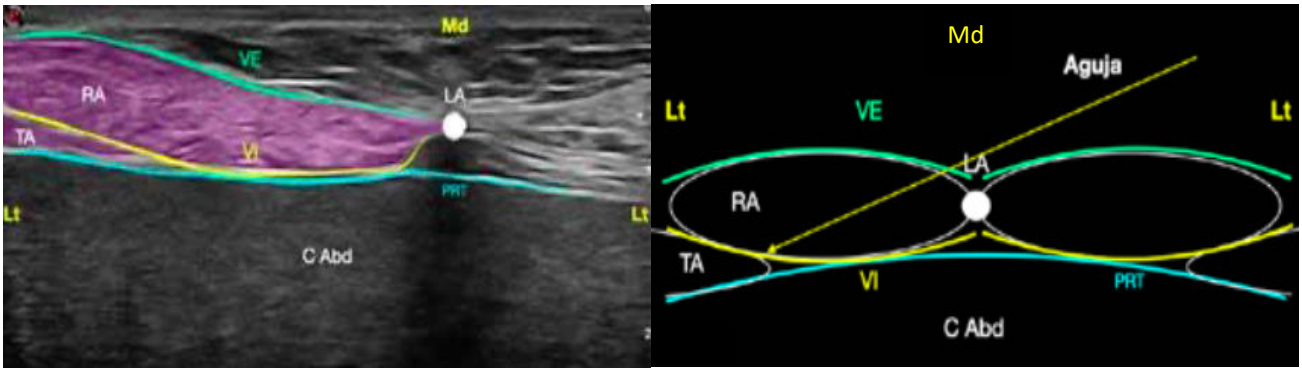

Figura 49. Representación ecográfica y esquemática del bloqueo de la vaina del recto del abdomen. RA, músculo recto del abdomen; TA, músculo transverso abdominal; VE, vaina externa; VI, vaina interna; LA, línea alba; PRT, peritoneo; C Abd, cavidad abdominal. Lt, Lateral; Md: Medial (Belda *et al.*, 2021).

- **Bloqueo del cuadrado lumbar**

Con el fin de superar las deficiencias de los bloqueos anteriores en la administración de analgesia visceral, este bloqueo se ha establecido recientemente en anestesiología humana para ofrecer analgesia somática y visceral en diversas operaciones abdominales (Campoy *et al.*, 2010; Garbin *et al.*, 2020). Con el lado a bloquear mirando al operador, el paciente se coloca en decúbito lateral para este bloqueo. Se utilizan sondas lineales multifrecuencia, y a los pacientes grandes se les ajusta una frecuencia más baja ya que el plano a infiltrar será más profundo (4-6 cm). El transductor se coloca en el lado dorsolateral de la región toracolumbar, caudal y paralelo a la última costilla, una vez preparado el paciente (Fig. 50). La apófisis transversa de L1 o L2, según la conformación del paciente, se encuentra tras explorar esta región dorsoventralmente, más dorsal a ella se encuentra la musculatura epaxial. Por encima del músculo psoas se encuentra el cuadrado lumbar, que es ventral al cuerpo vertebral. Dado que las raíces ventrales de los nervios espinales atraviesan el espacio interfascial entre ambos músculos, se conoce como línea hiperecogénica, y es aquí donde se administra la inyección anestésica. En la zona retroperitoneal suelen verse grandes arterias, como la aorta y la cava caudal (Garbin *et al.*, 2020). La aguja se inserta en el punto de inyección con una orientación ventrolateral a dorsomedial, atravesando el vientre del cuadrado lumbar, la aponeurosis de inserción del transverso abdominal y los músculos oblicuos antes de llegar al plano interfascial situado debajo. Ocasionalmente puede sentirse un " pop " al atravesar la aponeurosis de inserción del transverso abdominal, así como otro " pop " cuando la punta de la aguja se introduce entre el psoas y el vientre del cuadrado lumbar (Belda *et al.*, 2021).

Otro método es el bloqueo en una posición más superficial del cuadrado lumbar. Este método es útil en individuos pequeños (en los que el cuadrado lumbar puede no detectarse fácilmente) o en pacientes extremadamente grandes (en los que el plano interfascial del cuadrado lumbar es demasiado profundo). En esta situación, se coloca y prepara al paciente de forma idéntica y se busca el punto de inyección en la zona interfascial justo debajo del extremo libre de la apófisis transversa, que es medial a la fascia toracolumbar y lateral al cuadrado lumbar (Garbin *et al.*, 2020). La aguja se

inserta en el mismo plano mencionado anteriormente, atravesando la fascia toracolumbar, el erector espinal y los músculos oblicuos antes de llegar al plano interfascial, situado entre la cara lateral del cuadrado lumbar y la apófisis transversa (Fig. 51). Colocando el transductor en paralelo al raquis, este último método puede utilizarse en un segmento longitudinal; sin embargo, las investigaciones cadavéricas han demostrado que esta técnica arroja datos menos precisos (Garbin *et al.*, 2020).



Figura 50. Posición del paciente y del transductor para realizar el abordaje del cuadrado lumbar (Belda *et al.*, 2021).

La inyección intraperitoneal, la perforación de arterias principales u órganos abdominales y la afectación motora de tejidos dependientes del plexo lumbar son algunos de los resultados y complicaciones desfavorables de este bloqueo. En cadáveres caninos se documenta una dispersión justa del inyectado en los nervios entre L1 y L3, y también se observa que pueden bloquearse las fibras simpáticas, lo que es indicativo de la capacidad de provocar analgesia visceral, a pesar de la escasez de estudios sobre estos bloqueos en perros. No obstante, la infrecuente afectación de los nervios craneales hasta T12 puede sugerir -como en el caso del bloqueo TAP- que la analgesia puede no ser suficiente para las cirugías abdominales craneales (Garbin *et al.*, 2020).

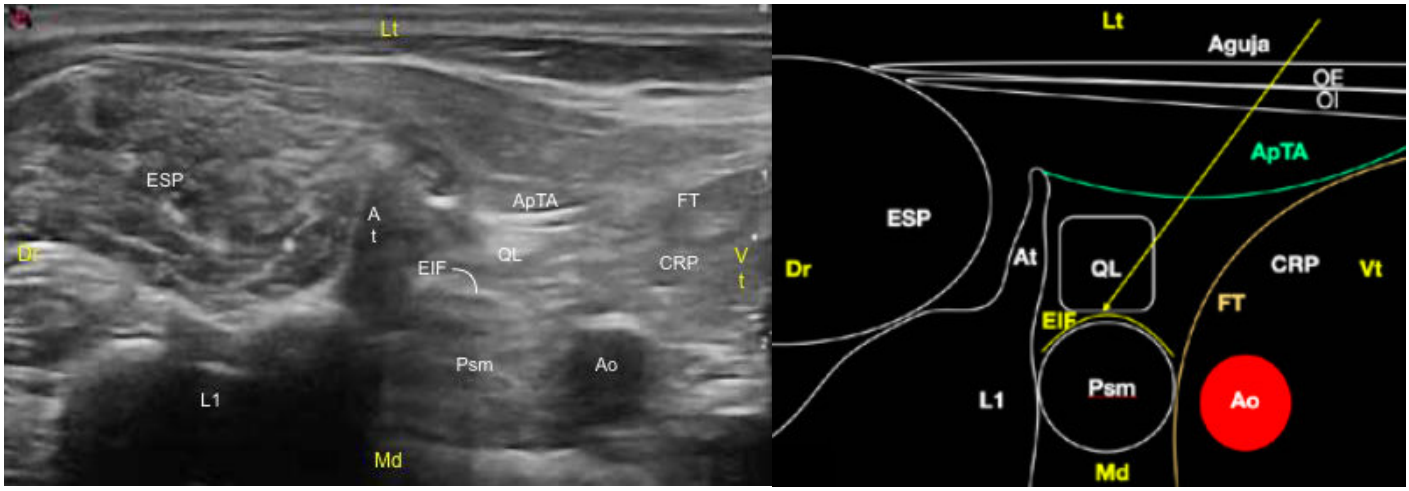

Figura 51. Representación ecográfica y esquemática del bloqueo del cuadrado lumbar. QL, músculo cuadrado lumbar; Psm, músculo psoas menor; EIF, espacio interfascial; ApTA, aponeurosis de inserción del músculo transverso abdominal; OE, músculo oblicuo externo; OI, músculo oblicuo interno; FT, fascia *transversalis*; CRP, cavidad retroperitoneal; Ao, arteria aorta; ESP, grupo del erector espinal; L1, vértebra L1; At, apófisis transversa; Dr, Dorsal; Vt, Ventral; Lt, Lateral; Md, Medial (Belda *et al.*, 2021).

3.4.5.2 Plexo lumbosacro

En la Fig. 52 se muestran las diferentes áreas anatómicas a infiltrar para realizar los diferentes abordajes de bloqueos nerviosos.

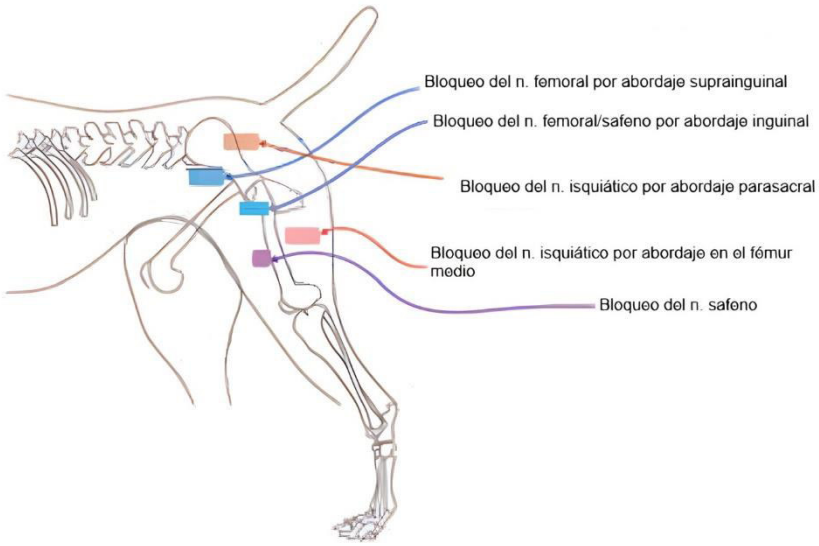

Figura 52. Resumen de diferentes abordajes para el miembro pélvico (Portela *et al.*, 2017a).

- **Bloqueo del nervio femoral**

Existen varias formas de abordar este nervio. La región de bloqueo cubierta aumenta con la proximidad del lugar de inyección del anestésico local (AL).

Bloqueo del nervio femoral con abordaje suprainguinal

La técnica suprainguinal o preilíaca, que se utiliza a este nivel, consiste en inyectar anestésico local en el músculo iliopsoas. El aparato de ultrasonidos debe configurarse para utilizar frecuencias medias o bajas para este abordaje, en función del tamaño del animal, ya que este nervio penetra profundamente a este nivel. El transductor se inserta ventralmente (a la altura de L6) en el compartimento del psoas, seccionando transversalmente el músculo iliopsoas, después de desinfectar la región. Debido a que la ecogenicidad del nervio es extremadamente comparable a la del músculo iliopsoas, la visualización del nervio suele ser difícil. En caso de que el nervio sea visible, se inyecta el anestésico local introduciendo la aguja en el plano y dirigiéndola a lugares cercanos al nervio. El objetivo será visualizar el músculo iliopsoas e introducir la aguja en plano, dirigiendo la punta hacia el ángulo creado por la apófisis transversa de L6 y su cuerpo vertebral (Fig. 53 y 54), si el nervio no puede reconocerse inmediatamente, como ocurre con frecuencia (Echeverry *et al.*, 2012a; Graff *et al.*, 2015; Mogicato *et al.*, 2015; Portela *et al.*, 2018).



Figura 53. Posición del paciente y del transductor para realizar el abordaje suprainguinal del nervio femoral (Belda *et al.*, 2021).

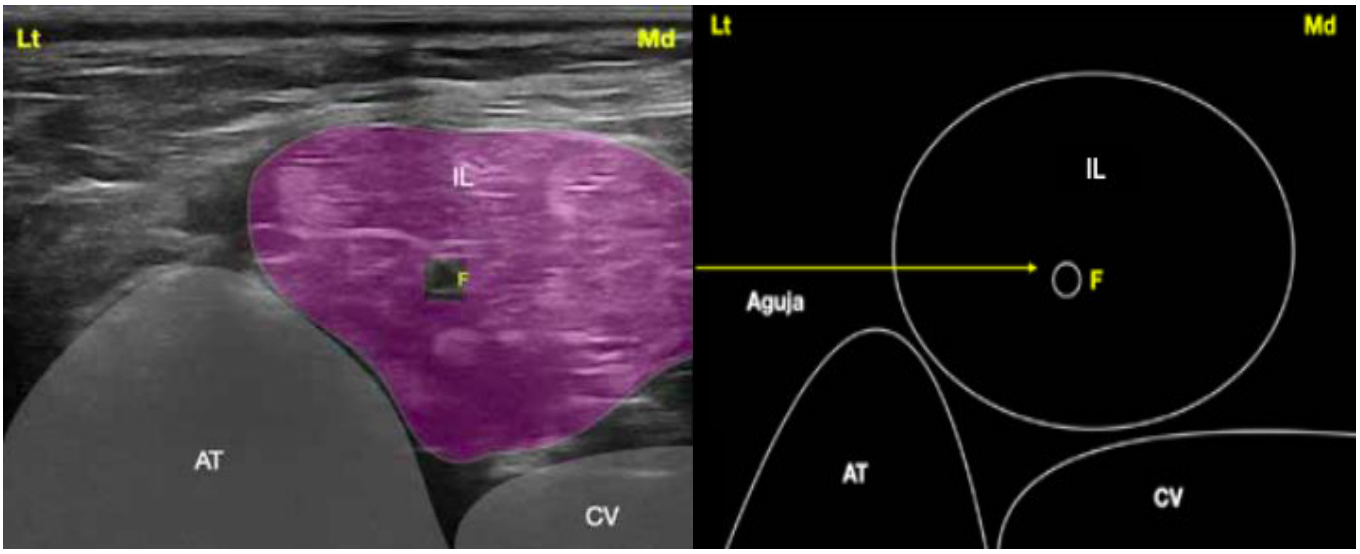

Figura 54. Representación ecográfica y esquemática del bloqueo del nervio femoral con abordaje suprainguinal. Lt, Lateral, Md, Medial. IL, músculo iliopsoas; AT, apófisis transversa de L6; CV, cuerpo vertebral de L6; F, nervio femoral (Belda *et al.*, 2021).

Al utilizar la ultrasonografía a este nivel, se evita una inserción excesiva de la aguja que podría perforar la cavidad abdominal o lacerar el colon o la arteria ilíaca externa. Con este método, el nervio cutáneo femoral lateral es el único nervio que no se detiene; con frecuencia también se inhibe el nervio obturador (Echeverry *et al.*, 2012b; Tayari *et al.*, 2017). En consecuencia, puede compararse con un bloqueo del plexo lumbar. Toda la inervación de los nervios femoral y obturador queda bloqueada por el depósito del anestésico local en esta región. Se recomienda administrar bupivacaína a 0,1-0,2 ml/kg o ropivacaína al 0,5% junto con 0,5-1 µg/ml de dexmedetomidina (Trein *et al.*, 2017)

Bloqueo del nervio femoral/safeno con abordaje inguinal

Este enfoque tiene varias versiones que ofrecen pequeños ajustes. En esencia, explica cómo colocar al animal en decúbito lateral para que la pata que debe bloquearse esté en posición más alta. Se tracciona suavemente la pata caudalmente

y se eleva. Se utiliza un transductor de alta frecuencia de 9 a 15 MHz (Belda *et al.*, 2021).

El transductor se introduce en la región inguinal y corta transversalmente la vena y la arteria femorales. Se aconseja encontrar la arteria ilíaca circunfleja superficial, que nace cranealmente de la arteria femoral (García-Pereira *et al.,* 2018). Situado cranealmente a la arteria femoral y algo lateral a la arteria ilíaca circunfleja superficial, el nervio femoral se observa como una formación nodular (Fig. 55 y 56). El vientre del músculo sartorio debe puncionarse con una aguja plana, que debe introducirse en el nervio. Ahora se administra el anestésico local y es importante controlar cómo se distribuye por el nervio. (Campoy *et al.,* 2010; Echeverry *et al.*, 2010; Portela *et al*., 2018).



Figura 55. Posición del paciente y del transductor para realizar el abordaje inguinal de los nervios femoral/safeno (Portela *et al.*, 2017a).

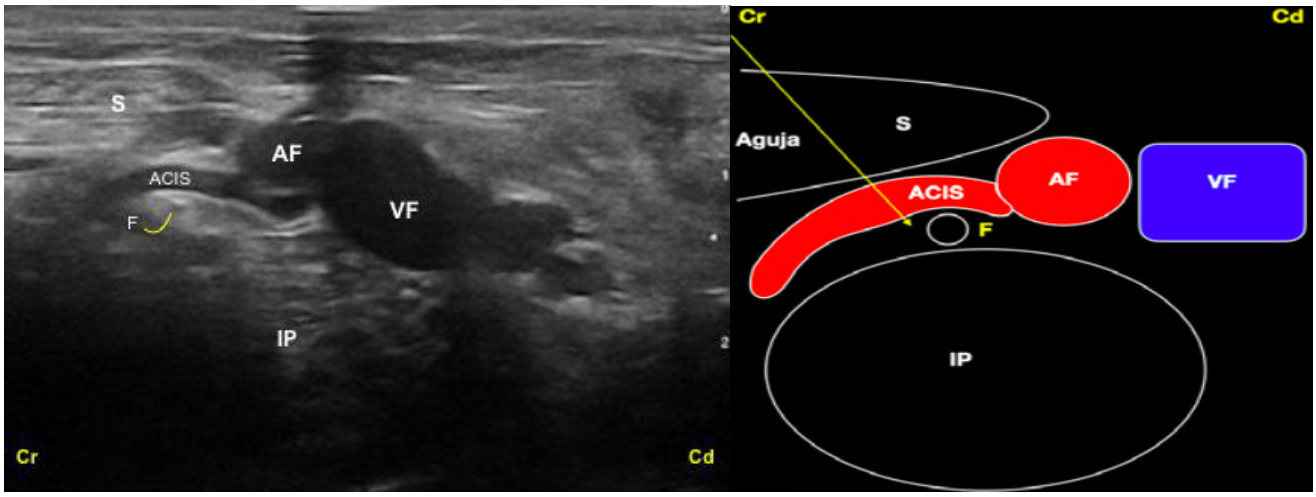

Figura 56. Representación ecográfica y esquemática del bloqueo de los nervios femoral/safeno por abordaje inguinal. Cabe resaltar que se debe modificar la posición del transductor una vez localizado el nervio para evitar la arteria circunfleja ilíaca superficial. Cr, Craneal; Cd, Caudal. S, músculo sartorio; IP, músculo iliopsoas; AF, arteria femoral; ACIS, arteria circunfleja ilíaca superficial; VF, vena femoral; F, nervio femoral (Belda *et al.*, 2021).

Se recomienda administrar 0,1 ml/kg de bupivacaína al 0,5% o ropivacaína al 0,5% junto con 0,5-1 µg/ml de dexmedetomidina. Al igual que en su posición suprainguinal, la ecogenicidad del nervio femoral con los tejidos circundantes dificulta la obtención de imágenes del nervio a este nivel. Al utilizar el neuroestimulador, se puede ver la extensión de la rodilla y la contracción del cuádriceps para garantizar una colocación adecuada antes de administrar el anestésico local. Al bloquear la zona de inervación femoral/safeno distal a la ingle, el anestésico local se administra en este punto. El resultado es el bloqueo sensorial de la zona de inervación del nervio safeno y el bloqueo motor del músculo cuádriceps femoral, que está inervado por las ramas motoras del nervio femoral (Belda *et al.*, 2021).

- **Bloqueo del nervio safeno**

Dado que el nervio safeno nace en la zona inguinal a partir del nervio femoral, su bloqueo distal hasta este punto evita el bloqueo motor del cuádriceps, que resulta muy cómodo para nuestros pacientes y útil para intervenciones distales o de rodilla. El procedimiento consiste en colocar y preparar al paciente de la misma manera que para el bloqueo inguinal (Fig. 55), con la excepción de que la trayectoria del haz vascular femoral se sigue hasta zonas más distales una vez que se ha identificado. La fascia femoral medial envuelve el haz neurovascular, formado por el nervio safeno, la arteria femoral y la vena, en su recorrido distal. En la cara medial, donde convergen el primer y el segundo tercio del fémur, el nervio safeno puede bloquearse. El nervio safeno, que en este punto forma la sección transversal de las estructuras vasculares, está conectado a la arteria femoral en su extremo craneal (Costa-Farré *et al*., 2011; Portela *et al*., 2018). El abordaje se realiza en plano a través del músculo sartorio utilizando un transductor de alta frecuencia. Se debe puncionar todo el espesor de la fascia femoral medial, por encima del nervio safeno, y luego se debe retraer la aguja hasta que esté muy cerca del nervio, es entonces cuando se administra el anestésico local (Fig. 57). Se recomienda la administración de 0,05-0,1 ml/kg de bupivacaína 0,5% o ropivacaína 0,5% con 0,5-1 µg/ml de dexmedetomidina (Belda *et al.*, 2021).

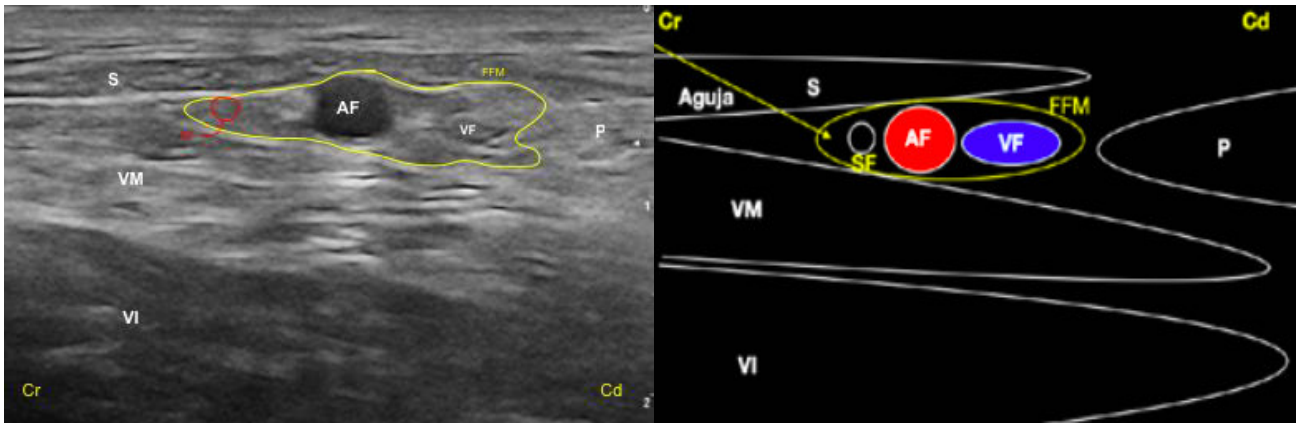

Figura 57. Representación ecográfica y esquemática del bloqueo del nervio safeno. Aguja en plano del nervio safeno (rama sensitiva distal del nervio femoral) a nivel del fémur medio. Cr, Craneal; Cd, Caudal. S, músculo sartorio; VM, músculo vasto medial; VI, músculo vasto intermedio; P, músculo pectíneo; FFM, fascia femoral media; AF, arteria femoral; VF, vena femoral; SF, nervio safeno (Belda *et al.*, 2021).

- **Bloqueo del nervio isquiático**

El nervio isquiático puede bloquearse de diferentes maneras, de forma similar a como se trata el nervio femoral. El bloqueo proximal proporciona la cobertura analgésica más completa, ya que afecta a todos los tejidos que inerva este tronco nervioso (Belda *et al.*, 2021).

Bloqueo del nervio isquiático con abordaje parasacral

Se traza una línea recta que una la tuberosidad isquiática y la cresta ilíaca para hallar su ubicación; esta línea se divide en tercios. El transductor se coloca perpendicular a la piel en la intersección del primer y segundo tercio, cortando transversalmente el ilion (Fig. 58). Se recomienda utilizar una sonda de alta frecuencia y ajustar la frecuencia en función de la talla del paciente. En esta posición se encuentra la escotadura isquiática mayor, de la que emerge el plexo sacro, que incluye los nervios cutáneos isquiático, craneal, glúteo caudal y femoral caudal. En esta fase, la arteria y la vena glútea caudal están junto al plexo sacro, que se ve en corte transversal como un conjunto de estructuras hipoecogénicas rodeadas por un halo hiperecogénico fijado al ilion (Shilo *et al.*, 2010; Portela *et al*., 2018; Marof *et al.*, 2019). De dorsomedial a ventrolateral, la aguja se introduce en línea recta (Fig. 59). En caso de duda, se puede neuroestimular el plexo para inducir la dorsiflexión/extensión del tarso o una contracción del gastrocnemio. En esta fase, se colocan 0,05-0,1 ml/kg de anestésico local. Se recomienda el empleo de bupivacaína 0,5% o ropivacaína 0,5% con 0,5-1 μg/ml de dexmedetomidina (Belda *et al.*, 2021).



Figura 58. Posición del paciente y del transductor para realizar el abordaje parasacral del nervio isquiático. Se coloca a nivel de la escotadura isquiática (Portela *et al.*, 2017a).

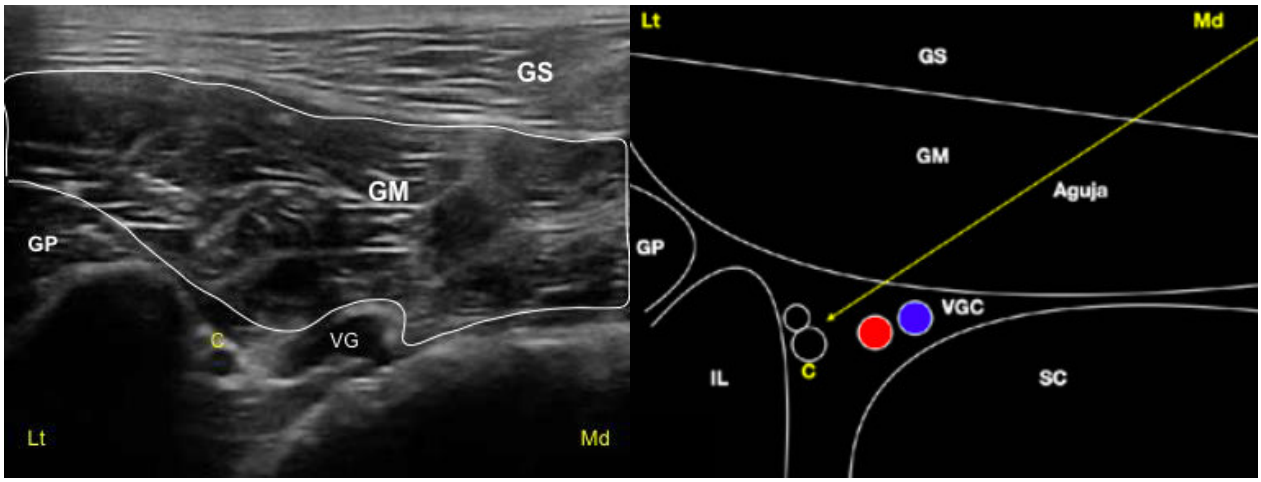

Figura 59. Representación ecográfica y esquemática del bloqueo del nervio isquiático por abordaje parasacral. Lt, Lateral; Md, Medial. GS, músculo glúteo superficial; GM, músculo glúteo medio; GP, músculo glúteo profundo; IL, ilion; SC, sacro; C, nervio ciático; VGC, vasos glúteos caudales (Belda *et al.*, 2021).

Bloqueo del nervio isquiático con abordaje en el fémur medio

Su fundamento es el bloqueo del nervio isquiático tras su paso por la tuberosidad isquiática y el trocánter mayor del fémur. Múltiples autores han descrito diferentes

abordajes del nervio. Esto se debe a la enorme ventana acústica en la superficie lateral del muslo que permite localizar el nervio isquiático mediante sonografía. La piel debe estar suficientemente preparada para poder ejecutar el método. La línea que une la tuberosidad isquiática y el trocánter mayor es algo distal al transductor de alta frecuencia que se emplea. Se puede recorrer el isquion de proximal a distal. Se muestra como una estructura hiperecogénica en el corte transversal, con dos discos hipoecogénicos en su interior que representan los nervios peroneos craneal (común) y caudal (tibial). El isquiático se ve como una doble banda hiperecogénica con una banda hipoecogénica en su interior en su segmento longitudinal (Fig. 60 y 61). La sección transversal de ésta se aborda con la aguja en plano, en el punto donde se consigue una visualización adecuada del isquiático (Campoy *et al.,* 2010; Echeverry *et al.*, 2010; Portela *et al*., 2018). Aunque el uso del neuroestimulador en este bloqueo rara vez es necesario, si lo es, hay que seguir las instrucciones anteriores sin perder de vista la dorsiflexión o extensión del tarso. En esta fase, se administran de 0,05 a 0,1 ml/kg del anestésico local elegido, intentando rodear completamente el nervio. Se recomienda el empleo de bupivacaína 0,5% o ropivacaína 0,5% con 0,5-1 µg/ml de dexmedetomidina (Belda *et al.*, 2021).



Figura 60. Posición del paciente y del transductor para realizar el abordaje en el fémur medio para bloquear el nervio isquiático (Belda *et al.*, 2021).

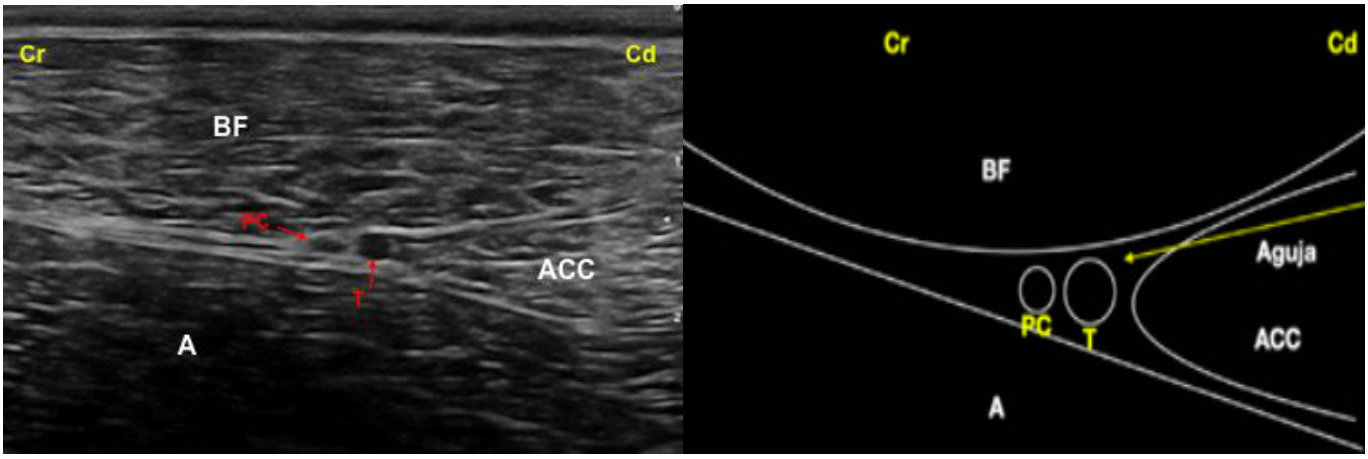

Figura 61. Representación ecográfica y esquemática del bloqueo del nervio isquiático por abordaje en el fémur medio. Cr, craneal; Cd, caudal. BF, músculo bíceps femoral; A, músculo aductor; ACC, músculo aductor crural caudal; PC, peroneo común; T, nervio tibial (Belda *et al.*, 2021).

2.6.5 Recomendaciones, ventajas y desventajas de la punción guiada por ecografía

Las dos principales ventajas de utilizar la guía ultrasónica para una punción son la posibilidad de ver el avance de la aguja en tiempo real, y la capacidad de regular la difusión del agente analgésico en la región que causa el dolor. Éstas exigen el cumplimiento de una serie de pautas o normas de atención, entre ellas: realizar la punción cuando no existan razones médicas para no hacerlo (coagulopatía, alergia a analgésicos, infección); utilizar la sonda adecuada en función de la profundidad de las estructuras (lineal hasta 5-6 cm, convexa más allá de 6 cm); mantener las condiciones generales y específicas de esterilidad (gel y vaina protectora estéril); identificar la mejor imagen de la zona anatómica causante del dolor y determinar el plano óptimo para realizar la punción; permanecer dentro de la zona de emisión de la ecografía.; y si la sustancia analgésica no se difunde correctamente en la estructura anatómica seleccionada y la punta de la aguja no es visible, interrumpir el procedimiento (Nauroze, 2009; Domingo *et al*., 2010).

Otras ventajas son la disminución del riesgo de perforar los vasos sanguíneos, la pleura u otros tejidos blandos, así como la posibilidad de ver en tiempo real la difusión del agente analgésico en el lugar que causa dolor. Además de no ser tóxicos y de no requerir equipos especiales para su funcionamiento, los ultrasonidos proporcionan una imagen clara de los tejidos vasculares, neurológicos, musculares y tendinosos (Domingo *et al*., 2010)..

La ecografía presenta varios inconvenientes importantes, como que solo puede utilizarse para visualizar una superficie ósea porque crea una sombra acústica debajo; que no puede utilizarse en cavidades que contengan gases o aire; y que las imágenes no suelen ser muy nítidas cuando se obtienen de pacientes obesos (Sites y Brull, 2006; Gray, 2006; Williams *et al*., 2003)

2.6.6 Introducción de tecnología moderna en la punción guiada por ecografía

El uso de la ecografía en bloqueos de nervios periféricos se asocia con una incidencia reducida de lesión vascular, de efectos secundarios relacionados con la dosis, de toxicidad sistémica de los anestésicos locales y neumotórax. (Barrington y Uda, 2018)

Debido a la creciente necesidad de una evolución de imágenes eficiente y objetiva, el uso de la ultrasonografía mejorada con inteligencia artificial ha comenzado a encontrar lugar en el uso rutinario en diferentes ramas clínicas (Akkus *et al*., 2019). La inteligencia artificial es un término general que se refiere al uso de una computadora para modelar un comportamiento inteligente con una mínima intervención humana (Hamet y Tremblay, 2017). Se ha convertido en una tecnología rápidamente adoptada en muchos sectores, principalmente para aumentar el rendimiento, la precisión, la eficiencia del tiempo y reducir los costos. En medicina, esta tecnología significa una mejor atención al paciente y un mejor flujo de trabajo mediante una detección y un diagnóstico más temprano. Por lo tanto, reduce tanto los errores como los costos médicos. También reduce la morbilidad y la mortalidad (Minds y Brody, 2019).

El aprendizaje automático representa el enfoque dominante en la inteligencia artificial. Es un sistema que entrena un modelo predictivo identificando patrones de datos, generalmente a partir de una entrada, y utiliza ese modelo para hacer predicciones útiles a partir de nuevos datos (Chen y Decary, 2020). En la práctica de la anestesia regional, el

uso de ultrasonografía mejorada con inteligencia artificial aún no se utiliza de forma rutinaria.

Aunque se han desarrollado tecnologías de ecografía como sondas y agujas visibles para mejorar la calidad de la imagen, el elevado número y duración de las intervenciones de bloqueo todavía pueden ser un problema (Kåsine *et al.*, 2019). Además, se necesita información de imágenes sonoanatómicas del área del bloqueo, especialmente en la formación de profesionales sin experiencia.

En Umbarje *et al.* (2013), utilizaron un sistema electromagnético de seguimiento de agujas para intervenciones con agujas guiadas por ecografía (SonixGPS^{TM}). Este sistema muestra la posición actual y prevista de la punta de la aguja en tiempo real en la pantalla de ultrasonidos, facilitando así la alineación del haz de la aguja y la guía hasta el objetivo. En este estudio, todos los bloqueos se realizaron tras la exploración previa al procedimiento y la infiltración de anestésico local a lo largo de la trayectoria prevista de la aguja. En el punto de inyección del anestésico local, la punta extrapolada de la aguja estaba muy próxima al plexo braquial. En todas las inyecciones se identificó fácilmente el plexo braquial y se obtuvo fácilmente una imagen ecográfica óptima (Fig. 62 y 63). Durante todas las maniobras, la posición extrapolada de la aguja se vio claramente en todos los intentos y no hubo pérdida de imagen con la manipulación de la aguja; y también se pudo observar la extensión circunferencial del anestésico local en tiempo real y su relación espacial con el plexo braquial y la posición extrapolada de la punta de la aguja. En el momento de la inyección, no hubo indicios de una penetración de la aguja más profunda de lo previsto, a juzgar por el desplazamiento de los tejidos blandos adyacentes. Se concluyó que los bloqueos fuera del plano del plexo braquial guiados por ecografía en tiempo real con tecnología de guía de aguja pueden realizarse con precisión y éxito en pacientes que utilizan el sistema SonixGPS.



Figura 62. Bloqueo infraclavicular fuera de plano utilizando el sistema SonixGPS. Se muestra el transmisor electromagnético (A) se dirigió hacia el lugar del procedimiento y el transductor con SonixGPS (B) se colocó en el plano sagital con la aguja propia (C) dirigida de medial a lateral, utilizando el sistema de guía de aguja en pantalla en tiempo real (Umbarje *et al.*, 2013).

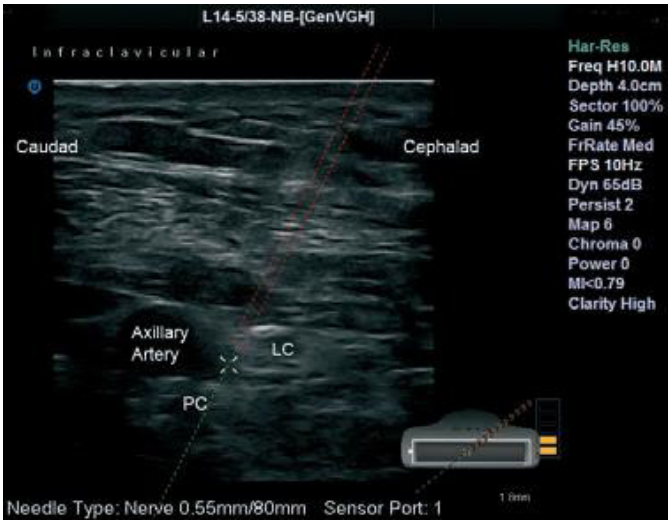

Figura 63. Imagen ecográfica del bloqueo infraclavicular fuera de plano utilizando el sistema SonixGPS. La "X" indica la posición de la punta de la aguja extrapolada en el plano ecográfico. El contorno rojo representa la aguja extrapolada y la línea verde la trayectoria de la aguja. La imagen de la parte inferior derecha de la captura de pantalla muestra la posición de la aguja en relación con la sonda (Umbarje *et al.*, 2013).

En Erdem *et al.* (2023), realizaron un estudio experimental en 3 pacientes, cuyo objetivo fue realizar bloqueos ecoguiados con ayuda de un software de inteligencia artificial (Nerveblox). Para definirlo técnicamente, el software de inteligencia artificial en cuestión, tiene la capacidad de reconocer las imágenes de ultrasonografía que ha aprendido, gracias a los algoritmos matemáticos llamados redes neuronales convolucionales utilizados en su infraestructura. Estas redes son algoritmos matemáticos que analizan características complejas de objetos, formas o tejidos anatómicos en cualquier imagen. Estas redes neuronales convolucionales producen resultados que realizan predicciones de alta precisión sobre la ubicación y los límites de los tejidos en las imágenes obtenidas. La tasa de precisión de estos resultados también muestra el nivel de efectividad/rendimiento de esta tecnología. Como resultado, este software permite reconocer y marcar automáticamente estructuras anatómicas en imágenes ecográficas de áreas de BNP. Con este software, se visualizaron vasos sanguíneos, músculos, fascias y nervios, y se aplicó la inyección del anestésico local en un promedio de 3 a 4 minutos con un solo intento (Fig. 64).



Figura 64. Imagen ecográfica con el software Nerveblox. Se muestran las cuatro regiones anatómicas definidas para el bloqueo infraclavicular en humanos. PMJM, músculo pectoral mayor; PMMM, músculo pectoral menor; SA, arteria subclavia; SV, vena subclavia (Erdem *et al.*,2023).

El uso de ultrasonografía asistida por inteligencia artificial, evita inyecciones de bloqueo distinta del área a tratar, además, marcar la pleura y las estructuras vasculares puede brindar una ventaja en la prevención de complicaciones. No hubo neumotórax ni daño vascular en los tres casos del aquel estudio.

Sin embargo, también se ha sugerido que la integración de la inteligencia artificial en el análisis de imágenes puede hacer que el reconocimiento sonoanatómico y la coordinación aguja-sonda no se realicen de forma uniforme, que sea necesario adquirir nuevos ecógrafos para la integración y que ésta resulte costosa (Bowness *et al.*, 2021). Los dispositivos de ultrasonido integrados con tecnologías de inteligencia artificial pueden ayudar a los médicos a optimizar la imagen en la anestesia regional, utilizarla como material de capacitación y aumentar la comodidad del personal médico y del paciente.

Como resultado, se puede pensar que el uso de ultrasonografía apoyada por inteligencia artificial durante el bloqueo permitirá visualizar fácilmente las estructuras anatómicas y así́ reducirá significativamente la dosis de anestésico local utilizada, el número de intervenciones requeridas para el bloqueo y la duración del bloqueo, aumentar el éxito del bloqueo y contribuir al desarrollo de nuevas técnicas de bloqueo. Además, el uso de ultrasonografía asistida por inteligencia artificial proporciona un entorno de simulación innovador en las prácticas de anestesia regional y puede ser una nueva herramienta para mejorar la educación clínica en anestesiología. Sin embargo, se necesitan más estudios controlados aleatorios para evaluar el papel eficaz de estas nuevas tecnologías en la anestesia regional y producir evidencia de que funcionan a nivel práctico. (Erdem *et al.*, 2023)

III. OBJETIVOS

1. Describir anatómicamente los plexos de los miembros anterior y posterior, así como, la inervación periférica del tórax y abdomen que se tomarán como referencia para realizar el bloqueo ecoguiado.

2. Describir la neurofisiología del dolor frente a los anestésicos locales, así como sus características en general.

3. Dilucidar el uso de la punción guiada por ecografía para el manejo del dolor y sus últimas actualizaciones.

4. Describir los abordajes ecográficos más utilizados en procedimientos quirúrgicos y en la clínica diaria, así como la imagen ecográfica normal de las estructuras estudiadas.

IV. METODOLOGÍA

La información citada en el trabajo de investigación se obtuvo, priorizándose lo más actualizado posible, mediante:

- Buscadores bibliográficos online como:
  - PubMed, que es una base de datos de bibliografía médica y de libre acceso, producida por la Biblioteca Nacional de Estados Unidos, en la cual se obtuvieron diversos artículos científicos como referencias. Enlace: https://pubmed.ncbi.nlm.nih.gov/
  - Google Académico, motor de búsqueda especializado en contenido y bibliografía científico-académico. Enlace: https://scholar.google.es/schhp?hl=es
  - SciELO, es una biblioteca virtual que abarca una colección seleccionada de revistas científicas. Enlace: https://scielo.org/es/
- Bibliotecas universitarias o Repositorios institucionales de archivos digitales (tesis) de diferentes universidades a nivel mundial, como:
  - Digitum de la Universidad de Murcia
  - Dipòsit Digital de la Universitat de Barcelona
  - DSpace de la Universidad Alas Peruanas
  - RIUT de la Universidad de Tolima
- Capítulos de libros, e-books y manuales de diversos temas incluidos en el trabajo de investigación.

V. DISCUSIÓN Y CONCLUSIONES

- El manejo del dolor es un rol importante en sector salud, incluyendo a los médicos veterinarios. No tratarlo conlleva a consecuencias negativas para el paciente, además de que no es ético. Actualmente se cuenta con muchas modalidades para detectarlo y manejarlo.

- Al momento de elegir el protocolo analgésico se debe tener muy en cuenta los factores que afectan la farmacocinética y la actividad de los anestésicos locales; así se podrá evitar efectos adversos de éstos mismos.

- Conocer la anatomía de las áreas que se desea bloquear es un factor muy importante para realizar un correcto abordaje de punción, ya que así se evitará posibles consecuencias considerables para el paciente.

- Tener conocimientos básicos, pero esenciales, sobre el manejo del ecógrafo y las características de los diferentes tejidos es relevante para poder iniciar en el ámbito de las punciones ecoguiadas. La calidad de las imágenes obtenidas depende del ecógrafo, de la selección del transductor y de la habilidad del clínico..

- La ecografía y la electrolocalización pueden utilizarse por separado para realizar bloqueos nerviosos; sin embargo, son muy útiles cuando se utilizan en simultáneo. Sin embargo, las ventajas que proporciona el bloqueo guiado por ecografía frente a otras técnicas son múltiples, incluso hay estudios que comparan las diferentes técnicas y concluyen que el

bloqueo ecoguiado solo, sin electrolocalización, es suficiente y eficaz para un correcto bloqueo.

- Existen diferentes tipos de abordajes para cada región del cuerpo, elegir el más adecuado dependerá de la zona específica a tratar. Se debe tomar decisiones con cautela, teniendo todos los conocimientos claros y seguros. Con el pasar de los años, se están creando nuevos abordajes con el fin de minimizar el tiempo aplicado y las complicaciones que conllevan. Además, en medicina humana se están creando nuevas tecnologías, como la inteligencia artificial, para lograr estos objetivos, se espera que también puedan aplicarse en medicina veterinaria.

VI. LITERATURA CITADA

1. ***Akkus Z, Cai J, Boonrod A, Zeinoddini A, Weston AD, Philbrick KA, Erickson BJ. 2019.*** A survey of deeplearning applications in ultrasound: Artificial intelligence-powered ultrasound for improving clinical workflow. J Am Coll Radiol 16(9-2):1318–1328. doi: 10.1016/j.jacr.2019.06.004

2. ***Ansón A. 2015.*** Uso de la ecografía para el bloqueo de nervios periféricos del miembro torácico en gato (*Felis catus*). Tesis Doctoral. Murcia: Universidad de Murcia. 117 p.

3. ***Barone R, Simoens P. 2010.*** Nerf Spinaux. En: Barone R, Simoens P, eds. Anatomie comparée des mammifères domestiques, tome 7: Neurologie II, Système nerveux périphérique, glandes endocrines, esthésiologie. 1ª ed. Paris: Vigot. p 149-230.

4. ***Barrington M, Uda Y. 2018.*** Did ultrasound fulfill the promise of safety in regional anesthesia? Current Opinion Anaesth 31(5): 649-655. doi: 10.1097/ACO.0000000000000638

5. ***Belda E, Viscasillas J, Laredo F. 2021.*** Bloqueos locorregionales ecoguiados más utilizados en la especie canina. Parte II: miembro posterior y abdomen. Clin Vet Peq Anim 41 (4): 207-219.

6. ***Bonet R.*** 2011. Anestésicos locales. Offarm 30(5): 42-47.

7. ***Bowness J, El-Boghdadly K, Burckett-St Laurent D. 2021.*** Artificial intelligence for image interpretation in ultrasound-guided regional anaesthesia. Anaesthesia 76(5): 602–607. doi: 10.1111/anae.15212

8. ***Butterworth JF. 2009.*** Clinical pharmacology of local anesthetics. En: Cousins MJ, Carr DB, Horlocker TT, Bridenbaugh, eds. Cousins & Bridenbaugh's Neural Blockade in Clinical Anesthesia and Pain Medicine. 4ta ed. Philadelphia: Lippincott Williams & Wilkins. p 96–113.

9. ***Campoy L, Bezuidenhout AJ, Gleed RD. 2010***. Ultrasound-guided approach for axillary brachial

plexus, femoral nerve, and sciatic nerve blocks in dogs. Vet Anaesth Analg 37(2): 144-153. doi: 10.1111/j.1467-2995.2009.00518.x

10. ***Campoy L, Martin-Flores M, Ludders JW, Erb HN, Gleed RD. 2012.*** Comparison of bupivacaine femoral and sciatic nerve block versus bupivacaine and morphine epidural for stifle surgery in dogs. Vet Anaesth Analg 39(1): 91–98. doi: 10.1111/j.1467-2995.2011.00673.x

11. ***Campoy L, Read MR. 2013.*** Small Animal Regional Anesthesia and Analgesia. 1ra ed. Iowa: Wiley-Blackwell. 288 p.

12. ***Casati A, Baciarello M, Di Cianni S, Danelli G, De Marco G, Leone S, Rossi M, Fanelli G. 2007.*** Effects of ultrasound guidance on the minimum effective anaesthetic volume required to block the femoral nerve. Br J Anaesth 98 (6): 823–827. doi: 10.1093/bja/aem100

13. ***Castañeda-Herrera FE, Butiricá-Gaviria EF, Echeverry-Bonilla DF. 2017.*** Anatomical evaluation of the thoracolumbar nerves related to the transversus abdominis plane block technique in the dog. Anat Histol Embryol 46 (4):373-377. doi: 10.1111/ahe.12279

14. ***Castiñeiras D, Viscasillas J, Seymour C. 2015.*** A modified approach for performing ultrasound-guided radial, ulnar, median and musculocutaneous nerve block in a dog. Vet Anaesth Analg 42(6): 657-661. doi: 10.1111/vaa.12292

15. ***Chakraborty A, Khemka R, Datta T. 2016.*** Ultrasound-guided truncal blocks: A new frontier in regional anaesthesia. Indian J Anaesth 60(10): 703–711. doi: 10.4103/0019-5049.191665

16. ***Chen M, Decary M. 2020.*** Artificial intelligence in healthcare: An essential guide for health leaders. Healthc Manage Forum 33(1):10–8. doi: 10.1177/0840470419873123

17. ***Costa-Farré C, Sala Blanch X, Cruz JI, Franch J. 2011.*** Ultrasound guidance for the performance of sciatic and saphenous nerve blocks in dogs. Vet J 187(2): 221-224. doi: 10.1016/j.tvjl.2009.10.016

18. ***Domingo T. 2015.*** Aplicación de la punción ecoguiada en el tratamiento del dolor crónico. Tesis doctoral en Medicina. Barcelona: Universidad de Barcelona. 218 p.

19. ***Done SH, Goody PC, Evans SA, Stickland NC. 2009.*** Color Atlas of Veterinary Anatomy. 2da ed. London: Mosby – Elsiever. 541 p.

20. ***Dostrovsky JO, Craig AD. 2006.*** Sistemas de proyección ascendente. En: McMahon S, Koltzenburg M, eds. Wall and Melzack's Textbook of pain. 5ta ed. Edinburgh, UK: Elsevier Churchill Livingstone. 189 – 221 p.

21. ***Duke-Novakovski T, De Vries M, Seymour C. 2016.*** Manual of Canine and Feline Anaesthesia and

Analgesia. 3ra ed. UK: BSAVA. 474 p.

22. ***Dureja J, Siwach RC, Singh J, Chaudhry G, Bansal P. 2016.*** Comparative evaluation of techniques in supraclavicular brachial plexus block: Conventional blind, nerve stimulator guided, and ultrasound guided. Intern J of Sci Study 3(12): 125-128. doi: 10.17354/ijss/2016/134

23. ***Echeverry D, Gil F, Laredo F, Ayala MD, Belda E, Soler M, Agut A. 2010.*** Ultrasound-guided block of the sciatic and femoral nerves in dogs: A descriptive study. Vet J 186(2): 210-215. doi: 10.1016/j.tvjl.2009.08.005

24. ***Echeverry D, Laredo F, Gil F, Belda E, Soler M, Agut A. 2012a.*** Ventral ultrasound-guided suprainguinal approach to block the femoral nerve in the dogs. Vet J 192(3): 333-337. doi: 10.1016/j.tvjl.2011.06.043

25. ***Echeverry D, Laredo F, Gil F, Belda E, Soler M, Agut A. 2012b.*** Ultrasound-guided "two-in-one" femoral and obturator nerve block in the dogs: An anatomical study. Vet Anaesth Analg 39(6): 611-617. doi: 10.1111/j.1467-2995.2012.00750.x

26. ***El-Boghdadly K, Madjdpour C, Chin KJ. 2016.*** Thoracic paravertebral blocks in abdominal surgery-a systematic review of randomized controlled trials. Brit J Anaesth 117(3): 297–308. doi: 10.1093/bja/aew269

27. ***Erdem G, Ermiş Y, Özkan D. 2023.*** Yapay zeka destekli ultrasonografi rehberliğinde 3 hastada rejyonel sinir bloku: Olgu sunumu [Artificial intelligence-powered ultrasound guided regional nerve block in three patients: Case report]. J Agri 35(3): 167-171. doi: 10.14744/agri.2021.56887

28. ***Ferreira TH, Teixeira LBC, Schroeder CA, de Miguel Garcia C, Schroeder KM. 2018.*** Description of an ultrasound-guided thoracic paravertebral block technique and the spread of dye in dog cadavers. Vet Anaesth Analg 45(6): 811–819. doi: 10.1016/j.vaa.2018.07.004

29. ***Fulton RM. 2020.*** POCUS: Basic Ultrasound Physics. En: Lisciandro GR, ed. Point-of-Care Ultrasound Techniques for the Small Animal Practitioner. 2da ed. Hoboken, NJ: Wiley-Blackwell. 11-14 p.

30. ***Garbin M, Portela DA, Bertolizio G, Garcia-Pereira F, Gallastegui A, Otero PE. 2020.*** Description of ultrasound-guided quadratus lumborum block technique and evaluation of injectate spread in canine cadavers. Vet Anaesth Analg 47(2): 249–258. doi: 10.1016/j.vaa.2019.12.005

31. ***García-Pereira FL, Boruta D, Tenebaum S, Paranjape V. 2018.*** Ultrasonographical identification of the superficial circumflex iliac artery as a landmark for location of the femoral nerve in dogs. Vet Anaesth Analg 45(5): 703- 706. doi: 10.1016/j.vaa.2018.03.005

32. ***Gilron I, Baron R, Jensen T. 2015.*** Neuropathic pain: principles of diagnosis and treatment. Mayo Clinic proceed 90(4): 532–545. doi: 10.1016/j.mayocp.2015.01.018

33. ***Graff SM, Wilson DV, Guiot LP, Nelson NC. 2015***. Comparison of three ultrasound guided approaches to the lumbar plexus in dogs: a cadaveric study. Vet Anaesth Analg 42: 394-404.

34. ***Gray AT. 2006.*** Ultrasound-guided regional anesthesia: current state of the art. Anesthesiology 104 (2): 368-373. doi: 10.1097/00000542-200602000-00024

35. ***Gruen ME, Lascelles BDX, Colleran E, Gottlieb A, Johnson J, Lotsikas P, Marcellin-Little D, Wright B. 2022.*** 2022 AAHA Pain Management Guidelines for Dogs and Cats. J Am Animal Hosp Assoc 58(2): 55–76. doi: 10.5326/JAAHA-MS-7292

36. ***Guilherme A, Benigni L. 2008.*** Ultrasonographic anatomy of the brachial plexus and major nerves of the canine thoracic limb. Vet Radiol Ultrasound 49(6): 577-583. doi: 10.1111/j.1740-8261.2008.00424.x

37. ***Guyton AC. 1991.*** Textbook of medical physiology. 8va ed. Philadelphia: WB Saunders Company. 520 p.

38. ***Hamet P, Tremblay J. 2017.*** Artificial Intelligence in medicine. Metabolism 69S:S36–40. doi: 10.1016/j.metabol.2017.01.011

39. ***Haro P, Laredo F, Gil F, Belda E, Ayala MD, Soler M, Agut A. 2012.*** Ultrasound-guided dorsal approach for femoral nerve blockade in cats: an imaging study. J Feline Med Surg15(2): 91–98. doi:10.1177/1098612x12461009

40. ***Hermanson JW, De Lahunta A, Evans HE. 2020.*** Miller and Evans' Anatomy of the dog. 5ª ed. St. Louis, Missouri: Elsevier. 2119 p.

41. ***Hudson L. 2010.*** Nervous System. En: Hudson L, Hamilton W, eds. Atlas of Feline Anatomy for Veterinarians. 2ed. USA: Teton NewMedia. 193 – 230 p.

42. ***Hurlé MA. 2014.*** Anestésicos locales. En: Flores J, Mediavilla A, eds. Farmacología humana. 6ª ed. España: Masson. p 295-301.

43. ***Jensen TS, Baron R, Haanpää M, Kalso E, Loeser JD, Rice ASC, Treede RD. 2011.*** A new definition of neuropathic pain. Pain *152*(10): 2204–2205. doi: 10.1016/j.pain.2011.06.017

44. ***Kåsine T, Romundstad L, Rosseland LA, Ullensvang K, Fagerland MW, Hol PK, Kessler P, Sauter AR. 2019.*** Needle tip tracking for ultrasound-guided peripheral nerve block procedures-An observer blinded, randomised, controlled, crossover study on a phantom model. Acta Anaesthesiol Scand

63(8):1055–62. doi: 10.1111/aas.13379

45. ***König HE, Mülling Chr, Seeger J, Liebich H-G. 2020.*** Nervous system (systema nervosum). En: König HE, Liebich H-G, eds. Veterinary Anatomy of Domestics Animals. 7ª ed. Germany: Thieme. p 515 – 586.

46. ***Lamont LA, Tranquilli WJ, Grimm KA. 2000.*** Physiology of pain. Vet clinics North Am. Small Anim Pract 30(4): 703–728. doi: 10.1016/s0195-5616(08)70003-2

47. ***Laredo FG, Belda E, Viscasillas J. 2019.*** Bloqueos locorregionales ecoguiados más utilizados en la especie canina. Parte I: miembro anterior y tórax. Clin Vet Peq Anim 39 (3): 135-144.

48. ***Lawson SN, Crepps BA, Perl ER. 2002.*** Calcitonin gene related peptide immunoreactivity and afferent receptive properties of dorsal root ganglion neurons in guinea- pigs. J Physiol 540: 989-1002.

49. ***Ludueño SF. 2019.*** Bloqueo loco-regional con levobupivacaína del nervio femoral y ciático en caninos. Tesis de Maestría de Médico Veterinario. Corrientes: Universidad Nacional del Noreste. 161 p.

50. ***Marhofer P, Chan VW. 2007.*** Ultrasound-guided regional anesthesia: current concepts and future trends. Anesth Analg 104(5): 1265-1269. doi: 10.1213/01.ane.0000260614.32794.7b

51. ***Marolf V, Rohrbach H, Bolen G, Van Wijnsberghe AS, Sandersen C. 2019.*** Sciatic nerve block in dogs: description and evaluation of a modified ultrasound-guide parasacral approach. Vet Anaesth Analg 46(1): 106-115. doi: 10.1016/j.vaa.2018.10.003

52. ***Meintjes RA. 2012.*** An overview of the physiology of pain for the veterinarian. Vet J 193(2): 344–348. doi: 10.1016/j.tvjl.2012.03.001

53. ***Meyer RA, Ringkamp M, Campbell JN, Raja SN. 2006.*** Peripheral mechanisms of cutaneous nociception. En: McMahon S, Koltzenburg M, eds. Wall and Melzack's Textbook of pain. 5ta ed. Edinburgh, UK: Elsevier Churchill Livingstone. 3-34 p.

54. ***Mintz Y, Brodie R. 2019.*** Introduction to artificial intelligence in medicine. Minim Invasive Ther Allied Technol 28(2): 73– 81. doi: 10.1080/13645706.2019.1575882

55. ***Mogicato G, Layssol-Lamour C, Mahler S, Charrouin M, Boyer G, Verwaerde P, Jourdan G. 2015.*** Anat Ultrasonogr Study femoral nerve within the iliopsoas muscle in beagle dogs and cats. Vet Anaesth Analg 42: 425-432. doi: 10.1111/vaa.12240

56. ***Monteiro BP, Steagall PV. 2019.*** Chronic pain in cats: Recent advances in clinical assessment. J Feline med surg 21(7): 601–614. doi: 10.1177/1098612X19856179

57. ***Monteiro BP, Lascelles BD, Murrell J, Robertson S, Steagall PV, Wright B. 2023.*** Directrices de WSAVA para el reconocimiento, evaluación y tratamiento del dolor, 2022. J Small Anim Pract 64: 177-254. doi: https://doi.org/10.1111/jsap.13566.

58. ***Monticelli P, Jones I, Viscasillas J. 2017***. Ultrasound-guided thoracic paravertebral block: cadaveric study in foxes (Vulpes vulpes). Vet Anaesth Analg 44(4): 968–972. doi: 10.1016/j.vaa.2016.06.007

59. ***Nauroze S. 2009.*** Ultrasonography in pain medicine: A welcome addition to fluoroscopy and other imaging techniques. Tech Reg Anesth Pain Management. 3(13): 109.

60. ***Olivares R, Labra CP. 2016***. Plexo braquial y lumbosacro del perro: correlato anatomoclínico. TecnoVet 9(3): 13–15.

61. ***Otero PE, Klaumman PR, Portela DA. 2017a.*** Anestesia regional, consideraciones generales. En: Otero PE y Portela DA, eds. Manual de anestesia regional en animales de compañía: Anatomía para bloqueos guiados por ecografía y neuroestimulación. 1ª ed. Buenos Aires: Inter-Médica. p 1-46.

62. ***Otero PE, Fuensalida FE, Portela DA. 2017b.*** Bloqueo de los nervios del miembro torácico en el perro. En: Otero PE y Portela DA, eds. Manual de anestesia regional en animales de compañía: Anatomía para bloqueos guiados por ecografía y neuroestimulación. 1ª ed. Buenos Aires: Inter-Médica. p 47-134.

63. ***Otero PE, Portela DA. 2020a***. POCUS: Nerve blocks – forelimb. En: Lisciandro GR, ed. Point-of-Care Ultrasound Techniques for the Small Animal Practitioner. 2da ed. Hoboken, NJ: Wiley-Blackwell. 609-618 p.

64. ***Otero PE, Portela DA. 2020b.*** POCUS: Nerve blocks – trunk. En: Lisciandro GR, ed. Point-of-Care Ultrasound Techniques for the Small Animal Practitioner. 2da ed. Hoboken, NJ: Wiley-Blackwell. 629-638 p.

65. ***Portela DA, Otero PE, Biondi M, Romano M, Citi S, Mannucci T, Briganti A, Breghi G, Bollini C. 2013.*** Peripheral nerve stimulation under ultrasonographic control to determine the needle-to-nerve relationship. J Vet Anaesthesia 40(6): e91–e99. doi: 10.1111/vaa.12066

66. ***Portela DA, Fuensalida FE, Otero PE. 2017a.*** Bloqueo de los nervios del miembro pélvico en el perro. En: Otero PE y Portela DA, eds. Manual de anestesia regional en animales de compañía: Anatomía para bloqueos guiados por ecografía y neuroestimulación. 1ª ed. Buenos Aires: Inter-Médica. p 135-218.

67. ***Portela DA, Fuensalida FE, Otero PE. 2017b.*** Bloqueo de los nervios del tórax y abdomen. En: Otero PE y Portela DA, eds. Manual de anestesia regional en animales de compañía: Anatomía para bloqueos

guiados por ecografía y neuroestimulación. 1ª ed. Buenos Aires: Inter-Médica. p 219-266.

68. ***Portela DA, Campoy L, Otero PE, Martin-Flores M, Gleed RD. 2017c.*** Ultrasound-guided thoracic paravertebral injection in dogs: a cadaveric study. Vet Anaesth Analg 44(3): 636–645. doi: 10.1016/j.vaa.2016.05.012

69. ***Portela DA, Verdier N, Otero PE. 2018.*** Regional anesthetic techniques for the pelvic limb and abdominal wall in small animals: A review of the literature and technique description. Vet J 238: 27-40. doi: 10.1016/j.tvjl.2018.07.003

70. ***Raja SN, Carr DB, Cohen M, Finnerup NB, Flor H, Gibson S, Keefe FJ, Mogil JS, Ringkamp M, Sluka KA, Song X-J, Stevens B, Sullivan MD, Tutelman PR, Ushida T, Vader K. 2020.*** The revised International Association for the Study of Pain definition of pain: concepts, challenges, and compromises. PAIN 161(9): 1976-1982. doi: 10.1097/j.pain.0000000000001939

71. ***Rioja E. 2015.*** Local Anesthetics. En: Grimm KA, Lamont L, Tranquilli WJ, Greene SA, Robertson SA, eds. Veterinary Anesthesia and Analgesia: The Fifth Edition of Lumb and Jones. 5ta ed. Iowa: Blackwell. p 332 – 356.

72. ***Robertson SA, Taylor PM. 2004.*** Pain management in cats-past, present and future. Part 2. Treatment of pain-clinical pharmacology. J Feline Med Surg 6(5): 321–333. doi: 10.1016/j.jfms.2003.10.002

73. ***Ruel HLM, Watanabe R, Evangelista MC, Beauchamp G, Auger JP, Segura M, Steagall PV. 2020.*** Pain burden, sensory profile and inflammatory cytokines of dogs with naturally-occurring neuropathic pain treated with gabapentin alone or with meloxicam. PloS one 15(11): e0237121. doi: 10.1371/journal.pone.0237121

74. ***Sanchez J. 2018.*** Bloqueo anestésico del plexo braquial en caninos (*Canis familiaris*) de tamaño mediano (10-20 kg) mediante ecolocalización. Tesis de Médico Veterinario. Lima: Univ. Alas Peruanas. 73 p.

75. ***Sandhu NS, Bahniwal CS, Capan LM. 2006.*** Feasibility of an infraclavicular block with a reduced volume of lidocaine with sonographic guidance. J Ultrasound Med 25 (1): 51– 56. doi: 10.7863/jum.2006.25.1.51

76. ***Sandoval J. 1998.*** Tratado de Anatomía Veterinaria Tomo II: Aparato Locomotor. 3ª edición. España: Valdelafuente. 328 p.

77. ***Schroeder CA, Snyder LB, Tearney CC, Baker-Herman TL, Schroeder KM. 2011.*** Ultrasound-guided transversus abdominis plane block in the dog: an anatomical evaluation. Vet Anaesth Analg 38(3): 267–271. doi: 10.1111/j.1467-2995.2011.00612.x

78. ***Schroeder K. 2013.*** History of regional Anesthesia. En: Campoy L, Read M, eds. Small Animal Regional Anesthesia and Analgesia. 1a ed. Oxford: Wiley- Blackwell. p 1-9.

79. ***Shilo Y, Pascoe PJ, Cissell D, Johnson EG, Kass PH, Wisner ER. 2010.*** Ultrasound-guided nerve blocks of the pelvic limb in dogs. Vet Anaesth Analg 37(5): 460-470. doi: 10.1111/j.1467-2995.2010.00560.x

80. ***Siddaiah NB, Sardesai A. 2009.*** Role of ultrasound in modern day regional anaesthesia. Current Anaesth Crit Care 20(2): 71–73. doi: 10.1016/j.cacc.2008.12.004

81. ***Singh, B. 2018.*** Dyce, Sack, and Wensing's Textbook of Veterinary Anatomy. 5ta ed. St. Louis, Missouri: Elsiever. 2119 p.

82. ***Sites BD, Brull R. 2006.*** Ultrasound guidance in peripheral regional anesthesia: philosophy, evidence-based medicine, and techniques. Curr Opin Anaesthesiol 19(6): 630-639. doi: 10.1097/ACO.0b013e3280101423

83. ***St James M, Ferreira TH, Schroeder CA, Hershberger-Braker KL, Schroeder KM. 2020.*** Ultrasound-guided rectus sheath block: an anatomic study in dog cadavers. Vet Anaesth Analg 47(1): 95-102. doi: 10.1016/j.vaa.2019.09.001

84. ***Steagall PV, Pelligand L, Page SW, Bourgeois M, Weese S, Manigot G, Dublin D, Ferreira JP, Guardabassi L, Members of the WSAVA Therapeutic Guidelines Group (TGG). 2020.*** The world small animal veterinary association (WSAVA): List of essential medicines for cats and dogs. J Small Anim Pract 61(9): e162-e176. doi: 10.1111/jsap.13135

85. ***Tayari H, Tazioli G, Breghi G, Briganti A. 2017.*** Ultrasound-guided femoral and obturator nerves block in the psoas compartment in dogs: anatomical and randomized clinical study. Vet Anaesth Analg 44(5): 1216-1226. doi: 10.1016/j.vaa.2016.12.062

86. ***Trein TA, Floriano BP, Wagatsuma JT, Ferreira JZ, da Silva G, Dos Santos PS, Perri SH, Oliva VN. 2017.*** Effects of dexmedetomidine combined with ropivacaine on sciatic and femoral nerve blockade in dogs. Vet Anaesth Analg 44(1): 144-153. doi: 10.1111/vaa.12399

87. ***Trumpatori BJ, Carter JE, Hash J, Davidson GS, Mathews KG, Roe SC, Lascelles BD. 2010.*** Evaluation of a midhumeral block of the radial, ulnar, musculocutaneous and median (RUMM Block) nerves for analgesia of the distal aspect of the thoracic limb in dogs. Vet Surg 39(7): 785-796. doi: 10.1111/j.1532-950X.2010.00712.x

88. ***Umbarje K, Tang R, Randhawa R, Sawka A, Vaghadia H. 2013.*** Out-of-plane brachial plexus block with a novel SonixGPS™ needle tracking system. Anaesthesia 68(4): 433–

434. doi:10.1111/anae.12213

89. ***Valverde A. 2008.*** Epidural analgesia and anesthesia in dogs and cats. Vet Clin North Am Small An Pract 38(6): 1205-1230. doi: 10.1016/j.cvsm.2008.06.004

90. ***Varshney JP, Chaudhary PS. 2021.*** Basics of Ultrasound. En: Varshney JP, ed. Ultrasound in Veterinary Medicine, Fundamentals and Applications. 1a ed. New-Delhi: Nipa. 1 – 24 p.

91. ***Velez-García JF. 2020.*** Anatomía macroscópica del plexo braquial del perro del monte (*Potos flavus*). Tesis de Médico Veterinario. Tolima: Universidad de Tolima. 66 p.

92. ***Williams SR, Chouinard P, Arcand G, Harris P, Ruel M, Boudreault D, Girard F. 2003.*** Ultrasound guidance speeds execution and improves the quality of supraclavicular block. Anesth Analg 97 (5): 1518–1523. doi: 10.1213/01.ANE.0000086730.09173.CA

93. ***Woolf CJ. 2010.*** What is this thing called pain? J Clin Invest 120(11): 3742-3744. doi: 10.1172/JCI45178.

94. ***Xu J, Brennan TJ. 2010.*** Guarding pain and spontaneous activity of nociceptors after skin versus skin plus deep tissue incision. J Am Soc Anesth 112(1): 153-164. doi: 10.1097/ALN.0b013e3181c2952e

95. ***Zegarra JW. 2007.*** Bases fisiopatológicas del dolor. Act Med Per 24(2): 35-38.